SỔ TAY LÂM SÀNG NGOẠI KHOA

SỔ TAY CHO ĐỐI TƯỢNG Y4, Y6

TRƯỜNG ĐẠI HỌC Y DƯỢC

HẢI PHÒNG

Nhóm biên soạn

Chủ biên:

TS.BS Phạm Văn Thương

Tham gia biên soạn:

PGS.TS Phạm Văn Duyệt

BSCKII Nguyễn Ngọc Hùng

ThS.BS Nguyễn Đức Tiến

ThS.BS Phạm Quốc Hiệu

ThS.BS Nguyễn Trung Thành

ThS.BS Bùi Văn Dương

ThS.BS Trịnh Đình Thanh

ThS.BS Hoàng Anh Công

BSNT Phạm Tâm Long

BSNT Hoàng Hữu Đoàn

BS Phan Văn Tuân

BS Hoàng Bảo Ngọc Cương

BSNT Đào Thị Ngọc Anh

BS Trần Thị Nhung

BS Vũ Đình Nam

BS Nguyễn Quang Tuyền

BS Trần Tiến Thành

BS Nguyễn Bỉnh Khương

BS Nguyễn Đại Quảng

BS Vũ Thị Thanh Trúc

Thư ký:

ThS.BS Bùi Văn Dương

SỔ TAY LÂM SÀNG NÀY LÀ CỦA

Họ và tên: Nguyễn Long Nhật **Năm sinh:** 1999

Giới: Nam **Mã sinh viên:** 1751010341 **Lớp:** K39C **Nhóm:** 2

Địa chỉ liên hệ: Kênh Dương, Ngô Quyền, Hải Phòng

Số điện thoại: 0[illegible]1 **Email:** nhatnguyen@yopmail.com

Cuốn sổ tay này dùng như thế nào?

Là tài liệu tham khảo khi đi thực hành lâm sàng, đồng thời cũng là tài liệu ghi chú của sinh viên, theo dõi và đánh giá tiến trình học lâm sàng của giảng viên cho sinh viên. Vì vậy, cần giữ gìn và ghi chép một cách cẩn thận bạn nhé!

MỤC LỤC

Phần 1. Quy định khi đi lâm sàng tại bộ môn	Trang 04
Phần 2. Nội dung học tập	Trang 06
Phần 3. Tình huống tiếp cận lâm sàng	Trang 22
Phần 4. Theo dõi và lượng giá	Trang 43
Phần 5. Bài tập tình huống lâm sàng	Trang 45
Phần 6. Kinh nghiệm khi đi vào phòng mổ	Trang 58
Phần 7. Xác nhận tham gia trực	Trang 61
Phần 8. Phụ lục	Trang 62
Phụ lục 1. Mẫu bệnh án ngoại khoa	Trang 62
Phụ lục 2. Một số hình ảnh lược đồ phẫu thuật	Trang 73
Phụ lục 3. Một số tổn thương thường gặp trên lâm sàng và chẩn đoán hình ảnh	Trang 90
Phụ lục 4. Một số nhóm thuốc dùng trên lâm sàng	Trang 103
Phần 9. Phần tự ghi chú cho sinh viên	Trang 105

PHẦN I. NỘI QUY KHI ĐI THỰC TẬP LÂM SÀNG TẠI BỘ MÔN NGOẠI VÀ PHẪU THUẬT THỰC HÀNH

1. Trang phục khi đi học

Học lý thuyết: sinh viên mặc trang phục gọn gàng, lịch sự, không mặc đồ ngủ, không mặc quần đùi, đi dép lê đến lớp.

Học lâm sàng phải có đầy đủ: thẻ sinh viên, áo blouse có cầu vai xanh trên áo có in logo của trường đại học Y Dược Hải Phòng, mũ, khẩu trang, dép quai hậu. Sinh viên không được thực tập tại khoa nếu không đủ trang phục và khi điểm danh sẽ tính là vắng mặt.

2. Thời gian thực tập

Học lý thuyết, học lâm sàng, giao ban theo lịch phân công của bộ môn.

Đi lâm sàng tại các khoa: sinh viên phải có mặt tại khoa từ trước 6h55 đến 11h30 đối với mùa hè và từ trước 7h25 đến 11h30 vào mùa đông. Trong thời gian đi học lâm sàng ở khoa: 2 sinh viên làm bệnh án giao ban, học lâm sàng được lên giảng đường trước 30 phút để chuẩn bị, các thành viên còn lại có mặt trước 5 phút. Trong thời gian cán bộ bộ môn điểm danh thời điểm bất kỳ không có lý do đều bị tính là vắng.

Nếu sinh viên có đơn xin nghỉ hoặc đi làm xét nghiệm, thực hiện các thủ thuật, đi xem mổ phải báo lại nhóm trưởng sau đó xin xác nhận của bác sĩ hoặc điều dưỡng tại khoa phòng. Trong vòng 2 ngày sau khi điểm danh mà sinh viên chưa xuất trình được xác nhận sẽ bị tính là vắng.

Khi tham gia trực buổi tối phải có mặt tại tua trực: sinh viên trực ngày nghỉ, ngày lễ phải có mặt tại khoa phòng để nhận trực từ 7h30 đến 7h sáng hôm sau. Sinh viên được chia đôi số sinh viên trực thành hai tua để về nghỉ. Nghỉ trưa từ 11h30 đến 14h, nghỉ tối từ 16h30 đến 19h30. Các ngày còn lại có mặt từ 19h đến 7h sáng hôm sau.

Trong thời gian trực, cán bộ bộ môn điểm danh thời điểm bất kỳ không có sinh viên đều bị tính là vắng. Nếu sinh viên có đơn xin nghỉ đổi trực hoặc đang đi làm xét nghiệm, thực hiện các thủ thuật, đi xem mổ phải báo lại cho nhóm trưởng sau đó xin xác nhận của bác sĩ, điều dưỡng tại khoa phòng, trong vòng 1 ngày sau khi điểm danh mà sinh viên chưa xuất trình được giấy xác nhận sẽ bị tính là vắng.

Sinh viên phải tham gia học tập đầy đủ theo quy chế đào tạo theo tín chỉ: sinh viên được nghỉ phép tối đa 15% thời gian học lý thuyết, 10% tổng số buổi lâm sàng. Sinh viên bị đình chỉ lý thuyết nếu nghỉ trên 15% số buổi học lý thuyết. Sinh viên bị đình chỉ học lâm sàng nếu nghỉ trên 10% tổng số buổi học lâm sàng hoặc nghỉ 2 buổi/khoa, hoặc nghỉ 1 buổi trực.

3. Thực hiện nội quy khoa phòng

Khi đi học lâm sàng các khoa phòng có nhiệm vụ phân công các thành viên trong nhóm đi tại các buồng bệnh theo danh sách. Sinh viên có nhiệm vụ thăm khám, theo dõi, làm bệnh án bệnh nhân được phân công. Nộp bệnh án về bộ môn 1 lần/tuần.

Việc theo dõi bệnh nhân và làm bệnh án sẽ được tính điểm chuyên cần. Nếu sinh viên không làm bệnh án, mỗi bệnh án không nộp tương đương với một buổi vắng, làm bệnh án không đúng quy định sẽ tính là buổi học muộn.

Khi vi phạm quy chế khoa phòng ngoại việc chịu trách nhiệm với bệnh nhân, khoa phòng, bộ môn tùy theo mức độ vi phạm sẽ có hình thức kỷ luật phù hợp của bộ môn và của nhà trường.

4. Học lâm sàng

Trước mỗi buổi học lâm sàng, các nhóm sinh viên cần chuẩn bị tài liệu theo yêu cầu của giảng viên (bệnh án lâm sàng, powerpoint) và giảng đường. Bệnh án lâm sàng cần làm đầy đủ và chính xác theo mẫu đã quy định, powerpoint trình bày khoa học, đẹp mắt.

5. Thực hành kỹ năng y khoa

Các bạn sinh viên thực hành kỹ năng y khoa dưới sự giám sát của nhân viên y tế, giảng viên, đảm bảo an toàn người bệnh.

PHẦN 2. NỘI DUNG HỌC TẬP

1. Học lý thuyết

Nội dung học lý thuyết được dựa trên 10 ca lâm sàng tương đương với 10 vấn đề tiếp c bệnh nhân. Ở năm học này, các ca tiếp cận lâm sàng hướng tới mục tiêu chẩn đoán và điều t Để học tốt lý thuyết, các bạn sinh viên cần nắm vững được những bài bệnh học dưới đây.

1.1. Tiếp cận và chẩn đoán, điều trị bệnh nhân đau bụng cấp

- Thủng ổ loét dạ dày, hành tá tràng
- Ung thư dạ dày
- Tắc ruột non
- Viêm ruột thừa cấp
- Viêm túi thừa đại tràng
- Ung thư đại tràng, trực tràng
- Trĩ
- Áp xe cạnh hậu môn, rò hậu môn
- Sỏi ống mật chủ
- Viêm túi mật cấp do sỏi
- Viêm tụy cấp
- Thoát vị bẹn, đùi

1.2. Tiếp cận và chẩn đoán, điều trị bệnh nhân chấn thương bụng, vết thương bụng

- Vỡ tạng đặc
- Vỡ tạng rỗng

1.3. Tiếp cận và chẩn đoán, điều trị bệnh nhân chấn thương ngực kín, vết thương ngực

- Chấn thương ngực kín, vết thương ngực hở
- Chấn thương, vết thương tim

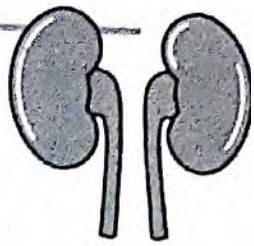

1.4. Tiếp cận và chẩn đoán, điều trị bệnh nhân chấn thương và vết thương sọ não

- Chấn thương sọ não kín
- Vết thương sọ não

1.5. Tiếp cận và chẩn đoán, điều trị bệnh nhân có cơn đau quặn thận

- Sỏi thận
- Sỏi niệu quản

1.6. Tiếp cận và chẩn đoán, điều trị bệnh nhân đái máu

- Ung thư thận
- Ung thư bàng quang
- U phì đại tiền liệt tuyến

1.7. Tiếp cận và chẩn đoán, điều trị bệnh nhân gãy xương chi

- Gãy thân xương đùi
- Gãy thân xương cẳng chân
- Gãy thân xương cánh tay
- Gãy thân xương cẳng tay

1.8. Tiếp cận và chẩn đoán, hướng điều trị bệnh nhân chấn thương khớp

- Trật khớp vai
- Trật khớp khuỷu

1.9. Tiếp cận và chẩn đoán, điều trị bệnh nhân vết thương phần mềm

- Vết thương khuyết hổng phần mềm
- Vết thương sắc gọn, vết thương dập nát phần mềm
- Vết thương có tổn thương mạch máu, thần kinh

1.10. Tiếp cận và chẩn đoán, điều trị bệnh nhân bỏng

2. Học lâm sàng

2.1. Các kỹ năng lâm sàng cần xây dựng



Ca lâm sàng tiếp cận mẫu

Tại quầy đón tiếp khoa cấp cứu, tiếp nhận một bệnh nhân nam 36 tuổi, nghề kỹ sư xây dựng được người đi cùng đưa vào viện bằng xe taxi.

Khai thác lý do vào viện của bệnh nhân

Câu hỏi: Bệnh nhân vì sao phải vào viện?

Bệnh nhân bị tai nạn giao thông xe máy xe máy, ngã đập bụng vùng hạ sườn trái vào trụ bê tông lúc 14 h (2 giờ trước khi vào viện)

→ Lý do vào viện: Đau bụng hạ sườn trái sau tai nạn giao thông giờ thứ 2



Khai thác hoàn cảnh chấn thương và bệnh sử

Vì bệnh nhân bị tai nạn, nhanh chóng đặt câu hỏi nhanh với bệnh nhân hoặc người nhà để khai thác hoàn cảnh chấn thương, bệnh sử và tiền sử.

Câu hỏi

Anh bị tai nạn khi nào? Bị tai nạn ở đâu?
Tai nạn xảy ra như thế nào? Lúc đó có đi tốc độ cao không?
Anh đập phần nào của cơ thể vào trụ bê tông? Ngoài ra còn phần nào khác của cơ thể bị va đập không?
Sau khi bị tai nạn, anh cảm thấy như thế nào?
Anh đau ở vị trí nào của bụng, lấy tay chỉ cho tôi vị trí đau được không?
Mức độ đau như thế nào? Anh đau liên tục hay đau thành từng cơn?
Đau có lan đi đâu không? Có tư thế nào mà cơn đau tăng lên hay giảm đi không?
Anh có cảm thấy đau tức ngực không? Anh có cảm thấy khó thở không?
Từ lúc tai nạn đến giờ, anh có đi tiểu được hay không? Nước tiểu có máu không?
Ngoài ra, anh có nôn hay không? Có đánh rắm hoặc đi đại tiện được hay không?
Ở nơi tai nạn, anh được sơ cứu gì chưa? Anh được đưa đến viện bằng các nào?
Hiện tại, cơn đau của anh thế nào? Nó có đỡ đi hay đau tăng lên?

→ Bệnh sử: 2 giờ trước khi vào viện, bệnh nhân bị tai nạn giao thông xe máy xe máy, ngã đập vùng hạ sườn trái, mạn sườn trái vào trụ phân cách cứng.

Sau tai nạn, bệnh nhân tỉnh táo, đau bụng dữ dội vùng hạ sườn trái, đau lan lên vai trái, lan ra nửa bụng trái; đau tăng lên khi di chuyển và hít thở sâu; kèm theo cảm giác tức nhẹ ngực trái, không khó thở, không ho.

Sau đó, bệnh nhân thấy đau bụng không đỡ, được người đi cùng đưa đến bệnh viện Việt Tiệp bằng xe taxi. Từ lúc tai nạn cho đến khi đến viện, bệnh nhân có đi tiểu một lần, nước tiểu không có máu; bệnh nhân chưa đại tiện và vẫn trung tiện được.

Hiện tại, bệnh nhân còn đau nhiều hạ sườn trái, đỡ đau ngực.

Câu hỏi

Anh có tiền sử bệnh lý gì không? Có đang điều trị bệnh gì không?
Anh đã từng can thiệp phẫu thuật gì chưa?
Anh có tiền sử dị ứng với thuốc, thức ăn hay dị nguyên không?

Tiền sử → Khỏe mạnh, chưa phát hiện bệnh lý mạn tính, chưa can thiệp phẫu thuật. Chưa phát hiện tiền sử dị ứng.



Khám toàn thân và thực thể

Với bệnh nhân tai nạn, nguy cơ đa chấn thương, sốc chấn thương, sốc mất máu có thể đe dọa nhanh chóng tính mạng bệnh nhân. Phối hợp song song khám bệnh và xử trí cấp cứu.

Xử trí

Bất động tạm thời tại cáng cấp cứu, mắc monitoring theo dõi (Nhịp tim, huyết áp, spO_2 đầu chi).
Đặt đường truyền tĩnh mạch ngoại vi

Khám tình trạng toàn thân, đánh giá những dấu hiệu nguy hiểm

Nhận định toàn thân
Tình trạng tri giác
Các chỉ số sinh tồn
Da và niêm mạc
Phát hiện và loại trừ nhanh các hội chứng: sốc chấn thương, sốc mất máu, suy hô hấp, chèn ép tim cấp, thiếu máu cấp tính

Toàn thân → **Hội chứng thiếu máu cấp tính**

Bệnh nhân tỉnh, kích thích nhẹ

M: 104 lần/phút, nhanh đều rõ HA: 110/70 mmHg

Nhiệt độ: 36.7°C Nhịp thở: 22 lần/phút spO_2 đầu chi: 98%

Da xanh, niêm mạc nhợt nhẹ

Khám thực thể
Khám toàn diện, định hướng cácc cơ quan tổn thương chính là lồng ngực và bụng
Khám lồng ngực
Khám bụng
Khám hệ tiết niệu
Khám các hệ cơ quan khác: đầu, cột sống, khung chậu, các chi

Thực thể → Tổn thương ở lồng ngực và ổ bụng

Lồng ngực cân đối, di động theo nhịp thở đều

Nắn có điểm đau chói tại cung bên sườn 9, 10 bên trái

Nhịp tim nhanh đều, tiếng tim rõ, T1, T2 đều rõ

Rì rào phế nang hai phổi đều rõ, không ral

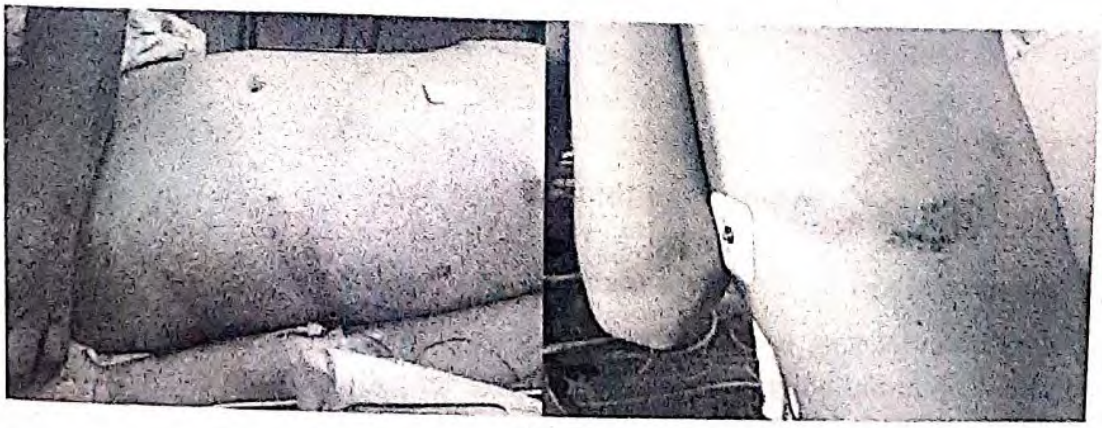

Bụng chướng vừa, có vết xây xát vùng hạ sườn trái và mạn sườn trái

Nắn đau tức nhiều và có phản ứng thành bụng nhẹ vùng hạ sườn trái

Hố thận trái không đầy, chạm thắt lưng trái khó đánh giá

Các cơ quan khác chưa phát hiện bệnh lý

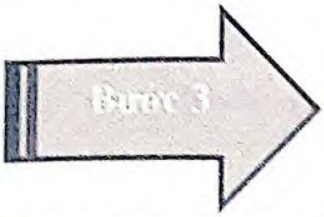

Định hướng tổn thương

Chẩn đoán ban đầu
Chấn thương bụng kín nghi ngờ có vỡ tạng đặc, chưa loại trừ chấn thương ngực kín, chấn thương thận.



Chỉ định các xét nghiệm cấp cứu

Xét nghiệm cấp cứu
Lấy máu làm xét nghiệm
Tổng phân tích tế bào máu
Sinh hóa máu (Glucose, Ure, Creatinin, GOT, GPT, Điện giải đồ (Na^+, K^+, Cl^-), Albumin, Protein toàn phần)
Đông máu (Prothrombin, APTT, Fibrinogen)
Nhóm máu (ABO/Rh)
Siêu âm tại giường (Focused Assessment with Sonography in Trauma - FAST)
Siêu âm ổ bụng, siêu âm màng phổi, siêu âm màng tim tại giường
Điện tim tại giường



Xử trí cấp cứu

Xử trí
Lập ngay đường truyền tĩnh mạch (nên là 2 đường truyền: ngoại vi và trung ương)
Giảm đau
Đặt sonde dạ dày, sonde niệu đạo-bàng quang
Dự trù máu
Nhanh chóng hoàn thiện xét nghiệm cấp cứu

Đặt 2 đường truyền tĩnh mạch: đường truyền tĩnh mạch ngoại vi ở cẳng tay và đường truyền tĩnh mạch cảnh ngoài; truyền duy trì 1000 ml dung dịch Natriclorua 0.9% lưu lượng LX giọt/phút; Gelofusin 500 ml x 1 chai, truyền tĩnh mạch LX giọt/phút

Giảm đau đường tĩnh mạch: Paracetamol 1 g x 1 lọ, truyền tĩnh mạch nhanh LX giọt/phút

Dự trù 1000 ml khối hồng cầu cùng nhóm, 700 ml huyết tương tươi cùng nhóm.

Đặt sonde dạ dày và sonde niệu đạo bàng quang: sonde dạ dày ra ít dịch lẫn thức ăn; sonde niệu đạo bàng quang ra khoảng 200 ml nước tiểu vàng trong.

Siêu âm ổ bụng, siêu âm màng phổi, siêu âm màng tim tại giường



Siêu âm màng phổi, màng tim: Không thấy hình ảnh dịch hay khí khoang màng phổi hai bên, không dịch màng ngoài tim. ***Siêu âm ổ bụng:*** Hình ảnh dịch tự do ổ bụng mức độ vừa ở hố lách thận, rãnh đại tràng bên trái và hạ vị, tính chất dịch tăng âm không đồng nhất nghi ngờ dịch máu. Lách có 2 đường vỡ vào nhu mô cực dưới và giữa, đụng dập nhu mô cực dưới lách, nhiều dịch máu cục quanh lách. Các tạng khác chưa khảo sát thấy tổn thương.

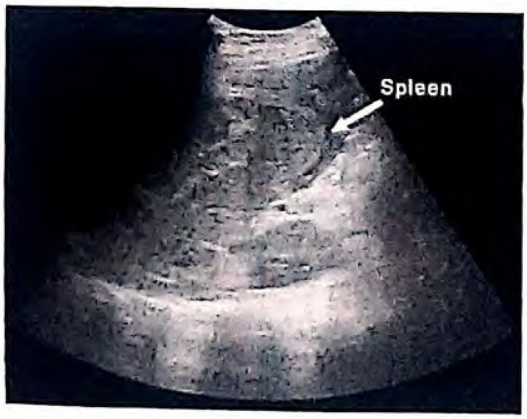

Điện tim cấp cứu tại giường: Nhịp xoang đều, trục trung gian, tần số: 104 chu kỳ/phút

Xét nghiệm máu

Chỉ số	Giá trị bình thường	Bệnh nhân
Tổng phân tích tế bào máu		
Hồng cầu (RBC)		**3.2** T/L
Hemoglobin (Hb)		**98** g/L
Hematocrit (Hct)		**0.297** L/L
Bạch cầu (WBC)		**17.2** G/L
Bạch cầu đa nhân trung tính (Neutrophil)		**79.8%**
Tiểu cầu (PLT)		**237** G/L
Sinh hóa máu		
Glucose		**9.7** mmol/L
Ure		**2.3** mmol/L
Creatinin		**78** mcmol/L
GOT		**78** UI/L
GPT		**65** UI/L
Na^+		**138** mmol/L
K^+		**3.7** mmol/L
Cl^-		**97** mmol/L
Albumin		**31** g/L
Protein		**56** g/L
Đông máu		
Prothrombin		**78** %
APTT		**32.5** s
Fibrinogen		**3.2** g/L
Nhóm máu		
Nhóm máu		**O/Rh (+)**



Đưa ra chẩn đoán tiềm năng

Chẩn đoán tiềm năng: Chấn thương bụng kín, vỡ lách độ III, CT ngực kín



Tiên lượng nguy cơ

Tiên lượng
Nguy cơ mất máu nặng → sốc mất máu do vỡ lách tiến triển Nguy cơ tổn thương phối hợp trong ổ bụng: vỡ tạng rỗng kèm theo, tổn thương hệ mạch trong ổ bụng Xuất hiện tổn thương ngực kín: tràn khí, máu khoang màng phổi trái

Sau xử trí cấp cứu 30 phút:

Bệnh nhân đỡ đau bụng hạ sườn trái, đỡ đau ngực, không khó thở

Bệnh nhân tỉnh

Mạch: 95 lần/phút HA: 110/70 mmHg Nhịp thở: 18 lần/phút spO_2: 98%

Da niêm mạc nhợt nhẹ

Thông khí 2 phổi đều rõ, nhịp tim nhanh đều

Bụng chướng vừa, nắn hạ sườn trái còn đau tức, có phản ứng thành bụng

Bệnh nhân tạm ổn định về mặt huyết động, cho phép bệnh nhân được vận chuyển đi làm những xét nghiệm chuyên sâu hơn như chụp CLVT ổ bụng, lồng ngực để đánh giá chính xác tổn thương. Tuy nhiên quá trình vận chuyển bệnh nhân cần bất động và hết sức nhẹ nhàng để tránh tổn thương tạng đặc nặng thêm.

Xử trí
Chỉ định thêm xét nghiệm: chụp CLVT ổ bụng, chụp CLVT lồng ngực có thuốc cản quang
Xét nghiệm máu lần 2 đánh giá mức độ thiếu máu
Truyền máu
Theo dõi sát tình trạng huyết động

Lấy máu làm lần 2: tổng phân tích tế bào máu, sinh hóa máu (Glucose, Ure, Creatinin, GOT, GPT, Điện giải đồ, Albumin, Protein), Đông máu (PT, APTT, Fibrinogen)

Tiến hành làm phản ứng chéo và phản ứng sinh vật tại giường, sau đó truyền 700 ml khối hồng cầu và 500 ml huyết tương nhóm O/Rh+ cho bệnh nhân.

Theo dõi bằng monitoring liên tục: nhịp tim, huyết áp, spO_2 ngoại vi

Theo dõi tình trạng mất máu: tri giác, da và niêm mạc, tình trạng ổ bụng

Kết quả chụp cắt lớp vi tính lồng ngực: Hình ảnh gãy cung bên xương sườn 9, 10 bên trái, không thấy hình ảnh tràn khí, máu khoang màng phổi. Hình ảnh chụp CLVT ổ bụng: Hình ảnh đứt gần rời cực dưới, có đường vỡ vào rốn lách, có tổn thương giả phình thoát thuốc vùng rốn lách; nhiều dịch tự do ổ bụng, tính chất dịch tăng tỷ trong dạng dịch máu. Kết luận: Hình ảnh vỡ lách độ IV (theo ASST), nhiều dịch máu ổ bụng.

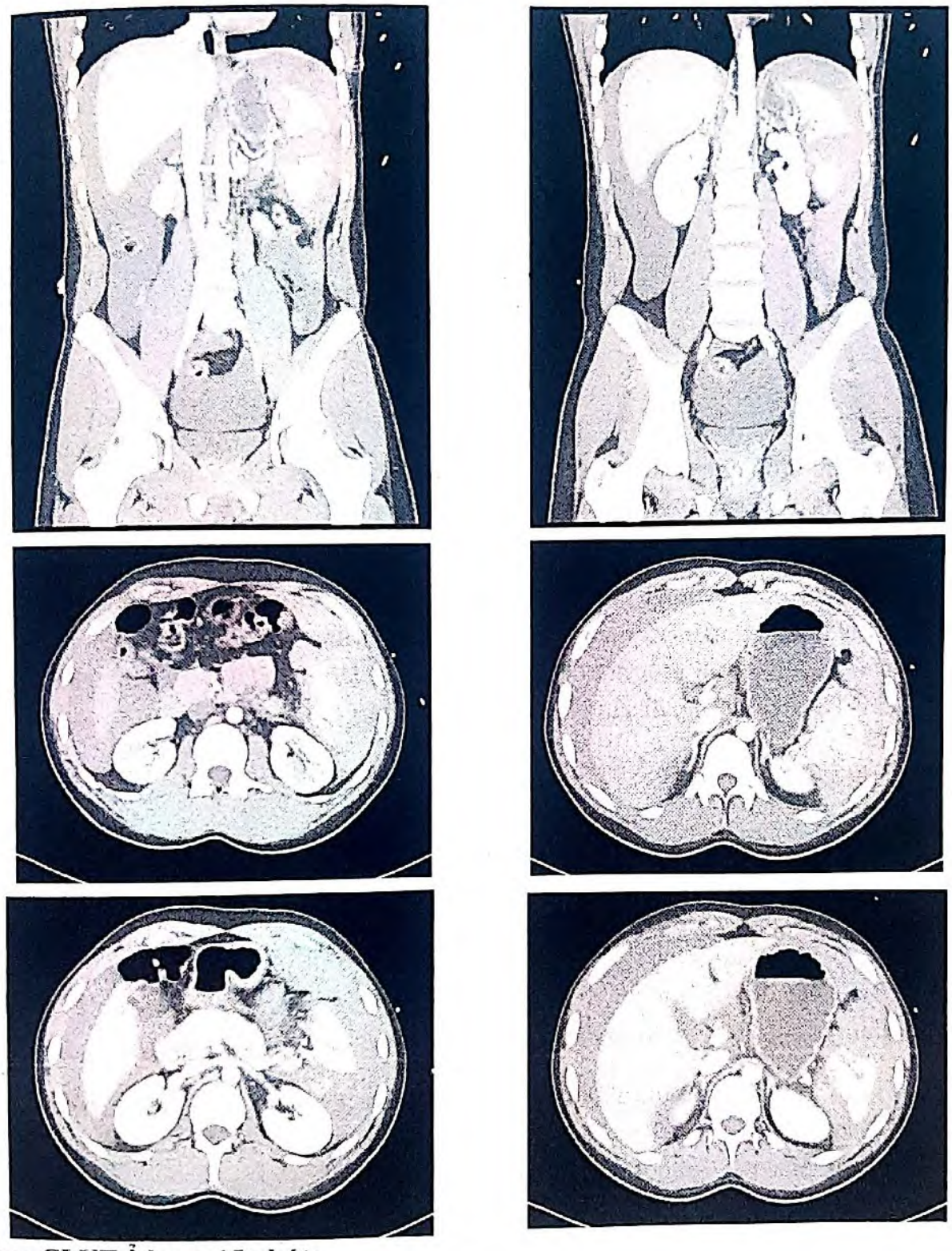

Sau chụp CLVT ổ bụng 15 phút:

Bệnh nhân đau bụng hạ sườn trái tăng lên

Bệnh nhân kích thích, vật vã

M: 112 lần/phút Huyết áp: 85/55 mmHg Nhịp thở: 23 lần/phút spO_2: 96%

Da xanh niêm mạc nhợt nhiều, vã mồ hôi lạnh

Tim nhịp nhanh đều, thông khí 2 phổi rõ

Bụng chướng tăng lên nhiều, nắn đau nhiều hạ sườn trái, có phản ứng thành bụng rõ hạ sườn trái

Chẩn đoán xác định
Sốc mất máu do chảy máu trong ổ bụng do vỡ lách độ IV, gãy xương sườn IX, X bên trái/Chấn thương bụng kín, chấn thương ngực kín do tai nạn giao thông
→ Chỉ định mổ cấp cứu khẩn cấp
Dự kiến phẫu thuật
Mở bụng, cắt lách cầm máu
Phương pháp vô cảm
Mê nội khí quản

Bệnh nhân được chỉ định chuyển ngay phòng mổ, mổ cấp cứu xử trí tổn thương

Trình tự phẫu thuật:

Rạch da theo đường trắng giữa trên rốn, kéo dài xuống dưới rốn. Vào ổ bụng kiểm tra thấy ổ bụng có nhiều dịch máu và máu cục, máu cục tập trung nhiều vùng hố lách. Hút bớt dịch máu và lấy máu cục. Kiểm tra tổn thương thấy lách đứt gần rời cực dưới, gây chảy máu mạnh nhu mô, ngoài ra còn có đường vỡ sâu vào nhu mô cực trên.

Chẩn đoán trong mổ: Tràn máu ổ bụng do vỡ lách độ IV.

Xử trí: Cắt lách cầm máu

Tiến hành cặp cắt các dây chằng lách đại tràng, vị lách, hoành lách. Bộc lộ cuống lách, cặp cắt cuống lách bằng pince khỏe, lấy lách ra ngoài.

Khâu buộc các dây chằng quanh lách bằng chỉ Vicryl 2/0; khâu buộc cuống lách bằng chỉ Vicryl 2/0, khâu vắt chỉ Prolene 4/0 cuống lách. Kiểm tra cầm máu diện cắt.

Lau rửa ổ bụng bằng nước muối sinh lý ấm. Lần lượt kiểm tra kỹ các tạng: dạ dày, tá tràng, hỗng hồi tràng, khung đại tràng, gan, thận, mạc nối không thấy tổn thương bất thường khác. Mở hậu cung mạc nối, kiểm tra kỹ đuôi tụy không thấy tổn thương.

Xếp lại các quai ruột, đặt 2 dẫn lưu ổ bụng: hố lách và Douglas. Đóng bụng theo các lớp.

Trong mổ:

Ước lượng lượng máu mất trong mổ: 1500 ml dịch máu và 500 g máu cục. Đã truyền trong mổ: 1000 ml KHC và 500 ml HTT cùng nhóm

Hậu phẫu bệnh nhân chuyển khoa Ngoại 9 điều trị. Diễn biến hậu phẫu bệnh nhân ổn định.

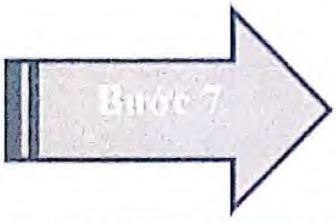

Xây dựng kế hoạch điều trị sau mổ

Kế hoạch điều trị
Hướng điều trị
Truyền dịch và nuôi dưỡng tĩnh mạch → chuyển ăn đường miệng khi có trung tiện
Truyền máu
Kháng sinh sau mổ
Giảm tiết
Giảm đau, giảm phù nề
Theo dõi
Lâm sàng
Cận lâm sàng
Chăm sóc và dinh dưỡng
Điều trị dự phòng cúm sau ra viện

→ Làm lại ngay bilan sau mổ, kết quả:

Chỉ số	Giá trị bình thường	Bệnh nhân
Tổng phân tích tế bào máu		
Hồng cầu (RBC)		**3.1** T/L
Hemoglobin (Hb)		**95** g/L
Hematocrit (Hct)		**0.292** L/L
Bạch cầu (WBC)		**12.2** G/L
Bạch cầu đa nhân trung tính (Neutrophil)		**70.6%**
Tiểu cầu (PLT)		**167** G/L
Sinh hóa máu		

Glucose		**5.9** mmol/L
Ure		**4.9** mmol/L
Creatinin		**108** mcmol/L
GOT		**94** UI/L
GPT		**78** UI/L
Na^+		**138** mmol/L
K^+		**2.9** mmol/L
Cl^-		**97** mmol/L
Albumin		**28** g/L
Protein		**56** g/L
Đông máu		
Prothrombin		**65** %
APTT		**31.5** s
Fibrinogen		**2.2** g/L

Dự trù và truyền thêm: 700 ml khối hồng cầu và huyết tương tươi cùng nhóm

Truyền dịch và nuôi dưỡng tĩnh mạch 2 ngày đầu, ngày thứ 3 bệnh nhân có trung tiện → rút sonde dạ dày, cho ăn trở lại đường miệng.

Kháng sinh: đường tĩnh mạch, nhóm cephalosporin thế hệ 3

Giảm tiết dạ dày: nhóm kháng H_2

Giảm đau: nhóm paracetamol và NSAIDs

Giảm phù nề: nhóm Alphachymotrysin

Điều trị cụ thể

Ringerlactat 500 ml x 2 chai, truyền tĩnh mạch XL giọt/phút, sáng-chiều

Glucose 10% x 500 ml, truyền tĩnh mạch XL giọt/phút, sáng

Combilipid 1440 ml x 1 túi, truyền chậm tĩnh mạch X giọt/phút, duy trì 24 giờ

Ceftriaxon 1g x 3 lọ, tiêm tĩnh mạch chậm, sáng-chiều-tối

Cimetidine 40 mg x 2 lọ, tiêm tĩnh mạch chậm, sáng-chiều

Paracetamol 1g x 3 lọ/ngày, truyền nhanh tĩnh mạch LX giọt/phút, sáng-chiều-tối

Voltaren 75 mg x 1 ống, tiêm bắp chậm, sáng

Alphachymotrypsin 5000 UI x 2 ống, tiêm bắp, sáng-chiều

Chăm sóc, dinh dưỡng, vận động

Thay băng vết mổ hàng ngày

Theo dõi dẫn lưu, thay băng chân dẫn lưu và túi dẫn lưu

Chế độ dinh dưỡng: cho ăn chế độ ăn lỏng, nhẹ, tăng dần hàm lượng dinh dưỡng, tránh táo bón

Tư vấn vận động sớm

4. Theo dõi

Lâm sàng: cơ năng (tình trạng đau bụng, nôn, trung đại tiện, sốt, rối loạn tiêu hóa, dinh dưỡng), toàn thân (toàn trạng, chỉ số sinh tồn, hội chứng nhiễm trùng, hội chứng thiếu máu, phù thiếu dưỡng), thực thể (vết mổ, tình trạng bụng, dẫn lưu).

Cận lâm sàng:

Làm bilan xét nghiệm 2 ngày/lần

Siêu âm lại ổ bụng, màng phổi sau mổ

Chụp XQ ngực thẳng sau mổ

Các xét nghiệm sau mổ trở về bình thường

Bệnh nhân ổn định ra và ra viện sau 8 ngày

Hẹn tái khám và dự phòng tiêm vaccine cúm định kỳ

2.3. Phương pháp học lâm sàng tại buồng bệnh

Mỗi sinh viên được phân công khám bệnh, theo dõi lâm sàng, báo cáo lâm sàng bệnh nhân theo một giường bệnh trong buồng bệnh như sơ đồ ví dụ dưới đây.

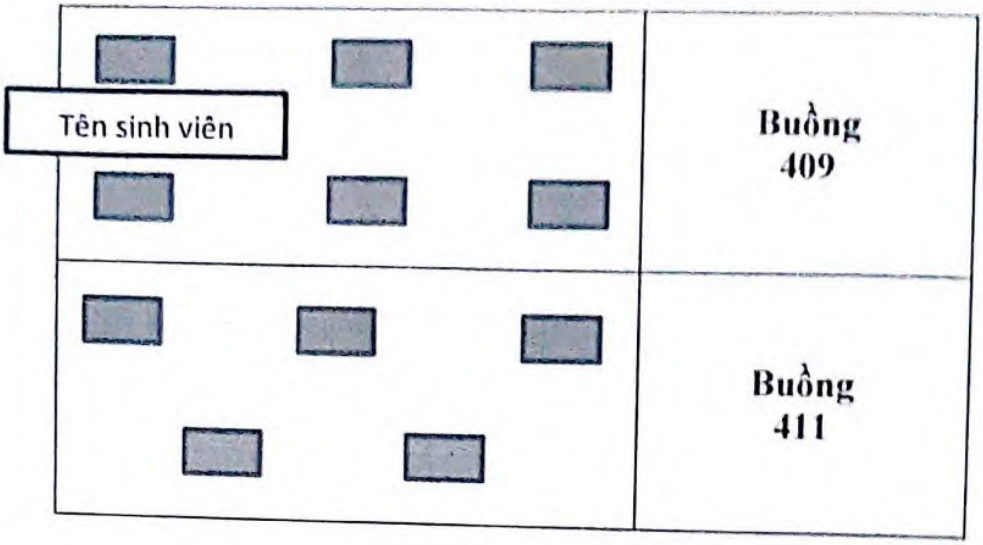

Nội dung cần báo cáo khi điểm bệnh bao gồm:

1. Tên, tuổi bệnh nhân
2. Chẩn đoán hiện tại
3. Triệu chứng hiện tại (cơ năng, toàn thân, thực thể)
4. Xét nghiệm bất thường
5. Hướng điều trị

2.4. Mẫu tóm tắt bệnh nhân

2.4.1. Mẫu tóm tắt bệnh nhân tiền phẫu

Bệnh nhân nam/nữ, tuổi

Lý do vào viện

Tiền sử

Triệu chứng cơ năng (bệnh sử): triệu chứng cơ năng quan trọng

Triệu chứng toàn thân: tóm tắt theo hội chứng

Triệu chứng thực thể: theo trình tự nhìn, sờ, gõ, nghe, thăm, đo, các nghiệm pháp

Cận lâm sàng: kết quả xét nghiệm và chẩn đoán hình ảnh có giá trị

Chẩn đoán: chẩn đoán xác định, chẩn đoán phân biệt, chẩn đoán biến chứng, chẩn đoán giai đoạn bệnh

Xét nghiệm cần làm thêm

Tiên lượng

Hướng điều trị bệnh nhân

2.4.2. Mẫu tóm tắt bệnh nhân hậu phẫu

Bệnh nhân nam/nữ, tuổi

Lý do vào viện

Tiền sử

Triệu chứng cơ năng (bệnh sử): triệu chứng cơ năng quan trọng

Triệu chứng toàn thân: tóm tắt theo hội chứng

Triệu chứng thực thể: theo trình tự nhìn, sờ, gõ, nghe, thăm, đo, các nghiệm pháp

Cận lâm sàng: kết quả xét nghiệm và chẩn đoán hình ảnh có giá trị

Chẩn đoán trước mổ

Điều trị trước mổ

Phương pháp phẫu thuật, phương pháp vô cảm

Diễn biến hậu phẫu

Tình trạng hiện tại: cơ năng, toàn thân, thực thể

Xét nghiệm hậu phẫu

Chẩn đoán hậu phẫu

Tiên lượng

Hướng điều trị bệnh nhân tiếp theo

PHẦN 3. TÌNH HUỐNG TIẾP CẬN LÂM SÀNG

3.1 TIÊU HÓA

1. Xây dựng kế hoạch điều trị hậu phẫu cho bệnh nhân sau phẫu thuật nội soi khâu thủng ổ loét hành tá tràng

BN nam 37 tuổi

Δ. Sau phẫu thuật nội soi khâu lỗ thủng ổ loét tá tràng ngày thứ nhất. Hiện tại theo dõi mạch, nhiệt độ, huyết áp, sonde dạ dày, dịch dẫn lưu ổ bụng.

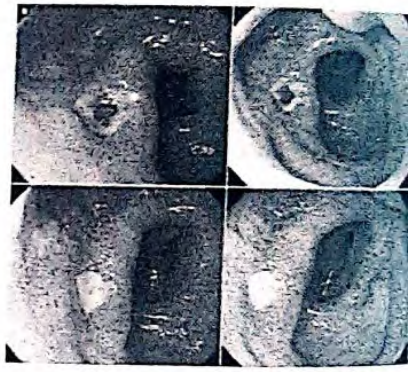

Kế hoạch điều trị tiếp theo:

- Tình trạng BN: Tỉnh, huyết động ổn định, đau nhiều tại vết mổ, hội chứng thiếu máu (-), hội chứng nhiễm trùng (-), bụng chướng nhẹ, sonde dạ dày ra 400 ml dịch nâu đen, dẫn lưu ~ 50 ml dịch hồng.

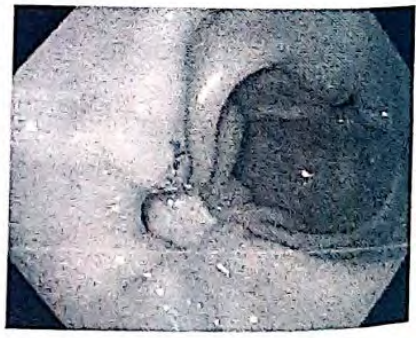

⇒ Truyền dịch, kháng sinh, giảm đau, giảm tiết dịch dạ dày, đảm bảo dinh dưỡng.

- Cụ thể: +) NaCl 0,9% 500ml x02 chai/ngày truyền tĩnh mạch XXX g/p, sáng/chiều
  +) Glucose 10% 500 ml x 04 chai/ngày truyền tĩnh mạch L giọt/p, sáng/chiều.
  +) Basultam 2 g x 02 lọ/ngày tiêm tĩnh mạch, sáng/chiều.
  +) Paracetamol 1000mg x 02 lọ/ngày truyền tĩnh mạch, XXX g/p, sáng/chiều
  +) Naprozole-R 20 mg x 02 lọ/ngày, tiêm tĩnh mạch, sáng/chiều
  +) Chăm sóc: Rút sonde dạ dày khi BN tương tiện được, ít nhất 48h. Cho ăn sau rút sonde

Phản hồi của giảng viên:

Điểm đánh giá: 9/10

Giảng viên đánh giá:

Dẫn lưu ổ bụng rút khi hết dịch, thường sau 2-4 h
Kháng sinh dùng 5-7 ngày.
BN vận động nhẹ nhàng sau 24 h.

2. Trình bày tiếp cận lâm sàng và chẩn đoán xác định bệnh nhân tắc ruột non

BN nam 49 tuổi vào viện vì đau bụng quanh rốn ngày thứ 1. Qua hỏi và khám thấy:

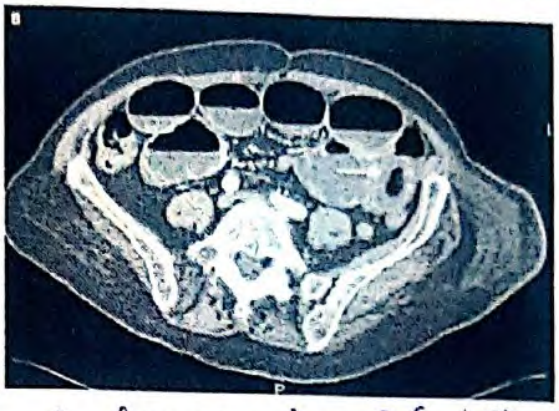

- Tiền sử: Khoẻ mạnh.
- Trước vào viện 1 ngày, BN xuất hiện đau bụng tự nhiên, tăng dần lên, đau quặn từng cơn, lúc đầu đau vùng quanh rốn sau lan khắp bụng, uống giảm đau không đỡ. Kèm theo BN buồn nôn, nôn theo cơn đau, lúc đầu nôn ra thức ăn, sau nôn ra dịch vàng. Bí trung đại tiện. Ngoài ra không sốt, tiểu tiện bình thường.
- BN tỉnh, tiếp xúc tốt, M 85 l/p, HA 120/80 mmHg, NT 18 l/p, T° 37,5°C
  Hội chứng nhiễm trùng (+), Dấu hiệu mất nước (+).
- Bụng chướng, mềm. Dấu hiệu rắn bò (+). Nắn đau quanh rốn.
- Thăm hậu môn trực tràng thấy bóng trực tràng rỗng, không u cục, không có máu.
- X quang bụng thẳng đứng: Hình ảnh mức nước hơi vùng nửa bụng bên (P).
  Siêu âm ổ bụng: Hình ảnh quai ruột non giãn đường kính ~ 33 mm, trong lòng chứa nhiều dịch và bã thức ăn. Các quai ruột non vùng hạ vị có bã thức ăn bên trong ~ 32 x 18 mm, dịch xen kẽ quai ruột.
  Cắt lớp vi tính ổ bụng có tiêm thuốc: Hình ảnh các quai ruột hồi tràng ~ 36 mm, mức nước hơi bên trong. Quai ruột chuyển tiếp ở hạ vị gần van hồi manh tăng tế đọng bã thức ăn trước vị trí chuyển tiếp, đầy nhu hẹn tăng ngấm thuốc. Quai ruột còn ngấm thuốc sau tiêm. Ổ bụng ít dịch giữa các quai ruột hạ vị.
  Cổng thải mau, sinh hoá máu trong giới hạn bình thường.

Phản hồi của giảng viên: điện giải ổ

Điểm đánh giá: 7,5/10 Giảng viên đánh giá:

Δ: Tắc ruột non do khối bã thức ăn

3. Trình bày tiếp cận lâm sàng và chẩn đoán xác định bệnh nhân viêm túi thừa đại tràng

BN nam 20 tuổi vào viện vì đau bụng ngày thứ 2 của bệnh.

Qua hỏi và khám thấy: hố chậu (T)

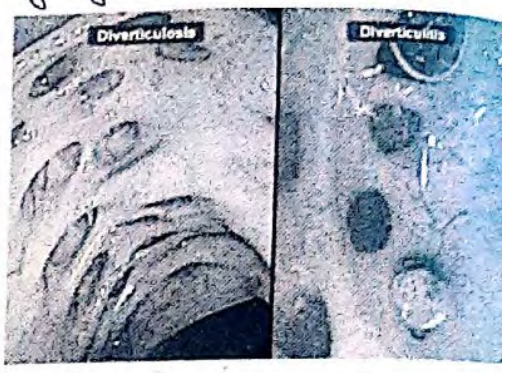

- Tiền sử: Khoẻ mạnh
- Trước vào viện 2 ngày, BN thấy đau bụng âm ỉ, liên lục vùng hố chậu (T) kèm cảm giác đầy hơi, đi ngoài phân lỏng. Đau bụng khởi phát tự nhiên. BN sốt 38°C. Không nôn, không buồn nôn. Tiểu tiện bình thường.
- BN tỉnh, tiếp xúc tốt
  Da niêm mạc hồng
  M 82 l/p, HA 110/70 mmHg, NT 17 l/p, T° 38°C
  Hội chứng nhiễm trùng (+)
  Dấu hiệu mất nước (-)
- Bụng mềm, chướng hơi.
  Nắn đau hố chậu (T)
  Không có phản ứng thành bụng.

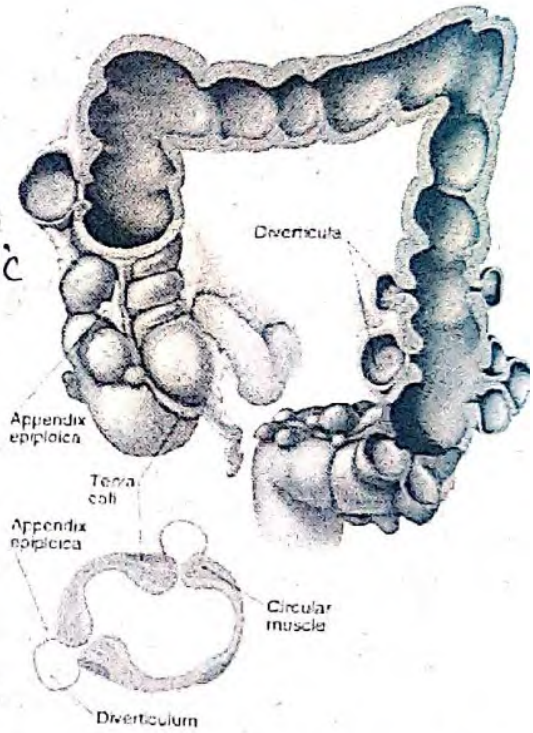

- Siêu âm ổ bụng: Hình ảnh một số quai ruột hố chậu (T) có đọng dịch, kém nhu động.
- Cắt lớp vi tính ổ bụng: Hình ảnh nghĩ đến viêm túi thừa đại tràng (T)
- Công thức máu, sinh hoá máu, điện giải đồ trong giới hạn bình thường.

Δ: Viêm túi thừa đại tràng (T) ngày thứ 2 của bệnh.

Phản hồi của giảng viên:

Điểm đánh giá: 7,810

Giảng viên đánh giá:

4. Tiếp cận lâm sàng, chẩn đoán và kế hoạch điều trị của bệnh nhân trĩ?

BN nữ 42 tuổi vào viện vì đại tiện ra máu ngày thứ 3 của bệnh.
Qua hỏi và khám thấy:
- Tiền sử: Trĩ nội độ II 2 năm
- 3 ngày trước vào viện, BN đại tiện ra nhiều máu kèm đau rát vùng hậu môn. Búi trĩ thường xuyên lòi ra ngoài, BN phải dùng tay đẩy lên. Ngoài ra không có triệu chứng nào khác.

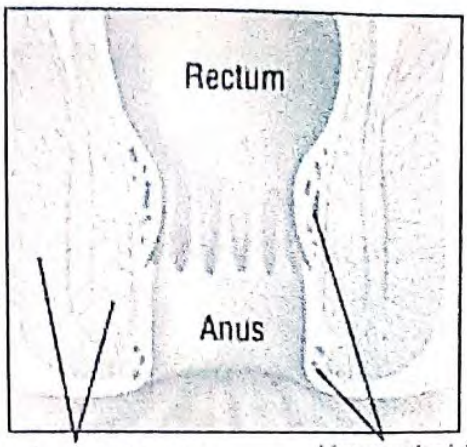

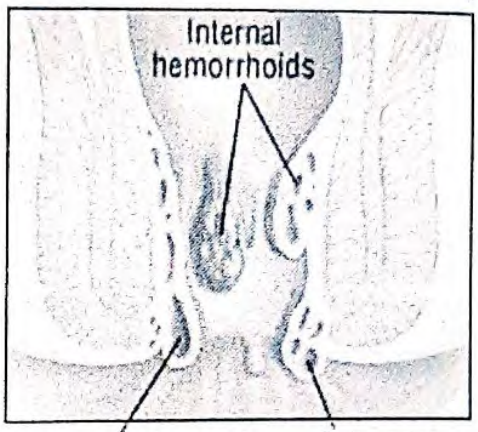

- Vào viện: BN tỉnh, tiếp xúc tốt, da niêm mạc hồng.
  HA 120/70 mmHg, M 76 l/p, NT 18 l/p, T° 36.8°C
  Búi trĩ 3 vị trí 8 h.
- Nội soi đại trực tràng: Trĩ hỗn hợp độ IV
  Công thức máu, hoá sinh máu trong giới hạn.
- Δ: Trĩ hỗn hợp độ IV
- Hướng điều trị tiếp: Cắt trĩ trực tiếp theo phương pháp Milligan-Morgan
  Phương pháp vô cảm: Mê nội khí quản.
- Sau mổ: Bù dịch, giảm đau, kháng sinh, cầm máu.
  Cụ thể: NaCl 0,9% x 02 chai/ngày, truyền tĩnh mạch XXX g/p, sáng chiều
  Neusyn 3g x 02 lọ/ngày, tiêm tĩnh mạch, sáng/chiều
  Cyclonamine 12,5% x 02 ống/ngày, tiêm tĩnh mạch, sáng/chiều
  CSOS - Cơm
  Ăn nhiều chất xơ, hoặc nhiều nước, không nhịn đại tiện, vận động nhẹ nhàng sau mổ.
  Ngâm rửa hậu môn.

Phản hồi của giảng viên:

Điểm đánh giá: 9/10 Giảng viên đánh giá:

Theo dõi toàn trạng, đau, chảy máu.

5. Tiếp cận lâm sàng, chẩn đoán xác định bệnh nhân viêm túi mật cấp do sỏi

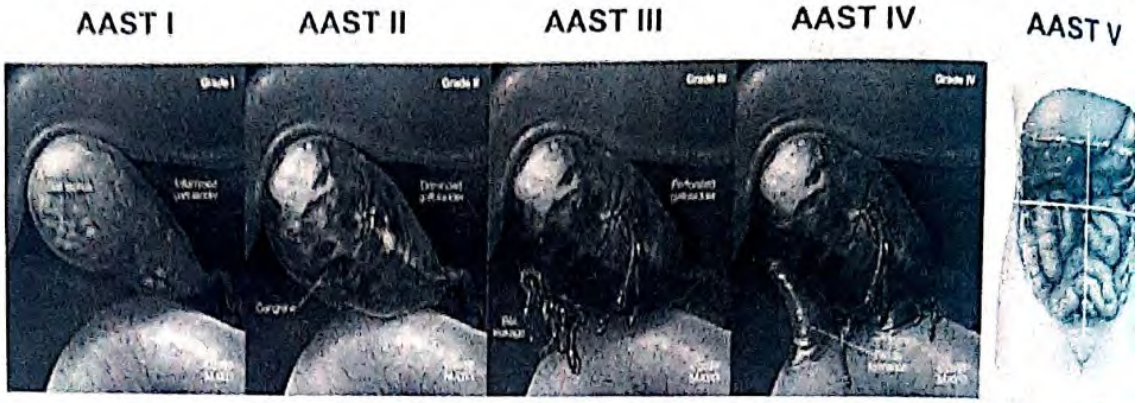

BN nam 66 tuổi vào viện vì đau bụng vùng thượng vị. Giờ thứ 1 của bệnh. Qua hỏi và khám thấy:

- Tiền sử: Sỏi túi mật 3 tháng trước chưa điều trị
  Tăng huyết áp 20 năm điều trị thuốc đều.
- BN đau bụng dữ dội vùng thượng vị, đau thành từng cơn, khởi phát tự nhiên, không lan. Kèm theo BN cảm giác gai rét, t° cao nhất đo được 38°C. BN buồn nôn, nôn ra thức ăn. Ngoài ra đại tiểu tiện bình thường.
- Vào viện: BN tỉnh, tiếp xúc, M 85 l/p, HA 140/70 mmHg, NT 18 l/p
  Hội chứng nhiễm trùng (+): T° 38,5°C, BC 14,8 G/l, NEU 86.6%.
  Hội chứng vàng da (+): Củng mạc mắt vàng, Bil 66.2 µmol/l
  Hội chứng hủy hoại tế bào gan (+): - AST/ALT ~ 50/60 IU/l
- Bụng chướng dịch, dấu hiệu Murphy (+), phản ứng thành bụng (-)
- Siêu âm ổ bụng: Hình ảnh sỏi cổ túi mật ø 1mm, thành dày, túi mật giãn, dấu hiệu Murphy siêu âm (+).
- Cắt lớp vi tính: Hình ảnh sỏi cổ túi mật ø 1.2 mm, thành túi mật dày, túi mật giãn.
- Δ: Viêm túi mật cấp độ I do sỏi / Tăng huyết áp.
  Dị mật chủ

Phản hồi của giảng viên:

Điểm đánh giá: 9/10

Giảng viên đánh giá:

6. Xây dựng kế hoạch điều trị bệnh nhân nhiễm trùng đường mật do sỏi ống mật chủ

BN nữ 62 tuổi chẩn đoán:
Nhiễm trùng đường mật cấp độ I do sỏi ống mật chủ ngày thứ 7

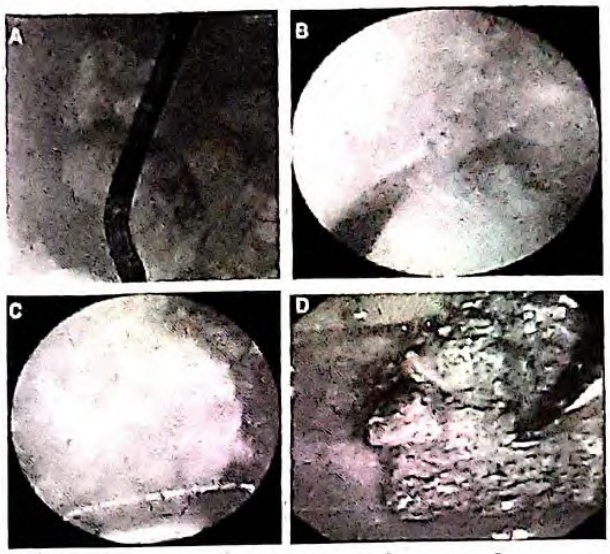

Hướng điều trị:
- Xử trí: Bù dịch, giảm đau, kháng sinh, dẫn lưu mật qua da.
- Phẫu thuật: Mở ống mật chủ lấy sỏi / Cắt túi mật.
- Sau mổ: Bù dịch, giảm đau, kháng sinh, chống co thắt, giảm tiết dạ dày
- Cụ thể:

Natri Clorid 0,9% 500ml x 02 chai/ngày truyền tĩnh mạch XXX g/p, sáng/chiều
Glucose 70% 500ml x 02 chai/ngày truyền tĩnh mạch XXX g/p, sáng/chiều
Paracetamol 1000mg x 02 chai/ngày truyền tĩnh mạch XXX g/p, sáng/chiều
Newsyn 3g x 02 lọ/ngày tiêm tĩnh mạch, sáng/chiều
Goldogla 200mg x 02 lọ/ngày ~~truyền~~ tĩnh mạch XXX g/p, sáng/chiều
Deplin 600mg x 01 ống/ngày, tiêm tĩnh mạch/sáng
Nopizol-R 20mg x 02 lọ/ngày, tiêm tĩnh mạch, sáng/chiều,

CSOS - cháo, sữa
Vận động nhẹ nhàng, theo dõi dịch dẫn lưu
Thay băng vết mổ, thay băng chân dẫn lưu.
Theo dõi M, HA, T°, đau, chảy máu.

Phản hồi của giảng viên:

Điểm đánh giá: 9,5/10 Giảng viên đánh giá:

7. Tiếp cận lâm sàng và chẩn đoán xác định, chẩn đoán nguyên nhân và mức độ nặng của một bệnh nhân viêm tụy cấp

BN nam 55 tuổi vào viện vì đau bụng vùng trên rốn giờ thứ 17 của bệnh. Qua hỏi và khám thấy:

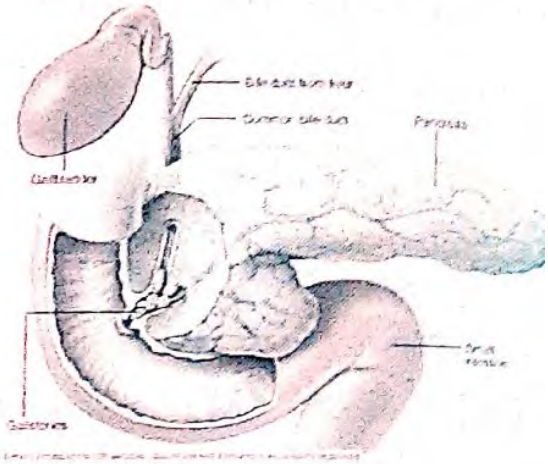

- Tiền sử: Uống rượu 35 năm ngày ~ 500 ml rượu trắng.
- Khoảng 17 giờ trước vào viện, BN sau khi đi ăn cỗ về thì xuất hiện đau đột ngột vùng trên rốn, lan ra sau lưng (T), BN gập cong người đỡ đau. Kèm theo BN nôn nhiều, liên tục, nôn ra thức ăn. Ngoài ra BN không sốt bí tương tiện.
- Vào viện BN tỉnh, tiếp xúc tốt, M 80 l/p, HA 120/70 mmHg
  NT 20 l/p, T° 37,2°C
  Hội chứng nhiễm trùng (-), Hội chứng vàng da (-)
- Bụng mềm, ấn đau rốn vùng trên rốn, dấu Mayo-Robson (+). phản ứng thành bụng (-), dấu Cullen (-), dấu Turner-Grey (-)
- CT scan: Hình ảnh viêm tụy cấp bậc D theo Balthaza, có ít dịch ổ bụng.
  X quang bụng không chuẩn bị: Hình ảnh giãn quai ruột.
  Siêu âm: Tụy phù nề, tăng kích thước
- Hoá sinh máu: Amylase 737,1 U/l, AST/ALT 53/47 U/l
  Ure 5.9 mmol/l, Creatin 62 mmol/l.
  Amylase niệu 3138 U/l, Công thức máu trong giới hạn.
- Δ: Viêm tụy cấp mức độ nhẹ giờ thứ 17 nghi do rượu.

Phản hồi của giảng viên:

Điểm đánh giá: 9/10 Giảng viên đánh giá:

8. Tiếp cận lâm sàng, chẩn đoán và kế hoạch điều trị bệnh nhân có thoát vị bẹn

BN nam 63 tuổi, vào viện vì khối phồng vùng bẹn (P) ngày 20 của bệnh.
Qua hỏi và khám thấy:
- Tiền sử: Khoẻ mạnh.
- BN tỉnh, tiếp xúc tốt, M 78 l/p, HA 120/60 mmHg
NT 17 l/p, T° 36.7°C

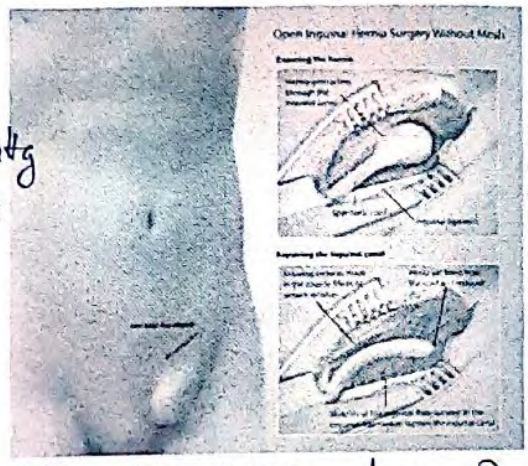

Hội chứng nhiễm trùng (-)
- BN thấy khối vồng vùng bẹn (P), kích thước tăng chậm, cảm giác nặng trễ khi đi lại và làm việc, mất đi khi nghỉ ngơi, không đau. Đại tiểu tiện bình thường.
- Khám thấy bụng mềm, khối vùng bẹn P, mật độ mềm, ranh giới rõ, phục vị, ấn không đau, lỗ bẹn nông (P) rộng. Phản ứng thành bụng (-)
- Siêu âm ổ bụng: Ổ bụng không dịch, không hạch. Vùng ống bẹn (P) sau làm nghiệm pháp Valsava có hình ảnh ống tiêu hóa chui vào trong ~ 9 x 15 mm.
Các XN khác trong giới hạn bình thường.
- Chỉ định phẫu thuật thoát vị bẹn phương pháp Lichtenstein.
Vô cảm: Mê tĩnh mạch, tê tủy sống.
- Sau mổ: Bù dịch, kháng sinh, giảm đau.
Cụ thể: NaCl 0,9% 500ml x 02 chai/ngày, truyền tĩnh mạch, sáng/chiều.
Ticarlinat 1,6 g x 04 lọ/ngày, tiêm tĩnh mạch, sáng/chiều
Phabacol 650 mg x 02 viên/ngày, uống, sáng/chiều.
CSOL - Cam
BN sau mổ vận động nhẹ nhàng, ăn nhiều chất xơ tránh táo bón, tránh gắng sức.

Phản hồi của giảng viên:

Điểm đánh giá: 9/10 Giảng viên đánh giá:

9. Chỉ định và xây dựng kế hoạch điều trị bảo tồn một bệnh nhân vỡ tạng đặc do chấn thương bụng kín?

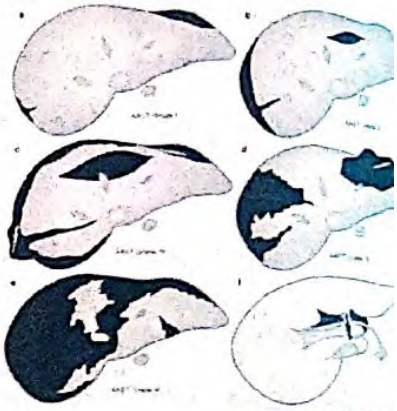

BN nam 27 tuổi vào viện vì đau bụng vùng hạ sườn (P) sau tai nạn giao thông giờ thứ nhất của bệnh. Qua hỏi và khám thấy:

- Tiền sử: Khoẻ mạnh.
- BN thấy đau tức vùng hạ sườn (P) sau tai nạn giao thông, lan lên phía vai. BN khó nằm, khó thở.
- Khám thấy: BN tỉnh, tiếp xúc tốt.
  M 95l/p, HA 120/70mmHg, NT 21l/p, T° 36.6°C
  Hội chứng thiếu máu (+): Da niêm mạc nhợt, HC 3,82 T/l, Hb 115 g/l, Hct 0,342
  Hội chứng nhiễm trùng (-), Dấu hiệu suy hô hấp (-)
  Không liệt thần kinh khu trú.
- Phần ngực (P) và hạ sườn (P) nhiều vết xây xát, bầm tím.
  Ấn đau vùng hạ sườn (P), lan lên vai (P), bụng mềm, phản ứng thành bụng (-), cảm ứng phúc mạc (-)
  Thăm trực tràng không đau
  Các cơ quan khác chưa phát hiện bất thường.
- Siêu âm ổ bụng: Hình ảnh tổn thương hạ phân thùy VIII, theo dõi dịch máu ổ bụng.
  CT scan: Hình ảnh đụng dập nhu mô gan (P) độ II - III (AAST), dịch tự do ổ bụng. Tụ máu dưới bao gan độ III
  X quang: Chưa phát hiện gãy xương, tràn dịch/khí lồng ngực.
  Hoá sinh máu: AST/ALT 196,3/284,4 U/l.
  Các XN khác trong giới hạn.

Δ: Tụ máu dưới bao gan độ III sau tai nạn giao thông giờ thứ 1

- Xử trí: Theo dõi M, HA, NT, T°, tri giác mỗi giờ đến khi trở lại bình thường. XN Hct mỗi 6h trong 1-2 ngày.

Phản hồi của giảng viên:

Điểm đánh giá: 9/10 Giảng viên đánh giá:

30

- Nghỉ ngơi tuyệt đối tại giường.
- Thuốc: NaCl 0,9% 500ml x 02 chai/ngày, truyền tĩnh mạch, 8g/chiều
  paracetamol 1000ml x 02 chai/ngày, truyền tĩnh mạch, 8g/chiều

PHẦN TỰ PHẢN HỒI CỦA SINH VIÊN LẦN 1

1. Bạn đã học được gì?

2. Bạn đã làm tốt những gì?

3. Điều bạn muốn cải thiện cho tuần học lâm sàng tới đây?

4. Bạn định làm gì để cải thiện những việc mình làm chưa tốt?

3.2 LỒNG NGỰC

10. Xây dựng kế hoạch điều trị một bệnh nhân chấn thương có tràn khí, tràn máu khoa màng phổi

BN nam 18 tuổi vào viện với chẩn đoán Suy hô hấp / chấn thương ngực kín màng sườn di động do gãy cung liên sườn 2 → 6 (P) - tràn khí tràn máu khoang màng phổi (P) sau tai nạn giao thông giờ thứ 8.

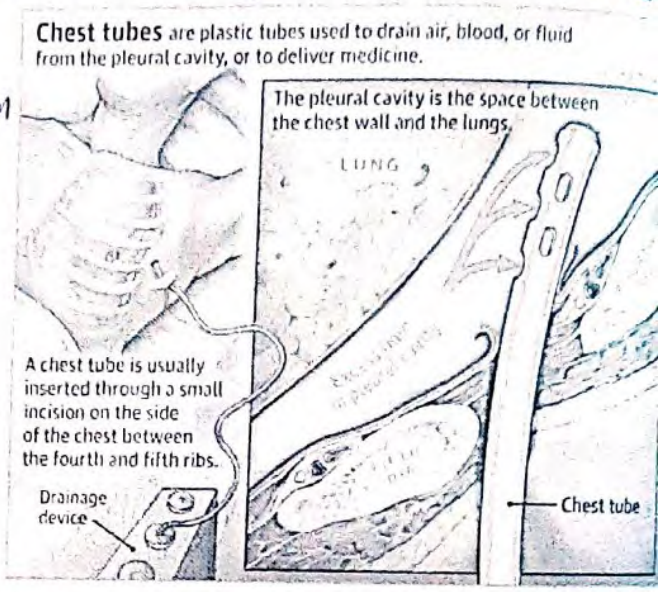

- Sơ cứu tại viện:
  +) Cố định màng sườn di động (P) bằng băng ép chèn bông vào vị trí màng sườn, tư BN nằm ngửa lên màng sườn di động.
  +) BN thở oxy 8l/p
  +) Giảm đau, truyền dịch → Paracetamol, NaCl 0,9%
  +) Dẫn lưu dịch tối thiểu khoang màng phổi (P)
- Phẫu thuật kết hợp xương sườn 2-6 (P) bằng nẹp vít khóa
  Phương pháp vô cảm: Mê nội khí quản.
- Sau phẫu thuật: Giảm đau, kháng sinh, bù dịch, theo dõi toàn trạng, theo dõi dẫn lưu, nâng cao thể trạng.

Cụ thể: +) NaCl 0,9% 500ml x 04 chai/ngày, truyền tĩnh mạch, L g/p, 8g/ch
+) Paracetamol 1g x 02 chai/ngày, truyền tĩnh mạch, LX g/p, 8g/chai
+) Nerusyl 8g x 1 lọ/ngày, tiêm tĩnh mạch
+) CSOS - Cơm, cháo.
+) Theo dõi M, T°, HA, NT, vết mổ, lượng và màu sắc dẫn lưu. Thay băng dẫn lưu.

Phản hồi của giảng viên:

Điểm đánh giá: /10

Giảng viên đánh giá:

+) Hướng dẫn BN tập thở, tập vận động sau mổ
+) Cho BN đi chụp lại X quang.

3.3. SỌ NÃO

11. Tiếp cận lâm sàng và điều trị bệnh nhân chấn thương sọ não có tụ máu nội sọ

BN nam 26 tuổi vào viện vì đau đầu sau tai nạn giao thông ngày thứ 2 của bệnh. Qua hỏi và khám thấy:

- Tiền sử: Khoẻ mạnh.

- BN lái xe máy, không đội mũ bảo hiểm ngã, đập đầu xuống nền cứng. Sau ngã có vết thương vùng thái dương (T) kèm đau đầu tăng lên nhiều. BN được sơ cứu tại trung tâm y tế huyện giảm đau, khâu vết thương).

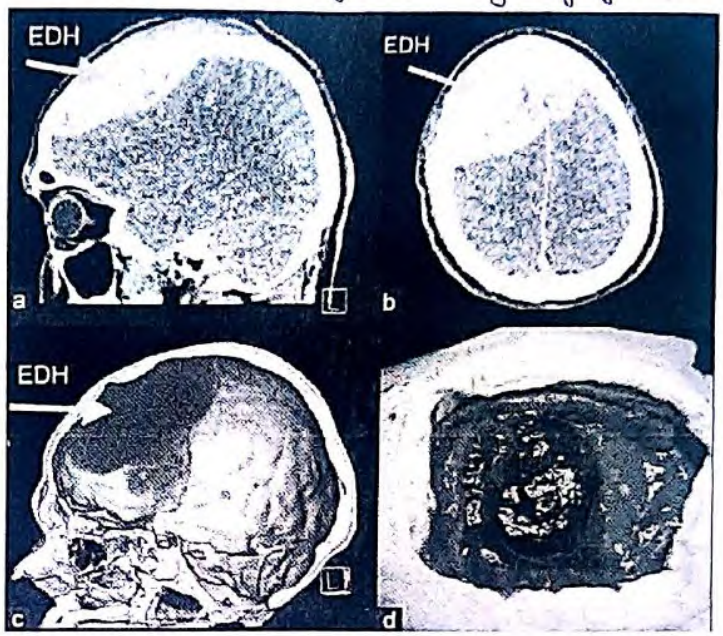

Khám thấy: BN Glasgow 13 điểm

M: 90 l/p, HA 130/80 mm Hg, NT 18 l/p

Hội chứng nhiễm trùng (-) T° 37,2°C

Hội chứng thiếu máu (-), Hội chứng tăng áp lực nội sọ (+/-)

Hội chứng màng não (-), không liệt thần kinh khu trú.

Đồng tử 2 bên 2 mm, phản xạ ánh sáng (+).

Vết thương vùng thái dương (T) đã được khâu, không chảy máu.

CT scan sọ não: Hình ảnh tăng tỷ trọng hình thấu kính lồi 2 mặt, chỗ dày nhất ~ 19 mm, vùng thái dương (T). Hình ảnh vỡ xương thái dương (T). Đường giữa lệch (P) ~ 06 mm.

⇒ Kết luận: Máu tụ ngoài màng cứng vùng thái dương (T). Vỡ xương thái dương (T)

Δ: Tụ máu ngoài màng cứng vùng thái dương (T) cấp tính sau tai nạn giao thông ngày thứ 2 - Vỡ xương thái dương (T) - Vết thương phần mềm thái dương (T)

Tuyến phẫu thuật: Giảm đau, chống phù não, an thần, theo dõi sát BN

Phẫu thuật lấy khối máu tụ ngoài màng cứng.

Vô cảm: Mê nội khí quản

- Sau phẫu thuật: Theo dõi sát BN, kháng sinh, giảm đau, chống phù não

Cụ thể: +) Cho BN nằm đầu cao 30° (M, HA, T°, NT) → Theo dõi.

+) Levofloxacin 250 mg x 02 viên/ngày, truyền tĩnh mạch, XXX g/p, sáng/chiều

Cefaparzon 2 g x 02 lọ/ngày, tiêm bắp, sáng/chiều.

Phản hồi của giảng viên:

Điểm đánh giá: /10 9,0 Giảng viên đánh giá:

+) Paracetamol 1 g x 02 lọ/ngày, truyền tĩnh mạch, L g/p, sáng/chiều.

+) Lasix 20 mg x 01 ống/ngày, tiêm bắp

+) Manitol 20% 250 ml x 02 chai/ngày, truyền tĩnh mạch, L g/p, sáng/chiều.

+) Seduxen 5 mg x 02 viên/ngày, uống, sáng/chiều.

+) Glucose 10% x 04 chai/ngày, truyền tĩnh mạch, L g/p, sáng/chiều.

3.4 TIẾT NIỆU

12. Xây dựng kế hoạch điều trị bệnh nhân sỏi niệu quản

BN nam 24 tuổi vào viện với chẩn đoán sỏi niệu quản 1/3 dưới biểu chứng ứ nước thận (P) ngày thứ 2. độ II

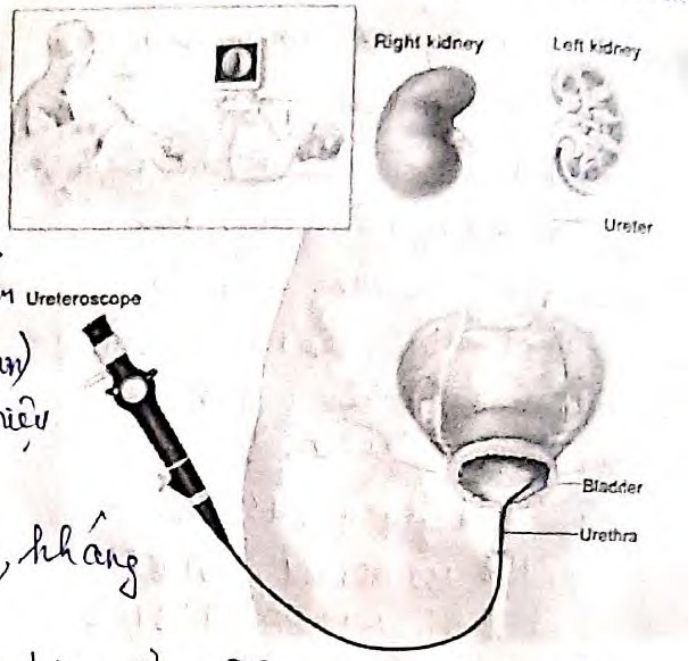

Tình trạng BN: BN tỉnh, tiếp xúc tốt, huyết động ổn định, hội chứng nhiễm trùng (-), chẩn đoán hình ảnh (Siêu âm, Xquang, CTscan) giãn đài bể thận độ II, sỏi niệu quản (P) 20 x 9 mm

⇒ Xử trí: Giảm đau, giãn cơ, kháng viêm, phẫu thuật tán sỏi.

Cụ thể: +) Paracetamol 1g x 02 lọ/truyền tĩnh mạch, LX g/p.
+) Hyoscine 20mg tiêm bắp. +) Diclofenac 75 mg tiêm bắp.
+) Protavezin 40 mg tiêm bắp.

Phẫu thuật nội soi tán sỏi ngược dòng 1/3 dưới (P)

Phương pháp vô cảm: Mê tĩnh mạch, tê tủy sống.

Sau mổ: giảm đau, truyền dịch, kháng sinh, đảm bảo dinh dưỡng, theo dõi toàn trạng, chống viêm.

Cụ thể: +) NaCl 0,9% 500 ml x 04 chai/ngày, truyền tĩnh mạch, Lg/p, sáng
+) Paracetamol 1g x 02 lọ/ngày, truyền tĩnh mạch, Lg/p, sáng/chiều
+) Quinsox 400 mg x 02 lọ/ngày, tiêm tĩnh mạch, sáng/chiều
+) Hyoscine 20 mg tiêm bắp x 02 lọ/ngày, sáng/chiều
+ CSOS - cơm, cháo. Uống nhiều nước +) Alpha Choay x 04 viên/ngày, sáng/chiều
+) Theo dõi M, T°, HA, tình trạng đau, lượng và màu sắc nước tiểu

Phản hồi của giảng viên:

Điểm đánh giá: /10

Giảng viên đánh giá:

+) BN tập vận động sau mổ
+) Siêu âm, chụp lại Xquang đánh giá.

13. Tiếp cận lâm sàng, chẩn đoán xác định và điều trị một bệnh nhân u phì đại tiền liệt tuyến có biến chứng

BN nam 70 tuổi vào viện vì bí tiểu ngày thứ nhất. Qua hỏi và khám thấy:

- Tiền sử: Tăng sinh tiền liệt tuyến, bí tiểu nhiều năm.
- BN đi tiểu nhiều lần (~15 lần/ngày) trong ngày, hay tiểu nhiều về đêm, mỗi lần tiểu lượng ít (< 200 ml/lần), nước tiểu nhỏ giọt khởi miệng sáo, tiểu xong cảm giác còn nước tiểu chưa hết muốn đi tiểu. Ngoài ra BN không tiểu buốt, không sốt, không nôn, không buồn nôn, đại tiện bình thường.

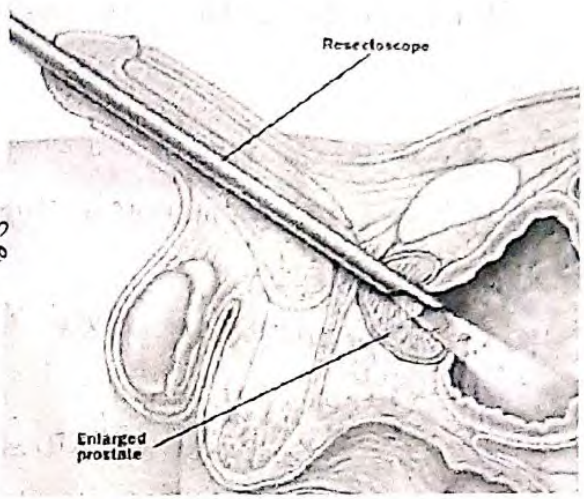

- BN tỉnh, tiếp xúc tốt, da niêm mạc hồng, huyết động ổn định.

Khám hạ vị có cầu bàng quang.

Khám tuyến tiền liệt qua thăm hậu môn - trực tràng: thấy tuyến tiền liệt to, đầy lồi vào lòng đại tràng, bề mặt nhẵn, ranh giới rõ, mật độ chắc, ấn đau.

- Siêu âm: Bàng quang căng đầy nước tiểu ~ 1500 ml, tuyến tiền liệt to, khối lượng ~ 103 g, không vôi hoá, không có sỏi bàng quang niệu quản, không thấy khối bất thường bàng quang.

Các XN khác trong giới hạn bình thường. Đề xuất làm PSA thêm.

Chẩn đoán: Bí tiểu cấp do tăng sinh lành tính tiền liệt tuyến ngày thứ nhất.

Xử trí: Chuẩn âm, đặt sonde niệu đạo - bàng quang, chống viêm, giảm đau, kháng sinh, truyền dịch, theo dõi toàn trạng

- Phẫu thuật nội soi cắt tiền liệt tuyến bằng dao điện lưỡng cực.

Vô cảm mê tĩnh mạch, tê tủy sống.

- Sau phẫu thuật: giảm đau, chống viêm, giảm co, kháng sinh, bù dịch theo dõi sonde niệu đạo - bàng quang, theo dõi toàn trạng.

Chế độ: (+) NaCl 0,9% 500 ml x 04 chai/ngày, truyền tĩnh mạch, 4 g/p, sáng/chiều

Phản hồi của giảng viên: +) Alpha Choay x 04 viên/ngày, uống, sáng/chiều.

Điểm đánh giá: /10 Giảng viên đánh giá:

+) Paracetamol 4g x 02 lọ/ngày, truyền tĩnh mạch, 1 giọt/phút, sáng/chiều
+) Quinsom 400 mg x 02 lọ/ngày, tiêm tĩnh mạch, sáng/chiều.
+) Hyoscine 20 mg tiêm bắp x 08 lọ/ngày, sáng/chiều. Dịch và màu sắc nước tiểu

3.5 CHẤN THƯƠNG

14. Trình bày sơ cứu và điều trị thực thụ một trường hợp gãy thân xương cánh tay

BN nữ 31 tuổi vào viện Δ Gãy hở 1/3 giữa thân xương cánh tay (T) sau tai nạn giao thông giờ thứ 2.

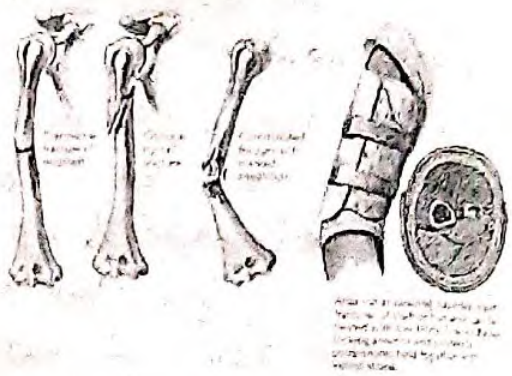

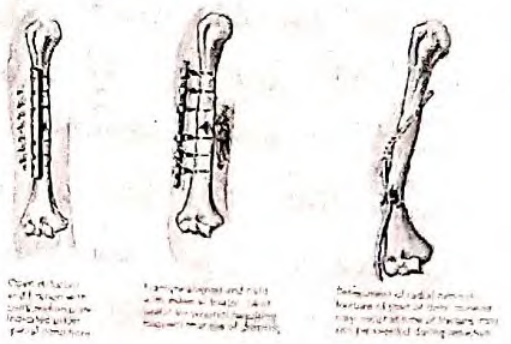

- Sơ cứu:

+) Cố định bằng 2 nẹp gỗ:
Nẹp trong từ hõm nách xuống dưới khớp khuỷu tay.
Nẹp ngoài từ mỏm vai xuống dưới khớp khuỷu tay
Treo cẳng tay đã cố định bằng khăn tam giác tư thế ngực, bàn tay cao hơn khuỷu, áp vào thân.

+) Giảm đau paracetamol, chườm lạnh, nghỉ ngơi (first ⇒ để phòng sốc)

+) BN đưa đến cơ sở gần nhất.

- Điều trị thực thụ:

+) Phẫu thuật kết hợp xương cánh tay (T) bằng nẹp vít
Vô cảm mê tĩnh mạch, tê tủy sống. Sau mổ để tắt đoạn lưu.

+) Sau mổ: Bù dịch, giảm đau, kháng sinh, chống phù nề
Cụ thể: NaCl 0,9% 500ml x 02 chai/ngày, truyền tĩnh mạch, 1g/p, sáng/chiều
paracetamol 1g x 02 chai/ngày, truyền tĩnh mạch, 1g/p, sáng/chiều
Basultam 2g x 01 lọ/ngày, tiêm tĩnh mạch, sáng/chiều.
Alpha choay x 04 viên/ngày, uống, sáng/chiều CSOS-Cefu

+) Theo dõi toàn trạng, nhiễm trùng, tình trạng đau, tình trạng vết mổ, dẫn lưu, chụp lại X quang.

+) Thay băng vệ sinh vết mổ. +) Tập vận động sớm.

Phản hồi của giảng viên:

Điểm đánh giá: 9,0 /10

Giảng viên đánh giá:

+) Rút dẫn lưu sau 48h., cắt chỉ sau 10-14 ngày, khâu sạch 5-7 ngày.

PHẦN TỰ PHẢN HỒI CỦA SINH VIÊN LẦN 2

1. Bạn đã học được gì?

2. Bạn đã làm tốt những gì?

3. Điều bạn muốn cải thiện cho những tuần học lâm sàng tới đây?

4. Bạn định làm gì để cải thiện những việc mình làm chưa tốt?

15. Trình bày sơ cứu và điều trị thực thụ bệnh nhân gãy kín xương cẳng tay

BN nữ 42 tuổi vào viện ◇ Gãy kín GALE 22-1 cẳng tay (T) sau tai nạn giao thông giờ thứ 2.

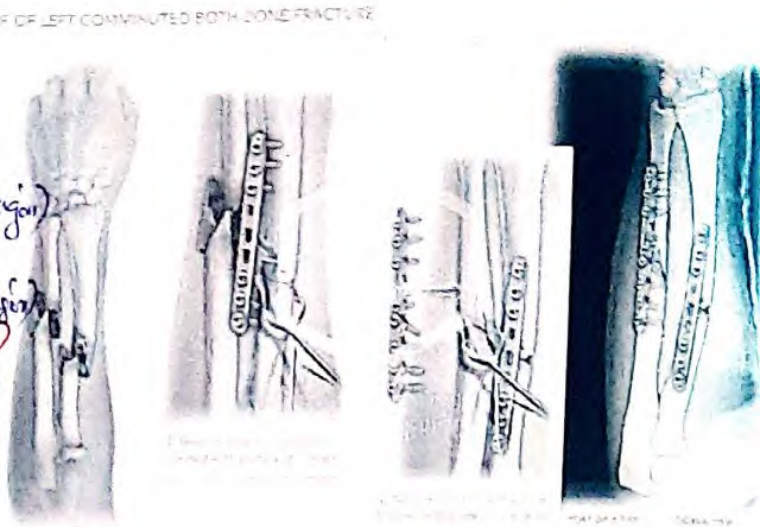

- Sơ cứu:

+) Nẹp cố định bằng 2 nẹp.

Nẹp trong (trước) từ lòng bàn tay (khớp bàn ngón) đến nếp gấp khuỷu

Nẹp ngoài (sau) từ đầu các ngón (khớp bàn ngón) tay đến qua khuỷu.

Treo tay đã nẹp bằng khăn tam giác trước ngực.

+) Giảm đau paracetamol, chườm lạnh, nghỉ ngơi (ưu tiên trước)

+) Đưa BN đến cơ sở y tế gần nhất.

- Điều trị thực thụ:

+) Phẫu thuật kết hợp xương quay (T) kín trật khớp quay trụ dưới. Sau mổ đặt dẫn lưu.

Vô cảm: Mê tĩnh mạch - Tê đám rối cánh tay (T).

+) Sau mổ: Bù dịch, giảm đau, kháng sinh, chống phù nề.

Cụ thể: NaCl 0,9% 500 ml × 02 chai/ngày, truyền tĩnh mạch 4 g/p, sáng/chiều

Paracetamol 1 g × 02 chai/ngày, truyền tĩnh mạch, 4 g/p, sáng/chiều

Basultam 2 g × 01 lọ/ngày, tiêm tĩnh mạch, sáng/chiều.

Alpha Choay × 04 viên/ngày, uống, sáng/chiều. CS 03-cm

+) Theo dõi toàn trạng, nhiễm trùng, tình trạng đau, vết mổ, dẫn lưu, chụp lại Xquang.

+) Thay băng, vệ sinh vết mổ.

Phản hồi của giảng viên:

8,5

Điểm đánh giá: /10 Giảng viên đánh giá:

+) Rút dẫn lưu sau 48h. Cắt chỉ sau 10-14 ngày. Kháng sinh 5-7 ngày

+) Tập vận động sớm.

16. Trình bày sơ cứu và điều trị thực thụ bệnh nhân gãy hở thân 2 xương cẳng chân

BN nam 18 tuổi vào viện △ Gãy hở độ IIIa 1/3 dưới xương chày (P) 1/3 giữa xương mác (P) sau tai nạn giao thông giờ thứ 1.

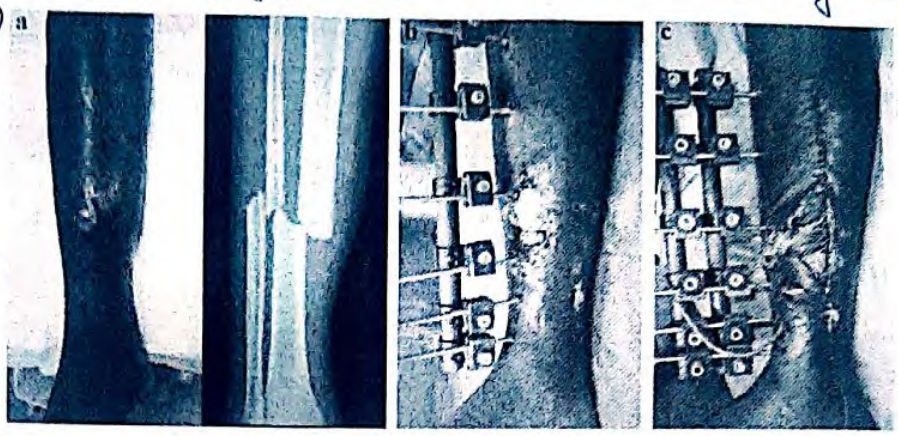

- Sơ cứu:
  +) Làm sạch vết thương bằng nước muối sinh lý, loại bỏ dị vật.
  +) Băng ép cầm máu
  +) Nẹp cố định bằng 2 nẹp gỗ:
  Nẹp trong từ giữa đùi đến mắt cá trong
  Nẹp ngoài từ giữa đùi đến mắt cá ngoài.
  +) Giảm đau, paracetamol, nghỉ ngơi. (first)
  +) Phòng uốn ván 250 IU
  +) Đưa BN đến cơ sở y tế gần nhất.
- Điều trị thực thụ:
  +) Phẫu thuật kết hợp 2 xương cẳng chân bằng khung cố định ngoài FESSA với 5 đinh. Sau mổ có dẫn lưu.
  Vô cảm: Mê tĩnh mạch, tê tủy sống.
  +) Sau mổ: Bù dịch, giảm đau, kháng sinh, chống phù nề
  Cụ thể: NaCl 0,9% 500ml x 02 chai/ngày, truyền tĩnh mạch, 1 g/p, sáng/chiều.
  Paracetamol 1 g x 02 chai/ngày, truyền tĩnh mạch, 1 g/p, sáng/chiều
  Levogal 750 mg x 02 chai/ngày, truyền tĩnh mạch, XXX g/p, sáng/chiều.
  Oxacillin 500 mg x 02 chai/ngày, truyền tĩnh mạch, XXX g/p, sáng/chiều
  Alpha Choay x 04 viên/ngày, uống, sáng/chiều. CSOB - cơm, cháo.
  +) Theo dõi toàn trạng, nhuộm trùng, tình trạng đau, vết mổ, dẫn lưu. Chụp lại X quang.
  +) Thay băng, vệ sinh vết mổ. Để chân cao 5 ngày tiên khung Braun.

Phản hồi của giảng viên:

Điểm đánh giá: /10 90 Giảng viên đánh giá:

+) Rút dẫn lưu sau 48 h. Cắt chỉ sau 10-14 ngày. Khâu sinh 5-7 ngày.
+) Tập vận động, đi lại sớm.

17. Trình bày sơ cứu và điều trị một bệnh nhân gãy kín thân xương đùi

BN nữ 60 tuổi vào viện sau tai nạn giao thông giờ thứ nhất. △ Gãy kín 1/3 giữa thân xương đùi (T

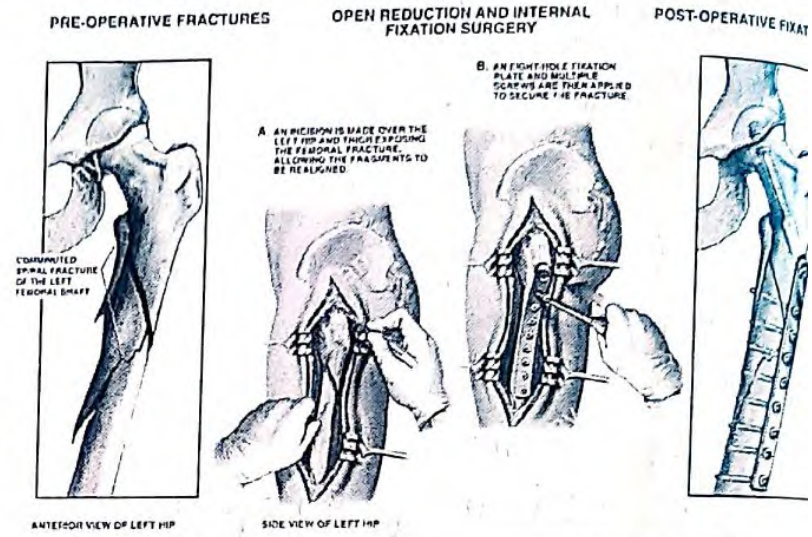

- Sơ cứu:

+) Cố định chi gãy bằng 3 nẹp gỗ!

Nẹp ngoài từ hõm nách đến mắt cá ngoài

Nẹp trong từ bẹn đến quá mắt cá trong

Nẹp sau từ bả vai đến quá gót chân.

Buộc trên và dưới ổ gãy, trên dưới 1 khớp.

+) Giảm đau bằng paracetamol, nghỉ ngơi, chườm lạnh. (first)

+) Tránh sốc

+) Vận chuyển tới cơ sở y tế gần nhất, đặt BN tiền cáng.

- Điều trị thực thụ: Sau mổ có dẫn lưu.

+) Phẫu thuật kết hợp thân xương đùi (T) gãy bằng nẹp vít.

Vô cảm: Mê tĩnh mạch, tê tủy sống. Chống đông.

+) Sau phẫu thuật: Giảm đau, kháng sinh, chống phù nề, bù dịch

Cụ thể: Nacl 0,9% 500ml x 02 chai/ngày, truyền tĩnh mạch 1g/p, sáng/chiều

Paracetamol 1000mg x 02 chai/ngày, truyền tĩnh mạch, XXXg/p, sáng/

Basultam 2g x 02 lọ/ngày, tiêm tĩnh mạch, sáng/chiều.

Alpha Choay x 04 viên/ngày, uống, sáng/chiều

CS 03-Cpm / Xarelto 15mg x02 viên/ngày, uống, sáng/chiều

+) Theo dõi toàn trạng (M, HA, T°), dẫn lưu, tình trạng đau, chụp X quang lại sau mổ.

+) Rút dẫn lưu sau 48h, thay băng vệ sinh vết mổ.

+) Vận động tại giường sau mổ, vận động khớp gối sau 2-3 tuần. tập đi nạng sau 4-6 tuần. Bỏ nạng khi làm sày tốt X quang xương liền tốt.

Phản hồi của giảng viên:

Điểm đánh giá: 9,0 /10

Giảng viên đánh giá:

3.6 BỎNG

18. Trình bày sơ cứu và kế hoạch điều trị bệnh nhân bỏng

BN nam 55 tuổi vào viện vì bỏng nước sôi 22% độ I, II vùng bụng, đùi trước trong sau tai nạn sinh hoạt giờ thứ 4.

- Sơ cứu:
  +) Ngâm rửa diện bỏng trong nước mát ~ 30'
  +) Che phủ bằng vải / băng sạch
  +) Giảm đau bằng paracetamol
  +) Cho BN uống Oresol
  +) Ủ ấm BN
  +) Đưa BN đến cơ sở y tế gần nhất.
- Kế hoạch điều trị: Bù dịch, giảm đau, kháng sinh.

  Cụ thể:
  +) NaCl 0,9% 500ml x 04 chai / ngày, truyền tĩnh mạch, 4 g/p, sáng / chiều
  +) Paracetamol 1000mg x 02 chai / ngày, truyền tĩnh mạch, 4g/p, sáng / chiều
  +) Basultam 2g x 02 lọ / ngày, tiêm tĩnh mạch, sáng / chiều
  +) Furosemid Vinzi x 20mg / 2ml x 02 ống / ngày, pha truyền tĩnh mạch, ~~xxx~~ g/p, sáng / chiều.

  CSOS - Cần
  +) Thay băng hằng ngày, rửa sạch với nước muối sinh lý. Bôi betadin.
  +) Theo dõi toàn trạng (M, HA, t°), hội chứng nhiễm trùng - nhiễm độc, lượng nước tiểu, tình trạng vết bỏng.

Phản hồi của giảng viên:

Điểm đánh giá: 8,5 /10

Giảng viên đánh giá:

3.7 VẾT THƯƠNG PHẦN MỀM

19. Trình bày sơ cứu và điều trị thực thụ bệnh nhân vết thương phần mềm có tổn thương gân

BN nam 54 tuổi vào viện vì vết thương đốt 2 ngón II bàn tay (P) giờ thứ 1 sau tai nạn sinh hoạt.

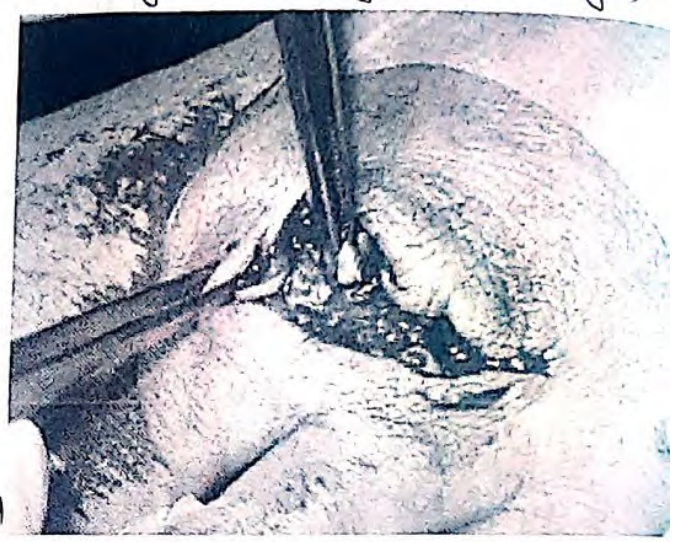

- Sơ cứu: ⇒ Tổn thương gân duỗi.
  +) Làm sạch vết thương bằng NaCl 0,9%, loại bỏ dị vật.
  +) Băng ép vô khuẩn
  +) Giảm đau
  +) Kháng sinh
  +) Tiêm phòng uốn ván SA 1500 IU
- Điều trị thực thụ:
  +) Phẫu thuật xử lý vết thương và khâu phục hồi gân duỗi đốt 2 ngón II bàn tay (P).
  +) Vô cảm: Mê tĩnh mạch, tê tủy sống.
  +) Sau mổ: Giảm đau, kháng sinh.
  Cụ thể: NaCl 0,9% 500ml x 02 chai/ngày, truyền tĩnh mạch L g/p, sáng/chiều.
  Paracetol 1000mg x 02 chai/ngày, truyền tĩnh mạch, Lg/p, sáng/chiều
  Basultam 2g x 01 lọ/ngày, tiêm tĩnh mạch
  +) Thay băng, rửa vết mổ bằng NaCl 0,9%, bôi betadin.
  +) Theo dõi toàn trạng (M, HA, T°), chảy máu, tình trạng vết mổ, theo dõi và tập vận động ngón tay, bàn tay.

Phản hồi của giảng viên:

Điểm đánh giá: 8,5 /10 Giảng viên đánh giá:

PHẦN 4. LƯỢNG GIÁ KỸ NĂNG LÂM SÀNG

Bệnh nhân số 1 (Khoa:)

Họ và tên bệnh nhân: Tuổi: Giới:

Chẩn đoán:

Kỹ năng	Điểm đánh giá
Tiếp cận bệnh nhân	/10
Chẩn đoán và tiên lượng	/10
Xây dựng kế hoạch điều trị	/10
Đánh giá kỹ năng	/10

Đánh giá chung: /40

Ngày đánh giá:

Phản hồi của giảng viên:

Giảng viên đánh giá

LƯỢNG GIÁ KỸ NĂNG LÂM SÀNG

Bệnh nhân số 2 (Khoa:)

Họ và tên bệnh nhân: Tuổi: Giới:

Chẩn đoán:

Kỹ năng	Điểm đánh giá
Tiếp cận bệnh nhân	/10
Chẩn đoán và tiên lượng	/10
Xây dựng kế hoạch điều trị	/10
Đánh giá kỹ năng	/10

Đánh giá chung: /40

Ngày đánh giá:

Phản hồi của giảng viên:

Giảng viên đánh giá

PHẦN 5. BÀI TẬP TÌNH HUỐNG LÂM SÀNG

1. Mô tả cơ chế bệnh sinh của thủng ổ loét dạ dày, hành tá tràng

- Ở dạ dày có các yếu tố tấn công và bảo vệ cân bằng với nhau:
+) Yếu tố bảo vệ: Lớp chất nhầy Mucin, sự tái sinh niêm mạc, phospholipid, yếu tố tăng trưởng biểu mô niêm mạc dạ dày, prostagladin
+) Yếu tố tấn công: HCl, pepsinogen, acid mật, HP, stress, chất kích thích, thuốc giảm đau

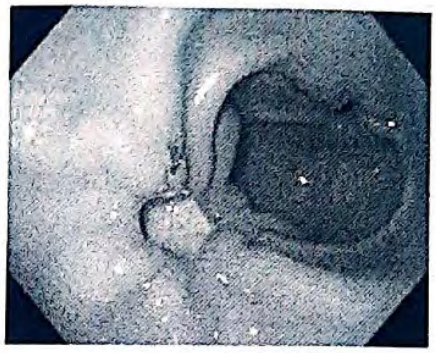

- Khi có sự mất cân bằng giữa các yếu tố trên → loét dạ dày, hành tá tràng → thủng ổ loét dạ dày, hành tá tràng.
- Ví dụ: +) HP chui vào lớp nhầy niêm mạc tạo ra độc tố làm mất chức năng bảo vệ của lớp này.
+) Thuốc giảm đau, kháng viêm → ức chế tổng hợp prostagladin
+) Stress tăng tiết adrenalin → tăng tiết corticoid → tăng tiết acid.

Đánh giá: 9,0 /10 Giảng viên:

2. Mô tả tổn thương trên phim X quang bụng đứng dưới đây. Tổn thương này gặp trong bệnh cảnh lâm sàng nào?

- Mô tả:
Hình ảnh ổ bụng nhiều mức nước hơi, vòm thấp, chân lỏng, thành mảnh tập trung giữa bụng, các quai ruột giãn lỏng, có hình các nếp niêm mạc ngang.

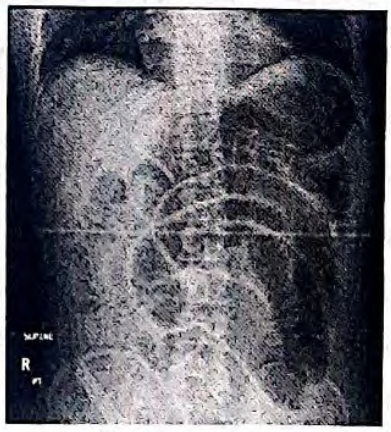

⇒ Đây là tổn thương thường gặp trong tường hợp tắc ruột non

Đánh giá: 8,5 /10 Giảng viên:

3. Mô tả vòng xoắn bệnh lý trong tắc ruột

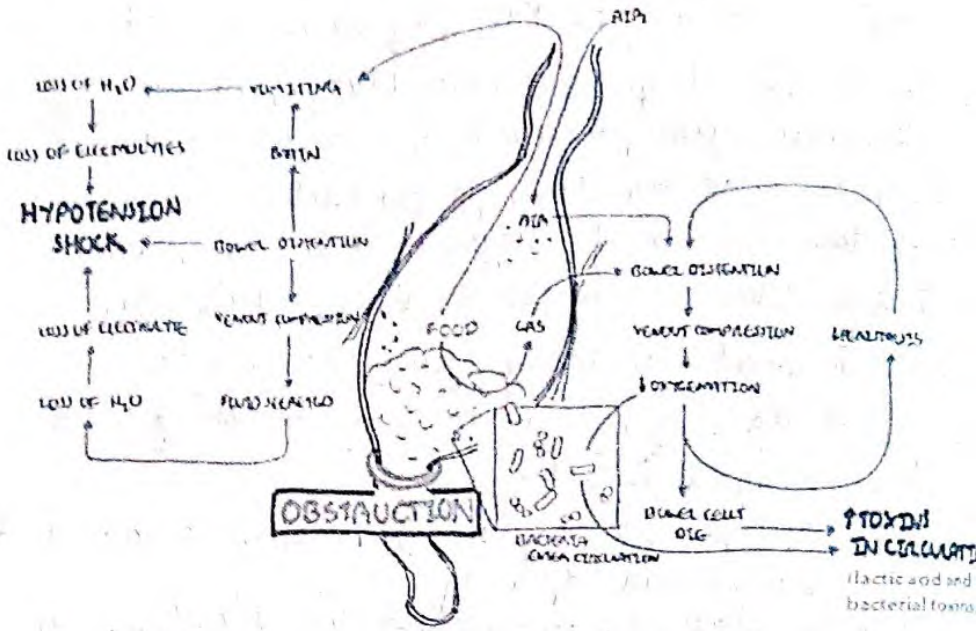

– Tại chỗ:

+) Tăng sung huyết thông một tiến chỗ tắc để thông sức cản có hoc → đau cơn → tăng áp lực trong lòng ruột.

+) Dãn ruột do ứ đọng hơi do: Vi khuẩn lên men, hơi tĩ mạch máu thoát ra, ruột hấp vào. Ngoài ra do đồ ăn, thức uống, dịch tiêu hoá không được hấp thu → ứ đọng, ruột mất trương lực → rối loạn chuyển hoá.

+) Tăng áp lực lòng ruột (30-60 mmHg) > tĩnh mạch cửa (6-15 mmHg) → mạch máu chèn ép → ứ chệ tuần hoàn, thiếu oxy, thoát huyết trong lòng ruột → xung huyết, hoại tử, vỡ ruột.

+) Khả năng hấp thu giảm, mất.

– Toàn thân:

+) Mất nước do nôn, ứ dịch

+) Rối loạn điện giải do nôn, thoát dịch.

+) Rối loạn thăng bằng kiềm toan:

Tắc cao nôn dịch dạ dày (HCl) → nhiễm kiềm chuyển hoá

Tắc chậm mất nhiều Na, các gốc HCO_3 được huy động, Cl tăng → toan chuyển hoá

+) Nhiễm trùng, nhiễm độc.

Đánh giá: 9,0 /10 Giảng viên:

4. So sánh tổn thương giải phẫu bệnh của ruột thừa bình thường và ruột thừa viêm cấp?

Bình thường:
- Đại thể: Dài ~ 8-10cm, lòng ruột ~ 6 mm, thành mỏng gồm 3 dải cơ dọc.
- Vi thể: lớp niêm mạc (lớp biểu mô, lớp đệm, lớp cơ niêm), lớp dưới niêm mạc, lớp cơ (cơ vòng, 3 dải cơ dọc), lớp thanh mạc (mô bạch huyết phát triển, tuyến Lieberkuhn ít và ngắn)

Ruột thừa viêm cấp:
- Đại thể: Ruột thừa sưng to, sung huyết, thành dày, có phủ giả mạc. Có thể thấy ruột thừa vàng như lá úa, có điểm hoại tử đến mủ trong thể hoại tử.
- Vi thể: Bạch cầu đa nhân trung tính xâm nhập lớp niêm mạc, lớp dưới niêm mạc, lớp cơ. Lớp thanh mạc mạch máu sung huyết, vỡ hồng cầu hoặc hoại tử.

Đánh giá: 9,0 /10 Giảng viên:

5. Mô tả tổn thương trên phim chụp CLVT ổ bụng dưới đây và đưa ra chẩn đoán tổn thương

- Mô tả:

Hình ảnh nhiều ổ giảm tỉ trọng trong nhu mô thùy gan (P), bờ nham nhở, không đều, xen kẽ nhu mô gan không đều.

⇒ Hình ảnh nghĩ đến áp xe thùy gan (P)

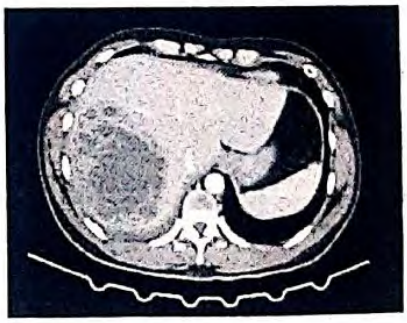

Đánh giá: 1,5 /10 Giảng viên:

6. Xây dựng kế hoạch điều trị bệnh nhân viêm tụy cấp thể nhẹ

Tên bệnh nhân: Nguyễn Đình V Tuổi: 52 Giới: Nam Mã bệnh á

Lý do vào viện: Đau bụng vùng trên rốn giờ thứ 10 của bệnh.

Kế hoạch điều trị:

- Điều trị nội khoa:
  +) Giảm đau, giảm co thắt.
  +) Giảm tiết dịch tụy ⇒ Hút dịch dạ dày, anti H_2, ức chế bơm proton
  +) Phòng chống sốc theo nguyên nhân.
  +) Kháng sinh
  +) Nuôi ăn, đảm bảo dinh dưỡng ⇒ Đường tĩnh mạch, sonde.
  +) Hỗ trợ khi có biến chứng Suy hô hấp, suy thận, rối loạn đông m rối loạn điện giải.
- Cụ thể:
  +) NaCl 0,9% 500ml x 04 chai/ngày, truyền tĩnh mạch, 4g/p, sáng/chiều
  +) Paracol 1000mg x 02 chai/ngày, truyền tĩnh mạch, 4g/p, sáng/ch
  +) (Ogloxacin) Goldglo 200mg x 02 túi/ngày, truyền tĩnh mạch ~~xxx~~ g/p, sáng/chiều.
  +) Antiglucinol 40mg/4ml x 02 ống/ngày, tiêm tĩnh mạch, sáng/c
  +) A.T Famotidine 40mg x 02 lọ/ngày, tiêm tĩnh mạch, sáng/chiều
  +) Dimedrol 10mg/1ml x 04 ống/ngày, tiêm tĩnh mạch, sáng/chiều
  +) Nhịn ăn trong 1-2 ngày đầu, truyền đạm đường tĩnh mạch. Sau BN hết đau, hết buồn nôn chuyển sang ăn đường miệng thức th nước đường, cháo loãng, cơm nhão, cơm bình thường. Kiêng mỡ, sức chất béo.
  +) Đặt sonde dạ dày hút liên tục.
  +) Nếu suy hô hấp ⇒ hỗ trợ hô hấp, suy thận ⇒ lọc máu, rối loạn đông máu ⇒ heparin, thảm phân phúc mạc.
- Theo dõi toàn trạng (M, HA, T°), hội chứng nhiễm trùng, tình trạng đau, rối loạn điện giải, xuất huyết.

Đánh giá: 9,0/10 Giảng viên:

48

- Điều trị nội khoa thất bại, ngoại khoa biến chứng (xuất huyết, viêm phúc mạc, áp xe, hoại tử) ⇒ Chỉ định điều trị ngoại khoa.

7. Giải thích cơ chế bệnh sinh của hội chứng Mirizzi

Hội chứng Mirizzi xảy ra khi có 1 viên sỏi lớn hoặc nhiều viên sỏi nhỏ chèn ép túi Hartmann của túi mật hoặc ống mật gây tắc nghẽn túi mật:

⇒ → Viêm mạn / cấp tính dẫn đến sự co thắt túi mật gây hẹp ống gan chung thứ phát, có thể viêm đường mật 1 đoạn và thúc đẩy quá trình viêm

→ Hoại tử thành ống làm lỏ túi mật đường mật gây nhiễm trùng ổ bụng, nhiễm khuẩn huyết, sốc nhiễm khuẩn, ...

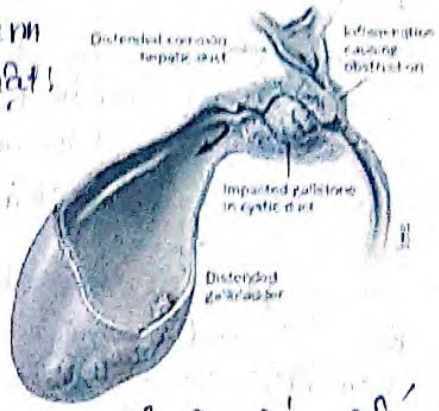

Đánh giá: 9,0/10 Giảng viên:

8. Phân loại trĩ và phân độ trĩ trên lâm sàng

1. Phân loại:
- Trĩ nội: Trên đường lược
- Trĩ ngoại: Dưới đường lược
- Trĩ hỗn hợp

2. Phân độ:
- Độ I: Hoàn toàn chưa biểu hiện lâm sàng
- Độ II: Đi ỉa máu từng đợt, thấy búi trĩ nội và ngoại } Trĩ nội - Trĩ ngoại
- Độ III: Chảy máu ít hơn độ II, xuất hiện búi trĩ xa lỗ hậu môn, khó xác định nội - ngoại
- Độ IV: Búi trĩ xa xuống không tự co lên được, BN phải dùng tay đẩy lên } Trĩ hỗn hợp.

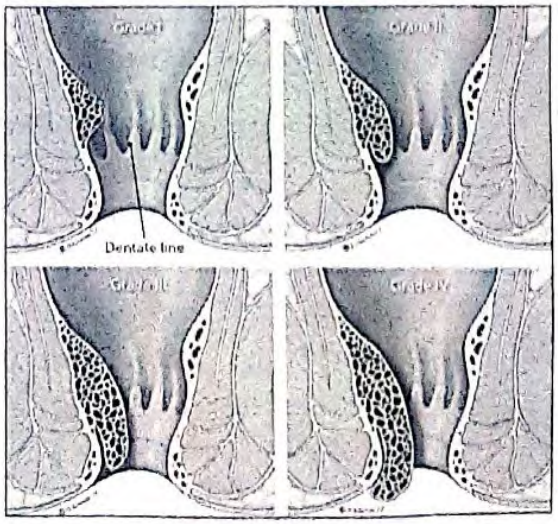

Đánh giá: 8,8/10 Giảng viên:

9. Vai trò của dẫn lưu Kehr, theo dõi và chăm sóc dẫn lưu Kehr (có vẽ hình), đánh giá phim chụp Kehr dưới đây

1. Vai trò

- Quan sát, theo dõi dịch mật dẫn lưu ra ngoài ⇒ hướng điều trị tiếp.
- Giảm áp, dẫn lưu dịch mật nhiễm khuẩn
- Làm đường hầm chắc chắn cho tán sỏi sau ~ 1 tháng
- Thông qua Kehr để chụp kiểm tra đường mật
- Bơm rửa đường mật.
- Làm lòng thông đường mật tắc nghẽn do K

2. Chăm sóc:

- Theo dõi phản ứng da tại chỗ sưng, nóng, đỏ ⇒ thay băng hằng ngày
- Theo dõi số lượng, tính chất dịch: sau phẫu thuật ~ 300-500 ml/24h có trung tiện (3-4 ngày) ~200-300 ml/24h, ngày 5-6 ~150-200 ml/24h
Nếu > 500 ml/24h do tắc Oddi, sót sỏi ⇒ Bơm rửa Kehr.
- Bình thường dịch mật xanh đen ánh vàng. Không ra dịch có thể do rò vào bụng ⇒ áp xe bụng. Dịch mủ, cặn, máu ⇒ Bơm rửa
- Bơm rửa ngày 3 lần, mỗi lần sử dụng xy lanh 50 ml; nước muối sinh lý ấm ~ 5
- Thay dẫn lưu Kehr sau 10-14 ngày. Chụp X quang và hẹp Kehr 48h trước

Đánh giá: 9,0/10 Giảng viên:

10. Xây dựng kế hoạch điều trị cho bệnh nhân chấn thương sọ não có tụ máu ngoài màng cứng cấp tính

Tên bệnh nhân: Đặng Văn T Tuổi: 53 Giới: Nam Mã bệnh án:

Chẩn đoán: Tụ máu ngoài màng cứng thái dương (P) sau tai nạn giao ngày thứ 2

Kế hoạch điều trị

- Trước phẫu thuật: Duy trì hô hấp, tuần hoàn, đảm bảo dinh dưỡng, giảm đau, chống phù não. BN được chỉ định lấy khối máu tụ (nếu cần). Có rối loạn tri giác, dấu hiệu liệt thần kinh khu trú, kích thước khối máu tụ tăng lên > 30 cm³ hoặc thể tích tăng trên CTscan, có tính.
- Cụ thể: +) Theo dõi sát M, HA, NT, T° ⇒ xử trí nếu cần
  +) Nằm đầu cao 30°
  +) Paracetamol 1g x 02 lọ/ngày, truyền tĩnh mạch, LX g/p, sáng/chiều
  +) Seduxen 5 mg x 02 viên/ngày, uống, sáng/chiều.
  (Chống phù não nếu cần) +) Manitol 20% 500 ml, truyền tĩnh mạch, LX g/p, x02 chai sáng
  +) Furosemid 20 mg x 01 ống/ngày, tiêm tĩnh mạch,
  +) Glucose 10% x 04 chai/ngày, truyền tĩnh mạch, LX g/p, sáng/chiều

Đánh giá: 9,0/10 Giảng viên:

+) Chụp lại CTscan nếu cần.

11. Vẽ hình 3 hình thái tụ máu nội sọ thường gặp trên phim CLVT của bệnh nhân chấn thương sọ não? Trình bày nguồn chảy máu/cơ chế gây ra hình ảnh CLS của 3 hình thái tụ máu nội sọ trên?

Vẽ hình và mô tả:

Tụ máu ngoài màng cứng

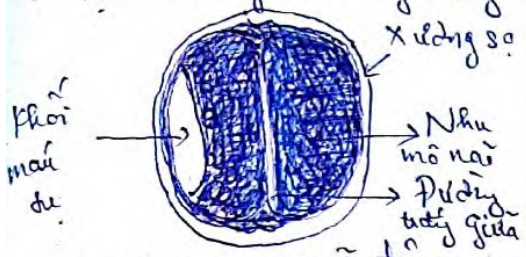

- Vỡ xương sọ ⇒ vỡ động mạch não giữa, động mạch não bài hồi, xoang tĩnh mạch.
⇒ Máu tụ giữa màng cứng vết mặt trong xương sọ
⇒ CTscan: Khối máu tụ hình thấu kính lồi 2 mặt

Tụ máu dưới màng cứng

- Mạch máu qua giữa não và sọ vỡ, rách tĩnh mạch cầu, động tĩnh mạch vỏ não, xoang tĩnh mạch dưới màng cứng
⇒ CTscan: Khối máu tụ hình trăng liềm.

Tụ máu nhu mô não

- Vỡ, rách mạch máu trong nhu mô não
⇒ CTscan: Hình tăng tỷ trọng bao quanh bởi vùng giảm tỷ trọng.

Đánh giá: 9.5 /10

Giảng viên:

12. Mô tả cơ chế bệnh sinh và hậu quả lâm sàng của tổn thương vết thương ngực hở

1. Cơ chế bệnh sinh:
- Không khí qua vết thương vào khoang màng phổi ⇒ Mất áp lực âm khoang màng phổi bên tổn thương ⇒ phổi bên tổn thương bị xẹp. Đồng thời phổi bên tổn thương có khoang màng phổi áp lực dương, đẩy lệch áp lực âm ⇒ Trung thất đẩy sang bên đối diện (bên lành)

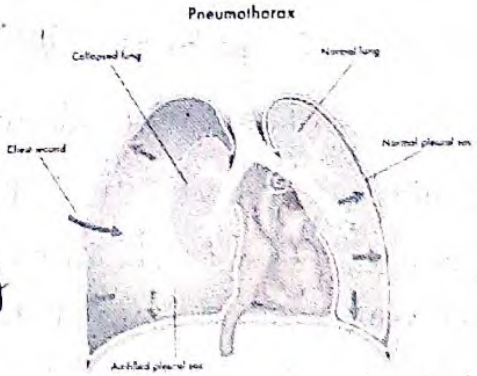

2. Hậu quả lâm sàng:
- Rối loạn hô hấp:
+) Trung tâm hô hấp ức chế
+) Tổn thương thành ngực
+) Tràn máu, tràn khí màng phổi
+) Nhu mô phổi bị chèn ép
+) Xẹp phổi
+) $V_{khí\ cặn}$ tăng
+) Hô hấp đảo chiều
+) Lắc lư trung thất

- Rối loạn tuần hoàn:
+) Tim và màng tim bị chèn ép.
+) Mạch máu lớn bị chèn ép.
+) Mất máu
- Sốc

Đánh giá: 9.0 /10

Giảng viên:

13. Mô tả các bước dẫn lưu khoang màng phổi của bệnh nhân tràn khí, tràn dịch khoang màng phổi

Tên bệnh nhân: Nguyễn Văn H Tuổi: 54 Giới: Nam Mã bệnh án:

Chẩn đoán trước mổ: Tràn khí, tràn máu khoang màng phổi (T) sau tai nạ giao thông gió thế 11

Trình tự thủ thuật:

- BN nằm ngửa, tay (T) duỗi ra phía sau đầu.
- Xác định vị trí dẫn lưu khoang liên sườn V đường nách giữa.
- Trải sáng có lỗ, sát khuẩn tại chỗ bằng betadine
- Gây tê tại khoang liên sườn V đường nách giữa (T) bằng lidocain 2%.
- Rạch da 2cm, bóc tách từng lớp vào khoang màng phổi. Đặt ống dẫn lưu.
- Quan sát dịch và khí thoát ra
- Cố định ống nước 8cm bằng chỉ E thi lon 2.0.
- Băng ép chân dẫn lưu
- Nối ống dẫn lưu ~~với bình~~ hút áp lực âm, áp lực ~ 20 cm H_2O liên tục.

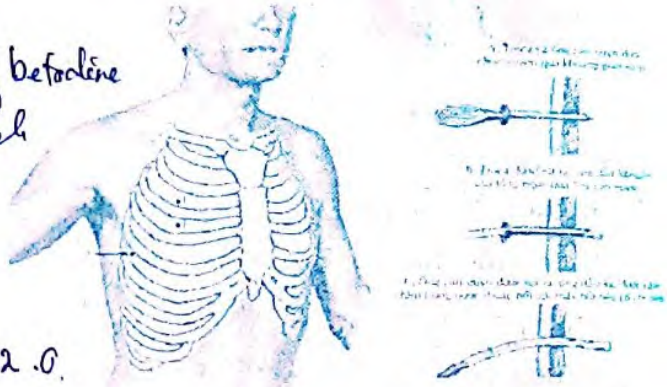

Đánh giá: 90 /10 Giảng viên:

14. Mô tả trình tự phẫu thuật tán sỏi niệu quản ngược dòng của bệnh nhân sỏi niệu quản

Tên bệnh nhân: Trần Văn B Tuổi: 53 Giới: Nam Mã bệnh án:

Chẩn đoán: Sỏi niệu quản (P) 1/3 giữa biến chứng ứ nước thận.

Trình tự phẫu thuật: Phẫu thuật nội soi tán sỏi niệu quản ngược dòng.

Phương pháp vô cảm: Mê nội khí quản.

- BN nằm tư thế sản khoa.
- Đặt máy nội soi bàng quang thấy: Nước tiểu đục, niêm mạc xung huyết, lỗ niệu đạo (T) vị trí bình thường, lỗ niệu đạo (P) viêm, phù nề
- Tiến hành đưa guide wire qua lỗ niệu quản (P), soi niệu quản (P) thấy sỏi ở đoạn 1/3 giữa ~12cm
- Nong niệu quản (P) tiếp cận s
- Tiến hành tán sỏi niệu quản bằng Laser
- Rút máy soi niệu quản xuống bàng quang. Đặt sonde JJ dưới nội soi
- Rút máy nội soi, đặt sonde bàng quang - niệu đạo bằng sonde Fo 2 nòng 18 cH.

Đánh giá: 90 /10 Giảng viên:

15. Xây dựng kế hoạch điều trị bệnh nhân U phì đại tiền liệt tuyến có rối loạn tiểu tiện mức độ nặng

Tên bệnh nhân: Bùi Văn D Tuổi: 72 Giới: Nam Mã bệnh án:

Chẩn đoán: Tăng sinh lành tính tiền liệt tuyến / Nhiễm khuẩn tiết niệu

Kế hoạch điều trị: Phẫu thuật nội soi cắt tiền liệt tuyến

1. Tiền phẫu:
- Đặt đường tuyền tĩnh mạch
- Đặt sonde niệu đạo - bàng quang
- Kháng sinh nhóm Quinolone

2. Phẫu thuật:
- Vô cảm: Mê tĩnh mạch, tê tủy sống
- Phẫu thuật nội soi cắt u phì đại tiền liệt tuyến.

3. Hậu phẫu:
- Truyền dịch, kháng sinh nhóm Quinolone, thuốc cầm máu.
- Bơm rửa bàng quang đến khi nước tiểu trong ⇒ Rút sonde
- Đảm bảo dinh dưỡng
- Theo dõi toàn trạng, sốt, nước tiểu, chảy máu.
- Làm lại XN công thức máu, điện giải đồ,

Cụ thể: - Basmicin 400 mg × 02 lọ / ngày
NaCl 0,9% 500ml × 02 chai / ngày
Dây truyền
} ⇒ Truyền tĩnh mạch XXX giọt / phút × sáng chiều

- Cyclonamine 12,5% × 04 ống / ngày × tiêm tĩnh mạch sáng / chiều.

- CSOS - cơm, cháo.

Kháng sinh ít nhất 5-7 ngày.
BN ổn định cho ra viện, hẹn khám lại sau 1, 3, 6, 12, 24 tháng.

Đánh giá: /10 8

Giảng viên:

16. Xây dựng kế hoạch điều trị cho bệnh nhân gãy kín thân xương cẳng chân

Tên bệnh nhân: Đoàn Trọng Đ Tuổi: 17 Giới: Nam Mã bệnh án: 156763

Chẩn đoán: Gãy kín 1/3 giữa 2 xương cẳng chân (T) sau tai nạn giờ

Kế hoạch điều trị: thông giờ thứ nhất

1. Sơ cứu:
- Giảm đau toàn thân Efferalgan Codein 0,5g.
- Bất động chi gãy bằng 2 nẹp tre ở mặt trong và ngoài từ 1/3 trên đùi tới gót chân. Buộc tiên khớp gối và khớp cổ chân. Giữ thẳng trục chi, bàn chân vuông góc cẳng chân.

2. Điều trị thực thụ:
- Phẫu thuật kết hợp xương bằng nẹp vít thân xương chày.
- Phương pháp vô cảm: Tê tủy sống
- Sau mổ đặt dẫn lưu, theo dõi toàn trạng, dấu hiệu nhiễm trùng, lượng dịch dẫn lưu, tình trạng đau.

3. Sau mổ:
- Hướng điều trị: Kháng sinh
  Giảm đau, chống viêm, chống phù nề
  Vệ sinh vết mổ
  Dinh dưỡng
- Cụ thể: +) Basultam 2g x 01 lọ/ngày, tiêm tĩnh mạch pha 10 ml nước cất, sáng
  +) Paracetamol 1g x 01 chai, pha NaCl 0,9% 500 ml x 02 chai, truyền tĩnh mạch, sáng.
  +) Alpha Choay x 04 viên, uống, sáng/chiều
  +) CS 03 - Cơm

Kháng sinh điều trị 7 ngày.
Kê cao chân. Rút dẫn lưu sau 48 h.
Ngồi dậy, vận động tại chỗ
Sau 5-6 tuần, tập đi lại bằng nạng.

Đánh giá: 9,0 /10 Giảng viên:

17. Mô tả cơ chế, triệu chứng lâm sàng của hội chứng chèn ép khoang cẳng chân?

Cơ chế và triệu chứng 1. Cơ chế

⇒ Sự gia tăng thể tích các thành phần trong khoang kín (chảy máu, di lệch xương, phù nề phần mềm) gây tăng áp lực trong khoang tác động ngược lại chèn ép mạch máu, thần kinh.

⇒ Chèn ép khoang → Chèn ép tĩnh mạch → ứ máu tĩnh mạch ngoại vi → tăng tính thấm thành mạch → áp lực tăng cao → Chèn ép động mạch → thiếu máu cấp gây hoại tử.

⇒ Thuyết Whiteside: Mức độ tổn thương phụ thuộc MPP (Áp lực trung bình máu) = DBP (Áp lực tâm trương - CP (Áp lực trong khoang).

MPP < 30 mm Hg ⇒ Thiếu máu phần mềm.

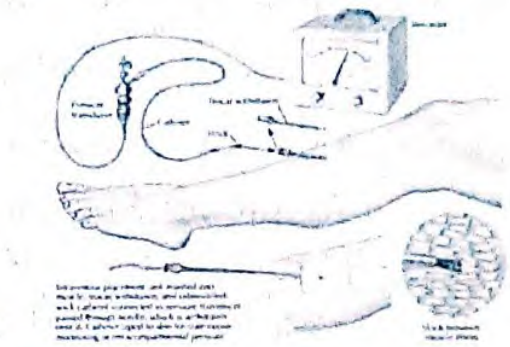

- Giải phẫu cẳng chân chia 3 khoang:

Trước: Giới hạn bởi xương chày, màng gian cốt và vách gian cơ trước

Ngoài: Giới hạn bởi xương mác, vách gian cơ sau, vách gian cơ trước

Sau: Sau màng gian cốt và vách gian cơ sau. Có thể chia 2 phần nông và sâu bởi mạc sâu cẳng chân

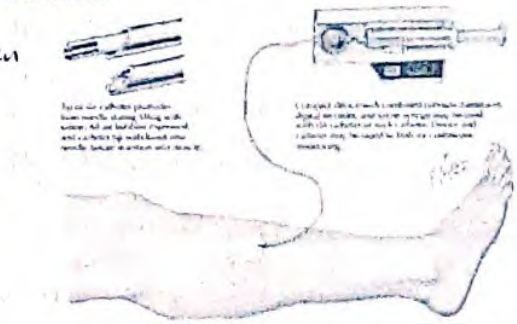

⇒ Dễ chèn ép khoang.

2. Lâm sàng (6 P)

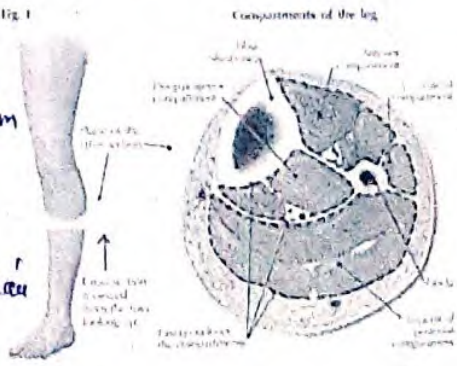

- Pain (đau) sớm, liên tục, tăng dần không giảm sau cố định chi, không đáp ứng thuốc
- Paresthesia (dị cảm) tê bì như kiến bò.
- Paralysis (giả liệt) xuất hiện muộn do thiếu máu
- Pallor (xanh, tím) vùng chèn ép xanh, tím, căng bóng nhiều phỏng nước
- Poikilothermia (thay đổi nhiệt độ) chi tổn thương lạnh hơn chi lành.

Đánh giá: 10 Giảng viên:

- Pulselessness (mất mạch) ít xảy ra vì áp lực khoang < áp lực động mạch.

18. Mô tả phương pháp nắn khớp vai trật

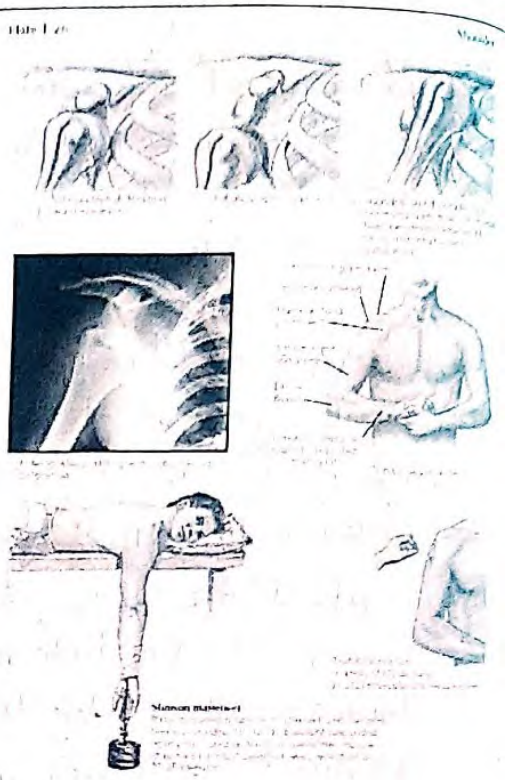

1. Nguyên tắc:

- Nắn sớm và nên gây mê cho cơ mềm để dễ nắn ⇒ Tránh tổn thương sụn khớp do bị đè trong thời gian dài.
- Chống co cơ và nắn nhẹ nhàng không thô bạo.

2. Phương pháp nắn

Chia 2 nhóm: Nắn bằng lực kéo và nắn bằng nâng tay lên cao

a) Phương pháp Stimson

- Không cần phụ và không cần vô cảm
- BN nằm úp với kéo tay bằng vật nặng 3-7 kg bên ngoài thành giường
- Thời gian thường mất 30'

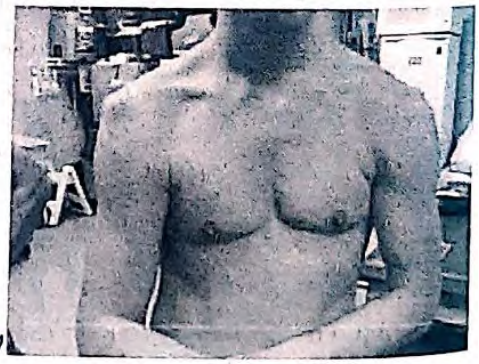

b) Phương pháp Traction Countertraction

- BN dang cánh tay 45°, đặt băng vải dưới nách. Một người phụ kéo cổ tay hoặc khuỷu tay trong khi người phụ khác kéo ngược lại với dây vải hướng đến điểm

c) Phương pháp Hippocrates

- BN nằm ngửa dưới đất. Người nắn nằm lấy tay BN, để hơi dang ra và kéo dọc trục.
- Cho gót chân vào nách BN đạp mạnh chống lại lực kéo tay
- Kéo 5' bỏ gót chân và đưa tay BN vào trong. Nghe tiếng cục chỏm đã vào ổ khớp.

d) Phương pháp Kocher

- BN ngồi gấp khuỷu 90°. Nắn ép khuỷu tay tựa vào ngực rồi đưa

Đánh giá: 9/10 Giảng viên:

cánh tay duỗi ra sau càng nhiều càng tốt. Xong đưa cẳng tay ra ngoài cho đến mặt phẳng đứng ngang. Nếu chưa được thì đưa cánh tay gấp ra trước, khuỷu đưa ra tuốt, cuối cùng xoay cánh tay vào

19. Mô tả phương pháp sơ cứu và điều trị bệnh nhân bị bỏng nước sôi

1. Sơ cứu:

- Bước 1: Loại trừ tiếp xúc với tác nhân gây bỏng càng sớm càng tốt
- Bước 2: Nhanh chóng ngâm rửa vùng bị bỏng với nước sạch. Tốt nhất trong 30' từ sau bị bỏng. Nước ngâm rửa là nước sạch, 16-20°C. Tuy nhiên có thể tận dụng nguồn nước sạch sẵn. Không dùng nước đá gây nhiễm lạnh, nước ấm hay có nhiệt độ cao vì ít tác dụng. Kết hợp cởi bỏ quần áo chật, đồng hồ... Không làm tuột vỡ vòm nốt phỏng.
- Bước 3: Che phủ tạm thời vết bỏng. Che bằng vật liệu sạch sau băng ép bằng băng sạch. Vùng mặt và sinh dục chỉ cần phủ lớp gạc.
- Bước 4: Bù nước và điện giải bằng Cresol, nước chè đường ấm, nước cháo loãng, giảm đau, giảm phù
- Bước 5: Nhanh chóng vận chuyển BN đến cơ sở y tế gần nhất.

2. Điều trị khi BN nhập viện.
- Đặt BN nằm trên phương tiện vô trùng, cởi bỏ quần áo.
- Đặt đường truyền Ringer lactat truyền nhanh.
- Giảm đau đường tĩnh mạch.
- Đánh giá độ sâu và sâu
- Lượng dịch truyền dịch 24h đầu (độ 2 a trở lên) = 4ml Ringer x Kg x % S bỏng
- Ống thông sẽ để lâu cho trường hợp bỏng > 30% diện tích
- Chỉ định xét nghiệm máu, nước tiểu.
- Kiểm tra vết thương phối hợp
- Mời chuyên khoa

Đánh giá: 9,0 /10 Giảng viên:

- Tiêm uốn ván.
- Tiên lượng = Tuổi + S bỏng < ≥ 100 ⇒ Xấu; ≥ 80 ⇒ Nguy hiểm; < 80 ⇒ Có thể qua được.
- Xây dựng kế hoạch hoặc chuyển tuyến.

PHẦN 6. KINH NGHIỆM LÂM SÀNG KHI ĐI TRÊN PHÒNG MỔ

Chuẩn bị đầy đủ mũ y tế trùm đầu, khẩu trang

Theo sự hướng dẫn của nhân viên y tế, giảng viên

Đảm bảo nguyên tắc vô khuẩn của phòng mổ

Tóm tắt lâm sàng khi xem mổ

Ca mổ thứ 1

Họ tên bệnh nhân: Tuổi: Giới:

Ngày, giờ phẫu thuật:

Chẩn đoán trước mổ:

Chẩn đoán sau mổ:

Phương pháp phẫu thuật:

Tư thế bệnh nhân: Phương pháp vô cảm:

Phẫu thuật viên:

Trình tự phẫu thuật:

Theo dõi sau mổ:

Xác nhận của phẫu thuật viên

Tóm tắt lâm sàng khi xem mổ

Ca mổ thứ 2

Họ tên bệnh nhân: Tuổi: Giới:

Ngày, giờ phẫu thuật:

Chẩn đoán trước mổ:

Chẩn đoán sau mổ:

Phương pháp phẫu thuật:

Tư thế bệnh nhân: Phương pháp vô cảm:

Phẫu thuật viên:

Trình tự phẫu thuật:

Theo dõi sau mổ:

Xác nhận của phẫu thuật viên

Tóm tắt lâm sàng khi xem mổ

Ca mổ thứ 3

Họ tên bệnh nhân: Tuổi: Giới:

Ngày, giờ phẫu thuật:

Chẩn đoán trước mổ:

Chẩn đoán sau mổ:

Phương pháp phẫu thuật:

Tư thế bệnh nhân: Phương pháp vô cảm:

Phẫu thuật viên:

Trình tự phẫu thuật:

Theo dõi sau mổ:

Xác nhận của phẫu thuật viên

PHẦN 7. XÁC NHẬN THAM GIA TRỰC

STT	Nơi trực	Thời gian trực	Nhận xét của bác sĩ trực	Chữ ký
01	Khoa Cấp cứu	19h - 07h 20/09 21/09		
02	Khoa Cấp cứu	19h - 07h 26/09 27/09		
03	Khoa Cấp cứu	19h - 07h 09/10 10/10		

PHẦN 8. PHỤ LỤC

Phụ lục 1. Mẫu bệnh án ngoại khoa

Mẫu bệnh án tiền phẫu

I. Hành chính

Họ và tên bệnh nhân: Nguyễn Văn H. Giới: Nam Tuổi: 37 tuổi

Địa chỉ: Vinh Quang, Tiên Lãng, Hải Phòng Nghề nghiệp: Công nhân xây dựng

Khi cần báo tin: vợ Nguyễn Thị T., số điện thoại: 0977.078.xxx

Ngày vào viện: 19h 19/05/2021

II. Lý do vào viện: Đau tức ngực phải và khó thở sau tại nạn giao thông giờ thứ 3

III. Tiền sử

Chưa phát hiện tiền sử bệnh mạn tính

Mổ nội soi cắt ruột thừa viêm cách đây 2 năm

Hút thuốc lá 20 năm, ½ bao/ngày

IV. Bệnh sử

Trước vào viện 3 giờ, bệnh nhân bị tai nạn giao thông, đổ xe máy đập vùng ngực bên phải vào tay lái xe máy. Sau tai nạn, bệnh nhân cảm thấy đau tức khắp ngực phải kèm theo cảm giác khó thở, khó thở cả 2 thì, ho khan, đau tăng lên khi bệnh nhân hít thở sâu và ho. Bệnh nhân về nhà sau đó thấy đau ngực và khó thở tăng lên; được người nhà đưa bằng taxi đến bệnh viện.

Hiện tại, bệnh nhân còn đau tức nhiều ngực phải kèm khó thở mức độ vừa.

V. Khám bệnh

1. Toàn thân

Bệnh nhân tỉnh, kích thích nhẹ, BMI: 21.4

M: 101 lần/phút HA: 130/70 mmHg Nhịp thở: 22 lần/phút Nhiệt độ: 37.0 spO_2: 98%

Da niêm mạc hồng; môi và đầu chi bình thường

2. Thực thể

- **Khám lồng ngực**

Lồng ngực phải hơi vồng nhẹ, kém di động so với bên trái

Bầm tím da vùng ngực phải ngang mức liên sườn VI-VII đường nách trước, không thấy mảng sườn di động

Sờ nắn thấy có lép bép của tràn khí dưới da thành ngực trước bên phải, có điểm đau chói tại cung sườn VI-VII đường nách trước ngay vị trí bầm tím, có tiếng lạo xạo xương

Rung thanh lồng ngực bên phải giảm, gõ trong

Nghe mất tiếng rì rào phế nang phổi phải

- Khám các bộ phận khác: Chưa phát hiện bất thường

VI. Cận lâm sàng

1. Xét nghiệm

Công thức máu: HC: 3.9 T/L Hb: 123 g/L Htc: 0.378 L/L BC: 14.2 G/L N: 72.6%

2. Hình ảnh

Siêu âm màng phổi màng tim:

Hình ảnh dịch khoang màng phổi phải KT khoảng 35 mm, khí khoang màng phổi phải. Không thấy dịch khoang màng phổi trái, không dịch màng tim

XQ ngực thẳng:

Hình ảnh tràn khí khoang màng phổi phải mức độ vừa, gãy cung bên x.sườn VI-VII bên phải. Tù nhẹ góc sườn hoành phải. Bóng tim không to, nhu mô phổi trái bình thường.

Điện tim đồ: Nhịp nhanh xoang, TS: 101 chu kỳ/phút

V. Tóm tắt bện án

Bệnh nhân nam, 37 tuổi vào viện vì đau tức ngực phải và khó thở sau tai nạn giao thông giờ thứ 3

Tiền sử: Chưa phát hiện bệnh lý mạn tính. Mổ nội soi cắt ruột thừa 2 năm

Bệnh nhân bị tai lái xe máy đập vào vùng ngực phải

Đau tức ngực phải kèm theo khó thở tăng dần

Toàn trạng ổn định, không có hội chứng suy hô hấp

Lồng ngực phải hơi vồng nhẹ, kém di động so với bên trái

Bầm tím da vùng ngực phải ngang mức liên sườn VI-VII đường nách trước, không thấy màng sườn di động

Sờ nắn thấy có lép bép của tràn khí dưới da thành ngực trước bên phải, có điểm đau chói tại cung sườn VI-VII đường nách trước ngay vị trí bầm tím, có tiếng lạo xạo xương

Tam chứng Galliard phổi phải. Rì rào phế nang phổi trái rõ.

Siêu âm màng phổi màng tim: Hình ảnh dịch khoang màng phổi phải KT khoảng 25 mm, tràn khí khoang màng phổi phải.

XQ ngực thẳng: Hình ảnh tràn khí khoang màng phổi phải mức độ vừa, theo dõi gãy cung bên x.sườn VI-VII bên phải. Tù nhẹ góc sườn hoành phải

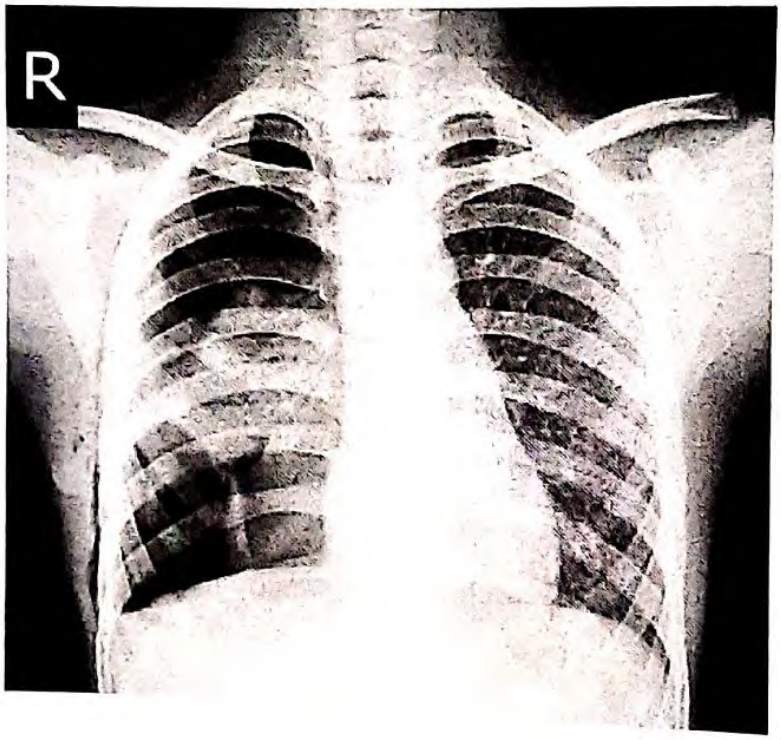

VI. Chẩn đoán

Chẩn đoán xác định: Tràn khí- máu khoang màng phổi phải mức độ vừa, gãy cung bên xương sườn VI-VII bên phải do chấn thương ngực kín giờ thứ 3

Chẩn đoán phân biệt: Không

VII. Tiên lượng

Nguy cơ tràn khí, máu khoang màng phổi tiến triển → suy hô hấp

Có tổn thương phối hợp khác: khí quản, phế quản, mạch máu liên sườn

VIII. Kế hoạch điều trị

1. Sơ cứu

- Bệnh nhân tư thế Fowler, mắc monitoring theo dõi: mạch, huyết áp, nhịp thở, spO_2
- Truyền dịch
- Giảm đau: Paracetamol và NSAIDs
- Kháng sinh: phổ rộng, đường tĩnh mạch
- Hoàn chỉnh xét nghiệm xét phẫu thuật

2. Điều trị thực thụ

- Dẫn lưu khoang màng phổi phải, hút áp lực âm liên tục
- Phương pháp vô cảm: Tê tại chỗ

3. Chăm sóc, vận động, dinh dưỡng

- Giải thích, động viên bệnh nhân
- Hoàn chỉnh xét nghiệm chuẩn bị thủ thuật

Mẫu bệnh án hậu phẫu

I. Hành chính

Họ và tên bệnh nhân: Lê Văn K. Giới: Nam Tuổi: 62 tuổi

Địa chỉ: Vĩnh Niệm, Lê Chân, Hải Phòng Nghề nghiệp: Nghỉ hưu

Khi cần báo tin: con trai Hoàng Mạnh T., số điện thoại: 0977.078.xxx

Ngày vào viện: 19h 19/05/2021

II. Lý do vào viện: Đau vùng thắt lưng phải ngày thứ 3

III. Tiền sử

Sỏi thận phải phát hiện 5 tháng, tự điều trị bằng thuốc lợi tiểu đông y

Tăng huyết áp, điều trị đều bằng Amlor 5 mg x 1 viên/ngày, huyết áp duy trì 130/80 mmHg

IV. Bệnh sử

Khoảng 1 tuần trước vào viện, bệnh nhân xuất hiện đau bụng âm ỉ thắt lưng phải kèm theo đi tiểu nước tiểu lẫn ít máu.

Ba ngày trước vào viện, bệnh sau khi đi bộ thể dục, đột ngột đau dữ dội vùng thắt lưng phải đau lan xuống hạ vị, bệnh nhân nghỉ ngơi và dùng thuốc giảm đau Effelangan thì đỡ đau kèm theo bệnh nhân đi tiểu nước tiểu đục lẫn ít máu, cảm giác tiểu buốt. Sau cơn đau dữ dội 12 giờ bệnh nhân có cảm giác gai sốt thì đến khám tại bệnh viện Hữu Nghị Việt Tiệp

Vào viện khám đánh giá thấy:

Bệnh nhân tỉnh, thể trạng trung bình BMI: 22.5

M: 96 lần/phút HA: 150/80 mmHg Nhịp thở:18 lần/phút spO_2: 98%

Có hội chứng nhiễm trùng: sốt 37.7°C, M: 96 lần/phút, lưỡi bẩn, BC: 18.2 G/L, N: 78.5%, CRP: 78 mg/dL

Bụng chướng nhẹ, sờ nắn không điểm đau khu trú

Hố thắt lưng phải không đầy

Chạm thận phải (-), bập bềnh thận phải (-), rung thận phải đau tức

Ấn điểm niệu quản trên và giữa bên phải đau tức

Siêu âm ổ bụng: Hình ảnh giãn dài bể thận phải độ II, niệu quản phải giãn đến đoạn 1/3 dưới có sỏi KT 12x8 mm. Sỏi nhỏ dài dưới thận phải. Thành bàng quang dày nhẹ

Chụp CLVT hệ tiết niệu có dựng hình: Hình ảnh giãn thận phải độ II, giãn niệu quản phải đến đoạn bắt chéo ĐM chậu trong, có sỏi cản quang KT 12x10 mm, thâm nhiễm mỡ nhẹ quanh niệu quản vị trí có sỏi. Sỏi dài dưới thận phải KT 8x8 mm.

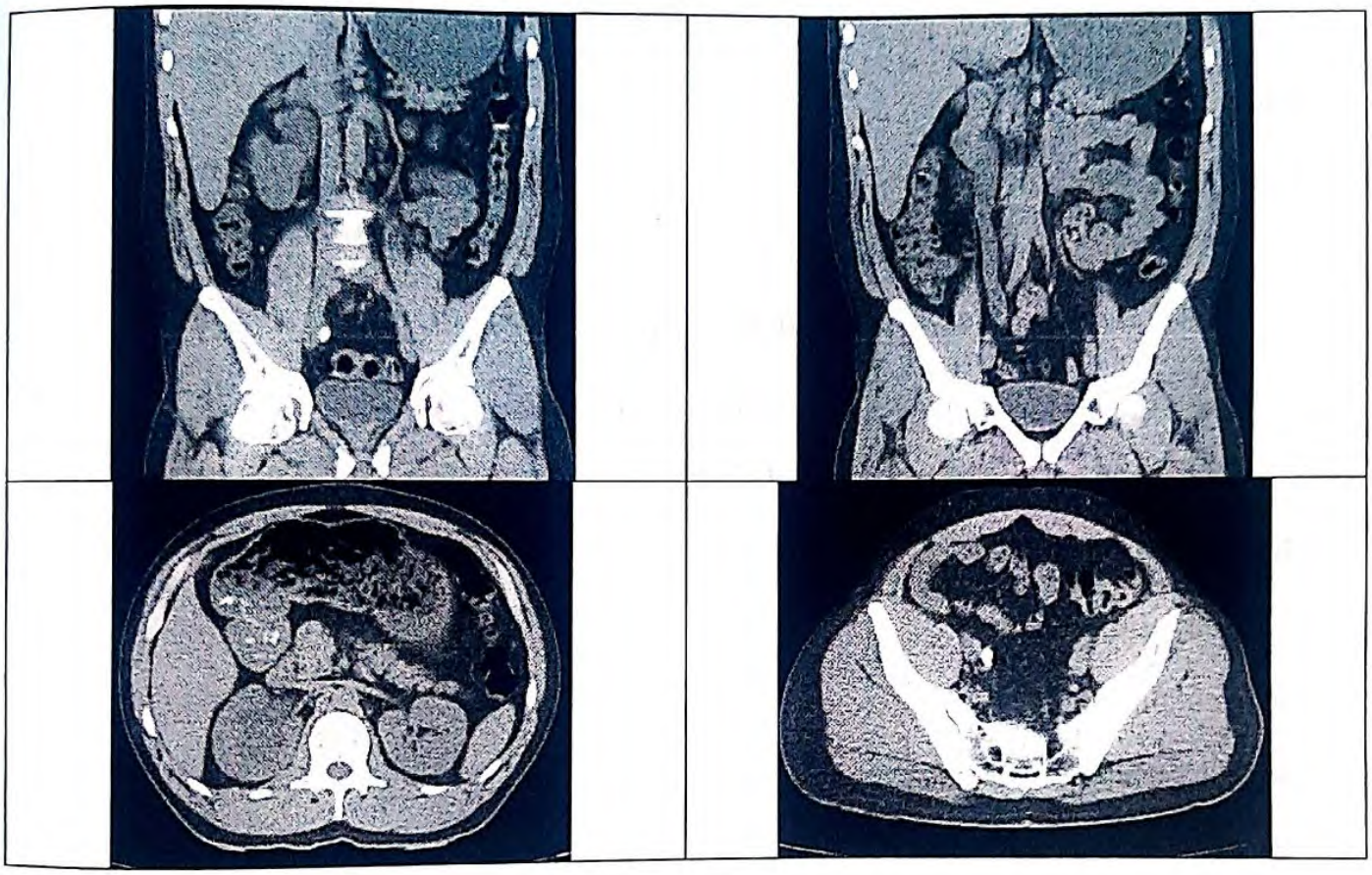

Soi bàng quang: Hình ảnh nước tiểu đục. Niêm mạc niệu đạo và niêm mạc thành bàng quang viêm xung huyết. Không thấy sỏi bàng quang. Không thấy dòng tiểu phụt bên phải, bên trái dòng tiểu phụt bình thường.

Nước tiểu 10 thông số: Bạch cầu niệu (++), Nitrit niệu (+), Hồng cầu niệu (+++)

Cấy nước tiểu: Mọc vi khuẩn E. coli kèm theo kháng sinh đồ

Bệnh nhân được chẩn đoán: Cơn đau quặn thận do sỏi niệu quản phải 1/3 dưới, biến chứng nhiễm khuẩn niệu/Tăng huyết áp

Bệnh nhân được được điều trị: Truyền dịch, kháng sinh, giảm co thắt, giảm đau và lên kế hoạch mổ nội soi tán sỏi ngược dòng

Phương pháp phẫu thuật: Nội soi tán sỏi ngược dòng bằng laser, đặt stent JJ niệu quản phải
Phương pháp vô cảm: Tê tủy sống.

Sau mổ 2h, bệnh nhân ổn định, hậu phẫu chuyển khoa Phẫu thuật Tiết niệu điều trị. Bệnh nhân được điều trị: truyền dịch, kháng sinh phối hợp, giảm đau, giãn cơ, lợi tiểu

Hiện tại ngày thứ 2 sau mổ, bệnh nhân còn tức nhẹ vùng thắt lưng phải và hạ vị, sonde tiểu chưa rút, nước tiểu ra khoảng 1800 ml/24h

V. Khám bệnh

1. Khám toàn thân

Bệnh nhân tỉnh, tiếp xúc tốt, BMI: 22.5

Mạch: 80 lần/phút Huyết áp: 140/80 mmHg Nhịp thở: 16 lần/phút Nhiệt độ: 36.7°C

Da niêm mạc hồng, không có hội chứng nhiễm trùng

Không phù chi, không xuất huyết dưới da

2. Khám bộ phận

- **Khám thận tiết niệu**

Bụng chướng nhẹ

Hố thắt 2 bên không đầy đau

Sonde tiểu ra nước tiểu lẫn ít máu hồng

Chạm thận phải, bập bềnh thận phải (-), rung thận phải không đau

Ấn điểm niệu quản trên giữa bên phải không còn đau

- **Khám các bộ phận khác**

Chưa phát hiện dấu hiệu bất thường

VI. Cận lâm sàng

1. Trước mổ:

Công thức máu: HC: 4.2 T/L Hb: 134 g/L Htc: 0.325 L/L BC: 18.2 G/L N: 78.5%

Hóa sinh máu: Glucose: 9.3 mmol/L Ure: 8.9 mmol/L Creatinin: 67 mcmol/L GOT: 102 UI/L
GPT: 78 UI/L K^+: 3.1 mmol/L Albumin: 31 g/L Protein: 62 g/L CRP: 78 mg/dL

Nước tiểu 10 thông số: Bạch cầu niệu (++), Nitrit niệu (+), Hồng cầu niệu (+++)

Cấy nước tiểu: Mọc vi khuẩn E. coli.

Siêu âm ổ bụng: Hình ảnh giãn dài bể thận phải độ II, niệu quản phải giãn đến đoạn 1/3 dưới có sỏi KT 12x8 mm. Sỏi nhỏ đài dưới thận trái. Thành bàng quang dày nhẹ

Chụp CLVT hệ tiết niệu có dựng hình: Hình ảnh giãn thận trái độ II, giãn niệu quản đến đoạn bắt chéo động mạch chậu trong trái. Có sỏi cản quang kích thước 12x10 mm, thâm nhiễm mỡ nhẹ quanh niệu quản vị trí có sỏi. Sỏi đài dưới thận trái kích thước 8x8 mm.

Soi bàng quang: Hình ảnh nước tiểu đục. Niêm mạc niệu đạo và niêm mạc thành bàng quang viêm xung huyết. Không thấy sỏi bàng quang. Không thấy dòng tiểu phụt bên phải, bên trái dòng tiểu phụt bình thường.

2. Sau mổ:

Công thức máu: HC: 4.2 T/L Hb: 131 g/L Hte: 0.412 L/L BC: 9.8 G/L N: 70.1%

Hóa sinh máu: Glu: 8.3 mmol/L Ure: 8.2 mmol/L Creatinin: 78 memol/L GOT: 67 UI/L GPT: 78 UI/L K^+: 3.0 mmol/L Albumin: 30 g/L Protein: 59 g/L CRP: 18 mg/dL

3. Xét nghiệm cần làm tiếp theo

- Bilan xét nghiệm 2 ngày/lần

- Siêu âm ổ bụng sau mổ

- Chụp XQ hệ tiết niệu đánh giá JJ

VII. Tóm tắt bệnh án

Bệnh nhân nam, 62 tuổi vào viện vì đau dữ dội vùng thắt lưng phải ngày thứ 3:

Tiền sử: Sỏi thận phải phát hiện 5 tháng, tự điều trị bằng thuốc lợi tiểu đông y. Tăng huyết áp, điều trị đều

Bệnh nhân có cơ đau quặn thận điển hình: đau dữ dội vùng thắt lưng phải kèm theo tiểu buốt, tiểu máu, nước tiểu đục

Bệnh nhân tỉnh, thể trạng trung bình BMI: 22.5

Mạch: 96 lần/phút, Huyết áp: 150/80 mmHg Nhịp thở:18 lần/phút spO_2: 98%

Có hội chứng nhiễm trùng: sốt 37.7°C, M: 96 lần/phút, lưỡi bẩn, Bạch cầu: 18.2 G/L, N: 78.5%, CRP: 78 mg/dL

Bụng chướng nhẹ, sờ nắn không điểm đau khu trú

Hố thắt lưng phải không đầy

Chạm thận phải (-), bập bềnh thận phải (-), rung thận phải đau tức

Ấn điểm niệu quản trên và giữa bên phải đau tức

Siêu âm ổ bụng: Hình ảnh giãn đài bể thận phải độ II, niệu quản phải giãn đến đoạn 1/ dưới có sỏi KT 12x8 mm. Sỏi nhỏ đài dưới thận phải. Thành bàng quang dày nhẹ.

Chụp CLVT hệ tiết niệu dựng hình: Hình ảnh giãn thận phải độ II, giãn niệu quản phả đến đoạn bắt chéo động mạch chậu trong, có sỏi cản quang KT 12x10 mm, thâm nhiễm mỡ nh quanh niệu quản vị trí có sỏi. Sỏi đài dưới thận phải kích thước 8x8 mm.

Soi bàng quang: Hình ảnh nước tiểu đục. Niêm mạc niệu đạo và niêm mạc thành bàn quang viêm xung huyết. Không thấy sỏi bàng quang. Không thấy dòng tiểu phụt bên phải, bên trái dòng tiểu phụt bình thường.

Nước tiểu 10 thông số: Bạch cầu niệu (++), Nitrit niệu (+), Hồng cầu niệu (+++)

Cấy nước tiểu: Mọc vi khuẩn E. coli.

Bệnh nhân được chẩn đoán: Cơn đau quặn thận do sỏi niệu quản phải 1/3 dưới, biến chứng nhiễm khuẩn niệu/Tăng huyết áp

Bệnh nhân được được điều trị: Truyền dịch, kháng sinh, giảm co thắt, giảm đau và lên kế hoạch mổ nội soi tán sỏi ngược dòng

Phương pháp phẫu thuật: Nội soi tán sỏi ngược dòng bằng laser, đặt stent JJ niệu quản phải. Phương pháp vô cảm: Tê tủy sống.

Hậu phẫu chuyên khoa Phẫu thuật Tiết niệu điều trị. Bệnh nhân được điều trị: truyền dịch, kháng sinh phối hợp, giảm đau, giãn cơ, lợi tiểu. Diễn biến lâm sàng tạm ổn định.

Hiện tại ngày thứ 2 sau mổ:

Bệnh nhân còn tức nhẹ vùng thắt lưng phải và hạ vị, sonde tiểu chưa rút, nước tiểu ra khoảng 1800 ml/24 h

Toàn trạng ổn định, không có hội chứng nhiễm trùng, hội chứng thiếu máu

Bụng mềm, hố thắt lưng phải bình thường

Sonde tiểu ra ít nước tiểu hồng

Chạm thận phải, bập bềnh thận phải (-), rung thận phải đau nhẹ

Ấn điểm niệu quản trên và giữa bên phải không còn đau

VIII. Chẩn đoán

Sau phẫu thuật nội soi tán sỏi niệu quản ngược dòng ngày thứ 2/Sỏi niệu quản phải 1/3 dưới biến chứng nhiễm khuẩn tiết niệu, tăng huyết áp

IX. Tiên lượng

Hiện tại, bệnh nhân tạm ổn định

Nguy cơ gần:

- Nguy cơ xuất hiện cơn tăng huyết áp kịch phát
- Nhiễm khuẩn niệu tiến triển

Nguy cơ xa:

- Do còn sỏi thận nên nguy cơ tái phát sỏi niệu quản
- Hẹp niệu quản phải

X. Kế hoạch điều trị:

1. Hướng điều trị

Truyền dịch và nuôi dưỡng tĩnh mạch

Kháng sinh phối hợp: đường tĩnh mạch, nhóm cephalosporin thế hệ 3 + quinolone (theo kháng sinh đồ)

Giảm đau: nhóm paracetamol

Giãn cơ trơn

Lợi tiểu

Kiểm soát huyết áp (hội chẩn chuyên khoa tim mạch)

Rút sonde niệu đạo, bàng quang

2. Điều trị cụ thể

Ringerlactat 500 ml x 2 chai, truyền tĩnh mạch XL giọt/phút, sáng-chiều

Combilipid 1440 ml x 1 túi, truyền chậm tĩnh mạch X giọt/phút duy trì 24 giờ

Ceftriaxon 1g x 3 lọ, tiêm tĩnh mạch chậm, sáng-chiều-tối

Ciproflaxcin 200mg x 2 lọ, truyền chậm tĩnh mạch XXX giọt/phút, sáng-chiều

Atiglucinol 40 mg x 2 lọ, tiêm tĩnh mạch, sáng-chiều

Paracetamol 1g x 3 lọ/ngày, truyền nhanh tĩnh mạch L giọt/phút, sáng-chiều-tối

Furosemid 20mg x 1 ống, tiêm tĩnh mạch, sáng

Amlor 5mg x 1 viên, uống, sáng

3. Chăm sóc, dinh dưỡng, vận động

Bơm rửa bàng quang và rút sonde niệu đạo bàng quang

Chế độ dinh dưỡng: cho ăn chế độ ăn lỏng, nhẹ, tăng dần hàm lượng dinh dưỡng, uống nhiều nước

Vận động nhẹ nhàng

4. Theo dõi

Lâm sàng: cơ năng (tình trạng đau, số lượng và màu sắc nước tiểu, dinh dưỡng), toàn thân (toàn trạng, chỉ số sinh tồn, hội chứng nhiễm trùng), thực thể (hệ tiết niệu)

Chỉ số huyết áp 2 lần/ngày, nước tiểu 24h

Cận lâm sàng:

Làm bilan xét nghiệm 2 ngày/lần

Siêu âm lại hệ tiết niệu sau mổ

Chụp XQ hệ tiết niệu đánh giá sau mổ

Phụ lục 2. Một số lược đồ quy trình phẫu thuật

Phẫu thuật nội soi cắt dây chằng gây tắc ruột non

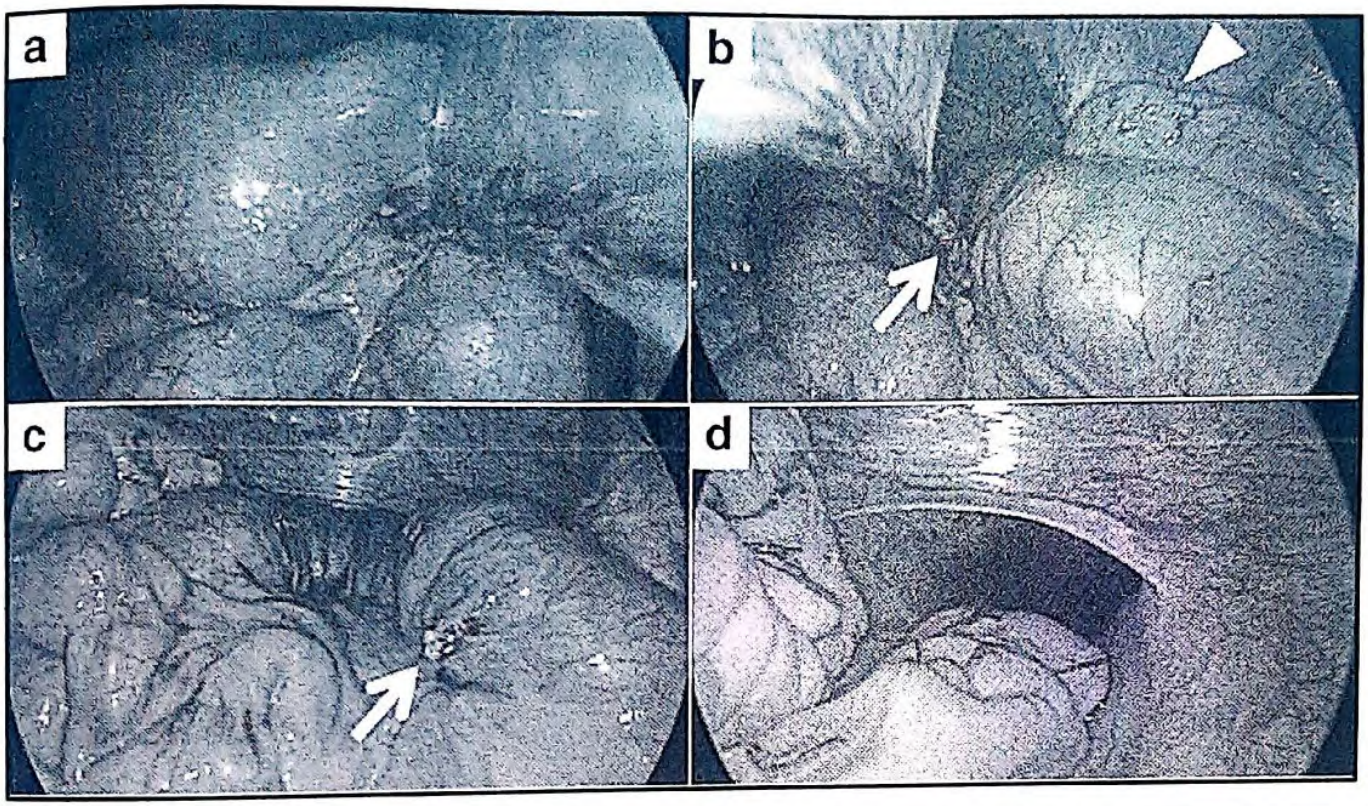

(a-b) Hình ảnh dây chằng gây tắc ruột với các quai ruột giãn phía trước chỗ tắc và quai ruột xẹp phía sau chỗ tắc
(c) Hình ảnh dây chằng sau khi cắt
(d) Dịch tiết ở túi cùng Douglas

Phẫu thuật cắt túi mật, mở ống mật chủ lấy sỏi, dẫn lưu Kehr đường mật

Mở bụng

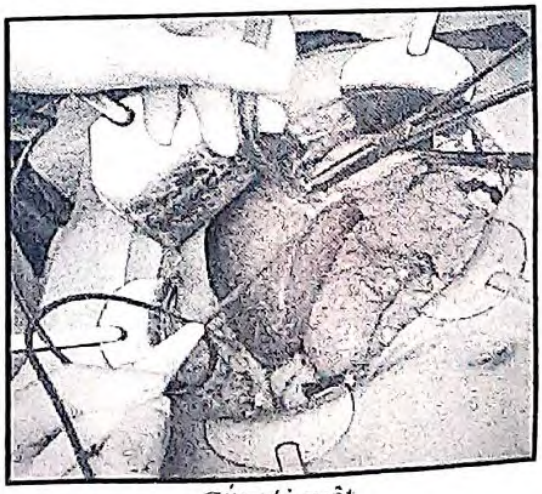

Cắt túi mật

Phẫu tích và tìm ống mật chủ, mở mặt trước ống mật chủ

Lấy sỏi ống mật chủ bằng Mirizzi

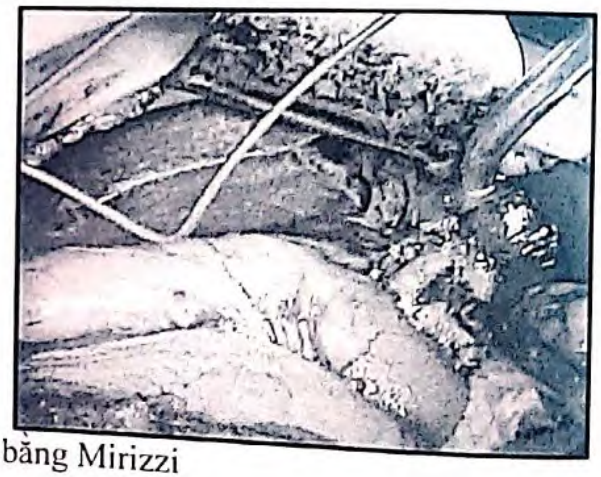

Lấy sỏi ống mật chủ bằng Mirizzi

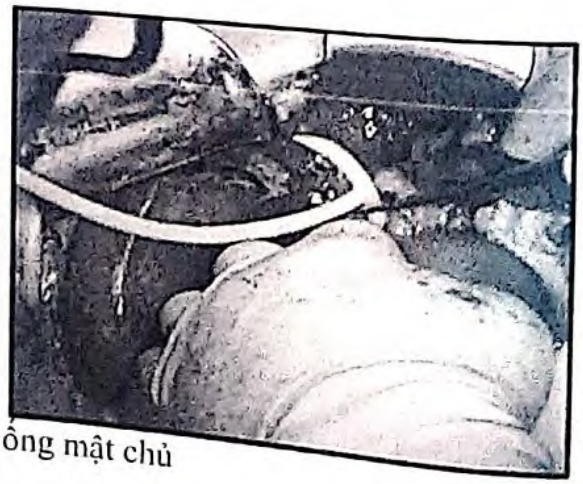

Đặt dẫn lưu Kehr vào ống mật chủ

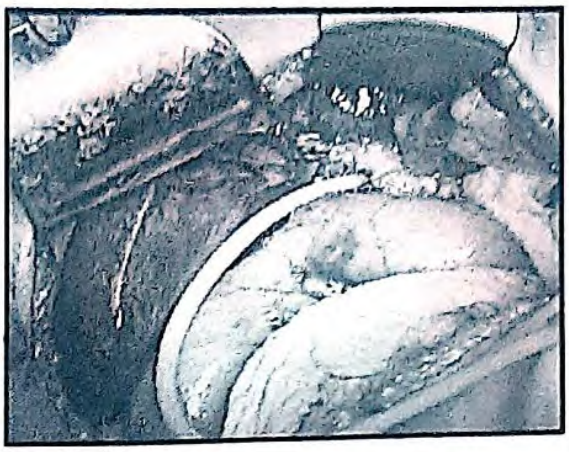

Khâu kín chân dẫn lưu Kehr

Phẫu thuật nội soi cắt ruột thừa

Bộc lộ và tìm ruột thừa (ruột thừa viêm, mọng mủ nhất là ở phần thân và ngọn)

Cặp và đốt mạc treo ruột thừa bằng Bipolar

Cặp và đốt mạc treo ruột thừa dọc theo ruột thừa

Phẫu tích mạc treo ruột thừa sát gốc

Phẫu tích phần dính sát gốc ruột thừa, xác định gốc ruột thừa là phần thon hình phễu, nơi hội tụ của ba dải cơ dọc đại tràng

Thắt gốc ruột thừa bằng nút chỉ Roeder

Thắt phần còn lại bằng nút chỉ thứ 2, cắt gốc ruột thừa

Cắt ruột thừa và cho ruột thừa vào túi bệnh phẩm

Phẫu thuật cắt ruột thừa mổ mở

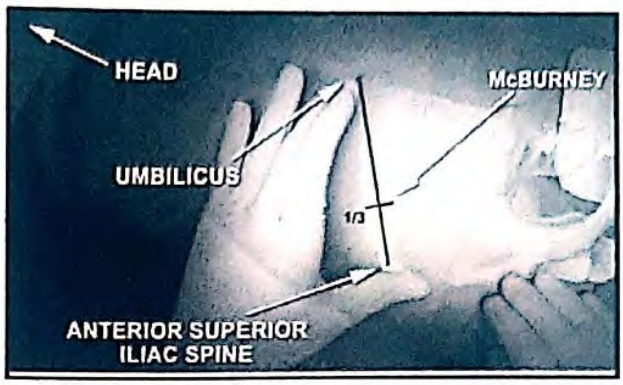

Trải săng phẫu trường và xác định đường rạch da

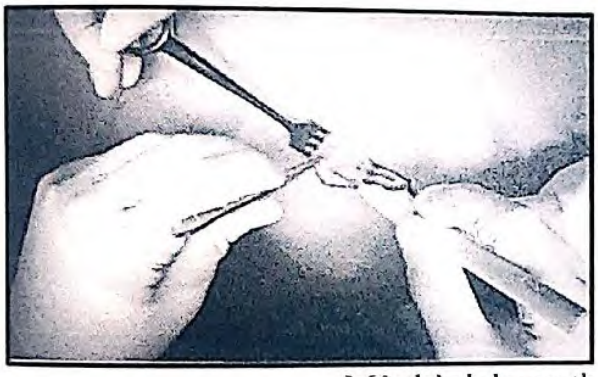

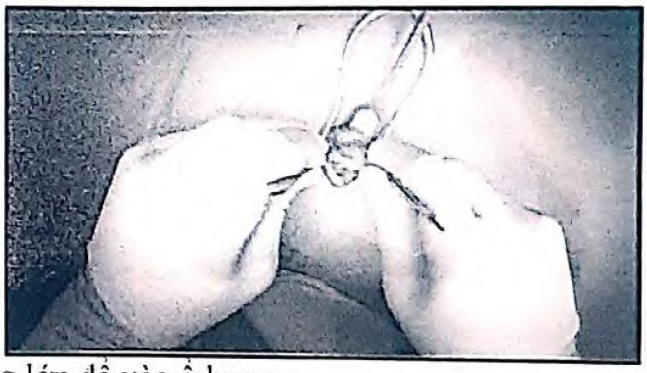

Mở thành bụng theo từng lớp để vào ổ bụng

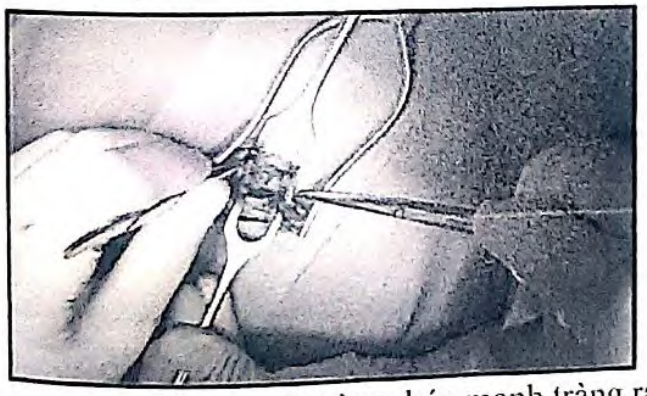

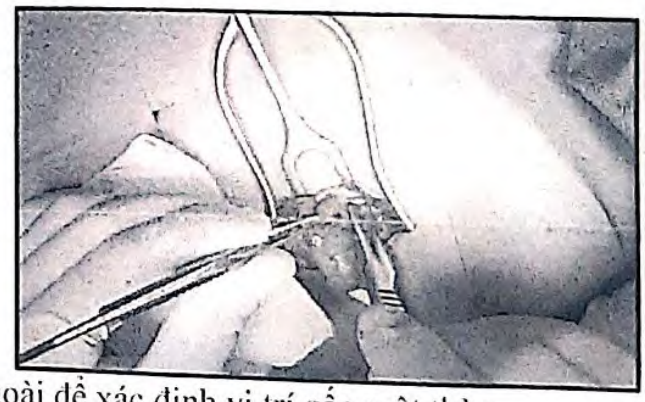

Tìm manh tràng, kéo manh tràng ra ngoài để xác định vị trí gốc ruột thừa

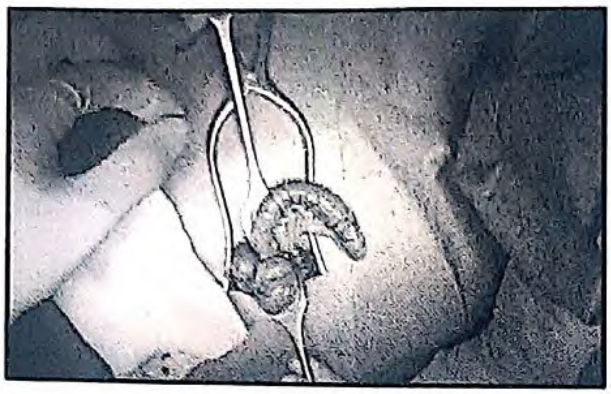

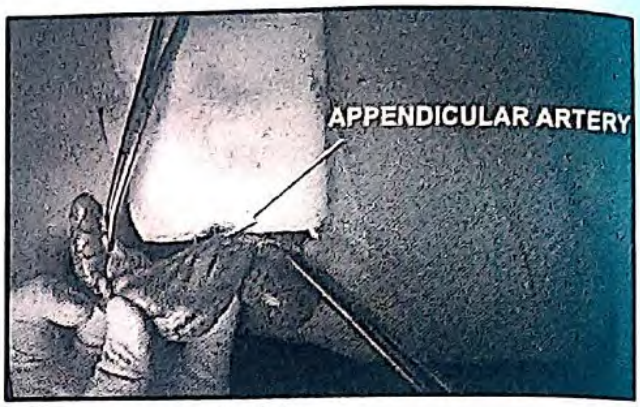

Kéo ruột thừa ra ngoài, bộc lộ mạc treo ruột thừa

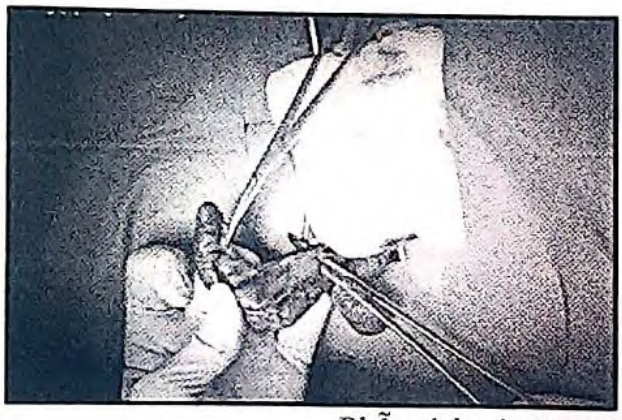

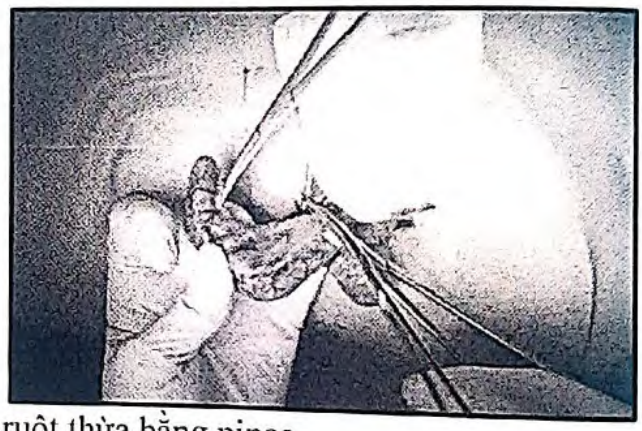

Phẫu tích và cặp mạc treo ruột thừa bằng pince

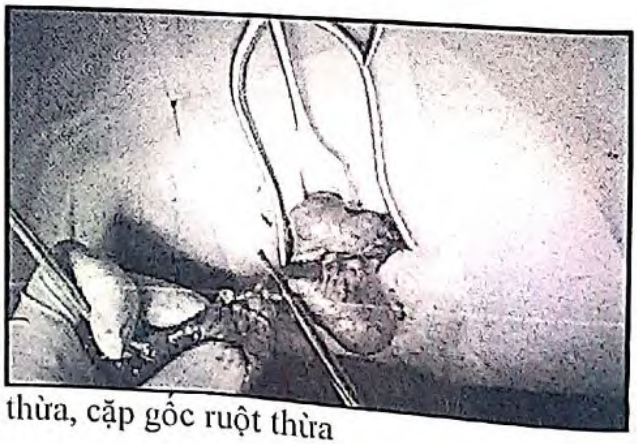

Buộc thắt mạch mạc treo ruột thừa, cặp gốc ruột thừa

Buộc gốc ruột thừa và cắt gốc ruột thừa

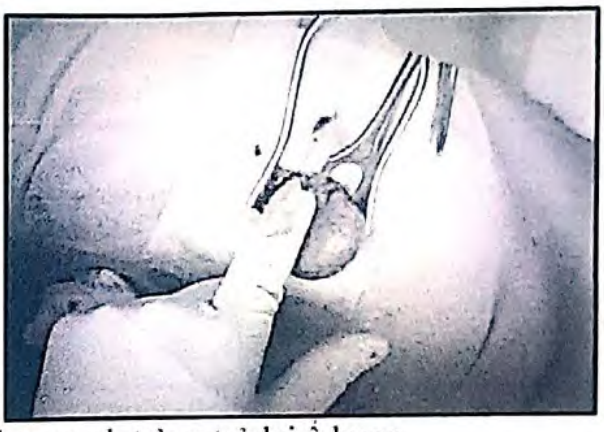

Sát khuẩn vùng mỏm cắt ruột thừa, đưa manh tràng trở lại ổ bụng

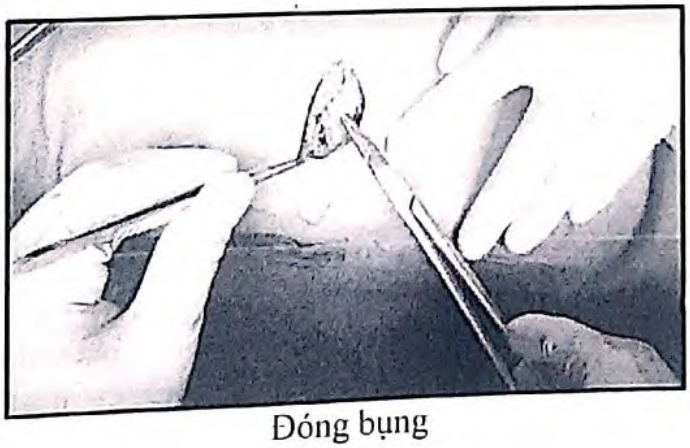

Đóng bụng

Phẫu thuật nội soi cắt túi mật

Xác định vị trí vào trocar ổ bụng

Phẫu tích gỡ dính túi mật

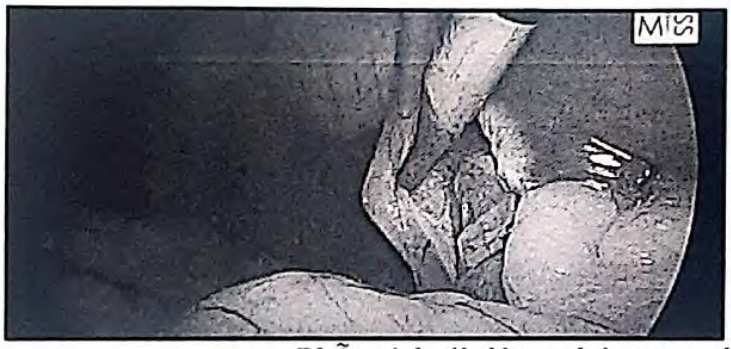

Phẫu tích di động phúc mạc phía sau vùng tam giác Callot

Phẫu tích phúc mạc mặt trước vùng tam giác Callot

Phẫu tích bộc lộ ống cổ túi mật và động mạch túi mật, cặp ống cổ túi mật bằng clip



Cặp động mạch túi mật bằng clip

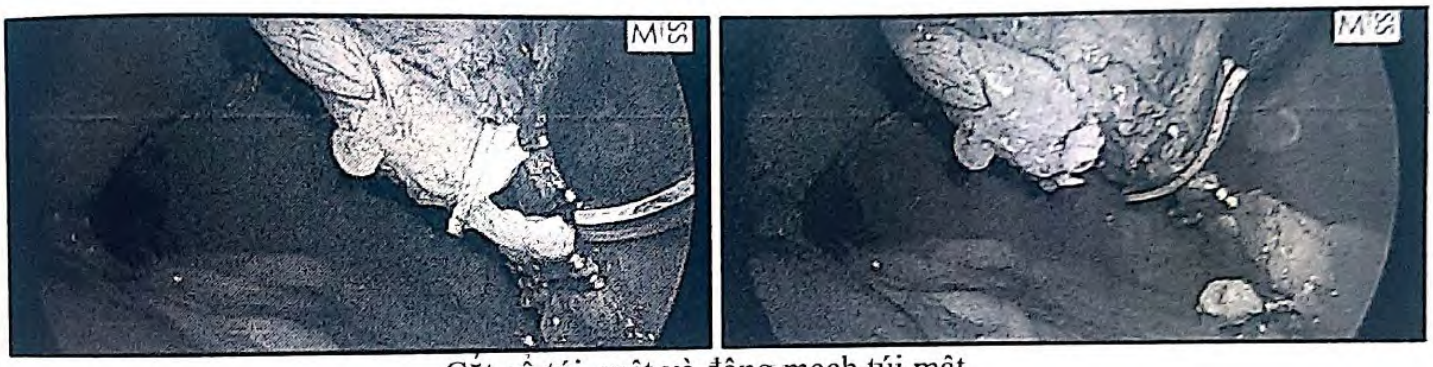

Cắt cổ túi mật và động mạch túi mật

Phẫu tích túi mật ra khỏi giường túi mật

Đốt cầm máu diện cắt giường túi mật

Phẫu thuật nội soi khâu lỗ thủng hành tá tràng



Đánh giá tình trạng bụng, lau rửa ổ bụng bằng nước muối sinh lý ấm

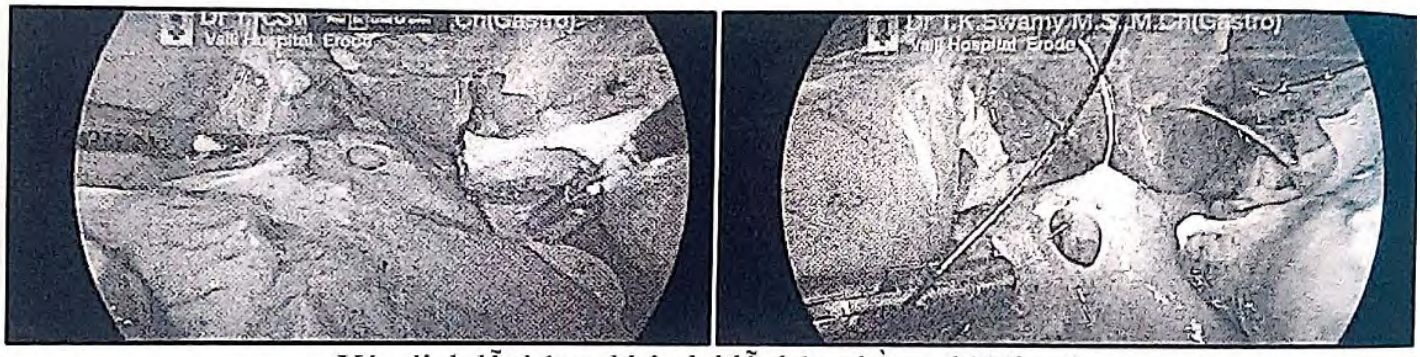

Xác định lỗ thủng, khâu lại lỗ thủng bằng chỉ Vicryl

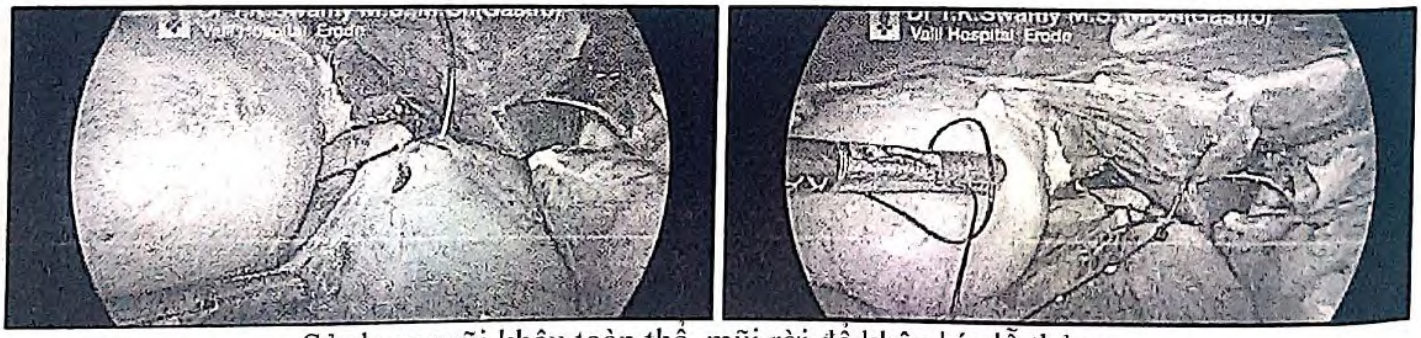

Sử dụng mũi khâu toàn thể, mũi rời để khâu kín lỗ thủng

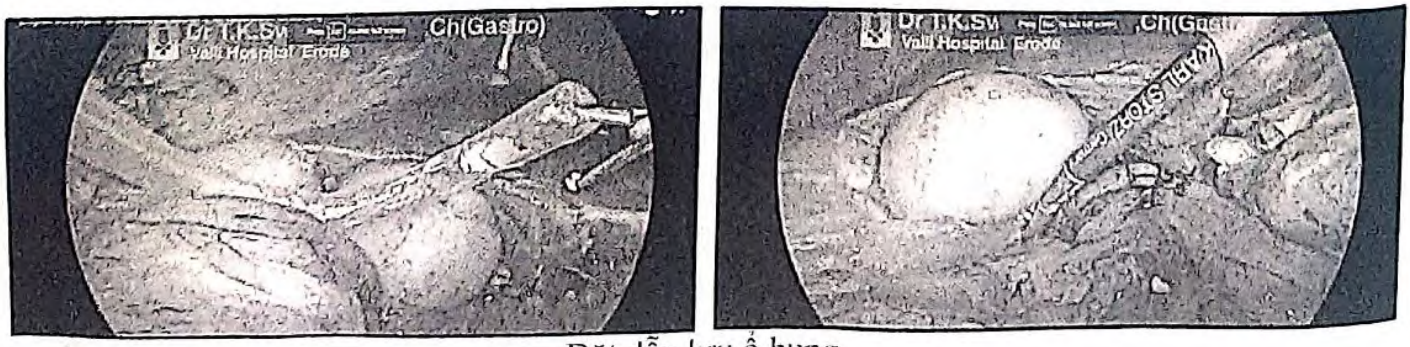

Đặt dẫn lưu ổ bụng

Phẫu thuật điều trị gãy hở độ II 1/3 dưới xương chày phải bằng cọc ép ngoài





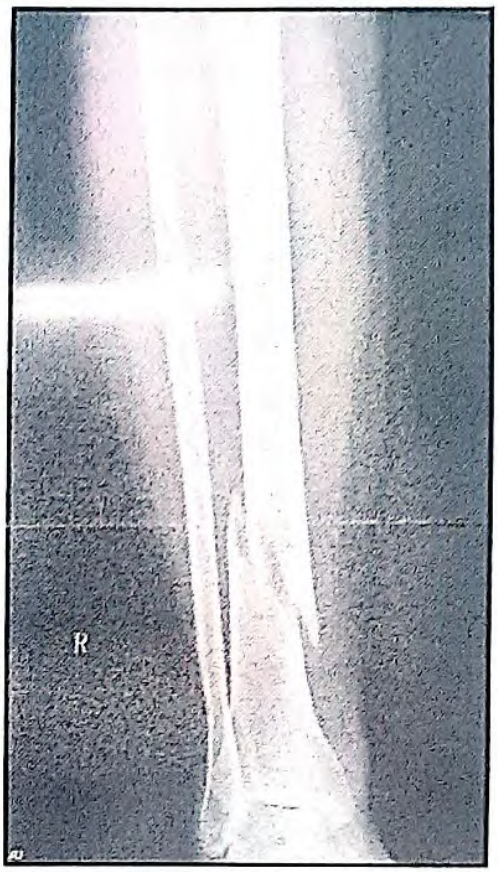

Phẫu thuật đóng đinh nội tủy xương chày không mở ổ gãy dưới C-arm

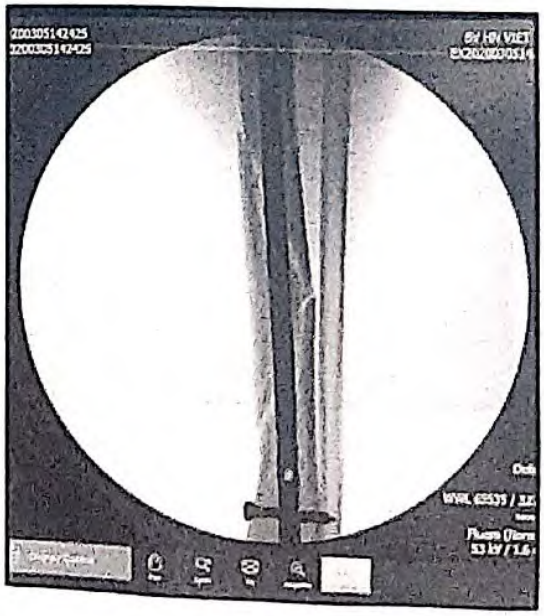

Phẫu thuật nội soi cắt u phì đại tiền liệt tuyến bằng dao lưỡng cực

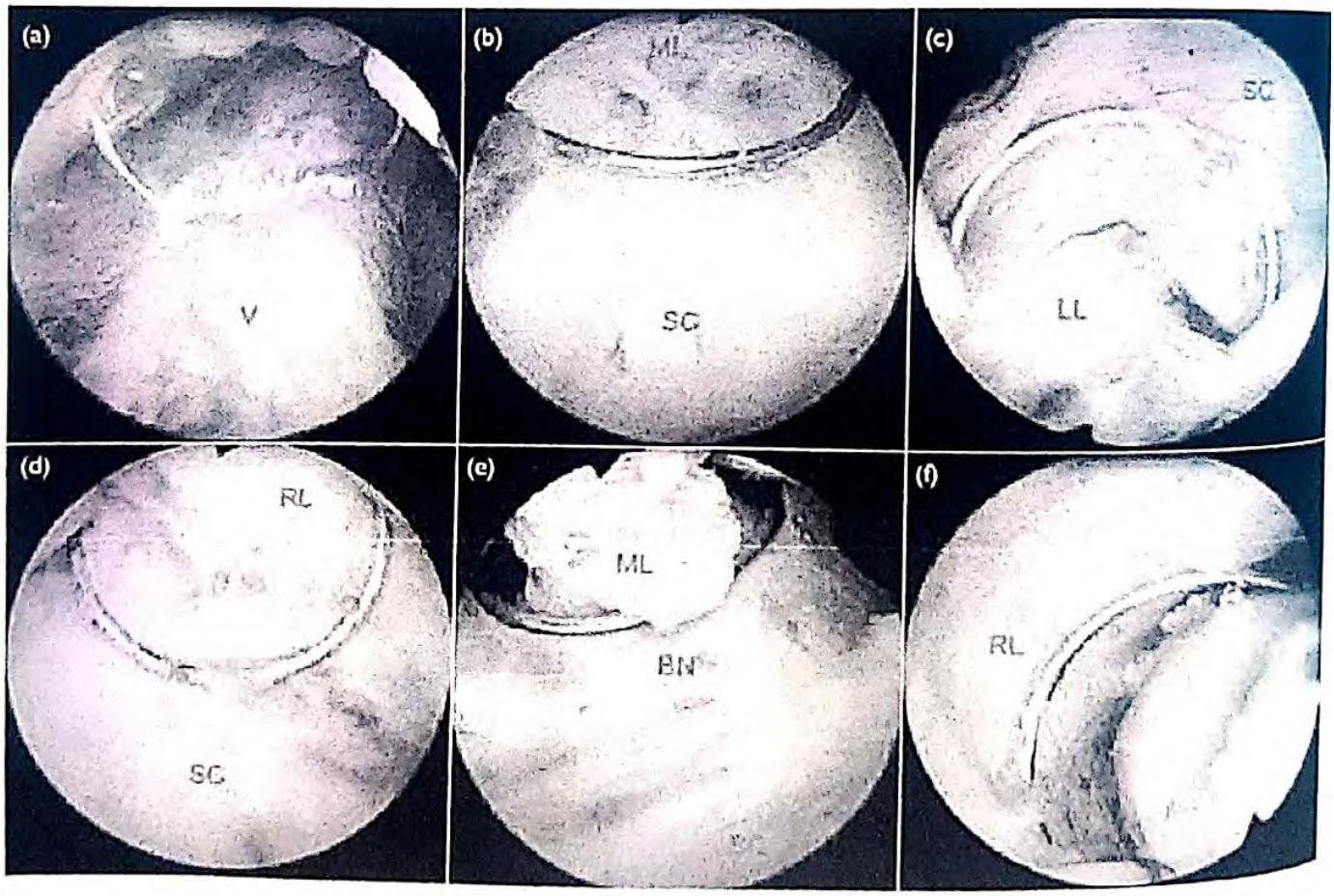

Phẫu thuật nội soi tán sỏi niệu quản ngược dòng

Đưa máy nội soi qua niệu đạo vào bàng quang; xác định lỗ đổ niệu quản vào bàng quang



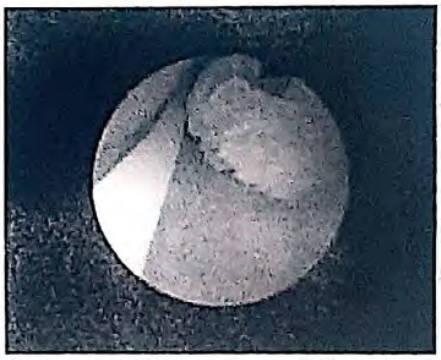

Đẩy guidewire qua lỗ đổ niệu quản vào bàng quang, lên trên niệu quản, đưa máy soi theo guidewire, xác định được vị trí viên sỏi





Đưa đầu tán laser tiếp cận viên sỏi, tán vụn sỏi bằng năng lượng laser

Sử dụng rọ để kéo vụn sỏi xuống bàng quang, sau đó tiến hành luồn sonde JJ lên bể thận và niệu quản

Hình ảnh sỏi niệu quản trước phẫu thuật

Hình ảnh JJ niệu quản sau tán

Phẫu thuật dẫn lưu khoang màng phổi

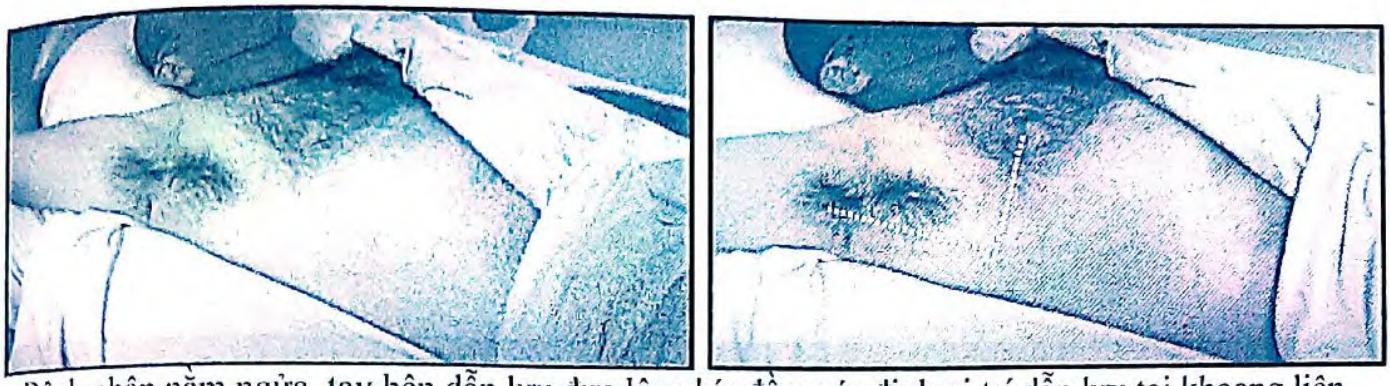

Bệnh nhân nằm ngửa, tay bên dẫn lưu đưa lên phía đầu; xác định vị trí dẫn lưu tại khoang liên sườn V-VI (ngang núm vú) trên đường nách giữa

Trải săng vô khuẩn và tê tại chỗ bằng lindocain



Rạch da song song với khoang liên sườn khoảng 1 cm, dùng pince cong bóc tách theo từng lớp vào khoang màng phổi

Bóc tách theo chiều cong của pince và bờ trên của xương sườn

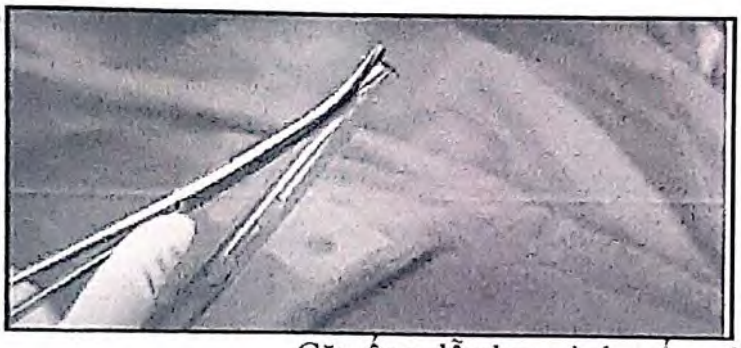

Cặp ống dẫn lưu và đưa ống dẫn lưu vào khoang màng phổi


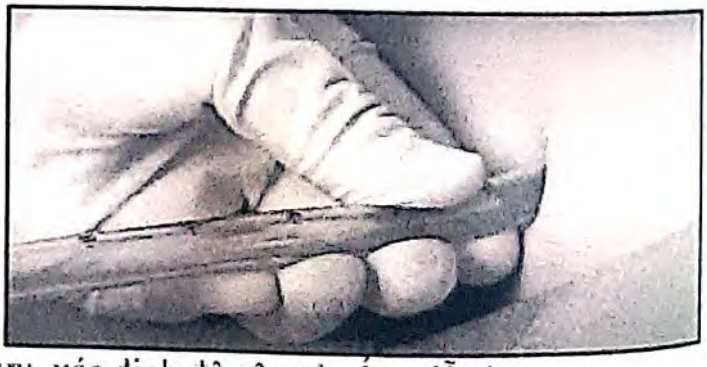

Đẩy ống dẫn lưu theo mục đích dẫn lưu, xác định độ sâu của ống dẫn lưu

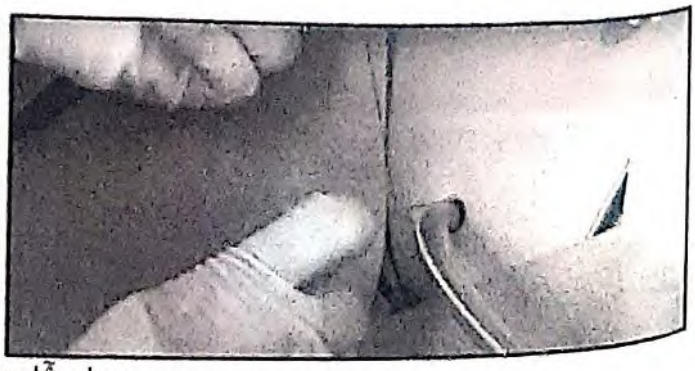

Cố định chân dẫn lưu

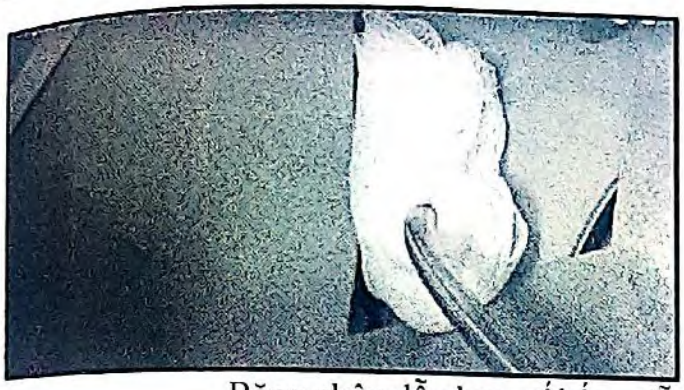

Băng chân dẫn lưu, nối ống dẫn lưu với hệ thống hút áp lực âm

Phẫu thuật lấy máu tụ ngoài màng cứng

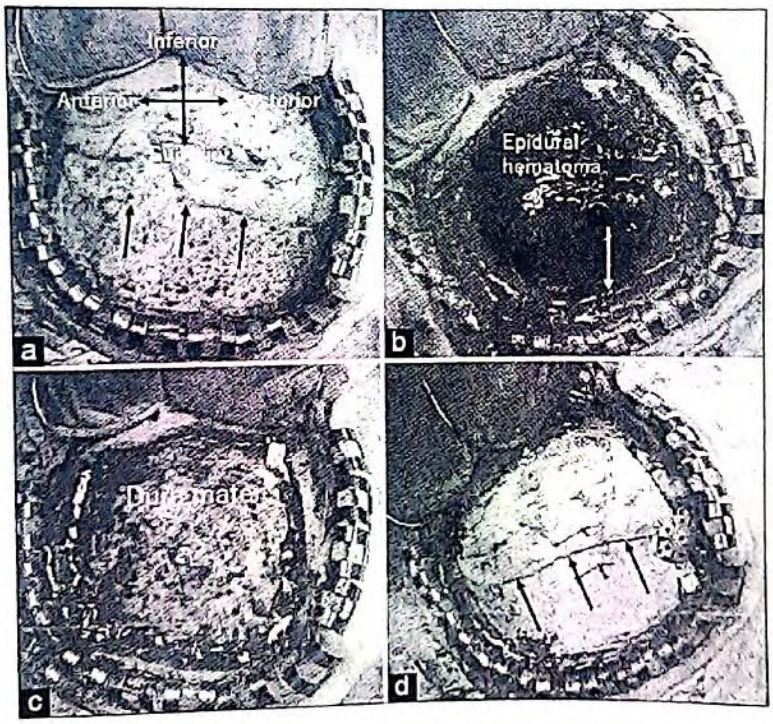

(a) Rạch da, bộc lộ vùng sọ tổn thương
(b) Mở cửa sổ xương, xác định khối máu tụ và nguồn chảy
(c) Lấy khối máu tụ, cầm máu nguồn chảy và khâu treo màng cứng
(d) Đóng lại cửa sổ xương

Phụ lục 3. Một số tổn thương thường gặp trên lâm sàng và chẩn đoán hình ảnh

Vỡ gan do chấn thương

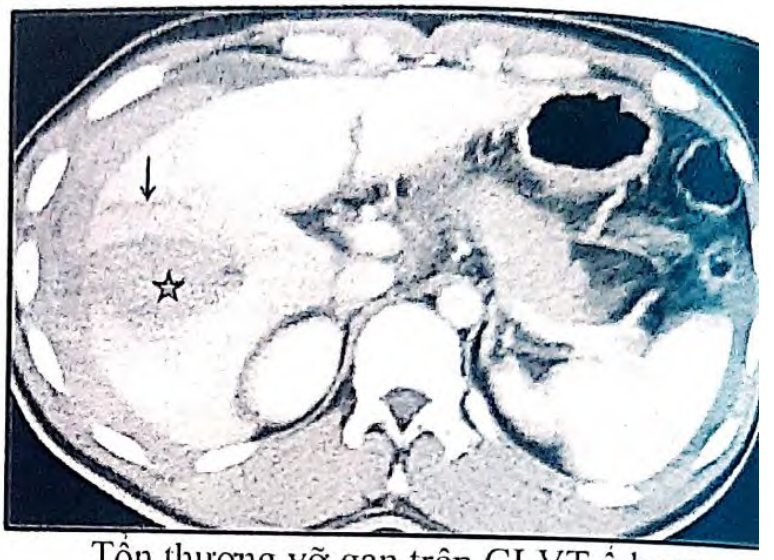

Tổn thương vỡ gan trên CLVT ổ bụng

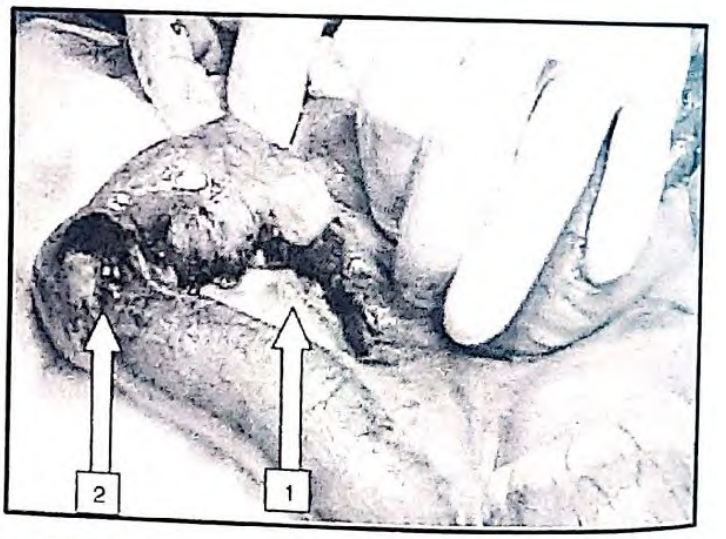

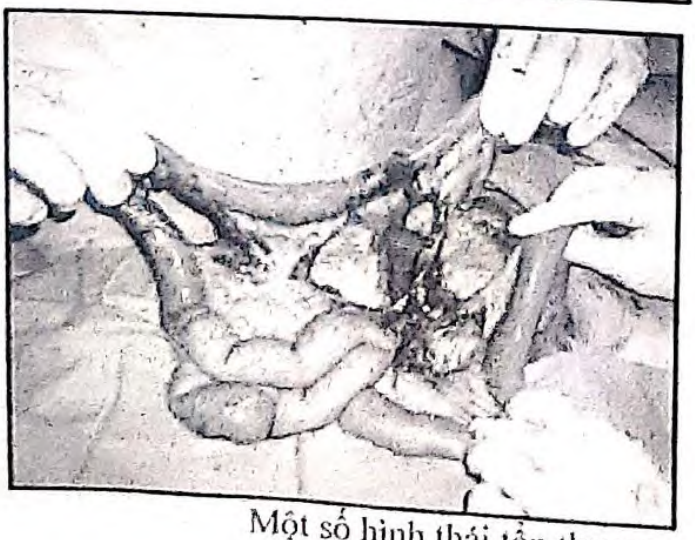

Một số hình thái tổn thương ruột non do chấn thương bụng kín

Hoại tử ruột non do dây chằng

Tắc ruột non do bã thức ăn

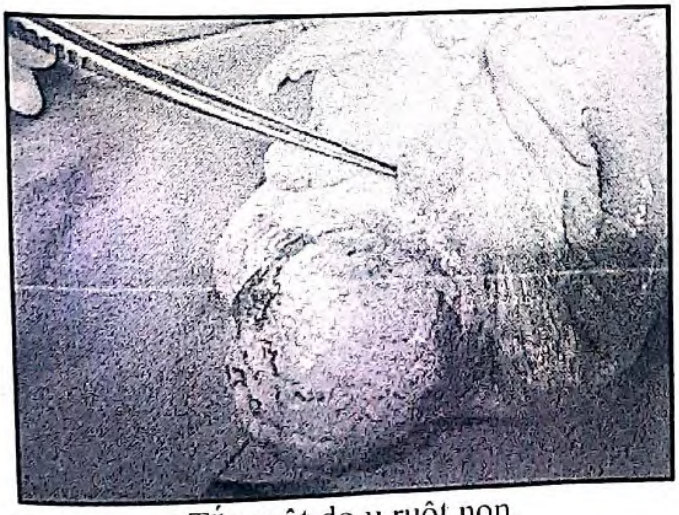

Tắc ruột do u ruột non

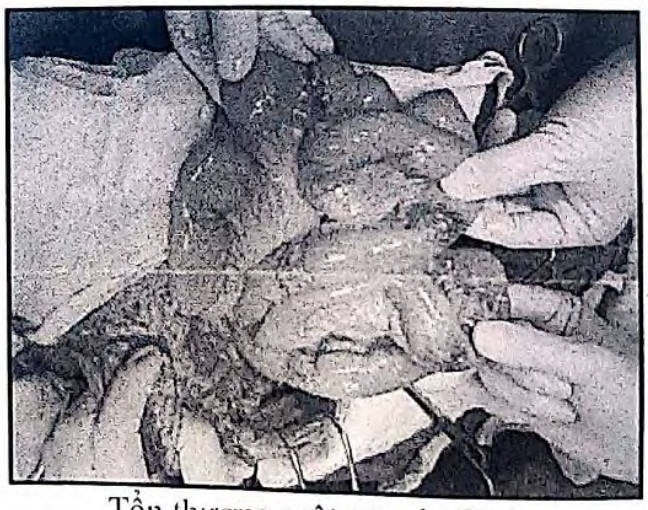

Tổn thương ruột non do Crohn

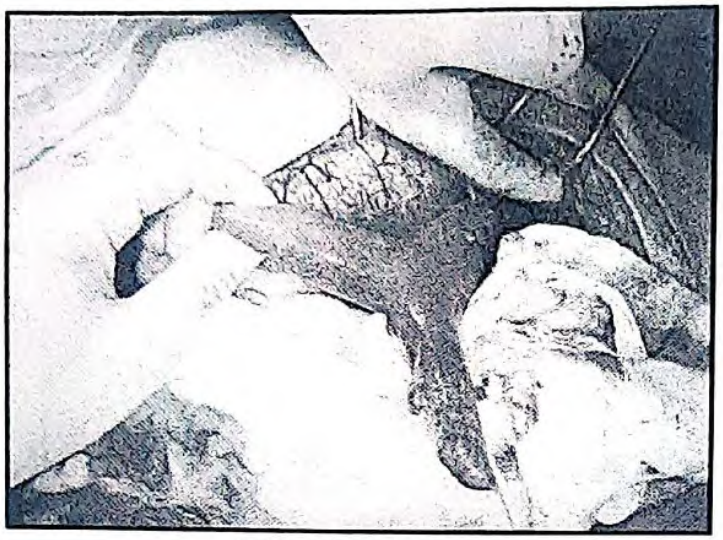

Túi thừa Meckel

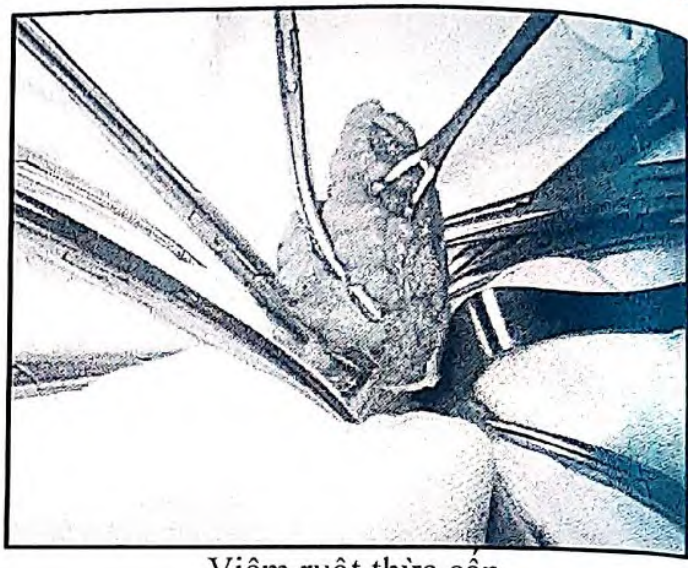

Viêm ruột thừa cấp

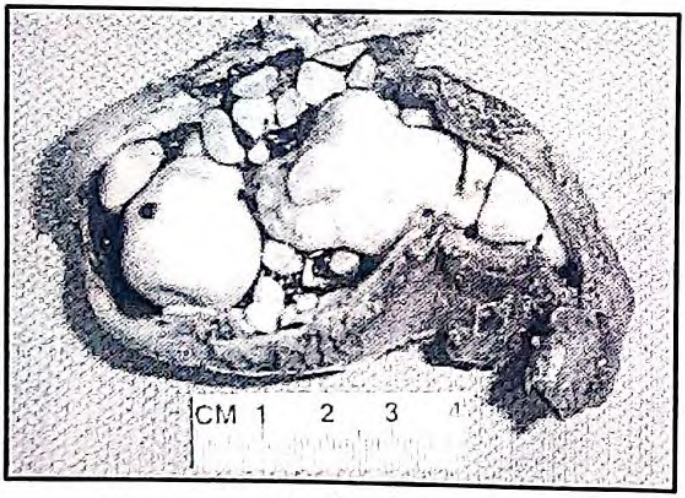

Viêm túi mật cấp do sỏi túi mật

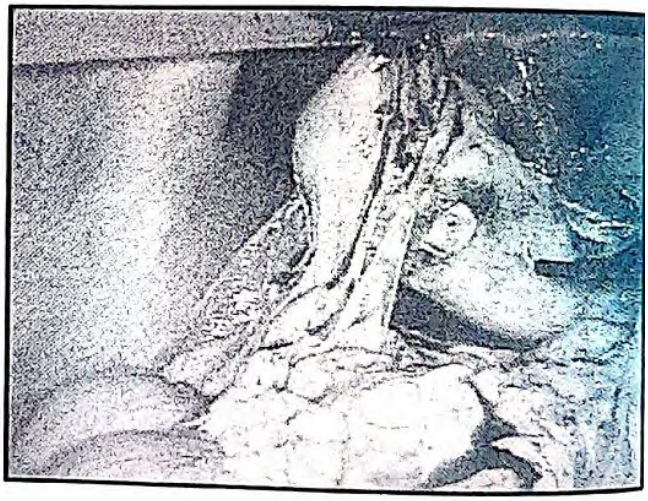

Viêm túi mật hoại tử

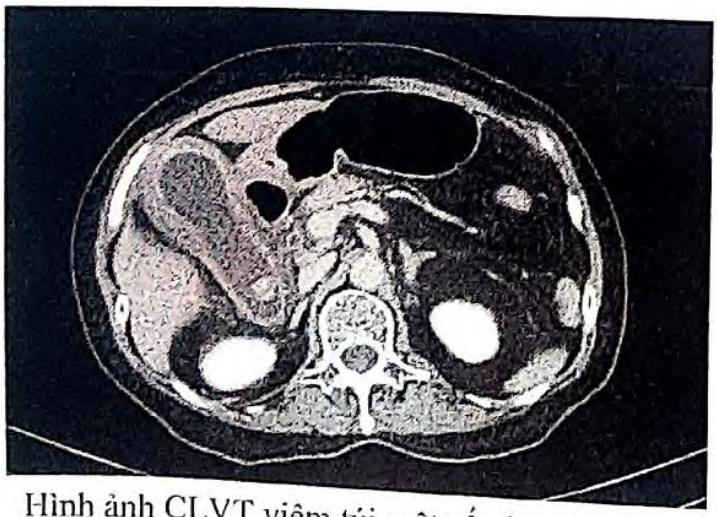

Hình ảnh CLVT viêm túi mật cấp kèm theo sỏi

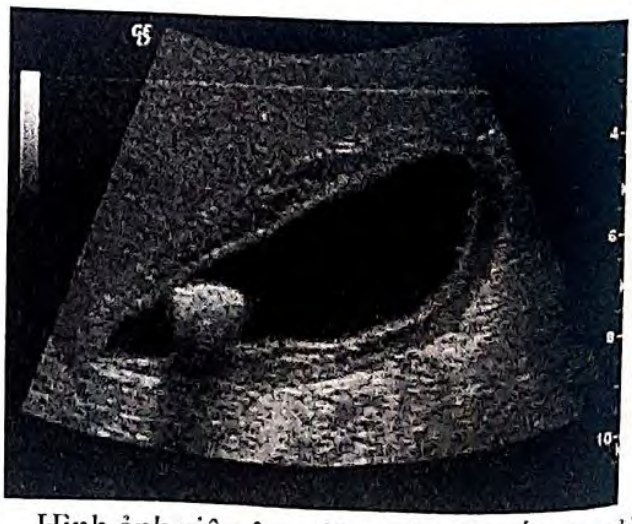

Hình ảnh siêu âm viêm túi mật cấp do sỏi

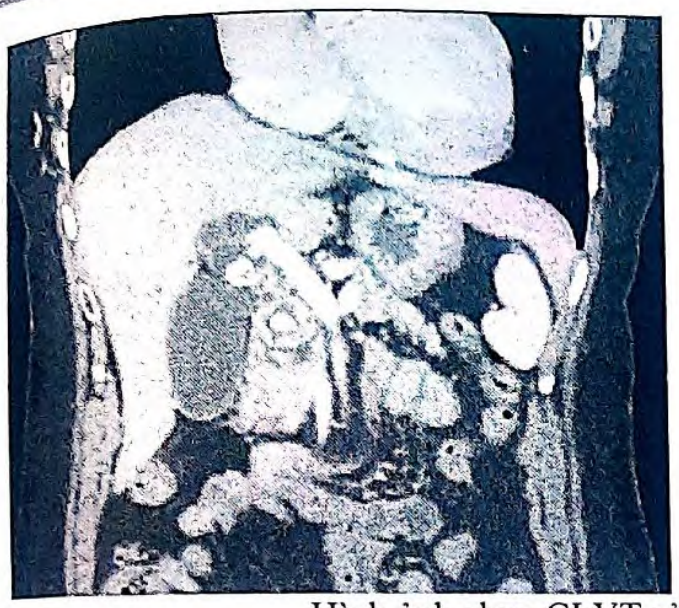

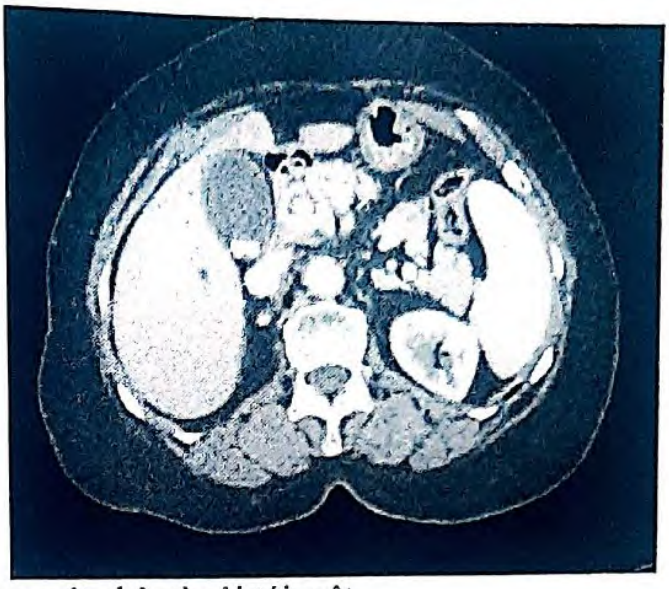

Hình ảnh chụp CLVT sỏi ống mật chủ và sỏi túi mật

Lấy sỏi OMC qua nội soi mật tụy ngược dòng

Sỏi đường mật lấy ra sau phẫu thuật

Ô loét bờ cong nhỏ dạ dày ung thư hóa

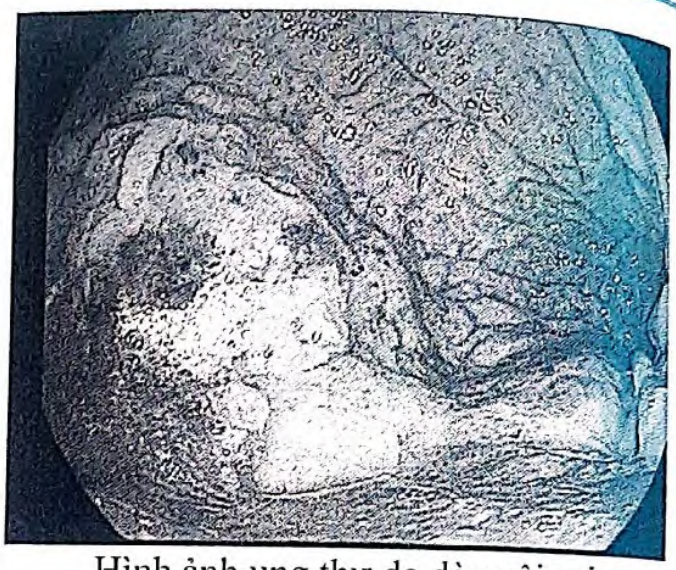

Hình ảnh ung thư dạ dày nội soi

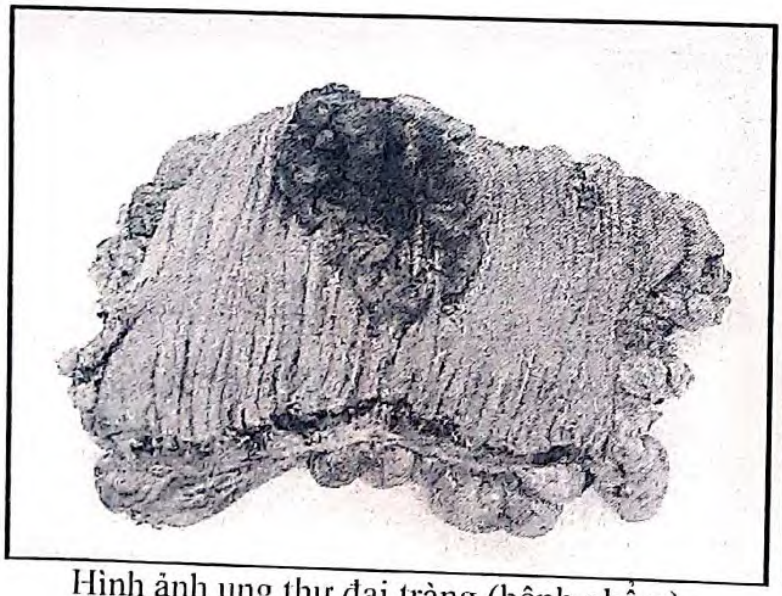

Hình ảnh ung thư đại tràng (bệnh phẩm)

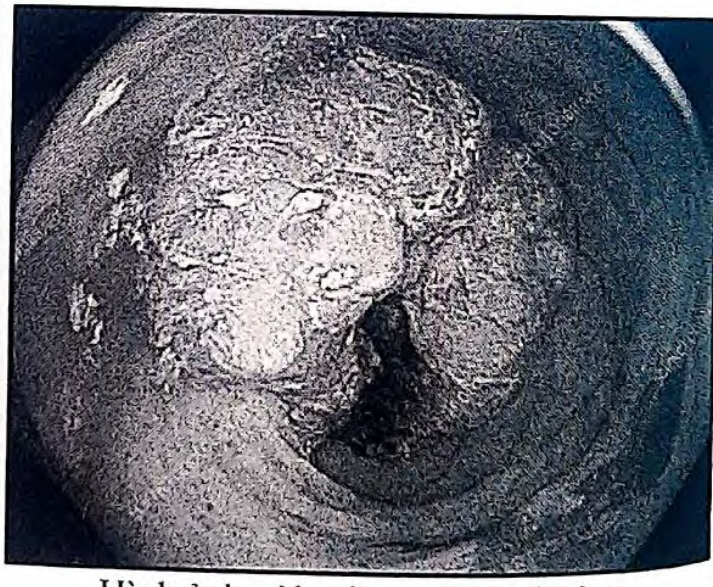

Hình ảnh nội soi ung thư đại tràng

Cắt toàn bộ đại tràng do u đại tràng góc lách, di căn rộng

Tắc ruột và hoại tử toàn bộ niêm mạc đại tràng do u đại tràng sigma

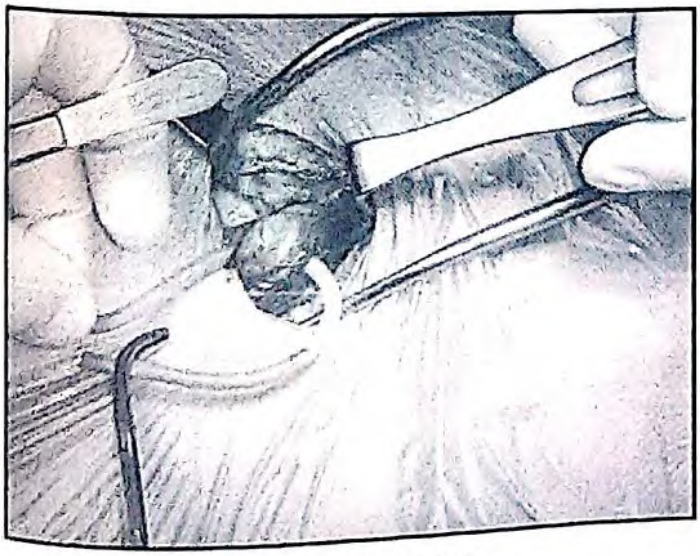

Hình ảnh thừng tinh

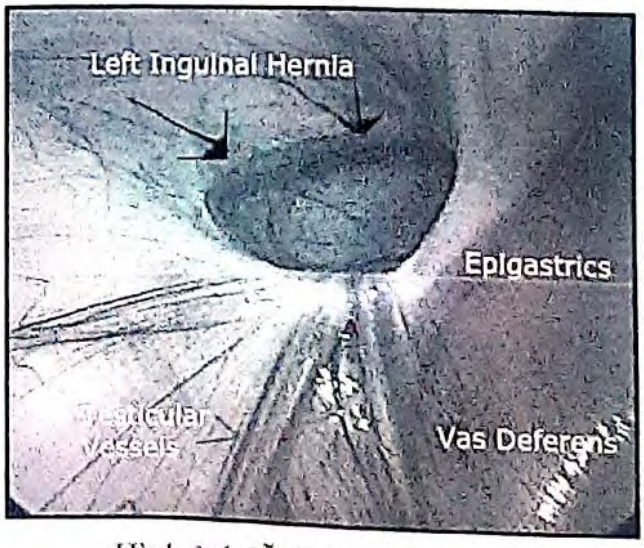

Hình ảnh lỗ thoát vị bẹn trong

Trĩ ngoại huyết khối

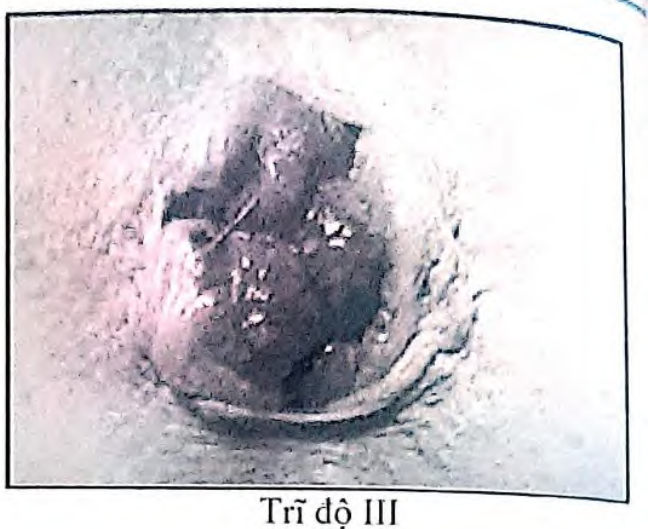

Trĩ độ III

Trĩ độ IV

Trĩ nghẹt

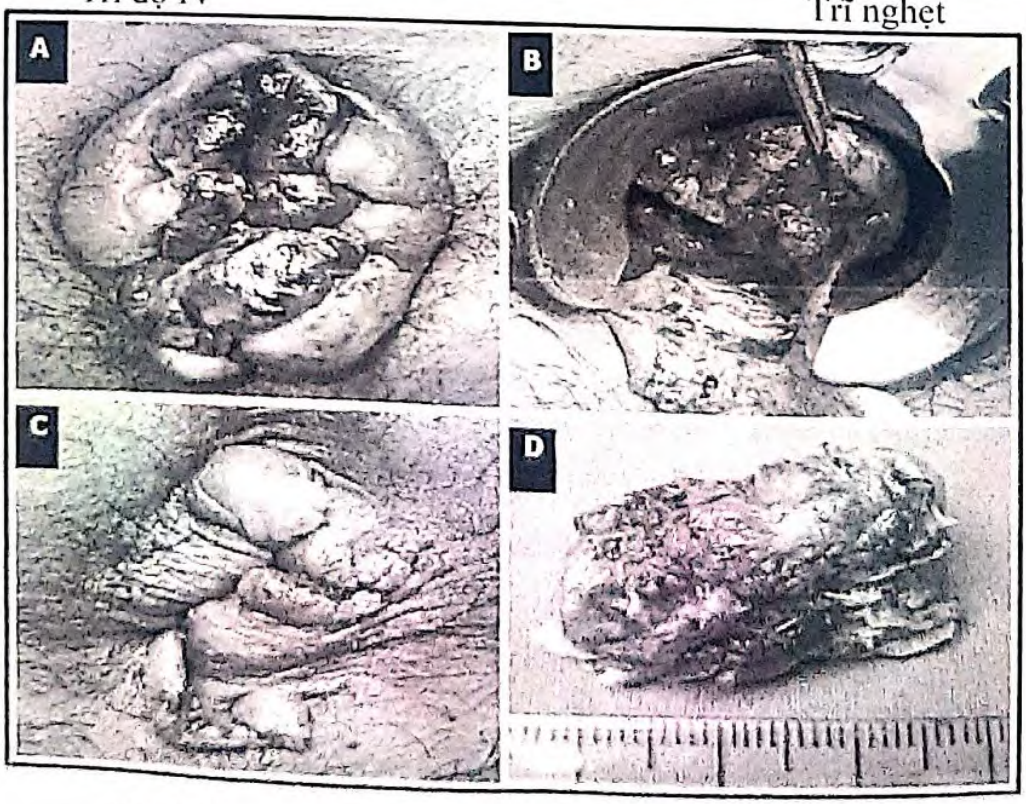

Trĩ độ IV và cắt trĩ theo phương pháp Milligan Morgan

Vết thương thấu bụng lòi ruột non

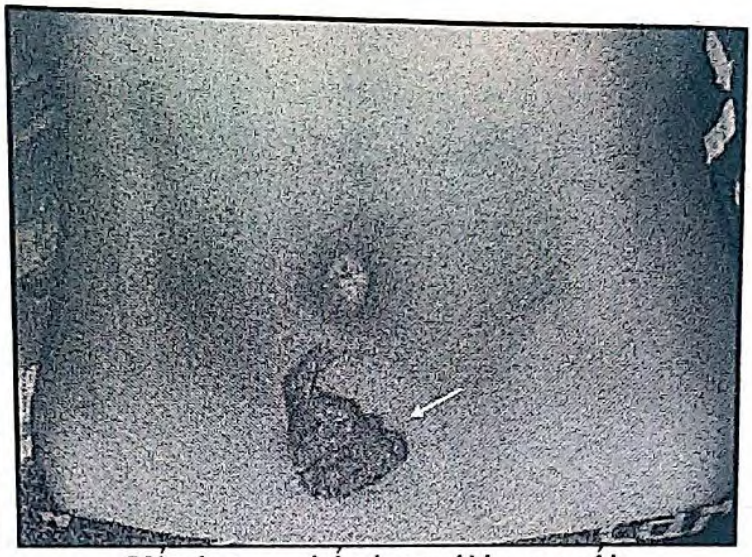

Vết thương thấu bụng lòi mạc nối

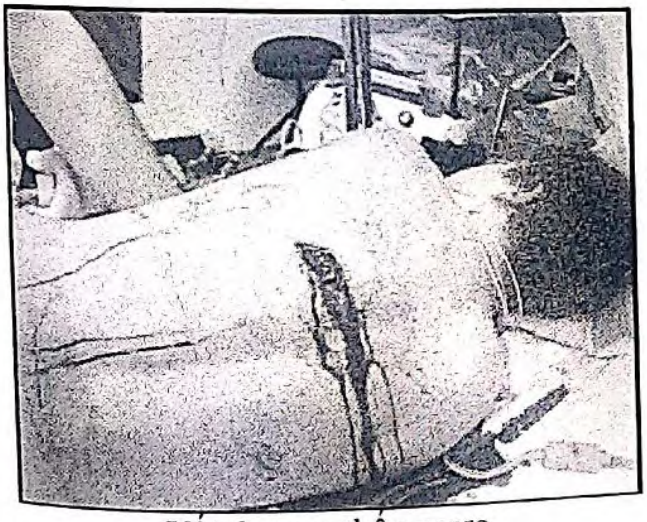

Vết thương thấu ngực

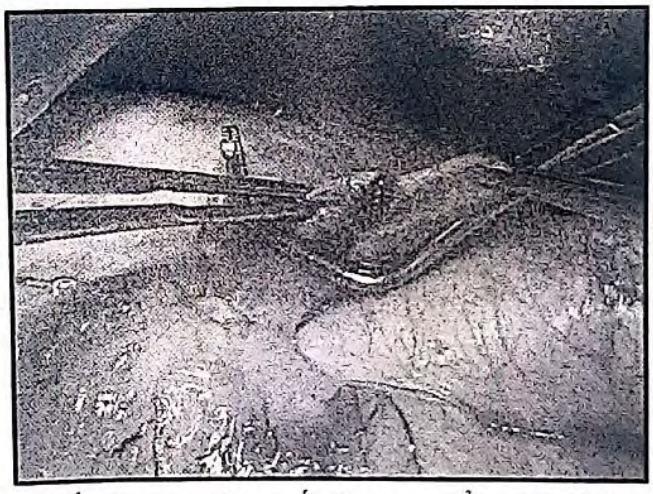

Vết thương tim (vết thương tiểu nhĩ trái)

Vết thương sọ não

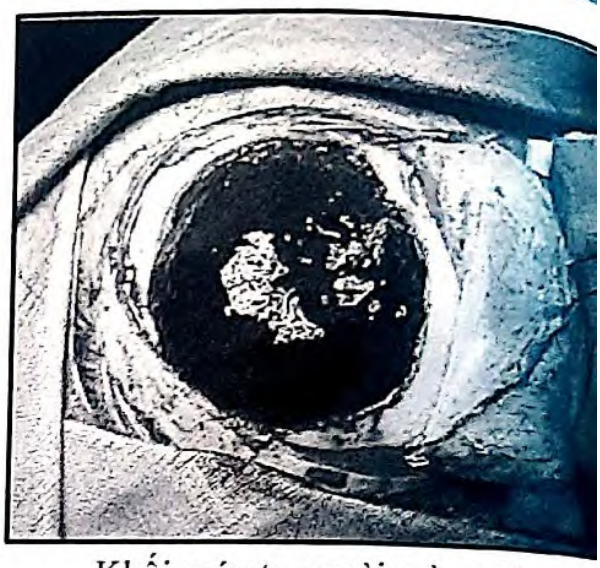

Khối máu tụ ngoài màng cứng

Hình ảnh CLVT tụ máu dưới màng cứng cấp tính

Hình ảnh CLVT tụ máu dưới màng cứng mạn tính

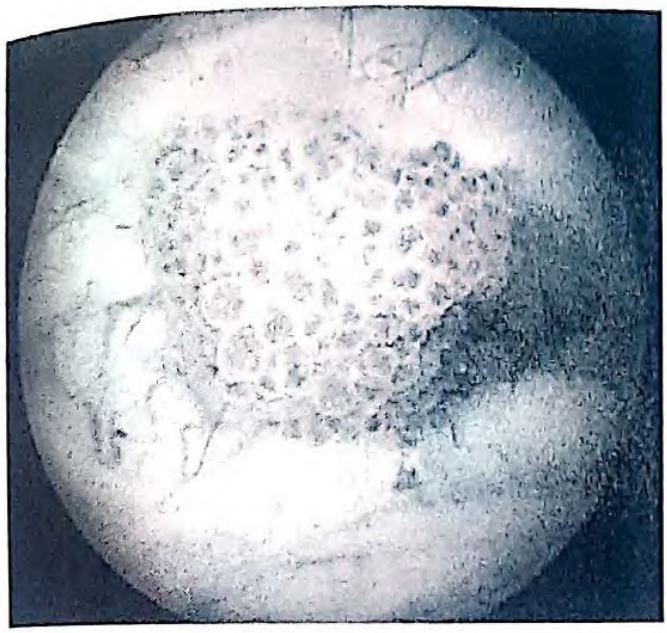

Hình ảnh nội soi ung thư bàng quang

Hình ảnh CLVT u phì đại lành tính tuyến tiền liệt

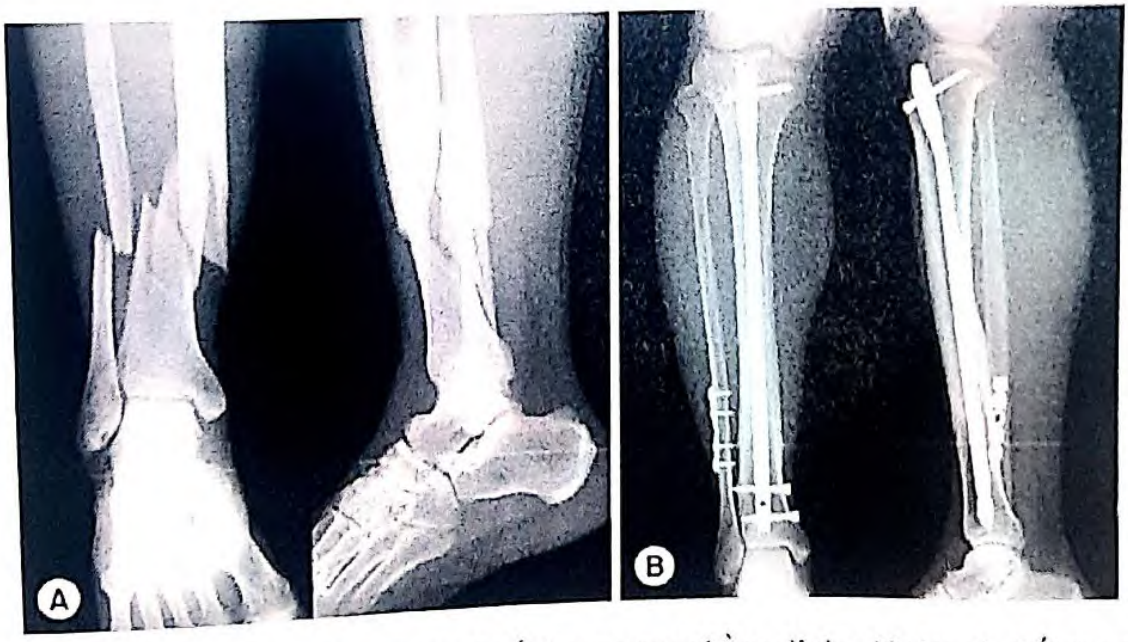

Gãy 1/3 dưới hai xương cẳng chân và kết hợp xương bằng dinh nội tủy có chốt + nẹp vít

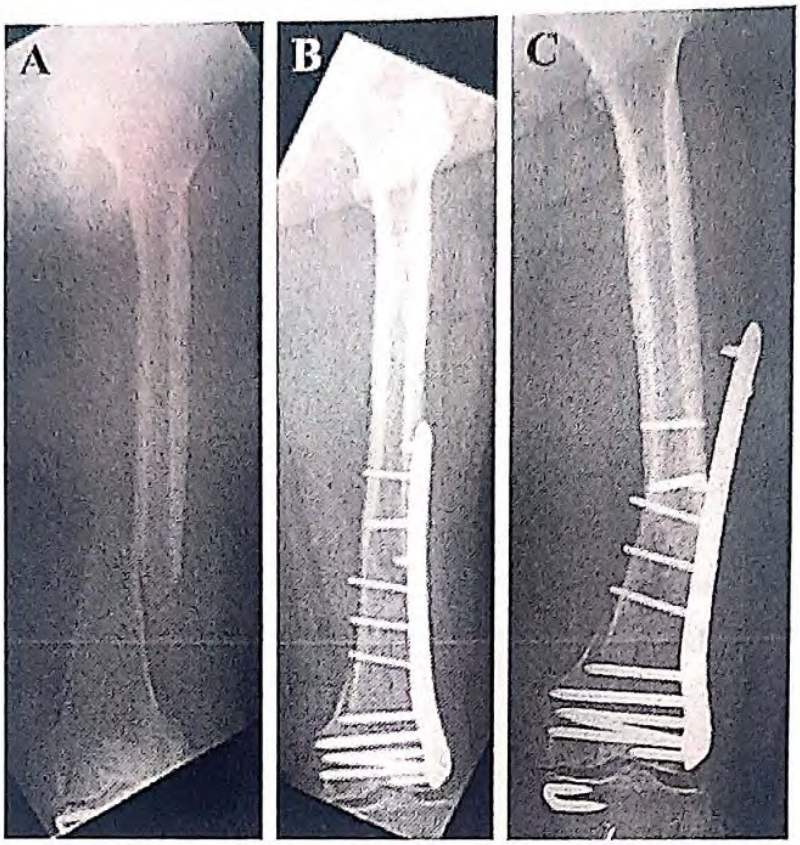

Gãy 1/3 dưới thân xương đùi và kết hợp xương bằng nẹp vít khóa, bong nẹp vít khóa

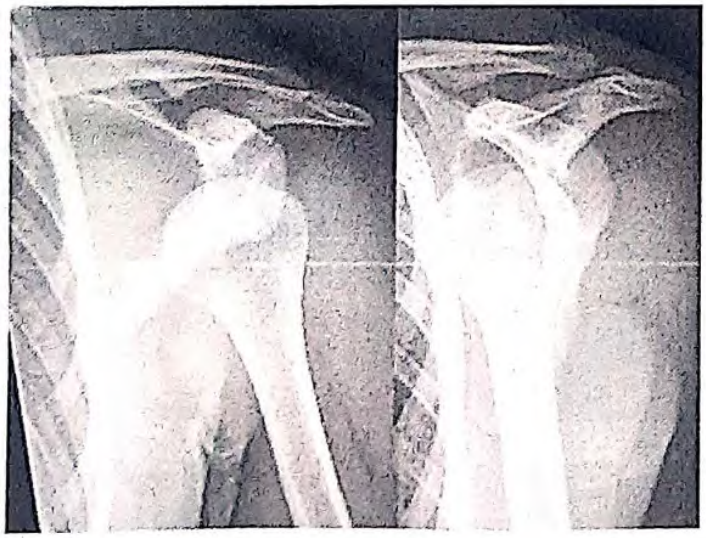

Hình ảnh XQ trật khớp vai

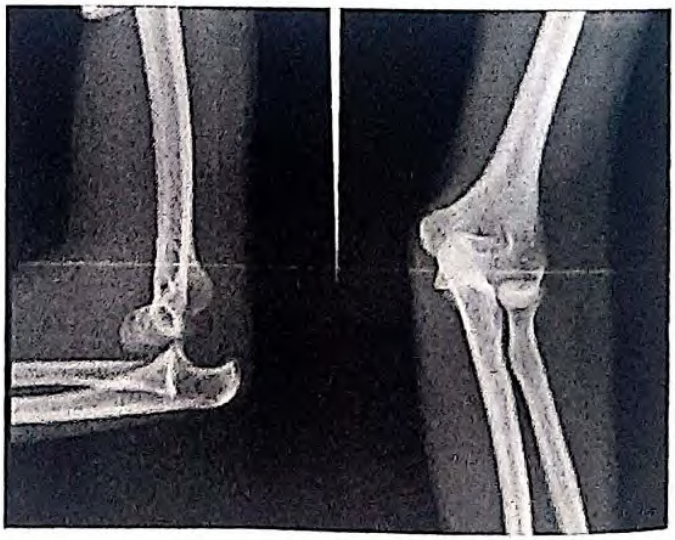

Hình ảnh XQ trật khớp khuỷu

Vết thương tổn thương động mạch (đã nối)

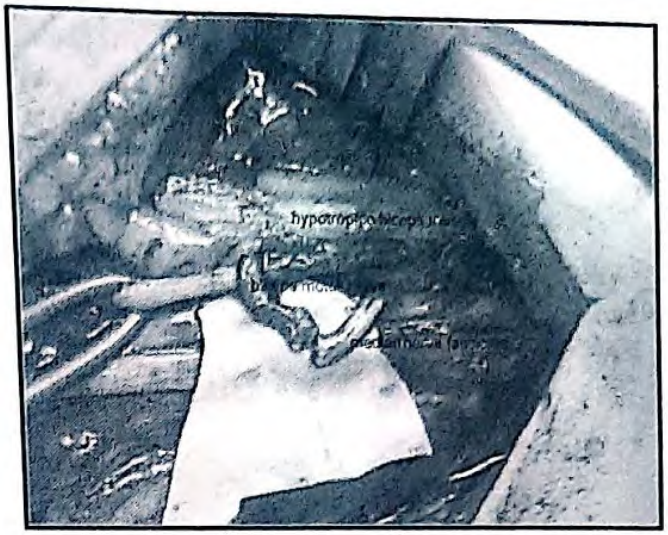

Vết thương thần kinh

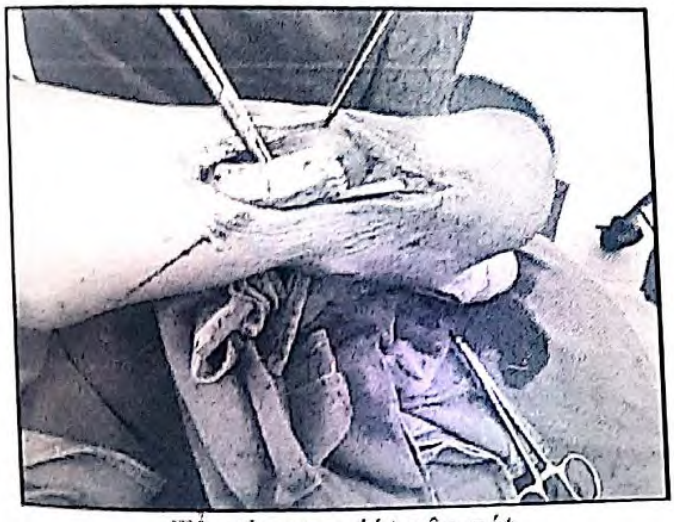

Tổn thương đứt gân gót

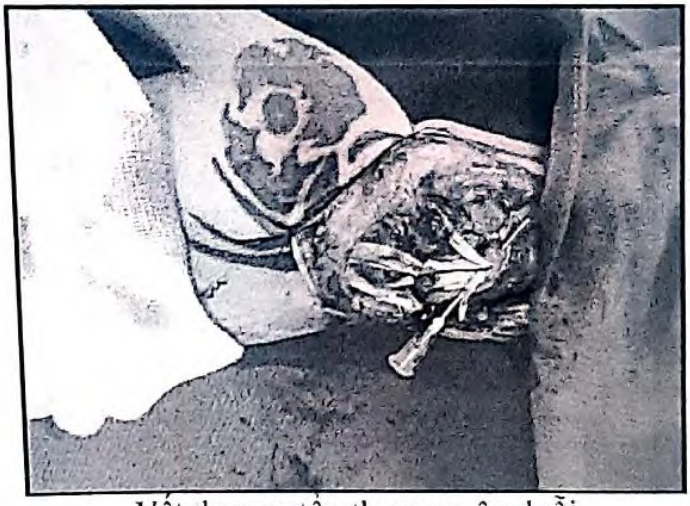

Vết thương tổn thương gân duỗi

Vết thương gân duỗi bàn chân

CÔNG CỤ ĐÁNH GIÁ MỨC ĐỘ ĐAU

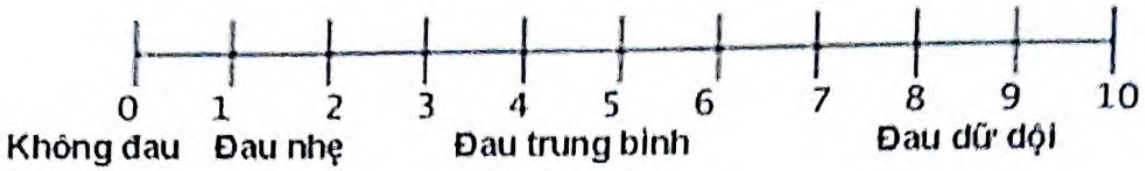

THANG ĐIỂM ĐAU THEO WONG-BAKER

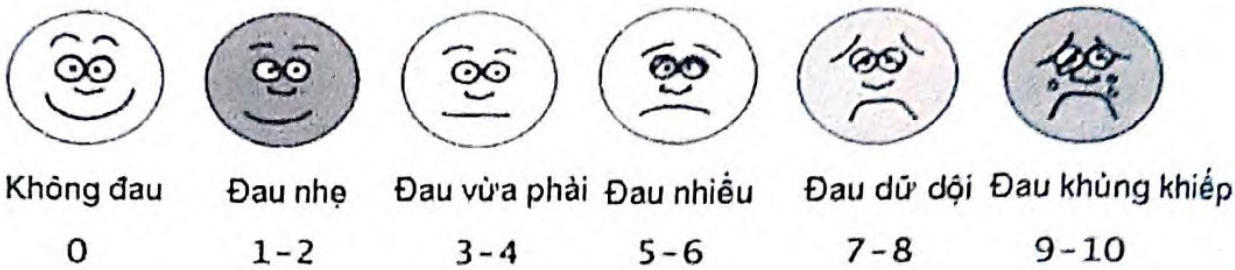

Thang điểm đau (VAS)

	Mức độ đau	Thuốc giảm đau
Bậc 1	Đau nhẹ	Paracetamol hoặc NSAIDs +/- thuốc hỗ trợ (Gabapentin hoặc thuốc chống trầm cảm 3 vòng)
Bậc 2	Đau trung bình hoặc đau dai dẳng/ tăng lên	Thuốc Opioid nhẹ (Codein) +/- Paracetamol hoặc NSAIDs +/- thuốc hỗ trợ
Bậc 3	Đau nặng hoặc đau dai dẳng/ tăng lên	Thuốc Opioid mạnh (Morphin, Pethidin) +/- Paracetamol hoặc NSAIDs +/- thuốc hỗ trợ

- Ngoài phối hợp thuốc giảm đau theo WHO, Paracetamol được phối hợp với một số nhóm thuốc khác (hướng tâm thần, kháng dị ứng) để trị đau do cảm, cảm cúm.

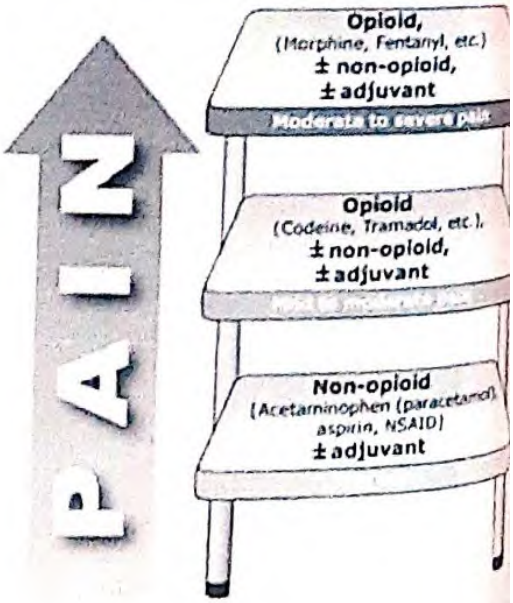

Điều trị đau theo bậc của WHO

Phụ lục 4. Các nhóm thuốc thường dùng trên lâm sàng

Dịch truyền

Dịch tinh thể: Ringer lactat, Natriclorua 0.9%

Dịch cao phân tử: Gelofusin, Lipovenous, Albumin, Dextran

Dịch nuôi dưỡng: Combilipid, MG-tan, Glucose 5%, Glucose 10%

Máu và chế phẩm của máu: Khối hồng cầu, huyết tương tươi, khối tiểu cầu, máu toàn phần

Kháng sinh

Nhóm β lactam:

- **Penicillin**: benzylpenicillin, methicillin, amoxicillin, piperacillin, ampicillin; kháng sinh được kết hợp thêm hoạt chất chống men beta-lactamase: amoxiciclin/acid clavuclanic; piperacillin/tazobactam.
- **Cephalosporin**: Cephalosporin được chia làm 4 thế hệ.
  - **Thế hệ 1**: cefazolin, cefalexin
  - **Thế hệ 2**: cefamandol, cefaclor, cefotetan, cefoxitin
  - **Thế hệ 3**: cefotaxime, ceftriaxone, ceftazidime, cefixime.
  - **Thế hệ 4**: cefepime.
- **Carbapenem:** meropenem, imipenem-cilastatin, ertapenem

Nhóm Aminoglycoside: amikacin, tobramycin, gentamycin

Nhóm Macrolid: erythromycin, clarithromycin, azithromycin

Nhóm Lincosamid: lincomycin, clindamycin

Nhóm Quinolon: acid nalidixic, ciprofloxacin, levofloxacin, moxifloxacin

Nhóm Nitro-imidazol: metronidazole, tinidazole

Nhóm giảm đau

Nhóm Paracetamol (Acetaminophen)

Nhóm NSAIDs: naproxen, aspirin, ibuprofen, meloxicam

Nhóm Opioid: morphin, codein, oxycodone, hydrocodone, fentanyl, tramadol

Nhóm chống co thắt cơ trơn

Nhóm hủy phó giao cảm: atropine sulfat

Nhóm chống co thắt cơ trơn trực tiếp: buscopan, papaverin, spasmaverin, nospa, phloroglucinol, mebeverin

Thuốc giãn cơ vân

Thuốc giãn cơ vân theo cơ chế trung ương: tolperisone, eperisone, mephenesine

Thuốc giảm viêm, giảm phù nề

Enzym chống viêm: alphachymotrypsin

PHẦN 9. PHẦN TỰ GHI CHÚ CHO SINH VIÊN

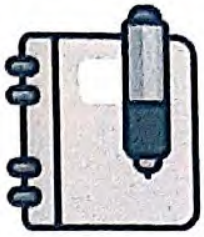

Louis

Louis Nguyen