TRƯỜNG ĐẠI HỌC Y HÀ NỘI
BỘ MÔN NGOẠI

BỆNH HỌC NGOẠI

DÙNG CHO SAU ĐẠI HỌC

TẬP II

NGUYÊN
C LIỆU

NHÀ XUẤT BẢN Y HỌC

617
OUY

TRƯỜNG ĐẠI HỌC Y HÀ NỘI
BỘ MÔN NGOẠI

BỆNH HỌC NGOẠI

TẬP II

DÙNG CHO ĐẠI HỌC VÀ SAU ĐẠI HỌC

NHÀ XUẤT BẢN Y HỌC
HÀ NỘI - 2006

BAN BIÊN SOẠN

CHỦ BIÊN:

PGS.TS. Hà Văn Quyết
Chủ nhiệm Bộ môn Ngoại - ĐHY Hà Nội
Phó Giám đốc Bệnh viện Việt Đức

THƯ KÝ:

ThS. Phùng Ngọc Hoà

TÁC GIẢ:

GS.TS. Trần Quán Anh
PGS.TS. Nguyễn Quang Bài
Nguyên trưởng khoa PT. Thần kinh - BV: Saint-Paul
GS. Đặng Hanh Đệ
Nguyên phó Chủ nhiệm Bộ môn Ngoại - ĐHY Hà Nội
Nguyên trưởng khoa Tim mạch - Lồng ngực, BV. Việt Đức
Trưởng khoa Ngoại - BV. Hữu Nghị
ThS. Phùng Ngọc Hoà
CBGG Bộ môn Ngoại
PGS. Vũ Tự Huỳnh
ThS. Nguyễn Văn Mão
Giám đốc - BV. Tim Hà Nội
PGS. Nguyễn Đức Phúc
PGS.TS. Hà Văn Quyết
PGS.TS. Đào Xuân Tích
GS. Nguyễn Bửu Triều
Nguyên Chủ nhiệm Bộ môn Ngoại - ĐHY Hà Nội
Nguyên trưởng khoa PT. Tiết niệu, BV. Việt Đức

LỜI NÓI ĐẦU

Để đáp ứng nhu cầu học tập và giảng dạy trong các Trường đại học Y khoa, chúng tôi biên soạn lại quyển "Bệnh học Ngoại khoa" tập II dựa trên nội dung của lần xuất bản thứ nhất năm 1999.

Trong lần xuất bản này, một số bài giảng đã được viết lại, và bổ sung thêm những kiến thức mới trong chẩn đoán và điều trị. Cập nhật những thông tin mới về kỹ thuật, phẫu thuật ngoại khoa.

Quyển sách chắc chắn còn có nhiều thiếu sót và hạn chế. Chúng tôi chân thành cảm ơn sự góp ý của các bạn đọc để thường xuyên sửa chữa và bổ sung thêm.

Chúng tôi hy vọng quyển sách này sẽ đem lại những kiến thức bổ ích cho các bạn đọc.

Các tác giả

MỤC LỤC

(Bệnh học ngoại khoa tập II)

1. Vết thương ngực	ThS. Nguyễn Văn Mão	7
2. Chấn thương ngực	ThS. Nguyễn Văn Mão	11
3. Xử trí chấn thương lồng ngực	GS. Đặng Hanh Đệ	13
4. Vết thương mạch máu	GS. Đặng Hanh Đệ	18
5. Gãy thân xương cánh tay	ThS. Phùng Ngọc Hoà	24
6. Gãy trên lồi cầu xương cánh tay	ThS. Phùng Ngọc Hoà	28
7. Gãy Pouteau-Colles	ThS. Phùng Ngọc Hoà	34
8. Gãy 2 xương cẳng tay	ThS. Phùng Ngọc Hoà	37
9. Gãy 2 xương cẳng chân	ThS. Phùng Ngọc Hoà	47
10. Gãy thân xương đùi	ThS. Phùng Ngọc Hoà	56
11. Gãy cổ xương đùi	ThS. Phùng Ngọc Hoà	65
12. Nhiễm trùng bàn tay	ThS. Phùng Ngọc Hoà	73
13. Viêm xương	ThS. Phùng Ngọc Hoà	83
14. Vết thương khớp	PGS.TS. Đào Xuân Tích	90
15. Vết thương bàn tay	PGS. Nguyễn Đức Phúc	101
16. Chấn thương sọ não kín	PGS.TS. Nguyễn Quang Bài	105
17. Chèn ép tuỷ	GS. Dương Chạm Uyên	127
18. U não	GS. Dương Chạm Uyên	132
19. Vết thương thần kinh ngoại biên	PGS. Vũ Tự Huỳnh	141
20. Chấn thương thận	PGS.TS. Lê Ngọc Từ	148
21. Chấn thương vùng bìu	GS.TS. Trần Quán Anh	154
22. Vết thương và chấn thương dương vật	GS.TS. Trần Quán Anh	156
23. Đứt niệu đạo	PGS.TS. Lê Ngọc Từ	160
24. Vỡ vật hang	GS.TS. Trần Quán Anh	163
25. Ung thư thận	PGS.TS. Lê Ngọc Từ	165

26. Ung thư tuyến tiền liệt	GS. Nguyễn Bửu Triều	171
27. Ung thư bàng quang	GS. Nguyễn Bửu Triều	180
28. U phì đại lành tính tuyến tiền liệt	GS. Nguyễn Bửu Triều	185
29. Sỏi thận	GS.TS. Trần Quán Anh	192
30. Sỏi niệu quản	GS.TS. Trần Quán Anh	200
31. Sỏi bàng quang	GS.TS. Trần Quán Anh	206
32. Sỏi niệu đạo	GS.TS. Trần Quán Anh	210
33. Nhiễm khuẩn tiết niệu sử dụng kháng sinh	GS.TS. Trần Quán Anh	213
34. Đa chấn thương	PGS.TS. Hà Văn Quyết	223
35. Sốc chấn thương	PGS.TS. Hà Văn Quyết	235
36. Bỏng	PGS. Nguyễn Đức Phúc	243

VẾT THƯƠNG NGỰC

ThS. Nguyễn Văn Mão

1. VẾT THƯƠNG NGỰC HỞ

Gặp trong cả thời chiến lẫn thời bình việc chẩn đoán có thể nhầm lẫn với vết thương thành ngực đơn thuần hoặc bỏ sót do lỗ vào không nằm trên thành ngực. Bằng các động tác sơ cứu thông thường có thể cứu sống nạn nhân - mở ngực cấp cứu sẽ có chỉ định riêng.

2. GIẢI PHẪU BỆNH

2.1. Định nghĩa

Vết thương ngực hở (VTNH) là một vết thương từ ngoài vào làm thủng khoang màng phổi (lá thành) làm cho màng phổi thông với bên ngoài.

2.2. Chú ý phát hiện các vết thương hở ngực khi lỗ vào không nằm trên thành ngực: có thể từ trên cổ xuống, dưới bụng hoặc thậm chí từ mông, đùi lên...

2.3. Tất cả các tạng trong lồng ngực đều có thể bị thương tổn nhưng phổi và tim là cơ quan hay bị tổn thương nhất.

2.4. Tuỳ theo tác nhân gây vết thương và tổ chức quanh vết thương mà quyết định hình thái lâm sàng của VTNH.

3. LÂM SÀNG: có 2 loại

3.1. Vết thương còn đang hở (khoang màng phổi còn đang thông với bên ngoài). Thường gặp trong vết thương thành ngực lớn, nạn nhân đến viện ngay sau khi bị thương.

Bệnh nhân thường trong tình trạng choáng, khó thở dữ dội, mỗi lần thở khí lẫn bọt hồng bắn qua vết thương hoặc nghe thấy tiếng phì phò qua lỗ vết thương, phải sơ cứu ngay nếu không bệnh nhân chết trong bệnh cảnh suy hô hấp do hô hấp đảo ngược và trung thất di động.

3.2. Vết thương đã bịt kín

Gặp ở nạn nhân lỗ vào vết thương nhỏ hay đã sơ cứu bịt kín vết thương. Bệnh nhân thường đến viện với 2 hội chứng chính:

3.2.1. Tràn máu màng phổi

Có thể tràn máu màng phổi đơn thuần hay phối hợp với tràn khí màng phổi. Máu vào khoang màng phổi chủ yếu từ vết thương của nhu mô phổi. Ngoài ra có

thể từ vết thương tim, mạch máu lớn hay vết thương thành ngực chảy vào màng phổi. Máu trong khoang màng phổi nếu không được lấy đi sẽ diễn biến theo các cách sau đây;

- Nếu tràn máu ít thì máu tự tiêu ít để lại di chứng
- Tràn máu nhiều:

Fibrin bám vào mặt trong khoang màng phổi tạo thành một ổ có vỏ bọc, giữa là nước máu. Nếu có nhiễm trùng kèm theo thì vỏ này dày lên bọc lấy phổi làm phổi không nở ra được tạo thành ổ cặn khoang màng phổi. Điều trị sẽ phức tạp.

Máu đóng cục trong khoang màng phổi: không thể chọc hút hoặc dẫn lưu được. Phải mở ngực để lấy máu cục.

3.2.2. Tràn khí màng phổi

Khí vào khoang màng phổi cũng chủ yếu từ vết thương của nhu mô phổi. Ngoài ra khí vào khoang màng phổi có thể từ vết thương khí, phế quản hoặc qua lỗ của vết thương thành ngực, thậm chí từ vết thương của thực quản.

Có 2 loại tràn khí màng phổi:

+ Tràn khí màng phổi thông thường:

Loại này hay gặp. Khí vào khoang màng phổi đẩy xẹp phổi xuống, vết thương nhu mô phổi tự bịt kín. Cần chú ý có thể tràn khí thứ phát sau khi chọc hút hoặc dẫn lưu khí màng phổi.

+ Tràn khí màng phổi dưới áp lực: Khí vào màng phổi theo kiểu van một chiều (van trong và van ngoài làm cho áp lực trong khoang màng phổi ngày càng tăng. Bệnh nhân khó thở dữ dội, tử vong rất nhanh do suy hô hấp. Phải sơ cứu ngay.

4. VẾT THƯƠNG NGỰC BỤNG

Cơ hoành bị thủng. Nếu có tổn thương các tạng trong ổ bụng thì máu và dịch tiêu hoá lên khoang màng phổi. Điều trị phức tạp. Chú ý xử trí các thương tổn cả ở ngực, bụng và cơ hoành.

5. VẾT THƯƠNG TIM

- Tuỳ theo vị trí thủng màng tim mà máu có thể chảy thẳng ra ngoài hoặc chảy vào khoang màng phổi.
- Tuỳ theo lỗ thủng của màng tim có bịt kín hay không mà quyết định hình thái lâm sàng của vết thương tim.
  + Vùng tim không bịt kín: Lâm sàng biểu hiện bằng hội chứng mất máu.
  + Màng tim đã được bịt kín: Lâm sàng biểu hiện bằng hội chứng chèn ép tim cấp tính. Bệnh trong tình trạng choáng, khó thở, mạch nhanh, huyết áp tụt đặc biệt chệnh lệch giữa tối đa và tối thiểu giảm.

Tĩnh mạch cổ nổi áp lực tĩnh mạch trung ương tăng. Diện đục tim to, nghe tiếng tim mờ.

Trên X quang: bóng tim to, bờ tim nét.

Trên điện tim: Điện thế thấp ở các chuyển đạo nhất là ở các chuyển đạo ngoại biên.

Siêu âm: có hình ảnh tràn dịch màng tim.

6. ĐIỀU TRỊ

6.1. Sơ cứu

Với thể lâm sàng vết thương còn đang hở (khoang màng phổi còn thông với bên ngoài), phải nhanh chóng bịt kín ngay vết thương. Biến vết thương ngực hở thành kín, vết thương thành ngực rộng làm nút Depage.

Với thể tràn khí màng phổi dưới áp lực phải tạo ra một van một chiều để khí chỉ có thể đi từ trong khoang màng phổi ra ngoài bằng cách cắm một kim to, đuôi kim có buộc đầu ngón tay găng cao su có đục lỗ ở đầu và cắm kim vào khoang liên sườn II hoặc III đường giữa xương đòn.

6.2. Điều trị thực thụ

6.2.1. Toàn thân

- Chống choáng bằng truyền dịch và máu có theo dõi áp lực tĩnh mạch trung ương.
- Cho kháng sinh và thuốc chống uốn ván.

6.2.2. Tại chỗ: nhằm 3 mục đích:

- Giải phóng khoang màng phổi.
- Lập lại áp lực âm tính trong khoang màng phổi.
- Làm cho phổi nở tốt.

  Cụ thể: Cắt lọc và khâu kín vết thương.

- Dẫn lưu khoang màng phổi.
- Hút sạch đờm giãi đường hô hấp.

  + Dẫn lưu khoang màng phổi:

  + Dẫn lưu khí màng phổi (hoặc chọc hút)

Vị trí: khoang liên sườn II hoặc III đường giữa xương đòn. Nguyên tắc dẫn lưu hoặc chọc hút phải đảm bảo vô trùng, kín và một chiều. Tốt nhất là hút liên tục dưới áp lực - 20 cm H_2O.

+ Dẫn lưu máu màng phổi:

Vị trí dẫn lưu: khoang liên sườn VI hoặc VII đường rách trước. Nguyên tắc dẫn lưu cũng giống như tràn khí màng phổi.

Phải theo dõi lượng khí và máu qua dẫn lưu để quyết định có mở ngực hay không. Với tràn máu màng phổi quan trọng là theo dõi tiến triển của máu qua dẫn lưu. Người ta đưa ra một con số để có một khái niệm là trong những giờ đầu mà dẫn lưu ra khoảng 300ml thì nên mở ngực.

7. NHỮNG CHỈ ĐỊNH MỞ NGỰC CẤP CỨU

1. Vết thương thành ngực rộng
2. Tràn khí màng phổi không giảm
3. Tràn máu màng phổi không giảm
4. Vết thương tim
5. Máu cục màng phổi
6. Vết thương thực quản
7. Dị vật lớn

8. ĐIỀU TRỊ DI CHỨNG

8.1. Lấy dị vật: chỉ lấy dị vật khi:

- Kích thước dị vật trên $1cm^2$
- Dị vật gây biến chứng nhiễm trùng hoặc ho ra máu
- Dị vật nằm ở vị trí đặc biệt: rốn phổi, màng phổi

8.2. Điều trị ổ cặn khoang màng phổi

Mục đích làm mất ổ cặn;

+ Bóc màng phổi: phương pháp hay được áp dụng và đạt kết quả tốt. Chú ý cho bệnh nhân tập thở gắng sức sau mổ.
+ Đánh sập sườn
+ Nhét cơ vào ổ cặn

CHẤN THƯƠNG NGỰC

ThS. Nguyễn Văn Mão

Hai cơ quan chính nằm trong lồng ngực là tim và phổi. Khi bị thương tổn thì ảnh hưởng lẫn nhau. Trong điều trị chấn thương chủ yếu là lặp lại thăng bằng sinh lý hô hấp và tuần hoàn, giải phẫu là thứ yếu.

1. CÁC YẾU TỐ ĐẢM BẢO CHỨC NĂNG HÔ HẤP BÌNH THƯỜNG

Có 3 yếu tố:

1.1. Thành ngực

- Thành ngực: di động theo chiều trước sau, khi bị gẫy xương sườn bệnh nhân không thở sâu được, ảnh hưởng đến chức năng hô hấp.

Cơ hoành: di động theo chiều lên xuống đảm bảo 60% thông khí ở phổi. Khi bị thương tổn cơ hoành hoặc trướng bụng thì ảnh hưởng hoạt động cơ hoành sẽ ảnh hưởng đến chức năng hô hấp.

1.2. Đường hô hấp

Phải đảm bảo thông suốt khi có chấn thương ngực kèm chấn thương sọ não sẽ tăng tiết đờm rãi hoặc có máu gây tắc đường hô hấp. Lợi dụng đường hô hấp trên để làm giảm sức cản đường hô hấp có thể tiến hành mở khí quản.

1.3. Áp lực âm tính màng phổi:

Ở người bình thường phổi nở được là do thay đổi áp lực âm tính trong khoang màng phổi, khác với hô hấp nhân tạo phổi nở được là do thay đổi áp lực dương tính trong lòng phế nang.

2. CÁC THƯƠNG TỔN VÀ CÁCH XỬ TRÍ

2.1. Gẫy xương sườn

Phát hiện bằng cách tìm điểm đau chói hay tiếng lạo sạo của gẫy xương khi nắn dọc theo khung xương sườn.

Chụp X quang để phát hiện gẫy xương sườn và các biến chứng của nó gây ra.

Điều trị:

- Toàn thân cho các thuốc an thần, giảm đau
- Tại chỗ: phong bế ổ gẫy bằng thuốc tê: xylocain, novocain...

– Cố định gãy sườn bằng băng dính to bản băng nửa ngực trong thì thở ra tối đa và băng trên và dưới xương sườn gẫy một xương.

2.2. Mảng sườn di động

Điều kiện để có mảng sườn di động là phải gẫy 3 xương liên tiếp trở lên và gẫy 2 đầu. Hậu quả chính là gây hô hấp đảo ngược và trung thất di động.

Điều trị: 2 phương pháp:

+ Cố định ngoài (có mổ): cố định xương sườn gẫy bằng khâu mũi chữ X ổ gãy, cố định bằng kim Kirchner...

Nhược điểm: cố định không tốt, dễ nhiễm trùng.

Ưu điểm: nhân tiện xử lý các thương tổn bên trong lồng ngực thì cố định sườn luôn.

+ Cố định trong bằng thở máy: cho bệnh nhân thuốc dãn cơ, đặt nội khí quản hoặc mở khí quản rồi thở máy trong thời gian 3 tuần.

Ưu điểm: cố định rất tốt

Nhược điểm: dễ nhiễm trùng hô hấp, tốn công sức (thở máy) và cần có phương tiện (thở máy)

2.3. Tràn khí màng phổi: giống ở phần vết thương ngực hở

2.4. Tràn máu màng phổi: như trên

2.5. Gẫy xương ức: thường đây là một chấn thương mạnh, trực tiếp vào vùng xương ức.

Sau tai nạn bệnh nhân khó thở, khám thấy điểm đau chói hay tiếng lục cục của gãy xương trong khi thở.

Xử lý bằng kết hợp xương hoặc kéo liên tục với chỉ thép luồn mặt sau xương ức.

Trong chấn thương gãy xương ức đặc biệt phải chú ý phát hiện các thương tổn trong trung thất vì đây là một chấn thương mạnh.

XỬ TRÍ CHẤN THƯƠNG LỒNG NGỰC

GS. Đặng Hanh Đệ

Về mặt nguyên tắc xử trí, chấn thương kín và vết thương ngực hở đều giống nhau. Cả 2 loại thương tổn này đều thường gặp trong thời chiến cũng như thời bình. Khác với các loại thương tổn khác, xử trí chấn thương ngực phải lấy hồi phục thăng bằng sinh lý là chính, sửa chữa các thương tổn giải phẫu đứng hàng thứ yếu và có chủ định nhất định.

1. CƠ SỞ SINH LÝ CỦA THĂNG BẰNG HÔ HẤP

Dựa trên 3 yếu tố chính:

1.1. Thành ngực

Bao gồm khung xương, các cơ hô hấp trong đó quan trọng nhất là cơ hoành. Thành ngực phải đảm bảo tính vững chắc nhưng phải di động theo nhịp thở.

1.2. Đường hô hấp

Từ mũi, mồm cho tới các phế nang: đường hô hấp phải thông suốt để không khí ra vào dễ dàng. Trong chấn thương lồng ngực đường hô hấp này rất dễ bị tắc hoặc cản trở.

1.3. Khoang màng phổi

Là một khoang kín giới hạn bởi 2 màng phổi lá thành và lá tạng. Áp lực trong khoang này thấp hơn áp lực khí quyển, thay đổi theo nhịp thở. Khi hít vào áp lực khoảng -10cm H_2O, khi thở ra áp lực còn -5cm H_2O.

Sau khi bị chấn thương lồng ngực chức năng hô hấp bị rối loạn trước tiên, dần dần kéo theo rối loạn chức năng tuần hoàn. Thông thường chỉ cần phục hồi thăng bằng hô hấp rồi thăng bằng tuần hoàn tự nhiện sẽ trở lại, nhưng ở giai đoạn nặng cần phải xử trí đồng thời cả hai.

2. XỬ TRÍ CÁC THƯƠNG TỔN GIẢI PHẪU

2.1. Gẫy xương sườn

Gẫy xương sườn là một thương tổn nhẹ, không cần điều trị gì cũng khỏi, điểm quan trọng hơn là thương tổn kèm theo gẫy xương sườn là gì, chính những thương tổn này quyết định tiên lượng.

Cần căn cứ vào cơ chế gẫy để tìm thương tổn kèm theo: gẫy trực tiếp thường là phổi bị rách, gẫy gián tiếp thì trung thất bị tổn thương. Gẫy xương sườn 8,9: thương tổn kèm theo là bó mạch và đám rối thần kinh cánh tay.

Khi gẫy xương sườn, xử trí chính chỉ là giảm đau. Tốt nhất là phong bế dây thần kinh liên sườn bằng thuốc tê (Marcainne, Xylocaine). Không nên bất động bằng băng dính.

2.2. Mảng sườn

Có nhiều loại mảng sườn: màng sườn bên là loại hay gặp nhất, mảng ức sườn hay mảng sườn trước là loại nặng nhất vì gây những rối loạn về hô hấp và tuần hoàn nghiêm trọng, mảng sườn sau là loại nhẹ hơn cả. Bên cạnh loại mảng sườn kinh điển, có loại nửa mảng sườn nghĩa là cung sườn chỉ gẫy 1 nơi, còn nơi thứ 2 là sụn sườn, khi di động sẽ theo kiểu cánh cửa.

Diễn biến của mảng sườn: mảng sườn bên là loại hay gặp nhất, mảng ức sườn hay mảng sườn trước là loại nặng nhất vì gây những rối loạn về hô hấp và tuần hoàn biểu hiện bằng hô hấp đảo ngược và trung thất di động. Nếu mảng sườn không di động, do áp lực âm tính của khoang màng phổi làm cho mảng sườn này ngày càng tụt vào trong.

Có 2 phương pháp điều trị: phương pháp giải phẫu nhằm cố định các ổ gẫy bằng xuyên đinh, cặp nẹp hoặc bằng kéo liên tục không cho mảng sườn tụt vào trong khi thở vào. Phương pháp sinh lý thực hiện bằng cách cho bệnh nhân thở máy, dùng thuốc dãn cơ, như vậy bệnh nhân không tự thở, áp lực trong khoang màng phổi không thay đổi, mảng sườn sẽ không di động.

2.3. Tràn máu màng phổi

Máu chảy vào trong khoang màng phổi có thể sẽ diễn biến như sau: nếu ít máu này sẽ tự tiêu, nếu nhiều hơn fibrin sẽ lắng đọng xung quanh, chỉ còn nước máu ở giữa khi hút hoặc dẫn lưu lớp fibrin như 1 vỏ không cho phổi nở ra, vẫn tồn tại, khi máu nhiễm trùng, sẽ thành mủ màng phổi. Đôi khi máu đông thành cục, không thể dẫn lưu ra ngoài, bắt buộc phải mở ngực để lấy đi thì mới tránh được biến chứng nhiễm trùng.

Xử trí: tốt nhất là dẫn lưu màng phổi rồi hút liên tục dưới một áp lực điều khiển khoảng -20cm H_2O. Theo dõi sau khi dẫn lưu, nếu máu chảy ra giảm dần, phổi nở tốt, không cần làm gì thêm sẽ khỏi. Nếu máu chảy ra không giảm hoặc nhiều (300ml/ giờ x 3 giờ) thì phải mở ngực để cầm máu (do mạch máu lớn bị rách, nhu mô phổi dập nát nhiều...). Nếu dẫn lưu không ra thêm nhưng phổi không nở dù đã tăng áp lực hút thì phải bóc lớp fibrin.

2.4. Tràn khí màng phổi

Dẫn lưu màng phổi hút liên tục như trong tràn máu màng phổi. Nếu dẫn lưu không giảm, phổi không nở cần phải mở ngực để khâu chỗ rách (phế quản hoặc nhu mô phổi dập nát nhiều). Có khi phổi không nở là do tắc phế quản kèm theo.

Trong trường hợp tràn khí dưới áp lực thì phải xử trí cấp cứu: lúc sơ cứu hoặc là băng kín vết thương ngực hoặc dùng 1 kim có đầu găng cao su đã rạch để không khí trong màng phổi có thể thoát ra ngoài. Điều trị thực thụ bằng cách dẫn lưu màng phổi, hút liên tục (như phần ở trên).

2.5. Xẹp phổi

Nguyên nhân là do tắc phế quản. Trong chấn thương ngực, một mặt đờm rãi tăng tiết, dị vật hoặc máu trong đường hô hấp nhưng chủ yếu hơn là do phản xạ ho của bệnh nhân giảm.

Cần phân biệt với tràn khí màng phổi.

Xử trí bằng cách làm sao cho đờm rãi tống ra ngoài được, từ tập ho cho bệnh nhân, kích thích vùng khí quản, tiêm huyết thanh qua màng giáp nhẫn đến soi hút phế quản.

2.6. Vết thương ngực hở

Khi vết thương ngực hở đã được bịt kín, trong màng phổi sẽ là tràn khí hoặc và tràn máu. Cách xử trí như trên.

Nếu vết thương còn đang hở, lúc sơ cứu phải bịt kín ngay lại, sau đó khi đến cơ sở điều trị thực thụ khâu kín vết thương ngực và dẫn lưu màng phổi (như ở phần trên).

2.7. Vết thương ngực bụng

Đường vào của vết thương có thể ở ngực hoặc ở bụng. Hai khoang này thông với nhau, cơ hoành bị thủng, do đó các chất trong bụng sẽ bị hút lên phổi

Nguyên tắc xử trí là: trước hết phải giải phóng khoang màng phổi khỏi máu và khí, sau đó tuỳ thuộc vết thương ở ngực hay ở bụng mà có chỉ định mổ chỗ nào trước.

Phải khâu kín cơ hoành và nếu ổ bụng đặt dẫn lưu thì cũng phải dẫn lưu kín và hút như dẫn lưu ngực.

3. NHỮNG CHỈ ĐỊNH MỔ NGỰC CẤP CỨU

Trong chấn thương ngực rất ít khi phải mở ngực cấp cứu. Mở ngực phải có chỉ định cụ thể, không nên mở ngực thăm dò.

3.1. Tràn máu màng phổi

Nếu tràn máu không cầm (sau khi đã dẫn lưu màng phổi) hoặc dẫn lưu không giảm dù đã tăng áp lực hút và kiểm tra phổi không thấy nở lên.

3.2. Nghi vết thương tim

Vết thương trên thành ngực nằm ở vùng tam giác tim (giới hạn bởi xương ức và nút vú trái) thì phải nghi có vết thương tim.

Có 2 hình thái lâm sàng của vết thương tim: hội chứng chảy máu cấp và hội chứng chèn ép tim cấp. Hộ chứng chảy máu cấp thể hiện bằng mất máu cấp, máu này có thể chảy vào khoang màng phổi, bệnh nhân trong tình trạng nhợt nhạt, huyết áp động mạch và tĩnh mạch đều tụt, nằm yên. Còn hội chứng chèn ép tim cấp thể hiện bằng tình trạng vật vã, khó thở, tím, huyết áp động mạch bị kẹt (tối đa hơi hạ, tối thiểu tăng), huyết áp tĩnh mạch tăng.

Cần phải xử trí sớm và kịp thời: mở ngực cấp cứu để khâu vết thương. Nếu chèn ép tim cấp tính, trong khi vận chuyển hoặc chờ mổ, cần chọc hút màng tim để làm giảm áp lực trong màng tim, tránh ngừng tim.

4. NHỮNG VẤN ĐỀ KHÁC

4.1. Dẫn lưu màng phổi

Dẫn lưu màng phổi là một thủ thuật hàng đầu trong xử trí chấn thương ngực. Cần phải tuân theo những nguyên tắc bắt buộc về phương tiện cũng như kỹ thuật, nếu không được thì chọc hút màng phổi còn hơn dẫn lưu.

Nguyên tắc chính là dẫn lưu kín và hút liên tục dưới một áp lực điều khiển.

Phương tiện: ống dẫn lưu phải đủ to (28 - 32 Fr - 1mm 3 Fr) đủ cứng không bị bẹp, trong suốt. Máy hút phải là loại hút liên tục suốt 24h/ngày; nếu như máy không có bộ phận điều khiển áp lực tự động phải lắp thêm 1 lọ điều chỉnh áp lực, lọ dẫn lưu phải là loại có nút kín (hình 3.1).

Kỹ thuật: đặt ống dẫn lưu ở khoang liên sườn 5,6 đường nách giữa đối với máu, khoang liên sườn 2,3 đường vú đối với khí.

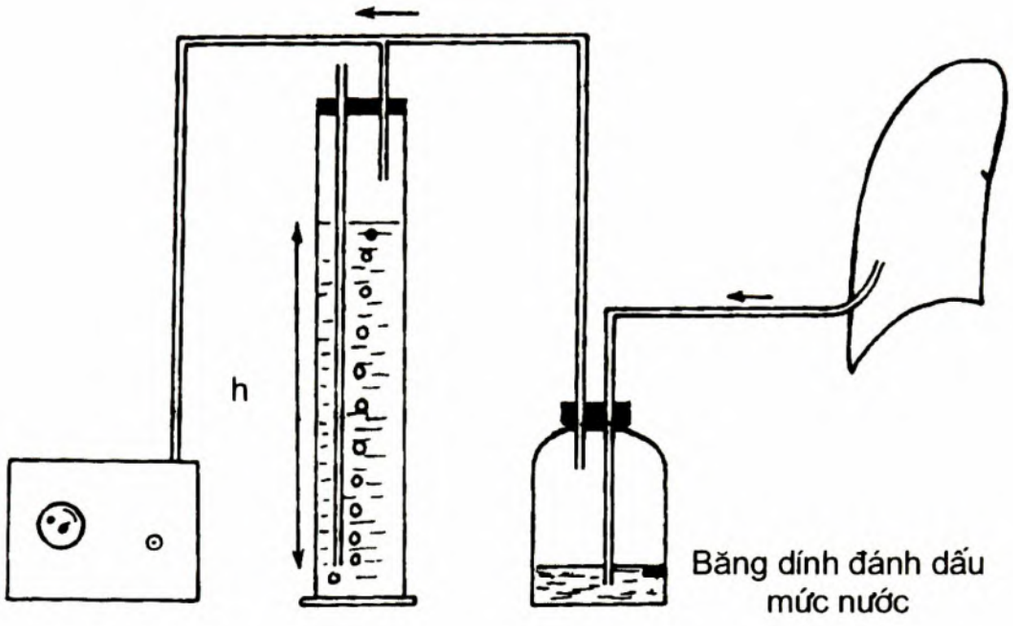

Hình 31. Hút dẫn lưu kín ở áp lực âm

h: áp lực hút (-cm H_2O)

4.2. Chọc hút màng tim

Dùng kim chọc vào dưới mũi ức, lướt phía mặt sau xương ức, hướng mũi kim lên trên. Bệnh nhân nằm ở tư thế Flower.

4.3. Dị vật trong phổi

Dị vật trong phổi có chỉ định lấy đi khi có 1 trong những điều kiện sau

- Kích thước: > $1cm^2$
- Biến chứng:
  + Chảy máu: ho máu nhiều.
  + Nhiễm trùng: gây áp xe phổi hoặc mủ màng phổi

medical-ebooks2014.blogspot.com

VẾT THƯƠNG MẠCH MÁU

GS. Đặng Hanh Đệ

Vết thương mạch máu là một thương tổn thường gặp không những trong chiến tranh mà còn cả trong thời bình. Nói chung mạch máu chi dưới chiếm tỷ lệ cao hơn so với chi trên.

Có nhiều hình thái lâm sàng khi mạch máu bị thương tổn: loại vết thương có chảy máu thành tia không đặt thành vấn đề chẩn đoán mà chỉ là sơ cứu kịp thời. Phần lớn vết thương khi đến viện đều không còn chảy máu, ngay cả không có vết thương ngoài da. Chính vì vậy mà rất dễ bỏ sót.

Là một cấp cứu số một, đòi hỏi phải chẩn đoán sớm và điều trị kịp thời, thời gian đóng vai trò hết sức quan trọng trong kết quả điều trị.

Nhờ những tiến bộ trong kỹ thuật mổ xẻ, nhất là nhờ khả năng vận chuyển nhanh chóng nạn nhân đến cơ sở điều trị thực thụ nên trong những năm gần đây kết quả thu được hơn hẳn so với những thống kê từ hồi đại chiến thứ 2, thể hiện bằng tỷ lệ cắt cụt đã giảm từ 50% xuống còn 8%.

1. GIẢI PHẪU BỆNH LÝ

Động mạch gồm 3 lớp: vỏ ngoài gồm tổ chức liên kết, dai, lớp giữa gồm những sợi cơ nhẵn và lớp nội mạc gồm tế liên bào cắt lát. Vì lớp nội mạc dễ nát lại có tác dụng ngăn các tiểu cầu ngưng tập nên rất dễ bị thương tổn và hình thành máu cục. Trong khi lớp vỏ ngoài gồm các tổ chức liên kết, khó đứt nên nhìn bên ngoài ngay cả khi đã phẫu tích động mạch, tưởng là bình thường nhưng bên trong (lớp nội mạc) thì đã bị máu cục bịt kín lòng mạch).

Vết thương bên là vết thương hay gặp nhất, do lớp cơ bị đứt không hết một chu vi nên co lại theo 2 chiều, làm miệng vết thương càng rộng khó có khả năng tự cầm máu.

Vết thương đứt đôi làm cho mạch máu co lại: khẩu kính mạch nhỏ lại, máu cục dễ bịt kín, 2 đầu động mạch cách xa nhau nên khó tìm thấy khi mổ. Bên cạnh đó 1 thương tổn nặng hơn là mất đoạn, bắt buộc phải có 1 đoạn ghép nếu muốn khâu phụ hồi lưu thông dòng máu.

Khi có chấn thương kín, 2 thương tổn thường gặp là co thắt và đụng dập lớp nội mạc gây máu cục trong lòng mạch. Máu cục này tăng dần xuôi theo dòng máu, nếu can thiệp càng muộn cục máu có thể đứt đoạn trôi đi xa, càng làm cho tình trạng thiếu máu nặng hơn.

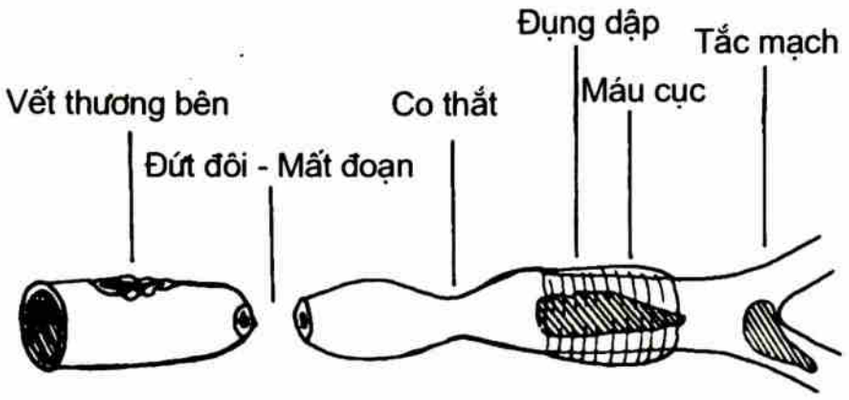

Hình 4.2

2. LÂM SÀNG

Tuỳ theo thương tổn giải phẫu mà hình thái lâm sàng khác nhau.

2.1. Vết thương chảy máu

Do động mạch bị đứt hoàn toàn hay 1 phần chu vi. Máu chảy ra ngoài da: nếu tổ chức dưới da ít nghĩa là động mạch nông (thí dụ động mạch đùi chung ngay vùng bẹn) máu có thể chảy thành tia, nhưng thông thường vì vướng lớp cơ và tổ chức dưới da nên máu chảy thấm ướt chứ không thành tia.

2.2. Vết thương không chảy máu

Nhìn bên ngoài chỉ là một vết thương phần mềm: do sơ cứu hoặc do vết thương tự cầm nên không còn chảy máu ra ngoài da. Rất dễ bỏ sót thương tổn động mạch, chỉ xử trí như vết thương phần mềm. Hậu quả là vết thương sẽ chảy máu thứ phát do nhiễm trùng hoặc do áp lực động mạch hồi phục làm bật máu cục ở vết thương mạch máu. Nếu không thường để lại di chứng như phồng động mạch hoặc thông động mạch tĩnh mạch.

Để chẩn đoán xác định, cần phải tìm các dấu hiệu của thiếu máu phía ngoại biên, thể hiện bằng: mạch giảm biên độ hoặc không có mạch, chi lạnh, nhợt, cảm giác và vận động giảm. Đây là hội chứng có giá trị để xác định chẩn đoán.

2.3. Máu tụ dưới da

Máu từ lòng mạch chảy ra ngoài nhưng do không có vết thương ngoài da hoặc do tổ chức bao quanh mạch máu nhiều, làm thành 1 khối máu tụ dưới da. Khối này to lên nhanh chóng phụ thuộc lớp bao quanh lỏng lẻo hay chặt. Nếu ở vùng bắp chân thường làm thành 1 khối máu tụ nằm trong cơ dép, tạo thành 1 máu tụ dưới áp lực ngăn cản cả giòng máu động mạch lẫn tĩnh mạch như kiểu 1 garô nên gọi là garô bên trong. Cẳng chân lúc này không nhợt mà tím. Nếu ở vùng lỏng lẻo khối máu tụ to lên nhanh chóng, diễn biến theo từng giờ.

3. KHÁM NGHIỆM CẬN LÂM SÀNG

Hai khám nghiệm có giá trị thường được sử dụng: một loại không chảy máu, một loại có chảy máu.

3.1. Siêu âm Doppler

Dùng đầu dò siêu âm Dopler đặt dọc theo đường đi của động mạch dễ dàng phát hiện tiếng dòng máu chảy, dựa trên cường độ mà biết lưu lượng có bằng bên bình thường hay không. Nếu có ghi ra giấy sẽ dễ dàng đo được biên độ.

Đây là một thăm dò dễ thực hiện làm ngay tại giường bệnh nhân, cho kết quả tức thời, nhất là khi còn nghi ngờ có thể làm nhiều lần để so sánh.

3.2. Chụp động mạch

Bơm thuốc cản quang vào trong lòng động mạch chụp hàng loạt sẽ dễ dàng phát hiện thương tổn mạch máu, ngoài ra nó còn cho ta biết tình trạng tuần hoàn phía ngoại vi.

Đây là một thăm dò có giá trị nhất nhưng không phải lúc nào cũng thực hiện: một mặt đòi hỏi phải có phương tiện, mặt khác nhiều khi chẩn đoán xác định đã quá rõ ràng, chụp mạch máu chỉ làm mất thêm thời gian trước khi phẫu thuật.

4. CHẨN ĐOÁN

Hai hoàn cảnh lâm sàng đòi hỏi phải chẩn đoán có thương tổn mạch máu hay không loại có vết thương ngoài da và loại không có vết thương ngoài da (chấn thương kín)

Ngoài những dấu hiệu phía ngoại biên là hội chứng rất có giá trị để quyết định chẩn đoán: mạch giảm biên độ hoặc không có mạch, chi nhợt, lạnh, cảm giác và vận động giảm.

Vị trí vết thương chỉ là một gợi ý: nếu vết thương ngoài da trên đường đi thì không được loại trừ ngay từ đầu.

Hai loại gẫy xương dễ có thương tổn động mạch là: gẫy trên lồi cầu xương cánh tay và gẫy trên lồi cầu xương đùi.

Khi đã nghi ngờ có vết thương mạch máu thì thái độ chung là phải tìm mọi cách chẩn đoán xác định hoặc loại trừ, không nên theo dõi lâu sẽ để lại hậu quả xấu do đòi hỏi các triệu chứng rõ ràng. Chính vì vậy mà nên mổ thăm dò còn hơn theo dõi (khi không có các phương tiện khác để xác định như chụp động mạch).

5. BIẾN CHỨNG VÀ DI CHỨNG

Ngoài những biến chứng tại chỗ, còn những biến chứng toàn thân.

5.1. Tử vong

Có nhiều nguyên nhân gây tử vong

- Rõ ràng nhất là do mất máu ồ ạt và đột ngột. Tình trạng này phụ thuộc vào: kích thước mạch máu bị thương tổn, các mô bao bọc xung quanh có đủ khả năng ngăn cản chảy máu hay không, sơ cứu ban đầu.
- Truỵ tim mạch khi thả garô: sau khi sơ cứu cầm máu tạm thời bằng garô, thả garô sau một thời gian dài hoặc không chuẩn bị phương tiện và thuốc hồi sức kịp thời ngay khi tháo garô, bệnh nhân có thể truỵ tim đột ngột và tử vong.

5.2. Hoại tử chi

Chi bị thiếu máu do động mạch cung cấp máu vùng đó thuộc loại ít tuần hoàn phụ: động mạch đùi chung, động mạch khoeo...

Nguyên nhân thiếu máu là do: thắt động mạch, động mạch bị đứt hoặc tắc do máu cục nhưng không được xử trí. Garô quá lâu. Thông thường là hoại tử khô, nhưng nếu có bội nhiễm sẽ có thể chuyển sang hoại tử ướt, phải xử trí cấp cứu mới cứu được tính mạng.

5.3. Chảy máu thứ phát

Vết thương đã cầm máu (do tự cầm hoặc do đã được xử trí), nay chảy máu lại, thông thường trong khoảng tuần đầu. Nếu như xảy ra sớm hơn (1 - 2 ngày đầu) thì thường là do mạch, huyết áp được phục hồi làm bật cục máu đông ở vết thương động mạch.

Những nguyên nhân gây chảy máu thứ phát: nhiễm trùng là nguyên nhân hàng đầu. Cục máu đông bong ra, miệng khâu nối phục hồi lưu thông dòng máu bị bục.

5.4. Phồng động mạch

Đây là loại phồng giả nghĩa là thành túi phồng không có cấu trúc của thành mạch máu. Túi phồng thường là hình thoi.

Sau một thời gian bị thương (có khi bệnh nhân không còn nhớ tiền sử này) thấy nổi lên 1 cục, to dần, đau, hạn chế vận động. Khám thấy u này đập theo nhịp tim, dãn nở, có thể có tiếng thổi tâm thu.

Túi phồng to dần, bên trong thường có cục máu đông, dẫn đến tắc mạch do 1 cục máu bong ra trôi đi hoặc túi phồng vỡ dưới da làm mất ranh giới của u.

5.5. Thông động tĩnh mạch

Giữa động mạch và tĩnh mạch có 1 luồng máu chảy tắt không qua lưới mao mạch nữa. Luồng máu này có thể xuất hiện ngay sau khi bị thương nhưng cũng có khi phải 1 thời gian sau.

Do luồng máu chảy tắt mà gây những hậu quả cả tại chỗ (ngoại biên) lẫn trung tâm (toàn thân): Phía hạ lưu của động mạch bị thiếu máu động mạch nhưng lại ứ máu tĩnh mạch, gây nên những rối loạn dinh dưỡng ở chi. Phía trung

tâm do dòng máu tắc mà làm tim phải bị tăng nhanh, phía ngoại biên vì thiếu máu động mạch nên tim đập nhanh hơn để bù. Hậu quả dẫn đến suy tim toàn bộ.

6. THIẾU MÁU NUÔI DƯỠNG CHI

Do động mạch bị thương làm hẹp động mạch hoặc làm tắc mà chi thiếu máu nhất là khi gắng sức.

Điều trị

Mục đích điều trị nhằm

6.1. Cầm máu

Khi sơ cứu chỉ cầm máu tạm thời. Tốt nhất là băng ép. Không nên dùng garô.

Bất đắc dĩ mới thắt hai đầu động mạch. Garô chỉ nên áp dụng khi: P cầm máu mỏm cụt, chi đã dập nát không còn khả năng bảo tồn, chờ mổ hoặc nếu để vận chuyển trong khoảng 1 giờ.

Thắt ống động mạch là một động tác cầm máu bảo đảm nhất nhưng sẽ có nguy cơ hoại tử và nếu chỉ là để cầm máu rồi chuyển đi đến nơi điều trị thực thụ hoàn toàn nên thắt, sẽ gây khó khăn khi mổ.

6.2. Hồi sức

Trong trường hợp mất máu nhiều, hồi sức đóng vai trò rất quan trọng để cứu tính mạng đồng thời cứu chi khỏi cắt cụt.

Tốt nhất là ngay trong khi vận chuyển đã được bù khối lượng tuần hoàn bằng máu hay bằng dung dịch thay thế.

6.3. Chống nhiễm trùng

Phải dùng kháng sinh sớm nhất khi có thể. Một điều cần nhớ là cắt lọc vết thương cho tốt là biện pháp chống nhiễm trùng tốt nhất. Nếu như không cắt lọc vết thương phần mềm thì chắc chắn chỗ khâu mạch máu hoặc ngay cả đã thắt động mạch cũng sẽ bục.

6.4. Phục hồi lưu thông dòng máu

Khâu phục hồi lưu thông dòng máu là cách điều trị lý tưởng, nhưng muốn làm được thì phải có phương tiện kỹ thuật. Nếu không có đủ điều kiện thì tốt nhất là không nên làm.

Tuỳ theo thương tổn động mạch mà dùng phương pháp khâu phục hồi thích ứng.

Vết thương bên thì khâu hay dùng tĩnh mạch vá lại. Vết thương đứt đôi thì sau khi cắt lọc hai đầu, khâu nối lại. Nếu thiếu thì dùng một đoạn tĩnh mạch ghép vào giữa (hình 4.3).

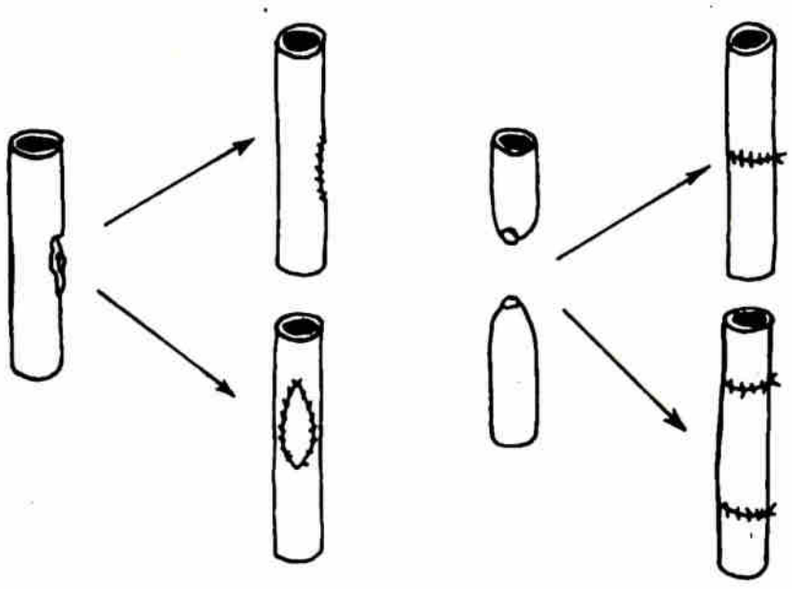

Hình 4.3

6.5. Điều trị thương tổn phối hợp

Bao giờ cũng có thương tổn khác kèm theo vết thương động mạch, nhiều khi do chính những thương tổn này mà bắt buộc phải cắt cụt chi.

Phải điều trị thương tổn phối hợp cho tốt thì chi đó mới có đủ chức năng cần thiết, nếu không thì tác dụng có khi không bằng chi giả.

Trong các thương tổn phối hợp có vết thương phần mềm (da cơ), vết thương tĩnh mạch, vết thương thần kinh và xương. Mỗi một vết thương đều có tầm quan trọng của nó. Một điều cần phải cân nhắc kỹ lưỡng trước khi quyết định bảo tồn chi đó và bảo tồn tính mạng bệnh nhân, nếu không nhận định đúng thì có khi khâu nối động mạch rất tốt nhưng bệnh nhân tử vong.

6.6. Chỉ định cắt cụt ngay từ đầu

Đánh giá thương tổn tại chỗ (chi và toàn thân để quyết định cắt cụt ngay nhằm cứu tính mạng nạn nhân.

- Choáng không hồi phục
- Vết thương phối hợp nặng
- Vết thương tại chỗ nặng
- Garô đã quá 5 giờ
- Có những dấu hiệu thiếu máu không hồi phục: các cơ cứng và đau, nổi nốt phỏng, không còn cảm giác sờ mó.

GÃY THÂN XƯƠNG CÁNH TAY

ThS. Phùng Ngọc Hòa

1. ĐẠI CƯƠNG

1.1. Gãy thân xương cánh tay là gãy đoạn từ dưới chỗ bám cơ ngực to đến đoạn trên lồi cầu xương cánh tay (4 khoát ngón tay trên khe khớp khuỷu).

1.2. Nhắc lại một số đặc điểm về giải phẫu xương cánh tay

- Xương cánh tay là một xương dài, thẳng và trông như bị xoắn theo trục của xương.
- Đầu trên là chỏm xương cánh tay, hình tròn, chỏm tiếp nối với ổ chảo xương bả vai tạo nên khớp vai.
- Ở người già (trên 60 tuổi) rất hay bị gãy đầu trên xương cánh tay đặc biệt là gãy cổ phẫu thuật.
- Đầu dưới xương cánh tay dẹt, bè ra hai bên, tiếp nối diện khớp của 2 xương cẳng tay (lồi cầu tiếp nối với đài quay, hố khuỷu tiếp nối với mỏm khuỷu) vùng này là điểm yếu ở trẻ em do các điểm cốt hoá. Vì vậy trẻ em hay bị gãy trên lồi cầu, gãy lồi cầu ngoài.
- Thần kinh quay: Là một dây duỗi vòng quanh thân xương cánh tay để ra sau và khu ngoài cánh tay. Ở mặt sau (1/3 giữa cánh tay) thần kinh quay đi trong rãnh xoắn, đi xuống dưới vào rãnh nhị đầu ngoài. Gãy 1/3 giữa thân xương cánh tay hoặc gãy trên lồi cầu xương cánh tay hay bị liệt thần kinh quay.

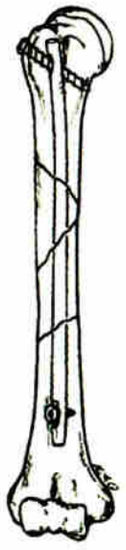

Hình 5.1. Hình ảnh giải phẫu xương cánh tay

Hình 5.2. Gãy 1/3 giữa cánh tay

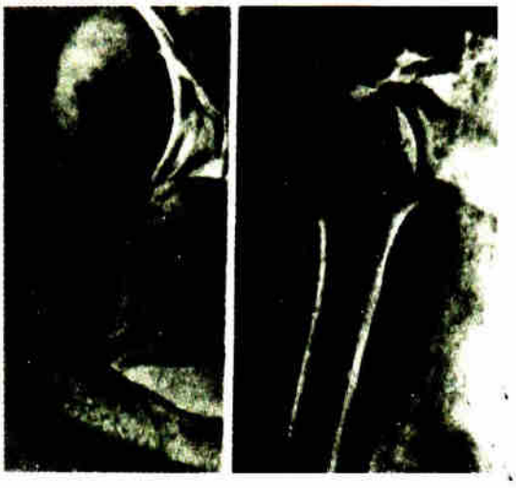

Hình 5.3. Gãy cổ phẫu thuật xương cánh tay ở người già (trên 60 tuổi)

1.3. Dịch tễ học

- Gãy thân xương cánh tay: Chiếm 1,5% tổng số gãy xương, hay gặp ở người trẻ.
- Gãy đầu trên xương cánh tay thường gặp ở tuổi già: 75% trên 60 tuổi, 2/3 là nữ.
- Gãy đầu dưới xương cánh tay hay gặp ở trẻ em.

2. NGUYÊN NHÂN: do chấn thương:

2.1. Cơ chế chấn thương trực tiếp gặp chủ yếu, phần nhiều gây nên gãy xương hở.

2.2. Cơ chế chấn thương gián tiếp: Do ngã chống tay, gãy chéo xoắn 1/3 giữa, 1/3 dưới.

2.3. Ngoài ra còn do bệnh lý

- Do u xương
- Gãy xương sơ sinh: do nội xoay thai

Hình 5.4. Gãy xương cánh tay do u xương

3. GIẢI PHẪU BỆNH

3.1. Di lệch đầu xương

- Gãy càng cao, đầu trên càng di lệch dạng và xoay ngoài.
- Gãy càng thấp, đầu dưới di lệch lên trên và xoay trong.

3.2. Tổn thương thần kinh

Hay gặp liệt thần kinh quay (10%). Đoạn 1/3 giữa thần kinh quay ở rãnh xoắn, sát xương. Có thể đứt thần kinh, có thể do đầu xương chèn ép,cũng có thể do can xương chèn ép.

4. CHẨN ĐOÁN: Dựa vào lâm sàng và X quang

4.1. Lâm sàng

4.1.1. Dấu hiệu gãy xương

- Đau nhiều ổ gãy sau tai nạn.
- Mất cơ năng khớp vai và khớp khuỷu.
- Biến dạng gấp góc cánh tay.
- Có thể nghe tiếng lạo xạo xương.

4.1.2. Dấu hiệu liệt thần kinh quay

Thăm khám kỹ để phát hiện biến chứng này: Bàn tay rủ; không duỗi được cổ tay và các ngón tay, không dạng được ngón cái, mất cảm giác mu tay của ngón 1,2 và ô mô cái.

Hình 5.5. Tổn thương thần kinh quay trong gãy xương cánh tay

4.2. Xquang

Chụp phim Xquang thẳng và nghiêng lấy hết khớp vai và khớp khuỷu

- Đọc kiểu gãy: Đơn giản, phức tạp...
- Đọc kiểu di lệch đầu xương

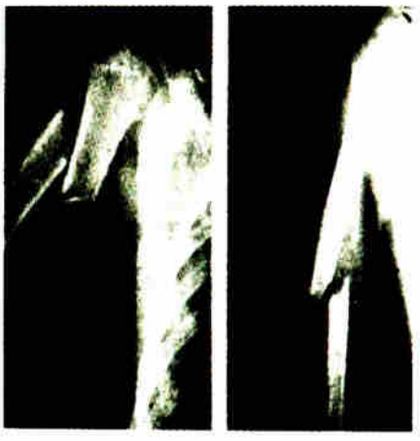

Hình 5.6. Gẫy xương cánh tay di lệch đầu xương

5. ĐIỀU TRỊ

Gãy thân xương cánh tay chủ yếu là điều trị chỉnh hình vì xương dễ liền, phục hồi cơ năng của khớp tốt.

5.1. Điều trị chỉnh hình

5.1.1. Nắn và bó bột

- Bệnh nhân ngồi, gây tê ổ gãy hoặc tê đám rối thần kinh cánh tay.
- Kéo thẳng khuỷu => sửa gấp góc.
- Dạng cánh tay 60^0, đưa ra trước 40^0, bàn tay cao hơn khuỷu.

5.1.2. Bột ngực- vai- cánh tay: Để 7 - 8tuần

5.1.3. Ngoài ra còn có các loại bột khác như: Bột chữ U, bột treo, nẹp tre.

Hình 5.7. Bột treo

5.2. Điều trị phẫu thuật: khi có các biến chứng:

- Gãy xương hở.
- Tổn thương mạch máu.
- Khớp giả.
- Điều trị chỉnh hình thất bại.

* *Các phương pháp điều trị phẫu thuật:* Nẹp vít A.O, đóng đinh kín dưới màn huỳnh quang tăng sáng.

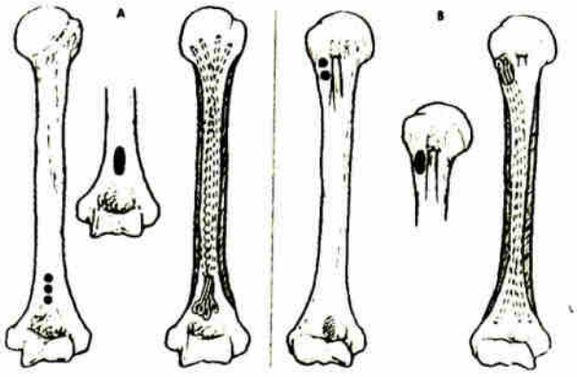

Hình 5.8. Vị trí đóng đinh kín

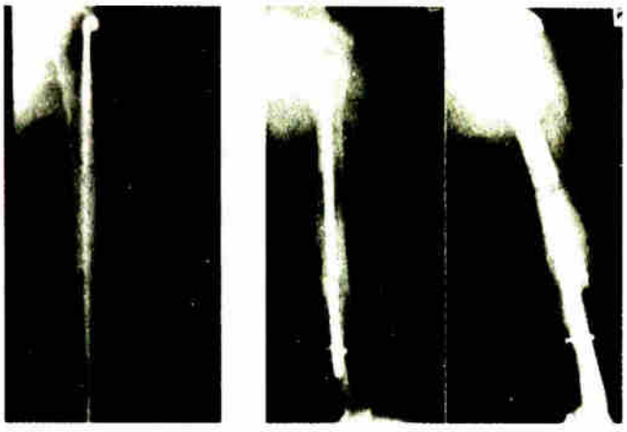

Hình 5.9. Đóng đinh kín xương cánh tay

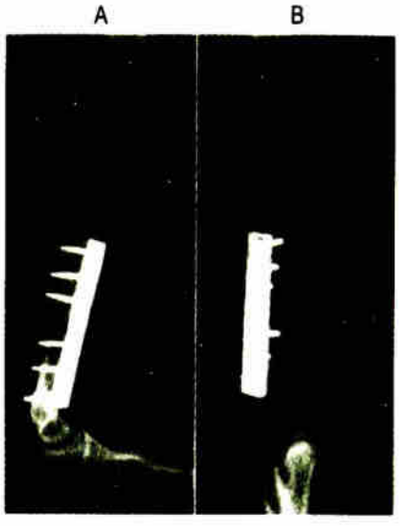

Hình 5.10. Nẹp vít xương cánh tay

5.3. Điều trị gãy thân xương cánh tay có liệt thần kinh quay

- Liệt thần kinh quay chiếm tỷ lệ 10 - 16% tổng số gãy thân xương cánh tay.
- Chủ yếu là điều trị chỉnh hình, tỷ lệ phục hồi thần kinh quay cao.
- Phẫu thuật khi dấu hiệu liệt thần kinh quay không hồi phục: Mổ thăm dò thần kinh quay, xử lý thương tổn(giải phóng khỏi chèn ép, khỏi can xương, nối lại thần kinh bị đứt, chuyển cơ cẳng tay nếu như thoái hoá thần kinh hoặc mất đoạn thần kinh)
- Tỷ lệ hồi phục thần kinh quay chiếm 90%.

GÃY TRÊN LỒI CẦU XƯƠNG CÁNH TAY

ThS. Phùng Ngọc Hoà

1. ĐẠI CƯƠNG

1.1. Gãy trên lồi cầu xương cánh tay:

Là loại gãy vào khoảng 5cm trên nếp gấp khuỷu, dưới chỗ bám của cơ ngửa dài.

Đường gãy đi qua hố khuỷu, hố vẹt.

1.2. Điểm yếu của xương

Đầu dưới xương cánh tay bè rộng, phía trước có hố vẹt, phía sau có hố khuỷu nên nơi này là điểm yếu => dễ gãy.

Các điểm cốt hoá: Có 1 điểm chính tạo nên thân xương cánh tay, 4 điểm phụ tạo nên đầu dưới của cánh tay. 4 điểm phụ này cốt hoá hết khi trẻ trên 16 tuổi. Đây là những điểm yếu gây nên dễ gãy trên lồi cầu ở trẻ em (xem hình 6.1, 6.2)

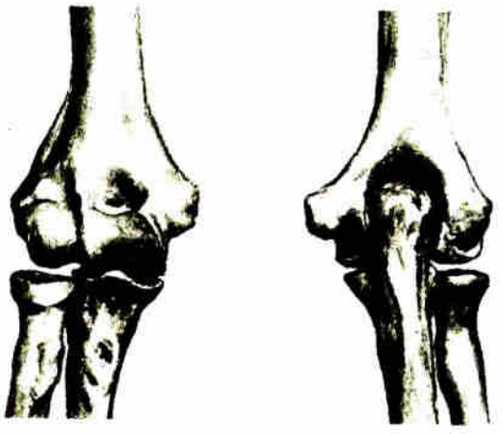

Hình 6.1. Giải phẫu bình thường của khớp khuỷu

Hình 6.2. Gãy trên lồi cầu xương cánh tay

2. Dịch tễ học

- Tỷ lệ: Là loại gãy xương hay gặp ở trẻ em, trung bình 8 tuổi.
- Trẻ nam nhiều hơn nữ (3/1).
- Tay trái nhiều hơn tay phải.
- Người lớn ít gặp hơn so với trẻ em, nếu gãy thường gãy liên lồi cầu.

3. NGUYÊN NHÂN, CƠ CHẾ: Do ngã chống tay

3.1. Gãy duỗi: Gặp 90% do cơ chế chấn thương gián tiếp, bệnh nhân ngã chống gan tay ra trước, khuỷu duỗi, mỏm vẹt thúc vào ròng rọc, là gãy ở điểm yếu.

3.2. Gãy gấp: Do cơ chế chấn thương trực tiếp, dễ gây nên gãy hở.

4. Phân độ gãy trên lồi cầu: Tuỳ thuộc vào sự di lệch của đầu xương gãy mà chia 4 độ

- Độ 1: Gãy nứt một thành xương, không lệch.
- Độ 2: Gãy qua 2 lớp thành xương, ít lệch.
- Độ 3: Di lệch nhiều, đầu xương gãy còn dính nhau.
- Độ 4: Các đầu xương gãy rời nhau.

5. TỔN THƯƠNG GIẢI PHẪU BỆNH: Đây là loại gãy ngoài khớp.

5.1. Với gãy duỗi

- Đường gãy đi chếch xuống dưới, ra trước.
- Đầu trên nhọn, di lệch ra trước có thể chọc thủng phần mềm ở khuỷu dễ gây nên biến chứng mạch máu và thần kinh.

5.2. Với gãy gấp

- Đường gãy chếch lên trên, ra trước.
- Đầu trên nhọn, di lệch ra sau có thể chọc thủng cơ tam đầu cánh tay, ít gây tổn thương mạch và thần kinh.

5.3. Người lớn: Gặp gãy liên lồi cầu hình chữ Y, T (xem hình 6.3)

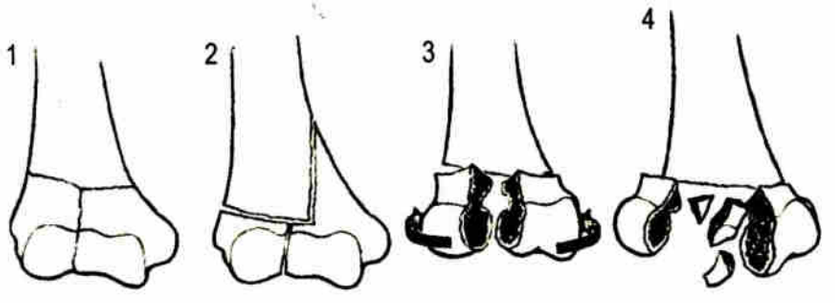

Hình 6.3. Gặp gãy liên lồi cầu hình chữ Y, T

6. CHẨN ĐOÁN

6.1. Loại gãy xương không di lệch (độ 1,2)

- Khuỷu sưng nề.

- Đau khi ấn trên nếp khuỷu.
- Bầm tím mặt trên nếp khuỷu.
- Chẩn đoán xác định dựa trên Xquang là chính.

6.2. Loại gãy di lệch: Triệu chứng điển hình:

- Sau tai nạn bệnh nhân rất đau, giảm cơ năng khuỷu, tay lành đỡ tay đau.
- Bầm tím rõ, lan rộng mặt trước khuỷu.
- Sờ mặt trước khuỷu thấy đầu dưới xương cánh tay di lệch ngay dưới da.
- Sờ mặt sau khuỷu cơ tam đầu không căng.
- Tam giác cân khuỷu bình thường.

* *Chú ý*: Luôn luôn kiểm tra mạch quay, trụ & kiểm tra dấu hiệu liệt thần kinh quay.

- Xquang: Chụp Xquang thẳng và nghiêng: Để chẩn đoán xác định, chẩn đoán độ gãy.

7. CÁC BIẾN CHỨNG

7.1. Biến chứng ngay

- Gãy xương hở (1%)
- Tổn thương mạch máu cánh tay hiếm gặp (5‰). Chẩn đoán dựa vào lâm sàng và Doppler (xem hình 6.4)
  + Lâm sàng: mất mạch quay;mạch trụ, tay lạnh,thiếu máu đầu ngón.
  + Doppler: gián đoạn dòng chảy phía dưới tổn thương.
- Có thể liệt thần kinh quay, thần kinh trụ, thần kinh giữa.

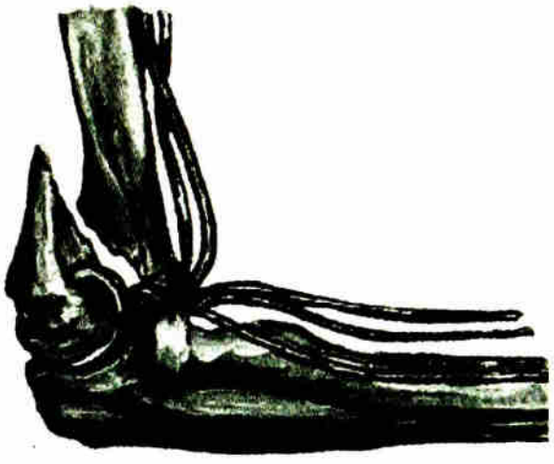

Hình 6.4. Tổn thương mạch máu và thần kinh cánh tay

7.2. Biến chứng về sau

- Rối loạn dinh dưỡng: Tay sưng nề to, bề mặt da nổi nhiều nốt phồng nước => loét, nhiễm trùng da.
- Hội chứng Wolkmann: Xơ cứng các cơ, gân gấp và sấp cẳng tay => làm co rút các gân bàn tay.
- Vẹo khuỷu: Vẹo vào trong gây nên lệch trục chi trên.
- Vôi hoá quanh khớp: Hạn chế cơ năng của khớp khuỷu.
- Can xấu, can chồi xương gây nên hạn chế gấp khuỷu.

8. ĐIỀU TRỊ: Gãy trên lồi cầu trẻ em chủ yếu là điều trị bảo tồn.

8.1. Điều trị chỉnh hình

- Gãy độ 1: Làm nẹp bột cánh - cẳng- bàn tay, khuỷu gấp 90 độ, để 3 tuần.
- Gãy độ 2: Nắn nhẹ nhàng, làm bột cánh - cẳng- bàn tay, khuỷu gấp 90^0, để 4 tuần.
- Gãy độ 3 và 4: Gây mê toàn thân để nắn. Nắn 4 thì:
  + *Thì 1:* Bệnh nhân nằm, để cẳng tay ngửa, khuỷu duỗi, kéo theo chiều dọc chi. Đai vải luồn vào nách kéo ngược lên.
  + *Thì 2:* Nắn hết di lệch bên và đưa cẳng tay ra ngoài 15 - 20^0.
  + *Thì 3:* Người phụ tiếp tục kéo và cho gấp khuỷu dần lại. Người nắn chính, dùng 2 bàn tay ôm vào đầu dưới cánh tay B.N kéo đầu trên ra sau, đồng thời dùng 2 ngón tay cái đẩy mỏm khuỷu và đầu dưới ra trước, khuỷu cho gấp dần 120 độ.
  + *Thì 4:* Kiểm tra lại:mỏm khuỷu nằm trên trục xương cánh tay, khuỷu có thể gấp nhẹ nhàng mà không vướng.
  + Làm bột cánh- cẳng- bàn tay rạch dọc, khuyủ gấp 90^0, cẳng tay hơi sấp.
  + Chụp kiểm tra sau bó bột.
- *Nếu có màn huỳnh quang tăng sáng*, sau khi nắn, xuyên 2 kim Kirtchner chéo qua da => qua ổ gãy, treo tay vào cổ.

8.2. Điều trị phẫu thuật: Rất hạn chế (xem hình 6.5 , 6.6, 6.7)

8.2.1. Chỉ định

- Gãy có biến chứng ngay(gãy hở, tổn thương mạch)
- Đến muộn trên 3 tuần di lệch nhiều.
- Di chứng: Vẹo khuỷu, can chồi...

8.2.2. Các phương pháp điều trị

- Găm kim Kirtchner.
- Nẹp vít.
- Vẹo khuỷu: Đục hình chữ V sửa trục rồi bó bột tư thế duỗi, mở góc khuỷu ra ngoài 10-15 độ.

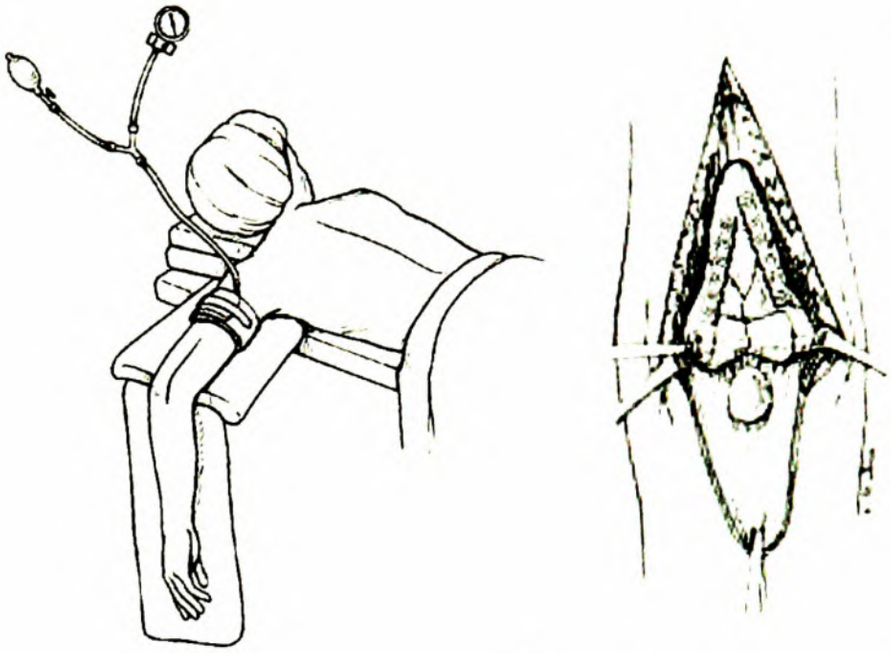

Hình 6.5. Tư thế phẫu thuật và đường vào phía sau để kết hợp xương gãy phức tạp trên lồi cầu

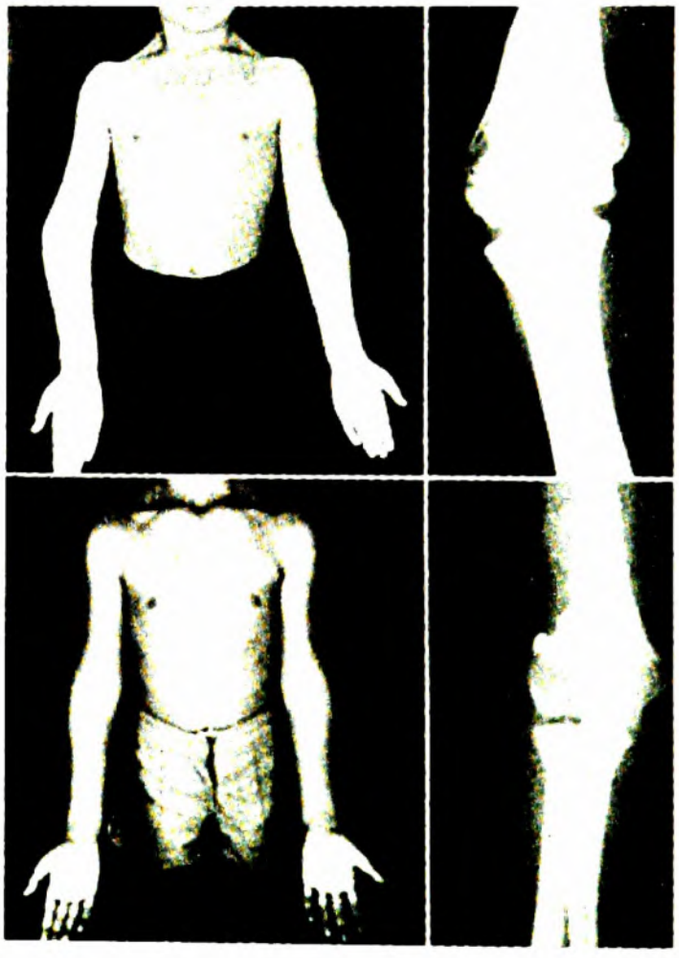

Hình 6.6. Vẹo khuỷu : trước và sau mổ chỉnh hình

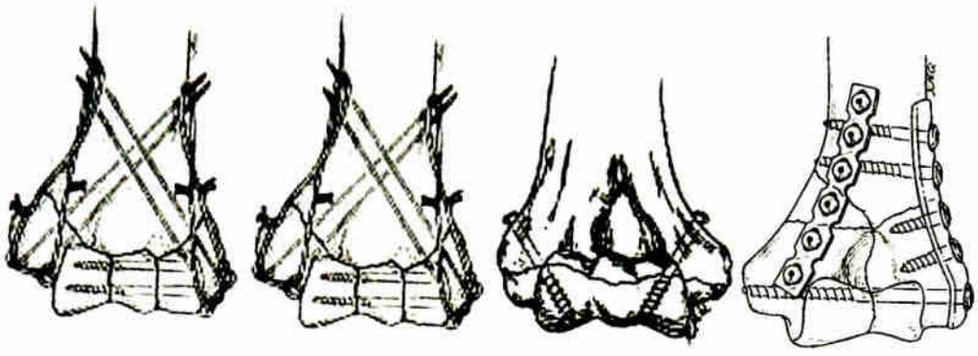

Hình 6.7. KHX gãy trên lồi cầu cánh tay

9. KẾT LUẬN

Gãy trên lồi cầu xương cánh tay đứng đầu trong gãy xương ở trẻ em, do điểm yếu của xương trong thời kỳ cốt hoá. Gãy trên lồi cầu ở trẻ em thiên về điều trị bỏ tồn.

Ở người lớn có thể gặp gãy phức tạp theo hình chữ Y, chữ T, thường phải mổ kết hợp xương.

Biến chứng nguy hiểm nhất và hay gặp là mạch máu và thần kinh cánh tay bị kẹt vào ổ gãy vì thế phải khám lâm sàng kỹ để phát hiện biến chứng này

Gãy trên lồi cầu ở trẻ em, nếu nắn tốt và tập phục hồi chức năng tốt sẽ không có các di chứng nặng nề.

GÃY POUTEAU - COLLES

ThS. Phùng Ngọc Hoà

1. ĐỊNH NGHĨA

Gãy POUTEAU- COLLES là một loại gãy ngang ở đầu dưới xương quay, trên khớp chừng 3cm và ngoài khớp.

Đầu dưới xương quay di lệch điển hình: ra sau, lên trên và ra ngoài

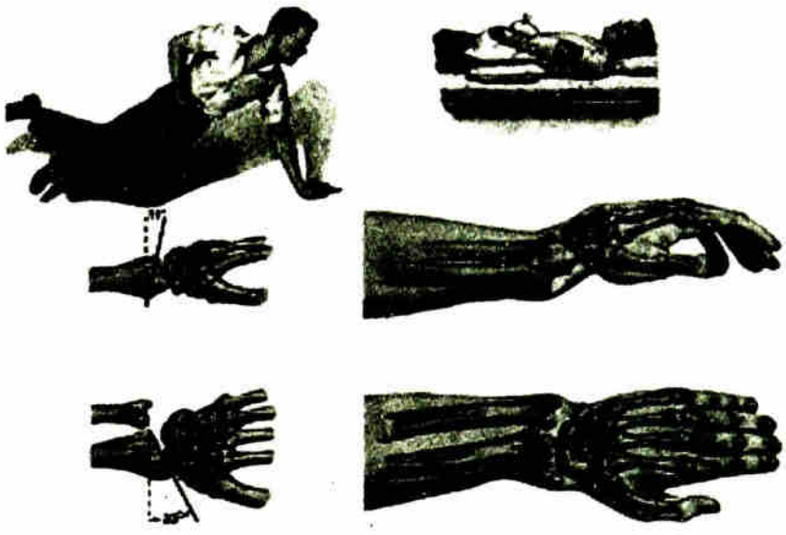

Hình 7.1. Tư thế ngã và gãy COLLES

2. DỊCH TỄ HỌC

- Gãy đầu dưới xương quay nói chung chiếm tỷ lệ cao nhất của gãy chi trên, 50% của tất cả gãy xương và 2/3 của gãy cẳng tay.
- Gãy Colles chiếm 20% của gãy đầu dưới xương quay. 80% gãy đầu dưới xương quay không phải là Colles.
- Gặp nhiều ở người lớn tuổi

3. NGUYÊN NHÂN VÀ CƠ CHẾ

- Do ngã chống tay => cơ chế chấn thương gián tiếp.
- Do tay quay xe ôtô (maniven) quật ngược lại=> cơ chế chấn thương trực tiếp.

4. GIẢI PHẪU BỆNH

- Gãy trên khớp khoảng 3cm, đầu dưới di lệch ra sau, lên trên và ra ngoài.
- Gãy lún, 2 đầu xương cài nhau.
- Gãy vào khớp hình V, T (loại này rất dễ gây di chứng: hạn chế cơ năng cổ tay).

5. CHẨN ĐOÁN

5.1. Lâm sàng : Vùng cổ tay sưng nề:

- Nhìn nghiêng: Đầu dưới xương quay và bàn tay di lệch ra sau, ghồ lên, hình lưng đĩa (dấu hiệu Velpeau).
- Nhìn thẳng: Đầu dưới xương quay và bàn tay di lệch ra ngoài làm cho trục cẳng- bàn tay nhìn như hình lưỡi lê.
- Mỏm trâm trụ lồi ra, mỏm trâm quay lên cao hơn hoặc bằng mỏm trâm trụ (dấu hiệu Laugier).

5.2. Xquang

- Đầu dưới xương quay gãy ngoài khớp, di lệch lên trên, ra sau, ra ngoài.
- Góc tạo bởi : đường kẻ nối mỏm trâm trụ, trâm quay với đường chân trời bằng 0^0 (bình thường $23\text{-}26^0$)

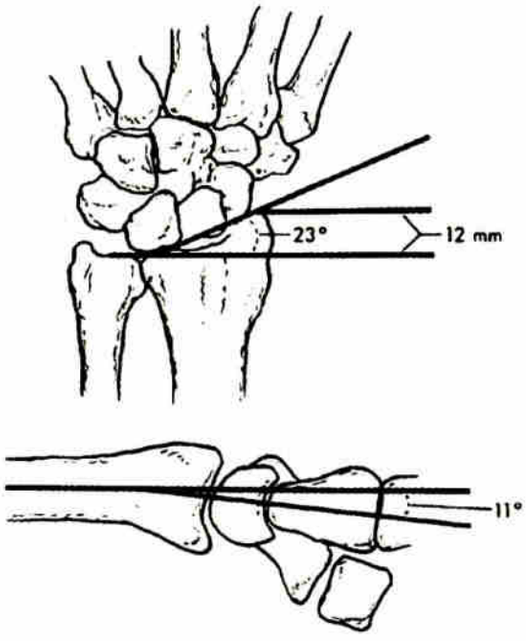

Hình 7.2. Góc tạo trâm quay và trâm trụ bình thường

6. ĐIỀU TRỊ: Chủ yếu điều trị bảo tồn.

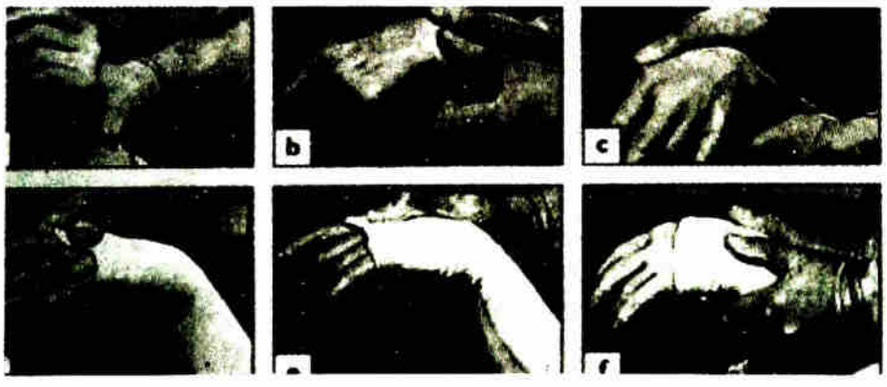

Hình 7.3. Điều trị bảo tồn.

6.1. Vô cảm: Gây mê (với trẻ em) hoặc gây tê tại chỗ(với người lớn).

6.2. Cách nắn - bó bột

- Bệnh nhân nằm ngửa, cánh tay dạng, khuỷu gấp 90^0, băng vải kéo 1/3 dưới cánh tay.
- Cẳng tay bệnh nhân sấp, kê vùng ổ gãy lên giá gỗ có độn bông.
- Người phụ: 1 tay nắm ngón cái kéo thẳng theo trục cẳng tay, 1 tay nắm các ngón còn lại kéo về phía trụ.
- Người nắn: Dùng lòng bàn tay phải ấn mạnh xuống đầu dưới xương quay bệnh nhân, ấn xuống gan tay, về phía trụ.
- Người phụ dần dần kéo cổ tay gấp dần về phía gan tay và nghiêng trụ.
- Bột cẳng- bàn tay rạch dọc: gấp cổ tay 30 ÷ 40^0, nghiêng trụ 40 ÷ 50^0. Để bột 3 ÷ 4 tuần, sau đó thay bột cẳng- bàn tay khác ở tư thế sinh lý, sau 6 ÷ 8 tuần tháo bột.
- Sau bó bột: Chụp kiểm tra, treo tay cao và tập vận động các ngón tay ngay.

7. CÁC BIẾN CHỨNG

7.1. Rối loạn dinh dưỡng

Có thể gây nên hội chứng SUDECK. Điều trị bằng các sinh tố D, E, cocticoid, tập vận động cổ- bàn tay bằng vật lý trị liệu.

7.2. Hội chứng ống cổ tay

- Do gãy đầu dưới xương quay di lệch, chèn ép thần kinh giữa.
- Bệnh nhân tê đầu ngón 2, 3, teo ô mô cái, mất đối chiếu ngón 1.
- Điều trị bằng cách mổ rạch dây chằng vòng trước cổ tay, giải phóng thần kinh khỏi chèn ép.

7.3. Thoái hoá khớp

- Gây nên đau, thường do gãy nội khớp.
- Điều trị bằng thuốc giảm đau, vật lý trị liệu.

7.4. Can lệch

Nếu di lệch ít: tập vận động cổ tay.

Nếu di lệch nhiều: phải phẫu thuật đặt lại xương.

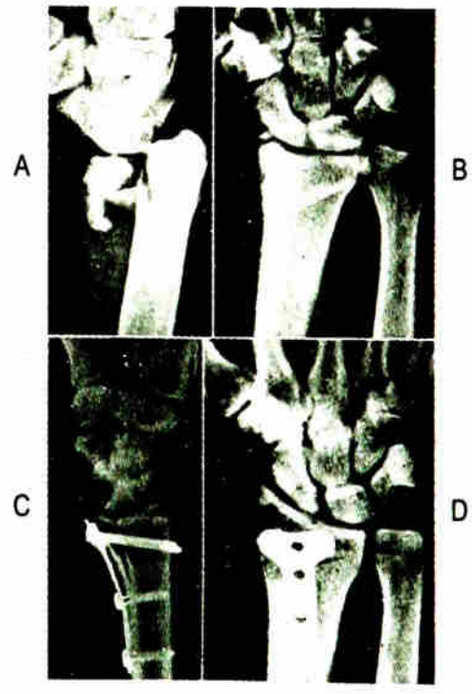

Hình 7.4. Phẫu thuật kết hợp xương gãy đầu dưới xương quay.

GÃY HAI XƯƠNG CẲNG TAY

ThS. Phùng Ngọc Hoà

1. ĐẠI CƯƠNG

1.1. Định nghĩa

Gãy thân 2 xương cẳng tay là gãy ở đoạn thân xương có màng liên cốt bám, nghĩa là vào khoảng 2cm dưới mấu nhị đầu (xương quay) và trên nếp gấp cổ tay 5cm. (xem hình 8.1)

Hình 8.1. Giới hạn gãy thân xương cẳng tay

1.2. Sinh lý sấp- ngửa của cẳng tay

Sấp ngửa là động tác quan trọng và duy nhất của 2 xương cẳng tay. Sấp 90 độ và ngửa90 độ, sấp quá thì không làm được gì, còn ngửa quá thì là động tác của người ăn xin(Bohler).

Trục sấp ngửa cẳng tay là đường thẳng nối trung tâm chỏm quay tới mỏm trâm trụ. Xương quay cong xoay quanh xương trụ thẳng.

Xương quay và xương trụ bắt khớp nhau: phía trên là khớp quay- trụ trên, ở dưới là khớp quay- trụ dưới.

Động tác sấp: do cơ sấp tròn, cơ sấp vuông phụ trách(thần kinh giữa chi phối) (xem hình 8.2)

Động tác ngửa: do cơ ngửa ngắn(thần kinh quay) và cơ nhị đầu(TK cơ bì) chi phối.

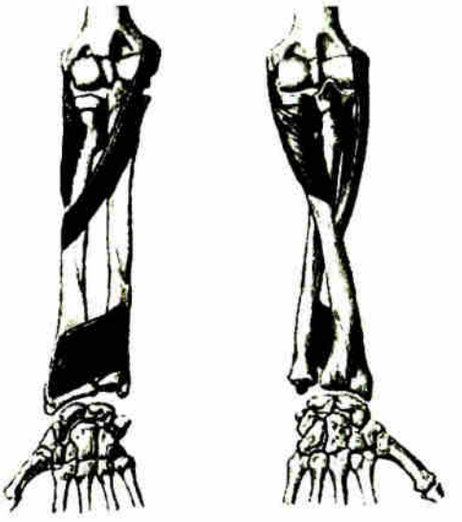

Hình 8.2. Cơ sấp tròn và cơ sấp vuông cẳng tay

1.3. Dịch tễ học

Gãy thân 2 xương cẳng tay là loại gãy xương rất hay gặp ở trẻ em, đứng thứ hai sau gãy trên trên lồi cầu cánh tay.(xem hình 8.3)

Trẻ em gặp nhiều hơn người lớn (5 ÷10 lần).

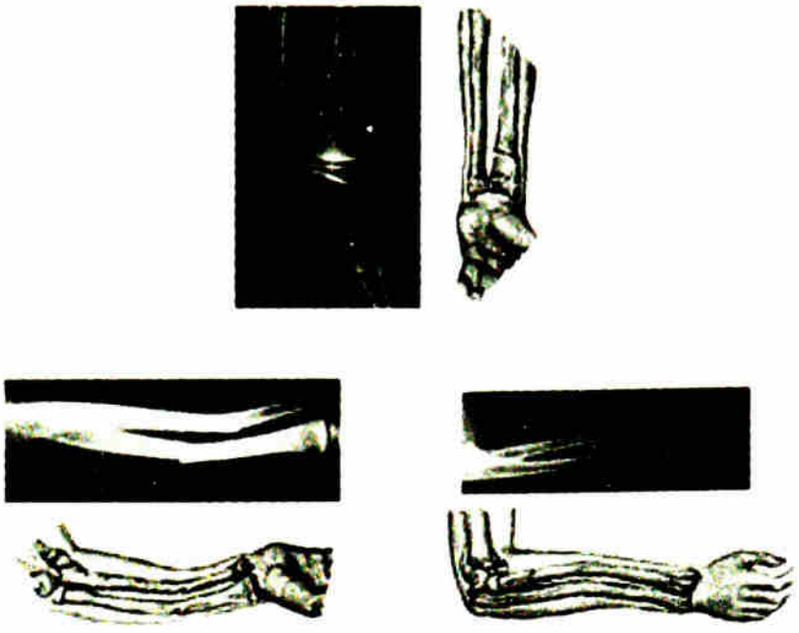

Hình 8.3. Gãy cành tươi 2 xương cẳng tay ở trẻ em

1.4. Nguyên nhân và cơ chế: chủ yếu do chấn thương.

Trẻ em xương mềm vì vậy khi ngã xương bị uốn cong lại và bị gãy. Đa phần là gãy cành tươi, ít di lệch.

Ở người lớn gãy thân 2 xương cẳng tay thường gãy rời và di lệch nhiều.

Nếu do chấn thương trực tiếp như tai nạn lao động, tai nạn giao thông... dễ gây nên gãy xương hở.

2. Giải phẫu bệnh

2.1. Đường gãy

Gãy ngang, gãy chéo, gãy răng cưa...

Gãy 2 xương	: 56%
Gãy riêng xương quay	: 25%
Gãy riêng xương trụ	: 19%
Nơi gãy nhiều nhất 1/3 trên	: 60%

2.2. Di lệch đầu gãy

Ở trẻ em: gãy cành tươi nên ít di lệch.

Ở người lớn: tuỳ vị trí gãy mà có di lệch khác nhau

- Gãy cao (trên chỗ bám cơ sấp tròn) thì di lệch nhiều. Di lệch hình chữ K, hình chữ X.
- Gẫy thấp: ít di lệch hơn. (xem hình 8.4)

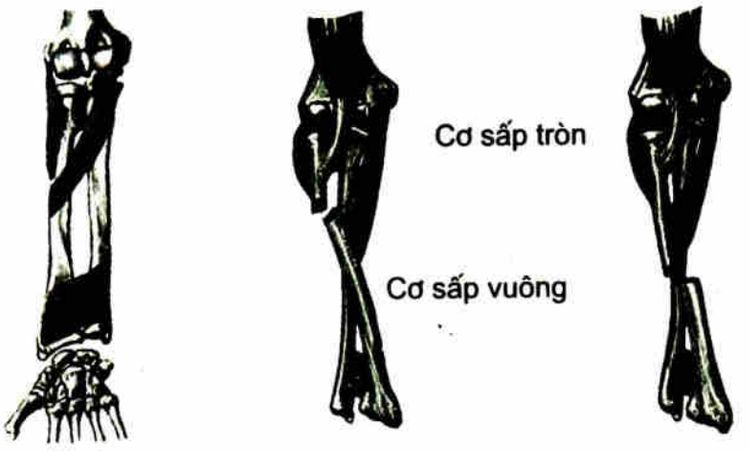

Hình 8.4. Di lệch của gãy 2 xương cẳng tay

3.SINH LÝ BỆNH

Cần giải quyết 2 vấn đề:

3.1. Phục hồi giải phẫu bình thường của xương

Xương quay có độ cong sinh lý ở sát chỏm quay, đoạn 1/3 giữa và đoạn 1/3 dưới. Đinh nội tuỷ ảnh hưởng tới độ cong này.

Phục hồi được trục quay cẳng tay.

Gãy 2 xương cẳng tay rất hay bị khớp giả và can lệch vì diện gãy nhỏ, tiếp xúc nhau ít và trong quá trình liền xương thì có thể xương này ảnh hưởng tới xương kia. Các biến chứng này ảnh hưởng nghiêm trọng tới cơ năng cẳng tay.

Vì vậy điều trị gãy 2 xương cẳng tay di lệch, tốt nhất là mổ kết hợp xương bằng nẹp vít AO (loại có ép).

3.2. Ảnh hưởng sấp ngửa cẳng tay

Do dính quay trụ trên, quay trụ dưới.

Do dính màng liên cốt.

Can lệch, can xấu.

Vì vậy, điều trị gãy 2 xương cẳng tay có tầm quan trọng của tập phục hồi chức năng.

4.CHẨN ĐOÁN: dựa vào lâm sàng và Xquang:

4.1. Lâm sàng

4.1.1. Gãy 2 xương cẳng tay di lệch nhiều

- Cẳng tay sưng nề biến dạng rõ.
- Cẳng tay như một ống tròn, bầm tím rộng lan tới tận khuỷu.

- Bệnh nhất rất đau và không sấp- ngửa được cẳng tay.
- Có thể thấy cử động bất thường và tiếng lạo xạo xương.

Lưu ý: Kiểm tra mạch và thần kinh vùng cổ tay- bàn tay (xem thêm phần hội chứng chèn ép khoang cẳng tay)

4.1.2. Gãy cành tươi ở trẻ em hoặc gãy ít di lệch ở người lớn

- Triệu chứng lâm sàng nghèo nàn.
- Tại vùng gãy đau chói, sưng nề, có bầm tím muộn.

4.2. Xquang

- Nguyên tắc: phải lấy hết khớp khuỷu và khớp cổ tay để tránh bỏ sót thương tổn như trật khớp quay – trụ trên, quay - trụ dưới. Chụp phim thẳng và nghiêng.
- Đọc kết quả: gãy đơn giản hay phức tạp? gãy 1 hay cả 2 xương?...
- Di lệch đầu xương?

5. ĐIỀU TRỊ

5.1. Điều trị chỉnh hình

5.1.2. Gãy ít di lệch hoặc không di lệch

Nắn nhẹ nhàng theo trục chi.

Bó bột cánh- cẳng- bàn tay rạch dọc, khuỷu để gấp 90^0, bột để 6 ÷8 tuần (trẻ em); 10 ÷ 12 tuần (người lớn).

* *Gãy di lệch:* (chỉ áp dụng với gãy 1/3 dưới cẳng tay).

Vô cảm: Trẻ em: gây mê tĩnh mạch.

Người lớn:gây tê tại chỗ, hoặc tê đám rối thần kinh cánh tay.

Bệnh nhân nằm ngửa, vai dạng 90^0, khuỷu gấp 90^0.

Người phụ nắn, 1 tay nắm ngón cái kéo thẳng theo trục cẳng tay, 1 tay nắm các ngón còn lại kéo về phía trụ.

Người nắn: sửa hết di lệch, tách rộng màng liên cốt.

Đặt 2 nẹp bột trước và sau cẳng tay, đặt đũa tách màng liên cốt trên 2 nẹp bột. Bó bột cánh- cẳng- bàn tay rạch dọc, khuỷu 90^0, để bột 10 ÷ 12 tuần.

5.2. Điều trị phẫu thuật

5.2.2. Chỉ định

Gãy cao 2 xương cẳng tay di lệch (1/3trên, 1/3 giữa).

Gãy có biến chứng: gãy hở, chèn ép khoang...

Điều trị bảo tồn: không kết quả.

5.2.2. Các phương pháp phẫu thuật

Đường vào xương quay là đường thẳng nối chỏm quay với mỏm trâm quay (đường Thompson) hoặc đường Henry. Đường vào xương trụ là đường phía sau, đi theo mào trụ.

Kết hợp xương bằng nẹp- vít là phương pháp tốt nhất . Nẹp vít thường dùng là A.O loại có ép (D C P). Nẹp vít kết hợp xương vững, tôn trọng các đoạn cong sinh lý của xương quay, bệnh nhân tập phục hồi chức năng sớm (xem hình 8.5)

Đóng đinh nội tuỷ có ưu điểm ít ảnh hưởng tới màng xương, vết mổ nhỏ, nhưng kết hợp xương thường không vững, đặc biệt khi sấp- ngửa cẳng tay, vì vậy phải có bột tăng cường thêm 3 tuần (xem hình 8.6)

Đóng đinh kín có chốt dưới màn huỳn quang tăng sáng, ngày nay hay dùng, khắc phục được các nhược điểm của các phương pháp trên (xem hình 8.7)

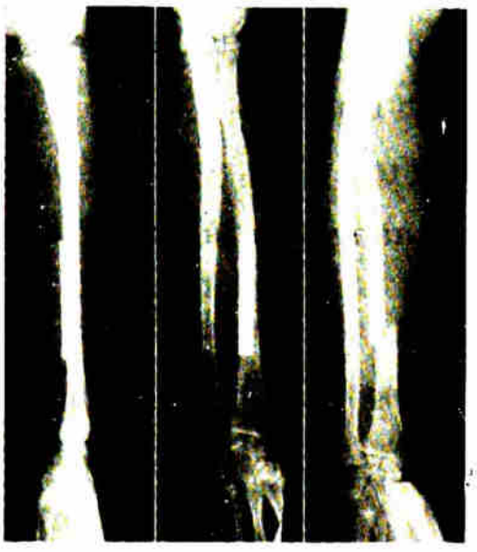

Hình 8.5. Nẹp vít xương quay

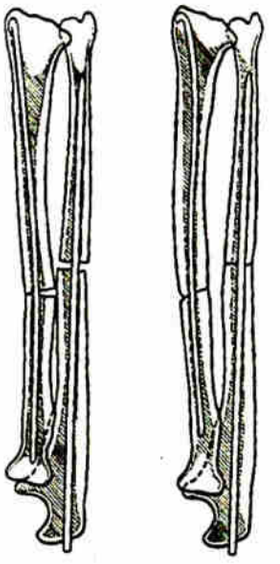

Hình 8.6. Đóng đinh nội tuỷ

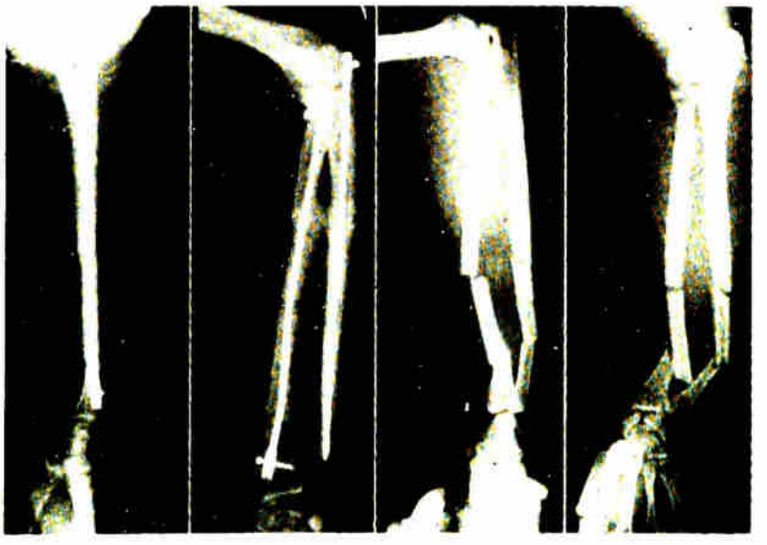

Hình 8.7. Đóng đinh có chốt.

6. CÁC BIẾN CHỨNG

6.1.Gãy xương hở

Mổ cắt lọc, rạch rộng, tuỳ độ gãy hở mà có phương pháp cố định xương khác nhau.

Nếu gãy hở nhỏ (độ1-2) đến sớm, có thể kết hợp xương ngay.

Gãy xương hở nặng (độ 3), đến muộn: thì cố định ngoài bằng khung Hoffmann hoặc bó bột cánh- cẳng- bàn tay (nếu không có khung).

6.2. Hội chứng chèn ép khoang cẳng tay: có thể gãy xương hoặc không (xem hình 8.8, 8.9)

6.2.1. Lâm sàng

- Cả cẳng tay căng cứng, tròn như một cái ống.
- Tăng cảm giác đau ngoài da, nhất là khi vận động thụ đông các ngón tay.
- Các ngón tay nề to, tím và lạnh hơn bình thường.
- Liệt vận động và mất cảm giác các ngón tay.
- Mạch quay và mạch trụ khó bắt rồi nặng hơn là không bắt được (giai đoạn muộn).

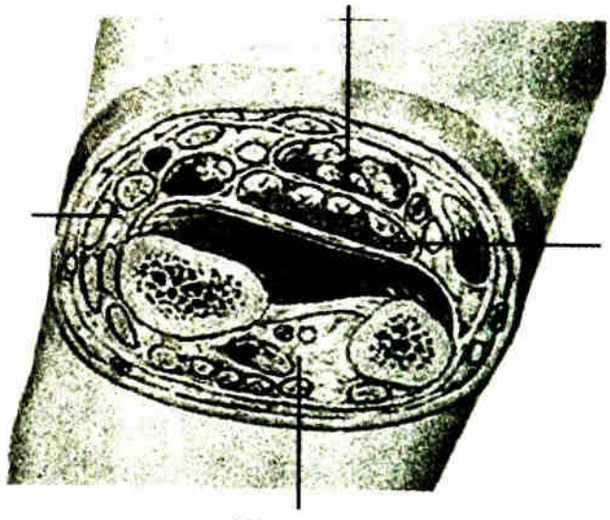

Hình 8.8. Các khoang ở cẳng tay

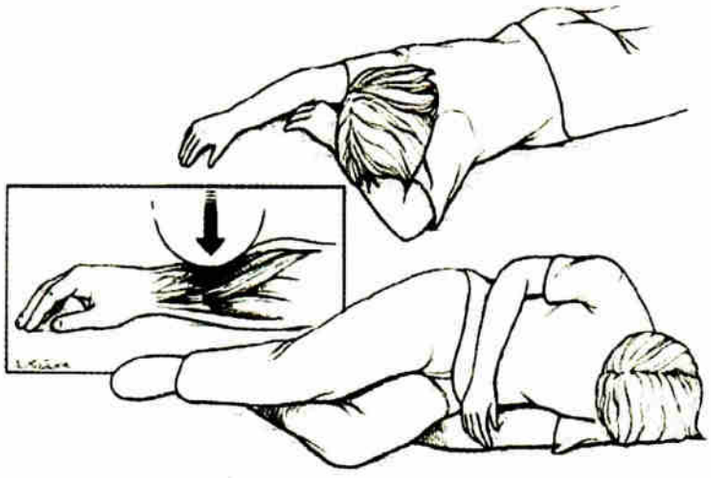

Hình 8.9. Cơ thế chấn thương gây nên hội chứng chèn ép khoang cẳng tay

6.2.2.Cận lâm sàng

- Đo áp lực khoang (Pk) bằng phương pháp Whitesides. (xem hình 8.10)

Chọc kim to vào khoang, đo áp lực thuỷ tĩnh của cột nước dung dịch sinh lý bơm vào trong khoang.

Dụng cụ đo: vòi 3 chạc, ống tiêm 20ml, 2 ống nhựa, 1 kim cỡ 18, áp kế thuỷ ngân, chai huyết thanh mặn đẳng trương.

Ở mỗi khoang cần đo ít nhất 2 nơi.

- Bình thường áp lực khoang: 8 –10 mmHg.
- Khi áp lực khoang > 30mmHg: rạch cân; giải phóng khoang (xem hình 8.10b)

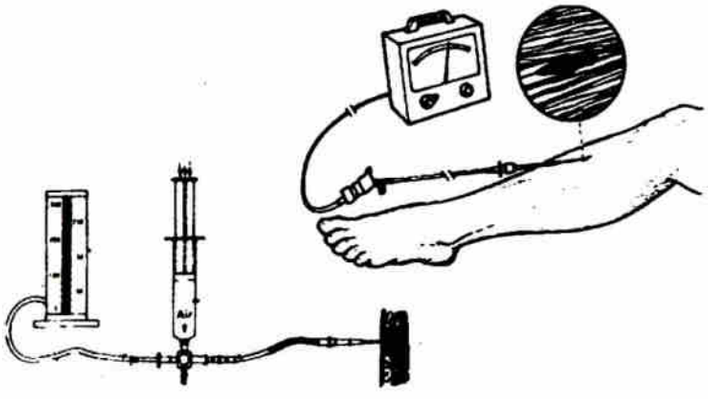

Hình 8.10a. Dụng cụ đo áp lực khoang(Whitesides)

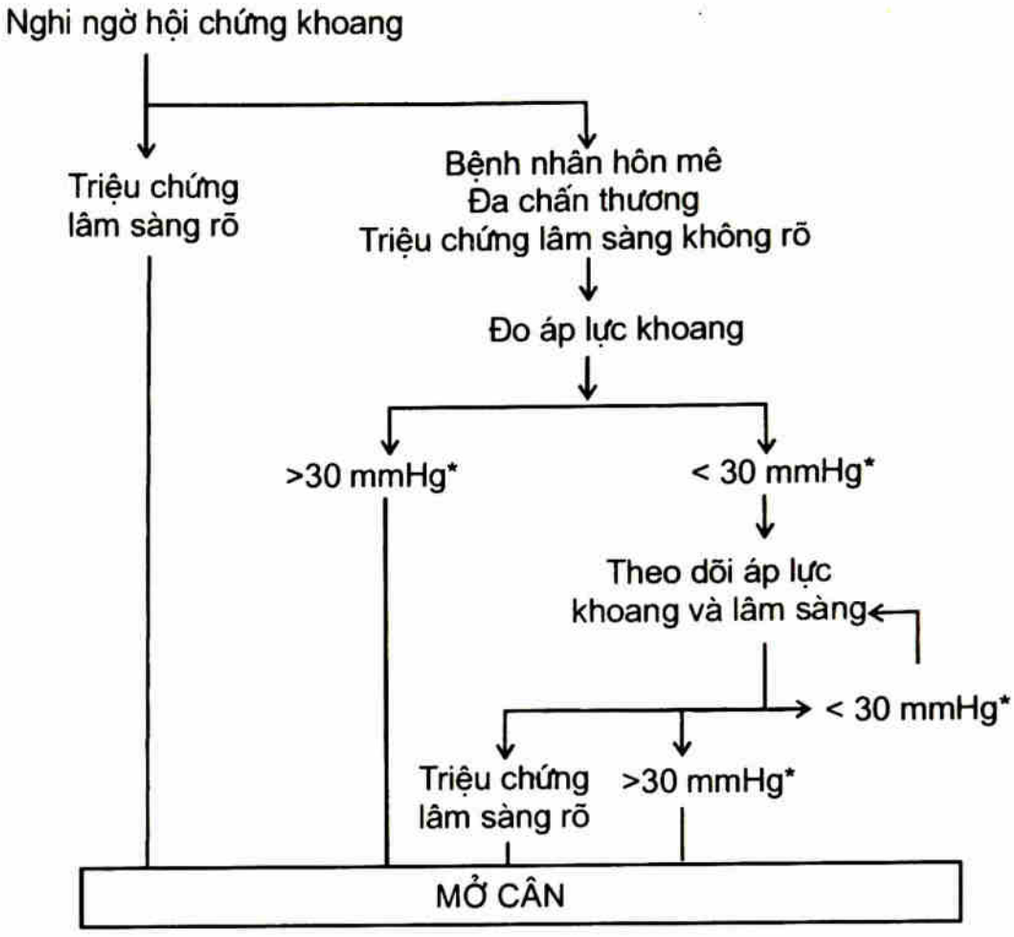

Hình 8.10b. Sơ đồ theo dõi hội chứng CEK

- Đo giao động động mạch: bằng siêu âm Doppler

– Lưu thông máu phía hạ lưu giảm hoặc gián đoạn.

– Ngày nay, dùng Dopper màu quét ba chiều để đo được áp lực dòng chảy một cách chính xác hơn.

6.2.3 Chụp phim X.quang

– Chụp X.quang thường để chẩn đoán xác định gãy xương.

– Chụp mạch máu có thuốc cản quang để xác định chính xác tổn thương mạch máu. Đây là phương pháp chính xác nhất nhưng không phải lúc nào cũng làm được và bệnh viện nào cũng làm được trong cấp cứu.

– Chụp C.T Scaner để xác định mức độ hoại tử cơ trong khoang.

6.2.4. Các xét nghiệm(XN)

– Xét nghiệm máu để biết mức độ mất máu.

– Xét nghiệm sinh hóa máu (urê, creatinin, C.P.K) để xác định chức năng gan – thận.

– Đặc biệt xét nghiệm các yếu tố đông máu để loại trừ hội chứng chèn ép khoang do bệnh về máu.

6.2.5. Điều trị

- Theo dõi hội chứng chèn ép khoang

– Khi nghi ngờ hội chứng chèn ép khoang phải cho bệnh nhân vào viện để theo dõi hàng giờ.

– Bất động nẹp tạm thời.

– Treo tay cao.

– Dùng thuốc giảm đau, thuốc chống phù nề (α chymotrypsin tiêm bắp)

– Nếu sau 6 giờ mà không tiến triển thêm; áp lực khoang <30 mmHg; cẳng tay mềm; các ngón tay cử động bình thường thì điều trị bảo tồn. (xem hình 8.10b)

- Phẫu thuật rạch cân, giải phóng khoang: khi lâm sàng rõ rệt; áp lực khoang cao >30mmHg.

Đường rạch cân phía trước (phía gan tay) là đường zích-zắc; theo trục chi, hướng về ống cổ tay.

Đường rạch cân phía sau (phía mu tay) là đường hình vòng từ mỏm khuỷu hướng về trâm quay (xem hình 8.11)

Đường rạch tránh các tĩnh mạch ở nông, bó mạch, thần kinh..

Giải phóng mạch; thần kinh khỏi chèn ép.

Sau mổ: bất động tay ở tư thế cao; kháng sinh toàn thân; giảm đau và chống phù nề.

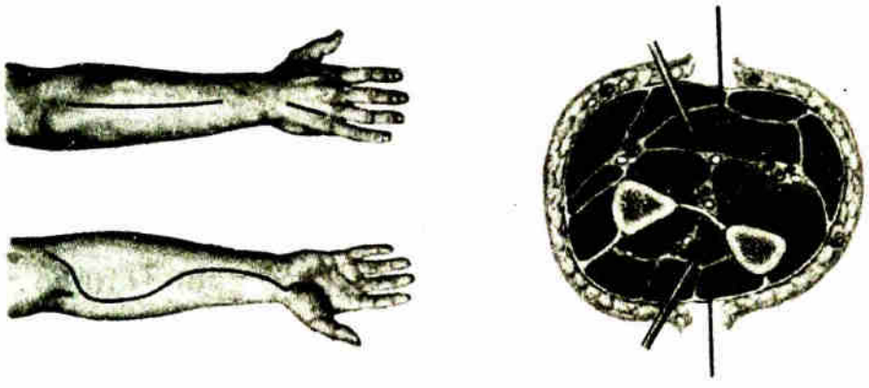

Hình 8.11. Đường rạch cân, giải phóng khoang ở cẳng tay (Hargens).

6.3. Rối loạn dinh dưỡng

Nổi nốt phỏng nước ở da, có thể gây loét, nhiễm khuẩn.

Điều trị bằng treo tay cao, dùng thuốc kháng sinh và thuốc chống phù nề.

6.4. Hội chứng Wolkmann

Co rút khối cơ cẳng tay trước gây nên co rút các gân gấp bàn tay. Hội chứng này là một thể di chứng của hội chứng chèn ép khoang cẳng tay.

Phải phát hiện sớm để bó bột duỗi ngón từng giai đoạn.

6.5. Can lệch, khớp giả, viêm xương: các biến chức này ảnh hưởng rất nhiều tới chức năng cẳng- bàn tay và phải điều trị bằng phẫu thuật.

- Can lệch: phá can, sửa trục và kết hợp xương.
- Chậm liền và khớp giả: kết hợp xương và ghép xương xốp tự thân (xương chậu).
- Viêm xương: nạo viêm, lấy xương chết và kháng sinh toàn thân.

7. KẾT LUẬN

Gãy thân hai xương cẳng tay hay gặp ở trẻ em, gãy cành tươi ít di lệch nên thiên về điều trị bảo tồn.

Ở người lớn gặp ít hơn nhưng là gãy rời, di lệch. Gãy cao thân hai xương cẳng tay đa phần là phẫu thuật.

Kết hợp xương vững để tập phục hồi chức năng sớm. Phương pháp tốt nhất là bắt nẹp vít AO.

Phục hồi chức năng góp phần tăng hiệu quả điều trị, tránh được các biến chứng: dính khớp quay trụ, dính màng liên cốt...

GÃY HAI XƯƠNG CẲNG CHÂN

ThS. Phùng Ngọc Hoà

1. ĐẠI CƯƠNG

Gãy hai xương cẳng chân bao gồm tất cả các loại gãy đi từ mâm chày tới mắt cá. Trong khuôn khổ bài này chỉ đề cập đến gãy thân 2 xương cẳng chân.

1.1. Định nghĩa

Gãy thân hai xương cẳng chân là loại gãy dưới nếp gấp gối 5cm và trên nếp gấp cổ chân 5cm.

1.2. Đặc điểm giải phẫu hai xương cẳng chân

Xương chày là hình lăng trụ tam giác với mào chày ở phía trước, khi xuống 1/3 dưới là hình trụ tròn nên đây là điểm yếu rất dễ bị gãy.

Mạch nuôi xương càng xuống thấp càng nghèo nàn (1/3 dưới) khi gãy vùng này xương khó liền.

Các khối cơ bố trí quanh xương không đồng đều, phía sau có khối cơ chắc khoẻ, phía trước không có cơ mà ngay dưới da là xương vì vậy khi gãy rất dễ bị lộ xương.

Cấu tạo các khoang hẹp, thành khoang chắc vì vậy khi có phù nề, chảy máu trong khoang dễ gây hội chứng chèn ép khoang cẳng chân.

1.3. Cơ chế gãy xương

Cơ chế chấn thương trực tiếp chủ yếu gây gãy xương hở.

Cơ chế chấn thương gián tiếp xương gãy chéo, xoắn.

2. GIẢI PHẪU BỆNH.

2.1. Tổn thương xương: Tuỳ thuộc vào cơ chế chấn thương, nguyên nhân tai nạn

Gãy đơn giản: gãy đôi ngang, gãy chéo.

Gãy phức tạp: gãy nhiều mảnh, nhiều tầng.

Hay gãy ở vị trí 1/3 dưới (điểm yếu của xương).

Có thể gãy 1 xương chày hoặc 1 xương mác.

2.2. Tổn thương phần mềm

Gãy hở: chia 3 độ theo Gustilo.

* Độ I: gãy hở mà vết thương (VT) phần mềm nhỏ < 1cm, vết thương gọn, sạch, thường là loại gãy hở trong chọc ra.

* Độ II: gãy hở mà vết thương lớn >1cm đến 10cm, vết thương gọn, sạch.

* Độ III: là loại gãy hở rất nặng, tỷ lệ cắt cụt chi cao khoảng15%.

- Độ IIIa: vết thương rộng, phần mềm dập nát nhiều nhưng xương còn được che phủ một cách thích hợp.
- Độ IIIb: mất rộng phần mềm, lộ cả một đoạn xương ra ngoài. Khi cắt lọc vết thương, muốn che xương phải chuyển vạt cơ hoặc vạt da-cân để che.
- Độ IIIc: vừa dập nát phần mềm vừa tổn thương mạch máu và thần kinh.

2.3. Tổn thương mạch, thần kinh

Tổn thương đứt mạch máu, thần kinh (đứt mạch máu thần kinh trong gãy kín hoặc trong gãy hở độ IIIc)

Có thể gây ra hội chứng chén ép khoang cẳng chân.

3. BIẾN CHỨNG

3.1. Biến chứng ngay

Sốc chấn thương: đặc biệt ở gãy xương hở.

Tổn thương mạch , thần kinh.

Hội chứng chèn ép khoang.

3.2. Biến chứng sớm

Nhiễm khuẩn. Nhất là hoại thư và hoại thư sinh hơi.

Rối loạn dinh dưỡng kiểu Sudex: cẳng chân sưng nề, nổi nhiều nốt phổng nước ở da.Từ các nốt phỏng nước này có thể dẫn đến nhiễm trùng vào sâu trong xương.

3.3. Di chứng

Chậm liền: sau 4-5 tháng mà xương không liền.

Khớp giả: ngoài 6 tháng mà xương không liền.

Can lệch: gây nên ngắn chi, lệch trục chi, làm bệnh nhân không đi lại được.

Viêm xương: nhất là sau gãy xương hở, điều trị rất phức tạp và tốn kém.

4. LÂM SÀNG VÀ X.QUANG

Để chẩn đoán xác định, dựa vào lâm sàng và X quang, thường là dễ.

4.1. Lâm sàng

Sau tai nạn bệnh nhân rất đau vùng gãy, có thể gây nên sốc.

Mất cơ năng của cẳng chân.

Gấp góc ở cẳng chân.

Sờ thấy đầu xương gãy di lệch ngay dưới da.

Cẳng bàn chân xoay đổ ra mặt giường.

4.2. Xquang

Chụp Xquang để chẩn đoán được loại gãy (đơn giản hay phức tạp), sự di lệch của các đầu xương.

Chú ý:

- Đánh giá tình trạng toàn thân và các thương tổn phối hợp (nếu có).
- Đánh giá tình trạng lớp da: có bị bong lóc ngầm, bị bầm dập không. Có các nốt phỏng nước không và mức độ nhiễm bẩn tại ổ gãy ?

Nếu có vết rách da phải xem có thông với ổ gãy hay không?

Các vết bầm dập da ngang mức ổ gãy phải lo tới nguy cơ hoại tử da, lộ xương thứ phát (thành gẫy hở).

- Đánh giá tình trạng mạch máu và thần kinh: kiểm tra mạch chày trước và chày sau (ở mu chân và ống gót), độ nóng ấm của bàn chân, bắp chân có căng không? Cảm giác và vận động của bàn chân, ngón chân như thế nào?

4.3. Hội chứng chèn ép khoang cẳng chân(HC CEK)

Không phải chỉ gãy cẳng chân mới có hội chứng này. Hội chứng chèn ép khoang nói chung có tới 45% là do chấn thương gãy xương, trong 45% đó thì 80% là gãy xương cẳng chân, bàn chân.

Hội chứng chèn ép khoang xuất hiện khi có tổn thương các mạch máu trong xương, trong phần mềm, gây máu tụ trong các khoang chật hẹp. Các hiện tượng rối loạn vận mạch, tăng xuất tiết gây phù nề tổ chức, càng phù nề càng tăng chèn ép khoang... đó là một vòng luẩn quẩn. (xem hình 9.1):

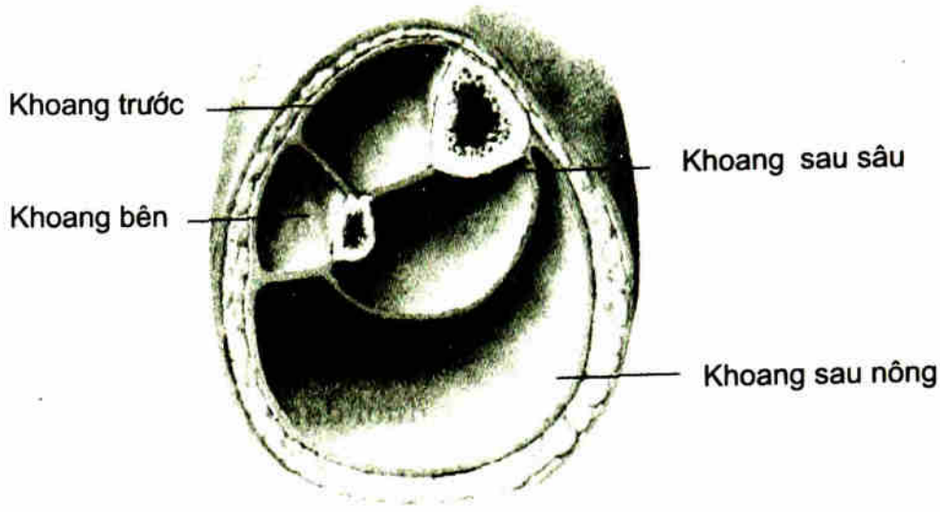

Hình 9.1. Các khoang cẳng chân

• Hội chứng chèn ép khoang gây ra:

Tăng áp lực trong khoang cơ xương gây chèn ép tuần hoàn mao mạch. Gây hoại tử tổ chức như trong tắc mạch do nhiễm khuẩn.

Quá 8 giờ mà không xử lý hội chứng chèn ép khoang coi như đã có những tổn thương không hồi phục.

• Lâm sàng hội chứng chèn ép khoang:

Matsen đưa ra 5 biểu hiện lâm sàng của hội chứng chèn ép khoang cẳng chân như sau:

- Đau quá mức thông thường của một gãy xương, mặc dù đã được bất động chi gãy.
- Căng cứng toàn bộ cẳng chân vì vậy ngày trước được gọi là hội chứng Bắp chân căng.
- Tê bì và có cảm giác "kiến bò" ở đầu ngón, về sau không còn nhận biết được các ngón.
- Đau tăng khi vận động thụ động, căng dãn cơ bắp.
- Liệt vận động các ngón.

Ông đã đưa ra bảng chẩn đoán phân biệt với các tổn thương mạch máu hoặc dập đứt thần kinh.

Bảng 9.1. Chẩn đoán phân biệt với các tổn thương mạch máu hoặc dập đứt thần kinh

	HCCEK	T. thương mạch	T. thương TK
Đau khi căng thụ động cơ bắp	+	+	-
Tê bì	+	+	+
Liệt vận động	+	+	+
Mạch đập	±	-	+
Áp lực khoang cao	+	-	-

(Theo America Syposium on trauma to the leg sequela - 1981)

• Cận lâm sàng chẩn đoán HC chèn ép khoang:

Chẩn đoán hội chứng chèn ép khoang khó khi bệnh nhân có đa chấn thương, tụt huyết áp, lúc này có thể cho đo áp lực khoang bằng cách chọc kim có cathéter để đo: bình thường áp lực trong cơ bắp là 10 mmHg và có thể lên 30mmHg trong thì tâm thu; trên 30mmHg là phải mổ cấp cứu mở cân ngay (xem hình 9.2 và 9.7).

Đo giao động mạch bằng Doppler: thấy mất hoặc giảm lưu lượng dòng chảy ở phía hạ lưu.

Chụp mạch, chụp C.T Scanner.

Các xét nghiệm: công thức máu để đánh giá tình trạng mất máu, xét nghiệm chức năng gan- thận, xét nghiệm các yếu tố đông máu để loại trừ chèn ép khoang do bệnh về máu

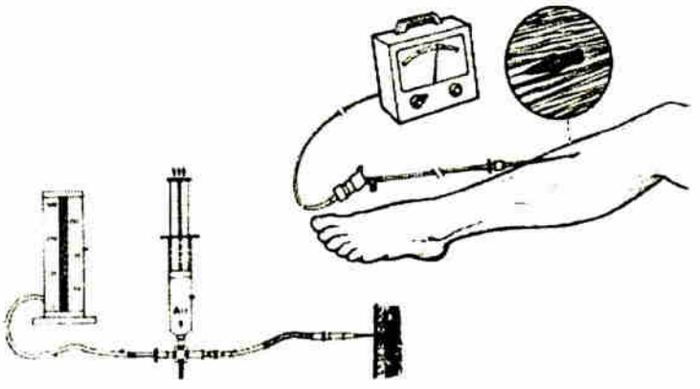

Hình 9.2. Dụng cụ đo áp lực khoang(Whitesides)

5. ĐIỀU TRỊ

5.1. Điều trị gãy kín

5.1.1. Cấp cứu ban đầu: (như gãy xương đùi)

Bất động chi gãy bằng nẹp.

Phòng chống sốc dựa vào toàn trạng bệnh nhân và công thức máu.

Giảm đau bằng các loại thuốc: morphin 0,01g, Feldène 20 mg .

5.1.2. Điều trị bảo tồn

Bó bột ngay những trường hợp gãy không di lệch.

Nắn và bó bột những trường hợp di lệch ít và gãy vững (là những trường hợp gãy đơn giản, có răng lược cài nhau).

Nắn kéo bằng tay hoặc nắn trên khung Boehler rồi bó bột đùi - cẳng - bàn chân để gối gấp nhẹ 20^0, thay bột thẳng sau 3 tuần, bột ôm gối (Sarmiento) sau 6 tuần, để bột trong 3 tháng. Chăm sóc chi sau bó bột và hướng dẫn tập luyện.

Kéo liên tục: khi không thể nắn được, kéo được hoàn chỉnh ngay hoặc kéo liên tục trong một số ca gãy vụn sau 3-4 tuần rồi chuyển sang bó bột.

5.1.3. Điều trị phẫu thuật

*** Các phẫu thuật mở ổ gãy:**

Đường vào xương chày để kết hợp xương (xem hình 9.3)

- Đường trước ngoài: ở phía trước, cách mào chày 1 cm, đi dọc chiều dài cẳng chân, dưới cân nông là cơ chày trước, vén cơ này để vào KHX. Đường này an toàn nhất vì có cơ chày trước che xương.
- Đường trước trong: cách bờ trong xương chày 1cm, đi dọc chiều dài cẳng chân. Đường này không nên dùng khi chân phù nề nhiều, nhất là khi có nhiều nốt phỏng nước vì dễ gây hoại tử da, lộ xương, lộ dụng cụ kết hợp xương...

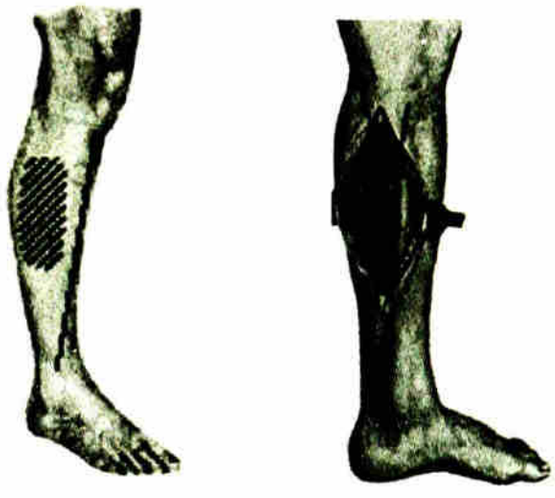

Hình 9.3. Đường rạch da cẳng chân

Bắt vít đơn thuần: áp dụng cho gãy chéo vát, soắn .Cách này ít làm tổn thương màng xương. Thường giữ không thật chắc nên có khi phải bó bột tăng cường. (xem hình 9.4)

Buộc vòng các ca gãy chéo vát, soắn. Ngày nay không còn được áp dụng

Đóng đinh nội tuỷ xuôi dòng mở ổ gãy(đinh Kuntcher), đinh có chốt kiểu Sig.

Đặt nẹp vít AO: cố định chắc, nhưng dễ tổn thương màng xương. Đặt nẹp mặt trong tuy dễ làm nhưng nguy cơ hoại tử da nơi có nẹp vít. Đặt nẹp mặt ngoài có cơ che phủ nhưng khó làm.(xem hình 9.5).

*** Phẫu thuật không mở ổ gãy**

Đinh nội tuỷ đơn thuần dưới màn huỳnh quang tăng sáng có lợi là ít gây tổn thương nuôi dưỡng của xương nhưng không chống được xoay. Đinh có chốt ngang ưu điểm chắc hơn, chống được xoay.(xem hình 9.6)

Hình 9.4. Bắt vít với gãy xương chày chéo, xoắn

Hình 9.5. Nẹp vít xương chày



Hình 9.6. Đóng đinh kín có chốt ngang

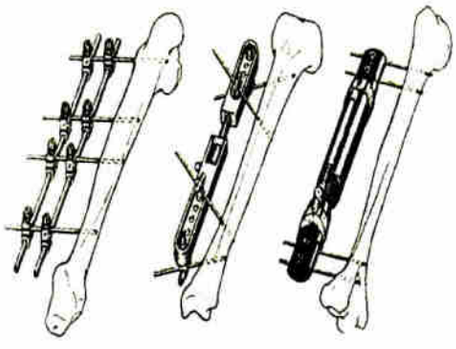

Hình 9.7. Cố định ngoài

5.4. Điều trị gãy hở

- ***Nguyên tắc:***

Cố định xương chắc chắn

Xử trí tốt da và phần mềm

Phòng ngừa nhiễm khuẩn bằng kháng sinh

Phòng ngừa uốn ván(SAT 1500 đ.v)

- ***Kết hợp xương bên trong ngay*** bằng đinh hoặc nẹp vít nếu thể trạng bệnh nhân tốt, gãy hở độ 1, độ 2 đến sớm, phẫu thuật viên chuyên khoa có kinh nghiệm.

Ở các nước tiên tiến, người ta kết hợp xương bên trong ngay với cả gãy hở độ 3a. Ở Việt nam, chống chỉ định này vì môi trường tai nạn bẩn, điều kiện trang thiết bị y tế chưa cho phép.

Đây là một phương pháp tốt: xương được che phủ, tỷ lệ liền xương khá nhưng hết sức thận trọng vì dễ nhiễm khuẩn.

- ***Cố định ngoài (xem hình 9.7)***

Chỉ định rất tốt cho gãy xương hở nặng, đến muộn.

Cố định ngoài vừa cố định xương vững để chăm sóc tốt phần mềm , lại có tỷ lệ liền xương kỳ đấu cao.

- ***Kéo liên tục:*** dùng đinh Steimann hoặc Kirschner xuyên qua xương gót, kéo liên tục trên khung Braun.

Trọng lượng kéo:1/8-1/6 trọng lượng cơ thể.

Ưu điểm: chăm sóc và theo dõi được vết thương. Khi kéo liên tục thì chi chỉ bị che khuất một mặt dưới nằm trên khung Braun, còn lại 3 mặt: trên, trong và mặt ngoài tiện cho theo dõi và chăm sóc.Kéo liên tục còn làm cho cơ đỡ căng, thuận lợi cho kết hợp xương về sau.

Nhược điểm: nhiều trường hợp phải phẫu thuật kết hợp xương thì 2.

- ***Bó bột:*** sau khi xử lý vết thương, làm sạch xương, đặt xương về thẳng trục, phủ cơ che xương, kéo thẳng chi và bó bột rạch dọc, bất động 2 khớp lân cận.

Ưu điểm: áp dụng được rộng rãi cho mọi tuyến, đơn giản, rẻ tiền.

Nhược điểm: khó chăm sóc vết thương, không bất động được xương gãy.Vì vậy khó cứu được chi gãy hở nặng.

5.5. Điều trị hội chứng chèn ép khoang

Với nguyên tắc: bất động xương vững, giải phóng khoang chèn ép, giải quyết các thương tổn về mạch máu và thần kinh

- ***Theo dõi hội chứng ép khoang:*** khi lâm sàng chưa rõ rệt; áp lực khoang không cao (xem hình 9.8).

– Cho bệnh nhân vào viện; kéo liên tục trên khung Braun.

– Cho thuốc giảm đau; giảm phù nề; kháng sinh.

– Theo dõi liên tục ít nhất trong 24 giờ – 48 giờ.

- ***Phẫu thuât rạch cân, giải phóng khoang:***

Phải mở cân cấp cứu ngay khi dấu hiệu lâm sàng rõ ràng, áp lực khoang tăng cao >30 mmHg.

– Rạch cân: rạch cân 4 khoang bằng 2 đường rạch: đường rạch ngoài (vào khoang bên, khoang trước), đường rạch trong (vào khoang sau nông và sâu).

– Đường rạch: đi suốt chiều dài cẳng chân, rạch đứt cân nông, cân sâu (cân nội cơ của cơ dép), lấy hết máu tụ, kiểm tra bó mạch khoeo và chày sau.(H.9)

– Cố định xương: bằng cố định ngoài hoặc kéo liên tục qua xương gót.

– Sau mổ: kháng sinh toàn thân liều cao; giảm đau; chống phù nề; kê cao chân.

- Theo dõi sát tình trạng hoại tử phần mềm tiếp tục sau khi mở cân để kịp thời xử trí tiếp
- Khâu lại da hoặc vá da sau 1-2 tuần.

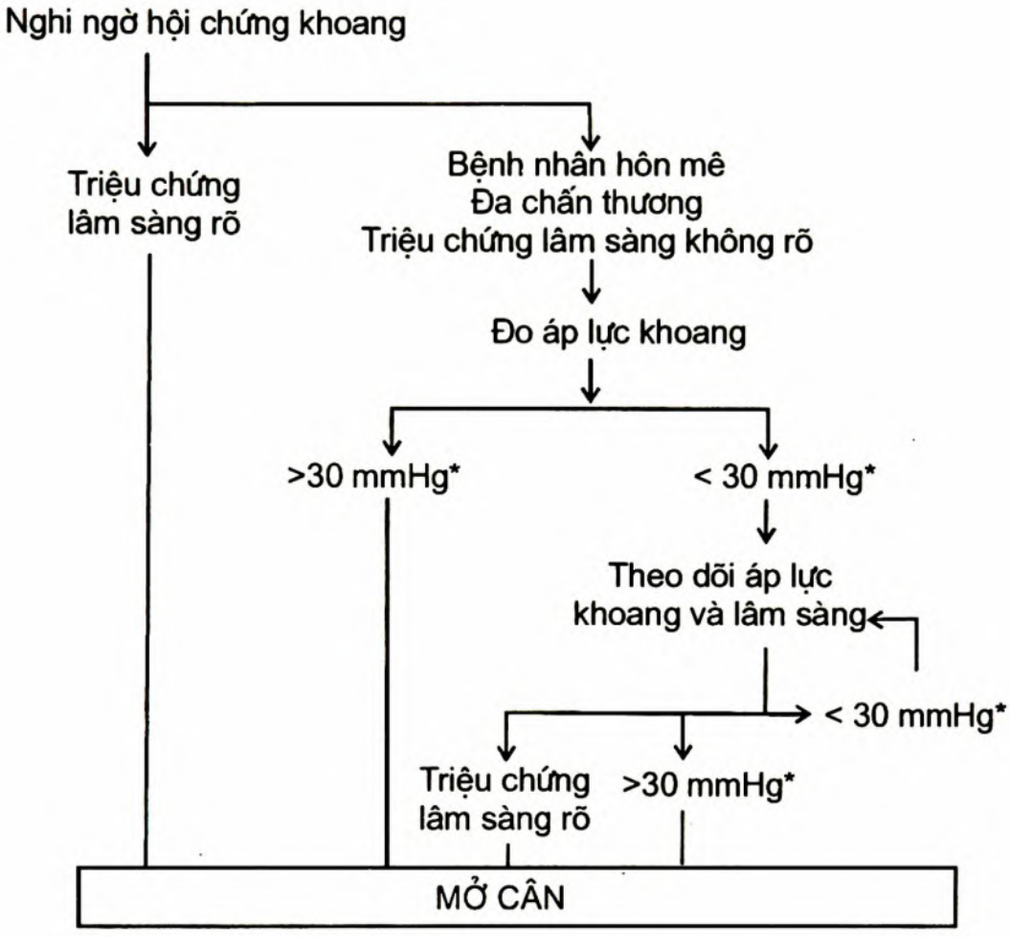

Hình 9.8. Theo dõi hội chứng chèn ép khoang

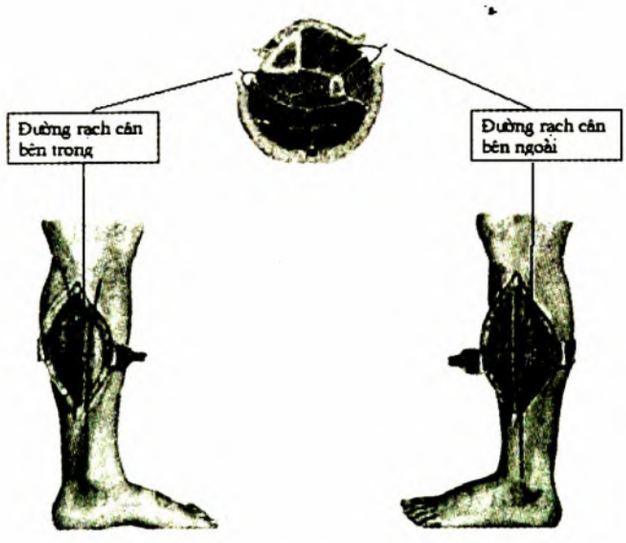

Hình 9.9. Đường rạch cân các khoang cẳng chân

GÃY THÂN XƯƠNG ĐÙI

ThS. Phùng Ngọc Hoà

1. ĐẠI CƯƠNG

Gãy thân xương đùi (GTXĐ) gặp ở mọi lứa tuổi, từ sơ sinh đến người lớn. Đặc biệt nhiều nhất ở tuổi trưởng thành: 20-40 tuổi.

Xương đùi là một xương to khoẻ, lại có cơ bao bọc chung quanh, nên thường phải có một lực tác động mạnh mới bẻ gãy được, GTXĐ gặp nhiều trong tai nạn giao thông, tai nạn lao động.

Vị trí gãy thân xương đùi: 5cm dưới mấu chuyển lớn và trên lồi cầu xương đùi 5cm (xem hình 10.1)

GTXĐ dễ gây sốc: do đau, do mất máu (500ml-1000ml) nên phải hồi sức tốt và bất động khi vận chuyển.

1939 Kuntscher đóng đinh nội tuỷ chữ V. Sau đó phổ biến ra khắp châu Âu và Bắc Mỹ. Gần đây, phương pháp hay dùng nhất là đóng đinh nội tuỷ kín có chốt ngang, dưới màn huỳnh quang tăng sáng. Hoặc mổ kết hợp xương nẹp vít A.O có sức ép (Dynamic - Compression - Plate) ở những đoạn có ống tuỷ rộng.

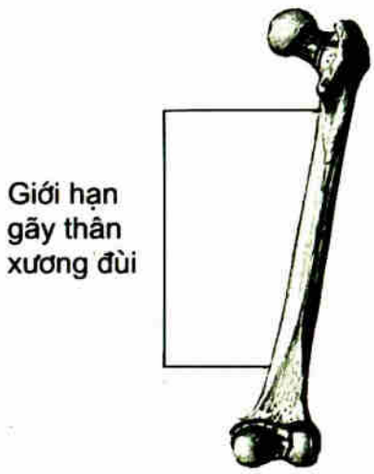

Hình 10.1. Vị trí gãy thân xương đùi

2. GIẢI PHẪU BỆNH LÝ

2.1. Thân xương đùi

Xương đùi là một loại xương dài, hơi cong ra sau và hơi xoắn quanh trục, do đó nẹp vít A.O bắt vào thân xương phải bắt ở phía cong lồi.

Cổ hợp với thân một góc 130°.

2.2. Ống tuỷ xương đùi

Thu hẹp ở phía 1/3 giữa thân xương, rộng ở 2 đầu xương do đó khi gãy ở 1/3 giữa thân xương đóng đinh nội tuỷ tốt, gãy 1/3 trên, 1/3 dưới, đóng đinh sẽ bị lỏng, ở đây vai trò cố định của nẹp vít A.O tốt hơn.

Muốn có hình ống tuỷ to bằng thật (trên các phim chụp thẳng, chụp nghiêng) để chọn đinh nội tuỷ thích hợp, cần để bóng X. quang cách xa đùi 1,2-1,5m (gọi là chụp Télé đùi).

2.3. Đường gãy

2.3.1. Đường gãy ngang

Nếu các đường này nhẵn như tiện mía thì dễ nắn nhưng cũng dễ di lệch thứ phát. Nếu đường gãy càng răng cưa thành bậc thì khó nắn nhưng khi đã chắp đúng răng, bậc thì ít nguy cơ di lệch thứ phát trong bột.

2.3.2. Đường gãy chéo vát hay chéo xoắn

Dễ di lệch thứ phát khi nắn giữ trong bột.

2.3.3. Gãy có thêm mảnh phụ

Hình cánh bướm hoặc gãy thành 2 tầng hoặc có các mảnh vụn đều được xếp vào loại gãy không vững, khó nắn chỉnh và giữ bằng bột.

2.4. Vị trí gãy và cơ chế di lệch

2.4.1. Gãy ở vị trí 1/3 trên

Với khối cơ mông khoẻ kéo vểnh đoạn trung tâm ra ngoài và ra trước, khối cơ khép kéo mạnh đoạn ngoại vi vào trong gây nên gấp góc nhiều. Rất khó chỉnh đoạn trung tâm, chỉ có khả năng chỉnh đoạn ngoại vi theo hướng của đoạn trung tâm (xem hình 10.2)

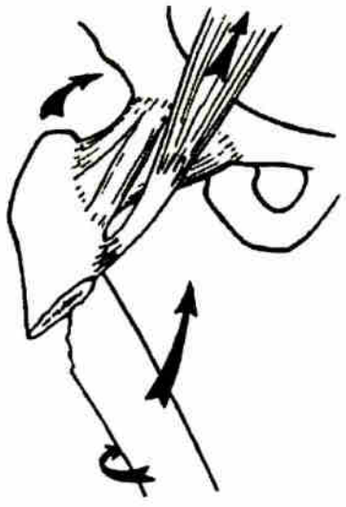

Hình 10.2. Di lệch gãy 1/3 trên xương đùi

2.4.2. Gãy ở vị trí 1/3 giữa

Ở đoạn trung tâm bị kéo vểnh ra ngoài do có cơ khép lại vào trong. Khối cơ đùi ở đây khoẻ cho nên co kéo nhiều làm cho di lệch gây ngắn chi rất đậm (có khi ngắn 5-10cm). Muốn nắn chỉnh tốt ở đây cần gây mê và giãn cơ thật tốt (xem hình 10.3)

Hình 10. 3. Di lệch gãy xương đùi 1/3 giữa

2.4.3. Gãy ở vị trí 1/3 dưới (xem hình 10.4)

Di lệch: Đoạn dưới bị kéo gục ra sau do tác động của các cơ sinh đôi có nguy cơ tổn thương bó mạch thần kinh ở vùng khoeo. Muốn nắn chỉnh tốt cần để gấp nhẹ khớp gối.

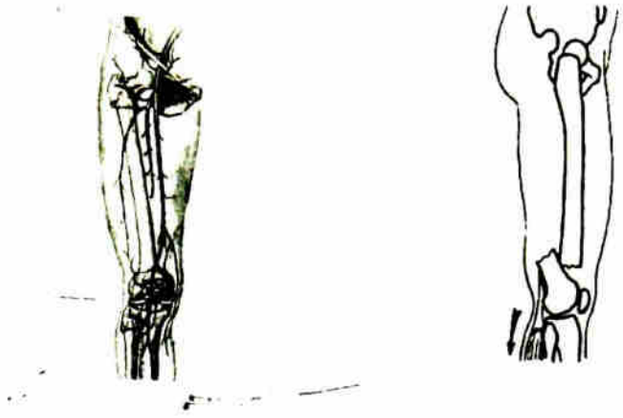

Hình 10.4. Mạch máu đùi Di lệch gãy 1/3 dưới xương đùi

2.5. Gãy xương đùi ở trẻ em

- Ở trẻ em xương đùi còn đang độ phát triển lớn theo chiều dài và chiều ngang nên có thể tự điều chỉnh được, ít để lại di chứng với các trường hợp ngắn ≤ 1-2cm và gấp góc ≤ 10^0. Tuy nhiên xương trẻ em không tự chỉnh được di lệch xoắn vặn theo trục.
- Gãy xương đùi ở trẻ em có thể bong sụn tiếp hợp , nếu không chú ý thương tổn này, về sau gây nên chân dài, chân ngắn. (xem hình 10.5).

Phân độ bong sụn tiếp ở trẻ em theo 5 độ của Salter-Harris

Độ 1; Gãy bong ngang dưới lớp sụn phát triển, loại này nắn vào tốt, không bị rối loạn phát triển xương

Độ 2: kèm theo một mẩu xương tam giác của hành xương. Kiểu này nắn vào tốt cũng không bị rối loạn phát triển.

Độ 3: đường gãy đi vào khớp, qua đĩa sụn phát triển, Có bị rối loạn phát triển ít.

Độ 4: đường gãy chéo từ đầu xương, đến hành xương qua sụn phát triển, sụn bị rối loạn phát triển nặng và diện khớp bị khấp khểnh.

Độ 5: Vùng sụn bị gãy lún, thường chẩn đoán hồi cứu khi thấy chi dài, chi ngắn, không chẩn đoán sớm được.

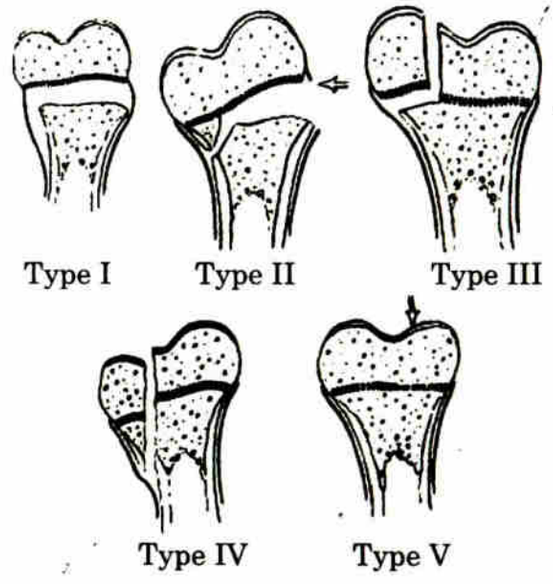

Hình 10.5. Gãy bong sụn tiếp ở trẻ con

3. PHÂN LOẠI: theo Win quist (1984) GTXĐ chia 4 loại (xem hình 10.6)

3.1. Gãy đơn giản: gãy đôi ngang, gãy chéo.

3.2. Gãy có mảnh rời nhỏ: dưới 50% chu vi.

3.3. Gãy nhiều tầng hoặc gãy có mảnh rời lớn trên 50% chu vi

3.4. Gãy nhiều mảnh, các đầu gãy di lệch xa nhau

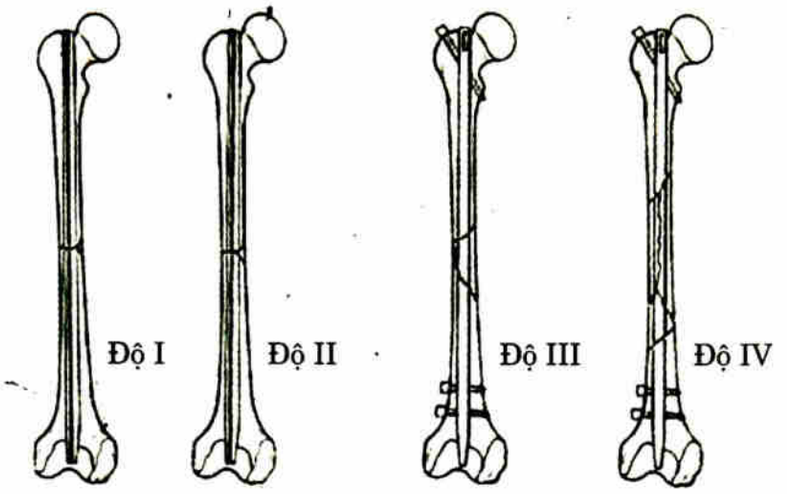

Hình 10.6. Phân loại gãy thân xương đùi

4. LÂM SÀNG VÀ XQUANG

4.1. Triệu chứng lâm sàng

Trong tai nạn, bệnh nhân có thể cảm nhận thấy tiếng gãy rắc ở đùi, tiếp đó là triệu chứng đau dữ dội.

Cơ năng vận động đùi, cẳng chân giảm hoặc mất hoàn toàn

Nạn nhân đến khám có thể thấy: toàn thân có biểu hiện sốc chấn thương: mặt nhợt nhạt, vã mồ hôi, mạch nhanh, huyết áp hạ (sốc do đau + mất máu).

Khám thực thể: đùi xưng to nhanh, chi ngắn, gấp góc, có thể cảm nhận được chỗ ghồ của đầu xương gãy ở những ca sưng to vừa, đầu gối xoay ngoài, cạnh ngoài bàn chân đổ sát mặt giường, các triệu chứng bầm tím ở vùng thấp và tràn dịch khớp gối xuất hiện muộn. Các dấu hiệu cử động bất thường và lạo xạo xương không nên tìm vì sẽ rất đau cho nạn nhân, làm trầm trọng thêm triệu chứng sốc chấn thương.

4.2. Chụp Xquang (xem hình 10.7)

Sau khi cố định tạm thời và chống sốc (nếu có) chuyển nạn nhân đi chụp Xquang: chụp 2 tư thế chính: thẳng và nghiêng, nhớ chụp Télé đùi để có hình giống như thật của ống tuỷ.

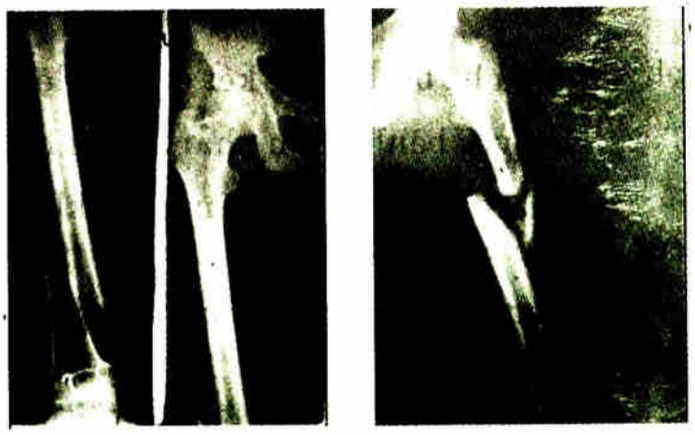

Hình 10.7. Xquang gãy thân xương đùi

5. ĐIỀU TRỊ

5.1. Cấp cứu ban đầu

– Bất động tạm thời bằng các loại nẹp sẵn có trong tay (xem hình 10.8)

- Phát hiện đa chấn thương: chấn thương sọ não, CT Scanner ngực, bụng...
- Giảm đau bằng thuốc: Morphine 0,01g, Feldène...
- Phòng và chống sốc bằng truyền dịch hoặc máu (theo số lượng hồng cầu và hématocrit)

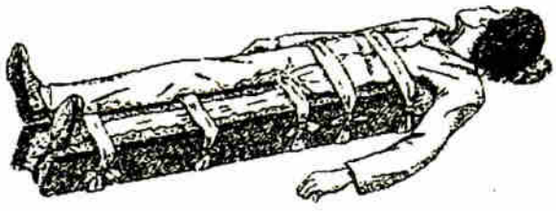

Hình 10.8. Bất động gãy xương đùi bằng nẹp gỗ.

5.2. Điều trị gãy thân xương đùi ở trẻ em

Gãy thân xương đùi ở trẻ em thường là gãy cành tươi, ít di lệch, thời gian liền xương nhanh nên thiên về điều trị bảo tồn.

Trẻ sơ sinh: nẹp thẳng trục xương bằng bìa cứng 10-12 ngày

Trẻ còn bú => trẻ em dưới 3 tuổi: bó bột ếch

Trẻ 4-12 tuổi: Gây mê, kéo nắn và làm bột chậu lưng chân để bột 4-8-12 tuần tùy theo độ tuổi. Những ca gãy phức tạp có thể kéo liên tục, sau đấy bó bột tiếp tục.

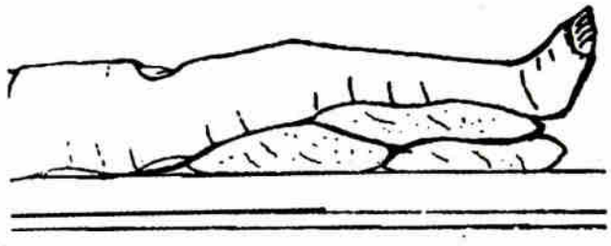

Hình 10.9. Bột chậu –lưng – chân

* Nếu bó bột không kết quả (di lệch thứ phát) phải mổ kết hợp xương

Nẹp vít: bệnh nhân phải mổ lại lần hai để tháo nẹp vít

Đinh dưới mấu chuyển: nếu không vững, phải tăng cường thêm bột dễ bị cứng khớp gối.

Phương pháp Mètaizeau: đóng một chùm đinh (đinh chịu được lực đàn hồi) từ trên các lồi cầu đi lên.

Phương pháp Ender đóng từ trên lồi cầu trong -> đinh tựa vào thành xương đối diện -> lên cổ xương đùi. (xem hình 10.10)

Hình 10.10. Đóng đinh Ender ở trẻ em

5.3. Điều trị GTXĐ ở người lớn

5.3.1. Kéo tạ (xem hình 10.10)

Dùng đinh Steimann, Kirschner xuyên qua lồi cầu đùi hoặc qua lồi củ trước xương chày để kéo với trọng lượng 1/8-1/6 trọng lượng cơ thể.

Mục đích: bất động tạm thời, để chuẩn bị cho cuộc mổ sau. Hoặc kéo liên tục trong những trường hợp không có chỉ định mổ (bệnh về máu, những nơi không có điều kiện phẫu thuật...) sau 3-4 tuần bó bột chậu lưng chân.

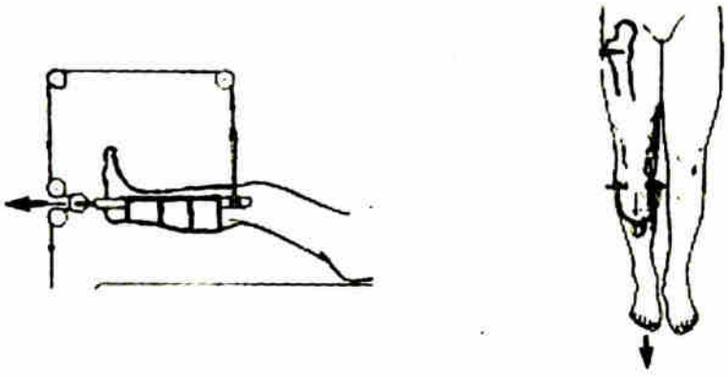

Hình 10.11. Kéo liên tục qua lồi cầu đùi

5.3.2. Mổ kết hợp xương (xem hình 10.12, 10.13, 10.14, 10.15)

- ***Đinh nội tuỷ***: sử dụng từ 50 năm nay



Hình 10.12. Đường vào thân xương đùi

(Là một đường nối từ mấu chuyển lớn đến khe ngoài khớp gối)

Hình 10.13. Thiết diện cắt ngang một số đinh nội tuỷ.

Đinh Kuntscher mở ổ gãy: đóng tốt nhất cho gãy 1/3 giữa thân xương đùi

- Ưu điểm: nắn dễ, phát hiện hết thương tổn, ghép được xương...
- Nhược điểm: mất sự liền xương sinh lý, tỉ lệ nhiễm khuẩn cao (0,1-2%)

Đóng đinh Sign có chốt ngang: đóng được cho mọi đoạn thân xương đùi, cố định xương vững chắc, nhưng cũng phải mở ổ gãy (nhược điểm: mất sự liền xương sinh lý, tỉ lệ nhiễm khuẩn cao)

Đóng đinh kín với màn huỳnh quang tăng sáng, có chốt ngang: ưu điểm là không mở ổ gãy xương, nên xương chóng liền hơn, ít nhiễm trùng hơn. Ngày nay người ta đóng đinh kín cho mọi đoạn GTXĐ, mọi kiểu GTXD.

Nhược điểm:

- Phải có trang thiết bị, phẫu thuật viên phải có kinh nghiệm.
- Thời gian mổ kéo dài, có tỷ lệ nắn chỉnh thất bại phải chuyển mở ổ gãy tối thiểu.
- Phẫu thuật viên có tâm lý nhiễm tia xạ.
- Kỹ thuật này không thực hiện được trên bệnh nhân đa chấn thương, gãy nhiều xương, gãy xương lâu.

Đây là kỹ thuật đòi hỏi phải có thiết bị chuyên dụng nên việc áp dụng kỹ thuật này chưa được thực hiện rộng rãi ở hầu hết các cơ sở y tế ở nước ta.

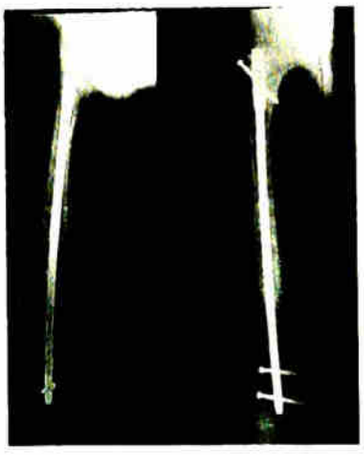

Hình 10.14. Đinh có chốt

Hình 10.15. Nẹp vít xương đùi

- ***Nẹp vít***: được dùng nhiều từ năm 1960-1970, chủ yếu dùng cho nơi ống tuỷ rộng 1/3 trên, 1/3 dưới

– Ưu điểm: cố định xương vững, tập phục hồi cơ năng sớm

– Nhược điểm: nhiễm khuẩn cao, gãy nẹp vít qua lỗ vít, sau khi liền xương phải mổ lấy nẹp vít...

6. CÁC BIẾN CHỨNG VÀ CÁC PHƯƠNG PHÁP ĐIỀU TRỊ

6.1. Biến chứng ngay

- ***Sốc chấn thương*** (do mất máu, do đau)

– Bất động tốt cho BN

– Bồi phụ khối lượng tuần hoàn (máu, dịch thay thế máu) theo mạch, huyết áp, công thức máu và hê-ma-tô-crít.

– Dùng thuốc giảm đau: Morphine, Fèdene... lưu ý các bệnh nhân trẻ em, người già.

- ***Gãy xương hở***

Với gãy hở độ 1 độ 2 đến sớm trước 6 giờ, điều kiện (thể trạng bệnh nhân, trang thiết bị, gây mê hồi sức, phẫu thuật viên chuyên khoa) cho phép kết hợp xương ngay. Đây là một phương pháp tốt nhưng hết sức thận trọng, đánh giá thật đúng thương tổn và sau mổ phải theo dõi sát .

Gãy hở độ 3 và gãy hở đến muộn: cắt lọc - rạch rộng - cố định ngoài - để hở da.

Ngoài ra còn phương pháp: kéo liên tục, cắt lọc bó bột

- ***Tổn thương mạch máu, thần kinh***

Nguyên tắc:

– Kết hợp xương vững (cố định ngoài)

– Phục hồi lại mạch máu, thần kinh.

- ***Tắc mạch do mỡ***, đây là một biến chứng nặng, hiếm gặp, thường chẩn đoán hồi cứu.

6.2. Biến chứng sớm

Nhiễm trùng , đặc biệt sau gãy hở, sau phẫu thuật.

Nếu nhiễm trùng nhẹ: tách vết mổ, chăm sóc tốt vết thương, kháng sinh toàn thân liều cao dựa vào kháng sinh đồ.

Nếu nhiễm trùng nặng phải mổ cấp cứu ngay: rạch rộng dẫn lưu mủ, để hở hoàn toàn, chăm sóc tốt tại chỗ và toàn thân. Một số trường hợp nhiễm trùng quá nặng (nhiễm trùng yếm khí), xét mổ cắt cụt chi để cứu sống bệnh nhân.

6.3. Di chứng

- Can lệch gây ngắn chi, lệch trục chi

  Phải can thiệp phẫu thuật khi ngắn chi >2 cm hoặc lệch trục chi >10 độ

  Phẫu thuật: phá can lệch, sửa trục và kết hợp xương.

- Chậm liền, khớp giả khi quá thời gian liền xương sinh lý (ngoài 6 tháng) làm cho bệnh nhân không đi lại được

  Phải mổ kết hợp xương và ghép xương tự thân

- Teo cơ đùi, cứng khớp gối gây nên tàn phế

– Dự phòng: Với bệnh nhân có mổ phải kết hợp xương vững để tập được khớp gối ngay, với bệnh nhân bó bột thì không nên kéo dài thời gian quá 2 tháng cho một khớp gối.

– Điều trị: phẫu thuật tạo hình khớp

- Viêm xương điều trị rất phức tạp, tốn kém

– Nạo viêm, lấy xương chết, dẫn lưu mủ

– Cố định ngoài

– Chuyển vạt cơ, vạt da - cân che xương (nếu cần)

7. HƯỚNG DẪN TẬP LUYỆN SAU MỔ KẾT HỢP THÂN XƯƠNG ĐÙI

- Đóng đinh nội tuỷ vững (hoặc có chốt) cho bệnh nhân tập vận đông tại giường trong vòng một tháng. Tập cơ năng khớp gối và khớp háng, tập vận động các cơ đùi đề phòng cứng khớp và teo cơ. Tháng thứ hai sau mổ tập đi nạng: ban đầu bằng 2 nạng không tì gót, về sau đi một nạng. Tháng thứ ba: tập đi bỏ nạng.

- Đóng đinh nội tuỷ 1/3 trên hoặc 1/3 dưới (không có chốt), bệnh nhân được làm bột chống xoay trong 3 tuần, sau đó tháo bột và tập như trên (Vì không vững nên thời gian tập kéo dài hơn.

- Nẹp vít A.O được phép cho bệnh nhân tập cơ năng khớp sớm ngay sau mổ, nhưng thời gian tập đi nạng tỳ gót muộn hơn đóng đinh nội tuỷ, nếu không sẽ bị bong vít và gãy nẹp.

GÃY CỔ XƯƠNG ĐÙI

ThS. Phùng Ngọc Hoà

1. ĐẠI CƯƠNG

1.1. Định nghĩa: là loại gãy nằm ở giữa chỏm và khối máu động (xem hình 11.1)

Gãy dưới chỏm và xuyên cổ: hoàn toàn nằm trong bao khớp

Gãy cổ- mấu chuyển (nền cổ): một phần nằm ở ngoài bao khớp

Hình 11.1. Giới hạn cổ xương đùi

1.2. Dịch tễ học

- Tỷ lệ:

Gãy cổ xương đùi hay gặp ở người lớn tuổi (trên 60 tuổi)

Nữ nhiều hơn nam (3/1)

- Nguyên nhân:

Do chấn thương

Do loãng xương ở người già

Do điểm yếu của cổ xương đùi nằm giữa 2 hệ xương: hệ vòm nằm ở phía ngoài và hệ quạt nằm ở phía trong, nơi có cung Adam. (xem hình 11.2)

2. GIẢI PHẪU BỆNH VÀ SINH LÝ BỆNH

2.1. Giải phẫu

- Cấu tạo đầu trên xương đùi:

Các bè xương hình vòm ở phía ngoài

Các bè xương hình quạt nằm ở phía trong, hướng đi phù hợp với hướng của lực nén. Bè hình quạt đi từ cung Adam toả lên chỏm xương đùi.

Cổ xương đùi và thân xương đùi tạo với nhau một góc 130 độ

* Bình thường khi đứng thẳng: mỗi háng chịu 1/2 trọng lực, khi bước đi chân trụ chịu 2,5 trọng lực và khi chạy thì chân chạm đất chịu lực tỷ 5 lần thân trọng.

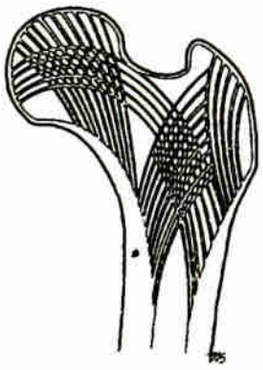

Hình 11.2. Cấu trúc các bè xương của cổ xương đùi

- Cấu trúc bao khớp (xem hình 11.3)

Bao khớp là một cấu trúc xơ khoẻ bao bọc hết chỏm và gần hết cổ.

Phía trước bao khớp bám vào đường liên mấu chuyển, ở phía sau bám nửa ngoài của xương đùi, một phần của cổ xương đùi nằm ngoài khớp.

Khi gãy, phần cổ xương đùi nằm nội khớp không tạo được can ngoại vi, sự liền xương chỉ còn nhờ vào màng trong xương.

Nước hoạt dịch không tham gia vào quá trình liền xương mà nó còn làm tiêu máu tụ, ngăn các tế bào hình thành.

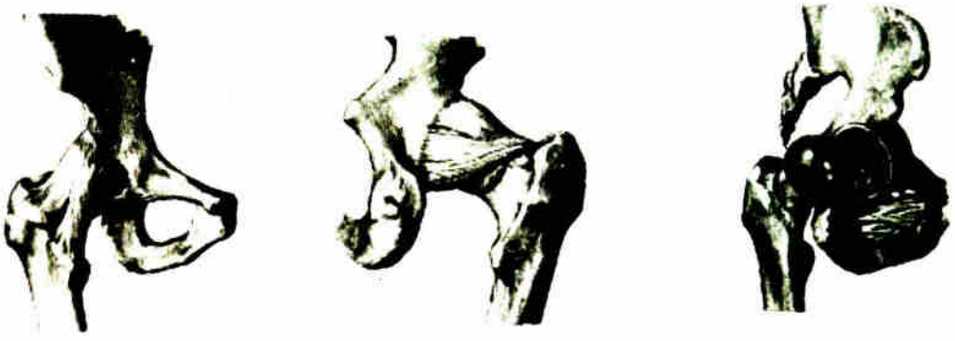

Hình 11.3. Cấu trúc bao khớp cổ xương đùi

- Mạch máu nuôi dưỡng cổ xương đùi (xem hình 11.4)

Mạch máu nuôi dưỡng cổ xương đùi rất nghèo nàn, bởi ba nguồn:

Động mạch dây chằng tròn: rất nhỏ, nuôi 1/4 chỏm, một số người lại không có, hoặc bị xơ vữa.

Động mạch mũ: được chia từ động mạch đùi sâu, từ bao khớp tới nuôi chỏm.

Động mạch từ thân xương đùi - nền cổ lên nuôi.

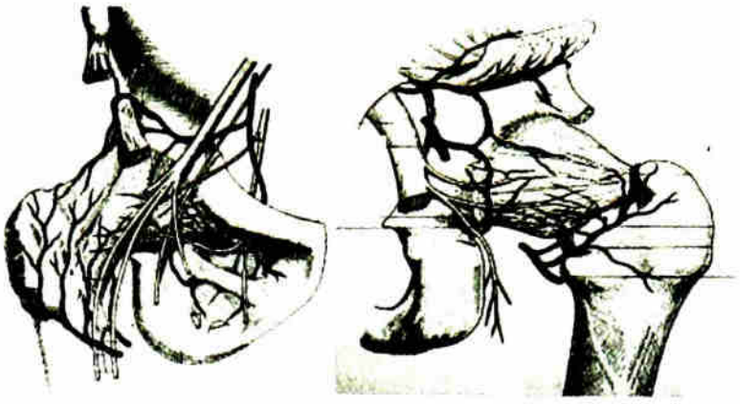

Hình 11.4. Mạch máu nuôi chỏm xương đùi

2.2.Giải phẫu bệnh

- Đường gãy: dựa vào vị trí đường gãy cổ xương đùi mà người ta chia ra ba loại (xem hình 11.5)

Gãy chỏm dưới (Sous - Cervical)

Gãy xuyên cổ (Trans - Cervical)

Gãy nền cổ (Basi- Cervical)

- Độ chếch của đường gãy: theo đó mà Pawels chia ra 3 loại, dựa vào góc α là góc tạo bởi giữa diện gãy với mặt phẳng nằm ngang.

P1: $\alpha < 30^0$

Trọng lực còn ép nhiều vào diện gãy, tiên lượng tốt

P2: $30 \leq \alpha \leq 70^0$

Tập hợp lực rơi một phần ra ngoài diện gãy, tiên lượng dè dặt.

P3: $\alpha > 70^0$

Đường gãy gần như đứng dọc, rất khó liền

- Loại gãy (dựa vào sự di lệch của ổ gãy) mà Garden có 4 loại (xem hình 11.6)

Chủ yếu dựa vào X.quang

G1: Gãy một phần cổ - gãy cài nhau. Các bè xương phía dưới của cổ còn nguyên.

G2: Gãy hoàn toàn, không di lệch

G3: Di lệch nhiều nhưng diện gãy còn dính vào nhau

G4: Chỏm không còn dính vào cổ, chỏm quay tự do.

- Theo góc cổ - thân (mà trên lâm sàng có 2 loại)

Gãy cổ xương đùi cài nhau: ít gặp (còn gọi là gãy dạng)

Gãy cổ xương đùi rời nhau: gặp chủ yếu trong gãy cổ xương đùi (còn gọi là gãy khép).

- Tổn thương phần mềm: tổn thương dây chằng và bao khớp ảnh hưởng tới nuôi dưỡng khớp. Đặc biệt là đứt mạch máu nuôi dưỡng chỏm, gãy càng sát chỏm càng dễ bị tiêu chỏm.

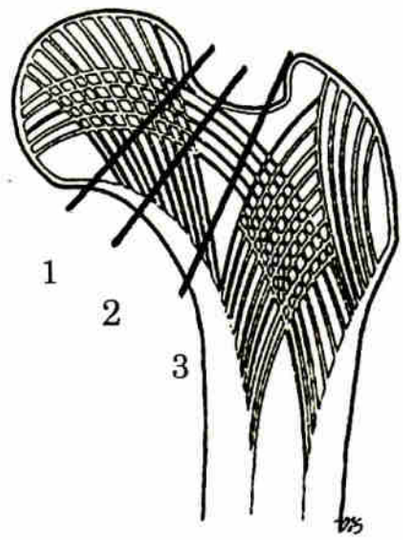

Hình 11.5. Vị trí đường gãy
(1: gãy dưới chỏm, 2: gãy xuyên cổ,
3: gãy nền cổ)

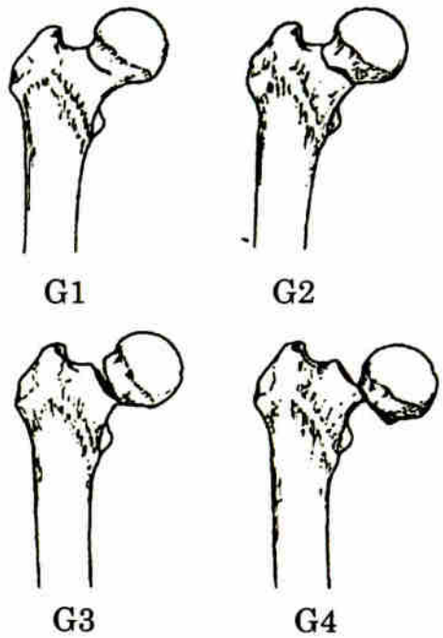

Hình 11.6. Phân loại theo Garden

2.3. Sinh lý bệnh

Gãy cổ xương đùi là một gãy xương lớn trong cơ thể, lại hay gặp ở người già, nằm lâu, khó liền nên gây ra nhiều nguy hiểm cả về toàn thân, cũng như tại khớp.

- Nguy hiểm tới tính mạng: Bệnh nhân có thể chết do các biến chứng

– Nhiễm trùng tiết niệu

– Nhiễm trùng phổi

– Loét do tỳ đè vùng cùng - cụt nhiễm trùng

– Suy tim, cao huyết áp, các bệnh mạch máu tăng: viêm tắc động mạch, tĩnh mạch.

- Nguy hiểm tới chức năng chi (xem hình 11.7)

– Tiêu chỏm: càng gãy sát chỏm càng dễ bị hoại tử vì nguồn nuôi chỏm còn lại là động mạch dây chằng tròn (bình thường nuôi 1/4 chỏm và ở người già bị xơ vữa).

– Khớp giả: do mạch nuôi kém, do loãng xương

– Thoái hoá khớp: cả chỏm xương đùi và cả ổ khớp méo mó, biến dạng

- Can lệch cổ xương đùi: cổ xương đùi gục, góc cổ - thân khoảng 90^0 làm cho háng khép, chân ngắn...
- Vôi hoá quanh khớp...

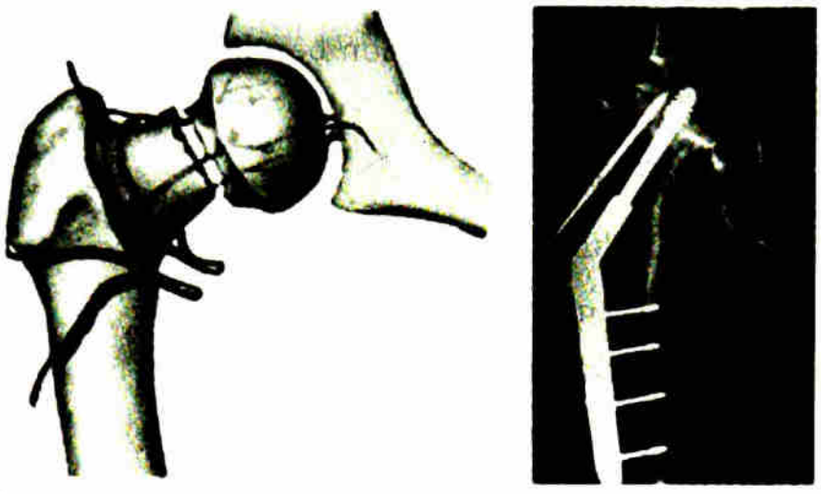

Hình 11.7. Tiêu chỏm xương đùi

3. CHẨN ĐOÁN

3.1. Chẩn đoán gãy xương cổ đùi cài nhau (gãy dạng): Tỷ lệ gặp 30%

3.1.1. Lâm sàng: Triệu chứng lâm sàng rất nghèo nàn

- Sau tai nạn bệnh nhân đau vùng háng, đau rất mơ hồ, rất khó xác định vị trí cụ thể.
- Các động tác của khớp háng làm bệnh nhân đau ít, nhưng vẫn bình thường.
- Ấn đau nhẹ ở vùng tam giác Scarpa.

3.1.2. X.quang: Rất quan trọng để đoán gãy cài cổ xương đùi

- Có một vết đậm ở cổ xương đùi vùng cài nhau
- Thay đổi cấu trúc bình thường của bè xương (ở hệ quạt)

3.2. Chẩn đoán gãy cổ chính danh (gãy khép): Đây là một loại gãy cổ xương đùi rời nhau, rất hay gặp (70%).

3.2.1. Lâm sàng

- Có thể gặp sau một gãy cài không được chẩn đoán và điều trị.
- Đau: bệnh nhân rất đau sau tai nạn
- Sưng nề vùng tam giác Scarpa, ấn vùng này bệnh nhân rất đau.
- Mất cơ năng của khớp háng hoàn toàn

- Biến dạng chi điển hình: Chi ngắn, đùi khép, cẳng bàn chân xoay đổ ra ngoài, nhưng không đổ sát mặt gường vì có bao khớp giữ (khác với gãy xương đùi).
- Tràn dịch khớp gối muộn
- Không bao giờ có dấu hiệu bầm tím
- Chỉ số đo đạc: Tam giác Bryant bé hơn bên lành, mấu chuyển lớn lên cao so với đường Nétaton - Roser

3.2.2. X.quang (xem hình 11.8)

- Góc cổ - thân thay đổi (bình thường 130^0)
- Vòng cung cổ - bịt bị gián đoạn
- Hai mấu chuyển xương đùi bị che lấp
- C.T.Scaner để đánh giá mức độ loãng xương
- Chụp cộng hưởng từ (MRI)

Hình 11.8. Vòng cung cổ-bịt bình thường (T) và gián đoạn(P)

4. ĐIỀU TRỊ

4.1. Mục đích

Cứu sống bệnh nhân khỏi các biến chứng toàn thân cả trước và sau phẫu thuật.

Phẫu thuật thay khớp nhân tạo là phương pháp tốt nhất để điều trị gãy cổ xương đùi đến muộn, đặc biệt là khi đã có các biến chứng: tiêu chỏm, khớp giả, và thoái hoá khớp.

4.2. Các phương pháp

4.2.1. Điều trị bảo tồn

Chỉ định:

- Với người còn trẻ khoẻ, có khả năng mang được bột

- Với loại P1, hoặc gãy cài
- Loại gãy cổ - mấu chuyển(nền cổ)

Các phương pháp

- Phương pháp vận động sớm Lucas - Championiere: Cho thuốc giảm đau, dựng bệnh nhân ngồi dậy sớm để tránh các biến chứng toàn thân. Phương pháp này thường áp dụng cho những bệnh nhân quá già yếu, không thể chịu đựng được cuộc phẫu thuật, nhằm cứu sống bệnh nhân là chính.
- Bó bột Whitman
- Kéo liên tục: ngày nay ít dùng
- Xuyên một chùm kim vào cổ xương đùi dưới màn huỳnh quang tăng sáng.

4.2.2. Điều trị phẫu thuật (xem hình 11.9 , 11.10, 11.11)

Chỉ định:

- Các loại gãy cổ xương đùi di lệch
- Có biến chứng ở cổ xương đùi

Các phương pháp:

- Thay chỏm
  + Người già > 60 tuổi, gãy sát chỏm, tiêu chỏm, khớp giả
  + Gãy cổ xương đùi có thoái hoá khớp: thay toàn bộ khớp.
  + Gãy cổ xương đùi tới muộn (sau 3 tuần)

  * Các loại chỏm Moore, Charley, Muller...
- Nẹp vít có ép DHS. Tốt nhất để điều trị gãy nền cổ
- Đinh nẹp một khối: Clou - Plaque, Lam- Plaque
- 2-3 vít xốp
- Ngoài ra còn có các phương pháp khác:
  + Mổ ghép xương có cuống mạch khi bị khớp giả cổ xương đùi ở người trẻ
  + Đục xương dưới mấu chuyển để thay đổi vị trí tì nén khi bị can lệch cổ xương đùi(gục cổ dưới 100 độ)

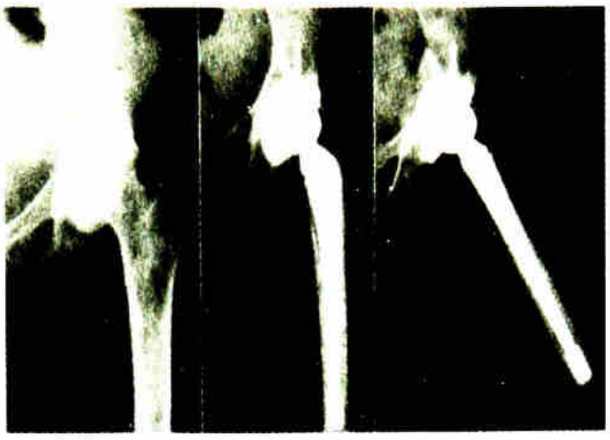

Hình 11.9. Thay khớp

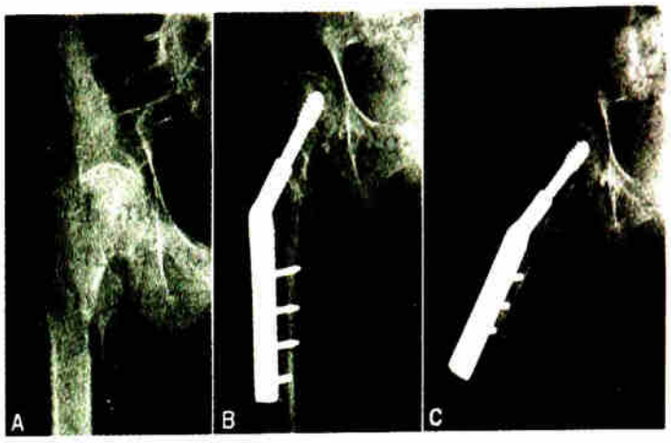

Hình 11.10. Nẹp vít D.H.S

Hình 11.11. Vít xốp cổ xương đùi

5. KẾT LUẬN

- Gãy cổ xương đùi ở người lớn tuổi là một loại gãy xương rất nặng: cả về chức năng của chi, cả về chức năng sống của bệnh nhân.
- Về điều trị: với sự tiến bộ của y học đặc biệt là ngành phẫu thuật chấn thương chỉnh hình và sự ra đời của các vật liệu thay thế khớp thì tuổi thọ của những bệnh nhân này ngày càng được cải thiện.

NHIỄM TRÙNG BÀN TAY

ThS. Phùng Ngọc Hoà

1. ĐẠI CƯƠNG

Là nhiễm khuẩn những tổ chức cấu tạo nên ngón tay và bàn tay.Thường gây các biến chứng nặng, diễn biến phức tạp và tàn phế. Vì vậy phải chẩn đoán sớm, điều trị đúng, kịp thời.

- Nguyên nhân:

Vi khuẩn: hay gặp nhất là tụ cầu vàng gây bệnh, hiếm gặp hơn là liên cầu khuẩn, trực khuẩn lao và các tạp khuẩn.

Nhiễm yếm khí là một thể bệnh cực kỳ nguy hiểm không những với bàn tay mà còn đe dọa tới tính mạng bệnh nhân.

Nhiễm trùng bàn tay thường do các vết thương trực tiếp, vết thương chọc, mảnh thuỷ tinh, kim đâm vào tay mà chẩn đoán và điều trị không đúng.

Bệnh hay gặp ở những người có sức đề kháng kém: đái đường, suy gan- thận, nghiện ma tuý, nhiễm HIV.

- Nguyên tắc chẩn đoán:

– Phải xác định rõ điểm đau, vùng đau để khu trú ổ viêm nhiễm. Tìm đường vào của vi khuẩn(các vết thương cũ)

– Phải chẩn đoán loại thương tổn: chín mé nông, chín mé sâu hay viêm bao gân.

- Nguyên tắc điều trị:

Khi chưa làm mủ: dùng kháng sinh liều cao toàn thân, bất động tay ở tư thế chùng gân và treo cao, theo dõi diễn biến của bệnh, thường khỏi sau 7-10 ngày.

Viêm quá 48 giờ (khi đã có mủ): trích dẫn lưu, cắt lọc tổ chức hoại tử.

Chọn phương pháp vô cảm: tốt nhất là gây mê toàn thân, nếu không thì gây tê đám rối thần kinh cánh tay. Nhiễm trùng bàn tay cấm gây tê tại chỗ vì không có tác dụng, hơn nữa sẽ gây nguy hiểm là làm vi khuẩn lan rộng.

Đường rạch không chéo qua các nếp gấp tự nhiên của bàn tay và ngón tay.

Ở ngón tay, rạch dọc hai bên đốt ngón, tránh bó mạch thần kinh ở trước bên, tránh phạm vào bao gân và gân.

Đặt ga-rô, tốt nhất là ga-rô hơi, phải đặt cao phía cánh tay, không dồn máu về vì vi khuẩn sẽ lan rộng.

2. ĐẶC ĐIỂM GIẢI PHẪU BÀN TAY

- Da mu bàn tay có lông và tuyến bã, nhưng lòng bàn tay lại không có, nên ở gan tay không có nhọt như ở mu tay.
- Múp ngón tay có nhiều vách xơ, nằm từ màng xương đốt 3, toả ra hình nan quạt, đến da. (xem hình 12.1)
- Gan tay có nhiều vách xơ rất chắc, da rất dày nên viêm mủ khó thoát ra ngoài, mà rất hay phá vào trong. (xem hình 12.2)
- Bàn tay có rất nhiều dây thần kinh chi phối, nên khi bị viêm nhiễm, các vách ngăn căng mủ kích thích vào thần kinh làm bệnh nhân rất đau, nhất là ban đêm.
- Bàn tay không có cơ lớn và màng liên kết che phủ, ngay dưới da là gân xương, nếu mất da nhiều thì sẽ lộ và hoại tử gân xương .
- Ở gan tay có 2 lớp cân: lớp cân nông và lớp cân sâu, chúng nhập với nhau ở phía mô cái và mô út. Giữa 2 lớp cân là các gân gấp ngón.
- Bao hoạt dịch gân gấp các ngón 2,3,4 có túi cùng chỉ nằm ở vùng khớp bàn- ngón.
- Bao hoạt dịch gân gấp ngón cái và ngón út kéo dài lên tận cổ tay(bao hoạt dịch quay, bao hoạt dịch trụ). Nhiều trường hợp, bao hoạt dịch ngón 1 thông với bao hoạt dịch ngón 5. Vì thế, khi nhiễm khuẩn rất hay bị lan rộng theo các bao hoạt dịch, từ một ngón tay có thể lan ra cả bàn tay, từ viêm bao hoạt dịch các ngón có thể lên bao quay, bao trụ và cổ tay. (xem hình 12.2)

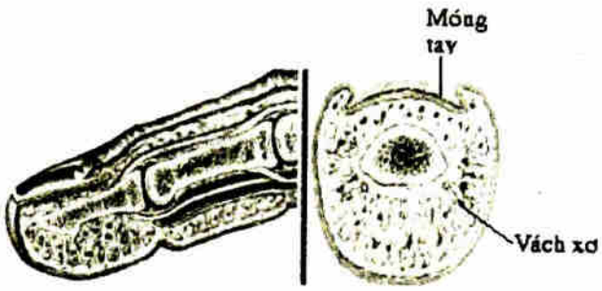

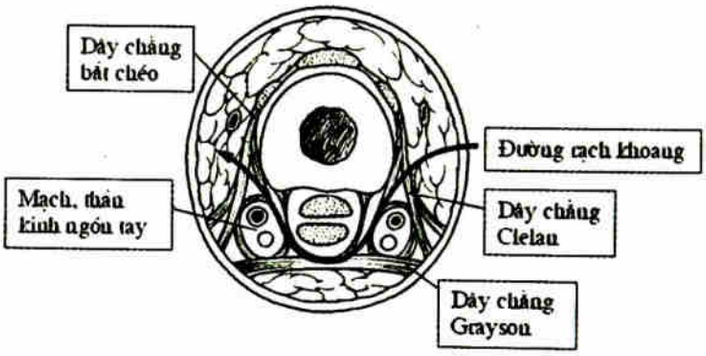

Hình 12.1. Hình ảnh giải phẫu búp ngón tay

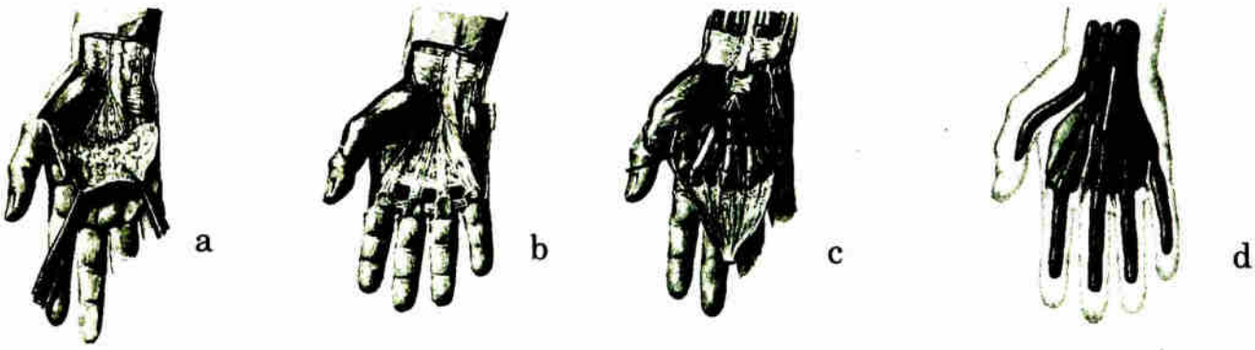

Hình 12.2. Các lớp cân, gân và bao hoạt dịch bàn tay
(a,b, c: các lớp cân và gân, d: bao hoạt dịch bàn và ngón tay)

3. CHÍN MÉ

3.1.Lâm sàng

Là một áp-xe dưới da nằm ở búp ngón tay. Đây là loại nhiễm khuẩn bàn tay nhẹ nhất và hay gặp nhất.

Về giải phẫu thì búp ngón có nhiều vách xơ (xem hình 12.1), Các vách xơ này chia búp ngón thành các khoang nhỏ. Do đó khi bị vết thương nhiễm trùng thành chín mé, thì ổ áp-xe nằm trong các khoang chật hẹp không dãn nở nên bệnh nhân đau nhức rất nhiều, đau nhói lên theo nhịp tim, làm bệnh nhân mất ngủ.

3.2. Chín mé gồm có các loại

- Chín mé nông (chín mé đỏ ửng, chín mé nốt phỗng): là một nốt phồng đỏ trên mặt da ở đầu ngón tay, đau tức.
- Chín mé sâu:

– Hay gặp ở đầu ngón tay.

– Xu hướng ăn sâu vào cả gân, xương

3.3. Xử trí

- Nếu chẩn đoán đúng trước 48 giờ, cho điều trị kháng sinh toàn thân, chườn ấm, bất động bàn tay tốt thì chín mé tự khỏi.
- Trong dân gian có cách điều trị chín mé: đắp quả cà muối, đắp lá mỏ quạ vào đầu ngón. Nhiều trường hợp cho kết quả tốt.
- Khi chín mé quá 48 giờ thì đã thành mủ, phải rạch dẫn lưu mủ.
- Nguyên tắc rạch dẫn lưu: đường rạch tránh làm đứt bó mạch thần kinh hai bên ngón, tránh làm sẹo xấu ở múp ngón và phải dẫn lưu tốt.

* Cách rạch chín mé: (xem hình 12.3)

- Ga- rô: tốt nhất là ga-rô cao ở cánh tay(khi chín mé sâu), có thể ga-rô gốc ngón (nếu chín mé nông)

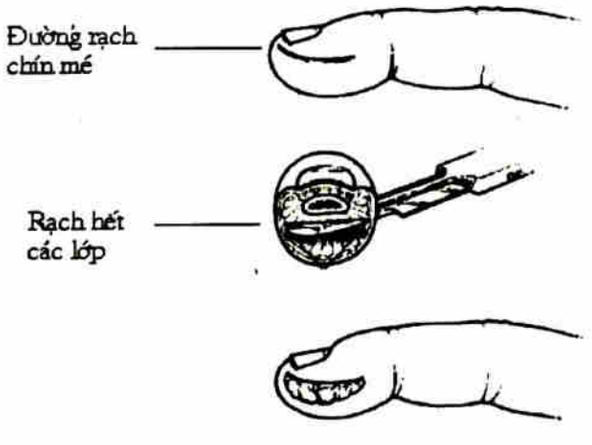

Hình 12.3. Đường rạch chín mé

- Rạch hai bên ngón, mở hết các khoang, cắt hết các vách xơ.
- Cắt lọc hết tổ chức hoại tử, rửa ô xy già.
- Dẫn lưu bằng bấc gạc, rút sau 48 giờ. Để hở da hoàn toàn.

3.4. Các biến chứng của chín mé

- Viêm xương (hay gặp đốt 3) do ổ áp- xe vỡ vào màng xương, xương đốt 3 bị phá huỷ thành xương chết, tạo hốc mủ dò ra phía trước búp ngón (xem hình 12.4)
- Hoại tử búp ngón: nếu chín mé không được thoát mủ thì các mạch máu ngón tay sẽ bị tắc, dẫn tới hoại tử búp ngón
- Viêm bao gân gấp ngón tay, do mủ tràn vào bao gân gấp ngón tay.

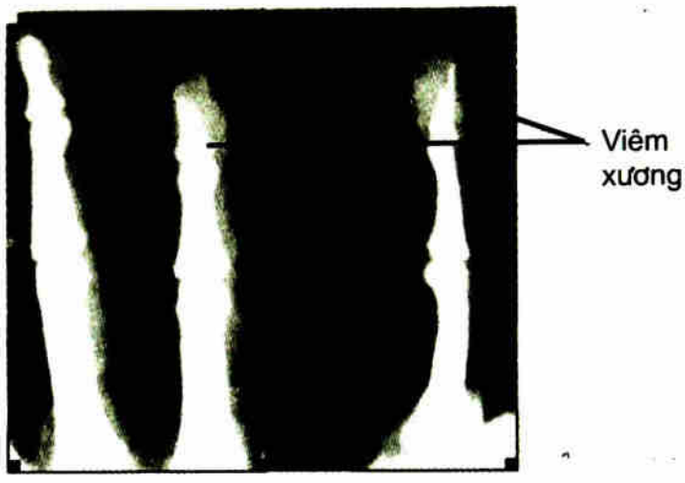

Hình 12.4. Viêm xương đốt 3

4. VÙNG MÓNG TAY

4.1. Viêm mủ cạnh móng và quanh móng

Thường ở gốc móng, do xước măng- rô, do móng đâm vào thịt.

Tụ cầu vàng xâm nhập vào tổ chức quanh móng.

Ngay cạnh móng sưng, tấy đỏ, rất đau. Sau 48 giờ tạo thành mủ cạnh móng. Nhiều trường hợp do cắt móng tay không đúng cách, gây nhiễm trùng. (xem hình 12.5)

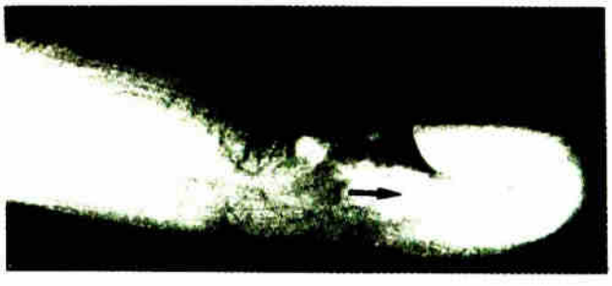

Hình 12.5. Viêm mủ cạnh móng
(mũi tên thẳng chỉ ổ áp-xe, mũi tên cong chỉ mủ đẩy vênh móng lên)

• ***Điều trị:***

Nếu phát hiện sớm thì chỉ cần băng cồn 70 độ hoặc dung dịch nước muối sinh lý, dùng kháng sinh toàn thân.

Khi đã có mủ: thì gây tê, đặt ga-rô gốc ngón, rạch tháo mủ. Cắt bỏ tổ chức phần mềm phủ lên gốc móng.

Có thể cắt một phần móng để dẫn lưu mủ. (xem hình 12.6 và 12.7)

Sau mổ, băng gạc tẩm nước muối sinh lý hoặc gạc tẩm cồn 70 độ trong 2-3 ngày.

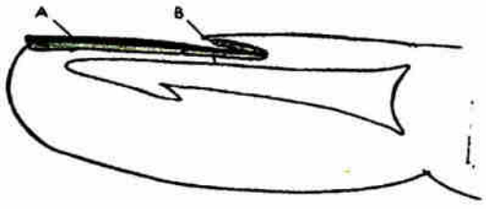

Hình 12.6. Cắt một phần móng để dẫn lưu mủ
(A là một phần móng đã cắt, B là gốc móng)

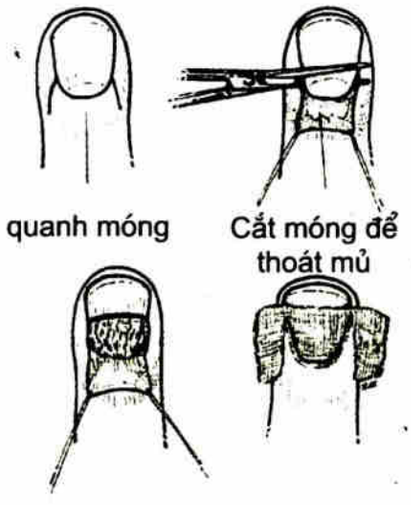

Hình 12.7. Phương pháp dẫn lưu mủ quanh móng

• Viêm mủ dưới móng

– Thường do dầm đâm vào vùng đầu ngón tay, đâm vào dưới móng

– Mủ đọng ở dưới móng, làm móng bị tách khỏi giường móng.

– Điều trị: Cắt bỏ móng hoặc một phần móng để dẫn lưu mủ. Lưu ý để lại rễ móng để móng mọc lại. (xem hình 12.8)

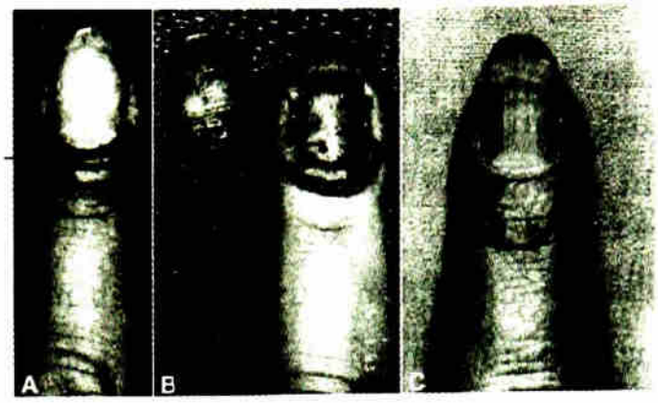

Hình 12.8. Viêm mủ dưới móng: lấy bỏ một phần gốc móng hoặc cả móng.
(A: đường rạch, B: móng và một phần gốc móng được lấy bỏ, C: ngón tay sau 1 năm điều trị)

4. VIÊM TẤY SÂU KẼ NGÓN

4.1. Nguyên nhân

Do viêm nhiễm tổ chức dưới da tại đốt 1, hoặc do nứt nẻ ở kẽ giữa các ngón tay lan vào.

Phần lớn do tụ cầu vàng gây nên.

4.2. Lâm sàng

Sưng to, đau ở kẽ ngón tay và gan tay.

Các ngón tay dạng rộng như càng cua.

Da vùng mu tay cũng sưng nề (vì da ở đây mỏng). Nhưng cần chú ý ổ viêm phía gan tay, tuy vùng này ít sưng nề hơn (vì da dày hơn)

4.3. Điều trị

Rạch dẫn lưu mủ, không được rạch vào kẽ ngón.

Rạch dọc trước và sau, tạo 2 vết thông nhau để dẫn lưu mủ.

Làm một nẹp bột để bàn tay ở tư thế cơ năng, kháng sinh toàn thân liều cao.

5. VIÊM KHOANG GIỮA GAN TAY

5.1. Nguyên nhân

Do vết thương vào gan tay, do viêm bao hoạt dịch gân gấp các ngón 3,4,5 vỡ vào, cũng có thể do áp-xe ở xa vỡ vào ống cổ tay.

5.2. Lâm sàng

Sưng, căng nề gan tay, ấn vào vùng này bệnh nhân rất đau.

Hạn chế cử động ngón 3,4.

5.3. Điều trị

Rạch tháo mủ theo nếp lằn da ở gan tay, lưu ý không làm đứt gân gấp ngón, dẫn lưu mủ rút sau 48 giờ.

Sau mổ, làm nẹp bất động cổ- bàn tay ở tư thế cơ năng và kháng sinh liều cao toàn thân.

6. VIÊM KHOANG MÔ CÁI

6.1. Nguyên nhân

Do vết thương vào ô mô cái, hoặc do viêm bao hoạt dịch gân gấp các ngón 1,2 vỡ vào.

6.2. Lâm sàng

Sưng to, rất đau ô mô cái, hạn chế cơ năng ngón cái. Khi đã thành ổ áp xe thì ấn vào vùng này thấy bùng nhùng mủ.

6.3. Điều trị

Trích tháo mủ bằng 2 đường ở ô mô cái: một đường ở mu tay và một đường ở gan tay. Đặt ống dẫn lưu (Ø 16) tưới rửa liên tục với nước muối sinh lý trong 48 giờ(100ml/giờ).

Sau mổ: kháng sinh liều cao, treo tay cao. Rút dẫn lưu sau mổ 2 ngày.

7. VIÊM MỦ BAO HOẠT DỊCH GÂN GẤP NGÓN TAY

7.1. Viêm mủ bao hoạt dịch gân gấp ngón 2,3,4

- Nguyên nhân:

Do vết thương trực tiếp chọc vào bao hoạt dịch. Nếu xử trí tốt vết thương ngay từ đầu(rửa, băng cồn 70 độ...) thì ít khi bị nhiễm khuẩn. Khi đã viêm mủ bao hoạt dịch thì rất nguy hiểm vì gân gấp sẽ mất trượt, sẽ dính và hoại tử gân

Hoặc do viêm mủ lân cận tràn vào (chín mé, viêm xương khớp).

- Lâm sàng:

– Tư thế ngón tay co quắp.

– Ngón tay sưng to đều và đối xứng.

– Căng đều bao gân.

– Duỗi thẳng ngón đau rất dữ dội, nhất là gốc ngón.

– Ấn vào khớp bàn- ngón rất đau.

- Điều trị:

Khi chưa làm mủ:(24-48 giờ đầu)

- Kháng sinh liều cao toàn thân.
- Bất động toàn bộ bàn và ngón tay bằng nẹp bột. Treo tay cao.
- Theo dõi sát trong 48 giờ.

Mổ dẫn lưu mủ: (sau 48 giờ)

- Rạch tháo mủ theo trục ngón, đường rạch hơi lệch ra sau để tránh mạch máu và thần kinh, rạch theo đường thẳng hoặc đường zich- zắc. Đường rạch ngón 2,3,4 ở phía bờ trụ, đường rạch ngón 1 và 5 ở phía bờ quay.
- Đường rạch đi suốt chiều dài ngón. Đường rạch da là đường liên tục, còn đường rạch bao hoạt dịch là đường gián đoạn, để lại các dây chằng vòng nhẫn ở vùng này.
- Cắt lọc bao gân, bao hoạt dịch bị viêm, tưới rửa vết mổ bằng nước muối sinh lý hay dung dịch có pha kháng sinh.
- Để hở vết thương để dẫn lưu.

Phương pháp tưới rửa bao hoạt dịch:

Rạch một đường ngang chừng 1,5 cm, tương ứng nơi cao nhất của túi cùng bao hoạt dịch, ở dưới nếp gấp gan tay. Luồn một ống nhựa nhỏ(Ø 16) qua đường rạch này, luồn vào bao hoạt dịch và đẩy sâu xuống dưới. Đóng kín vết mổ quanh ống nhựa. Tiến hành tưới rửa(50ml nước muối sinh lý/ 1giờ) và bơm kháng sinh vào bao hoạt dịch. (xem hình 12.9). Rút ống dẫn lưu sau 2 ngày. Sau một tuần tập vận động ngón bình thường.

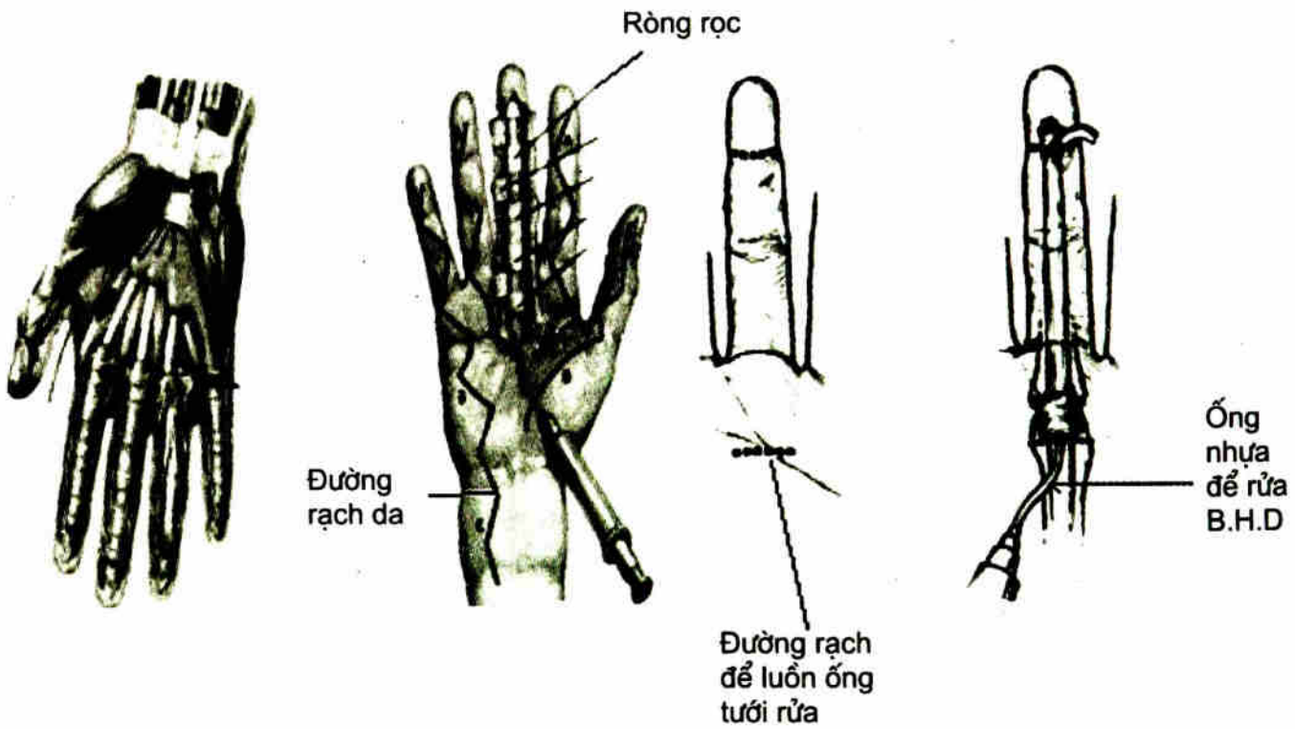

Hình 12.9. Các đường rạch và phương pháp dẫn lưu mủ bao hoạt dịch gân gấp

7.2. Viêm mủ bao hoạt dịch gân gấp ngón 1 và 5

- Viêm mủ bao hoạt dịch gân gấp ngón 1và 5 có thể lan lên bao hoạt dịch quay và bao hoạt dịch trụ, lên cẳng tay.
- Bệnh nhân nhiễm trùng, nhiễm độc, diễn biến rất nhanh.
- Đau dọc đường đi của gân, bao gân , đau lên cổ tay làm hạn chế cơ năng cổ tay.
- Ngón tay co như một cái móc, không thể duỗi được.

Mổ dẫn lưu bao hoạt dịch gân gấp ngón 1 và bao hoạt dịch quay:

Rạch mở bao gân ở cổ tay, ở nếp ô mô cái, luồn ống nhựa vào bao hoạt dịch tưới rửa theo phương pháp kín trong 48 giờ.

Mổ dẫn lưu bao hoạt dịch gân gấp ngón 5và bao hoạt dịch trụ:

Tìm và rạch mở bao gân ở cổ tay, luồn ống nhựa vào bao hoạt dịch tưới rửa theo phương pháp kín trong 48 giờ.

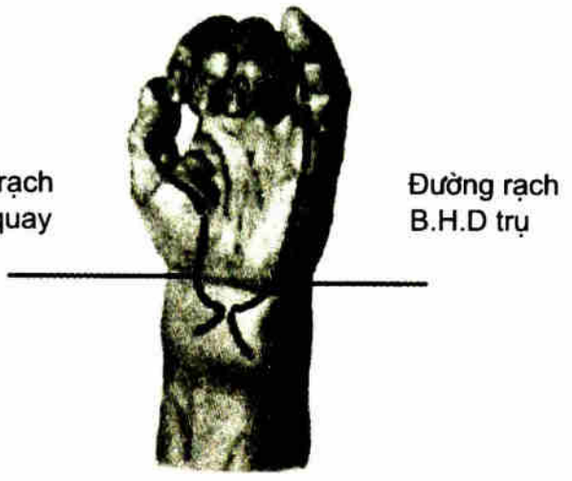

Hình 12.10. Dẫn lưu mủ bao hoạt dịch quay và trụ

8. NHIỄM TRÙNG YẾM KHÍ BÀN TAY

Là thể nhiễm trùng nặng nhất của bàn tay.

Thường do liên cầu gây ra. Cũng có thể do nhiễm Clostridium gây hoại thư sinh hơi.

Bệnh bắt đầu từ vết thương nhỏ, các vết chọc, vì thế người bệnh cũng như thầy thuốc dễ bỏ qua.

Các vết thương sưng tấy một cách nhanh chóng, chảy dịch rất hôi. Mép vết thương xám đen, ấn xung quanh có thể thấy hơi lép bép.

Toàn trạng bệnh nhân nhiễm trùng, nhiễm độc rất nặng.

Điều trị:

Cần nhanh chóng mở rộng vết thương, cắt lọc hết tổ chức hoại tử và tưới rửa vết thương.

Để hở hoàn toàn vết mổ.

Kháng sinh toàn thân liều cao, nhất là loại tác dụng tốt với vi khuẩn gram (-) như nitromedazon...

Nhiều trường hợp phải cắt cụt chi để cứu sống bệnh nhân.

9. TÓM LẠI

Nhiễm trùng bàn tay là bệnh hay gặp, cần chẩn đoán đúng và điều trị kịp thời.

Dự phòng: giữ vệ sinh sạch sẽ bàn tay và ngón tay, luôn luôn cắt móng tay.

Khi có vết thương bàn tay: sơ cứu và điều trị tốt ngay từ đầu

Giai đoạn sớm: ngâm tay nước muối ấm, hoặc cồn, bất động bàn tay, các ngón tay ở tư thế cơ năng và kháng sinh toàn thân liều cao.

Xử lý tốt chín mé, tránh gây nên các biến chứng nặng nề:viêm xương khớp, viêm mủ bao hoạt dịch...

Khi có mủ: rạch dẫn lưu mủ, bất động , treo tay cao.

Tập phục hồi chức năng sớm và tích cực để tránh nguy cơ dính gân, cứng khớp sau này.

VIÊM XƯƠNG

ThS. Phùng Ngọc Hòa

1. ĐẠI CƯƠNG

Viêm xương tủy cấp là một bệnh lý hay gặp ở trẻ em, thứ phát sau ổ viêm nhiễm của đường hô hấp trên: viêm tai, mũi, họng, phế quản phế viêm.

Viêm xương sau chấn thương gặp nhiều ở gãy xương hở, sau mổ K.H.X thường ở tuổi hoạt động nhiều (20-40T)

1.1. Đặc điểm của viêm xương tủy cấp

- Viêm xương tủy cấp chủ yếu ở tuổi học đường (80% từ 6-16 tuổi).
- Vị trí hay gặp là các đầu xương dài, nơi xương mềm, có tủy đỏ (xương đùi: 35 -37%, cẳng chân: 31-32%...).
- Xương càng phát triển càng dễ bị hơn.
- Liên quan tới tiền sử chấn thương: # 50%.
- Vi khuẩn: chủ yếu là tụ cầu vàng gây
- Viêm xương tủy cấp ở trẻ em mang tính chất nhiễm trùng toàn thân.
- Tại chi viêm, giới hạn viêm không rõ ràng, vừa có tính phá hủy vừa có tính tái tạo xương mới.
- Về mặt điều trị: vừa phải điều trị toàn thân (tăng sức đề kháng, điều trị tiệt căn ổ viêm nguyên phát) vừa phải điều trị tại chỗ. Tiên lượng tốt nếu điều trị sớm, nếu để muộn kết quả thường kém và để lại di chứng

2. ĐẶC ĐIỂM CỦA VIÊM XƯƠNG SAU CHẤN THƯƠNG

- Ổ viêm khu trú hơn.
- Gặp mọi tuổi, mọi giới
- Thường gặp sau gảy xương hở
- Gặp bất kỳ xương nào, vị trí nào bị gãy.
- Về mặt điều trị: chủ yếu làm sạch, CĐNV và kháng sinh toàn thân.

2. SINH LÝ BỆNH

Tổn thương viêm xương tủy xương đường máu được cho rằng là do tắc mạch và nhiễm khuẩn. Viêm xương tủy xương thường bắt đầu ở vị trí hành xương, do ở vị trí này là nơi xương phát triển, cấp máu tốt, nhiều tế bào non nhưng lại ít thực bào. Tổn thương kiểu hoại tử thiếu máu lan từ tủy xương đến xương và sau đó là hình thành ổ apxe, sự hình thành ổ apxe dẫn đến tăng áp lực trong ống tủy và làm cho thêm nhiều tổ chức xương bị hoại tử do thiếu máu.

Do đặc điểm về cấu trúc và sự cấp máu mà đặc điểm tổn thương viêm xương tủy xương ở trẻ nhỏ < 2 tuổi và trẻ > 2 tuổi có sự khác nhau. Ở trẻ nhỏ < 2 tuổi, vỏ xương vùng hành xương mỏng nên viêm xương dễ phá vỡ tạo thành apxe dưới màng xương đồng thời sụn tiếp hợp và thân xương ngăn sự phát triển của ổ viêm một cách hiệu quả do đó việc cấp máu từ bên trong cho thân xương không bị ảnh hưởng vì vậy hiếm có sự hình thành xương chết trừ một vài trường hợp rất nặng và thường không tiến triển đến viêm xương tủy xương mạn tính. Ở trẻ > 2 tuổi, vỏ xương vùng hành xương dày hơn nên tổn thương thường dễ lan xuống thân xương ảnh hưởng đến sự cấp máu từ bên trong của xương và do đó có khả năng dẫn đến hình thành xương chết và tiến triển thành viêm xương tủy xương mạn tính. Sau khi sụn tiếp hợp kết thúc, tổn thương viêm xương tủy xương đường máu ít gặp hơn.

Tổn thương vào khớp lân cận cũng phụ thuộc vào lứa tuổi, thường gặp là ở trẻ nhỏ < 2 tuổi và ở người lớn hơn là gặp ở trẻ lớn. Ở trẻ nhỏ < 2 tuổi, còn có tuần hoàn trực tiếp từ hành xương đến đầu xương qua bản sụn tiếp hợp nên sự nhiễm trùng có thể lan đến đầu xương và lan vào khớp, ở trẻ lớn không còn vòng tuần hoàn này nhưng vẫn còn bản sụn tiếp hợp nên sự lan truyền nhiễm trùng khó khăn hơn. Ở người lớn không còn sụn tiếp nên sự nhiễm trùng có thể lan trực tiếp từ hành xương đến đầu xương.

3. GIẢI PHẪU BỆNH

3.1. Giai đoạn cấp tính

- Viêm lan tỏa trong tủy xương, sau đó theo tổ chức liên kết của mạch máu, rồi theo ống Havers.
- Ổ mủ hình thành ở hành xương, quanh ổ mủ xương bị tiêu, phá dưới màng xương và phần mềm.
- Ổ mủ sẽ phá hủy vỏ xương, vỡ ra phần mềm (ổ áp xe), vỡ ra ngoài da (mãn tính)

3.2. Giai đoạn mãn tính: có 2 quá trình xảy ra đồng thời với nhau:

- Quá trình hủy hoại: tạo các hốc mủ, tổ chức hạt, tổ chức xơ, vi khuẩn và miếng xương chết.
- Quá trình tái tạo: màng xương phản ứng mạnh mẽ sinh ra xương mới

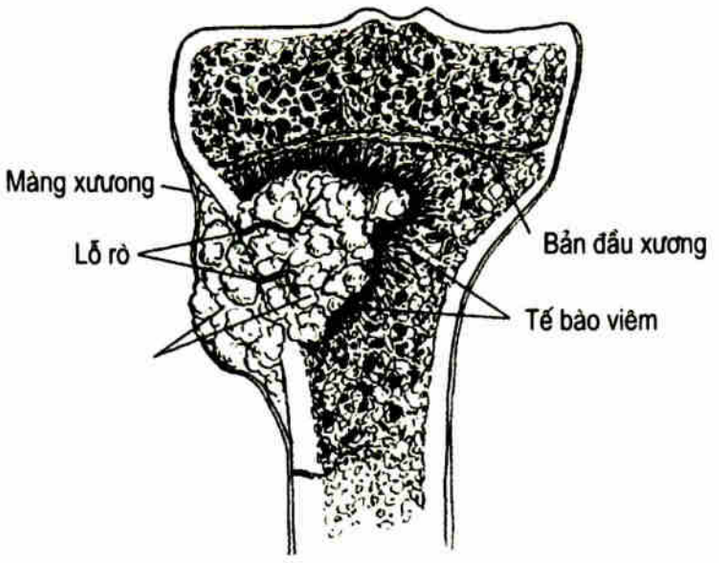

Hình 13.1. Giải phẫu bệnh của viêm xương

4. CHẨN ĐOÁN VIÊM XƯƠNG TỦY CẤP

4.1. Lâm sàng

- Giai đoạn đầu dấu hiệu mơ hồ, không rõ ràng, dễ bỏ qua.
- Trẻ bỗng nhiên sốt cao, nhiễm trùng nhẹ.
- Trẻ kêu đau quanh chi, hạn chế hoạt động (trái với thường lệ).
- Khám thấy: sưng nề nhẹ quanh một đầu xương, ấn vào khớp không đau.
- Khi bệnh trên 72 giờ thì triệu chứng lâm sàng rầm rộ hơn
- Giai đoạn muộn khi viêm đã phá ra tổ chức phần mềm:

– Toàn thân có hội chứng nhiễm khuẩn nặng.

– Tại chỗ có ổ áp xe cơ ở chi: sưng-nóng- đỏ- đau và ở giữa bùng nhùng mủ.

– Nhiều khi có lỗ rò mủ ra ngoài da.

4.2. X.quang

- Nếu bệnh 7-10 ngày vẫn chưa có triệu chứng X quang.
- Sau 12 ngày mới rõ dần:

– Dấu hiệu hủy hoại của xương chính.

– Dấu hiệu tái tạo, phản ứng xây đắp của màng xương.

– Hình ảnh xương tù (xương chết). Chụp đường rò nếu có lỗ rò

– Chụp cắt lớp xương với Technetium 99 có thể phát hiện đến 90-95% các trường hợp trong vòng 24-48 giờ đầu, ngoài ra có thể chụp cắt lớp xương với Gallium hoặc Indium 111 đánh dấu bạch cầu. MRI có thể giúp thấy các thay đổi của phần mềm do phản ứng viêm.

4.3. Xét nghiệm: tốc độ máu lắng cao, bạch cầu tăng

Chọc hút: bằng kim để chẩn đoán về mặt vi khuẩn học và xác định ổ áp xe. Vị trí chọc hút thường là chỗ sưng nề nhất, soi tươi và cấy vi khuẩn làm kháng sinh đồ là cần thiết để giúp cho việc điều trị.

Cấy máu: Cấy máu cần tiến hành sớm khi có nghi ngờ về chẩn đoán và trước khi dùng kháng sinh. Cấy máu có thể phát hiện đến 50% các trường hợp.

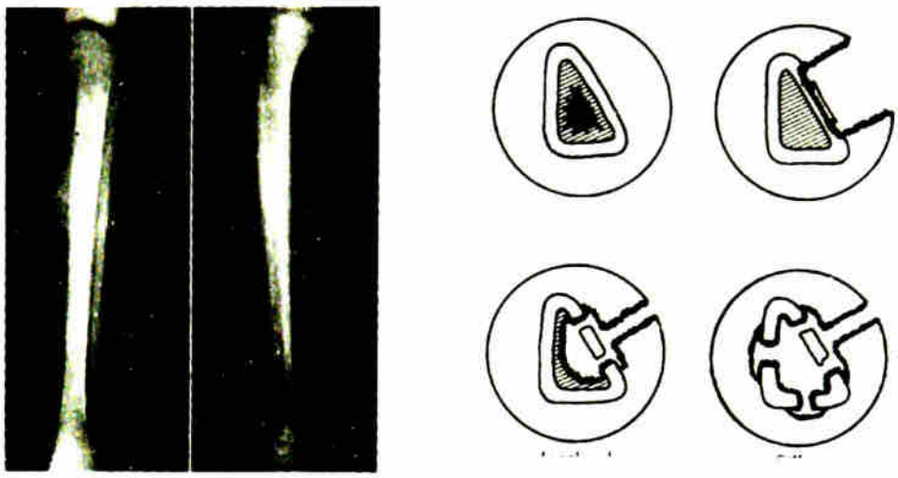

Hình 13.2. Các giai đoạn viêm xương trên Xquang

Hình 13.3. Hình ảnh xương chết trên X.quang

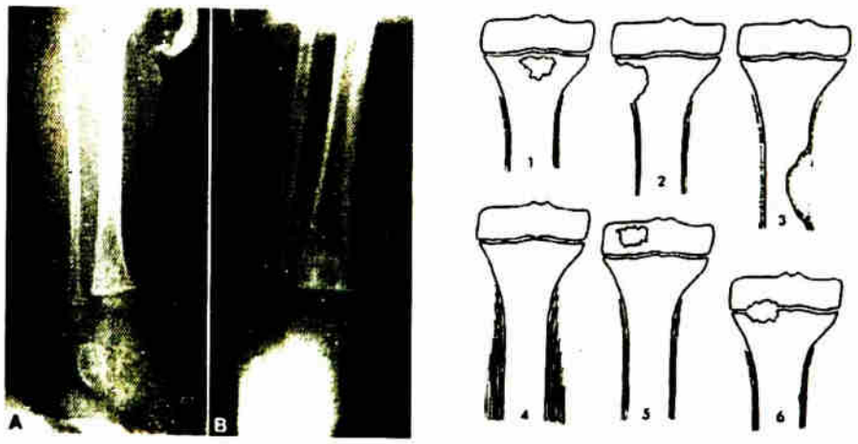

Hình 13.4. Áp xe Brodie ở đầu xương

4. CHẨN ĐOÁN PHÂN BIỆT VỚI

- Bại liệt thể sớm: Cã vùng dịch tễ, không sưng nóng ở chi, khám chuyn khoa nhi - lây đó loại trừ.
- Bệnh thấp khớp ở vị thành niên: tìm kháng nguyên, kháng thể liên cầu
- Bệnh viêm nhiễm phần mềm
- U xương.

5. VIÊM XƯƠNG SAU CHẤN THƯƠNG

5.1. Lâm sàng

- Thường gặp sau gãy xương hở, sau mổ kết hợp xương.
- Bệnh nhân sốt cao, dấu hiệu nhiễm trùng rõ.
- Tại vết thương: sưng nề, chảy dịch hoặc mủ. Nếu nặng hơn có thể thấy lộ xương viêm, lộ dụng cụ kết hợp xương.

5.2. X.quang: đầy đủ hình ảnh viêm xương, ổ gãy xương cũ hoặc dụng cụ kết hợp xương.

6. ĐIỀU TRỊ

6.1. Điều trị viêm xương tủy cấp ở trẻ em

- Nguyên tắc như sau (theo Nade):

– Điều trị phải tích cực, sớm và tính từng giờ.

– Bất động bằng bột 2 tuần.

– Cho kháng sinh liều cao toàn thân.

– Tìm ổ nhiễm khuẩn nguyên phát và phải điều trị tiệt căn.

– Nâng cao sức đề kháng cho bệnh nhân.

- Cô thó:

– Kháng sinh phải dùng ngay dù chưa có chẩn đoán xác định, trước khi có sự hình thành mủ.

– Khi có sự hình thành mủ thì phẫu thuật dẫn lưu mủ và tổ chức hoại tử là cần thiết vì kháng sinh không thể làm sạch được các thành phần này.

– Nếu phẫu thuật đảm bảo dẫn lưu sạch mủ và tổ chức hoại tử thì kháng sinh ngăn ngừa sự tái lập lại và giúp cho liền vết mổ an toàn.

– Phẫu thuật không được làm tổn thương thêm tổ chức lành.

– Kháng sinh nên dùng tiếp tục sau phẫu thuật.

- Chỉ định phẫu thuật khi:

- Có ổ áp xe.
- Khi điều trị kháng sinh đúng mà tình trạng toàn thân và tại chỗ của bệnh nhân không cải thiện.

- Kỹ thuật mổ:

- Dẫn lưu ổ apxe dưới màng xương.
- Khoan một vài lỗ vào thân xương để thăm dò ống tủy, nếu có mủ trong ống tủy phải mở cửa sổ xương để làm sạch mủ và dẫn lưu.
- Dẫn lưu rộng rãi.
- Đóng da thưa.

6.2. Điều trị viêm xương mãn tính

Đặc điểm sinh bệnh học của viêm xương tủy xương mạn tính là sự tồn tại của các hốc xương chứa mủ hoặc tổ chức hạt nhiễm khuẩn hay xương chết. Các hốc này được bao quanh bởi tổ chức xơ vô mạch, hệ thống ống Havers bị tắc, màng xương và tổ chức phần mềm xung quang dày lên, tất cả những yếu tố này làm cho kháng sinh toàn thân có tác dụng rất hạn chế. Triệu chứng lâm sàng thường không không điển hình, thỉnh thoảng có đợt viêm cấp.

Chẩn đoán dễ nhầm với u xương, chẩn đoán dựa chủ yếu vào X quang, chọc dò nuôi cấy vi khuẩn..

Điều trị phẫu thuật lấy xương chết, nạo viêm, dẫn lưu rộng rãi và kháng sinh toàn thân. Việc che phủ tổn khuyết có thể đơn thuần chỉ là đóng vết thương hoặc phải tiến hành chuyển vạt, lấp đầy chỗ khuyết xương bằng cơ có chân nuôi.

Điều trị toàn thân: chế độ ăn uống,vitamin.

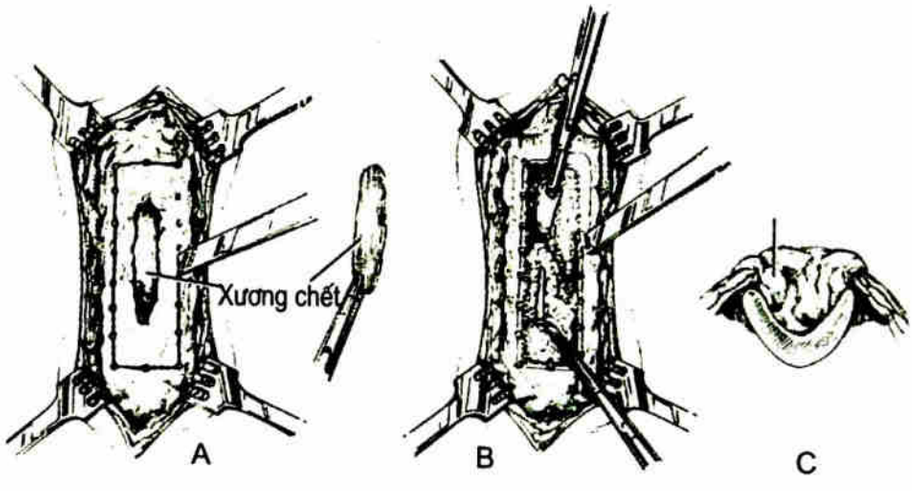

Hình 14.4. Phẫu thuật viêm xương

6.3. Điều trị viêm xương sau chấn thương

- Nếu diễn biến lâm sàng nhẹ; toàn thân không có hội chứng nhiễm trùng, tại chỗ không có ổ áp xe; thì điều trị bảo tồn: kháng sinh và chăm sóc vết thương.
- Nếu diễn biến lâm sàng nặng thì phải phẫu thuật lấy hết dụng cụ KHX bên trong, lấy xương chết, làm sạch đầu xương và ống tủy.
- Cố định xương bằng CĐNV, hoặc bó bột (nếu can xương chắc rồi).

TÀI LIỆU THAM KHẢO

1. Ngoại khoa cơ sở. NXB Y học Hà Nội 1990.
2. Triệu chứng học Ngoại khoa. NXB Y học Hà Nội 2000.
3. Giải phẫu thực hành ngoại khoa. NXB Y học Hà Nội 2000.
4. Bệnh học Ngoại tập 2. NXB Y học Hà Nội 2001.
5. Điều dưỡng cơ bản (1996), Vụ KH-ĐT Bộ Y tế, NXB Y học.
6. Điều dưỡng Ngoại khoa (1996), Vụ KH-ĐT Bộ Y tế, NXB Y học.
7. Essentials of Family Medicine (fourth edition)-Lippincott Williams & Wilkin.
8. CAMBELL'S OPERATIVE ORTHOPAEDICS (Ninth Edited by S.Terry Canall 2002.
9. ATLAS OF CLINICAL ANATOMY – DxR DEVELOPMENT, INC 1997 – 1998.

VẾT THƯƠNG KHỚP

PGS.TS. Đào Xuân Tích

1. ĐẠI CƯƠNG

1.1. Định nghĩa

Là những vết thương thấu khớp làm khoang khớp thông với bên ngoài. Về mặt giải phẫu theo định nghĩa trên là thành phần trong cùng (màng hoạt dịch) của khớp đã bị thủng, rách.

1.2. Tầm quang trọng của vết thương khớp (VTK)

- VTK hay gặp trong tai nạn đời thường (nhiều nhất là các vết thương ở các khớp bàn ngón tay và ở khớp gối).
- VTK do cấu trúc giải phẫu của nó, rất dễ trở thành phức tạp vì các lý do đến muộn, xử trí không đúng quy cách, vì các tổn thương xương và sụn có thể kèm theo... tất cả đều dẫn đến nguy cơ huỷ hoại cơ năng vận động khớp và về lâu dài những nguy cơ về viêm và hư khớp sau chấn thương.
- Từ trước đến nay người ta đều coi VTK là những vết thương quan trọng cần xử trí cấp cứu. Vài số liệu dưới đây nói lên điều đó.

1.3. Một vài số liệu minh hoạ

1.3.1. Về những VTK không được xử trí hay xử trí tồi

- Trong chiến tranh giành độc lập của Mỹ (thập kỷ 70, thế kỷ 18): 837/1000 ca VTK tử vong (Denk).
- Theo Billroth 6000 ca VTK từ 1864 - 1971: 71% tử vong

1.3.2. Về các VTK trong đại chiến 1914 - 1918

- 1914 Quénu tổng kết và nêu tác hại của chủ trương không chịu can thiệp phẫu thuật, không rạch rộng dẫn lưu các VTK nhiễm khuẩn.
- 1915 Dolore và Kocher bảo vệ ý kiến: trong VTK chiến tranh cần phải mở khớp thăm dò kiểm tra dị vật, mảnh đạn một cách có hệ thống.
- 1916 Duval và Leriche đề xuất: phải khâu kín màng hoạt dịch sau khi đã kiểm tra và làm sạch khoang khớp.
- Tất cả những nhận định và kinh nghiệm đó áp dụng trong thực tế đã làm tỉ lệ tử vong do VTK giảm xuống chỉ còn 8% năm 1917.

1.3.3. Thời kỳ có Sulfamide và Pénicilline

- Theo Young và Muller: 101 VTK gối chiến tranh chống phát xít Đức ở Pháp năm 1944. Không có ca nào tử vong hoặc phải cắt cụt.
- Theo Ouary và Ferville từ 1946 - 1948 trong chiến tranh Đông Dương, 67 VTK gối mổ tại Sài Gòn không có ca nào tử vong hoặc bị cắt cụt, 73% tiến triển không nhiễm khuẩn.

2. GIẢI PHẪU BỆNH LÝ

2.1. Phân loại VTK

2.1.1. Phân loại theo hoàn cảnh bị VTK

Cách phân loại này có ý nghĩa khác nhau về độ ô nhiễm, về sự nhanh chậm trong sơ cứu, cấp cứu.

Trên cơ sở đó người ta chia ra: VTK thời chiến, VTK thời bình.

2.1.2. Phân loại theo tác nhân gây tổn thương và mức độ tổn thương

- VTK do vật sắc, nhọn: vết thương gọn, nhỏ hoặc nếu rộng thì các bờ bị cắt gọn, không dập nát. Sẽ khó xác định là thấu hay không thấu khớp với các VTK do vật nhọn chọc.
- VTK bị dập nát nhiều các thành phần của khớp
- VTK lớn không có dị vật
- VTK lớn có dị vật
- VTK có kèm gẫy xương mặt khớp

Cách phân loại này có ý nghĩa tiên lượng về sự khó dễ trong chẩn đoán, sự phức tạp nhiều hay ít trong xử trí.

2.1.3. Phân loại theo thời gian

VTK đến sớm, VTK đến muộn đã có biểu hiện viêm khớp cấp và VTK đến muộn đã viêm mủ do không được xử trí.

Trên đây là các phân loại chính cho VTK

2.2. Giải phẫu bệnh lý VTK

2.2.1. Tổn thương da trong VTK

- Tổn thương da có thể có là một vết thương sắc gọn dễ cắt lọc và xử trí.
- Da bị bầm dập dễ bị hoại tử và lộ các phần tử dưới da như dây chằng, bao khớp, gân (khớp cổ chân, cổ tay). Da bị bong lóc nhiều cũng có nguy cơ ấy.
- Các vạt da bị rách với góc ở đỉnh vạt quá nhọn có thể cũng bị hoại tử. Vạt da có cuống về phía gốc chi dễ được nuôi dưỡng hơn là vạt da có cuống về phía

đầu chi. Cũng sẽ kém nuôi dưỡng đối với những vạt da có chiều ngang hẹp hoặc có cuống hẹp.

- Da ở các nơi ít đàn hồi (ngón chân) khi bị mất gây khó khăn cho việc khâu che phủ.
- Mất da từng mảnh lớn sẽ làm cho xử trí VTK thêm phức tạp.

2.2.2. Tổn thương bao khớp, dây chằng

- Bao khớp, dây chằng cùng với gân cơ quanh khớp là phương tiện giữ khớp chắc chắn nhất. Nếu như tổn thương da nhiều là nguy cơ đối với các khớp nông (sát ngay dưới da) thì tổn thương nhiều lớp bao khớp dây chằng sẽ là nguy cơ đối với quá trình tiến triển của các khớp sâu.
- Bao khớp, dây chằng khi bị các vết đâm chọc nhỏ có thể tự khép lại và có thể liền bình thường khi được bất động tốt và không nhiễm khuẩn. Khi bị rách gọn còn có thể khâu lại được tuy nhiên một số nơi (điểm hình là khớp cổ chân) việc khâu phục hồi hầu như không thực hiện được.
- Các dây chằng càng ngắn càng khó khâu phục hồi
- Tổn thương bao khớp, dây chằng dẫn đến nguy cơ lỏng lẻo khớp nhất là ở VTK gối; tại đây khi có tổn thương đứt các dây chằng chéo thì nguy cơ lỏng lẻo khớp càng cao.
- Bao khớp, dây chằng bị ảnh hưởng của phù nề kéo dài viêm nhiễm, bất động kéo dài sẽ trở nên xơ hoá, kém đàn hồi làm hạn chế vận động.
- Mất tổ chức bao khớp khi không khâu lại được nhưng vẫn có các cơ bao quanh (trường hợp các khớp ở gốc chi) hoặc có da che phủ thì bao khớp vẫn tái tạo lại được do cơ thể sinh ra một lớp tổ chức liên kết không điểm hình với độ đàn hồi kém trước.

2.2.3. Tổn thương của màng hoạt dịch (MHD)

MHD có diện tích rộng hơn bao khớp vì có nhiều nếp nhăn. MHD rất giầu mạch máu và chia làm 2 lớp: lớp trong mỏng hầu như không có mạch máu, cấu tạo bởi các tế bào liên kết dẹt, lớp này được coi như một màng lọc một chiều từ ngoài vào trong và trong tình trạng bình thường thì không có khả năng thấm hút.

Lớp ngoài là lớp xuất tiết dịch cấu tạo bởi tổ chức liên kết lỏng lẻo, rất giầu mạch máu và dễ phù nề xung huyết khi bị chấn thương.

- Khi có VTK theo Leriche và Policard, MHD phản ứng lại bằng cách:
  + Lúc đầu lớp ngoài xung huyết phù nề do rối loạn vận mạch, trong khi đó lớp bên trong để cho các chất đạm phân tử lớn đi vào trong khớp và đây là môi trường không thuận lợi cho phát triển của vi khuẩn.
  + Tiếp theo là giai đoạn chống lại viêm của MHD: trong khi vết thương ở ngoài khoang khớp vi khuẩn sau 18 giờ đã phát triển thì khoang khớp tương đối vẫn còn được bảo vệ và chỉ 24 - 36 giờ sau khớp mới mất khả năng đó.

Được như vậy là nhờ lớp ngoài của MHD giàu mạch máu đã tập trung khá dầy đặc các bạch cầu tạo thành một hàng rào bảo vệ.

Tuy nhiên sự ngăn cản này cũng không được lâu dài và khi mà các bạch cầu đa nhân đã thoát vào trong dịch khớp, chúng sẽ tiết men phân huỷ đạm biến dịch khớp thành môi trường nuôi cấy vi khuẩn. Cuối cùng thì viêm phát triển và MHD tạo thành những vách fibrine để ngăn cách ổ mủ và rồi chỉ sau vài ngày là tổ chức liên kết phát triển mạnh làm dính khoang khớp dẫn tới cứng khớp.

Vai trò phản ứng của MHD đối với viêm trong VTK như vậy nên người ta có thể đưa ra một vài nhận xét:

- Tiến triển của nhiễm khuẩn trong VTK thường diễn ra chậm hơn so với các vết thương thông thường khác.
- Dịch khớp trong những giờ đầu dù hút ra thấy như làm mủ nhưng vẫn có thể là chưa có vi khuẩn. (Delbet, Fiessinger, Duval, Vaucher).
- MHD sẽ chống đỡ viêm nhiễm tốt hơn khi được xử trí khâu kín (tất nhiên là sau khi làm sạch khoang khớp).

Nhưng những nhận định trên cũng không tránh khỏi bị phê phán:

- Dịch khớp chỉ trống lại sự phát triển của vi khuẩn một cách rất tạm thời và nếu như trong dịch khớp có lẫn máu (một tình huống dễ gặp trong VTK) thì ngay lập tức nó trở thành môi trường tốt cho vi khuẩn sinh sôi nảy nở.
- Lớp màng trong ngăn cản vi khuẩn thâm nhập khoang khớp thì đồng thời cũng ngăn cản một số kháng sinh vào khoang khớp.
- Chỉ một số khớp bị các vật sắc nhọn chọc vào thì sau đó tự mím lại được hoặc chỉ một số nơi MHD sau khi cắt lọc vẫn còn đủ khâu kín được thì sự chống đỡ với vi khuẩn mới được coi là hữu hiệu. Vậy thì ở những nơi không thể khâu lại được MHD hay bao khớp (VTK ở khớp cổ chân như đã nêu trên) những nơi này tất sẽ có nguy cơ nhiễm khuẩn.

Tóm lại vai trò chống đỡ nhiễm khuẩn của MHD cũng chỉ có mức độ.

2.2.4. Tổn thương của sụn khớp

- Sụn khớp thuộc loại sụn trong, rất biệt hoá và nghèo mạch nuôi dưỡng. Sụn bọc mặt các khớp động và giúp cho vận động dễ dàng, ở các khớp phải chịu lực tỳ nén thì sụn giữ vai trò như một hệ giảm sóc.
- Sụn khớp được nuôi dưỡng bởi dịch khớp trong đó thành phần acid hyaluronic đóng vai trò quan trọng, sụn khớp còn được các mạch của vùng xương xốp nuôi, bởi vậy khi tổn thương xương xốp thì việc nuôi dưỡng sụn sẽ kém.
- Ở mặt khớp khi sụn bọc bị mất thì không thể tái tạo được sụn như cũ mà thay vào đó là một lớp tổ chức liên kết kém chất lượng; những khớp bị tổn thương mặt sụn trầm trọng sẽ là những khớp có thể bị chứng hư khớp về sau.
- Sụn khớp khi bị bong rời ra, trôi nổi trong dịch khớp vẫn có thể tiếp tục tồn tại và phát triển và nó sẽ trở thành một loại dị vật di chuyển trong khoang

khớp, kích thích gây tiết dịch, đôi khi mắc kẹt vào khe khớp gây đau và hạn chế khớp tức thời người ta gọi những mẩu sụn tự do này là chuột nhắt của khớp (souris articulaire).

2.2.5. *Tổn thương của xương xốp*

Khi bị thương tổn bất kể dưới hình thức nào đều có các nguy cơ sau:

- Hoại tử tổ chức xương do thiếu máu nuôi dưỡng.
- Hoại tử tổ chức xương do viêm xương.
- Làm ảnh hưởng đến dinh dưỡng của sụn khớp.
- Hư khớp sau chấn thương.
- Dính, cứng khớp.

2.2.6. *Tổn thương các gân cơ quanh khớp*

Ở một vài nơi, tổn thương gây quanh cơ khớp cần được lưu ý đánh giá vì có thể ảnh hưởng không nhỏ đến tiến triển của VTK. Sau đây là vài ví dụ:

- VTK ở ngón tay nếu tổn thương gân kèm theo sẽ làm cho xử trí kéo dài thêm và nhiều khi do tổn thương gân không hồi phục thì tiến triển ở khớp có tốt cũng không sử dụng được ngón tay nữa.
- Các cơ ở vùng gốc chi bị tổn thương trong VTK nếu không được cắt lọc kiểm tra tốt dễ bị hoại tử và có thể còn sót dị vật, rất dễ nhiễm khuẩn. Trong y văn thế giới và trong nước đã có những ca VTK vùng khớp háng bị hoại thư sinh hơi, một loại nhiễm khuẩn rất nặng.

2.2.7. *Khoang khớp trong VTK*

Cấu trúc của khoang khớp với bao khớp bọc quanh những phần cứng của hai đầu xương, ở một số khớp (điển hình là khớp gối) các đầu xương lõm vào tạo thành các hốc, các ngách, còn MHD một số khớp tạo thành các túi cùng. Tất cả những kiểu cấu tạo đó cho ta một nhận xét là khoang khớp bị khi viêm nhiễm rất khó tự xẹp lại và ít có các chất bẩn cặn. Đó là điều lý giải các viêm nhiễm ở khớp thường hay bị kéo dài thời gian điều trị.

3. LÂM SÀNG VÀ CHẨN ĐOÁN

3.1. Những khớp hay bị vết thương khớp

Đó là khớp gối và khớp các ngón tay. Ở khớp gối với đặc điểm khoang khớp lớn MHD có diện tích lớn nhất với nhiều ngóc ngách, lại dễ thông với khoang hoạt dịch quanh khớp. Bởi vậy khi nhiễm khuẩn thường rất phức tạp.

Ở các khớp ngón tay thường lúc đầu không được coi trọng đúng mức nên dễ điều trị sơ sài dẫn đến tàn phế cả bàn tay.

3.2. Phân loại trên lâm sàng các vết thương khớp mới

Theo chúng tôi, một trong những phân loại có giá trị thực tiễn là:

VTK mới do vật sắc nhọn gây nên, các vết thương ở đây thường nhỏ hẹp khó chẩn đoán là đã thấu khớp hay chưa.

- VTK rộng nhưng không có dị vật
- VKT rộng và có dị vật trong khoang khớp.
- VTK kèm gẫy xương mặt khớp hay trật khớp.

3.3. Vết thương khớp rộng

Với các VTK này thường chẩn đoán dễ vì có thể thấy rõ ở phần mặt sụn khớp lộ ra dưới vết thương. Việc cần làm là hỏi ngày giờ và hoàn cảnh bị tai nạn, đánh giá tình trạng toàn thân và các tổn thương phối hợp, đánh giá tình trạng tại chỗ từ nông vào sâu Chụp các phim X quang để kiểm tra sự toàn vẹn của xương, sụn mặt khớp cũng như xem có dị vật hay không.

3.4. Vết thương khớp nhỏ hẹp

Gặp các VTK nhỏ, hẹp do các vật sắt nhọn, đạn, súng, vấn đề khó là có thấu khớp hay không. Tất cả các triệu chứng đau, hạn chế cơ năng đều không mấy giá trị. Hãn hữu chỉ một số trường hợp có dịch nhớt của khớp lẫn với máu chảy ra từ miệng vết thương khi ấn nhẹ vào vùng khớp, mới cho chẩn đoán chắc chắn. Chính vì có khó khăn trong chẩn đoán các VTK nhỏ, hẹp nên có một nguyên tắc là với các vết thương vùng khớp chưa rõ có thấu khớp hay không đều phải được mổ thăm dò kiểm tra kỹ đường đi của tác nhân gây vết thương.

3.5. Vấn đề chẩn đoán trong vết thương khớp

Trong chẩn đoán VTK, có hai vấn đề chủ yếu được đặt ra cho các thầy thuốc lâm sàng:

- Đây là một vết thương thấu khớp hay chỉ là một vết thương phần mềm vùng khớp?
- Nếu đã thấu khớp, đã có nhiễm khuẩn hay chưa giải quyết vấn đề thứ nhất phải dựa vào mổ thăm dò để xem MHD đã bị thủng rách hay còn nguyên vẹn. Có thể nói một cách khác là tất cả các vết thương phần mềm vùng khớp và vùng lân cận của khớp đều phải mổ để kiểm tra đường đi của vết thương như thế nào.
- Giải quyết vấn đề thứ hai không đơn giản, người ta phải dựa vào kết quả theo dõi diễn biến của một VTK với mục đích chính là phát hiện nhiễm khuẩn trong đó nếu dựa vào sốt và công thức bạch cầu tăng thường không có mấy giá trị vì có nhiều trường hợp viêm tiến triển khá kín đáo do đã được dùng kháng sinh.

Chỉ có chăm sóc vết thương tại chỗ là có thể cho chúng ta nhiều thông tin quý báu về diễn biến VTK.

- Nếu thấy khớp tấy sưng, da đỏ lựng, tiết dịch qua vết thương quá mức hoặc tự nhiên dịch khớp chảy ra là đã phải chọc hút dịch để xét nghiệm và nuôi cấy.
- Hơi cử động nhẹ cũng đã rất đau là một triệu chứng rất có giá trị (trong trường hợp VTK không có tổn thương xương) vì rất có thể khớp đã bị viêm nhiễm.
- Một VTK đang điều trị tự nhiên đau tăng lên là phải mở băng ra coi lại.

4. CẬN LÂM SÀNG

4.1. Chụp X quang

Bất kể loại vết thương rộng hẹp đều cho chụp X quang để không bỏ sót các tổn thương mà khi khám lâm sàng chưa thấy được. Trong VTK những hình X quang sau đây có ý nghĩa: bóng hơi trong khớp, hình dị vật, hình gãy xương mặt khớp, hình khe khớp không đều đặn, liên quan các mặt khớp không bình thường, hình tổn thương các phần xương xốp.

4.2. Các khám xét lâm sàng khác

Khi có điều kiện có thể yêu cầu chụp cắt lớp vi tính (CT scan). Cách chụp này cho biết chi tiết hơn về các tổn thương của xương và đặc biệt là của các phần mềm sụn chêm, sụn khớp... mà trên phim X quang thường không thể phát hiện được.

Chụp cộng hưởng từ hạt nhân cũng có thể áp dụng và sự khác biệt giữa các vùng có chứa dịch, máu tụ, gân cơ, xương, ống tuỷ... càng hiện rõ hơn là chụp cắt lớp vi tính.

5. DIỄN BIẾN CỦA VTK

- Trong VTK vấn đề cần chú trọng nhất là tránh để nhiễm khuẩn, bởi vậy điều cơ bản cần nhớ là can thiệp phẫu thuật sớm và đúng kỹ thuật.
- Chỉ có một số rất ít VTK nhỏ và sạch có thể tự khỏi sau ít ngày và dù đôi khi có thấy xuất tiết dịch khớp nhưng rồi cũng sẽ rút dần.

5.1. Diễn biến của VTK, được xử trí sớm

- Nhờ có xử trí sớm, đa số VTK khỏi và không để lại di chứng gì trừ khi có kèm theo tổn thương xương.
- Tuy nhiên cũng có khi sau xử trí, tiến triển không đơn giản, dù là đã xử trí đúng: sau 5-6 ngày gối sưng to, tiết dịch đau khớp tăng lên vết mổ tấy đỏ và có xu hướng toác mép. Lúc này phải chọc hút kiểm tra dịch khớp, hoặc là dịch vẫn trong và vô khuẩn và như vậy khớp sẽ trở lại bình thường sau vài lần chọc hút, hoặc là dịch đã đục, xét nghiệm là đã viêm khớp, lúc này nếu không điều trị tích cực sẽ dẫn đến tổn thương xương, sụn, MHD và tương lai dễ cứng khớp.

5.2. Vết thương khớp đến muộn có thể gặp những diễn biến sau

5.2.1. Viêm khớp cấp

Gặp ở những VTK đến chậm sau 3-4 ngày và không xử trí ở tuyến trước:

- Khớp đau dữ dội hơi cử động cũng làm đau tăng lên đau tới mức bỏ cả ăn, ngủ, thân nhiệt lên tới 39°C đến 40°C giao động, mạch nhanh, toàn trạng sút kém, tại VTK sưng nóng đỏ, chảy ra một chất dịch nhớt và đôi khi là mủ thật sự.

Tiên lượng nặng nhẹ còn tuỳ theo khớp: với những viêm như thế này ở khớp háng, trước đây bệnh nhân có thể bị tử vong trong vòng 8-10 ngày. Ngày nay ít tử vong hơn nhiều nhưng vẫn có những ca phải trả giá bằng cắt cụt chi hoặc tháo khớp hoặc mở rộng khớp dẫn lưu và tương lai dính, cứng khớp hầu như chắc chắn.

5.2.2. Viêm khớp tối cấp

Với thời đại kháng sinh, diễn biết VTK thành viêm khớp tối cấp ít gặp. Nếu có sẽ thấy: các triệu chứng của viêm khớp cấp kể trên đều ở mức rất nặng và nhanh. Thời kỳ chưa có kháng sinh, thường phải cắt cụt chi ngay mà cũng chỉ cứu được chưa tới 1/3 số bệnh nhân viêm khớp tối cấp (theo G. Lord).

5.2.3. Viêm khớp tiềm ẩm

Ngày nay gặp nhiều trong các VTK chiến tranh, được cho kháng sinh dự phòng nhưng vận chuyển và xử trí chậm. Với các VTK thời bình cũng vậy đó là chưa kể đến các trường hợp do thái độ coi nhẹ VTK nhỏ (điển hình là với các VTK ở bàn, ngón tay).

Biểu hiện chính của viêm khớp tiềm ẩn là các dấu hiệu đau và sưng kéo dài, khỏi không ra khỏi, rồi thấy nặng lên và trở thành viêm mủ. Hậu quả thường là dính và cứng khớp.

6. THÁI ĐỘ XỬ TRÍ CỦA VẾT THƯƠNG KHỚP

Tất cả các VTK đều phải được xử trí phẫu thuật càng sớm càng tốt vì điều đó quyết định chất lượng của kết quả điều trị. Lẽ tất nhiên khái niệm "phải được xử trí phẫu thuật" cần phải được hiểu một cách không cứng nhắc: những VTK do vật sắc nhọn nhỏ (như kim, đinh v.v...), có thể để theo dõi diễn biến, khi cần chọc hút dịch, bơm kháng sinh tại chỗ, dùng nội soi khớp để kiểm tra và đặt dẫn lưu qua nội soi. Như vậy chỉ có một số khớp là phải xử trí phẫu thuật càng sớm càng tốt.

Trong thời bình VTK tất nhiên phải được xử trí cấp cứu, thời chiến có thể cho phép xử trí trì hoãn nhưng ngay nay tất cả mọi trường hợp của thời bình cũng như thời chiến người ta không còn căn cứ nhiều vào thời gian VTK đến trước 12 giờ hay sau 12 giờ để quyết định cách xử trí vì nhờ có kháng sinh dùng trong sơ cứu và trong điều trị. Thật vậy, nhờ có các kháng sinh tốt và dùng sớm các kháng sinh nên người ta có thể bảo tồn cho những khớp đến muộn mà trước đây thường không thể bảo tồn được.

Cái chủ yếu hiện nay là dựa vào các dấu hiệu lâm sàng phẫu thuật và xét nghiệm xem có hay không có nhiễm khuẩn ở khớp để từ đó xác định các xử trí.

6.1. Sơ cứu vết thương khớp

Những công việc cần thiết phải làm trong sơ cứu

- Khám toàn diện đánh giá tổn thương phối hợp và tổn thương tại chỗ.
- Xử trí sơ cứu ngay tại chỗ những thương tổn cần xử trí gấp.
- Phòng và chống sốc
- Băng vô khuẩn VTK
- Bất động chi bị thương
- Dự phòng nhiễm khuẩn và uốn ván, hoại thư
- Chuyển sớm

Đối với VTK thái độ nên tránh dùng qua thăm dò, kìm kocher đưa vào vết thương để xem xét có thấu hay không. Một điều cần lưu ý là khi có dị vật là các mảnh kim loại các vật sắc nhọn khác cắm vào vết thương, cắm vào xương khớp không nên tự tiện lấy bỏ tại tuyến sơ cứu nhất là khi quanh đó có các bó mạch, thần kinh. Không nên có ảo tưởng việc lấy bỏ các dị vật đó sẽ làm cho tình hình tổn thương, độ ô nhiễm tại vết thương sẽ được cải thiện hơn; trừ khi là bùn đất bám vào mặt da thì có thể loại bỏ trước khi băng bó.

6.2. Điều trị vết thương khớp

6.2.1. Vết thương khớp đến sớm, không gẫy xương mặt khớp

Công việc điều trị bao gồm: phẫu thuật, bất động, vận động chủ động để phục hồi cơ năng sớm.

* Phẫu thuật vết thương khớp

- Bệnh nhân được gây mê toàn thân và được đánh rửa vùng VTK bằng xà phòng bàn chải dùng cho phẫu thuật viên.
- Sát khuẩn vết thương, khăn trải mổ vô khuẩn
- Cắt lọc vết thương theo các nguyên tắc áp dụng trong xử trí vết thương phần mềm đến sớm.

Cụ thể là:

+ Với tổn thương của da cần phải được cắt lọc hết những phần dập nát, không nên lo đến việc khâu kín lại được da hay không vì nếu da để lại xấu bị hoại tử sẽ là tiền đề cho nhiễm khuẩn.
+ Cắt lọc tổ chức phần mềm khác cần thận trọng tránh bó mạch thần kinh.
+ MHD ít khi bị hoại tử nên có thể cắt lọc tiết kiệm
+ Việc tìm lấy vết dị vật và các mảnh xương vụn là rất cần thiết và nhiều khi không phải dễ dàng với các mảnh rơi vào các ngóc ngách của khớp.
+ Rửa sạch cho hết máu tụ trong khớp và với dung dịch pha pênicilline.
+ Đặc một dẫn lưu khi cần hút liên tục và chỉ nên dùng dẫn lưu nhỏ bằng chất dẻo.

+ Khâu lại khoang khớp để cách ly khoang khớp với bên ngoài và nên làm từng lớp:

- Với MHD chỉ được dùng chỉ tiêu vì khâu chỉ không tiêu thì nút chỉ có thể rơi vào khoang khớp và có thể thành dị vật.
- Khâu lại bao khớp mỗi khi có thể làm được để góp phần làm kín khoang khớp.

Các dây chằng nếu khâu phục hồi lại được sẽ đỡ lỏng lẻo khớp về sau.

+ Khâu da ngay cần được cân nhắc kỹ

- Khi mà chỉ còn cách khâu da ngay mới làm kín được khoang khớp thì đó là bắt buộc phải làm.
- Trong các trường hợp khác, khi da vẫn còn đủ để khâu kín thì có 2 xu hướng: một trường phái chủ trương không khâu da mà cứ để da hở đến ngày thứ 10 và sau khi chắc không có vấn đề gì đáng lo ngại lúc đó mới khâu lại; 1 trường phái dựa vào có kháng sinh và có điều kiện theo dõi sát sao nên chủ trương khâu da ngay từ đầu.

* Bất động vết thương khớp:

Bất động tuyệt đối trong tư thế cơ năng của khớp. Rạch ngay bột thành 2 nửa (bột vỏ sò) để tiện chăm sóc kiểm tra, dễ thay băng, dễ rút dẫn lưu.

* Tập luyện trong vết thương khớp

Cho tập luyện phục hồi chức năng khi không còn hiện tượng viêm và chắc chắn không có biến chứng nhiễm khuẩn trong khớp nữa. Giai đoạn này rất cần sự cộng tác của bệnh nhân với thầy thuốc.

6.2.2. Vết thương khớp đến sớm, có kèm gãy xương mặt khớp

Ba tình huống có thể gặp:

6.2.2.1. Khi thấy các mảnh vỡ còn có thể chắp lại được để phục hồi giải phẫu mặt khớp: bảo tồn đến cùng mảnh xương vỡ chỉ trừ những mảnh nhỏ, rời và nằm trong khoang khớp.

Thực hiện kết hợp xương ngay dù có nguy cơ nhiễm khuẩn và với điều kiện là đủ da che phủ. Kết hợp xương vững chắc là một điều kiện để tập hợp vận động được sớm.

Cũng không nên coi kết hợp xương ngay là một chỉ định tuyệt đối: với một số ca kém thuận lợi hơn hoặc xét chưa cần thiết phải làm ngay, có thể kết hợp xương muộn vào ngày 15 - 20 khi đã chắc chắn không có nhiễm khuẩn khớp.

6.2.2.2. Khi khớp bị huỷ nhiều

Có thể cắt bỏ phần mặt khớp bị dập nát. Tuy nhiên có một số tác giả chủ trương không cắt bỏ mà sau khi làm sạch thì bó bột giữ cho thẳng trục sinh lý. Sau này sẽ thực hiện cắt bỏ một phần hoặc làm dính khớp hoặc thay thế khớp nhân tạo.

6.2.2.3. Khi vừa dập nát mặt khớp, vừa tổn thương mạch và thần kinh, nuôi dưỡng ít hy vọng:

Ở trường hợp này chỉ định cắt cụt được đặt ra sau khi đã cân nhắc các mặt về tương lai sinh hoạt về nghề nghiệp của bệnh nhân.

6.2.3. Vết thương khớp có biến chứng nhiễm khuẩn

Thái độ xử trí tuỳ thuộc vào mức độ viêm khớp bán cấp, viêm khớp cấp hay viêm khớp mãn tính.

6.2.3.1. Viêm khớp bán cấp

Loại này khi chọc hút thấy có dịch khớp đục có thể tiếp tục chọc hút nhiều lần kết hợp bơm kháng sinh vào khớp. Bằng cách này có thể chữa khỏi một số trường hợp. Cần nhớ là phải bất động tuyệt đối trong thời gian này và đừng quên cho kháng sinh toàn thân.

Cách điều trị này áp dụng cho những trường hợp VTK tuy được xử trí đúng qui cách mà vẫn bị viêm. Những trường hợp viêm khác đều nên can thiệp phẫu thuật khi thấy cần. Vai trò soi khớp ở đây có ưu thế nhất định và nhiều khi nhờ soi khớp người ta kiểm tra được khoang khớp tốt hơn cả trực tiếp mổ vào khớp.

6.2.3.2. Viêm khớp cấp

Trước kia với loại này người ta quan niệm rạch dẫn lưu rộng rãi thì tốt, nay thấy ngược lại: làm kín được khoang khớp sẽ giúp khớp chống đỡ nhiễm khuẩn tốt hơn với điều kiện cắt bỏ hết các tổ chức hoại tử, lấy hết dị vật cùng xương vụn và mảnh sụn tự do. Rửa sạch khớp nhiều lần và đặt dẫn lưu hút với áp lực âm, khâu kín MHD, khi không khâu được thì phải khâu da để đạt yêu cầu làm kín khoang khớp. Những ngày sau đó tiếp tục bơm rửa, dùng kháng sinh tại chỗ và toàn thân. Hiện nay các phương tiện soi khớp giúp khá tốt trong xử trí VTK bị viêm khớp cấp.

Bất động khớp tuyệt đối theo tư thế cơ năng.

Cắt bỏ một phần hay cắt cụt chỉ đặt ra khi cần cứu tính mạng của bệnh nhân. Từ khi có các loại kháng sinh tốt thì chỉ định này càng thu hẹp.

6.2.3.3. Viêm khớp mãn tính

Gọi là viêm khớp mãn tính khi thấy mặc dù có dùng kháng sinh, bất động và dẫn lưu hút áp lực âm... nhưng mủ vẫn chảy kéo dài. Lúc này phải nghĩ đến khoang khớp đã có nhiều vách ngăn, nhiều ngách, không thể tự xẹp hay tự lấp đầy được, còn xương thì đã bị viêm.

Chỉ định cắt bỏ một phần khớp có thể đặt ra và với chi dưới, cần đạt độ vững chãi, thường người ta làm dính khớp luôn còn với chi trên thường cắt bỏ một phần xương và tái tạo lại khớp để bảo đảm vận động...

VẾT THƯƠNG BÀN TAY

PGS. Nguyễn Đức Phúc

1. ĐẠI CƯƠNG

Vết thương bàn tay hay gặp. Chừng 1/3 là các thương tích đầu ngón tay. Khi bàn tay bị thương tổn rộng: da, đứt gân, gãy xương thì cần sơ cứu đúng cách và xử trí cấp cứu xong trong một thì mổ. Mổ nhiều lần kết quả xấu. Một thương tích nhỏ khu trú mà không xử trí tốt, không luyện tập tốt thì 1-2 tháng sau bàn tay sẽ có nhiều thương tổn mới: nhiều khớp xương bị cứng, nhiều gân dính, cơ bị teo, xương loãng vôi v.v... bàn tay lúc ấy rất nhiều di chứng khó chữa so với thương tổn đơn giản ban đầu. Trước một thương tổn phức tạp, nếu bệnh nhân phải mổ lúc nửa đêm về sáng chẳng hạn.

Kíp mổ mệt, dụng cụ thiếu v.v... theo lý thuyết tốt nhất là nên để lại mổ phiên vào một buổi sáng sau đó. Trong cấp cứu chỉ làm việc sơ cứu thôi.

2. SƠ CỨU VẾT THƯƠNG BÀN TAY

Khi có vết thương phức tạp, nếu cần để lại, mổ vào một buổi sáng thuận lợi hơn thì cần sơ cứu cho tốt. Sơ cứu bao gồm:

- Rửa sạch dầu mỡ đất cát ở bàn tay với xăng hoặc ête và xà phòng, với nước ấm xối rửa, cắt móng tay.
- Băng vô khuẩn bàn tay hơi ép để cầm máu, gác tay cao cho máu xuôi về tim dễ dàng.
- Nẹp bất động bàn tay.
- Cho kháng sinh ngừa uốn ván.

3. KHÁM LÂM SÀNG

- Mô tả kích thước, vị trí vết thương phần mềm.

Khám thương tổn máu và rối loạn tưới máu nuôi các ngón: bấm móng tay cho mềm cho trắng ra, xong thả xem tình trạng tưới máu vi quản hồng trở lại ở nền móng.

- Khám thương tổn thần kinh cảm giác:
  + Thần kinh quay: cảm giác ở mu tay, khe ngón 1-2.
  + Thần kinh giữa: cảm giác đốt 3 ngón 2-3.

+ Thần kinh trụ: cảm giác đốt 2 và 3 ngón 5.

Khám gân

+ Đứt chỗ bám tận gân duỗi: đốt 3 ngón tay gấp 30° không duỗi thẳng được.

+ Đứt gân gấp chung nông: ngửa bàn tay trên bàn, lấy cái bút đè đốt 1 ngón tay xuống bàn, yêu cầu gấp đốt 2: nếu không gấp được, đứt gân gấp nông.

+ Đứt gân gấp chung sâu: bàn tay để như trên, lấy cái bút đè đốt 2 ngón tay xuống bàn, nếu không gấp được đốt 3 ngón là đứt gân gấp chung sâu.

Khám xương: phát hiện thương tổn xương bằng phim X quang 2 tư thế.

4. XỬ TRÍ THƯƠNG TÍCH CỤT NGÓN TAY

Mất phần mềm đầu ngón ở đốt 3: chuyên khoa chuyển vạt hình tam giác 2 bên che đầu múp ngón. Vạt có máu nuôi ở nền.

Có thể lấy 1 miếng da rời nửa dầy (0,4-0,5mm) chọc lỗ cho thoát dịch, khâu che đầu ngón.

Có thể khâu che với vạt da có cuống ở gan tay.

Có hội phẫu thuật chuyên khoa cho rằng thay băng, để liền sẹo tự nhiên là tốt nhất.

Mẩu xương còn lại ở nền đốt 2 cần cố giữ lại, đó là bám tận gân gấp tận sâu và gân duỗi ngón.

+ Cụt đến chỏm đốt 2, cần cố giữ 1/3 giữa, chỗ bám tận của gân gấp nông.

+ Cụt cao hơn, mỏm cụt sẽ vướng, sau này chuyên khoa sẽ xét. Mỏm cụt ngắn ở ngón 2 hay 5 chuyên khoa sẽ lấy bỏ xương đến nền đốt bàn. Mỏm cụt ngắn ở ngón 3,4 cũng lấy bỏ đến nền đốt bàn và khâu khép 2 ngón thành lân cận để tránh khoảng trống.

Cụt nhiều ngón, trong cấp cứu cần giữ tất cả phần còn lành, chuyên khoa sẽ xét sau.

Cụt ngón cái cần giữ từng tí một, sau này chuyên khoa sẽ chuyển ngón co cuống mạch (cái hoá) hay lấy ngón tách rời và nối mạch, thần kinh vi phẫu.

5. VẾT THƯƠNG RÁCH PHẦN MỀM Ở BÀN NGÓN TAY

+ Mổ có garô. Cắt lọc sạch lớp sâu, khâu lại. Các vết thương phần mềm ở bàn ngón phần nhiều khâu kín, không dẫu lưu. Ở mô cái, mô út, nhiều cơ, khâu kín da có dẫn lưu. Mất da nhiều thường che da, vá da thì 2.

6. VẾT THƯƠNG ĐỨT GÂN DUỖI

Kỹ thuật cũ, khâu gân theo Bunnell. Kỹ thuật mới, khâu gân theo Kessler cải biên.

Chỉ không tiêu 4/0 khâu nối gân kiểu chữ H. Sau đó dùng chỉ không tiêu, khâu vắt kỹ mép gân chỗ nối. Chỉ vắt 6/0. Bất động nẹp duỗi ngón cho chùng gân. Để nẹp liên tục 3 tuần, 3 tuần bỏ nẹp tập, lúc nghỉ lại để nẹp - 6 tuần bỏ nẹp. Kết quả cơ năng thường tốt.

7. VẾT THƯƠNG ĐỨT GÂN GẤP

Người mổ chia gan tay thành 5 vùng

- Vùng 1: các đầu ngón từ nửa đốt 2 trở ra.
- Vùng 2: từ nếp gấp gan tay xa đến nửa đốt 2. Đây là vùng "cấm", vùng khó khâu, kết quả kém. Kỹ thuật hiện nay kết quả khá nhiều.
- Vùng 3 và 4: ở gan tay từ nếp gấp gan tay xa đến nếp gấp cổ tay.
- Vùng 5: cổ tay và cẳng tay thấp.

Khi chỉ bị đứt gân gấp nông

Kỹ thuật mới: khâu gân gấp nông theo Kessler cải biên với chỉ 4/0 và 6/0 như đã nêu. Khâu phục hồi bao gân.

- Sau mổ bất động nẹp bột mu bàn tay.
- Khớp bàn ngón gấp 70°.
- Khớp gian đốt gần và xa để gấp nhẹ 10° hoặc để thẳng.
- Ba tuần đầu chỉ tập cử động thụ động.
- Ba tuần tiếp, tập thụ động và chủ động nhẹ. Ngoài 6-8 tuần tập chủ động có sức cản nhẹ.

Kỹ thuật khâu gân gấp ruỗi đứt: hiện nay được xem là tốt nhất: khâu gân chữ H theo Kessler cải biên với chỉ cước 4/0 và khâu vắt đứt với chỉ 6/0 nhờ kính lúp hay kính phóng đại.

8. GÃY XƯƠNG HỞ BÀN TAY

Kết hợp xương với đính Kirschner nội tuỷ, để 6 tuần rút.

Dùng nẹp vít cỡ nhỏ theo AO tốt song gây dính nhiều hơn.

9. KHÂU NỐI BÀN TAY NGÓN TAY BỊ ĐỨT RỜI

- Tại nơi xảy ra tai nạn bảo quản khô bằng cho phần đứt rời vào túi ni lông buộc kín xong cho túi này vào phích đá.

  Thời gian có kết quả là dưới 6 giờ, càng sớm càng tốt.

- Nguyên tắc mổ:

  Bơm rửa máu với dung dịch héparin.

  Kết hợp xương nhanh và vững.

- Khâu nối 2-3 tĩnh mạch cho một động mạch được khâu nối
- Thần kinh đứt khâu bó chứ không nhân vỏ bao thần kinh, dùng kính lúp hay kính hiển vi phẫu thuật.
- Khâu nối gân theo kiểu Kessler cải biên.
- Khâu kín da. Nếu có hạn chế kỹ thuật thì thần kinh và gân để lại khâu sau khi ngón rời đã được nuôi tốt.
- Bất động tối thiểu. Tập sớm.

10. PHỤC HỒI CHỨC NĂNG SAU MỔ

- Có vai trò rất quan trọng: giữ cho các khớp được mềm, gân đỡ dính.
- Kỹ thuật phục hồi có thay đổi. Cách bất động, cách tập xem ở phần sau mổ đứt gân gấp.

CHẤN THƯƠNG SỌ NÃO KÍN

PGS.TS. Nguyễn Quang Bài

1. ĐẠI CƯƠNG

Nguyên nhân gây ra chấn thương sọ não là do tai nạn giao thông, tai nạn lao động xây dựng, tại nạn sinh hoạt, kể cả tai nạn thể thao và say bia rượu. Ngày nay đang có xu thế phát triển mạnh về công nghiệp và giao thông vận tải tai nạn chấn thương sọ não ngày càng gia tăng, đặc biệt xảy ra nhiều ở các thành phố lớn. Theo thống kê trong y văn thì tai nạn giao thông gây ra từ 50-60% thương tích ở đầu. Vào khoảng 50% những chấn thương sọ não nặng có những thương tổn lan toả, điều trị khó khăn, tiên lượng rất nặng:

45,7% tử vong, số còn sống thì 16,1% có những di chứng nặng nề.

- Điều quan trọng trong chấn thương sọ não kín là phát hiện khối máu tụ trong hộp sọ gây chèn ép não cấp tính, và cần phải được xử lý nhanh, kịp thời với hy vọng cứu sống người bệnh.
- Việc theo dõi phát hiện tụ máu trong chấn thương sọ não kín là một cấp cứu ngoại khoa chung mà người thày thuốc thực hành nào cũng phải biết để chẩn đoán và xử trí hoặc chuyển lên tuyến trên kịp thời, mới hy vọng giảm được tỷ lệ tử vong.
- Trước đây, theo các thống kê trong y văn: 60% các tai nạn gây chết người đều do chấn thương sọ não. Ngày nay nhờ có máy chụp cắt lớp vi tính (C.T. Scanner), việc chẩn đoán sớm có khối máu tụ trong hộp sọ không còn là khó khăn nữa, đồng thời nhờ tiến bộ về gây mê và hồi sức, nên tỷ lệ tử vong trong chấn thương sọ não kín có giảm đi nhiều.

2. ĐỊNH NGHĨA

Một chấn thương sọ não mà không làm rách màng não cứng, nghĩa là khoang dưới nhện không thông với môi trường bên ngoài thì gọi là chấn thương sọ não kín.

3. NHỮNG THƯƠNG TỔN GIẢI PHẪU BỆNH LÝ

Một chấn thương sọ não kín có thể gặp một hoặc nhiều thương tổn kết hợp sau:

3.1. Da đầu

Có thể vẫn bình thường, hoặc có bầm tím, xây sát da đầu, hoặc có khối máu to hay nhỏ dưới da đầu, cũng có trường hợp da đầu bị giập nát rách rộng, có thể để

lộ ra cả một phần xương sọ, đôi khi qua đó ta nhìn thấy đường vỡ xương. Cần chú ý để khám kỹ để tránh bỏ sót các thương tích nhỏ của da đầu.

3.2. Xương sọ: có thể bị vỡ

3.2.1. Xương vòm sọ

Saukhi chấn thương vòm sọ có thể vẫn bình thường, hoặc bị rạn nứt, đặc biệt chú ý đường vỡ xương ở vùng thái dương dễ gây đứt động mạch màng não giữa gây máu tụ ngoài màng cứng. Xương sọ có thể bị lún sâu vào phía trong sọ gây đè ép màng não cứng và có thể gây đụng giập nơi xương lún. Nếu mảnh xương lún ở vị trí tương ứng với hệ xoang tĩnh mạch não (xoang tĩnh mạch dọc trên, xoang tĩnh mạch ngang, hoặc vùng hợp lưu (Herophile.) thì có thể làm rách xoang tĩnh mạch, gây ra máu tụ ngoài màng cứng.

3.2.2. Xương nền sọ

Một chấn thương mạnh có thể gây ra vỡ xương nền sọ, vỡ xương vòm sọ cũng có thể lan xuống nền sọ.

Vỡ sọ phân loại như sau:

- Vỡ tầng trước nền sọ: đường vỡ có thể đi qua.

– Trần hốc mắt: gây máu tụ quanh hố mắt (dấu hiệu đeo kính dâm)

– Ống thị giác: gây liệt thần kinh số II

– Xoang hơi trán: dễ nhiễm trùng

– Xoang sàng: gây chảy máu mũi, có khi chảy ra cả dịch não tuỷ qua mũi do rách màng não cứng.

– Cách xương bướm: gây liệt thần kinh vận nhãn khi vào khe bướm.

- Vỡ tầng giữa nền sọ: Làm vỡ xương đá gây chảy máu tai và tụ máu dưới da vùng, xương chũm có thể kèm theo làm thương tổn các giây thần kinh ở trong xương đá: Giây VII (liệt mặt ngoại biên) giây VIII (điếc tai).
- Vỡ tầng sau nền sọ: thường hiếm gặp.

4. TỔN THƯƠNG NÃO

4.1. Chấn động não

Sau một chấn thương sọ não có thể không xảy ra một tổn thương thực thể gì, nhưng tức thời lúc bị chấn thương: não và hệ não thất bị rung động trong hộp sọ, làm hệ tuần hoàn cũng nhất thời bị thay đổi vận mạch gây thiếu máu tạm thời đối với các tế bào não, thiếu oxy não, dẫn đến bệnh nhân không tiếp nhận được với môi trường bên ngoài (mê ngay ban đầu), sau 10-15 phút bệnh nhân tỉnh lại và tỉnh hoàn toàn, nhưng không kể lại được những sự việc đã xảy ra - trong trường hợp này người ta gọi là bị chấn động não.

4.2. Dập não

Một chấn thương mạnh có thể gây ra đụng dập não.

- Dập não nhẹ: Có thể gây đụng dập, bầm tím ở mặt ngoài của vỏ não, hoặc dập một phần của vỏ não, nạn nhân thường vẫn tỉnh táo, có thể qua khỏi, nhưng thường có di chứng nơi não đã bị dập (động kinh, rối loạn tâm thần, rối loạn ngôn ngữ).
- Dập não nặng: là tổn thương dập nát nhiều tổ chức não, sau chấn thương bệnh nhân thường hôn mê ngay và hôn mê ngày càng sâu, ít trường hợp qua khỏi.

4.3. Phù não

Là một tổn thương phức tạp nhất, và điều trị cũng khó khăn nhất. Hiện tượng phù não thường xảy ra ngày thứ 2 và thứ ba sau chấn thương.

Phù não là tình trạng tích tụ nước trong mô não, gây tăng thể tích của não và hậu quả là làm tăng áp lực nội sọ. Phù não phân chia ra hai loại chính:

- Phù não khu vực ngoài tế bào: phù não của tổ chức chất trắng (phù do vận mạch)
- Phù não khu vực trọng tế bào; phù của tổ chức chất xám (phù do nhiễm độc tế bào xảy ra ở tổ chức chất xám).

Phù não sau chấn thương sọ não xảy ra cùng một lúc của hai loại trên: phù do vận mạch và phù do nhiễm độc tế bào.

Nguyên nhân do máu tụ, do dập não: Khi có chấn thương, tại khu vực bị tổn thương phù nền, đụng dập gây thiếu oxy, thiếu máu cục bộ, rối loạn vận mạch, rối loạn hô hấp. v.v... Mặt khác khi có chấn thương sọ não một số phần tử độc hại được phóng thích ra như: Kali, các cathécholamin serotonin, acid lactic v.v... Các chất này là yếu tố kích thích gây phù não phát triển.

5. MÁU TỤ TRONG HỘP SỌ

Là thương tổn nặng nhất, chẩn đoán khó nhất, và là thương tổn gây tử vong cao nhất trong chấn thương sọ não kín.

Có 3 loại tụ máu:

- Máu tụ ngoài màng cứng (NMC) (5)
- Máu tụ dưới màng cứng (DMC) (3)
- Máu tụ trong tổ chức não (7)



Hình 16.1

1. Xương sọ; 2. Màng cứng
3. Máu tụ D.M.C; 4. Xoang tĩnh mạch dọc trên
5. Máu tụ N.M.C
6. Đường vỡ xương
7. Máu tụ trong não

5.1. Máu tụ ngoài màng cứng (N.M.C)

Là khối máu tụ nằm giữa mặt trong xương sọ và mặt ngoài màng cứng.

Nguồn chảy máu do:

- Động mạch màng não giữa bị đứt, thường do một đường vỡ xương đi ngang qua vùng thái dương. Động mạch này là một nhánh của một động mạch hàm trong chui từ nền sọ lên qua lỗ tròn bé, rồi chia rất nhiều nhánh chạy khắp màng cứng của đại não (từng bên một), có thể bị đứt bất kỳ nhánh nào. Động mạch này dính sát mặt trong xương sọ làm xương lõm thành những rãnh. Vì vậy khi xương bị rạn hoặc một nhánh mạch máu chỉ bong khỏi mặt ngoài của màng cứng là có thể bị đứt gây chảy máu ngoài màng cứng.
- Tĩnh mạch: Do thương tổn rách xoang tĩnh mạch hoặc các hạt Pacchioni ở hai bên xoang tĩnh mạch dọc trên.
- Máu còn có thể do lớp xương xốp của sọ vỡ chảy vào.

Khối máu tụ nhanh hay chậm tuỳ thuộc vào mức độ tổn thương của mạch máu. Khối máu tụ thường đóng thành bánh, bề dày có thể tới 8-10cm và lan toả nhiều phía.

Máu tụ NMC thường gặp ở vùng thái dương, thái dương đỉnh, ít gặp ở vùng trán. Máu tụ ở vùng chẩm và hố sau hiếm gặp hơn và chẩn đoán khó, tuy nhiên ngày nay nhờ có chụp cắt lớp não, nên đã phát hiện được máu tụ ở vùng này và đã cho thấy cũng không phải là hiếm gặp.

5.2. Máu tụ dưới màng cứng (DMC) (xem hình 16.2)

Là khối máu tụ nằm giữa mặt trong màng cứng và màng nhện.

Nguồn máu chảy do:

Đứt tĩnh mạch đi từ vỏ não về xoang tĩnh mạch

– Hoặc vỡ các mạch máu của vỏ não do có dập não kèm theo.

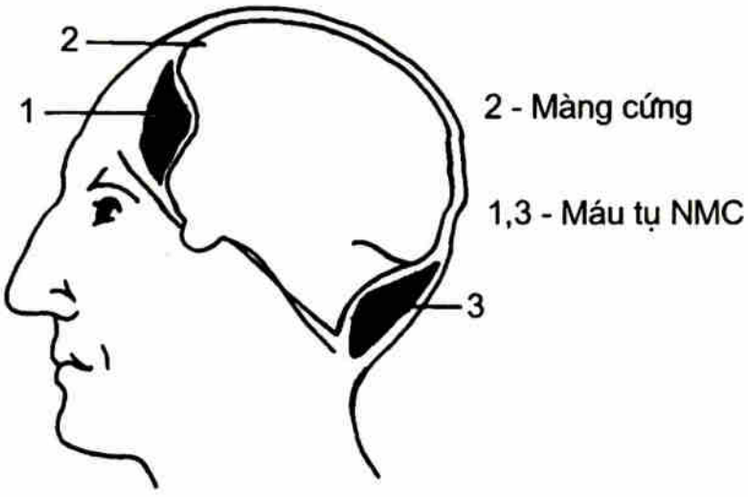

Hình 16.2

Khối máu tụ thường lan toả dọc theo khoang dưới nhện và thường máu chảy từ từ nên khối máu tụ được hình thành trong thời gian dài, bởi vậy tuy não có bị đè ép bởi khối máu tụ, nhưng có thời gian để thích nghi và rất ít biểu hiện triệu chứng thần kinh, thường chỉ có rối loạn về tinh thần, đau đầu. Đa số bệnh nhân đến khám nguồn chảy máu đã ngừng, khi mổ ít thấy máu còn chảy. Máu tụ DMC thường là nước máu, ít có máu cục. Não bị đè ép Bichat và tụt hạnh nhân tiểu não xuống lỗ chẩm gây chèn ép hành tuỷ làm ngừng thở đột ngột.

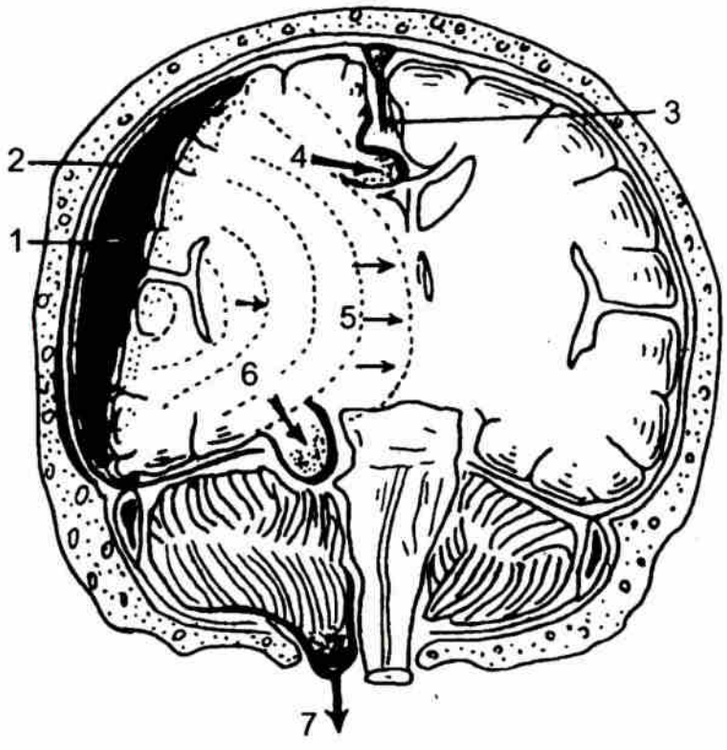

Hình 16.3

1. Máu tụ D.M.C
2. Màng cứng
3. Liềm đại não
4. Tụt thuỳ trán qua liềm đại não
5. Đường giữa bị đẩy lệch
6. Tụt thuỳ thái dương qua khe Bichat
7. Tụt thuỳ hạnh nhân xương lỗ chẩm

Máu tụ dưới màng cứng thường chia làm 3 loại:

Cấp tính, bán cấp và mãn tính.

5.2.1. Loại cấp tính

Thường có kém theo một vùng não bị dập. Nạn nhân mê sâu và nhanh sau một chấn thương nặng, liệt nửa người, dãn đồng tử một bên, cơn co cứng mất não và thường xuất hiện kèm theo rối loạn nhịp thở.

Loại này thường phối hợp với nhiều tổn thương khác ở não, nên tiên lượng rất nặng.

5.2.2. Loại bán cấp

Thường sau một chấn thương sọ não nhẹ, sau chấn thương bệnh nhân bình thường, 2-3 tuần sau, có trường hợp 2-3 tháng sau mới xuất hiện nhức đầu, buồn nôn, tinh thần chậm chạp, lú lẫn.

Đến khám thấy có phù gai thị liệt nhẹ nửa người - loại này tiên lượng sau mổ tốt.

5.2.3. Loại mạn tính

Loại này ít gặp hơn, thường diễn biến từ 3 tuần đến vài tháng sau chấn thương. Nguyên nhân là do rách các tĩnh mạch nối từ vỏ não đến màng não cứng. Lượng máu chảy không nhiều lắm, dần dần hình thành một bọc gồm lá thành dày có nhiều mạch máu tân tạo, nhiều sợi tơ huyết và bạch cầu, là tạng mỏng hơn có thể bóc dễ dàng khỏi vỏ não: Bao này màu vàng úa, trong có chứa nước máu pha lẫn nước máu tuỷ đã ngả màu nâu do tiến triển lâu ngày.

Nạn nhân thường có dấu hiệu tăng áp lực nội sọ dần dần, phù nề gai thị, liệt nhẹ nửa người, rối loạn tinh thần...

Khi mổ: Cần khoan một lỗ xương sọ vùng thái dương đỉnh để dẫn lưu máu tụ

5.2.4. Máu tụ dưới màng cứng ở trẻ sơ sinh

Ít khi phát hiện được một chấn thương trong tiền sử, có thể bị chấn thương sọ não trong khi đẻ, hay sau viêm màng não hoặc ở trẻ thiếu sinh tố K sinh ra xuất huyết màng não.

Thường gặp ở trẻ có đầu to (thóp chưa kín) kèm theo tình trạng thiếu máu. Xử trí cần được chọc hút bằng kim nhỏ trực tiếp qua da qua góc ngoài thóp trước.

5.3. Máu tụ trong não

Khối máu tụ nằm trong tổ chức não, thường kèm theo tổ chức não dập và phù não. Nguyên nhân do não dập làm tổn thương các mạch máu trong tổ chức não gây ra khối máu tụ.

Loại này ít gặp hơn so với hai loại máu tụ ngoài màng cứng và dưới màng cứng. Chẩn đoán khó, nhưng có khoảng tỉnh rõ ràng. Tiên lượng nặng. Nếu sống được cũng để lại nhiều di chứng, đôi khi thành tàn phế.

6. LÂM SÀNG

Những tổn thương sau chấn thương sọ não là những thương tổn phối hợp, biểu hiện lâm sàng rất phức tạp, nên chẩn đoán gặp nhiều khó khăn. Việc chẩn đoán chủ yếu căn cứ vào các diễn biến của các triệu chứng, vì vậy việc theo dõi sát bệnh nhân, phát hiện những triệu chứng chính để chỉ định mổ là vấn đề tối quan trọng.

Trong những thương tổn sau một chấn thương sọ não, thương tổn quan trọng nhất, chẩn đoán khó khăn nhất và cũng là thương tổn gây tỷ lệ tử vong cao nhất đó là: Khối máu tụ trong hộp sọ.

Bởi vậy khám một bệnh nhân chấn thương sọ não chủ yếu là phát hiện máu tụ trong hộp sọ.

Trình tự khám như sau:

6.1. Hỏi bệnh

Chủ yếu là hỏi cơ chế gây tai nạn và diễn biến về tri giác của nạn nhân từ khi bị tai nạn đến lúc ta khám bệnh nhân.

- Nếu bệnh nhân còn tỉnh thì hỏi trực tiếp bệnh nhân. Nếu bệnh nhân mê thì hỏi người đi theo bệnh nhân.
- Về cơ chế gây ra tai nạn: Nếu vật cứng đặt vào đầu (đầu cố định) thì thường tổn thương trực tiếp nơi bị chấn thương. Ngược lại: Nếu đập đầu vào vật cứng (đầu di động) thì thường tổn thương bên đối diện với bên chấn thương.
- Về diễn biến tri giác:
  + Nếu bệnh nhân tỉnh táo nhưng quên hết sự việc xảy ra thì là trấn động não, tức là sau tai nạn bệnh nhân mất tri giác một lúc (thường 10-15 phút), sau đó tỉnh lại cho đến lúc đến khám và tỉnh hoàn toàn.
  + Nếu sau tai nạn hoặc trên đường di chuyển vẫn tỉnh mà lúc đó ta khám thấy tình trạng lơ mơ hoặc đã hôn mê, tức là có khoảng tỉnh là dấu hiệu điển hình của máu tụ trong sọ, cần được mổ ngay.
  + Cũng cần chú ý khai thác trong tiền sử có động kinh không (có thể do động kinh rồi ngã và bị tai nạn), có cao huyết áp không, hoặc do đứt mạch máu não ở người già, ở những người này thường sau cơn nhức đầu rồi đột nhiên ngã và đi vào hôn mê.

Cần phân biệt tình trạng lơ mơ của những người say bia rượu rồi bị tai nạn, ở những người này trong chất nôn và hơi thở sặc mùi bia rượi.v.v...

6.2. Khám da đầu và xương sọ

- Phát hiện những thương tích trên da và vòm sọ: sây sát, bầm tím, máu tụ dưới da đầu, rách da đầu. Cần khám kỹ, tránh để sót những thương tích nhỏ trên da đầu.

- Qua vết thương rách da đầu có thể nhìn thấy, hoặc sờ thấy (đi găng vô trùng) đường vỡ xương hoặc có mảnh xương lún. Khối máu tụ dưới da đầu to hay nhỏ, dưới khối máu lùng bùng cũng có thể sờ thấy lún xương hoặc phát hiện đường vỡ xương ở vòm sọ. Nếu phát hiện đường vỡ xương vùng thái dương cần theo dõi máu tụ ngoài màng cứng, vì có thể gây đứt động mạch màng não giữa, cần theo dõi diễn biến của tri giác.
- Nếu có chảy máu mũi, hoặc bầm tím dưới da quanh hố mắt (mắt đeo kính dâm) phải nghĩ đến vỡ tầng trước nền sọ, có trường hợp bệnh nhân nôn ra nhiều máu cũng là vỡ nền sọ tầng trước, đường vỡ thông xuống mũi, cũng có thể làm nứt cả vòm họng, qua đó máu chảy xuống dạ dày, rồi nôn ra.
- Nếu phát hiện qua vết thương da đầu có nước não tuỷ hoặc có thể chảy qua mũi, qua tai, nếu vỡ nền sọ có làm rách màng cứng vùng xoang sàng, vùng xương đá.
- Nếu thấy chảy máu tai hoặc liệt mặt ngoại biên, hoặc máu tụ ở vùng xương chũm, phải nghĩ đến vỡ xương đá (tầng giữa nền sọ).

Cần chú ý phát hiện những thương tổn phối hợp sẽ làm cho tình trạng nạn nhân nặng thên như: gãy xương chân tay, chấn thương bụng, chấn thương lồng ngực, chấn thương cột sống, vỡ xương chậu v.v...

6.3. Khám

Tri giác:

Ở nạn nhân khi khám có thể vẫn đang tỉnh táo, hoặc lơ mơ đều phải được theo dõi diễn biến của tri giác, là dấu hiệu xác định có khối máu tụ trong hộp sọ.

- Trước đây đánh giá diễn biến tri giác, là dấu hiệu xác định ở 4 mức độ mê dựa và tri giác hiểu biết, tri giác tự động và tri giác bản năng.
- Ngày nay trong theo dõi và việc đánh giá các rối loạn về tri giác đòi hỏi những tiêu chuẩn đơn giản, dễ áp dụng để mọi người có thể thực hiện được, nhất là ở các cơ sở bởi máu tụ nếu không được mổ, hiện tượng phù não sẽ tăng lên, bệnh nhân có thể chết khi có dấu hiệu thần kinh nặng đột ngột do chỏm thuỳ thái dương đè nén vào thân não qua khe điều trị không chuyên khoa. Từ năm 1974, Teasdale G. và Jennett đã đưa ra bảng Glasgow dựa vào 3 loại dấu hiệu sau đây để đánh giá và cho điểm từng dấu hiệu:

Bảng Glasgow

Dấu hiệu	Thể hiện	Điểm
Mắt (M)	Mở tự nhiên	4
	Gọi (mở)	3
	Cấu (mở)	2
	Không	1
Vận động (V)	Bảo (làm đúng)	6
	Cấu (làm đúng)	5
	Cấu (quờ quạng)	4
	Gấp chi trên (mất vỏ não)	3
	Duỗi cứng tứ chi (mất não)	2
	Không	1
Trả lời (L)	Nhanh đúng	5
	Chậm chạp	4
	Không chính xác	3
	Không hiểu	2
	Không	1

Thang điểm Glasgow là: M + V + L

Tối đa: 15 điểm

Tối thiểu: 3 điểm

Ý nghĩa thực tiễn của bảng này là: điểm số cao là tình trạng tốt, có thể cứu chữa được, điểm số càng thấp tiên lượng càng xấu, ít có khả năng sống.

Kinh nghiệm của các tác giả trong y văn thế giới cho biết:

- Trên 7 điểm tiên lượng còn tốt
- Dưới 7 điểm tiên lượng dè dặt
- Trên 11 điểm tỷ lệ tử vong 5-10%, 85% sống nhưng có những di chứng cần phải điều trị phục hồi chức năng tiếp theo.

Từ 3-4 điểm tỷ lệ chết 85%, số còn lại sống đời sống thực vật, nên ở thời điểm này không có chỉ định mổ.

Trong thực tế khi theo dõi tri giác: nếu bệnh nhân có khoảng tỉnh, hoặc tri giác giảm dần là dấu hiệu có máu tụ.

Khoảng tỉnh là dấu hiệu lâm sàng điển hình nhất của máu tụ, đặc biệt là máu tụ NMC. Khoảng tỉnh ngắn có khi không quá 1 giờ, trung bình 6-24 giờ, có trường hợp dài trên 24 giờ. Khoảng tỉnh càng ngắn tiên lượng càng nặng (vì máu chảy nhanh, nhiều).

Tuy nhiên không chờ có khoảng tỉnh rõ ràng (là đã chậm), cần phát hiện sớm hơn khi thấy tri giác giảm dần đánh giá bằng thang điểm Glasgow. Khi thang điểm Glasgow giảm từ 2 trở lên là phải nghi ngờ có khối chiếm chỗ (máu tụ) trong hộp sọ xuất hiện. Trường hợp nạn nhân hôn mê ngay từ đầu, rất cần theo dõi và phát hiện có tri giác giảm dần để phát hiện kịp thời máu tụ (trước khi nghĩ đến phù não tăng lên).

Trong trường hợp nạn nhân còn tỉnh, nếu kêu đau đầu nhiều và kèm theo nôn ngày càng tăng (là biểu hiện của tăng áp lực nội sọ) cần được theo dõi sát, nếu xuất hiện tri giác giảm dần phải nghĩ đến máu tụ.

6.4. Khám dấu hiệu thần kinh khu trú

Thần kinh khu trú là dấu hiệu chỉ điểm vị trí khối chiếm chỗ trong hộp sọ.

Khi tri giác giảm dần, nhất là có khoảng tỉnh, thường xuất hiện dấu hiệu thần kinh khu trú:

Giãn đồng tử một bên (cùng bên với khối máu tụ) do khối máu tụ phát triển đè ép não giây thần kinh III. Mức độ giãn đồng tử tăng dần (tỷ lệ thuận với khối máu tụ).

Liệt 1/2 người đối diện với bên giãn đồng tử.

Có dấu hiệu bó tháp (Babinski) dương tính.

Dấu hiệu màng não và vỏ não: trong máu tụ máu dưới màng cứng thường có dấu hiệu màng não và vỏ não: nạn nhân đau đầu dữ dội, có khi vật vã rãy rụa, cứng gáy, có trường hợp xuất hiện co cứng một hoặc cả hai bên.

Động kinh: có trường hợp động kinh cục bộ xuất hiện trong máu tụ DMC, nhất là có dập não kèm theo.

Các dấu hiệu thần kinh khu trú chỉ có giá trị khi tiến triển tăng dần. Nếu sau tai nạn mà xuất hiện ngay thì ít có giá trị.

6.5. Các dấu hiệu thần kinh thực vật

Dấu hiệu thần kinh thực vật có giá trị tiên lượng bệnh.

Ở bệnh nhân có khối máu tụ, những biểu hiện dấu hiệu thần kinh thực vật như sau:

- Hô hấp: nhịp thở tăng, tăng tiết dịch đường hô hấp.
- Tuần hoàn: mạch chậm, huyết áp hơi tăng.
- Thân nhiệt: tăng có thể tới 39-40° do chèn ép thân não.
- Riêng đối với trẻ em ít thấy mạch chậm trái lại thường thấy mạch nhanh nhỏ.

7. CẬN LÂM SÀNG

7.1. Chụp sọ không chuẩn bị

Chụp sọ thẳng và nghiêng, để phát hiện đường vỡ xương (vòm sọ) và hướng đi của đường vỡ. Trên phim chụp còn có thể thấy mảnh xương lún, muốn phát hiện rõ xương lún cần chụp 1 phim tiếp tuyến qua chỗ lún xương.

7.2. Chụp động mạch não qua động mạch cảnh gốc (A.G)

- Khi đã phát hiện chắc chắn có khối máu tụ trong hộp sọ (có khoảng tỉnh rõ, giãn đồng tử cùng bên và liệt bên đối diện với máu tụ) thì phải mổ ngay không cần thiết phải chụp động mạch, vì chậm nạn nhân sẽ bị nặng dần.
- Chỉ định chụp động mạch: Khi còn nghi ngờ có máu tụ:
  + Có khoảng tỉnh nhưng không có dấu hiệu định khu
  + Có tri giác xấu dần: Glasgow giảm trên 2 điểm, dấu hiệu định khu còn nghi ngờ.
  + Mê ngay sau tai nạn, có dấu hiệu định khu.
- Chụp bên nào:
  + Chụp bên nghi đồng tử giãn, hoặc đối diện với bên nghi liệt nửa người.
  + Chụp bên có đường vỡ xương.
  + Nếu không có dấu hiệu thần kinh khu trú (giãn đồng tử liệt); Khi đầu đập vào vào vật cứng thì chụp bên đối diện với bên chấn thương. Khi vật cứng đập vào đầu thì chụp bên có chấn thương.
- Kỹ thuật chụp: (Egas Moliz đã mô tả từ 1927)

Đưa thuốc cản quang tan trong nước vào động mạch cảnh gốc (chọc kim trực tiếp qua da vùng cổ, hoặc dùng ống dẫn đi từ động mạch đùi lên) bơm thuốc và chụp động mạch não.

- Nhận định kết quả (xem hình 16.4 A,B,C,D)
  + Hình máu tụ NMC, hoặc DMC: có vùng vô mạch sát xương sọ, đẩy động mạch não giữa vào trong và đẩy động mạch não trước lệch sang bên đối diện so với đường giữa (xem hình 16.4B)
  + Hình máu tụ trong não: đè đẩy căng vòng các mạch ra xung quanh (động mạch não giữa bị đẩy sát xương sọ, động mạch não trước đẩy lệch sang bên đối diện qua đường giữa) ở trong lòng thường không có mạch, đôi khi có ổ đọng thuốc cản quang ở trong do có mạch máu bị vỡ, nên thuốc cản quan chèn vào khối máu tụ (xem hình 16.4C).

Các cơ sở ở xa các trung tâm, chưa có điều kiện chụp sọ cắt lớp, thì chụp động mạch não vẫn là phương pháp chẩn đoán nên làm.

Trường hợp đặc biệt

+ Máu tụ hai bên (xem hình 16.4E): động mạch não trước gần như vẫn ở vị trí bình thường. Hướng động mạch não giữa thay đổi. Trường hợp này chỉ mổ lấy máu tụ một bên, bên kia vẫn tiếp tục chảy máu và cơ thể dẫn đến tử vong.

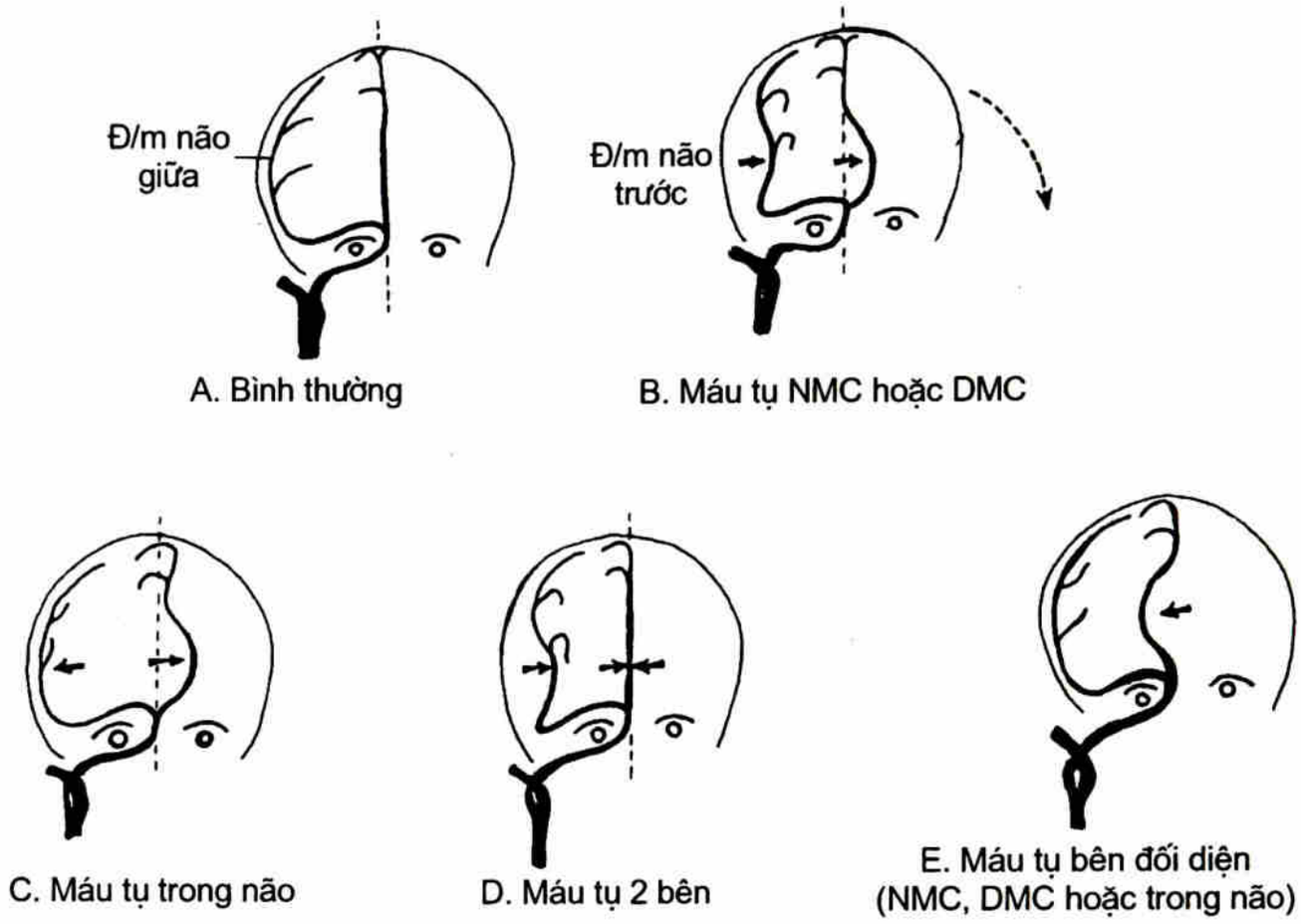

Hình 16.4. Máu tụ hai bên

7.3. Chụp cắt lớp vi tính (C.L.V.T-CTScan)

- Máy chụp cắt lớp vi tính do kỹ sư điện tử cơ học người Anh Geofrey Newbold Hounsfield và cùng một số cộng sự phát minh ra.
- Từ năm 1971 máy C.L.V.T chụp não đầu tiên ra đời. Đến tháng 2 năm 1991 chiếc máy chụp cắt lớp vi tính đầu tiên được lắp đặt và vận hành ở Việt Nam tại bệnh viện Hữu Nghị. Hiện nay đã có thêm nhiều hệ thống chụp C.L.V. T được lắp tại trong cả nước.
- Chụp cắt lớp vi tính là phương tiện chẩn đoán phát hiện rất sớm, chính xác, cho ta biết vị trí, kích thước của khối máu tụ ngay cả khi chưa có dấu hiệu lâm sàng điển hình, nhờ vậy ta mổ kịp thời và giảm được tỷ lệ tử vong rất nhiều.

7.3.1. Chỉ định chụp cắt lớp vỏ sọ

- Glasgow dưới 9 sau khi cấp cứu
- Tri giác giảm dần: giảm đi 2 điểm trở lên.

- Buồn ngủ, hay lú lẫn (glasgow 9-13 điểm)
- Đau đầu, buồn nôn dai dẳng, vật vã nhiều.
- Có dấu hiệu thần kinh khu trú.
- Có vỡ xương sọ.
- Nạn nhân hôn mê hay đã chấn thương có kèm theo chấn thương sọ não.
- Ở tuổi trên 50.
- Chụp kiểm tra sau khi mổ nếu có nghi ngờ.
- Lý tưởng là: tất cả nạn nhân sau khi bị chấn thương sọ não đều nên chụp cắt lớp não - để yên tâm theo dõi điều trị. Khi nghi ngờ có thể chụp tiếp lần 2, lần 3...

Khi chụp cắt lớp, nếu bệnh nhân vật vã, có rối loạn hô hấp, cần phải làm thông đường thở (có thể đặt NKQ) và cho bệnh nhân ngủ, có hô hấp viện trợ để chụp kết quả tốt.

7.3.2. Nhận định kết quả

- Máu tụ (N.M.C) (xem hình 16.5): là khối tăng đậm lan toả hình lưỡi liềm sát xương sọ, ngoài tổ chức não, đường giữa và hệ thống não thất bị đè đẩy lệch sang bên đối diện.
- Máu tụ dưới màng cứng (D.M.C) (xem hình 16.6): là khối tăng đậm lan toả hình lưỡi liềm sát xương sọ, ngoài tổ chức não, đường giữa và hệ thống não thất bị đè đẩy lệch sang bên đối diện.
- Máu tụ trong não (xem hình 16.7): là khối tăng đậm nằm trong tổ chức não, bờ không đều, kích thước hình dáng khác nhau tuỳ khối máu tụ to hay nhỏ, đường giữa và hệ thống não thất cũng bị đè đẩy lệch sang bên đối diện.
- Trên phim chụp cắt lớp sọ còn cho ta biết: tổ chức não dập, phù não, chảy máu rải rác trong não (xem hình 16.8)

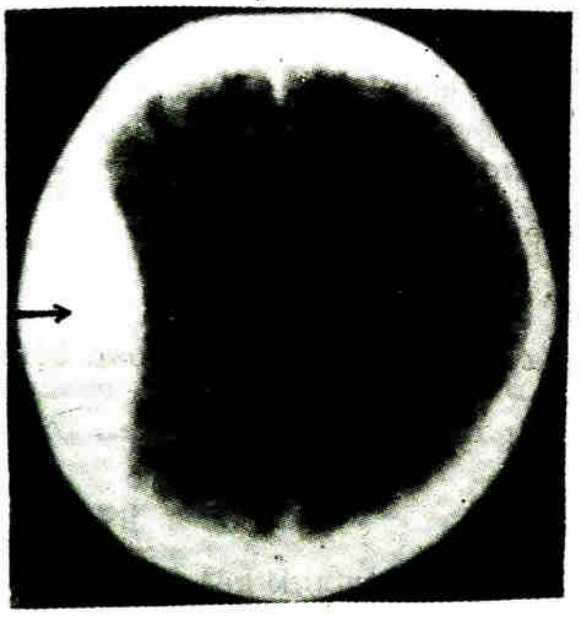

Hình 16.5. Máu tụ ngoài màng cứng

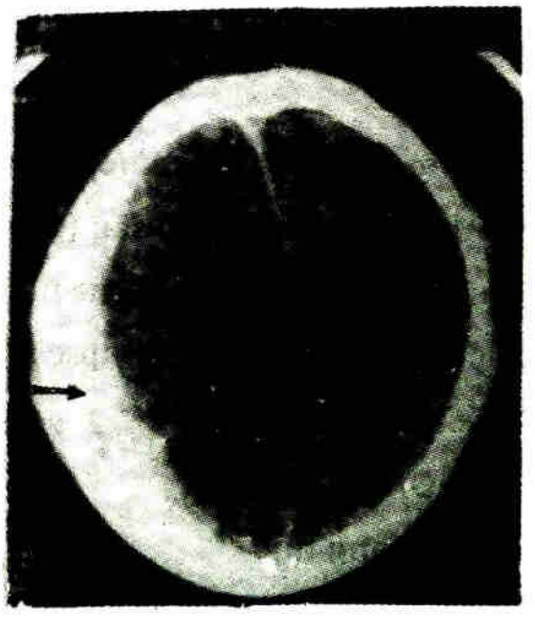

Hình 16.6. Máu tụ dưới màng cứng

Hình 16.7. Máu tụ trong não

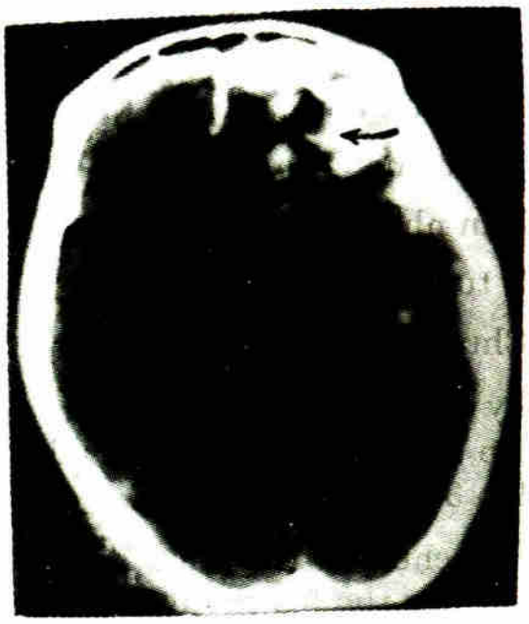

Hình 16.8. Giập não + máu tụ rải rác trong não

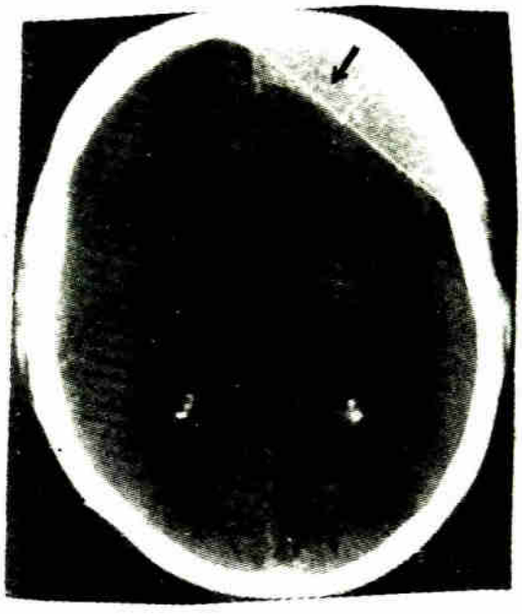

Hình 16.9. Máu tụ mãn tính

7.3.3. Không có chỉ định cắt lớp ở những trường hợp sau

- Bệnh nhân đã hôn mê sâu (glasgow 3 điểm)
- Nạn nhân không còn có các phản xạ

Hiện nay đã có máy chụp cộng hưởng từ (M.R.I) việc chẩn đoán bệnh còn thuận lợi nhiều hơn.

8. CHẨN ĐOÁN

8.1. Máu tụ trong não

Trước một nạn nhân chấn thương sọ não, thực tế trên lâm sàng ít khi có một thương tích đơn thuần, mà thường phối hợp nhiều tổn thương. Tuy nhiên điều căn

bản, có tính chất quyết định tính mạng nạn nhân là phải nhanh chóng xác định được có máu tụ trong hộp sọ hay không; để có hướng xử trí kịp thời mới hy vọng cứu sống người bệnh.

Triệu chứng điển hình của khối máu tụ trong sọ (chung cho cả 3 loại: NMC, DMC, trong não và thường hay gặp là khối máu tụ ở vùng thái dương đỉnh là:

- Có khoảng tỉnh, hoặc thang điểm Glasgow giảm dần.
- Đồng tử giãn tăng dần một bên.
- Liệt 1/2 người tăng dần đối diện với bên giãn đồng tử (xem hình 16.10, 16.11).

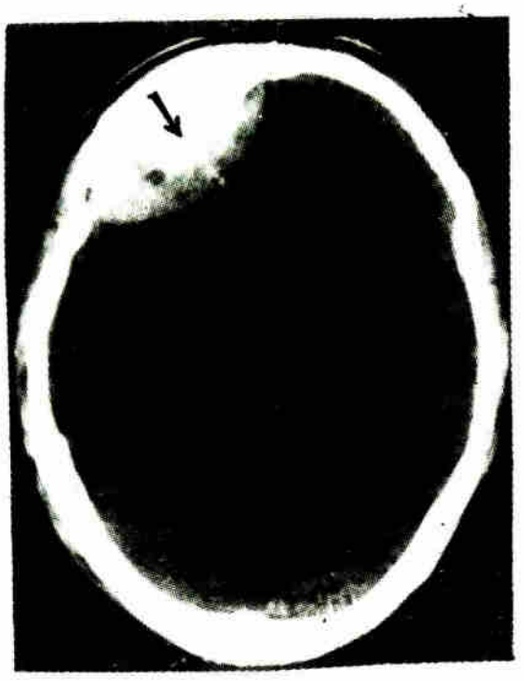

Hình 16.10. Máu tụ vùng trán

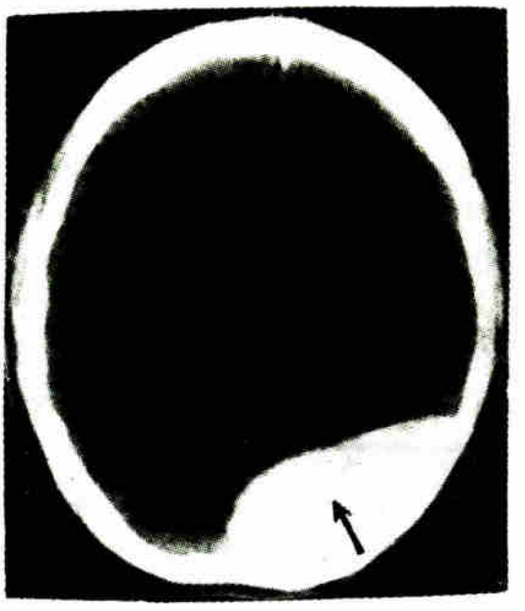

Hình 16.11. Máu tụ ngoài màng cứng, vùng chẩm

Ở những nạn nhân không đủ ba triệu chứng điển hình trên thường là máu tụ vùng trán, chẩm và hố sau cần theo dõi sát, nếu nghi ngờ phát hiện sớm bằng chụp cắt lớp sọ (C.T.Scan), có thể chụp 2,3 lần trên một nạn nhân (xem mục chỉ định chụp cắt lớp).

8.2. Chẩn đoán tổn thương xương sọ

8.2.1. Vòm sọ

Thường không có triệu chứng lâm sàng và triệu chứng thần kinh, mà phát hiện chủ yếu dựa vào chụp sọ không chuẩn bị. Trên phim chụp sọ thẳng, nghiêng có thể phát hiện được đường rạn nứt, vỡ xương, lún xương. Không có đường vỡ xương (nhất là vùng thái dương) dù bệnh nhân tỉnh táo cũng phải theo dõi sát vì có thể gây tụ máu ngoài màng cứng nơi xương vỡ.

8.2.2. Nền sọ

Chẩn đoán tổn thương nền sọ chủ yếu dựa vào triệu chứng lâm sàng:

- Nếu có chảy máu mũi hoặc bầm tím máu dưới da quanh hốc mắt (mắt đeo kính dâm) là vỡ tầng trước nền sọ.
- Nếu có chảy máu tai, tụ máu dưới da vùng xương chũm, (có trường hợp kèm theo liệt mặt ngoại biên) là vỡ xương đá (tầng giữa nền sọ).
- Nếu có chảy dịch não tuỷ qua mũi, hoặc qua tai là vỡ nền sọ tầng trước hoặc tầng giữa có kèm theo sách màng não cứng (trở thành vết thương sọ não hở).

Chấn thương gây vỡ nền sọ thường là một chấn thương rất mạnh, nạn nhân có thể vẫn tỉnh, hoặc hôn mê có thể kèm theo dập não, hoặc theo dõi biến chứng máu tụ là chính.

8.3. Chẩn đoán não dập

8.3.1. Dập não nhẹ

Bệnh nhân vẫn tỉnh, nhưng thường có dấu hiệu thần kinh nơi não bị dập: liệt 1/2 người ngay khi ngã, rối loạn ngôn ngữ, động kinh v.v... cần theo dõi máu tụ kèm theo.

8.3.2. Dập não nặng

Hôn mê ngay sau chấn thương, mê ngày càng sâu, thường dẫn đến tử vong.

Để chẩn đoán não dập, phương pháp phát hiện tốt nhất hiện nay là chụp cắt lớp sọ: trên phim chụp cắt lớp sọ trong tổ chức não dập thường có tụ máu rất rải rác, quanh tổ chức não dập có hiện tượng phù nề (xem hình 16.8)

8.4. Chẩn đoán phù não

Các tổn thương giải phẫu bệnh lý sau chấn thương sọ não đều có thể diễn biến đến phù não.

Não phù nề thường xảy ra ngày thứ 2, thứ 3 sau chấn thương, có thể phù khu trú hoặc lan rộng toàn bộ não dẫn đến hội chứng tăng áp lực nội sọ, nếu không được điều trị kịp thời nạn nhân có thể đi vào hôn mê rồi tử vong.

Sau đây là cơ chế phù nề não sau chấn thương sọ não.

Phù não sau CTSN (cơ chế + hậu quả)

Diễn biến của triệu chứng phù não rất phức tạp. Ở nạn nhân sau chấn thương sọ não nếu tri giác giảm dần, hội chứng tăng áp lực nội sọ tăng dần, sau khi đã loại trừ tụ máu trong hộp sọ thì phải nghĩ đến não phù để có hướng điều trị thích hợp. Cần chụp cắt lớp sọ để loại trừ các tổn thương thực thể trong não (dập não, máu tụ)

* Tóm tắt: Bệnh lý sau chấn thương sọ não gồm:

- Nguyên phát:
  + Da đầu: bầm tím, sây sát máu tụ dưới da đầu, rách da dầu.
  + Vỡ xương sọ: Vỡ theo đường thẳng, vỡ vụn, lún xương.

+ Não: Chấn động

  - Thương tích tản mác các trục tế bào thần kinh

  - Bầm tím, dập não.

– Thứ phát:

+ Xuất huyết trong hộp não

+ Phù não

+ Thiếu oxy não

+ Rối loạn dinh dưỡng

+ Rò rỉ nước não tuỷ qua mũi, qua tai

+ Nhiễm trùng

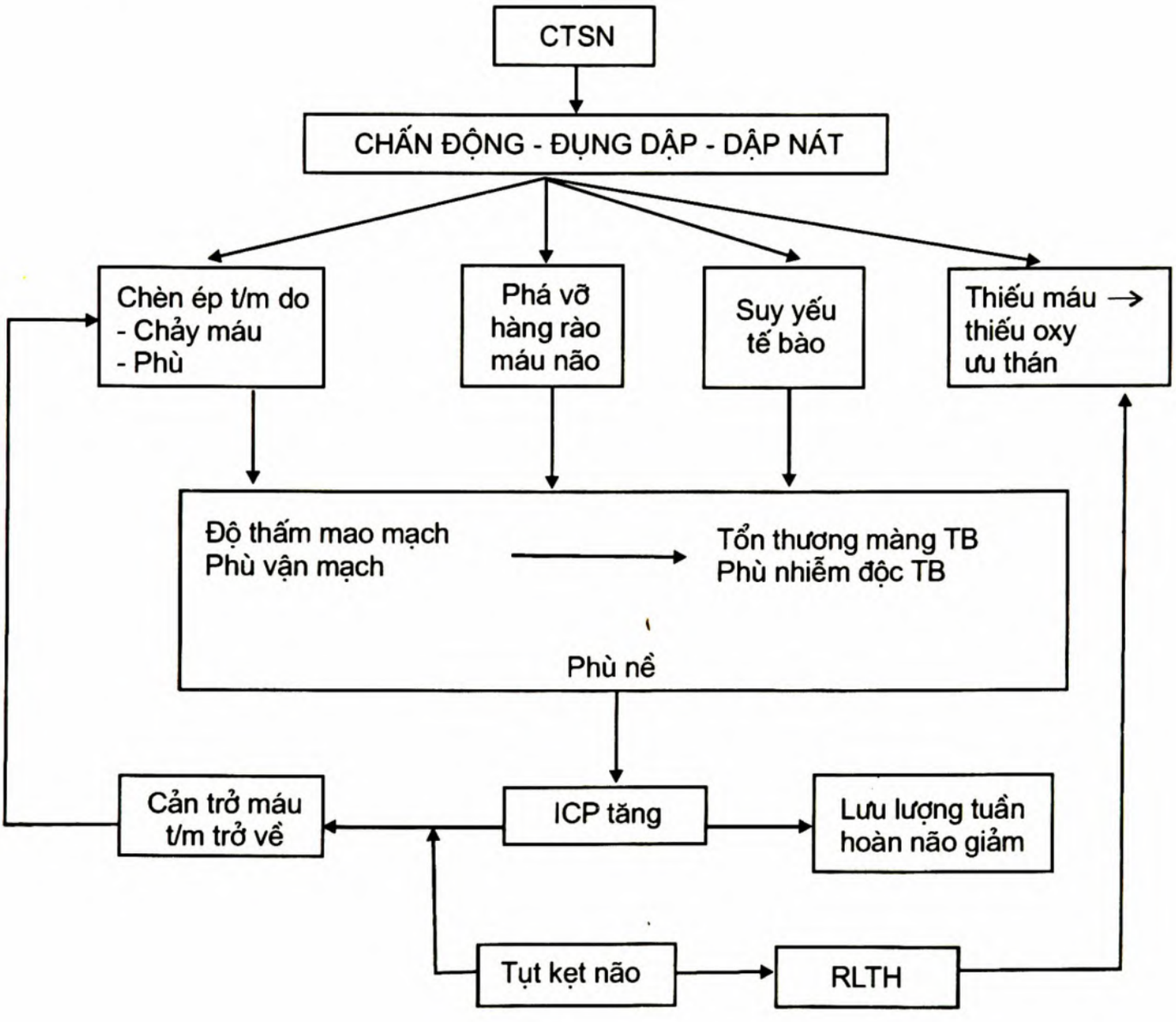

Hình 16.12. Phù não sau CTSN (cơ chế + hậu quả)

9. ĐIỀU TRỊ

9.1. Sơ cứu

- Nếu nạn nhân tỉnh: chụp sọ không chuẩn bị thẳng, nghiêng để phát hiện đường vỡ xương sọ - và theo dõi máu tụ trong hộp sọ.
- Nếu bệnh nhân lơ mơ hoặc hôn mê: điều tối cần là bằng mọi cách giữ cho não có dưỡng khí và máu lưu thông lên não tốt:
  + Hô hấp: Bảo đảm đường thở bệnh nhân được thông: hút đờm rãi, đặt tư thế nằm nghiêng để tránh tụt lưỡi ra sau và tránh đờm rãi, khi cần đặt nội khí quản hoặc mở khí quản, cho thở thêm oxy, hoặc đặt máy thở hỗ trợ.
  + Tuần hoàn: Truyền dịch nâng huyết áp ngay từ đầu, khâu cầm máu vết thương da đầu (nếu có). Đặt nằm ở tư thế cổ ngay ngắn (dù nằm nghiêng hay nằm ngửa) để tránh cản trở máu lưu thông tĩnh mạch cảnh 2 bên (hạn chế phù não)
  + Đặt sonde dạ dày qua mũi, đặt sonde bằng quang theo dõi nước tiểu.
  + Theo dõi sát các yếu tố sinh tồn; mạch; huyết áp, màu sắc da, lượng nước tiểu.
  + Chỉ dùng thuốc giảm đau, không dùng thuốc ngủ khi còn theo dõi.
  + Phát hiện kịp thời những dấu hiệu có máu tụ trong hộp sọ.

9.2. Điều trị thực thụ

Chỉ giải quyết bằng ngoại khoa 2 trường hợp:

- Máu tụ trong hộp sọ.
- Và lún xương sọ.

9.2.1. Máu tụ trong hộp sọ (NMC, DMC, trong não)

Mổ cấp cứu không trì hoãn

Những nguyên tắc chính trong điều trị ngoại khoa là:

- Nhanh chóng lấy ra khối máu tụ
- Cầm máu nguồn chảymáu.
- Tránh máu tụ tái phát bằng khâu treo màng cứng vào cân galea

* Về kỹ thuật mổ:

9.2.2. Trường hợp tối cấp

Về lâm sàng đã biểu hiện rõ có máu tụ trong hộp sọ (NMC, DMC, trong não) = có khoảng tỉnh, rãn một bên đồng tử, liệt 1/2 bên đối diện với dãn đồng tử cần mổ ngay (không kịp làm CT.Scan hoặc nơi không có điều kiện CT.Scan sọ).

- Cạo nhẵn đầu
- Gây mê nội khí quản
- Rạch da vùng thái dương ngay trước tai (bên đồng tử rãn), cắt dọc cơ thái dương bằng dao điện, mở rộng bằng một kẹp banh vết mổ.

Khoan một lỗ xương sọ cách lỗ tai ngoài 2 cm và trên cung Zygoma 2cm (xem hình 16.15) (73% máu tụ NMC ở vùng này)

- Nếu có máu tụ NMC thì sau khi khoan thủng xương sẽ thấy có máu cục đen ngay đáy lỗ khoang (xem hình 16.13). Nếu chỉ thấy màng cứng màu thâm tím là máu tụ dưới màng cứng (xem hình 16.14). Nếu màng cứng trắng hồng phải nghĩ đến máu tụ trong tổ chức não.
- Qua lỗ khoang dùng kim bấm dần đầu xương để mở rộng lỗ khoan, thường bấm dần xương nằm phía trên (lấy "máu nhà ra"). Mở rộng xương đủ để lấy khối máu tụ và kiểm soát cầm máu chỗ chảy máu (nếu máu tụ NMC); Nếu máu tụ dưới màng cứng thì mổ màng cứng vào lấy máu tụ. Nếu máu tụ trong não thì sau khi mở màng cứng thấy tổ chức não từ từ lồi ra khỏi màng cứng (do khối máu tụ chiếm chỗ bên trong não), dùng trô ca chọc thăm dò tìm máu tụ trong não (xem hình 16.16), sau đó cắt vén tổ chức não vào lấy máu tụ và cầm máu chỗ chảy máu.

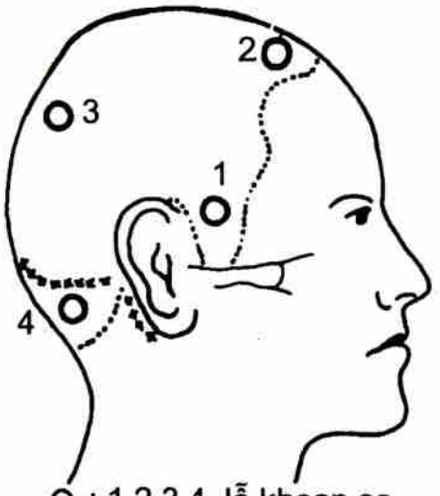

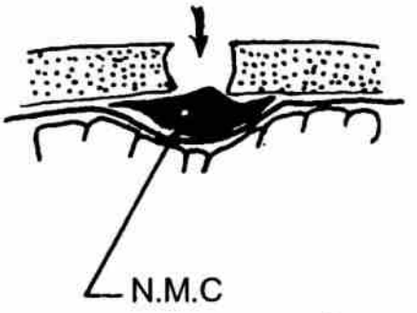

Hình 16.13. Lỗ khoan xương

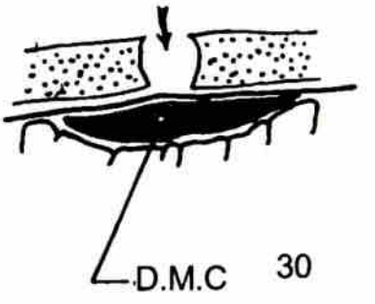

Hình 16.14. Lỗ khoan xương

→ Lỗ khoan xương

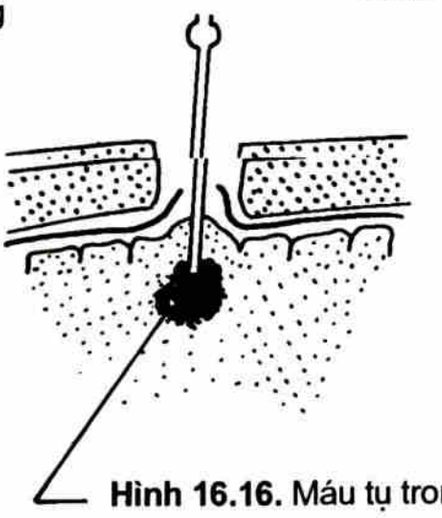

Hình 16.16. Máu tụ trong não

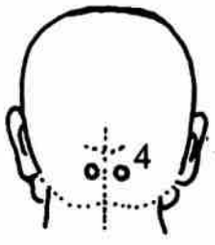

Hình 16.15. Lỗ khoan sọ xoang bên sigma đường tóc

- Riêng về cầm máu: Nếu mạch máu nhỏ thì đốt bằng dao điện. Nếu mạch máu lớn thì kẹp chỗ máu chảy bằng Clipe bạc. Nếu có rách xoang tĩnh mạch thì lấy cơ (cơ thái dương) đập nát bịt vào. Nếu máu chảy từ xương ra thì dùng sáp xương (sáp ong) miết chặt vào chỗ xương chảy máu.
- Sau khi lấy hết máu tụ và cầm máu: Nếu là máu tụ ngoài màng cứng thì khâu treo màng cứng với cân galea để tránh chảy máu tái phát. Nếu máu tụ dưới màng cứng hoặc trong tổ chức não thì sau khi lấy máu tụ, não thường bị phù nề nên không nên đóng kín màng cứng, mà chỉ khâu kín da đầu.
- Dẫn lưu: Để thật an toàn sau mổ nên có dẫn lưu ngoài màng cứng (nếu máu tụ NMC); hoặc dẫn lưu dưới màng cứng hoặc trong hốc máu tụ trong não, lỗ đặt dẫn lưu ra ngoài tránh xa vết mổ, để 24 - 48 giờ.
- Khâu da đầu 2 lớp: Lớp galea, lớp da

Trường hợp cá biệt: khi khoan lỗ đầu tiên (1) (23). Nếu không phát hiện được máu tụ thì tiếp tục khoan lỗ thứ (2), rồi khoan lỗ thứ (3). Nếu khoan cả 3 lỗ mà không thấy máu tụ (NMC, DMC, trong não) thì được phép khoan 3 lỗ tương tự bên đối diện dễ tìm máu tụ.

9.2.3. Trường hợp có máu tụ được xác định trên phim C.T.S can (thường là phát hiện được sớm)

- Tuỳ vị trí của máu tụ (NMC, DMC, trong não), nên mở nắp sọ.
- Sau khi giải quyết máu tụ và cầm máu, nếu thấy não phù nề không nên đóng kín màng cứng, nếu cần để hở cả chỗ khuyết xương sọ bằng cách lấy nắp sọ ra, đem cấy dưới da bụng, 2-3 tháng sau mổ, bệnh nhân ổn định, mời bệnh nhân đến để đập lại nắp sọ.

9.2.4. Nhấc xương lún

- Mảng xương lún vào trong hộp sọ đơn thuần không gây tử vong, nhưng mảnh xương lún tỳ vào màng cứng có thể gây ép não dập não ngay dưới màng cứng, lâu dần tạo dính thành sẹo vỏ não, và là nguyên nhân của những cơn động kinh sau này, nên cần phải lấy bỏ mảnh xương lún ra sớm để tránh biến chứng trên.

Khi độ lún của mảnh xương bằng 2/3 chiều dày của xương sọ là có chỉ định mổ lấy ra (xem hình 16.13).

Về kỹ thuật (xem hình 16.17): Rạch ra ngay trên mảnh xương lún, dùng một kẹp banh rộng vết rạch da để lộ xuất toàn bộ diện xương lún. Khoan một lỗ xương ở phần sọ lành sát bờ xương lún đồng thời dùng kìm bấm rộng lỗ khoan vừa đủ để nhấc bỏ mảnh xương lún ra nhẹ nhàng. Sau đó kiểm tra màng cứng có thủng, có máu tụ không ? Cần chú ý những mảnh xương lún sát xoang tĩnh mạch não dễ làm rách xoang gây máu tụ. Sau khi xử lý xong các tổn thương, khâu treo màng cứng với cân galea (xem hình) và khâu kín da đầu.

- Riêng đối với trẻ nhỏ: Xương sọ còn mỏng, mềm, nên nếu bị chấn thương lún xương theo hình lõm nửa quả cầu, và đường vỡ xương kiểu gãy cành tươi,

thường không phải lấy bỏ phần xương lún đi, mà chỉ cần tạo một vết rạch da nhỏ trên bờ xương lún đủ để khoan 1 lỗ nhỏ thủng xương. Qua lỗ khoan dùng một dụng cụ nhỏ đầu tù có chiều cong ở đầu, luồn nhẹ vào khe giữa màng cứng và đáy chỗ xương lún, rồi bẩy từ từ phần xương lõm về vị trí cũ là được.

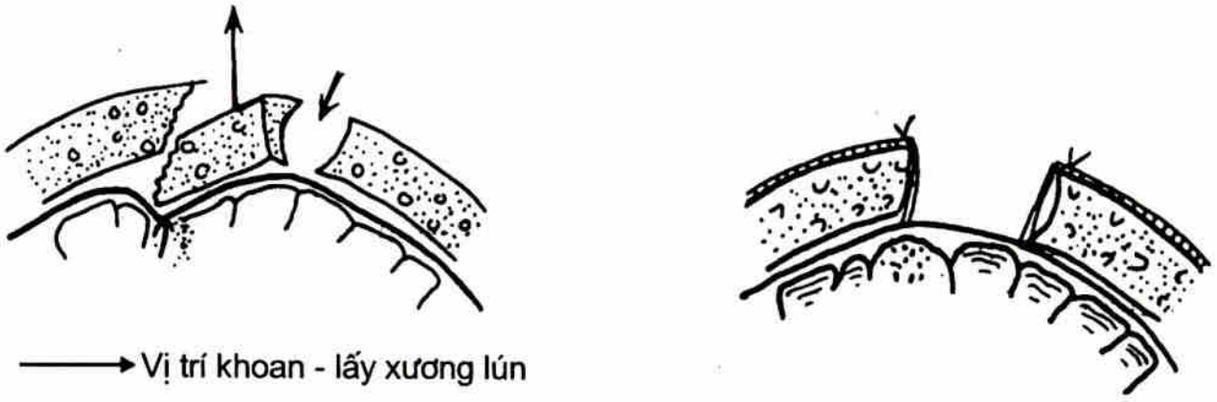

Hình 16.17. Vị trí khoan – lấy xương lún

9.2.5. Chống phù não (sau chấn thương và cả sau mổ)

Các nguyên tắc chung:

- Đảm bảo lưu thông đường hô hấp: để tư thế nằm nghiêng, hút đờm rãi, đặt N. K.Q hoặc mở khí quản (khi cần).
- Duy trì máu lên não tốt: Truyền dịch nước và điện giải qua tĩnh mạch, giữ nguyên áp ở mức đầy đủ và tránh những lúc huyết áp xuống thấp.
- Truyền Mannitol 20% vào tĩnh mạch với liều lượng 1g/1 kg trọng lượng cơ thể trong vòng 20-30 phút.
- Dùng Lasix khi huyết áp tốt.
- Để tư thế đầu cao khoảng (20 độ), tư thế nằm cổ ngay ngắn để giảm sự cản máu về tĩnh mạch cảnh hai bên (hạn chế phù não do ứ trệ tĩnh mạch não).
- Đặt sonde bàng quang theo dõi lượng nước tiểu.
- Nhiều tác giả cho rằng: Không có bằng chứng là corticosteroids ích lợi trong việc điều trị chấn thương sọ não cấp tính và khuyên "Không cần dùng những thứ này".
- Có thể dùng Thiopental nhỏ giọt tĩnh mạch để bệnh nhân nằm yên và giảm nhu cầu tiêu thụ oxy của não.
- Đường ưu trương không dùng, có thể dùng mặn ưu trương (1,8-3%) với liều lượng nhỏ, có tác dụng: nâng khối lượng tuần hoàn, không gây phù não, làm giảm áp lực nội sọ, làm tăng áp lực thẩm thấu.

10. DI CHỨNG SAU CHẤN THƯƠNG SỌ NÃO

10.1. Di chứng về thần kinh

- Thường gặp sau dập não: Liệt 1/2 người, rối loạn ngôn ngữ, động kinh.
- Liệt thần kinh VII (nếu vỡ xương đá)
- Nghe kém hoặc điếc do tổn thương giây thần kinh ốc tai, tiền đình

10.2. Di chứng về tâm thần

Giảm trí nhớ, chập chạp, đau đầu, mất ngủ, trầm cảm, cáu gắt, suy nhược thần kinh.

Nặng nhất là nạn nhân sống đời sống thực vật (khi bị chấn thương sọ não nặng) (kể cả trường hợp mổ cũng như trường hợp không phải mổ).

11. KẾT LUẬN

Sau một chấn thương sọ não thường gây ra những thương tổn phối hợp, nên biểu hiện trên lâm sàng rất phức tạp, và chẩn đoán thường gặp nhiều khó khăn, nên tỷ lệ tử vong còn cao.

Chẩn đoán dựa trên diễn biến của các triệu chứng, nên càng phải theo dõi sát phát hiện kịp thời những triệu chứng chính để có chỉ định điều trị thích hợp.

Hiện nay nhờ có chỉ định mổ trong chấn thương sọ não là:

- Máu tụ trong hộp sọ
- Và lún xương sọ.

CHÈN ÉP TUỶ

GS. Dương Chạm Uyên

1. ĐẠI CƯƠNG

Chèn ép tuỷ là một bệnh cảnh lâm sàng do nhiều nguyên nhân gây nên, thông thường do u chèn ép thì việc chẩn đoán sớm và điều trị kịp thời sẽ đem lại kết quả tốt về sự hồi phục vận động và cảm giác cho người bệnh, và nếu là u lành tính thì tiên lượng sẽ tốt và có thể khỏi bệnh.

Về lâm sàng thường biểu hiện bằng hội chứng ở ngay tại nơi thương tổn và dưới thương tổn, có khi xuất hiện riêng rẽ, có khi phối hợp cả hai.

2. CHẨN ĐOÁN

2.1. Chẩn đoán dương tính: dựa vào hai hội chứng sau đây:

- Hội chứng ngay tại chỗ thương tổn: gồm dấu hiệu rễ thần kinh và tuỷ sống, cho ta biết vị trí của thương tổn.
- Hội chứng dưới chỗ thương tổn: chủ yếu là chèn ép vào đường dẫn truyền của bó tháp. Chẩn đoán dễ nếu có đầy đủ hai hội chứng trên.

2.1.1. Hội chứng ngay tại chỗ thương tổn

Biểu hiện theo kiểu đau của rễ thần kinh, theo đường đi của rễ thần kinh của một chi, hoặc của một dây thần kinh liên sườn. Đau tăng lên khi gắng sức và khi ho.

Trong chèn ép tuỷ ở thấp thì hội chứng ngay tại chỗ thương tổn và hội chứng dưới chỗ thương tổn cùng xuất hiện ở chi dưới.

Trên lâm sàng cho thấy những triệu chứng sau:

Giảm trương lực cơ ở một vùng nhất định.

- Giảm các phản xạ gân - xương ở rễ thần kinh tương ứng.
- Giảm toàn bộ cảm giác, có khi giới hạn nếu thương tổn ở một dây thần kinh.

2.1.2. Hội chứng dưới chỗ thương tổn

a. Giai đoạn đầu: biểu hiện thương tổn ở các đường dẫn truyền vận động và cảm giác ở tuỷ sống.

- Rối loạn vận động: biểu hiện bởi những triệu chứng có tính chất gợi ý như chân mỏi khi gắng sức, đôi khi có dấu hiệu đi lặc, nhưng không đau. Khám

lâm sàng: dấu hiệu bó tháp tương đối rõ, phản xạ gân - xương tăng, dấu hiệu Babinski dương tính, liệt nhẹ rồi dẫn đến liệt cứng hai chi dưới. Những dấu hiệu bó tháp này thường xuất hiện sớm.

- Rối loạn cảm giác: không rõ rệt, thất thường.

Dấu hiệu rối loạn cảm giác chủ quan (thương tổn cột sau của tuỷ làm giảm cảm giác), nhưng cũng có dấu hiệu rối loạn cảm giác khách quan.

- Rối loạn cơ tròn: thường xuyên gặp là rối loạn tiểu tiện, bí đái hoặc đái rỉ. Có khi có thiểu năng sinh dục.

b. Giai đoạn tiến triển: dễ chẩn đoán ở thể tiến triển khi người bệnh có những triệu chứng sau: liệt cứng hai chi dưới, phản xạ gân - xương tăng, đa động xương bánh chè và bàn chân, Babinski dương tính cả hai chân.

Có khi kèm liệt cứng ở cơ duỗi và dấu hiệu ba co rõ.

Rối loạn cơ tròn cũng xuất hiện rõ.

Rối loạn dinh dưỡng xuất hiện nhanh với những vùng loét nằm ở vùng xương cùng xương cụt.

2.1.3. Dấu hiệu cột sống

Biểu hiện bởi điểm đau ở cột sống điển hình, ở vị trí cố định. Khi khám có thể phát hiện cứng hoặc vẹo cột sống, đau khi ấn hoặc gõ vào gai sau.

2.2. Chẩn đoán vị trí thương tổn

Xác định rõ vị trí thương tổn ở tuỷ trên mặt cắt ngang, đồng thời biết giới hạn trên của thương tổn cũng rất quan trọng để tiến hành các xét nghiệm cận lâm sàng như chọc tuỷ sống dưới chẩm hay ở thắt lưng, hoặc chọn vị trí để chụp cắt lớp.

2.2.1. Ở mặt cắt ngang

Hội chứng chèn ép tuỷ có thể biểu hiện nhiều triệu chứng khác nhau:

- Nếu chèn ép một bên có thể nghĩ đến hội chứng Brown-Séquard kèm với một hội chứng bó tháp điển hình, và rối loạn cảm giác sau phía bên có chèn ép với những rối loạn cảm giác đau và nóng lạnh, và cảm giác sờ mó nóng bên đối diện. Hội chứng Brown-Séquard thường không đầy đủ các triệu chứng.

Nếu chèn ép phía sau thì có những dấu hiệu của sừng sau của tuỷ, nhất là những cảm giác sâu và chứng mất điều hoà.

- Nếu chèn ép phía trước thì có những dấu hiệu bó tháp tiến triển từ từ và kéo dài. Đôi khi kèm những triệu chứng thương tổn ở sừng trước như teo cơ, rối loạn cảm giác rải rác, và rối loạn cảm giác đau, nóng lạnh, làm ta liên tưởng đến hội chứng của động mạch sống phía trước.

2.2. Giới hạn trên của thương tổn: có thể xác định dựa vào các triệu chứng lâm sàng sau đây:

- Chèn ép tuỷ cổ (C_1-C_3): liệt tứ chi kèm rối loạn hô hấp.
- Tuỷ cổ thấp (C_4-C_7): gồm những dấu hiệu rễ thần kinh ở chi trên. C_5-C_6: giảm cảm giác dọc bờ ngoài chi trên đến tận ngón cái, phản xạ gân nhị đầu và trâm quay giảm.

C_7: giảm cảm giác mặt sau cho trên đến tận ngón trỏ, phản xạ gân tam đầu giảm.

C_8-D_1: giảm cảm giác ở bờ trong chi trên đến tận ngón út bàn tay, phản xạ trâm trụ giảm.

Có khi có hội chứng Claude Bernard - Horner (sụp mi, khe mi hẹp, đồng tử nhỏ) phải nghĩ đến thương tổn D1.

- Chèn ép vùng thắt lưng - cùng: như triệu chứng của dây thần kinh ngoại biên dấu hiệu bó tháp nhiều khi không rõ: Babinsiki âm tính.

Trong trường hợp liệt 2 chi dưới thì hội chứng thương tổn hoàn toàn bị che lấp.

2.3. Chẩn đoán nguyên nhân

2.3.1. Hướng chẩn đoán

Tuổi, tiền sử, cách phát triển bệnh giúp cho hướng chẩn đoán. Để xác định chẩn đoán cần làm những xét nghiệm cận lâm sàng sau đây:

a. Chụp phim cột sống thẳng, nghiêng 3,4, hoặc những tư thế đặc biệt như ưỡn - cúi gập (đối với vị trí đốt cột sống thắt lưng). Chụp cắt lớp có thể cho những hình ảnh bất thường hoặc đo được kích thước của ống tuỷ. Trong hẹp ống sống

b. Chọc tuỷ sống và làm các xét nghiệm dịch não tuỷ

- Dấu hiệu quan trọng là lượng allbumin tăng trong nước não tuỷ nếu chọc dò dưới chỗ tắc, thường cao từ 1-2g/l (bình thường là 0,50g/l) hay có khi tăng hơn nữa.

Nhìn bằng mắt thường thấy nước não tuỷ có nhiều chất allbumin thành màu vàng chanh.

Hội chứng Froin là dấu hiệu của nước não tuỷ có nhiều allbunmin (trên 10g/l), đặc sánh, chảy từng giọt khi chọc nước não tuỷ.

- Số lượng tế bào trong nước não tuỷ là không hoặc giảm rõ rệt, ngược lại với lượng allbumin tăng trong nước não tuỷ. Đây là dấu hiệu phân ly đạm tế bào rất đặc hiệu trong chèn ép tuỷ từ từ do khối u.

Các tế bào lạ hay tế bào ác tính khó tìm thấy trong dịch nước não tuỷ sau khi làm ly tâm hay xét nghiệm trên phiến kính.

Nếu chọc dò nước não tuỷ trên chỗ tắc, thì nước não tuỷ bình thường. Nghiệm pháp Queckenstedt - Stookey cho ta biết một cách khách quan chỗ tắc mà

Pierre Marie, Charles Foix, đã nói từ 1913. Nghiệm pháp này tiến hành như sau: lắp một áp kế vào kim chọc dò tuỷ sống và ghi áp lực nước não tuỷ ban đầu (thường là 20cm H_2O). Bệnh nhân ở tư thế nằm nghiêng không gối đầu.

Thầy thuốc ấn vào 2 tĩnh mạch cảnh trong thì áp lực lại trở về con số ban đầu một cách nhanh chóng. Nếu có u chèn ép làm nước não tuỷ kém lưu thông hoặc tắc hoàn toàn, khi ấn tĩnh mạch cảnh, áp lực tăng chậm hoặc không tăng.

Nghiệm pháp này chỉ có giá trị khi nó dương tính. Hiện nay cũng ít dùng.

c) Chụp tuỷ có thuốc cản quang: nếu bơm thuốc cản quang lipiodole vào khoang dưới nhện sẽ thấy được chỗ tắc, và có những hình ảnh đặc biệt theo nguyên nhân gây chèn ép tuỷ.

Hiện nay người ta thường dùng các loại thuốc cản quan tan trong dịch não tuỷ, vì nó cho hình ảnh rõ rệt hơn như amipaquye, iopamiron.

Những hình chụp có thuốc cản quang thường là: thuốc dừng ngang trên đường đi của tuỷ sống, hoặc hình càng cua hay hình đáy chén (trong u thần kinh hay u màng não), hoặc hình thuốc lách đi dọc hai bên tuỷ sống, làm ống tuỷ rộng ra (trong u trong tuỷ loại gliom).

Sau chụp tuỷ có thuốc cản quang người bệnh có thể nhức đầu (như sau chọc dò nước não tuỷ thông thường, hoặc có cơn động kinh, do đó, sau khi làm nên để người bệnh ở tư thế nửa nằm, nửa ngồi, cần theo dõi trong 24 giờ.

d) Chụp cắt lớp: đây là một phương pháp thăm khám có những ưu điểm được áp dụng từ giữa thập niên 70 ở những nước công nghiệp phát triển, cho phép ta thấy rõ khối u ở trong hay ngoài ống tuỷ, tính chất của khối u, kích thước của ống tuỷ và những biến dạng của đốt sống và đĩa đệm.

Đây là phương pháp chẩn đoán lý tưởng.

e. Chụp động mạch tuỷ sống: chỉ định trong trường hợp có những dị dạng mạch máu của tuỷ sống, và nghiên cứu mối liên quan giữa khối u và những mạch máu lân cận.

g. Hình ảnh của cộng hưởng từ: có giá trị trong chẩn đoán hội chứng chèn ép tuỷ, giúp ta nghiên cứu cột sống và tuỷ trên toàn bộ chiều dài, cả thẳng và nghiêng, nếu là u thấy rõ cực trên và dưới của u.

2.3.2. Chẩn đoán nguyên nhân chính: nguyên nhân gây ra hội chứng chèn ép tuỷ có nhiều, có thể xếp như sau:

a. Về ngoại khoa:

- Các bệnh của cột sống
  - + Ung thư đốt sống (tiên phát như sarcom hoặc thứ phát do ung thư tuyến tiền liệt, ung thư phổi, ung thư tuyến giáp, ung thư tử cung, ung thư vú).
  - + Lao cột sống có chèn ép tuỷ (bệnh Pott)
  - + Gẫy cột sống do chấn thương

- Thoát vị đĩa đệm
- Các bệnh trong ống cột sống: hẹp ống sống
  + U của màng tuỷ méningiome)
  + U của dây thần kinh (neurinome)
  + U trong tuỷ (gliom)

b. Về nội khoa:

- Viêm dính màng nhện tuỷ.
- Viêm dày quanh màng tuỷ.
- Viêm tuỷ.

Những bệnh này thường khó chẩn đoán, nhiều khi phải phẫu thuật mới xác định được. Tiên lượng sau mổ không tốt bằng các loại u.

3. NGUYÊN TẮC ĐIỀU TRỊ

Có khả năng hồi phục tốt, nếu chẩn đoán và điều trị sớm.

Việc điều trị chủ yếu dựa vào nguyên nhân gây bệnh để có chỉ định mổ hay điều trị nội khoa.

Cần có kết quả giải phẫu bệnh lý sau mổ để có hướng điều trị tiếp theo.

Những chỉ định mổ như sau:

- Lấy những khối u ngoài tuỷ: tiên lượng tốt nếu là các loại u thần kinh, u màng não,
- Thoát vị đĩa đệm 1 bên hay 2 bên.
- Mở cung sau đốt sống để giải toả tuỷ trong trường hợp máu tụ ngoài màng tuỷ do chấn thương, hay viêm dính màng nhện, viêm dày quanh màng tuỷ. Nếu cần, sau mổ có thể điều trị phối hợp bằng: phục hồi chức năng.

Nếu giải phẫu bệnh trả lời là ác tính thì nên điều trị phối hợp-quang tuyến trị liệu, hoá chất...

U NÃO

GS. Dương Chạm Uyên

1. ĐẠI CƯƠNG

U não là một danh từ chỉ các khối u choán chỗ trong hộp sọ. Việc chẩn đoán và điều trị các khối u não trong hoàn cảnh hiện nay của ta hiện còn gặp nhiều khó khăn vì phát hiện bệnh thường là muộn, nên kết quả điều trị còn hạn chế.

Trong vòng 20 năm trở lại đây ở các nước công nghiệp phát triển, việc ứng dụng những tiến bộ trong khoa học kỹ thuật như máy điện toán cắt lớp, máy cộng hưởng từ trường hạt nhân là cuộc cách mạng trong chẩn đoán các bệnh thuộc hệ thần kinh trung ương.

Trong kỹ thuật mổ xẻ, việc sử dụng vi phẫu thuật, cầm máu bằng dao điện lưỡng cực, dùng máy làm tan các tổ chức bằng siêu âm đã làm cho việc điều trị bằng phẫu thuật có những tiến bộ đáng kể.

Tuy nhiên, so với u ác tính ở các cơ quan khác thì việc điều trị u ác tính ở não chưa có thay đổi nhiều về mặt tiên lượng, như với một u não ở thể glioblastom thì sau mổ điều trị tiếp bằng tia xạ và hoá trị liệu cũng chỉ kéo dài trên dưới một năm.

Hộp sọ có một dung tích nhất định, kín, phân thành nhiều ngăn cách biệt bởi các vách như liềm não, lều tiểu não. Khi xuất hiện khối choán chỗ trong hộp sọ thì áp lực trong các ngăn chênh lệch nhau, hậu quả là mô não bị đẩy sang bên đối diện để tạo sự cân bằng áp lực, như mô não ở bán cầu có u bị đẩy lọt qua liềm não sang bên đối diện, cuốn não trong của thuỳ thái dương lọt qua bờ tự do của lều tiểu não (khe Bichat) và hạnh nhân tiểu não lọt qua lỗ chẩm gây hiện tượng tụt kẹt, dẫn đến tử vong đột ngột. Do vị trí của các khối u trong hộp sọ nên phân ra hai loại:

- U bán cầu đại não
- U hố sau.

2. U BÁN CẦU ĐẠI NÃO

U bán cầu đại não là những u ở trên lều tiểu não.

2.1. Chẩn đoán

2.1.1. Chẩn đoán xác định

a. Hoàn cảnh phát hiện bệnh: ở người lớn thường dựa vào những triệu chứng sau:

- Cơn động kinh: 120% u bán cầu có triệu chứng này, hoặc động kinh cục bộ hoặc động kinh toàn thể.
- Triệu chứng thần kinh.
  + Rối loạn vận động hoặc rối loạn cảm giác nửa người hoặc khu trú ở mặt, ở cánh tay hay ở chân nếu là u ở cạnh đường giữa.
  + Rối loạn ngôn ngữ
  + Rối loạn tâm thần: thờ ơ, lãnh đạm, chậm chạp
  + Hiện tượng bán manh

Tất cả các triệu chứng này tập hợp thành hội chứng định khu như triệu chứng vùng trán, vùng đỉnh, vùng thái dương. Những triệu chứng này thường tiềm tàng, tiến triển từ từ theo kiểu "vết dầu loang".

Tuy nhiên, nếu ban đầu có tính chất đột ngột thì nên nghĩ đến chảy máu trong khối u.

- Triệu chứng tăng áp lực nội sọ:
  + Chẩn đoán rõ với các triệu chứng: đau đầu, nôn, rối loạn tâm thần.
  + Đau đầu liên tục, không đỡ khi dùng thuốc, cường độ đau ngày một tăng lên và cố định ở một vị trí.
  + Chú ý bệnh cảnh lâm sàng của khối u xuất phát từ vùng câm (như vùng trán) thường tiến triển chậm, người bệnh có thể chịu đựng được. Đặc biệt có những dấu hiệu tâm thần như kém minh mẫn, trì trệ, nhiều khi thờ ơ lãnh đạm đối với mọi sự việc chung quanh.

b. Những phương pháp thăm khám bệnh lâm sàng:

- Xét nghiệm cơ bản giúp chẩn đoán trong thời gian ngắn:
  + Soi đáy mắt: phù nề gai thị hoặc xuất huyết võng mạc. Đáy mắt bình thường cũng chưa thể loại bỏ khả năng không có u não.
  + Chụp phim sọ: chụp tư thế thẳng, nghiêng sẽ thấy:
    - Hình dấu ấn ngón tay
    - Khuyết sọ hoặc xương sọ quá sản.
    - Mỏm yên mòn vẹt, đáy hố yên rộng và mỏng.
    - Các đám ngấm vôi bất thường, tuyến tùng ngấm vôi, lệch khỏi vị trí bình thường là những dấu hiệu có giá trị.
  + Điện não đồ: ghi các hoạt động điện sinh học của các tế bào não, tại khối u các hoạt động điện thường không đáng kể, biểu hiện bằng các sóng chậm delta, théta.
- Chụp động mạch: có thể chụp động mạch cảnh gốc qua da hoặc chụp động mạch theo phương pháp Seldinger qua động mạch đùi, có thể chụp hình nhiều động mạch cùng một lúc.

Trong hoàn cảnh của ta, phương pháp này cho những hình ảnh tốt, làm cơ sở cho việc chẩn đoán và quyết định thái độ xử trí. Nó cho ta những hình ảnh đặc biệt hoặc một khối choán chỗ trong hộp sọ có nhiều mạch máu tân tạo, hoặc di lệch của các nhóm động mạch não.

- Chụp cắt lớp não (CT Scan): Ambrose và Hounsfield (1973) là những người đầu tiên ứng dụng máy này vào việc chẩn đoán các bệnh nội sọ. Đây là phương pháp chẩn đoán hiện đại, cho phép chụp hàng loạt hình rõ và chính xác các khối u nằm sâu trong mô não, mà với các phương pháp khác không phát hiện được. Điều đáng chú ý là CT Scan cho phép phát hiện nhanh những khối u có đường kính nhỏ từ 0,5cm, lại ít tác hại, an toàn hơn so với chụp X quang quy ước. Máy này chụp cắt lớp theo chiều ngang, xuyên thẳng góc với trục đứng của cơ thể ở mọi mức cao thấp, tránh sự chồng chéo của các hình. Khi xuyên qua cơ thể tia X bị hấp thụ, mức độ khác nhau tuỳ mô, cơ quan, hoặc tổn thương mà tia X đã đi qua, vì chúng có cơ cấu và tỉ trọng khác nhau. Các thông tin này sẽ được máy điện toán xử lý và chuyển thành hình ảnh. Có thể dùng chất cản quang tiêm vào tĩnh mạch để theo hệ tuần hoàn đi vào não làm các chi tiết trên mặt cắt rõ rệt thêm. Dĩ nhiên phương pháp này vẫn chưa phân biệt được hoàn toàn u lành và u ác trong một số trường hợp.
- Chụp bằng máy cộng hưởng từ MRI: phương pháp này đã làm thay đổi chẩn đoán nhiều thương tổn mà CT Scan không phát hiện được những khối u não. Phối hợp với máy điện toán cắt lớp nó sẽ cho hình ảnh rõ những khối u có kích thước nhỏ hoặc ở những vùng mà máy điện toán cắt lớp khó xác định như hố sau hay những u có đậm độ nhạt ở CT Scan.

2.1.2. Chẩn đoán nguyên nhân

Dưới đây là đặc điểm giải phẫu bệnh các loại u chính trong hộp sọ.

- **U tế bào hình sao**: được xem là lành tính thường gặp ở u bán cầu đại não, lứa tuổi hay gặp là 30-50[t].

Tổ chức u thâm nhiễm, không có giới hạn rõ ràng, về vi thể là các tế bào hình sao phát triển, có nhiều dạng khác nhau. Loại u này thường kèm theo một nang nước màu vàng chanh hay sẫm màu, trên cấu trúc không có hình ảnh ác tính, nhưng vài năm sau có thể chuyển thành ác tính (độ III. IV).

- **U nguyên bào thần kinh đệm:** còn gọi là u tế bào hình sao độ III. IV, có thể tiên phát, nhưng cũng có thể biến chuyển từ độ I, II.

Về đại thể, u có những vùng hoại tử và những đám xuất huyết, đó là những u ác tính tại chỗ, không di căn xa, thường tái phát sau khi đã lấy toàn bộ khối u, tiến triển xấu từ vài tháng đến 1 năm. Gặp ở lứa tuổi 40-50.

Trên phim CT Scan thấy hình u có đậm độ nhạt, bờ không rõ ràng, nếu chụp có chất cản quang sẽ thấy hình nhiều thuỳ xung quanh có những vùng hoại tử.

- **U màng não:** là những u phát triển từ các tế bào của màng nhện, có ranh giới rõ. Cấu trúc có loại xơ chắc, có loại nhiều mạch tân tạo. Thường xuất hiện ở tuổi từ 20 - 60, nữ nhiều hơn nam.

U có thể phát xuất từ thành xoang tĩnh mạch dọc trên, có thể ở nền sọ dọc theo cách xương bướm hoặc trong não thất bên. Hình ảnh trên CT Scan lớp thấy rõ khối u tăng đậm độ, ranh giới rõ ràng với tổ chức mô lành. Chụp động mạch não có hình ảnh tăng sinh các mạch máu trong khối u và có cuống nuôi rõ, đôi khi có liên quan đến những nhánh của động mạch cảnh ngoài.

- **U di căn:** có thể có một u hoặc nhiều u với kích thước khác nhau, từ vài mm đến vài cm.

Về mô học nó phản ảnh tính chất của khối u tiên phát, thường di căn từ ung thư phổi ở nam giới, ung thư vú ở nữ giới.

Hình ảnh trên máy điện toán cắt lớp là những khối u nhỏ hình tròn, ranh giới rõ tăng hoặc giảm đậm độ, đặc biệt có những vùng phù não với kích thước to, nhỏ khác nhau.

- Các loại u khác: thường ít gặp hơn:
  + U loại sarcom.
  + U tế bào hình sao nhỏ (oligodendrogiome) CT Scan: hình ảnh trên máy điện toán cắt lớp giống như u tế bào hình sao. Thường có các điểm vôi hoá, di căn theo thể dịch. Có thể chuyển thành loại u nguyên bào thần kinh đệm.
  + U nguyên bào tuỷ ở thuỳ nhộng (médulloblastome) của tiểu não thường lan vào não thất IV. Là loại u các tính hay gặp ở trẻ em 60%.
  + U màng não thất: thường gặp ở trẻ em.
  + U tuyến yên: là loại u lành, phát xuất từ mô tuyến yên, các tế bào ưa chất kiềm hay ít bắt màu. Mỗi loại có triệu chứng lâm sàng riêng biệt.
  + U sọ hầu: gồm một u có bao, mật độ chắc, ngấm chất vôi, bên cạnh có nang chưa dịch đặc quánh màu nâu sẫm.

U phát sinh từ di tích bào thai là bọc Rathke, là túi cùng ở khoang miệng, từ đó thùy trước tuyến yên được tạo thành. Đây là loại u bẩm sinh gặp ở trẻ em.

2.1.3. Chẩn đoán phân biệt

Có thể phân biệt với một số bệnh cảnh lâm sàng sau đây cũng có triệu chứng tăng áp lực nội sọ rõ:

a. Áp xe não: hội chứng nhiễm khuẩn là chủ yếu. Nên chú ý những ổ nhiễm khuẩn trong cơ thể như tai, mũi, họng, áp xe ở răng hoặc nhiễm khuẩn phổi. Vấn đề căn bản là phải nghĩ đến và nên chụp CT Scan để xác định chẩn đoán.

b. Máu tụ trong não: có thể do tai biến mạch máu não (TBMMN) dị dạng mạch máu não như phình mạch (anévrepue), u mạch (angiome) lâm sàng thường tiến triển nặng trong vài ngày, cần soi đáy mắt, chú ý tiền sử có cao huyết áp, nhất là ở người trẻ. Nên chụp động mạch não theo phương pháp Seldinger kết hợp với chụp CT Scan.

c. Máu tụ dưới màng cứng mạn tính: thường tiến triển từ từ ở người có tiền sử chấn thương sọ não kín. Triệu chứng phát hiện dựa vào dấu hiệu bó tháp một bên xuất hiện từ từ, kèm theo đau đầu hoặc giảm trí nhớ đáy mắt có phù nề, có thể không phát hiện bằng CT Scan.

Việc chẩn đoán sớm và mổ kịp thời thì tiên lượng sẽ tốt.

Đây là loại máu tụ trong sọ do chấn thương, tiên lượng tốt hơn các loại máu tụ cấp tính.

d. Dị dạng mạch máu não: đây là loại phình động mạch hoặc u máu ở mạch máu não. Bệnh cảnh lâm sàng như một u não, tiến triển từ từ, nhưng cũng có khi xuất hiện đột đột và đi vào mê sâu, có tính chất cấp cứu, và thường tiên lượng nặng vì tai biến vỡ phồng động mạch. Chẩn đoán được là nhờ chụp động mạch não một cách hệ thống ở động mạch cảnh và động mạch đốt sống.

e. U nang màng nhện: thường dễ nhận thấy nếu chụp máy điện toán cắt lớp: đậm độ kém nhưng bờ rõ, phát xuất từ màng não. Trên lâm sàng cần chú ý nếu đau đầu kèm cơn động mạch.

g. U lao, nang ký sinh trùng (cisticercoe) khó chẩn đoán, nhưng ít gặp.

3. NGUYÊN TẮC ĐIỀU TRỊ

Điều trị các khối u bán cầu não dựa trên 3 mục đích sau:

- Chống phù não do tăng áp lực trong sọ
- Dự phòng các cơn động kinh
- Điều trị thực thụ

3.1. Chống phù não và tăng áp lực trong sọ tốt nhất hiện nay là dùng Sinacthèn tác dụng chậm: 1mg/24 giờ hoặc tức thì 1mg x 4 l/24 giờ.

- Dung dịch mamnitol 20%: chủ yếu dùng trong trường hợp doạ tụt hạnh nhân tiểu não hoặc là để chuẩn bị cho phẫu thuật, tránh phù não.

3.2. Phòng các cơn động kinh

Điều trị dự phòng bằng phénobarbital hay gardenal với liều 15 cg/24 giờ hay acid valproique (biệt dược là depakin) với liều người lớn 500mg x 3 lần trong 24 giờ

3.3. Điều trị thực thụ: gồm 3 giai đoạn: phẫu thuật, hoá trị liệu và tia xạ:

3.3.1. Phẫu thuật

Chỉ định với loại u màng não có thể lấy toàn bộ đối với loại u ở phía vỏ não, còn nếu ở sâu thì khó lấy hết, khả năng tái phát khoảng 3-4 năm sau.

Đối với loại u ác tính như glioblastom hay médulloblastome thì dè dặt hơn. Thường không lấy được hết và dễ tái phát, nên việc chỉ định mổ phải căn cứ vào tuổi bệnh nhân, thể trạng, kích thước và vị trí của khối u. Không có chỉ định mổ

đối với các nhân di căn, nhất là ở vùng quan trọng như vùng vận động, vùng tiếng nói, lại càng không có chỉ định nếu di căn nhiều chỗ ở não hoặc ở các bộ phận khác.

Có chỉ định mổ nếu là một u di căn duy nhất hoặc nguyên nhân tiên phát đã được xác định.

3.3.2. Hoá trị liệu: nói chung ít kết quả

3.3.3. Tia xạ: hiệu quả cũng không rõ rệt, tương đối có tác dụng với u tế bào hình sao, ít có kết quả với u nguyên bào thần kinh đệm.

Ngoài ra tia xạ còn ảnh hưởng đến các tổ chức lành quanh khối u, như phù nề sau chạy tia (hay gặp hơn cả), gây nên hội chứng tăng áp lực trong sọ cần điều trị nội khoa bằng các thuốc corticoid. Tổ chức não xung quanh có thể bị hoại tử sau vài tháng sau khi điều trị tia xạ.

Hiện nay với biện pháp chiếu nhiều chùm tia có thể làm tăng hiệu lực và thay đổi tiên lượng các loại u não. Kỹ thuật này là tập trung một cách tối đa các tia xạ vào một điểm khu trú ở nhu mô não (điểm giao thoa của các chùm tia), có thể tránh những nguy hại cho các vùng lành trên não. Ví dụ: loại u nguyên bào thần kinh đệm sau khi chạy tia với liều 55-60 Gy (5500 - 6000 rads) phối hợp với hoá trị liệu bằng các thuốc loại nitroso - uré như carmustin (BCNU0) hay lomustin (CCNU) cũng chỉ sống thêm trên dưới 1 năm.

3.4. Điều trị u não ở giai đoạn muộn: khi tri giác bệnh nhân xấu đi, xuất hiện những dấu hiệu doạ tụt - kẹt não (tụt hạnh nhân tiểu não) thì đòi hỏi thái độ xử trí tích cực nhằm mục đích:

- Giảm bớt phù não
- Giảm bớt áp lực trong sọ
- Có thể dùng Mannitol 20% 100ml truyền nhanh trong 20 phút, 4 - 6 giờ sau lại dùng tiếp một đợt như thế
- Synacthènè 1ml = 1 mgr 1-2 ống/24 giờ

Thường có thể dùng 30 - 60mg dexaméthason hay 120 - 200 mg méthylprednisolon chia làm 4-6 lần/ngày.

Nếu do u chèn ép vào hệ thống não thất gây tăng áp lực trong sọ thì cần dẫn lưu não thất cấp cứu bằng cách khoan một lỗ vào vùng trán để hạ bớt áp lực trong não thất.

Qua giai đoạn này, nếu bệnh nhân khá lên, sau đó sẽ mổ có chuẩn bị lấy u.

4. U HỐ SAU

U hố sau gồm những u ở dưới lều tiểu não như tiểu não, u góc cầu tiểu não u NT4 và u thân não. Đa số u hố sau gặp ở trẻ em; ở người lớn u hố sau chỉ chiếm từ 20-30% trong các u não nói chung.

4.1. Chẩn đoán

4.1.1. Hoàn cảnh phát hiện bệnh: thường nghĩ đến u hố sau nếu có những triệu chứng riêng biệt hoặc tập hợp nhiều triệu chứng sau:

a. Hội chứng tăng áp lực nội sọ:

- Đau đầu.
- Nôn
- Rối loạn tri giác.
- Soi đáy mắt có phù nề gai thị
- Cổ vẹo kiểu torticolis

b. Hội chứng tiểu não:

- Đi đổ về một bên, ở trẻ em thường đi không vững hoặc đổ ra sau.
- Có khi có rối tâm rối hướng, có dấu hiệu múa rối.

c. Dấu hiệu các dây thần kinh sọ não.

- Dây VIII: hội chứng tiền đình ngoại biên hay trung tâm, rối loạn dây ốc tai: nghe kém.
- Dây V: giảm cảm giác nửa mặt hoặc một nhánh của dây V. Trên lâm sàng có thể thấy dấu hiệu thương tổn dây V như: giảm cảm giác một vùng ở mặt, phản xạ giác mạc kém, liệt vận động dây V (cơ nhai)
- Dây VII. Liệt mặt, liệt các dây vận nhỡn mắt.
- Hoặc phối hợp thêm các thương tổn bó tháp (vận động) và cảm giác.

Tóm lại, nếu có tập hợp các triệu chứng của tăng áp lực nội sọ và thương tổn các dây thần kinh sọ não như trên thì nên nghĩ đến khối u hố sau.

4.1.2. Chẩn đoán nguyên nhân

a. Hướng chẩn đoán

- Có thể căn cứ vào hỏi bệnh: tuổi, triệu chứng ban đầu, tiền sử...
- Một số xét nghiệm cận lâm sàng cũng có thể gợi ý về hướng chẩn đoán như:
  + Chụp sọ thẳng: nghiêng, tư thế Worms-Bretton cũng có thể cho biết những thương tổn như xương bị ăn mòn hoặc xương bị đậm đặc.
  + Điện não đồ thường ít giá trị với u hố sau, nhưng cũng cho biết mức độ biểu hiện của tăng áp lực sọ não.
  + Chụp động mạch sống - nên bằng phương pháp Seldinger.
  + Chụp não thất bằng chất cản quang cho biết tương đối rõ khối u choán chỗ ở hố sau.

Hiện nay hai phương pháp sau này là những phương pháp chẩn đoán giúp cho người thầy thuốc ngoại khoa biết vị trí của khối u và thái độ xử trí cần thiết.

- Ngày nay với CT Scaner đã giúp nhiều về chẩn đoán và là một phương tiện chẩn đoán chính ở các nước có nền công nghiệp hiện đại.
  + Phương pháp này cho thấy rõ khối u ở các vị trí cụ thể như ở tiểu não, ở góc cầu - tiểu não ở thân não, ở não thất IV
  + Cho phép đánh giá những ảnh hưởng quan trọng của khối choán chỗ như doạ tụt hạnh nhân tiểu não, giãn rộng các não thất.
  + Giúp chẩn đoán tương đối rõ tính chất của khối u.

b. Các khối u thường gặp ở hố sau:

- U góc cầu - tiểu não.

- U dây thần kinh VIII: thường gặp hơn cả là loại u lành tính, tiên lượng tốt nếu mổ sớm.
  + Thường biểu hiện trên lâm sàng bằng nghe kém một bên tai kèm dấu hiệu tiền đình. Nên nghĩ đến u dây thần kinh VIII nếu kèm thêm dấu hiệu các dây thần kinh V, VII, VIII.
  + Tiến triển hơn nữa là có dấu hiệu tiểu não một bên kèm dấu hiệu thân não và tăng áp lực nội sọ.
  + Chẩn đoán khó nếu khối u nhỏ và ở ống tai trong. Nên chụp lỗ tai trong theo tư thế Worms - Bretton và so sánh kích thước hai lỗ tai trong.

Đo thính lực đồ cũng cho biết sớm trong trường hợp là u dây thần kinh VIII. Loại u này có thể có nguyên nhân là bệnh Recklinghausen.

- Các loại u khác ở góc cầu tiểu não (thường hiếm gặp):
  + U màng não
  + Choletéatom: kyste épidermoide).
  + Hiếm gặp hơn là các di căn, hoặc sarcom

- U tiểu não:

- Thường là u ở thuỳ nhộng ở trẻ em (thuỳ vermis), tính chất giải phẫu bệnh lý là một u ác tính.

Ở người lớn có thể là loại astrocytom, u nang nước, u lao, thường ở vị trí bán cầu tiểu não.

- U màng não ở lều tiểu não hay ở mảnh bốn cạnh (clivus): ít gặp.
- Di căn tiểu não: so với di căn ở bán cầu não thì ít hơn, hay gặp ở bán cầu tiểu não hơn thuỳ nhộng.

Trên lâm sàng nghĩ đến u tiểu não là hội chứng tiểu não và hội chứng tăng áp lực nội sọ, có khi gây chèn ép đột ngột đòi hỏi phải giải quyết cấp cứu sớm (dẫn lưu não thất).

U thân não: nhìn chung, các loại u thân não có tiến triển từ từ, chủ yếu là các rối loạn của các dây thần kinh sọ não và các đường truyền vận động và cảm giác, đôi khi cho những bệnh cảnh về thần kinh rất phức tạp thường là thể gliom (ác tính).

Hội chứng tăng áp lực nội sọ trong u thân não có tiến triển từ từ, đặc biệt có hiện tượng bù trừ so với u não ở các vị trí khác, đến giai đoạn nặng thường xuất hiện các rối loạn thần kinh thực vật.

Ngoài ra còn có các loại u khác nhu u di căn, u não thất IV.

4.2. Nguyên tắc điều trị

4.2.1. Chống tăng áp lực trong sọ: như trong phần điều trị u bán cầu đại não.

Nếu là phù não đơn thuần: dùng synacthène

Nếu có sự chèn ép ở hệ thống dịch não tuỷ: cần dẫn lưu não thất sớm.

4.2.2. Điều trị thực thụ

- Nếu là loại u lành tính như u dây thần kinh V, u màng não ở góc cầu, tiểu não hay bán cầu tiểu não: nên mổ sớm có kết quả tốt, nhưng có thể để lại di chứng ở các dây thần kinh V, VII, VIII, và cũng có thể tái phát sau mổ.
- Nếu là loại u ác tính như u nguyên bào tuỷ ở thuỳ nhộng (hay gặp ở trẻ em) mặc dầu sau mổ lấy u tiếp tục điều trị tia xạ và hoá trị liệu nhưng kết quả sau mổ cũng không lạc quan lắm.

Thường điều trị tia xạ với liều 45-50 Gy (4500-5000 rads) ở vùng hố sau, kèm thêm 40Gy (4000 rads) trên toàn bộ bán cầu não và 35-40Gy (3500 - 4000 rads) vào tuỷ sống.

Hoá trị liệu dùng là các thuốc nitroso - uréa CCNU, ĐCNU, procarbazin, vincristin phối hợp với prednisolon và méthotrexat vào dịch não tuỷ.

VẾT THƯƠNG THẦN KINH NGOẠI BIÊN

PGS. Vũ Tự Huỳnh

1. ĐẠI CƯƠNG

Vết thương thần kinh ngoại biên là một vấn đề khó trong điều trị, mặc dầu có nhiều tiến bộ trong những năm gần đây nhất là từ khi áp dụng vi phẫu trong điều trị ghép nối thần kinh.

Vết thương thân kinh gặp nhiều trong chiến tranh, thường là vết thương phối hợp có nhiều huỷ hoại xương, cơ kèm theo, làm phức tạp thêm việc điều trị, trái lại, trong thời bình, vết thương thần kinh thường do mảnh thuỷ tinh, lưỡi dao, cưa tròn cắt, ít phức tạp hơn.

2. GIẢI PHẪU BỆNH

Vết thương thần kinh có thể là vết cắt hoàn toàn, không hoàn toàn và các thương tổn trong sự liên tục của sợi thần kinh.

2.1. Các thương tổn đại thể

2.1.2. Cắt hoàn toàn

Khi dây thần kinh bị cắt hoàn toàn thì hai đầu co lại, đầu trên phình ra khá to gọi là u thần kinh, đầu dưới phình ra nhỏ hơn gọi là u thần kinh đệm.

U thần kinh đệm chỉ là một sẹo liên kết đơn giản, nhưng u thần kinh được cấu tạo bởi một khối dây trụ - trục cuộn vào nhau và hướng đi mọi chiều.

2.1.3. Cắt không hoàn toàn

Đôi khi thấy có khuyết ở bên được giới hạn bằng hai chỗ phình.

2.1.4. Thương tổn trong sự liên tục dây thần kinh

Có xuất hiện một chỗ phình hình thoi trên sợi thần kinh gọi là u thần kinh giả do giật nét. Thực tế chỗ phình đó có thể chỉ đơn thuần là một sẹo liên kết bao quanh các sợi trụ - trục nguyên vẹn, có khi sợi trụ - trục bị hư hại tái tạo tự do trong bao nguyên vẹn hoặc là một sẹo xơ cắt đứt hoàn toàn sự liên tục của thần kinh.

2.1.5. Các thương tổn phối hợp: phụ thuộc vào vết thương nặng hay nhẹ.

Trong các vết thương chiến tranh thường có nhiễm khuẩn và tạo nên tổ chức sẹo rộng lớn, hầu như không thể tìm được 2 đầu dây thần kinh trong đám sẹo này, phải tìm dây thần kinh bị gián đoạn trong tổ chức lành.

2.2. Các thương tổn mô học

- Thoái hoá và tái tạo
- Thoái hoá chỉ phát triển ở đầu ngoại vi, dây trụ - trục tự tiêu trong bao tổ chức liên kết, bao Schwann các tế bào tổ chức liên kết hấp thụ chất myelin, bao tổ chức đệm phồng lên. Sự thoái hoá này rất nhanh, 4 ngày đã mất tính hưng phấn; vỏ bao Schwann rỗng sẵn sàng tiếp nhận các sợi thần kinh của đầu trên.
- Tái tạo: bắt đầu từ ngày thứ tư, biểu hiện bằng tăng sinh các sợi trụ - trục đầu trung tâm, các sợi thần kinh mọc ra mọi phía. Một số sợi chui vào bao rỗng đầu ngoại vi và tái định cư. Nếu quá trình này thành công, sự tái tạo tự phát của dây thần kinh được thực hiện. Thực nghiệm chứng minh, trong sự tái tạo, bao vỏ Schwann của đầu dưới không thụ động, mà hướng đến trước mắt các sợi trụ - trục đang phát triển. Hoạt động tăng trưởng này ở mức cực đại vào tuần thứ ba. Sự tiến triển của sợi trụ - trục mỗi ngày được 4mm, nhưng hồi phục theo chiều ngang (đường kính của dây thần kinh) chậm hơn, thường không quá 1,5mm/ngày, ở người trẻ.
- Điều kiện tái tạo: tái tạo tự phát như mô tả ở trên hiếm gặp trong các vết thương. Rất nhiều trở ngại ngăn cản đầu trên phát triển. Nếu hai đầu thần kinh còn tiếp xúc với nhau, vật cản là tổ chức đệm tăng sinh quá mức tạo thành một hàng rào ngăn bịt lấy dây trụ - trục cuộn tròn, tạo nên một u thần kinh đệm.
- Có thể hai đầu cắt lệch, tạo ra sai lệch hướng đi, các sợi vận động lại đi vào bao sợi cảm giác và ngược lại.

Điều hay gặp là khoảng cách 2 đầu, nếu quá 4 cm các dây trụ - trục tái sinh tản mạn và tổ chức bên cạnh và mất mọi hi vọng tái tạo.

Cuối cùng, sự nhiễm khuẩn, các thương tổn phối hợp xơ cứng quanh dây thần kinh cũng cản trở sự tái tạo.

2.3. Phân loại

Xếp loại vết thương thần kinh không phụ thuộc vào nguyên nhân gây chấn thương.

2.3.1. Cắt hoàn toàn: các sợi ngoại vi thoái hoá không có tái tạo tự phát, cần phải khâu. Loại thương tổn do kéo dài dây thần kinh cũng xếp vào loại này, vì các thành phần của thần kinh đều bị phá huỷ.

2.3.2. Sang chấn thần kinh: nhìn ngoài dây thần kinh nguyên vẹn, nhưng các sợi bên trong đều bị huỷ hoại. Các điều kiện tái tạo vì đối mặt với dây trụ - trục là các bao tương ứng. Do vậy hồi phục hoàn toàn.

2.3.3. Thương tổn vi thể: cấu trúc thần kinh không bị thương tổn, nhưng có đứt đoạn sinh lý không hoàn toàn, do vậy không có thoái hoá.

3. LÂM SÀNG

3.1. Lâm sàng chung cho mỗi dây thần kinh khi bị thương tổn

- Tình trạng tê đầu chi
- Rối loạn vận động biểu thị bằng liệt hoàn toàn khu vực có thần kinh chi phối, rối loạn cảm giác có thể là mất cảm giác một phần hay hoàn toàn.
- Xuất hiện hội chứng đứt đoạn sinh lý hoàn toàn: các cơ do thần kinh chi phối nhẽo, trơ và không có trương lực, mất cảm giác hoàn toàn, bóp phía dưới thương tổn không gây đau hoặc có hiện tượng kiến bò.

3.2. Với mỗi dây thần kinh có thể có dấu hiệu lâm sàng đặc trưng

- Đám rối cánh tay bị thương tổn toàn bộ: làm mất vận động và cảm giác cả một chi có kèm theo giãn đồng tử, sụp mi (hội chứng Claude Bernard - Horner).

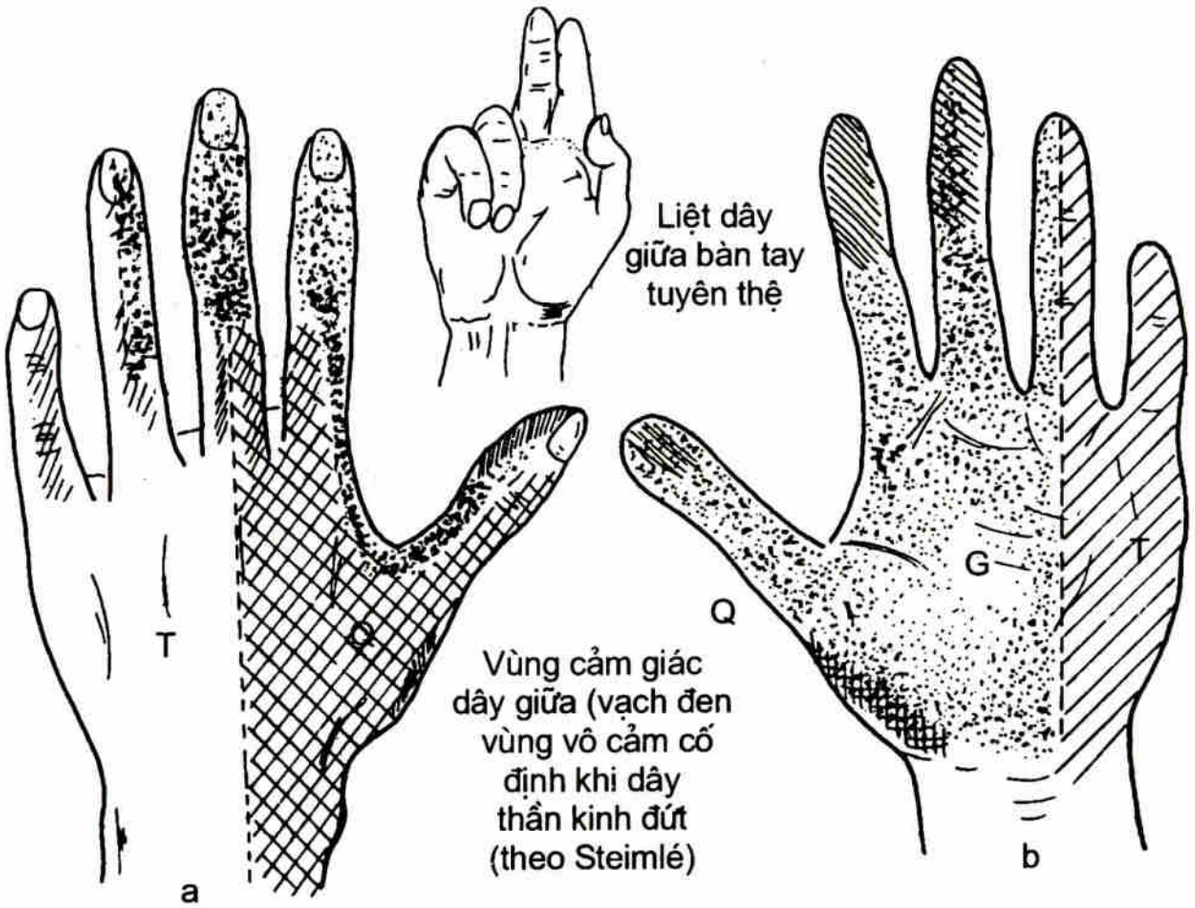

Hình 19.1

- Dây thần kinh giữa: có dấu hiệu bàn tay tuyên thệ khi nắm bàn tay lại và dấu hiệu "bàn tay khỉ" với ngón cái ở cùng mặt phẳng với đốt bàn tay và teo mô cái (hình 19.1a). Mất cảm giác mu tay từ nửa trong ngón cái đến nửa ngoài ngón 4, chủ yếu là 2 đốt cuối và mặt gan tay từ ngón cái đến nửa ngoài ngón tay cái đến nửa ngoài ngón tay 4 (hình 19.1b).

Vùng cảm giác dây giữa (vạch đen vùng vô cảm cố định khi dây thần kinh đứt) (Theo Steimlé).

- Thần kinh trụ có dấu hiệu bàn tay quắp (hình 19.2b) với hai đốt cuối 2,3 của ngón 4,5 gấp vào, ngón cái duỗi và ngón út dạng ra (hình 19.2a); mất cảm giác nửa trong ngón nhẫn và cả ngón út (hình 19.2c).

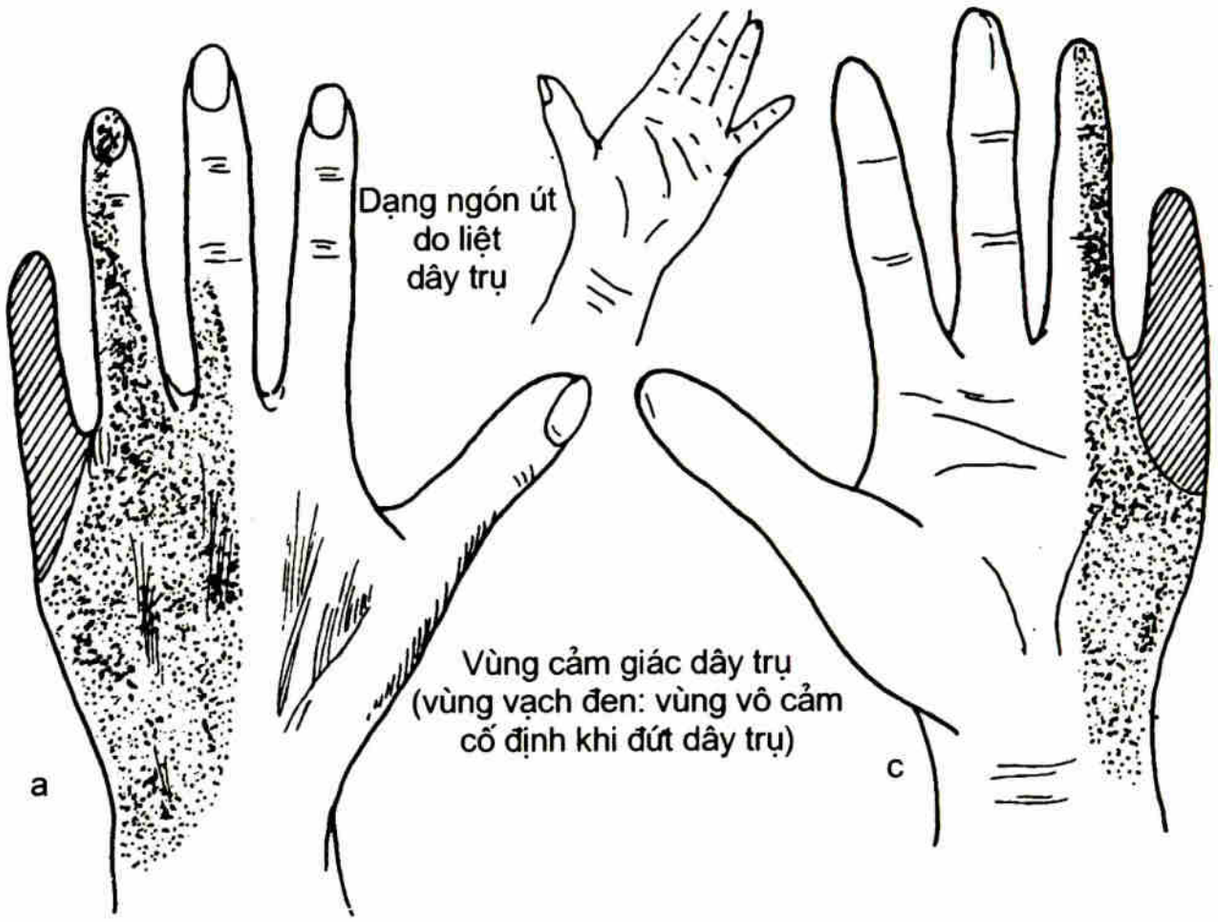

Hình 19.2a,c

Dạng ngón út do liệt dây trụ

Vùng cảm giác dây trụ (vùng vạch đen: vùng vô cảm cố định khi đứt dây trụ)

- Thần kinh quay: có dấu hiệu bàn tay thõng như "cổ cò" do không duỗi được cẳng tay, cổ tay và các đốt ngón tay (hình 19.3a); mất cảm giác mu tay 2 đốt bàn tay đầu và khoảng liên cốt sát kề, ở cẳng và cánh tay chỉ giảm cảm giác (hình 19.3b).

Bàn tay thõng do liệt dây quay (theo Steiml vùng cảm giác dây quay (theo Steimlé) vùng mất cảm giác tối đa.

Hình 19.2b. Liệt giây trụ bàn tay quắp

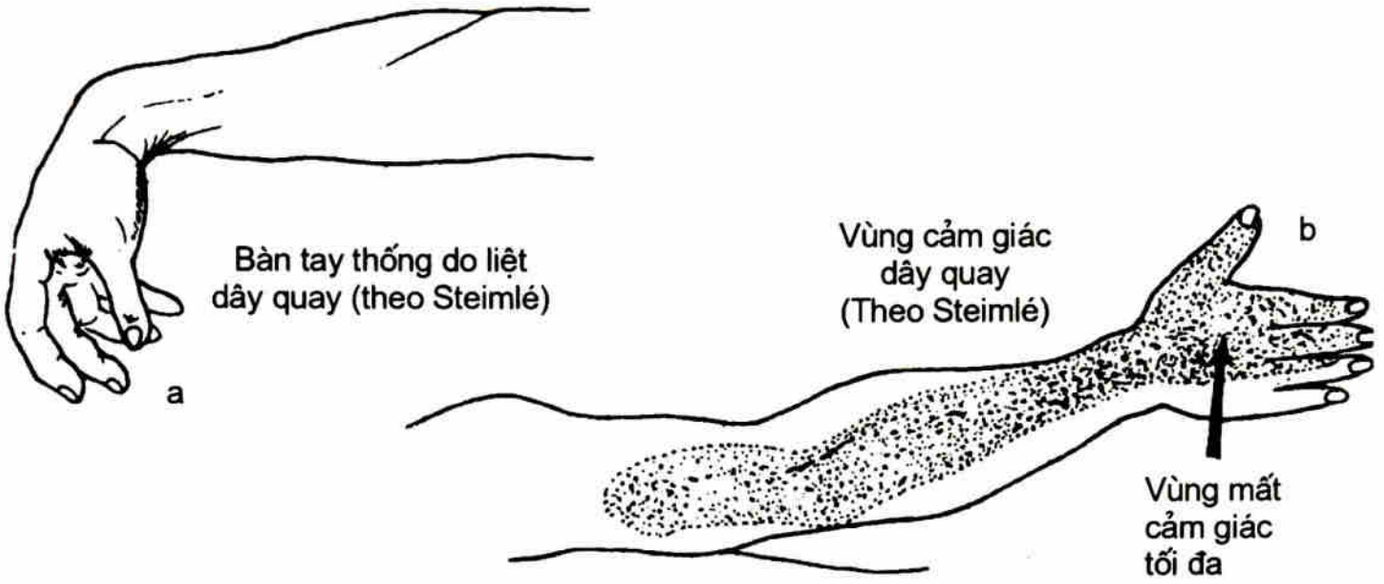

Hình 19.3a,b

Thần kinh hông to: không đứng được trên gót hay đầu ngón chân (không đứng kiễng được), đi được nhưng không chạy được.

- Thần kinh hông khoeo ngoài: có dấu hiệu đi chân quét (không đưa bàn chân ra ngoài và nhấc bờ trong bàn chân lên được), lòng bàn chân phẳng. Mất cảm giác ở mặt trước trong cẳng chân và mu chân, trừ bờ ngoài.
- Thần kinh hông khoeo trong hay thần kinh chầy: có dấu hiệu bàn chân duỗi, ngón chân quắp. Bệnh nhân đi trên gót hay mặt trong bàn chân. Để lâu sẽ có bàn chân vẹo gót và vẹo ra ngoài, lòng bàn chân lõm. Cảm giác mất ở gan chân và 3 ngón chân ngoài (hình 19.4, 19.5), ngoài ra còn có loét dinh dưỡng gót và ngón chân.

Hình 19.4

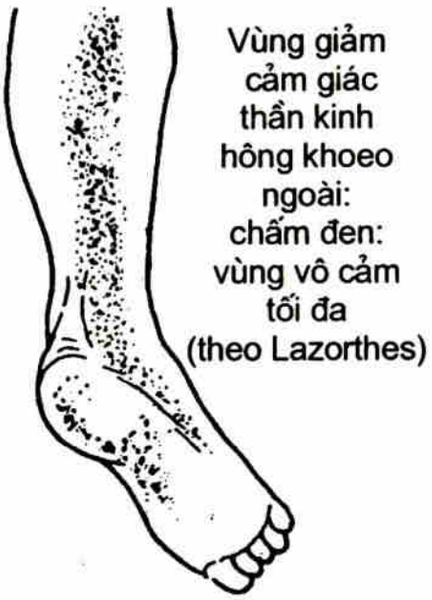

Hình 19.5

Vùng cảm giác dây hông khoeo ngoài (vô cảm tối đa: chấn đen) (Theo Lazorthes)

Vùng giảm cảm giác thần kinh hông khoeo ngoài. Chấm đen: vùng vô cảm tối đa (Theo Lazorthes)

Với các dấu hiệu nêu trên cho ta khái niệm đại cương về thương tổn thần kinh. Thực ra, để đánh giá một thần kinh nào bị thương tổn phải khám cụ thể các cơ mà thần kinh đó chi phối.

Vì các thần kinh ngoại biên là dây hỗn hợp rối loạn vận động đi đôi với rối loạn cảm giác, nên khám về cảm giác kỹ cũng phát hiện được thần kinh bị thương tổn.

3.3. Các xét nghiệm

- X quang, chủ yếu để đánh giá thương tổn xương phối hợp - Chẩn đoán điện và điện cơ: để bổ sung đánh giá lâm sàng và có chiến lược điều trị và dự đoán tiên lượng.

4. TIẾN TRIỂN

Trường hợp cắt hoàn toàn không được khâu. Tình trạng nặng lên là nguyên tắc. Có xuất hiện rối loạn dinh dưỡng: teo cơ, co rút các cơ đối lập. Rối loạn dinh dưỡng kéo theo tình trạng da nhẵn bóng, đỏ hay tím, khô; móng tay chân nứt.

Ngoài ra có thể có triệu chứng buốt bỏng, đau buốt dữ dội lan toả (phải đắp nước thường xuyên).

Đôi khi có cải thiện nghịch lý do có bổ khuyết của cơ kề bên về cảm giác cũng vậy có cải thiện do có chồng chéo của các vùng cảm giác.

Trường hợp tái tạo, có xuất hiện kiến bò nhất là khi bóp vào đường đi của dây thần kinh.

Hồi phục vận động bắt đầu từ cơ gần vị trí có thương tổn thần kinh. Sự tái tạo thần kinh còn dựa vào khám cảm giác sờ, nhận biết đồ vật. Sự tái tạo sự giao cảm dựa trên nghiên cứu chảy mồ hôi với nghiệm pháp iôt.

5. ĐIỀU TRỊ CẤP CỨU

Tất cả các vết thương sát gần với thần kinh bao giờ cũng phải được thăm dò cẩn thận dù rằng không thể nối ngay được thần kinh.

Nối ngay thì đầu bao giờ cũng là lý tưởng vì sự hồi phục chức năng thần kinh đạt kết quả tốt. Nối thì đầu còn có các điều kiện

- Vết thương gọn mới (tối đa không quá vài giờ), sạch, không bị nhiễm bẩn.
- Bao giờ cũng phải cắt lại một chút 2 đầu đứt và khâu lại không căng.

- Có điều kiện làm việc và phương tiện thích hợp (có thể làm vi phẫu).
- Vết thương gọn, ở bàn tay cần nối ngay các nhánh tận cùng cảm giác và nhánh phân bố vào cơ.

Khi không đủ điều kiện nêu trên, cũng phải làm sạch và thăm dò vết thương, đính tạm 2 đầu thần kinh để tránh co, sao cho dễ tìm khi mổ lại. Có người đề nghị đánh dấu hai đầu bằng kim loại.

- Điều trị thì đầu thương tổn gân và xương tiến hành đồng thời với điều trị vết thương thần kinh.

Khâu nối thì hai tốt nhất đối với thần kinh là vào ngày thứ 20 sau khi bị thương, tại chỗ vết thương thành sẹo, mềm mại và không viêm. Thời gian thuận tiện tiến hành mổ là từ tuần thứ 3 đến tháng thứ ba. Quá thời hạn 3 tháng, không hy vọng hồi phục vết thương thần kinh.

Cắt lại 2 đầu đứt đặc biệt là u thần kinh của đầu trên. Để nối, ghép không căng và đạt kết quả, phải gấp khớp gần vết thương và bó bột với các dụng cụ cho phép duỗi dần chi ra, nhưng cũng đừng quên các mối nối ghép chỉ giữ được nếu không căng - ghép tự thân với thần kinh dép là cần nếu gấp khớp mà vẫn căng.

Phải kết hợp với liệu pháp và hồi phục chức năng. Trong trường hợp thất bại phải chuyển gân và kết hợp xương.

CHẤN THƯƠNG THẬN

PGS.TS. Lê Ngọc Từ

1. ĐẠI CƯƠNG

Chấn thương thận thường trong bệnh cảnh chấn thương bụng 8-10% chấn thương bụng có tổn thương thân.

Những triệu chứng chấn thương bụng thường che lấp triệu chứng chấn thương thận.

Việc đánh giá cụ thể thương tổn thận qua chụp niệu tĩnh mạch nhỏ giọt, siêu âm, (chụp động mạch thận chọn lọc, chụp cắt lớp vi tính) sẽ cho những tư liệu có giá trị chẩn đoán, xác định cho việc điều trị thích hợp đối với chấn thương thận).

2. TỔN THƯƠNG GIẢI PHẪU BỆNH

Erickson 1960 có một đánh giá quan trọng đầy đủ đối với chấn thương nặng. Chetelain 1970 đề nghị một phân loại chấn thương thận dựa vào các dấu hiệu thực thể - X quang.

Cass 1983, Mac Ainch 1994 phân loại chấn thương thận cụ thể hơn vì có sử dụng các phương tiện chẩn đoán hiện đại.

Cách phân loại chấn thương thận có thể thống nhất như sau:

2.1. Đụng dập thận (renal contusion)

Thương tổn ở mức độ này chỉ gây tụ máu dưới bao thận, còn nguyên vẹn bao thận và đường bài tiết, chiếm tỉ lệ 70-75%.

2.2. Dập thận nhẹ (minor laceration)

Dập đứt nhu mô vùng vỏ thận nhưng chưa tổn thương sâu vào vùng tuỷ thận hoặc đường bài tiết từ 10 đến 15%. Dập thận nặng (minor laceration: dập nứt nhu mô thận.

Tới vùng tuỷ thận thông với đường bài tiết - đài bể thận, 8-10%.

2.3. Vỡ thận (renal rupture)

Thận bị vỡ thành 2-3 hay nhiều mảnh. Phần thận bị vỡ mất sự nuôi dưỡng của mạch máu chính của thận 3-5%.

2.4. Đứt cuống thận (vascular injuries)

Tổn thương động tĩnh mạch thận có thể từng phần hay toàn bộ, đứt hoàn toàn hay không hoàn toàn các mạch máu cuống thận gây thiếu máu hay mất nuôi dưỡng nhu mô thận, 1-3%.

Thương tổn một thận thường gặp, thương tổn thận phải - trái có tỷ lệ như nhau.

Chấn thương thận có thể gặp trên các thận bệnh lý: sỏi thận nang thận, u thận, thận móng ngựa...

Tai nạn gây chấn thương thận có thể gây chấn thương các tạng trong ổ bụng: vỡ gan, lách, đại tràng, gãy xương sườn, tràn khí màng phổi.

Vì tính chất đa dạng của chấn thương nói chung nên bệnh cảnh lâm sàng rất phức tạp. Một chấn thương bụng che lấp triệu chứng của chấn thương thận hay ngược lại một chấn thương thận nặng bỏ sót chấn thương bụng kèm theo. Sau đây chúng tôi chỉ mô tả triệu chứng lâm sàng điểm hình của chấn thương thận.

3. TRIỆU CHỨNG LÂM SÀNG - CẬN LÂM SÀNG

3.1. Triệu chứng cơ năng

- Đau vùng thắt lưng và trướng bụng: trong đa số các trường hợp chấn thương thận đều biểu hiện đau tức vùng thắt lưng và co cứng vùng thắt lưng. Đau tăng theo tiến triển của thương tổn thận lan lên góc sườn hoành xuống hố chậu (biểu hiện máu tụ, nước tiểu tràn ra sau màng bụng). Đau tăng là do khối máu tụ tăng ở vùng thắt lưng.

Bụng trướng, nôn cũng là triệu chứng hay gặp (do có máu tụ kích thích sau màng bụng). Điển hình là co cứng nửa bụng bên thận bị chấn thương.

- Đái ra máu là dấu hiệu khách quan trong chấn thương thận có giá trị theo dõi đánh giá tiên lượng chấn thương thận gặp trong đa số các trường hợp chấn thương thận, chứng tỏ có thương tổn thông với đường bài tiết - đài bể thận.

Ngay sau chấn thương, bệnh nhân đái ra máu đỏ tươi. Màu sắc của máu cho biết chấn thương nặng hay nhẹ, tiếp tục chảy máu nhu mô thận hay đã tự cầm máu: máu đỏ tươi là chảy máu đang tiến triển, máu sẫm màu hay vàng dần là khả năng cầm máu được.

Đái ra máu tái phát sau 7 ngày có khi sau 2 tuần gặp trong những trường hợp các mô thận dập nát hoại tử không thể tự liền khỏi bắt buộc phải can thiệp ngoại khoa.

3.2. Triệu chứng thực thể

- Khối máu tụ ở hố thắt lưng: khám (nhìn và sờ nắn) vùng thắt lưng đầy hơn bình thường, căng nề và rất đau. Sờ thấy rõ co cứng vùng thắt lưng, co cứng

cả khối cơ lưng. Có khi nhìn thấy vùng bầm tím lan dưới da, máu tụ ở hố thắt lưng là chứng tỏ vỡ bao thận chảy máu lan ra quanh thận.

Theo dõi tiến triển khối máu tụ cũng có ý nghĩa đánh giá tiên lượng dập vỡ nhu mô thận.

Khối máu tụ tăng nhanh thì bụng trướng cũng tăng và co cứng nửa bụng càng rõ.

3.3. Triệu chứng toàn thân

- Sốc: mạch nhanh trên/ dưới 100 lần/ phút, huyết áp động mạch 90/50 mmHg, áp lực tĩnh mạch trung ương giảm dưới 5 cm H_2O gặp trong 25-30% các trường hợp chấn thương thận với các thương tổn nặng như dập vỡ thận, đứt cuống thận, trong các trường hợp đã chấn thương phối hợp.
- Thiếu máu cấp do chảy máu: biểu hiện trên bệnh nhân là da niêm mạc nhợt, bệnh nhân vã mồ hôi, mạch nhanh huyết áp hạ hồng cầu giảm huyết sắc tố giảm hematocrit giảm.

3.4. Cận lâm sàng

X quang có ý nghĩa rất quan trọng để đánh giá cụ thể thương tổn chấn thương thận.

- Chụp hệ tiết niệu không chuẩn bị: thấy bóng thận to hơn bình thường không nhìn rõ bờ cơ đái chậu, các quai ruột giãn đầy hơi.
- Chụp niệu đồ tĩnh mạch cấp cứu rất cần thiết, có thể thực hiện phương pháp chụp niệu tĩnh mạch nhỏ giọt để biết:

Thân bên đối diện bình thường hay không.

Thận chấn thương: hình ảnh đọng thuốc cản quang tại chỗ một vùng ổ thận, nhưng đường bài tiết vẫn bình thường là biểu hiện tương ứng với các thương tổn nhẹ đụng dập, dập thận nhẹ. Nếu hình ảnh một đài, một nhóm đài thận bị tách rời, thuốc cản quang tràn ra xung quanh ổ thận tương ứng với các thương tổn nặng.

Thận bên chấn thương không ngấm thuốc do đài bể thận đầy máu cục choán chỗ, thận bị vỡ hay dập thận nặng, hoặc thương tổn động mạch thận, cần phải có phương pháp khác để xác định thương tổn.

- Chụp động mạch thận chọn lọc cho những hình ảnh tốt nhất cụ thể hơn động mạch bị tắc, bị cắt cụt, hình ảnh hồ máu và ứ đọng thuốc biểu hiện những thương tổn liên quan đến mạch máu thận.

Chụp động mạch có chỉ định trong các trường hợp thận câm, nhưng thực tế ít được áp dụng vì có nguy hiểm nhất định đối với tổn thương nặng nên bệnh nhân chấn thương nặng.

- Siêu âm hiện nay là phương tiện chẩn đoán phổi cập thuận lợi vô hại góp phần xác định các thương tổn chấn thương thận: hình ảnh tụ máu dưới bao, quanh thận, tụ máu trong thận phân biệt rõ với nhu mô thận lành hay đường vỡ phần thận bị tách rời cũng được phát hiện bằng siêu âm.
- Chụp các lớp vi tính hiện nay đã được áp dụng trong chẩn đoán chấn thương thận (bụng). Khi chụp niệu đồ tĩnh mạch thận không ngấm thuốc.
- Chụp cắt lớp vi tính vùng thận trước sau tiêm thuốc cản quang sẽ thấy rõ hình ảnh chấn thương thận - tụ máu dập - vỡ thận.

4. CHẨN ĐOÁN

Chẩn đoán lâm sàng chấn thương thận dựa vào các triệu chứng chính sau đây: trên bệnh nhân bị chấn thương vào thắt lưng, mạng sườn.

- Đái ra máu
- Đau căng tức vùng thắt lưng, bụng trướng.
- Xuất hiện khối máu tụ hố thắt lưng, cho định hướng lâm sàng chẩn đoán chấn thương thận.

Để xác định cụ thể các thương tổn chấn thương thận cần có những thăm khám cận lâm sàng khác để có thái độ xử trí thích hợp.

Theo sơ đồ (algorithm) của Jack W.MacAning 1991 như sau:

5. DIỄN BIẾN

Chấn thương thận những thương tổn nhẹ (đụng dập, dập thận nhẹ) chiếm tỉ lệ 80-90% các trường hợp, còn 15-20% là những thương tổn nặng.

Thận là một tạng xốp rất giầu mạch máu khi bị chấn thương có thể từ một mức độ này chuyển sang một mức độ khác nặng hơn, cũng có thể ổn định, nên cần có sự theo dõi đánh giá đúng:

5.1. Xu hướng ổn định

Các triệu chứng lâm sàng giảm, bớt đau, đái nước tiểu sẫm màu rồi thành màu vàng, khối máu tụ không to hơn, toàn thân không sốt, mạch huyết áp ổn định, bệnh nhân tỉnh táo dần.

5.2. Xu hướng không ổn định

Bệnh tiến triển nặng thêm. Bệnh nhân đái máu tiếp diễn, đái máu cục, máu tươi. Khối máu tụ thắt lưng tăng nhanh cần phải có biện pháp chẩn đoán cụ thể và có thái độ xử trí kịp thời.

5.3. Chấn thương nặng

Như các trường hợp vỡ thận hay đứt cuống thận: bệnh nhân đái ra máu dữ dội, khối máu tụ tăng nhanh thiếu máu cấp, toàn thân rơi vào trạng thái sốc nặng cần phải phẫu thuật cấp cứu ngay.

5.4. Biến chứng

Thực ra việc chẩn đoán cụ thể được thương tổn chấn thương thận đã giảm nhiều các biến chứng, song vẫn còn có thể gặp:

- Viêm tấy hố thắt lưng với bệnh cảnh lâm sàng như sốt cao đau sưng nề hố thắt lưng, có thể tiến triển thành áp xe quanh thận rò thận.
- Đau lưng kéo dài do viêm xơ quanh thận.
- Ứ nước thận do viêm xơ chít quanh niệu quản sau phúc mạc do những khối máu tụ lớn xơ hoá.
- Xơ teo thận sau chấn thương gây tình trạng cao huyết áp.
- Những thương tổn động tĩnh mạch thận có thể gây phồng động tĩnh mạch thận.

Trong mọi trường hợp điều trị bảo tồn cần theo dõi bằng siêu âm, chụp niệu đồ tĩnh mạch để có thái độ xử trí thích hợp.

6. THÁI ĐỘ XỬ TRÍ

- Việc đánh giá đầy đủ cụ thể chấn thương thận sẽ cho hướng xử trí thích hợp những thương tổn thận.
- Điều trị bảo tồn hay can thiệp phẫu thuật phải dựa vào chẩn đoán các yếu tố sau: mức độ đái ra máu, tiến triển chung của khối máu tụ vùng thắt lưng, kết quả của siêu âm chụp niệu đồ tĩnh mạch.

6.1. Điều trị nội khoa (điều trị bảo tồn)

Chủ yếu trong các trường hợp đụng dập thận, dập thận nhẹ tình trạng bệnh nhân ổn định, mạch huyết áp hồng cầu, huyết sắc tố không giảm nhiều. Bệnh nhân đái ra máu giảm dần, khối máu tụ vùng thắt lưng không tăng hơn. Chụp niệu đạo tĩnh mạch thận bị chấn thương đài bể thận rõ hoặc thuốc cản quang chỉ đọng khu trú dưới vỏ thận.

Điều trị: bệnh nhân nằm bất động tại giường, săn sóc tại giường. Truyền dịch hoặc máu hoặc các dịch thay thế cần thiết.

Cho kháng sinh có thể phối hợp nhóm B-lactamin và aminozit, lợi tiểu nhẹ Lasix 10 mg/1-2 ống ngày.

Giảm đau chườm lạnh vùng thắt lưng. Sau 10 ngày các tác giả khuyên nên kiểm tra lại bằng chụp niệu tĩnh mạch để đánh giá kết quả điều trị nội khoa.

6.2. Điều trị ngoại khoa

- Chỉ định can thiệp phẫu thuật cấp cứu trong những trường hợp chấn thương nặng như đứt cuống thận, vỡ thận, có tổn thương phối hợp các tạng khác trong ổ bụng.
- Chỉ định can thiệp sớm các trường hợp điều trị nội khoa không ổn định, bệnh diễn biến nặng lên như đái máu nặng. Khối máu tụ thắt lưng tăng, toàn thân thay đổi sốc và mất máu.

Siêu âm X quang dập thận nặng, vỡ thận một cực, một phần thận không ngấm thuốc, hình ảnh thuốc cản quang tràn ra ngoài bao thận nhiều. Các trường hợp đái máu tái diễn nặng đang điều trị nội khoa.

Yêu cầu về gây mê hồi sức phẫu thuật.

- Gây mê nội khí quản và thuốc giãn cơ.
- Đường mổ sườn thắt lưng kinh điển hay qua phúc mạc trực tiếp vào cuống thận: kiểm tra đánh giá ngay thương tổn cuống thận dập nát vỡ thận. Tuỳ theo thương tổn mà thực hiện các phẫu thuật thích hợp.
- Khâu cầm máu nhu mô thận lấy máu tụ quanh ổ thận.
- Cắt thận bán phần một cực thận bị vỡ đứt rời.
- Cắt thận khi bị vỡ nát hay đứt cuống thận khi không còn khả năng bảo tồn, khi cắt thận phải thăm dò trước thận bên đối diện.

Những tiến bộ trong chẩn đoán chấn thương thận đã nâng cao chất lượng kết quả điều trị, giảm bớt các biến chứng tử vong.

Điều trị phẫu thuật chỉ với tỷ lệ mổ 10-15% các trường hợp và phẫu thuật có ý nghĩa tiến bộ 60-80% bảo tồn thận các trường hợp trên.

CHẤN THƯƠNG VÙNG BÌU

GS.TS. Trần Quán Anh

1. ĐẠI CƯƠNG

Vết thương thời chiến do hoả khí ở riêng biệt vùng này hiếm gặp. Nhưng trong thời bình, các tai nạn trong sinh hoạt, tai nạn giao thông, tai nạn trong các hoạt động thể dục thể thao trong đó có những môn võ dùng chân để đá... chấn thương vùng bìu thường hay gặp.

2. NGUYÊN NHÂN

Nguyên nhân hay gặp thường là:

- Bị đá trực tiếp vào vùng bìu.
- Ngã ở tư thế cưỡi ngựa (có thể bị chấn thương niệu đạo trước hoặc có thể bị chấn thương bìu).
- Trong các trận đấu thể thao và võ thuật.
- Do hoả khí.

Cần lưu ý là ngoài những chấn thương có nguyên nhân rõ ràng, cần phải biết phân biệt trước những thương tổn bên trong bìu, do viêm nhiễm hoặc khối u mà bệnh nhân không rõ nguyên nhân gây chấn thương.

3. GIẢI PHẪU BỆNH LÝ

Vùng da bìu gồm rất nhiều lớp cho nên các thương tổn bệnh lý giải phẫu được thể hiện ở nhiều mức độ khác nhau:

- Tụ máu ở nông, ở giữa da và lớp mô sợi (Tissu fibreux) đám tụ máu lan rộng trên mặt da nhìn thấy các chấm xuất huyết.
- Tụ máu ở sâu - giữa lớp mô sợi và lớp thanh mạc.
- Tụ máu ở trong màng tinh hoàn.
- Thương tổn dập nát mào tinh hoàn, tinh hoàn.
- Gây xoắn tinh hoàn.

4. TRIỆU CHỨNG VÀ CHẨN ĐOÁN

Sau chấn thương, xuất hiện đau dữ dội và thường ngất đi. Khởi đầu trên lớp da bìu có những đám chấm xuất huyết, sau đó da bìu bầm tím tụ máu rõ, xưng to dần và rắn. Bệnh nhân vẫn đái được bình thường.

Nếu có xoắn tinh hoàn cơn đau ngày một tăng, bìu đau co thắt nên bệnh nhân rất sợ bị sờ nắn, bìu to dần đỏ thẫm hoặc bầm tím, dưới da bìu nổi lên một khối (tinh hoàn và mào tinh hoàn) co rút về phía lỗ bẹn, thừng tinh đau, cơn đau

có thể tạm ngừng rồi lại tiếp tục (đó là dấu hiệu thường làm thầy thuốc bỏ sót trong chẩn đoán).

Trong chẩn đoán phân biệt nên lưu ý loại trừ trường hợp chấn thương niệu đạo (bí đái và chảy máu niệu đạo) nhất là các bệnh viêm mào tinh hoàn, viêm tinh hoàn thời kỳ khởi phát nhân cơ hội có một chấn thương tình cờ không đáng kể.

5. ĐIỀU TRỊ

Sau khi hỏi kỹ và nguyên nhân gây bệnh, thăm khám kỹ lưỡng để loại trừ hoàn toàn các bệnh do chấn thương ở các cơ quan khác hoặc các bệnh không phải do chấn thương. Việc điều trị được tiến hành:

5.1. Điều trị nội khoa

- Khi chắc chắn thương tổn nhẹ. Các đám tụ máu chỉ khu trú ở nông và không tiến triển lan rộng. Bệnh nhân hết đau chỉ cần tiến hành:
- Nằm nghỉ yên tĩnh
- Băng treo cố định vùng bìu lên cao (kiểu như mặc một chiếc quần lót bằng thun thật chặt).
- Có thể cho đề phòng trước: kháng sinh, các loại thuốc giúp cho việc tiêu máu như: Anpha chymotrypsine.
- Chườm đá tại chỗ.

5.2. Điều trị phẫu thuật

Quan niệm mới về hướng điều trị hiện nay là nên mở rộng chỉ định mổ thăm dò nhưng khi xử trí các thương tổn ở tinh hoàn (nếu có) thì cố gắng hết sức bảo tồn hoặc phải cắt bỏ từng phần thì hết sức tiết kiệm mục đích cố giữ được càng nhiều càng tốt để giữ được sự thăng bằng về nội tiết tố sau này. Tiến hành:

5.2.1. Rạch rộng da bìu

5.2.2. Cầm máu cẩn thận qua từng lớp

5.2.3. Thăm dò tinh hoàn

a. Nếu tinh hoàn vỡ gọn: cố gắng khâu cầm máu vỏ bao tinh hoàn. Lấy hết máu cục, khâu da.

b. Nếu dập vỡ một phần, cũng chỉ nên cắt bỏ những phần dập nát sau đó khâu kỹ vỏ bao tinh hoàn.

c. Trường hợp tinh hoàn bị dập nát hoàn toàn thì mới phải cắt bỏ tinh hoàn.

Cũng như trường hợp xoắn tinh hoàn cố gắng tháo xoắn và bảo tồn. Trừ trường hợp tinh hoàn đã bị hoại tử, bầm tím đen thì phải cắt bỏ.

Để tránh gây những trường hợp về tâm lý, tại một số nước khoa học phát triển, người ta đặt vào thay thế bằng một tinh hoàn nhân tạo giả bằng một chất có thể tồn tại được trong cơ thể mà không gây những kích thích bệnh lý nào.

5.2.4. Với những vết thương vùng bìu, cần thiết phải mổ thăm dò và xử trí tuỳ theo thương tổn như trên.

Với các vết thương, cần phải dẫn lưu và điều trị kháng sinh tiếp tục.

VẾT THƯƠNG VÀ CHẤN THƯƠNG DƯƠNG VẬT

GS.TS. Trần Quán Anh

1. VẾT THƯƠNG DƯƠNG VẬT

1.1. Đại cương

a. Vết thương dương vật đơn thuần là một vết thương rất hiếm gặp. Ngay trong thời chiến, vết thương do hoả khí gây nên ở vùng này cũng được xếp loại cuối cùng. Trong thế chiến II tỷ lệ thấp nhất trong tổng số các vết thương, chủ yếu trong binh chủng nhẩy dù. Trong thống kê trên 1240 vết thương chiến tranh tại một tỉnh (Thanh Hoá) không có vết thương dương vật. Trong chiến tranh biên giới, bệnh viện Việt Đức Hà Nội cũng chỉ đón nhận được 2 trường hợp.

Nhưng trong sinh hoạt đời thường lại gặp nhiều hơn do những nguyên nhân rất kỳ quặc mà có lẽ chỉ ở Việt Nam vì những tập tục cũ chưa xoá được.

b. Việc chẩn đoán không khó khăn, nhưng việc điều trị từ tuyến đầu sơ cứu cho đến việc điều trị triệt để tại các trung tâm phẫu thuật là một vấn đề "phải hết sức lưu ý".

1.2. Nguyên nhân

Thường do những nguyên nhân sau:

a. Vết thương do hoả khí

Ít do đạn xuyên. Thường do mìn hoặc đạn pháo nổ, văng mảnh đạn từ dưới lên. Các thương tổn thường phối hợp.

b. Do chó cắn, hoặc lợn cắn.

c. Bị người khác cắt bằng dao - do thù oán, ghen tuông

d. Do tai nạn giao thông và tai nạn lao động trong tư thế hết sức đặc biệt thí dụ như bị ngã soài lên xe đạp, đập dương vật vào chỗ đạp xe nhọn hoắt vì không có bàn đạp.

e. Đã gặp những trường hợp trẻ em nghịch ngợm nhặt được những vòng kim loại cực rắn từ máy bay rơi, đem lồng vào dương vật như đeo nhẫn. Bị kích thích dương vật cương lên vòng kim loại thít chặt gốc dương vật gây hoại tử vòng quanh từ nông vào sâu. Có cháu tự buộc dây chun vào dương vật rồi ngủ quên qua đêm gây ra các thương tổn thực thể trên dương vật.

1.3. Giải phẫu bệnh lý

Lần lượt từ nhẹ đến nặng các thương tổn gồm có:

a. Lóc da dương vật từng phần, hoặc toàn phần như lột bít tất, có khi da lột xuống cả vùng da bìu. Vật hang và vật xốp hoàn toàn bình thường.

b. Hoại tử toàn bộ da dương vật ở chỗ bị chít như buộc ga-rô, vật hang, vật xốp bình thường.

c. Hoại tử vòng quanh dương vật, ăn sâu vào vật hang, vật xốp. Niệu đạo bình thường.

d. Vết cắt hoặc dập nát từng phần hoặc toàn phần vật hang và vật xốp. Niệu đạo vẫn bình thường.

đ. Cắt đứt hoặc dập vỡ hoàn toàn làm rời hẳng một đoạn dương vật. Niệu đạo cũng bị đứt rời.

Mất hoàn toàn dương vật và cả vùng bìu trong đó mất cả 2 tinh hoàn.

Dương vật có thể bị cắt gọn bởi các vật sắc hoặc bầm dập nát tuỳ mức độ khác nhau ở mỏm cụt dương vật. Cũng cần phải lưu ý vết thương tới sớm hay tới muộn, vết thương sạch hay vết thương bẩn lẫn nhiều dị vật.

1.3. Triệu chứng lâm sàng và chẩn đoán

Thường dễ dàng phát hiện ngoài dấu hiệu đau tại chỗ và thăm khám lâm sàng kỹ lưỡng để đánh giá mức độ thương tổn trong trường hợp bị thít chặt bên ngoài dương vật như kiểu đeo nhẫn bệnh nhân có triệu chứng bí đái hoàn toàn và dương vật ngày một cương to, phù nề nhiều. Trong trường hợp có thương tổn tới niệu đạo hoặc đứt rời hoàn toàn sẽ có triệu chứng bí đái; máu chảy mỏm cụt, bệnh nhân thường phải dùng những sợi dây hoặc vải gạc tự buộc chặt ở đầu mỏm cụt như một kiểu ga rô.

1.4. Điều trị

1.4.1. Những trường hợp lóc da đơn thuần

Cắt lọc sạch sẽ các lớp tổ chức dưới da và các tổ chức dập nát. Cố gắng giữ những vạt da còn dính lại.

Cầm máu tốt bằng dao điện trên phần hang và vật xốp bị lột trần, đồng thời cắt lọc sạch sẽ.

- Khâu phục hồi những lớp da bị lột để che phủ lại vật hang và vật xốp. Trong trường hợp thiếu da có thể bóc tách lớp da ở bìu để kéo lên.
- Vá da thì 2 ở những lớp da bị hoại tử.
- Nên chuyển dòng nước tiểu tạm thời để cho sự liền da được tốt. Nếu nhẹ có thể đặt ống thông Foley, nếu nặng dẫn lưu bàng quang.

1.4.2. Bịt chít thắt gốc dương vật do các vòng kim loại

a. Dẫn lưu bàng quang hoặc chọn dẫn lưu bàng quang da. Động tác này cần làm ngay vì bệnh nhân không đái được, vì dương vật chắc chắn ngày càng cương to và phù nề.

b. Dùng cưa để cắt bỏ vòng kim loại

Động tác này sẽ rất khó khăn vì dương vật cương to và phù nề, vòng kim loại sẽ lún sâu xuống dưới lớp da, điểm tựa để giữa cố định vòng kim loại không có.

Vừa cưa phải vừa tưới nước để tránh gây bỏng do nhiệt độ vòng kim loại tăng lên.

1.4.3. Dương vật bị cắt cụt hoàn toàn

Có 2 tình huống xảy ra.

a. Trường hợp tới muộn và mất đoạn bị cắt rời. Cần tiến hành:

- Cắt lọc tiết kiệm mỏm cụt cho sạch sẽ.
- Khâu cầm máu mỏm cụt.
- Niệu đạo khi bị cắt cụt thường co tụt vào phía trong. Cần bọc lộ dài đoạn mỏm cắt niệu đạo rồi khâu lộn đầu niệu đạo bị cắt ra ngoài da. Nếu không làm kỹ động tác này, đầu niệu đạo sẽ lại bị tụt vào gây chít hẹp dần dần.
- Chuyển dòng nước tiểu tạm thời cho đến khi mỏm cụt liền sẹo.

b. Trường hợp tới sớm, đoạn dương vật bị cắt hoàn toàn nhưng vẫn còn dính vào một vạt da hẹp hoặc bị cắt đứt toàn bộ rời hẳn ra ngoài và bệnh nhân cần mang theo đoạn cắt. Trong những trường hợp này cần nối lại dương vật. Việc nối lần lượt theo trình tự:

+ Cắt xén lại một cách hết sức tiết kiệm cho gọn gàng hai đầu mỏm cắt (nếu như mỏm cắt nham nhở).
+ Bộc lộ hai đầu niệu đạo bị cắt (thường có tụt vào phía sâu), khâu nối phục hồi niệu đạo bằng các mũi khâu riêng.
+ Cầm máu vật hang bằng mũi khâu vắt, tỷ mỉ như khâu mạch máu, lớp vỏ vật hang để ép chặt khẩu kính của 2 mỏm cắt lại với nhau.
+ Cầm máu vật xốp quanh niệu đạo bằng mũi khâu vắt cẩn thận phủ quanh niệu đạo.
+ Cầm máu thêm trên bề mặt vật hang và vật xốp ở những chỗ còn dỉ máu.
+ Cố gắng nối lại động - tĩnh mạch lưng dương vật.
+ Khâu da vòng tròn bằng các mũi khâu riêng.
+ Dẫn lưu bàng quang
+ Đặt 1 ống thông dẫn lưu từ ngoài vào có tác dụng làm nòng khuôn cho việc liền sẹo niệu đạo vì trong những trường hợp này niệu đạo dễ bị chít lại.
+ Chú ý việc nong niệu đạo đoạn bị cắt nhiều lần sau khi vết thương đã liền sẹo.

Do việc tưới máu ở vùng này rất phong phú cho nên kết quả thường rất tốt biểu hiện bệnh nhân sau mổ vẫn đái được bình thường và sau đó vẫn giao hợp được (rất ít khi đoạn cắt rời nối lại bị hoại tử).

1.4.4. Tái tạo dương vật

Tạo ra một dương vật mới nhưng phải đảm bảo được 2 yêu cầu:

Đái được bình thường và nhất là có thể giao hợp tình dục được.

a. Chỉ định: trong những trường hợp dương vật bị cắt cụt hoàn toàn, hoặc trong trường hợp ái nam ái nữ thực ra là nam giới vì có tinh hoàn và chỉ số testosterone trong máu bình thường ở nam giới mà chỉ không có dương vật hoặc dương vật nhú lên như âm vật (Clitoris) phụ nữ.

b. Kỹ thuật

(Do Nguyễn Huy Phan quân y viện 108 và Nguyễn Bửu triều bệnh viện Việt Đức Hà Nội).

Sử dụng 2 vạt da hình trụ sóng đôi rồi khâu cuộn nhập làm một của Mukhin, hoặc sử dụng 2 vạt da khâu lồng cuộn vào nhau của Gillies tạo thành các quai Filatow có cuống nuôi dưỡng ở vùng bụng hoặc ở các vùng khác trên cơ thể. Khi các quai Filatow được nuôi dưỡng tốt, chuyển các quai da (đã được ghép thêm sụn sườn hoặc xương vào chậu để làm cho dương vật tái tạo được cứng và giao hợp được) xuống mỏm cụt. Gốc dương vật khâu vòng trụ da phía ngoài với da ở mỏm cụt khâu trụ da lồng bên trong với niệu đạo để tạo thành hình ống niệu đạo mới theo các bước kinh điểm mà Bogoras và Gillics đã mô tả. Tất cả các bước thủ thuật đều có thể tiến hành thuận lợi dưới 2 hình thức vô cảm. Gây tê ngoài bao cứng hoặc tuỷ sống ở những thì mổ cơ bản như tạo niệu đạo, tạo dương vật mở thông bàng quang; gây tê tại chỗ ở những thì mổ phụ như di chuyển chân các quai da Filatow, tạo miệng sáo và gay đầu, ghép sụn xương vào dương vật tạo hình.

c. Cần lưu ý khó khăn nhất là vấn đề tạo hình đoạn niệu đạo.

Kết quả việc tái tạo dương vật tốt. Bệnh nhân đều có thể giao hợp được, nhiều bệnh nhân đến nay đã có con.

ĐỨT NIỆU ĐẠO

PGS.TS. Lê Ngọc Từ

1. ĐẠI CƯƠNG

Chấn thương niệu đạo là cấp cứu Ngoại khoa phải được xử trí kịp thời để tránh các tai biến trước là bí đái, viêm tấy nước tiểu đáy chậu, và tránh các di chứng phức tạp về sau viêm niệu đạo, hẹp niệu đạo.

Về giải phẫu niệu đạo chia làm 2 phần: niệu đạo trước và niệu đạo sau

Niệu đạo trước có vật xốp bao bọc và cả tạng cương bọc trong cân Buck

Phần di động trước xương mu: niệu đạo dương vật ít bị tổn thương, bị vỡ khi vật hang bị bẽ gãy hay bị dao cắt.

Phần cố định: niệu đạo đáy chậu thường bị dập hay bị đứt.

2. NGUYÊN NHÂN VÀ CƠ CHẾ

Đoạn niệu đạo đáy chậu - niệu đạo hành, nằm dưới xương mu, khi bệnh nhân ngã ngồi cưỡi ngựa trên vật cứng: như ngã ngồi xoạc chân trên mạn thuyền, ngã trên dàn giáo. Đoạn niệu đạo này bị kẹt giữa xương mu phía trên và vật cứng phía dưới nên niệu đạo bị dập, đứt hoàn toàn hay không hoàn toàn.

3. TỔN THƯƠNG GIẢI PHẪU BỆNH

Tuỳ theo tai nạn, lực ép từ trên cao xuống cùng trọng lượng cơ thể và sức dội của vật cứng ở dưới mà thương tổn niệu đạo có thể gặp.

- Dập niệu đạo: thương tổn nhẹ nông bầm dập ở niệu đạo có thể kèm theo tụ máu ở vật xốp.
- Đứt niệu đạo không hoàn toàn: niệu đạo bị đứt một phần và vật xốp bị dập vỡ, thương tổn chủ yếu từ phía dưới, kèm theo tụ máu ở vật xốp, đáy chậu.
- Đứt niệu đạo hoàn toàn: niệu đạo bị đứt hoàn toàn, vật xốp bị đứt, hai đầu niệu đạo và vật xốp co lại rời xa nhau, thương tổn kèm theo bầm dập chảy máu, tụ máu lớn ở vật xốp, đáy chậu.

4. LÂM SÀNG

- Bệnh nhân ngã theo kiểu cưỡi ngựa trên vật cứng, ngã từ trên cao xuống đập đáy chậu xuống vật cứng, có thể ngất đi 3-5 phút rồi tỉnh lại, cảm thấy đau ở vùng đáy chậu.

- Chảy máu tự nhiên ra miệng sáo nhiều hoặc ít do chảy máu niệu đạo.
- Thăm khám
  + Vùng đáy chậu căng nề bầm tím
  + Ấn vùng đáy chậu bệnh nhân đau chói và máu chảy ra ở miệng sáo.
  + Máu tụ ở vùng đáy chậu bầm tím dưới da hình cánh bướm nhỏ hoặc to. Tụ máu lớn có thể lan rộng ra hai bên đùi, ra trước bìu cũng căng to lên.
- Tuỳ theo các thương tổn giải phẫu bệnh mà các triệu chứng trên biểu hiện đầy đủ hay không
  + Nếu dập vật xốp là chủ yếu thì có tụ máu nhỏ hoặc lớn xuất hiện ở đáy chậu.
  + Nếu đứt niệu đạo có chảy máu ra ở miệng sáo.
  + Nếu đứt niệu đạo hoàn toàn vừa có chảy máu ra ở miệng sáo nhiều vừa có tụ máu lớn ở đáy chậu.

5. DIỄN BIẾN

- Bí đái bàng quang căng: sau đứt niệu đạo 2-4 giờ bệnh nhân cảm thấy tức ở bàng quang - bí đái.

Bí đái có thể do phản xạ đau nên bệnh nhân không đái, hoặc chính do đứt niệu đạo gây co thắt ở cổ bàng quang, cơ thắt niệu đạo. Bệnh nhân bí đái thực sự bàng quang căng.

- Viêm lan tấy nước tiểu vùng đáy chậu: đứt niệu đạo nếu không được chẩn đoán đánh giá đúng cấp cứu kịp thời thì bí đái tăng lên, bàng quang căng quá mức, nước tiểu rỉ đọng lại nơi tổn thương đáy chậu. Máu nước tiểu bị nhiễm khuẩn sẽ gây rò niệu đạo về sau rất phức tạp.
- Hẹp niệu đạo: trong các trường hợp đứt niệu đạo ngay cả các trường hợp chỉ dập niệu đạo không điều trị chu đáo, không đúng về sau sẽ gây hẹp niệu đạo. Những thương tổn niệu đạo bị xơ hoá sẽ gây hẹp niệu đạo ở mức độ khác nhau.

6. CHẨN ĐOÁN

- Dựa vào các triệu chứng lâm sàng:
  + Bệnh nhân đái được hay không, có bí đái thực sự, không
  + Cháy máu niệu đạo ít hoặc nhiều.
  + Khối máu tụ vùng đáy chậu hình thành cánh bướm nhỏ hay lớn.
  + Có viêm lan tấy nước tiểu vùng đáy chậu không.

Chẩn đoán

- Dập niệu đạo với thương tổn nhẹ và nông ở niệu đạo.

Bệnh nhân vẫn đái được, nước tiểu đỏ đầu bãi, không có cầu bàng quang căng, không có máu tụ đáy chậu.

- Đứt niệu đạo: bệnh nhân không đái được, máu chảy ra ở miệng sáo, bàng quang căng.

Đứt niệu đạo có mức độ khác nhau: đứt niệu đạo hoàn toàn chảy máu niệu đạo ồ ạt, máu tụ vùng đáy chậu tăng nhanh bệnh nhân bí đái thực sự bàng quang căng. Đứt niệu đạo không hoàn toàn các triệu chứng trên có thể không rầm rộ chảy máu ra ở miệng sáo không nhiều, máu tụ ở đáy chậu ít hoặc không, có thể bí đái hoặc không. Ở những cơ sở Ngoại khoa hay Tiết niệu có điều kiện phương tiện X quang chụp niệu đạo bàng quang ngược dòng sẽ cho biết những thương tổn cụ thể.

- Hình ảnh thuốc cản quang tràn ra ngoài niệu đạo.
- Thuốc cản quang đọng ở đáy chậu.

7. THÁI ĐỘ XỬ TRÍ

7.1. Bệnh nhân đi tiểu được: nước tiểu đỏ có máu ở đầu bãi: theo dõi không thăm dò không thông niệu đạo.

Điều trị: giảm đau chườm lạnh vùng đáy chậu

Cho kháng sinh

Sau 1 tuần - 10 ngày: nong niệu đạo kiểm tra và theo dõi về sau đề phòng hẹp niệu đạo.

7.2. Bệnh nhân không thể đi tiểu được

- Chảy máu ra ở miệng sáo nhiều liên tục, bàng quang căng: mở dẫn lưu bàng quang và kết hợp đặt ống thông bàng quang.
- Chảy máu niệu đạo, tụ máu vùng đáy chậu lớn.
- Mở dẫn lưu bàng quang
- Mở đáy chậu lấy máu tụ, cầm máu tại chỗ, nếu có điều kiện và thương tổn gọn thì có thể cắt nối niệu đạo ngay.

Từ năm 1026 Young Davis, năm 1959 Sabadini đã chủ trương cắt khâu nối ngay thì đầu những trường hợp đứt niệu đạo trước. Nhiều tác giả sau này Waterhouse, Aboulker, Pierce cũng đã xử trí đứt niệu đạo trước một thì.

Nhưng thực tế kết quả không phải bao giờ cũng khả quan, nên các tác giả khác cho rằng khâu nối một thì có những nhược điểm: mô niệu đạo dập nát và mô lành khó phân biệt khi bị chấn thương bầm dập.

Điều kiện khâu nối một thì không phải ở đâu, lúc nào cũng thực hiện được; nên các tác giả chủ trương mổ hai thì:

Thì 1: dẫn lưu bàng quang và hoặc lấy máu tụ ở đáy chậu, cầm máu, đặt ống điều trị thông niệu đạo.

Thì 2: cắt sơ hẹp niệu đạo khâu nối tận tận, kết quả chắc chắn hơn.

VỠ VẬT NANG

GS.TS. Trần Quán Anh

1. ĐẠI CƯƠNG

1.1. Vật hang gồm các xoang tĩnh mạch, ở giữa có động mạch sâu dương vật, bao bọc xung quang bởi một lớp vỏ xơ dầy. Khi vật hang ứ đầy máu cương cứng rất dễ bị vỡ do các động tác bất thường hoặc bị chấn thương. Thường ít khi vỡ vật xốp kèm theo.

1.2. Vỡ vật hang thường xảy ra ở những người trẻ, những người có dục tính cao hoặc những người thích giao hợp tình dục ở những tư thế không bình thường, những người đồng tính luyến ái.

1.3. Việc chẩn đoán dễ dàng

Thường bệnh nhân xấu hổ không đến khám ở những thể nhẹ; Việc điều trị nếu không đúng quy cách sẽ gây những biến chứng về tiết niệu và sinh dục nhất là gây liệt dương hoàn toàn. Có nhiều phương pháp điều trị nhưng phương pháp điều trị bằng phẫu thuật cầm máu chỗ vỡ vật hang là phương pháp tốt nhất. Bằng phương pháp này, trong những năm gần đây, bệnh viện Việt Đức đã mổ cấp cứu được 62 trường hợp.

2. NGUYÊN NHÂN

2.1. Thường gặp nhất là bệnh nhân tự bẻ lúc dương vật đang cương cứng do bị kích thích tình dục.

2.2. Bị bạn bẻ do đùa nghịch lúc dương vật đang cương

2.3. Bị chấn thương vào vùng dương vật đúng lúc đang cương

2.4. Trong lúc giao hợp vì quá vội vàng không đưa vào đúng chỗ nên dương vật bị gập. Dương vật cũng bị bẻ gập trong các tư thế bất thường hoặc qua đường hậu môn.

2.5. Bị các vết thương do đâm, cắt

3. BỆNH LÝ GIẢI PHẪU

Vị trí chỗ vỡ thường ở gốc hoặc đoạn 1/3 trong dương vật. Từ chỗ vỡ, máu từ các xoang mạch chảy ra ngoài thấm dưới các lớp cân bao chung, dưới da dương vật tại chỗ rồi lan nhanh ra cả dương vật, có khi lan xuống cả dưới lớp bao bìu gây thành đám máu tụ lớn.

4. TRIỆU CHỨNG

Đến viện bệnh nhân thường kể khi tai nạn lúc dương vật cương cứng; có cảm giác vỡ bục ở dương vật, rồi tiếp tục đau chói ở vùng đó và dương vật bắt đầu sưng to lên.

Khám: - Dương vật căng mọng, tụ máu bầm tím, đám tụ máu có thể lan xuống khắp cả vùng bìu.

Nếu là vết thương sẽ thấy máu tiếp tục chảy qua vết thương ngoài những dấu hiệu trên.

- Đái khó nhưng rất ít khi bị bí đái nếu như thương tổn chưa tới niệu đạo.

5. BIẾN CHỨNG

Nếu không điều trị tích cực có thể có những biến chứng:

5.1. Các khối máu tụ bị viêm nhiễm trở thành các khối mủ. Đã có nhiều trường hợp gây viêm nhiễm nặng tới mức phải cắt bỏ dương vật.

5.2. Tụ máu có thể dừng lại ở một mức độ nhưng rồi lại tiếp tục chảy máu tái phát.

5.3. Các điểm tụ máu có thể tự tiêu dần nhưng bị xơ hoá xung quanh rồi xơ hoá vật hang gây ra biến chứng liệt dương.

6. ĐIỀU TRỊ

6.1. Các phương pháp trước đây

- Đặt ống thông lưu từ niệu đạo vào rồi băng ép chặt dương vật.
- Đặt ống thông lưu rồi cố định dương vật bằng cách kéo liên tục theo kiểu ZE'NIH.
- Những phương pháp này không những chỉ gây phiền phức kéo dài ngày điều trị mà nhất là đã để lại nhiều biến chứng.

6.2. Phương pháp phẫu thuật hiện nay nên làm

- Nên mổ sớm ngay khi bệnh nhân đến bệnh viện theo trình tự như sau:

Ở ngoài da, rạch dọc theo chiều dài dương vật ở chỗ xưng to nhất và thường ở bên phía đối diện với phía đầu dương vật bị vẹo. Không nên rạch đường ngang phía ngoài da vì dễ gây thương tổn vào tĩnh mạch nông của dương vật.

- Lấy hết các khối máu cục.
- Tìm chỗ vỡ của vật hang đang chảy máu.
- Khâu chắc lớp vỏ vật hang chỗ vỡ bằng các loại chỉ tiêu chậm.
- Đặt 1 ống thông Foley vào bàng quang trong những ngày đầu và rút sớm.

UNG THƯ THẬN

PGS.TS. Lê Ngọc Từ

1. ĐẠI CƯƠNG

Ung thư thận còn là loại bệnh ít gặp chiếm tỉ lệ 0,7 - 1,5% so với các ung thư ở người lớn nói chung, sau ung thư phổi ung thư dạ dày - gan ở nước ta. Với ung thư tiết niệu. Ung thư thận cũng ít gặp hơn ung thư bàng quang. Về nguyên nhân bệnh sinh và dịch tễ học (theo J.L. Bennington - Washington 1973): Ung thư thận ở người da trắng chiếm tỉ lệ cao 85 - 90%) người da màu Negro - India, Trung Quốc, Nhật Bản ít bị ung thư thận.

Những thực nghiệm đã gây được ung thư thận trên súc vật bằng hoá chất: aromatic hydrocarbon, aromatic amines amides, dimethy nitrosamine.

Các chất có nguy cơ gây ung thư: thuốc lá, chất thải công nghiệp gây độc Cadmiun, các chất trong hoá dầu.

Kể cả đến virus: Herpes simplex virus gây ung thư.

Yếu tố gia đình: có chuyển vị nhiễm sắc thể 3-II. Khuyết đoạn nhiễm sắc thể 3, dòng kháng nguyên bạch cầu BW44 DR8.

Một số bệnh có nguy cơ như hội chứng Von Hippelandaw và ung thư thận 2 bên. Thận đa nang, thận nang mắc phải (ARCD) thận móng ngựa, suy thận mạn tính phải chạy thận nhân tạo nhiều năm thấy xuất hiện ung thư thận.

2. GIẢI PHẪU BỆNH

- Từ năm 1884 Grawitz mô tả khối u ác tính tại thận là loại Hyperniephrome, từ đó ung thư thận vẫn mang tên U Grawitz.
- Ung thư thận thực chất là loại ung thư tế bào biểu mô thận - nephroéppithélium (adenoceraomoma). Ung thư thận phát triển từ biểu mô ống lượn, hãn hữu là biểu mô ống tiết Bellini.
- Ung thư các mô liên kết sarcome ít gặp, thường có cấu tạo nhiều thành phần (sarcome polytissulaire).
- U nguyên bào thận (Nephroblastome) u Wilms thường gặp ở trẻ em dưới 6 tuổi (trung bình 3 tuổi) hãn hữu vẫn gặp ở tuổi thanh thiếu niên).

2.1. Đại thể

Ung thư phát sinh từ vùng vỏ I cực thận là nhân hay khối u đặc mầu vàng, rất nhiều mạch máu. Khối u phát triển nhiều đẩy lùi các mô lành như một vỏ bọc.

Khối u phát triển tại chỗ vùng trung tâm dễ bị tắc tĩnh mạch hình thành rải rác các vùng hoại tử vùng chảy máu, thành nang và có chỗ lắng đọng calci vôi hoá.

2.2. Vi thể

Tế bào ung thư chủ yếu là loại tế bào biểu mô bào tương chứa nhiều glucogen và lipid, nhân tròn nhỏ xẫm màu còn gọi là tế bào sáng, tập hợp thành dây, thành bè. Thành phần khác của u còn có các tế bào hạt, nhân to ái kiềm tế bào liên kết của các mô đệm rất giàu mạch máu.

2.3. Phát triển ung thư và di căn

Ung thư thận phát triển chậm thành khối u đẩy lệch làm biến dạng đài bể thận.

Khi khối u lan phá vỡ bao thận tức là ung thư tiến triển sang một giai đoạn khác tiên lượng xấu.

Xâm nhiễm của ung thư: tế bào ung thư và huyết khối lan sớm tới tĩnh mạch thận, tĩnh mạch chủ, xâm nhiễm bạch mạch.

Di căn xa rất thất thường thượng thận, cột sống. Tiên lượng ung thư thận dựa vào:

Kích thước khối u dưới 3 cm tiện lượng tốt.

Hình thái tế bào sáng biệt hoá / và các loại tế bào khác.

Xâm nhiễm của ung thư và di căn.

3. TRIỆU CHỨNG VÀ CHẨN ĐOÁN

Ung thư thận biểu hiện rất đa dạng có khi dấu hiệu tại chỗ rất kín đáo nhưng toàn thân đã có thay đổi lớn nên việc chẩn đoán rất khó phải hết sức cảnh giác về các dấu hiệu.

3.1. Triệu chứng tiết niệu 70-75% các trường hợp

- Đái ra máu đột phát tự nhiên, dữ dội, có thể ngừng nhưng dễ tái phát. Thời kỳ ban đầu thường cho là đái ra máu nhưng chưa rõ nguyên nhân.
- Đau thắt lưng âm ỉ căng tức một cảm giác nặng nề khó chịu.
- Khối u: Phát hiện thấy khối u thì bệnh đã rõ. Khối u có tính chất rắn chắc mặt không đều còn di động hay đã dính vào vùng hố thắt lưng. Đôi khi khối u là ung thư nhưng nhầm lẫn cho các bệnh nhân đa nang thận nang...
- Dãn tĩnh mạch tinh: do tắc mạch cản trở tuần hoàn trở về của tĩnh mạch tinh gây nên dãn tĩnh mạch tinh (varicocèle). Dấu hiệu có khi sớm rất có giá trị. Dãn tĩnh mạch tinh phải có nghĩa là tắc tĩnh mạch chủ hay gặp hơn là dãn tĩnh mạch tinh trái. Những triệu chứng trên có khi chỉ biểu hiện đơn

độc ở giai đoạn còn sớm, nhưng khi biểu hiện đầy đủ thì ung thư đã phát triển đến giai đoạn muộn.

3.2. Triệu chứng toàn thân

- Gày đi không rõ nguyên nhân.
- Sốt kéo dài,
- Chán ăn mệt mỏi...

  Là những dấu hiệu chung của bệnh ung thư kín đáo khó phát hiện.
- Những dấu hiệu của huyết áp cao mới xuất hiện.
- Suy thận mới xuất hiện với creatinin tăng, ure máu tăng.

3.3. Cận lâm sàng

- Thiếu máu hồng cầu, huyết sắc tố giảm trong các bệnh ung thư nói chung.
- Tăng hồng cầu trong ung thư thận (3-4%) do kích thích erythropoietin bởi tế bào ung thư thận.
- Calci trong máu tăng
- Tốc độ lắng máu tăng là yếu tố tiên lượng xấu của ung thư phát triển.

3.4. X quang

- Chụp hệ tiết niệu không chuẩn bị cho thấy những hình ảnh:
  - Thay đổi đường cong bờ ngoài của thận (double contour) thận to hơn bình thường
  - Vôi hoá ở vùng thận khối u
  - Chụp niệu đồ tĩnh mạch (NTM) với phương pháp nhỏ giọt tĩnh mạch không ép
  - Hình ảnh gián tiếp: một hay nhiều đài thận bị đẩy lệch hướng bị đè hay kéo dài. Khối u ở cực dưới: niệu quản 1/3 trên bị đẩy vào trong.
  - Hình ảnh trực tiếp: vùng không đồng đều ở một cực thận (thì nhu mô) đài bể thận bị cắt cụt, một phần bể thận bị ép bất thường, hình khuyết hay loét bờ bể thận.
  - Thận câm
- Siêu âm: phương tiện ghi hình chẩn đoán không nguy hiểm và khả năng phát hiện tốt hình ảnh khối u đặc của thận, ngay cả những u nhỏ chưa có biểu hiện lâm sàng.

Thông thường ung thư thận là khối u đặc không đồng nhất âm vang đậm hơn âm vang thận bình thường.

Siêu âm có thể phát hiện các di căn ung thư vào tĩnh mạch thận, tĩnh mạch chủ các hạch ở cuống thận, di căn gan...

- Chụp cắt lớp vi tính (CLVT) cho phép xác định tính chất của khối u và đánh giá sự xâm lấn của u.

Trước hết chụp không bơm thuốc cản quang để phát hiện hình ảnh khối u vôi hoá, sau đó chụp với thuốc để phát hiện đặc điểm đậm quang của ung thư thận.

Ung thư thận thường thể hiện khối u đặc không đồng nhất, tỉ trọng ngang hoặc kém với nhu mô thận. Sau khi tiêm thuốc khối u nổi rõ lên (enhancement) rồi trở lại kém tỉ trọng so với nhu mô thận. Các vùng hoại tử càng kém tỉ trọng hơn.

Chụp CLVT cũng phát hiện tốt những di căn của ung thư vào tĩnh mạch thận - tĩnh mạch chủ di căn với các hệ thống bạch mạch dọc theo - động mạch chủ.

- Chụp động mạch thận: trước đây là một phương pháp ghi hình để chẩn đoán quan trọng đối với các u thận.

Thì động mạch: hình ảnh mạch máu tân tạo hỗn loạn của khối u, những mạch máu bất thường bị cắt cụt hay vùng vô mạch.

Thì mao mạch thận hình ảnh khối giàu mạch máu.

Thì tĩnh mạch: ứ đọng máu, hình ảnh của những hồ máu.

Chụp tĩnh mạch chủ phát hiện huyết khối xâm nhiễm tĩnh mạch có ý nghĩa hướng dẫn cho phẫu thuật và tiên lượng.

Hiện nay các phương pháp chụp mạch dần dần thay thế bởi phương pháp chụp CLVT. Tuy nhiên phương pháp chụp động mạch vẫn còn giá trị lớn khi cần phát hiện những u nhỏ gây chảy máu nhiều lần.

- Chụp hình cộng hưởng từ hạt nhân: là phương pháp ghi hình hiện đại đã được áp dụng chẩn đoán làm bilan toàn thân về ung thư và di căn.

4. CHẨN ĐOÁN PHÂN BIỆT

Ung thư thận rất đa dạng về hình thái nên chẩn đoán xác định và phân biệt đều phải đề cập:

- Ung thư đài bể thận (transitionnel celcarcinoma (T.CC) khác ung thư thận (RCC), cấu trúc từ niêm mạc đài bể thận có thể xâm nhiễm nhu mô thận có mức độ ác tính tiên lượng xấu hơn.
- Các khối u lành tính: angiomyolypome AMLP nhiều u ở thận gan và các tạng khác phối hợp trong hội chứng Von Hippelandawn, hội chứng Bournville.
- Nang thận (ARCD)
- Adenome thận

- Các khối u vùng thắt lưng: U thượng thận

U nguyên bào thần kinh (neuroblastome, sympathoblastome)

U bạch huyết, u mỡ sau phúc mạc

U tinh hoàn lạc chỗ.

Với các phương tiện ghi hình hiện đại có thể chẩn đoán được các khối u trên.

5. THỂ LÂM SÀNG

5.1. Ung thư thận biểu hiện các triệu chứng tiết niệu thường gặp chiếm 70-75% các trường hợp.

5.2. Ung thư thận không biểu hiện chứng tiết niệu 25-30%

5.2.1. Thể lâm sàng

- Sốt kéo dài không rõ nguyên nhân, không có nhiễm khuẩn.
- Gầy sút không rõ nguyên nhân.
- Thể cao huyết áp.

5.2.2. Thể do căn ung thư

Di căn sớm biểu hiện dấu hiệu tiêu xương cột sống, khớp, đau giây thần kinh, di căn phổi.

5.2.3. Thể phối hợp với 1 bệnh nhân: thận đa nang, thận nang, thận bẩm sinh khác cùng với ung thư thận tiềm ẩn.

6. PHÂN LOẠI

Theo Robson (Cancer 1973 - II) đánh giá và xếp loại ung thư thận rất có ý nghĩa trong điều trị và tiên lượng.

Đối chiếu với phân loại TNM như sau:

Giai đoạn I: U tại chỗ một cục thận T1

II: U phát triển lớn trong bao thận (sờ thấy khối u) T2

III a: Xâm nhiễm tĩnh mạch thận - chủ T3a N0

III b: Xâm nhiễm hạch bạch huyết T3b N1

III c: Xâm nhiễm vùng quanh thận (phúc mạc, cơ hoành, cơ đái chậu). T3c N2 - 4

IV a: Di căn phổi T4 N1 - 4 M1 - 2

IV b: Xương gan não T4

7. ĐIỀU TRỊ

Chẩn đoán sớm việc điều trị có ý nghĩa, nhiều tác giả nêu lên những bệnh án sau cắt thận ung thư chưa di căn sống trên 10 năm.

- Điều trị phẫu thuật là phương pháp cơ bản, chỉ định đối với ung thư giai đoạn I, II, III.
- Cắt thận rộng rãi:
- Cắt thận cả lớp mỡ quanh thận và bao Gerota,
- Cắt thận lớp mỡ quanh thận cắt cả thượng thận cùng bên lấy huyết khối tĩnh mạch chủ, nạo hạch.
- Điều trị phối hợp:

+ Hoá chất được dùng Vinsblastin

Lomustin (CCNU: Chloetheyl - cyclohexyl - nitrosourée).

Cyclophasphamide

5FU (Flourouracil)

Kết quả đáp ứng lui bệnh 5 - 15%

Phối hợp Vioasblastin Cyclophosphamide CCNu

Kết quả 15 - 20%

+ Tia xạ: trước đây những năm 1970 tia xạ được sử dụng trước sau mổ hỗ trợ cho phẫu thuật.

Liều quang tuyến trực tiếp trước mổ 500 - 2000r (2 ngày) sau mổ 3000 - 4000r (3 tuần)

+ Miễn dịch: là hướng điều trị được nghiên cứu:

BCG

Corynebateriun Parvum

Interferon

Interleukin 2

Hoặc phối hợp: Interleukin 2-LAK (Lymphokineactiva-ted killer) interferon - Doxorubicin (Adriamycin).

Ung thư thận được phát hiện sớm có khả năng phẫu thuật tiện lượng sống sau 5 năm chiếm 50 - 65%.

UNG THƯ TUYẾN TIỀN LIỆT

GS. Nguyễn Bửu Triều

Ung thư tuyến tiền liệt rất hay gặp, thường xuất hiện ở nam giới trên 50 tuổi và tần suất mắc bệnh tăng lên với tuổi già. Đặc điểm của ung thư tuyến tiền liệt là chịu ảnh hưởng của nội tiết tố và phần lớn diễn biến tiềm tàng. Bệnh cảnh lâm sàng rất đa dạng và khả năng di căn khó dự đoán. Vì vậy cần phát hiện bệnh khi còn ở giai đoạn khu trú. Trong chẩn đoán bệnh khi thăm khám trực tràng nên kết hợp với siêu âm, định lượng kháng nguyên đặc hiệu của tuyến tiền liệt và sinh thiết u.

1. DỊCH TỄ HỌC

Ung thư tuyến tiền liệt ít gặp trước tuổi 50 và có đỉnh cao nhất ở tuổi 80. Sự phân bố của bệnh trên thế giới rất khác nhau. Nhìn chung ung thư tuyến tiền liệt đứng hàng thứ năm trong các loại ung thư ở nam giới. Những bệnh này đứng hàng thứ hai ở các nước Âu, Mỹ. Đồng thời đứng hàng thứ nhất trong các bệnh ung thư tiết niệu ở nam giới. Tỉ lệ tử vong cũng rất cao đứng hàng thứ hai, chỉ sau ung thư phổi. Ở các nước châu Á, tỉ lệ này thấp hơn. Tuy nhiên trên thế giới thể ung thư tiềm tàng của tuyến tiền liệt chiếm tỉ lệ khá cao. Theo Franks (1954), các cuộc giải phẫu tử thi cho thấy tỉ lệ ung thư tuyến tiềm tàng là 30% ở tuổi 50 và tăng lên 75% ở tuổi 75 trở lên.

Nguyên nhân của ung thư tuyến tiền liệt chưa rõ. Tuy nhiên, các tác nhân sau đây được nêu lên:

Sự phân bố bệnh khác nhau trên thế giới và sự xuất hiện với tần số cao trong một số gia đình cho phép nghĩ đến yếu tố di truyền.

- Ung thư tuyến tiền liệt chịu ảnh hưởng của androgen, và những người bị hoạn từ lúc còn bé không bao giờ bị bệnh. Cắt bỏ nguồn gốc androgen cũng là phương pháp hữu hiện điều trị bệnh. Tuy u phì đại lành tính tuyến tiền liệt cũng chịu ảnh hưởng của androgen nhưng không thấy mối liên quan giữa hai bệnh.
- Chế độ ăn uống và ảnh hưởng của môi trường có tác động đến sự xuất hiện của ung thư tuyến tiền liệt.
- Sau cùng vai trò của vi khuẩn, virus và yếu tố miễn dịch cũng được nêu lên, nhưng cần phải được chứng minh thêm.

2. GIẢI PHẪU BỆNH LÝ

Tuyệt đại đa số các ung thư tuyến tiền liệt là ung thư biểu mô tuyến, xuất phát từ các túi nang, ở những vùng mô bị xơ teo lão hoá. Gần đây, nhiều tác giả lại phát hiện nhiều điểm tân sinh trong mô tuyến tiền liệt (prostatic intraepithdlial neoplasia) và được coi như tiền ung thư.

Ung thư có thể xuất phát từ nhiều điểm, nhưng phần lớn từ vùng ngoại vi. Để đánh giá độ ác tính, người ta chia làm 5 độ (gléason), từ rất biệt hoá đến không biệt hoá. Lấy hai cấu trúc đại diện, cho điểm từ 1 đến 5 và cộng lại.

Để đánh giá giai đoạn xâm lấn của ung thư. Tổ chức Y tế Thế giới đã đề xuất phân loại theo T,N,M tương đương với phân loại của Whilmore - Jewett và Âu Á.

- A (T1) được phát hiện tình cờ trong phẫu thuật u phì đại tuyến tiền liệt.
- A1 (T1a) u biệt hoá, chiếm 5% của tuyến tiền liệt được cắt bỏ sau phẫu thuật.
- A2 (T1b) u biệt hoá vừa, chiếm trên 5% của tuyến tiền liệt.

(T1c) thăm trực tràng không phát hiện u, nhưng PSA trên 4mg/ml và có vùng nghi ngờ khi làm siêu âm.

- B (T2) u còn nằm trong bao.
- B1 (T2a, T2b) nhân ung thư dưới 1,5 cm khu trú ở một thuỳ.
- B2 (T2c) nhân ung thư trên 1,5cm khu trú ở một thuỳ.
- C u xâm lấn ngoài bao.

  C1 (T3) u xâm lấn vào túi tinh, trọng lượng dưới 70g

  C2 (T4) u xâm lấn cổ bàng quang, trọng lượng trên 70g
- D1 u di căn (N+) vào các hạch.
- D2 (M+) u di căn xa (xương, tạng)

Ung thư xâm lấn tại chỗ vào túi tinh, đáy bàng quang và các lỗ niệu quản, gây ứ nước thận. Sự xâm lấn vào trực tràng ít gặp vì bị cân Denonvilliers cản.

Ung thư di căn trong vùng vào các hạch bạch huyết (hạ vị trước xương cùng hạch lỗ bịt rồi đến hạch bẹn, chậu, cạnh động mạch chủ). Ung thư di căn xa theo đường máu vào xương (cột sống lưng, đầu trên xương đùi, chậu hông, cột sống ngực, xương sườn, xương ức, xương sọ và xương cánh tay).

Ngoài ung thư biểu mô được mô tả trên đây, còn có thể gặp ung thư biểu mô chuyển tiếp.

Hiếm gặp hơn là ung thư nhú xuất phát từ các vết tích ống Muller và ung thư biểu mô tuyền nhầy.

Loại sarcom cũng ít gặp, ở trẻ em thường là sarcom cơ vân, ở người lớn là sarcom cơ trơn.

3. CHẨN ĐOÁN XÁC ĐỊNH

3.1. Các triệu chứng

3.1.1. Các triệu chứng tiết niệu ít gặp ở giai đoạn đầu và không đặc hiệu

- Đái khó, đái nhiều lần, đái vội, có khi bí đái.
- Đái ra máu.
- Xuất tinh ra máu.
- Cơn đau quặn thận do u chèn lỗ niệu quản.

3.1.2. Các dấu hiệu của sự lan tỏa của ung thư

- Đau xương vùng chậu hông, đau cột sống, gãy xương bệnh lý.
- Phù nề chi dưới do hạch vùng chậu chèn ép.
- Triệu chứng bán tắc ruột do chèn ép vùng trực tràng.
- Đau dây thần kinh tọa, do chèn ép ở cột sống.
- Suy sụp toàn thân.

3.1.3. Tuy nhiên, ngày càng có nhiều trường hợp được phát hiện sớm và bất ngờ

- Thăm trực tràng phát hiện một nhân nhỏ rắn chắc.
- Siêu âm tuyến tiền liệt phát hiện có vùng giảm âm.
- Khi chụp niệu đồ tiêm tĩnh mạch có dấu hiệu chèn ép lỗ niệu quản.
- Xét nghiệm tổ chức học và mảnh cắt nội soi có dấu hiệu ung thư.
- Định lượng PSA (protate specific antigen) cao hơn bình thường. Xét nghiệm này được thực hiện những năm gần đây càng ngày càng nhiều.

3.2. Khám lâm sàng

3.2.1. Thăm khám trực tràng

Là động tác cơ bản để chẩn đoán đánh giá sự xâm lấn tại chỗ của ung thư. Phương pháp thăm khám rất quan trọng: bệnh nhân nằm ngửa, hai chân hơi gấp, bàng quang không còn nước tiểu, đưa ngón tay trỏ nhẹ nhàng vào trực tràng, kết hợp tay kia thăm khám vùng hạ vị. Dấu hiệu nổi bật là một nhân rắn trên nền một tuyến tiền liệt rắn chắc thành một khối, cứng như đá, gồ ghề, ranh giới không rõ rệt, ranh giới không còn, túi tinh bị xâm lấn.

3.2.2. Thăm khám để phát hiện di căn vào các tạng (phổi, gan)

3.3. Sinh thiết

Sinh thiết là điểm mấu chốt của chẩn đoán xác định, thường được làm kết hợp mỗi khi có dấu hiệu bất thường khi thăm khám trực tràng, khi PSA cao trên 10 mg/ml huyết thanh và trong một số trường hợp có nghi vấn khi siêu âm.

Kỹ thuật thông thường là dùng kim Vim Silverman để sinh thiết qua trực tràng hay qua tầng sinh môn. Một số tác giả dùng kim nhỏ Franzen chọc hút tế bào qua trực tràng và nhuộm bệnh phẩm theo phương pháp Papanicolaou. Hiện nay phương pháp đáng tin cậy nhất là dùng kim nhỏ lắp vào dụng cụ sinh thiết tự động Biopty dưới hướng dẫn của siêu âm.

Tuy nhiên, kết quả dương tính mới có giá trị; khi kết quả âm tính, chưa thể loại trừ ung thư và cần tiếp tục theo dõi thêm.

3.4. Các xét nghiệm bổ sung

3.4.1. Các chất đánh dấu sinh hoá tuyến tiền liệt

Ngoài phosphatase acid (PAP), được biết từ lâu, sự khám phá kháng nguyên đặc hiệu tuyến tiền liệt (PSA) là một sự tiến bộ lớn trong chẩn đoán ung thư tuyến tiền liệt. Khi PAP vượt ngưỡng trung bình (3,2 ng/ml), có nguy cơ ung thư vượt khỏi bao TTL hoặc do di căn xa.

PSA là một glycoprotein có trọng lượng phân bổ 33000 dalton được các tế bào biểu mô tuyến tiền liệt tiết ra để làm loãng tinh dịch. Một phần rất nhỏ của PSA được thoát ra khỏi tế bào và máu. Nồng độ bình thường của PSA trong huyết tương từ 2,5 ng/ml đến 4 ng/ml tuỳ theo phương pháp định lượng (miễn dịch enzym hay miễn dịch phóng xạ).

PSA đặc hiệu cho mô tuyến tiền liệt, và có xu hướng tăng lên trong các trường hợp bệnh lý (u phì đại TTL, viêm TTL, ung thư TTL, cắt nội soi TTL).

Tuy nhiên, ung thư TTL làm tăng PSA gấp 10 lần so với TTL bình thường. Để tăng độ chính xác của PSA trong chẩn đoán ung thư TTL, cần điều chỉnh PSA với độ tuổi, với khối lượng của TTL (PSA density) với quá trình diễn biến theo thời gian.

(PSA velocity). Hiện nay người ta còn nghiên cứu tỉ lệ thành phần PSA tự do với thành phần PSA phức hợp.

PSA còn được sử dụng để theo dõi sự tiến triển của ung thư TTL trong các giai đoạn xâm lấn và đặc hiệu sau điều trị ngoại khoa, tia xạ hay nội tiếp.

Nhìn chung, ở ngưỡng 4ng/ml, độ nhạy của PSA là 35%, độ đặc hiệu là 65%. đối với ung thư TTL, ở ngưỡng cao hơn 4ng/ml, giá trị tiên đoán dương tính là 50%, và ở ngưỡng cao hơn 10ng/ml, giá trị tiên đoán dương tính là 75% đối với ung thư TTL.

3.4.2. Siêu âm

Siêu âm đặc hiệu có đầu dò trong trực trạng giúp cho việc chẩn đoán và đánh giá sự xâm lấn tại chỗ của ung thư tuyến tiền liệt, đồng thời hướng dẫn kim làm sinh thiết.

Hình ảnh đặc hiệu của ung thư là một hay nhiều vùng giảm âm, ngay ở giai đoạn chưa sờ nắn thấy được nhân ung thư qua thăm khám trực tràng. Siêu âm còn phát hiện những dấu hiệu phát triển mất cân đối của TTL, hình ảnh nhô lên

của bao tuyến, khi ung thư còn ở giai đoạn khu trú. Siêu âm cũng giúp cho việc chẩn đoán các thể lan toả của ung thư phá vỡ bao tuyến và xâm lấn túi tinh, hoặc chèn ép niệu quản gây thận ứ nước.

Tuy nhiên, có 20-30% hình ảnh ung thư đồng âm hay tăng âm. Ngược lại có tổn thương tạo hình ảnh giảm âm như nang, viêm tuyến tiền liệt.

Sinh thiết hướng dẫn cảu siêu âm được tiến hành theo các vị trí giảm âm hay đồng loạt ở nhiều vị trí của từng thuỳ.

Nhìn chung, siêu âm có độ chính xác là 64% độ đặc hiệu là 78-99% độ nhạy là 59-87%

3.4.3. Chụp X quang

Là một phương pháp chụp hình ảnh kinh điển, chụp X quang cho phép phát hiện các dấu hiệu xâm lấn của ung thư trên toàn bộ hệ thống, nhưng thường ở giai đoạn muộn. Vì vậy, cần sử dụng các phương pháp chụp hình nhạy hơn. Trong các phim không chuẩn bị, có thể thấy các hình ảnh đậm đặc hay phá huỷ xương. Khi chụp niệu để tiêm tĩnh mạch, các hình ảnh thường gặp trong ung thư là:

- Giãn niệu quản và bể đài thận một bên hay hai bên, thường không đối xứng.
- Hình ảnh của tuyến tiền liệt không đều, gồ ghề.
- Hình ảnh niệu đạo cứng, không đều, chít hẹp hay lệch sang một bên.
- Nước tiểu tồn đọng đánh giá mức độ chít hẹp ở cổ bàng quang hay niệu đạo.

3.4.4. Chụp cắt lớp tỉ trọng và chụp cộng hưởng từ hạt nhân

Chỉ được sử dụng để phát hiện ung thư lan ra ngoài bao tuyến, vào túi tinh và các hạch bị xâm lấn to hơn 1cm.

3.4.5. Chụp nhấp nháy hệ thống xương với các phân tử phosphat được đánh dấu với technetium 99m. Các vị trí thường bị di căn là cột sống thắt lưng, vùng khung chậu hông, đầu trên xương đùi, xương sườn, xương ức, xương sọ, xương cánh tay.

3.4.6. Nạo vét hạch vùng chậu bằng phẫu thuật hay bằng nội soi là biện pháp chẩn đoán cần thiết trước khi tiến hành phẫu thuật cắt bỏ triệt để tuyến tiền liệt.

4. CHẨN ĐOÁN PHÂN BIỆT

4.1. Các bệnh lý ở tuyến tiền liệt

- U phù đại tuyến tiền liệt có sỏi.
- Viêm tuyến tiền liệt do vi khuẩn, do lao hoặc viêm không đặc hiệu.

4.2. Các bệnh lý ở xương.

- Bệnh Paget.
- Gãy xương, chèn ép xương cột sống

5. TIẾN TRIỂN CỦA UNG THƯ TUYẾN TIỀN LIỆT

Sự tiến triển của ung thư TTL thường trải qua 3 giai đoạn:

Giai đoạn phát sinh trong ung thư TTL, tiềm tàng.

- Giai đoạn tiền lâm sàng với sự hình thành nhân ung thư chủ yếu ở vùng ngoại vi, được phát hiện ngày càng nhiều nhờ siêu âm, các phương tiện chụp hình ảnh định lượng PSA và sinh thiết.
- Giai đoạn lâm sàng, với các biểu hiện lâm sàng rõ nét. Nhưng khả năng di căn rất lớn theo đường bạch huyết và đường tĩnh mạch.

Người ta gọi ung thư khu trú. Lúc bệnh ở giai đoạn tiền lâm sàng và một số ít (30%) ở giai đoạn lâm sàng.

Vì ung thư TTL tiến triển chậm, khả năng di căn lớn, đồng thời mức độ ác tính rất khác nhau, nên khó đánh giá tiên lượng.

Tuy nhiên có thể nêu lên những nhận định sau:

- Độ xâm lấn và mức độ ác tính cao (thang điểm Gleason trên bảy) thường có tiên lượng xấu.
- Các yếu tố tiên lượng xấu khác là: khối u lớn trên 5cm, định lượng PSA cao trên 50ng/ml, PAP cao kèm theo các triệu chứng đau xương, chèn ép cổ bàng quang và niệu quản, tình trạng toàn thân kém, không còn đáp ứng với điều trị nội tiết tố.

Theo Stamey một người trên 50 tuổi, có khả năng nguy cơ 40% ung thư TTL về tổ chức ở thể tiềm tàng, trong đó có 8% ung thư có biểu hiện lâm sàng và nguy cơ tử vong do ung thư TTL là 3%.

6. ĐIỀU TRỊ

Mặc dù các triệu chứng lâm sàng của ung thư TTL xuất hiện chậm, những tiến bộ trong phát hiện về chẩn đoán (PSA siêu âm và sinh thiết) cho phép chẩn đoán ung thư trong giai đoạn khu trú để điều trị có kết quả. Hiện nay chưa có biện pháp hữu hiệu nào để điều trị ung thư tuyến tiền liệt khi đã có di căn.

6.1. Giai đoạn ung thư khu trú

6.1.1. Các phương pháp

a) Cắt bỏ toàn bộ tuyến tiền liệt cùng với túi tinh và bóng tinh. Young (1964) đã đề xướng phương pháp này. Năm 1982. Walsh và Donker đã cải tiến phương pháp này bằng cách mổ sau xương mu, cầm máu kỹ tĩnh mạch sâu lưng dương vật và tránh làm tổn thương các cuống thần kinh mạch máu dẫn đến vật hang. Trước khi tiến hành phẫu thuật cắt bỏ tuyến tiền liệt, cần nạo vét các hạch chậu và xét

nghiệm tổ chức học tức thì. Tuy nhiên, đây là một phẫu thuật triệt để, nhưng phức tạp, tỉ lệ tử vong là 1%, tỉ lệ đái rỉ sau mổ là 5%, tỉ lệ bất lực là 40-50%.

Phẫu thuật cắt bỏ toàn bộ tuyến tiền liệt cũng có thể được tiến hành qua đường tầng sinh môn. Nhìn chung phẫu thuật này chỉ dành cho những bệnh nhân dưới 60-65 tuổi.

b) Điều trị quang tuyến có khả năng điều trị triệt để, tuy thời gian sống khỏi bệnh sau 3 năm và 10 năm thấp hơn điều trị cắt bỏ bằng phẫu thuật. Điều trị quang tuyến từ bên ngoài với tổng liều diệt u là 6000 - 7000 rads, với liều 200 rads mỗi ngày, trong 5 đến 6 tuần. Đây là phương pháp điều trị quang tuyến thông dụng nhất. Các biến chứng bao gồm viêm bàng quang, viêm trực tràng, phù chi dưới, ỉa chảy, bất lực.

Điều trị quang tuyến khác là cắm kim 1251 phóng xạ vào ngay tuyến tiền liệt. Nhờ vậy các tác dụng phụ được giảm bớt. Trong một số trường hợp, kết hợp hai phương pháp trên: cắm vùng phóng xạ 198 AU với liều 3000-3500 rads kết hợp với điều trị quang tuyến từ bên ngoài (6000-7000 rads).

Trong mọi trường hợp, kiểm tra hiệu quả điều trị bằng định lượng PSA huyết thanh. Trong trường hợp có ung thư xâm lấn ở rìa tuyến tiền liệt, nên kết hợp điều trị với quang tuyến hay điều trị bằng hormon.

6.1.2. Chỉ định

a) Cắt bỏ triệt để tuyến tiền liệt được sử dụng cho các bệnh nhân tương đối còn trẻ, khoẻ mạnh, kỳ vọng sống trên 10 năm, lúc ung thư ở các giai đoạn T1 và T2.

b) Điều trị quang tuyến được áp dụng cho các bệnh nhân cao tuổi hơn, lúc ung thư ở giai đoạn T2 và T3.

6.2. Giai đoạn ung thư đã di căn

Lúc ung thư đã di căn, điều trị chỉ là tạm thời. Điều trị bằng hormon dựa trên các công trình của Huggins C.B (1941). Chuyển hoá của các tế bào ung thư tuyến tiền liệt phụ thuộc vào androgen, sau khi được biến thành dihydrotestosteron.

Tinh hoàn sản xuất 90% androgen, dưới dạng testosteron. Phần androgen còn lại xuất phát từ vỏ thượng thận. Hormon LH (Luteinizing Hormon), dưới sự điều khiển của LHRH (LH releasing hormon), chỉ huy sự sản xuất testosteron của tinh hoàn.

Để tránh tác động của androgen đối với các tế bào ung thư tuyến tiền liệt, có thể cắt bỏ tinh hoàn bằng phẫu thuật, cắt bỏ tinh hoàn bằng thuốc, với estrogen steroid, ức chế các thụ thể của androgen với các loại kháng androgen.

6.2.1. Các phương pháp và thuốc được sử dụng

a) Cắt bỏ tinh hoàn 2 bên cũng có thể thực hiện bằng cách cắt bỏ mô của tinh hoàn dưới bao.

b) Các estrogen được sử dụng dưới dạng diethylstil-boestrol, một loại estrogen tổng hợp, có tác dụng ức chế sản xuất LH của tuyến yên, do đó hạn chế sự tiết testosteron. Estrogen cũng ức chế men 5 alpha-reductese ở ngay khu vực tuyến tiền liệt. Người ta cũng dùng diphosphat diethylstilboestrol (ST52) và chlolrotrianisen (TACE). Liều dùng duy trì là 1-2 mg/ngày. Nguy cơ của loại thuốc này là gây biến chứng về tim mạch.

c) Sau khi Shally phát hiện cấu trúc của LHRH, người ta tìm ra được những chất tương tự LHRH, nhưng mạnh hơn rất nhiều lần. Nếu được sử dụng kéo dài,

LHRH sẽ gây ức chế LH, sau một đợt kích thích LH. Vì vậy nên dùng các chất kháng androgen 15 ngày trước khi dùng các loại thuốc này. Các loại thuốc thường dùng là:

Buserelin, leuprolid, zoladex, dưới dạng tiêm hay viên nhỏ đặt dưới da.

d) Các loại kháng androgen bao gồm các thuốc ức chế tổng hợp androgen và các thuốc ức chế tác dụng của androgen.

Các thuốc ức chế tổng hợp androgen, bao gồm aminoglute thimide, ketoconazole và spironnolactone. Bằng cách tác động trên các men phụ thuộc cytochrome P450, ketoconazole ức chế tổng hợp androgen của tinh hoàn và của thượng thận. Tác dụng nhanh và mạnh nhưng lại gây nhiều tác dụng phụ (nôn, độc với gan).

Các thuốc ức chế tác dụng của androgen bao gồm loại kháng androgen steroid (cyproteron acetat) và các loại kháng androgen không steroid (nilutamid và fllutamid). Bằng cách tranh giành các thụ thể của dihydrotestoteron, các thuốc này ít gây tác dụng phụ hơn.

6.2.2. Chỉ định

Lúc ung thư ở giai đoạn T3, không sử dụng phẫu thuật, mà điều trị bằng hormon hay quang tuyến.

Khi ung thư ở giai đoạn T4, cắt tinh hoàn hai bên kết hợp với các loại kháng androgen (flutamid) là biệt pháp thông dụng nhất.

6.3. Giai đoạn thoát ly của ung thư tuyến tiền liệt

Lúc này không còn có sự đáp ứng với điều trị hormon nữa. Nên sử dụng các loại estrogen liều cao, hoặc còn loại kháng androgen mạnh như ketoconazol. Biện pháp cuối cùng là sử dụng các hoá chất như cyclo-phosphamid, 5 fluoroucil, estramustin phosphat và thuốc mới nhất được sử dụng suramin.

6.4. Điều trị các biến chứng do ung thư gây nên

6.5. Bí đái - vô niệu

Cắt nội soi u tuyến tiền liệt để bệnh nhân đi tiểu theo đường tự nhiên. Khi tắc niệu quản, dẫn lưu thận qua da hay đặt ống thông chữ J lên niệu quản.

6.6. Chống đau xương do di căn

Sử dụng các thuốc chống đau, hoặc điều trị quang tuyến (2000-3000 rads). Gần đây strontim 89 được đem sử dụng có hiệu quả.

KẾT LUẬN

Ung thư tuyến tiền liệt, đặc biệt thể tiềm tàng, khá phổ biến đã có xu hướng tăng cùng với tuổi thọ. Việc điều trị chỉ có hiệu quả lúc ung thư còn khu trú ở tuyến tiền liệt.

Các phương tiện thăm khám và xét nghiệm, đặc biệt định lượng PSA huyết thanh, cho phép chẩn đoán sớm ung thư tuyến tiền liệt. Chiến thuật điều trị phải được cân nhắc thận trọng vì các phương tiện chẩn đoán và điều trị chưa thật hoàn hảo, trong khi tiến triển của ung thư tuyến tiền liệt thường chậm và diễn biến khác nhau đối với từng bệnh nhân...

UNG THƯ BÀNG QUANG

GS. Nguyễn Bửu Triều

Ung thư bàng quang, chủ yếu là ung thư tế bào chuyển tiếp ở biểu mô niệu, rất hay gặp trong các loại ung thư tiết niệu, ung thư bàng quang chỉ đứng sau ung thư tuyến tiền liệt. Đặc điểm của ung thư bàng quang là dễ tái phát và tiến triển xâm lấn vào lớp cơ bàng quang để di căn xa.

Việc chẩn đoán sớm đã có nhiều tiến bộ, nhờ siêu âm, soi bàng quang, xét nghiệm tế bào trong nước tiểu. Nhưng việc đánh giá tiên lượng còn nhiều khó khăn khi cần quyết định đưa ra một phương pháp điều trị thích hợp.

1. NGUYÊN NHÂN BỆNH SINH

Ung thư bàng quang chiếm một tỉ lệ khá cao ở các nước kỹ nghệ phát triển. Ở Pháp, mỗi năm có 10.000 người mới mắc bệnh, nghĩa là tỉ lệ 18/100.000 người dân. Nam giới bị bệnh gấp 3-5 lần so với nữ giới. Đây là bệnh ung thư thứ 4 hay gặp ở nam giới và ung thư thứ 7 gặp ở nữ giới.

Các nguyên nhân: thường được nêu lên là

- Các bệnh nghề nghiệp (hoá chất, nhuộm, cao su, dầu khí, thuộc da). Các tác nhân gây ung thư bao gồm Benzidine, Beta-naphthylamine, 4-aminopihenyl.
- Thời gian tiềm tàng của bệnh rất lâu sau 30-40 năm.
- Hút thuốc lá đã được xác minh là một nguy cơ lớn đặc biệt tập tục hút thuốc kéo dài trên 20 năm.
- Bệnh sán màng - ký sinh trùng là Schistosomia haemato-bium, gây viêm nhiễm ở bàng quang do trứng của chúng.
- Thuốc Phenaetine, Saccarin, Cyclamat cũng là những yếu tố nguy cơ.
- Các yếu tố gây kích thích và viêm nhiễm lâu ngày (sỏi bàng quang, ống thông bàng quang).
- Về di truyền học, người ta phát hiện mất tính dị hợp tử của nhiễm sắc thể 9 và 11 ở các loại ung thư xâm lấn.

Đặc biệt P 53 ở phần nhiễm sắc thể 17 bị đột biến thường xuyên.

2. GIẢI PHẪU BỆNH LÝ

2.1. Tổ chức học

2.1.1. Ung thư tế bào chuyển tiếp chiếm 95% các loại ung thư bàng quang. Ung thư tế bào chuyển tiếp thường có dạng nhú và có cuống, nhưng trong một số trường hợp ung thư bàng quang không có cuống và có xu hướng xâm lấn nhiều hơn.

b) Các loại ung thư khác ở bàng quang hiếm gặp hơn:

- Ung thư biểu mô dạng biểu bì (3%), thường do sán máng.
- Ung thư tuyến (1%) xuất phát từ đáy bàng quang (vết tích xoang niệu sinh dục) hay từ vùng đỉnh bàng quang (vết tích ống niệu rốn).
- Ung thư biểu mô không biệt hoá.
- Sarcom.

2.1.2. Các u lành tính rất hiếm gặp (fibrom, lipom, schwanom, pheochromocytom)

2.2. Phân loại theo độ xâm lấn (theo qui Tổ chức Y tế Thế giới)

PTA: U khu trú ở niêm mạc

PTis: Ung thư biểu mô tại chỗ (in situ).

PT1: Ung thư lan đến màng đáy.

PT2: Ung thư lan đến lớp cơ nông bàng quang.

PT3a: Ung thư lan đến lớp cơ sâu bàng quang.

PT3b: Ung thư lan đến lớp mỡ quanh bàng quang.

PT4b: Ung thư cố định, xâm lấn thành bụng

N-, N+: Ung thư chưa, đã di căn vào hạch.

M-, M+: Chưa, đã di căn xa.

Các loại PTA, PTis, PT1 được xếp loại ung thư nông, chiếm 70% các trường hợp.

2.3. Phân loại theo độ biệt hoá (grading)

Ung thư tế bào chuyển tiếp được phân làm 3 loại tuỳ theo độ biệt hoá, dựa vào cấu trúc, số lớp tế bào, sự phân cực tế bào, sự biệt hoá từ màng đáy lên bề mặt, kích thước và dạng tế bào, phân bố chất nhiễm sắc, chỉ số gián phân.

Độ 1: U nhú rất biệt hoá, cuống mạch nhỏ, có trên 7 lớp tế bào chuyển tiếp.

Độ 2: U nhú biệt hoá vừa, cuống mạch to, tế bào đa dạng, nhân to, nhiều gián phân.

Độ 3: U không biệt hoá, cấu trúc hỗn loạn, nhân đa dạng, rất nhiều gián phân.

Loại Papolim là loại u hoá, nông nhưng rất biệt hoá (PTA, độ 0).

Ung thư biểu mô "in situ" là loại ung thư phẳng, khu trú ở lớp biểu mô, nhưng không biệt hoá. 50-80% loại ung thư này sẽ xâm lấn đến lớp cơ bàng quang. Vì vậy cần theo dõi chặt chẽ loại ung thư này.

3. CHẨN ĐOÁN

3.1. Lâm sàng

3.1.1. Các triệu chứng lâm sàng

Đái ra máu là triệu chứng báo hiệu quan trọng và rất hay gặp (95%). Đái ra máu xuất hiện đột ngột và ngừng đột ngột, không đau buốt, dễ tái phát. Thông

thường đái ra máu cuối bãi, nhưng nếu đái ra máu nhiều, thì đái ra máu toàn bãi. Đái ra máu tươi lẫn máu cục, hoặc kèm theo mảnh mô hoại tử, gây tắc đái.

Viêm bàng quang nếu có viêm nhiễm: đái buốt, đái rắt, đái nhiều lần, đái đục.

Đái khó, nếu u to, u sát gần cổ bàng quang ở các giai đoạn sau, có thể gặp.

Cơn đau quặn thận, thận ứ nước do u chèn ép vào lỗ niệu quản.

Phù chân, đau xương do di căn.

Thiếu máu nặng, suy thận.

Suy sụp toàn thân

3.1.2. Khám lâm sàng

Khám trực tràng, khám âm đạo, kết hợp với thăm khám vùng hạ vị: bàng quang mềm mại, hay có khối u di động hay cố định.

Khám vùng thắt lưng, vùng gan và toàn thân.

3.2. Cận lâm sàng

- Xét nghiệm sinh hoá để đánh giá chức năng thận, viêm nhiễm tiết niệu, mức độ thiếu máu.
- Tìm tế bào ung thư trong nước tiểu theo phương pháp papanico-laou. Độ nhậy của phương pháp này rất cao đặc biệt đối với loại ung thư kém biệt hoá.
- Siêu âm cho phép phát hiện u bàng quang từ 3 ly trở lên, một u hay nhiều u, sự xâm lấn của u vào thành bàng quang sự chèn ép vào lỗ niệu quản gây ứ thận ứ nước. Siêu âm cũng cho phép phát hiện u ở bể thận, niệu quản.
- Chụp niệu đồ tiêm tĩnh mạch, để đánh giá hình thái và chức năng hai thận, phát hiện u bàng quang, độ xâm lấn của u vào thành bàng quang.
- Chụp cắt lớp vi tính để đánh giá sự xâm lấn của ung thư tại chỗ và trong vùng (thành bàng quang, lớp mỡ quanh bàng quang, tuyến tiền liệt các hạch bạch huyết).
- Soi bàng quang và làm sinh thiết u là chính thủ thuật cơ bản với sự hỗ trợ của gây tê hay gây mê. Với ống soi mềm, có thể quan sát kỹ về đại thể các khối u, hình dạng, kích thước và các vùng có nghi vấn. Sau đó sinh thiết u để gửi đi xét nghiệm tổ chức học.

4. TIẾN TRIỂN CỦA UNG THƯ BÀNG QUANG - TIÊN LƯỢNG

Ung thư bàng quang thường tiến triển theo hai xu hướng:

- Tái phát tại chỗ hay ở chỗ khác trong bàng quang nhưng vẫn giữ nguyên độ biệt hoá từ trước trong một thời gian dài. Đây là tình huống hay xảy ra. Tiến triển làm giảm độ biệt hoá và tăng ác tính xâm lấn vào thành bàng quang và di căn.

Theo thống kê, u bàng quang PTA hay tái phát (50%), nhưng ít tiến triển (5%)

Các u bàng quang PT1 tái phát nhiều hơn (50-90%), khả năng tiến triển càng lớn (30-40%). Vì vậy sau cắt nội soi, cần sử dụng thuốc bơm vào bàng quang. Ung thư tại chỗ "in itu", khả năng xâm lấn rất lớn (80%).

Đối với các ung thư xâm lấn phải cắt bàng quang toàn bộ, sống sau mổ 5 năm là 40%, nếu chưa di căn vào hạch; sống 5 năm chỉ còn là 4%, nếu đã có di căn vào hạch.

5. CHẨN ĐOÁN PHÂN BIỆT

- Trong trường hợp đái ra máu, phải nghĩ đến ung thư trước khi nghĩ đến viêm bàng quang hay lao tiết niệu.
- Khi u ở gần cổ bàng quang, cần phân biệt với ung thư tuyến tiền liệt (sinh thiết u, thăm trực tràng, định lượng PSA)
- Ung thư biểu mô niệu có thể xuất phát từ bể thận, niệu quản lan xuống bàng quang. Vì vậy cần kiểm tra kỹ toàn bộ hệ tiết niệu.

Điều trị

Việc điều trị ung thư bàng quang phụ thuộc vào tính chất u, nông hay xâm lấn, độ biệt hoá, đã hay chưa di căn. Điều trị cũng phụ thuộc vào tuổi, sức khoẻ của bệnh nhân.

5.1. Đối với ung thư bàng quang (PTA, PTIS, PT1), bắt đầu điều trị bằng cắt nội soi để lấy hết u, và xét nghiệm tổ chức học.

- Nếu là ung thư tại chỗ "in situ", việc điều trị tiếp là phải bơm BCG bàng quang sau khi cắt nội soi 3 tuần.

Lượng BCG được dùng là 150 mg trong 60 ml huyết thanh, giữ trong bàng quang 2 giờ, mỗi tuần một lần, trong 6 tuần.

- U bàng quang nông (PTA) ít tiến triển nhưng hay tái phát cần theo dõi bằng siêu âm, soi bàng quang và xét nghiệm tế bào trong nước tiểu, 3 tháng, 6 tháng sau cắt nội soi.
- U bàng quang nông (PT1), mỗi khi có độ biệt hoá kém, kèm theo TIS hoặc có xu hướng tái phát rất nhanh, cần sử dụng thuốc điều trị hỗ trợ như Thiotaepa, Mytomycin, C, BCG, sau khi cắt nội soi.

Thiotepa: 30mg trong 30ml nước cất, bơm vào bàng quang mỗi tuần 2 lần, trong 4 tuần.

Mytomycine C: 20 mg trong 20ml nước cất, bơm vào bàng quang mỗi tuần 3 lần, trong 6 tuần.

BCG: Liều lượng như trong điều trị PTIS. Nếu cần, điều trị thêm một đợt sau nghỉ 6 tuần. Tác dụng của BCG là gây một đáp ứng viêm tại chỗ liên quan tới các tế bào trong hệ thống miễn dịch, kéo theo sự giải phóng nhiều loại cytokine (IFN - 8, TNF - DIL-2,6,8,10,12 và CG-CSF).

5.2. Đối với ung thư xâm lấn nhưng còn khu trú ở bàng quang chỉ định là cắt bàng quang toàn bộ kèm theo các biện pháp dẫn lưu nước tiểu.

Đối với nam giới khi cắt bàng quang cần lấy luôn tuyến tiền liệt, các túi tinh và ống tinh. Cắt bỏ niệu đạo chỉ dành cho những trường hợp ung thư xâm lấn vào niệu đạo tuyến tiền liệt.

Đối với nữ giới, cắt bỏ bàng quang còn phải cắt bỏ luôn tử cung, các phần phụ niệu đạo và phần trước của âm đạo.

Trong mọi trường hợp, phải nạo vét hạch chậu và bịt các phương pháp dẫn lưu bao gồm:

- Dẫn lưu 2 niệu quản ra da: đơn giản, ít gặp biến chứng sau mổ, nhưng ít thuận lợi cho bệnh nhân và không bảo đảm lâu dài chức năng thận.
- Phương pháp Bricher: cắm 2 niệu quản vào một đoạn ruột được cách ly và đưa một đầu ruột ra da. Phương pháp này bảo vệ tốt chức năng thận và thuận tiện cho bệnh nhân hơn.
- Phương pháp Coffey: cắm 2 niệu quản vào đại tràng sigma. Dễ làm, nhưng bảo vệ kém chức năng thận.
- Dùng một đoạn ruột tạo thành một túi chứa đựng nước tiểu (túi Kock, túi Mainz). Mỗi khi túi đầy nước tiểu, dùng một ống thông tháo nước tiểu ra. Dùng đoạn ruột tạo thành bàng quang mới và nối vào niệu đạo. Đoạn ruột thường bổ đôi để tạo áp lực thấp, và tránh rỉ nước tiểu mỗi khi vận động.

6.3. Khi ung thư đã di căn

- Dùng tia xạ 5000-7000 rad chia làm nhiều đợt trong 5 đến 8 tuần. Có thể kết hợp tia xạ và cắt bàng quang toàn bộ.
- Điều trị hoá chất, theo một trong ba công thức sau:
  + Métrotrexat, Vinbilastin, Doxorubicin, Cisplatin (MVAC)
  + Cisplatin, Methotrexat, Vinblastin (CMV).
  + Cisplatin, Doxorubicin, Cyclophosphamid (CiSCA)

  Có thể kết hợp điều trị hoá chất và phẫu thuật, hoặc điều trị hoá chất và tia xạ.

5.4. Điều trị các biến chứng nặng

- Đái ra máu: cắt bàng quang cầm máu, làm tắc mạch, dùng formol bơm vào bàng quang (dung dịch formol 4% và giữ trong bàng quang 30 phút).
- Đau do di căng xương: dùng tia xạ 3000 - 3500 rad chia làm 10 đợt.
- Suy thận: đưa niệu quản ra da.

KẾT LUẬN

Ung thư bàng quang đứng hàng thứ hai trong các ung thư tiết niệu. Đặc điểm của ung thư bàng quang là hay tái phát và xâm lấn. Đánh giá tiên lượng rất khó khăn. Vì vậy cần chẩn đoán sớm, theo dõi định kỳ để đề ra biện pháp điều trị thích hợp.

U PHÌ ĐẠI LÀNH TÍNH TUYẾN TIỀN LIỆT

GS. Nguyễn Bửu Triều

U phì đại lành tính tuyến tiền liệt (UPĐLTTTL) thường xuất hiện ở nam giới khi tuổi bắt đầu cao và bắt đầu tăng lên song song với tuổi thọ của người dân. Nhưng, mặc dầu tần số mắc bệnh cao, diễn biến bệnh lý bất thường và phản ứng đối với bệnh của từng người rất khác nhau. Vì vậy, cần phải chọn phương pháp điều trị thích hợp cho từng bệnh cảnh lâm sàng. Nhìn chung, việc điều trị nội khoa cần giải quyết một số biến chứng thông thường, trong khi điều trị ngoại khoa, đặc biệt là điều trị nội soi, thường đem lại kết quả tốt khi bệnh nhân đã có những biến chứng nặng.

1. BỆNH CĂN

1.1. Về phương diện dịch tễ học

Tần số xuất hiện UPĐLTTTL tăng lên theo lứa tuổi, đặc biệt từ 45 tuổi trở lên, nhưng không có sự liên quan tới nguồn gốc chủng tộc, chế độ dinh dưỡng hay thành phần xã hội.

Mặc khác ung thư tuyến tiền liệt và UPĐLTTTL có thể xuất hiện ở người cao tuổi, nhưng không có liên quan gì với nhau.

1.2. Hai nguyên nhân được đề cập đến trong hình thành UPĐLTTTL

- Vai trò các androgen, thực chất là dihydrotestosteron, được chuyển hoá từ testosteron qua trung gian của 5-alphareductase.
- Tuổi cao, bắt đầu từ 45 tuổi trở lên. Ở độ tuổi này, có sự mất cân bằng giữa androgen và estrogen. Estrogen tăng lên nhờ sự chuyển hoá ngoại vi của testosteron, gây kích thích sự tăng sản mô đệm và biểu mô TTL, dưới ảnh hưởng của sự điều hoà cận nội tiết của các trung gian Fibroblast Growth Factor (FGF) và Epidermal Growth Factor (EGF). Hiện tượng này có thể tăng lên do quá trình viêm hay do các yếu tố miễn dịch. Kết quả là số tế bào mầm tăng trưởng nhanh hơn là sự thoái huỷ (apoptosis) của các tế bào còn lại.

2. GIAI ĐOẠN BỆNH LÝ

Mac Neal (1981) giới thiệu mô hình chính xác của TTL và chia ra làm 5 phần:

- Phần trung tâm chiếm khoảng 20% của tuyến.
- Phần ngoại vi chiếm khoảng 76% của tuyến, nơi xuất phát chủ yếu của ung thư tuyến tiền liệt.

- Phần chuyển tiếp chiếm 5% của tuyến, nơi phát sinh của UPĐLTTTL
- Các tuyến chung quanh niệu đạo, chiếm 1% của tuyến và nằm dọc theo niệu đạo TTL.
- Phần trước tuyến, chỉ gồm mô soi và cơ, tiếp giáp với cổ bàng quang và cơ thắt vân.

UPĐLTTTL bao gồm nhiều nhân nhỏ, trong mỗi nhân có sự tham gia nhiều hay ít các thành phần: tuyến, xơ, và cơ. Khi u TTL càng phì đại, mô tuyến còn lại bị đẩy ra ngoại vi, tạo thành vỏ xơ có thể thấy khi bóc u.

Trong mô đệm có xơ và cơ trơn. Thành phần tuyến gồm các chùm nang, có nhiều hình nhú. Viền các chùm nang là 2 lớp tế bào: lớp tế bào tiết, hình khối, cao với nhân nằm sát màng đáy, lớp tế bào đáy dẹt và nhỏ. Vì ung thư tuyến tiền liệt hay gặp trong UPĐLTTTL, cần phân biệt 2 loại bệnh lý này dựa vào sự giảm biệt hoá nhân tế bào, sự xâm lấn của ung thư vào mô đệm và dựa vào cấu trúc hỗn loạn của ung thư.

3. SINH LÝ BỆNH

UPĐLTTTL chèn ép và làm biến dạng cổ bàng quang làm cản trở lưu thông nước tiểu.

3.1. Để thắng chướng ngại vật, trong giai đoạn đầu, thành bàng quang phì đại, làm tăng áp lực trong bàng quang. Đây là giai đoạn bàng quang còn chiến đấu. Nhìn vào bên trong bàng quang, thành bàng quang có hình cột, hình hang và có khi có túi thừa.

3.2. Nhưng đến giai đoạn sau, sự phì đại thành bàng quang chấm dứt. Các thớ cơ biến dần thành các sợi tạo keo. Các tận cùng thần kinh phó giao cảm thưa dần, trong khi các tận cùng thần kinh giải phóng adrenalin tăng. Bàng quang giảm, thành bàng quang mỏng và mất khả năng co bóp. Nước tiểu có khả năng ứ đọng trong bàng quang. Đây là giai đoạn mất bù.

3.3. Do áp lực bàng quang ngày càng tăng bàng quang ngày càng mất tính đàn hồi, nước tiểu tràn ngược lên niệu quản và đài bể thận gây ứ nước thận. Đây là giai đoạn nguy hiểm nhất vì ảnh hưởng đến chức năng thận, đặc biệt khi kèm theo nhiễm khuẩn niệu.

3.4. Do các diễn biến, có thể thấy xuất hiện các biến chứng sau:

- Bí đái hoàn toàn, có thể thấy ở bất cứ giai đoạn nào. Bệnh nhân quằn quại đau đớn không đái được và cầu bàng quang ngày càng đau.
- Bí đái không hoàn toàn: lúc đi đái xong, lượng nước tiểu tồn đọng trên 100ml.
- Nhiễm khuẩn tiết niệu, do ứ đọng hay thông đái. Nhiễm khuẩn tiết niệu bao gồm viêm bàng quang, viêm TTL, viêm mào tinh hoàn, viêm thận bể thận nhiễm khuẩn huyết.

- Sỏi tiết niệu, chủ yếu ở bàng quang.
- Túi thừa bàng quang, một hay nhiều túi thừa.
- Đái ra máu cuối cùng, do sỏi bàng quang và viêm nhiễm. Cần đề phòng khả năng có u bàng quang kèm theo.
- Suy thận ở giai đoạn cuối của bệnh.

4. CHẨN ĐOÁN XÁC ĐỊNH

4.1. Hỏi tiền sử

Bệnh nhân có liên quan đến tiết niệu như đái tháo đường, bàng quang thần kinh, hẹp niệu đạo, các phẫu thuật được tiến hành (trĩ, thoát vị bẹn, mổ sỏi bàng quang).

4.2. Các triệu chứng: được chia làm hai loại

4.2.1. Các triệu chứng do chèn ép

- Đái khó, tia nước tiểu yếu và nhỏ.
- Rặn lâu mới đái được.
- Đái ngắt quãng làm nhiều đợt.
- Đái rớt nước tiểu và đái không hết.

4.2.2. Các triệu chứng do kích thích

- Đái nhiều lần ban ngày và ban đêm.
- Buồn đi tiểu nhưng không nhịn được vài phút.

Các triệu chứng này càng tăng khi u TTL càng to, khi có nhiễm khuẩn hoặc khi có rối loạn thần kinh.

4.3. Trong giai đoạn có biến chứng: Có thể gặp các triệu chứng:

- Bí đái hoàn toàn và bí đái không hoàn toàn (giai đoạn 2)
- Đái rỉ, nước tiểu cứ trào ra khi bàng quang bị ứ đọng kinh diễn (giai đoạn 3).
- Nhiễm khuẩn tiết niệu (viêm bàng quang, viêm tuyến tiền liệt, viêm mào tinh hoàn).
- Túi thừa bàng quang, sỏi bàng quang.
- Suy thận.

4.4. Tính thang điểm quốc tế về các triệu chứng TTL

(International prostate symstome score, IPSS)

Tính thang điểm IPSS từ 0 đến 35 trên các triệu chứng sau: đái không hết, đái nhiều lần, đái ngắt quãng, đái vôi, tia đái yếu, đái phải rặn, số lần đái đêm.

Tính thang điểm về chất lượng sống từ 0 đến 6 điểm, tuỳ theo tình hình rất tốt đến tồi tệ.

4.5. Khám lâm sàng

Cần khám toàn thân bệnh nhân: tim mạch, thần kinh, tiêu hoá, vận động.

Khám bộ phận sinh dục ngoài, khám vùng hạ vi (cầu bàng quang), khám vùng thắt lưng hai bên.

Thăm khám trực tràng là động tác khám cơ bản: bệnh nhân nằm ngửa, khi bàng quang và trực tràng rỗng, đưa ngón tay trỏ có đeo găng chấm dầu nhờn vào trực tràng một cách nhẹ nhàng, trong khi tay kia thăm khám vùng hạ vi. UPĐLTTTL được phát hiện như một khối tròn đều, nhẵn, đàn hồi, đồng nhất, không đau, mất rãnh giữa, ranh giới rõ rệt, đặc biệt không sờ thấy nhân rắn ở hai thuỳ.

4.6. Các khám nghiệm lâm sàng

4.6.1. Xét nghiệm sinh hoá: Ure, creatinin máu, vi khuẩn nước tiểu, kháng sinh đồ.

4.6.2. Xét nghiệm PSA huyết thanh (Prostate Specific antigen).

4.6.3. Siêu âm

Cần làm trước khi có chỉ định phẫu thuật hay trong khi theo dõi điều trị nội khoa.

Siêu âm trên xương mu hay có đầu dò trong trực tràng cho phép đo kích thước của u TTL, đánh giá lượng nước tiểu tồn đọng, phát hiện u, túi thừa, sỏi bàng quang. Siêu âm còn cho biết tình trạng thận và niệu quản hai bên.

4.6.4. Chụp niệu đồ tiêm tĩnh mạch, hiện nay phương pháp này ít được sử dụng vì siêu âm là phương pháp thăm khám không sang chấn và đáng tin cậy. Tuy nhiên chụp niệu đồ tiêm tĩnh mạch vẫn còn có giá trị trong những trường hợp chẩn đoán phức tạp (u, sỏi, túi, thừa, dị dạng bẩm sinh).

Sau khi tiêm thuốc cản quang, có thể đánh giá chức năng của hai thận, thấy hình ảnh của niệu quản (giãn, hình móc câu), hình khuyết của UPĐLTTTL, thành bàng quang bình thường hay bệnh lý (u, túi, thừa). Chụp lúc đi tiểu và sau khi đi tiểu cho thấy hình ảnh niệu đạo, hình ảnh khối nước tiểu tồn đọng ở đáy bàng quang.

4.6.5. Soi bàng quang để phát hiện u bàng quang, sỏi không cản quang.

4.6.6. Các thăm khám niệu động học như đo áp lực bàng quang, đo áp lực niệu đạo để đánh giá khả năng giãn và co bóp của bàng quang, trương lực và sức cản của niệu đạo. Thông thường với khối nước tiểu trên 200ml, lưu lượng trung bình

của dòng nước tiểu của người bình thường là 12ml/giây, lưu lượng tối đa là 20ml/giây, trong UPĐLTTTL lưu lượng tối đa giảm dưới 10ml/giây.

5. CHẨN ĐOÁN PHÂN BIỆT

Cần chú ý 2 trường hợp:

5.1. Tuyến tiền liệt to lúc thăm trực tràng: cần phân biệt:

5.1.1. Ung thư tuyến tiền liệt, thường có nhân rắn, hoặc toàn bộ TTL to và rắn, mất rãnh giữa, không có ranh giới rõ rệt. Cần định lượng PSA huyết thanh; khám siêu âm phát hiện có vùng giảm âm, ranh giới bao TTL bị phá huỷ. Sinh thiết dưới sự hướng dẫn của siêu âm cho phép có chẩn đoán chính xác.

5.1.2. Viêm tuyến tiền liệt mạn

Tuyến tiền liệt to hơn bình thường, mật độ rắn, có tiền sử viêm TTL, viêm mào tinh hoàn.

5.2.3. Tuyến tiền liệt bình thường

Hẹp niệu đạo hay xơ cứng cổ bàng quang có thể phát hiện được bằng thăm khám dụng cụ, chụp niệu đạo ngược dòng, soi niệu đạo bàng quang.

Rối loạn chức năng co bóp của bàng quang và cơ thắt, và các thể bàng quang thần kinh sau tổn thương hay viêm thần kinh ngoại vi, đái tháo đường, chấn thương cột sống. Cần khai thác tiền sử, khám lâm sàng, thăm khám niệu động học.

6. ĐIỀU TRỊ

Trong giai đoạn UPĐLTTTL gây rối loạn tiểu tiện, nhưng chưa có biến chứng, nên điều trị nội khoa.

6.1. Điều trị nội khoa

- Cần ăn uống điều độ, tránh rượu và các thức ăn có nhiều gia vị. Có chế độ sinh hoạt lao động nghỉ ngơi hợp lý, tránh viêm nhiễm đường tiết niệu, chú ý các bệnh đái tháo đường và các bệnh về tiêu hoá (tao bón, trĩ).
- Caine nhận thấy có hai yếu tố gây tắc tiểu tiện. Một là do sự phì đại của TTL, hai là do trương lực cơ trơn ở TTL và ở cổ bàng quang. Vì vậy:
  + Thuốc đối kháng Alpha - adrenergie có tác dụng làm giãn cơ trơn nhờ tác động trên các thụ thể Alpha - adrenergic ở TTL và ở cổ bàng quang. Các thuốc được dùng là prazosin, alfuzosin, terazosin.
  + Thuốc tác động vào chuyển hoá của androgen, với mục đích ngăn cản sự phát triển sự phì đại của TTL. Các thuốc được dùng là:
  - Các loại chủ vận LHRH, để giảm sự tiết LH.
  - Các loại kháng Androgen: cyproteron acetat, flutamid.

- Thuốc ức chế men 5 alpha reductase, làm cho testesteron không chuyển hoá dihydrotestosteron được. Thuốc có tên gọi finasterid.

+ Các thuốc làm giảm co bóp hỗn loạn cơ thành bàng quang: Probantin, Dotropan.

+ Thuốc cao thảo mộc chống viêm, chống phù nề với các loại pygeum africanum (Tadenan), serenoa repens (Perurinon)

6.2. Điều trị ngoại khoa

Mỗi khi có biến chứng xảy ra, nên sử dụng các phương pháp ngoại khoa. Chỉ định phẫu thuật bao gồm các trường hợp sau đây:

- Bí đái hoàn toàn (sau khi rút ống thông bệnh nhân vẫn không đái được).
- Bí đái không hoàn toàn, có ứ đọng nước tiểu sau khi đi đái, vì đó là nguyên nhân gây nhiễm khuẩn tiết niệu.
- Sỏi bàng quang, túi thừa bàng quang.
- Nhiễm khuẩn tiết niệu.
- Suy thận.

Ngoài ra còn có các chỉ định tương đối, áp dụng với bệnh nhân bị hen, mất ngủ, hoặc bị ảnh hưởng đến lao động và sinh hoạt. Thường các tháng điểm PPSS trên 10, lưu lượng nước tiểu tối đa dưới 10 ml/phút.

Khi có chỉ định phẫu thuật, thầy thuốc cần bàn bạc với bệnh nhân về lợi hại của phẫu thuật, về sực cần thiết phải mổ hay chưa. Cần chuẩn bị bệnh nhân thật kỹ và thăm khám toàn diện.

Vô cảm bằng gây tê tuỷ sống hay được dùng hơn gây mê nội khí quản.

Các phương pháp phẫu thuật tập trung làm 2 loại:

- Phẫu thuật đường trên, bóc u phì đại, dựa vào bình diện bóc tách giữa u và phần còn lại của TTL. Có hai loại phẫu thuật đường trên: phẫu thuật qua thành bàng quang (Hryntschak) và phẫu thuật sau xương mu (Millin). Sau khi cầm máu kỹ, thành bàng quang hoặc bao TTL được khâu kín và nước tiểu được dẫn lưu qua ống thông niệu đạo. Hai phẫu thuật này được tiến hành khi u phì đại to (trên 50 gam), hoặc bệnh nhân có xơ cứng khớp háng, hẹp niệu đạo. Phẫu thuật Hryntschak có thể áp dụng rộng rãi, đặc biệt ở bệnh nhân béo, có sỏi, u, túi thừa bàng quang. Phẫu thuật Millin giúp cho việc cầm máu thuận lợi và đường tiết niệu được phục hồi lưu thông sớm.
- Phương pháp cắt nội soi qua niệu đạo là phương pháp được sử dụng rộng rãi ở các nước phát triển. Nhờ những tiến bộ về điện và quang học, người ta đã sáng chế ra những máy cắt nội soi thu nhỏ và tiện lợi lúc vận hành. Trong phương pháp này, u phì đái TTL được cắt ra thành nhiều mảnh nhỏ và được hút ra theo đường niệu đạo, đồng thời các mạch máu to nhỏ đều được cầm

máu. Chỉ định dùng phương pháp cắt nội soi rất thuận lợi đối với u phì đại dưới 50 gam, ở những bệnh nhân già yếu, có bệnh mãn tính. Phương pháp này ít gây đau, ít chảy máu và có khả năng rút ngắn ngày nằm điều trị.

Các biến chứng sau mổ bao gồm:

- Chảy máu trong mổ và sau mổ làm tắc ống thông, gây chảy máu thứ phát và nhiễm khuẩn.
- Nhiễm khuẩn.
- Suy thận
- Đái rỉ, do tổn thương cơ thắt vân.
- Hẹp niệu đạo hội chứng nội soi (trào ngược nước rửa vào tuần hoàn) có thể gây ra trong cắt nội soi.

Kết quả phẫu thuật:

Tỉ lệ tử vong dưới 2% trong phẫu thuật đường trên, dưới 0,5% trong phẫu thuật cắt nội soi

Ngày nằm điều trị trung bình là 2 tuần đối với phẫu thuật đường trên, 5 ngày đối với phẫu thuật nội soi.

6.3. Các phương pháp điều trị khác

- Cắt nội soi với một đường rạch từ cổ bàng quang đến ụ núi, trong trường hợp u nhỏ, ở bệnh nhân trẻ (không ảnh hưởng đến sự phóng tinh).
- Sử dụng laser Nd: YAG đối với bệnh nhân già yếu.
- Nong niệu đạo TTL bằng quả bóng nhỏ, hay đặt một dụng cụ nong trong niệu đạo TTL.
- Dùng máy toả nhiệt 41-44°C đặt trong trực tràng hay trong niệu đạo TTL. Kết luận: UPĐTTL là một bệnh hay gặp ở nam giới lúc tuổi cao. Nhiều phương pháp điều trị ngoại khoa, đặc biệt nội soi, có khả năng giúp người bệnh vượt qua các biến chứng nặng nề để có một cuộc sống chất lượng tốt hơn.

SỎI THẬN

GS.TS. Trần Quán Anh

1. ĐẠI CƯƠNG

1.1. Tại Việt Nam, sỏi đường tiết niệu là một bệnh phổ biến, đứng hàng đầu trong các bệnh chung về tiết niệu, trong đó sỏi thận chiếm một tỷ lệ khá cao (42% - Bệnh viện Việt Đức Hà Nội).

Sỏi thận cũng là một bệnh phổ biến trên thế giới: ở châu Âu, Trung Quốc, Nhật Bản, Ấn Độ, Inđônêsia.... Ngược lại ở châu Phi thì lại ít gặp.

1.2. Tần số bị sỏi ở nam giới gấp hai lần nữ giới. Lứa tuổi mắc bệnh trung bình từ 30 đến 50 tuổi.

1.3. Chế độ ăn, nước uống chứa nhiều calci, phosphats, oxalat được kể là những nguyên nhân thuận lợi gây sỏi thận. Khí hậu nóng khô, hạn chế khối lượng nước tiểu bài tiết cũng dễ gây bệnh sỏi. Sau cùng yếu tố di truyền cũng được nhắc đến trong một số bệnh cảnh về sỏi cystin, sỏi calci.

1.4. Sỏi thận gây ra nhiều biến chứng dẫn đến suy thận và có thể gây ra tử vong.

1.5. Những năm gần đây đã có nhiều tiến bộ trong hiểu biết mới và bệnh lý của sỏi, đồng thời đã xuất hiện những phương pháp chẩn đoán tinh vi, cũng như phương pháp điều trị nội khoa, ngoại khoa có hiệu lực và đầy hứa hẹn.

2. NGUYÊN NHÂN SINH BỆNH

Việc hình thành sỏi thận do hai nguyên nhân chủ yếu:

2.1. Sỏi thứ phát

Là những viên sỏi được hình thành do nguyên nhân nước tiểu bị ứ trệ, hậu quả của các đoạn chít hẹp ở đài thận, ở khúc nối bể thận - niệu quản trong các bệnh bẩm sinh hoặc mắc phải do viêm chít hẹp do lao, giang mai, bilharziose...

Nguyên nhân này rõ ràng và dễ dàng được chấp nhận.

2.2. Sỏi nguyên phát

Là những viên sỏi được hình thành tự nhiên theo một tỉ lệ nhất định giữa những người trong cộng đồng. Quá trình hình thành sỏi rất phức tạp.

Có nhiều nguyên nhân tạo nên sỏi thận. Tất cả những trường hợp sỏi thận nguyên phát đều do nguyên nhân toàn thân (rối loạn chuyển hoá) và nguyên nhân tại chỗ.

Thương tổn do viêm nhiễm ở thận. Cần chú ý hai yếu tố:

2.3. Thành phần hoá học của sỏi thận

Tuy có khác nhau tuỳ theo từng vùng đại dư, nhưng trên cơ bản, sỏi calci (oxalat và phosphat) chiếm tỉ lệ cao nhất (khoang 80%) cystin (1%).

- Sỏi oxalat calci có mầu nâu, nhiều gai rất rắn, cản quang, thường gặp ở nam giới.
- Sỏi phosphat calci có màu trắng ngà, nhiều lớp đồng tâm, cản quang, gặp ở bệnh nhân nam cũng như ở bệnh nhân nữ nhưng sỏi phosphat aminiaco-magnesi thường gặp ở bệnh nhân nữ.
- Sỏi acid uric có màu hung rắn, không cản quang, gặp ở châu Âu nhiều hơn ở châu Á.
- Sỏi cystin có màu vàng nhạt, rắn, ít cản quang, xuất hiện ở bệnh nhân trẻ.

Trên thực tế, các thành phần này thường phối hợp với nhau để cấu tạo thành sỏi hỗn hợp.

Sỏi ở đài thận hình tròn hoặc có nhiều cạnh nếu có nhiều viên; số lượng sỏi từ một đến hàng chục viên, có khi hàng trăm viên.

Sỏi bể thận hình tam giác, ở trong xoang hay ngoài xoang thận, dễ biến thành sỏi san hô.

2.4. Lý thuyết về hình thành sỏi

Thành phần cấu tạo sỏi rất khác nhau và quá trình hình thành sỏi cũng rất phức tạp. Vì vậy, hiện nay chưa có một lý thuyết tổng quát về hình thành sỏi. Có hai hướng nghiên cứu về vấn đề này.

Trước hết, một số tác giả nêu lên việc hình thành sỏi trong nhu mô thận. Năm 1937 Randall đã mô tả những đám vôi ở vùng nhú thận, năm 1954, Carr đã phát hiện những tiểu thạch (microlithe) ở trong hệ thống bạch huyết của nhu mô thận.

Nhưng lý thuyết được công nhận rộng rãi nhất là lý thuyết về hình thành sỏi từ trong lòng của hệ tiết niệu. Sự hình thành sỏi phải trải qua nhiều giai đoạn: hình thành nhân sỏi, kết tụ các nhân sỏi, cố định sỏi được hình thành ở một vị trí nhất định, và từ đó sỏi cứ dần dần phát triển to lên. Theo lý thuyết này, quá trình bào hoà nước tiểu qua 3 vùng: vùng chưa bão hoà, ở đây sỏi không hình thành; vùng giới ẩn (metasble), ở đây sỏi chỉ hình thành khi có một nhân ngoại lai (tinh thể muco - protein); vùng không ổn định, ở đây sỏi có thể hình thành bằng kết tủa ngẫu phát, không cần đến sự có mặt của nhân ngoại lai. Như vậy vao trò của muco - protein làm khuôn mẫu (matrice) không phải là cần thiết, như Boyce đã nêu lên (1956).

Lý thuyết "kết tinh do tăng tiết" này của Vermeulen (1966) cần được bổ sung thêm bởi lý thuyết "ức chế của kết tinh". Thực vật, nước tiểu bình thường có khả năng hoà tan tinh thể nhiều lần hơn nước, vì nước tiểu chứa những chất ức chế các tinh thể muối sinh sỏi. Những chất đó là những chất keo (Butt); muco - polysaccharid (Robertson); pyrophosphat (Fleisch); magnesi (Howard).

Lý thuyết về hình thành sỏi được áp dụng cho tất cả các loại sỏi. Và đặc biệt đối với sỏi calci hay gặp nhất.

2.4.1. Sỏi calci

Dưới dạng oxlat calci hoặc dưới dạng phosphat calci: các hoàn cảnh bệnh lý của sỏi calci thường gặp là:

- Tăng calci niệu: khi nước tiểu chứa trên 300 mg/24 giờ. Tăng calci niệu có nhiều nguyên nhân; do hấp thu, do rối loạn chức năng thận và do tiêu huỷ.
  + Nguyên nhân do hấp thu quan trọng nhất ở những bệnh nhân này, sự đáp ứng với vitamin D ở ruột bị rối loạn, nên có sự tăng cường hấp thu calci vào máu, song song với sự rối loạn chức năng tuyến cận giáp trạng. Kết quả là một khối lượng calci được thải qua thận.
  + Chức năng thận có thể bị rối loạn và không giữ được calci, thường xuyên bị thoát ra ngoài. Sự thoát calci gây kích thích tiết hormon cận giáp trạng, tăng cường tổng hợp vitamin D3 và tăng cường hấp thụ calci ở ruột.
  + Sau cùng, một số nguyên nhân làm tăng sự tiêu huỷ xương như cường cận giáp trạng, bệnh Cushin, cường giáp trạng, ung thư di căn, nằm bất động lâu.

Rối loạn chuyển hoá: bệnh sarcoidose và toan ống thận (týp I) là những nguyên nhân được kể đến.

  + Tăng oxalat niệu: bình thường sự bài xuất oxalat niệu trong 24 giờ là 10 đến 50g, sự bài xuất oxalat niệu tăng lên một phần là do thức ăn, nhưng chủ yếu là do nguồn cung cấp nội tại.

Tăng oxalat niệu nguyên phát dẫn đến bệnh nhiễm calci thận và suy thận. Tăng oxalat niệu thứ phát hay gặp hơn và gây ra sỏi oxalat calci. Thông thường oxalat do thức ăn vào ruột kết hợp với calci để được bài xuất theo phân ra ngoài, do đó thành phần oxalat không kết hợp với calci sẽ được hấp thu lại và được bài tiết qua thận. Hơn nữa acid béo cũng làm thay đổi sự thấm của niêm mạc đại tràng, làm cho đại tràng cũng hấp thu một ố lượng lớn oxalat.

2.4.2. Sỏi kết hợp với nhiễm khuẩn

Thành phần gồm phosphat amoniac magnesi (struvit), trên thực tế thường kết hợp với carbonat apatit hay gặp ở bệnh nhân nữ, dưới dạng sỏi san hô hai bên thận, để dẫn đến suy thận. Các vi khuẩn proteus, pseudmnas klebsiella, staphylococus tác động trên ure niệu, làm cho nước tiểu biến thành kiềm (pH) và làm tăng các thành phần bicarbonat và ion ammonium, gây ra sỏi struvit. Trong nhiễm khuẩn thứ phát lớp struvit bên ngoài bao bọc một nhân cystin hay oxalat calci.

Sỏi struvit thường gặp ở bệnh nhân đặt ống thông bàng quang lâu ngày, được dẫn lưu nước tiểu qua da, hoặc có chứng bàng quang thần kinh.

2.4.3. Sỏi acid uric

Acid uric được lọc qua cầu thận, rồi tái hấp thụ qua ống lượn xa, với số lượng 400mg/24 giờ. Acid uric được bài tiết qua nước tiểu dưới hai dạng: acid uric không hoà tan trong nước và muối urat dễ hoà tan trong nước hơn.

Ở pH = 5, nước tiểu bão hoà với 60 mg acid uric, ở pH = 6 nước tiểu bão hoà với 220 mg acid uric. Vì vậy ở pH thấp, dễ hình thành sỏi acid uric.

Có nhiều hoàn cảnh bệnh lý: acid uric máu không cao, acid uric máu cao hơn bình thường (lớn hơn 7mg); acid uric niệu cao (700 mg/24 giờ); tình trạng mất nước lây ngày.

2.4.4. Sỏi Cystin

Do giảm tái hấp thụ các loại amino acid dibasic (cystin, lysin, ornithin, arginin).

Ở pH từ 4,5 đến 7, có chừng 300mg cystin được hoà tan, và ở pH càng kiềm, mức độ hoà tăng lên. Người bình thường dễ bài xuất 100mg/24 giờ, trong khi người có sỏi cystin bài xuất từ 300 đến 100 mg/24 giờ.

3. GIẢI PHẪU BỆNH LÝ

3.1. Viên sỏi

3.1.1. Số lượng, khối lượng, số lượng viên sỏi thường chỉ có 1, có khi 2-3 hay hàng chục viên to nhỏ khác nhau, có viên nhỏ bằng hạt cát, có viên lớn hàng trăm gam, cá biệt có khi hàng kilogam.

3.1.2. Hình thể

Tuỳ theo sỏi nằm chỗ nào mà có hình thể khác nhau: sỏi nằm trong nhu mô thận có hình tròn nhẵn, nằm ở bể thận thì có hình tham giác, đa giác. Nếu nằm ở các đài thận hoặc ở giữa bể thận và niệu quản thì có hình bầu dục. Sỏi uốn theo các đài và bể thận thì có hình san hô nhiều cạnh góc.

3.1.3. Vị trí của sỏi

Vị trí của sỏi khá quan trọng vì nó quyết định lâm sàng, biến chuyển và cách điều trị. Sỏi nằm trong nhu mô thận thường bé, cố định và ít phát triển.

Sỏi nằm trong đài thận hay gặp hơn, thường khu trú vào đài dưới, cố định, chỉ gây thương tổn ở một vùng thận. Sỏi bể thận hay gặp nhất và nguy hiểm nhất ở bể thận nếu sỏi còn bé và đường niệu quản không có hiện tượng hẹp hoặc không dị dạng thì sỏi có thể xuống và ra được theo đường tự nhiên. Nhưng nếu không có những điều kiện nói trên thì sỏi nằm tại chỗ và phát triển ngày một to theo hình bể thận: tam giác hoặc đa giác.

Đặc biệt sỏi san hô nằm choán hết các đài và bể thận, chức năng thận bị phá hoại nghiêm trọng.

3.2. Thận có sỏi

3.2.1. Do có sỏi, đài bể thận bị giãn căng, nhu mô thận mỏng dày gây thận ứ nước hoặc ứ mủ

3.2.2. Do có sỏi, nước tiểu ứ trệ gây viêm nhiễm. Từ viêm thận cấp dẫn tới viêm thận kẽ rồi xơ hoá thận. Thận sẽ bị xơ teo nhỏ lại.

4. CÁC TRIỆU CHỨNG LÂM SÀNG

4.1. Triệu chứng cơ năng

4.1.1. Cơn quặn đau thận

Thường hay gặp. Biểu hiện điển hình:

Đau lăn lộn dữ dội như dao đâm. Cần chú ý có những bệnh nhân hoàn toàn không có cơn đau mà chỉ tình cơ phát hiện được nhân việc khi đi khám các bệnh khác.

Đau từ vùng thận bệnh, lan dọc theo đường đi của niệu quản xuống bàng quang và ra tận đầu ngoài của bộ phận sinh dục. Cũng có khi thương tổn ở bên này lại gây kích thích phản xạ đau ở phía bên kia hoặc cả hai bên/

Cơn đau thường xảy ra sau những cử động quá mạnh như lao động mệt nhọc quá sức, đi lại nhiều hoặc sau khi dùng thuốc lợi niệu quá mạnh.

4.1.2. Đái ra máu toàn bãi

4.1.3. Đái ra mủ toàn bãi

4.1.4. Có tiền sử đái ra sỏi

4.1.5. Hội chứng sau phúc mạc với những dấu hiệu ở bụng như nôn, bí trung đại tiện, trướng bụng do hiện tượng ngừng nhu động ruột. Đây là hội chứng tắc ruột giả. Đã có trường hợp mổ cấp cứu nhầm với chỉ định là tắc ruột.

4.2. Triệu chứng thực thể

Đau vùng thắt lưng khi thăm khám, sờ nắn, hoặc đấm nhẹ.

Nếu thận đã căng to, có thể sờ thấy qua dấu hiệu bập bềnh thận và chạm thắt lưng dương tính.

4.3. Triệu chứng toàn thân

Không có hiện tượng gì đặc biệt trừ những trường hợp có biến chứng nhiễm khuẩn và suy thận.

5. CHẨN ĐOÁN

5.1. Dựa vào các triệu chứng lâm sàng

5.2. Xét nghiệm

Có 3 loại xét nghiệm cần làm:

5.2.1. Những xét nghiệm thông thường với bất cứ bệnh nhân nào vào khám tại khoa ngoại như: nhóm máu, máu đông, máu chảy...

5.2.2. Những xét nghiệm để xác định các triệu chứng như hồng cầu, bạch cầu, các tinh thể và độ pH nước tiểu. các xét nghiệm và điện giải đồ, nhất là điện giải calci.

5.2.3. Những xét nghiệm để xác minh các biến chứng do sỏi như:

Vi khuẩn trong nước tiểu, tốc độ máu lắng để xác minh có nhiễm khuẩn

Urê và creatinin máu để xác minh mức độ suy thận

5.3. Chẩn đoán bằng hình ảnh

5.3.1. Siêu âm: sẽ thấy

Hình ảnh cản âm của sỏi

Bề dày của nhu mô thận

Mức độ giãn của các đài thận và bể thận

5.3.2. X quang - rất quan trọng trong chẩn đoán sỏi

a) Chụp phim tiết niệu không chuẩn bị cho thấy hình cản quang của sỏi: theo mức độ cản quang giảm dần, sỏi phosphat calci, sỏi oxalat và sau cùng sỏi phosphat amoniac magnesi (struvit), soir cystin, sỏi uric và xanthin không cản quang.

Còn loại các hình cản quang không thuộc sỏi thận như hạch vôi hoá, sỏi mật, tĩnh mạch vôi hoá, sỏi tuỵ, thoái hoá cột sống.

b) Chụp niệu đồ tĩnh mạch thấy hình dáng và chức năng thận. Thận có sỏi bài tiết chậm hơn, hình ảnh X quang rõ nét hơn (bóng thận, hình ảnh đài - bể thận), hoặc không bài xuất. Vì vậy phải chụp bằng những phim chậm sau 3,6,12 giờ. Trong những trường hợp khó xác định, cần chụp cắt lớp và chụp nhỏ giọt với liều lượng thuốc cản quang nhiều gấp 2,3 lần thông thường.

c) Chụp niệu quản bể thận ngược dòng để phát hiện sỏi không cản quang hiện nay ít được sử dụng rộng rãi trong trường hợp bệnh nhân có thai hoặc khi thận không ngấm thuốc cản quang.

d) Các phương pháp chụp cắt lớp tỉ trọng, chụp niệu đồ bằng đồng vị phóng xạ, cũng được sử dụng để bổ sung cho các phương pháp trên.

6. BIẾN CHỨNG

Do hòn sỏi gây tắc đường tiết niệu làm ứ trệ nước tiểu ở phía trên nên thường gây ra các biến chứng:

6.1. Nhiễm khuẩn đường tiết niệu

6.2. Ứ nước thận

6.3. Ứ mủ thận

6.4. Abces quanh thận

6.5. Suy thận: có 2 mức độ

- Suy thận còn khả năng hồi phục
- Suy thận hoàn toàn mất khả năng hồi phục

6.6. Cao huyết áp do nguyên nhân thận

7. ĐIỀU TRỊ

7.1. Điều trị nội khoa

7.1.1. Điều trị triệu chứng

a) Giảm đau: bằng các loại thuốc atropine papaverine, viscéralgine...

b) Chống nhiễm khuẩn: bằng các loại kháng sinh thích hợp qua kết quả kháng sinh đồ.

7.1.2. Điều trị thực thụ

Phương pháp điều trị thực thụ đồng thời cũng có vai trò quyết định trong phòng bệnh và tái phát bệnh.

Một số nguyên tắc chung như sau:

a) Tăng cường uống nhiều nước, cho lợi tiểu nhẹ, chống viêm nhằm mục đích để các hòn sỏi nhỏ có thể rơi xuống và đái được ra ngoài.

b) Hạn chế tăng tiết tinh thể gây ra sỏi như do nguồn thức ăn (calci, purin), hoặc thay đổi chuyển hoá (thiazil và orthophosphat đối với sỏi calci, allopurinol đối với sỏi acid uric, D penicllamin đối với sỏi cystin.

c) Chống nhiễm khuẩn, đặc biệt đối với loại vi khuẩn tác động trên ure niệu (proteus)

d) Thay đổi pH (toan đối với sỏi nhiễm khuẩn, kiềm đối với sỏi acid uric và cystin)

đ) Giải quyết nguyên nhân: cắt bỏ u tuyến cận giáp, loại bỏ các nguyên nhân gây ứ đọng và nhiễm khuẩn (dị tật bẩm sinh, bàng quang thần kinh).

e) Còn các loại thuốc làm tan vụn hòn sỏi, tuy có một số nước đã sản xuất và cho thông tin kết quả tốt. Nhưng tất cả đang còn trong giai đoạn có nhiều tranh luận.

7.2. Điều trị bằng thủ thuật

Trong vòng vài thập kỷ gần đây, phương pháp điều trị sỏi tiết niệu trên thế giới có nhiều biến đổi to lớn nhờ những tiến bộ trong lĩnh vực quang học, siêu âm và laser. Từ đó một số phương pháp hiện đại như "tán sỏi ngoài cơ thể", "lấy sỏi thận qua da", "tán sỏi và lấy sỏi qua ống soi niệu quản"... đã làm cho phương pháp phẫu thuật kinh điển dần dần thu hẹp phạm vi chỉ định.

7.2.1. Tán sỏi ngoài cơ thể

Tán sỏi ngoài cơ thể là một phương pháp ít không gây sang chấn được áp dụng rộng rãi trong những năm gần đây. Dựa trên nguyên lý sóng xung động tập trung vào một tiêu điểm (sỏi thận) với một áp lực cao trung bình 800 - 1000 bases làm vỡ hoặc làm vụn sỏi thành bụi nhỏ, sau đó bài tiết ra ngoài.

Phương pháp này được áp dụng chủ yếu cho sỏi đài bể thận hoặc niệu quản trên với đường kính nhỏ bằng 2 cm.

Đối với sỏi có đường kính lớn hơn 2 cm có khi phải tán 2-3 lần, kết quả thấp hơn loại trên.

Đối với sỏi quá lớn, sỏi san hô, phương pháp này ít mang lại kết quả

Đối với sỏi quá rắn (sỏi cystin, sỏi acid uric) không có kết quả.

7.2.2. Lấy sỏi thận qua da

Phương pháp này có thể lấy hầu hết các loại sỏi. Kể cả sỏi quá rắn, sỏi san hô những kỹ thuật đặt ống soi vào thận là một kỹ thuật đòi hỏi phải được tập thành thạo vì có khả năng gây biến chứng lớn như chảy máu, nhiễm khuẩn, thủng đại tràng, thủng màng phổi.

7.3. Điều trị bằng phẫu thuật

7.3.1. Chỉ định

Chỉ định điều trị ngoại khoa được đề ra mỗi khi đường bài tiết xuất hiện bị tắc. Nhiễm khuẩn nặng, gây suy thận vô niệu hay đe doạ đến tính mạng của bệnh nhân. Hiện nay nhờ tiến bộ trong gây mê hồi sức, kỹ thuật mổ xẻ tinh vi và đặc biệt các phương pháp điều trị mới (tán sỏi qua da và tán sỏi ngoài cơ thể) chỉ định điều trị ngoại khoa được mở rộng hơn và an toàn hơn.

a) Mở bể thận lấy sỏi ở dưới hay mặt sau bể thận, đối với sỏi bể thận thông thường.

Nhưng đối với sỏi bể thận trong xoang hay sỏi san hô, cần tiến hành mở bể thận trong xoang (Gilvernet) hay mở rộng đường rạch bờ dưới vào nhu mô thận (Turner-Warwick).

b) Rạch nhu mô thận để lấy sỏi ở các đài thận. Đối với sỏi san hô có thể rạch nhu mô thận mở rộng theo dọc bờ ngoài thận. Có thể kết hợp hạ thể nhiệt tại chỗ.

c) Cắt thận bán phần để lấy sỏi ở đài thận và bể thận, đồng thời loại bỏ phần nhu mô bệnh lý.

d) Trong trường hợp thận mất chức năng hoàn toàn, thì cắt thận toàn bộ.

7.3.3. Một điều cần lưu ý khi mổ sỏi thứ phát: ngoài việc lấy sỏi phải tiến hành phẫu thuật giải quyết nguyên nhân.

SỎI NIỆU QUẢN

GS.TS. Trần Quán Anh

1. ĐẠI CƯƠNG

1.1. Trong khái niệm về điều trị, phải có sỏi niệu quản là một bệnh cấp cứu trì hoãn, bởi vì sỏi niệu quản rất dễ gây ra các biến chứng trong đó có những biến chứng dẫn đến tử vong nếu không xử trí kịp thời.

1.2. 80% sỏi niệu quản là từ thận di chuyển xuống, quá trình di chuyển có thể rơi xuống bàng quang rồi tự đái ra ngoài.

Nhưng thường sỏi cũng có thể dừng lại ở những đoạn hẹp của niệu quản: đoạn bể thận - niệu quản, đoạn niệu quản bắt chéo động mạch chậu, đoạn niệu quản sát bàng quang.

1.3. Việc theo dõi sự di chuyển của hòn sỏi có giá trị tiên lượng và chọn phương pháp điều trị nội khoa hoặc ngoại khoa.

1.4. Trong sỏi tiết niệu, sỏi niệu quản chiếm 25-30%

2. NGUYÊN NHÂN SINH BỆNH

2.1. Sỏi nguyên phát

Sỏi niệu quản do sỏi từ thận rơi xuống (80%). Lý thuyết hình thành loại sỏi này giống như sỏi thận. Cần lưu ý một câu nói trong y văn kinh điển: "sỏi niệu quản là con đẻ của sỏi thận. Nhưng từ lúc vừa sinh ra, nó đã tìm mọi cách để giết mẹ nó".

2.2. Sỏi thứ phát

Do những nguyên nhân bị chít hẹp ở niệu quản:

- Hậu quả của các bệnh mắc phải như: viêm lao, giang mai, thương tổn niệu quản do các phẫu thuật khác gây nên...
- Do dị dạng bẩm sinh như niệu quản giãn to, niệu quản sau tĩnh mạch chủ, niệu quản đôi... Nước tiểu bị ứ trệ ở phía bên trên chỗ hẹp và lắng cặn hình thành sỏi.

3. GIẢI PHẪU BỆNH LÝ

3.1. Viên sỏi

- Vị trí: 70-75% trường hợp sỏi niệu quản thấy ở 1/3 dưới, 25-30% gặp ở 1/3 trên và 1/3 giữa niệu quản.
- Sỏi niệu quản thường có hình bầu dục, nhẵn như hạt lạc hay sù sì như quả dâu, đường kính trên dưới 1cm, có màu sắc đen, rắn là sỏi oxalat calci, màu trắng ngà là sỏi phosphat calci (niệu quản). Hòn sỏi to nhất đã gặp to bằng quả trắng gà.
- Số lượng: sỏi niệu quản thường là 1 viên, có trường hợp 2 viên, có trường hợp có nhiều sỏi xếp thành chuỗi: "chuỗi sỏi niệu quản".

3.2. Niệu quản có sỏi

Thương tổn niệu quản - thận: tại chỗ sỏi niệu quản có thương tổn cấp tính là niêm mạc niệu quản viêm phù nề, sau đó là phản ứng xơ thành niệu quản, gây chít hẹp niệu quản ngay dưới sỏi.

Niệu quản trên chỗ có sỏi bị giãn và đài bể thận cũng giãn dần, gây ứ nước, ứ mủ thận, tổ chức thận dần dần bị phá huỷ.

4. TRIỆU CHỨNG LÂM SÀNG

4.1. Cơ năng

4.1.1. Khi sỏi niệu quản di chuyển gây co thắt niệu quản, viêm phù nề niệu quản. Triệu chứng cơ năng biểu hiện điển hình là cơn đau quặn thận. Bệnh nhân đau thành từng cơ dữ dội vùng thắt lưng trong vài phút, có khi hàng giờ, nếu không được điều trị giảm đau khó cắt được cơn đau. Thường đau lan rõ rệt. Sỏi 1/3 trên niệu quản sẽ đau lan dọc xuống tinh hoàn cùng bên.

Sỏi ở 1/3 giữa thường đau lan xuống hố chậu

Sỏi ở 1/3 dưới thường đau lan xuống bìu.

4.1.2. Khi có hiện tượng ứ đọng ở niệu quản, bể thận thì bệnh nhân đau âm ỉ, căng tức ở vùng thắt lưng.

4.1.3. Khi đau bệnh nhân có thể nôn, bụng trướng

4.1.4. Đái ra máu toàn bãi ít, thoáng qua

4.2.5. Đái rắt, đái buốt khi sỏi niệu quản sát bàng quang gây kích thích

4.2. Thực thể

- Cơn đau sỏi niệu quản: đau co cứng cơ thắt lưng, cứng nửa bụng, bụng trướng.

- Sỏi niệu quản ở 1/3 giữa bên phải: đau hố chậu phải nhưng không có cảm ứng màng bụng.
- Sỏi niệu quan ở 1/3 trên phải: đau dưới sườn phải nhưng không có co cứng thành bụng.
- Sỏi gây tắc niệu quản, gây ứ nước, ứ mủ thận, thì thận sẽ to và dấu hiệu chạm thắt lưng, bập bềnh thận dương tính khi thăm khám.

4.3. Toàn thân

- Ít thay đổi khi chỉ có sỏi niệu quản một bên
- Sốt khi sỏi gây tắc niệu quản và có nhiễm khuẩn đường tiết niệu.
- Sỏi niệu quản hai bên hoặc sỏi thận một bên và sỏi niệu quản một bên thì gây ảnh hưởng toàn thân nhanh chóng và gây ure máu cao, thiểu niệu, vô niệu.

5. CHẨN ĐOÁN

5.1. Chẩn đoán xác định

5.1.1. Dựa vào các triệu chứng lâm sàng

5.1.2. Xét nghiệm: cần thiết làm các xét nghiệm như chẩn đoán sỏi thận

5.2. Chẩn đoán bằng hình ảnh

a. Siêu âm - cho kết quả.

- Hình ảnh đài bể thận, niệu quản phía trên hòn sỏi bị giãn.
- Hình ảnh cản âm của sỏi - thường không rõ vì bị nhiễm bởi các hình hơi hoặc phân ở ruột.

b. X quang - có nhiều giá trị trong việc phát hiện

- X quang chụp hệ tiết niệu không chuẩn bị có giá trị phát hiện sỏi niệu quản. Hình ảnh cản quang nằm trên đường đi của niệu quản, hình thoi hai đầu hướng lên trên và xuống dưới.
- Một số trường hợp sỏi niệu quản không rõ triệu chứng lâm sàng, ban đầu bệnh nhân đến với tình trạng vô niệu là do sỏi niệu quản hai bên, hay sỏi niệu quả một bên, viêm thận bên đối diện, thận teo xơ... Cần lưu ý có những trường hợp sỏi không cản quang.
- Chụp niệu đồ tĩnh mạch để xác định vị trí sỏi trên đường đi của niệu quản, đánh giá chức năng thận, mức độ giãn của niệu quản, bể, đài thận bên trên sỏi. Trong trường hợp sỏi niệu quản với chụp niệu đồ tĩnh mạch mà thấy thận không bài tiết, không có hình ảnh đài, bể thận, thì không có nghĩa là thận đã hỏng, mà cần phải dùng các biện pháp chụp chậm hệ tiết niệu sau 60-120 phút, hoặc kích thích chức năng bằng tiêm lasix cho bệnh nhân mới đánh giá đúng được chức năng thận.

Hình ảnh X quang trong sỏi niệu quản thường thấy niệu quản giãn. Đài, bể thận giãn hình cầu, hình túi.

Chụp niệu đồ tĩnh mạch còn phát hiện được các dị dạng của niệu quản.

- Chụp niệu quản, bể thận ngược dòng có giá trị phát hiện hình sỏi, nhất là sỏi không cản quang tắc niệu quản, những sỏi niệu quản to đẩy xa niệu quản nằm trước trước cột sống.

5.2. Chẩn đoán phân biệt

5.2.1. Cơn đau vùng thắt lưng lan xa hay khu trú, phân biệt với cơn đau sỏi mật, tuỵ, phân biệt với viêm ruột thừa cấp, viêm đại tràng, viêm phần phụ ở phụ nữ, chửa ngoài dạ con, u nang buồng trứng xoắn hoặc chảy máu.

5.2.2. Các trường hợp bụng trướng, nôn, co cứng nửa bụng trong cơ đau niệu quản cần phân biệt với tắc ruột, viêm đại tràng.

5.2.3. Hình ảnh X quang hình cản quang trên đường đi của niệu quản cần phân biệt với.

- Hạch cạnh cột sống vôi hoá, là những vết cản quang không đồng đều, bờ không rõ rệt, thường có nhiều vết, nhiều hạt rải một bên hoặc 2 bên cột sống.
- Sỏi tĩnh mạch vùng tiểu khung là những vết cản quang nhỏ tròn nằm sát thành tiểu khung.

6. BIẾN CHỨNG

Những biến chứng thường xảy ra nhanh hơn và nặng hơn.

Gồm có:

6.1. Biến chứng trước mổ

6.1.1. Nhiễm khuẩn đường tiết niệu: có sự hiện diện của vi khuẩn trong nước tiểu.

6.1.2. Thận căng to do ứ nước

6.1.3. Thận căng to do ứ mủ

6.1.4. Vô niệu -có khi chỉ có sỏi bên nhưng cũng gây vô niệu hoàn toàn - cần phải xử trí mổ cấp cứu.

6.1.5. Suy thận - có 2 mức độ

- Suy thận có khả năng hồi phục
- Suy thận không còn khả năng hồi phục

6.1.6. Cao huyết áp

6.2. Biến chứng sau mổ

6.2.1. Làm rách phúc mạc tạo một lỗ thông từ ngoài vào trong ổ bụng

6.2.2. Rò nước tiểu từ niệu quản - do đoạn chít hẹp niệu đạo phía dưới hòn sỏi chưa được giải quyết triệt để.

6.2.3. Suy thận không bù trừ. Tuy đã giải quyết nguyên nhân chít tắc nhưng thận không thể hồi phục được.

7. ĐIỀU TRỊ

7.1. Điều trị nội khoa

7.1.1. Điều trị triệu chứng

a. Giảm đau: bằng các thuốc atropin, papaverin, viscéralgine...

b. Chống nhiễm khuẩn: bằng kháng sinh thích hợp qua kết quả của kháng sinh đồ.

7.1.2. Điều trị thực thụ

Dựa trên nguyên tắc

- Uống nhiều nước
- Truyền huyết thanh.
- Lợi tiểu nhẹ (không được dùng Lasix vì có thể gây vỡ thận)
- Chống viêm.

Nhằm mục đích giúp cho hòn sỏi niệu quản di chuyển xuống bàng quang rồi ra ngoài.

7.2. Điều trị bằng thủ thuật

Để ứng dụng chỉ định trên thực tế lâm sàng người ta chia đường tiết niệu thành 2 khu vực chủ yếu:

- Đường tiết niệu trên bao gồm đài bể thận và một 1/3 trên niệu quản. sỏi ở mỗi khu vực của đường tiết niệu đều có một chỉ định chung gần giống nhau.
- Riêng đối với sỏi niệu quản ở 1/3 giữa người ta hoặc đẩy sỏi vào thận để tán hoặc sỏi nếu gần đoạn dưới sẽ được lấy ra ngoài qua ống soi niệu quản.

Ở khu vực đường tiết niệu trên sẽ được sử dụng các thủ thuật trong điều trị sỏi thận.

Ở khu vực niệu quản phần dưới, một số thủ thuật được sử dụng như sau:

7.2.1. Lấy sỏi qua ống soi niệu quản

Dùng máy soi niệu quản đặt từ ngoài niệu đạo vào bàng quang rồi đưa lên niệu quản cho tới vị trí hòn sỏi. Lúc đó có thể lấy hòn sỏi ra bằng hai cách:

- Luồn sỏi vào rọ Dormia rồi kéo ra ngoài.

- Dùng máy tán sỏi thuỷ điện hay siêu âm qua điện cực được luồn trong máy soi niệu quản để phá vỡ hòn sỏi thành từng mảnh; sau đó dùng dụng cụ gắp dần từng mảnh sỏi ra ngoài.

7.2.2. Tán sỏi bằng laser

Đặt máy soi lên niệu quản tới vị trí có sỏi. Đặt điện cực máy tán sỏi laser sát hòn sỏi. Máy hoạt động đồng thời cho dòng nước chảy vào liên tục để rửa cho các mảnh vụn sỏi trôi xuống.

7.3. Điều trị bằng phẫu thuật

7.3.1. Chỉ định

Sỏi niệu quản một bên; sỏi thô, sù sì ở 1/3 dưới, sỏi lớn đường kính nhỏ hơn bằng 2cm; sỏi niệu quản ảnh hưởng đến chức năng, hình thể của thận, niệu quản, sỏi niệu quản trên niệu quản bất thường (niệu quản đôi, phình to niệu quản).

7.3.2. Phương pháp phẫu thuật

Mổ niệu quản lấy sỏi, kiểm tra sự lưu thông niệu quản, bể thận.

Thận ứ nước do sỏi niệu quản: mổ lấy sỏi niệu quản kết hợp dẫn lưu thận khi có ứ đọng và nhiễm khuẩn.

Mổ niệu quản và phục hồi sự lưu thông niệu quản. Mổ niệu quản lấy sỏi thì đơn giản. Nhưng khi niệu quản hẹp do sỏi hoặc bệnh lý khác thì việc tái tạo lưu thông niệu quản lại là một phẫu thuật phức tạp, cần phải xem xét ngay trong khi mổ:

Đặt ống thông bể thận - niệu quản, hay niệu quản - bàng quang theo phương pháp Givernet, Davis, cumming.

7.3.3. Cắt đoạn niệu quản hẹp, nối tận - tận

7.3.4. Cắt đoạn, cắm lại niệu quản vào bàng quang khi hẹp niệu quản ở 1/3 dưới sát bàng quang.

7.3.5. Sỏi niệu quản hai bên: qua việc đánh giá chức năng thận, niệu quản hai bên, tuỳ cơ sở, khả năng phẫu thuật viên mà có thể mổ hai bên một lúc hay mổ một bên.

SỎI BÀNG QUANG

GS.TS. Trần Quán Anh

1. ĐẠI CƯƠNG

- Sỏi bàng quang là một bệnh phổ biến ở Việt Nam, Nam Trung Quốc, Ấn Độ, Indonexia, Malayxia, Pakixtan, Hy Lạp, Anh Quốc...

Trong bệnh học về các loại sỏi tiết niệu, sỏi bàng quang chiếm tỉ lệ từ 20-30%. Tại Việt Nam tỉ lệ nam giới mắc bệnh này còn cao hơn nữa.

- Việc chẩn đoán sỏi bàng quang đơn giản hơn các sỏi phần trên đường tiết niệu.
- Việc điều trị sỏi bàng quang cần được xử trí sớm.

2. NGUYÊN NHÂN SINH BỆNH

2.1. Sỏi nguyên phát

Thường từ thận và niệu quả rơi xuống. Hòn sỏi có thể đái được ra ngoài, nhưng nếu không thoát ra được lâu ngày các cặn sỏi tiếp tục bám phủ vào làm cho hòn sỏi to dần lên.

2. SỎI THỨ PHÁT

Thường do các nguyên nhân:

2.2.1. Do các bệnh gây chít tắc phía dưới như: xơ cứng cổ bàng quang, u lành phì đại tuyến tiền liệt, chít hẹp niệu đạo, túi thừa bàng quang...

2.2.2. Do các dị vật có trong bàng quang

- Các mũi chỉ không tiêu từ các phẫu thuật vùng lân cận xâm phạm vào.
- Các đầu ống thông bị đứt và mắc kẹt lại trong bàng quang.
- Các dị vật từ ngoài đưa vào như: cúc áo, trâm cài tóc, các mẫu dây điện.
- Các mảnh hoả khí bị găm ở thành bàng quang, lâu dần sẽ rơi vào lòng bàng quang.

Từ các dị vật đó, các cặn sỏi dần dần bám tụ lại và hình thành viên sỏi.

3. GIẢI PHẪU BỆNH LÝ

3.1. Viên sỏi

- Số lượng: có thể có một viên duy nhất nhưng cũng có thể có nhiều viên.
- Kích thước khác nhau: bằng hạt ngô, to hơn bằng nắm tay. Có trường hợp sỏi to bằng đầu một thai nhi nằm lọt xuống hẳn dưới vùng tiểu khung.
- Hình thể: có thể tròn nhẵn, có thể xù xì, thô ráp, có những gai nhỏ bám chặt vào niêm mạc bàng quang. Có thể tròn đều, cũng có thể từ một hòn to có nhiều hòn nhỏ bám vào xung quanh hình ảnh giống như một củ khoai sọ có nhiều nhánh.
- Vị trí: sỏi nằm ở đáy bàng quang và di chuyển theo tư thế của bệnh nhân.

Nhưng cũng có loại sỏi nằm lọt trong túi thừa bàng quang hoặc sỏi hình quả bầu nậm chui vào trong xoang tuyến tiền liệt.

3.2. Bàng quang có sỏi

3.2.1. Tại niêm mạc bàng quang, do sự cọ sát của sỏi bị tổn thương: phù nề, viêm loét ở niêm mạc, dần dần dẫn tới viêm kẽ ở lớp mỡ xung quanh bàng quang. Kết quả cuối cùng là bàng quang bị xơ hoá teo nhỏ lại, lượng chứa nước tiểu của bàng quang bị giảm rất nhiều.

3.2.2. Từ bàng quang hình thành các lỗ rò ra thành bụng, tầng sinh môn âm đạo (ở phụ nữ).

3.3. Thành phần hoá học của sỏi

Trong sỏi có 90% là tinh thể, 3% là protein, 5% là nước, còn lại là các thành phần khác như carbonate, kim loại kiềm. Thành phần các tinh thể chủ yếu có 5 loại: sỏi calcioxalate sỏi phosphate, sỏi amoni - magnesi - phosphate, sỏi uric, sỏi cystin.

4. TRIỆU CHỨNG LÂM SÀNG

4.1. Triệu chứng cơ năng

4.1.1. Đau buốt vùng hạ vị lan dần ra đầu ngoài bộ phận sinh dục hoặc tầng sinh môn.

Cơn đau càng trội lên gần cuối bãi đái hoặc chuyển động mạnh. Bệnh nhân thường phải bóp chặt lấy dương vật cho đỡ đau. Đó là dấu hiệu "bàn tay khai" để chẩn đoán sỏi bàng quang.

4.1.2. Đái rắt, đái khó, đái nhỏ giọt, có khi gây bí đái hoặc bí đái ngắt quãng từng đợt trong một bãi đái.

4.1.3. Có triệu chứng viêm bàng quang: đái rắt, đái buốt, đái đục.

4.1.4. Đái ra máu cuối bãi

4.2. Triệu chứng thực thể

4.2.1. Có cầu bàng quang nếu bí đái hoàn toàn.

4.2.2. Có các lỗ rò từ bàng quang ra thành bụng, tầng sinh môn hoặc âm đạo.

4.2.3. Nếu sỏi to: thăm trực tràng, âm đạo có thể sờ thấy.

4.3. Triệu chứng toàn thân.

4.3.1. Bệnh nhân vật vã khó chịu vì bí đái hoặc do các rối loạn tiểu tiện.

4.3.2. Nếu để lâu sẽ gây viêm thận ngược dòng hoặc suy thận.

5. CHẨN ĐOÁN

5.1. Chẩn đoán xác định

5.1.1. Dựa vào các triệu chứng lâm sàng

5.1.2. Thăm khám bằng dụng cụ

a. Dùng que thăm dò bằng kim loại đưa vào bàng quang: sẽ tìm thấy dấu hiệu chạm sỏi.

b. Sỏi bàng quang: nhìn thấy rõ hòn sỏi trong bàng quang và những thương tổn thực thể của bàng quang.

5.1.3. Chẩn đoán bằng hình ảnh

a. Siêu âm: thấy hình ảnh cản âm của sỏi và đo được kích thước của hòn sỏi.

b. X. quang

Chụp hệ tiết niệu không chuẩn bị: thấy rõ hòn sỏi và thường nằm ở chỗ thấp nhất của bàng quang (nằm sát giữa khe khớp mu).

Chụp niệu đồ tiêm tĩnh mạch chỉ cần thiết khi nghi ngờ có biến chứng lên thận.

5.2. Chẩn đoán phân biệt

Cần chẩn đoán phân biệt với các bệnh gây bí đái và có rối loạn tiểu tiện như: viêm bàng quang, xơ cứng cổ bàng quang, u lành phì đại tuyến tiền liệt, chít hẹp niệu đạo...

6. BIẾN CHỨNG

6.1. Viêm nhiễm nước tiểu: có sự hiện diện của vi khuẩn trong nước tiểu và có các tế bào mủ.

6.2. Viêm bàng quang cấp tính rồi mạn tính

6.3. Bàng quang bé do xơ teo

6.4. Rò bàng quang

6.5. Viêm thận ngược dòng dẫn tới suy thận

7. ĐIỀU TRỊ

7.1. Điều trị nội khoa

7.1.1. Nếu có nhiễm khuẩn: dùng kháng sinh thích hợp theo kết quả của kháng sinh đồ.

7.1.2. Cho uống nhiều nước thuốc lợi tiểu nhẹ và khi bàng quang căng tối đa cho bệnh nhân rặn đái mạnh: nếu sỏi nhỏ có thể đái bật ra ngoài.

7.1.3. Nếu bí đái cấp tính hoàn toàn: tạm thời đặt một ống thông Foley lưu ở bàng quang để thông thoát nước tiểu.

7.2. Điều trị ngoại khoa

7.2.1. Với các sỏi nhỏ: Dùng phương pháp tán sỏi bằng máy tán sỏi cơ học hoặc máy tán sỏi thuỷ điện lực cho vỡ nhỏ hòn sỏi rồi dùng bơm hút các vụn sỏi ra.

7.2.2. Với các sỏi to: có nhiễm khuẩn, có kèm theo các bệnh ở bàng quang niệu đạo như: túi thừa bàng quang, u lành phì đại tuyến tiền liệt, hẹp niệu đạo... tiến hành mổ bàng quang lấy sỏi đồng thời nếu trong điều kiện tốt về khả năng phẫu thuật viên, trang bị dụng cụ thì có thể giải quyết các bệnh kèm theo.

SỎI NIỆU ĐẠO

GS.TS. Trần Quán Anh

1. ĐẠI CƯƠNG

- Trong các bệnh về sỏi đường tiết niệu, sỏi niệu đạo chiếm khoảng 5%
- Sỏi niệu đạo phần lớn gặp ở nam giới, ở nữ nếu có phần lớn nằm trong túi thừa niệu đạo.
- Sỏi niệu đạo là một bệnh chẩn đoán dễ dàng nhưng cần lưu ý về cách xử trí.

2. NGUYÊN NHÂN SINH BỆNH

2.1. Sỏi nguyên phát

Từ thận rơi xuống bàng quang, niệu đạo rồi bị tắc lại không thoát ra ngoài.

2.2. Sỏi thứ phát

Do chít tắc phía dưới, phía trên bị ứ trệ và lắng cặn hình thành sỏi - Có túi thừa niệu đạo sỏi lắng cặn và to dần.

3. GIẢI PHẪU BỆNH LÝ

3.1. Viên sỏi

- Thường có một viên, hình thoi to bằng hạt lạc

3.2. Niệu đạo có sỏi

- Vị trí: 1/3 sỏi nằm ở niệu đạo sau, 2/3 nằm ở niệu đạo trước. Thường gặp ở những nơi: xoang tuyến tiền liệt, hành niệu đạo, gốc dương vật, hố thuyền niệu đạo.
- Phía trên hòn sỏi - niệu đạo dãn to. Trừ trường hợp niệu đạo có túi thừa.
- Tại chỗ viên sỏi - các lớp niêm mạc, thanh cơ bị viêm dầy làm cho khẩu kính niệu đạo bị hẹp lại.

3.3. Thành phần hoá học của sỏi

- Giống như sỏi thận và sỏi bàng quang

4. TRIỆU CHỨNG LÂM SÀNG

Thường có những triệu chứng báo hiệu: đái buốt, đái khó, đái ra máu cuối bãi.

Đột nhiêm bệnh nhân thấy tắc đái, đái khó, có khi bí đái hoàn toàn. Bệnh nhân rặn đái chỉ ra vài giọt nước tiểu đỏ.

Kèm theo là những cơn đau lan xuống tầng sinh môn và qui đầu. Về sau là những cơn đau quặn vùng hạ vị do bí đái hoàn toàn.

Ngược lại, sỏi ở trong túi thừa niệu đạo thì không gây rối loạn tiểu tiện, mặc dầu sỏi phát triển khá to. Nhưng các triệu chứng viêm nhiễm bao giờ cũng thấy xuất hiện.

Về thực thể: có thể sờ nắn thấy hòn sỏi trên đường đi của niệu đạo.

5. CHẨN ĐOÁN

5.1. Dựa vào triệu chứng lâm sàng

5.2. Thăm khám bằng dụng cụ

5.2.1. Dùng que thăm dò bằng kim loại đưa vào niệu đạo sẽ nghe và cảm giác thấy tiếng chạm sỏi.

5.2.2. Dùng máy soi niệu đạo đưa dần từ lỗ miệng sáo dương vật vào sẽ nhìn thấy hòn sỏi.

5.3. X.quang

Chụp vùng tiểu khung - dương vật sẽ nhìn thấy hình ảnh cản quang của sỏi.

6. ĐIỀU TRỊ

Sỏi kẹt niệu đạo gây bí đái cần phải xử trí cấp cứu.

6.1. Sỏi ở niệu đạo sau - 1/3

6.1.1. Cơ sở có máy tán sỏi bàng quang

Bơm xylocaine 1% x 5ml vào miệng sáo. Gây tê niêm mạc niệu đạo. Dùng Sonde nélaton vừa với niệu đạo (20-24ch) lỗ sonde ở chính giữa, đưa sonde nélaton vào sát sỏi, rút ra 5mm, bơm dầu paraffine hoặc glycérine, sau đó bơm nước muối 9% để đẩy sỏi lên bàng quang, đặt sonde folcy chờ tán sỏi.

6.1.2. Cơ sở không có máy tán sỏi bàng quang

- Mở thông bàng quang
- Bơm nước đẩy sỏi vào bàng quang để lấy sỏi trong bàng quang.

Nếu bơm sỏi vào bàng quang không được không nên cố làm, phải phẫu thuật niệu đạo lấy sỏi.

6.2. Sỏi ở niệu đạo trước

Xử lý như ở niệu đạo sau. Cần chú ý:

- Sỏi ở nơi tiếp giáp giữa niệu đạo tầng sinh môn và niệu đạo di động, không được cho kẹp vào gắp sỏi kéo ra.
- Sỏi ở hố thuyền, lấy sỏi qua miệng sáo, rạch rộng miệng sáo, không kéo mạnh, bóp nát sỏi, tách sỏi khỏi niêm mạc niệu đạo, rồi nhấc sỏi ra, khâu miệng sáo, khâu niêm mạc vào da, không gây hẹp miệng sáo.
- Sỏi hình thành do nguyên nhân tại chỗ (hẹp niệu đạo, rò, túi thừa....) phẫu thuật lấy sỏi, xử lý luôn nguyên nhân.

6.3. Sau tất cả những xử trí lấy sỏi niệu đạo: thủ thuật hoặc phẫu thuật, cần theo dõi đề phòng chít hẹp niệu đạo.

NHIỄM KHUẨN TIẾT NIỆU SỬ DỤNG KHÁNG SINH

GS.TS. Trần Quán Anh

1. ĐẠI CƯƠNG

Nhiễm khuẩn tiết niệu nói chung gồm hai loại khác biệt nhau:

- Nhiễm khuẩn tiết niệu đặc hiệu (specific infection do các loại vi khuẩn đặc biệt gây nên như vi khuẩn lao, lậu hoặc nấm (actinomycosis)
- Nhiễm khuẩn tiết niệu không đặc hiệu (non specific infection) là loại nhiễm khuẩn thường gặp trong đường tiết niệu do các loại trực khuẩn gram (-) hoặc là các loại cầu khuẩn gram (+) gây nên. Trong chương nhiễm khuẩn tiết niệu chủ yếu nói đến loại nhiễm khuẩn tiết niệu không đặc hiệu.

Các loại trực khuẩn hay gặp là Escherichia Coli (E.Coli) Enterobacter aerogenes, Proteus vulgaris, Proteus mirabilis, Pseudomonas aeruginosa... Loại cầu khuẩn hay gặp là Staphylococcus aureus.

Nhiễm khuẩn có thể xảy ra ở bất cứ nơi nào trên đường tiết niệu (hoặc trên cơ quan sinh dục của nam giới). Nhiễm khuẩn có thể là thứ phát từ một ổ nhiễm khuẩn nào của cơ thể theo đường máu lan tới.

Trong các loại nhiễm khuẩn tiết niệu, loại nhiễm khuẩn ở thận là quan trọng nhất vì nó có thể phá huỷ nhu mô thận, ảnh hưởng tới chức năng thận, gây suy thận, nguy hiểm tới tính mạng người bệnh.

Việc xác định chủng loại vi khuẩn gây bệnh rất quan trọng vì nó hướng dẫn ta phương án điều trị thích hợp và có hiệu quả cho người bệnh

2. NGUYÊN NHÂN SINH BỆNH

2.1. Các đường dẫn vi khuẩn tới cơ quan tiết niệu

Rất khó xác định con đường dẫn vi khuẩn từ một ổ nhiễm khuẩn của cơ thể, tới một cơ quan đường tiết niệu.

Nhìn chung có 4 đường chính dẫn vi khuẩn tới các cơ quan đường tiết niệu:

2.1.1. Nhiễm khuẩn ngược dòng (ascending infection)

Hầu hết nhiễm khuẩn tiết niệu đi theo con đường ngược lên trên sau khi vi khuẩn xâm nhập qua lỗ sáo niệu đạo. Vi khuẩn còn có thể xâm nhập do đưa các dụng cụ qua niệu đạo vào bàng quang như các trường hợp thăm dò hay soi đường tiết niệu.

Ngày nay người ta còn nêu lên nhiễm khuẩn do những chuyển động Brown đơn giản đưa vi khuẩn lên thận do có rối loạn dòng chảy của nước tiểu.

Tỉ lệ nhiễm khuẩn có thể thay đổi theo tuổi và giới:

- Nhiễm khuẩn niệu hay xảy ra ở trẻ sơ sinh đến 10 tuổi và 80% xảy ra ở trẻ nữ giới. Ở trẻ nam giới trong 6 tháng đầu thường do có van niệu đạo (Cohen, Bahona, Torp)
- Nhiều phụ nữ bị nhiễm khuẩn tiết niệu ít gặp hơn 10-20 tuổi. Và 80 tuổi nhiễm khuẩn lại nhiều hơn.
- Nhiễm khuẩn tiết niệu tỉ lệ thuận với hoạt động tình dục và điều kiện vệ sinh kém vì vi khuẩn có thể có từ tầng sinh môn lan tới tiền đình, âm đạo rồi vào niệu đạo, lên bàng quang... Ở nam giới, đoạn niệu đạo cách miệng sáo chừng 3-4 cm có nhiễm vi khuẩn (Helmholz). Đó là nguyên nhân đưa vi khuẩn vào bàng quang khi ta làm thủ thuật khám nghiệm hoặc soi bàng quang qua niệu đạo.
- Đối với nam giới ngoài 60 tuổi, tỉ lệ nhiễm khuẩn tiết niệu cao lên vì nước tiểu ứ đọng trong bàng quang do bệnh u xơ tiền liệt tuyến, xơ cứng cổ bàng quang, ung thư tuyến tiền liệt...

2.1.2. Nhiễm khuẩn theo đường máu

Tỉ lệ nhiễm khuẩn theo đường máu thấp hơn theo đường nhiễm khuẩn ngược dòng nhưng lại rất quan trọng

Số lượng máu cung cấp qua các mạch máu vào thận chiếm khoảng 1/4 số lượng máu lưu thông từ tim, ở bất cứ thời điểm nào. Do đó khi trong máu có vi khuẩn xuất phát bất cứ ổ nhiễm khuẩn nào của cơ thể cũng dễ gây nhiễm khuẩn ở thận, nhất là khi trên đường niệu lại có ứ tắc hoặc khi thận bị thương tổn.

Loại cầu khuẩn tới thận gây nhiễm khuẩn tạo thành những ổ áp xe ở vỏ thận và có thể lan rộng ra tổ chức quanh thận gây áp xe quanh thận.

Đôi khi nhiễm khuẩn theo đường máu lại phát sinh ngay từ thận. Trong trường hợp này các vi khuẩn gram (-) có sẵn ở thận, vào máu rồi lại trở lại gây tái nhiễm khuẩn ở thận bằng những ổ áp xe nhỏ trong thận.

2.1.3. Nhiễm khuẩn theo đường bạch huyết

Nhiễm khuẩn tiết niệu có thể do từ đường bạch huyết tuy ít gặp hơn.

Một số tác giả cho rằng nhiễm khuẩn ở đại tràng có thể tới đường tiết niệu qua hệ thống bạch mạch. Năm 1910 Franke có chứng minh đường bạch huyết từ ruột thừa và manh tràng thông với thận phải.

Một số tác giả khác cho rằng viêm cổ tử cung có thể gây nhiễm khuẩn thận qua đường bạch mạch qua niệu quản. Tuy nhiên các giả thuyết nhiễm khuẩn tiết niệu qua đường bạch mạch hiện còn được nghiên cứu và bàn cãi.

2.1.4. Nhiễm khuẩn lan truyền trực tiếp từ các cơ quan phụ cận

Áp xe trong ổ bụng như áp xe ruột thừa, viêm túi thừa ở đại tràng Sigma... có thể gây nhiễm khuẩn ở bàng quang.

2.2. Các yếu tố thuận lợi gây nhiễm khuẩn tiết niệu

Nhiễm khuẩn tiết niệu dễ xảy ra do một số yếu tố thuận lợi tác động thêm.

2.2.1. Tắc nghẽn và ứ đọng nước tiểu

Khi trên đường tiết niệu có sự tắc nghẽn (do sỏi, khối u...) hoặc có hiện tượng trào ngược nước tiểu, làm cho nước tiểu ứ đọng ở phía trên niệu đạo, bàng quang, niệu quản, đài bể thận... vi khuẩn sẽ ứ đọng, tập trung và từ đó có thể gây viêm, nhiễm khuẩn tại chỗ và ngược dòng lên phía trên.

Ở trẻ em bị táo bón (Neumann, Norgrady) cũng dễ bị nhiễm khuẩn đường tiết niệu vì khó đi tiểu, để lại nước tiểu ứ đọng. Khi điều trị hết táo bón thì cũng hết hiện tượng nhiễm khuẩn niệu.

2.2.2. Di vật đường niệu

Sỏi thận dễ gây nhiễm khuẩn niệu, ngay cả khi sỏi không gây ứ tắc đường niệu.

- Dị vật ở bàng quang như khi đặt ống thông hoặc bệnh nhân đưa dị vật vào bàng quang, hoặc chỉ khâu... đều tăng khả năng nhiễm khuẩn bàng quang và đường tiết niệu nói chung.

2.2.3. Sự đề kháng của cơ thể

Khi cơ thể sức đề kháng kém do bị ốm yếu hoặc mắc bệnh mạn tính, nhiễm khuẩn tiết niệu dễ xảy ra. Bệnh nhân bị đái đường dễ bị nhiễm khuẩn niệu.

2.3. Đường nhiễm khuẩn ở một số cơ quan tiết niệu sinh dục

2.3.1. Thận

Thận bị nhiễm khuẩn chủ yếu do đường ngược dòng nhất là khi có hiện tượng trào ngược nước tiểu, dần dần làm teo thận do viêm thận cấp và mạn. Thận cũng có thể bị nhiễm khuẩn theo đường máu.

2.3.2. Bàng quang

Bàng quang bị nhiễm khuẩn có thể từ thận xuống, nhưng thông thường ngược dòng từ niệu đạo và tuyến tiền liệt.

Nhiễm khuẩn bàng quang có thể theo đường mạch từ cổ tử cung hay tử cung bị viêm nhiễm, và cũng có thể bị lan thẳng từ áp xe ruột thừa, viêm túi thừa đại tràng sigma...

2.3.3. Tuyến tiền liệt

Thông thường từ niệu đạo do viêm niệu đạo.

2.3.4. Niệu đạo

Ở cả hai giới, nhiễm khuẩn niệu đạo thông thường đi ngược dòng từ ngoài vào niệu đạo. Từ đó có thể gây viêm bàng quang và tuyến tiền liệt hay xa hơn nữa.

Niệu đạo cũng có thể bị nhiễm khuẩn từ tuyến tiền liệt và bàng quang đi xuống.

2.3.5. Mào tinh hoàn

Thông thường mào tinh hoàn bị nhiễm khuẩn xuôi dòng qua ống dẫn tinh nhưng cũng có thể do đường bạch mạch từ tuyến tiền liệt bị viêm.

2.3.6. Tinh hoàn

Tinh hoàn thường bị nhiễm khuẩn theo đường máu (phế cầu khuẩn, brucellae...) và nhiều khi bị nhiễm khuẩn do lan truyền trực tiếp từ viêm mào tinh hoàn.

3. TRIỆU CHỨNG LÂM SÀNG

Bệnh có thể gặp ở bất cứ cơ quan nào của đường tiết niệu nên triệu chứng lâm sàng rất đa dạng, tuỳ thuộc vào vị trí tổn thương, vào tuổi mắc bệnh và vào diễn biến cấp hoặc mạn tính của bệnh.

Theo giải phẫu của đường tiết niệu ta có thể chia thành hai nhóm:

Nhiễm khuẩn đường tiết niệu trên.

Nhiễm khuẩn đường tiết niệu dưới.

3.1. Nhiễm khuẩn đường tiết niệu trên (hoặc cao)

Nhiễm khuẩn đường tiết niệu trên là tình trạng nhiễm khuẩn ở thận tới lỗ miệng sáo niệu quản ở bàng quang, chủ yếu ở nhu mô thận và đài bể thận còn gọi là bệnh viêm thận - bể thận.

Trong thể cấp tính, người bệnh sốt cao 39 - 40°C, rét run, mạch nhanh, đau vùng thắt lưng một bên hoặc hai bên, toàn trạng bị ảnh hưởng: buồn nôn, nôn, kém ăn, mất ngủ.

Kèm theo bệnh nhân có thể đái nước tiểu đục, đái buốt, đái rắt, đôi lúc đái ra máu.

Khi nhiễm khuẩn kèm theo có ứ tắc đường tiết niệu do sỏi hoặc nguyên nhân nào khác, bệnh nhân có thể có cơn đau quặn thận.

Khám vùng thắt lưng bệnh nhân đau nhiều, thành bụng cứng và có thể sờ thấy thận căng to và đau.

3.2. Nhiễm khuẩn đường tiết niệu dưới (hoặc thấp)

Nhiễm khuẩn đường tiết niệu dưới là tình trạng nhiễm khuẩn ở bàng quang niệu đạo và một số bộ phận sinh dục liên quan với đường tiết niệu như tuyến tiền liệt, tinh hoàn...

Ngoài các trường hợp nhiễm khuẩn nặng, cấp tính, hoặc phối hợp với viêm thận cấp, thông thường nhiễm khuẩn đường tiết niệu dưới ít sốt hoặc sốt không cao không ảnh hưởng nhiều đến toàn trạng như viêm thận - bể thận, mà chủ yếu là những dấu hiệu kích thích của bàng quang: bệnh nhân đái buốt, đái dắt, đái nhiều lần, đái ra mủ (nước tiểu đục) và có khi đái ra máu.

Thăm khám thực thể, bệnh nhân cảm thấy đau vùng hạ vị, có khi có cầu bàng quang do nước tiểu ứ đọng. Thăm trực tràng tuyến tiền liệt có thể to và đau (viêm tiền liệt tuyến).

Ngoài hai thể bệnh trên, có những trường hợp nhiễm khuẩn tiết niệu không có biểu hiện lâm sàng mà chỉ phát hiện được khi nuôi cấy vi khuẩn trong nước tiểu.

4. CHẨN ĐOÁN

Ngoài một số triệu chứng lâm sàng kể trên, chẩn đoán nhiễm khuẩn tiết niệu dựa vào các dấu hiệu cận lâm sàng mà chủ yếu là tìm vi khuẩn trong nước tiểu.

4.1. Xét nghiệm nước tiểu (xét nghiệm chủ đạo)

Xét nghiệm nước tiểu mang tính chất quyết định khi thấy có vi khuẩn trong nước tiểu với số lượng lớn hơn hoặc bằng 10^5/ml hoặc có nhiều bạch cầu với số lượng lớn hơn hoặc bằng 10^4/ml.

Ngoài ra ta có thể thấy trong nước tiểu có tế bào mủ và hồng cầu.

Khi nuôi cấy vi khuẩn, nhất thiết nên làm kháng sinh đồ để vừa chẩn đoán bệnh vừa giúp ta lập phương án điều trị kháng sinh thích hợp và hiệu quả cho người bệnh.

Xét nghiệm nước tiểu rất quan trọng cho chẩn đoán do đó khi lấy nước tiểu để làm xét nghiệm phải làm đúng qui trình kỹ thuật để tránh tạp khuẩn lẫn vào khi lấy xét nghiệm.

Nhiều khi phải làm thêm các thủ thuật để lấy nước tiểu xét nghiệm như chọc kim trên xương mu vào bàng quang để lấy nước tiểu ở trẻ em hay thông niệu quản qua soi bàng quang để lấy nước tiểu từng bên thận để làm xét nghiệm....

4.2. Xét nghiệm máu

- Hồng cầu thấp nếu bệnh nhân đái máu nhiều, thiếu máu.
- Bạch cầu tăng, nhất là bạch cầu đa nhân trung tính.
- Tốc độ lắng máu cao.
- Urê máu cao, creatinin máu cao khi chức năng thận bị ảnh hưởng (kết hợp với tính hệ số thanh thải).

4.3. X.quang

Dấu hiệu X quang cũng rất cần thiết để phát hiện nguyên nhân gây tắc đường niệu, đánh giá tình trạng ứ tắc và chức năng thận, phát hiện, hiện tượng trào ngược nước tiểu (cũng như các dị vật hoặc dị dạng đường niệu).

Chụp hệ tiết niệu không chuẩn bị có thể thấy sỏi cản quang, hình bóng thận.

Chụp niệu đồ tĩnh mạch (UIV) đánh giá chức năng thận, tình trạng ứ tắc đường niệu, một số dị dạng tiết niệu.

Chụp niệu đồ ngược dòng (UPR) phát hiện, hiện tượng trào ngược nước tiểu và giúp chẩn đoán một số nguyên nhân gây ứ tắc đường niệu.

4.4. Siêu âm

Có thể giúp ta thấy được hình dáng kích thước tổ chức nhu mô thận, đài thận, bể thận, đường niệu và một số nguyên nhân gây tắc đường niệu như sỏi, u, u xơ tuyến tiền liệt...

5. TIẾN TRIỂN CỦA BỆNH

Bệnh thường tiến triển theo 3 hướng.

5.1. Bệnh phát triển nặng lên: vi khuẩn vào máu sinh sản phát triển gây nhiễm khuẩn huyết hoặc sốc nhiễm khuẩn rất nặng. Bệnh nhân sốt rất cao 39°C - 40°C, mạch nhanh, huyết áp hạ, vật vã khó thở, tím tái và rất dễ bị tử vong.

5.2. Bệnh lui dần khi được phát hiện, điều trị kịp thời.

Các triệu chứng lâm sàng mất dần, tuy nhiên vẫn phải theo dõi nước tiểu tiếp. Cần tiến hành nuôi cấy nước tiểu tìm vi khuẩn sau khi khỏi bệnh và vài tuần sau khi khỏi bệnh.

Nên tiếp tục chụp X quang và làm các xét nghiệm cần thiết để tìm nguyên nhân gây bệnh, điều trị triệt để tránh tái phát bệnh.

5.3. Bệnh điều trị chưa đúng nguyên tắc, chưa phát hiện được nguyên nhân gây bệnh (hiện tượng trào ngược nước tiểu nguyên nhân tắc đường niệu...) hoặc mới điều trị lui bệnh tạm thời đã ngừng điều trị, ổ vi khuẩn còn tồn tại, bệnh sẽ tái phát và chuyển dần sang mạn tính.

Thận bị huỷ hoại, xơ hoá dần dần, chức năng thận suy giảm dẫn đến bệnh nhân bị cao huyết áp hoặc suy thận dần dần dẫn đến suy thận nặng rất khó cho điều trị sau này.

6. ĐIỀU TRỊ

Cần phải điều trị tích cực lâu dài (có theo dõi ngay cả sau khi khỏi bệnh) và phối hợp điều trị nội, ngoại khoa.

6.1. Điều trị nội khoa

6.1.1. Điều trị kháng sinh (xem phần sử dụng kháng sinh)

6.1.2. Bù trừ thể dịch

Cần theo dõi số lượng nước tiểu bài tiết hàng ngày để cân bằng thể dịch

Nếu bệnh nhân không trong tình trạng nặng, không bị suy tim, suy thận nặng, cho bệnh nhân uống nước nhiều (trên 2 lít/ngày). Nếu bệnh nhân đái ít, ăn uống kém cần truyền bù dịch, tăng cường lưu lượng tuần hoàn.

Khi truyền dịch cần chú ý theo dõi lượng dịch vào và ra của cơ thể, huyết áp động mạch, huyết áp tĩnh mạch trung tâm và các chất điện giải (Cl^-, Ka^+, Na^+, Ca^{++}...), chống toan máu cho bệnh nhân

6.1.3. Tăng cường sức đề kháng của cơ thể bằng các thuốc trợ tim, trợ sức.

6.1.4. Lợi tiểu

Nếu lượng nước tiểu ít (sau khi bù đủ dịch) cho thuốc lợi tiểu như Lasix (uống hoặc tiêm tĩnh mạch) liều lượng sử dụng tuỳ theo mức độ cần thiết thông thường dùng 20-40mg/24 giờ.

6.2. Điều trị ngoại khoa

Giải quyết các nguyên nhân gây ứ tắc đường niệu như mổ lấy sỏi tiết niệu, tạo hình đường tiết niệu, giải phóng chít hẹp đường niệu, bóc u xơ tiền liệt tuyến....

Giải quyết hiện tượng trào ngược nước tiểu bằng mổ cắm niệu quản bàng quang theo phương pháp Politano - Leadbetter

Điều trị bàng quang thần kinh

7. SỬ DỤNG KHÁNG SINH TRONG NHIỄM KHUẨN TIẾT NIỆU

Để thuốc kháng sinh có thể phát huy đầy đủ tác dụng chữa bệnh, đồng thời hạn chế mức độ tối đa các biến chứng hoặc sự mất hiệu quả của thuốc do hiện tượng kháng sinh ta cần sử dụng kháng sinh an toàn, hợp lý và có hiệu quả tốt.

Muốn đạt được yêu cầu trên ta cần thận trọng khi điều trị kháng sinh cho người bệnh và phải chú ý đến các nguyên tắc sau:

7.1. Chọn kháng sinh nào

Những yếu tố sau đây ảnh hưởng tới sự lựa chọn kháng sinh:

7.1.1. Loại vi khuẩn gây bệnh

Xác định vi khuẩn gây bệnh qua soi kính là điều cần thiết đầu tiên khi điều trị kháng sinh. Nhiều khi qua soi nước tiểu tìm vi khuẩn ta đã có thể thấy được

chủng loại và số lượng vi khuẩn để bước đầu đã có quyết định điều trị kháng sinh đúng đắn.

Tuy nhiên trong những trường hợp nghi ngờ hoặc bệnh nhân có sốt cao rét run, cần nuôi cấy vi khuẩn trong nước tiểu, khi cần thiết nên tiến hành cả việc cấy máu để phát hiện nhiễm khuẩn huyết.

Kết quả nuôi cấy vi khuẩn và kháng sinh đồ cho ta biết:

- Vi khuẩn gây bệnh thuộc một chủng loại hay phối hợp nhiều chủng loại.
- Các loại kháng sinh thích hợp, nhậy cảm cho điều trị diệt khuẩn hay kìm khuẩn.

7.1.2. Cơ quan bị bệnh

Đối với nhiễm khuẩn đường tiết niệu dưới, ngoài các kháng sinh thông thường, ta có thể dùng loại kháng sinh nhóm aminosid hoặc các loại sulfonamid, nitrofurantin.

Ngược lại khi có bệnh ở đường tiết niệu trên, đặc biệt ở thận và các trường hợp suy thận, cần rất thận trọng khi sử dụng kháng sinh được đào thải qua thận như nhóm aminosid (aminoglycosid), các loại sunlfamid, nitrofurantin, cephaloridin.

7.1.3. Tình trạng bệnh: bệnh diễn biến mạn tính, cấp tính hay tối cấp.

- Trường hợp mạn tính phải sử dụng kháng sinh có hiệu quả theo kháng sinh đồ.
- Trường hợp cấp hoặc tối cấp cần điều trị kháng sinh mạnh có hiệu quả, nhiều khi phải phối hợp nhiều loại kháng sinh với nhau.

7.1.4. Cơ địa người bệnh: tuỳ theo tuổi và cơ địa người bệnh mà sử dụng kháng sinh thích hợp.

- Ở trẻ em nên tránh dùng các loại thuốc

  Nhóm phenicol: chloramphenicol

  Nhóm quinolon kinh điển: acid nalidixic

  Nhóm sulfamid và furadantin (nitrofurantin)...

- Ở phụ nữ có thai: trong giai đoạn có thai và cho trẻ bú, cần thận trọng khi dùng thuốc kháng sinh

  Không nên dùng các loại thuốc:

  Nhóm phenicol: choramphenicol

  Nhóm tetracyclin: đặc biệt từ 4 tháng thai trở đi

  Nhóm sulfonamid và nitrofurantin

  Nhóm quinolon: acid nalidixic, norfloxacin, ofloxacin

Nhóm macrolid: erythrromycin, josamycin

Thận trọng khi dùng nhóm aminosid như gentamycin, amikacin, tobramycin đặc biệt loại streptomycin.

- Ở người già cao tuổi: cần thận trọng khi sử dụng các loại thuốc:

Carboxypenicillin làm giảm kali máu dễ gây loạn nhịp penicillin dùng liều cao có thể gây động kinh lan toả.

Nhóm chloramphenicol

Nhóm sulfamid

Giảm liều lượng hoặc dùng cách xa khoảng cách giữa 2 lần dùng thuốc đối với các thuốc như streptomycin, gentamycin, kanamycin, cephaloridin, tetracylin.

7.1.5. Các phản ứng phụ của thuốc: cần xem xét kỹ các phản ứng phụ của thuốc trước khi chọn thuốc sử dụng, đặc biệt đối với các cơ địa dị ứng, trẻ em, người có tuổi...

7.2. Chọn đường đưa kháng sinh vào cơ thể

Tuỳ theo tình trạng bệnh

- Đối với những người nhiễm khuẩn nặng cần đưa thuốc nhanh nhất vào cơ thể thì tiêm theo đường tĩnh mạch.
- Đối với những trường hợp không đòi hỏi cấp bách lắm thì có thể dùng kháng sinh tiêm bắp thịt, tiêm dưới da hoặc tiêm tĩnh mạch chậm, hoặc đường uống.

Dùng đường nào cũng còn tuỳ thuộc loại thuốc: có thuốc chỉ dùng uống là đỡ phiền phức hơn cả, và cách cho uống này cũng đảm bảo nồng độ cần thiết của thuốc tại ổ nhiễm khuẩn

7.3. Liều lượng thuốc

Phần nhiều các thuốc kháng sinh bài tiết qua đường thận và nồng độ thuốc ở nước tiểu cao hơn ở tổ chức, tuy nhiên khi nồng độ thuốc ở nước tiểu có thể diệt vi khuẩn, thì với nồng độ này chưa đủ để điều trị các trường hợp nhiễm khuẩn cấp đường tiết niệu. Do đó khi điều trị ta phải sử dụng, bảo đảm chắc chắn có tác dụng diệt khuẩn hoặc kìm khuẩn với nồng độ cao hơn nồng độ trong nước tiểu. Ở những nơi có điều kiện, cần theo dõi bằng kháng sinh đồ, tìm nồng độ ức chế tối thiểu (MIC: minimal inhibitory concentration), nồng độ diệt khuẩn tối thiểu (MBC: minimal bactericidal concentration), độ diệt khuẩn của huyết thành.

7.4. Theo dõi việc sử dụng kháng sinh

Khi đã quyết định điều trị bằng kháng sinh thì nhất thiết phải theo dõi chặt chẽ, ít nhất cũng phải theo dõi xem người bệnh có chịu được thuốc không? Kết quả trên lâm sàng thế nào? Có xuất hiện tác dụng phụ gì và có biến chứng gì không?

Khi theo dõi thông thường phải chú ý lấy mạch, nhiệt độ, thử máu, làm công thức bạch cầu....

Để điều trị nhiễm khuẩn tiết niệu cấp hoặc mạn, thông thường thời gian điều trị kéo dài tối thiểu 14 ngày. Nên chú ý vi khuẩn lại có thể xuất hiện qua xét nghiệm hay nuôi cấy 14,8 tuần sau khi điều trị. Nếu thấy vi khuẩn nên điều trị để tránh cho bệnh không trở thành mạn tính, có thể cho thuốc điều trị tiếp sulfonamid 0,50g x 2 lần/ngày hoặc nitrofuantion 50mg x 2 lần/ngày trong 1 tháng hoặc hàng tháng.

Nếu điều trị đúng qui cách mà thấy bệnh không đỡ, cần rà soát lại chẩn đoán xem có biến chứng gì mới xuất hiện, xem lại chất lượng thuốc, hạn dùng, cách bảo quản và thực hiện y lệnh. Cũng có khi phải thay đổi kháng sinh hoặc điều chỉnh liều lượng, phối hợp với kháng sinh khác...

7.5. Phối hợp kháng sinh

Nhìn chung chỉ nên điều trị một loại kháng sinh phù hợp với kháng sinh đó.

Việc phối hợp kháng sinh chỉ thực hiện trong các trường hợp sau:

- Phối hợp kháng sinh nhằm làm giảm khả năng xuất hiện chủng đề kháng, nhất là khi người bệnh giảm sức đề kháng.
- Phối hợp kháng sinh nhằm điều trị nhiễm khuẩn do nhiều loại vi khuẩn gây nên. Mỗi loại kháng sinh diệt một loại vi khuẩn, hoặc kết hợp diệt các loại vi khuẩn.
- Phối hợp kháng sinh để tăng khả năng diệt khuẩn: phối hợp carbenicillin với gentamycin để điều trị trực khuẩn mủ xanh (Pseudomonas aeruginosa).

Khi phối hợp kháng sinh phải hết sức lưu ý đến tác dụng đối kháng của thuốc để tránh dùng các thuốc đối kháng nhau.

ĐA CHẤN THƯƠNG

PGS.TS. Hà Văn Quyết

1. ĐẠI CƯƠNG

Đa chấn thương còn được gọi là nhiều chấn thương nặng, do chấn thương, có hai hay nhiều thương tổn sọ não, chi hay nội tạng, trong số này ít nhất có một tổn thương nặng đe doạ đến tính mạng do suy hô hấp và tuần hoàn.

Đa chấn thương ngày càng gặp nhiều, thương tổn ngày càng nặng hơn, phức tạp hơn. Trong đó tai nạn giao thông chiếm tỷ lệ cao nhất.

Cần xác định ngay các tổn thương, liệt kê những thương tổn nặng để có thái độ xử trí sớm. Mỗi bệnh nhân đa chấn thương có một bệnh cảnh riêng, đòi hỏi một cách xử trí thích hợp. Các tổn thương nặng như sọ não, ngực, bụng thường đi kèm với nhau. Việc kết hợp xử lý trong cấp cứu được đặt ra cho các nhóm phẫu thuật chuyên ngành để nhằm cứu sống bệnh nhân, phục hồi hình thể giải phẫu và chức năng.Chính vì vậy các trung tâm phẫu thuật cần được trang bị đầy đủ về các phương tiện Gây mê và Hồi sức tích cực, các dụng cụ chuyên ngành. Do vậy khi có những trường hợp Đa chấn thương vào các cơ sở cấp cứu mà khả năng hạn chế ta cần phải Hồi sức tốt và bất động gãy xương, hồi sức rồi chuyển đến các trung tâm lớn.

2. CHẨN ĐOÁN VÀ XÁC ĐỊNH TỔN THƯƠNG

Nhiều thống kê cho thấy những số liệu khác nhau giữa các trung tâm cấp cứu. Trong các trường hợp đa chấn thương có tỷ lệ tổn thương sau:

Chấn thương ngực chừng 20%

Sọ não, hàm mặt chiếm 20-60%.

Chấn thương chi,cột sống 20 -40 %

Chấn thương bụng chiếm 4-5%.

2.1. Khám xác định các thương tổn trong đa chấn thương

2.1.1. Hỏi bệnh

Khi tiếp nhận nếu bệnh nhân tỉnh cần trực tiếp hỏi bệnh nhân. Nếu bệnh nhân bất tỉnh hoặc mê cần xác định qua người nhà và người đi theo.

Hoàn cảnh xẩy ra.

Tai nạn, nguyên nhân và thời gian xảy ra: Cần xác định ngay hoàn cảnh xẩy ra tai nạn giao thông, sinh hoạt hay lao động. Ghi nhận đầy đủ các thông tin về cơ

chế, tác nhân chấn thương, vết thương, cường độ, hướng và vùng tiếp xúc, tư thế bệnh nhân khi bị chấn thương.

Tình trạng sau tai nạn:

Ngất, mê, đau đầu, buồn nôn, nôn, nôn ra máu, khó thở. Đau bụng, đau ngực. Xác định vị trí, hướng lan, tiến triển của đau. Có đái máu, bí đái hay không. Máu chảy qua hậu môn. Các thủ thuật đã thực hiện sơ cứu, các loại thuốc đã dùng trong khi sơ cứu và vận chuyển đến cơ sở y tế... ..

2.1.2. Khám bệnh

Ngay khi vào viện, cần phải thăm khám toàn thân để xác định xem bệnh nhân ở trong tình trạng:

- Sốc do chấn thương: Sốc ngay khi đến viện không chỉ là biểu hiện của chảy máu trong mà có thể do nhiều nguyên nhân khác như rối loạn hô hấp trong chấn thương ngực,chấn thương sọ não, đau do gẫy xương di chuyển mà không được cố định.

Dấu hiệu của sốc: khát nước, nhợt, vã mồ hôi, chân tay, lạnh, thở nhanh nông, mạch nhanh, nhỏ và huyết áp tụt. Trong một số trường hợp chảy máu trong ổ bụng, mức độ chảy máu ít, huyết áp không giảm nhanh mà chỉ đến lúc khối lượng máu mất lớn hoặc chỉ tụt sau một thời gian theo dõi nhưng mạch thường xuyên tăng cao, đây là hai dấu hiệu có giá trị trong việc xác định tổn thương.

- Thay đổi tình trạng huyết động, chưa có biểu hiện sốc: Bệnh nhân mệt, vã mồ hôi, mạch nhanh, huyết áp giảm nhẹ. Bệnh nhân có biểu hiện mất máu nhẹ.
- Tình trạng toàn thân chưa thay đổi: Tỉnh táo, huyết động ổn định. Bệnh nhân đến trong tình trạng đã sơ cứu hay đã xử lý tạm thời các vết thương...

2.1.3. Xác định các thương tổn trong chấn thương và vết thương bụng

Thăm khám bụng và các bộ phận khác như sọ não, ngực, xương châu,cột sống và chân tay... để phát hiện các tổn thương phối hợp. Các bước tiến hành thăm khám theo trình tự từ vị trí chấn thương và vết thương.

Tìm những điểm va chạm bầm máu, tụ máu, xây xước hoặc vết thương trên thành bụng. Đánh giá mức độ nhiễm bẩn của vết thương. Loại vết thương chột hay vết thương xuyên.

Xác định các điểm đau, vùng đau và phản ứng thành bụng.

Co cứng thành bụng là biểu hiện của kính thích phúc mạc, gặp trong vỡ tạng rỗng, nhưng dấu hiệu này thường xuất hiện muộn..

Thương tổn bụng thường nặng. Bao gồm:

- Vỡ tạng đặc
- Vỡ tạng rỗng

Xác định sớm Hội chứng chảy máu trong và Hội chứng viêm phúc mạc Thương tổn đơn thuần, chẩn đoán thường dễ, song ở đa chấn thương chẩn đoán khó.

Chẩn đoán khó khi có kèm theo:

- Thương tổn sọ não
- Thương tổn ngực.
- Thương tổn sau phúc mạc, thận, cột sống
- Thương tổn dưới phúc mạc: xương chậu, bàng quang...

Có khó chẩn đoán nên chọc rửa ổ bụng (ponction lavage): gây tê, mở thành bụng 2cm dưới rốn với trocas, luồn qua trocas một ống nhựa có nhiều lỗ bên, thị trường bán ống có que hơi cứng, dễ luồn đến Douglas - Bơm vào ổ bụng 1000ml huyết thanh (cho chảy vào ống), xong hạ lọ huyết thanh (cho chảy vào ống), xong hạ lọ huyết thanh cho dịch chảy ra theo kiểu siphông:

- Nước trong: không có gì
- Nước hồng: đếm hồng cầu.

Dưới 100.000 HC/ 1ml theo dõi dẫn lưu ống, có khi rửa lại sau 1-2giờ. Trên 100.000 HC mổ bụng thăm dò:

- Nước đỏ máu: mổ
- Nước lẩn vẩn đục: đếm bạch cầu, trên 500 BC/ 1ml vỡ tạng rỗng=> mổ

Độ tin cậy của chọc rửa 95%, không nên chọc kim thăm dò ổ bụng sẽ khó chẩn đoán và độ tin cậy thấp.

Để giúp cho chẩn đoán bụng còn dùng siêu âm, thấy được máu tụ dưới bao gan, đụng dập nhu mô, thấy rõ vết rách gan

Chụp cắt lớp CT Scaner, siêu âm thấy rõ dịch trong ổ bụng.

Vỡ cơ hoành: một bóng mờ 1/2 dưới hay 1/3 dưới phế trường trái, trong bóng mờ có mức nước rộng, có bóng túi hơi dạ dầy, đôi khi bóng hơi đại tràng :

- Thương tổn bụng bên phải: hoành phải, gan, thận phải
- Thương tổn bụng bên trái: hoành trái, lách, thận trái.

Cuối cùng không quên kiểm tra tá tràng 2-3 sau phúc mạc: máu tụ, bóng hơi lẫn dịch mật...

Trong bệnh cảnh đa chấn thương thì chấn thương bụng rất khó xác định trên lâm sàng. Thăm khám hố thắt lưng bằng cả hai tay có thể thấy hố thắt lưng đầy, đau do có tụ máu quanh thận.

Nếu có vết thương trên thành bụng nên thăm dò bằng ngón tay có găng vô trùng để xác định xem có thủng phúc mạc không.

Bụng gõ vang, mất vùng đục trước gan khi bệnh nhân có biểu hiện vỡ tạng rỗng. Gõ đục khi có tràn máu, dịch ổ bụng trong trường hợp vỡ tạng đặc.

Thăm trực tràng xác định tình trạng túi cùng Douglas phồng khi có tràn máu phúc mạc và đau dữ dội khi có viêm phúc mạc. Có thể có máu theo tay khi có tổn thương ruột gây chảy máu vào trong lòng ruột.

Nếu khó chẩn đoán thì nên dùng nội soi ổ bụng để thăm dò và xử trí thương tổn (nếu có)

3.1.4. Chẩn đoán thương tổn sọ não, hàm mặt

Khám tri giác:

Bảng 34.1. Bảng Glasgow xét theo 3 yếu tố:

Đáp ứng cử động

Bảo, làm được động tác chính xác	6 điểm
Cấu => gạt đúng chỗ	5 điểm
Gạt không đúng chỗ	4 điểm
Gấp cứng chi trên	3 điểm
Ruỗi cứng tứ chi	2 điểm
Không cựa quậy, không nhích nhích	1 điểm

Trả lời bằng lời nói

Nhanh, chính xác	5 điểm
Chậm, lơ mơ	4 điểm
Không chính xác	3 điểm
Rên, kêu, không hiểu	2 điểm
Không đáp ứng	1 điểm

Mở mắt

Tự nhiên	4 điểm
Gọi, mở	3 điểm
Bấu, mở	2 điểm
Không đáp ứng	1 điểm

Đang theo dõi thì 2 - 3 giờ tính điểm một lần.

Nếu điểm Glasgow tụt đi 2 điểm thì có chỉ định mổ.

Dưới điểm 5, tử vong trên 50% ít khi có chỉ định mổ.

Khám các thương tổn vùng đầu, cổ và hàm mặt để đánh giá đầy đủ tổn thương

Chụp cắt lớp vi tính: Khám tri giác trên lâm sàng, khi có 60ml máu tụ, tri giác mới xấu đi, mới có chỉ định mổ. Nhờ CT Scaner, chỉ cần 10ml máu tụ, là phát hiện được rồi. Máu tụ ngoài màng cứng hình thấu kính hội tụ 2 mặt lồi đồng nhất, máu tụ trong não đẩy lệch đường giữa. Khi tri giác kém đi, làm lại CT Scaner để so sánh, thấy máu tụ to lên, có chỉ định mổ.

Ở những vùng khó, máu tụ bên đối diện, ở vùng trán, vùng chẩm nhờ chụp CT đều phát hiện được, không còn phải mổ thăm dò như trước nữa.

Các dấu hiệu bị thương tổn thân não tiên lượng xấu:

- Hôn mê sâu dần
- Có phản ứng kiểu mất vỏ: gấp cứng chi trên, kiểu mất não: gấp cứng chi trên, ruỗi cứng tứ chi, cong ưỡn cột sống.
- Có các rối loạn thần kinh thực vật: sốt cao, thở rống, thở loạn nhịp, mạch nhanh, vã mồ hôi, huyết áp tụt.

2.1.5. Thương tổn hàm mặt

Có các trường hợp cấp cứu sau đây:

- Tắc đường thở: cần chú ý đầu tiên, để giải thoát cho thông đường thở, thấy mặt bị dập nát da, chảy máu nhiều khó thở, trước hết lật cho nằm nghiêng sấp: kê mũ, kê chăn dưới lồng ngực, nghiêng cho đờm rãi, dịch nôn, máu... thoát ra ngoài, khỏi tắc nghẽn đường thở, tắc thở tính từng phút.

Nằm ngửa hay bị tụt lưỡi ra sau: thở rống, thở khò khè. Người gây mê hay đẩy góc hàm ra trước, ta nên kéo lưỡi ra trước, có người xuyên một kim băng dài chính giữa, gài trước cung răng, có người xuyên một sợi chỉ kéo ra, gài vào khuy áo, chuyên khoa đặt một ống cong Mayo cho khỏi tụt lưỡi. Người hôn mê hay cắn lưỡi, chèn một vật cứng giữa 3 răng hàm, cho khỏi cắn lưỡi.

Làm thông đường thở cần chú ý đầu tiên. Khi có phương tiện cấp cứu thì hút đờm rãi trong họng, đặt ống nội khí quản, mở khí quản, thông thường chỉ đặt Canule Mayo cũng đủ.

Chảy máu nhiều ở hầu họng, đôi khi cần có chuyên khoa tai mũi họng đặt nút ở hố sau mũi, còn thày thuốc ngoại khoa thì chỉ định bộc lộ và thắt động mạch cảnh ngoài hai bên.

Khi nghi ngờ gãy xương hàm, cho cắn một cái bút chì ở xương hàm rồi lay thử có chắc không, nếu lung lay cho Xquang xem gãy xương hàm trên hoặc dưới và xử trí buộc chỉ thép do chuyên khoa răng hàm mặt.

Các vết thương tổn phần mềm ở mặt chảy máu nhiều cần khâu lại.

Ở mặt: nhẹ nhàng vành mi, xem củng mạc có vết thương? đồng tử có di lệch? yêu cầu đếm ngón tay, sơ bộ khám thị lực. Có khi đặt nhẹ ngón tay lên mi mắt để có cảm giác về nhãn áp. Có nghi ngờ thương tổn mắt, cần thày thuốc chuyên khoa.

2.1.6. Chẩn đoán chấn thương xương khớp và cột sống

Trong đa chấn thương cần chú ý thăm khám xác định tổn thương gãy xương chậu, gãy xương chi và các tổn thương cột sống.Đặc biệt là các loại gãy hở có biến chứng mạch máu. Gãy xương chậu có biến chứng tiết niệu

Khi bệnh nhân kêu đau cổ hoặc bị mê man mà sờ thấy hai bên cổ, có cơ nổi hằn co cứng, nghĩ tới xương cột sống cổ thương tổn. Khi vận chuyển cần để cổ ngay ngắn, lót ít vải cuốn vào dưới lưng cho cổ ngửa, ưỡn nhẹ ra sau, hai bên cổ chèn quần áo hay túi cát, để cổ ngay ngắn không xoay, khi chuyển từ cáng sang giường, cần thêm người đỡ cổ cho ngay ngắn, tránh gây liệt tuỷ cổ chết người.

Nghiên cứu cho thấy gãy kín xương đùi người lớn mất 1lít đến 2,5lít máu, do vậy phần nhiều bất động cho tốt và nằm nghỉ, cần theo dõi mạch, huyết áp, nhất là theo dõi mạch khá trung thành:

Mạch 80 – 90 l/ph, ít ngại.

Mạch 100 l/ph, nên bất động và cho truyền một vài lít huyết thanh.

Mạch 120 l/ph, phải cẩn thận vì bệnh nhân bị mất máu nặng. Cần truyền huyết thanh, nằm yên tĩnh, không nên vận chuyển vội vàng (đi chụp điện, chuyển tuyến sau v.v...). Đã thấy tử vong khi chuyển đi chụp điện ở một bệnh viện lớn, cho trường hợp gãy kín xương đùi ở thanh niên.

Gãy xương chậu mất rất nhiều máu. Một số tài liệu cho thấy vỡ xương chậu có thể mất 1,5lít đến mất hết máu, cho nên nằm yên trên ván cứng và hồi sức là quan trọng.

Trong gãy cột sống cổ, có 3 nơi bị thương tổn phổ biến:

- Gãy vỡ thân đốt C5,6,7.
- Trật cột sống C4,5 hay gãy trật một phần thân đốt do gãy mỏm khớp.
- Gãy mỏm nha C2.

• Gãy xương gây thương tổn mạch máu lớn:

- Chấn thương nặng ở đai vai có khi gây rách mạch máu lớn.

Đôi khi sau chấn thương nặng ở đai vai làm rách mạch máu vùng nách hay đứt nhánh bên lớn.

- Gãy trên lồi cầu xương cánh tay trẻ em.

Ở gãy trên lồi cầu, một số bị biến chứng mạch máu ở các dạng sau đây:

+ Chèn ép mạch do sưng nề căng, gác tay cao sưng nề đỡ đi thì giảm bệnh.

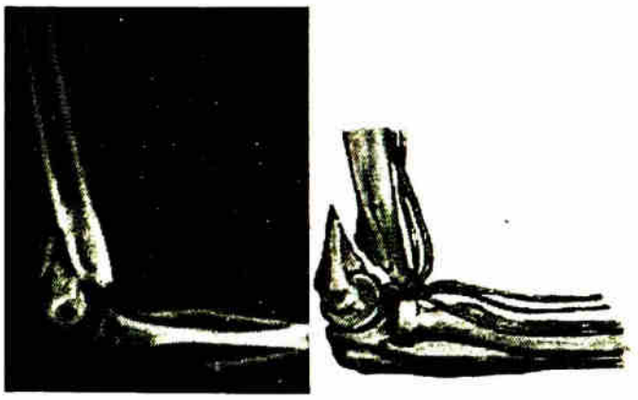

Hình 34.1. Tổn thương mạch máu cánh tay

- Gãy trên lồi cầu xương đùi: phía sau, trên lồi cầu trong xương đùi có động mạch đùi chui qua vòng cơ khép lớn (mạch máu vòng sát xương) chuyển thành động mạch khoeo. Gãy trên lồi cầu xương đùi có thương tổn mạch máu là dưới 2%.

Mạch máu bị đứt đôi, bị rách bên thì dễ chẩn đoán: máu tụ to tại chỗ, đập theo mạch v.v... Nhất là máu tụ căng phồng vùng khoeo, song cần chú ý một dạng thứ 3 của thương tổn động mạch: rách dập lớp áo trong của động mạch, gây tắc mạch từ từ, gây hội chứng thiếu máu cẳng chân, bàn chân và hoại tử chi.... Nếu không kịp thời phát hiện xử trí thì thường phải cắt cụt chân. Như vậy phải bám sát theo dõi, vì có trường hợp thương tổn mạch máu không có gì rầm rộ ở ngày đầu nên cấp cứu dễ bỏ qua.

2.1.7. Thương tổn ngực

Khám: nhịp thở tăng là một biểu hiện của suy thở. Các trung tâm cấp cứu đều theo dõi các số đo như áp lực riêng phần O_2, CO_2, thăng bằng kiềm toan, pH máu. Tiếp đó khám lâm sàng tìm điểm đau chói nơi xương sườn gãy, ôm thành ngực khi thở, xem cảm giác lục cục do gãy sườn, sờ gõ nghe phát hiện tràn khí, tràn máu màng phổi.

Xác định các thương tổn lớn như mảng sườn, gãy nhiều xương sườn, vết thương ngực hở, tràn máu và tràn khí màng phổi...

- Vết thương tim: Vết thương thành ngực ở vùng tim, huyết áp tụt 0, huyết áp tĩnh mạch trung ương tăng (tĩnh mạch cổ nổi căng) có khi tiếng tim mờ, không nghe được, Xquang bóng tim to. Nhiều khi không kịp chụp Xquang, không kịp ghi điện tim. Cần mở ngực ngay để xử trí vết thương tim -

Nạn nhân suy thở nặng, hoặc nạn nhân đã được hút đờm dãi chất làm vít tắc đường hô hấp trên, cần phải tiếp tục hô hấp viện trợ để duy trì thông khí, mở khí quản, đặt nội khí quản nhiều ngày hoặc thở máy.

- Nạn nhân sốc nặng do chảy máu ồ ạt (bụng, lồng ngực) đa số chỉ cần dẫn lưu màng phổi. Dẫn lưu màng phổi cần làm đầu tiên, hút âm tính trước khi đặt ống nội khí quản để mở bụng chẳng hạn. Nếu dẫn lưu màng phổi sau sẽ có các biến loạn nghiêm trọng.

Gây tê, dẫn lưu ở liên sườn 5 hay 4 đường nách giữa, tránh dẫn lưu ở liên sườn 8, 9 vì kém hiệu quả.

Số lượng máu và dịch hút ra lần đầu ít quan trọng, có khi cả 1,5- 2,0 lít, tất nhiên bù máu vào. Miễn là hút ra đến âm tính.

Điều quan trọng là lượng máu dẫn lưu tính theo giờ. Nếu tính ra mỗi giờ chảy thêm 200ml máu thì có chỉ định mổ ngực.

Thông thường lồng ngực được hút hết dịch và máu trong 2 ngày. Khi kiểm tra Xquang thấy hết máu, dịch và phổi nở gần hết có thể rút ống dẫn lưu, sau đó tập thổi bóng cho phổi nở hết.

Nếu 4,5 ngày sau nếu thấy phổi còn xẹp, còn máu cục, thì khoảng ngày thứ 7 chỉ định mổ lồng ngực để lấy bỏ máu cục, bóc màng phổi. Để muôn quá khó và nặng.

- Mở ngực: Trong cấp cứu khoảng 5% thương tổn lồng ngực có chỉ định mở ngực. Đó là:

1) Dẫn lưu màng phổi ra nhiều quá. Sau khi hút, âm tính đựoc lần đầu. Nếu ống dẫn lưu chảy ra tiếp mỗi giờ trên 200ml máu thì chỉ định mổ ngực để cầm máu.

2) Tràn khi màng phổi căng, áp lực cao do thương tổn khí phế quản kiểu van một chiều (hơi vào màng phổi thì được, ra không được).

Trên lâm sàng: tràn hơi lan rộng ở thành ngực, lan cả lên cổ, lên mặt làm bạnh to cổ và mặt. Khó thở dữ dội, thương tổn khí phế quản kiểu van 1 chiều - Cần cấp cứu dùng kim to chọc vào liên sườn 2 do xì hơi ra sau đó lắp vào máy hút, hút cho âm tính, nếu không âm tính thì mổ ngực xử trí.

3. XỬ TRÍ ĐA CHẤN THƯƠNG

3.1. Các bước tiến hành trong cấp cứu kỳ đầu đa chấn thương

Trong đa chấn thương có 4 bước thực hiện khi tiếp nhận bệnh nhân cấp cứu tại các cơ sở y tế:

- Thăm khám toàn diện để xác định tình trạng, đánh giá và tiên lượng để có chỉ định Hồi sức cấp cứu ngay.
- Chẩn đoán xác định các các chấn thương phối hợp trong đa chấn thương.
- Chỉ định điều trị kịp thời, thích hợp với mức độ thương tổn các tạng, khả năng phẫu thuật của bệnh nhân.
- Tổ chức và phân công các kíp phẫu thuật,Gây mê hồi sức để sử trí hợp lý các thương tổn

Có hai việc quan trọng quyết định cho công tác điều trị tiếp theo và đối với tiên lượng, nhất là trường hợp có nhiều nạn nhân đa chấn thương nặng một lúc. Đó là: phát hiện lượm nhặt nạn nhân và chuyên chở nạn nhân về tuyến điều trị, mổ cứu khi cần thiết.

Khi tìm được nạn nhân, phải làm ngay các việc cấp cứu kỳ đầu. Không trì hoãn chống suy thở và lập lại lưu lượng tuần hoàn. Hút đờm rãi, không để đường hô hấp trên bị bít tắc (do đờm dãi, bụi cát, dị vật khác) phát hiện hội chứng vùi lấp (hội chứng Bywaters và Beall), chảy máu trong (lồng ngực, bụng), cố định gãy xương.

Vận chuyển nạn nhân phải đúng qui trình kỹ thuật. Tiếp tục hồi sức, chống suy thở, truyền dịch, dọc đường chuyên trở nạn về bệnh viện điều trị cấp cứu. Đối với từng loại nạn nhân (sọ não, lồng ngực, chảy máu trong, chấn thương cột sống, nạn nhân trong bi cảnh ngạt, tràn khí ép phế mạc, lụt máu phế mạc...). Có các qui tắc chuyên môn cần chấp hành triệt để (băng bó, cầm máu, cố định, hút đờm dãi, chọc hút khí máu phế mạc).

3.2. Liệt kê đánh giá tổn thương

Tại trung tâm phẫu thuật cấp cứu, vấn đề đặt ra là: nhanh chóng khám toàn diện, liệt kê đủ các tổn thương, tổng hợp các tổn thương để đánh giá trạng thái nguy kịch tức khắc tính mạng nạn nhân, quyết định ưu tiên thứ tự cấp cứu.

Chấn thương sọ não: tìm khoảng tỉnh, độ hôn mê, ngày càng sâu? liệt khu trú? giãn đồng tử một bên.

Chấn thương lồng ngực: có đụng dập phổi không? gãy nhiều xương sườn? mảng sườn di động? dập vỡ phế quản?

Tràn máu, tràn khí ép phế mạc? lụt máu phế mạc do tổn thương mạch máu lớn, thương tích tím?

Đụng dập bụng: có vỡ tạng? chảy máu trong ổ phúc mạc? khám rất kỹ vùng gianh giới ngực - bụng - vỡ gan, vỡ lách, vỡ cơ hoành, tổn thương lồng ngực, phổi?

Xương khớp, cột sống, xương chậu? (máu tụ sau phúc mạc).

Thận, bàng quang, niệu đạo? phải thông đái hay nạn nhân tự đái được? cầu bàng quang?.

Tránh bỏ quên một chấn thương sọ não kín. Giờ đầu nạn nhân đa chấn thương lơ mơ khoảng tỉnh có thể chưa rõ.

Bỏ quên tổn thương vỡ tạng bụng gây chảy máu, trước một trường hợp chảy máu phế mạc rõ hoặc ngược lại. Thí dụ: " nạn nhân đa chấn thương có tràn máu phế mạc và vỡ lách. Chọc hút máu phế mạc, dẫn lưu. Quên tổn thương vỡ lách". Trước một tổn thương gan, bỏ quên tổn thương phổi gây lụt máu phế mac,.

3.3. Hồi sức điều trị tập trung.

- Ưu tiên một lả loại bỏ nguy cơ làm chết nạn nhân vì suy thở cấp và truy tim mạch. Công việc điều trị cấp cứu này quyết định tiến triển và tiên lượng, cho phép cứu được nạn nhân đa chấn thương trong nhiều trường hợp. Có thì giờ để chẩn đoán xác định, can thiệp phẫu thuật khi có chỉ đinh. Lập lại trao đổi khí đủ và một cung lượng tim đủ. Lập lại lưu lượng tuần hoàn đủ, nhanh. Vẫn theo dõi, điều trị tập trung, vì các tổn thương nặng vẫn đe doạ các chức năng sinh tồn, các biến chứng nặng có thể xuất hiện.

Cần lưu ý: chỉ hô hấp viện trợ, bóp bóng, thở máy sau khi đã đảm bảo phế mạc rỗng, nghĩa là không có tràn khí, tràn máu phế mạc. Hút máu, hút phế mạc trước khi làm hô hấp viện trợ. Hút đờm dãi. Phong bế xylocaine xương sườn gãy. Cố định.

Điều kiện đảm bảo hô hấp có hiệu lực là:

- Đường khí đạo trên tự do, không bị vít tắc.
- Phế mạc rỗng.
- Xương sườn và các hô hấp không bị tổn thương, (các cơ liên sườn, cơ hoành).
- Có 3 loại nạn nhân đa chấn thương đặt vấn đề hồi sức tối khẩn:

+ Nạn nhân trong trạng thái nguy hiểm tới tính mạng, trước ngưỡng cửa "chết lâm sàng" phải hồi sức hô hấp tuần hoàn rất tích cực.

Nạn nhân suy thở nặng, hoặc nạn nhân đã được hút đờm dãi chất làm vít tắc đường hô hấp trên, cần phải tiếp tục hô hấp viện trợ để duy trì thông khí, mở khí quản, đặt nội khí quản nhiều ngày hoặc thở máy.

Nạn nhân suy thở nặng do chảy máu ồ ạt (bụng, lồng ngực).

Bằng mọi cách phải can thiệp phẫu thuật cầm máu để đưa khối lượng máu trở lại mức độ đảm bảo tim không đập rỗng.

Nguyên tắc xử trí cấp cứu theo ABC

A: Thông đường thở (Airway).

B: Đảm bảo thông hô hấp (Breathing)

C: Đảm bảo tuần hoàn (Circulation)

Khi theo dõi điều trị thường theo nguyên tắc 4 ống:

1. Cung cấp ôxy cho sâu vào mũi qua một ống thông.
2. Ống hút dạ dày cỡ to. Một ống thông bàng quang theo dõi bài tiết thận, vừa có giá trị chẩn đoán - một ống hút liên tục dạ dày.
3. Một ống thông tĩnh mạch, đường kính vừa đủ để truyền dịch, máu.Ống truyền dịch và đo huyết áp tĩnh mạch trung ương. Bị sốc nặng thì phải bộc lộ ngay 2 tĩnh mạch luồn ống nhựa.
4. Ống thông đái.

Và theo dõi sát sao:

- Nhịp thở, đo hơi khí ở máu động mạch.
- Nhịp tim qua máy monitoring.
- Mạch, huyết áp, huyết áp tĩnh mạch trung ương.
- Lượng nước tiểu mỗi giờ.

Hồi sức thận đề phòng suy thận cấp.

Suy thận cấp do chấn thương dẫn đến tử vong cao.

Nguyên nhân do truỵ tim mạch kéo dài, giảm lưu lượng tuần hoàn, bòi phụ dịch không đủ, không kịp thời gian.

- Xác định thật chuẩn xác lúc nào nạn nhân đi vào suy thận cấp có thể khó. Có thể căn cứ trên mấy tiêu chuẩn sau:

Thiểu vô niệu kéo dài.

Trong những giờ đầu sau sang chấn, nạn nhân thường thiểu niệu (nước tiểu dưới 30mml/giờ). Sau khi lập lại dung dịch tuần hoàn, bài tiết nước tiểu trở lại bình thường. Không loại bỏ trường hợp suy thận cấp mà lượng nước tiểu bài tiết bình thường do thẩm thấu.

U rê máu, U rê niệu.

U rê niệu 15g/1/24 giờ, chức năng thận bình thường nếu U rê máu ở mức bình thường.

U rê máu tăng (trên 0,50g/l), U rê niệu dưới 15g/l/24giờ.

Suy thận cấp (tỉ lệ U rê niệu chỉ có giá tri, khi so sánh tương quan với u rê máu.

U rê niệu 15g/l/giờ, chức năng thận xấu nếu u rê máu cao. Ghi nhận có suy thận cấp, mọi trường hợp u rê máu cao, u rê niệu thấp. Có khả năng hạ tỉ lệ tử vong do suy thận cấp do đa chấn thương nếu:

Điều trị chống sốc nhanh, có hiệu lực.

Thẩm phân phúc mạc dự phòng khi có chỉ định.

Chỉ định mổ.

Tuỳ thuộc vào kết quả của hồi sức cấp cứu có thể chọn thời điểm tốt nhất để can thiệp phẫu thuật khi có chỉ định mổ. Rất khó qui định trước một lược đồ về chỉ định mổ vì mỗi nạn nhân đa chấn thương có những tổn thương khác nhau và mỗi nạn nhân phản ứng khác nhau trước sang chấn.

Trường hợp lụt máu trong khoang bụng hoặc trong lồng ngực, vừa hồi sức cấp cứu, truyền dịch, truyền máu, vừa mổ để cầm máu.

3.4. Chỉ định mổ trong đa chấn thương như sau

Từ năm 1961 nhiều phẫu thuật viên nhất trí với R.JUDET: cố gắng mổ một thì các tổn thương trên một nạn nhân đa chấn thương, nếu có thể được với các điều kiện về kỹ thuật, Gây mê hồi sức và phương tiện dụng cụ..Lập kế hoạch can thiệp phẫu thuật.Có một phẫu thuật viên có kinh nghiệm chỉ huy kíp mổ.

*** Ưu tiên 1:**

- Vết thương mạch máu lớn
- Vết thương tim.
- Thương tổn khí phế quản nặng.
- Mở khí quản cho thương tổn cổ mặt.
- Vỡ gan.

*** Ưu tiên 2:**

- Máu tụ ngoài màng cứng.
- Vỡ tạng đặc trong ổ bụng.
- Vỡ tạng rỗng, thương tổn tiết niệu có thể trì hoãn vài giờ sau.
- Thương tổn một số tạng ngực, thành ngực.
- Gãy hở, gãy có thương tổn mạch máu lớn, trật khớp lớn.
- Vết thương nhãn cầu.

*** Ưu tiên 3:**

- Gãy không vững cột sống.
- Thương tổn mặt không chảy máu nhiều.
- Gãy kín xương chi

Thường tiến hành 2 kíp mổ song song và dưới sự điều hành của thày thuốc gây mê hồi sức.

Kỹ thuật xử lý tổn thương tạng với nguyên tắc là can thiệp nhanh nhất, ngắn nhất nhưng đảm bảo làm sao cứu sống bệnh nhân với các phương tiện dụng cụ có sẵn hoặc yêu cầu chi viện từ nơi khác đến.Trong trường hợp di chuyển cần thực hiện các nguyên tắc vận chuyển bệnh nhân sau khi đã tiến hành sơ cứu ban đầu.

4. KẾT LUẬN

Với tình trạng chấn thương ngày càng gia tăng như thời gian gần đây,các tổn thương ngày càng nặng hơn, phức tạp hơn, chắc chắn tỷ lệ Đa chấn thương sẽ còn tăng nhiều đòi hỏi các trung tâm cấp cứu chấn thương, các bệnh viện phải được trang bị đủ phương tiện, dụng cụ và kỹ thuật phẫu thuật,Gây mê hồi sức phải được hoàn thiện hơn không những cấp cứu cho Đa chấn thương mà còn đối phó với các thảm hoạ khác.

TÀI LIỆU THAM KHẢO

1. ACS Committee on Trauma (2004), "Abdominal trauma",

ATLS Student Course Manual, 7th ed, 131-150.

2. Aherne NJ, Kavanagh EG, Condon ET, et al (2003), "Duodenal perforation after a blunt abdominal sporting injury: the importance of early diagnosis",

J Trauma, Apr; 54(4): 791-4.

3. Bellows CF, Salomone JP, Nakamura SK, et al (1998), "What's black and white and red (read) all over? The bedside interpretation of diagnostic peritoneal lavage fluid",

Am Surg Feb; 64(2): 112-8.

4. Blaivas M, Brannam L, Hawkins M, et al (2004), "Bedside emergency ultrasonographic diagnosis of diaphragmatic rupture in blunt abdominal trauma",

Am J Emerg Med Nov; 22(7): 601-4.

5. Branney SW, Moore EE, Cantrill SV, et al (1997), "Ultrasound based key clinical pathway reduces the use of hospital resources for the evaluation of blunt abdominal trauma", *J Trauma* Jun; 42(6): 1086-909

SỐC CHẤN THƯƠNG

1. ĐẠI CƯƠNG

Sốc chấn thương (SCT) là tình trạng suy sụp toàn thân kéo dài, xảy ra sau các chấn thương hoặc mổ xẻ lớn, thể hiện rõ nét trên lâm sàng bằng một hội chứng suy sụp tuần hoàn, trong đó lưu lượng tim thấp dẫn đến tình trạng không cung cấp đủ oxy cho tổ chức, cho nhu cầu cơ thể. Đây là một hội chứng cấp cứu ngoại khoa thường gặp, nếu không được xử lý kịp thời thì tỷ lệ tử vong khá lớn. Để điều trị một cách đúng đắn và tích cực sốc chấn thương, đòi hỏi phải có phương tiện thuốc men, dịch truyền, mổ xẻ và một kiến thức đầy đủ về bệnh nguyên và bệnh sinh của SCT.

1. MỘT VÀI NÉT VỀ SINH LÝ BỆNH CỦA SỐC CHẤN THƯƠNG

1.1. Có nhiều thuyết được nêu ra để giải thích sinh bệnh SCT

- Thuyết tuần hoàn: cho sự giảm khối lượng tuần hoàn là yếu tố chủ yếu. Điển hình là mất máu, dịch do vỡ tạng đặc, gãy xương lớn; bỏng, trong mổ...
- Thuyết nhiễm độc: sốc xuất hiện khi tháo ga rô, do tổ chức giập nát tiết ra chất độc tác động trực tiếp lên mạch máu, thần kinh.
- Thuyết thầm kinh nội tiết: dưới tác dụng của strees gây ra phản ứng thần kinh - nội tiết, lúc đầu là phản ứng bảo vệ; sau đó stress kéo dài hoặc quá nhanh thì phản ứng mất bù và bị ức chế. Người mệt mỏi, căng thẳng, sợ hãi dễ bị sốc khi bị chấn thương.

Thuyết chu kỳ Moon: chia sốc làm 4 giai đoạn:

Giai đoạn 1: Suy tuần hoàn do mất máu, nhiễm độc...

Giai đoạn 2: Cơ thể bù trừ bằng các phản ứng bảo vệ.

Giai đoạn 3: Mất bù, tuần hoàn lại suy sụp trầm trọng gây thiếu oxy tổ chức.

Giai đoạn 4: Thiếu oxy làm giải phóng độc chất, tác động lên mạc và thần kinh làm giãn mạch. Tăng thấm làm giảm tiếp khối lượng tuần hoàn.

1.2. Các rối loạn chức năng các cơ quan trong SCT

Tất cả các cơ quan trong cơ thể đều bị ảnh hưởng.

1.2.1. Tuần hoàn

Giảm khối lượng tuần hoàn là yếu tố quan trọng, đồng thời giảm cả dịch ngoại bào. Vì vậy điều trị phải nhanh chóng bù lại máu, dịch.

Rối loạn vi tuần hoàn: Chính ở vi tuần hoàn diễn ra những quá trình cơ bản của sốc. Các cơ thắt trước mao mạch co lại, các shunt động mạch mở ra, máu qua tổ chức ít, gây thiếu oxy, ứ đọng CO_2, ứ đọng acid lactic nên mạch máu lại bị giãn trở ra, làm dòng máu chảy chậm lại, gây ngưng tụ huyết cầu, tăng thấm mạch, thoát dịch (gây cô máu). Sự co mạch và tăng độ nhớt máu sẽ làm tăng sức cản ngoại vi, làm tăng hậu gánh tim. Do vậy trong SCT phải truyền dịch để máu bớt cô, không dùng thuốc co mạch mà có khi phải dùng thuốc giãn mạch.

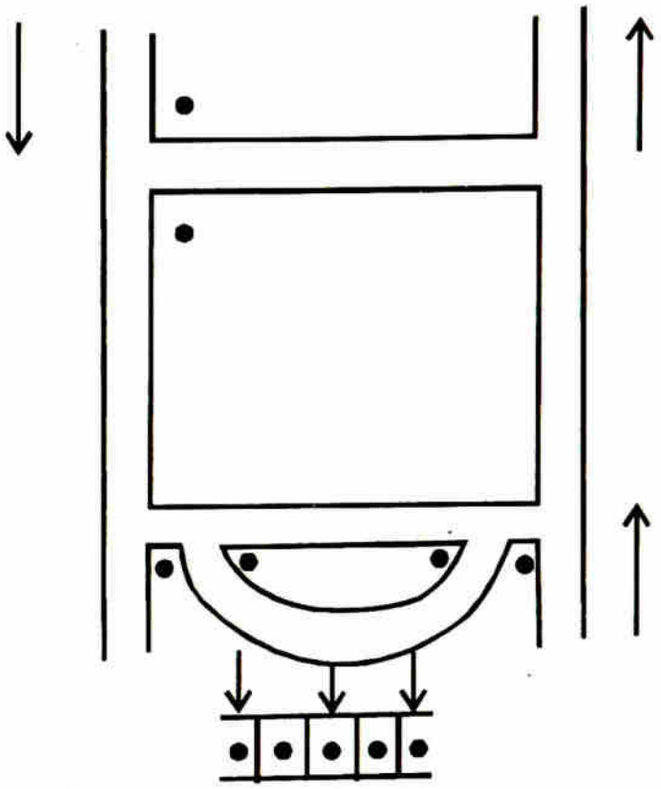

Hình 29. Sơ đồ

- Hoạt động của tim: sốc kéo dài gây suy tim, do nhiều yếu tố: giảm lưu lượng mạch vành; cơ tim giảm đáp ứng với catecholamin; tăng ngưỡng nhậy cảm với thiếu O_2 và sự có mặt của chất ức chế cơ tim (MDF) trong sốc.
- Sự trung tâm hoá tuần hoàn để bảo vệ các tạng máu ưu tiên qua não; tim; co mạch ở phổi, thận; ruột, ngoài da.

1.2.2. Hô hấp

Co mạch và tăng áp mạch phổi → thoát dịch (phù phổi tắc mạch phổi do mỡ, xẹp phổi và phổi sốc).

1.2.3. Thận

Co mạch thận làm giảm lượng máu tới thận, áp lực lọc giảm gây thiểu hoặc vô niệu. Đồng thời do đông máu trong mạch thận nhanh chóng dẫn tới suy thận cấp.

1.2.4. Gan

Do co mạch làm gan thiếu oxy làm giảm khả năng chống độc, lọc vi khuẩn, và rối loạn quá trình đông máu.

1.2.5. Thần kinh và nội tiết

Do thiếu máu não, phản ứng của hệ limbic - dưới đồi - tuyến yên; sự tăng tiết Catecholamin cortisone... và một loạt các hormon khác.

1.2.6. Rối loạn đông máu

Thể hiện bằng tiêu sợi huyết CIVD nên khi điều trị và truyền máu tươi; cho A.Epsilon amino caproic

2. CHẨN ĐOÁN

Việc chẩn đoán xác định SCT phải hết sức nhanh chóng, đồng thời với nguyên nhân gây sốc để có thái độ xử trí thích hợp ngay, không để sốc kéo dài sẽ chuyển sang giai đoạn không hồi phục, điều này rất quan trọng trong chấn thương hàng loạt trong thời chiến hay thời bình.

2.1. Chẩn đoán xác định

Chủ yếu dựa vào lâm sàng. Các xét nghiệm chỉ nhằm theo dõi điều trị và kết quả. Chia 2 giai đoạn.

2.1.1. Sốc nguyên phát

Xảy ra sau chấn thương 10 phút hay 15 phút. Các triệu chứng thể hiện sự kích thích: bệnh nhân tỉnh nhưng vật vã nói nhiều. Da toát mồ hôi, lúc nhợt nhạt, lúc đỏ hồng.

Tăng phản xạ: tăng cảm giác đau. Phản xạ đồng tử tăng.

Huyết áp động mạch tăng cả tối đa và tối thiểu.

Huyết áp mạch tăng

Chẩn đoán giai đoạn này nói chúng khó và ít giá trị trong thực tế.

2.1.2. Sốc thứ phát

Có thể sau sốc nguyên phát: hoặc xuất hiện từ đầu. Là loại sốc thường gặp.

Bệnh nhân nằm yên, lờ đờ, thờ ơ với ngoại cảnh

Sốc mũi lạnh, tay chân lạnh, nhớp mồ hôi.

Huyết áp động mạch giảm và kẹt, có khi không đo được huyết áp tĩnh mạch trung ương (CVP) làm giảm các tĩnh mạch ngoại biện, tĩnh mạch cổ, bẹn... xẹp xuống.

- Mạch nhanh nhỏ, khó bắt.
- Giảm cảm giác, giảm phản xạ và trương lực cơ
- Giảm thân nhiệt.
- Đái ít hay vô niệu.
- Bấm móng tay lâu hồng trở lại (rối loạn tuần hoàn vi mạch). Dựa vào các triệu chứng, nhất là huyết áp động mạch chia sốc 3 cấp từ nhẹ tới nặng.
- Sốc nhẹ: toàn trạng bình thường mạch 90-100 l/phút. Huyết áp HA tối đa 80-100 mmHg. Sốc có thể tự mất đi.

Sốc vừa: bệnh nhân bị ức chế, lờ đờ, da niêm mạc nhợt, cảm giác và phản xạ giảm, huyết áp 40-80 mmHg, mạch 100-140 l/phút. Loại này không tự hồi phục nếu không điều trị kịp thời sẽ nhanh chóng chuyển sang thể nặng.

Sốc nặng: HA < 40 mmHg > 140 l/phút, thân nhiệt < 35° bệnh nhân nằm yên thời ơ ngoại cảnh hoặc mất tri giác, da niêm mạc nhợt nhạt; giảm phản xạ; đồng tử phản xạ giảm hoặc mất; thở nhanh nông hoặc loạn nhịp thở, thở Cheyne - stock tĩnh mạch toàn thân xẹp hết.

2.1.3. Cận lâm sàng

- Ít có tác dụng chẩn đoán xác định, chủ yếu để điều trị, theo dõi. Tuỳ điều kiện có thể làm từ đơn giản đến phức tạp.
- CTM: HC ↓ Hb ↓; Hematocritt ↑ - nhóm máu, TS, TC số lượng tiểu cầu, Fibrinogen.
- Glycemit: US; điện giải đồ.
- pH máu ↓ pa CO_2 ↑ paO_2↓; dự trữ kiềm ↓
- Xét nghiệm đông máu: TEG, Vonlaulla; Etanol.
- Các xét nghiệm này phải làm nhiều lần để theo dõi tiến triển của sốc và kết điều trị.

2.2. Chẩn đoán nguyên nhân

Thực tế thì thường do nhiều nguyên nhân cùng phối hợp.

2.2.1. Sốc mất máu

Có thể do mất máu ra ngoài (chảy máu tiêu hoá, vết thơng mạch máu, gãy xương lớn (đùi, chậu) hoặc chảy máu trong (vỡ gan, vỡ lách. GEU; vỡ tim... Thường mất 30% máu tươi mới thể hiện sốc. Tuy nhiên còn tuỳ thuộc tốc độ mất máu. Lâm sàng nổi bật là tình trạng mất máu da xanh, niêm mạc nhợt, mạch nhanh; HC giảm, đòi hỏi phải điều trị bằng cầm máu và truyền máu là chính.

2.2.2. Sốc do chấn thương chi thể

Có đa chấn thương, giập nát cơ rộng lớn. Các yếu tố giảm sốc là đau, mất máu, mất dịch. Điều trị bằng giảm đau, truyền máu và truyền dịch.

Sốc trong chấn thương ngực phổi, ngoài nguyên nhân mất máu còn do rối loạn hô hấp, chèn ép tim (tràn máu, tràn khí màng phổi, màng tim); kích thích các trung tâm phản xạ ở phổi, màng phổi, cuống phổi.

2.2.3. Sốc do tháo garô

Thường khi đặt garô trên 2 giờ

2.2.4. Cũng chú ý trường hợp shock do tụ máu lớn sau phúc mạc. Ngoài yếu tố mất máu, ở đây còn do khối máu tụ kích thích vào phúc mạc là nơi có rất nhiều

thần kinh (đám rối rụng dây giảm cảm)... Khối máu tụ còn gây trương bụng, cản trở hô hấp, do vậy sốc nặng thêm.

3. XỬ TRÍ

Nguyên tắc chung phải điều trị nhanh, sớm toàn diện và kiên trì. Việc theo dõi trong quá trình điều trị là hết sức quan trọng.

3.1. Ngay tại tuyến đầu: nơi chưa có nhiều phương tiện

Quan trọng là phòng sốc và không cho sốc nặng thêm

3.1.1. Chống suy hô hấp: bệnh nhân nằm ngửa, đầu nghiêng.

+ Móc sạch đất cát đờm rãi ở miệng mũi
+ Kéo lưỡi (nếu có tụt lưỡi) và đẩy xương hàm ra trước.
+ Hàm hơi thổi ngạt nếu tím tái, ngừng thở.
+ Bịt kín vết thương ngực hở bằng tay, gạc pince bằng nút Depage với vết thương ngực rộng.

3.1.2. Cầm máu tạm tời: băng ép, garô

3.1.3. Bất động: rất quan trọng các trường hợp gãy xương, vỡ tạng. Có thể bất động bằng nẹp, bằng băng gạc. Đây cũng là một cách giảm đau.

3.1.4. Giảm đau

Nhất là các trường hợp gãy xương, giập nát cơ lớn: tiêm Morphin; Dolargan;

Aminazin hoặc phong bế tại chỗ: novocain, xylocain

3.1.5. Vận chuyển

Hết sức nhẹ nhàng, nhanh chóng và chỉ thực hiện sau khi 4 bước trên đã được làm tốt.

3.2. Điều trị thực thụ

Thứ tự việc cần làm ngay khi bệnh nhân vào viện

- Đặt bệnh nhân ở tư thế an toàn: đầu thấp, nghiêng một bên (để tăng lượng máu lên não, tránh tắc mạch do khí khi đặt Catheter tĩnh mạch cảnh).
- Lập ngay đường truyền tĩnh mạch, có thể 2 và 3 đường tĩnh mạch cảnh, tim bẹn; tim dưới đòn, tim chằng trước.
- Lấy máu tĩnh mạch và động mạch thử hồng cầu Hb, Hematocrit, nhóm máu pH, PO_2, PCO_2...

Đặt sonde đái theo dõi nước tiểu/giờ

3.2.1. Khám bệnh nhân một cách toàn diện nhưng phải hết sức nhanh chóng, không bỏ sót thương tổn, để quyết định thái độ xử trí ngay. Có khi phải vừa chống shock và mổ ngay (vết thương tim, vỡ tạng đặc và phải thăm dò kỹ cả trước và trong khi mổ).

3.2.2. Chống suy hô hấp

- Thông đường hô hấp: hút sạch đờm rãi trong miệng, đặt canyl Mayo chống tụt lưỡi để đầu lưỡi, để đầu ngửa tối đa.
- Giải phóng chèn ép phổi:
- Đặt sonde dạ dày
- Cố định mảng sườn di động và sườn gãy
- Chọc hút, dẫn lưu khí, máu khoang màng phổi.
- Mở ngực cấp cứu khi có chỉ định (rách khi phế quản lớn...)
- Khi cần phải đặt nội khí quản hay mở khí quản.

3.2.3. Đảm bảo tuần hoàn

- Lập 2-3 đường truyền tĩnh mạch, kim to. Tuy nhiên nếu bệnh nhân sốc nhẹ và không có chống chỉ định thì bù dịch bằng đường uống.
- Nguyên tắc bù máu - dịch là mất bao nhiêu truyền bấy nhiêu, lượng truyền còn căn cứ vào huyết áp tĩnh mạch trung ương (CVP); Hematocrit, lượng nước tiểu và các điện giải máu.
- Thường bắt đầu truyền dịch vì

- Dịch là phổ biến và có nhiều hơn máu
- Bao giờ trong sốc cũng có mất nhiều dịch.
  - Truyền máu có những nguy hiểm của nó, (sốc do nhầm nhóm, viêm gan virus...)
  - Có nhiều loại dịch truyền khác nhau:
- Tốt nhất là dịch Ringer Lactat (Na^+, Ca^{++}, Cl, lactat) với lượng = 5% trọng lượng cơ thể. Ở bệnh nhân nặng khoảng 50 kg thì truyền khoảng 2000 - 2.500ml. Đây là dịch có thành phần giống dịch ngoại bào nên tác dụng chống sốc rất tốt.
- Nếu không có Ringer thì dùng dung dịch muối đẳng trương ở viện Việt Đức, dùng dung dịch đẳng trương gồm NaCl 25g, glucose 100g, nước cất vừa đủ 100ml
- Có thể dùng dung dịch glucose ưu trương 30%, 50-100ml (cứ 5g gluocse cho thêm 1 đơn vị insulin). Nhược điểm là đưa vào tĩnh mạch nhỏ, dễ gây viêm tắc tĩnh mạch, đái nhiều làm mất kali, hoặc dùng dung dịch cao phân tử Dextran.

- Truyền máu và chế phẩm máu (Plasma khô, Plasma đông lạnh, Fibrinogen, Albumin).

– Chỉ truyền máu khi có thiếu máu thật sự, Hematocrit < 30%

– Tốt nhất truyền máu cùng nhóm.

– Nếu không có, phải truyền máu O nhưng cho dưới 500ml; hoặc truyền khối hồng cầu O. Tốt nhất là truyền máu tươi cùng nhóm vì ngoài hồng cầu chúng còn có các yếu tố đông máu; và chất 2-3 diglyxerophosphat cần cho việc nhả và giữ oxy của huyết cầu tố cho tổ chức.

– Tốc độ và lượng truyền:

+ Khi HA động mạch và nước tiểu đều thiếu thì phải truyền nhanh, có khi cho thuốc trợ tim, hoặc có tràn khí, tràn máu màng phổi, màng tim phải được dẫn lưu ngay, giảm tốc độ truyền.

+ Nếu HA động mạch, CVP sau khi truyền đã lâu, ổn định nhưng sau đó lại tụt xuống, chứng tỏ chưa truyền đủ máu và dịch vẫn tiếp tục mất.

- Trợ tim:

Khi đã bù dịch mà huyết áp động mạch vẫn thấp, CVP cao thì thường do suy tim. Phải dùng trợ tim liều trung bình: Uabain 1/4 mg; Digoxin 0,5mg. Nên dùng các thuốc này như một nguyên tắc đối với người có bệnh tim từ trước, với người già.

– Nếu tuần hoàn chưa tốt lên, phải dùng isuprel, dopamie.

+ Isuprel, (isoprotérenol: liều 0,1 μgkg/phút. Không dùng khi nhịp tim > 130 l/phút.

+ Dopamine: 5-10 μ kg/phút. Dùng khi nhịp tim > 120 l/phút. Chú ý phải giảm thuốc từ từ.

3.2.4. Chống suy thận

Đặt sonde bàng quang: vô trùng tốt.

Khi HA ổn. CVP đã tốt mà chưa có nước tiểu: dùng lasix, có thể tới 19-24 ống/ngày, hoặc Manitol 20%, glycose ưu trương.

– Nếu vẫn không được, phải ngừng truyền, hạn chế đưa dịch vào cơ thể.

Chạy thận nhân tạo khi US > 2 g/l; Creatinin máu lớn hơn 65 mg/l; K^+ máu > 65 mEg/l. Không dùng thuốc kháng sinh, thuốc mê hại thận.

3.2.5. Điều chỉnh rối loạn kiềm toan, điện giải và đông máu

- Trong sốc thường có toan chuyển hoá, sốc càng nặng thì toàn hoá càng nặng.

– Khi có cả suy hô hấp thì có toan hỗn hợp.

– Phải điều chỉnh khi pH < 7,3;

– Thường dùng dung dịch natribicarbonat 8,4% (100ml); 5% (200ml); dung dịch THAM (300ml).

- Rối loạn đông máu: dựa vào tỷ lệ Prothrombin, Fibrinogen, Hovell; nghiệm pháp Von Kaulla, étamol TGE, TS, TC, tiểu cầu.
- Truyền máu tươi cấp các yếu tố đông máu.
- Heparin với CIVD.

3.2.6. Chống nhiễm khuẩn

- Các thủ thuật đảm bảo vô trùng (sonde đái catheter).
- Chỉ dùng kháng sinh khi có triệu chứng nhiễm khuẩn.
- Tốt nhất có kháng sinh đồ. Nếu không có thì dùng kháng sinh phổ rộng

3.2.7. Mổ giải quyết nguyên nhân sốc

- Các trường hợp không thể trì hoãn được, phải vừa hồi sức chống sốc vừa mổ ngay: vỡ gan lách, đứt mạch máu lớn, thủng tim, vỡ khí quản, xoắn ruột.
- Các trường hợp trì hoãn được, tốt nhất là hồi sức cho sốc đi qua sau đó mới mổ: gãy xương lớn, dập nát phần mềm, thủng tạng rỗng.
- Trong khi mổ không bỏ sót tổn thương là nguyên nhân làm sốc nặng thêm sau này.

3.3. Phòng bệnh

- Thực hiện tốt công tác sơ cứu chống sốc ở ngay tuyến đầu sẽ giúp ngăn chặn sốc xảy ra hoặc không làm sốc nặng thêm.
- Điều trị sốc một cách toàn diện, kịp thời. Nhất là không được bỏ sót thương tổn.

KẾT LUẬN

Sốc chấn thương là cấp cứu ngoại khoa thường gặp. Để xử lý được tốt, giảm tỉ lệ tử vong do sốc chấn thương, đòi hỏi phải có một kiến thức tổng hợp vững vàng về bệnh cũng như việc tăng cường trang thiết bị, thuốc men cho các cơ sở ngoại khoa cũng là yếu tố quan trọng, góp phần cải thiện kết quả điều trị sốc chấn thương.

BỎNG

PGS. Nguyễn Đức Phúc

1. ĐẠI CƯƠNG

Bỏng có những thay đổi bệnh lý xảy ra trong cơ thể do các loại nhiệt năng khác nhau. Tuỳ cường độ và thời gian nhiệt tác dụng, tuỳ diện tích thương tổn mà tổn thương bỏng xảy ra khác nhau. Gây ra các thay đổi toàn thân sâu sắc, có thể dẫn tới tử vong.

Có nhiều nguyên nhân gây bỏng, mỗi nguyên nhân gây 1 loại thương tổn khác nhau: bỏng do nhiệt, do hoá chất, do chất phóng xạ... Trong thời bình, bỏng do sinh hoạt phần lớn, đến 75% là bỏng nông. Số còn lại là bỏng sâu và nặng vì nhiệt độ cao: nhà cháy 800°C - 1000°C, bom napan 1300°C - 1500°C, bom hạt nhân hàng triệu độ chưa kể còn bị nhiễm độc do khí oxyt carbon, do chất lân tinh.

Bài này chủ yếu đề cập bỏng thông thường trong sinh hoạt.

2. PHÂN LOẠI BỎNG VỀ ĐỘ SÂU

Dựa vào tác nhân, thời gian gây bỏng, dự kiến thương tổn bệnh lý và theo dõi diễn biến lâm sàng, ta chia bỏng thành 2 loại: bỏng nông và bỏng sâu.

Bỏng nông có bỏng độ I và II.

Bỏng sâu có bỏng độ III và IV.

Giữa 2 loại trên, có loại bỏng trung gian có tên "Bỏng 2 sâu" (nói theo Tiệp Khắc) hay "bỏng độ 3A" (nói theo Nga).

2.1. Bỏng nông

- Bỏng độ I: là bỏng ở lớp sừng, không có thương tổn giải phẫu bệnh lý đáng kể. Da ửng đỏ, hơi rát, ấn ngón tay lên diện bỏng thì màu da nhạt đi, buông ngón tay, da ửng đỏ trở lại: đó là do vi quản dãn. Đây là 1 loại viêm nhẹ, vô khuẩn, phù nề nhẹ, sau 2-3 ngày sẽ tự khỏi: lớp sừng bị bong, không để lại vết tích hoặc da có thể bị đổi màu ít. Hay gặp khi cháy nắng. Khi bị bỏng độ I quá rộng thì có thể có phản ứng toàn thân, biểu hiện sốc, sốt, cá biệt có ca tử vong.
- Bỏng độ II: lớp biểu bì bị thương tổn, xuất hiện các nốt phỏng sau 1-2 giờ. Các nốt phỏng chứa dịch huyết tương, nằm giữa lớp tế bào gai malpighi ở biểu bì. Dịch nốt bỏng ban đầu trong, sau đục dần do lắng fibrin. Dưới chỗ phỏng là lớp tế bào đáy và rất rát. Sau 7-14 ngày, chỗ bỏng sẽ tự liền nhờ

một lớp biểu bì mới, do vai trò sinh sản của lớp tế bào đáy. Chỗ bỏng khô. Khi lành da không để lại sẹo dúm dó.

Bỏng nông độ I và độ II là loại bỏng sẽ tự khỏi, không cần điều trị gì đặc biệt tại chỗ nông, tác dụng của các phương pháp điều trị tại chỗ ít giá trị.

2.2. Bỏng sâu

- Bỏng độ III: lớp tế bào đáy bị tác nhân gây bỏng phá huỷ hoàn toàn, bỏng ăn lan đến lớp trung bì, gây hoại tử da, những mảng da rụng.

Ở bỏng sâu độ III, các nốt bỏng thường bị vỡ, để lại 1 nền ướt màu trắng bệch hay vàng nhạt, sờ hay chạm phải không đau hoặc đau rất ít.

Do mất hết tế bào đáy nên bỏng sâu độ III sẽ bị nhiễm khuẩn; dù điều trị tại chỗ kiểu gì, dù cho bao nhiêu kháng sinh cũng sẽ bị nhiễm khuẩn; để diễn biến tự nhiên sẽ phát triển tổ chức hạt và sẽ thành sẹo dúm dó. Cần vá da che diện bỏng. Vá da xong bệnh bỏng sẽ khỏi.

Bỏng độ IV: nhiệt phá huỷ hết lớp da ăn sâu đến lớp hạ bì, lớp cơ, xương, có chỗ cháy đen. Đôi khi gặp bỏng độ IV ở người bị động kinh, ngã vào lửa, bị cháy nhà... cần nhiều lần cắt bỏ tổ chức hoại tử, chỗ tổ chức hạt lên tốt, sẽ vá da che lại.

2.3. Bỏng trung gian

Bỏng trung gian hay thấy do nước sôi đổ vào người ở phần có quần áo, tất... Bỏng làm bỏng hết lớp biểu bì, làm hỏng các tế bào đáy nằm nông (các tế bào đáy nằm uốn lượn lên xuống). Vai trò của điều trị tại chỗ là quan trọng. Điều trị tốt các cụm tế bào đáy sẽ phát triển, che kín diện bỏng, biến bỏng trung gian thành bỏng độ II, nhờ đó, vết bỏng sẽ khô, không cần vá da, không thành sẹo dúm dó. Trái lại, nếu điều trị xấu, bị nhiễm khuẩn, các cụm tế bào đáy nằm sâu còn sót lại sẽ bị phá huỷ nốt, bỏng trung gian biến thành bỏng sâu. Vết bỏng sẽ ướt, phải vá da che lại.

Chẩn đoán bỏng sâu trong cấp cứu. Thường là dự kiến. Máy móc chẩn đoán ít và đắt tiền. Bộ mặt thật về độ sâu của bỏng sẽ hiện ra sau 8-10 ngày: vết bỏng khô là nông; ướt, nhiễm khuẩn là sâu.

3. TÍNH DIỆN TÍCH BỎNG

Bỏng nặng là bỏng rộng và sâu; tuy nhiên, trong hồi sức cấp cứu, người ta chú ý đến diện tích bỏng là chính. Bỏng rộng đau đớn và mất dịch. Có nhiều cách tính diện tích bỏng song cách đơn giản, dễ nhớ là tính theo "luật 9" theo Wallace như sau:

- Đầu mặt cổ có diện tích: 9%
- Thân mình phía trước: 18%

- Thân mình phía sau: 18%
- Mỗi chi trên: 9%
- Mỗi chi dưới: 18%
- Còn lại vùng hậu môn sinh dục: 1%

Đối với trẻ con, khi tính diện tích thì lưu ý; ví dụ trẻ sơ sinh, đầu mặt cổ từ 9% tăng lên 19%; trái lại diện tích chi dưới từ 18% giảm xuống còn 11%. Còn chi trên và thân mình thì vẫn dùng "luật 9" được. Như vậy, trẻ con có đầu to, chân bé. Với các lứa tuổi trẻ con khác, ta ước tính theo hướng này.

Khi 1 vùng nào đó của cơ thể không bị bỏng hay bị bỏng thêm thì ta giảm bớt hay tăng thêm diện tích bỏng. Cách tính theo Faust như sau: diện tích 1 lòng bàn tay của chính bệnh nhân được tính bằng 1%

4. TIÊN LƯỢNG

- Cần hỏi kỹ tác nhân gây bỏng để dự kiến về độ sâu của bỏng
  + Nước sôi đổ tuột qua da ở phần không có quần áo che thường là bỏng độ II.
  + Nước sôi đổ vào phần cơ thể có quần áp thường là bỏng trung gian hoặc độ III.
  + Trẻ con ngã ngồi vào nồi canh nóng: độ III, ngã xuống hố vôi đang tôi: độ III. Ngã vào lửa, lửa cháy quần áo (xăng): độ III, IV.
  + Bỏng điện: diện tích không rộng song sâu: độ IV.
- Tiên lượng dựa vào diện tích và độ sâu: phải xem là bỏng nặng, gây sốc, có thể dẫn tới tử vong, nếu là:
  + Người lớn, bỏng độ II quá 30% hay bỏng độ III quá 15%.
  + Trẻ con, bỏng độ II quá 12% hay bỏng độ III quá 6%
- Tiên lượng dựa vào vị trí:
  + Bỏng ở đầu mặt, tiên lượng nặng có lẽ do các rối loạn vận mạch và phù não, thiếu máu nuôi não. Bỏng 10% ở đầu, mặt có thể tử vong. Nếu lửa táp, cần xem bỏng ở mắt, yêu cầu khám, xử trí chuyên khoa. Bỏng do lửa cháy trong buồng kín (cabin ô tô) phải phát hiện bỏng đường hô hấp và nhiễm độc do oxyt carbon. Bỏng ở tai cần dựng vành tai cho khỏi xấu.
  + Bỏng ở ngực hay lưng cũng khá nặng do ảnh hưởng đến tưới máu nuôi phổi.
  + Bỏng ở vùng hậu môn sinh dục dễ bị nhiễm khuẩn.
  + Bỏng ở các vùng khớp như vùng cổ, nách, khoeo, cổ chân, các ngón tay... dễ bị sẹo co dúm dó, hạn chế cử động khớp, cần băng riêng không ngẩng mặt lên được, ở nách sẹo làm cánh tay dính khép vào thân; ở mặt trước cổ chân, sẹo rúm ró phải đi bằng gót chân... Cân bằng bất động ở tư thế ngừa co rúm, băng riêng từng ngón tay

5. DIỄN BIẾN LÂM SÀNG

Nhìn chung, 80% tổng số bệnh nhân là bỏng nhẹ: nông, diện hẹp. Bỏng nông dưới 18% diện tích ở người lớn được xem là bỏng nhẹ. Đa số ăn uống được, không nôn, do vậy toàn thân cho ăn uống là đủ, ít khi phải truyền dịch, chỉ cần điều trị tại chỗ thôi. Số còn lại là bỏng nặng: ví dụ một bệnh nhân bỏng 30% diện tích độ 2-3 là nặng, cần hồi sức cấp cứu. Khi hồi sức, ta chú ý đến diện tích bỏng trước đã. Những bệnh nhân này 2-5 ngày ăn vào là nôn, cần dùng đường tĩnh mạch. Bệnh bỏng diễn biến qua 4 giai đoạn sau:

5.1. Giai đoạn sốc bỏng kéo dài chừng 48 giờ đầu. Có 2 thời kỳ:

- Thời kỳ sốc thần kinh diễn ra trong 6 giờ đầu, chủ yếu do đau đớn. Nạn nhân kêu la, vật vã, buồn nôn, HA tăng, mạch nhanh (sốc cường). Dần dần nạn nhân nằm lả đi, vẻ mặt thờ ơ, vã mồ hôi lạnh ở trán, đầu mũi, các đầu chi lạnh ngắt (sốc nhược).
- Thời kỳ sốc bỏng: đây là sốc thương tích điển hình do mất máu là chính, kéo dài từ giờ thứ 6-48 giờ.

Một nạn nhân bỏng sâu độ III, rộng 30% sau 1 giờ sẽ mất 1400 ml huyết tương, tiếp đó cứ mỗi giờ mất thêm 180ml nữa. Huyết tương thoát qua vách vi quản và các nốt phỏng và ngấm vào tổ chức, gây phù nề vùng bị bỏng, làm cho cơ thể mất nhiều protein, nước, điện giải. Hồng cầu cũng bị tan và dễ vỡ. Một khối lượng lớn HC bị tập trung vào các cục máu đông lan toả trong lòng các vi quản, một số nữa bị loại ra khỏi vòng tuần hoàn, ứ trệ ở các tổ chức và nội tạng. Bỏng càng nặng HC càng bị loại nhiều, bị loại từ 19-40% khối lượng HC. Dùng chất phóng xạ Cr^{51} đánh dấu HC cho người bị bỏng trên 51% diện tích cho thấy sau 2 giờ có 38-46% khối lượng HC bị tan vỡ và bị loại. Hậu quả chung là thể tích tuần hoàn bị giảm sút nghiêm trọng, gây sốc nặng.

Nạn nhân nằm lả đi, luôn kêu khát, da và niêm mạc nhợt tím, chân tay lạnh, và mồ hôi lạnh ở trán. HA tụt, mạch nhanh, thân nhiệt giảm, buồn nôn, uống vào là nôn. Tình trạng tưới máu vi quản giảm sút và hiện tượng đông máu lan toả trong lòng mạch sốc nặng ảnh hưởng nghiêm trọng đến chức phận của nhiều cơ quan và nội tạng, nhất là ở gan và thận. Dễ bị viêm thận do sốc bỏng. Nước tiểu ngày một ít đi, đỏ đặc, có nhiều huyết cầu tố, protein, dần dần có thể bị vô niệu.

Xét nghiệm máu thấy bị cô đặc và tình trạng nhiễm toan nặng, dự trữ kiềm giảm, u rê máu tăng. K^+ máu tăng bilirubin tăng.

Những dấu hiệu xấu là nôn ra nước đen (vomito negro), đại tiểu tiện không tự chủ. Trẻ con thường bị tím tái, bụng trướng.

Nếu không bắt đầu truyền dịch thật sớm, bồi phụ tuần hoàn không đủ, tử vong rất cao. Trước khia 80% của bỏng xảy ra trong 48 giờ đầu. Gây đây do điều trị sốc bỏng tốt, tỷ lệ tử vong giai đoạn này giảm hẳn.

5.2. Giai đoạn nhiễm độc cấp tính: kéo dài từ ngày thứ 3 đến ngày 15 do hấp thụ chất độc của tổ chức do hoạt tử và nhiễm khuẩn.

Về lâm sàng, nổi bật các triệu chứng thần kinh: tình trạng kích thích, vật vã, nằm lơ mơ, tri giác hiểu biết sút kém. Dần dần có thể bị hôn mê.

Nạn nhân bị sốt cao dai dẳng đến 40°C - 41°C. Trái lại đầu mũi và chân tay lại lạnh ngắt, môi tím. Da lạnh, nổi vân tím, đôi khi ửng đỏ quanh các chỗ bỏng. Nạn nhân thở nông, không đều, dễ bị sưng phổi vì lạnh, vì nhiễm khuẩn huyết. Đái ít dần, 75% ca bị vô niệu, mạch nhanh yếu nhưng HA không tụt.

Trong máu, số lượng HC bị giảm sút nghiêm trọng song do máu bị cô đặc nên đếm HC ít thấy giảm, thận chí còn tăng. HST cao urê máu tăng, rối loạn điện giải, máu bị nhiễm toan nặng, protein máu giảm.

Về tiêu hoá, bệnh nhân chán ăn, thường nôn; bỏng nặng hay gặp chảy máu tiêu hoá do loét cấp tính (loét Curling) gặp đến 5,7%.

Hiện nay tử vong sau bỏng cao nhất là vào giai đoạn nhiễm độc này. Giai đoạn nhiễm độc cấp tính sẽ kết thúc khi tổ chức hoại tử rơi rụng xong và nhất là vá da xong. Cần điều trị tại chỗ và nhiều lần cắt bỏ tổ chức hoại tử để giảm tử vong.

5.3. Giai đoạn nhiễm trùng là chính

Do hàng rào da bị mất rộng, giai đoạn này kéo dài từ ngày 11 đến khi toàn bộ chỗ mất da được vá da xong. Nếu không sớm vá da, bệnh nhân sẽ bị sốt dao động, gầy mòn, kém ăn, mất ngủ, ở nước tiểu có các cặn bệnh lý, tỉ trọng giảm, thường có protein. Vết bỏng có tổ chức hạt phù nề, nhiễm khuẩn. Vi khuẩn hay gặp là tụ cầu vàng (48%), liên cầu khuẩn tan huyết (78%). Gần đây rất nhiều trực khẩu mủ xanh (Pseudomonas Aeruginosa), 1 loại tạp khuẩn đã trở nên gây bệnh, khó trị. Nếu bệnh nhân qua được giai đoạn sốc bỏng thì nhiễm khuẩn huyết là nguyên nhân gây tử vong chính (70%).

Cần tích cực chuẩn bị toàn thân: cho ăn nhiều đạm, truyền máu, huyết tương nhiều lần và vá da sớm che hết chỗ mất da. Nhiều ca, bệnh nhân đang sốt, chán ăn, vá da xong bệnh nhân hết sốt, ăn uống được khá hơn.

5.4. Giai đoạn hồi phục hay suy mãn kéo dài: tuỳ có vá da che hết diện bỏng sâu hay không ?

Nếu điều trị kéo, muộn, bệnh nhân suy mãn, thiếu nhiều protein thì sẽ lâm vào "vòng luẩn quẩn". Gầy mòn hốc hác, miếng vá không "ăn' loét nhiều chỗ, bàn chân bị nề do suy dinh dưỡng. Tử vong cao.

6. ĐIỀU TRỊ

6.1. Điều trị toàn thân

Đối với bệnh nhân, nhất là khi có nhiều bệnh nhân một lúc, cần sơ bộ khám và phân chia 2 nhóm.

- Nhóm bệnh nhân nhẹ, dự kiến bỏng nông, < 18-20% diện tích, thường chiếm đa số, cần chú ý cho thuốc giảm đau và cho băng bảo vệ vết thương, cho ăn uống.
- Nhóm bệnh nhân nặng, bỏng sâu và rộng, cần cho ngay thuốc giảm đau và hồi sức bằng đường tĩnh mạch.

6.1.1. Sơ cứu

- Cho Morphin: người lớn cứ 12 giờ cho 1 ống 0,01g hoặc cho hỗn hợp thuốc gây liệt hạch thần kinh: cho mỗi kg cân nặng:

  + Aminazin 1mg

  + Phenecgan 1mg

  + Dolacgan 2mg

  Trẻ me dùng phối hợp 2 thứ sau rất tốt: kháng histamin + dẫn xuất Morphin.
- Đối với bỏng diện tích bé, nhất là ở hai bàn tay thì ngâm ngay phần chi bỏng trong nước có đá lạnh, mỗi lần ngâm 20 phút. Rút ra mấy phút cho da thở rồi ngâm tiếp. Thời gian 2 giờ. Đỡ hẳn đau, đỡ phỏng nước.
- Uống được cho uống nhiều nước có đường, có pha bicarbonat Natri (hoặc uống viên).
- Không cởi quần áo mà cắt bỏ, chú ý chống lạnh, nhiệt độ xung quanh tốt nhất 22°C - 24°C. Trời rét phải ủ ấm song ở bỏng không nên sưởi.
- Tại chỗ không nên bôi dầu mỡ hoặc đắp lá, không nên rửa, chỉ phủ vải sạch rồi chuyển đi.
- Khi vận chuyển không để cao đầu. Chú ý tháo nhẫn vòng nếu có.

6.1.2. Xử trí hai ngày đầu đối với bỏng nặng

Cần cấp cứu tốt trong giai đoạn sốc bỏng. Phải rất chú ý yếu tố thời gian.

Phải tranh thủ truyền dịch sớm từng phút nhất là trong 8 giờ đầu -8 giờ này ảnh hưởng lớn đến kết quả điều trị. Để trôi mất 8 giờ không truyền dịch, sẽ có các thay đổi không hồi phục ở nội tạng (gan, thận, ruột) do hội chứng đông máu lan toả trong lòng mạch (CIVD).

Truyền dịch theo công thức Evans (1953) như sau: trong 24 giờ đầu, tổng lượng dịch cần truyền là: Kg (nặng) x % (diện tích) x 2 + 2000. Ví dụ: một người 50 kg nặng, bị bỏng 30% cần truyền trong 24 giờ là:

50 x 30 x 2 + 2000 = 5000 ml

Dù bỏng rộng, 24 giờ đầu không nên quá 10 lít. Cách phân phối loại dịch truyền trong 5 lít này có thể như sau:

- 1/6: máu, huyết tương, chất keo thay thế.
- ??? 1/6: dung dịch bicacbonat Natri 12,5% hay dung dịch Ringer lactat hoặc cho uống 10g bicacbonat natri.
- 1/3: là huyết thanh mặn đẳng trương

2000ml trong công thức là huyết thanh ngọt đẳng trương.

Việc phân phối số lượng dịch truyền như sau:

- 8 giờ đầu: cho 1/2 tổng số, đây là phần quan trọng nhất.
- 8 giờ tiếp theo cho 1/4 tổng số.
- 8 giờ cuối cùng của ngày đầu, cho nốt 1/4 tổng số còn lại.

Ngày thứ hai cho chừng 1/2 số lượng ngày thứ nhất và cố gắng cho ăn uống thêm. Bỏng nặng quá, có khi 4-5 hôm vẫn phải dùng đường truyền tĩnh mạch, không ăn uống được.

Ngoài công thức Evans, có thể tính nhanh theo cách sau: bỏng nặng cho tổng lượng dịch bằng 1/10 thân trọng và cơ bản phải theo dõi nước tiểu. Theo dõi huyết áp tĩnh mạch trung tâm trong bỏng không tốt (độ thấm thành mạch thay đổi).

Theo dõi tốt nhất là đặt thông đái theo dõi lượng nước tiểu qua ra giờ. Ở người lớn, mỗi giờ đái 50-60ml nước tiểu là vừa. Trên 100 ml là nhiều quá, cần giảm lượng dịch truyền. Ở trẻ em chừng 10 tuổi, nước tiểu 30ml/ giờ là vừa, trẻ 1 tuổi 20 ml/ giờ là vừa. Các biện pháp khác: thở oxy, kháng sinh, ngừa uống ván, sinh tố.

6.1.3. Điều trị tại chỗ

Bỏng là một vết thương rộng. Đối với bỏng sâu, phải chú ý chống nhiễm khuẩn. Các cơ sở điều trị chuyên khoa, điều trị bỏng trong điều kiện như ở phòng mổ. Từng bệnh nhân được cách ly để tránh "nhiễm khuẩn chéo".

Có nhiều cách điều trị tại chỗ:

- Với nốt phỏng nhỏ để mặc, nốt phỏng to chọc ở bờ cho thoát dịch.
- Băng diệt bỏng với vài lớp gạc tẩm nhiều thứ thuốc: dầu cá, thuốc mỡ, Visonevski, dầu gấc, thuốc mỡ, oxyt kẽm, cao lá sim, nước sắc vỏ cây xoan trà (B_{76}), nghệ, lá sắn thuyền...
- Ở trẻ em và ở các chi có thể quấn thêm vài lượt thạch cao mỏng cho khỏi tuột.

- Bỏng ở mặt, vùng hậu môn sinh dục thì rắc bột sous gallate de bismuth, để hở, không băng.
- Các vết bỏng nông thường lành khô tự nhiên sau 7-8 ngày. Các vết bỏng sâu cần cắt bỏ hoại tử nhiều lần, thay băng nhiều lần, mỗi lần lại gây mê nhẹ.

Cần ngăn ngừa di chứng sẹo co dính vùng khớp đối với bỏng sâu: băng riêng từng ngón tay, khớp bỏng phải giữ ở tư thế dự phòng quá mức, hạn chế sẹo co rúm. Tập cử động mọi khớp lành.

6.2. Xử trí ngày 3-15

Cần cho ăn thật tốt, mỗi ngày 3000-4000 calo. Khi nạn nhân ăn uống kém truyền dịch và đạm bổ sung. Theo dõi nước tiểu, phải đái hơn 1,5 lít mỗi ngày.

Cho truyền máu ít một, nhiều lần. Băng ẩm diện bỏng. Cắt lọc hoại tử nhiều lần khi cần. Mảng da đen khô chưa kịp cắt bỏ thì rạch ngang dọc cho sâu. Da khô kiểu vòng tròn ở chi cần rạch đứt cho khỏi như garô. Chuẩn bị vá da với băng ướt diện bỏng với dung dịch huyết thanh mặn đậm đặc dần: 9%, 2%, 5%, 10%...

6.3. Từ ngày 15

Cần vá da sớm che chỗ bỏng sâu. Quá 6 tuần, chưa che kín hết là chất lượng điều trị thấp.

Đảm bảo cho ăn tốt và truyền máu đưa tỉ lệ huyết sắc tố lên trên 50% để giúp cho miếng da ghép dễ "ăn". Nếu tổ chức hạt nề to cần chuẩn bị tại chỗ với băng ướt dung dịch muối ưu trương, có thể pha thêm cortison, kháng sinh. Băng hơi ép để tạo một tổ chức hạt đỏ, sạch mịn, ít nhiễm khuẩn để giúp cho miếng da ghép được sống tốt.

Cơ bản vá da tự thân kiểu mỏng, biểu bì, theo Thiersch, lấy ở nơi da lành.

Miếng da vá mỏng 0,3mm. Ở trẻ em lấy mỏng 0,15 - 0,2mm. Da mỏng lấy trên lớp tế bào đáy nên lấy được nhiều lần. Trên cùng một chỗ cho da có thể lấy được 2-5 lần. Miếng vá da tự thân sẽ sống vĩnh viễn. Cần ưu tiên vá da cho nơi bỏng sâu ở vùng khớp, ngăn ngừa sẹo co rúm gấp khớp.

Nếu mất da rộng, có thể lấy miếng da mỏng cho vào máy dập, biến nó thành miếng da hình lưới, tăng diện tích che da lên 4-6 lần.

Chỗ nào chưa vá da tự thân được sẽ xen kẽ vá da đồng loại (người thân, người chết) hay khác loại (lợn, ếch). Hai loại vá này chỉ là những bỏng sinh vật, có tác dụng che diện bỏng tạm thời chừng 3 tuần. Lấy da của người khác phải loại bỏ người bị giang mai, sốt rét, HIV v.v...

Hiện nay, với kỹ thuật nuôi cấy tế bào, người ta có thể nuôi một mẩu da tổ chức bệnh nhân thành một mảng rộng hàng mét vuông, tha hồ che da.

Ngoài vá da mỏng kiểu Thiersch, còn có cấy da kiểu Deverdin. Đó là các miếng da tự thân nhỏ 1-2mm, lấy mỏng ở biểu bì, có thể đến lớp tế bào đáy, cấy thưa trên diện bỏng, chủ yếu cho diện bỏng có tổ chức hạt xấu: to, nề, già, nhiễm khuẩn.

7. VÀI NÉT BỎNG DO HOÁ CHẤT

Đó là bỏng do acid (ví dụ tệ nạn tạt acid vào mặt), do chất kiềm, các muối kim loại nặng. Trong chiến tranh có bỏng do phospho. Bỏng do hoá chất gặp đến 10% tai nạn công nghiệp.

Xử trí: quan trọng nhất là dội tia nước mạnh có thể loại bỏ 80% hoá chất. Số còn lại, trung hoà bằng hoá chất ngược lại.

Nếu acid gây bỏng, dùng dung dịch Natri bicacbonat 2% các chất kiềm khác. Nếu chất kiềm gây bỏng, dùng acid acetic, acid boric, acid citric 1-2% để trung hoà kiềm.

8. VÀI NÉT VỀ BỎNG ĐIỆN

Bỏng điện có diện tích nhỏ nhưng sâu đến tận xương. Tổ chức nào có điện trở nhiều sẽ bị bỏng nặng: da, xương. Cho đến khi cấp cứu tách khỏi nguồn điện xong thì việc điều trị toàn thân đa số nhẹ, điều trị tại chỗ khó do bỏng rất sâu.

NHÀ XUẤT BẢN Y HỌC

BỆNH HỌC NGOẠI

TẬP 2

Chịu trách nhiệm xuất bản

HOÀNG TRỌNG QUANG

Biên tập:	BS. NGUYỄN THỊ TỐT
Sửa bản in:	NGUYỄN THỊ TỐT
Trình bày bìa:	CHU HÙNG
Kt vi tính:	BÙI THỊ THƯƠNG

In 1200 cuốn, khổ 19 x 27cm tại Xưởng in Nhà xuất bản Y học.
Số đăng ký kế hoạch xuất bản: 23 - 2006/CXB/32 - 271/YH
In xong và nộp lưu chiểu quý II năm 2006.

Tìm đọc

- ***Bệnh học ngoại khoa tập 1***
- ***Bệnh học ngoại khoa (Giáo trình sau Đại học)***
- ***Ngoại khoa cơ sở***
- ***Triệu chứng học ngoại khoa***
- ***Bệnh học ngoại khoa***
- ***Cấp cứu ngoại khoa tim mạch lồng ngực***
- ***Cấp cứu ngoại khoa tiết niệu***
- ***Cấp cứu ngoại khoa tiêu hoá***
- ***Cấp cứu ngoại khoa thần kinh***
- ***Cấp cứu ngoại khoa nhi khoa***

NHÀ XUẤT BẢN Y HỌC

Địa chỉ: 352 Đội Cấn - Ba Đình - Hà Nội

Tel: 04.7625922 - 7625934 - 7.627819 - Fax: 04.7625923

E-mail: Xuatbanyhoc@fpt.vn

Website: www.cimsi.org.vn/nhaxuatbanyhoc

GIÁ: 39.000Đ

GT.0000005180

Tìm đọc

- *Bệnh học ngoại khoa tập 1*
- *Bệnh học ngoại khoa (Giáo trình sau Đại học)*
- *Ngoại khoa cơ sở*
- *Triệu chứng học ngoại khoa*
- *Bệnh học ngoại khoa*
- *Cấp cứu ngoại khoa tim mạch lồng ngực*
- *Cấp cứu ngoại khoa tiết niệu*
- *Cấp cứu ngoại khoa tiêu hoá*
- *Cấp cứu ngoại khoa thần kinh*
- *Cấp cứu ngoại khoa nhi khoa*

ĐẠI H
TRU

NHÀ XUẤT BẢN Y HỌC

Địa chỉ: 352 Đội Cấn - Ba Đình - Hà Nội

Tel: 04.7625922 - 7625934 - 7.627819 - Fax: 04.7625923

E-mail: Xuatbanyhoc@fpt.vn

Website: www.cimsi.org.vn/nhaxuatbanyhoc

GIÁ: 39.000Đ