MỤC LỤC

Trang

Lời cảm tạ
Lời giới thiệu
Lời tựa

Chương 1: SIÊU ÂM THAI Ở TAM CÁ NGUYỆT I
Hình ảnh siêu âm 2
Cơ thể học thai nhi từ 7-14 tuần 5
Các số đo 7
Những trị số số đo bình thường 9
Những dấu hiệu thai có dự hậu xấu 9
Siêu âm thường qui trong thai kỳ 17

Chương 2: CƠ THỂ HỌC THAI NHI BÌNH THƯỜNG
Não bộ 18
Mặt - cổ 23
Cột sống 27
Ngực 28
Bụng 31
Hệ niệu 34
Tứ chi 36
Giới tính 38

Chương 3: SIÊU ÂM NHAU – ỐI – DÂY RỐN
Nhau 40
Ối 58
Dây rốn 60

Chương 4: SIÊU ÂM XÁC ĐỊNH TUỔI THAI
Chiều dài đầu - mông 69
Đường kính lưỡng đỉnh 70
Chiều dài xương đùi 74
Các thông số khác 75
Ứng dụng trên lâm sàng 77

Chương 5: SIÊU ÂM ĐÁNH GIÁ SỰ RỐI LOẠN TĂNG TRƯỞNG CỦA THAI NHI
Thai to 79
Thai chậm tăng trưởng trong tử cung 79
Thai chết lưu 88

Chương 6: HỆ THẦN KINH
Những điểm cần lưu ý 92

Thai vô não 92
Thoát vị não – màng não 94
Holoprosencephaly 97
Não úng thủy 100
Hội chứng Dandy-Walker 101
Dị tật Arnold-Chiari II 103
Bất sản thể chai 103
Xuất huyết não 104
Đầu nhỏ 105
Nang của đám rối mạch mạc 106
Hở cột sống 107
Những bất thường ở mặt-cổ 110
Sứt môi-chẻ vòm hầu 110
Thiểu sản xương cánh mũi 110
Nang thanh dịch vùng cổ – gáy 112
U tuyến giáp 112
U quái 113
Hai mắt gần 114
Hai mắt xa 114
Bất sản xương hàm dưới 114

Chương 7: HỆ HÔ HẤP
Đa nang phổi 117
Tràn dịch màng phổi 120
Thoát vị cơ hoành 121

Chương 8: HỆ TUẦN HOÀN
Hệ tuần hoàn thai nhi trước và và sau sanh 124
Siêu âm tim thai nhi 125
Các mặt cắt cơ bản 126
Siêu âm chức năng tim thai nhi 131
Siêu âm doppler tim thai nhi 134
Các bất thường cấu trúc ở tim thai nhi 141
Thông liên nhĩ 141
Thông liên thất 142
Ống nhĩ thất 144
Bất thường ở tim trái 145
Thất eo động mạch chủ 145
Bất thường ở tim phải 146
Hoán vị các đại động mạch 147
Thất phải có hai đường ra 148
Tứ chứng Fallot 148

Thân chung đại động mạch 149
Phủ tạng đảo ngược 149
Bít lỗ bầu dục 151
Khối u tim 151
Nốt phản âm sáng 151
Bệnh lý cơ tim 152
Rối loạn nhịp tim 153

Chương 9: HỆ TIÊU HÓA

Những dấu hiệu gợi ý 157
Bệnh lý các tạng rỗng 157
Hẹp thực quản 157
Dạ dày 159
Hẹp tá tràng 161
Ruột non 164
Ruột già 165
Bệnh lý các tạng đặc 167
Gan 167
Lách 167
Tụy 168
Các bệnh lý đường mật 168
Xoang bụng 168
Viêm phúc mạc phân xu 168
Báng bụng 170
Các khối dạng nang 172

Chương 10. KHUYẾT TẬT THÀNH BỤNG

Thoát vị rốn sinh lý 174
Thoát vị rốn 176
Hở thành bụng 179
Hở thành ngực 182
Bất thường thân – dây rốn 182
Thoát vị ổ nhớp 183
Hội chứng dải sợi ối 187

Chương 11: HỆ TIẾT NIỆU – SINH DỤC

Thận trướng nước 190
Hệ thống góp nước tiểu đôi 191
Tắc nghẽn chỗ nối niệu quản – bể thận 192
Trào ngược bàng quang – niệu quản 192
Tắc nghẽn đường tiểu dưới 194
Thận đa nang lớn 196
Thận đa nang nhỏ 196

Bất sản thận 197
U thận, nang thận 199
U tuyến thượng thận 200
Bất thường cơ quan sinh dục 200

Chương 12: HỆ XƯƠNG-CƠ

Những điểm cần lưu ý 206
Các yếu tố cần khảo sát 207
Thứ tự khảo sát 207
Phân loại 211

Chương 13: ĐA THAI

Phôi thai học 230
Song thai một bánh nhau 232
Song thai một buồng ối 234
Sự chênh lệch tăng trưởng giữa hai thai trong song thai 234
Biến chứng trong song thai cùng trứng – một bánh nhau 235

Chương 14: PHÙ THAI KHÔNG DO MIỄN DỊCH

Định nghĩa 245
Nguyên nhân 245
Siêu âm 245
Chẩn đoán phân biệt 250
Dự hậu 250

Chương 15: CÁC HỘI CHỨNG MẤT CÂN BẰNG SỐ LƯỢNG NHIỄM SẮC THỂ

Mất cân bằng số lượng nhiễm sắc thể thường 252
Hội chứng Down 252
Hội chứng Edwards 257
Hội chứng Patau 258
Mất cân bằng nhiễm sắc thể giới tính 260
Thiếu một nhiễm sắc thể: Hội chứng Turner 260
Dư một nhiễm sắc thể 260
Hội chứng tam bội nhiễm sắc thể 264
Những bất thường đơn lẻ cần khảo sát nhiễm sắc thể đồ 265

Chương 16: SIÊU ÂM DOPPLER TRONG SẢN PHỤ KHOA

Nguyên lý của siêu âm Doppler 268
Hiệu ứng Doppler 268
Các hệ thống Doppler 271
Hiện tượng vượt ngưỡng 273
Phân tích phổ Doppler 277
Siêu âm Doppler sản 278
Thai chậm phát triển trong tử cung 278

Khảo sát bệnh lý thai nhi 285
Khảo sát dây rốn 297
Khảo sát bệnh lý tế bào nuôi 300
Khảo sát thai lạc chỗ 300
Siêu âm Doppler phụ khoa 300
Bệnh lý nội mạc tử cung 300
U nang buồng trứng 302
Xoắn buồng trứng 303
Kết luận 305
Chương 17: SIÊU ÂM 3 CHIỀU TRONG KHẢO SÁT THAI
Đại cương 306
Siêu âm 3 chiều là gì? 307
Khái niệm siêu âm 4 chiều là gì? 311
Các hình thái siêu âm 3 chiều – Ứng dụng 312
Giá trị của siêu âm 3 D trong khảo sát thai 3 tháng đầu 313
Siêu âm 3D trong khảo sát thai 3 tháng giữa 314
Siêu âm 3D trong khảo sát thai 3 tháng cuối 326
Ưu điểm của siêu âm 3D so với siêu âm 2D truyền thống 326
Giới hạn của siêu âm 3 chiều và sự phát triển trong tương lai 327
Kết luận 328
Chương 18: ẢNH GIẢ VÀ CẠM BẪY TRONG SIÊU ÂM CHẨN ĐOÁN SẢN KHOA
Ôn lại về nguyên lý siêu âm 329
Một số định nghĩa 330
Ý nghĩa của một số ảnh giả 330
Một số trường hợp minh họa trong sản khoa 336
Kết luận 344

CHƯƠNG I

SIÊU ÂM THAI Ở TAM CÁ NGUYỆT I

Trứng sau khi thụ tinh sẽ phân chia thành nhiều tế bào và di chuyển theo vòi trứng đến làm tổ ở trong lớp nội mạc tử cung đã được chuẩn bị bởi nội tiết tố thai kỳ. Những tế bào bên trong (embryoblast) sẽ phát triển thành phôi thai và những tế bào bên ngoài (trophoblast) sẽ ăn sâu vào nội mạc tử cung để phát triển thành nhau thai (Hình 1.1).

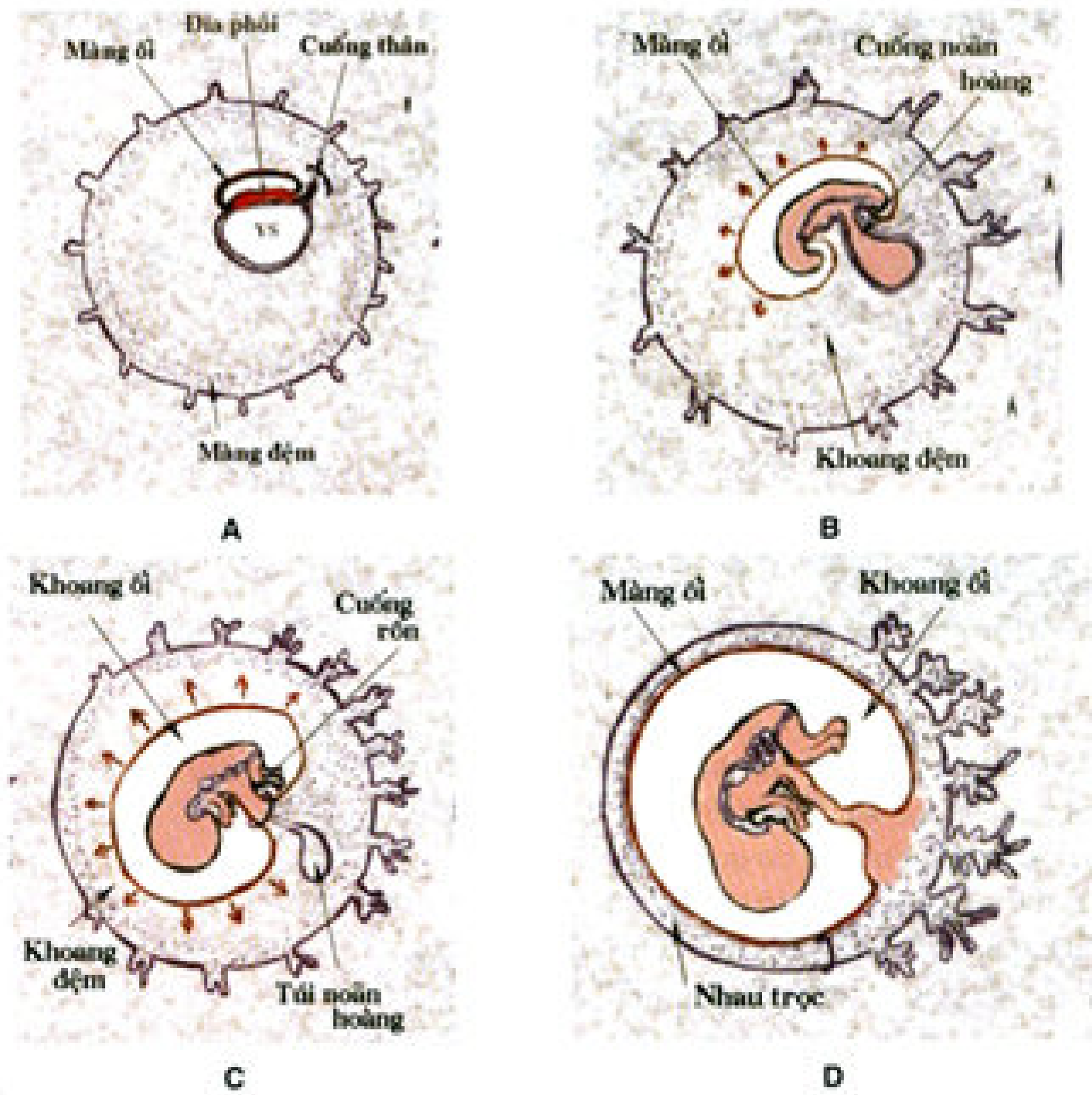

Hình 1.1: *Hình minh họa sự phát triển của phôi thai.*

A. Bắt đầu sự thành lập của khoang đệm, khoang ối. Đĩa phôi nằm ở giữa khoang ối và túi noãn hoàng. Các cấu trúc này nối kết với lớp nhau qua phần cuống thân (YS: túi noãn hoàng).

B. Khoang ối lớn dần, cuộn thai nhi vào trong cùng với túi noãn hoàng tạo thành một đoạn hẹp gọi là cuống noãn hoàng. Phần lông nhau phía dưới cuống thân bắt đầu phát triển hơn những phần khác.

C. Màng ối bao phủ đoạn cuống rốn đang thành lập, đẩy phần còn lại của túi noãn hoàng ra sát màng đệm.

D. Màng ối áp sát vào màng đệm và bánh nhau giai đoạn sớm được thành lập.

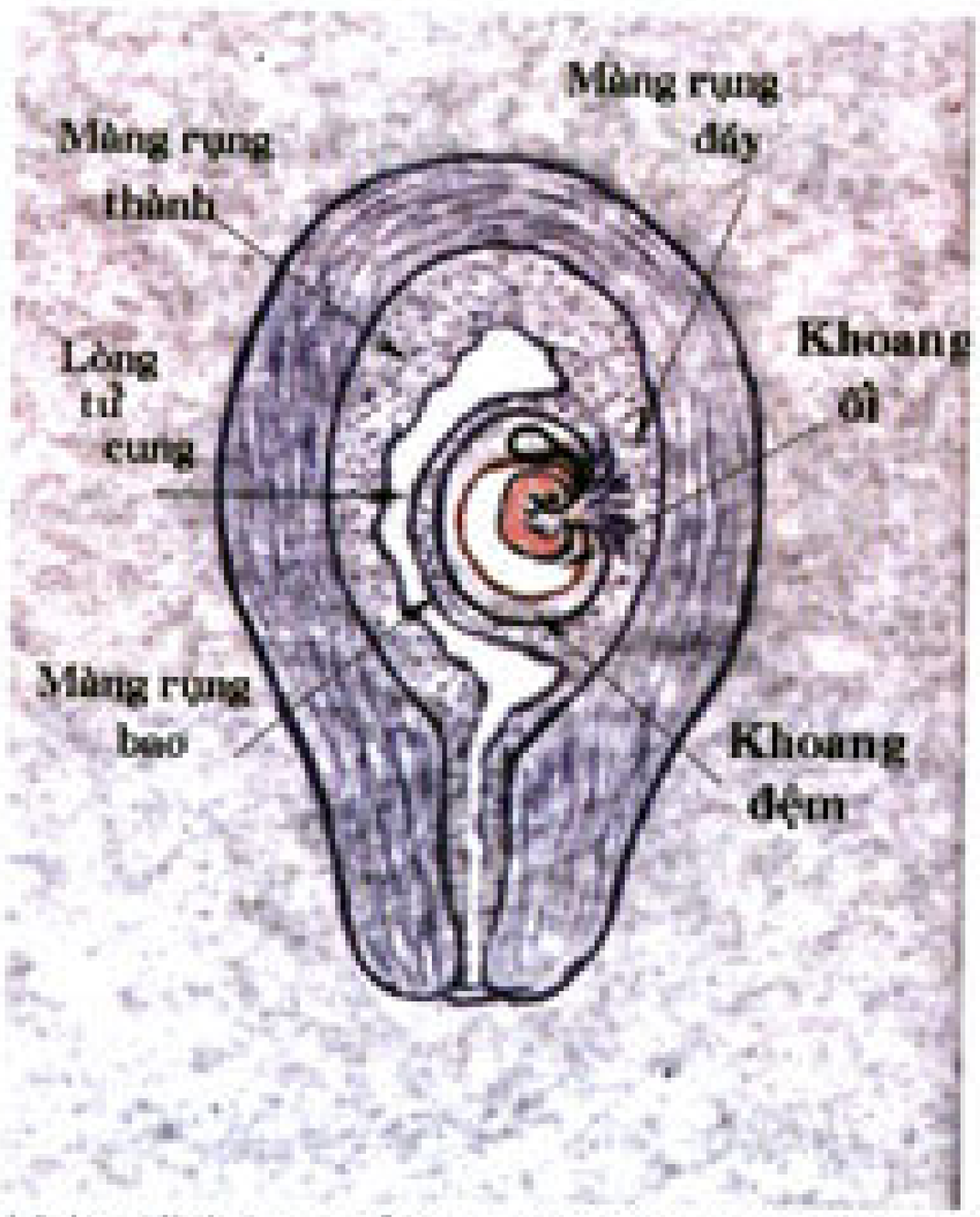

E. Hình minh họa túi thai trong tử cung và các lớp màng rụng của niêm mạc tử cung. (Moore KL: The Developing Human: Clinically Oriented Embryology)

Giai đoạn phôi (embryonic period) bắt đầu từ tuần lễ thứ 4 đến tuần lễ thứ 8 của giai đoạn phát triển (tuổi thai 10 tuần). Trong thời gian này các tế bào sẽ phân hóa thành những mô, cơ quan chuyên biệt và ở cuối giai đoạn phôi những cơ quan chủ yếu trong cơ thể sẽ được hình thành. Giai đoạn thai (fetal period) tiếp theo cho đến cuối thai kỳ là thời gian để các cơ quan tiếp tục phát triển về kích thước và hoàn thiện các chức năng riêng biệt.

Tam cá nguyệt I bắt đầu từ thời điểm thụ tinh đến 13 tuần. Trên lâm sàng, tuổi thai trong suốt thai kỳ sẽ được tính từ ngày đầu của kỳ kinh cuối.

1. HÌNH ẢNH SIÊU ÂM

1.1. Túi thai

Thấy được ở tuổi thai từ 4-4,5 tuần tính từ ngày kinh chót qua siêu âm đường âm đạo, là một vòng tròn phản âm trống được viền bởi một lớp phản âm sáng nằm trong lớp màng rụng của nội mạc tử cung, lệch một bên so với đường giữa lòng tử cung (Hình 1.2).

A

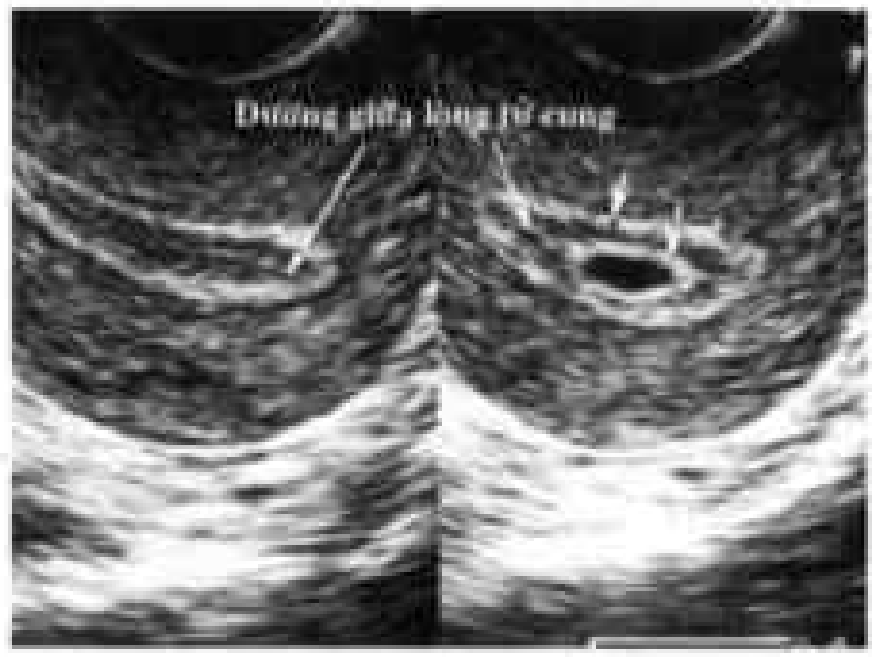

B

C

D

E

Hình 1.2:

A. Túi thai trong tử cung ở giai đoạn sau trễ kinh 4 ngày.

B. Tử cung cắt dọc. Hình bên trái: mặt cắt ngay giữa lòng tử cung, không thấy túi thai. Hình bên phải: mặt cắt bên cạnh đường giữa lòng tử cung, có túi thai nằm trong lớp màng rụng.

C. Túi thai kép ở mặt cắt ngang buồng tử cung.

D. Túi thai kép ở mặt cắt trán.

E. Hoàng thể của thai kỳ ở buồng trứng bên trái.

1.2. Dấu hiệu "túi thai kép" (double decidual sacs sign)

- Là hai đường viền phản âm sáng của niêm mạc tử cung tăng sinh dưới tác dụng của nội tiết tố thai kỳ: đường viền bên ngoài là lớp màng rụng thành (decidua parietalis) nằm phía đối diện với lòng tử cung và đường viền bên trong từ lớp màng rụng bao (decidua capsularis) nằm ở bờ tự do của túi thai, cách nhau bởi lòng tử cung.
- Màng rụng đáy (decidua basalis) là phần niêm mạc nằm tiếp giáp với lớp cơ ở thành tử cung, sẽ hợp với lớp màng đệm (chorionic frondosum) của thai để thành lập bánh nhau sau này.

1.3. Túi noãn hoàng (yolk sac)

- Thấy được ở tuổi thai 5-5,5 tuần, là một vòng tròn đều phản âm trống, bờ mỏng (Hình 1.3). Mỗi khoang ối chỉ có một túi noãn hoàng, do đó số lượng túi noãn hoàng sẽ được dùng để tính số túi ối trong trường hợp đa thai ở giai đoạn sớm.
- Khi khoang ối phát triển, túi noãn hoàng sẽ bị ép sát vào thành của khoang đệm ở tuổi thai khoảng 11 tuần.

A

B

Hình 1.3:

A. Thai 5,5 tuần: có túi noãn hoàng.

B. Hai túi noãn hoàng trong đa thai.

1.4. Phôi thai

- Xuất hiện đầu tiên như là một điểm sáng dầy lên ở bên cạnh túi noãn hoàng (Hình 1.4).
- Ở thời điểm này sẽ thấy được cùng một lúc hai túi phản âm trống nằm trong khoang đệm: túi noãn hoàng kích thước nhỏ và túi ối kích thước lớn hơn có phôi thai nằm bên trong. Túi ối được thành lập trước túi noãn hoàng, tuy nhiên khó thấy trên siêu âm hơn túi noãn hoàng.

A

B

Hình 1.4:

A. Thai 6 tuần: phôi thai có phản âm mạnh nằm cạnh túi noãn hoàng.

B. Phôi thai nằm trong khoang ối. Túi noãn hoàng (YS) nằm trong khoang đệm.

- Phôi thai được thấy rõ ở tuổi thai 6-6,5 tuần. Khi phôi thai đo được 5mm nếu không thấy có hoạt động của tim thai nhi có nghĩa là thai đã chết.
- Khoang ối phát triển nhanh hơn khoang đệm và đến khoảng 14 tuần màng ối sẽ áp sát màng đệm, khi đó sẽ chỉ còn một khoang duy nhất là khoang ối.

2. CƠ THỂ HỌC THAI NHI TỪ 7-14 TUẦN

2.1. Thai 7-8 tuần

Chiều dài đầu - mông thai nhi đo được từ 6-11mm ở 7 tuần và 14-21mm ở 8 tuần. Não bộ phát triển nhanh với phần não tiên khởi có dạng những túi cuộn (brain vesicles) phản âm trống (Hình 1.5). Túi noãn hoàng co nhỏ dần. Ruột thai nhi bắt đầu chui vào đoạn gần ở chân cuống rốn, đôi khi có thể thấy được khi siêu âm qua đường âm đạo (Hình 1.6).

Hình 1.5: *Mặt cắt dọc giữa thân: phần não thất thai nhi có hình dạng các túi phản âm trống.*

Hình 1.6: Ruột thai nhi thoát vị vào chân cuống rốn: có vùng phản âm sáng ở đoạn cuống rốn sát thành bụng.

- Màng ối là một màng mỏng bao quanh thai nhi và phân cách thai nhi với khoang đệm (còn gọi là khoang ngoại phôi, extraembryonic coelom).
- Nhau bắt đầu dầy lên ở vị trí trứng thụ tinh làm tổ, đánh dấu vị trí nhau thật sự sau này.

2.2. Thai 9-11 tuần

- Chiều dài đầu-mông trung bình 23mm ở thai 9 tuần, 31mm ở thai 10 tuần và 41mm ở thai 11 tuần (Hình 1.7).
- Thai nhi có thể được nhìn thấy rõ qua siêu âm bụng hoặc siêu âm qua âm đạo.

A

B

Hình 1.7:

A. Thai 9 tuần: mặt cắt dọc. Túi noãn hoàng bị ép vào gần sát màng đệm.

B. Thai 9 tuần: mặt cắt trán. Các mầm chi trên và chi dưới.

- Có cử động toàn thân và cử động của các chi.
- Não thất thai nhi tương đối rộng, chứa đầy các đám rối mạch mạc (Hình 1.8).
- Ruột thai nhi trở vào khoang bụng.
- Nhịp tim thai tăng dần từ 120-160 nhịp/phút sau 6-7 tuần.
- Kích thước túi ối so với chiều dài đầu - mông thai nhi nên > 5mm[1].

Hình 1.8: Cắt ngang hộp sọ ở vị trí hai não thất bên: các đám rối mạch mạc có phản âm sáng

2.3. Thai 12-14 tuần

- Màng ối áp sát màng đệm, không còn thấy khoang đệm.
- Hộp sọ thai nhi hóa xương đầy đủ, thấy được các xương và các khớp sọ.
- Tuổi thai bắt đầu được ước tính dựa vào các số đo đường kính lưỡng đỉnh, chu vi vòng đầu và chiều dài xương đùi.
- Thấy được các cơ quan nội tạng trọng yếu: gan, dạ dày, bàng quang, ruột. Với đầu dò âm đạo, ở mặt cắt 4 buồng sẽ thấy được các ngăn tim và các mạch máu lớn xuất phát từ tim.
- Thấy được đầy đủ tứ chi với các đoạn xương gần, giữa, xa. Đánh giá được sự cân đối giữa các chi và các phần khác trong cơ thể.
- Có thể phát hiện những dị tật sớm dựa vào những thể hiện bất thường trên cơ thể thai nhi: không có xương sọ, mất chi, thoát vị rốn... hoặc những dấu hiệu báo động nguy cơ cao những rối loạn nhiễm sắc thể như phù nề dưới da, không có xương cánh mũi...

3. CÁC SỐ ĐO

3.1. Túi thai

- Đo hết bờ trong, không bao gồm vòng phản âm sáng bên ngoài.
- Đo cả ba chiều: dọc, ngang và chiều cao. Đường kính trung bình của túi thai sẽ là trung bình cộng của ba số đo trên (Hình 1.9).

3.2. Túi noãn hoàng

- Túi có hình tròn đều, bờ mỏng, phản âm trống, đường kính 5- 6mm ở thời điểm xuất hiện.
- Đo theo bờ trong – trong.

3.3. Chiều dài đầu-mông

- Là số đo để tính tuổi thai chính xác nhất ở 6-10 tuần vì sự thay đổi sinh học không đáng kể ở tuổi thai < 12 tuần.
- Đo ngay từ khi thấy được phôi thai.
- Đo ở mặt cắt dọc để có chiều dài dài nhất, thấy rõ được hai điểm ở đầu và cuối phôi thai, không đo gồm các chi và túi noãn hoàng (Hình 1.10).

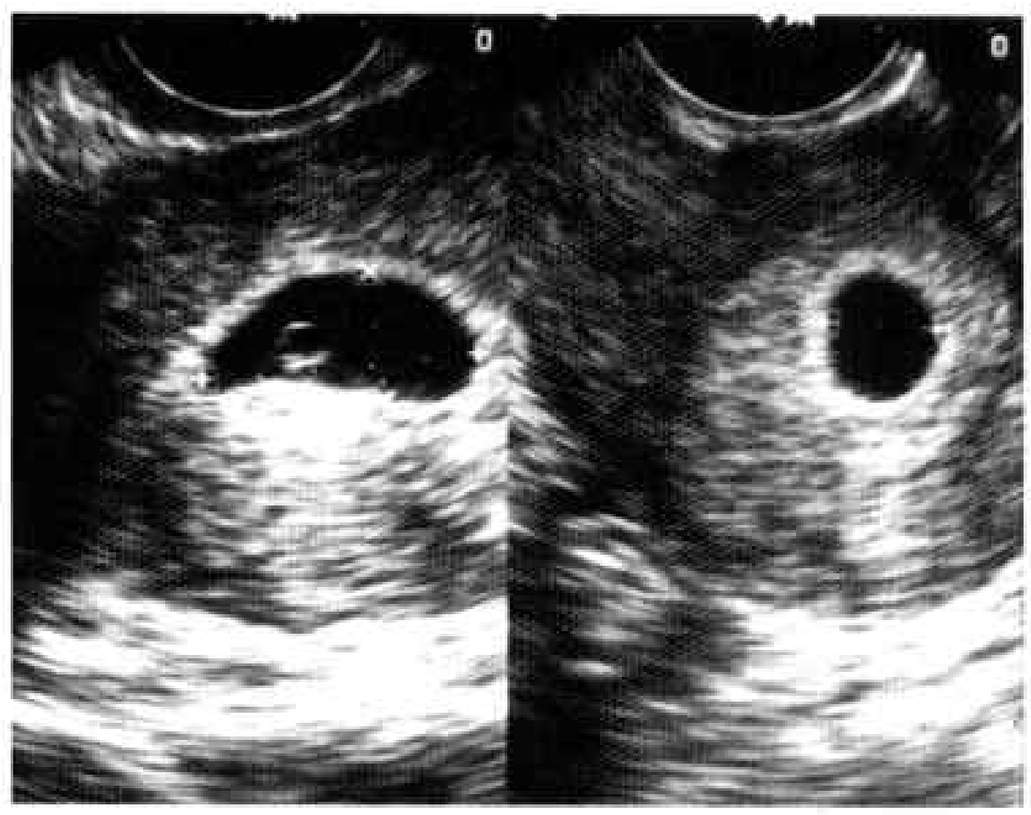

Hình 1.9: Đo đường kính túi thai.

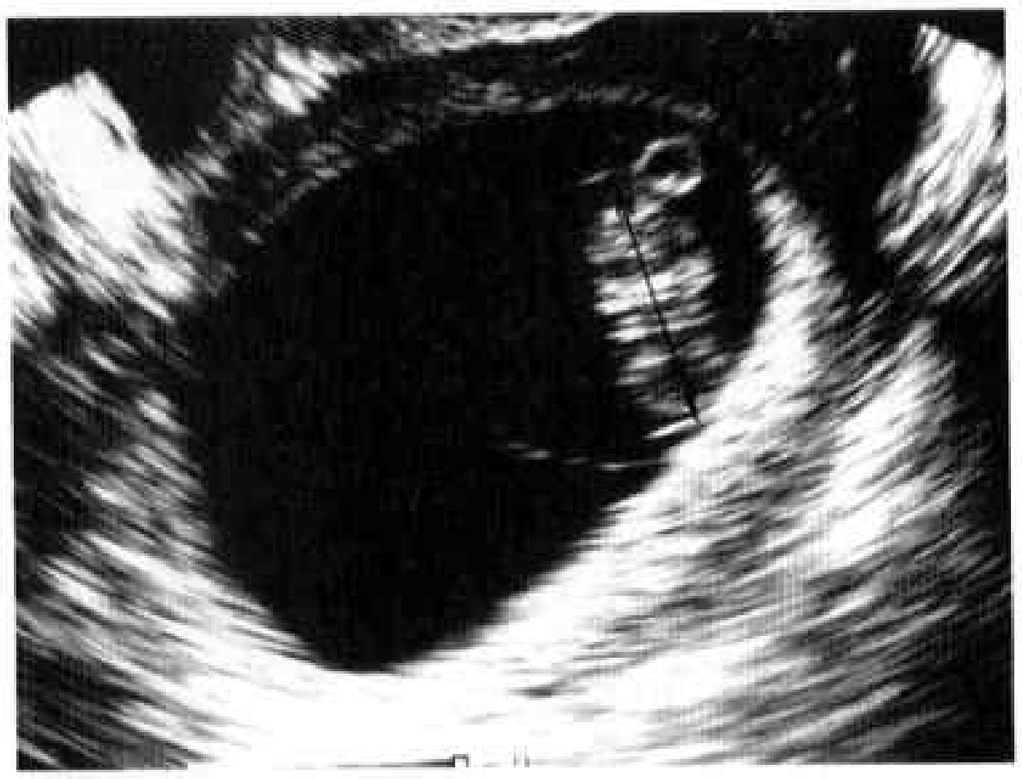

Hình 1.10: Đo chiều dài đầu – mông thai nhi.

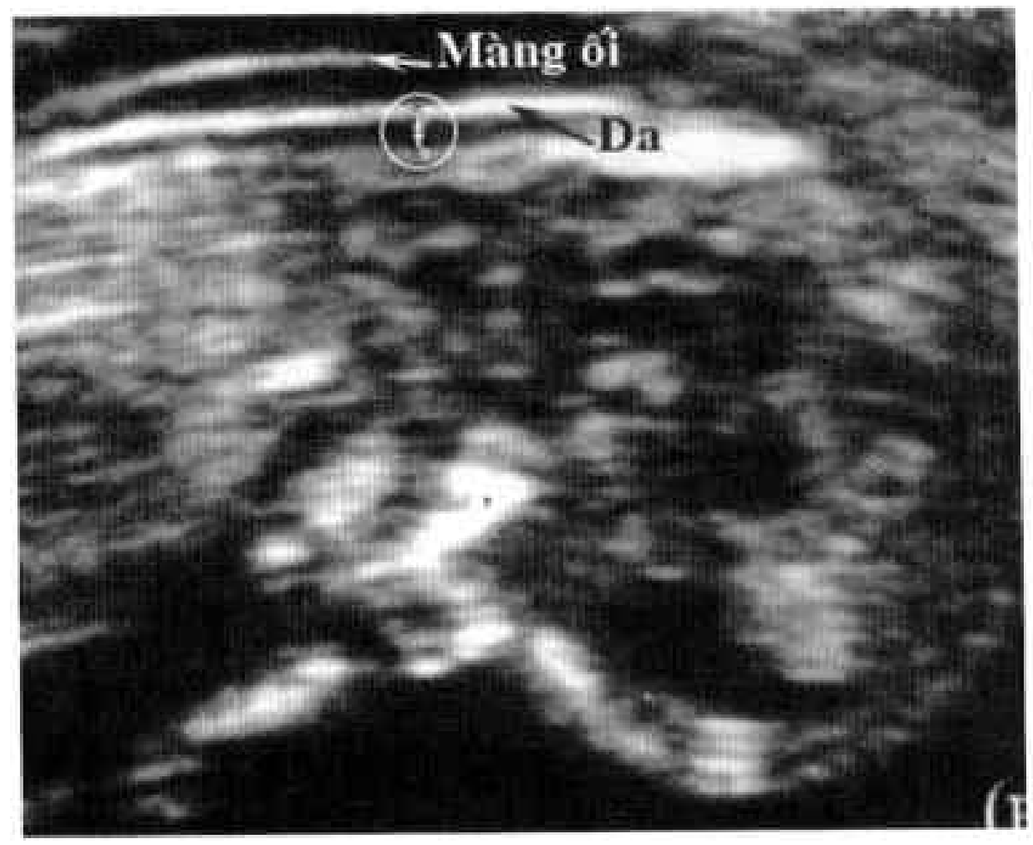

Hình 1.11: Nuchal translucency.
Mặt cắt dọc thân. Thai nhi nằm sấp, lưng ở phía trên màn hình. Viền phản âm sáng bên ngoài là màng ối. Viền phản âm sáng bên trong là da. Phía dưới lớp da là vùng phản âm kém nằm dọc theo phần gáy thai nhi. Bề dầy của lớp phản âm kém được đánh dấu ở khoảng giữa vòng tròn.

3.4. Nuchal translucency (NT)

- Là từ dùng để diễn tả hình ảnh thấy được trên siêu âm của lớp mô dưới da bị phù nề do tụ dịch (có phản âm kém), thường dễ thấy ở phần da gáy.
- Thời điểm tốt nhất để đo NT là từ 11 tuần đến 13 tuần 6 ngày.
- Đo lúc thai nằm yên ở tư thế trung gian, không gập hoặc ưỡn người. Phóng đại màn hình để chỉ thấy phần đầu và ngực thai nhi, sao cho trị số số đo có thể thay đổi trong khoảng 0,1mm.
- Đo phần dầy nhất của vùng phản âm kém, thẳng góc với da. Lưu ý không để con trỏ nằm bên ngoài lớp da hoặc bên trong phần dịch (Hình 1.11). Nên đo 3 lần và lấy trung bình cộng.

Những yếu tố sau có thể làm tăng tỷ lệ dương tính giả khi đo NT:

- Ở thời điểm khảo sát, màng ối có thể chưa áp sát màng đệm nên phần màng ối sau lưng thai nhi có thể lầm với lớp da thai nhi.
- Đầu thai nhi nếu ngửa tối đa số đo có thể > 0,62mm, nếu gập tối đa số đo có thể < 0,40mm
- Nếu có dây rốn nằm ở quanh cổ hoặc phía sau gáy.
- Nếu đo bằng đường bụng số đo thường sẽ lớn hơn so với đường âm đạo.

3.5. Xương cánh mũi

- Hai xương cánh mũi nằm ở hai bên của vách ngăn mũi.
- Đo ở mặt cắt dọc giữa mặt thai nhi, đầu dò song song với mũi. Phóng đại màn hình để chỉ thấy phần đầu và ngực thai nhi.
- Ở mặt cắt đúng sẽ có 3 đường sáng: da, xương cánh mũi và đầu mũi. Xương cánh mũi có phản âm sáng hơn lớp da (Hình 1.12).

A

B

Hình 1.12: *Xương cánh mũi*

A. Mặt cắt dọc giữa mặt, thấy được mặt thai nhi nhìn nghiêng với xương cánh mũi phản âm sáng phía dưới lớp da.

B. Mặt cắt trán, thấy được hai xương cánh mũi hai bên.

4. NHỮNG TRỊ SỐ SỐ ĐO BÌNH THƯỜNG

1. Đường kính trung bình túi thai tăng 1mm mỗi ngày.
2. Đường kính túi thai nên lớn hơn chiều dài đầu - mông 1cm.
3. Chiều dài của dây rốn bằng với chiều dài phôi thai.
4. Nhịp tim thai nhi:
   - < 6 tuần: 110-115 nhịp/phút [2].
   - > 9 tuần: 140-160 nhịp/phút.
   - Nhịp tim chậm khi < 90 nhịp/phút.
5. Bề dầy phần phản âm kém dưới lớp da gáy < 3mm ở 11-14 tuần.
6. Có xương cánh mũi.

5. NHỮNG DẤU HIỆU THAI CÓ DỰ HẬU XẤU

5.1. "Trứng trống": chỉ có túi thai mà không có phôi thai do thai không phát triển ngay từ sớm hoặc có phát triển nhưng đã chết và tự phân hủy (Hình 1.13).

- Túi thai ≥ 10mm khi siêu âm qua âm đạo hoặc > 20mm qua siêu âm bụng mà không thấy túi noãn hoàng [5].
- Túi thai ≥ 18 mm khi siêu âm qua âm đạo hoặc > 25mm qua siêu âm bụng mà không thấy phôi thai.

Hiện nay người ta dùng từ "*thai không phát triển*" thay vì "*trứng trống*".

Hình 1.13: *"Trứng trống"*

5.2. Túi noãn hoàng có hình dạng không tròn đều, bờ dầy hoặc can xi hóa, kích thước quá lớn hoặc quá nhỏ đều là những dấu hiệu bất thường [3,4](Hình 1.14).

5.3. Có túi ối nhưng không có phôi thai (Hình 1.15).

5.4. Túi thai móp mép hoặc có hình "giọt nước" (Hình 1.16).

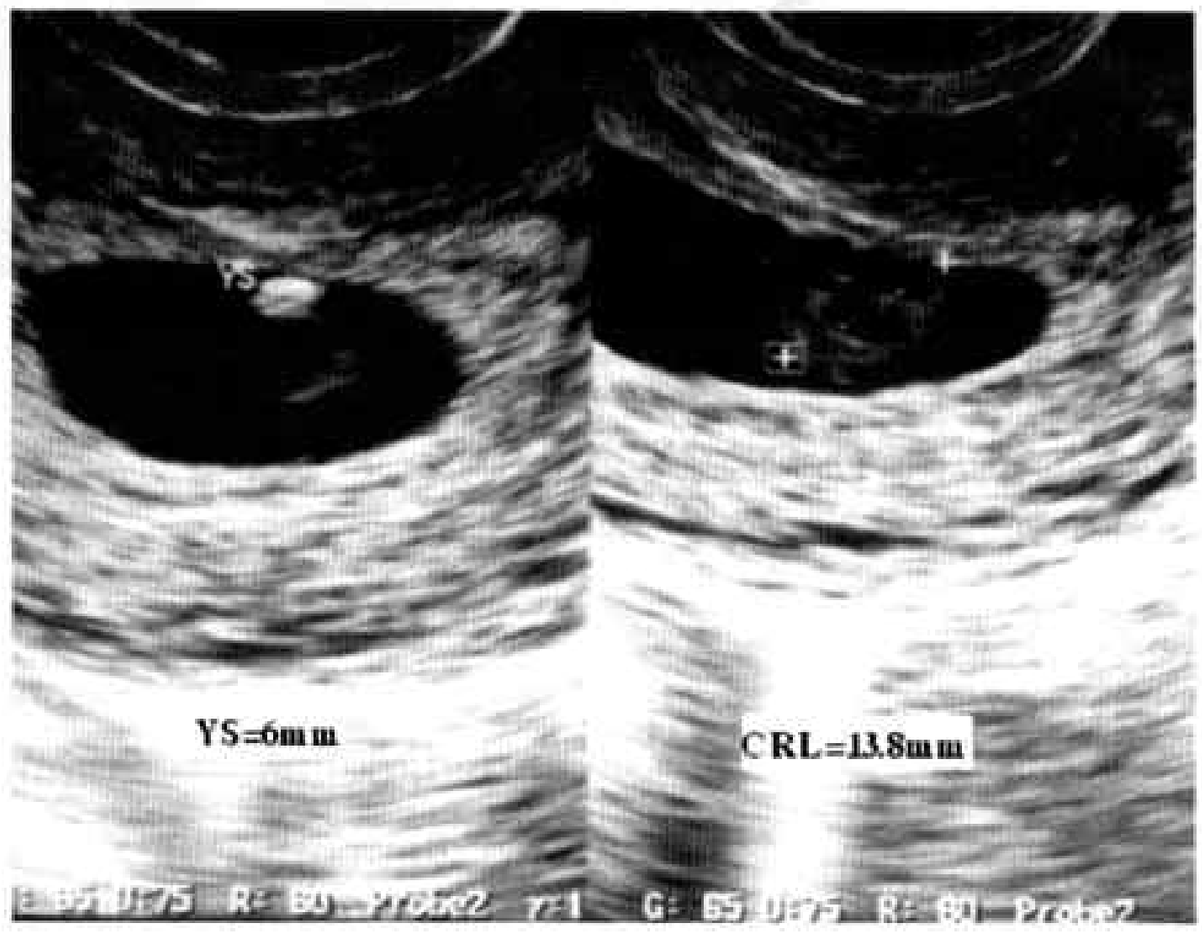

A

B

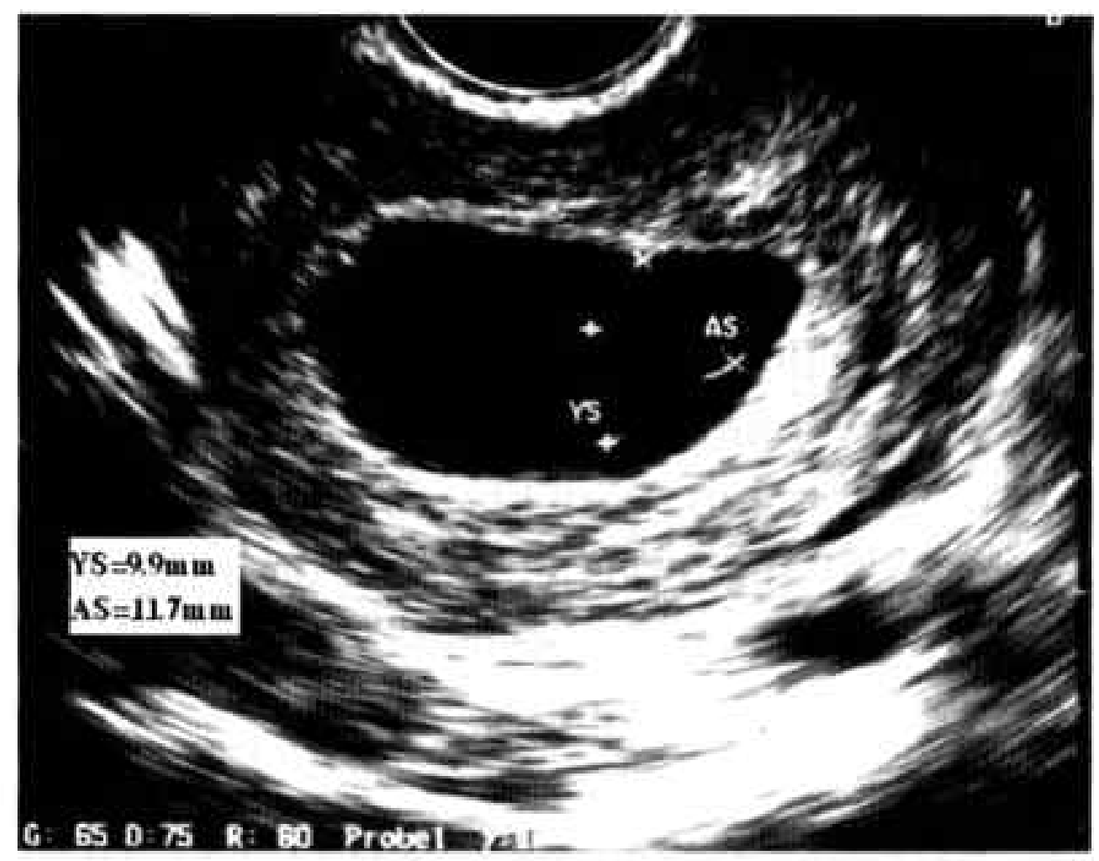

C

Hình 1.14: *Những trường hợp có hình ảnh bất thường của túi noãn hoàng, thai kỳ ngưng phát triển.*

A. Túi (YS) có cấu trúc đặc, phản âm sáng, đường kính 6mm.

B-C. Túi (YS) có đường kính 9,9mm. Phôi thai (E) có phản âm mỏng, không có tim thai. Túi ối (AS) có đường kính 11,7mm

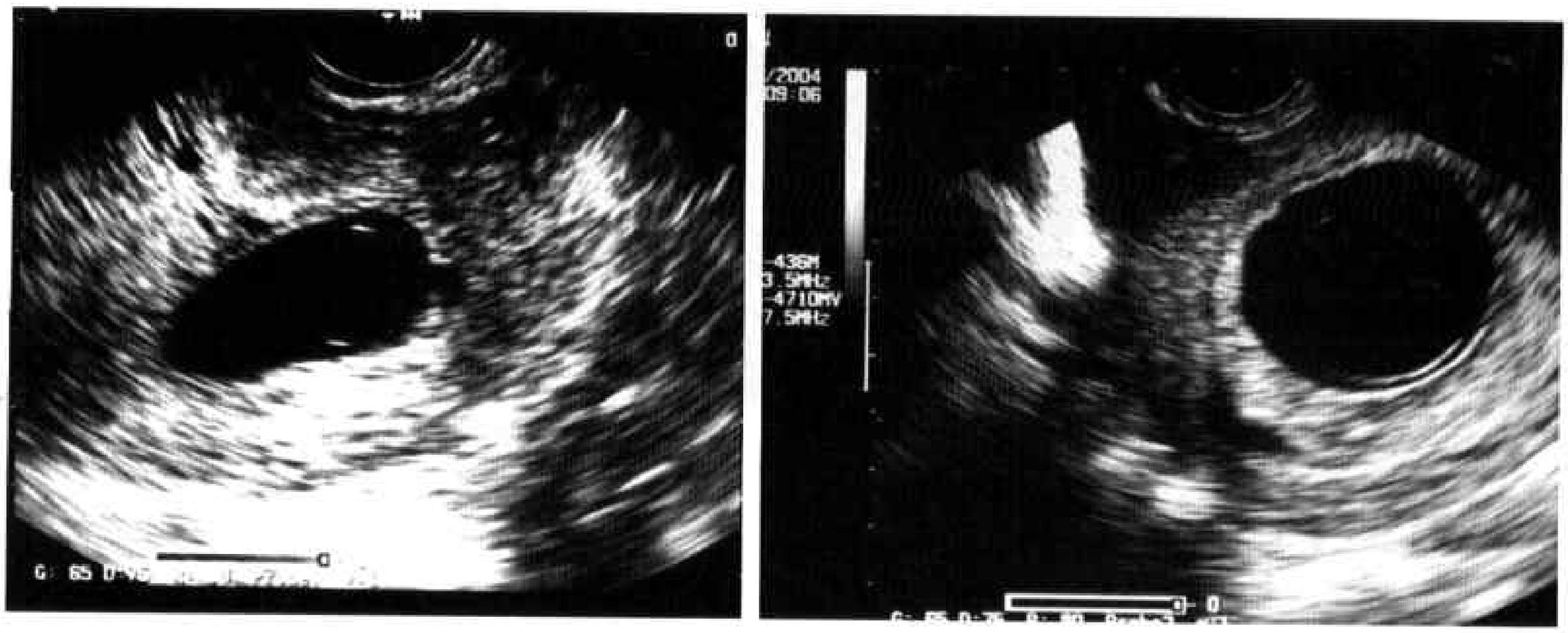

A B

Hình 1.15: *A-B. Những trường hợp có túi ối nhưng không thấy phôi thai, thai kỳ ngưng phát triển.*

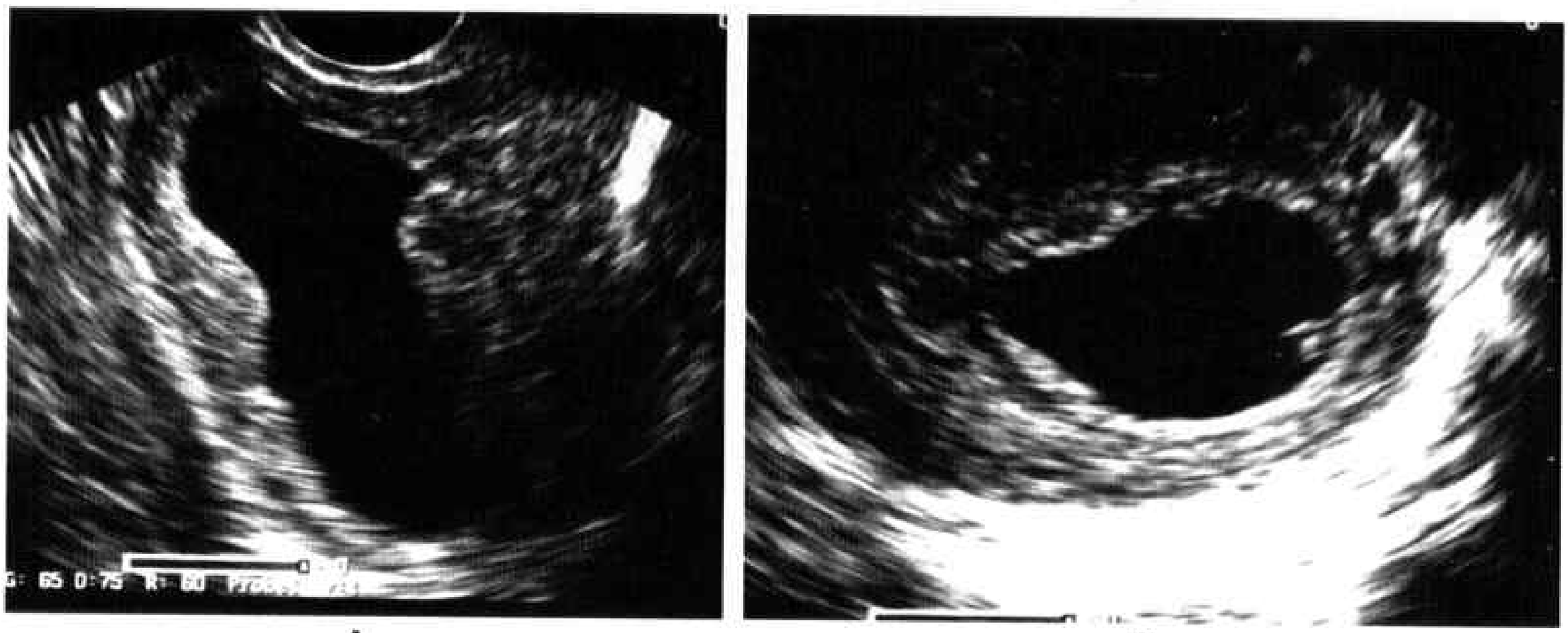

A B

Hình 1.16: *Túi thai móp mép*

A. Mặt cắt dọc *B. Mặt cắt ngang*

5.5. Lớp màng rụng kém phát triển: mỏng và phản âm không mạnh (Hình 1.17).

5.6. Xuất huyết quanh túi thai, bóc tách bánh nhau >50% [6,7,8]. Tuổi thai càng nhỏ khả năng sẩy thai sẽ càng cao (Hình 1.18).

5.7. Túi ối lớn tính theo công thức: Kích thước túi ối – chiều dài đầu mông > 8mm cũng thường gặp ở những thai ngừng phát triển [9] (Hình 1.19).

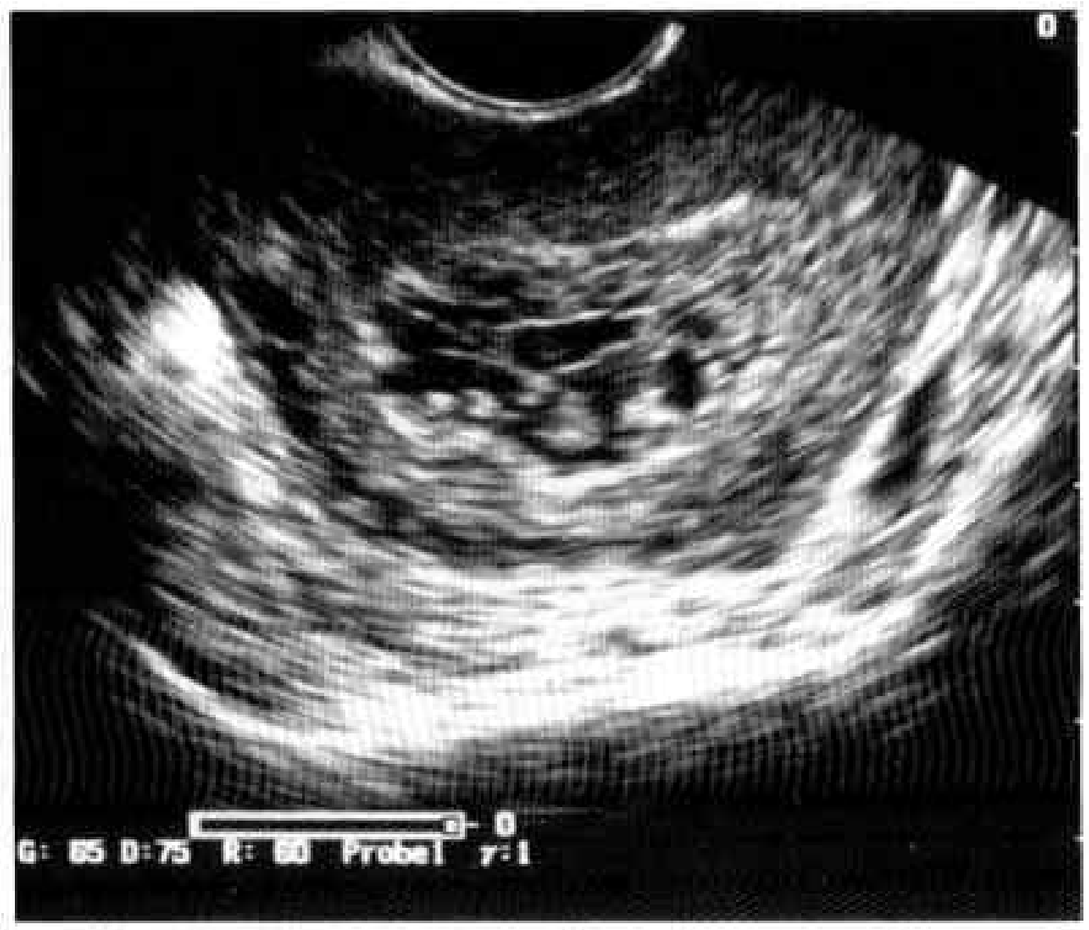

A

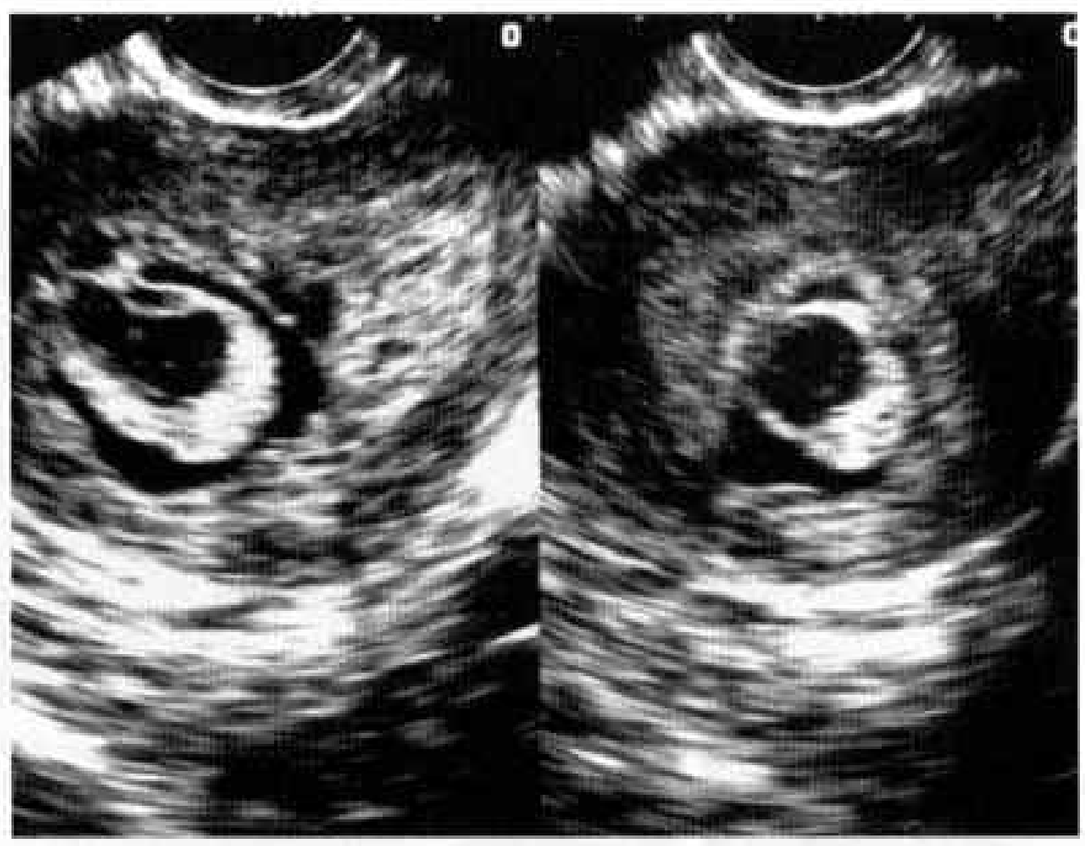

B

C

Hình 1.17:

A-B. Nhau có hình ảnh thoái hóa, có những vùng phản âm kém hoặc mạnh bất thường.
C. Lớp màng rụng mỏng, bề dầy không đều.

A

B

C

D

Hình 1.18: *A-D. Những trường hợp có xuất huyết trong lòng tử cung, có xuất huyết âm đạo, thai kỳ ngưng phát triển.*

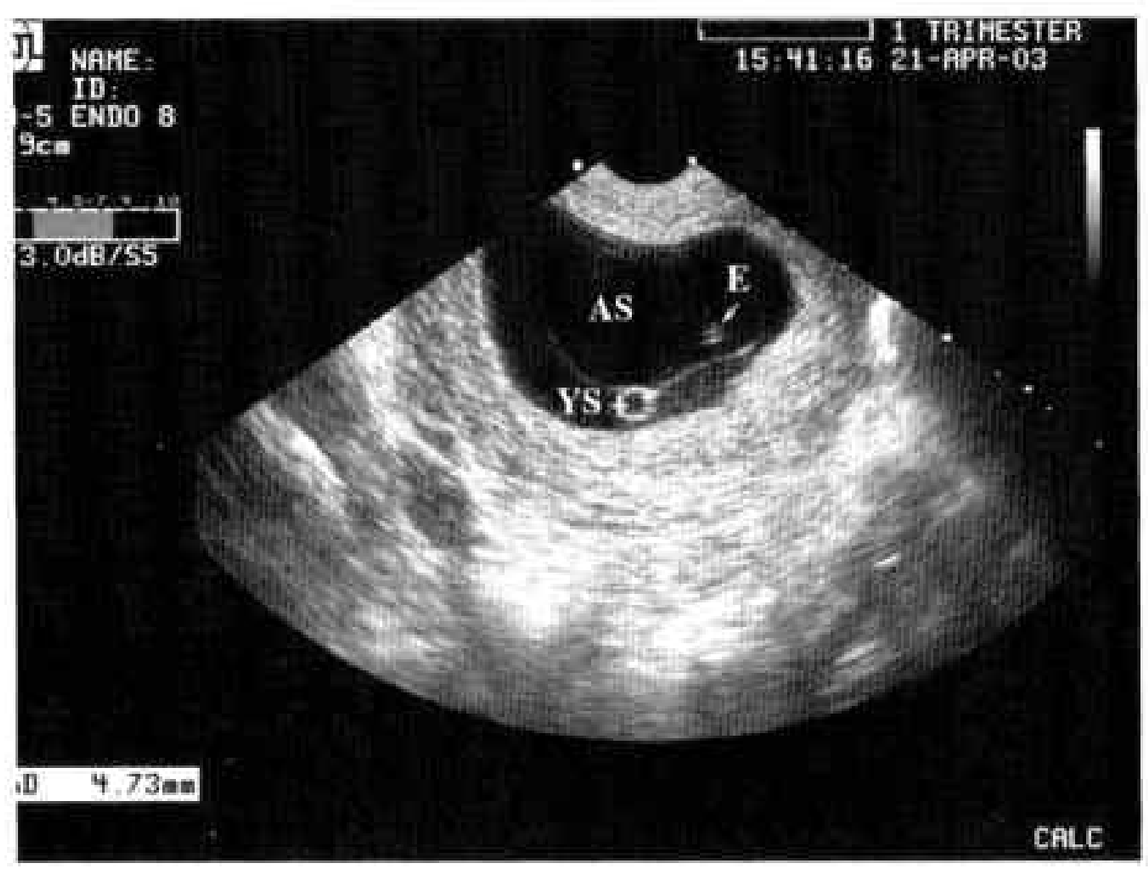

Hình 1.19: *Bất cân xứng giữa kích thước túi ối-phôi thai: túi ối quá lớn so với phôi thai.*

5.8. Thiểu ối sớm: túi ối nhỏ so với phôi thai (Hình 1.20).

5.9. Túi thai nằm thấp trong buồng tử cung (Hình 1.21).

A

A. Thai 8 tuần: CRL=16mm.

B

B. Túi ối nằm áp sát phôi thai. Tim thai còn hoạt động.

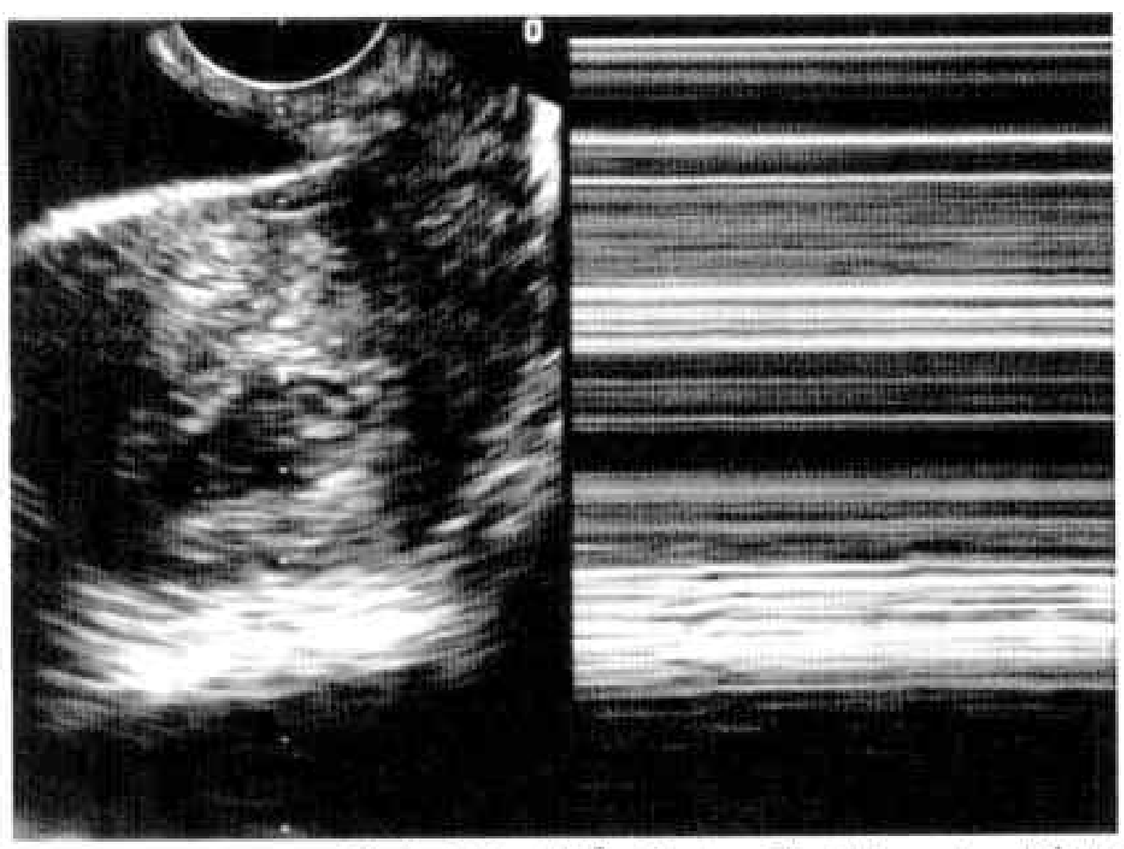

C

C. Siêu âm kiểm tra 1 tuần sau: tim thai ngưng hoạt động

Hình 1.20: *Thiểu ối sớm. Thai kỳ ngưng tiến triển 1 tuần sau đó.*

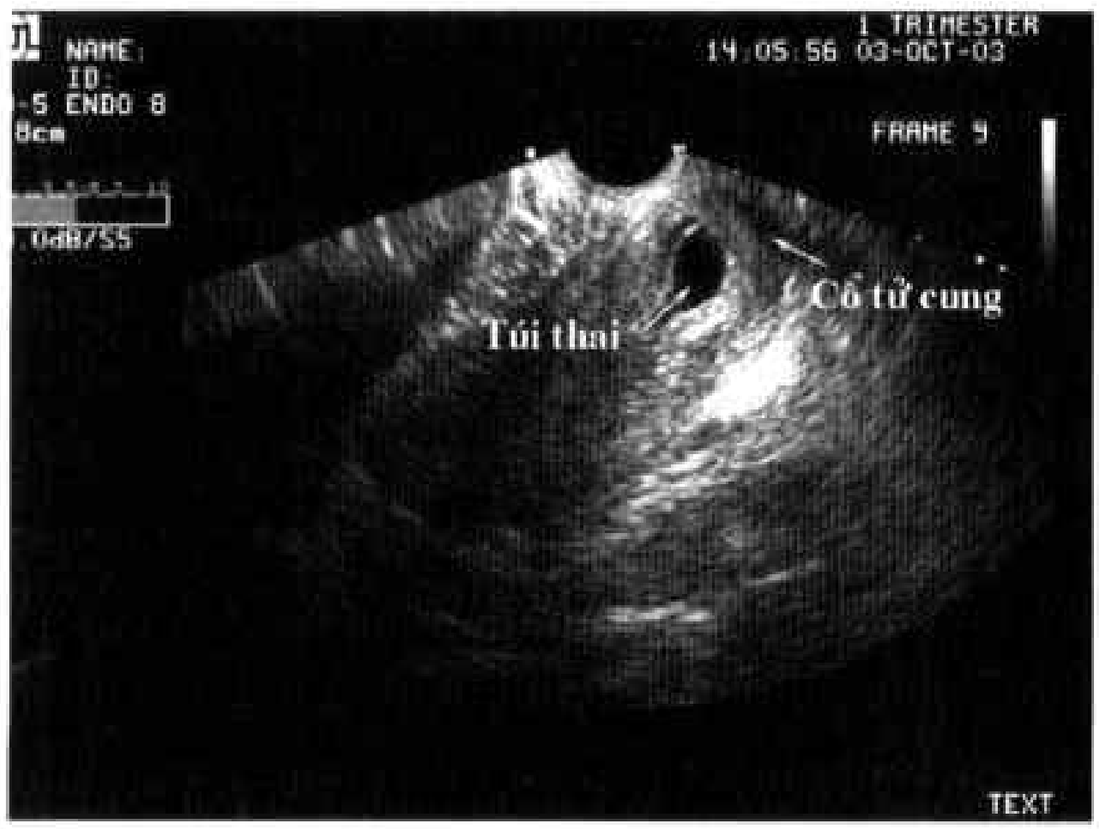

A

B

Hình 1.21:

A. Túi thai thòng xuống gần cổ tử cung: thai sắp sẩy. *B. Kênh cổ tử cung mở rộng.*

5.10. Thai ngừng phát triển (thai chết): có phôi thai nhưng không có hoạt động của tim thai nhi (Hình 1.22).

Lưu ý:

- Hiện tượng làm tổ của thai ở nội mạc tử cung có thể gây xuất huyết vào buồng tử cung với kích thước và khối lượng thay đổi, nhiều trường hợp nặng có dấu hiệu ra huyết âm đạo trên lâm sàng. Tuy nhiên nếu phôi thai vẫn còn sống thì không có chỉ định can thiệp.
- Kích thước tương đối của khối xuất huyết được tính theo công thức: dài (cm) x rộng (cm) x cao (cm) x 0.5. Nếu khối lượng < ¼ túi thai hoặc < 60ml thì thai có nhiều khả năng thai sẽ tiếp tục phát triển [10].
- 90% trường hợp có xuất huyết quanh túi thai khối lượng ít và tim thai nhi vẫn hoạt động với nhịp tim bình thường sẽ tiếp tục tiến triển đến cuối thai kỳ.

Hình 1.22: *Thai chết: phôi thai không rõ hình dạng, không có hoạt động của tim thai, nhau có hình ảnh thoái hóa.*

- Nếu nhịp tim thai nhi < 90 nhịp/phút: 80% trường hợp sẽ sẩy thai.
- Nếu kèm theo cổ tử cung hở: 100% sẽ sẩy thai [11].

Những dấu hiệu diễn tiến tốt: Siêu âm kiểm tra lại sau 5-7 ngày.

- Khối máu tụ giảm kích thước.
- Nhịp tim thai bình thường, đều.
- Các số đo tăng theo đúng mức phát triển của thai bình thường.

Chẩn đoán phân biệt (Hình 1.23)

- Dịch phân tiết trong buồng tử cung, xuất huyết sau làm tổ.
- Song thai với một túi thai trống.
- Màng ối chưa áp sát màng đệm.

A

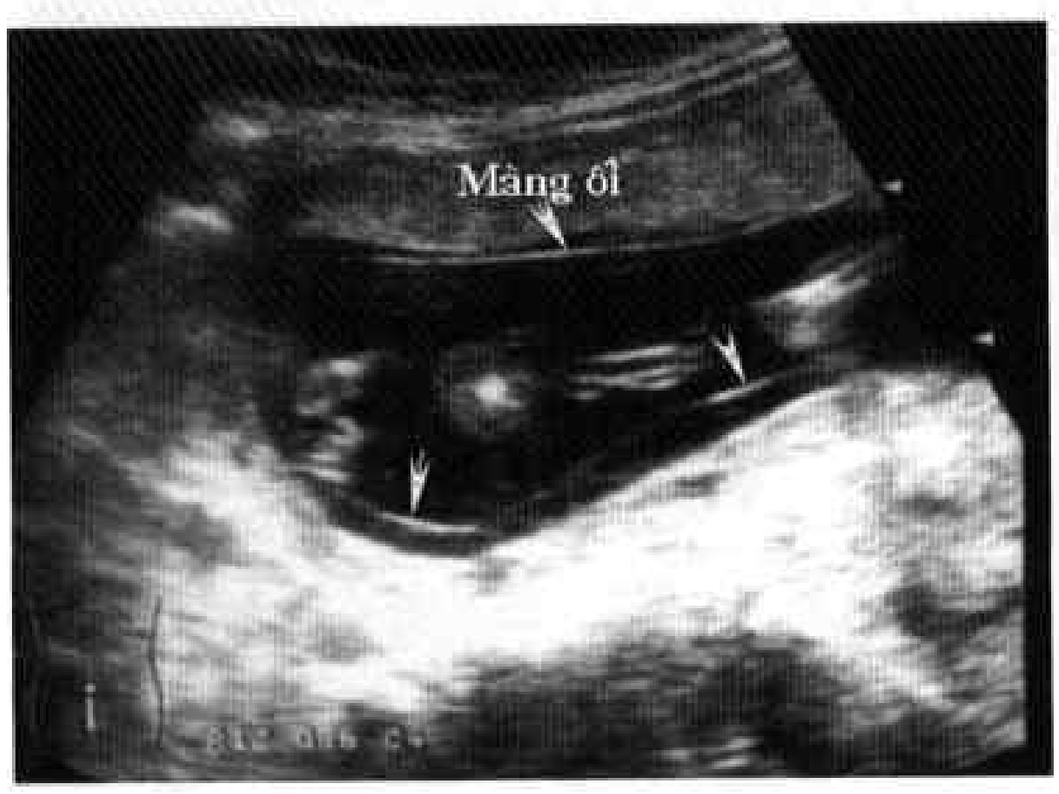

B

C

Hình 1.23:

A. Xuất huyết sau làm tổ. Tử cung cắt dọc. Túi thai nằm ở phần niêm mạc phía sau, bên cạnh lòng tử cung.

B-C. Màng ối không áp sát màng đệm.

Mặt cắt dọc (B) và mặt cắt ngang (C) ở thai 16 tuần. Màng ối bao quanh thai nhi, tách biệt toàn bộ khỏi lớp màng đệm. Không theo dõi tiếp được diễn tiến của thai kỳ.

6. SIÊU ÂM THƯỜNG QUY TRONG THAI KỲ

Siêu âm là một phương tiện chẩn đoán cận lâm sàng có độ chính xác cao, có thể cung cấp những thông tin quan trọng liên quan đến từng giai đoạn của thai. Để có được những thông tin thật sự hữu ích cho việc quản lý thai, mỗi thai kỳ sản phụ nên được siêu âm tối thiểu 3 lần ở các thời điểm:

Lần 1: tuổi thai từ 11-14 tuần

Ở giai đoạn này thai nhi nên được khảo sát bằng siêu âm qua đường âm đạo sẽ tốt hơn qua đường bụng dựa trên những ưu điểm của đầu dò âm đạo. Siêu âm Doppler ở tam cá nguyệt đầu chỉ nên dùng trong những trường hợp có chỉ định đặc biệt vì lý do an toàn cho thai nhi.

- Xác định có thai trong tử cung, những dấu hiệu sinh tồn của thai.
- Xác định số thai, nhau.
- Ước tính tuổi thai.
- Tìm kiếm những dấu hiệu của một số bất thường bẩm sinh từ giai đoạn sớm qua số đo bề dầy da gáy và có hay không có xương cánh mũi, thai vô sọ...

Lần 2: tuổi thai từ 18-23 tuần

- Xác định thai sống.
- Xác định vị trí bánh nhau – khối lượng ối.
- Đánh giá sự tăng trưởng của thai nhi.
- Phát hiện các bất thường bẩm sinh.

Lần 3: tuổi thai từ 28-31 tuần

- Định ngôi thế của thai.
- Phát hiện những dấu hiệu suy giảm chức năng của bánh nhau.
- Phát hiện những bất thường xuất hiện trễ.

TÀI LIỆU THAM KHẢO

1. Bromley B, Harlow BL, Laboda LA, et al. Small sac size in the first trimester: A predictor of poor fetal outcome. Radiology. 1991; 178:375-377.
2. Hata T et al: Assessment of embryonic anatomy at 6-8weeks of gestation by transvaginal sonography. Hum Reprod. 12(9): 1873-6, 1997.
3. Fong KW et al: Detection of feta structural abnomalities with US during early pregnancy. Radiographics. 24(1):157-74, 2004.
4. Kurtz A, Needleman L, Pennell P, et al. Can detection of yolk sac in first trimester be used to predict the outcome of pregnancy? A prospective sonographic study. AJR. 1992; 158:843.
5. McKenna KM et al: The emty amnion: a sign of pregnancy failure. J Ultrasound Med. 14(2):117-21, 1995.
6. Dogra V et al: First trimester bleeding evaluation. Ultrasound Q. 21(2):69-85; quiz 149-50, 153-4, 2005.
7. Nishijima K et al: Massive subchorionic hematoma: peculiar prenatal images and review of the literature. Fetal Diang Ther. 20(1): 23-6, 2005.
8. Nagy S et al: Clinical significance of subchorionic and retroplacental hematomas detected in the first trimester of pregnancy. Obstet Gynecol. 102(1): 94-100, 2003.
9. Horrow MM. Enlarge amniotic cavity: A new sonographic sign of early embryonic death. AJR. 1992; 158: 359-362.
10. Sauerbrei EE, Pham DH. Placental abruption and subchorionic hemorrhage in the first half of pregnancy: US appearance and clinical outcome. Radiology. 1986; 160: 109-112.
11. Sohaey R et al: First trimester ultrasound: The essentials. Semin Ultrasound, CT and MR. 1996; 17: 2-14.

CHƯƠNG II

CƠ THỂ HỌC THAI NHI BÌNH THƯỜNG

1. NÃO BỘ

Trong hộp sọ thai nhi có những cấu trúc cơ thể học quan trọng cần khảo sát.

1.1. Xương sọ

Hộp sọ bình thường có hình trứng với các chiều ngang và dọc cân xứng qua trục giữa (Hình 2.1). Tuy nhiên hình dạng hộp sọ có thể hơi dài theo chiều trước – sau và hẹp theo chiều ngang hoặc hơi rộng theo chiều ngang và hẹp theo chiều trước – sau. Đây là những biến thiên hình dạng bình thường của hộp sọ nếu tỷ số giữa đường kính ngang và đường kính trước sau của hộp sọ ở trong giới hạn bình thường.

A

B

Hình 2.1:

A.Thai 12 tuần tuổi. Mặt cắt ngang hộp sọ ở đường kính lớn nhất. Các xương sọ hóa vôi đủ để thấy hình dạng hộp sọ.

B. Thai 14 tuần tuổi. Các khớp xương ở hộp sọ: khớp trán-đỉnh (CS: coronal suture) và khớp đỉnh-chẩm (LS: lamdoid suture).

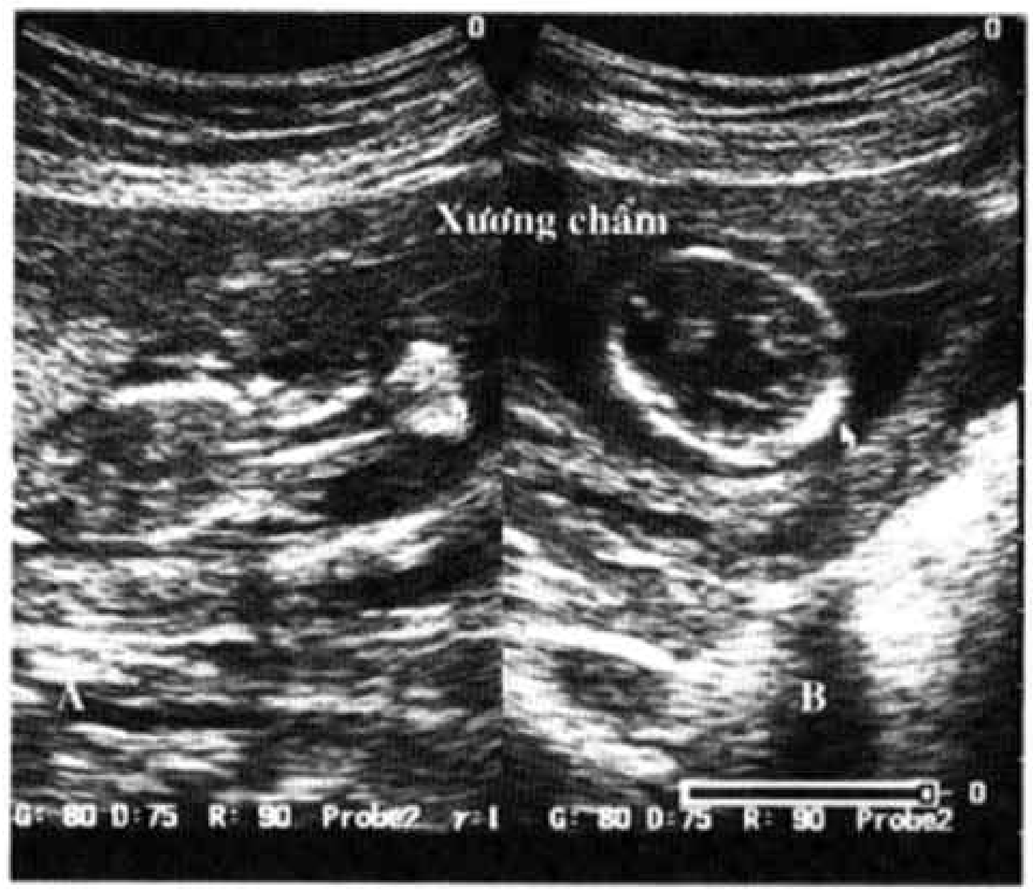

C

C. Xương chẩm ở mặt cắt trán và mặt cắt ngang

1.2. Hệ thống não thất: là những khoang chứa dịch não tủy, bên trong có các đám rối mạch mạc phản âm mạnh (Hình 2.2). Dịch não tủy được sản xuất từ các đám rối mạch mạc, lưu thông trong hệ thống các não thất và tủy sống.

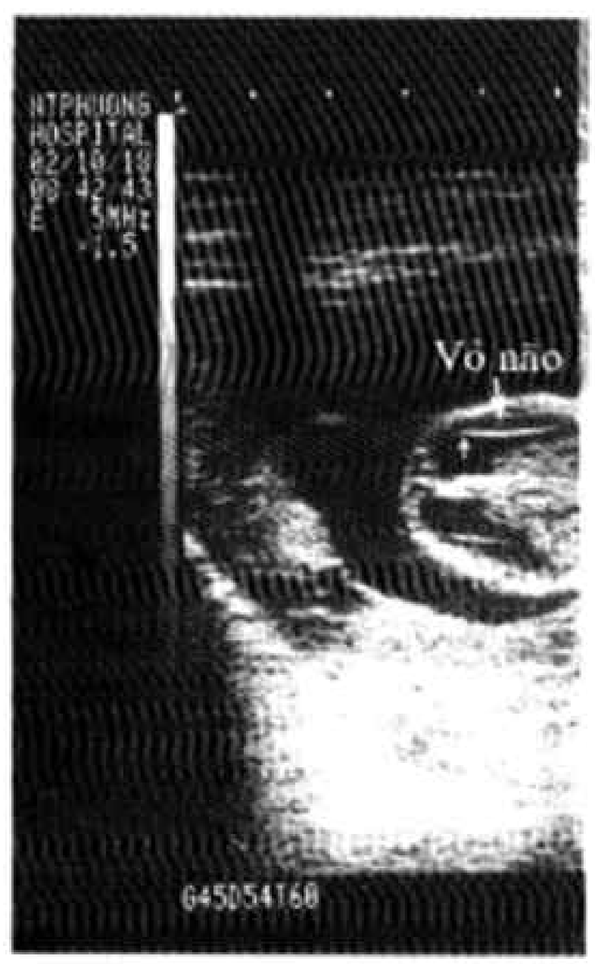

A1

A2

Hình 2.2: *Các mặt cắt ngang hộp sọ từ cao xuống thấp để khảo sát các phần trong hộp sọ.*

A1. Mặt cắt ngang trên cao, thấy được giới hạn của bờ thành hai não thất bên (mũi tên nhỏ) cùng với đám rối mạch mạc bên trong có phản âm sáng.

A2. Mặt cắt thấp hơn A1, thấy được toàn bộ đám rối mạch mạc ở bên trong hai não thất bên.

A3

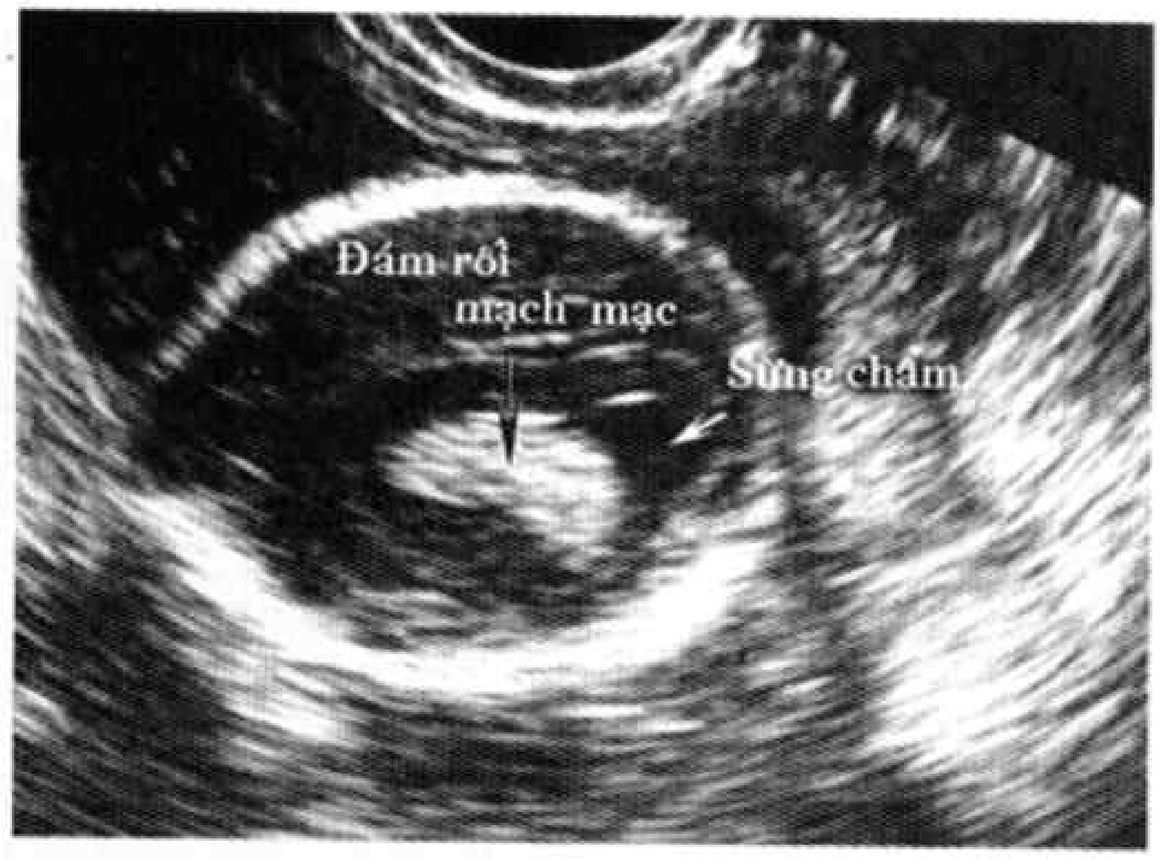

A4

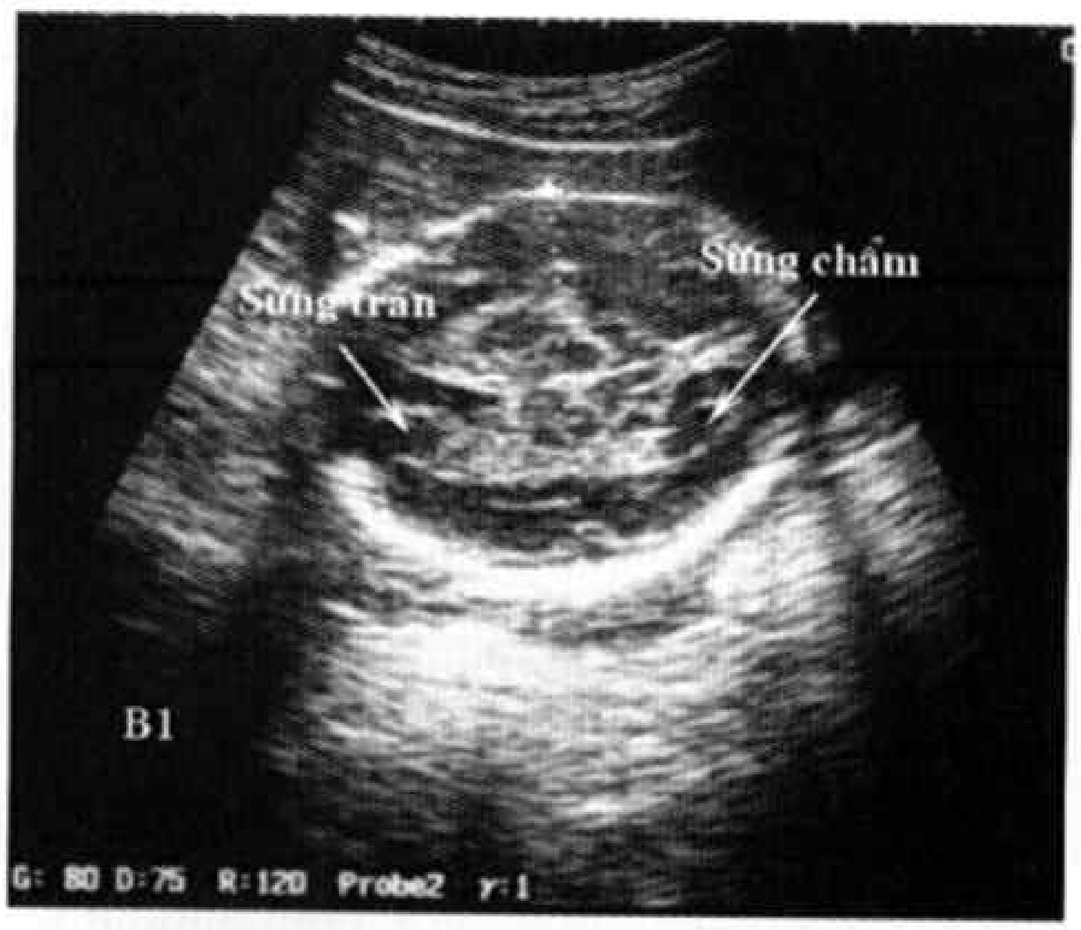

B1

B2

B3

A3 Mặt cắt ngang sừng não thất bên. Ở mặt cắt này thấy được rãnh liên bán cầu não, bờ thành não thất bên và đám rối mạch mạc.

A4. Mặt cắt dọc cạnh bên đường giữa: thấy được đám rối mạch mạc và sừng chẩm.

B1. Mặt cắt thấp hơn A3, gần mặt cắt đường kính lưỡng đỉnh: còn thấy được sừng trước - sừng sau hai não thất bên và đám rối mạch mạc.

B2. Mặt cắt đường kính lưỡng đỉnh: thấy được liềm não, đồi thị và vách trong suốt.

B3. Mặt cắt tiểu não: từ mặt cắt đường kính lưỡng đỉnh hơi chếch đầu dò về phía sau hộp sọ để thấy tiểu não ở đường kính lớn nhất.

1.2.1. Hai não thất bên là phần dễ thấy nhất của hệ thống não thất, gồm có: sừng trước (sừng trán), sừng sau (sừng chẩm) và sừng dưới. Sừng dưới thường không thấy được vì nhỏ và nằm lẫn với các nhân ở sàn sọ. Não thất IV nằm dưới tiểu não và cũng không thấy ở thai nhi bình thường.

1.2.2. Vách trong suốt: nằm giữa hai sừng trước não thất bên, chứa dịch não tủy và là chỉ dấu quan trọng trong sự phát triển bình thường của não bộ.

1.2.3. Hố lớn: khoang chứa dịch não tủy nằm ở phía sau tiểu não (Hình 2.3). Các nếp màng cứng (dural folds) ở trong khoang dưới nhện (subarachnoid space) có thể thấy được dưới dạng những đường phản âm mỏng chạy từ tiểu não ra tới bờ trong của xương sọ.

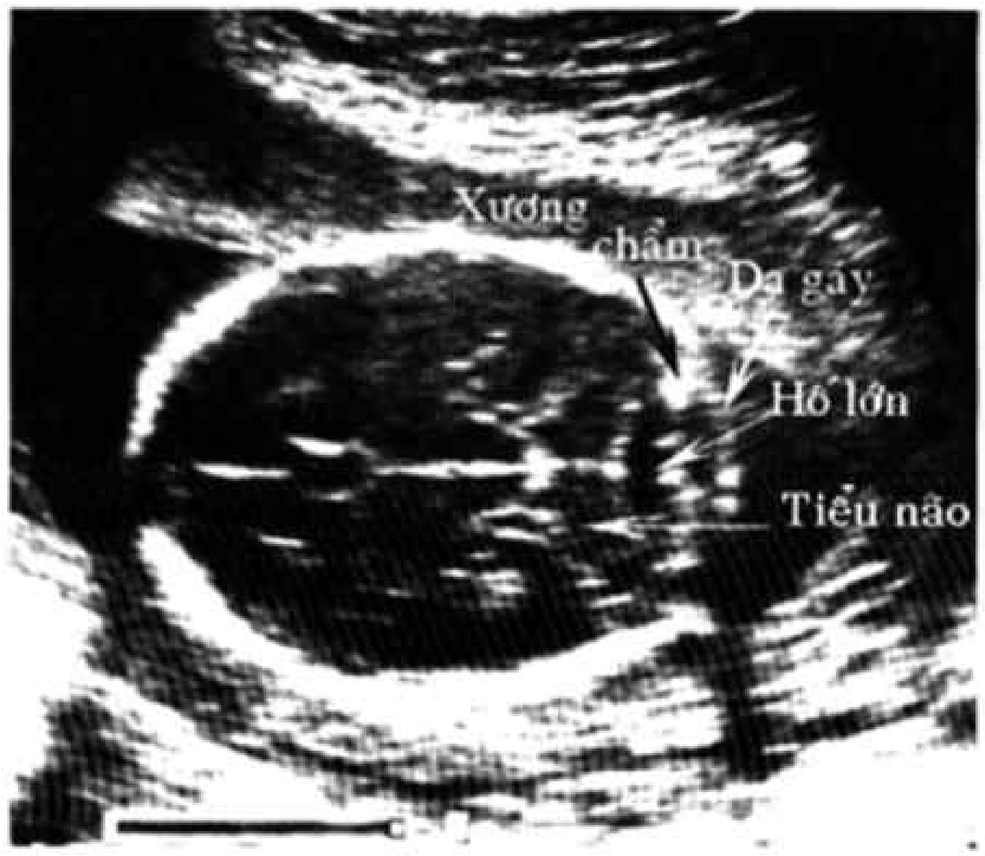

A

B

C

D

Hình 2.3:

A. Mặt cắt ngang tiểu não, phần hố sau: thấy được khoang dưới nhện, hố lớn, xương chẩm và lớp da gáy bên ngoài.

B. Mặt cắt trán qua hố sau, tiếp giáp giữa hộp sọ và tủy sống

C. Mặt cắt tiểu não thấp, thấy được hai bán cầu tiểu não và phần lều tiểu não.

D. Từ mặt cắt thấp hơn hình 2.3C hơi chếch đầu dò xuống gần đoạn tiếp giáp tủy sống, thấy được cuống tiểu não.

1.3. Nhu mô

1. Bán cầu não: có phản âm kém đồng nhất. Khi tuổi thai lớn dần sẽ thấy được các cuộn não (gyrus) và các rãnh (sulcus) (Hình 2.4).
2. Đồi thị, cuống não, thể chai: có thể thấy ở tuổi thai > 12 tuần (Hình 2.5).
3. Tiểu não: gồm hai thùy bên và một thùy giữa gọi là thùy nhộng (vermis). Tiểu não có mật độ phản âm mạnh hơn so với các cấu trúc khác trong hộp sọ (Hình 2.3).

A

B

Hình 2.4: *A. Mặt cắt ngang hộp sọ phía trên mặt cắt đường kính lưỡng đỉnh ở thai 24 tuần: thấy được các rãnh và các cuộn ở vỏ não. Các rãnh cuộn ở vỏ não ngay dưới phần xương sọ gần đầu dò không thấy được do hiện tượng giảm âm khi tia siêu âm đi qua xương sọ.*
B. Mặt cắt ngang gần giữa hộp sọ ở thai 18 tuần: phần vỏ não phía xa đầu dò phản âm kém, có thể chẩn đoán lầm với dãn não thất bên.

Hình 2.5: *Mặt cắt ngang gần giữa hộp sọ ở thai 14 tuần: thấy được hai não thất bên chứa đầy dám rối mạch mạc, phía dưới là đồi thị.*

1.4. Các số đo

1.4.1. Đường kính lưỡng đỉnh: là đường kính lớn nhất đo ở mặt cắt ngang hộp sọ. Từ mặt cắt dọc cột sống thai nhi, xoay ngang đầu dò thẳng góc, di chuyển đầu dò hướng về đỉnh đầu và chỉnh góc cắt. Mặt cắt chuẩn sẽ đi ngang qua:

- Liềm não (falx).
- Đồi thị (thalamus).
- Vách trong suốt (cavum septum pellucidum).
- Không bao gồm tiểu não.
- Đo từ bờ ngoài xương sọ phía gần đầu dò đến bờ trong xương sọ phía xa đầu dò.
- Đối với những thai ngôi mông hoặc ngôi ngang: ở nửa thai kỳ sau, số đo đường kính lưỡng đỉnh không còn chính xác vì đầu của thai nhi thường có hình dẹp và dài.

1.4.2. Chu vi vòng đầu: đo ở cùng mặt cắt đã đo đường kính lưỡng đỉnh.

- Đo vòng theo bờ ngoài của xương sọ hoặc
- Tính theo công thức:

(Đường kính lưỡng đỉnh + đường kính chẩm-trán) x 1,62.

1.4.3. Chỉ số đầu (cephalic index): đo ở cùng mặt cắt trên.

- Là tỷ số giữa đường kính lưỡng đỉnh và đường kính chẩm – trán.
- Đo theo bờ ngoài – ngoài.
- Trị số bình thường = 75 – 85%.

1.4.4. Hai não thất bên: Mặt cắt ngang qua hai não thất bên nằm ở phía trên cao hơn mặt cắt đường kính lưỡng đỉnh.

- Đo ở mặt cắt thấy được các đám rối mạch mạc.
- Đo thẳng góc với trục dọc của mỗi sừng não thất bên.
- Đo từ bờ trong – trong.
- Bình thường < 10mm. Trị số số đo này cố định trong suốt thời gian từ 14 – 40 tuần tuổi thai.

1.4.5. Hố lớn: Đo ở mặt cắt ngang qua tiểu não.

- Đo từ bờ ngoài của thùy nhộng đến bờ trong của xương sọ.
- Bình thường ≤ 10mm.

2. MẶT – CỔ

Các mặt cắt chính để khảo sát vùng mặt - cổ:

2.1. Mặt cắt dọc giữa: cho hình ảnh mặt thai nhi ở tư thế nghiêng. Đường thẳng vẽ ngang qua góc giữa trán - mũi, mũi - môi trên và môi dưới - cằm chỉ những giới hạn vị trí bình thường của lưỡi, cằm, trán. Lưỡi bình thường không nhô ra khỏi vạch giới hạn này (Hình 2.6B)

2.2. Từ mặt cắt dọc giữa, xoay đầu dò 90° theo chiều kim đồng hồ, di chuyển ra phía trước hoặc sau sẽ thấy được mặt thai nhi ở mặt cắt trán.

2.3. Từ mặt cắt đường kính lưỡng đỉnh nếu chếch đầu dò hơi thấp ra trước sẽ thấy được hai hốc mắt, xuống dưới sẽ thấy mũi, môi trên, môi dưới và cằm. Tai cũng có thể được đánh giá về hình dạng và kích thước khi di chuyển đầu dò tịnh tiến từ mặt cắt dọc giữa qua hai bên phải và trái. Đường vẽ thẳng từ khoé mắt ra đến củ xương chẩm đi qua mép trên của vành tai. Đây là

vị trí giới hạn để chẩn đoán tật tai đóng thấp (Hình 2.6I)

Mặt cắt dọc giữa là mặt cắt chính để chẩn đoán các tật trán vồ, thiểu sản xương cánh mũi, bất thường ở mũi (mũi voi), lưỡi lớn, cằm nhỏ, các khối u vùng mặt cổ.... Các mặt cắt trán và mặt cắt ngang để chẩn đoán các tật không có hốc mắt, mắt xa hoặc gần, đục thủy tinh thể, sứt môi chẻ vòm hầu, tai đóng thấp...

A

B

C

D

Hình 2.6: *Các mặt cắt ở vùng mặt thai nhi*

A. Mặt thai nhi nhìn nghiêng từ mặt cắt dọc giữa.
B. Đường vẽ xác định các giới hạn vị trí của trán, lưỡi và cằm
C. Mặt thai nhi nhìn thẳng từ mặt cắt trán, thấy được thủy tinh thể ở hốc mắt bên phải.
D. Xương sọ, xương gò má và xương hàm dưới thai nhi nhìn từ mặt cắt cạnh dọc giữa.

E

F

G

H

I

J

E. Khoảng cách từ bờ ngoài – ngoài hai hốc mắt nhìn từ mặt cắt ngang hộp sọ.

F. Lỗ mũi, môi trên và môi dưới thai nhi từ mặt cắt trán.

G. Cùng mặt cắt với hình 2.6F: thai nhi đang ngáp.

H. Vành tai bên trái của thai nhi ở mặt cắt dọc giữa tai.

I. Đường vẽ ngang qua vị trí đóng của vành tai

J. Da và tóc thai nhi ở mặt cắt ngang hộp sọ.

K

K. Lưỡi và khoang miệng hầu thai nhi ở mặt cắt ngang miệng

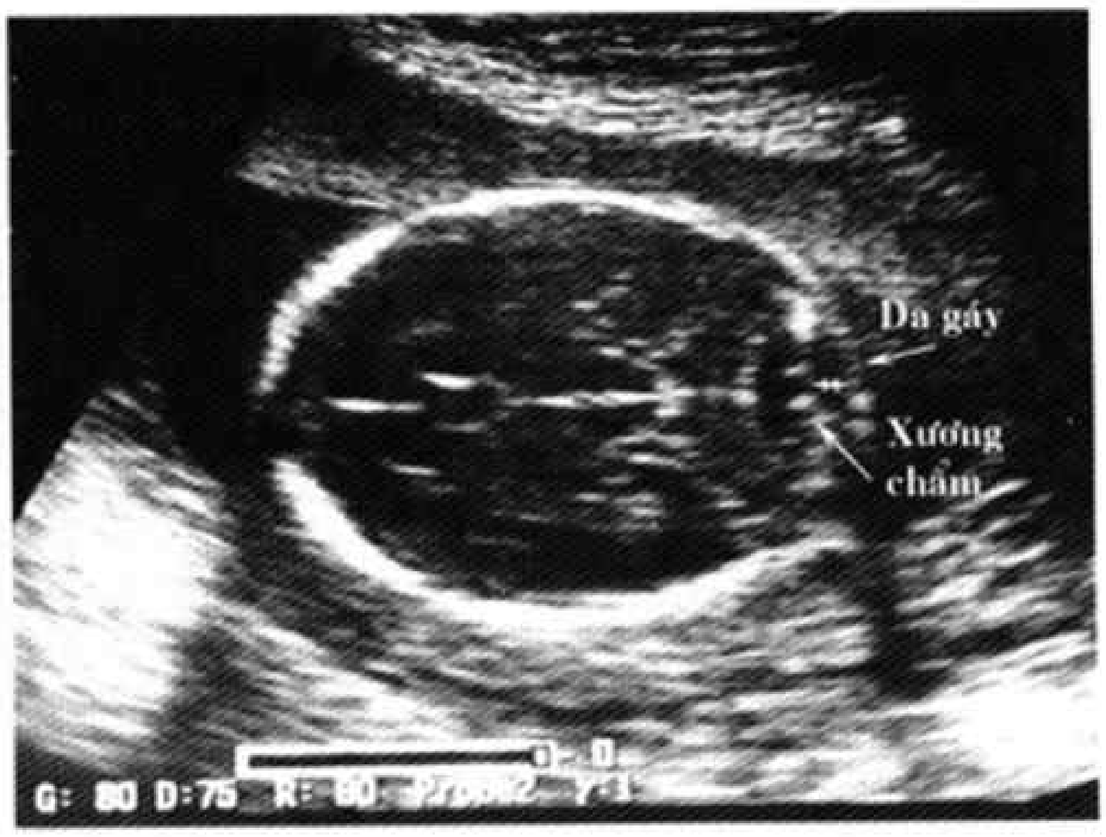

L

L. Đo bề dầy da gáy ở mặt cắt ngang tiểu não (thai 18 tuần)

2.4. Các số đo cần khảo sát

2.4.1. Đường kính giữa hai hốc mắt: khoảng cách đo từ bờ ngoài hốc mắt phải đến bờ ngoài hốc mắt trái (outer orbital diameter, OOD hoặc binocular diameter, BOD).

2.4.2. Khoảng cách giữa hai mắt: khoảng cách từ bờ trong mắt phải đến bờ trong mắt trái (interorbital diameter, IOD).

Các số đo này có trị số thay đổi theo từng tuổi thai.

2.4.3. Đường kính hốc mắt: hai hốc mắt có đường kính tương đương với nhau và bằng với khoảng cách giữa hai mắt.

*2.4.4. Bề dầy da gáy (nuchal fold) **

- Đo ở mặt cắt ngang hơi thấp hơn mặt cắt đường kính lưỡng đỉnh để thấy được xương chẩm và tiểu não.
- Đo từ bờ ngoài của lớp da cổ đến bờ ngoài của phần xương chẩm.
- Trị số bình thường ở tam cá nguyệt II là < 6mm (ở tam cá nguyệt I là < 3mm) [1,2,3].

2.4.5. Xương mũi: không thấy xương mũi ở 11-14 tuần tuổi thai thường gặp trong 60-70% trường hợp thai nhi bị Down và 2% trường hợp thai nhi bình thường [4,5]. Ở tam cá nguyệt II, chiều dài xương mũi bình thường > 2,5mm.

---

* Nuchal translucency và nuchal fold là hai từ dùng để chỉ cùng một phần cơ thể thai nhi ở hai thời điểm khác nhau: "A small black space under the skin of the fetus behind the neck is called a ***nuchal lucency between 10 and 14 weeks*** *and a* ***nuchal fold between 15 and 22 weeks"*** (Philippe J, Werther AC, Silvia SR. Sonography in Obstetrics and Gynecology-Principles and Practice. 6th ed. Ultrasound Detection of Chromosomal Anomalies. 2001: 22; 589). Hiện tại nuchal fold ít được nhắc đến vì lý do nuchal translucency luôn được thực hiện ở tam cá nguyệt I để phát hiện bất thường này ở giai đoạn sớm.

3. CỘT SỐNG (Hình 2.7)

Cột sống thai nhi bắt đầu hóa xương ở tuần lễ thứ 10. Mỗi đốt sống có 3 trung tâm hóa xương: một ở phía trước tạo thành thân sống và hai nhánh bên ở phía sau tạo thành cung sống kín (Hình 2.7).

Ở mặt cắt dọc: các trung tâm hóa xương của các đốt sống nằm cách đều nhau, tạo thành những điểm phản âm sáng chạy song song từ vùng cổ và hội tụ lại thành một điểm ở đốt sống cùng.

Ở mặt cắt ngang: các điểm phản âm sáng của các trung tâm hóa xương tạo thành hình chữ U hoặc Λ.

A

B

C

Hình 2.7: *Các mặt cắt cột sống thai nhi*

A. Mặt cắt dọc giữa cột sống thai nhi 15 tuần tuổi, thấy được toàn bộ chiều dài cột sống từ phần sống cổ đến đốt sống cùng cụt.

B. Mặt cắt dọc giữa cột sống thai nhi 24 tuần tuổi, chỉ thấy được cột sống đến đoạn sống lưng. Phần ống tủy ở đoạn sống cổ bình thường có đường kính lớn hơn so với những phần ống sống phía dưới.

C. Mặt cắt ngang cột sống ở thai nhi 15 tuần tuổi: các điểm hóa cốt nằm theo hình chữ U.

D

D. Mặt cắt ngang cột sống ở thai nhi 24 tuần tuổi: các điểm hóa cốt nằm theo hình chữ Λ.

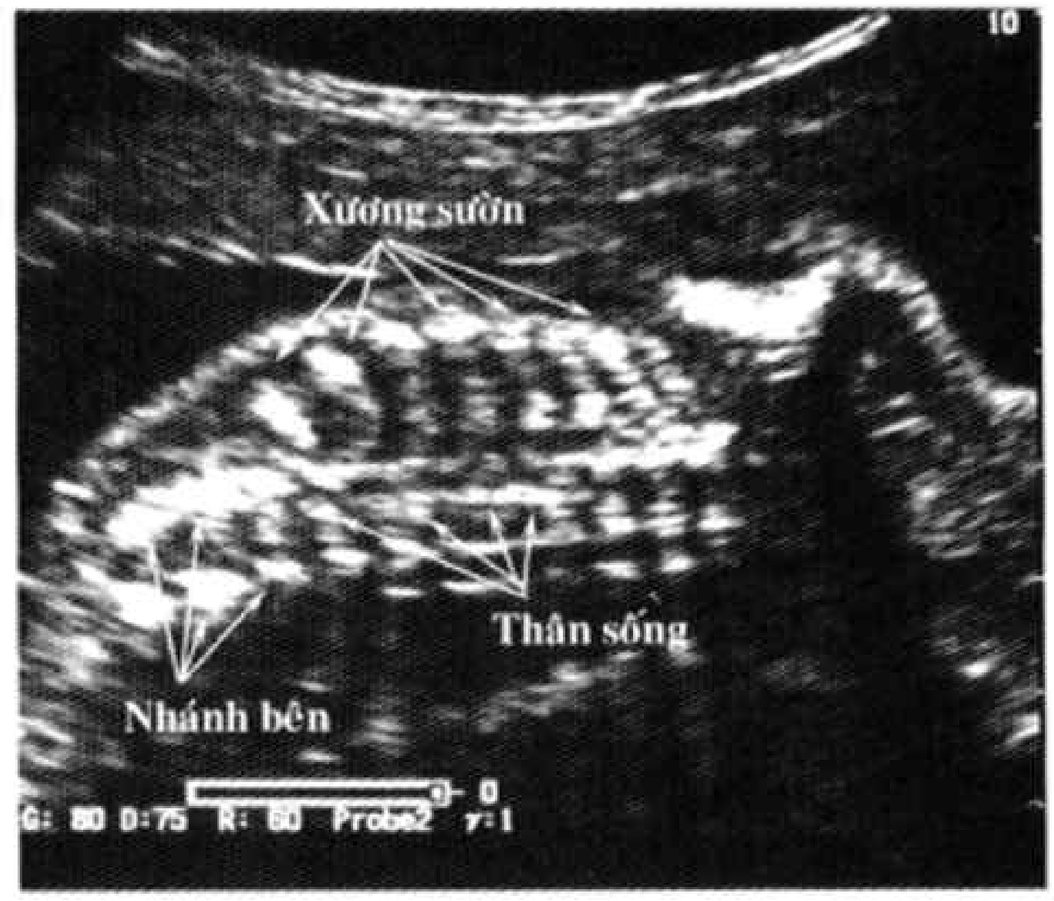

E

E. Mặt cắt trán qua cột sống: thấy được các nhánh ở hai bên và thân sống ở giữa.

4. NGỰC (Hình 2.8)

4.1. Khung sườn: các xương sườn thấy được ở các mặt cắt dọc, ngang và trán. Xương đòn thấy được ở vị trí ngang đỉnh phổi, qua mặt cắt ngang phần xương sống cổ.

4.2. Khoang ngực: Tim chiếm khoảng 1/3 thể tích lồng ngực, phần còn lại được lấp kín bởi hai lá phổi có phản âm mạnh trung bình nằm cân xứng trong lồng ngực. Phản âm của chủ mô phổi tăng dần theo tuổi thai và ở cuối thai kỳ phổi sẽ có phản âm sáng hơn gan. Hai phổi lấp kín khoang ngực và không có cấu trúc dạng nang nào trong chủ mô. Kích thước phổi bên phải hơi lớn hơn bên trái. Sự phát triển của hai phổi chịu ảnh hưởng từ nhiều yếu tố: độ rộng của khoang ngực, cử động thở của thai nhi, lượng dịch trong phổi và trong khoang ối...Cơ hoành được thấy ở mặt cắt dọc thân thai nhi, có phản âm kém, phân cách khoang ngực và bụng thai nhi.

Đường kính ngang ngực thai nhi được đo ở mặt cắt ngang bốn buồng tim, có tỷ số số đo so với đường kính ngang bụng cố định từ sau 16 tuần đến cuối thai kỳ [6].

- Chu vi vòng ngực:

(Đường kính trước sau + Đường kính ngang) x 1,57.

- Tỷ số đường kính ngang ngực/đường kính ngang bụng = 0,77 – 1,01

4.3. Tim: nằm ở bên trái của lồng ngực. Vị trí của tim được xác định dựa vào cột sống và thế nằm của thai nhi, không dựa vào sự tương quan với dạ dày vì có thể có đảo lộn phủ tạng.

Ở mặt cắt ngang: mặt cắt bốn buồng tim

- Hai tâm nhĩ và hai tâm thất có kích thước tương đương với nhau. Thất phải được nhận diện bởi vị trí nằm gần thành ngực trước và có bó cơ moderator band.

A

B

C

D

E

Hình 2.8: *Các mặt cắt ở khoang ngực thai nhi*

A. Khoang ngực thai nhi ở mặt cắt dọc giữa. Phổi có mật độ phản âm mạnh hơn phản âm của các cơ quan trong khoang bụng.

B. Khoang ngực cắt ngang.

C. Khung sườn thai nhi ở mặt cắt ngang: các đốt sống cắt ngang có mật độ phản âm sáng, có bóng lưng phía sau rõ.

D. Khung sườn thai nhi ở mặt cắt trán.

E. Cơ hoành có phản âm kém (đầu mũi tên), ngăn cách giữa khoang ngực và khoang bụng.

F

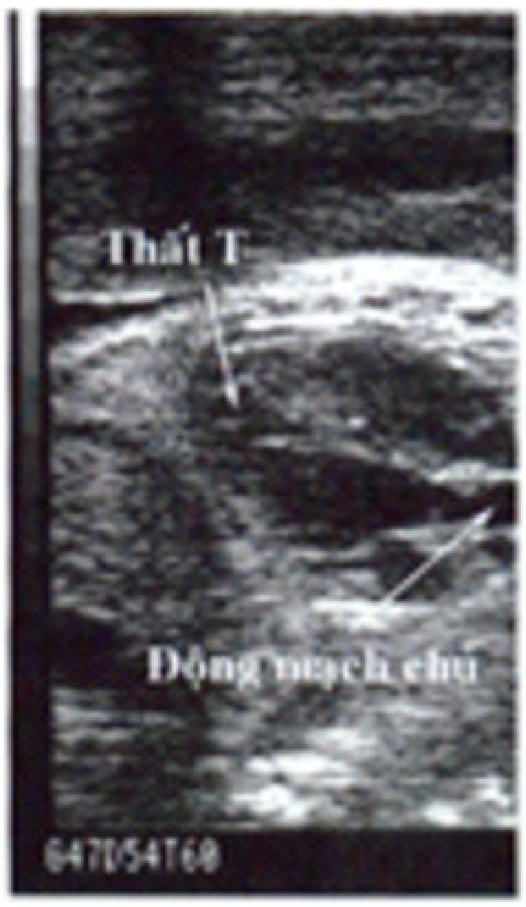

G

H

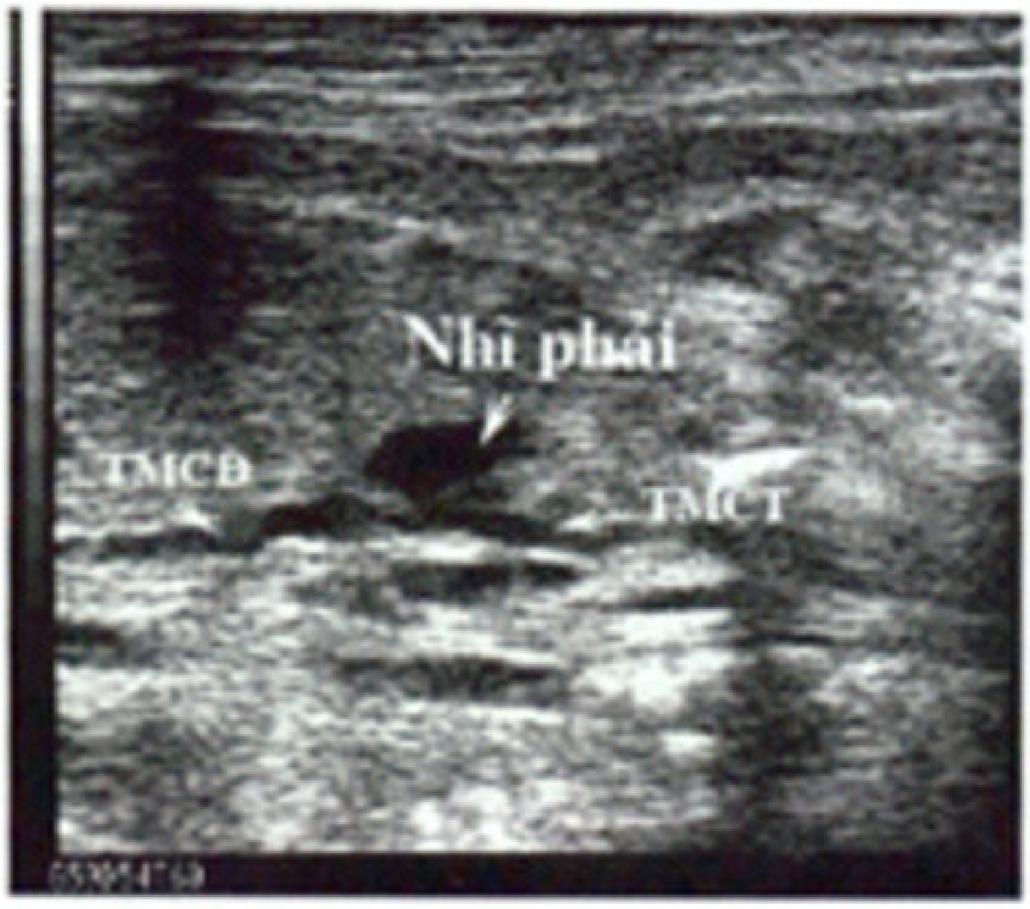

I

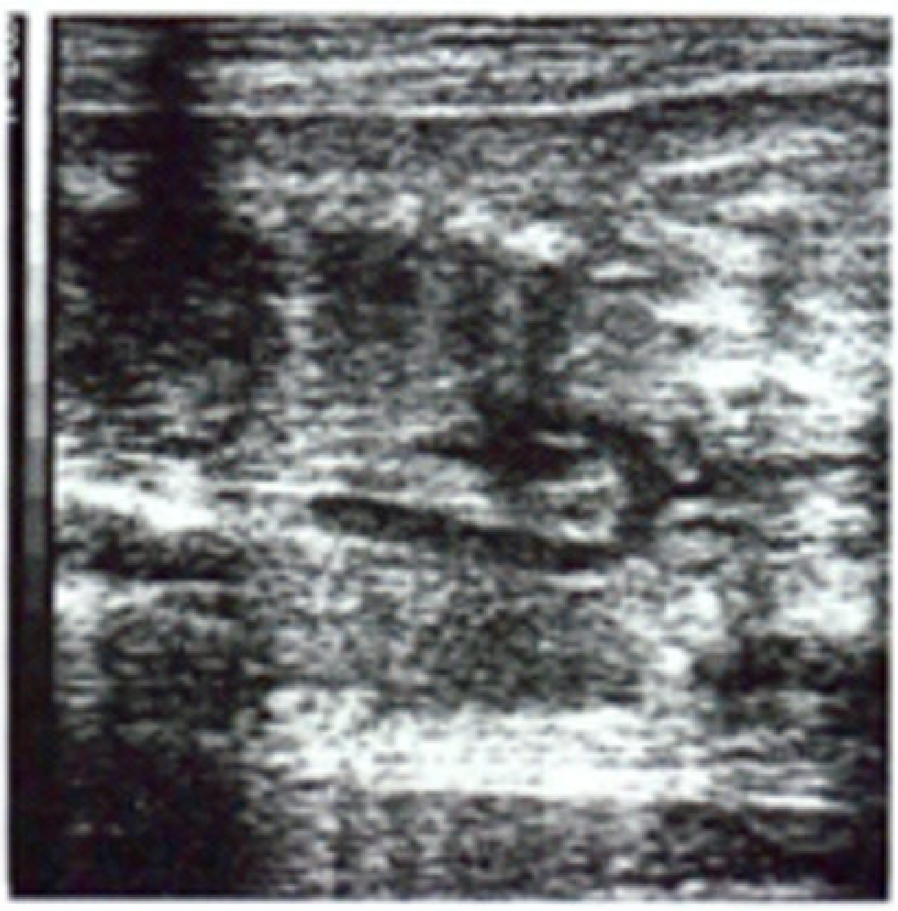

J

K

F. Vị trí của tim trong lồng ngực. Mặt cắt 4 buồng tim. Th. nhi nằm tư thế đầu ở đáy tử cung, lưng bên trái.

G. Mặt cắt dọc từ thất trái và động mạch chủ.

H. Mặt cắt dọc từ thất phải và động mạch phổi.

I. Mặt cắt dọc tĩnh mạch chủ trên – tâm nhĩ phải – tĩnh mạch chủ dưới.

J. Cung động mạch chủ với nhánh lên của các động mạch đầu cổ.

K. Động mạch chủ bụng và các động mạch chậu chung.

- Vách liên thất, vách liên nhĩ và lỗ bầu dục cùng với chuyển động của lá van ở tâm nhĩ trái.

Ở mặt cắt dọc: mặt cắt các mạch máu lớn

- Động mạch chủ, động mạch phổi, cung động mạch chủ, ống động mạch.
- Tĩnh mạch chủ trên và chủ dưới có thể quan sát được đến phần đổ vào nhĩ phải.
- Máu từ nhĩ trái đổ vào nhĩ phải qua lỗ bầu dục theo nhịp đóng mở của van liên nhĩ.

Nhịp tim: 120 – 160 nhịp/phút, thường rất đều đặn nhưng cũng có những thời điểm có nhịp chậm sinh lý trong vài giây và sau đó sẽ trở lại nhịp bình thường.

Với những đầu dò có độ ly giải cao, có thể thấy một lớp dịch mỏng quanh màng tim. Đây là một hình ảnh có thể gặp ở những thai bình thường[7,8], ngược lại một lượng dịch dù ít ở màng phổi cũng là một dấu hiệu bệnh lý [9].

5. BỤNG (Hình 2.9)

5.1. Gan chiếm khối lượng tương đối lớn trong ổ bụng, có mật độ phản âm đồng nhất. Thùy trái bình thường lớn hơn thùy phải do nhận được lượng máu nuôi có nhiều oxygen hơn.

Tĩnh mạch rốn sau khi vào gan sẽ đổ vào tĩnh mạch cửa gan trái. Phần lớn máu giàu oxy sẽ đi trực tiếp từ tĩnh mạch rốn qua ống tĩnh mạch (ductus venosus), đổ vào tĩnh mạch chủ dưới để về tâm nhĩ phải.

5.2. Túi mật: thường thấy được sau 20 tuần tuổi thai, hình giọt nước, thường nằm ở bờ dưới gan, bên phải của tĩnh mạch cửa.

5.3. Dạ dày: đa số thấy được sau 16 tuần, nằm bên trái trong ổ bụng và thường có phản âm trống nhưng đôi khi có những điểm phản âm sáng do thai nhi nuốt các chất gây ở trong nước ối. Khi siêu âm nếu không thấy dạ dày nên kiểm tra lại 30 phút sau.

A

B

Hình 2.9: *Các cơ quan trong khoang bụng*

A. Bụng thai nhi cắt ngang. Gan và các mạch máu trong gan. (DV: ductus venosus, ống tĩnh mạch).

B. Ống tĩnh mạch ở mặt cắt dọc bụng thai nhi.

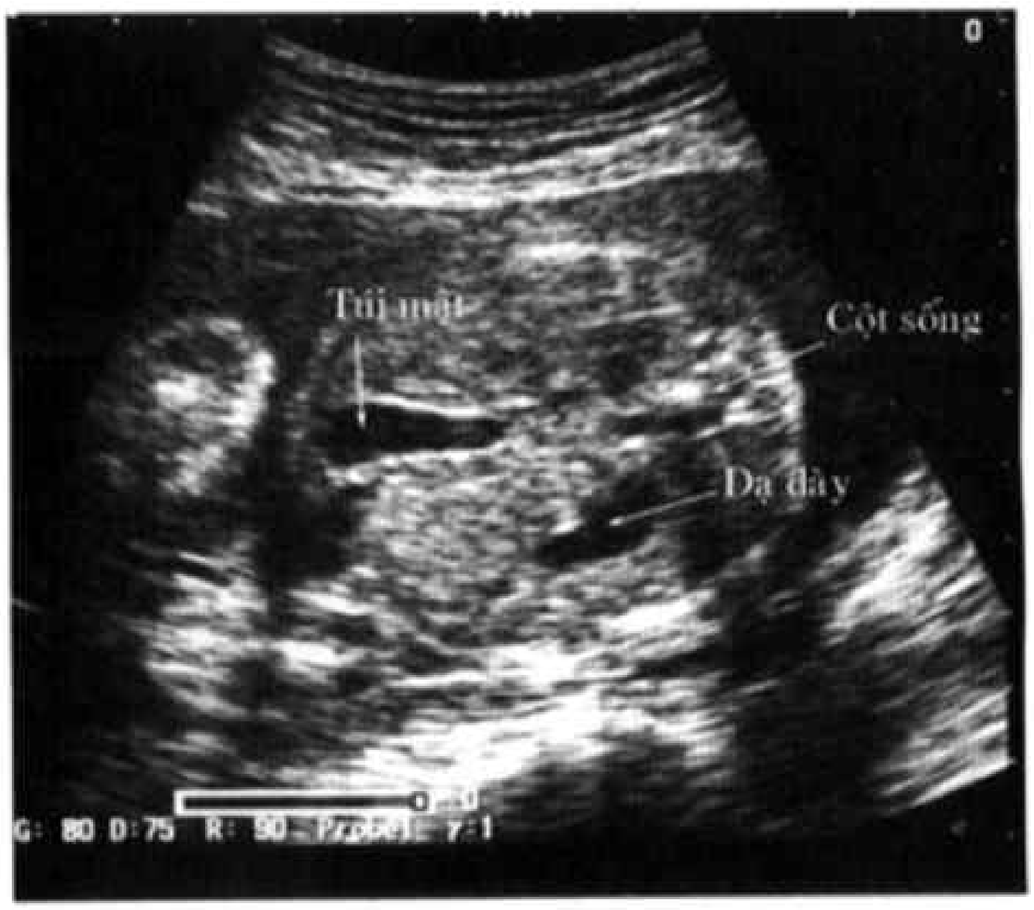

C

D

E

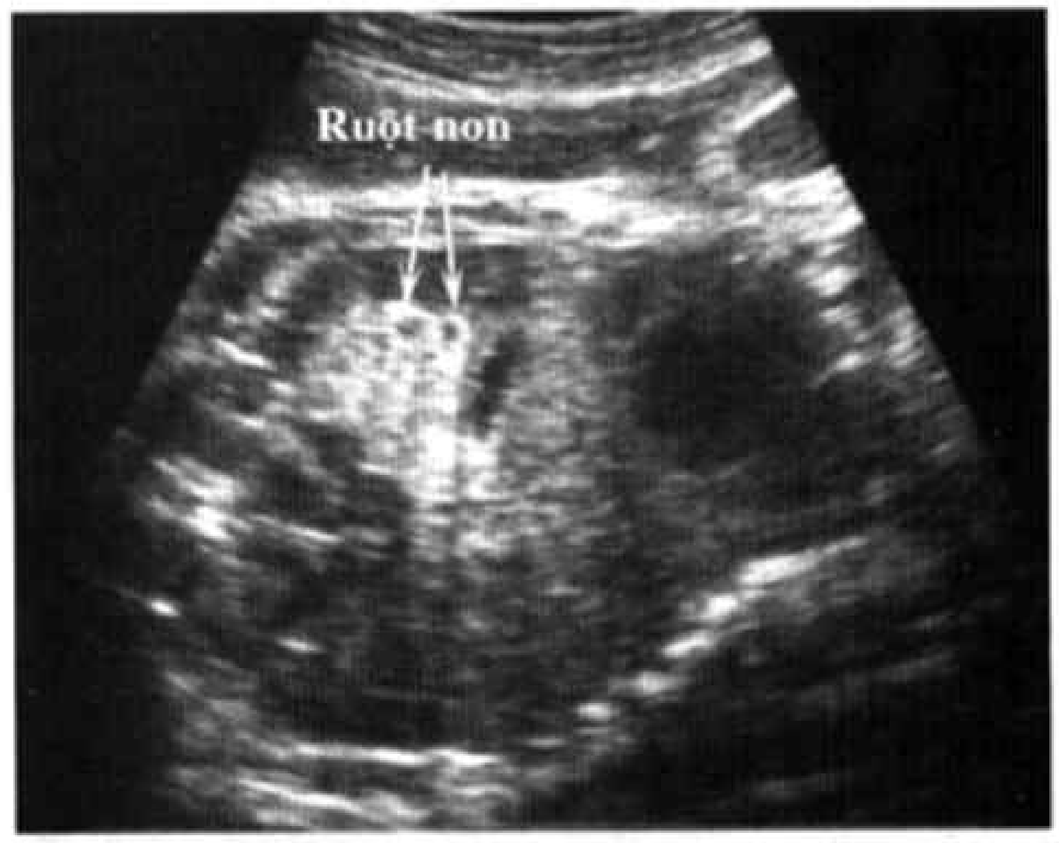

F

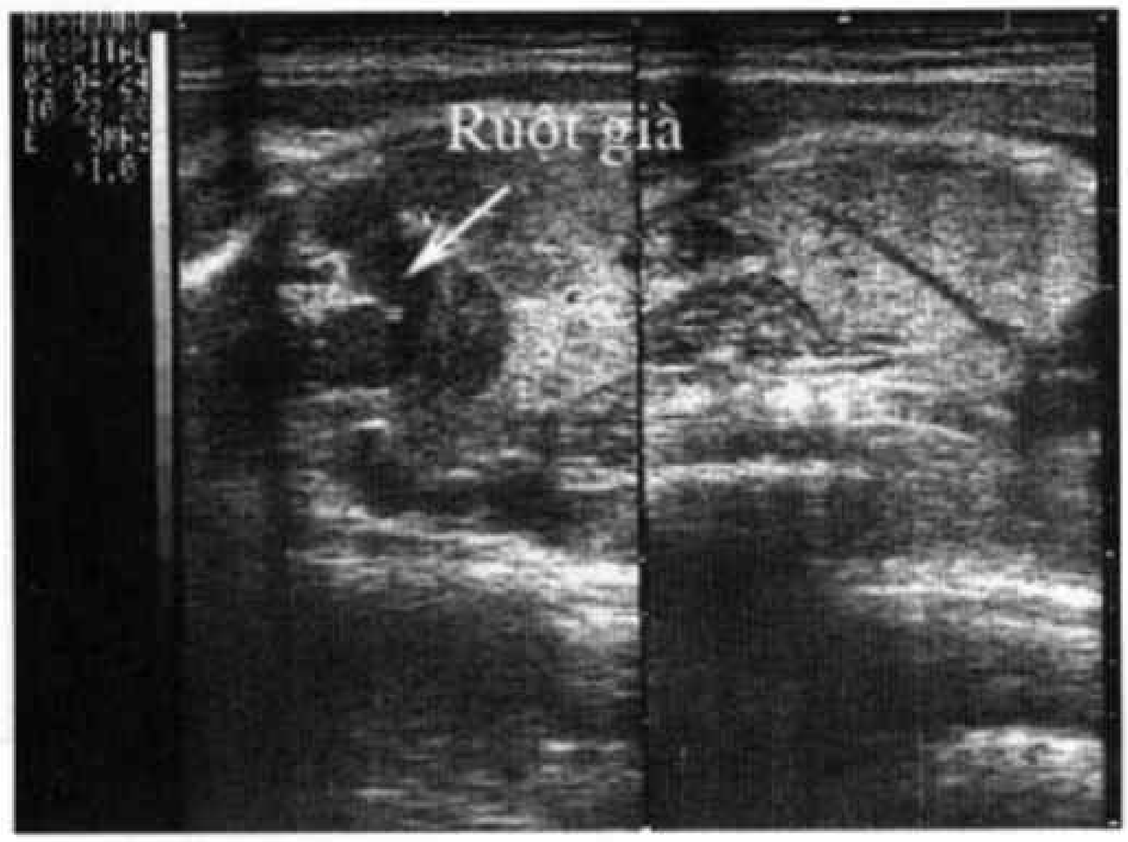

G

C. Túi mật ở vị trí 1/2 bên phải của xoang bụng ở mặt cắt ngang.
D. Dạ dày và lách thai nhi ở 1/2 bên trái của khoang bụng.
E. Cắt dọc thân thai nhi ở mặt cắt trán: ruột thai nhi có phản âm mạnh hơn các cơ quan chung quanh.
F. Các quai ruột non cắt ngang.
G. Các quai ruột già có kích thước lớn hơn, chứa phân xu phản âm kém.

H

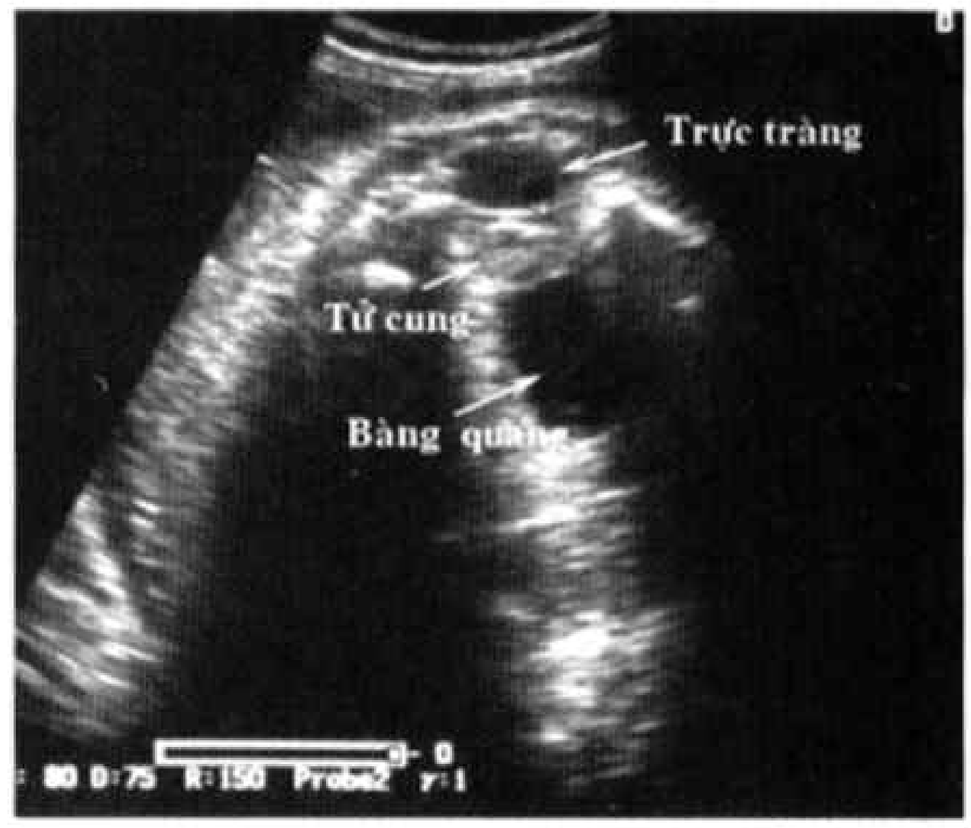

I

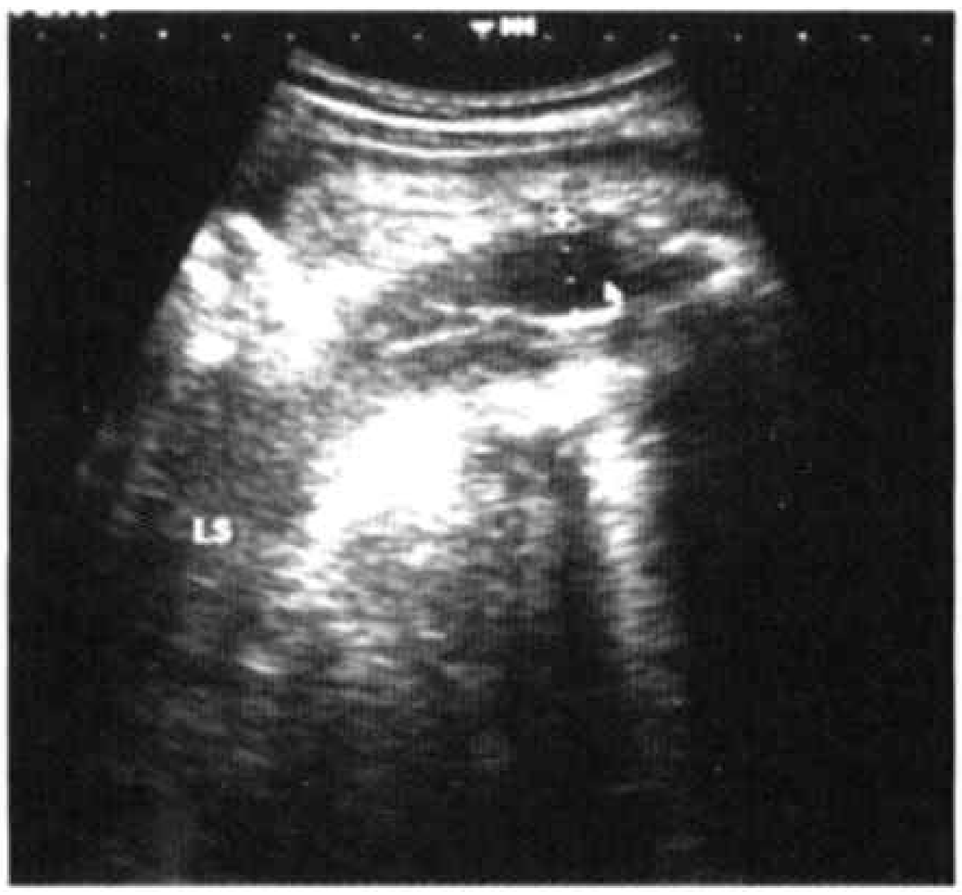

J

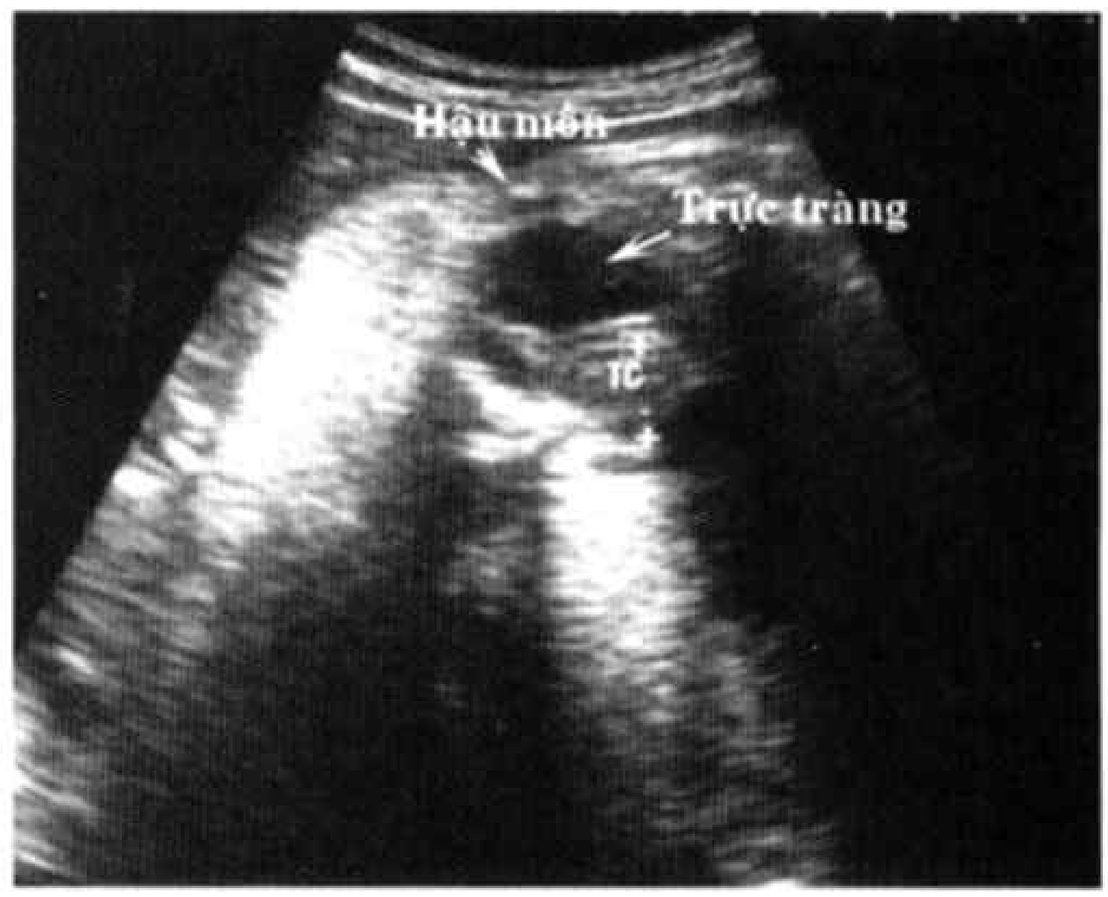

K

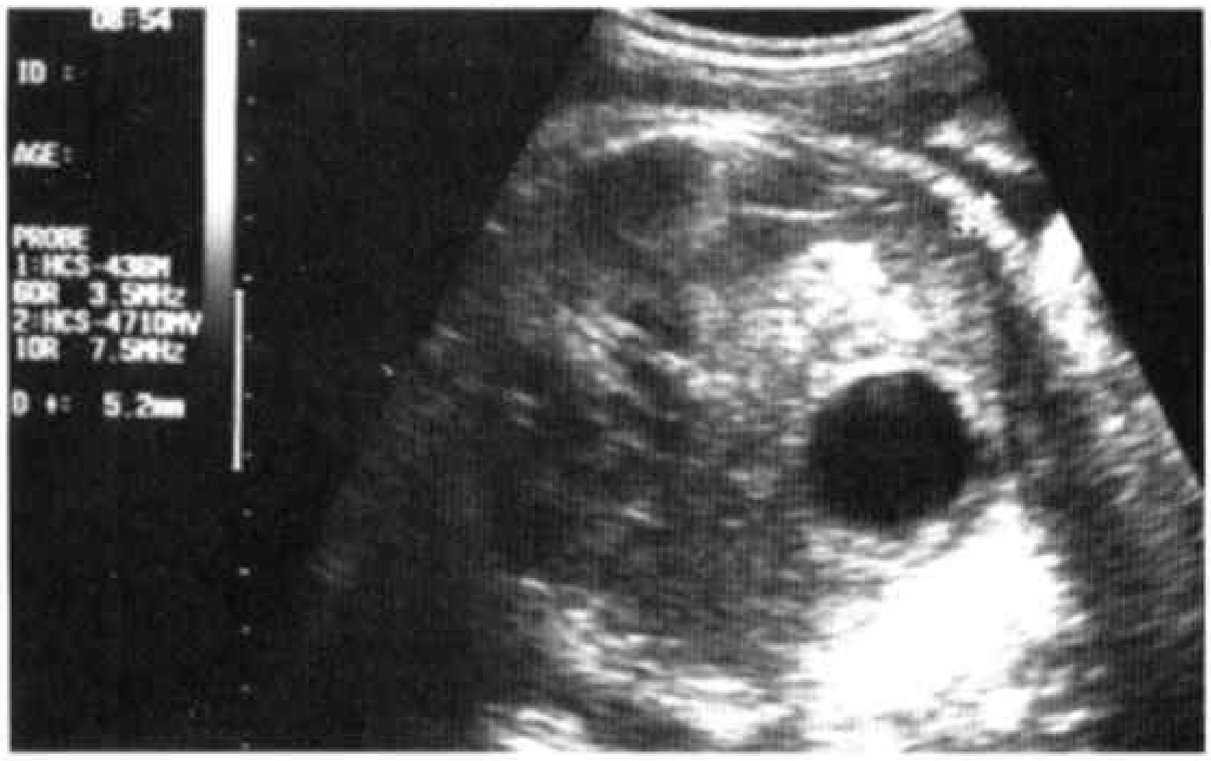

L

H. Phần xu có phản âm sáng ở cuối thai kỳ.
I. Khung chậu ở mặt cắt trán: Sự tương quan giữa bàng quang – tử cung – trực tràng.
J. Trực tràng cắt dọc.
K. Trực tràng và hậu môn cắt ngang (TC: tử cung).
L. Bề dầy lớp da bụng thai nhi ở mặt cắt ngang bụng.

5.4. Ruột non: chiếm phần giữa khoang bụng, thường phản âm sáng khi thai < 16 tuần, đường kính trung bình ≤ 6mm.

5.5. Ruột già: nằm ở ngoại vi ổ bụng, phản âm kém hoặc hỗn hợp tùy theo mật độ của phân xu. Ở thai gần đủ tháng kích thước có thể tới 18mm [10], phản âm sáng nếu phân xu cô đặc.

5.6. Các số đo

Đường kính ngang bụng:

- Đo qua mặt cắt có cột sống, dạ dày và một phần tĩnh mạch cửa gan.
- Đo từ bờ ngoài – ngoài.

Chu vi vòng bụng:

(Đường kính trước sau + Đường kính ngang) x 1,57.

6. HỆ NIỆU (Hình 2.10)

Thận thai nhi có chức năng bài tiết bắt đầu từ 11 tuần, có thể thấy được trên siêu âm sớm nhất từ 9 - 13 tuần với đầu dò âm đạo và từ 16-18 tuần với đầu dò bụng.

Hai thận nằm ở hai bên cột sống, nhận diện được nhờ phần đài bể thận phản âm trống. Vỏ thận phản âm kém đồng nhất. Đường kính trước sau bể thận bình thường < 3mm.

Ở tuổi thai 12 tuần thận thường có phản âm mạnh, mật độ giảm dần với tuổi thai. Kích thước thận được đo theo các chiều dài, chiều ngang và chiều trước sau, riêng bể thận được đo theo chiều trước sau ở mặt cắt ngang hai thận.

Mỗi thận có một hệ thống góp nước tiểu. Khi thận có hai hệ thống góp thường là thận đôi, nên kiểm tra bàng quang để tìm nang của niệu quản.

Bàng quang thai nhi là cơ quan chứa nước duy nhất nằm thấp ở vùng tiểu khung, giữa hai động mạch rốn sau vị trí xuất phát từ hai động mạch hạ vị (Hình 2.10F). Đây là chỉ dấu quan trọng để chẩn đoán phân biệt với một khối nang trong ổ bụng. Bàng quang có thể thấy được từ tuổi thai 11 tuần với đầu dò âm đạo và 14 tuần với đầu dò bụng. Có những thời điểm có thể không thấy bàng quang sinh lý trong khoảng thời gian 45 phút. Bề dầy thành bàng quang đôi khi cũng cần được đo (tại vị trí có động mạch rốn bao quanh) để chẩn đoán phân biệt trong một số bệnh lý hệ niệu.

Tuyến thượng thận nằm ở cực trên của thận, có cấu trúc phản âm kém ở vỏ và phản âm mạnh ở vùng tủy thượng thận.

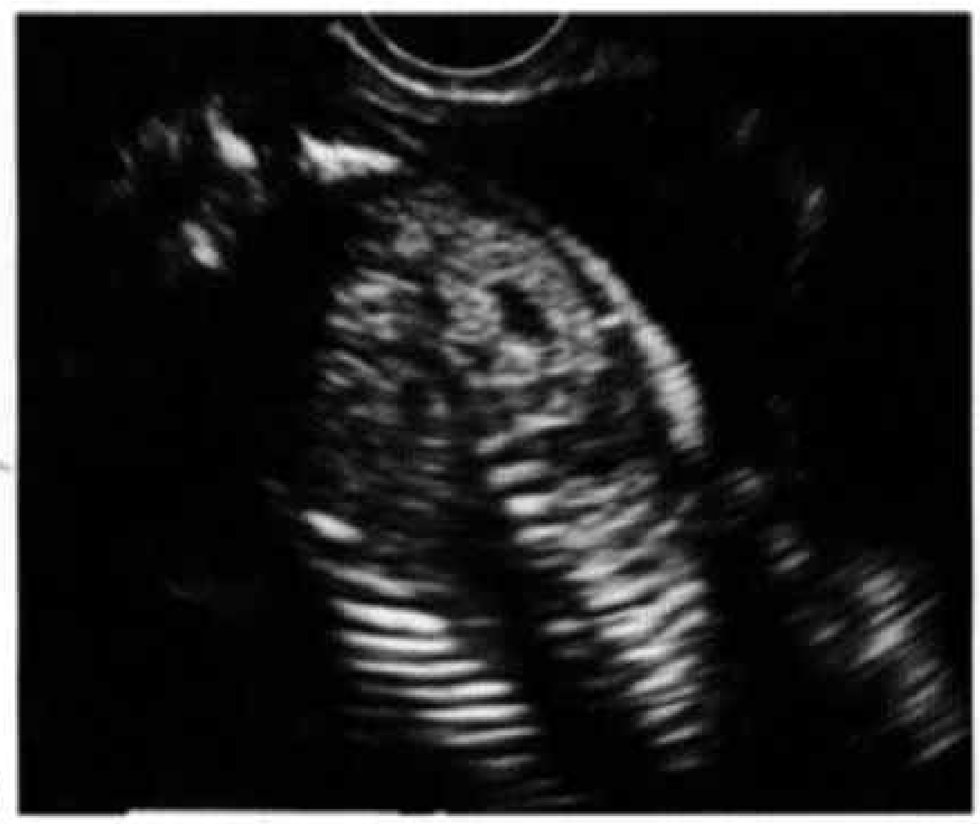

A

Hình 2.10: *Các mặt cắt khảo sát hệ niệu thai nhi*

A. Thận thai nhi 20 tuần ở mặt cắt trán. Phản âm mạnh ở cấu trúc chủ mô thận có thể là một thay đổi bình thường nếu như thận có chức năng bình thường.

B

C

D

E

F

B. Thận thai nhi ở 24 tuần tuổi: có thể phân biệt rõ cấu trúc vỏ thận – đài thận – bể thận.

C. Thận thai nhi 30 tuần ở mặt cắt ngang.

D. Tuyến thượng thận thai nhi ở mặt cắt ngang.

E. Bàng quang thai nhi.

F. Hai động mạch rốn chạy hai bên thành bàng quang trước khi đi vào dây rốn.

7. TỨ CHI (Hình 2.11)

Tứ chi thai nhi thấy được đầy đủ gồm các đoạn gần, đoạn giữa, bàn tay, bàn chân và các ngón ở tuổi thai 10 tuần. Các chi cần được đánh giá về tất cả các yếu tố có liên quan như: hình dáng, chiều dài, mật độ xương; tư thế cũng như các cử động gập, duỗi, dang, xòe ngón v.v...

Trong trường hợp thai bình thường, xương đùi được coi như là đại diện cho các xương dài. Chiều dài xương đùi được sử dụng để so sánh tỷ lệ cân xứng với đường kính lưỡng đỉnh và là một yếu tố giúp xác định tuổi thai ở thai < 20 tuần. Trong trường hợp có bất thường ở xương đùi cần khảo sát tất cả các xương khác trong cơ thể.

Chiều dài xương đùi được đo ở mặt cắt dọc để thấy hết chiều dài phần xương và lớp mô mềm ở hai đầu xương. Đo hết phần chiều dài giữa hai đầu xương mà không bao gồm phần sụn ở đầu dưới xương đùi.

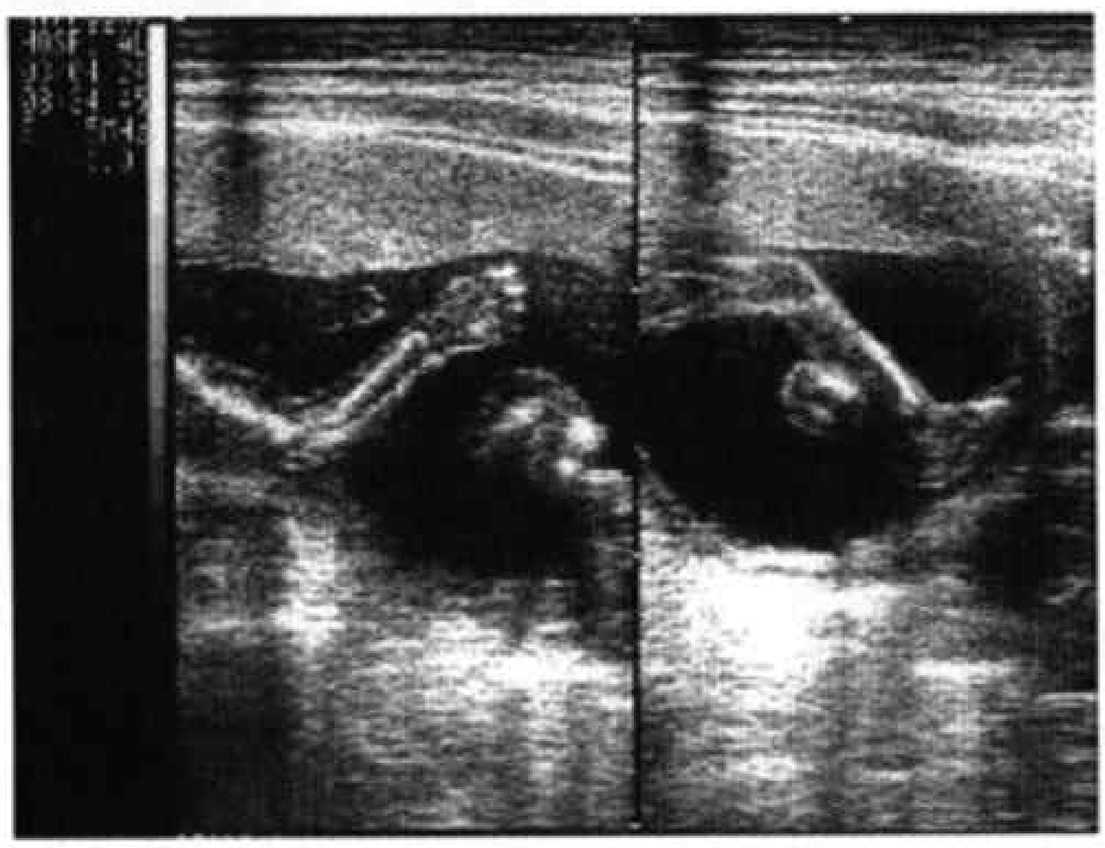

A

B

C

Hình 2.11: *Tứ chi thai nhi*

A. Thai 14 tuần tuổi: trên một mặt cắt có thể thấy được toàn bộ các đoạn gần, đoạn giữa và đoạn xa của một chi.

B. Hai xương cẳng tay ở mặt cắt dọc.

C. Hai xương cẳng chân ở mặt cắt dọc.

D

E

F

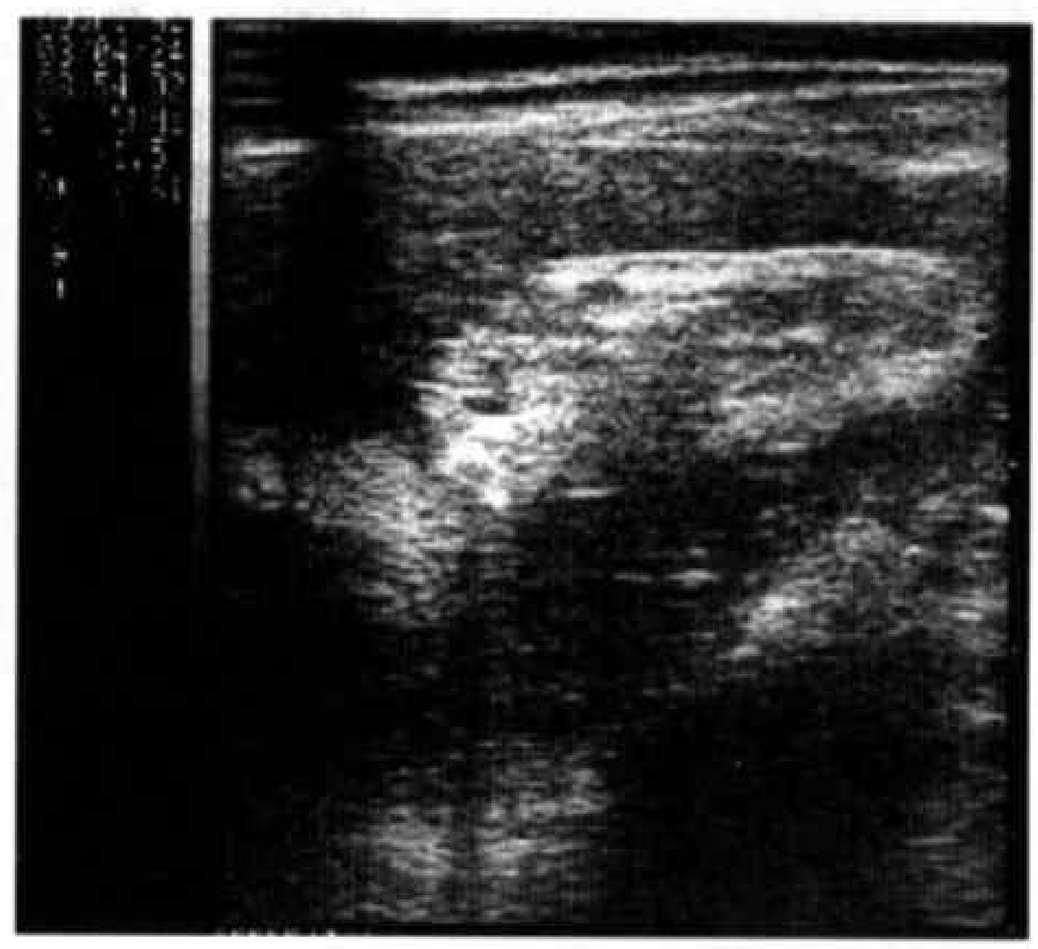

G

D. Bàn tay 5 ngón với các đoạn gần, đoạn giữa và đoạn xa của các đốt xương ngón tay.
E. Động tác mút tay của thai nhi.
F. Mặt cắt dọc chi dưới gồm đùi – đầu gối – cẳng chân.
G. Bàn chân ở mặt cắt trán.

8. GIỚI TÍNH (Hình 2.12)

Việc xác định giới tính thai nhi, ngoài nhu cầu của những người có liên quan, rất cần thiết trong chẩn đoán một số bệnh di truyền có liên quan đến nhiễm sắc thể giới tính.

Giới tính có thể xác định được ở tuổi thai từ 14 tuần trở đi với đầu dò bụng, sớm hơn nếu siêu âm với đầu dò âm đạo. Giới tính nhận diện được khi khảo sát thai nhi ở tư thế hai chân dang rộng. Chỉ nên chẩn đoán khi nhận diện rõ các thành phần của cơ quan sinh dục:

Nam: bìu, hai tinh hoàn và dương vật.

Nữ: hai môi lớn và âm vật.

Ở tam cá nguyệt I, những đoạn dây rốn nằm thấp ở vùng hạ vị thai nhi có thể chẩn đoán lầm là giới tính nam.

A

B

C

Hình 2.12: *Cơ quan sinh dục thai nhi*

A. Cơ quan sinh dục nam ở mặt cắt trán.

B. .Cơ quan sinh dục nam ở mặt cắt dọc bên.

C. Cơ quan sinh dục nữ ở mặt cắt trán.

TÀI LIỆU THAM KHẢO

1 Braithwaite JM, Economides DL. The measurement of nuchal translucency with transabdominal and transvaginal sonography success rates, repeatability and levels of agreement. Br J Radiol. 1995;68:720

2 Withlow BJ, Chatzipapas IK, Economides DL. The effect of fetal neck position on nuchal translucency measurement. Br J Obstet Gynecol. 1998;105:872

3 Braithwaite JM, Morris RW, Economides DL. Nuchal translucency measurement: Frequency distribution and changes with gestation in a general population. Br J Obstet Gynecol. 1996;103:1201

4 Peralta CF et al: Assessment of the gap between the fetal nasal bone at 11 to 13+6 weeks of gestation by three-dimentional ultrasound. Ultrasound Obstet Gynecol. 25(5):464-7,2005

5 Rotten D et al: Two and three-dimentional sonographic assessment of the fetal face. 1. A systematic analysis of the normal face. Ultrasound Obstet Gynecol. 23(3):224-31,2004

6 Chitkara U, Rosenberg J, Chervenak FA, et al: Prenatal sonographic assessment of the fetal thorax: Normal values. Am J Obstet Gynecol. 1987;156:1069

7 Jeanty P, Romero R, Hobbins JC: Fetal pericardial fluid: A normal fingding in the second half of gestation. Am J Obstet Gynecol. 1984;149:529

8 Yagel S, Hurwitz A: Fetal pericardial fluid. (Letter of the editor). Am J Obstet Gynecol. 1985;152:721

9 Ruth B, Peter W. Ultrasound evaluation of the fetal thorax and abdomen. In: Ultrasonography in Obstetrics and Gynecology. Callen 2nd ed. WB Saunders Co. 1988; 9:211.

10 Nyberg DA, Mack LA, Patten RM, et al. Fetal bowel. Normal sonographic findings. J Ultrasound Med. 1987;6:3-6

CHƯƠNG III
SIÊU ÂM NHAU – ỐI – DÂY RỐN

1. NHAU

Nhau là phần kết nối giữa mẹ và thai nhi, làm nhiệm vụ cung cấp cho thai nhi tất cả các nguồn dinh dưỡng từ mẹ. Do đó những bệnh lý của mẹ hoặc của bánh nhau ít nhiều sẽ ảnh hưởng đến sự phát triển và sức khỏe của thai nhi khi ở trong bụng mẹ và có thể còn tồn tại đến thời gian sau khi thai nhi đã được sanh ra với nhiều mức độ khác nhau.

1.1. Sự phát triển của nhau

Nhau được thành lập từ hai thành phần:

- Phần từ mẹ: lớp nội mạc tử cung (màng rụng đáy) dầy lên dưới ảnh hưởng của nội tiết tố thai kỳ.
- Phần từ thai: lớp hợp bào nuôi của thai thâm nhập vào nội mạc tử cung.

Túi thai giai đoạn sớm được bao bọc bởi vòng gai nhau, thấy được sớm nhất qua siêu âm đường âm đạo ở tuổi thai khoảng từ 4,5 tuần dưới hình ảnh một vòng phản âm mạnh đồng nhất. Sau 5 tuần, vùng lông nhau ở vị trí đối diện nơi làm tổ bắt đầu thoái hóa, trở thành một lớp màng tương đối ít mạch máu gọi là nhau trọc và sau đó trở thành lớp mô đệm. Phần còn lại tiếp tục phát triển để trở thành nhau thật sự. Từ khoảng 9-10 tuần cấu trúc nhau trở nên rõ dần trên siêu âm và không thay đổi các đặc tính cho đến cuối thai kỳ (Hình 3.1). Cuối tháng thứ 3, các vách thành lập bởi lớp màng rụng và tế bào nuôi xuất hiện từ lớp màng đáy lên đến màng đệm, phân chia bánh nhau thành 15 đến 20 thùy.

1.1.1. Hiện tượng đóng vôi

Đây là hiện tượng sinh lý bình thường, xảy ra trong suốt thai kỳ [1]. Trong thời gian 6 tháng đầu các điểm vôi hóa ở dạng vi thể, chỉ sau 29 tuần và rõ nhất từ sau 33 tuần thì các điểm này mới thấy được trên siêu âm dưới dạng những điểm phản âm mạnh (thường không có bóng lưng), phân bố chủ yếu ở màng đáy, vách giữa các múi nhau và các khoảng dưới lớp màng đệm[2,3] (Hình 3.2). Tuổi thai càng lớn thì các đám hóa vôi càng nhiều, tuy nhiên không có sự gia tăng của hiện tượng hóa vôi ở những thai quá ngày [4,5].

Hình 3.1: *Nhau ở giai đoạn sớm*
Tử cung cắt ngang. Túi thai với vòng tế bào nuôi có phản âm sáng đồng nhất (đầu mũi tên).

Hình 3.2: *Nốt đóng vôi trong chủ mô nhau*
Tử cung cắt dọc. Nhau bám mặt trước thành tử cung có phản âm đồng nhất. Trong chủ mô nhau ở gần màng đệm có vài nốt đóng vôi phản âm mạnh, không có bóng lưng (mũi tên).

1.1.2. Hồ máu: máu mẹ được giữ ở những khoang dưới đệm và quanh các gai nhau trong những túi phản âm trống hoặc kém ở rải rác trong lớp mô nhau (Hình 3.3), có hoặc không có luồng máu chuyển động bên trong. Từ đó những mảng fibrine có thể đọng lại dưới màng đệm, giữa màng đệm và gai nhau hoặc giữa các gai nhau.

1.1.3. Cơn co cơ tử cung cục bộ: là những cơn gò thoáng qua của lớp cơ tử cung với cường độ rất nhẹ và không gây cảm giác đau (Hình 3.4). Những cơn gò này thường xảy ra ở tam cá nguyệt II hoặc có thể sớm hơn, gây nên hình ảnh giả tạo của những bệnh lý như nhau dầy hoặc u xơ...

1.1.4. Những thay đổi hình dạng và bề dầy bánh nhau: Bánh nhau có diện tích đạt tới mức tối đa ở cuối tháng thứ 4 (khoảng 1/2 diện tích buồng tử cung), tuy nhiên chỉ còn trải rộng khoảng 1/4 - 1/6 ở cuối thai kỳ. Nhau gia tăng bề dầy và khối lượng theo tuổi thai, số đo bề dầy bình thường trên siêu âm < 4cm ở cuối thai kỳ [6]. Hình dạng và bề dầy bánh nhau có thể thay đổi trên siêu âm tùy theo cơn co tử cung và mức độ đầy của bàng quang, rõ rệt nhất ở tam cá nguyệt II.

A

B

Hình 3.3: *A. Tử cung cắt dọc. Nhau bám mặt sau tử cung có phản âm đồng nhất. Trong chủ mô nhau có hồ máu phản âm kém, có luồng máu hoạt động bên trong.*
B. Nang của bánh nhau: Nang phản âm trống giới hạn rõ nằm dưới màng ối, không có luồng máu hoạt động (mũi tên).

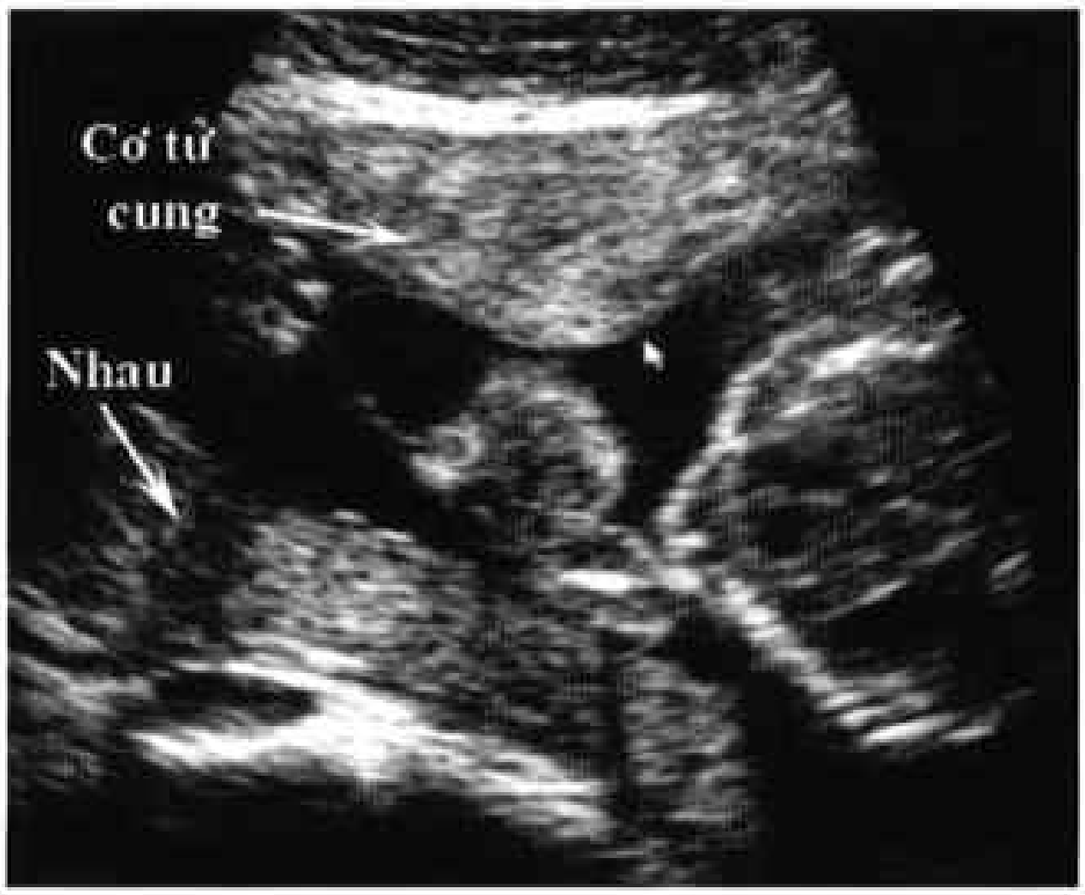

A

B

C

Hình 3.4: *Cơn co cơ tử cung cục bộ*

A. Trường hợp 1. Tử cung cắt dọc. Nhau bám ở mặt sau thành tử cung. Cơn gò khu trú của lớp cơ thành trước đẩy lớp cơ vào phía trong lòng tử cung tạo hình ảnh phản âm mạnh giống bánh nhau.

B. Cùng trường hợp trên: 2 giây sau khi không còn cơn gò, lớp cơ thành trước tử cung trở lại bề dầy và phản âm kém bình thường.

C. Trường hợp 2. Tử cung cắt dọc, nhau bám mặt trước tử cung. Lớp cơ tử cung dưới bánh nhau đang có cơn co cục bộ, phản âm kém hơn phản âm của bánh nhau.

a. Nhau ngoài màng đệm (placenta extra - chorialis)

Đây là trường hợp màng đệm không bao phủ hết hai góc bánh nhau nên đĩa đệm (chorionic plate) nhỏ hơn đĩa nền (basal plate). Chỗ tiếp giáp của màng đệm vào mép bánh nhau sẽ tạo thành một vòng dẹp (circummarginate) hoặc một nếp xếp (circumvallate) (Hình 3.5). Vòng này có thể khu trú ở một vị trí hoặc ở toàn bộ mặt bánh nhau và nếp xếp có thể thấy được trên siêu âm ở tam cá nguyệt II. Circummarginate placenta thường không có ý nghĩa bệnh lý trên lâm sàng, ngược lại circumvallate placenta thường có kèm theo yếu tố nguy cơ cao bị sanh non, sẩy thai, xuất huyết và tử vong sau sanh [7,8].

Siêu âm:

- Nhau ngoài màng đệm dạng circummarginate: màng đệm tách khỏi bánh nhau ở hai mép trên và dưới.

- Nhau ngoài màng đệm dạng circumvalate: có cấu trúc của chủ mô nhau bên trong nếp xếp của màng đệm (Hình 3.5 D-H).

Chẩn đoán phân biệt:

- Dính buồng tử cung: giải dính gắn vào thành tử cung, không vào bánh nhau.
- Vách ngăn trong tử cung: thường từ đáy tử cung. Lưu ý trường hợp này vì nhau có thể đóng ở phần vách ngăn.
- Dải sợi ối: màng ối dính vào phần thai

b. Bánh nhau phụ: chiếm tỷ lệ 8%. Những đám lông nhau nằm tách biệt và nối kết với bánh nhau chính qua các mạch máu nằm ở trong các màng thai (Hình 3.6). Bánh nhau phụ nên được lưu ý vì dễ dẫn đến những biến chứng trong và sau sanh: bánh nhau phụ tiền đạo, mạch máu kết nối nằm ngang qua cổ tử cung vỡ khi chuyển dạ, xuất huyết và nhiễm trùng sau sanh do sót nhau v.v...

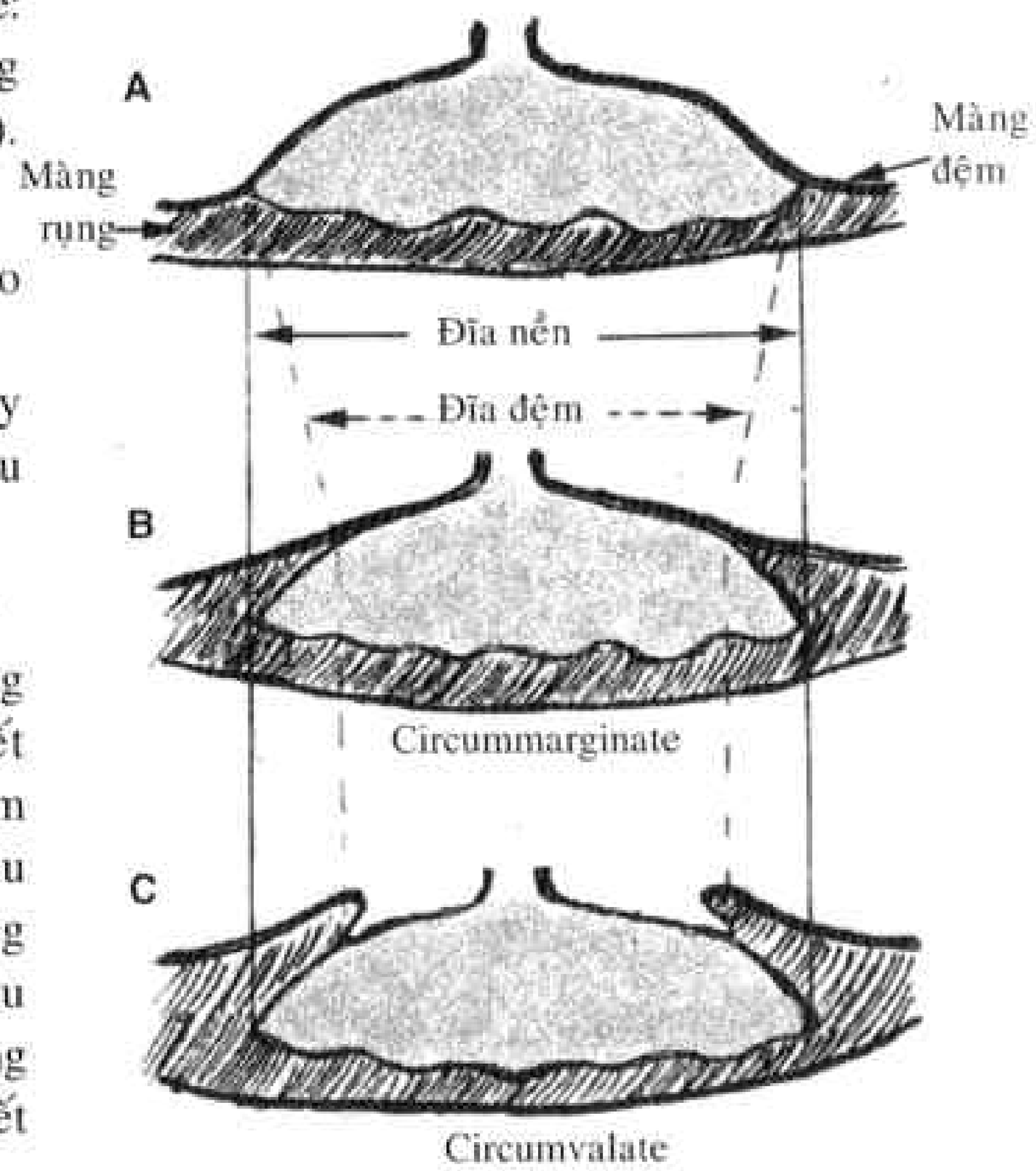

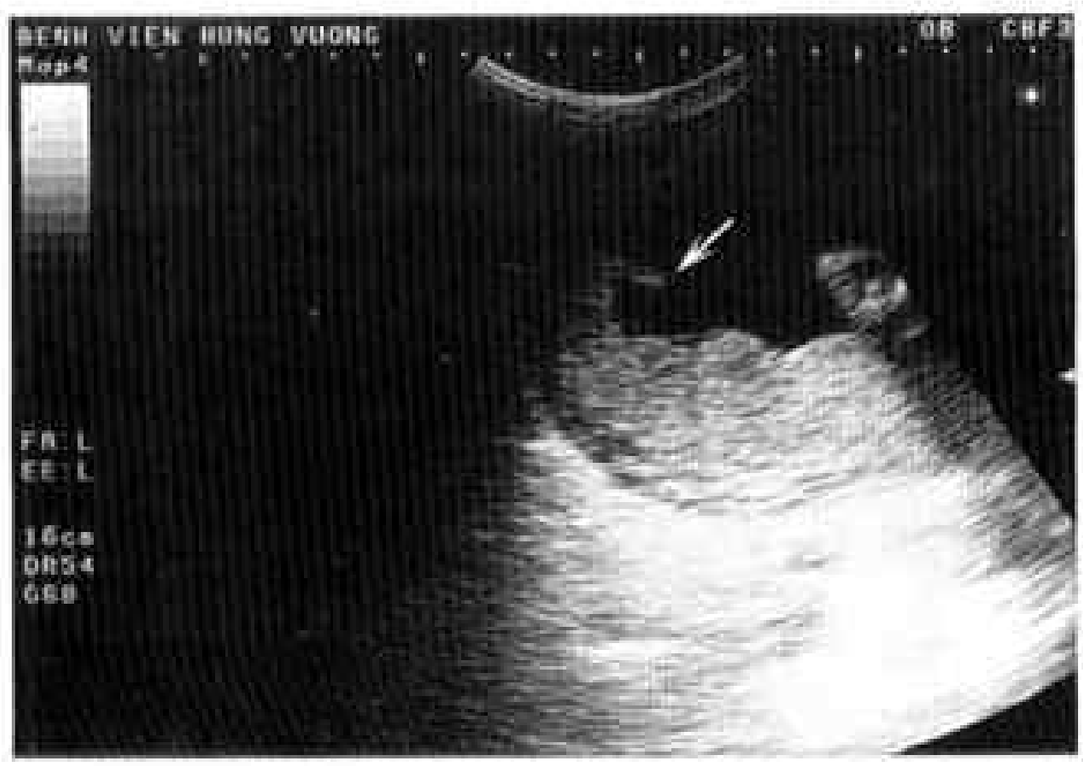

D

E

Hình 3.5: *Hình minh họa so sánh giữa bánh nhau bình thường và bánh nhau ngoài màng đệm*

A. Nhau bình thường: màng đệm nối tiếp với đĩa nền (basal plate) ở mép bánh nhau.

B. Nhau circummarginate: màng đệm nối tiếp với đĩa nền ở phần trong của mép nhau, góc màng đệm phẳng (Đĩa đệm: chorionic plate).

C. Nhau circumvalate: màng đệm nối tiếp với đĩa nền ở cùng vị trí với nhau B nhưng hai góc màng đệm dôi ra một đoạn, trồi vào trong khoang ối. (Spirt BA, Kagan EH. Sonography of the placenta. Semin Ultrasound. 1980; 1:293)

D-H. Hai trường hợp nhau ngoài màng đệm. Tử cung cắt dọc. Nhau bám mặt sau, mép trên (hình D) và mép dưới bánh nhau (hình E) có phần dôi ra ở hai góc.

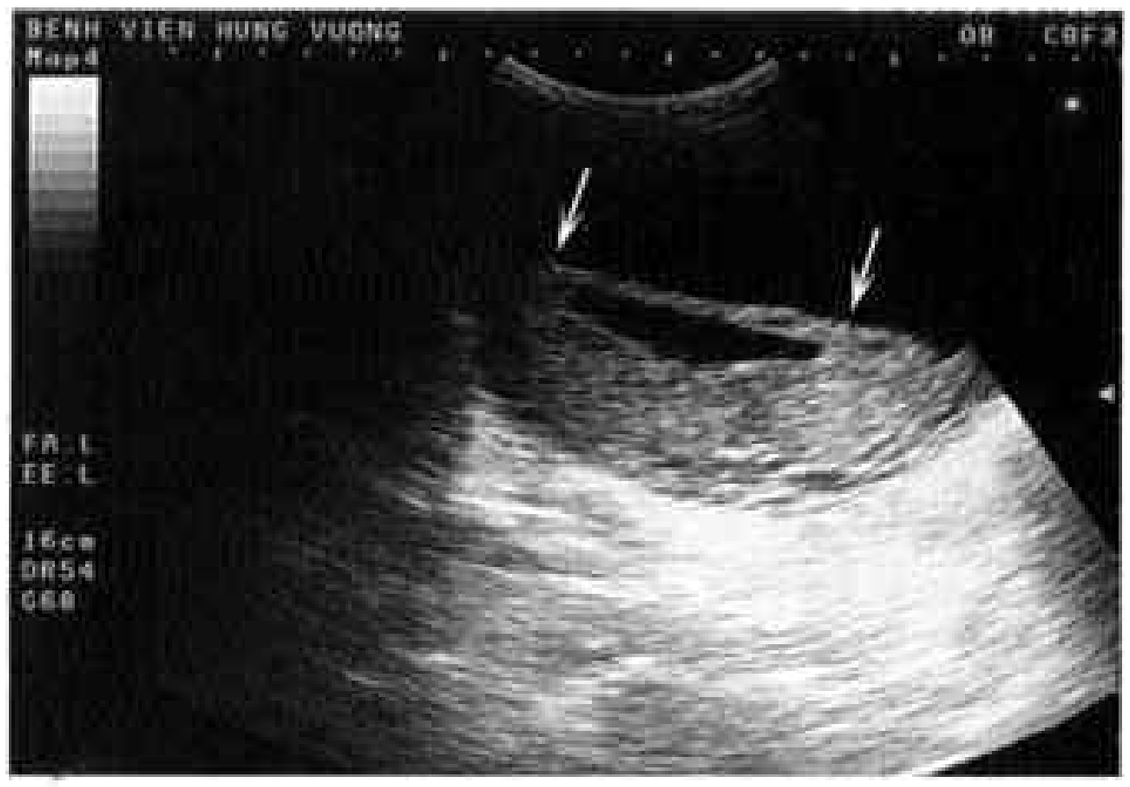

F

G

H

F. Nhau ngoài màng đệm ở mặt cắt trán: hai mép của màng đệm gắn vào bánh nhau giúp loại trừ chẩn đoán dính buồng tử cung.

G-H. Nhau ngoài màng đệm ở vị trí mép trên bánh nhau.

A

B

Hình 3.6: *A. Bánh nhau phụ ở đáy tử cung.*

B. Dương tính giả. Tử cung cắt dọc. Nhau bám mặt trước. Cơ tử cung thành sau đang có cơn co, đẩy lên và có phản âm mạnh giống như hình ảnh một bánh nhau phụ nằm mặt sau tử cung.

*c. **Nhau bám màng*** (placenta membranacea): nguyên nhân của bánh nhau này là phần lông nhau ở phía màng rụng bao không thoái triển, tiếp tục phát triển tạo thành một bánh nhau bao phủ toàn bộ túi thai [1] (Hình 3.7). Nhau bám màng thường gây xuất huyết trước và sau sanh.

d. Bề dầy bánh nhau: thay đổi, tăng trung bình 1mm/1 tuần tuổi thai [9]. Nhau có thể giảm 30% diện tích bề mặt mà vẫn duy trì được chức năng bình thường [1,10], nhưng những bệnh lý mạch máu của mẹ có thể gây thiếu máu nuôi từ đó làm giảm lượng máu tới tử cung - nhau làm thai nhi bị chậm tăng trưởng trong tử cung [10].

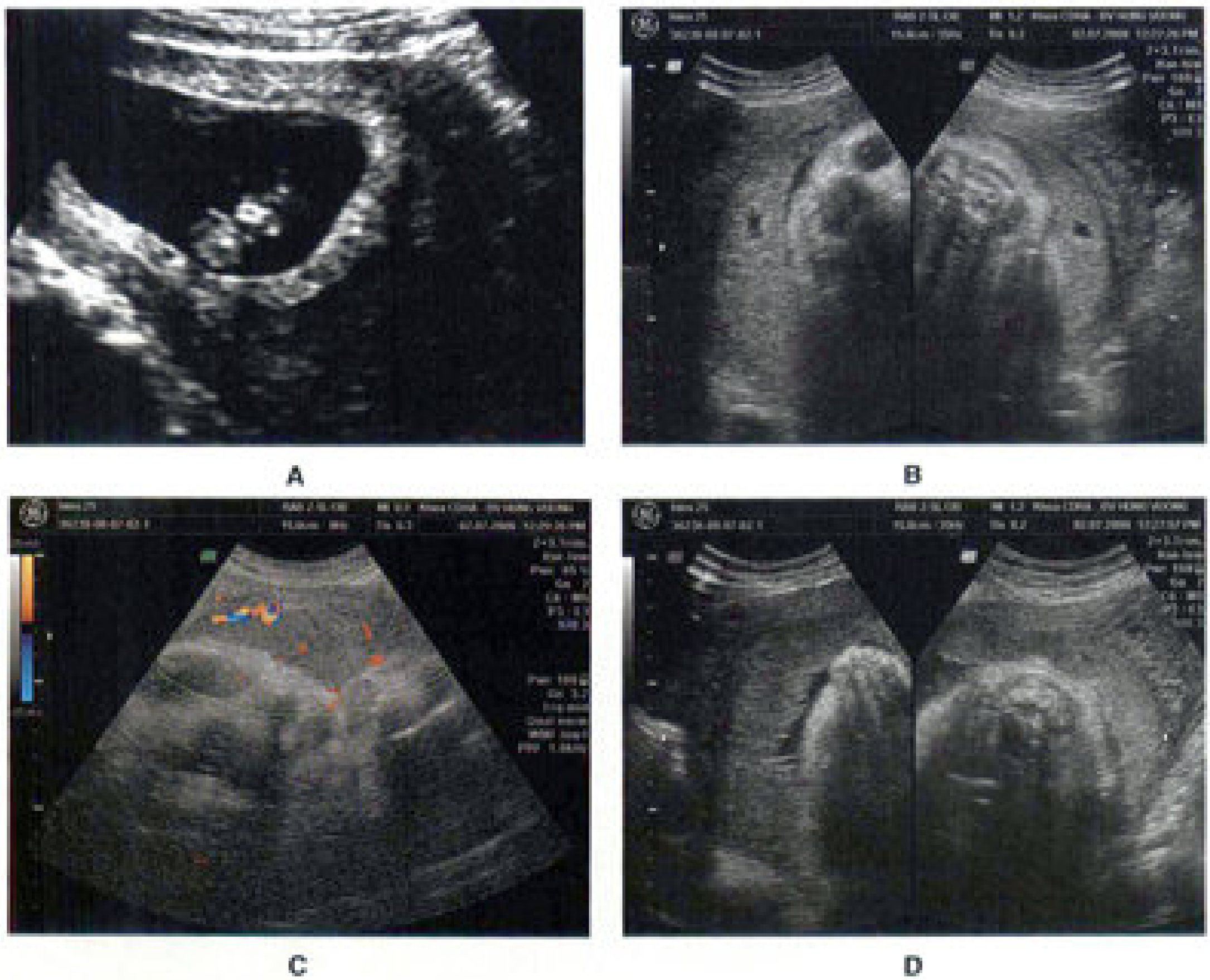

Hình 3.7.

A. Tử cung cắt dọc. Bánh nhau mỏng đều bao phủ toàn bộ lòng tử cung, quanh túi thai.

B-F. Thai 34 tuần, nhau bám màng

B-C. Mặt cắt ngang (B) và dọc (C) tử cung ở đoạn eo: nhau bám ở cả hai bên phải, trái và mặt trước thân tử cung. Phần nhau bám mặt sau không thấy trong hình này

D. Mặt cắt ngang tử cung ở gần đáy: nhau vẫn còn bám ở cả hai bên phải và trái thân tử cung.

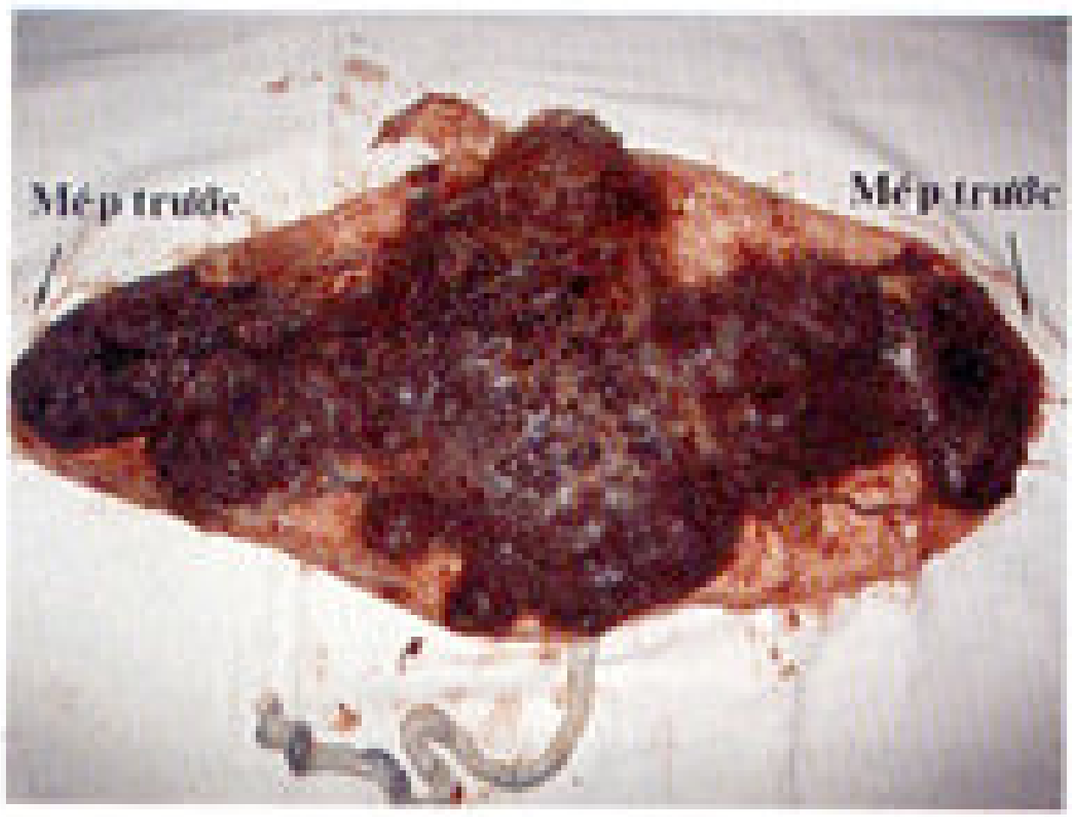

E

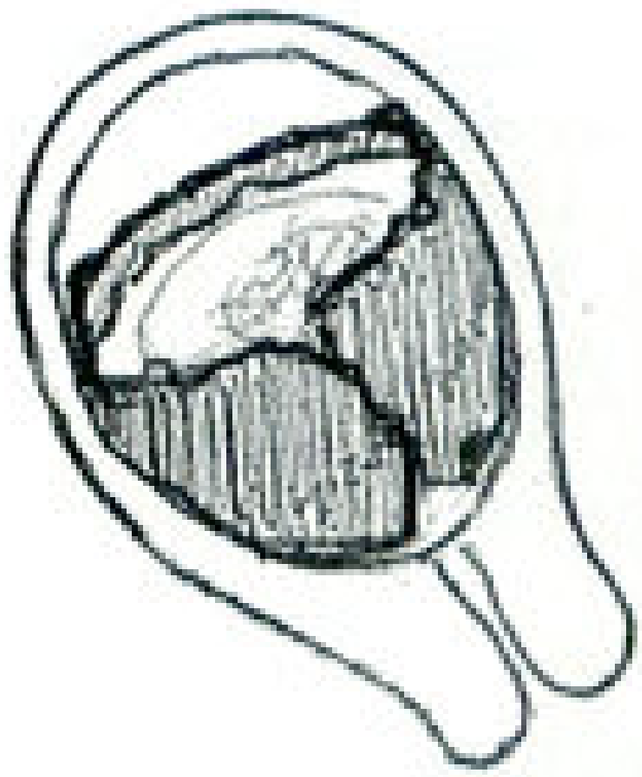

F

E. Hình chụp sau sanh: hai mép bên bánh nhau dính ở mặt trước, dạng hình vòng, đã được tách ra cho thấy diện tích bánh nhau rộng.
F. Hình minh họa

- Trong bệnh lý tiểu đường: nhau dầy và rộng do các lông nhau bị phù nề [1,11] (Hình 3.8). Có thể có các nang ở phần vách giữa các thùy nhau do tắc nghẽn cơ học.
- Mẹ thiếu máu nặng: nhau rộng nhưng cấu trúc mô học bình thường [1].
- Tiền sản giật: nhau mỏng, nhỏ và có nhiều vùng đóng vôi hoặc xuất huyết sau nhau [1].
- Mẹ có bất thường nhiễm sắc thể, nhiễm trùng mạn tính v.v…: nhau mỏng, nhỏ hơn bình thường [12].

1.2. Đánh giá độ vôi hóa của bánh nhau (Hình 3.9)

A

B

Hình 3.8: *Nhau dầy*
A. Thai 16 tuần. Bánh nhau sáng và dầy bất thường. Không còn nước trong buồng ối.
B. Bề dầy bánh nhau đo ở mặt cắt dọc tại vị trí dầy nhất (B1). Khi đo ở mặt cắt tiếp tuyến (mặt cắt trán) bánh nhau sẽ có bề dầy lớn hơn thật sự (B2).

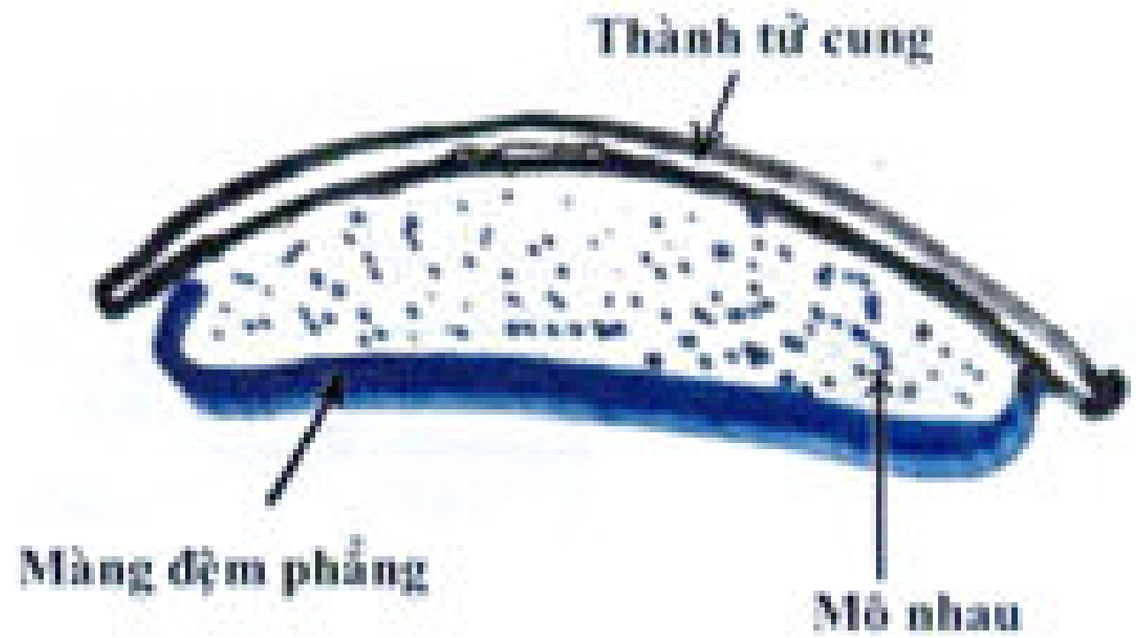

A

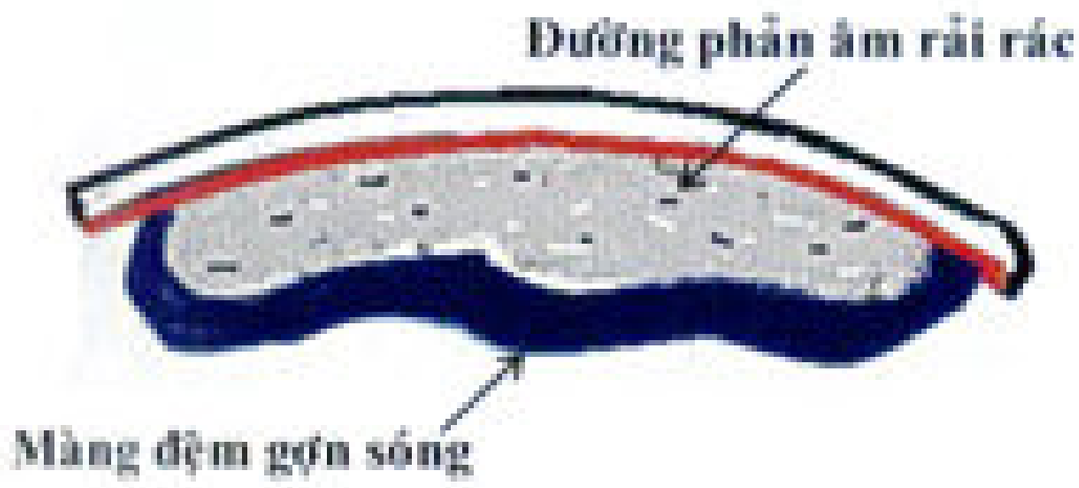

B

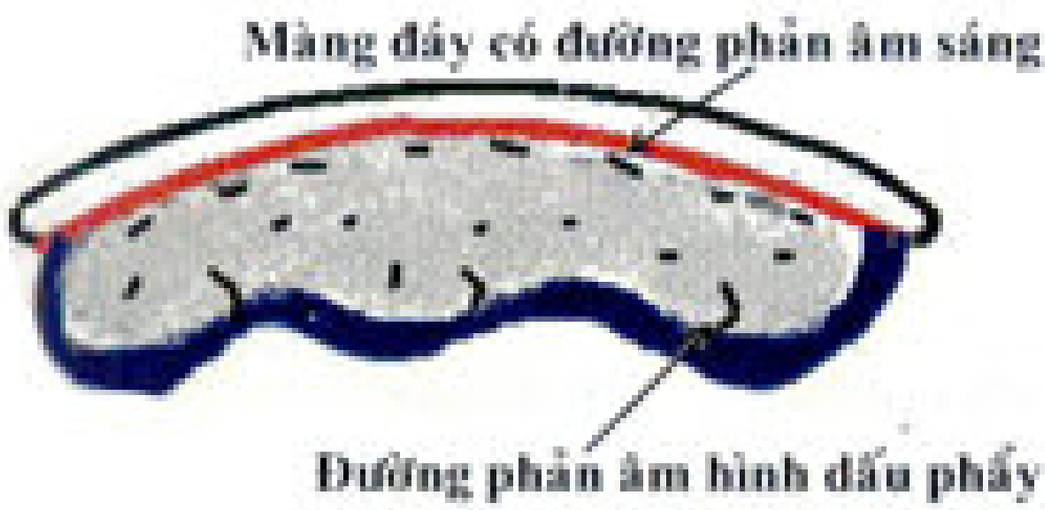

C

D E

***Hình 3.9**: Hình minh họa và siêu âm độ với bóa của bánh nhau*

A. Nhau độ 0

B-C. Nhau độ I

D-E. Nhau độ II

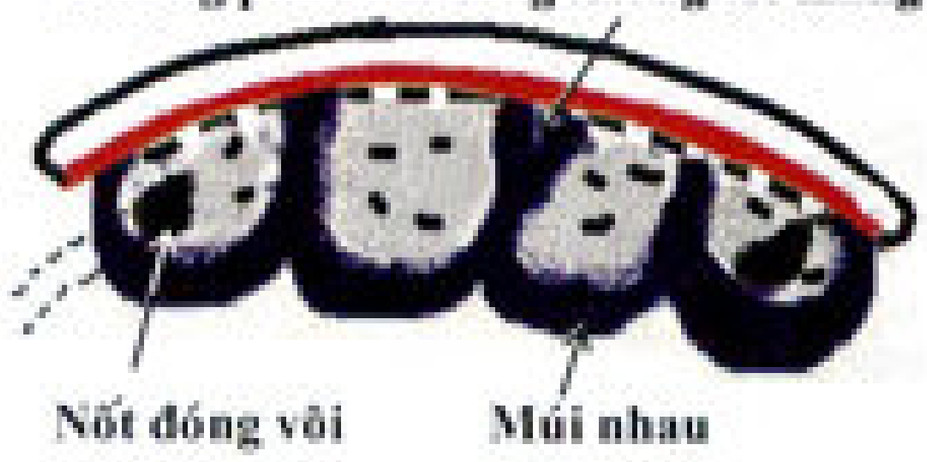

F

G

H

F-G-H. Nhau độ III

Nhau	Độ	Màng đệm	Màng đáy	Cấu trúc	Tuổi thai (Tuần)
	0	Rõ, đều	Mỏng	Đồng nhất	31 ± 1
	I	Hơi gợn sóng	Mỏng	Có vài điểm sáng rải rác	34 ± 3,2

Nhau	Độ	Màng đệm	Màng đáy	Cấu trúc	Tuổi thai (Tuần)
	II	Có những đường phản âm mạnh hình dấu phẩy đi vào mô nhau	Có nhiều đường phản âm mạnh	Nhiều điểm sáng trong mô nhau	37,6 ± 2,7
	III	Đường phản âm mạnh xuống tới màng đáy	Dầy, phản âm mạnh	Có hình dạng các múi nhau	38,4 ± 2,2

(Theo George MK, Mark IE, Robert JS, Rudy ES. Placental maturaion and thickness. Diagnostic ultrasound applied to Obstetrics and Gynecology, 3rd, 1994)

Ý nghĩa lâm sàng:

- Độ vôi hóa của nhau phụ thuộc vào một số yếu tố như sản phụ hút thuốc, cao huyết áp mạn, tiền sản giật, thai chậm tăng trưởng trong tử cung và nồng độ calci trong máu mẹ [13].
- Trước đây, nhau vôi hóa độ III thường được xem là dấu hiệu gợi ý cho sự trưởng thành của phổi thai nhi nhưng điều này không hoàn toàn chính xác. Moya và Cs đã phát hiện rằng tỷ lệ nhau vôi hóa độ II và III ở những thai quá ngày lần lượt là 46% và 54%.
- Một số nghiên cứu nhận thấy có sự liên quan giữa nhau độ III xuất hiện sớm và thai chậm tăng trưởng, tăng bệnh trạng và tử vong thai nhi. 78% những bất thường chu sinh (thai chậm tăng trưởng, cao huyết áp, thai suy) xảy ra nếu nhau độ III xuất hiện trước 37 tuần.

1.3. Những nguyên nhân gây xuất huyết trong thai kỳ, ở tam cá nguyệt II-III

Nhau tiền đạo hoặc nhau bong non là những nguyên nhân gây xuất huyết thường gặp ở tam cá nguyệt II-III, trong khi đó xuất huyết sau bánh nhau hoặc ở mép nhau có thể xảy ra ngay từ tam cá nguyệt I.

Máu tụ sau nhau hoặc dưới màng ối-màng đệm có thể có hoặc không có kèm theo triệu chứng ra huyết âm đạo. Khối máu tụ thường có phản âm kém hoặc hỗn hợp [14,15], nếu có kích thước < 60cc (dưới 40% diện tích bánh nhau) thường không gây tăng nguy cơ sẩy thai [16,17,18]. Những khối máu tụ lớn và mạn tính có thể gây nên tình trạng rối loạn đông máu lan tỏa[19].

1.3.1. Nhau tiền đạo (Hình 3.10)

a. Định nghĩa: Nhau tiền đạo là bánh nhau ở vị trí che phủ một phần hoặc toàn bộ lỗ cổ trong cổ tử cung, một trong những nguyên nhân gây xuất huyết âm đạo thường gặp ở tam cá nguyệt thứ III.

Trước 26 tuần, 45% nhau thường có vị trí bám thấp nhưng chỉ còn khoảng 3-8% thực sự bám thấp ở thai trưởng thành. Sau 28 tuần, đoạn eo tử cung được thành lập và vị trí của bánh nhau sẽ trở nên cố định.

b. Điều kiện siêu âm:

- Bàng quang không quá căng và tử cung không có cơn co để tránh dương tính giả.
- Trong trường hợp đầu thai nhi nằm sát ở cổ tử cung, có thể cho bệnh nhân nằm đầu hơi thấp, dùng tay đẩy nhẹ đầu thai nhi lên hoặc siêu âm qua đường âm đạo, âm hộ.

c. Phân loại:

α. *Thai < 28 tuần:* phân loại theo nhóm.

Tử cung được chia thành 4 phần theo hai trục dọc và ngang qua giữa thân tử cung, được đánh dấu I, II, và III. Phân loại dựa vào vị trí gắn của mép trên bánh nhau.

Nhau bám mặt trước:

- Nhóm I: mép trên bánh nhau bám ở 1/4 sau trên.
- Nhóm II: mép trên bánh nhau bám ở 1/4 trước trên.
- Nhóm III: mép trên bánh nhau bám ở 1/4 trước dưới.

Nhau bám mặt sau:

- Nhóm I: mép trên bánh nhau bám ở 1/4 trước trên.
- Nhóm II: mép trên bánh nhau bám ở 1/4 sau trên.
- Nhóm III: mép trên bánh nhau bám ở 1/4 sau dưới.

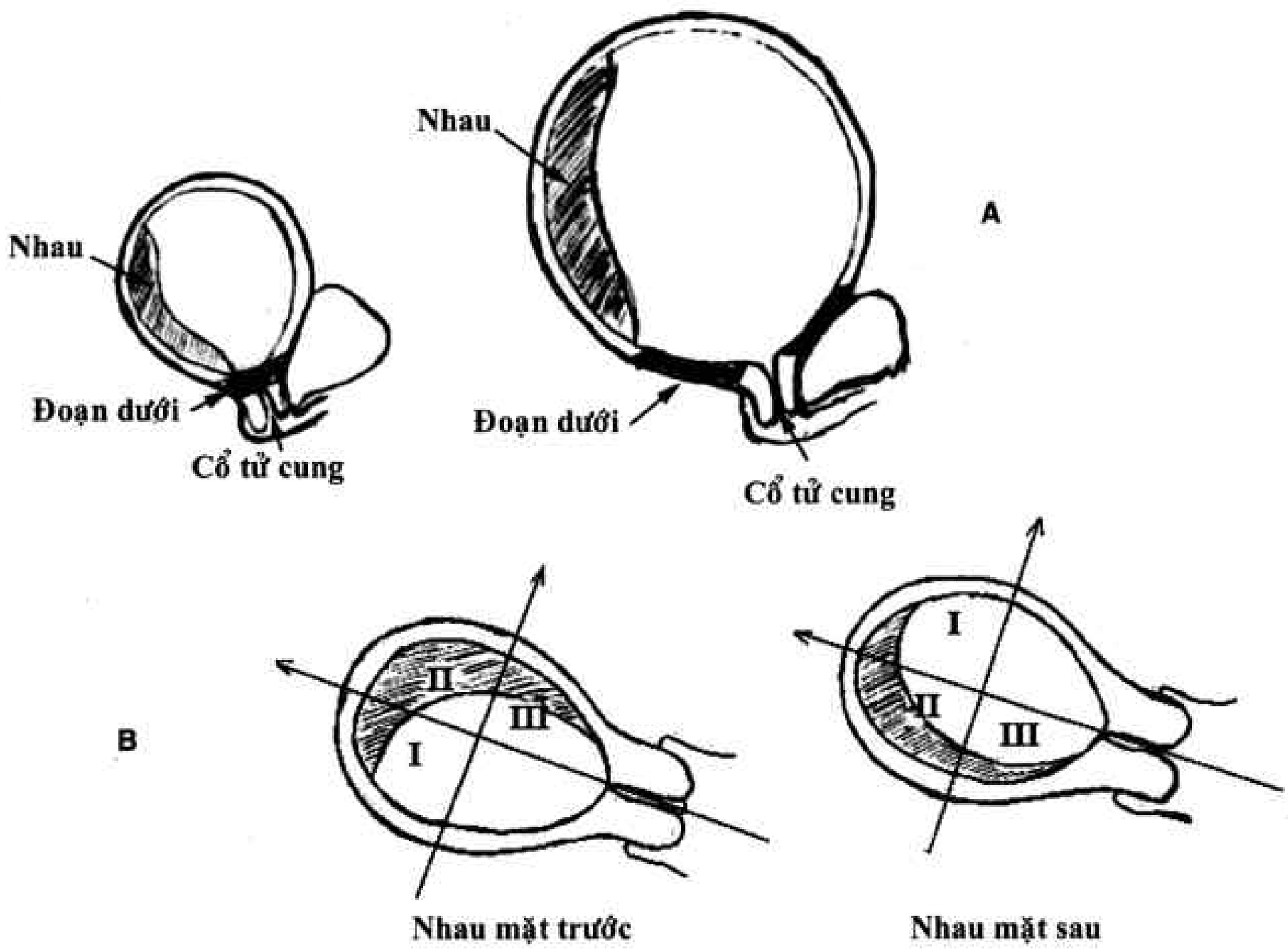

Hình 3.10:

A. Hình minh họa sự thành lập đoạn dưới ở tử cung.

B. Hình minh họa phân nhóm nhau bám thấp.

C

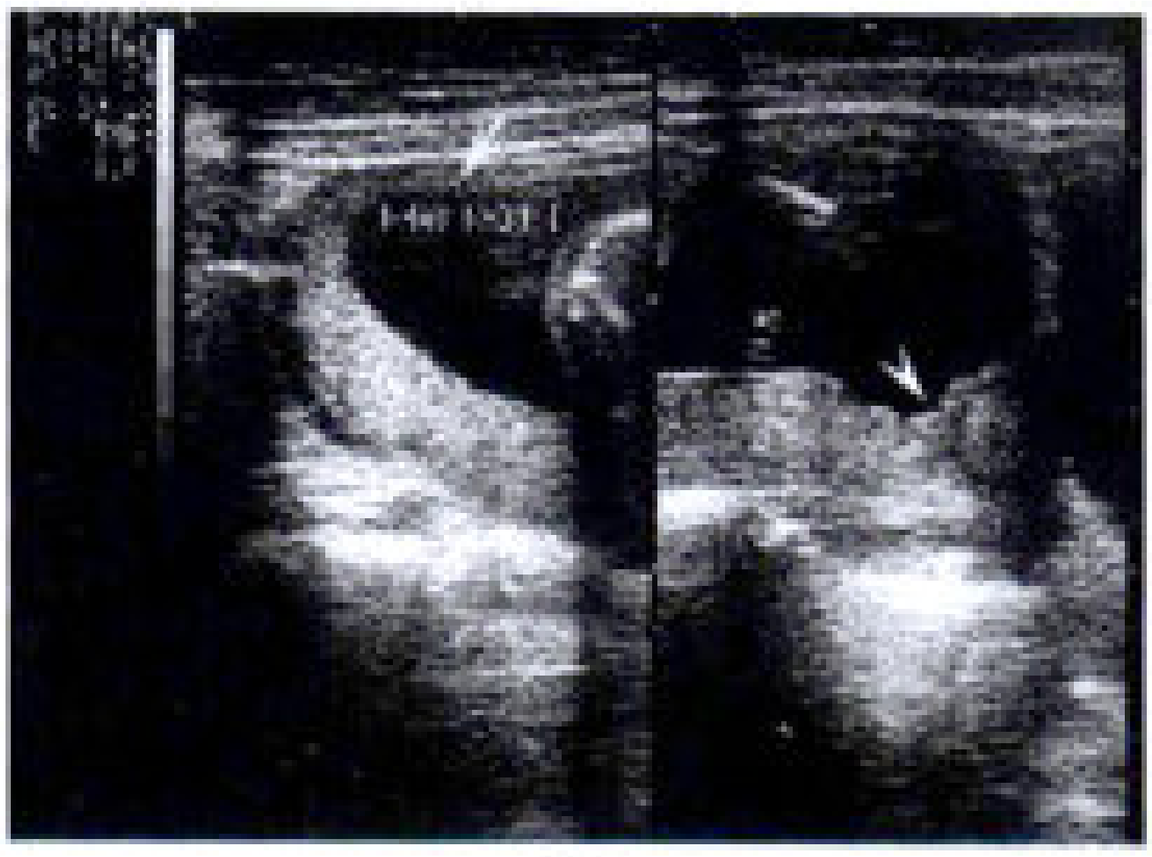

D

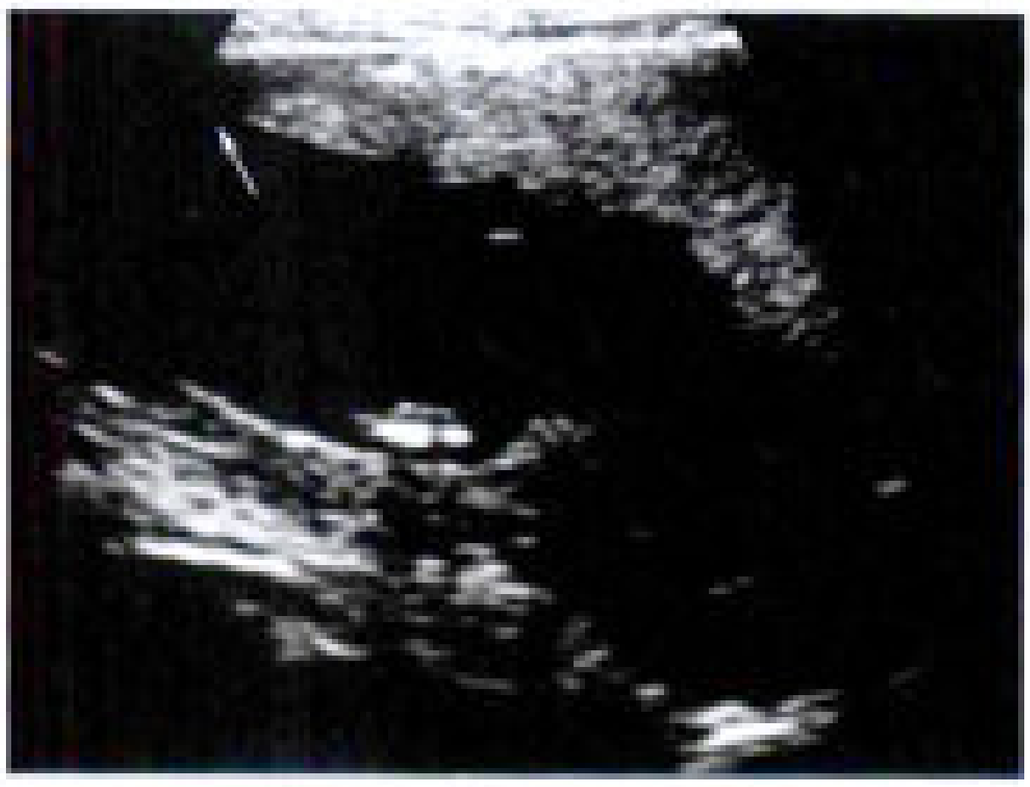

E

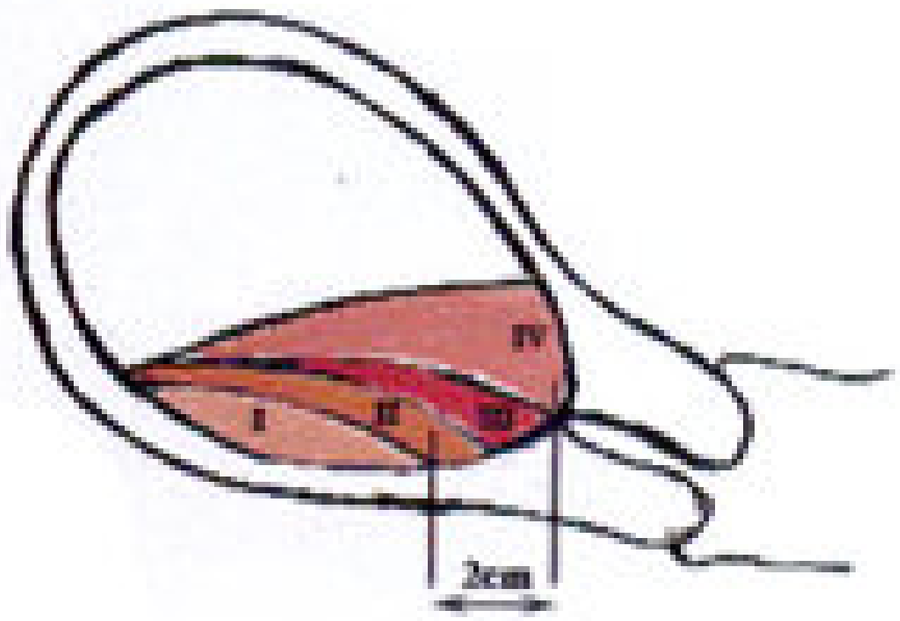

Nhau mặt sau

F1

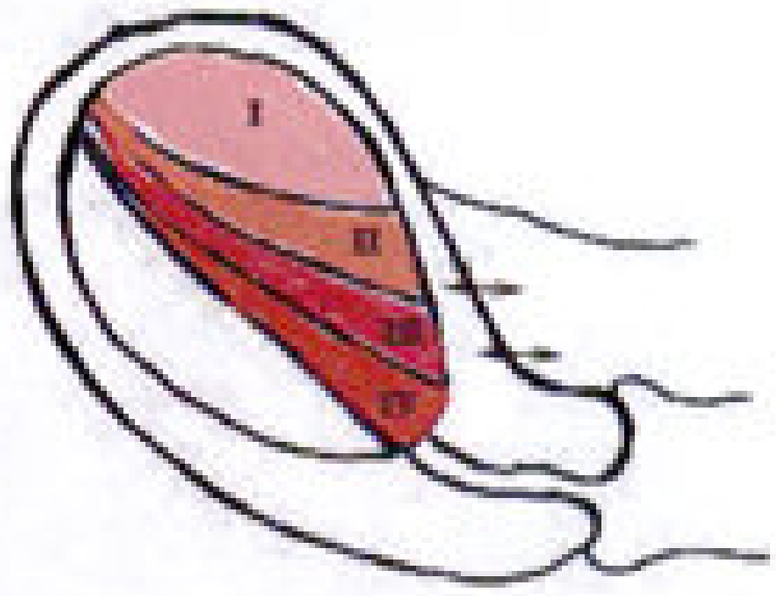

Nhau mặt trước

F2

C. Tử cung cắt dọc. Thai 12 tuần, mép dưới bánh nhau phủ qua cổ trong cổ tử cung (mũi tên).
D. Tử cung cắt dọc. Nhau bám thấp ở mặt sau thành tử cung (hình bên phải), nhóm I: mép trên bánh nhau bám ở vị trí 1/4 trước trên (hình bên trái).
E. Tử cung cắt dọc. Nhau bám mặt trước thành tử cung, nhóm II: mép trên bánh nhau bám ở vị trí 1/4 trước trên.
F. Hình minh họa phân loại vị trí nhau bám thấp theo "type", tuổi thai sau 28 tuần.

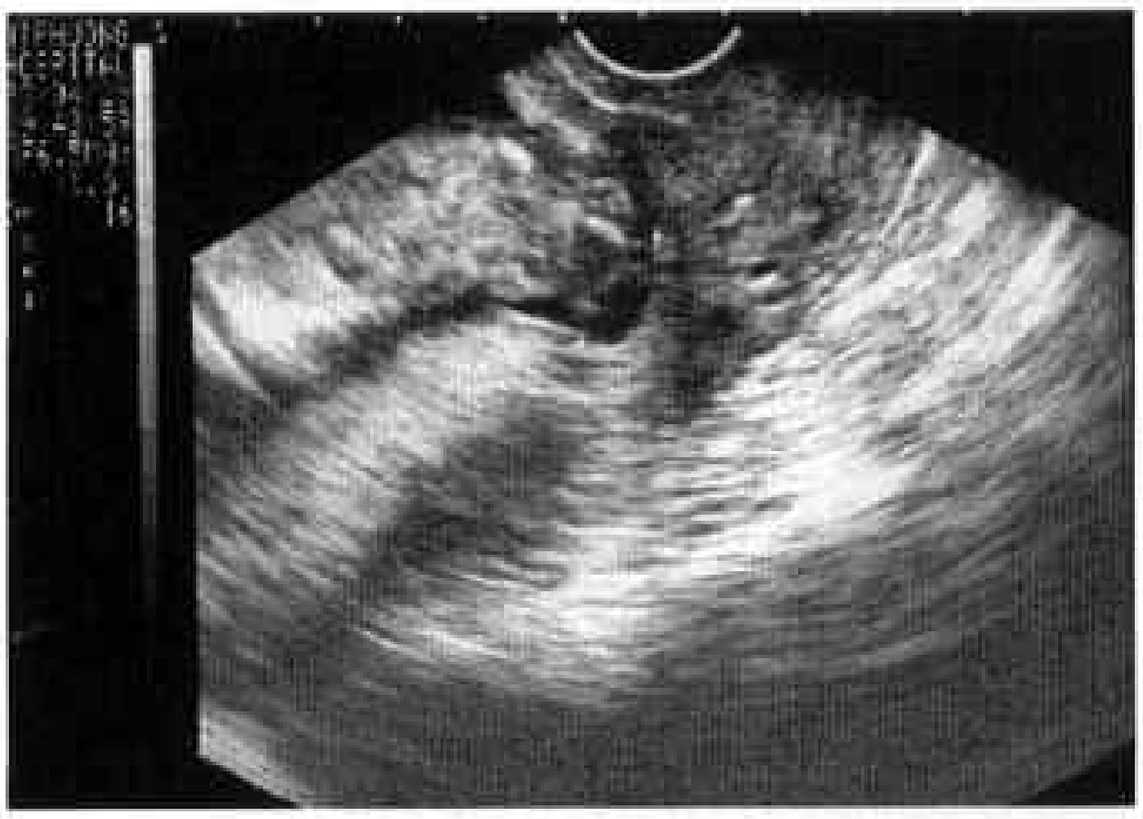

G

H

I

J

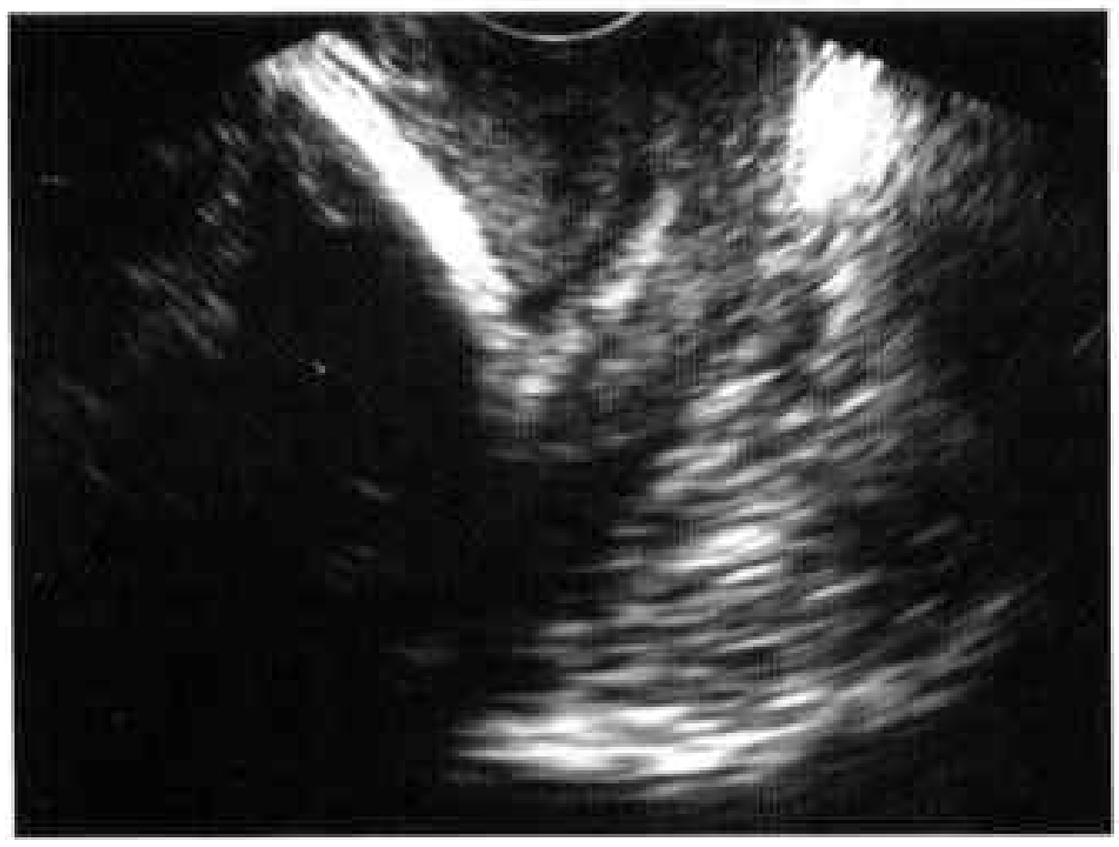

K

G. Siêu âm qua đường âm đạo. Tử cung cắt dọc. Nhau bám mặt sau, type II.

H. Siêu âm qua đường bụng. Tử cung cắt dọc. Nhau bám mặt sau, type III.

I. Siêu âm qua đường bụng. Tử cung cắt dọc. Nhau tiền đạo trung tâm: bánh nhau phủ từ mặt trước qua kênh cổ tử cung đến thành sau tử cung.

J. Siêu âm qua đường bụng. Tử cung cắt ngang. Nhau có hình ảnh giống như hình (I) nhưng trong trường hợp này nhau bám bên trái thành tử cung.

K. Cùng trường hợp (J), siêu âm kiểm tra qua đường âm đạo: đầu thai nhi nằm áp sát kênh cổ tử cung, không có nhau ở vị trí tiền đạo.

L

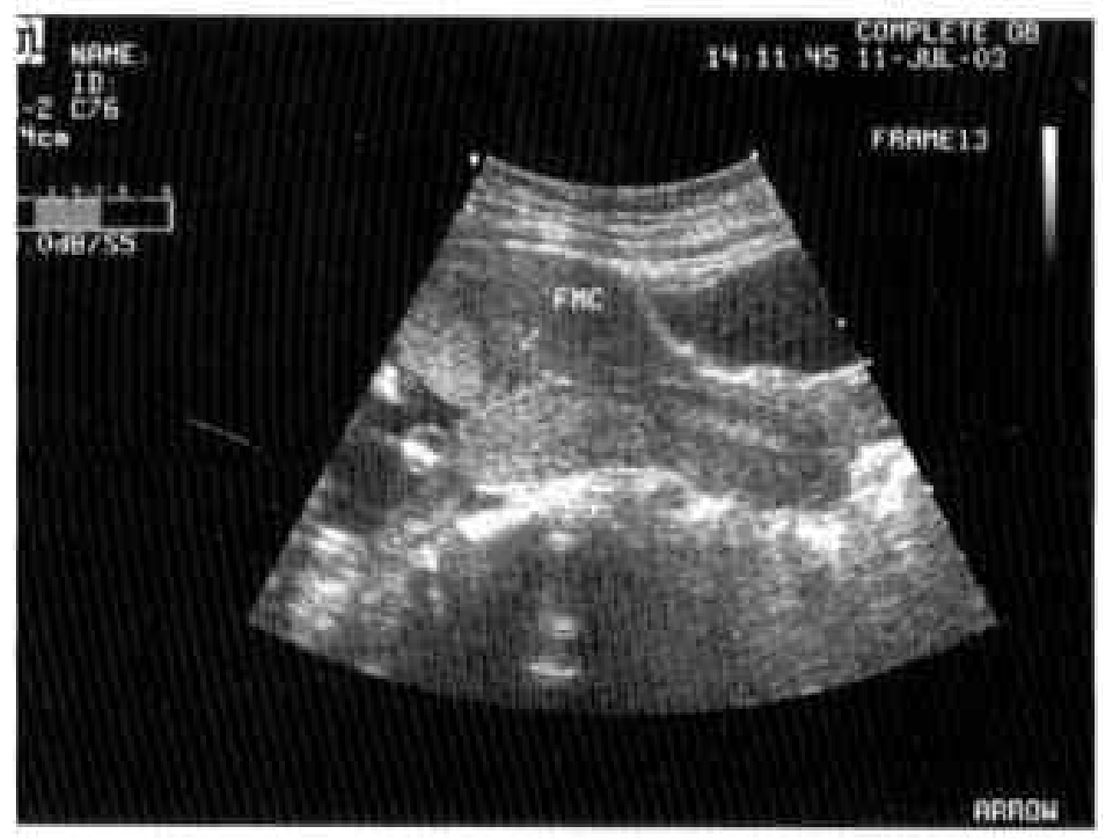

M

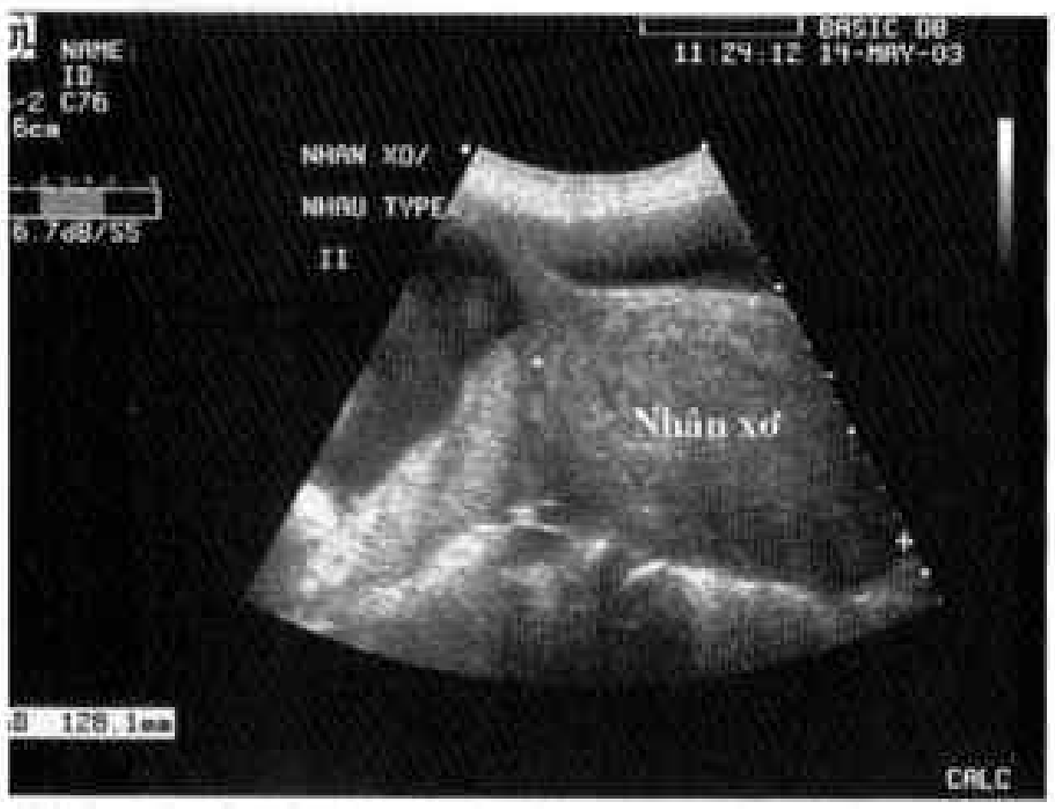

N

O

P

L. Siêu âm qua đường bụng. Tử cung cắt dọc. Bàng quang căng kéo dài kênh cổ tử cung có thể cho hình ảnh dương tính giả nếu có phần nhau nằm gần kênh cổ tử cung

M. Siêu âm qua đường bụng. Nhau bám thành trước tử cung. Cơn co cò tử cung (FMC) làm cho thành trước áp vào thành sau tử cung, có hình ảnh giống nhau tiền đạo

N-P. Tử cung có thai, có khối u nằm ở vị trí tiền đạo.

N. Tử cung cắt dọc, có nhân xơ to ở mép sau cổ tử cung.

O. Tử cung cắt dọc, có u nang bì buồng trứng nằm ở phía sau đầu thai nhi, đẩy cổ tử cung ra trước.

P. Tử cung có thai 16 tuần. U nang buồng trứng nằm ở phía sau cổ tử cung xếp loại IVA.

β. Thai > 28 tuần: phân loại theo "type".

Nhau bám mặt trước:

Cắt dọc tử cung, định vị trí gần của mép dưới bánh nhau so với thành sau bàng quang.

- Nhau type I: mép dưới bánh nhau bám ở 1/3 trên bàng quang.
- Nhau type II: mép dưới bánh nhau bám ở 1/3 giữa bàng quang.
- Nhau type III: mép dưới bánh nhau bám ở 1/3 dưới bàng quang.
- Nhau type IV: mép dưới bánh nhau phủ qua cổ trong cổ tử cung.

Nhau bám mặt sau: định vị trí gần của mép dưới bánh nhau so với cổ trong cổ tử cung:

- Nhau type I: mép dưới bánh nhau bám cách cổ trong cổ tử cung >2cm (nhau bám thấp).
- Nhau type II: mép dưới bánh nhau bám cách cổ trong cổ tử cung <2cm tới sát cổ trong (nhau bám mép).
- Nhau type III: mép dưới bánh nhau bám phủ một phần qua cổ trong cổ tử cung (nhau tiền đạo bán trung tâm).\
- Nhau type IV: mép dưới bánh nhau phủ toàn bộ qua cổ trong cổ tử cung (nhau tiền đạo trung tâm).

1.3.2. Nhau bong non (Hình 3.11)

a. Định nghĩa: Nhau bong non là hội chứng bao gồm hiện tượng bóc tánh cấp tính một phần hoặc toàn bộ bánh nhau, chảy máu nghiêm trọng, có cơn gò đau và choáng mất máu. Đa số trường hợp phải cần đến sự can thiệp bằng mổ sanh. Nhau bong non thường gặp ở những sản phụ có bệnh lý cao huyết áp.

b. Vị trí:

- Xuất huyết dưới màng đệm-dưới màng ối.
- Xuất huyết ở mép bánh nhau.
- Xuất huyết mặt sau bánh nhau
- Xuất huyết trong bánh nhau.

c. Siêu âm:

- Vùng phản âm mạnh, hỗn hợp trong hoặc sau nhau giới hạn thường không rõ làm bánh nhau dầy lên tại chỗ.
- Nếu bong ở vị trí mép trên hoặc dưới sẽ làm mất góc nhọn bình thường.

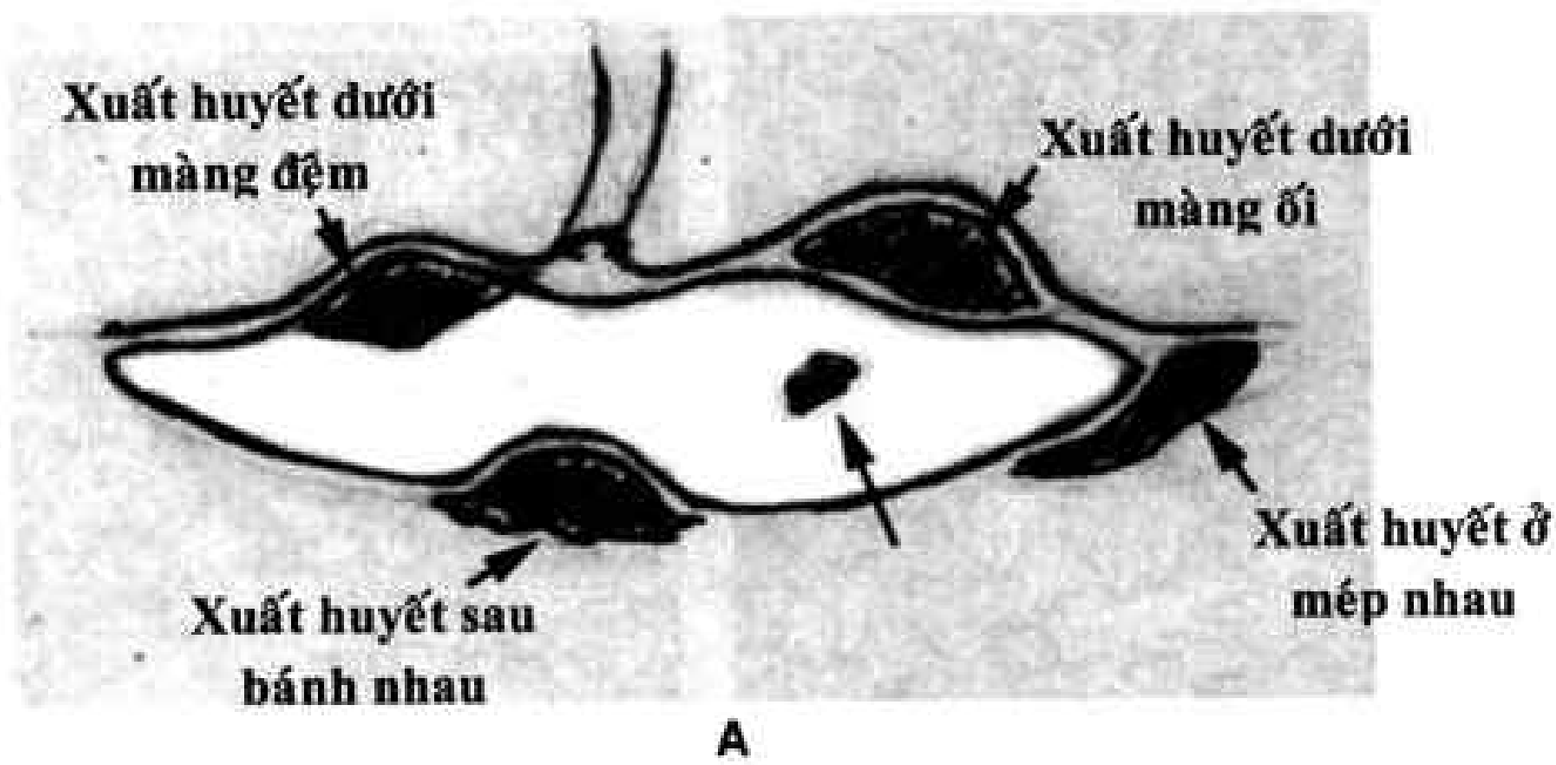

Hình 3.11:
A. Hình minh họa các vị trí xuất huyết ở bánh nhau

B

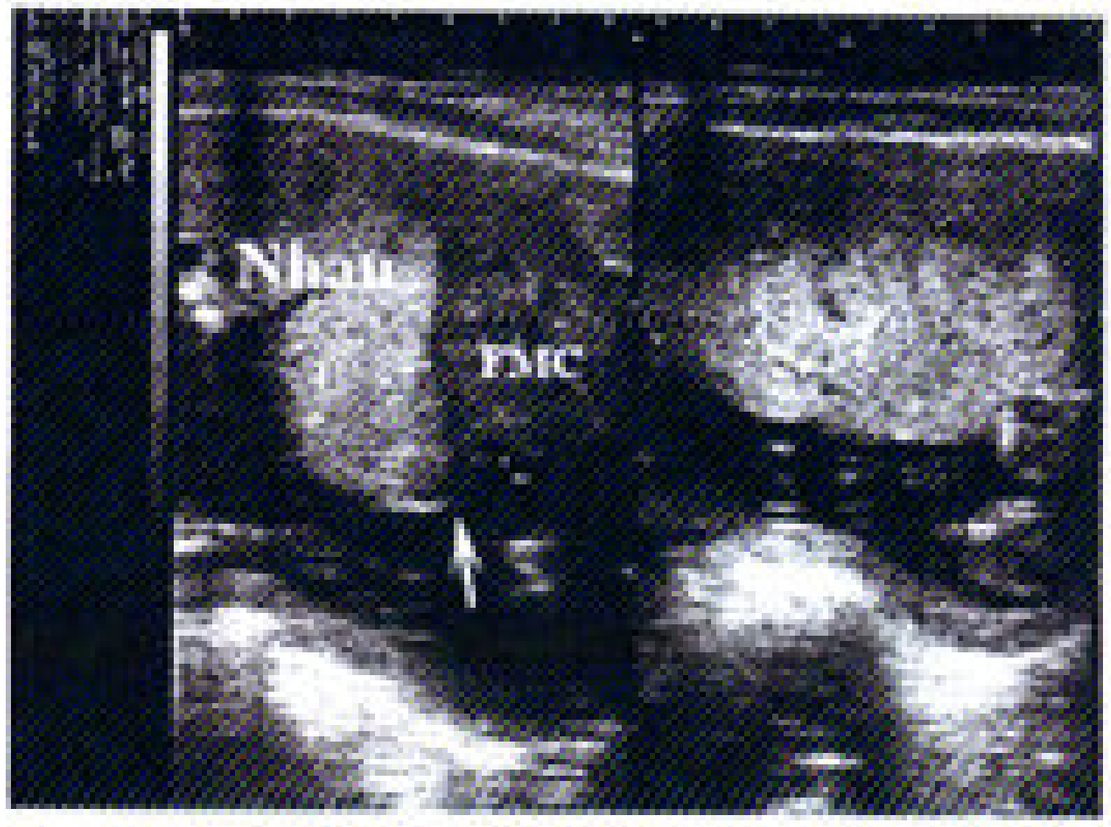

C

D

E

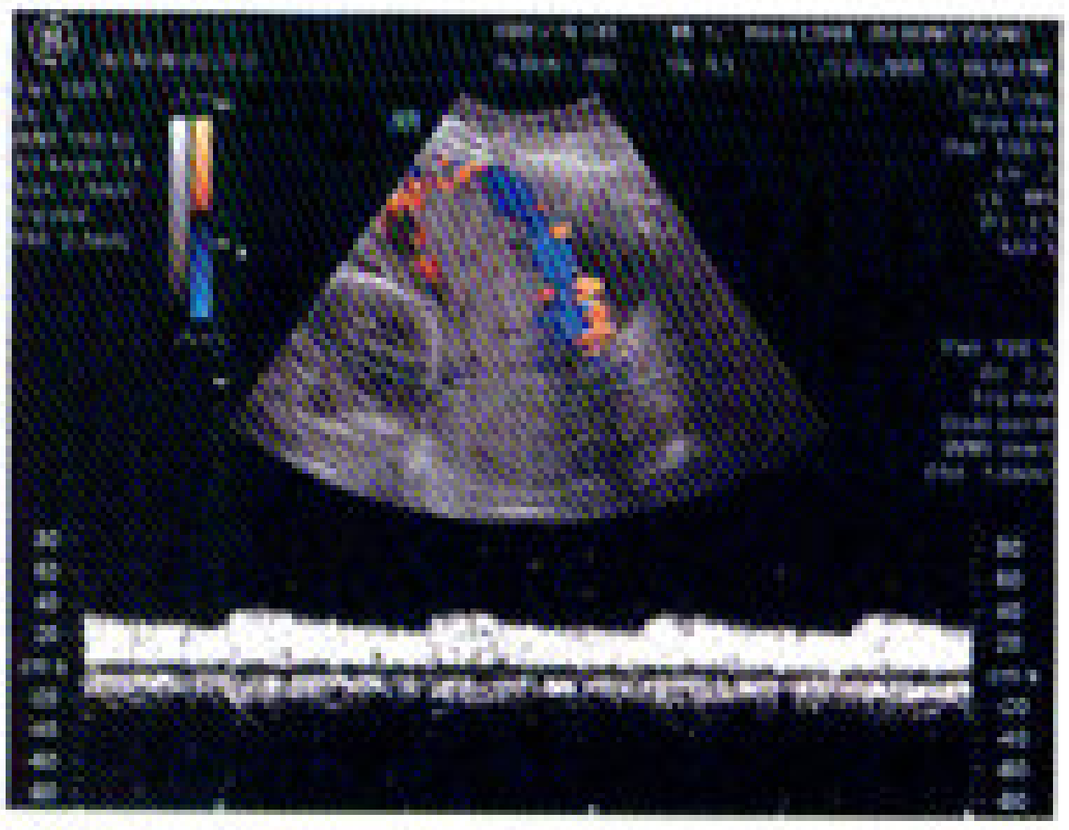

F

B. *Tử cung cắt dọc. Nhau bám mặt trước, bong non ở mép trên.*

C. *Tử cung cắt dọc. Nhau bám mặt trước, bong non đường tính giả. Cơn co cơ tử cung ở mép dưới bánh nhau đẩy bánh nhau xuống dưới làm mép nhau mất hình góc nhọn (mũi tên, hình bên trái). Khi hết cơn co, cơ tử cung dãn ra và mép dưới nhau trở về vị trí, cấu trúc bình thường (hình bên phải).*

D-F. *Nhau cài răng lược. Sẩo phụ có tiền căn mổ sanh.*

D. *Mặt cắt dọc đoạn eo tử cung. Nhau bám mặt trước, mép dưới phủ xuống kênh cổ tử cung. Trong bánh nhau có nhiều mạch máu hoạt động.*

E - F. *Doppler màu cho thấy các mạch máu đi từ bánh nhau đến niêm mạc bàng quang.*

1.3.3. Nhau cài răng lược (placenta acreta)

a. Định nghĩa:

Nhau cài răng lược là bánh nhau bám bất thường trong đó các lông nhau có thể xuyên qua khỏi lớp niêm mạc vào trong cơ tử cung.

Những trường hợp có vết sẹo cũ ở thành tử cung do mổ sanh, mổ bóc nhân xơ hoặc sau thủ thuật bóc nhau bằng tay v.v... khi có thai lại, bánh nhau có thể đóng trên những vết sẹo cũ này, từ đó gây những tai biến sản khoa do xuất huyết nghiêm trọng.

Nhau cài răng lược có ba mức độ:

- Nhau bám ở niêm mạc nhưng không ăn lấn vào cơ tử cung (placenta acreta vera).
- Nhau xuyên vào cơ tử cung, chưa qua lớp thanh mạc (placenta increta).
- Nhau xuyên qua khỏi lớp cơ tử cung và lớp thanh mạc (placenta percreta).

b. Siêu âm:

- ***Không thấy phần cơ tử cung phản âm kém ở sau lớp mô nhau.***
- Nhau thường có sự gia tăng số lượng các hồ máu lớn [20,21] với luồng máu hoạt động bên trong.
- Siêu âm Doppler thấy các mạch máu từ nhau thông qua lớp cơ tử cung.
- Trường hợp nhau mặt sau chẩn đoán sẽ dễ dàng hơn bằng MRI [22].

1.4. Những bệnh lý của bánh nhau

(Hình 3.12)

1.4.1. Bệnh lý lành tính

a. Chorioangioma: là loại bướu dị dạng mạch máu, có thể nằm trong cấu trúc mô nhau hoặc nếu lớn sẽ trồi vào trong làm biến dạng bề mặt của bánh nhau. U mạch máu thường có giới hạn rõ, phản âm mạnh và ghi nhận được qua Doppler hoạt động của các mạch máu bên trong. Những khối u mạch máu có kích thước lớn hơn 5cm có thể gây ảnh hưởng cho thai nhi: phù thai, suy tim, sanh non hoặc thai chết lưu [23,24,25]. Những khối u nhỏ thường không gây biến chứng.

b. U quái: U quái thường được tìm thấy ở vị trí giữa màng ối - màng đệm, không gây nguy hại cho thai nhi.

1.4.2. Bệnh lý tế bào nuôi

a. Thai trứng toàn phần: Toàn bộ bánh nhau chứa những lông nhau phù nề, có nhiều nang phản âm trống kích thước lớn dần theo tuổi thai và không có cấu tạo của phôi thai.

b. Thai trứng bán phần: Nhau có những phần thoái hóa nước xen lẫn với những phần nhau bình thường. Đa số trường hợp có bộ nhiễm sắc thể bất thường (69 nhiễm sắc thể) và thai thường bị sẩy ở giai đoạn rất sớm.

c. Thai trứng xâm lấn: Có hiện tượng xâm lấn của các lông nhau thoái hóa nước vào trong lớp cơ tử cung và các mạch máu, không kèm theo hiện tượng hoại tử.

d. Ung thư tế bào nuôi: Có hiện tượng xâm lấn của các lông nhau thoái hóa nước vào trong lớp cơ tử cung và các mạch máu kèm theo hiện tượng hoại tử.

e. Placental site trophoblastic tumor: Một loại ung thư tế bào nuôi chỉ có lớp tế bào nuôi trung gian mà không có các tế bào nuôi lớp trong và hợp bào nuôi.

A

B

C

D

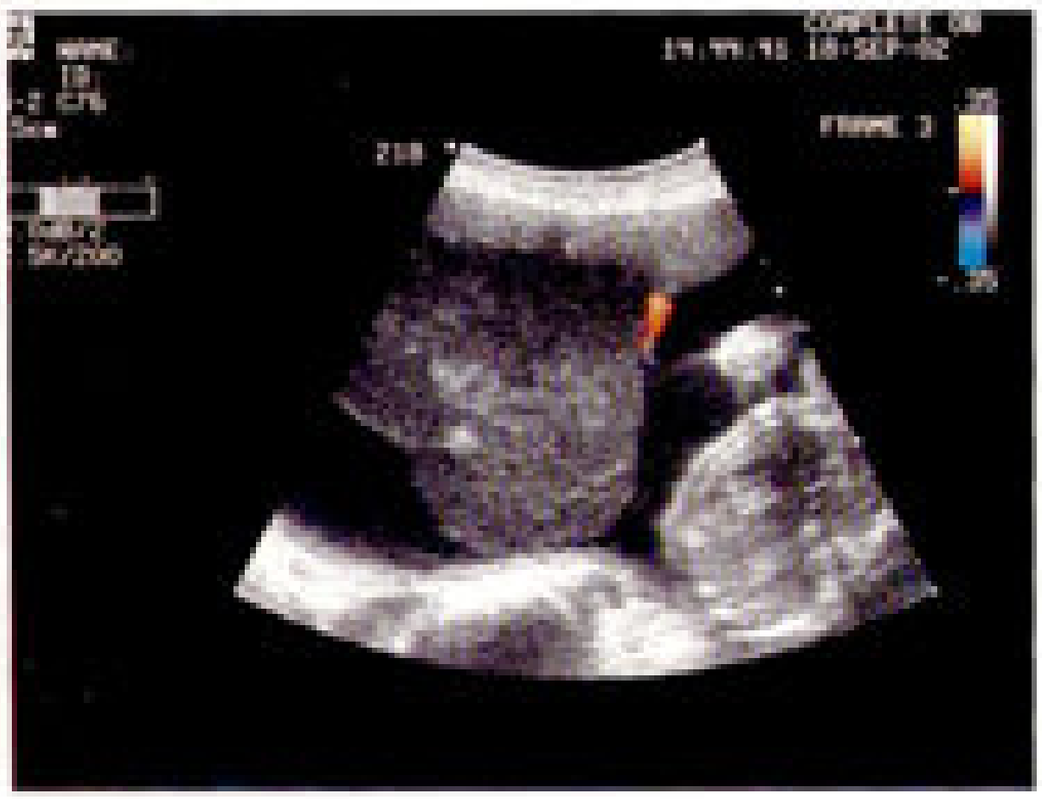

E

Hình 3.12 A-H: *Choriangioma ở bánh nhau*

A. Tử cung cắt dọc, thai 6.5 tuần. Ở mặt sau của bánh nhau có một vùng phản âm hỗn hợp đội vào lòng tử cung. Có túi noãn hoàng (YS) ở cạnh bướu máu.

B. Mặt cắt dọc bên cạnh đường giữa: thấy được bướu máu (CA), túi noãn hoàng (YS), phôi thai và hoạt động của tim thai nhi.

C-D. Cùng trường hợp trên, siêu âm kiểm tra 2 tuần sau: khối bướu máu không gia tăng thêm kích thước (C), phôi thai có phát triển với chiều dài đầu mông phù hợp với tuổi thai và có hoạt động của tim thai nhi (D).

E. Tử cung cắt dọc. Bướu máu ở dưới màng đệm có kích thước lớn, có mạch máu hoạt động ở bờ khối u.

F

G

H

I

F - G.Tử cung cắt dọc. Nhau bám mặt sau. Ở phía trên bánh nhau có một khối phản âm kém đồng nhất. Dây rốn gắn vào phần bánh nhau bên cạnh.

H. Hình siêu âm 3D

I. Thai trứng toàn phần

2. ỐI

Ở thai giai đoạn sớm, túi ối chứa dịch có thành phần tương tự như thành phần của dịch ngoại bào, chủ yếu được phân tiết từ màng ối và sau đó qua da của thai nhi. Ở tam cá nguyệt II, khi thận thai nhi có chức năng bài tiết thì cả thai và màng ối đều góp phần vào việc duy trì thể tích ối bình thường (cùng với những bộ phận khác trong cơ thể thai nhi như phổi, tuyến mồ hôi…).

Buồng ối bao bọc chung quanh thai nhi. Ngoài nhiệm vụ bảo vệ thai nhi tránh khỏi những tác động từ bên ngoài, buồng ối còn giúp thai nhi duy trì nhiệt độ ổn định, cân bằng nước - điện giải và tạo môi trường thuận lợi để phát triển các phần của cơ thể đặc biệt là phổi và tứ chi.

Khối lượng nước ối thay đổi tùy theo tuổi thai: 50ml ở thai 12 tuần, nhiều nhất là

1.000ml ở thai 28 tuần, sau đó giảm dần còn 900ml ở thai 36 tuần và 800ml ở thai 40 tuần. Trên siêu âm nước ối có phản âm trống ở đầu thai kỳ, qua giai đoạn II các tế bào tróc từ niêm mạc da, lông, tuyến bài tiết, phổi, ống tiêu hóa hoặc phân xu sẽ tạo thành những điểm phản âm mỏng có mật độ thay đổi tùy thai và thường tăng vào cuối thai kỳ (Hình 3.13).

Hiện tượng dư hoặc thiếu nước ối có thể do nguyên nhân rối loạn bài tiết hoặc hấp thu.

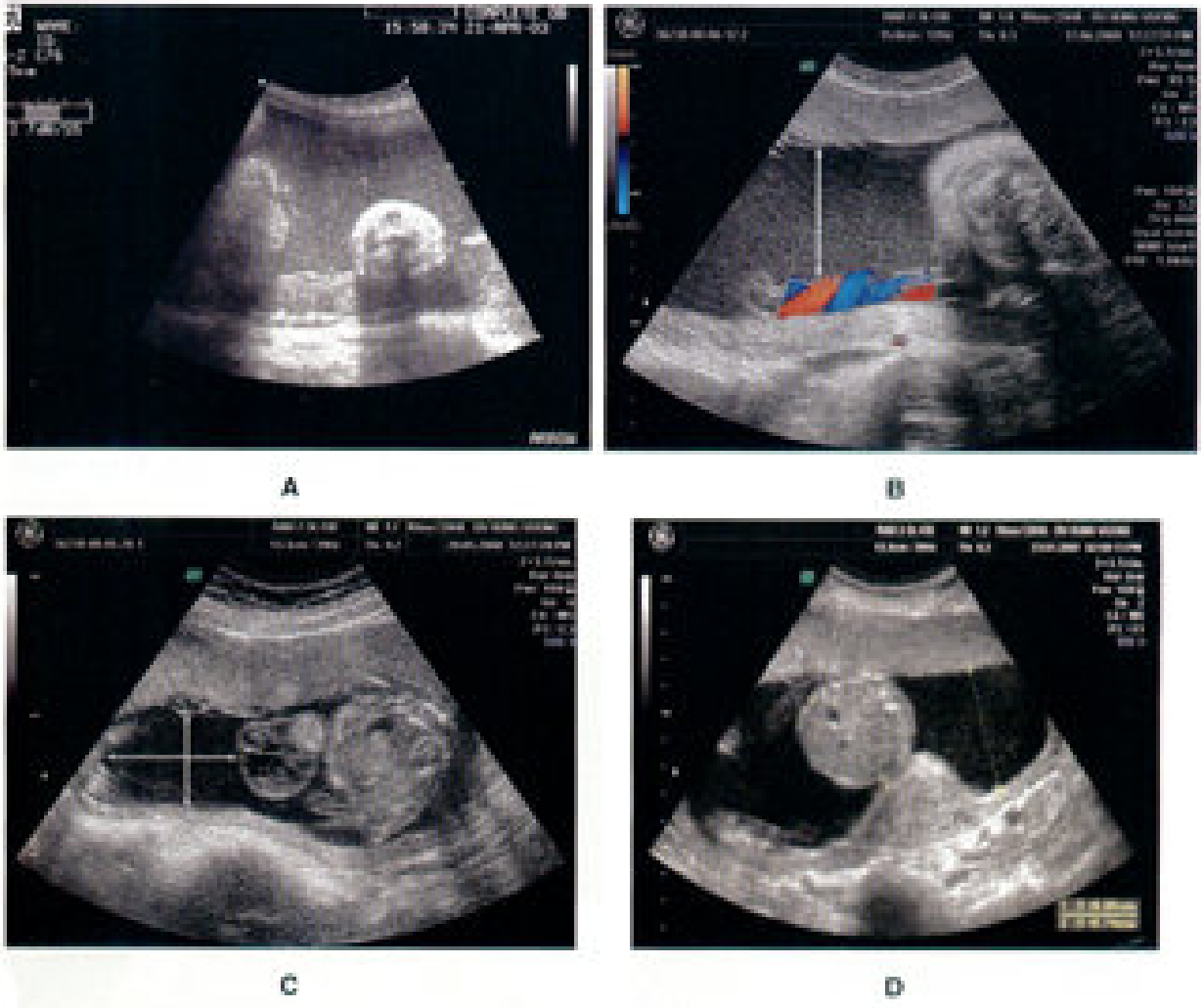

***Hình 3.13**: Nước ối*

A. Tử cung cắt ngang. Thai 36 tuần: nước ối trong buồng tử cung có nhiều điểm phản âm mỏng di động.
B. Đo lượng ối theo một khoảng lớn nhất.
C. Đo lượng ối theo diện tích.
D. Đa ối.

Ước tính khối lượng nước ối qua siêu âm

Những cách đo được áp dụng nhiều nhất:

(1) Đo theo chiều thẳng đứng bề sâu một khoang ối lớn nhất, không bao gồm dây rốn.

(2) Đo chỉ số ối (amniotic fluid index, AFI): chia buồng tử cung làm 4 phần và tính tổng số số đo bề sâu của khoang ối lớn nhất trong mỗi buồng.

(3) Đo diện tính khoang ối qua số đo hai chiều dọc và ngang.

- Đa ối: bề sâu một khoang ối lớn nhất lớn hơn 8cm, AFI lớn hơn 20cm, diện tích khoang ối > 50cm^2.
- Thiểu ối: bề sâu một khoang ối lớn nhất nhỏ hơn 2cm ở bất cứ tuổi thai nào hoặc AFI nhỏ hơn 5cm, diện tích một khoang ối < 15cm^2 [26].

3. DÂY RỐN

3.1. Sự thành lập dây rốn

Dây rốn được thành lập ngay từ những tuần lễ đầu tiên ở phần cuống thân (connecting stalk) gồm có hai động mạch, hai tĩnh mạch, niệu nang và cuống noãn hoàng. Tĩnh mạch rốn bên phải sau đó thoái hóa, phần trên của niệu nang trở thành dây chằng niệu rốn, ống rốn-mạc treo (cuống noãn hoàng, omphalomesenteric duct) bị bít lại; sau đó bên trong dây rốn chỉ còn lại hai động mạch và một tĩnh mạch. Các mạch máu dây rốn được bao bọc bởi lớp keo Wharton và phủ ở ngoài bởi một lớp màng ối.

3.2. Chức năng của dây rốn

Chất keo Wharton có chức năng bảo vệ dây rốn khỏi những chèn ép từ bên ngoài. Các mạch máu có chiều dài dài hơn dây rốn nên hai động mạch uốn quanh tĩnh mạch theo hình xoắn (Hình 3.14) và có thể tạo thành những nút thắt giả. Máu có chứa nhiều ôxy từ nhau sẽ theo tĩnh mạch rốn đến thai nhi qua thành bụng vào gan qua tĩnh mạch cửa. Máu ít ôxy từ động mạch chủ bụng sẽ qua động mạch hạ vị vào hai động mạch rốn để trở về nhau.

A

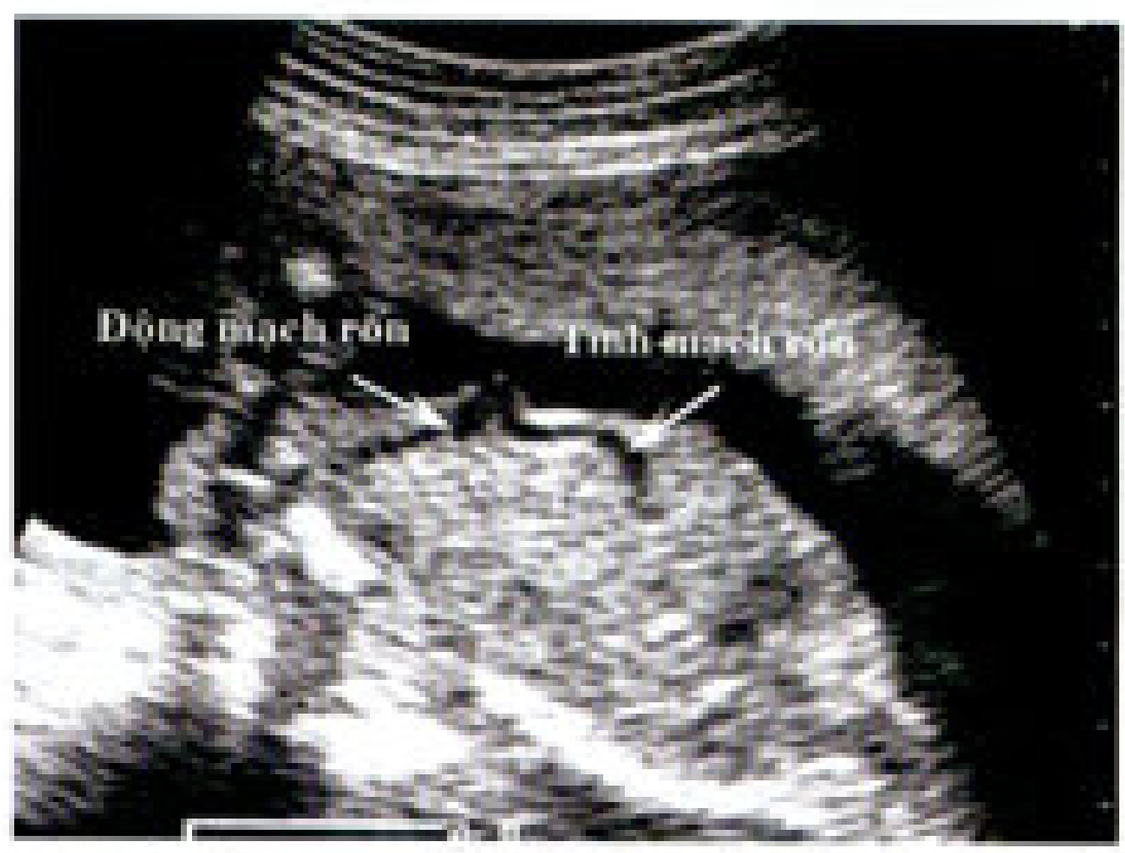

B

Hình 3.14: *Dây rốn*

A. Tử cung cắt dọc. Nhau bám mặt trước tử cung. Vị trí gắn của dây rốn vào bánh nhau.

B. Mặt cắt dọc bụng thai nhi: thấy được đường đi của động mạch và tĩnh mạch rốn trong ổ bụng.

C

D

E

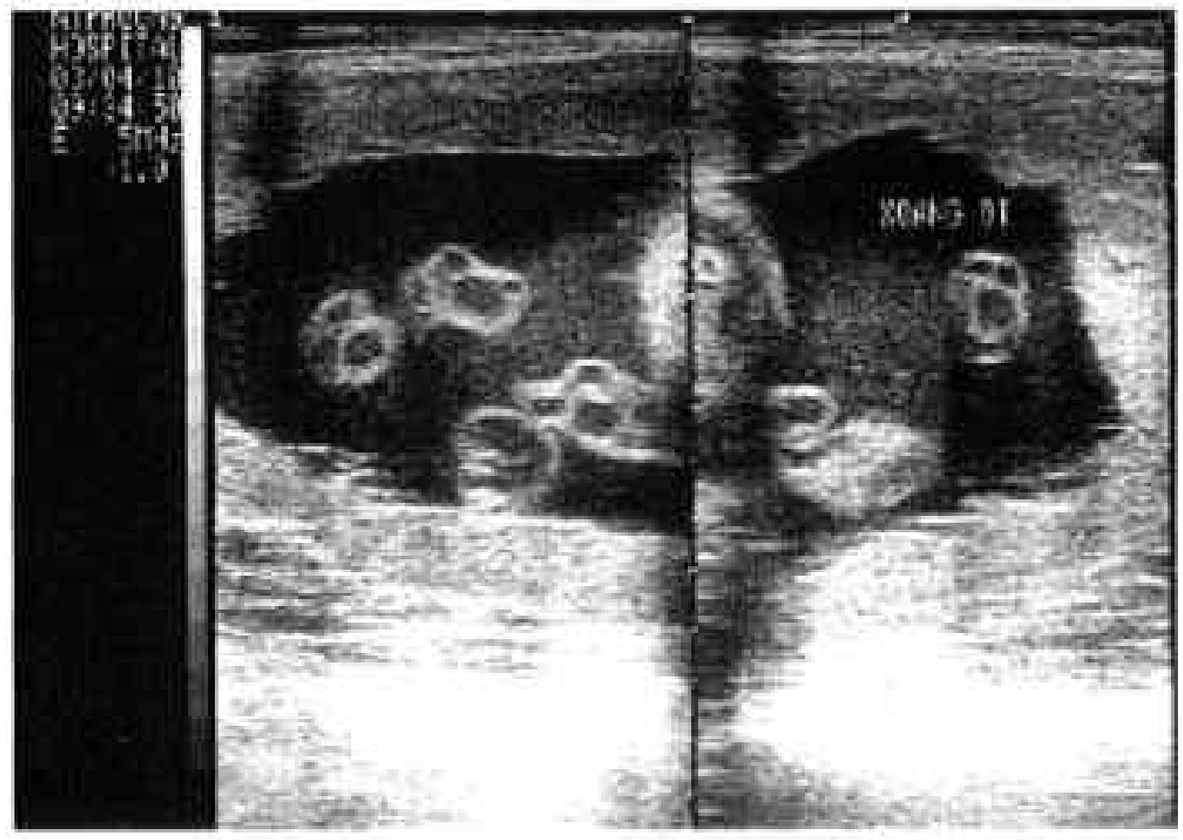

F

C. Tĩnh mạch rốn ở mặt cắt ngang bụng.

D. Mặt cắt bên cạnh mặt cắt (D), thấy được hai động mạch rốn có kích thước đều nhau và nhỏ hơn tĩnh mạch rốn.

E. Mặt cắt trán ngang qua vùng xương chậu, thấy được đường đi của hai động mạch rốn xuất phát từ nhánh của động mạch chậu.

F. Các đoạn dây rốn ở mặt cắt ngang, mỗi đoạn gồm 3 vòng tròn: một vòng tròn lớn của tĩnh mạch rốn và hai vòng tròn nhỏ của hai động mạch rốn.

3.3. Những bất thường ở dây rốn

3.3.1. Vị trí gắn: Dây rốn thường gắn vào khoảng giữa bánh nhau (Hình 3.15), tuy nhiên nhiều trường hợp dây rốn có thể gắn ở những vị trí khác thường:

- 48-75% gắn ở một phía của bánh nhau [27].
- 5-6% chạy dưới màng đệm một đoạn trước khi đi vào bánh nhau [1] (dây rốn bám màng). Nguyên nhân có thể do sự thoái triển khu trú của một vùng nhau do thiếu máu nuôi.

Hình 3.15: Tử cung cắt dọc. Nhau bám mặt sau, dây rốn gắn ở vị trí giữa bánh nhau.

- Dây rốn tiền đạo: mạch máu của dây rốn chạy bắc ngang qua lỗ cổ trong cổ tử cung, nguyên nhân thường từ dây rốn bám màng hoặc từ một bánh nhau phụ.

3.3.2. Chiều dài dây rốn: dây rốn có chiều dài thay đổi trong khoảng từ 30cm đến 120cm, trung bình 55cm. Giới hạn ngắn nhất là không có dây rốn [28] và dài nhất là 300cm [29]. Dây rốn quá dài sẽ có nhiều nguy cơ bị thắt nút, tắc nghẽn và sa dây rốn trong chuyển dạ. Dây rốn quá ngắn thường đi kèm với những bất thường nghiêm trọng ở cơ thể thai nhi, có thể là nguyên nhân của nhau bong non, lộn tử cung hoặc intrafunicular hemorrage [30].

3.3.3. Vị trí dây rốn: dây rốn có thể quấn quanh cổ, tay chân hoặc nằm giữa đầu thai nhi và đoạn dưới tử cung (Hình 3.16). Nhiều nghiên cứu cho thấy dây rốn quấn cổ có thể gặp trong 1/4 trường hợp sanh nhưng không gây nguy hại gì cho thai nhi [31,32,33]. Siêu âm Doppler giúp phân biệt được số vòng quấn quanh cổ với nhiều đoạn dây rốn. Dây rốn nằm ở vị trí tiền đạo ngược lại rất cần được theo dõi và có xử trí kịp thời để tránh tai biến do sa dây rốn khi vỡ ối (Hình 3.16B).

A

B

Hình 3.16:

A. Dây rốn quấn quanh vùng cổ và ngực thai nhi.

B. Dây rốn tiền đạo.Tử cung cắt dọc, thấy được hết chiều dài kênh cổ tử cung. Có một đoạn dây rốn nằm ở vị trí giữa thai nhi và kênh cổ tử cung.

3.3.4. Một động mạch rốn: động mạch bị thiếu có thành lập nhưng sau đó bị teo đi (Hình 3.17). Thiếu một động mạch rốn thường đi kèm với những bất thường cơ thể thai nhi. Những bất thường này có thể thấy hoặc không thấy trên siêu âm, do đó những trường hợp chỉ có một động mạch rốn nên được kiểm tra nhiễm sắc thể đồ [34].

Siêu âm:

- Ở mặt cắt ngang dây rốn chỉ có hai mạch máu.
- Đường kính động mạch rốn lớn hơn 1/2 đường kính tĩnh mạch rốn.

Không có sự khác biệt về tỷ lệ các bất thường đi kèm với thiếu động mạch rốn bên trái hoặc bên phải.

3.3.5. Dây rốn thắt nút: rất thường gặp, nguyên nhân có thể do thai nhi cử động quá nhiều. Nếu nút thắt quá chặt sẽ gây những hậu quả có hại cho thai nhi. Siêu âm Doppler cho thấy không có phổ tâm trương hoặc phổ tâm trương đảo ngược. Nút thắt giả có hình dạng như một phần nhô khu trú ở một đoạn dây rốn, tạo ra bởi hiện tượng giãn mạch hoặc dôi ra của mạch máu dây rốn.

3.3.6. Khối máu tụ: nguyên nhân có thể do rách thành tĩnh mạch rốn sau chấn thương, co kéo dây rốn quanh cơ thể thai nhi, do thành mạch yếu hoặc nhiều trường hợp không có nguyên nhân rõ rệt. Khối máu tụ nếu lớn sẽ chèn ép gây ảnh hưởng trực tiếp đến sức khỏe của thai nhi.

3.3.7. Nang dây rốn: thường do di chứng còn lại của niệu nang hoặc ống rốn-mạc treo (Hình 3.18). Nang giả thường do tụ dịch khu trú ở trong vùng dẫy lên của chất keo Wharton. Những nang này kích thước dù lớn cũng không gây nguy hiểm cho thai nhi [35].

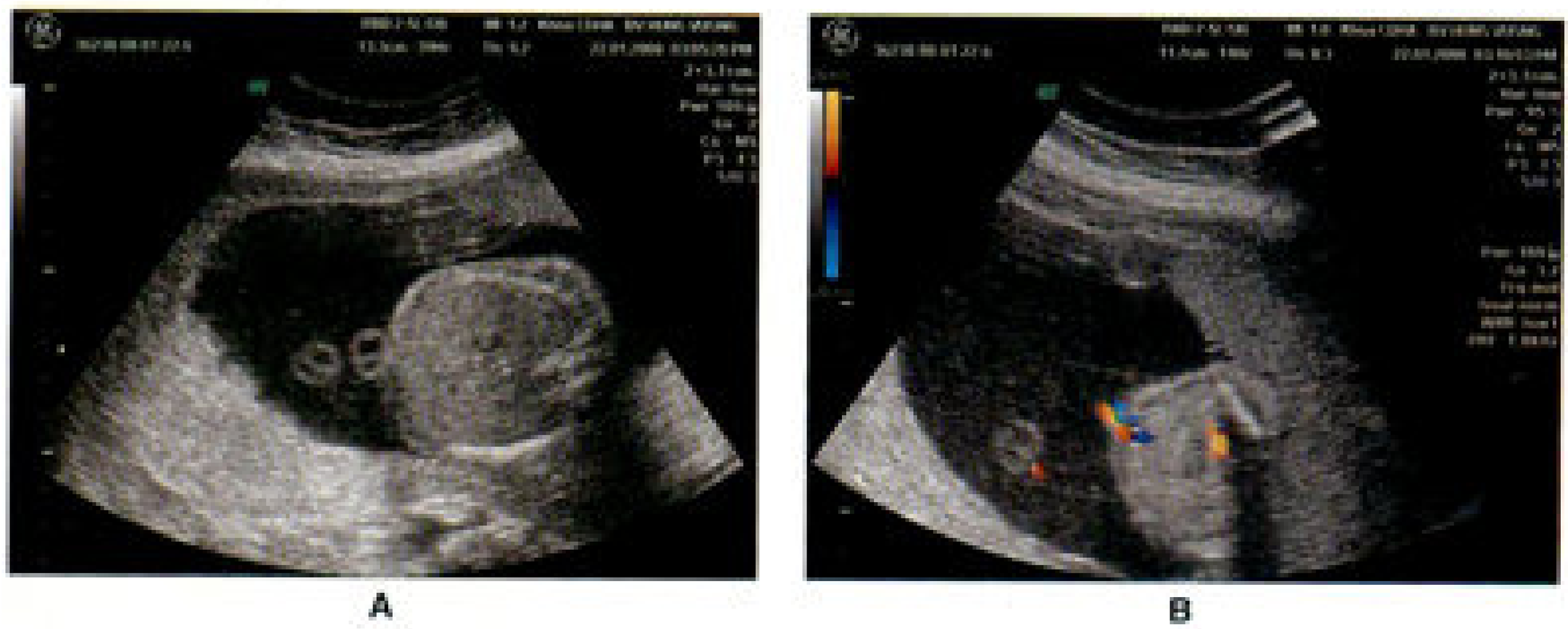

Hình 3.17. *Một động mạch rốn*

A. Cắt ngang dây rốn: chỉ có hai mạch máu trong dây rốn

B. Doppler màu đoạn dây rốn sát thành bụng thai nhi.

A

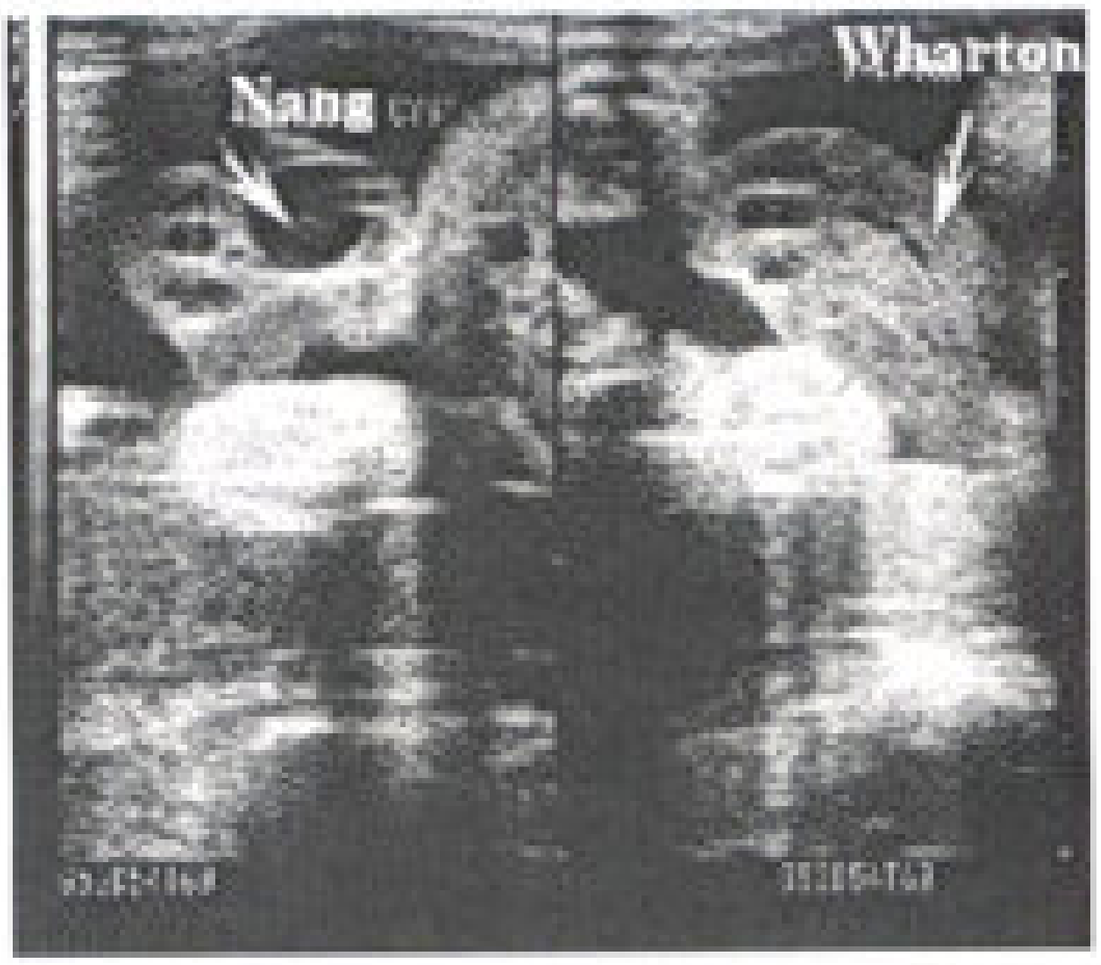

B

C

D

E

Hình 3.18: *Nang dây rốn*

A. Dây rốn cắt dọc. Ở vị trí gần chỗ gắn dây rốn vào bụng thai nhi có một nang phản âm trống nằm trong chất keo Wharton, bờ mỏng, giới hạn rõ (mũi tên).

B. Nang dây rốn cắt ngang (hình bên trái). Chất keo Wharton dầy hơn bình thường (hình bên phải).

C-D. Nang ở đoạn xa của dây rốn cắt dọc

C. Nang dây rốn và u mạch niêm (angiomyxoma)

3.3.8. Dây rốn thẳng hoặc xoắn nhiều:

Bất thường về độ xoắn của dây rốn thường gặp trong tiểu đường do thai kỳ hoặc tiền sản giật [36,37,38], có thể gây chứng huyết khối ở tĩnh mạch rốn, ở các mạch máu của đĩa đệm hoặc hẹp dây rốn.

Chỉ số xoắn (coiling index) của hai động mạch rốn quanh tĩnh mạch rốn được tính theo công thức [39]:

$$\frac{\text{Tổng số vòng xoắn}}{\text{Chiều dài dây rốn}} = 0.21 \pm 0.07 \text{ vòng mỗi cm}$$

Tuy nhiên trên thực tế không thể tính được công thức này dựa vào siêu âm.

- Dây rốn không xoắn hoặc xoắn ít (Hình 3.19A-B): có tần suất 4-5%. Dây rốn thẳng làm giảm khả năng chống đỡ sự chèn ép từ bên ngoài . Thường đi kèm với thai chết lưu, sanh sớm, ối lẫn phân su, suy thai trong chuyển dạ[40]...
- Dây rốn xoắn nhiều (Hình 3.19C): tần suất 21%, thường đi kèm với thai lưu, chậm tăng trưởng, nhiễm trùng ối, suy thai trong chuyển dạ[41]...

A

B

C

Hình 3.19. *Bất thường độ xoắn dây rốn*

A. Dây rốn thẳng.

B. Dây rốn thẳng qua Doppler màu.

C. Dây rốn xoắn nhiều.

3.3.9. Dãn tĩnh mạch rốn: đường kính trung bình bình thường của động mạch rốn ở thai nhi trưởng thành là 2.5 mm và tĩnh mạch rốn là 6.5 mm. Vị trí dãn có thể ở đoạn tĩnh mạch trong gan hoặc ở đoạn dây rốn ngoài gan (Hình 3.20). Thông thường dãn tĩnh mạch rốn không gây biến chứng, tuy nhiên vẫn có thể tạo huyết khối gây tắc mạch, thiếu máu vỡ hồng cầu do tăng dòng xoáy và có thể có bất thường nhiễm sắc thể trong 12% trường hợp [42,43,44].

A

B

C

Hình 3.20. *Dãn tĩnh mạch rốn*

A. Cắt dọc dây rốn ở đoạn đổ vào tĩnh mạch cửa gan.

B-C. Tĩnh mạch rốn dãn lớn ở đoạn trong (B) và ngoài gan (C). Thai nhi có kèm bất thường ở tim, nhau dầy.

TÀI LIỆU THAM KHẢO

1. Fox H. Pathology of the placenta. Philadelphia: Saunders; 1978; 426.
2. Tindall VR, Scott JS. Placental calcification. A study of 3,025 singleton and multiple pregnancies. J Obstet Gynecol Br Commonw. 1965;72:356
3. Spirt BA, Cohen WN, Weinstein HM. The incident of placental calcification in normal pregnancies. Radiology. 1982;142:707
4. Wentworth P. Macroscopic placental calcification and its clinical significance. J Obstet Gynaecol Br Commonw: 1965; 72:215
5. Jeacock MK. Calcium content of the human placenta. Am J Obstet Gynecol. 1963; 87:34
6. Elchalal U, Ezra Y, Levi Y, et al. Sonographically thick placenta: a marker for increased perinatal risk – a prospective cross -sectional study. Placenta 2000;21:268-272
7. Scott JS. Placenta extrachorialis (placenta marginata and placenta circumvallate): A factor in antepartum hemorrhage. J Obstet Gynaecol Br Commonw: 1960; 67:904
8. Naftolin F, Khudr G, Bernirschke K, et al. The syndrome of chronic abruptio placentae, hydrorrhea, and circumvallat placentae. Am J Obstet Gynecol. 1973;116:347
9. Hoddick WK, Mahony BS, Callen PW, et al: Placental thickness. J Ultrasound Med 4:479, 1985
10. Fox H. Pathology of the placenta. Clin Obstet Gynecol. 1986;13:501
11. Perrin EVDK, Sander CH. Introduction: How to examine the placenta and why. In: Perrin EVDK, ed. Pathology of the placenta. New York: Churchill Livingstone;1984
12. Torpin R, Hart BF. Placenta bilobata. Am J Obstet Gynecol.1941;42:38
13. Pinette MG, Loftus-Brault K, et al: Maternal smoking and accelerated placental maturation. Obstet Gynecol 73:379, 1989.
14. Spirt BA, Kagan EH, Aubry RH. Clinically silent retroplacental hematoma: Sonographic and pathologic correlation. J Clin Ultrasound. 1981;9:203
15. Nyberg DA, Cyr DR, Mack LA, et al. Sonographic spectrum of placental abruption. AJR. 1987;148:161
16. Nyberg DA, Mack LA, Benedetti TJ, et al. Placental abruption and placental hemorrage: Correlation of sonographic findings with fetal outcome. Radiology. 1987;164:357
17. Pedersen JF, Mantoni M. Prevalence and significance of subchorionic hemorrage in threatened abortion: A sonographic study. AJR. 1990;154:535
18. Stabile I, Campbell S, Grudzinskas JG. Threatened miscarriage and intrauterine hematomas: Sonographic and biochemical studies. J Ultrasound Med. 1989;8:289
19. Spirt BA, Kagan EH, Aubry RH. Clinically silent retroplacental hematoma: Sonographic and pathologic correlation. J Clin Ultrasound. 1981;9:203
20. Guy Gp, Peisner DB, Timor-Tritsch IE. Ultrasonographic evaluation of uteroplacental blood flow patterns of abnormally located and adherent placentas. Am J Obstet Gynecol. 1990;163:723
21. Hoffman-Tretin JC, Koenigsberg M, Rabin A. Placenta accreta:Additional sonographic observations. J Ultrasound Med. 1992;11:29
22. Levine D, Hulka CA, Ludmir j, et al. Placenta accreta: Evaluation with color Doppler US, power Doppler US, and MR imaging. Radiology. 1997;205:773
23. Battaglia MC, Woolever CA. Fetal and neonatal complications associated with recurrent chorioangiomas. Pediatrics. 1967;41:62
24. Wallenburg HCS. Chorioangioma of the placenta. Obstet Gynecol Surg. 1971;26:411
25. Fox H. Non-trophoblastic tumors of the placenta. In: Fox H. ed . Haines and Taylor Obstetrical and Gynaecological Pathology. 3rd ed. Edinburgh: Churchll-Livingstone; 1987;1030

26. Magann EE, Nolan TE, Hess LW, Martin WR, Whitworth NS, et al. Measurement of amniotic fluid volume: accuracy of ultrasonography technique. Am J Obstet Gynecol 1992;1533:1537
27. Kohorn EI, Walker RMS, et al. Placental localization. Am J Obstet Gynecol. 1969;103:868
28. Browne FJ. On the abnormalities of the umbilical cord which may cause antenatal death. J Obstet Gynecol Br Emp. 1925;32:17
29. Pritchard JA, MacDonald PC. Williams Obstetrics, 16th ed. New York: Appleton-Century-Crofts; 1980
30. Kingdom JCP, Burrell SJ, Kaufmann P. Pathology ang clinical implications of abnormal umbilical artery Doppler waveforms. Ultrasound Obstet Gynecol. 1997;9:271
31. Spellacy WN, Gravem H, et al. The umbilical cord complications of true knots, nuchal coils and cords around the body. Am J Obstet Gynecol. 1966;94:1136
32. Jouppila O, Kirkinen P. Ultrasonic diagnosis of nuchal encirclement by the umbilical cord. A case and methodological report. J Clin Ultrasound 1982;10:59
33. Miser WF. Outcome of infants born with nuchal cords. J Am Pract. 1992;34:441
34. Chow J, Benson C, Doubilet P. Frequency and nature of structural anomalies in fetuses with single umbilical arteries. J Ultrasound Med. 1998;17:765
35. Sachs L, Fourcroy JL, et al. Prenatal detection of umbilical cord allantoic cyst. Radiology. 1982;45:445
36. Ezimokhai M, Rizk DE, Thomas L. Maternal risk factors for abnormal vascular coiling of the umbilical cord. Am J Perinatol 2000;17(8):441-5
37. Ezimokhai M, Rizk DE, Thomas L. Abnormal vascular coiling of the umbilical cord in gestational diabetes mellitus. Arch Physiol Biochem 2001 Jul;109(3):209:14
38. Machin GA, Ackerman J, Gilbert-Barness E. Abnormal umbilical cord coiling is associated with adverse perinatal outcomes. Pediatr Dev Pathol 2000 Sep-Oct;3(5):462-71
39. Strong TH Jr, Jarles DL, Vega JS, Feldman DB. Am J Obstet Gynecol. The umbilical coiling index. 1995 Feb;172(2 Pt1):718-20
40. Gegani S, Leibovich Z, Sharpiro I, Gonen R, Ohel G. Early second trimester low umbilical coiling indez predicts small for gestational age fetuses. J Ultrasound Med 2001 Nov;20(11):1183-8
41. Machin GA, Ebert GA, Kappy KA. Adverse perinatal outcome in patients with an abnormal umbilical coiling index. Obstet Gynecol 1995 Apr;85(4):573-7
42. Jeanty P. Fetal and funicular vascular anomalies: Identification with prenatal ultrasound. Radiology 1989;173:367-70
43. Schrocksnadel H, Holbock E, Mitterschmitthaler G, Tosch M, Dapunt O. Thrombocytic occlusion of an umbilical vein varix causing fetal death. Arch Gynecol Obstet 1991;248(4)213-5
44. Batton DG, Amanullah A, Comstock C. Fetal schistocytic hemolytic anemia and umbilical varix. J Pediath Hematol Oncol 2000 May-June;22(3)259-61

CHƯƠNG IV
SIÊU ÂM XÁC ĐỊNH TUỔI THAI

Việc đánh giá chính xác tuổi thai rất quan trọng để theo dõi sự phát triển của thai nhi cũng như chuẩn bị cho cuộc sanh ở cuối thai kỳ.

Trước khi có siêu âm, tuổi thai được tính dựa trên sự kết hợp giữa bệnh sử (chu kỳ kinh) và khám lâm sàng (đo bề cao tử cung). Hai thông số này có thể cho những kết quả sai lệnh từ 2,5 đến 6 tuần [1,2,3]. Siêu âm giúp chúng ta có được sự ước tính tuổi thai chính xác hơn nhiều dựa vào những đánh giá trực tiếp qua các số đo của cơ thể thai nhi.

Có nhiều thông số số đo đã được nghiên cứu, tuy nhiên mỗi số đo thường tương ứng với một tuổi thai khác nhau nên nếu kết hợp quá nhiều số đo sẽ đưa đến tình trạng không xác định được. Do đó ngày nay đa số các tác giả đều đồng ý chỉ sử dụng một vài số đo có độ tin cậy cao và dễ ứng dụng để ước tính tuổi thai.

1. CHIỀU DÀI ĐẦU - MÔNG

- Số đo chiều dài đầu - mông thai nhi ở tam cá nguyệt I có độ chính xác cao do tốc độ phát triển của phôi thai trong giai đoạn này nhanh và ít bị ảnh hưởng bởi những rối loạn bệnh lý (Bảng 4.1). Nếu có bất thường thì sự thay đổi trên chiều dài cơ thể phôi thai cũng không đáng kể trừ những bất thường nghiêm trọng gây thai ngừng phát triển.
- Phôi thai sẽ được đo từ bờ ngoài của phần đầu đến bờ ngoài của phần mông ở mặt cắt dọc phôi thai có chiều dài dài nhất (Hình 4.1). Nên đo 3 lần và lấy trung bình cộng của ba số đo trên.

A

B

Hình 4.1: A. Mặt cắt ngang tử cung và túi thai, bên trong thấy được toàn bộ chiều dài của phôi thai dù chưa phân biệt được rõ giữa đầu và mông. Túi noãn hoàng (YS) nằm ở bên cạnh phôi thai.
B. Thai nhi ở mặt cắt dọc giữa thân, tư thế trung gian. Đo chiều dài thai nhi từ đầu đến mông.

Bảng 4.1: Tuổi thai tính theo chiều dài đầu – mông

mm	Tuổi thai Bách phân vị 5th	50th	95th
10	6+5	7+3	8
11	6+6	7+4	8+2
12	7+1	7+5	8+3
13	7+2	8	8+4
14	7+3	8+4	8+6
15	7+4	8+2	9
16	7+5	8+3	9+1
17	8	8+4	9+2
18	8+1	8+5	9+3
19	8+2	8+6	9+4
20	8+3	9	9+5
21	8+4	9+1	9+6
22	8+5	9+2	10
23	8+6	9+3	10+1
24	8+6	9+4	10+2
25	9	9+5	10+3
26	9+1	9+6	10+4
27	9+2	10	10+5
28	9+3	10+1	10+5
29	9+4	10+2	10+6

mm	Tuổi thai Bách phân vị 5th	50th	95th
30	9+5	10+2	11
31	9+5	10+3	11+1
32	9+6	10+4	11+2
33	10	10+5	11+2
34	10+1	10+6	11+3
35	10+2	10+6	11+4
36	10+2	11	11+5
37	10+3	11+1	11+6
38	10+4	11+2	11+6
39	10+5	11+2	12
40	10+5	11+3	12+1
41	10+6	11+4	12+1
42	11	11+4	12+2
43	11	11+5	12+3
44	11+1	11+6	12+3
45	11+2	11+6	12+4
46	11+2	12	12+5
47	11+3	12+1	12+5
48	11+4	12+1	12+6
49	11+4	12+2	13

- Số đo này có độ chính xác ± 3 ngày nếu đo từ tuổi thai 7-10 tuần. Từ 10 tuần đến 14 tuần sai số sẽ là ± 5 ngày vì độ cong cơ thể của thai nhi thay đổi và việc đo theo chiều dọc sẽ làm số đo bớt chính xác[4].

2. ĐƯỜNG KÍNH LƯỠNG ĐỈNH

- Đường kính lưỡng đỉnh là số đo chính xác nhất để đánh giá tuổi thai từ 12 đến 28 tuần (Hình 4.2) (Bảng 4.2). Mặt cắt đúng tiêu chuẩn phải ngang qua đồi thị vì nếu mặt cắt thấp hơn (qua cuống não cerebral peduncles) tuổi thai sẽ nhỏ hơn thật sự. Sau thời điểm này nên cẩn thận khi dùng thông số đường kính lưỡng đỉnh để tính tuổi thai vì những rối loạn tăng trưởng hoặc những biến thiên hình dạng sẽ ảnh hưởng nhiều lên kích thước của hộp sọ làm cho sai số số đo sẽ tăng thêm[5].
- Nếu hộp sọ không có hình dạng bình thường (dẹp hoặc ngắn), không nên sử dụng số đo đường kính lưỡng đỉnh mà

nên dùng chu vi vòng đầu (Hình 4.3) (Bảng 4.3) vì tuy có bị ảnh hưởng bởi những rối loạn tăng trưởng nhưng thường ở mức độ ít hơn và sai số số đo chu vi vòng đầu luôn nhỏ hơn nhiều so với số đo đường kính lưỡng đỉnh [6].

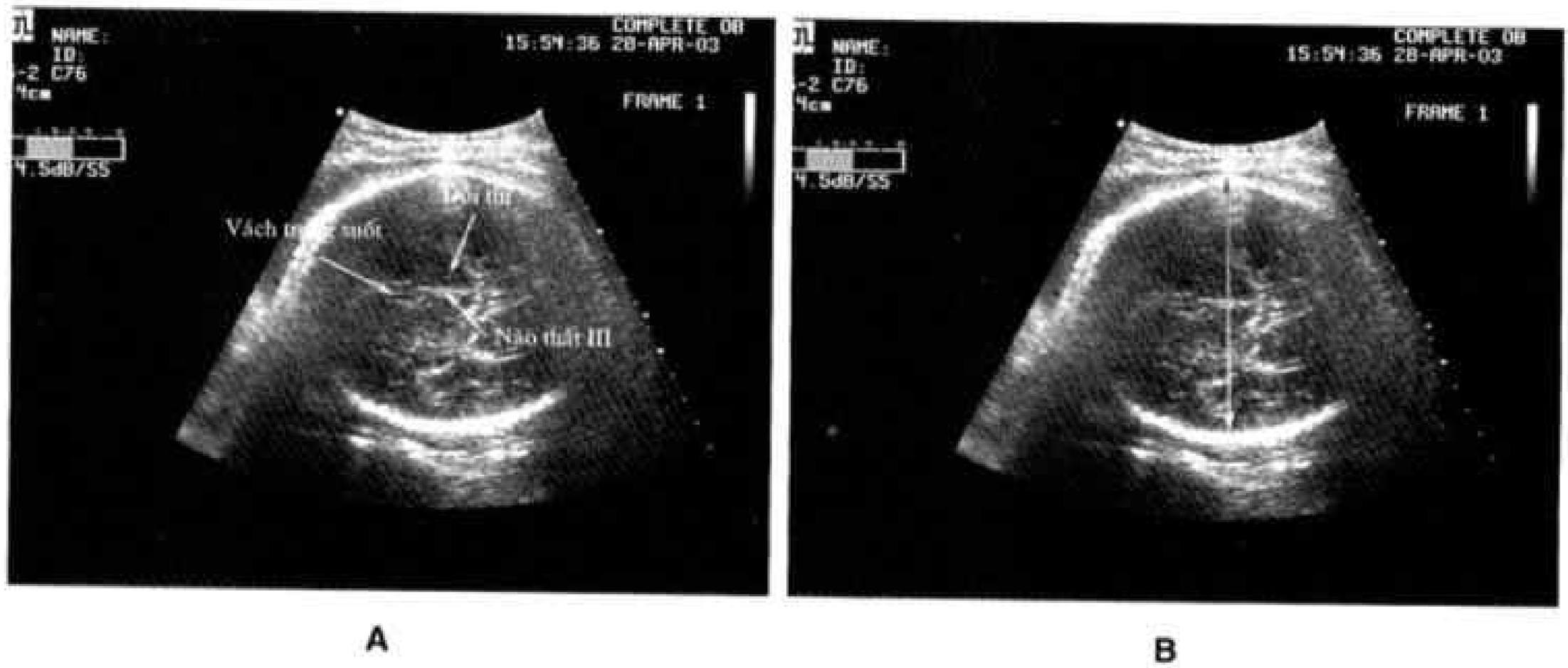

Hình 4.2: *A. Mặt cắt ngang qua đường kính lớn nhất của hộp sọ gồm có đường liềm não, đồi thị, não thất III và vách trong suốt.*
B. Đo đường kính lưỡng đỉnh từ bờ ngoài phần xương sọ ở phía gần đầu dò (không bao gồm lớp da) đến bờ trong phần xương sọ ở phía xa đầu dò.

Bảng 4.2: Tuổi thai tính theo đường kính lưỡng đỉnh

	Tuổi thai Bách phân vị		
mm	5th	50th	95th
10	7	10+1	13+1
11	7+2	10+2	13+3
12	7+3	10+4	13+4
13	7+5	10+5	13+5
14	7+6	10+6	14
15	8+1	11+1	14+1
16	8+2	11+2	14+3
17	8+3	11+4	14+4
18	8+4	11+5	14+6
19	9	12	15

	Tuổi thai Bách phân vị		
mm	5th	50th	95th
20	9+1	12+2	15+2
21	9+3	12+3	15+3
22	9+4	12+5	15+5
23	9+6	12+6	16
24	10+1	13+1	16+1
25	10+2	13+3	16+3
26	10+4	13+4	16+5
27	10+6	13+6	17
28	11	14+1	17+1
29	11+2	14+3	17+3

	Tuổi thai Bách phân vị		
mm	5th	50th	95th
30	11+4	14+4	17+5
31	11+6	14+6	18
32	12+1	15+1	18+1
33	12+3	15+3	18+3
34	12+4	15+5	18+5
35	12+6	16	19
36	13+1	16+2	19+2
37	13+3	16+4	19+4
38	13+5	16+6	19+6
39	14	17+1	20+1

mm	Tuổi thai Bách phân vị 5th	50th	95th
40	14+2	17+3	20+3
41	14+4	17+5	20+5
42	14+6	18	21
43	15+1	18+2	21+2
44	15+3	18+4	21+4
45	15+6	18+6	21+6
46	16+1	19+1	22+1
47	16+3	19+3	22+4
48	16+5	19+5	22+6
49	17	20+1	23+1
50	17+3	20+3	23+3
51	17+5	20+5	23+6
52	18	21	24+1
53	18+2	21+3	24+3
54	18+5	21+5	24+5
55	19	22	25+1
56	19+2	22+3	25+3
57	19+5	22+5	25+6
58	20	23+1	26+1
59	20+3	23+3	26+3

mm	Tuổi thai Bách phân vị 5th	50th	95th
60	20+5	23+6	26+6
61	21+1	24+1	27+1
62	21+3	24+4	27+4
63	21+6	24+6	27+6
64	22+1	25+2	28+2
65	22+4	25+4	28+5
66	22+6	26	29
67	23+2	26+2	29+3
68	23+5	26+5	29+5
69	24	27+1	30+1
70	24+3	27+3	30+4
71	24+6	27+6	30+6
72	25+1	28+2	31+2
73	25+4	28+5	31+5
74	26	29	32+1
75	26+3	29+3	32+4
76	26+6	29+6	32+6
77	27+1	30+2	33+2
78	27+4	30+5	33+5
79	28	31+1	34+1

mm	Tuổi thai Bách phân vị 5th	50th	95th
80	28+3	31+3	34+4
81	28+6	31+6	35
82	29	32+2	35+3
83	29	32+2	35+3
84	29+5	33+1	36+2
85	30+1	33+4	36+5
86	30+4	34	37+1
87	31	34+3	37+4
88	31+3	35	38
89	31+6	35+3	38+3
90	32+2	35+6	38+6
91	32+5	36+2	39+2
92	33+5	36+5	39+6
93	34+1	37+1	40+2
94	34+4	37+5	40+5
95	35	38+1	41+1
96	35+4	38+4	41+4
97	36	39	42+1
98	36+3	39+4	42+4
99	37	40	43

A

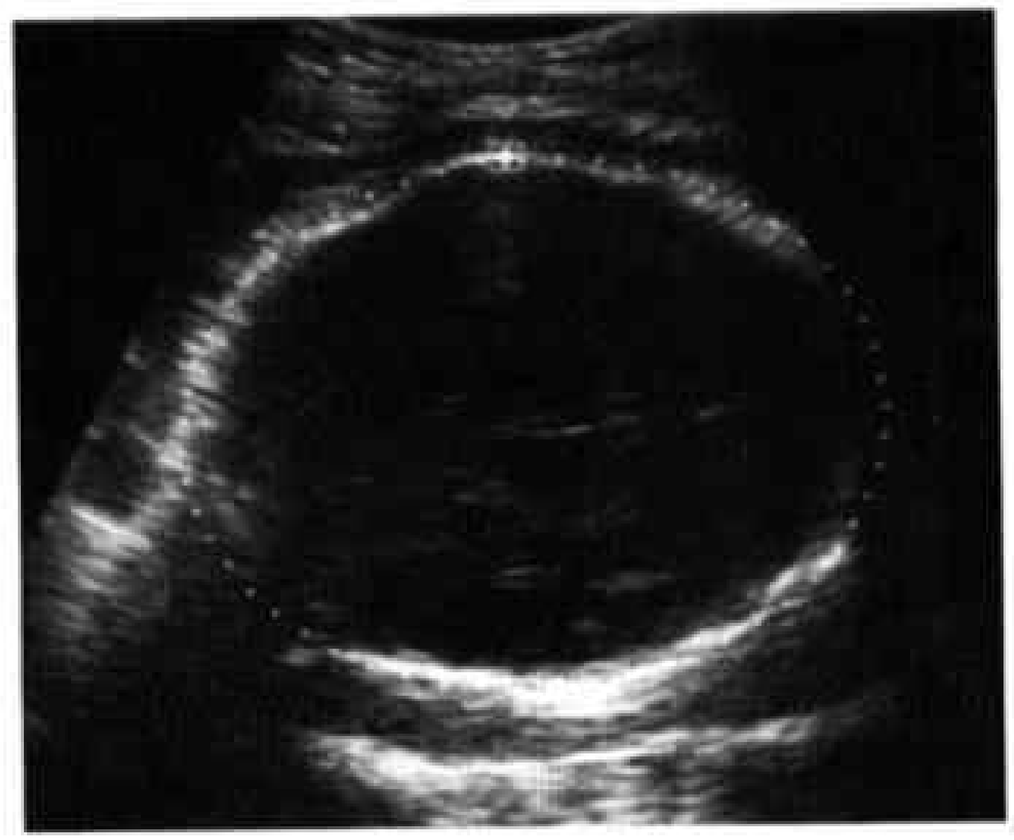

B

Hình 4.3: *Đo chu vi vòng đầu thai nhi (cùng mặt cắt với hình 4.2)*

A. Đo chu vi vòng đầu bằng cách vẽ tay. *B. Đo chu vi vòng đầu theo hình ellips.*

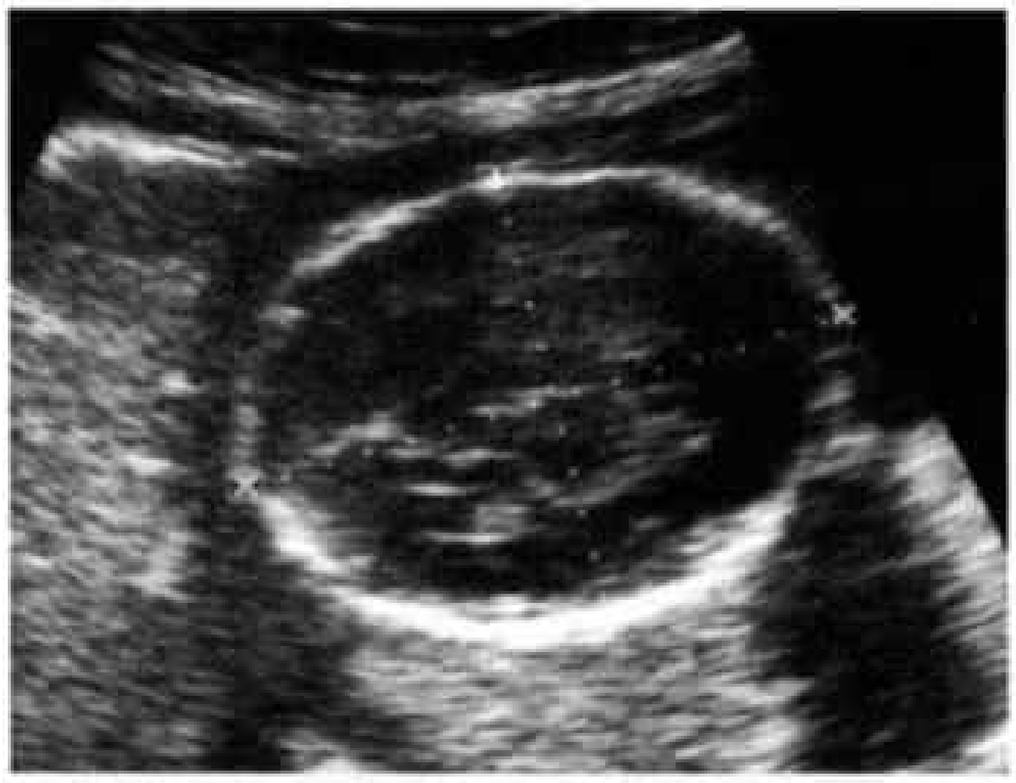

C

C. Đo chu vi vòng đầu theo công thức: (Đường kính lưỡng đỉnh + Đường kính chẩm – trán) x 1.62

Bảng 4.3: Tuổi thai tính theo chu vi vòng đầu

	Tuổi thai Bách phân vị				Tuổi thai Bách phân vị				Tuổi thai Bách phân vị		
mm	5th	50th	95th	mm	5th	50th	95th	mm	5th	50th	95th
80	10+5	12+4	14+2	**176**	18	19+6	21+4	**272**	27+4	29+2	31
84	11	12+5	14+4	**180**	18+3	20+1	21+6	**276**	28	29+5	31+3
88	11+2	13	14+6	**184**	18+5	20+4	22+2	**280**	28+3	30+1	31+6
92	11+4	13+2	15	**188**	19+1	20+6	22+4	**284**	28+6	30+4	32+2
96	11+6	13+4	15+2	**192**	19+3	21+2	23	**288**	29+2	31	32+6
100	12+1	13+6	15+4	**196**	19+6	21+4	23+3	**292**	29+5	31+4	33+3
104	12+3	14+1	15+6	**200**	20+2	22	23+5	**296**	30+1	32	33+6
108	12+5	14+3	16+1	**204**	20+4	22+2	24+1	**300**	30+5	32+3	34+2
112	13	14+5	16+3	**208**	21	22+5	24+4	**304**	31+1	32+6	
116	13+2	15	16+5	**212**	21+2	23+1	24+6	**308**	31+4	33+3	
120	13+4	15+2	17	**216**	21+5	23+3	25+2	**312**	32+1	33+6	
124	13+6	15+4	17+2	**220**	22+1	23+6	25+4	**316**	32+4	34+2	
128	14+1	15+6	17+5	**224**	22+4	24+2	26	**320**	33	34+6	36+4
132	14+3	16+1	18	**228**	22+6	24+5	26+3	**324**	33+4	35+2	37
136	14+5	16+4	18+2	**232**	23+2	25	26+6	**328**	34	35+5	37+4
140	15	16+6	18+4	**236**	23+5	25+3	27+2	**332**	34+4	36+2	38
144	15+3	17+1	18+6	**240**	24+1	25+6	27+4	**336**	35	36+5	38+4
148	15+5	17+3	19+2	**244**	24+4	26+2	28	**340**	35+3	37+2	39
152	16	17+6	19+4	**248**	25+	26+5	28+3	**344**	36	37+5	39+4
156	16+3	18+1	19+6	**252**	25+3	27+1	28+6	**348**	36+4	38+2	40
160	16+5	18+3	20+1	**256**	25+6	27+4	29+2	**352**	37	38+5	40+4
164	17	18+6	20+4	**260**	26+1	28+1	29+5	**356**	37+4	39+2	41
168	17+3	19+1	20+6	**264**	26+4	28+3	30+1	**360**	38	39+6	41+4
172	17+5	19+3	21+2	**268**	27+1	28+6	30+4	**364**	38+4	40+2	42+1

3. CHIỀU DÀI XƯƠNG ĐÙI

- Ban đầu số đo chiều dài xương đùi chỉ dùng để chẩn đoán các bất thường của các dị tật gây lùn nhưng sau đó được ứng dụng để tính tuổi thai do có độ chính xác cao (Bảng 4.4)[7,8,9]. Số đo chiều dài xương đùi có độ chính xác tương đương với số đo đường kính lưỡng đỉnh.
- Chiều dài xương đùi có thể đo từ 10 tuần trở đi, từ đầu trên đến đầu dưới của thân xương, không bao gồm phần đầu đùi (femoral head) và phần xương mảnh (sụn) ở đầu xa (distal epiphysis, thấy được trên siêu âm từ 30 tuần tuổi thai) [10] (Hình 4.4).

Bảng 4.4: Tuổi thai tính theo chiều dài xương đùi

	Tuổi thai Bách phân vị		
mm	5th	50th	95th
10	10+2	12+4	14+6
11	10+4	12+6	15+1
12	11	13+1	15+3
13	11+2	13+4	15+5
14	11+4	13+6	16+1
15	11+6	14+1	16+3
16	12+2	14+3	16+5
17	12+4	14+6	17+1
18	12+6	15+1	17+3
19	13+2	15+4	17+5
20	13+4	15+6	18+1
21	14	16+1	18+3
22	14+2	16+4	18+5
23	14+4	16+6	19+1
24	15	17+1	19+3
25	15+2	17+4	19+6
26	15+5	17+6	20+1
27	16	18+2	20+4
28	16+3	18+4	20+6
29	16+5	19	21+2
30	17+1	19+2	21+4
31	17+3	19+5	22
32	17+6	20	22+2
33	18+1	20+3	22+5

	Tuổi thai Bách phân vị		
mm	5th	50th	95th
34	18+4	20+6	23
35	18+6	21+1	23+3
36	19+2	21+4	23+5
37	19+5	21+6	24+1
38	20	22+2	24+4
39	20+3	22+5	24+6
40	20+6	23	25+2
41	21+1	23+3	25+5
42	21+4	23+6	26
43	22	24+1	26+3
44	22+2	24+4	26+6
45	22+5	25	27+2
46	23+1	25+3	27+4
47	23+4	25+5	28
48	23+6	26+1	28+3
49	24+2	26+4	28+6
50	24+5	27	29+1
51	25+1	27+2	29+4
52	25+4	27+5	30
53	25+6	28+1	30+3
54	26+2	28+4	30+6
55	26+5	29	31+2
56	27+1	29+3	31+5
57	27+4	29+6	32

	Tuổi thai Bách phân vị		
mm	5th	50th	95th
58	28	30+2	32+3
59	28+3	30+5	32+6
60	28+6	31+1	33+2
61	29+2	31+3	33+5
62	29+5	31+6	34+1
63	30+1	32+2	34+4
64	30+4	32+5	35
65	31	33+1	35+3
66	31+3	33+5	35+6
67	31+6	34+1	36+2
68	32+2	34+4	36+5
69	32+5	35	37+1
70	33+1	35+5	37+5
71	33+4	35+6	38+1
72	34	36+2	38+4
73	34+3	36+5	39
74	35	37+1	39+3
75	35+3	37+5	39+6
76	35+6	38+1	40+2
77	36+2	38+4	40+6
78	36+5	39	41+2
79	37+2	39+3	41+5
80	37+5	40	42+1

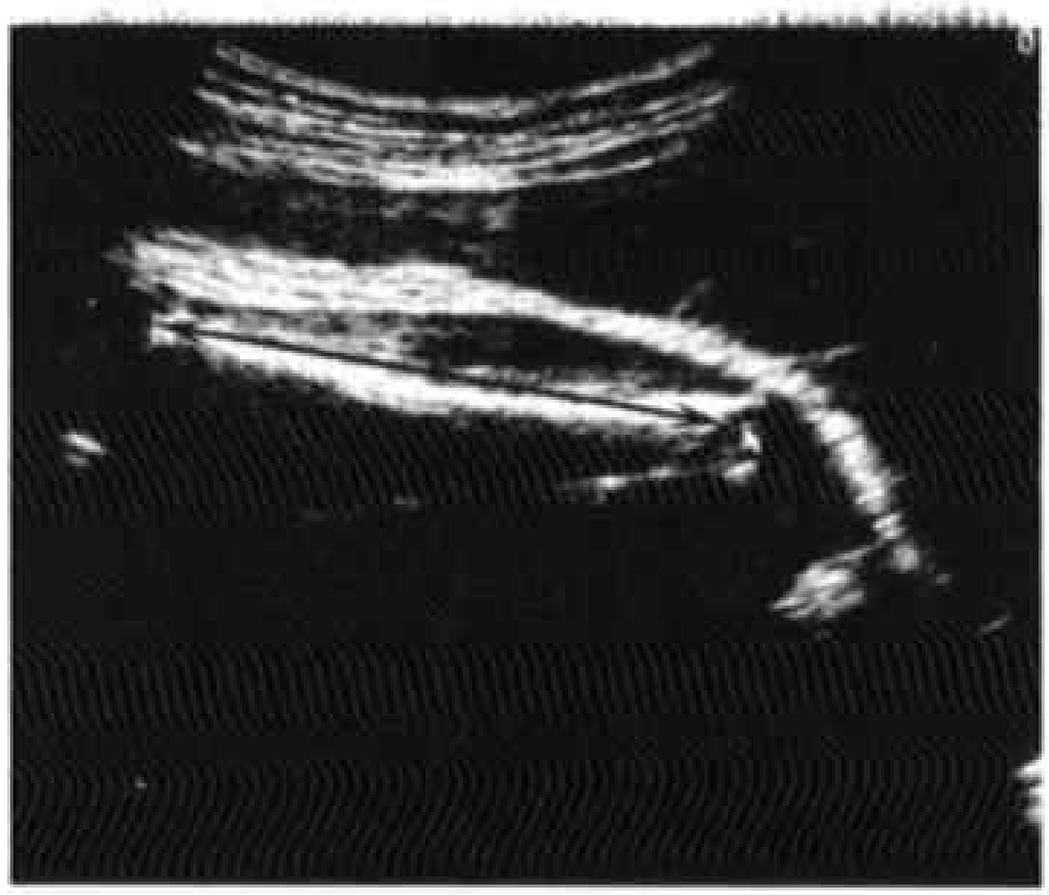

Hình 4.4: *Đo chiều dài xương đùi*

Cắt dọc xương đùi ở chiều dài dài nhất, thấy được toàn bộ đầu trên và đầu dưới. Đo hết chiều dài xương theo đường thẳng, không gồm mảnh nhọn ở đầu dưới xương đùi (đầu mũi tên)

4. CÁC THÔNG SỐ KHÁC

4.1. Chiều dài xương cánh tay: Ngoài xương đùi, các xương dài khác cũng có thể được đo để tính tuổi thai và dễ đo nhất là xương cánh tay (humerus) (Bảng 4.5), kế đến là xương chày (tibia). Cách đo các xương này cũng giống như xương đùi. Các xương trụ (ulna) và xương quay (radius) chỉ sử dụng khi không có sự thống nhất từ các số đo trên.

4.2. Đường kính giữa hai hốc mắt: thường được sử dụng để chẩn đoán các bất thường của hệ thần kinh hơn là sử dụng để ước tính tuổi thai.

4.3. Chiều dài xương đòn - Đường kính tiểu não: Số đo chiều dài xương đòn và số đo đường kính tiểu não có trị số tương đương với tuổi thai, tuy nhiên do sai số tương đối lớn nên ít sử dụng (Hình 4.5).

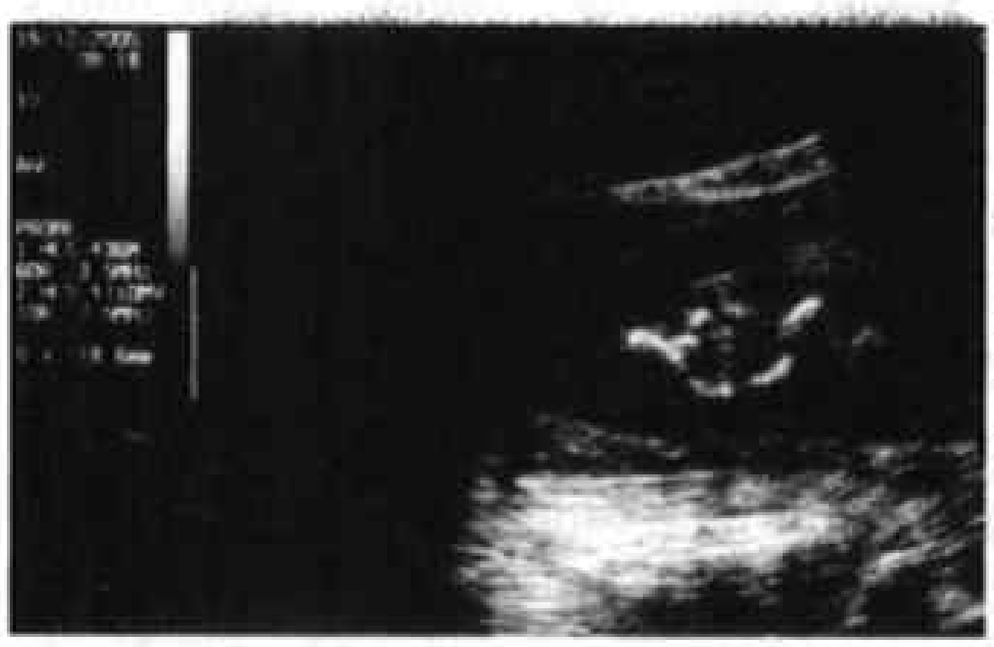

A

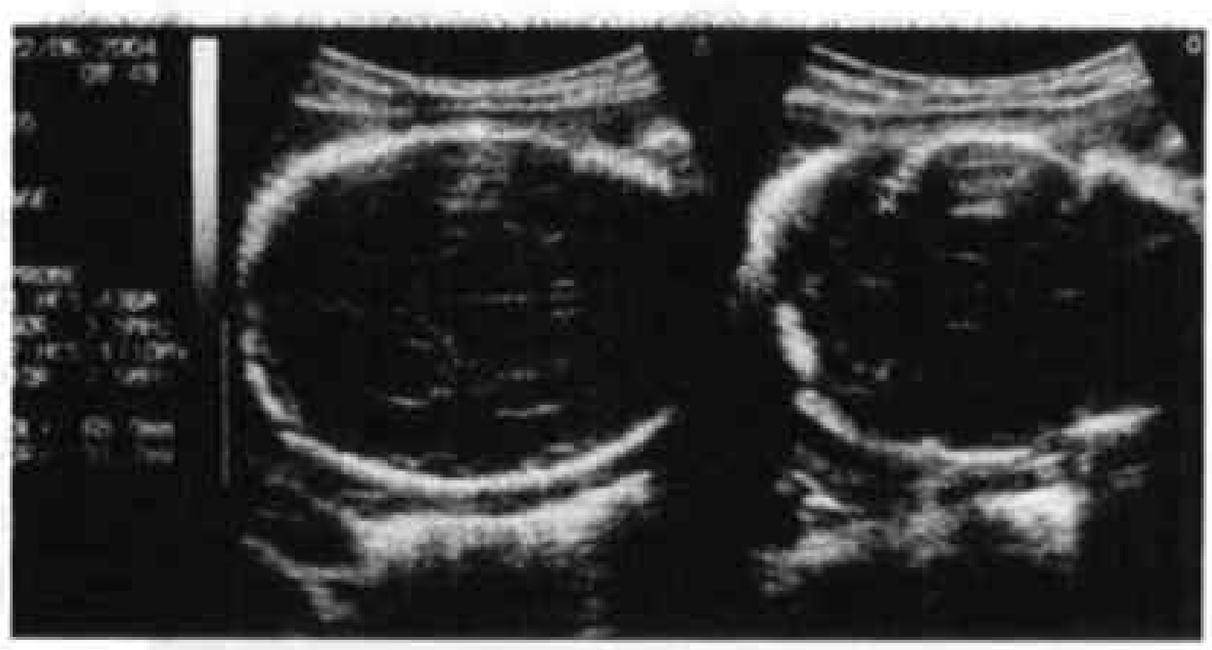

B

Hình 4.5: *Các thông số số đo khác*

A. Chiều dài xương đòn. Mặt cắt ngang đốt sống cổ thai 16 tuần tuổi, chiều dài xương đòn hai bên đo được 19mm.

B. Đường kính tiểu não. Mặt cắt hộp sọ ngang qua tiểu não thai 25 tuần tuổi, đường kính tiểu não đo được 32mm.

Bảng 4.5: Tuổi thai tính theo chiều dài xương cánh tay

	Tuổi thai Bách phân vị		
mm	5th	50th	95th
10	9+5	12+3	15+1
11	10	12+5	15+4
12	10+2	13+1	15+6
13	10+5	13+3	16+1
14	11	13+5	16+4
15	11+2	14+1	16+6
16	11+5	14+4	17+1
17	12	14+6	17+4
18	12+3	15+1	17+6
19	12+5	15+4	18+2
20	13+1	15+6	18+4
21	13+3	16+2	19
22	13+6	16+4	19+2
23	14+2	17	18+5
24	14+4	17+3	20+1
25	15	17+5	20+4
26	15+3	18+1	20+6
27	15+6	18+4	21+2
28	16+2	19	21+5
29	16+4	19+3	22+1

	Tuổi thai Bách phân vị		
mm	5th	50th	95th
30	17	19+6	22+4
31	17+3	20+1	23
32	17+6	20+4	23+3
33	18+2	21+	23+6
34	18+5	21+4	24+2
35	19+1	22+	24+5
36	19+5	22+3	25+1
37	20+1	22+6	25+4
38	20+4	23+2	26
39	21	23+5	26+4
40	21+3	24+2	27
41	22	24+5	27+3
42	22+3	25+1	28
43	22+6	25+5	28+3
44	23+3	26+1	28+6
45	23+6	26+5	29+3
46	24+3	27+1	29+6
47	24+6	27+5	30+3
48	25+3	28+1	30+6
49	26	28+5	31+3

	Tuổi thai Bách phân vị		
mm	5th	50th	95th
50	26+3	29+1	32
51	27	29+5	32+3
52	27+4	30+2	33
53	28	30+6	33+4
54	28+4	31+2	34+1
55	29+1	31+6	34+4
56	29+5	32+3	35+1
57	30+2	33	35+5
58	30+6	33+4	36+2
59	31+3	34+1	36+6
60	32	34+5	37+3
61	32+4	35+2	38
62	33+1	35+6	38+4
63	33+5	36+3	39+1
64	34+2	37	39+6
65	34+6	37+4	40+3
66	35+3	38+2	41
67	36+1	38+6	41+4
68	36+5	39+3	422
69	37+2	40+1	42+6

Hình 4.6: *Điểm hóa cốt đầu dưới xương đùi: điểm Beclard Cắt dọc xương đùi ở chiều dài dài nhất. Điểm hóa cốt nằm ở phía sau đầu dưới xương đùi (mũi tên).*

4.4. Các điểm hóa xương - Kích thước điểm hóa xương: khó ứng dụng trong thực tế vì khi thấy được điểm này trên siêu âm thì thai nhi có thể ở bất kỳ tuổi thai nào sau đó. Vùng hóa xương thấy được trên siêu âm cũng chỉ là mặt phân cách ở phía gần chứ không phải toàn bộ trung tâm hóa xương thật sự (Hình 4.6). Bề dầy và chiều dài của trung tâm hóa xương chỉ thấy được đầy đủ nếu ở mặt phẳng thật thẳng góc với chùm tia siêu âm và vị trí này khó thực hiện trên lâm sàng. Ngoài ra kích thước của điểm hóa

xương tương đối nhỏ nên bất cứ sự sai lệch trong đo đạc sẽ làm thay đổi nhiều tuổi thai, do đó không nên sử dụng để tính tuổi thai [11].

Sai số số đo ở tam cá nguyệt I: từ 3 – 7 ngày, ở tam cá nguyệt II từ 7 ngày đến 10 ngày và ở tam cá nguyệt III từ 10 ngày đến 14 ngày.

5. ỨNG DỤNG TRÊN LÂM SÀNG

Các thông số để tính tuổi thai cần đáp ứng được những điều kiện: chính xác, độ tin cậy cao và dễ thực hiện. Giữa nhiều số đo trên đây, các số đo lần lượt được đề nghị theo thứ tự ưu tiên[12] gồm có:

Tuổi thai từ 7 – 10 tuần:

Chiều dài đầu – mông.

Tuổi thai từ 10 - 14 tuần:

Chiều dài đầu – mông.
Đường kính lưỡng đỉnh.
Chiều dài xương đùi.
Chiều dài xương cánh tay.

Tuổi thai từ 15 - 28 tuần:

Đường kính lưỡng đỉnh
Chiều dài xương đùi
Chiều dài xương cánh tay
Chu vi vòng đầu
Khoảng cách giữa hai hốc mắt
Chiều dài các xương dài khác

Tuổi thai từ sau 28 tuần:

Chiều dài xương đùi.
Chiều dài xương cánh tay.
Khoảng cách giữa hai hốc mắt.
Đường kính lưỡng đỉnh (nếu chỉ số đầu bình thường).
Chiều dài các xương dài khác.
Chu vi vòng đầu.

Trong trường hợp nhiều số đo tương ứng với nhiều tuổi thai khác nhau, theo nguyên tắc: tuổi thai càng được ước tính sớm càng chính xác. Nếu tuổi thai đã được ước tính ở 15 tuần và khi kiểm tra ở 27 tuần có sự chênh lệch, luôn luôn tuổi thai ở 15 tuần sẽ đáng tin cậy hơn. Nếu sự chênh lệch không quá 11 ngày, sự khác biệt giữa hai số có thể chấp nhận được. Trước 20 tuần, nếu có sai lệch > 7 ngày nên đo lại các số đo.

Nếu hai số đo có tuổi gần tương đương có thể lấy tuổi thai trung bình từ các số đo trên. Nếu nhiều số đo phù hợp với nhau mà chỉ có một số đo không tương ứng thì không nên gộp vào để tính tuổi thai.

Trước đây số đo đường kính túi thai cũng được dùng để ước tính tuổi thai, nhưng do thông số này có khoảng thay đổi tương đối lớn giữa các thai cùng tuổi nên trong những tài liệu sau này không thấy đề cập đến việc sử dụng đường kính túi thai như một thông số để tính tuổi thai.

Về cách ghi kết quả siêu âm, thông thường chúng ta sẽ ghi thêm khoảng trị số bình thường theo mỗi thông số tuổi thai. Thí dụ như: các số đo của thai tương ứng với tuổi thai 35 tuần ± 2 tuần, như vậy có 95% khả năng tuổi thai ở trong khoảng từ 33 đến 37 tuần, và có lẽ đúng nhất là 35 tuần. Điều này có ý nghĩa quan trọng ở cuối thai kỳ, đặc biệt là về mặt pháp lý [13].

Cho tới thời điểm hiện tại, chúng ta chưa có một nghiên cứu nào về các trị số số đo bình thường cho thai nhi Việt Nam nên vẫn phải sử dụng các bảng số đo của các nghiên cứu nước ngoài.

TÀI LIỆU THAM KHẢO

1. Campbell S, Warsof SL, Little D, Cooper DJ: Routine ultrasound screening for the prediction of gestational age. Obstet Gynecol 65:613,1985
2. Dewhurst CJ, Beazley JM, Campbell S: Assessment of fetal maturity and dysmaturity. Am J Obstet Gynecol 113:141,1972
3. Beazley JM, Underhill RA: Fallacy of the fundal height. Br Med J 4:404,1970
4. Robinson HP, Fleming JEE. A critical evaluation of sonar crown-rump length measurements. BR J Obstet Gynecol 82:702-710,1975
5. Selbing A, Kjessler B. Conceptual dating by ultrasoune measurement of the fetla biparietal diameter in early pregnancy. Acta Obstet Gynecol Scand. 1985;151:309-312
6. Ott WJ. The use of ultrasonic fetol head circumference for predicting expected date of confinement. J Clin Ultrasound 1984;12:411-415
7. Hallock FP, Harrist RB, Deter RL, et al. Fetal femur length as a predictor of menstrual age: Sonographically measured. AJR.1982;138:875
8. Hohler CW, Quetel TA. Fetal femur length: Equations for computer calculation of gestational age from ultrasound measurement. Am J Obstet Gynecol 1982;143:479-481
9. Jeanty P, Rodesch F, Delveke D. Estimation of fetal age by long bone measurements. J Ultrasound Med. 1984;3:75-79
10. Chinn DH, Bolding DB, Callen PW, et al. Ultrasonographic identification of fetal lower extremity epiphyseal ossdfication centers. Radiology 1983;147:815
11. Goldstein I, Lockwood C, Belanger K, et al. Ultrasonographic assessment of gestational age with the distal femoral and proximal tibial ossification center in the third trimester. Am J Obstet Gynecol 1988;158:127-130
12. Jeanty P. Fetal biometry. Sonography in Obstetrics and Gynecology-Priciples and Practice 6th eds. 2001, 7:139-155
13. Jeanty P. A simple reporting system for obstetrical ultrasound examinatio. J Ultrasound Med. 1985;4:591-593.

CHƯƠNG V
SIÊU ÂM ĐÁNH GIÁ SỰ RỐI LOẠN TĂNG TRƯỞNG CỦA THAI NHI

Trọng lượng thai nhi thay đổi nhiều giữa các thai và bị ảnh hưởng bởi nhiều yếu tố: dân tộc, môi trường, nơi sinh sống, giới tính v.v…[1,2]

1. THAI TO

1.1. Định nghĩa

Thai to là thai có cân nặng lúc sanh trên 4.000g hoặc có cân nặng trên bách phân vị thứ 95 so với tuổi thai. Thai to có thể bình thường do yếu tố di truyền hoặc bất thường do bệnh lý tiểu đường của mẹ.

1.2. Siêu âm

- Các số đo của thai, chủ yếu là chu vi vòng bụng nằm ở trên bách phân vị thứ 95. (Những thai có số đo vòng đầu và chiều dài xương đùi bình thường nhưng có chu vi vòng bụng nằm trên bách phân vị thứ 90 cũng có khả năng thai to) (Hình 5.1).
- Ước tính trọng lượng thai dựa vào đường kính lưỡng đỉnh (chu vi vòng đầu), chu vi vòng bụng và chiều dài xương đùi trên bách phân vị thứ 95.
- Thường kèm theo dư hoặc đa ối.
- Tăng bề dầy lớp mỡ dưới da, dễ nhận thấy ở hai bên má và vùng đầu – cổ.
- Nhau thường có kích thước lớn trong trường hợp mẹ bị tiểu đường.

1.3. Dự hậu

- Thường có chỉ định chấm dứt thai kỳ sớm ở 38 tuần.
- Nguy cơ mổ sanh cao, nguy cơ chấn thương trong chuyển dạ cao.
- Nguy cơ suy hô hấp (fetal distress), hạ đường huyết và calci huyết sau sanh.

2. THAI CHẬM TĂNG TRƯỞNG TRONG TỬ CUNG

Thai chậm tăng trưởng trong tử cung là một trong những bất thường thường gặp (5-10%) và chiếm tỷ lệ 26% số thai chết lưu [3], có nguy cơ gây tử vong và bệnh tật chu sinh cao [2,3].

Hình 5.1: Mặt cắt ngang đường kính ngang bụng. Thai 38 tuần, đường kính ngang bụng lớn hơn bách phân vị thứ 90

Thai chậm tăng trưởng là những thai có trọng lượng dưới mức bình thường thấp nhất cho phép, bằng hoặc thấp hơn bách phân vị thứ 10 (thay đổi từ bách phân vị thứ 3 đến bách phân vị thứ 10) tùy theo định nghĩa và từng loại bảng phân phối của dân số đối chiếu (dân số cắt ngang hoặc dân số nguy cơ cao) so với những thai cùng tuổi. Thai có trọng lượng cơ thể nhẹ không luôn luôn bao hàm ý nghĩa bệnh lý cũng như một thai có trọng lượng bình thường không có nghĩa là không có bất thường về phương diện tăng trưởng.

Để cho việc đánh giá trọng lượng thai được chính xác, điều quan trọng là tuổi thai cần được xác định chính xác ngay từ giai đoạn có thai sớm.

2.1. Phân loại

2.1.1. Thai nhỏ do yếu tố di truyền: thai có cân nặng nhỏ hơn bách phân vị thứ 10 nhưng không có biểu hiện bệnh lý, không kèm theo nguy cơ đe dọa thai (Hình 5.2A-D).

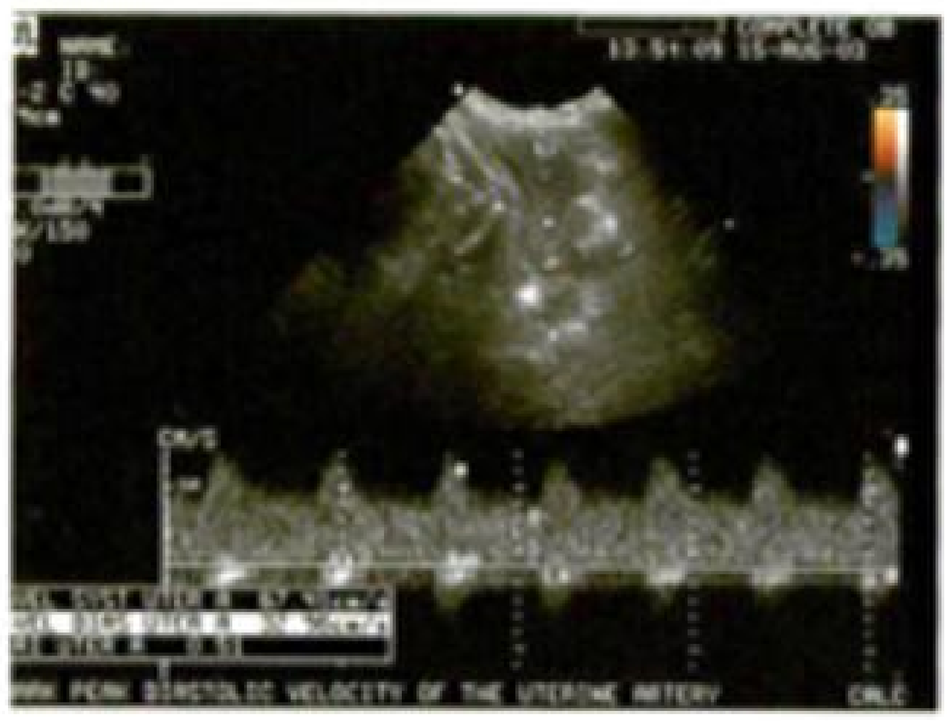

A

B

C

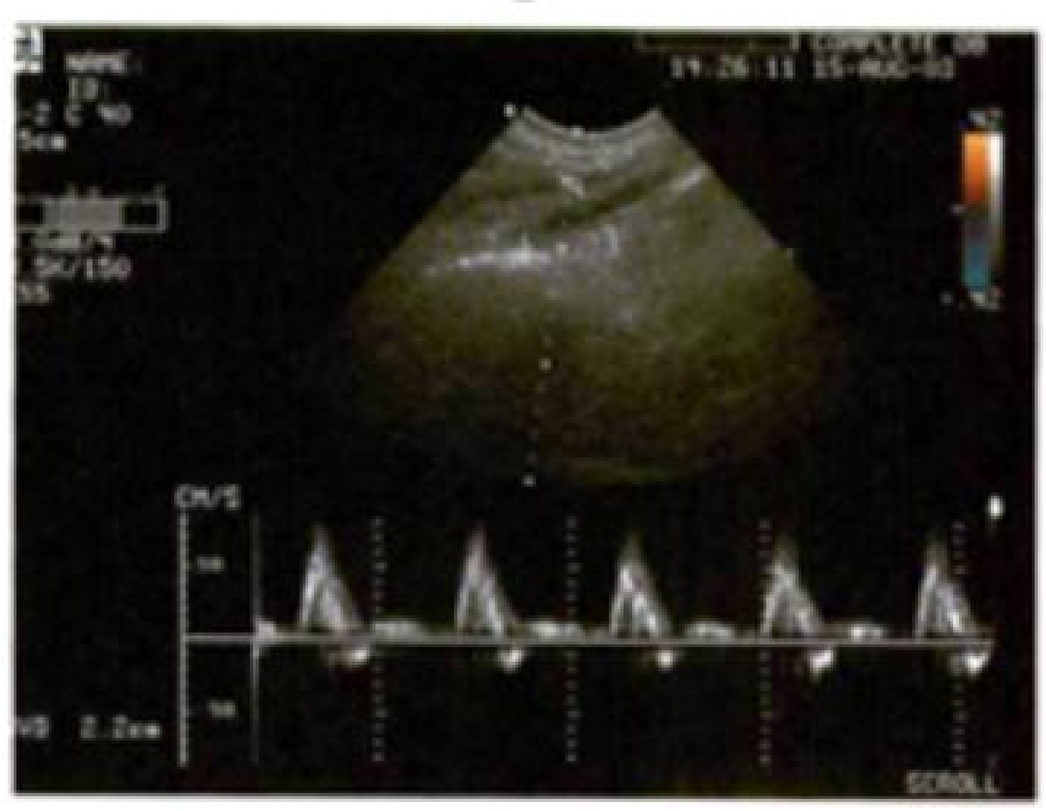

D

Hình 5.2: *A-C. Doppler mạch máu thai nhi bình thường: các mạch máu thành tử cung, động mạch rốn và động mạch não giữa có trở kháng lực thấp.*

A. Doppler động mạch tử cung bên trái.

B. Doppler động mạch rốn.

C. Doppler động mạch não giữa, thai 38 tuần.

D. Doppler động mạch chậu trái: bình thường có trở kháng lực cao.

E

E. Doppler động mạch tử cung ở thai kỳ cao huyết áp: có khấc tâm trương (diastolic notch) (mũi tên).

2.1.2. Thai chậm tăng trưởng: trong số này 20-25% bị ảnh hưởng bởi các yếu tố bệnh lý:

a. 75-80% do suy giảm chức năng của đơn vị tử cung-bánh nhau (Hình 5.2E).

b. 5-10% do những bất thường ảnh hưởng đến những yếu tố phát triển nội tại của thai nhi: mất cân bằng nhiễm sắc thể, gián đoạn phát triển của các cơ quan hoặc do những nguyên nhân nhiễm trùng mắc phải từ bên ngoài v.v...

2.2. Sự điều chỉnh và bù đắp của thai nhi

Thai nhi có khả năng tự điều chỉnh và bù đắp những thiếu hụt dưỡng khí trong tử cung bằng cách:

2.2.1. Điều chỉnh lượng máu nuôi đến các cơ quan thiết yếu trong cơ thể:

a. Tăng lượng máu đến não. Thoạt đầu tăng tỷ lệ dòng chảy giữa động mạch cảnh và động mạch chủ, sau đó nếu vẫn tiếp tục thiếu ôxy thì mạch máu não sẽ dãn để có thể dự trữ máu nhiều hơn (hiện tượng brain sparing) (Hình 5.3).

b. Giảm lượng máu đến thận và phổi.

2.2.2. Thay đổi các nội tiết tố: tăng chất co mạch arginine vasopressin (một yếu tố góp phần gián tiếp làm giảm lượng nước ối), tăng chất catecholamines trong hệ tuần hoàn làm giảm glycogen từ đó giảm khối lượng gan, cơ và dự trữ mỡ.

A

B

Hình 5.3: *Hiện tượng tăng tuần hoàn não bù đắp*

A. Doppler động mạch rốn: mất phổ tâm trương.

B. Doppler động mạch não giữa: phổ tâm trương trở kháng lực thấp.

2.2.3. Hệ thần kinh giảm hoạt động của các cơ xương và giảm nhịp hô hấp để giảm tiêu thụ ôxy, có thể đến 17% [6].

Nếu tình trạng trên không được cải thiện, lâu dần sẽ dẫn đến tăng tỷ số chu vi vòng đầu/chu vi vòng bụng [7] và giảm khối lượng nước ối.

2.3. Chẩn đoán

2.3.1. Nguyên tắc

- Dân số thai chậm tăng trưởng thường không thống nhất về nguyên nhân và dự hậu.
- Yếu tố tuổi thai chính xác có vai trò rất quan trọng.
- Theo dõi sự phát triển dựa vào số đo các bộ phận cơ thể thai nhi qua siêu âm.
- Chẩn đoán chính xác và xử trí thích hợp sẽ giảm tỷ lệ tử vong và bệnh tật chu sinh.

2.3.2. Thai nhỏ hơn tuổi thai: đây là một chẩn đoán rất thường gặp do các bác sĩ lâm sàng đưa ra sau khi thăm khám và cho chỉ định siêu âm. Trên lâm sàng, bề cao tử cung được đo và so với ngày kinh cuối để theo dõi sự phát triển của thai. Sự liên hệ này sẽ không có giá trị nếu như bệnh nhân không nhớ ngày kinh chót chính xác, kinh nguyệt không đều hoặc tử cung có kích thước không bình thường do có bệnh lý.

Thai nhỏ hơn tuổi thai có thể gặp trong nhiều trường hợp:

a. Nhớ sai kinh chót.
b. Đo không chính xác do thành bụng quá dầy.
c. Tử cung nhỏ vì những nguyên nhân:
   - Vỡ ối sớm.
   - Thai nhi có bất thường hệ niệu.
d. Thai chậm tăng trưởng thật sự.

2.3.3. Phân loại

a. Chậm tăng trưởng cân xứng: thai nhỏ đều ở tất cả các số đo.
b. Chậm tăng trưởng không cân xứng: thân mình thai nhi nhỏ, đầu và xương đùi có kích thước bình thường. Trường hợp này thường có nguyên nhân từ sự suy giảm chức năng bánh nhau.

Phân loại thai chậm tăng trưởng cân xứng và không cân xứng chỉ có giá trị tương đối. Tốc độ phát triển của từng thai nhi đóng vai trò quan trọng trong việc chẩn đoán và tiên lượng.

	Thai chậm tăng trưởng cân xứng	**Thai chậm tăng trưởng không cân xứng**
Nguyên nhân	Bất thường nhiễm sắc thể, cấu trúc thai Nhiễm khuẩn bào thai ở tam cá nguyệt đầu tiên	Suy thoái tử cung nhau
Chẩn đoán	Chu vi vòng đầu, chiều dài xương đùi và chu vi vòng bụng đều phát triển chậm, dưới bách phân vị thứ 10	Chu vi vòng đầu và chiều dài xương đùi phát triển bình thường hoặc ít bị ảnh hưởng, chu vi vòng bụng không phát triển hoặc phát triển chậm
Tiên lượng	Ảnh hưởng phát triển thần kinh vận động	Ít ảnh hưởng phát triển thần kinh

2.3.4. Siêu âm

Siêu âm có thể đánh giá được sự không cân xứng giữa thai và tuổi thai, ngoài ra còn có thể biết được phần nào nguyên nhân, mức độ nghiêm trọng cũng như dự hậu của thai bị chậm tăng trưởng: thai chết, vỡ ối sớm, bất thường hệ niệu thai nhi...

- Nếu do nguyên nhân vỡ ối sớm, các số đo của thai nhi sẽ ở trong giới hạn bình thường.
- Nếu có thiểu sản thận thai nhi: một hoặc hai thận sẽ gia tăng kích thước và sáng hơn bình thường, bàng quang không có nước tiểu và thiểu ối...
- Sau khi loại được những nguyên nhân trên, thai nhi sẽ được chẩn đoán thai chậm tăng trưởng, sẽ phải theo dõi và đánh giá lại mỗi 2-3 tuần (thời gian theo dõi ngắn hơn sẽ làm gia tăng tỷ lệ dương tính giả) [8]. Chu vi vòng bụng là chỉ số có độ nhạy cao nhất trong các số đo của thai để chẩn đoán và theo dõi thai chậm tăng trưởng .Tốc độ phát triển bình thường của thai là khoảng 1 cm mỗi tuần đối với chu vi vòng bụng và 100g mỗi tuần đối với cân nặng thai. Chu vi vòng bụng nhỏ hơn bách phân vị thứ 2,5 (đối với dân số tham chiếu khỏe mạnh) và thứ 10 (đối với dân số cắt ngang) có giá trị tiên đoán dương 50% [9].

a. Thai chậm tăng trưởng cân xứng:
   - Các số đo đường kính lưỡng đỉnh, chu vi vòng bụng và chiều dài xương đùi đều nhỏ dưới bách phân vị thứ 10.
   - Tốc độ phát triển song song với đường cong biểu diễn bình thường.
   - Thường các thai nhi trong nhóm này có sức khỏe tốt, tuy vậy vẫn cần được theo dõi tiếp tục cho đến cuối thai kỳ.

b. Thai chậm phát triển không cân xứng:
   - Chu vi vòng đầu và chiều dài xương đùi bình thường hoặc gần bình thường.
   - Chu vi vòng bụng nhỏ hơn bình thường.
   - Tốc độ phát triển nằm ngang: thai nhi cần được theo dõi kỹ những dấu hiệu suy giảm chức năng các cơ quan để có thể can thiệp kịp thời.

Lưu ý: Có trường hợp khởi đầu thai nhi phát triển ở trên mức giới hạn thấp nhưng sau đó nằm ngang, thai nhi có thể chết trước khi các trị số số đo rơi xuống dưới mức bình thường.

Siêu âm Doppler đánh giá hệ động mạch của thai (để khảo sát kháng lực của bánh nhau) và hệ tĩnh mạch (thể hiện chức năng tim mạch của thai) sẽ giúp phát hiện và theo dõi thai chậm tăng trưởng trước khi xuất hiện thiểu ối và bất thường tim thai nhi, tiên lượng trước thời điểm toan hóa máu.

2.3.5. Đánh giá các dấu hiệu chức năng của thai chậm tăng trưởng

a. Những dấu hiệu khách quan

α. Khối lượng nước ối giảm (Hình 5.4)*:* đánh giá qua phương pháp đo một xoang lớn nhất [10], chỉ số nước ối[11] hoặc đo diện tích khoang ối (Nên lưu ý: khối lượng nước ối bình thường không có nghĩa là thai nhi không bị chậm tăng trưởng nhưng khả năng là rất ít).

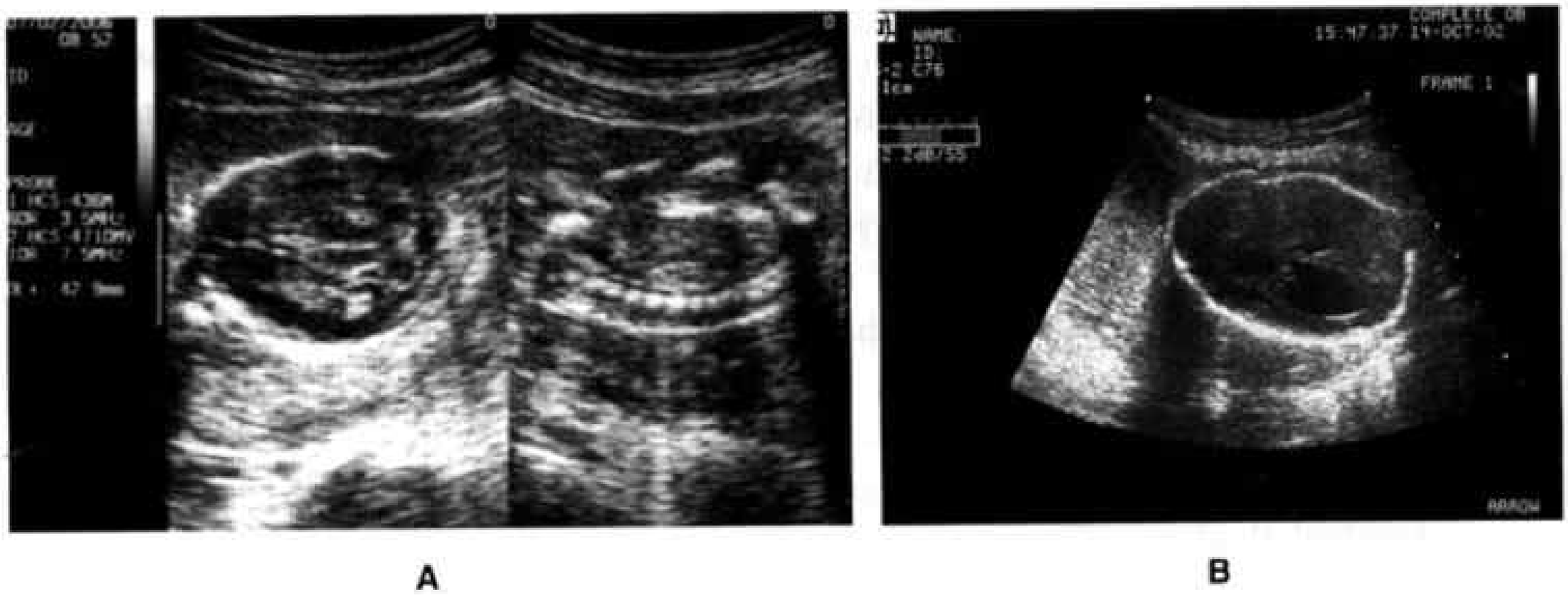

Hình 5.4: *Thiểu ối*

A. Thai 18 tuần, vỡ ối non. Không còn đo được khoang ối trống chung quanh thai nhi.

B. Thai 22 tuần, xương đầu thai nhi chồng nhau do bị ép chặt trong buồng tử cung.

β. Doppler mạch máu dây rốn thai nhi: tăng dần tỷ số pulsatility index (PI) đến không đo được khi mất phổ tâm trương cuối (end-diastolic flow) hoặc phổ tâm trương cuối đảo ngược. Tần suất thai chậm tăng trưởng trong tử cung khi mất phổ tâm trương cuối là 94% và sẽ tăng lên 100% khi phổ tâm trương cuối đảo ngược [11]. Tuy nhiên dấu hiệu trên ít có giá trị chẩn đoán sớm trên lâm sàng vì PI chỉ tăng một thời gian lâu sau khi có những biểu hiện rối loạn ở thai nhi [12]. Trước 34 tuần, những thai có cân nặng thấp và tăng chỉ số Doppler động mạch rốn thường có rối loạn chức năng bánh nhau.

Pulsatility index của động mạch não giữa thay đổi theo tuổi thai. Hiện tượng dãn mạch bù đắp ở não chỉ tồn tại khi cơ thể thai nhi còn khả năng tự điều chỉnh: khi nồng độ oxy giảm dưới 2-4 độ lệch chuẩn, PI sẽ giảm đến mức tối đa. Tuy nhiên nếu tình trạng thiếu dưỡng khí trở nên nghiêm trọng hơn, não thai nhi sẽ bị phù nề làm PI tăng trở lại và sự đánh gía sẽ bị sai lạc nếu chỉ dựa vào các trị số của phổ Doppler [13] (Hình 5.5). Chỉ số não-nhau (cerebroplacental ratio) là chỉ số phản ánh sự tái phân bố cung cấp máu về não có độ nhạy cao hơn chỉ số kháng lực đơn thuần và không phụ thuộc tuổi thai.. Đối với những thai gần ngày, những thay đổi trên Doppler ở động mạch rốn thường không rõ nét, sự giảm chỉ số Doppler động mạch não giữa hoặc chỉ số não-nhau giảm là dấu hiệu gợi ý chẩn đoán thai chậm tăng trưởng [14].

Dấu hiệu mất sóng a hoặc sóng a đảo ngược tại ống tĩnh mạch cũng phản ánh tình trạng toan chuyển hoá máu. Những dấu hiệu bất thường tĩnh mạch xảy ra trước khi có bất thường tim thai và chỉ số sinh học trong 50% đến 70% trường hợp[15](xem chi tiết ở chương XVII).

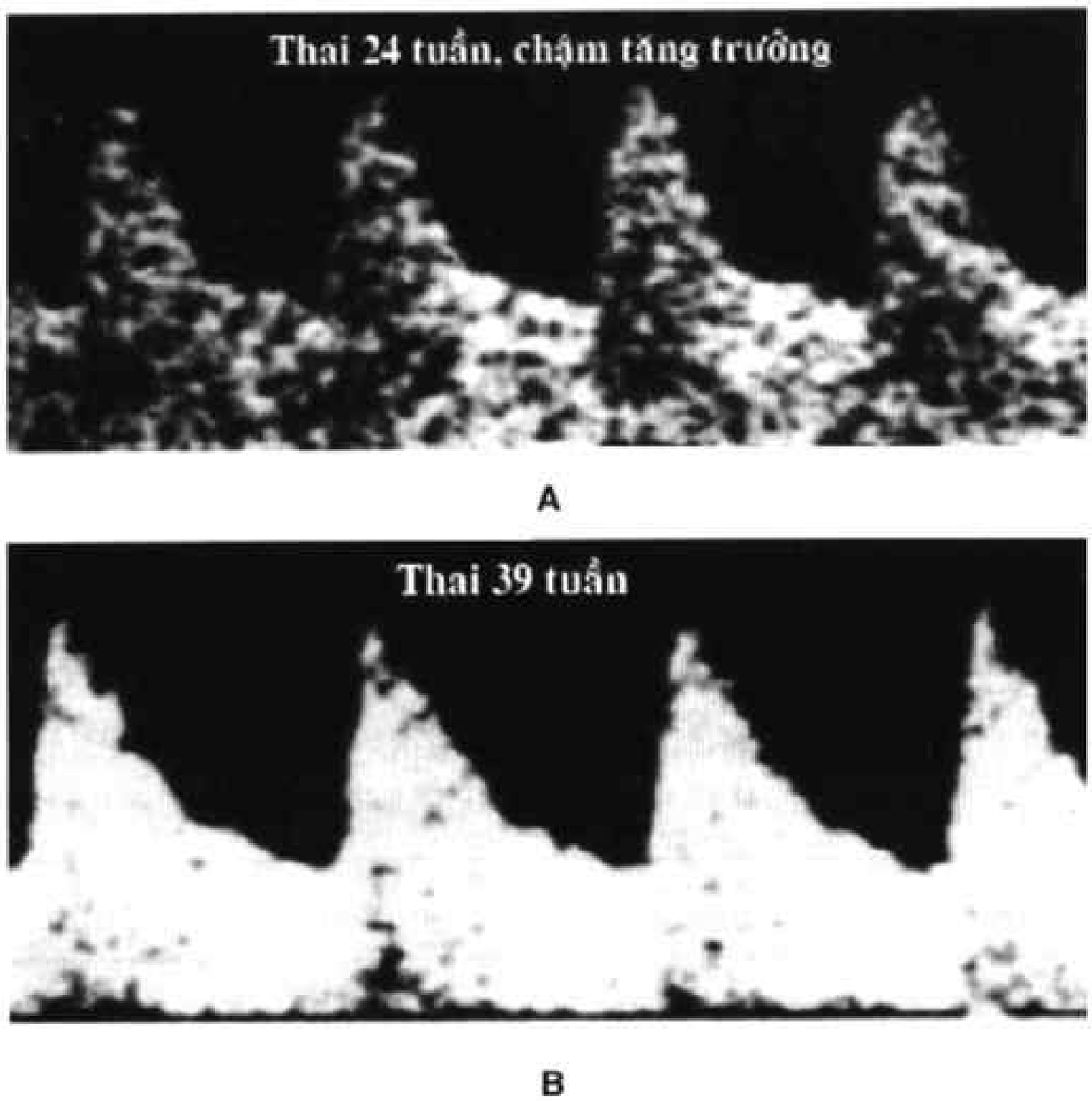

Hình 5.5: *Phổ Doppler động mạch não giữa có hình ảnh giống nhau trong hai trường hợp thai 28 tuần, chậm tăng trưởng nghiêm trọng trong tử cung (A) và thai 39 tuần phát triển bình thường trong tử cung (B).*

γ. *Tăng tỷ số chu vi đầu/chu vi bụng:* ở những thai chậm tăng trưởng có nguyên nhân do suy giảm chức năng của bánh nhau, khối lượng gan thai nhi nhỏ do dự trữ glycogen giảm dẫn đến giảm kích thước vòng bụng. Ở những thai có cân nặng nhỏ hơn tuổi thai, tỷ số này vẫn trong giới hạn bình thường.

δ. *Các chỉ số trắc nghiệm sinh học:* cân nặng của thai nhi không phải là vấn đề nghiêm trọng nếu như thai nhi không có dấu hiệu nguy hiểm vì thiếu ôxy. Do đó cần có sự đánh giá sức khỏe thai nhi dựa vào các thông số sinh học. Một thai chậm tăng trưởng nhưng có chỉ số đánh giá bình thường sẽ không cần can thiệp trong khi một thai có chỉ số sức khỏe bất thường cần phải chấm dứt thai kỳ ngay dù thai chưa đủ trưởng thành vì điều kiện ở trong tử cung không còn thích hợp.

ε. *Chọc dò máu dây rốn:* thường chỉ dùng trong trường hợp thai chậm tăng trưởng có kèm theo những bất thường cấu trúc cơ thể, cho thấy có tình trạng thiếu ôxy và rối loạn cân bằng toan-kiềm trong hầu hết các trường hợp[17,18].

Bảng 5.1.

Thai nghi ngờ chậm tăng trưởng

1. Khảo sát hình thái học thai nhi:
   a. Chu vi vòng đầu
   b. Chu vi vòng bụng
   c. Chiều dài xương đùi
   d. Ước lượng trọng lượng thai
   e. Tìm kiếm những bất thường
2. Đánh giá các chức năng:
   a. Khối lượng nước ối
   b. Đánh giá tình trạng sức khỏe, cho điểm trắc nghiệm sinh học
   c. Khảo sát Doppler động mạch rốn

- ***Nếu biết tuổi thai***:
  - Tất cả bình thường: không xử trí
  - Có dấu hiệu bất thường: thai chậm tăng trưởng chắc chắn
- ***Nếu không biết tuổi thai***: khảo sát nhiều lần, cách nhau 2 tuần
  - Có tăng trưởng đều: không xử trí.
  - Không tăng, thai chậm phát triển chắc chắn hoặc nếu thai có bất thường nghiêm trọng: chấm dứt thai kỳ

Bảng 5.2: Trắc nghiệm các chỉ số sinh học trong 30 phút

Thành phần	Định nghĩa
Cử động thai	≥ 3 cử động chi hoặc toàn thân
Trương lực cơ	Một đợt duỗi và gập chi chủ động; nắm hoặc xòe bàn tay
Cử động hô hấp	≥ 1 đợt kéo dài hơn 30 giây trong vòng 30 phút. Nấc cục cũng được tính như là một cử động hô hấp
Khối lượng nước ối	Một xoang ối lớn nhất = 2 x 2cm
Non-stress test	Có hai nhịp tăng kéo dài ít nhất 15 giây

Phân bố số điểm của các chỉ số sinh học

Điểm	Kết luận	Tỷ lệ %
8 - 10	Bình thường	97,52
6	Nghi ngờ	1,72
4	Bất thường	0,52
2	Bất thường	0,18
0	Bất thường	0,06

Bảng 5.3: Những nguyên nhân có thể gây thai lưu trong vòng 1 tuần lễ ở những thai có chỉ số trắc nghiệm sinh học bình thường [16]

A. Nguyên nhân từ mẹ:
   1. Tiểu đường
   2. Nhau bong non
   3. Thiếu máu hồng cầu liềm
   4. Tắc nghẽn cơ tim
   5. Chấn thương nặng

B. Nguyên nhân từ thai
   1. Xuất huyết mẹ – con
   2. Sa dây rốn
   3. Mạch máu tiền đạo
   4. Dây rốn thắt nút
   5. Thuyên tắc động mạch rốn

Bảng 5.4. Xử trí thai chậm tăng trưởng

AC < bách phân vị thứ 5, AC phát triển chậm, tỉ số HC/AC cao, UA và/hoặc CPR bất thường, MCA và tĩnh mạch bình thường, BPS 8/1, AFV bình thường	Tăng nguy cơ suy thai trong chuyển dạ, rất hiếm khi ngạt	Chuyển dạ bình thường, Doppler mỗi 2 tuần, BPS mỗi tuần

Có tái phân bố tuần hoàn

Chẩn đoán xác định thai chậm tăng trưởng, MCA thấp, tĩnh mạch bình thường, BPS 8/10, AFV bình thường	Có khả năng thiếu Oxy, hiếm khi ngạt, tăng nguy cơ suy thai trong chuyển dạ	Chuyển dạ bình thường, Doppler mỗi tuần, BPS 2 lần mỗi tuần

Tái phân bố tuần hoàn trầm trọng

A/REDV động mạch rốn, tĩnh mạch bình thường, BPS 6/10, thiểu ối	Thường thiếu Oxy, có thể ngạt hoặc toan hóa máu. Bắt đầu đe dọa thai	> 34 tuần: chấm dứt thai kỳ < 32 tuần: steroids, lặp lại các xét nghiệm mỗi ngày

Thai bị đe dọa

Tái phân bố tuần hoàn trầm trọng, tăng xung động ống tĩnh mạch, BPS 6/10, thiểu ối	Thường thiếu Oxy, nhiều khả năng ngạt và toan hóa máu	> 34 tuần: chấm dứt thai kỳ < 32 tuần: steroids, lặp lại các xét nghiệm 2-3 lần mỗi ngày tùy từng trường hợp cụ thể

Thai mất khả năng bù trừ

Những dấu hiệu đe dọa trên kèm với mất hoặc đảo ngược sóng a của DV, tĩnh mạch rốn dạng sóng, BPS < 6/10, thiểu ối	Rối loạn hệ tim mạch và chuyển hóa, nhiều khả năng tử vong bất kể can thiệp	Sanh ở trung tâm có điều kiện hồi sức sơ sinh tốt nhất

(Theo Baschat AA, Hecher K: Fetal growth restriction in placental disease. Semin Perinatol 2004; 28: 67-80)

AC (abdominal circumference) : Chu vi vòng bụng
AFV (amniotic fluid volume) : Thể tích ối
BPS (biophysical profile score) : Chỉ số sinh học
A/REDV (absent/reversed end-diastolic velocity) : Mất/đảo ngược vận tốc cuối tâm trương
CPR (cerebroplacental ratio) : Tỉ số não/nhau
DV (ductus venosus) : Ống tĩnh mạch
HC (head circumference) : Chu vi vòng đầu
MCA (middle cerebral artery) : Động mạch não giữa
NICU (neonatal intensive care unit) : Đơn vị chăm sóc nhi tích cực
UA (umbilical artery) : Động mạch rốn

b. Những dấu hiệu chủ quan

α. *Đánh giá lớp mỡ dưới da đùi, vùng sau cổ, da đầu và mặt.* Thường chỉ có giá trị để phân biệt giữa thai có cân nặng nhỏ hơn tuổi thai (có lớp mỡ dưới da) và thai bị rối loạn tăng trưởng (không có hoặc rất mỏng).

β. *Dãn buồng tim* phải gặp trong 72% trường hợp thai chậm tăng trưởng [19].

2.3.6. Các chỉ số sinh học

- Cử động thai và trương lực cơ phát triển trong khoảng 7,5-9 tuần.
- Cử động hô hấp có thể quan sát thấy từ 17-18 tuần.
- Lượng ối giảm có thể thấy từ 17,5 tuần.
- Non stress test (NST) là thử nghiệm có độ tin cậy cao nhất trong khoảng từ 32 tuần đến cuối thai kỳ (Ware 1994).

Khi pH máu thai nhi giảm xuống < 7,2, NST sẽ có biểu hiện không đáp ứng và cử động hô hấp sẽ bị ức chế. Khi pH < 7,0, cử động thai và trương lực cơ sẽ mất và nếu tình trạng toan máu kéo dài sẽ dẫn đến giảm lượng nước ối và thai nhi ngừng phát triển.

Ngày nay người ta sử dụng cách cho điểm dựa vào cải biên của các thông số sinh học cũ [20].

a. Có hiện diện: 2 điểm, không có hiện diện: 0 điểm.
b. Xòe hoặc nắm bàn tay cũng được coi như có trương lực cơ.
c. Không tính độ trưởng thành nhau vì khó đánh giá khách quan.
d. Nếu có 4 thông số bình thường thì không cần tính thêm NST (Manning 1987).

Mỗi một thông số trong năm thông số trên sẽ được cho điểm 0 hoặc 2. Tổng số điểm có được có thể ở trong nhóm bình thường, nghi ngờ hoặc bất thường. Lợi điểm của chỉ số sinh học là ít dương tính giả hơn non-stress test. Tỷ lệ thai nhi có số điểm 8-10 gặp trong 97,52% số thai.

2.3.7. Ứng dụng lâm sàng

Sức khỏe thai bị đe dọa khi thai không thể đáp ứng bù trừ với tình trạng suy thoái tử cung nhau tiến triển. Đánh giá khả năng đáp ứng của thai là hết sức quan trọng để quyết định thời điểm can thiệp trước khi thai nhi xuất hiện những tổn thương thực thể. Trước đây, biểu đồ tim thai, lượng nước ối và bảng chỉ số sinh học thường được dùng để đánh giá sức khỏe thai, nhưng những yếu tố trên thường xuất hiện trễ khi đã có toan hóa máu. Đánh giá thay đổi chức năng tim mạch với siêu âm Doppler giúp phần nào tiên lượng trước thời điểm xuất hiện toan hóa máu [21]. Những dấu hiệu bất thường xuất hiện tuần tự theo mức độ trầm trọng như sau[22]:

- Bất thường động mạch tử cung.
- Bất thường động mạch rốn, động mạch não giữa.
- Bất thường ống tĩnh mạch.
- Giảm lượng nước ối, biểu đồ tim thai bất thường(mất dao động nội tại, tim thai chậm), phổ tĩnh mạch rốn có dạng sóng, bất thường về trương lực và hô hấp...

3. THAI CHẾT LƯU

Ngay sau khi thai chết, dấu hiệu duy nhất là không thấy hoạt động của tim thai nhi và không ghi nhận được sóng âm qua M mode (Hình 5.6A). Những ngày sau đó,

nhiều dấu hiệu thay đổi trên cơ thể thai nhi có thể quan sát thấy:

- Phù nề dưới da: sự tương phản của phần mô phù nề phản âm kém làm lớp da có hình ảnh hai đường phản âm mạnh, ở giữa phản âm kém, bao lấy toàn thân thai nhi.

- Tư thế nằm bất thường: thai nhi cuộn tròn ở tư thế co quắp.

- Chồng xương đầu (Spaulding's sign): các xương sọ thai nhi có thể chồng lên nhau trong lúc chuyển dạ là hiện tượng tự điều chỉnh để đầu thai nhi dễ lọt qua khung chậu. Ngoài tình huống trên, hiện tượng chồng xương đầu là một dấu hiệu chứng tỏ xương đầu biến dạng do bị ép chặt trong buồng tử cung (Lưu ý trường hợp dương tính giả gây ra do bóng lưng bên của khớp xương sọ ở mặt cắt xéo).

- Không còn phân biệt được rõ các cơ quan bên trong cơ thể thai nhi.

- Xuất hiện hơi trong bụng thai nhi (Robert's sign) tạo những bóng âm mạnh.

- Phân hủy các mô tạo những điểm phản âm mạnh trong nước ối.

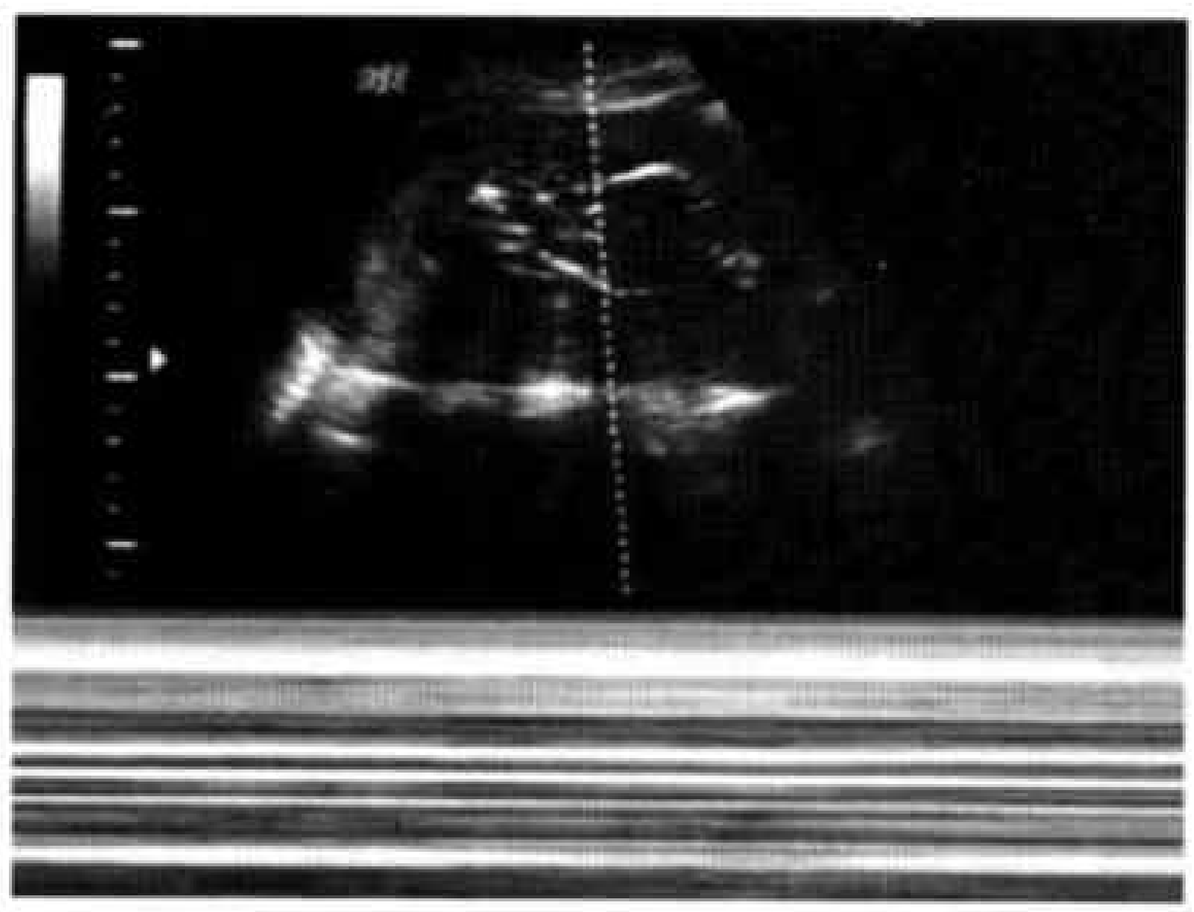

A

B

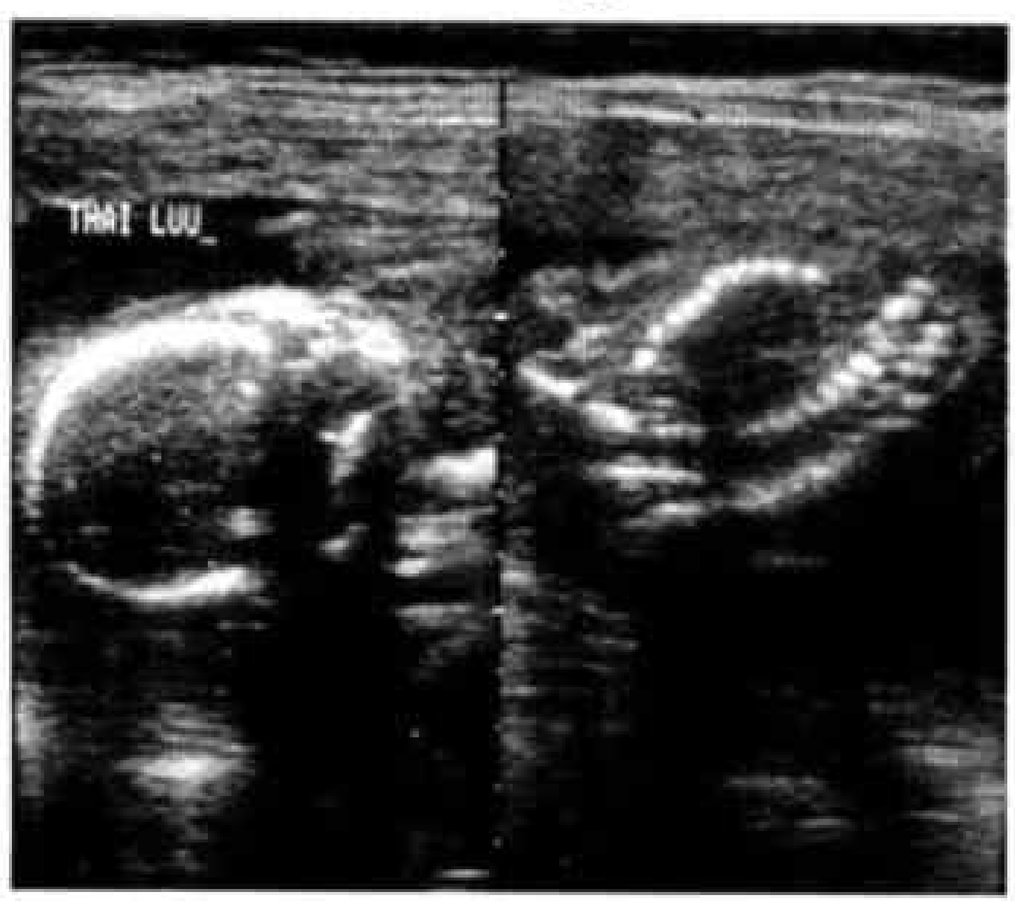

C

Hình 5.6: *Thai lưu*

A. Dấu hiệu sớm: không có hoạt động của tim thai nhi.

B-F. Những dấu hiệu xuất hiện trễ: phù nề dưới da (B), tư thế thai nhi bất thường (C)

D

E

F

D-F. Những dấu hiệu xuất hiện trễ: chồng xương đầu (D). Không phân biệt rõ giới hạn của các cơ quan nội tạng (E). Xuất hiện bóng hơi trong xoang bụng thai nhi (F).

TÀI LIỆU THAM KHẢO

1. Lubchenko LO, Hansman C, Dressler M, et al. Intrauterine growth as estimated from liveborn birthweight data at 24-42 weeks of gestation. Pediatrics. 1963,32:793
2. Creasy RK, Resnick R. Intrauterine growth retardation. In Creasy RK, Resnick R, eds. Maternal Fetal Medicine: Principle and Practice. Philadelphia: Saunders. 1984, 419.
3. Morrison I, Olson J. Weight specific stillbirths and associated causes of death: An analysis of 765 consecutive sitllbirths. Am J Obstet Gynecol. 1985;152:975
4. Streeter H, Manning FA. Classification of neonatal morbidity and mortality by birth weight percentile in IUGR neonates. Proc Soc Obstet Gynecol Can. 1980 (Abstract)

5. Manning FA. IUGR: Etiology, pathology, diagnosis and treatment. In: Manning FA, ed. Aspects of Fetal Life. Norwalk, Conn: Appleton & Lange, 1995
6. Manning FA, Morrison I, Lange IR, et al. Fetal assessment based on fetal biophysical profile scoring: Experience in 12,620 referred high risk pregnancies. I: Perinatal mortality by frequency and etiology. Am J Obstet Gynecol. 1985;151:343-350
7. Campbell S. Ultrasound measurement of the fetal head to abdomen circumference ratio in assessment of growth retardation. Br J Obstet Gynecol. 1977;84:165
8. Mongelli M, Sverker EK, Tambyrajia R: Screening for fetal growth restriction: a mathematical model of the effect of time interval and ultrasound error. Obstet Gynecol 92:908, 1998)
9. Weiner CP, Robinson D: The sonographic diagnosis of intrauterine growth retardation using the postnatal ponderal index and the crown heel length as standards of diagnosis. *Am J Perinatol* 1989; 6:380-383.
10. Manning FA, Hill LM, Platt LD. Qualitative amniotic fluid volume determination by ultrasound: Antepartum detection of intrauterine growth retardation. Am J Obstet Gynecol. 1981;139:254-258
11. Phelan JP, Platt LD, Yeh S. The role of ultrasound assessment of amniotic fluid volume in the management of the postdate pregnancy. Am J Obstet Gynecol. 1985;151:304
12. Serra-Serra, Redman CR, Manning FA, et al. Unpublished data, 1994.
13. Vyas S, Nicolaides KJ, Bower S, et al. Middle cerebral artery flow velocity waveforms in fetal hypoxemia. Br j Obstet Gynaecol. 1990;97:797-803
14. Hershkovitz R, Kingdom JC, Geary M, Rodeck CH: Fetal cerebral blood flow redistribution in late gestation: Identification of compromise in small fetuses with normal umbilical artery Doppler. *Ultrasound Obstet Gynecol* 2000; 15:209-212.)
15. Romero R, Kalache KD, Kadar N: Timing the delivery of the preterm severely growth-restricted fetus: venous Doppler, cardiography on the biophysical profile? Opinion in Ultrasound Obstet Gynecol 19:118, 2002.
16. Dayal AK et al. Am J Obstet Gynecol 1995; 181:1231-1236.
17. Economides DL, Nicolaides KH, Gahl W, et al. Cordocentesis in the diagnosis of intrauterine starvation. Am J Obstet Gynecol. 1989;161:1004-1008
18. Nicolaides KH, Economides DL, Soothill PW. Blood gases, pH, and lactate in appropriate and small for gestational age fetuses. Am J Obstet Gynecol. 1989;161:966
19. De Vore GR. Fetal echocardiography: Its use in the fetus with growth disturbance. In Divon MY, ed. Abnormal Fetal Growth. New York: Elsevier; 1991;266ff.
20. Manning FA, Morrison I, Harman CR, et al. Fetal assessment based on fetal biophysical profile scoring: Experience in 19221 referred high risk pregnancies. II: An analysis of false negative fetal death. Am J Obstet Gynecol. 1987;157:880
21. Baschat AA: Pathophysiology of fetal growth restriction: Implications for diagnosis and surveillance. Obstet Gynecol Surv 59(8):617, 2004)
22. Baschat AA, Gembruch U, Harman CR: The sequence of changes in Doppler and biophysical parameters as severe fetal growth restriction worsens. *Ultrasound Obstet Gynaecol* 2001; 18:571-577)

CHƯƠNG VI
HỆ THẦN KINH

Bất thường của hệ thần kinh trung ương là một trong những khuyết tật bẩm sinh rất thường gặp và có nhiều khả năng được phát hiện sớm qua siêu âm. Những khuyết tật này thường đi kèm theo những rối loạn di truyền và thai có nhiều nguy cơ sẩy tự nhiên nếu là những dị tật nghiêm trọng.

NHỮNG ĐIỂM CẦN LƯU Ý

Nên lưu ý một số điểm khi khảo sát các phần cơ thể ở não bộ thai nhi:

1. Phần rhombencephalon ở thai 8-9 tuần có dạng những túi phản âm trống, không nên chẩn đoán lầm với não úng thủy hoặc các khối nang trong hộp sọ.
2. Hố sau nếu cắt xéo có thể lầm với hố lớn rộng hoặc hội chứng Dandy-Walker.
3. Thùy nhộng chỉ phát triển hoàn toàn sau 18 tuần, do đó tránh chẩn đoán hội chứng Dandy-Walker trước thời điểm này.
4. Bóng lưng phía sau vùng xương chẩm có thể lầm với tật khuyết xương ở mặt cắt ngang. Nên đổi hướng mặt cắt để kiểm chứng sẽ thấy mất hình ảnh dương tính giả.

1. THAI VÔ NÃO

1.1. Định nghĩa

Thai vô não nằm trong nhóm bất thường của hệ thần kinh trung ương với các đặc điểm:

- Không có vòm xương sọ.
- Không có màng não.
- Không có nhu mô não.

1.2. Phôi thai học

Ống thần kinh ở phần đầu khép kín vào ngày thứ 20-28 sau thụ tinh. Khi vòm sọ thai nhi không thành lập, mô não tiếp xúc trực tiếp với nước ối sẽ dần bị thoái hóa và tự tiêu một phần hoặc hoàn toàn.

1.3. Siêu âm (Hình 6.1)

- Có thể chẩn đoán được ở thai 11-12 tuần.
- Không có xương sọ nên không đo được đường kính lưỡng đỉnh.
- Hai mắt lồi, có một phần xương trán.
- Mặt thai nhi có hình ảnh giống mặt cóc khi nhìn ở mặt cắt trán.
- Thường đi kèm với sứt môi, hở cột sống, thoát vị tủy-màng tủy.
- Thai mất phản xạ nuốt nên thường gây đa ối.

1.4. Chẩn đoán phân biệt

1.4.1. Acrania - Exencephaly (thai vô sọ): Theo nhiều tài liệu hai danh từ trên dùng để chỉ cùng một bệnh lý [1,2]: không có vòm sọ, mô não bình thường, có hoặc không có màng não (Hình 6.1A-C).

1.4.2. Anencephaly (thai vô não) không có vòm sọ, không có mô não, phần sàn sọ chỉ có một lớp mô đệm mạch máu.

A

B

C

D

E

Hình 6.1: *Thai vô sọ*

A. Thai 12 tuần. Thai nhi không có vòm sọ. Phần não bộ còn cấu trúc bình thường, giới hạn rõ (mũi tên).

B-C Thai 20 tuần: mặt cắt dọc giữa mặt (B) và mặt cắt trán (C) ngang qua phần não bộ tiếp xúc trực tiếp với buồng ối.

D-F. Thai vô não

D-E Thai nhi ở tư thế nằm sấp, đầu phía dưới. Mặt cắt dọc cột sống (D) và mặt cắt trán phía trước mặt (E) không thấy vòm sọ.

F

F. Cột sống phần nối tiếp hộp sọ ở mặt cắt trán.

Các bất thường này có thể được coi như một trình tự diễn tiến theo thời gian của cùng một bệnh lý.

2. THOÁT VỊ NÃO – MÀNG NÃO

2.1. Định nghĩa

Đây là bất thường trong đó một phần xương sọ bị mất gây gián đoạn hộp sọ. Từ vị trí hở xương, màng não, não hoặc cả hai sẽ thoát vị vào buồng ối. 75% vị trí vùng thoát vị nằm ở vị trí xương chẩm; chỉ có một số ít nằm ở vùng trán, thái dương và mũi-hầu.

2.2. Siêu âm (Hình 6.2)

- Gián đoạn chu vi vòng đầu.
- Đường kính lưỡng đỉnh nhỏ hơn bình thường.
- Màng não có kèm theo (hoặc không có) mô não trồi vào buồng ối ở vị trí mất xương.
- Xáo trộn vị trí các cấu trúc bên trong hộp sọ nếu khối thoát vị có kích thước lớn.

A

B

C

Hình 6.2: *Thoát vị não-màng não*

A. Mặt cắt ngang hộp sọ: thoát vị màng não và một phần não. *B-C.Thoát vị não ở mặt cắt ngang (B) và dọc (C).*

D

E

F

G

H

D-E. Hình siêu âm 3D
Những trường hợp thoát vị não-màng não có kích thước lớn
F-J. Trường hợp 1: Thoát vị ở vùng chẩm

- *F. Khối thoát vị nhìn từ mặt cắt ngang đường kính lưỡng đỉnh.*
- *G. Khối thoát vị nhìn từ mặt cắt trán ngang qua hốc mắt.*
- *H. Khối thoát vị nhìn từ mặt cắt thấp hơn mặt cắt ở hình C, gần đốt sống cổ.*

I

J

K

L

M

I. Khối thoát vị nhìn từ mặt cắt dọc.

J. Mặt cắt ngang khối thoát vị, thấy được toàn bộ các cấu trúc vỏ não, liềm não, hai não thất

K-M. Trường hợp 2: Thoát vị ở vùng đỉnh-thái dương

K-L Thoát vị não ở mặt cắt ngang phía trên hai hốc mắt (K) và ngang qua khối thoát vị (L).

M Hình siêu âm 3D.

2.3. Dự hậu

Tùy theo kích thước phần não thoát vị và các bất.thường khác đi kèm. Nếu chỉ thoát vị màng não đơn thuần, não có thể phát triển bình thường trong 50% trường hợp [3].

Thoát vị vùng trán có dự hậu tốt hơn thoát vị vùng chẩm.

3. HOLOPROSENCEPHALY

3.1. Định nghĩa

- Là hậu quả của sự không phân tách hoặc phân tách không hoàn chỉnh hai bán cầu não dẫn đến sự dính liền của não thất III và hai não thất bên.
- Tùy theo mức độ không phân tách nhiều hay ít, ta có các loại: không phân thùy (alobar), phân thùy một nửa (semilobar) hoặc có phân thùy (lobar).

3.2. Siêu âm (Hình 6.3)

Có thể chẩn đoán sớm ở thai 12 tuần.

3.2.1. Thể không phân thùy (alobar) hoặc bán phân thùy (semilobar)

- Chỉ có một não thất duy nhất.
- Không thấy thể chai (corpus callosum), liềm não (falx cerebri) và rãnh liên bán cầu não (interhemispheric fissure), dính đồi thị và mất não thất III.
- Luôn luôn có bất thường ở mặt: hai mắt gần (hypotelorism), một hốc mắt (cyclope); sứt môi giữa; không có mũi, mũi xẹp hoặc giống vòi voi (probosis).

3.2.2. Thể có phân thùy (lobar)

- Não thất dính với liềm não ở vùng trán, hai sừng sau của não thất bên tách biệt.

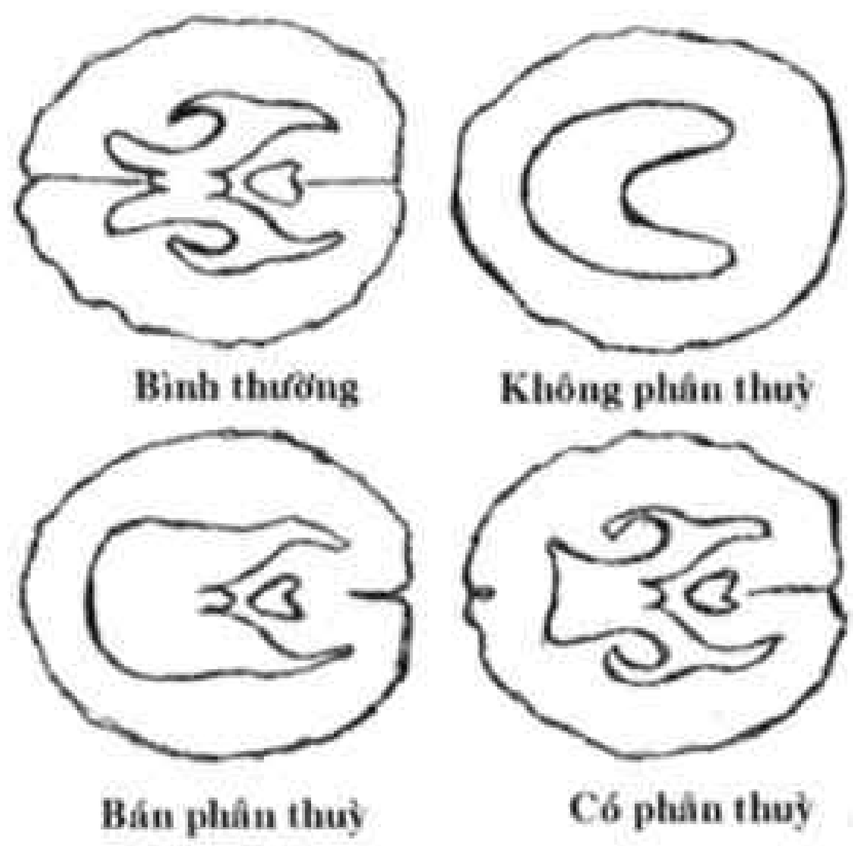

A

B

Hình 6.3: *Holoprosencephaly*

A. Hình minh họa các dạng của holoprosencephaly.

B. Thai 12 tuần. Mặt cắt ngang hộp sọ. Chỉ có một não thất duy nhất.

C

D

E

F

G

C. Não thất duy nhất ở mặt cắt ngang qua đầm rối mạch mạc.

D. Mặt thai nhi nhìn nghiêng. Có phần thịt dư ở phía trước mũi.

E. Proboscis nhìn ở mặt cắt trán (mũi tên).

F. Hình chụp mặt thai nhi có holoprosencephaly với hai mắt gần. Thai nhi còn có thêm thoát vị rốn và dư ngón phía ngón út ở hai bàn tay.

G-K. Thai 18 tuần. Holoprosencephaly không phân thùy

G. Mặt cắt hộp sọ ngang qua đối thị.

H

I

J

K

H. Mặt cắt trán ngang qua hai hốc mắt.
J. Mũi vòi voi ở mặt cắt dọc.

I. Mũi vòi voi ở mặt cắt trán.
K. Hình chụp sau sanh.

3.3. Chẩn đoán phân biệt alobar holoprosencephaly và

3.3.1. Hydranencephaly (Hình 6.4)

- Không có cấu trúc mô não.
- Có não thất III.
- Hai đồi thị không dính nhau.
- Mặt bình thường.

3.3.2. Aqueductal stenosis: bất thường của kênh Sylvius gây tình trạng não úng thủy do tắc nghẽn.

- Dãn não thất III và não thất bên, não thất IV không dãn.
- Có vách trong suốt.
- Đồi thị không dính.

3.3.3. Porencephaly: nang trống có thông thương với não thất hoặc khoang dưới nhện.

Thường hai não thất kích thước không đều.

3.3.4. Chẩn đoán phân biệt giữa holoprosencephaly bán phân thùy và chẻ não (Schizencephaly)

- Mất cấu trúc của chất xám.
- Phần khiếm khuyết đi từ phần vỏ não dưới xương sọ tới sát não thất (Hình 6.4B).

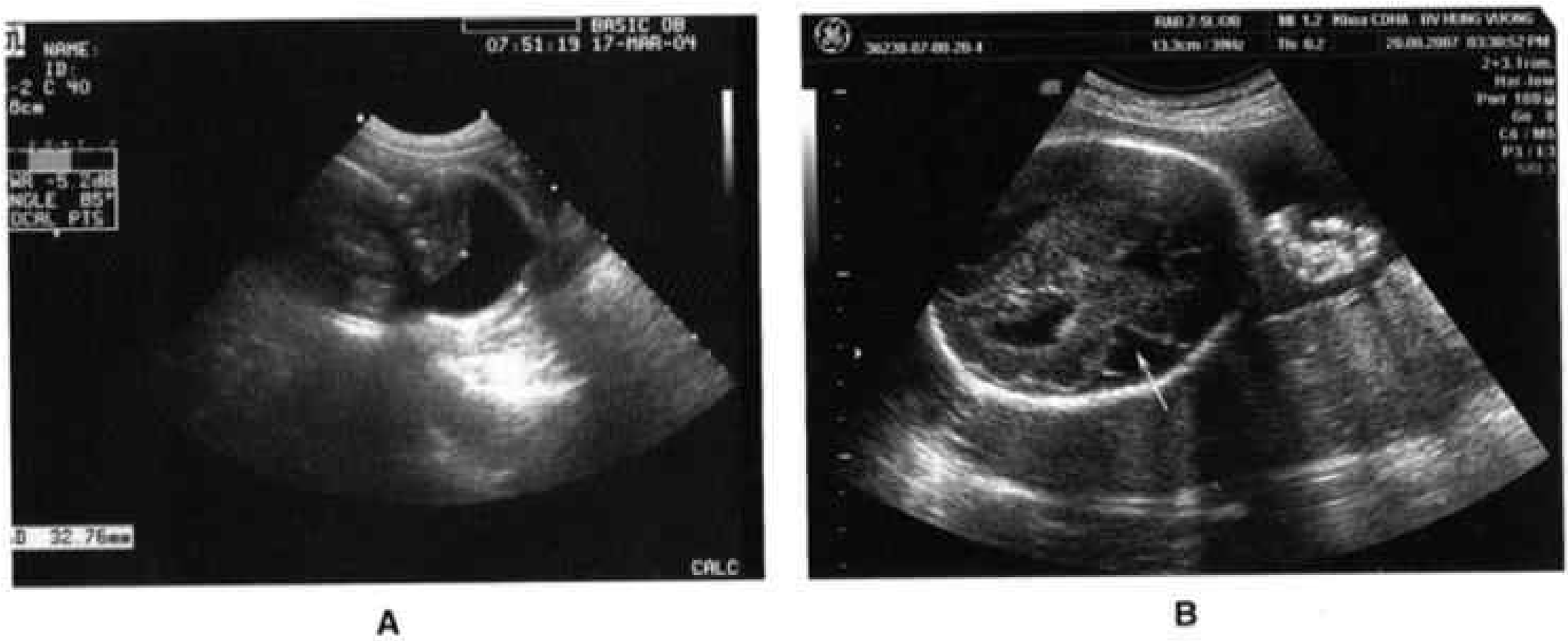

Hình 6.4

A. Hydranencephaly: Mặt cắt dọc giữa hộp sọ. Không thấy cấu trúc vỏ não. Trong hộp sọ thai nhi chứa đầy dịch, đầy đối thị và các nhân ở thấp xuống phía dưới sàn sọ.

B. Chẻ não: Mặt cắt hộp sọ ngang qua phần khiếm khuyết của vỏ não bên phải (mũi tên).

4. NÃO ÚNG THỦY

4.1. Định nghĩa

- Là hiện tượng dãn lớn của hai não thất bên, não thất III và não thất IV.
- Nguyên nhân thường do tắc nghẽn hoặc sau nhiễm trùng trong tử cung.

4.2. Siêu âm (Hình 6.5)

- Thường hai bên.
- Kích thước sừng trước hoặc sừng sau não thất bên > 10mm (≥ 10mm và ≤ 12mm được coi như dãn não thất nhẹ, 30% có thể tự tiêu trong tử cung [4].
- Đám rối mạch mạc treo lơ lửng trong nước dịch não tủy.
- Còn cấu trúc vỏ não.

A

Hình 6.5: *Não úng thủy*

A. Mặt cắt ngang hộp sọ. Toàn bộ não thất trái (phía xa màn hình) dãn lớn, chứa dịch, có đám rối mạch mạc treo lơ lửng bên trong. Não thất bên phải (phía gần màn hình) không đánh giá được do bị che khuất bởi bóng âm của phần xương sọ ở sát đầu dò.

B

C

D

B. *Mặt cắt ngang não thất: dãn sừng sau não thất bên trái*

C. *Mặt cắt ngang qua phần trên cao hai não thất bên. Dãn toàn bộ hai não thất, còn thấy được phần vỏ não ở sát xương sọ (mũi tên).*

D. *Mặt cắt ngang hộp sọ ở vị trí thấp hơn hình (C). Dãn rộng não thất III, sừng trước và sừng sau hai não thất bên..*

5. HỘI CHỨNG DANDY-WALKER

5.1. Siêu âm (Hình 6.6)

Đây là một bất thường ở phần hố sau với những đặc điểm:

- Nang ở hố sau thông thương với não thất IV nằm tách đôi hai thùy của tiểu não.
- Teo một phần hoặc hoàn toàn thùy nhộng.
- Não thất III và não thất bên có thể dãn rộng.

Hình 6.6: *Hội chứng Dandy-Walker điển hình*
Mặt cắt ngang qua hố sau. Không thấy thùy nhộng của tiểu não. Não thất IV dãn rộng (mũi tên).

- Chẩn đoán sau 18 tuần vì bình thường có sự thông thương giữa não thất IV và hố sau cho tới 15-17 tuần.

5.2. Chẩn đoán phân biệt (Hình 6.7)

5.2.1. Mega cisterna magna

- Hố lớn > 10mm.
- Thùy nhộng không có bất thường.
- Không có các bất thường khác đi kèm.
- Có thể coi là một dạng biến đổi của hội chứng Dandy-Walker.

5.2.2. Arachnoid cyst ở hố sau: nang của lớp màng nhện trong hộp sọ hoặc tủy sống; thông thương với màng não, màng tủy và có thể gây chèn ép mô não hoặc tủy sống.

- Thùy nhộng bình thường.
- Tiểu não bị đẩy lệch.
- Có thể dãn não thất.

A

B

C

Hình 6.7:

A. Hố lớn rộng. Thùy nhộng bình thường.
B. Arachnoid cyst ở vùng thái dương bên trái.
C. Arachnoid cyst ở vùng chẩm.

6. DỊ TẬT ARNOLD-CHIARI II

6.1. Định nghĩa: đây là bất thường trong đó các cấu trúc phần sau của não thoát vị qua lỗ lớn (foramen magnum). Bất thường này gần như luôn luôn có kèm theo hở cột sống. Dị tật Chiari type I (thoát vị một phần tiểu não qua lỗ lớn) chẩn đoán dễ hơn với MRI.

6.2. Siêu âm (Hình 6.8)

- Xương trán lồi (dấu hiệu lemon sign).
- Xương chẩm dẹp.
- Hố lớn bị bít (không còn hoặc < 3mm).
- Tiểu não dẹp và cong (dấu hiệu banana sign).
- Dãn não thất nhẹ, thường sừng sau dãn nhiều hơn sừng trước.

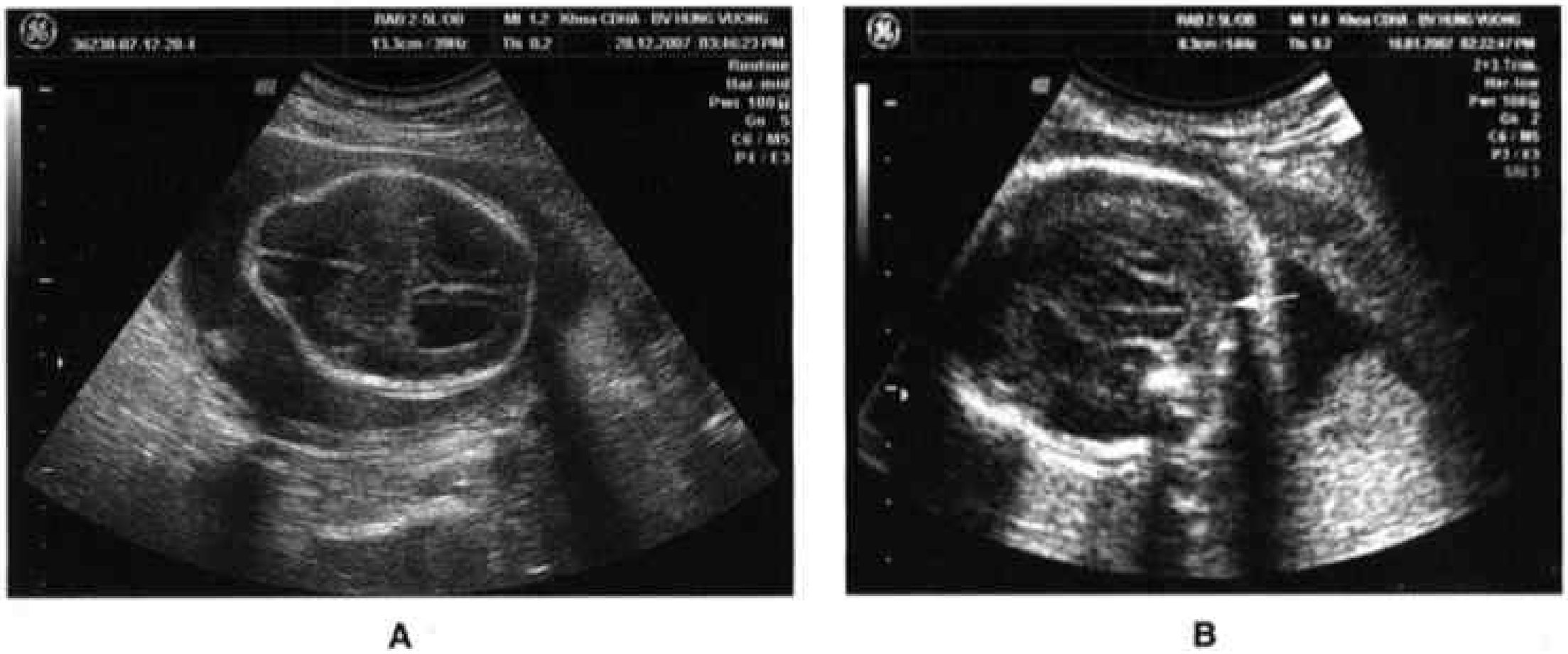

Hình 6.8:

A. Dấu hiệu lemon sign. Mặt cắt ngang qua hộp sọ, xương đầu biến dạng ở phần xương trán.

B. Dấu hiệu banana sign. Mặt cắt ngang qua tiểu não. Tiểu não dẹp, nằm bít kín hố sau.

7. BẤT SẢN THỂ CHAI (Corpus callosum agenesis)

7.1. Định nghĩa: Là sự khiếm khuyết một phần hoặc hoàn toàn thể chai (bó chất trắng nối kết hai bán cầu não).

7.2. Siêu âm: thường chỉ chẩn đoán được sau 16 tuần (Hình 6.9).

- Sừng sau hai não thất bên dãn và bị kéo dài xuống phần bụng (dấu hiệu teardrop).
- Não thất III nối kết với não thất bên qua một đường thông thương dạng nang.
- Không thấy vách trong suốt bình thường.

7.3. Dự hậu

- Nếu chỉ là bất thường đơn lẻ, thường người bệnh không nhận biết, trí tuệ phát triển bình thường, tuy nhiên có thể bị động kinh [5,6,7].

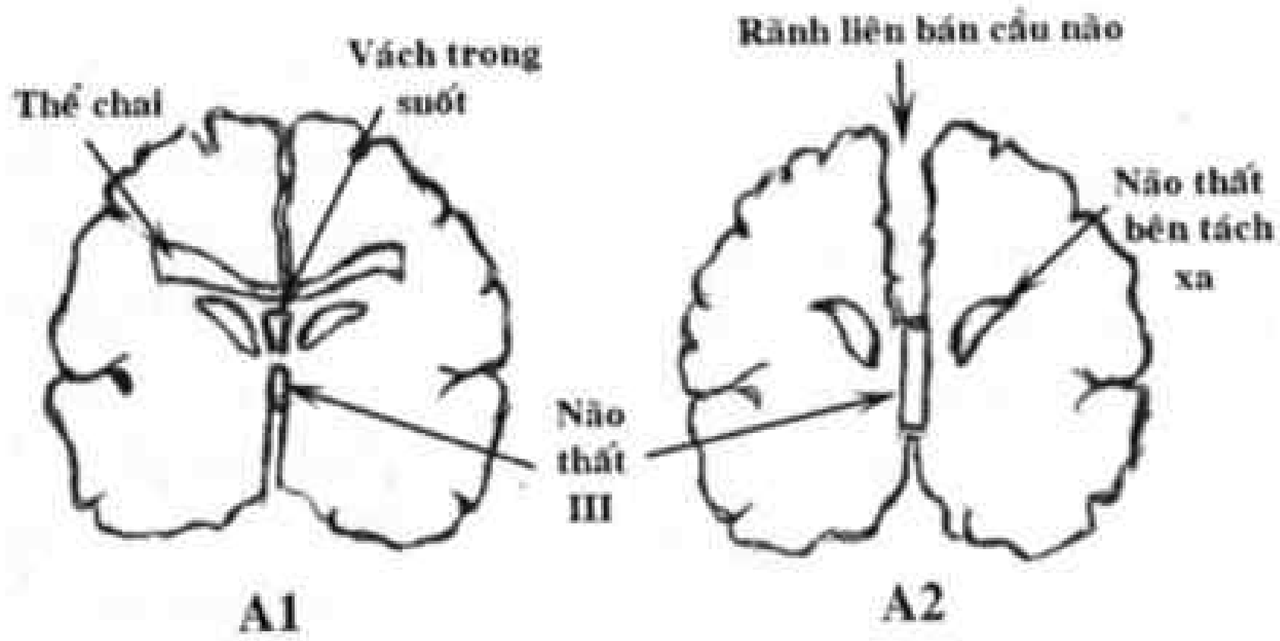

Hình 6.9: *Bất sản thể chai*

A. Hình minh họa vị trí của thể chai trong hộp sọ bình thường (A1) và trong bệnh lý bất sản thể chai (A2): Nãothất III bị đẩy lên cao làm mất vách trong suốt, hai não thất bên tách ra xa và gia tăng khoảng cách rãnh liên bán cầu não.

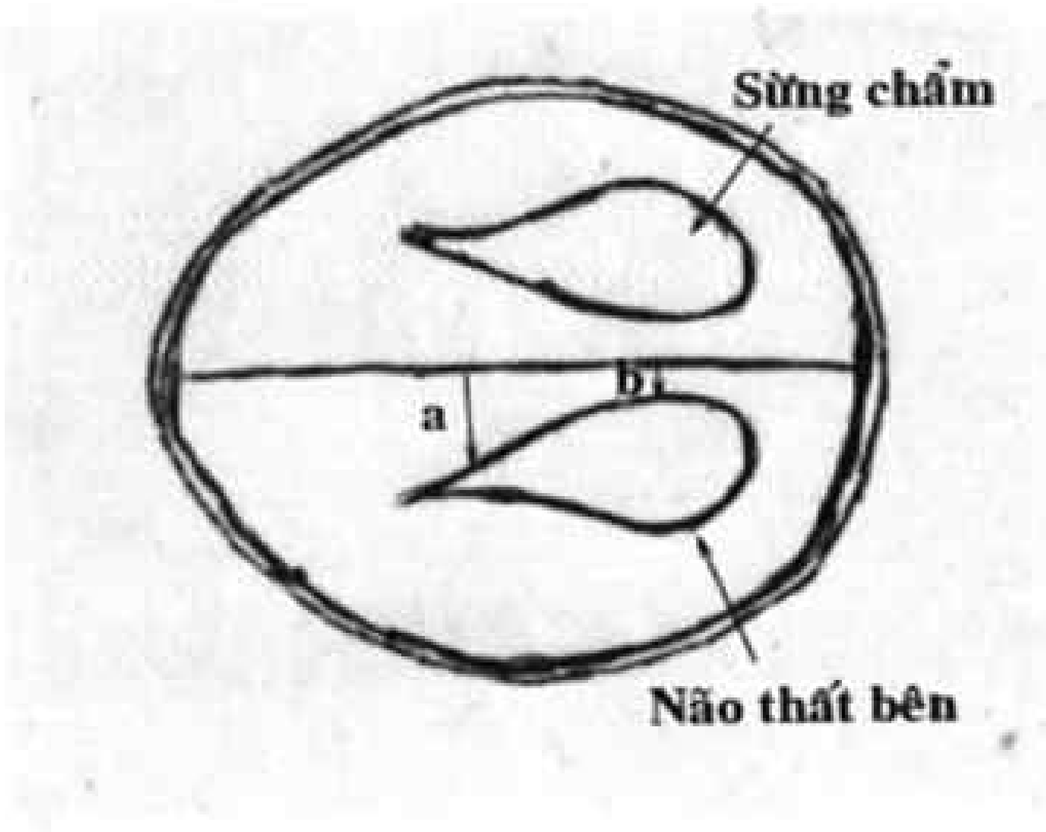

B

B. Hình minh họa hình ảnh bất sản thể chai trên siêu âm. Não thất bên có hình giọt nước, sừng trán của não thất bên (a) bị đẩy xa đường giữa hộp sọ hơn sừng chẩm (b).

C

C. Mặt cắt ngang hộp sọ: hai não thất bên tách xa

8. XUẤT HUYẾT NÃO

Xuất huyết có thể ở trong nhu mô não, trong các não thất hoặc trong các khoang bao quanh não.

8.1. Nguyên nhân

- Tiền sản giật nặng.
- Hội chứng truyền máu giữa hai thai cùng trứng hoặc có một thai chết.
- Nhiễm trùng.
- Dị dạng mạch máu.
- Chấn thương.

8.2. Siêu âm (Hình 6.10)

- Thoạt đầu máu có phản âm mạnh, sau đó có thể thành phản âm trống.
- Tùy vị trí của vùng xuất huyết, não thất III và não thất bên có thể dãn lớn.
- Khối máu tụ dưới màng nhện sẽ nằm giữa xương sọ và nhu mô não.

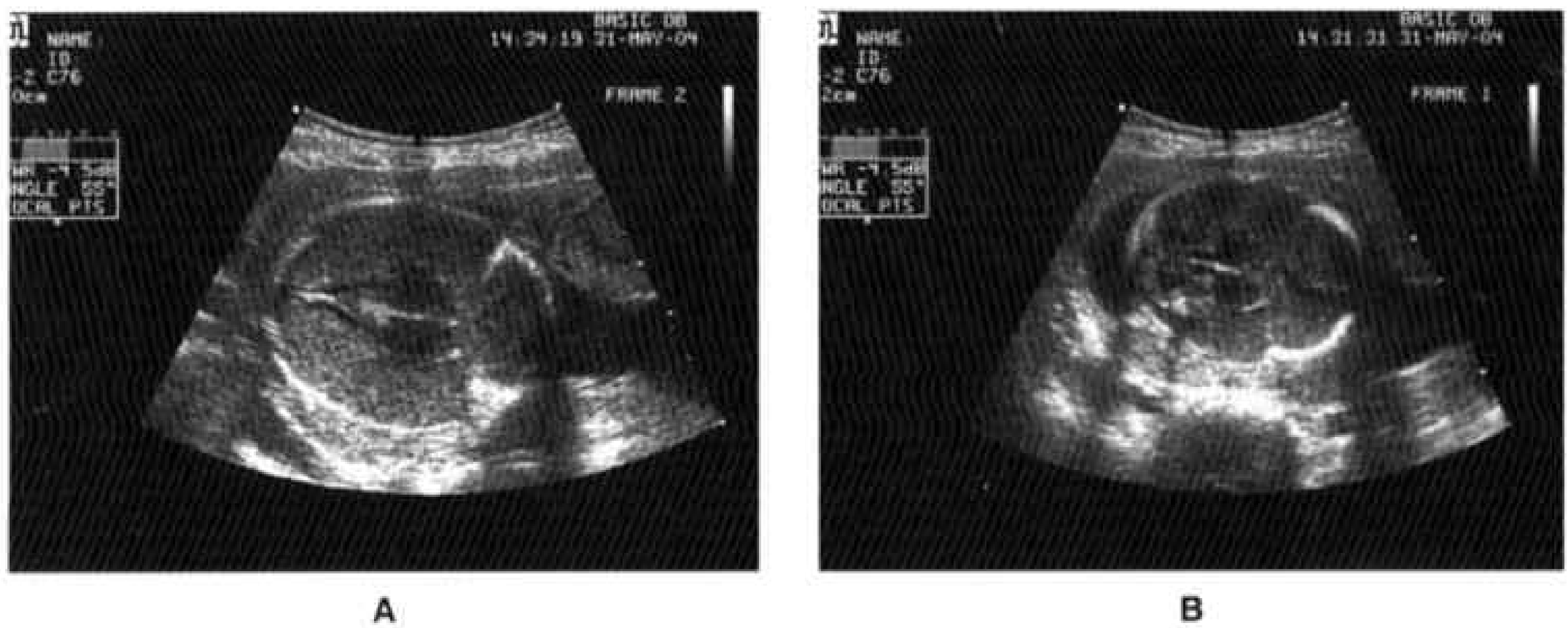

Hình 6.10: *Xuất huyết trong hộp sọ*

Thai 30 tuần tuổi. Mặt cắt ngang hộp sọ trên cao (A) và thấp hơn ở vùng chẩm (B): dịch phản âm kém đồng nhất lấp đầy hộp sọ, bao quanh các nhân não. Sản phụ có triệu chứng xuất huyết giảm tiểu cầu.

9. ĐẦU NHỎ

9.1. Định nghĩa: Đầu thai nhi được coi là nhỏ hơn bình thường khi chu vi vòng đầu nhỏ hơn 2-3 độ lệch chuẩn hoặc dưới bách phân vị thứ ba so với tuổi thai.

9.2. Siêu âm (Hình 6.11)

- Chẩn đoán sau 23 tuần.
- Đầu thai nhi nhỏ so với tuổi thai.
- Nếu không biết tuổi thai, tính tỷ số chu vi vòng đầu và chu vi vòng bụng (< -3 SD) hoặc tỷ số chu vi vòng đầu và chiều dài xương đùi (< -3 SD).

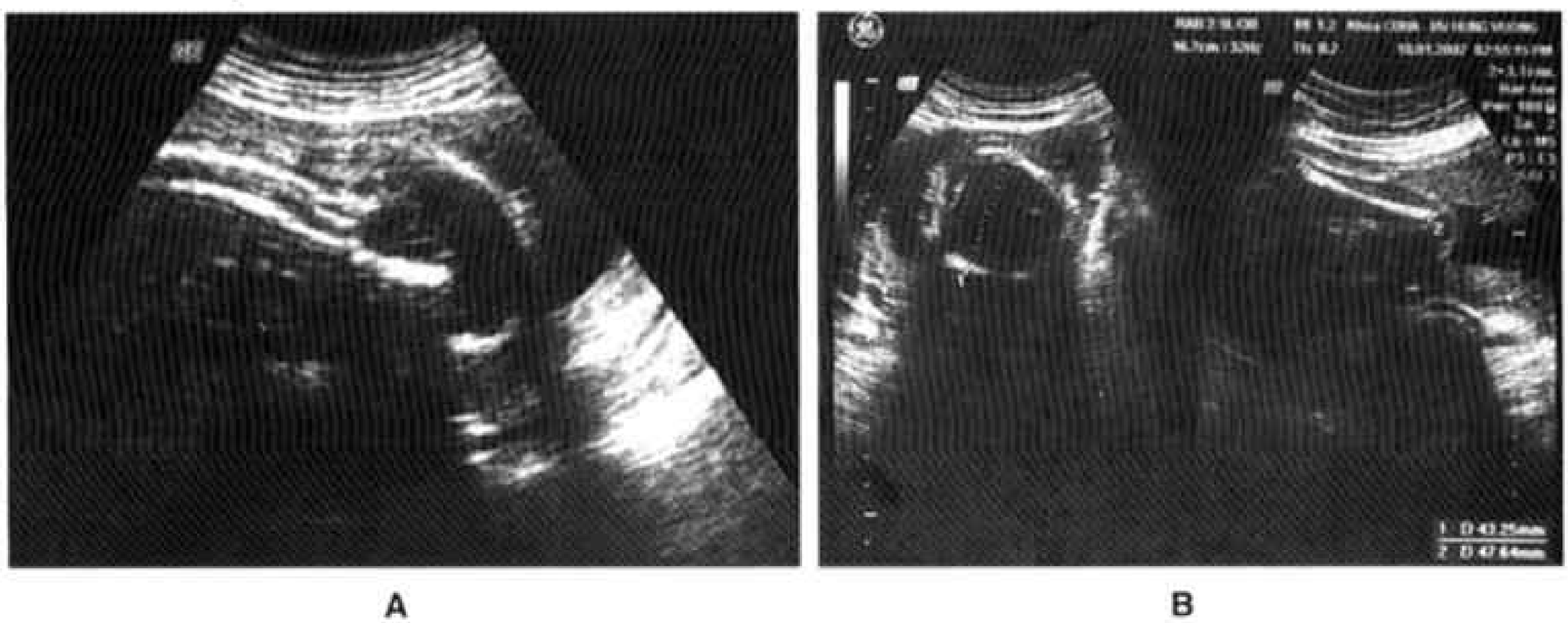

Hình 6.11: *Đầu nhỏ*

A. Mặt cắt dọc cột sống và hộp sọ. Xương sọ dẹp và nhỏ.

B. Mặt cắt ngang hộp sọ. Đường kính lưỡng đỉnh nhỏ (43mm) so với chiều dài xương đùi (48mm).

C. Hình chụp sau sanh

9.3. Lưu ý

- Đầu nhỏ thường đi kèm theo giảm khối lượng mô não.
- Có thể do di truyền.
- Dương tính giả có thể tới 70% [8,9].
- Dự hậu tùy thuộc mức độ bất thường ở não nhưng nhiều khả năng chậm phát triển tâm thần.

10. NANG CỦA ĐÁM RỐI MẠCH MẠC

10.1. Siêu âm (Hình 6.12)

- Một hoặc nhiều nang phản âm trống có kích thước >2mm nằm trong đám rối mạch mạc có cấu trúc bình thường (< 2mm được coi là bình thường [10]).
- Bờ rõ.
- Một hoặc hai bên.
- Không có dòng chảy bên trong.

10.2. Dự hậu

- Nếu là bất thường đơn lẻ thường có dự hậu tốt.
- Những nang > 10mm thường kèm bất thường nhiễm sắc thể 18 [11,12,13].
- Có thể tự tiêu ở tam cá nguyệt thứ III, ở cả những thai bình thường và những thai dư nhiễm sắc thể 18.

A

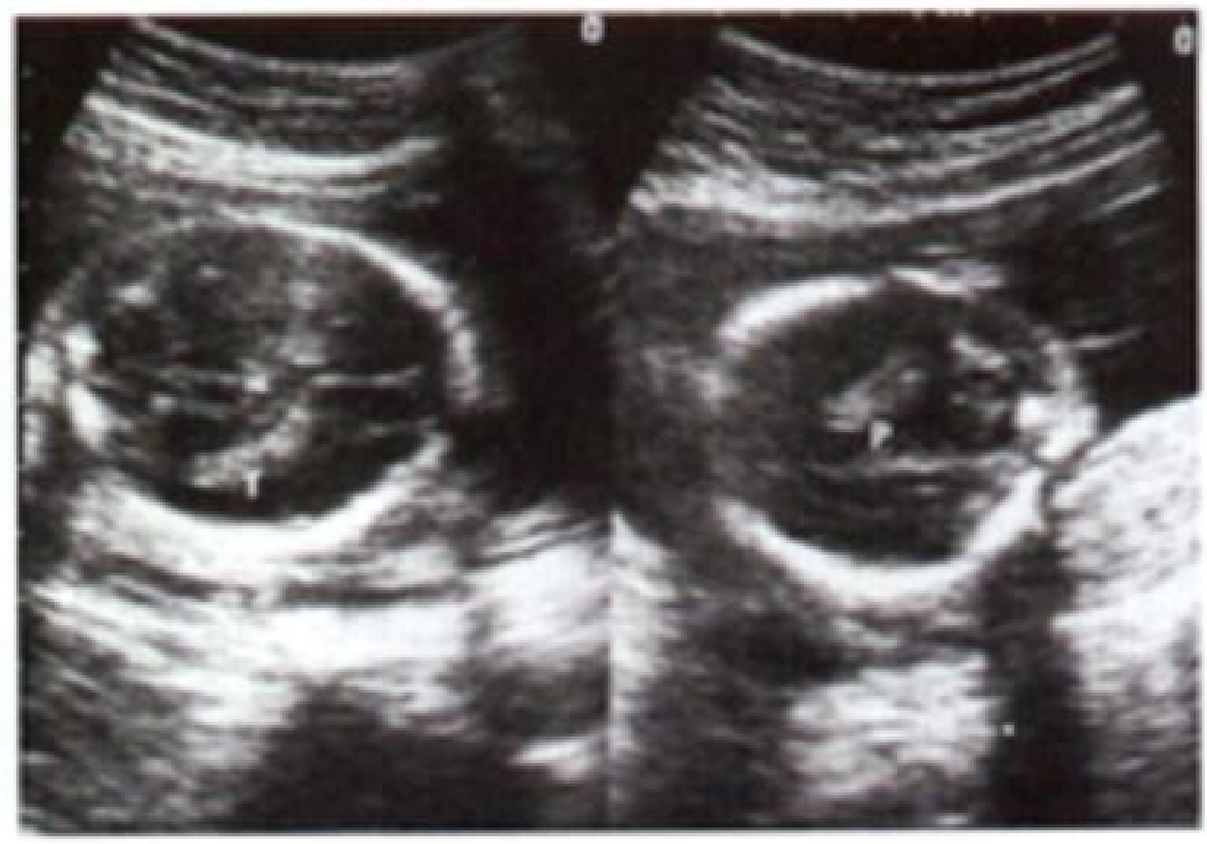

B

Hình 6.12: *Nang của đám rối mạch mạc*

A. Mặt cắt ngang hộp sọ. Nang của đám rối mạch mạc bên trái. Nang bên phải không nhìn rõ ở mặt cắt này do bị che bởi bóng âm ở phía sau của xương sọ.

B. Cùng thai nhi ở hình A, 2 tuần sau kiểm tra không còn thấy nang ở đám rối mạch mạc hai bên.

C

D

E

F

C-D. Dương tính giả: khi cắt ngang qua sừng hai não thất bên ở vị trí không có đám rối mạch mạc (C: ở mặt cắt dọc, D: ở mặt cắt ngang) sẽ có hình ảnh giả nang.
E-F. Nhiều nang ở đám rối mạch mạc hai bên.

11. HỞ CỘT SỐNG

11.1. Định nghĩa: Đây là khuyết tật của phần sau cung sống kết hợp với bất thường ống thần kinh làm cho mô thần kinh tủy và màng tủy thoát vị ra ngoài. 90% trường hợp khuyết tật nằm ở vùng thắt lưng-cùng, 6-8% ở vùng ngực và 2-4% ở vùng cổ [14].

11.2. Siêu âm (Hình 6.13)

- Hở rộng cột sống, các đốt sống có hình chữ V ở mặt cắt ngang.
- Có khối thoát vị ở vị trí hở: dạng nang phản âm trống (thoát vị màng tủy: meningocele) hoặc có vùng phản âm mạnh bên trong (thoát vị tủy-màng tủy: meningomyelocele).
- 99% có kèm theo hội chứng Arnold Chiari II [15].

A

B

C

D

E

Hình 6.13: *Hở cột sống*

Trường hợp 1

A. Cột sống cắt dọc. Gián đoạn nhiều đốt sống ở phần sống lưng (mũi tên).

B. Cột sống cắt ngang. Cột sống hở hình chữ V, có thoát vị màng tủy (mũi tên).

Trường hợp 2

C. Thai nằm tư thế đầu ở dưới, lưng phía sau. Ở mặt cắt dọc: cột sống thai nhi cong không đều, gập khúc ở phần sống lưng – thiêng (mũi tên).

D. Cột sống thai nhi hở rộng ở mặt cắt trán.

E. Hở cột sống ở mặt cắt ngang

F

G

H

I

J

F. Hình siêu âm 3D.

Trường hợp 3: Thoát vị màng tủy

G. Cột sống cắt dọc. Thoát vị màng tủy ở phần sống cùng.

H-I. Thoát vị tủy màng tủy ở phần sống lưng - thiêng.

J. Hình chụp sau sanh

K

L

Trường hợp 4: u quái vùng cùng cụt

K. Cột sống cắt dọc. Ở vùng xương cùng – cụt có một khối bờ không đều, cấu trúc phản âm hỗn hợp, bên trong có vùng phản âm mạnh có bóng lưng.

L. Kích thước khối u ở đường kính lớn nhất.

11.3. Chẩn đoán phân biệt

U quái vùng cùng – cụt

- Khối phản âm hỗn hợp có thể nằm trong hoặc trồi ra ngoài.
- Ít khi có phản âm trống hoàn toàn.
- Không kèm theo hội chứng Arnold Chiari II.

NHỮNG BẤT THƯỜNG Ở MẶT – CỔ

1. SỨT MÔI - CHẺ VÒM HẦU (Hình 6.14)

- Mất liên tục phần môi trên ở mặt cắt trán.
- Thường ở một hoặc hai bên cạnh, đôi khi nằm ở vị trí trung tâm.
- Có thể thông với vòm miệng nếu có chẻ vòm hầu.
- Thường đa ối vì thai nhi thiếu phản xạ nuốt.
- Dự hậu tốt nếu chỉ là bất thường riêng lẻ.

Lưu ý: Khớp xương hàm trên dính lại ở thời điểm 17 tuần, do đó nên lưu ý khi chẩn đoán chẻ vòm hầu ở trước thời điểm này.

2. THIỂU SẢN XƯƠNG CÁNH MŨI

2.1. Định nghĩa: không có hoặc thiểu sản của xương cánh mũi là một chỉ dấu quan trọng để tầm soát những bất thường nhiễm sắc thể, đặc biệt là dư một nhiễm sắc thể 21.

2.2. Siêu âm

Không thấy vùng hóa cốt của xương mũi ở tuổi thai 11-14 tuần, không có hoặc xương mũi nhỏ ở tam cá nguyệt II (bình thường >2,5mm ở 15-20 tuần [16,17,18,19]).

A

B

C

D

E

Hình 6.14: *Sứt môi*

A-B. Sứt môi trung tâm ở thai 14 tuần (A) và thai 22 tuần (B)

C. Thai nhi nuốt nước ối qua Doppler màu: bờ trên dòng chảy đánh dấu bờ viền của vòm miệng. Không có dòng chảy lên vòm miệng cho thấy không có chẻ vòm hầu.

D. Chẻ vòm hầu: có luồng thông giữa mũi và miệng (mũi tên).

E. Sứt môi trên hai bên không cân xứng, chẻ vòm hầu.

F

G

F. Hình chụp sau sanh

G. Ngoài bất thường vùng mặt, thai nhi còn có thận phải đa nang, dư ngón và chống ngón ở bàn tay - bàn chân.

3. NANG THANH DỊCH VÙNG CỔ - GÁY

3.1. Định nghĩa: là hiện tượng tích tụ dịch ở lớp mô dưới da vùng gáy và hai bên cổ do bất thường của hệ tân dịch, thường đi kèm với rối loạn nhiễm sắc thể (45X).

3.2. Siêu âm (Hình 6.15)

- Nang chứa dịch trong, thường có vách mỏng, thấy ở mặt cắt ngang vùng cổ. Hiếm trường hợp chỉ có một nang trống không có vách.
- Kích thước thay đổi tùy theo từng trường hợp.
- Thường đi kèm theo phù toàn thân thai nhi.
- Những nang nhỏ có thể tự hấp thu dịch, để lại lớp da dầy hơn bình thường.

3.3. Chẩn đoán phân biệt

3.3.1. Tăng bề dầy phần mờ da gáy

Phần tụ dịch nằm dọc theo lớp mô dưới da, phản âm kém, không có vách.

3.3.2. Tăng bề dầy da gáy

Da có bề dầy dầy hơn bình thường (> 6mm), không có nang tụ dịch ở lớp mô dưới da.

4. U TUYẾN GIÁP

4.1. Định nghĩa: phì đại tuyến giáp ở thai nhi, có thể cường giáp hoặc nhược giáp. Thường khối u xuất hiện thứ phát sau bệnh lý tuyến giáp của mẹ.

4.2. Siêu âm

- Khối mặt trước cổ thai nhi.
- Phản âm mạnh đồng nhất, thường có bờ rõ. Ở mặt cắt trán có thể thấy rõ hai thùy và đoạn eo tuyến giáp.
- Có thể đa ối nếu kích thước lớn gây chèn ép làm thai nhi không nuốt được.
- Tăng nhịp tim thai nhi trong cường giáp.
- Thường kèm theo rối loạn tăng trưởng (chậm tăng trưởng trong tử cung).

Hình 6.15: *Nang thanh dịch vùng cổ gáy*

A. Mặt cắt trán. Thai nhi nằm đầu ở đáy tử cung. Khối dạng nang hai thùy phản âm trống nằm ở phía sau gáy thai nhi.

B. Nang thanh dịch ở mặt cắt ngang hộp sọ.

5. U QUÁI

Siêu âm (Hình 6.16)

- U nằm mặt trước cổ, có thể lan rộng ra chung quanh nếu có kích thước lớn.
- Đa số có cấu trúc đặc, đôi khi phản âm hỗn hợp với phần nang xen lẫn phần phản âm sáng. Vôi hóa là dấu hiệu điển hình của u quái.
- Nếu kích thước nhỏ cần chẩn đoán phân biệt với u tuyến giáp.

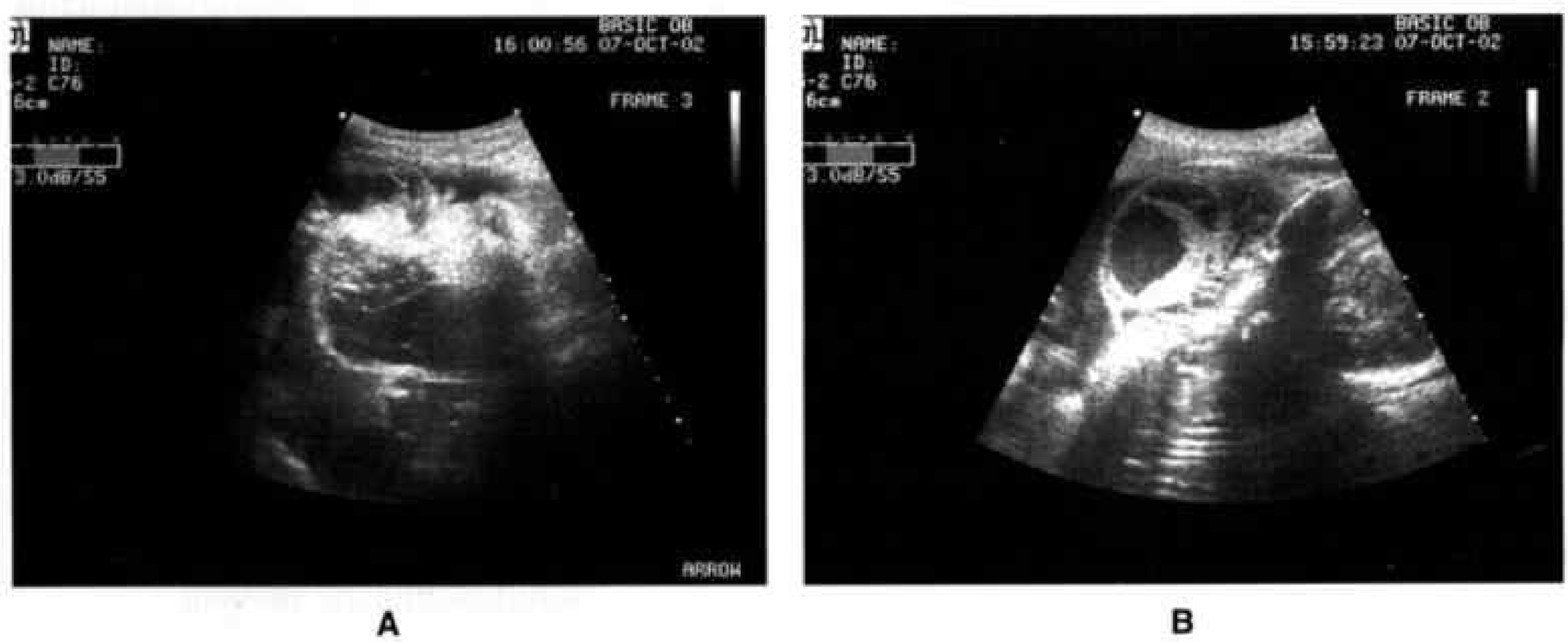

Hình 6.16: *U quái vùng mặt - cổ*

A. Mặt thai nhi nhìn nghiêng ở mặt cắt dọc giữa. Khối phản âm hỗn hợp gồm có những nang phản âm kém xen lẫn với những phần đặc có phản âm từ mạnh đến rất sáng nằm dài từ hai bên má xuống đến vùng cổ thai nhi.

B. Khối u nhìn nghiêng từ phía sau bên trái thai nhi.

C

C. Mặt cắt trán. Cột sống nằm ở phía sau khối u.

D

D. Khối u ở mặt cắt ngang

6. HAI MẮT GẦN

Trị số khoảng cách bình thường giữa bờ trong-trong của hai mắt (interocular diameter, IOD) được ước tính qua nhiều cách:

- Tương đương với đường kính của một hốc mắt,
- Bằng 1/3 khoảng cách bờ ngoài – ngoài giữa hai hốc mắt (binocular diameter, BOD)
- Hoặc theo các bảng trị số số đo cho từng tuổi thai.

Hai mắt gần khi có trị số nhỏ hơn đường kính một hốc mắt hoặc < 5th bách phân vị [20].

Hai mắt gần thường gặp trong các bất thường của phần não giữa nhất là holoprosencephaly (Hình 6.17) hoặc trong các tật đầu nhỏ, hội chứng Meckel-Gruber…

Hình 6.17: *Hai mắt gần*
Mặt cắt trán. Hai hốc mắt thai nhi nằm sát nhau (mũi tên)

7. HAI MẮT XA

- Trị số IOD lớn hơn đường kính một hốc mắt hoặc > 95th bách phân vị dựa theo bảng trị số số đo.
- BOD ở khoảng 95th bách phân vị [21]
- Dấu hiệu tăng IOD dễ nhận thấy hơn tăng BOD.
- Thường đi kèm với những bất thường khác của hệ thần kinh, đầu mặt cổ.

8. BẤT SẢN XƯƠNG HÀM DƯỚI (OTOCEPHALY)

Đây là một khuyết tật nghiêm trọng gây chết ở vùng đầu - mặt, trong đó chủ

yếu là mất gần hoàn toàn xương hàm dưới (micrognathia, cằm nhỏ) hoặc hoàn toàn (agnathia, không có hàm dưới) và hai tai nằm gần nhau hoặc dính nhau ở phía trước cổ (synotia). Bất thường này có thể riêng lẻ hoặc đi kèm theo holoprosencephaly (Hình 6.18).

A

B

C

D

E

Hình 6.18. *Agnatia – holoprosencephaly. Thai nhi nằm đầu ở dưới, lưng phía trước.*

A. Mặt cắt ngang qua não thất.

B. Không cắt được mặt cắt trán bình thường của mặt thai nhi. Không thấy hai hốc mắt và thủy tinh thể. Không thấy mũi và miệng. Ở vị trí mặt cắt trán vùng mặt thai nhi chỉ thấy hai vành tai nằm sát nhau ở vùng cổ.

C. Mặt cắt trán qua vùng tai.

D-E. Hình chụp sau sanh.

TÀI LIỆU THAM KHẢO

1. Nyberg DA, Mahony BS, Pretorius DH: Diagnostic Ultrasound of Fetal Anomalies: Text and Atlas. Mosby Year Book, St. Louis. 1990; p149-52.
2. Timor-Tritsch IE, Greenbaum E, Monteagudo A, Baxi L: Exencephaly-anencephaly sequence: proof by ultrasound imaging and amniotic fluid cytology. J Matern Fetal Med. 1996 Jul-Aug;5(4):182-5.
3. Becker R, Novak A, Rudolph KH. A case of occipital encephalocele combined with right lung aplasia in twin pregnancy: prenatal diagnosis, perinatal management, clinical outcome and review of the literature. J Perinat Med 1993;21:253-8
4. Signorelli M et al: Width of the fetal lateral ventricular atrium between 10 and 12mm: a simple variation of the norm? Ultrasound Obstet Gynecol 2004;23(1):14-8
5. Comstock CH, Culp D, Gonzalez J, Boal DB. Agenesis of the corpus callosum in the fetus: its evolution and significance. J Ultrasound Med 1985;4:613-6
6. D'Ercole C, Girard N, Cravello L, et al. Prenatal diagnosis of fetal corpus callosum agenesis by ultrasonography and magnetic resonance imaging. Prenat Diagn 1998;18:247-53
7. Greco P, Vimercati A, De Cosmo L, Laforgia N, Mautone A, Selvaggi L. Mild ventriculomegaly as a counselling challenge. Fetal Diagn Ther 2001;16:398-401
8. Bromley B, Benacerraf BR. Difficulties in the prenatal diagnosis of microcephaly. J Ultrasound Med 1995;14:303-6
9. Chervenak FA, Rosenberg J, Brightman RC, Chitkara U, Jeanty P. A prospective study of the accuracy of ultrasound in predicting fetal microcephaly. Obstet Gynecol 1987;69:908-10
10. Turner SR et al. Sonography of fetal choroid plexus cysts: detection depends on cyst size and gestational age. J Ultrasound Med 2003;22(11)1219-27
11. Bronsteen R et al: Second trimester sonography and trisomy 18: the significance of isolate choroid plexus cysts after an examination that includes the fetal hands. J Ultrasound Med 2004;23(2):241-5
12. Sahinoglu Z et al: Second trimester choroid plexus cysts and trisomy 18. Int J Gynaecol Obstet 2004;85(1):24-9
13. Ghidini A et al: Isolated fetal choroid plexus cysts: Roles of ultrasonography in establishment of the risk of trisomy 18. Am J Obstet Gynecol 2000;182:972-7
14. Babcock CJ. Ultrasound evaluation of prenatal and neonatal spina bifida. Neurosurg Clin N Am 1995;6:203-18
15. Sebire NJ, Noble PL, Thorpe BJ, Snijders RJ, Nicolaides KH. Presence of the "lemon" sign in fetuses with spina bifida at the 10 – 14 week scan. Ultrasound Obstet Gynecol 1997;10:403-5
16. Cusik W et al: Fetal nasal bone length in euploid and aneuploid fetuses between 11 and 20weeks' gestation: a prospective study. J Ultrasound Med. 23(10)1327-33; 2004
17. Cicero S et al: Absent nasal bone at 11-14 weeks of gestation and chromosomal defects. Ultrasound Obstet Gynecol. 22(1):31-5; 2003
18. Cicero S et al: Nasal bone hypoplasia in trisomy 21 at 15-22 weeks' gestation. Ultrasound Obstet Gynecol. 21(1):15-8; 2003
19. Sonek JD et al: Nasal bone length throughout gestation: normal ranges based on 3537 fetal ultrasound measurements. Ultrasound Obstet Gynecol. 21(2):152-5; 2003
20. Rosati P et al: Early transvaginal fetal orbital measurements: a screening tool for aneuploidy? J Ultrasound Med. 22(11):1201-5; 2003
21. Trout T et al: Significance of orbital measurements in the fetus. J Ultrasound Med. 13(12):937-43;1994

CHƯƠNG VII
HỆ HÔ HẤP

Những bệnh lý thường gặp của hệ hô hấp gồm có:

1. ĐA NANG PHỔI

1.1. Định nghĩa: Đa nang phổi bẩm sinh là một bất thường do tăng sản các tiểu phế quản phần cuối và mất các phế nang. Có 3 dạng chính gồm: đa nang lớn, hỗn hợp và đa nang nhỏ.

1.2. Siêu âm

1.2.1. Đa nang lớn (type 1):

- Nhiều nang có kích thước > 2cm, kích thước lớn nhất có thể 10cm [1]
- Có thể chỉ có một nang duy nhất.
- Ít gây phù thai.

1.2.2. Dạng hỗn hợp (type 2)

Kích thước nang nhỏ hơn 2cm xen kẽ với lớp nhu mô phản âm sáng (Hình 7.1).

A

B

C

Hình 7.1: *Đa nang phổi dạng*

A. Mặt cắt dọc thân, thai nhi nằm ngửa. Phổi có phản âm sáng xen lẫn những nang phản âm trống.

B. Mặt cắt ngang phổi trên cao. Nhiều nang phản âm trống nằm lẫn trong phần nhu mô phổi bên phải.

C. Mặt cắt ngang phổi ở vị trí thấp hơn hình (B). Tim nằm ở bên trái lồng ngực. Nhu mô phổi bên trái bình thường. Nhu mô phổi bên phải phản âm sáng, các nang bên trong thông thương với nhau.

D

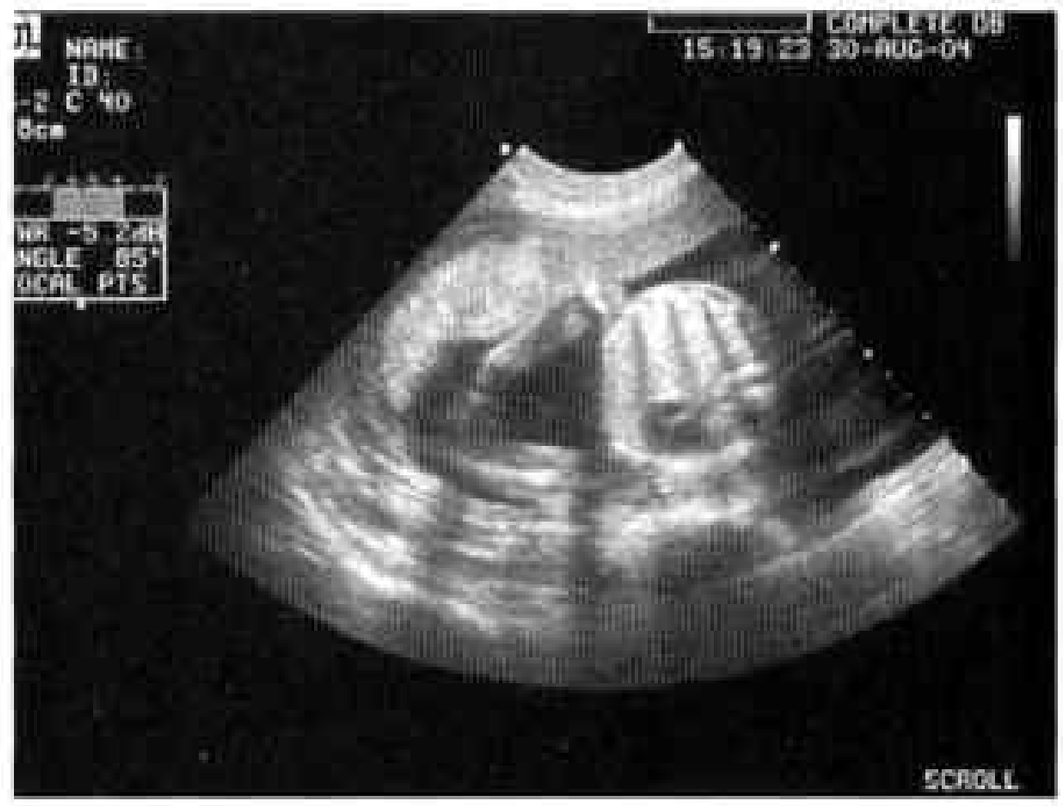

E

F

G

D-E. Đa nang phổi nhỏ

D. - Mặt cắt trán vùng ngực – bụng. Phổi bên phải chiếm gần hết khoang ngực, phản âm sáng đồng nhất. Có tràn dịch trong khoang bụng (mũi tên).

E. Mặt cắt ngang ngực. Phổi bên phải tăng kích thước, phản âm sáng đồng nhất, đẩy tim nằm ép sát lồng ngực bên trái. Không thấy rõ cấu trúc nhu mô phổi bên trái.

F-G. Đa nang phổi nhỏ ở mặt cắt dọc (F) và ngang (G) với các nang có kích thước lớn hơn trường hợp trên.

1.2.3. Đa nang nhỏ (type 3)

- Không đo được kích thước nang do đường kính rất nhỏ (< 5mm).
- Toàn bộ nhu mô phổi tăng kích thước và có phản âm rất sáng.
- Thường kèm theo phù thai và đa ối.
- Trong cả ba dạng, tim và cơ hoành đều có thể bị đẩy lệch.

1.3. Chẩn đoán phân biệt

1.3.1. Nang tiểu phế quản (bronchogenic cysts) (hình 7.2).

1.3.2. Neurenteric cysts: thường có bất thường lồng ngực đi kèm.

1.3.3. Bronchopulmonary sequestration (phần nhu mô phổi thừa nằm ngoài, không nối kết với các nhánh phế nang hoặc các mạch máu phổi).

- *90% nằm ở bên trái và phía trên cơ hoành* (Hình 7.3), *6-10% có tràn dịch màng phổi bên trái*[2].
- Có phản âm sáng đồng nhất.
- Mạch máu nuôi đến trực tiếp từ động mạch chủ.

Hình 7.2. *Nang tiểu phế quản: Mặt cắt trán lồng ngực: phổi thai nhi có phản âm sáng, phần trên có một nang phản âm trống, cơ hoành bị đẩy xuống dưới (mũi tên).*

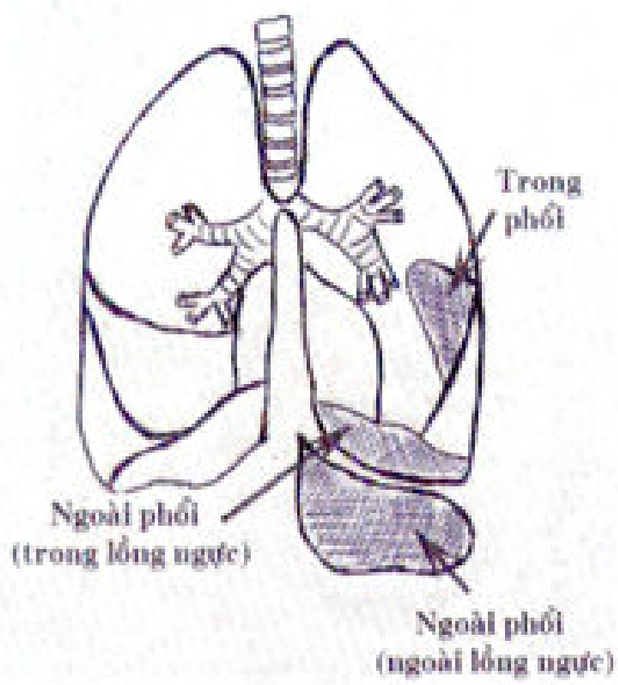

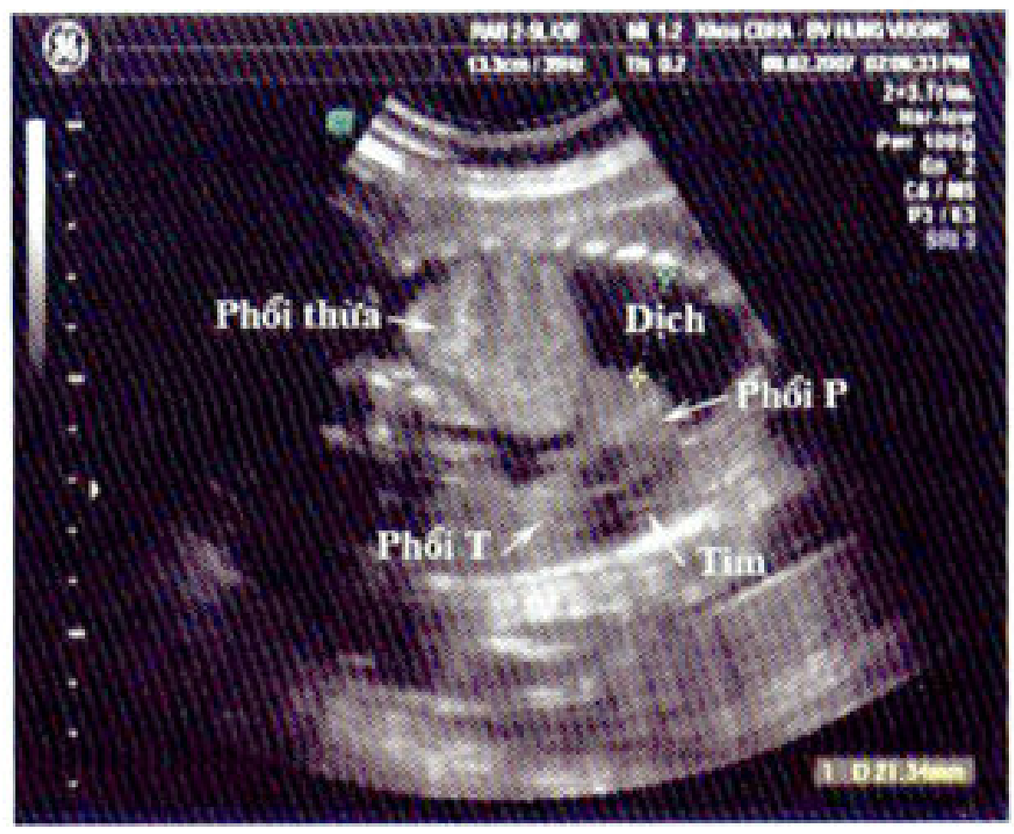

A

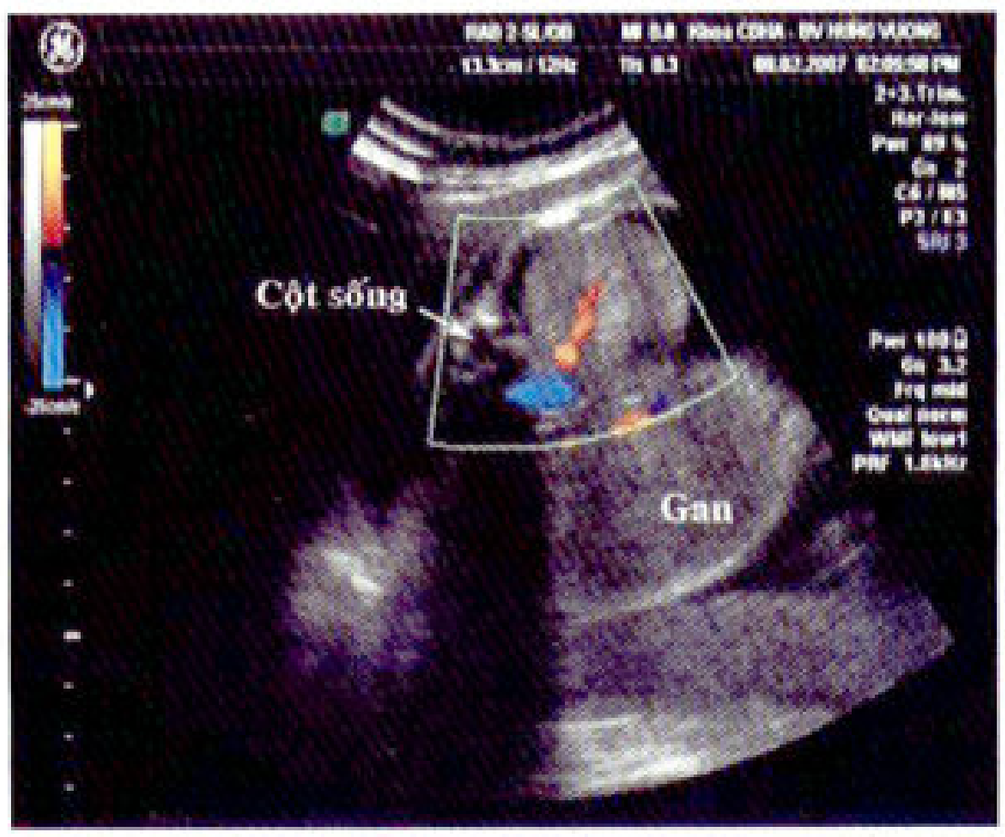

B

C D

Hình 7.3: *A. Hình minh họa các dạng phổi thừa.*
B. Mặt cắt ngang ngực: trong khoang ngực có nhiều dịch, hai lá phổi và tim bị đẩy xuống sát cơ hoành. Bên trái khoang ngực có khối phổi thừa phản âm mạnh đồng nhất.
C. Khối phổi thừa trong lồng ngực, ngoài phổi, có mạch máu nuôi đến từ động mạch chủ.
D. Khối phổi thừa qua siêu âm 3D.

1.3.4. Teo hẹp khí quản (tracheal atresia, hình 7.4)

- Hai phổi tăng kích thước, cân xứng, phản âm sáng đồng nhất.
- Khí quản, phế quản chứa dịch phản âm trống.
- Tim bị ép giữa hai phổi, nằm giữa lồng ngực, kích thước có vẻ nhỏ so với hai phổi.
- Cơ hoành bị đẩy xuống dưới, dẹp và đảo ngược.
- Thường có kèm theo báng bụng.

1.4. Dự hậu

- Đa nang lớn thường có dự hậu tốt hơn dạng hỗn hợp và đa nang nhỏ (tỷ lệ sống >70% [3])
- Dấu hiệu phù thai là yếu tố quan trọng để đánh giá dự hậu của thai.

A

B

Hình 7.4. *Teo hẹp khí quản*

A. Mặt cắt dọc qua vị trí phổi bên phải. Cơ hoành đảo ngược (đầu mũi tên). Có tràn dịch màng bụng.

B. Mặt cắt ngang qua hai phổi và tim: hai phổi tăng kích thước, sáng đồng nhất. Các phế quản chứa dịch. Tim bị đẩy ra giữa ngực.

2. TRÀN DỊCH MÀNG PHỔI

2.1. Định nghĩa: Tụ dịch ở màng phổi có thể là nhũ trấp (chylothorax) hoặc dịch trong (hydrothorax), thường ở bên phải nhiều hơn bên trái.

2.2. Siêu âm

- Dịch phản âm trống bao quanh phổi dù là nhũ trấp hay dịch trong (Hình 7.5).
- Phổi bị đẩy lên trên và vào giữa ngực.\
- Chylothorax thường một bên, hydrothorax thường hai bên và cân xứng.

	CHYLOTHORAX	HYDROTHORAX
	Thường một bên	Thường hai bên
Đẩy lệch trung thất	(+)	(-)
Phù thai	(±)	(-)

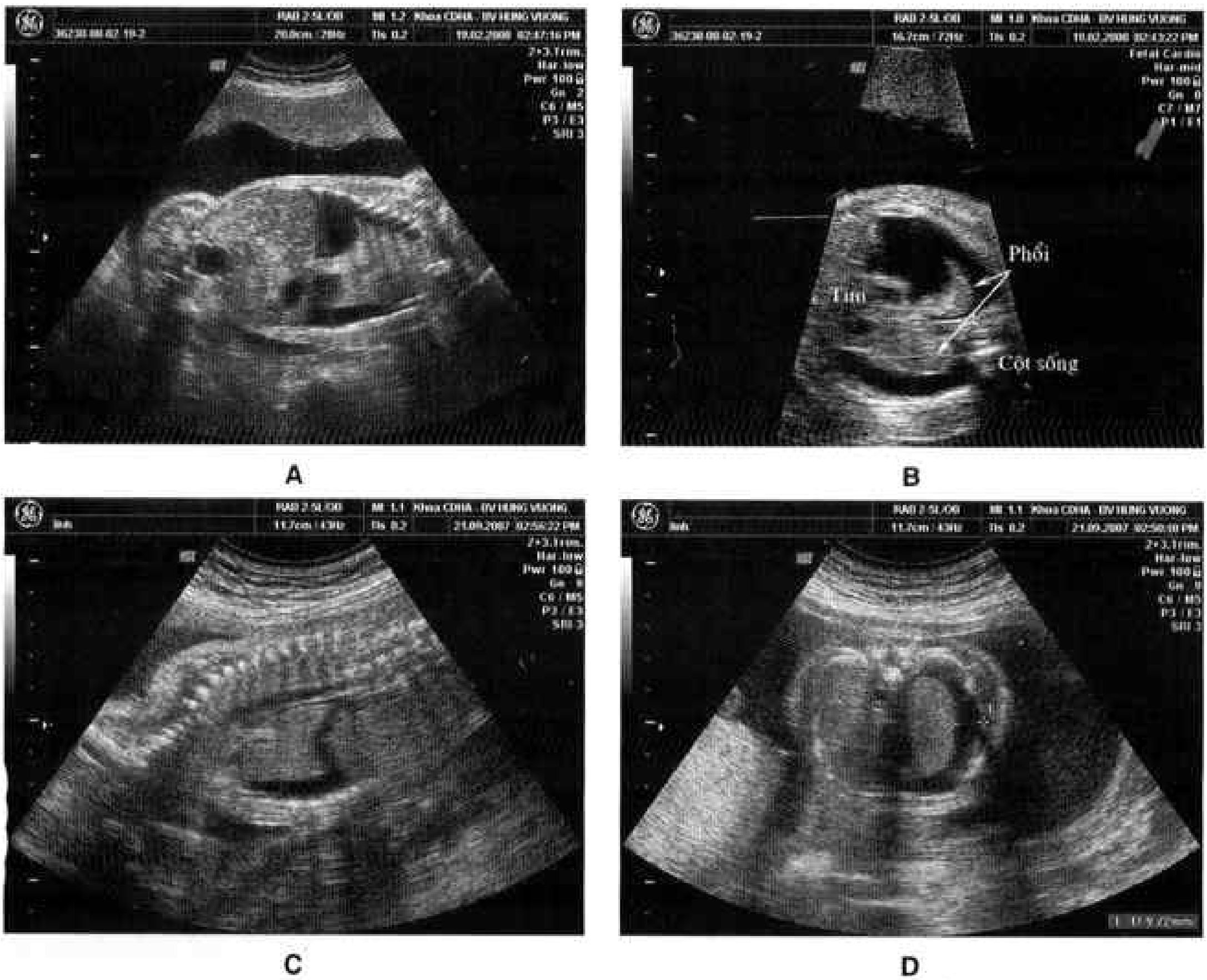

Hình 7.5: *Tràn dịch màng phổi*

A. Mặt cắt trán vùng ngực – bụng. Trong khoang ngực có nhiều dịch phản âm trống bao quanh hai phổi.

B. Mặt cắt ngang ngực. Dịch bao quanh hai phổi, không có tràn dịch màng tim

C-D Tràn dịch màng phổi một bên ở mặt cắt dọc (C) và ngang (D)..

2.3. Dự hậu: dự hậu xấu nếu:

- Có kèm phù thai: 75% tử vong.
- Nếu xuất hiện sớm ở tam cá nguyệt I.
- Có thiểu sản phổi.

3. THOÁT VỊ CƠ HOÀNH

3.1. Định nghĩa: là khuyết tật của cơ hoành để lại một lỗ hổng, qua đó một hoặc nhiều cơ quan trong xoang bụng thoát vị vào xoang ngực. Đa số khuyết tật nằm ở mặt sau bên trái của cơ hoành (75-85%) [4].

3.2. Siêu âm

- Tim bị đẩy qua bên phải.
- Dạ dày, ruột hoặc một phần gan trái thoát vị lên xoang ngực. Không thấy bóng dạ dày ở vị trí 1/4 trên bên trái xoang bụng (Hình 7.6).

- Đường kính ngang bụng và chu vi vòng bụng nhỏ hơn bình thường.
- Nếu thoát vị hoành bên phải sẽ thấy gan ở 1/2 xoang ngực phải, tim vẫn ở vị trí bên trái. Siêu âm Doppler theo dấu được tĩnh mạch cửa gan ở khối thoát vị.
- Sự xáo trộn cơ quan và đẩy lệch trung thất có thể gây tắc ruột dẫn tới đa ối.
- Những trường hợp lỗ hổng nhỏ và không có cơ quan tiêu hóa thoát vị lên thường không chẩn đoán được trước sanh.

3.3. Dự hậu

- Tùy thuộc mức độ thiểu sản phổi (khó đánh giá dựa vào siêu âm) và có các bất thường khác kèm theo hay không.
- Dự hậu xấu nếu xuất hiện trước 24 tuần và có phù thai.

A

B

C

***Hình 7.6**: Thoát vị cơ hoành*

Dạ dày thoát vị lên khoang ngực, đẩy tim qua bên phải. (A) mặt cắt trán, (B) mặt cắt ngang.

C. Thai nhi đa dị tật: có thoát vị gan, ruột vào chân cuống rốn (hình bên trái), thoát vị dạ dày lên khoang ngực (hình bên phải), ngoài ra còn có khuyết tật ở cột sống và tứ chi.

TÀI LIỆU THAM KHẢO

1. Adzick NS, Harrison MR, Glick PL, et al. Fetal cystic adenomatoid malformation: prenatal diagnosis and natural history. J Pediatr Surg 1985;20:483-8
2. Dhingsa R et al. Prenatal sonography and MR imaging of pulmonary sequestration. AJR Am J Roentgenol 2003;180(2):433-7
3. Laberge JM, Flageole H, Pugash D, et al. Outcome of the prenatally diagnosed congenital cystic adenomatoid lung malformation: a Canadian experience. Fetal Diagn Ther 2001;16:178-86
4. Adzick NS, Vacanti JP, Lillehei CW, O'Rourke PP, Crone RK, Wilson JM. Fetal diaphramatic hernia: ultrasound diagnosis and clinical outcome in 38 cases. J Pediatr Surg 1989;24:654-7

CHƯƠNG VIII
HỆ TUẦN HOÀN

HỆ TUẦN HOÀN THAI NHI TRƯỚC VÀ SAU SANH

Ở giai đoạn trước sanh, hệ tuần hoàn thai nhi có một số điểm đặc biệt (Hình 8.1):

- Máu chứa nhiều dưỡng khí từ bánh nhau trở vào thai nhi qua tĩnh mạch rốn. Tại gan, phần lớn lượng máu này sẽ theo ống tĩnh mạch (ductus venosus) đổ trực tiếp vào tĩnh mạch chủ dưới. Phần còn lại sẽ vào gan và trộn lẫn máu ở tĩnh mạch cửa. Hệ thống nút chặn ở gần vị trí tĩnh mạch rốn đổ vào ống tĩnh mạch sẽ điều hòa lưu lượng máu để tránh tình trạng quá tải do máu đột ngột trở về tim quá nhiều [1].
- Máu khi vào tâm nhĩ phải phần lớn sẽ được bơm vào tâm nhĩ trái qua lỗ bầu dục (foramen oval), phần còn lại trộn lẫn với máu ít dưỡng khí từ tĩnh mạch chủ trên sẽ được bơm lên phổi từ thất phải qua động mạch phổi. Do trở kháng lực của động mạch phổi trong giai đoạn thai cao nên phần lớn lượng máu này sẽ được bơm qua ống động mạch (ductus arteriosus) và trộn lẫn với máu từ nhánh gần của động mạch chủ để vào động mạch chủ xuống, trở về nhau qua hai động mạch rốn.

  Động mạch vành và động mạch cảnh là những nhánh đầu tiên của động mạch chủ lên nên cơ tim và não là hai cơ quan nhận được máu có nhiều oxy nhất.
- Trên đường đi từ nhau đến các cơ quan của thai nhi, lượng oxy trong máu tĩnh mạch rốn sẽ giảm dần do trộn lẫn với máu ít oxy ở nhiều đoạn và với nhiều mức độ khác nhau từ hệ thống tĩnh mạch cửa gan, tĩnh mạch chủ dưới, ở nhĩ trái từ các tĩnh mạch phổi và tại ống động mạch đoạn đổ vào động mạch chủ xuống

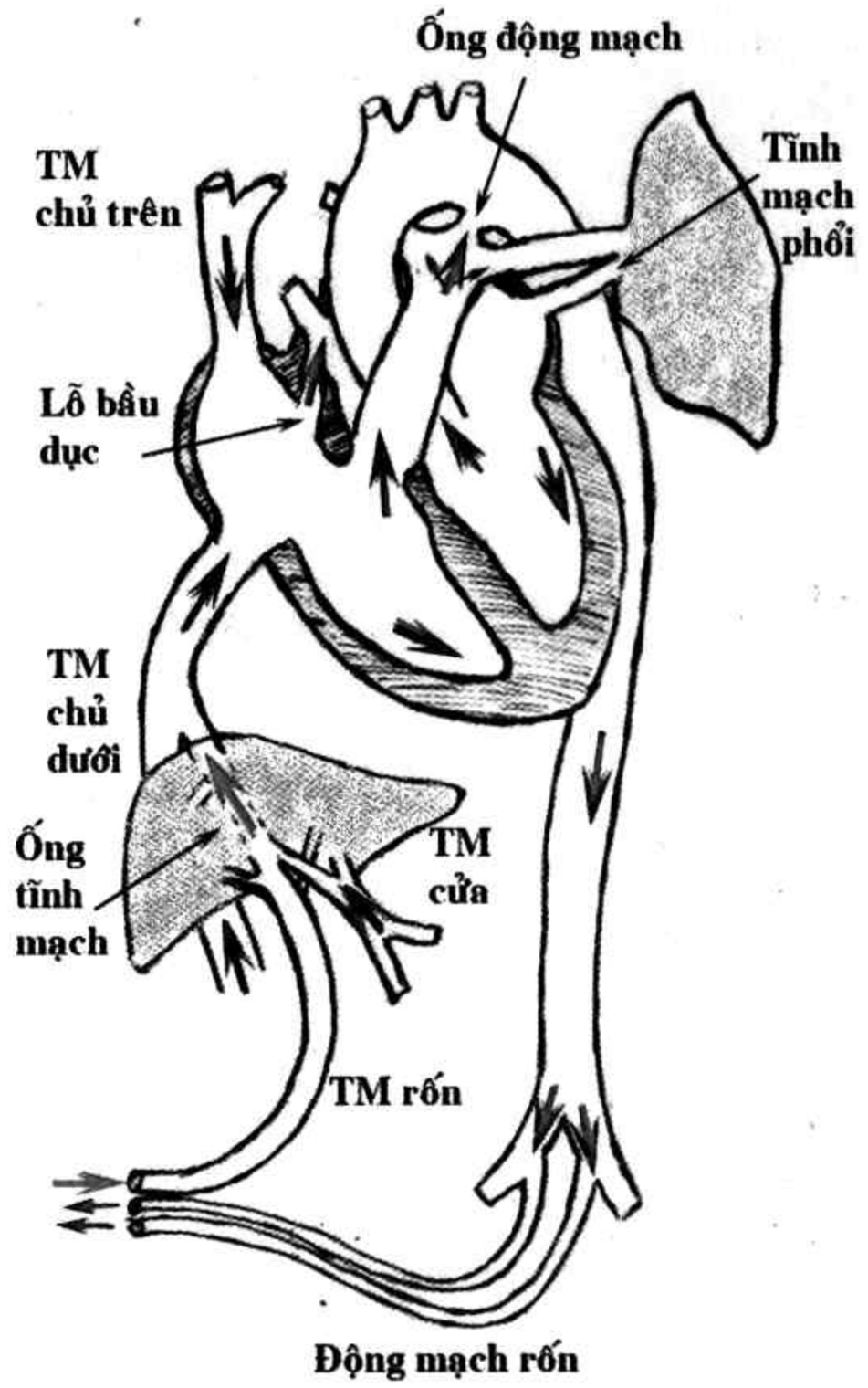

Hình 8.1: Hình minh họa hệ tuần hoàn thai nhi trước khi sanh (Medical embryology. Jan Langman)

Sau khi sanh ra, sự thay đổi đột ngột do nguồn máu cung cấp từ nhau bị cắt đứt và bắt đầu có sự hô hấp từ phổi làm cho phổi dãn ra và không khí tràn vào, từ đó có nhiều thay đổi ở hệ tuần hoàn (Hình 8.2):



Hình 8.2: Hình minh họa hệ tuần hoàn thai nhi sau khi sanh. (Medical Embryology. Jan Langman)

- ***Đóng lỗ bầu dục***: Áp suất từ nhĩ trái tăng lên cùng với sự giảm áp suất ở phía tim phải sẽ đẩy vách nguyên phát ép sát vào vách thứ phát sau vài nhịp hô hấp làm lỗ bầu dục đóng lại. Tuy nhiên trong những ngày đầu sau sanh có thể hiện tượng này chưa cố định. Khi bé khóc sẽ tạo nên một sự thông thương từ phải qua trái, do đó có thể có hiện tượng tím tái ở trẻ sơ sinh. Lỗ thông sẽ đóng hoàn toàn sau 1 năm và 20-25% trường hợp lỗ không đóng hoàn toàn ở người bình thường [2].
- ***Đóng ống động mạch***: sự co thắt của lớp cơ ở thành động mạch xảy ra ngay sau khi sanh, tuy nhiên ống chỉ đóng hoàn toàn sau 1-3 tháng [3] và sẽ trở thành ***dây chằng động mạch***.
- ***Đóng hai động mạch rốn*** vài phút sau khi sanh do sự co thắt của cơ thành mạch, do thay đổi nhiệt độ và thay đổi nồng độ oxy. Lòng ống ở đoạn xa sẽ bít và hóa sợi thành dây chằng rốn bàng quang sau 2-3 tháng [2,3] trong khi đó đoạn gần vẫn thông và trở thành ***động mạch bàng quang trên.***
- ***Đóng tĩnh mạch rốn và ống tĩnh mạch***: xảy ra một thời gian ngắn sau khi đóng hai động mạch rốn. Như vậy máu từ nhau sẽ vào thai nhi thêm được một khối lượng tương đương khoảng 1-4,5% trọng lượng thai nhi trước khi tuần hoàn nhau hoàn toàn ngưng hẳn. Sau khi bít lại, tĩnh mạch rốn sẽ trở thành ***dây chằng tròn gan*** (ligamentum teres hepatis) và ống tĩnh mạch trở thành ***dây chằng tĩnh mạch*** (ligamentum venosum).

SIÊU ÂM TIM THAI NHI

Siêu âm tim thai nhi đòi hỏi nhiều kỹ thuật hơn so với những cơ quan khác để có thể có được những thông tin liên quan đến các cấu trúc cơ thể học và chức năng hoạt động của tim. Siêu âm đen trắng sẽ khảo sát các cấu trúc cơ thể học và siêu âm Doppler sẽ đánh giá huyết động học của tim.

Những yếu tố có liên quan:

- Tuổi thai: Thời điểm tốt nhất để khảo sát tim thai nhi là thời gian từ 18-22 tuần. Tuy nhiên, một số bất thường có thể phát hiện sớm ở cuối tam cá nguyệt I hoặc đầu tam cá nguyệt II.
- Đầu dò: Đầu dò tần số cao sẽ thấy được rõ chi tiết các phần cơ thể học của tim.
- Các yếu tố kỹ thuật: siêu âm hai chiều đen trắng vẫn là siêu âm cơ bản có độ tin cậy cao. Sự điều chỉnh những yếu tố có liên quan đến phần kỹ thuật của máy sẽ giúp cho hình ảnh nhìn thấy được rõ nét: tốc độ quét hình nhanh (high frame rate), tăng độ tương phản (contrast resolution), frame persistence thấp, tiêu cự khu trú ở một vùng (single focal zone) và diện khảo sát hẹp (narrow image field). Màn hình nên phóng đại để tim chiếm từ 1/2 đến 1/3 màn hình và dùng cine-loop để coi lại sự chuyển động của các van tim hoặc tìm khuyết tật ở vách liên thất.

Doppler màu sẽ được sử dụng khi cần đánh giá những trường hợp có bất thường. Những thông số điều chỉnh cần thiết khi khảo sát các buồng tim và các mạch máu lớn: định hướng màu (directional color), khu trú vùng cần khảo sát (small region of interest), velocity scale từ 50-90 cm/giây, cường độ âm và persistence thấp để tránh trùng lắp màu. Với những mạch máu có tốc độ dòng chảy thấp như tĩnh mạch phổi, ngược lại nên chỉnh velocity scale thấp hơn, từ 10-25 cm/ giây và persistence cao hơn. Doppler xung (pulsed Doppler) chỉ sử dụng khi phổ màu có dấu hiệu bất thường.

CÁC MẶT CẮT CƠ BẢN

Siêu âm tim thai nhi khi còn trong tử cung có một vài giới hạn do kích thước tim nhỏ và tần số nhịp tim cao nên việc quan sát và đánh giá tương đối khó khăn nếu thai nhi cử động nhiều. ***Vị trí phải – trái của các cơ quan nội tạng được xác định dựa vào thế nằm của thai nhi trong buồng tử cung***: ***vị trí của đầu thai nhi và cột sống*** (Hình 8.3). Tim, dạ dày và động mạch chủ xuống bình thường nằm bên trái.

Nhiều mặt cắt có thể áp dụng để khảo sát tim thai nhi và dưới đây là một số mặt cắt cơ bản nên áp dụng trong siêu âm hình thái học thường quy:

1. Mặt cắt 4 buồng tim:

Cắt ngang lồng ngực thai nhi, mặt cắt đúng sẽ bao gồm cột sống, xương ức, đỉnh tim vàtâm điểm của tim (ở vị trí gối nội tâm mạc). Mặt cắt 4 buồng có thể được cắt từ đỉnh, từ đáy hoặc từ bên cạnh. Với những thai gần đủ tháng, lưng thai nhi ở phiá thành bụng trước, nên khám ở tư thế mẹ nằm nghiêng để tránh bóng lưng của cột sống và khung sườn che khuất tim thai.

Từ mặt cắt này sẽ thấy được:

- Đỉnh tim hướng về bên trái đường thẳng giữa ngực từ cột sống tới xương ức khoảng $45^0 \pm 10^0$, 2/3 tim ở bên trái lồng ngực. Kích thước tim được đo theo chu vi hoặc theo đường kính ngang ở vị trí van nhĩ thất. Tỷ số tim/ lồng ngực được đo ở kỳ tâm trương, bình thường < 0.5.

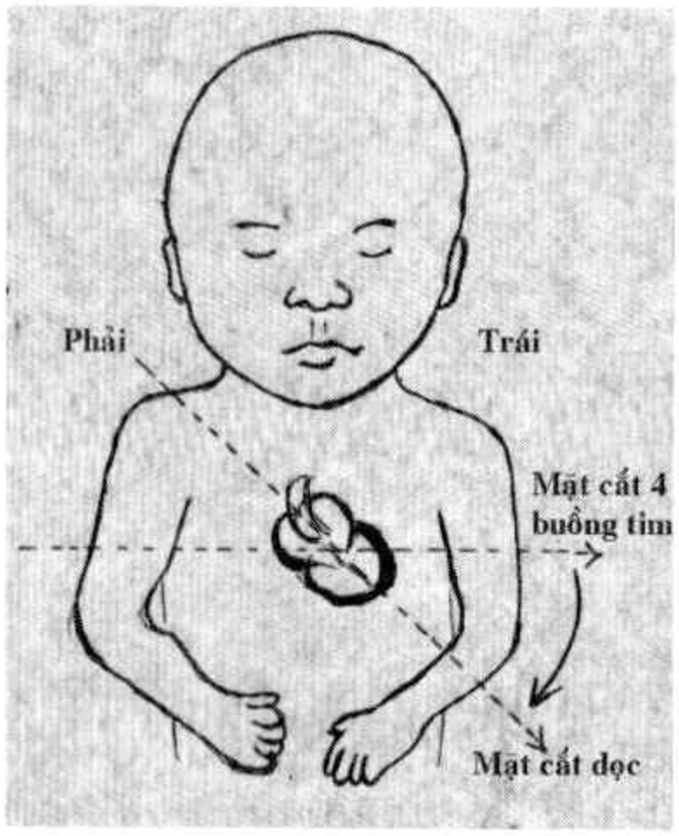

A

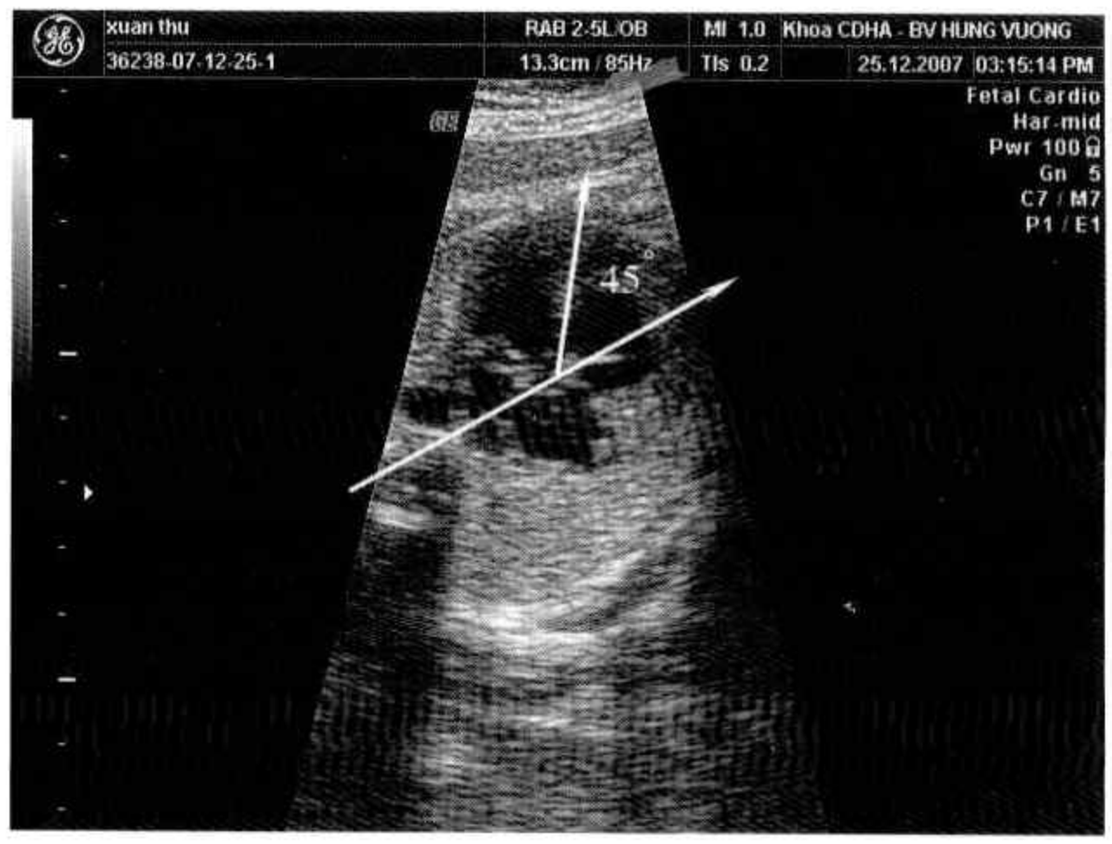

B

C

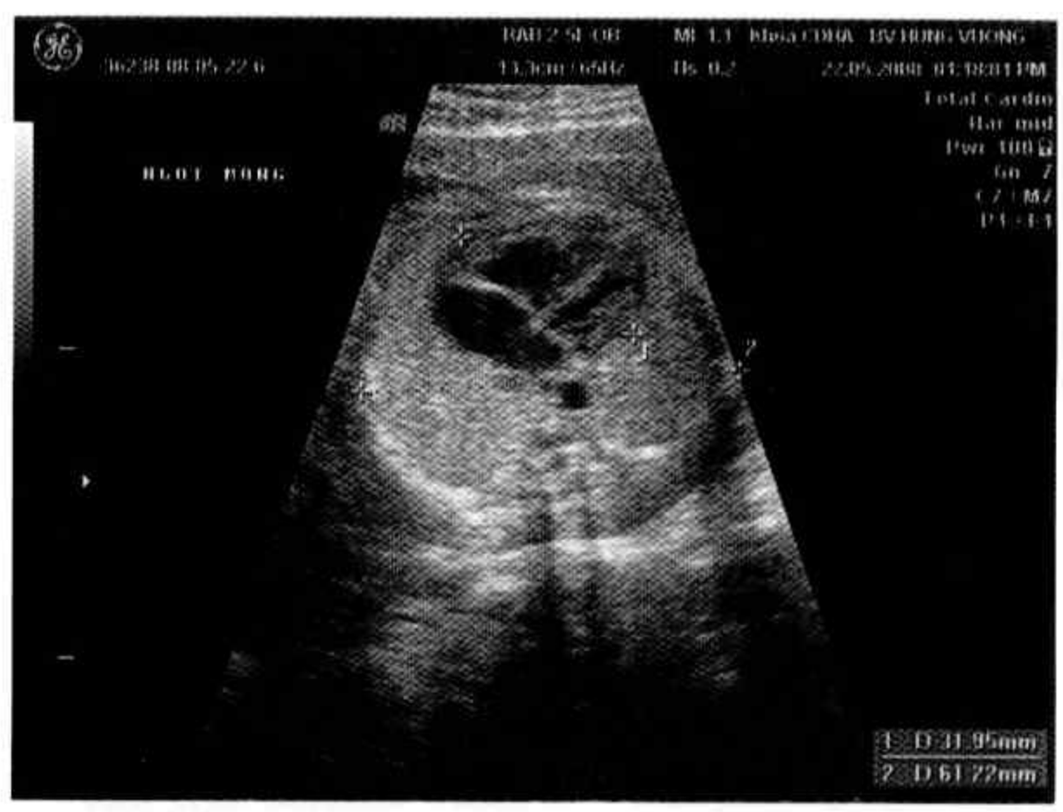

D

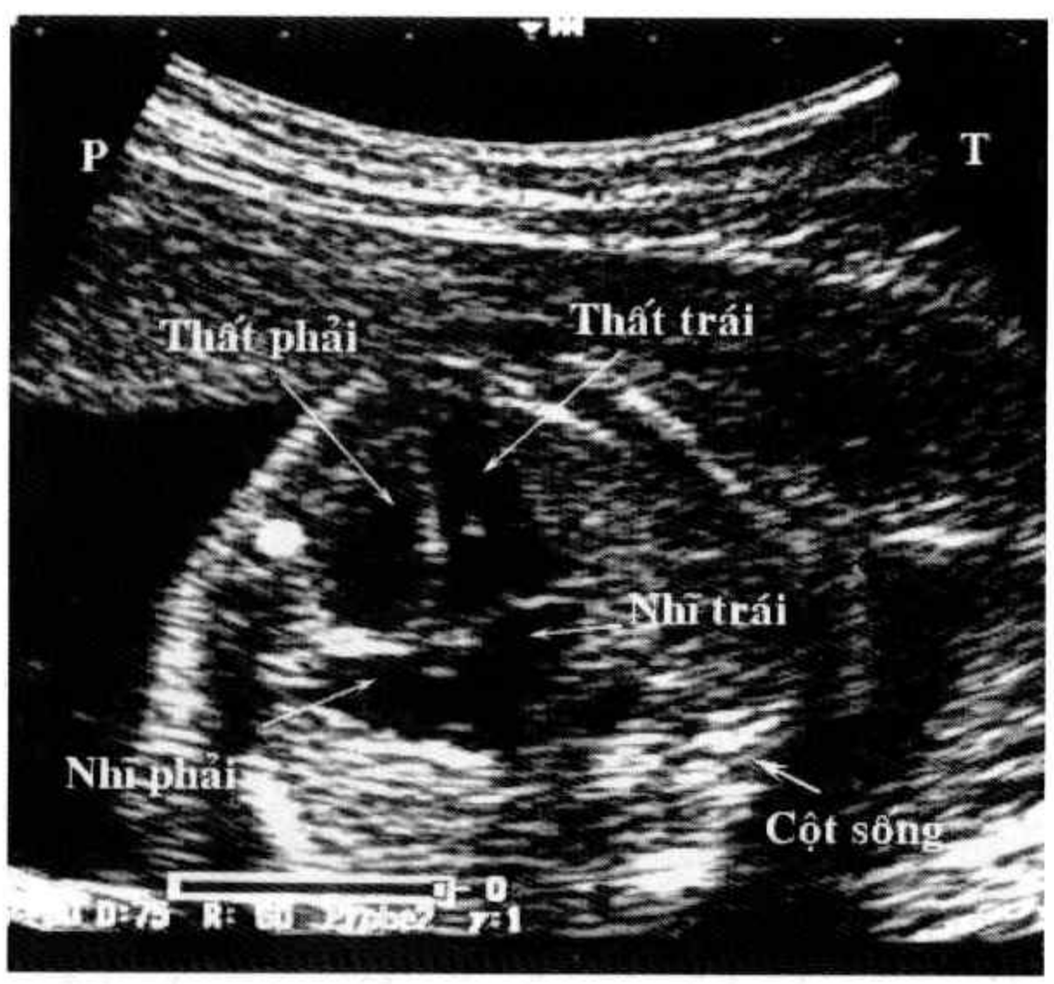

E

Hình 8.3:

A. Hình minh họa các mặt cắt cơ bản. Thai nhi nằm ngửa, đầu ở trên. Mặt cắt ngang bốn buồng và mặt cắt dọc tim.

B. Đo trục tim so với đường giữa.

C – D. So sánh kích thước tim/lồng ngực theo chu vi (C) và đường kính ngang (D).

E - F. Mặt cắt bốn buồng tim từ mỏm, hướng chùm tia song song với vách liên thất. Trong cả hai trường hợp cột sống thai nhi đều nằm bên phải màn hình nhưng trong trường hợp (E) thai nhi nằm ngửa, đầu ở trên nên bên phải màn hình là bên trái của thai nhi.

F

G

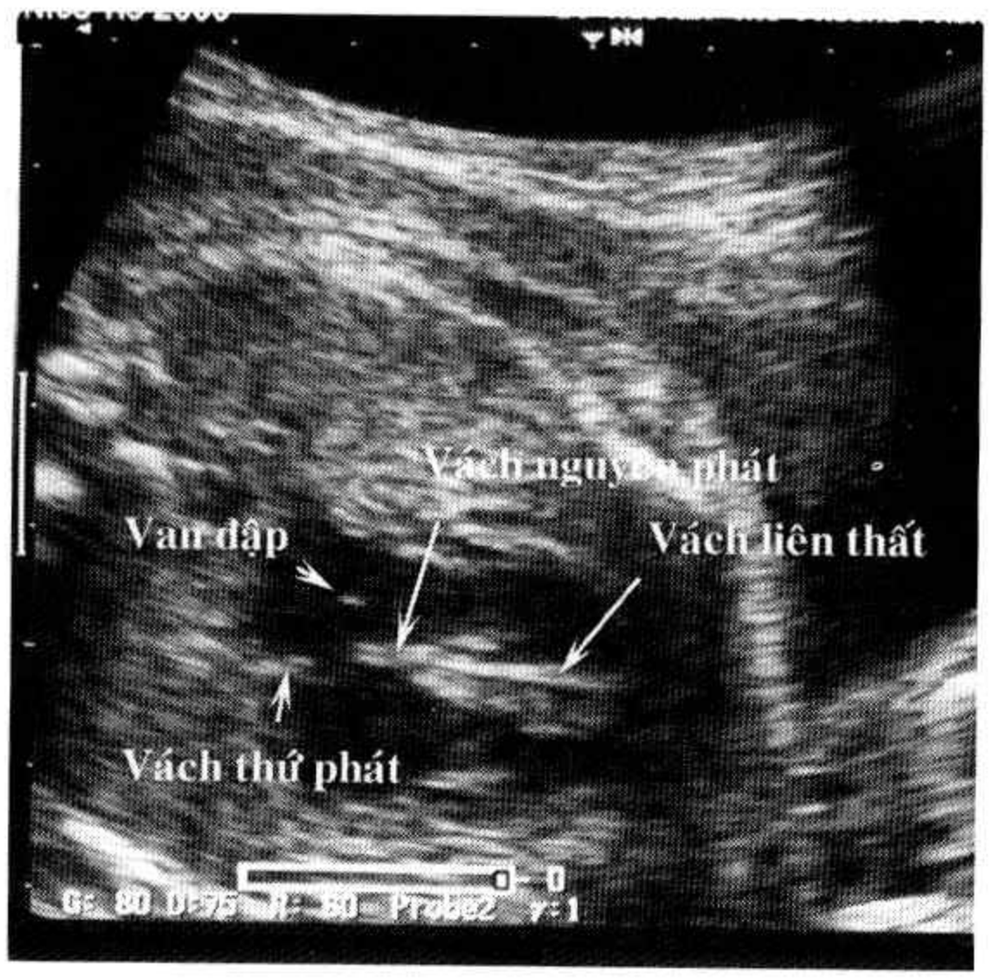

H

Trong trường hợp (F) thai nhi nằm ngửa, đầu ở dưới nên bên phải màn hình cũng là bên phải của thai nhi.

G Mặt cắt bốn buồng tim, cho thấy lỗ bầu dục ở giữa hai tâm nhĩ (mũi tên).

H Mặt cắt bốn buồng tim, hướng chùm tia siêu âm thẳng góc với vách liên thất.

- Thất phải ở ngay dưới xương ức, thất trái ở phía sau.
- Sự nguyên vẹn của vách liên thất.
- Vị trí gắn của các van nhĩ thất: van 3 lá gắn gần đỉnh tim hơn van 2 lá nhưng không quá 5mm.
- Van của lỗ bầu dục nằm ở bên nhĩ trái.
- Động mạch chủ nằm sau nhĩ trái, trước cột sống

2. Mặt cắt dọc buồng tim trái (Hình 8.4): từ mặt cắt 4 buồng, xoay theo chiều kim đồng hồ và hướng đầu dò về phía vai phải của thai nhi, duy trì thất trái và động mạch chủ ở cùng mặt phẳng sẽ thấy được tim bên trái với van hai lá, lá sau hơi ngắn hơn lá trước. Lá trước nối tiếp với thành sau của động mạch chủ và thành trước của động mạch chủ liên tục với vách liên thất. Van động mạch chủ nằm ở gốc động mạch chủ.

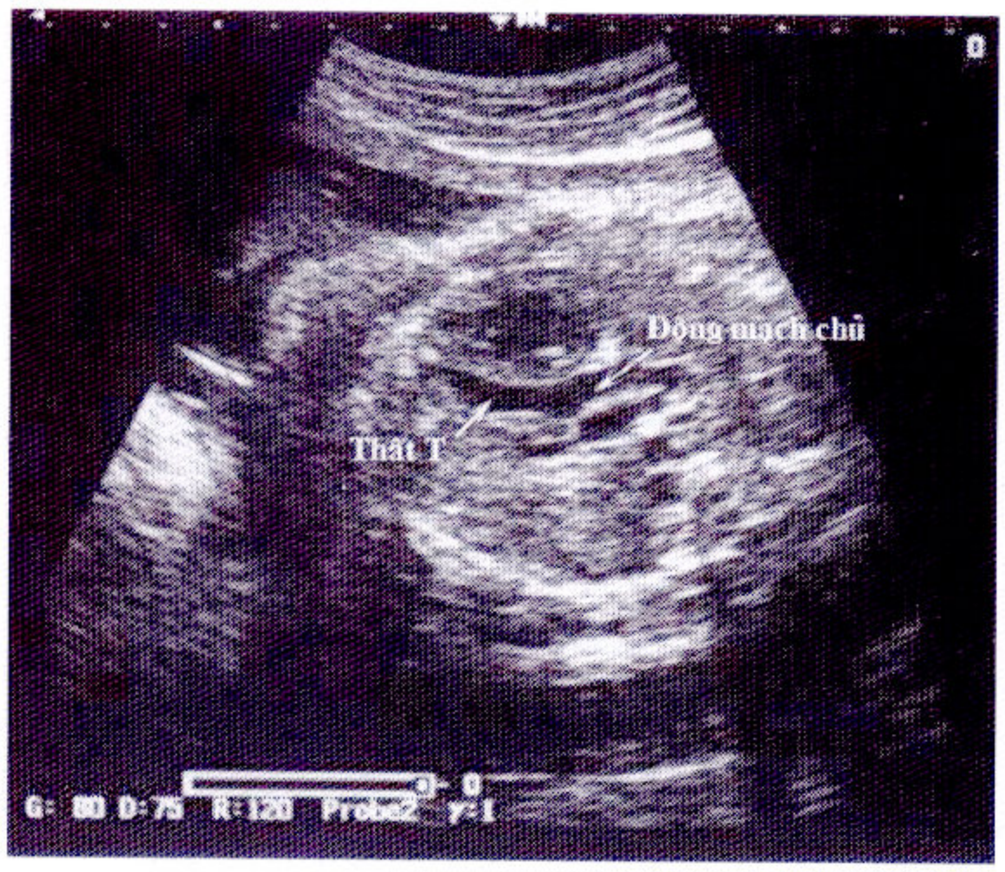

Hình 8.4: Mặt cắt dọc buồng tim trái.

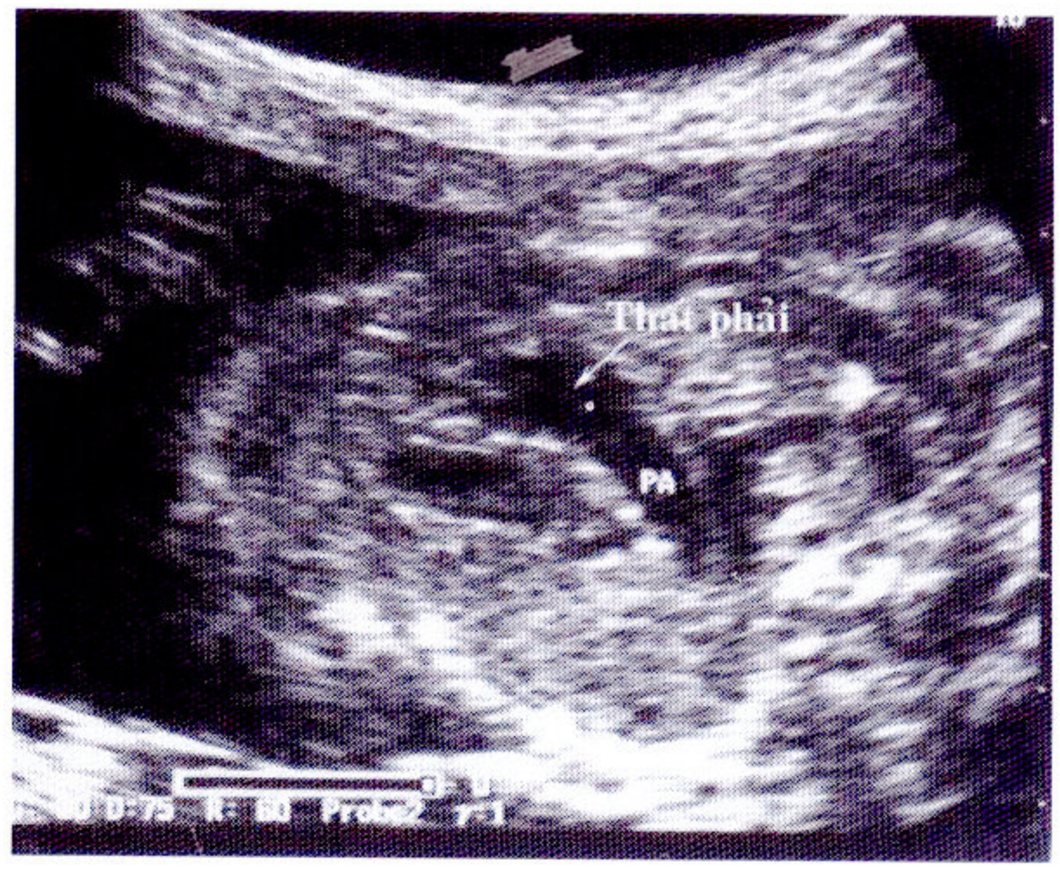

Hình 8.5: Mặt cắt dọc buồng tim phải.

3. Mặt cắt dọc buồng tim phải (Hình 8.5): tiếp tục hướng đầu dò về phía vai trái theo chiều kim đồng hồ sẽ thấy được tim phải với thân động mạch phổi xuất phát từ tâm thất phải, bắt chéo qua động mạch chủ, phân nhánh thành ống động mạch đổ vào động mạch chủ xuống và hai nhánh động mạch phổi có kích thước nhỏ hơn. Van động mạch phổi nằm ở phía trước - trên so với van động mạch chủ.

Cung động mạch chủ có những đặc điểm có thể phân biệt với ống động mạch (Hình 8.6):

- cho phân nhánh các nhánh mạch máu đầu – cổ trong khi ống động mạch không có;
- cung động mạch chủ có độ cong nhiều hơn so với ống động mạch.

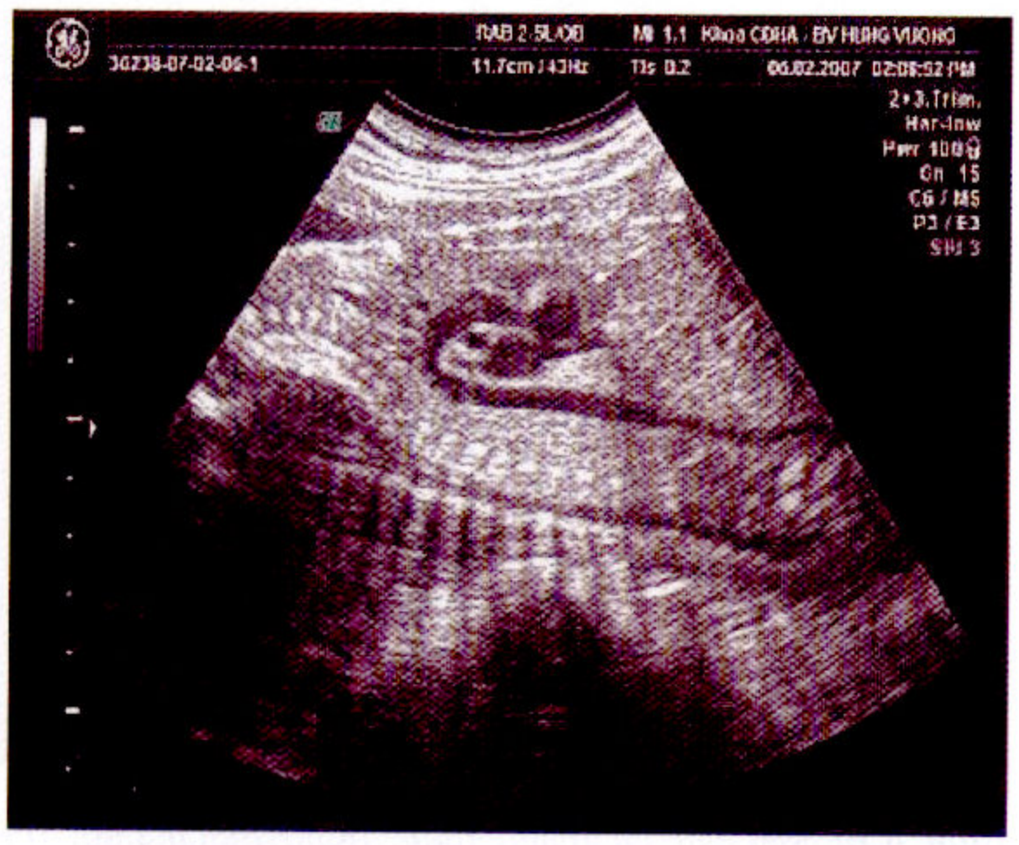

A

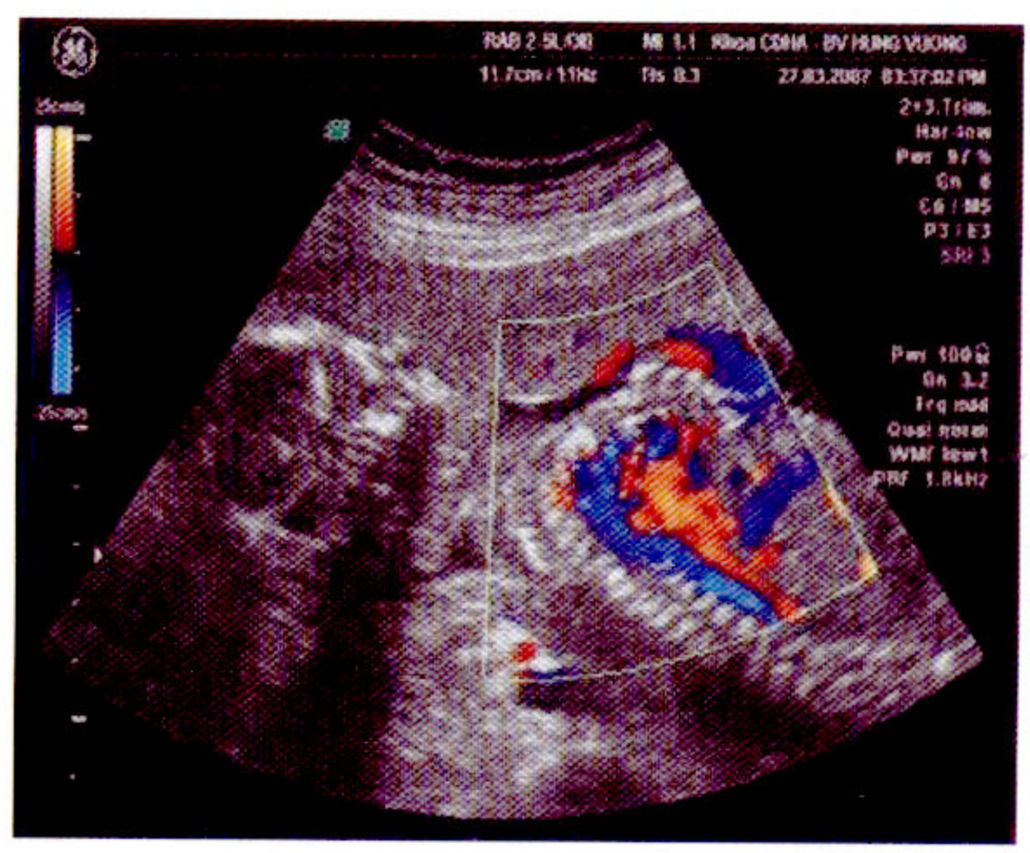

B

Hình 8.6: Cung động mạch chủ và ống động mạch
A-B. Cung động mạch chủ qua siêu âm 2D (A) và Doppler màu (B).

C

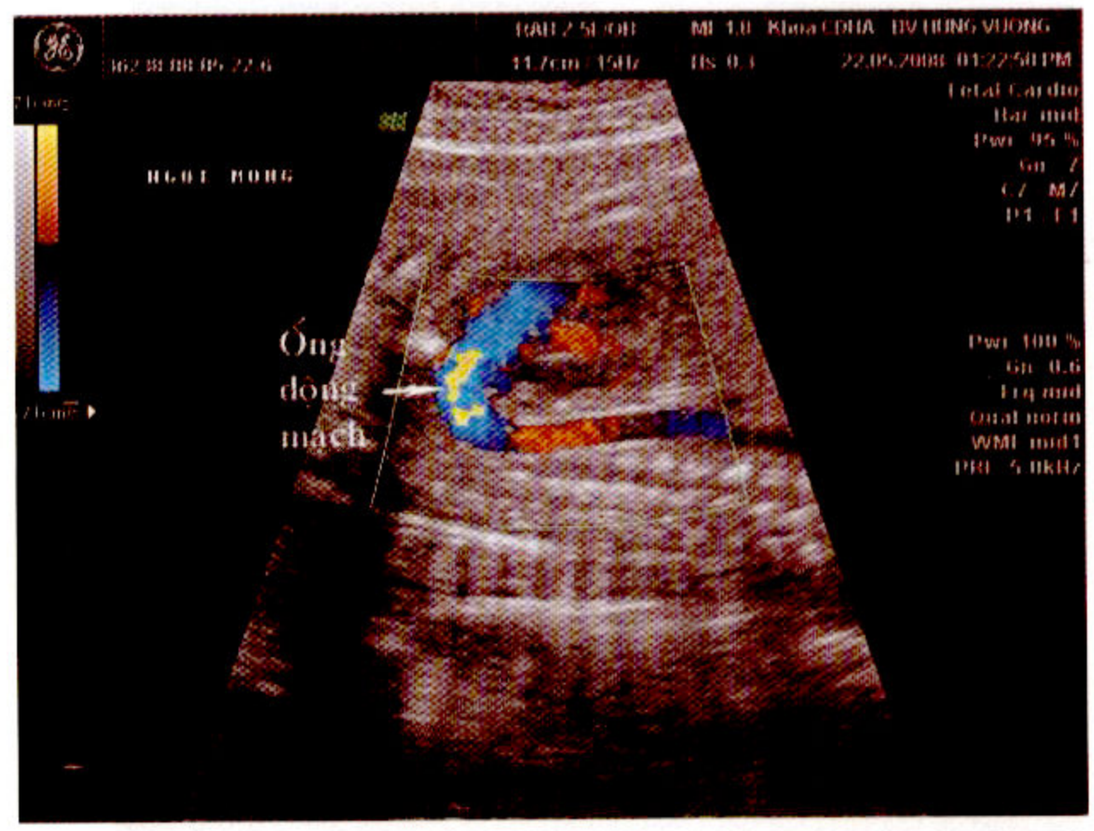

D

C-D. Ống động mạch qua siêu âm 2D (C) và Doppler màu (D).

4. Mặt cắt ngang qua động mạch chủ và dọc thân động mạch phổi (Hình 8.7): thẳng góc từ mặt cắt dọc tim trái có thể thấy được: nhĩ trái (LA), nhĩ phải (RA), vách liên nhĩ, van 3 lá (TV), thất phải (RV), van động mạch phổi (PV), thân động mạch phổi (PA), hai nhánh động mạch phổi phải và trái.

5. Mặt cắt ba mạch máu – khí quản: di chuyển đầu dò song song lên cao sẽ có mặt cắt ngang vị trí ống động mạch nhập vào cung động mạch chủ. Tĩnh mạch chủ trên và khí quản (cắt ngang) nằm ở bên phải của động mạch chủ (Hình 8.8).

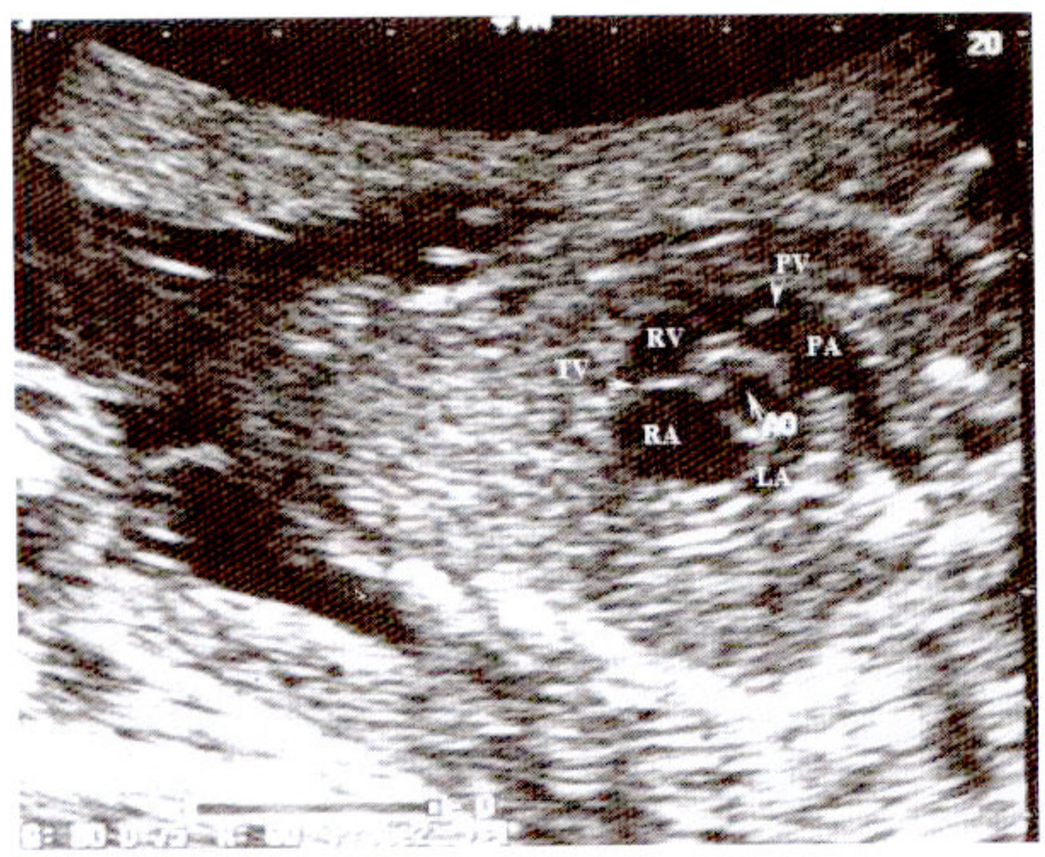

Hình 8.7: *Mặt cắt ngang động mạch chủ và thân động mạch phổi.*

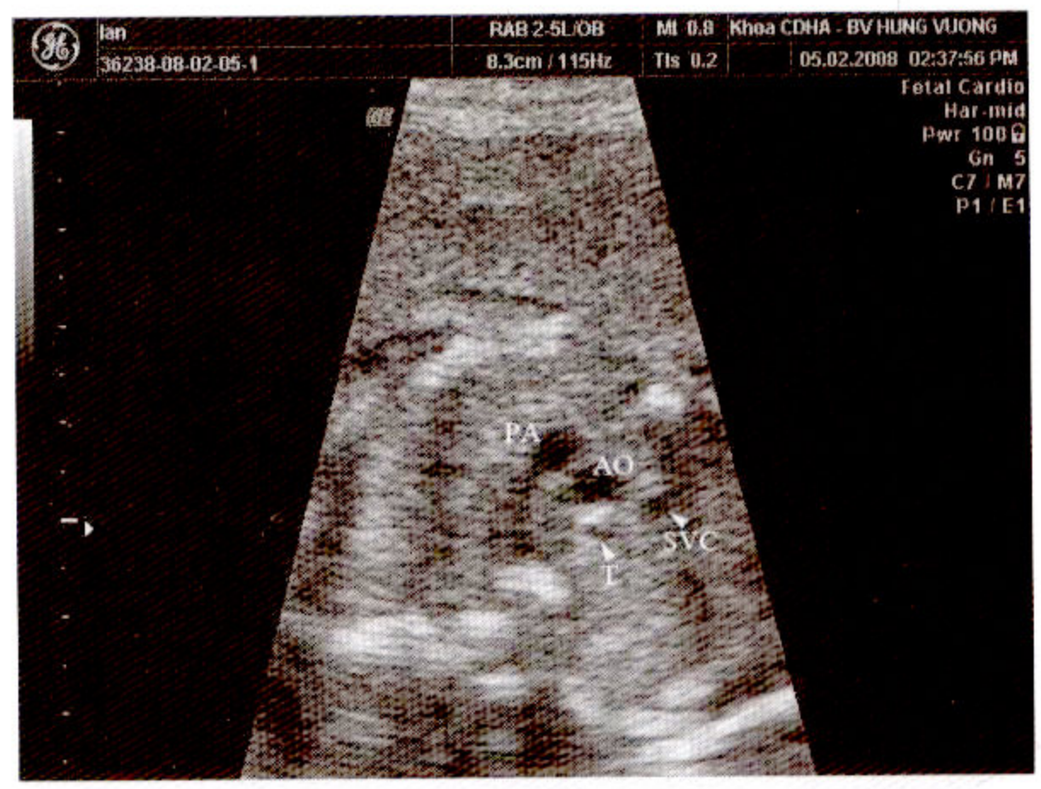

Hình 8.8. *Mặt cắt ba mạch máu: động mạch phổi (PA) cắt dọc, động mạch chủ (AO) và tĩnh mạch chủ trên (SVC) cắt ngang – khí quản (T).*

SIÊU ÂM CHỨC NĂNG TIM THAI NHI

Qua M mode có thể đánh giá được một số các trị số (Hình 8.9):

1. Kích thước các buồng tim: thường đo ở cuối kỳ tâm trương, con trỏ đặt ở vị trí thẳng góc với vách liên thất ngang qua vị trí van hai lá và van ba lá.

a. Kích thước hai buồng thất: đo từ lớp thượng tâm mạc (epicard) thất phải đến lớp thượng tâm mạc thất trái.

b. Kích thước một buồng thất: đo từ lớp nội tâm mạc (endocard) của thành tâm thất đến lớp nội tâm mạc của vách liên thất.

2. Đo bề dầy thành tâm thất và vách liên thất.

3. Đánh giá chuyển động của các van.

4. Đánh giá nhịp tim thai: rối loạn nhịp tim thai thường gặp nhất là nhịp nhĩ sớm.

a. Đặt con trỏ thẳng góc với vách liên nhĩ, ghi nhận hoạt động co bóp của thành nhĩ phải và nhĩ trái

b. Di chuyển con trỏ một góc 30 độ để ghi nhận hoạt động của thành tâm nhĩ và thành tâm thất.

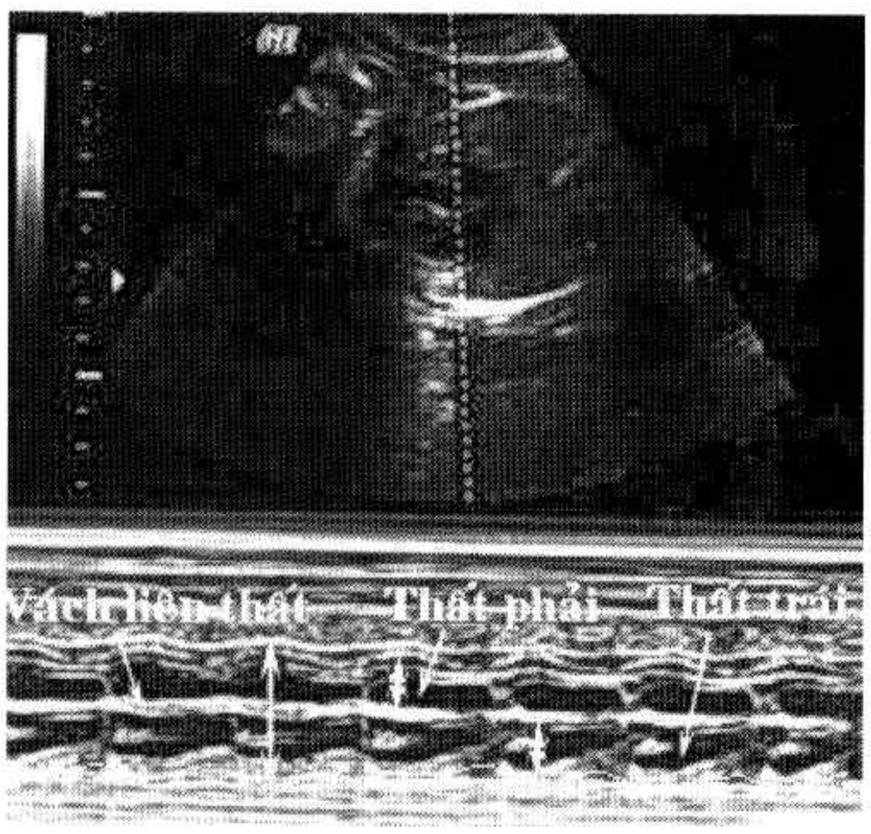

A

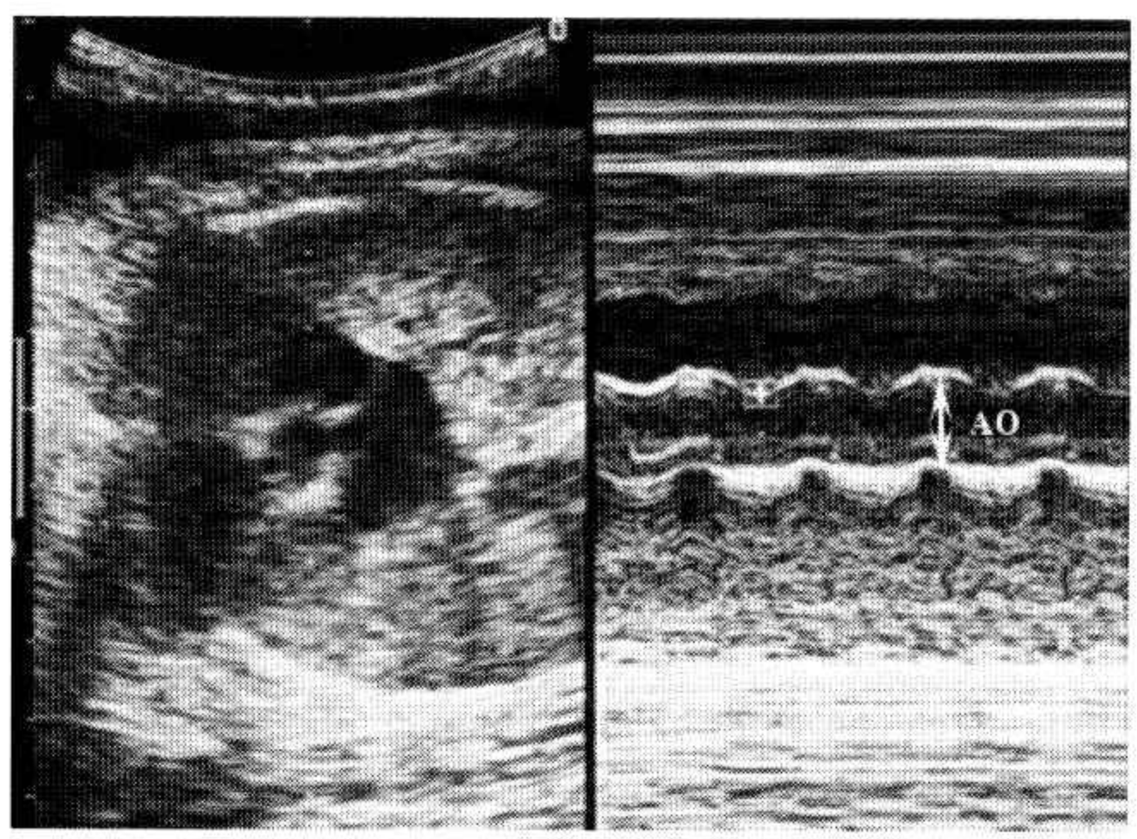

B

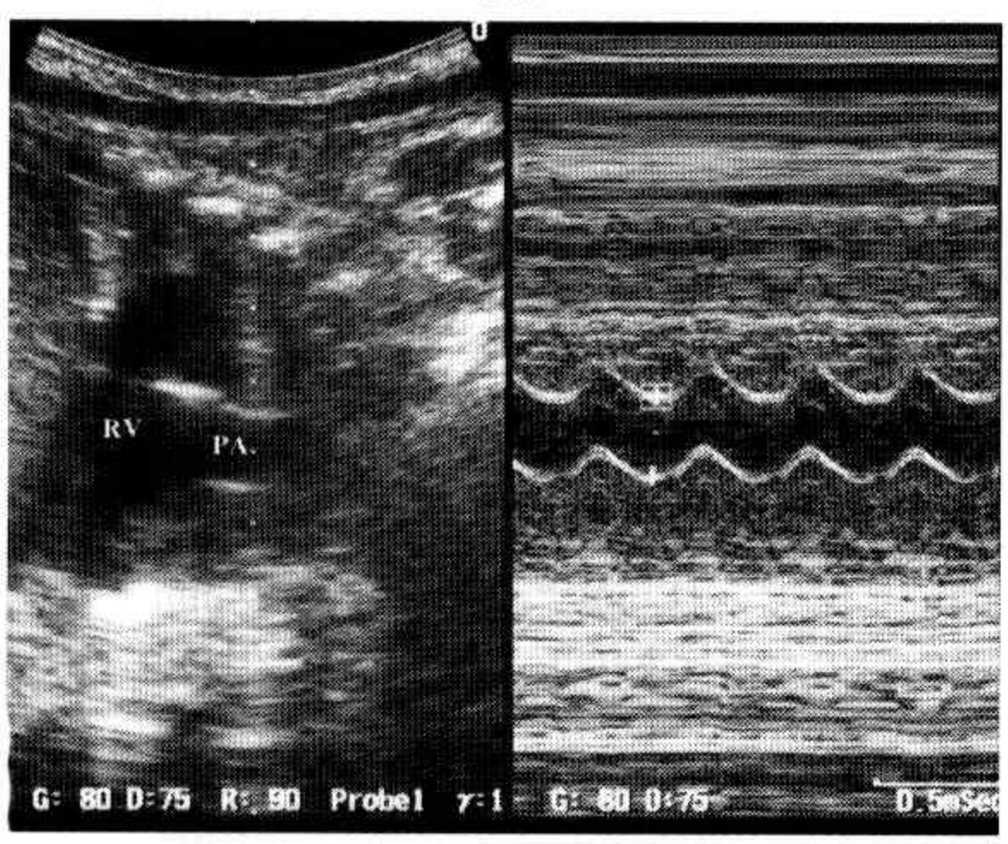

C

Hình 8.9: *Kích thước các phần tim và hoạt động của tim đo qua B/M mode.*

A. Con trỏ đặt ở vị trí ngang qua buồng thất phải, vách liên thất và buồng thất trái.

B. Con trỏ đặt ở vị trí ngang qua động mạch chủ ở mặt cắt ngang.

C. Con trỏ đặt ở vị trí ngang qua động mạch phổi ở mặt cắt dọc.

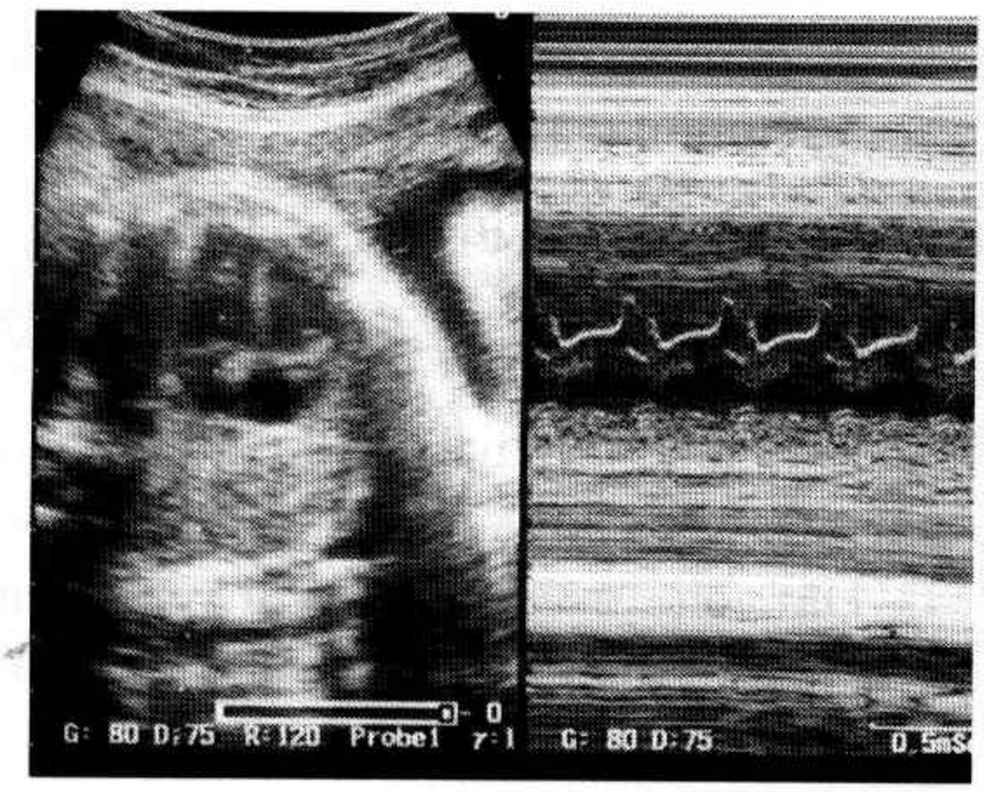

D

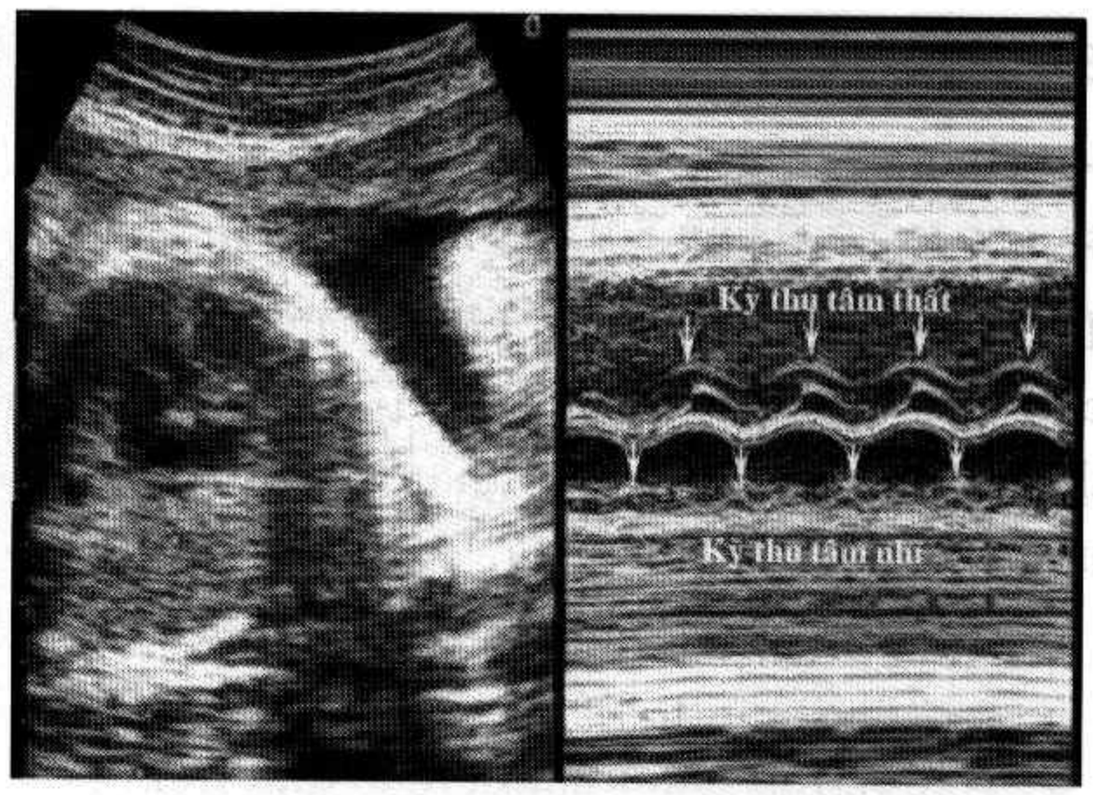

E

D. Con trỏ đặt ở vị trí ngang qua van hai lá: ghi nhận hoạt động đóng – mở của van hai lá.

E. Con trỏ đặt ở vị trí ngang qua thành tâm thất và tâm nhĩ để ghi nhận sự liên tục của mỗi nhịp nhĩ được truyền qua một nhịp thất (mũi tên).

c. Có thể dùng phương pháp ghi nhận hoạt động của thành tâm nhĩ và hoạt động đóng – mở của van động mạch chủ qua M mode Doppler màu.

d. Kích thước các buồng tim và các mạch máu lớn cũng có thể đo qua siêu âm 2D với thời gian thực (Bảng 8.1).

Bảng 8.1: Trị số số đo của các buồng tim và các mạch máu lớn *

(Theo Greggory R De Vore and John P. McGahan. Cardiac Anatomy and Sonographic Approach. Diagnostic Imaging of Fetal Anomalies. 2003; 421-450)

	Tuổi thai	-2 độ lệch chuẩn	+2 độ lệch chuẩn
Động mạch chủ và động mạch phổi chính	16 tuần 40 tuần	0.5 mm 7 mm	5mm 12 mm
Động mạch phổi phải và trái	16 tuần 40 tuần	0.5 mm 4 mm	3 mm 6 mm
Ống động mạch	16 tuần 40 tuần	1 mm 4 mm	3 mm 6 mm
Động mạch chủ đoạn lên	16 tuần 40 tuần	1 mm 6 mm	4 mm 9 mm
Động mạch chủ đoạn xuống	16 tuần 40 tuần	1 mm 5 mm	4 mm 8 mm
Bề rộng buồng nhĩ	16 tuần 40 tuần	1 mm 12 mm	8.5 mm 20 mm
Bề rộng buồng thất	16 tuần 40 tuần	1 mm 12.5 mm	9 mm 20 mm
Bề dầy vách liên thất	16 tuần 40 tuần	0.5 mm 3 mm	2 mm 5 mm
Thành sau buồng thất trái	16 tuần 40 tuần	0.5 mm 3 mm	2 mm 5 mm

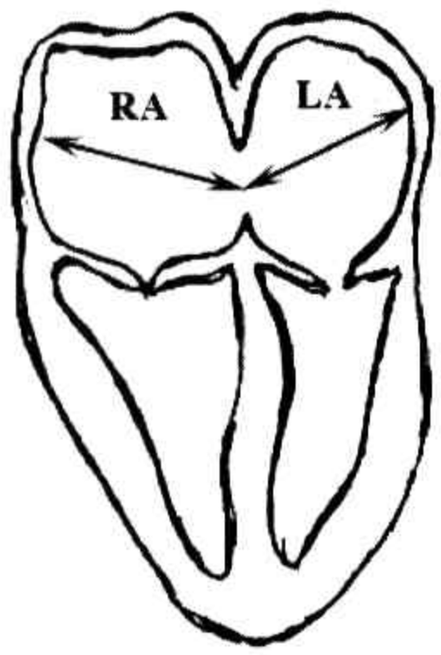

Tâm thu

A

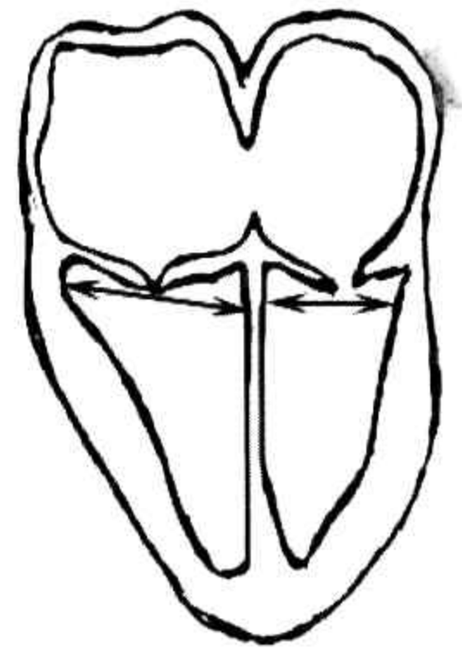

Tâm trương

B

Động mạch chủ lên



Động mạch chủ xuống

C

Ống động mạch

D

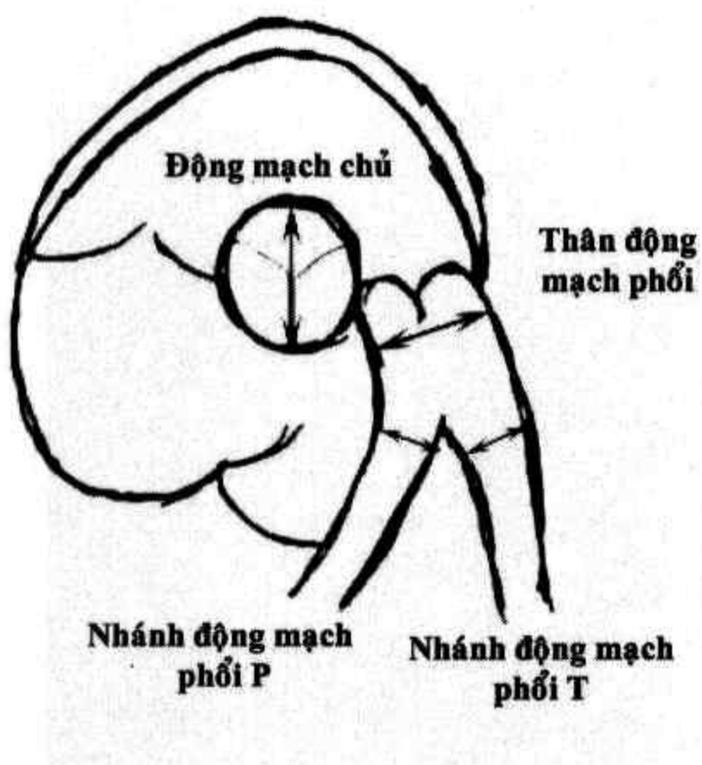

E

Hình minh họa cách đo buồng tim và các mạch máu lớn.

A. Đo hai buồng nhĩ ở kỳ tâm thu.

B. Đo hai buồng thất ở kỳ tâm trương.

C. Đo động mạch chủ ở nhánh lên và nhánh xuống.

D. Đo ống động mạch cắt ngang.

E. Đo thân động mạch phổi, hai nhánh động mạch phổi phải và trái.

SIÊU ÂM DOPPLER TIM THAI NHI

1. Doppler màu hiện nay được coi như là một phần khảo sát cơ bản tim thai nhi cùng với siêu âm 2D để xác định sự đồng nhất của dòng chảy qua tim và các mạch máu lớn để loại trừ những bất thường ở tim và các mạch máu lớn. Nếu có sự thay đổi cường độ màu hoặc dòng chảy có hướng đảo ngược sẽ cần đến sự đánh giá kỹ lưỡng hơn qua Doppler xung [4].

Các mặt cắt thường quy ứng dụng Doppler màu (Hình 8.10):

- Mặt cắt 4 buồng tim.
- Mặt cắt 5 buồng tim.
- Mặt cắt 3 mạch máu – khí quản.

2. DOPPLER XUNG

2.1. Các thông số thường sử dụng khi khảo sát Doppler xung

- Đỉnh tốc độ dòng chảy tối đa (peak velocity, PV), tính bằng cm/giây.
- Khoảng thời gian từ bắt đầu đến đỉnh (time to peak velocity, TPV hoặc acceleration time AT) tính bằng phần trăm giây.
- Tích phân vận tốc máu theo thời gian (time velocity intergral, TVI).
- Các chỉ số pulsatility index (PI) resistence index (RI), systolic to diastolic (S/D) ứng dụng trong khảo sát các mạch máu vì những chỉ số này không lệ thuộc vào giá trị tuyệt đối của vận tốc cũng như góc của tia siêu âm với hướng dòng chảy.
- Cung lượng tim đo ở vị trí các van nhĩ thất hoặc ở các đường ra, tính bằng công thức:

Cung lượng tim = TVI x Diện tích mở van x Nhịp tim

Tuy nhiên thông số này thường có sai số lớn do khó đo chính xác diện tích mở của các van tim.

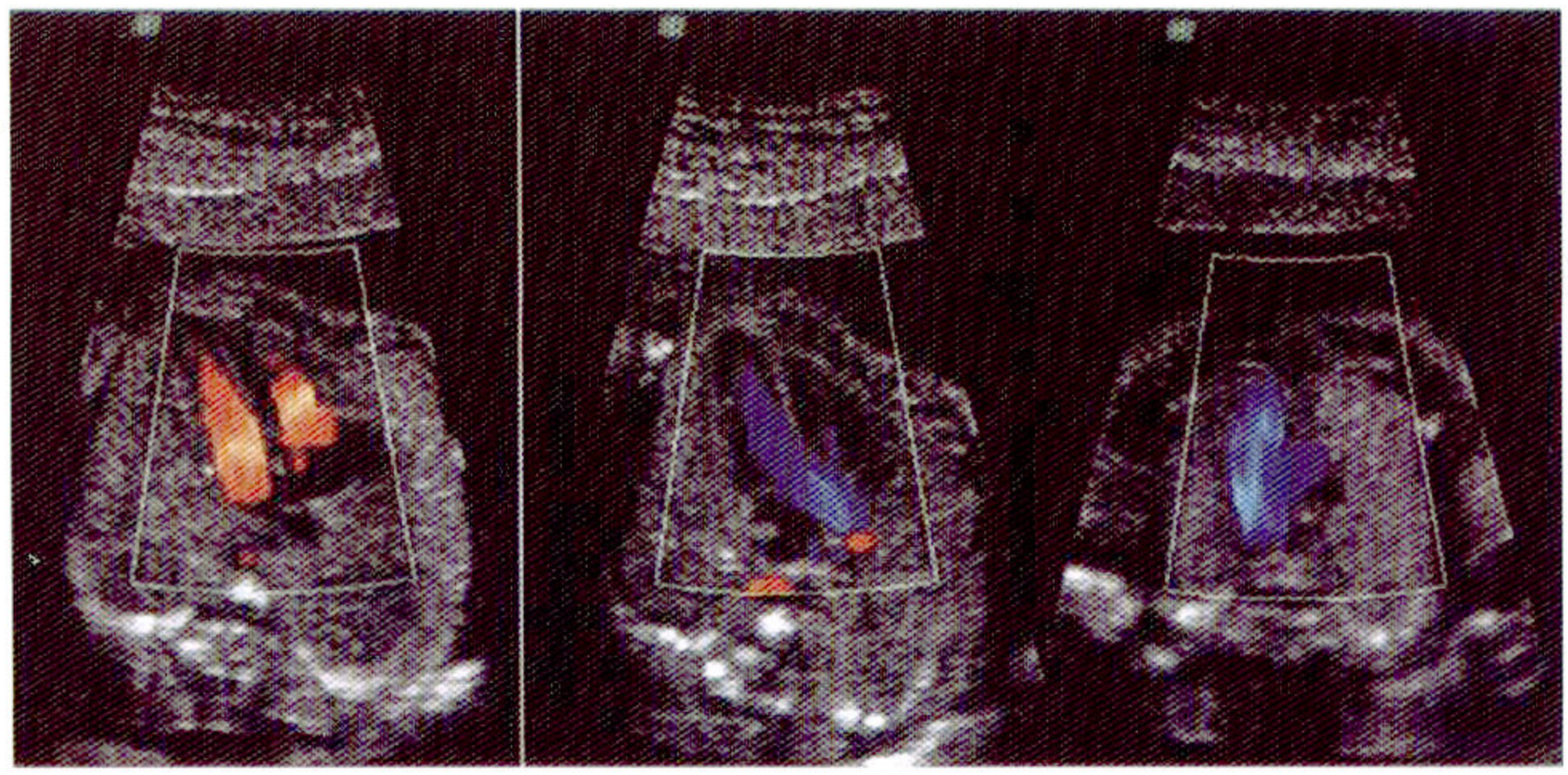

Hình 8.10. *Các mặt cắt thường quy với Doppler màu*

A. Mặt cắt 4 buồng từ mỏm.

B. Mặt cắt dọc 5 buồng.

C. Mặt cắt 3 mạch máu – khí quản.

(GE Healthcare)

2.2. Điều chỉnh các thông số kỹ thuật

Để có được những thông tin chính xác, nên đặt những thông số kỹ thuật như sau:

- Góc tới và hướng dòng chảy < 30^0.
- Độ lớn cửa sổ 2 – 3mm.
- Độ lọc thành (wall filter) 150-200Hz đối với động mạch và 50-100Hz với tĩnh mạch.
- Tần số xung lập lại (PRF) 50-90cm/s để khảo sát các buồng tim và mạch máu lớn, 10-25cm/s với những mạch máu có tốc độ dòng chảy nhỏ (tĩnh mạch phổi...)

2.3. Khảo sát tốc độ dòng chảy qua các van tim và các mạch máu

2.3.1. Tại các van nhĩ – thất

- Cửa sổ khảo sát đặt ở vị trí van 2 lá và 3 lá qua mặt cắt 4 buồng từ đỉnh (Hình 8.11).
- Phổ dòng chảy gồm hai thành phần tương ứng với hai đỉnh: E là giai đoạn bắt đầu đổ vào buồng thất và A là giai đoạn đổ đầy buồng thất chủ động từ sự co bóp của tâm nhĩ. Tỷ số giữa E và A được ứng dụng rộng rãi để đánh giá chức năng các buồng thất ở kỳ tâm trương.

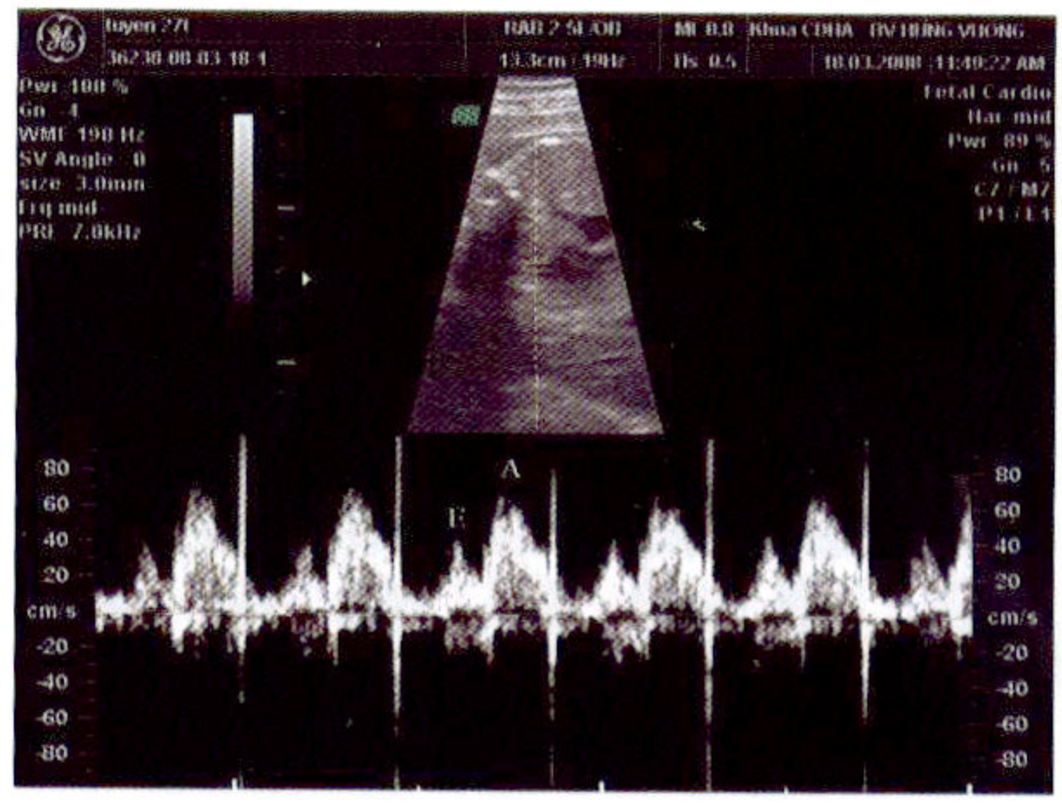

Hình 8.11. Phổ Doppler xung van nhĩ – thất.

2.3.2. Tại các đường ra

- Cửa sổ đặt ở vị trí van động mạch chủ hoặc động mạch phổi ở mặt cắt dọc hoặc ngang (Hình 8.12).
- Các thông số sử dụng là PI và TPV.

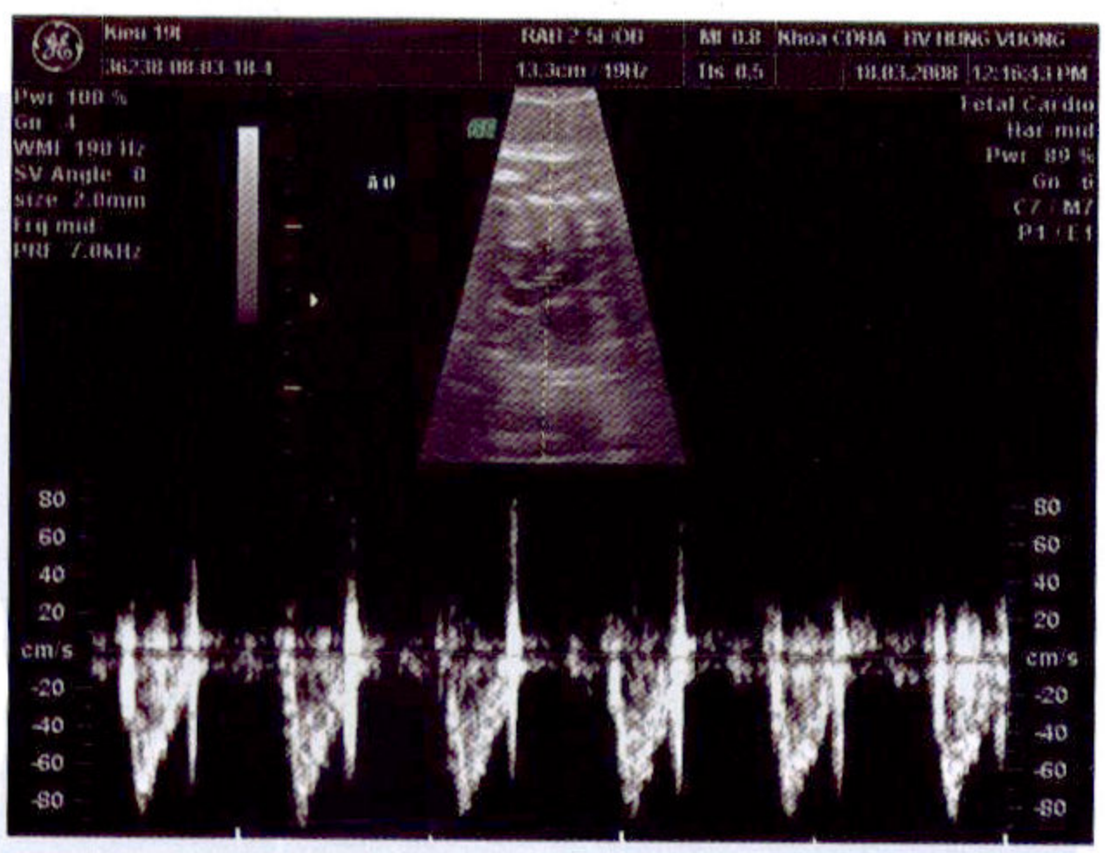

A

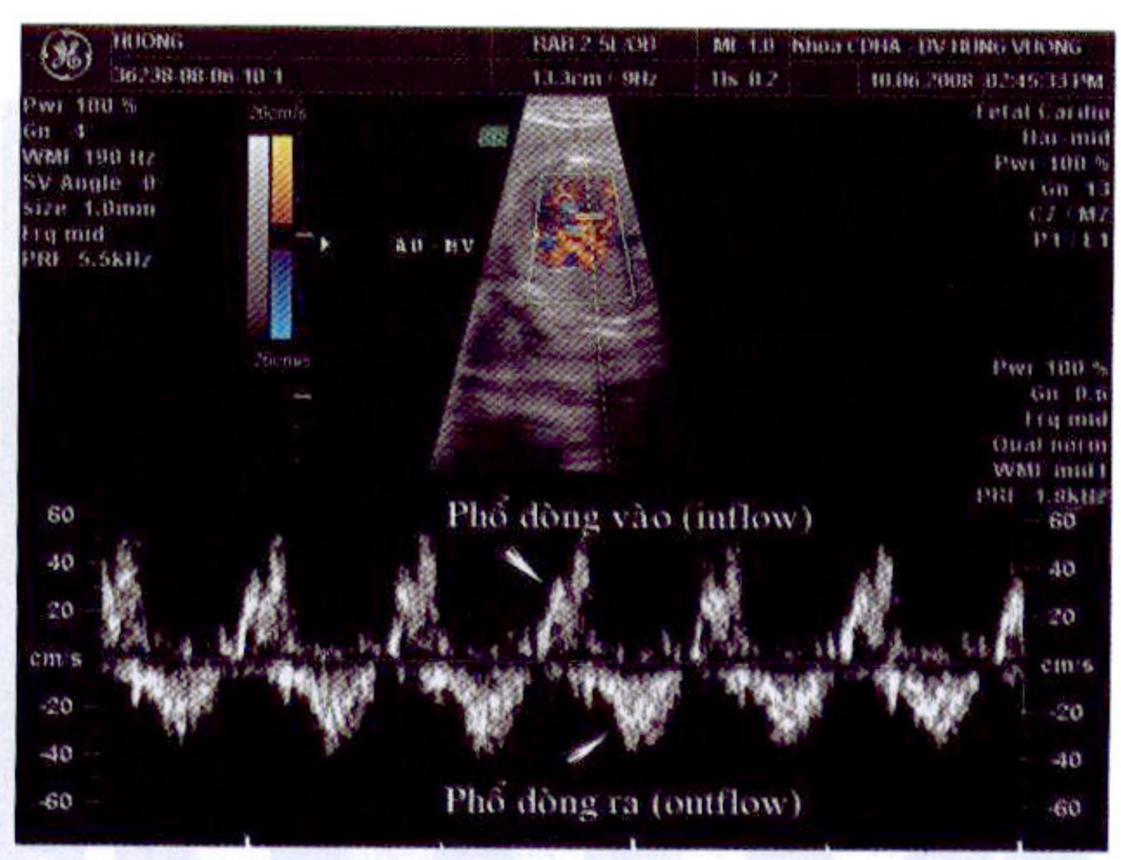

B

Hình 8.12. Phổ Doppler xung van động mạch chủ (A), phổ hai luồng vào – ra qua van hai lá và động mạch chủ (B).

2.3.3. Tại ống động mạch

- Cửa sổ đặt ở vị trí ống động mạch ở mặt cắt ngang (Hình 8.13).
- Thông số sử dụng: PV, PI.

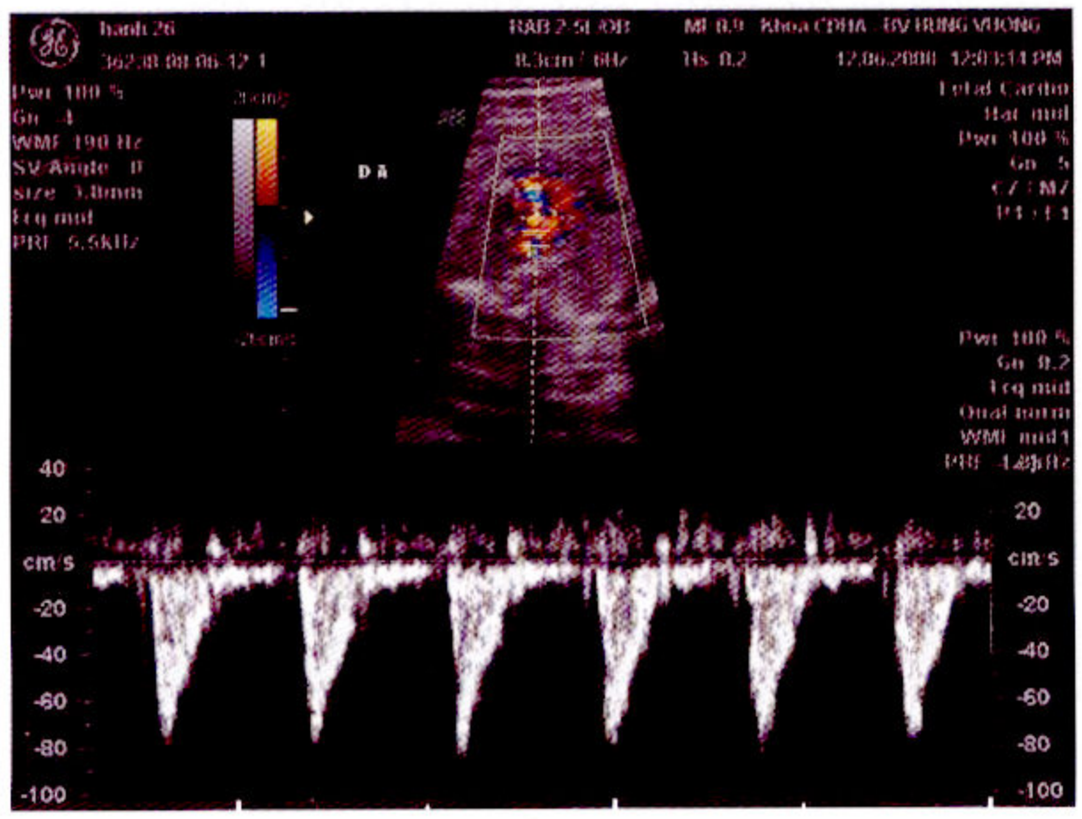

Hình 8.13. *Phổ Doppler xung ống động mạch.*

2.3.4. Tại các tĩnh mạch

- Tĩnh mạch chủ dưới
  - Cửa sổ đặt ở trước chỗ đổ vào của ống tĩnh mạch.
  - Phổ có 3 pha: pha đầu tiên dương tương ứng với kỳ thu tâm thất, pha thứ nhì kích thước nhỏ hơn dương tương ứng với thời kỳ đầu tâm trương, và pha thứ ba âm tương ứng với kỳ thu tâm nhĩ (Hình 8.14).
  - Thông số được sử dụng nhiều nhất là tỷ lệ % TVI của phổ âm (phổ đảo ngược) so với TVI của toàn bộ phổ dương [5]. Chỉ số này được cho là có liên quan đến sự chênh lệch áp suất giữa nhĩ phải và thất phải ở cuối kỳ tâm trương, phản ánh chức năng đáp ứng của buồng thất [6].
- Ống tĩnh mạch
  - Dùng Doppler màu để dễ định vị ống tĩnh mạch. Cửa sổ đặt ở vị trí ống tĩnh mạch đổ vào tĩnh mạch rốn, nơi có tốc độ dòng chảy lớn nhất.
  - Phổ có hai pha: pha đầu tương ứng với kỳ tâm thu (S), pha thứ nhì tương ứng với kỳ tâm trương (D) và một đỉnh dốc thấp tương ứng với kỳ co tâm nhĩ (a) (Hình 8.15).
  - Tỷ số S/A được dùng để đánh giá huyết động học tại ống tĩnh mạch.

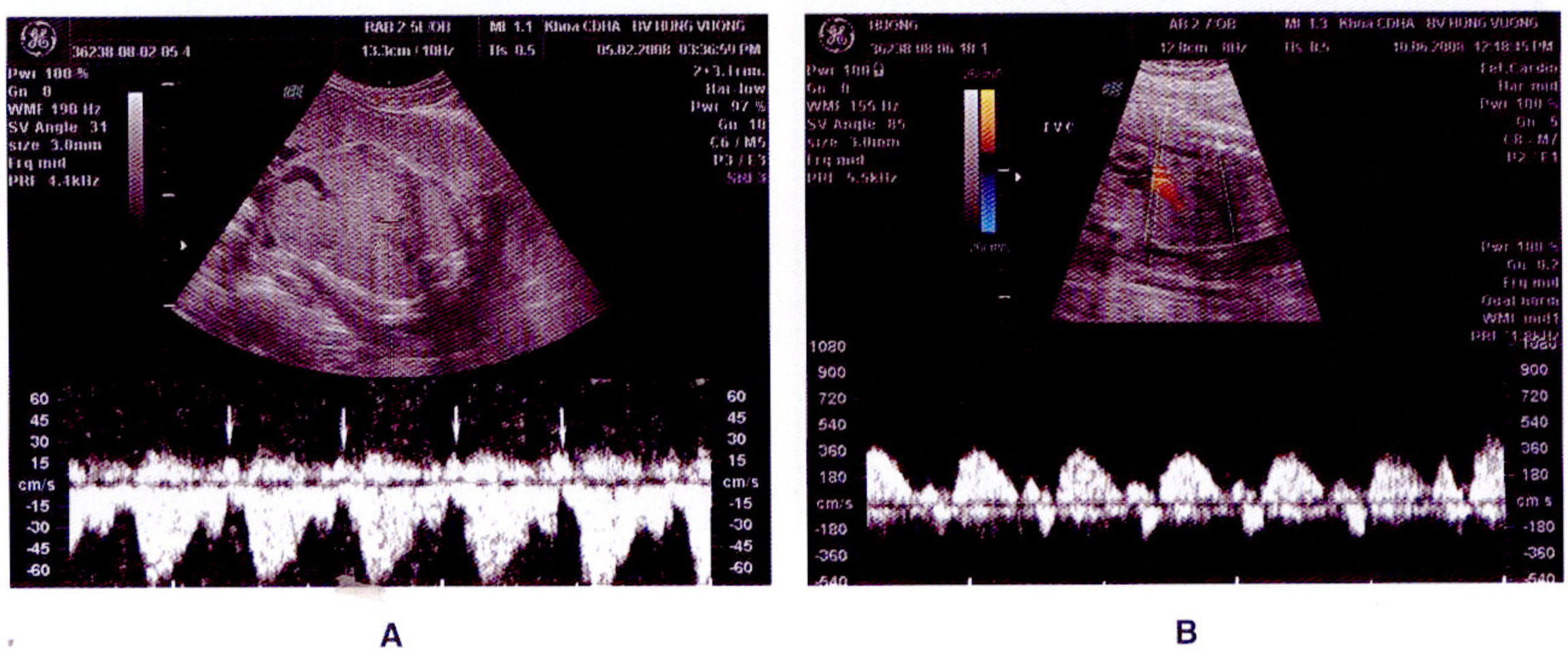

Hình 8.14. *Phổ Doppler xung tĩnh mạch gan (A) và tĩnh mạch chủ dưới (B).*

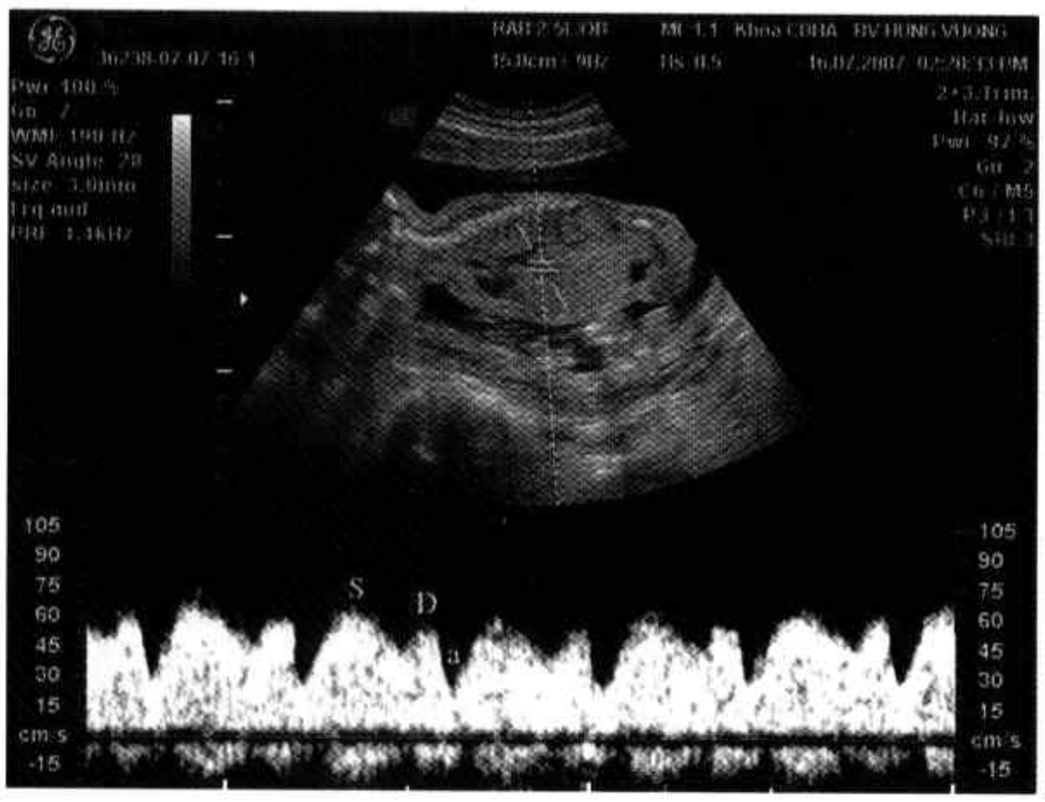

Hình 8.15. Phổ Doppler xung ống tĩnh mạch.

- Tĩnh mạch gan: phổ giống tĩnh mạch chủ dưới.
- Tĩnh mạch rốn: phổ tĩnh mạch rốn là một phổ liên tục, tuy nhiên ở thai nhỏ hơn 12 tuần có thể gặp phổ tĩnh mạch theo nhịp đập của tim do các buồng tim chưa có độ co dãn nhiều (phổ đảo ngược lớn ở tĩnh mạch chủ dưới)[7]. Sau thời gian này phổ tĩnh mạch rốn có nhịp đập là dấu hiệu không bình thường ở hệ tuần hoàn thai nhi.

3. TRỊ SỐ BÌNH THƯỜNG

Các trị số bình thường tính theo bách phân vị dựa theo tài liệu in trong quyển Sonography in Obstetrics and Gynecology – Principles and Practice, 5th ed của các tác giả Fleischer – Manning – Jeanty – Romero (Bảng 8.1 – 8.5)

Bảng 8.1. *Tỷ số E/A bình thường của van hai lá và ba lá theo các bách phân vị thứ 5, 50 và 95.*

	Van hai lá			Van ba lá		
Tuần	5th	50th	95th	5th	50th	95th
20	0.400	0.592	0.783	0.47	0.65	0.84
21	0.419	0.609	0.798	0.49	0.67	0.85
22	0.437	0.625	0.813	0.50	0.68	0.87
23	0.454	0.64	0.827	0.51	0.70	0.88
24	0.469	0.655	0.841	0.53	0.71	0.89
25	0.484	0.67	0.855	0.54	0.72	0.90
26	0.498	0.683	0.869	0.55	0.73	0.91
27	0.511	0.696	0.882	0.56	0.74	0.92
28	0.524	0.709	0.894	0.57	0.75	0.93
29	0.536	0.721	0.906	0.57	0.76	0.94
30	0.547	0.732	0.917	0.58	0.76	0.95
31	0.558	0.743	0.927	0.59	0.77	0.95
32	0.568	0.753	0.937	0.59	0.77	0.96
33	0.577	0.762	0.947	0.59	0.78	0.96
34	0.586	0.771	0.955	0.60	0.78	0.96
35	0.594	0.779	0.963	0.60	0.78	0.97
36	0.602	0.786	0.971	0.60	0.78	0.97
37	0.608	0.793	0.978	0.60	0.78	0.97
38	0.613	0.799	0.985	0.60	0.78	0.97
39	0.618	0.805	0.992	0.60	0.78	0.97
40	0.621	0.81	0.999	0.60	0.78	0.96

Bảng 8.2. *Giới hạn bình thường theo bách phân vị thứ 5, 50 và 95 của trị số đỉnh tốc độ dòng chảy (PV) và khoảng thời gian bắt đầu – đỉnh (TPV) của động mạch chủ*

	PV			TPV		
Tuần	5th	50th	95th	5th	50th	95th
20	44.29	62.29	80.29	28.13	41.93	55.73
21	45.59	63.59	81.59	28.46	42.26	56.06
22	46.90	64.90	82.90	28.79	42.59	56.39
23	48.20	66.20	84.20	29.12	42.92	56.72
24	49.50	67.50	85.50	29.45	43.25	57.05
25	50.81	68.81	86.81	29.78	43.58	57.38
26	52.11	70.11	88.11	30.11	43.91	57.71
27	53.41	71.41	89.41	30.44	44.24	58.04
28	54.72	72.72	90.72	30.77	44.57	58.37
29	56.03	74.03	92.03	31.1	44.9	58.7
30	57.33	75.33	93.33	31.43	45.23	59.03
31	58.63	76.63	94.63	31.76	45.56	59.36
32	59.94	77.94	95.94	32.09	45.89	59.69
33	61.24	79.24	97.24	32.42	46.22	60.02
34	62.55	80.55	98.55	32.75	46.55	60.35
35	63.85	81.85	99.85	33.08	46.88	60.68
36	65.15	83.15	101.15	33.41	47.21	61.01
37	66.46	84.46	102.46	33.74	47.54	61.34
38	67.76	85.76	103.76	34.07	47.87	61.67
39	69.07	87.07	105.07	34.4	48.2	62
40	70.37	88.37	106.37	34.73	48.53	62.33

Bảng 8.3. *Giới hạn bình thường theo bách phân vị thứ 5, 50 và 95 của trị số đỉnh tốc độ dòng chảy (PV) và khoảng thời gian bắt đầu – đỉnh (TPV) của động mạch phổi*

	PV			TPV		
Tuần	**5th**	**50th**	**95th**	**5th**	**50th**	**95th**
20	32.30	51.80	71.30	25.26	38.06	50.86
21	33.50	53.00	72.50	24.93	37.73	50.53
22	34.69	54.19	73.69	24.6	37.4	50.2
23	35.89	55.39	74.89	24.27	37.07	49.87
24	37.08	56.58	76.08	23.94	36.74	49.54
25	38.28	57.78	77.28	23.61	36.41	49.21
26	39.47	58.97	78.47	23.28	36.08	48.88
27	40.67	60.17	79.67	22.95	35.75	48.55
28	41.86	61.36	80.86	22.62	35.42	48.22
29	43.06	62.56	82.06	22.29	35.09	47.89
30	44.25	63.75	83.25	21.96	34.76	47.56
31	45.45	64.95	84.45	21.63	34.43	47.23
32	46.64	66.14	85.64	21.3	34.1	46.9
33	47.84	67.34	86.84	20.97	33.77	46.57
34	49.03	68.53	88.03	20.64	33.44	46.24
35	50.23	69.73	89.23	20.31	33.11	45.91
36	51.43	70.93	90.43	19.98	32.78	45.58
37	52.62	72.12	91.62	19.65	32.45	45.25
38	53.82	73.32	92.82	19.32	32.12	44.92
39	55.01	74.51	94.01	18.99	31.79	44.59
40	56.21	75.71	95.21	18.66	31.46	44.26

Bảng 8.4. *Tỷ lệ % phổ đảo ngược ở tĩnh mạch chủ dưới và S/A ở ống tĩnh mạch*

	Tỷ lệ % phổ đảo ngược			S/A		
Tuần	**5th**	**50th**	**95th**	**5th**	**50th**	**95th**
20	9.607	14.307	19.007	1.70	2.66	3.82
21	9.13	13.83	18.53	1.66	2.62	3.77
22	8.653	13.353	18.053	1.61	2.57	3.73
23	8.176	12.876	17.576	1.56	2.52	3.68
24	7.699	12.399	17.099	1.52	2.48	3.63
25	7.222	11.922	16.622	1.47	2.43	3.59
26	6.745	11.445	16.145	1.43	2.39	3.54
27	6.268	10.968	15.668	1.38	2.34	3.50
28	5.791	10.491	15.191	1.33	2.29	3.45
29	5.314	10.014	14.714	1.29	2.25	3.40
30	4.837	9.537	14.237	1.24	2.20	3.36
31	4.36	9.06	13.76	1.20	2.16	3.31
32	3.883	8.583	13.283	1.15	2.11	3.27
33	3.406	8.106	12.806	1.10	2.06	3.22
34	2.929	7.629	12.329	1.06	2.02	3.17
35	2.452	7.152	11.852	1.01	1.97	3.13
36	1.975	6.675	11.375	0.97	1.93	3.08
37	1.498	6.198	10.898	0.92	1.88	3.04
38	1.021	5.721	10.421	0.87	1.83	2.99
39	0.544	5.244	9.944	0.83	1.79	2.94
40	0.067	4.767	9.467	0.78	1.74	2.90

Bảng 8.5. *Bảng trị số bình thường theo bách phân vị thứ 5, 50, 95 của trị số cung lượng tim đo ở vị trí các đường ra*

	LCO			RCO		
Tuần	**5th**	**50th**	**95th**	**5th**	**50th**	**95th**
20	42.42	60.61	78.79	54.16	77.37	100.59
21	48.59	69.42	90.24	68.25	97.49	126.74
22	57.98	82.83	107.68	71.87	102.67	133.47
23	70.60	100.86	131.12	86.04	122.91	159.78
24	86.45	123.50	160.55	103.75	148.21	192.67
25	105.53	150.75	195.98	125.00	178.57	232.14
26	127.83	182.61	237.39	149.79	213.99	278.18
27	153.36	219.08	284.80	178.13	254.47	330.81
28	182.11	260.16	338.21	210.00	300.01	390.01
29	214.09	305.85	397.60	245.42	350.61	455.79
30	249.30	356.15	462.99	284.38	406.26	528.14
31	287.74	411.06	534.37	326.89	466.98	607.08
32	329.40	470.57	611.75	372.93	532.76	692.59
33	374.29	534.70	695.11	422.52	603.60	784.68
34	422.41	603.44	784.47	475.65	679.50	883.35
35	473.75	676.79	879.83	532.32	760.46	988.60
36	528.33	754.75	981.18	592.53	846.48	1100.42
37	586.12	837.32	1088.51	656.29	937.56	1218.82
38	647.15	924.50	1201.85	723.59	1033.70	1343.80
39	711.40	1016.29	1321.17	794.43	1134.90	1475.36
40	778.88	1112.69	1446.49	868.81	1241.15	1613.50

CÁC BƯỚC KHẢO SÁT

1. Định vị trí tim và hướng các cơ quan nội tạng ở mặt cắt ngang bụng: bình thường cột sống – dạ dày – tĩnh mạch cửa sắp xếp theo chiều quay của kim đồng hồ ở thai nhi có thế nằm ngôi đầu và ngược chiều kim đồng hồ ở thế nằm ngôi mông (Hình 8.16).

2. Khảo sát tim ở mặt cắt 4 buồng:

- Xác định trục tim và kích thước tim.
- Nhận diện các buồng tim phải và trái.
- Vách liên thất và liên nhĩ – van đập.
- Vị trí gắn của các van nhĩ – thất.

3. Khảo sát tim ở mặt cắt dọc và ngang các đường ra:

- Đường ra thất trái – động mạch chủ.

A

B

C

D

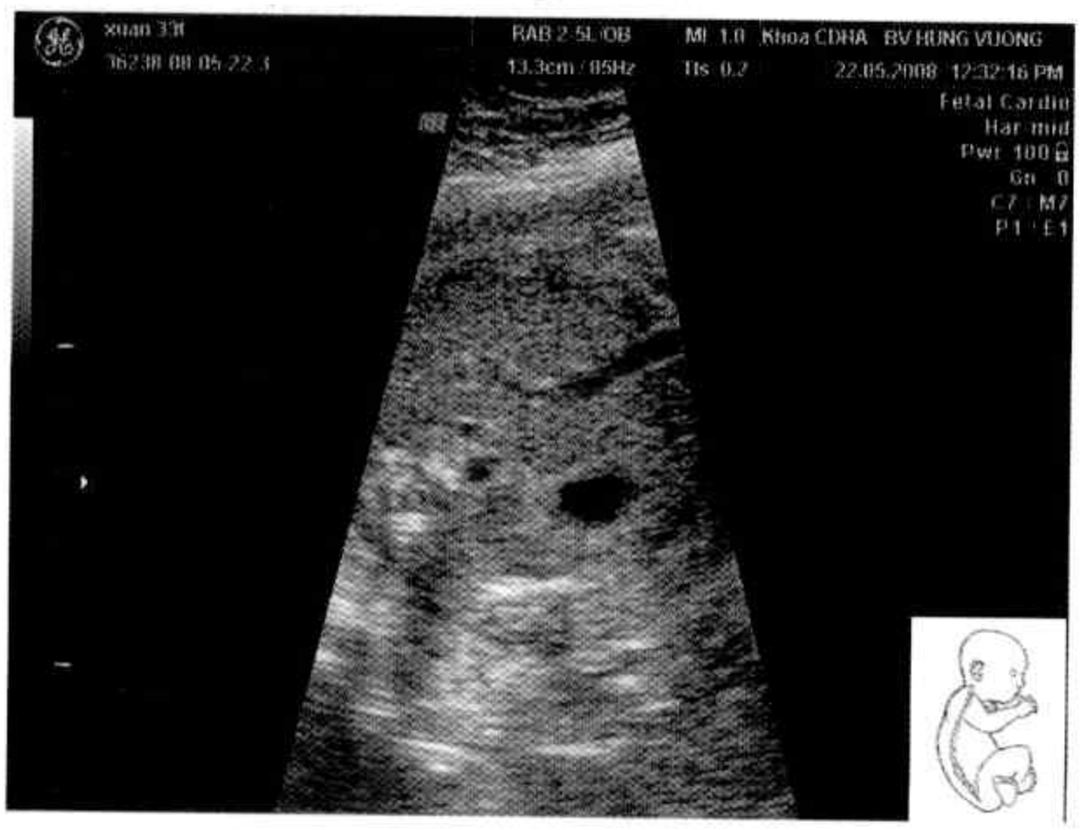

E

F

Hình 8.16. *Định hướng phủ tạng theo thế nằm của thai nhi*

A. Thai ngôi đầu, lưng bên trái.
B. Thai ngôi đầu, lưng bên phải.
C. Thai ngôi đầu, lưng phía sau.
D. Thai ngôi mông, lưng bên trái.
E. Thai ngôi mông, lưng bên phải
F. Thai ngôi mông, lưng phía sau.

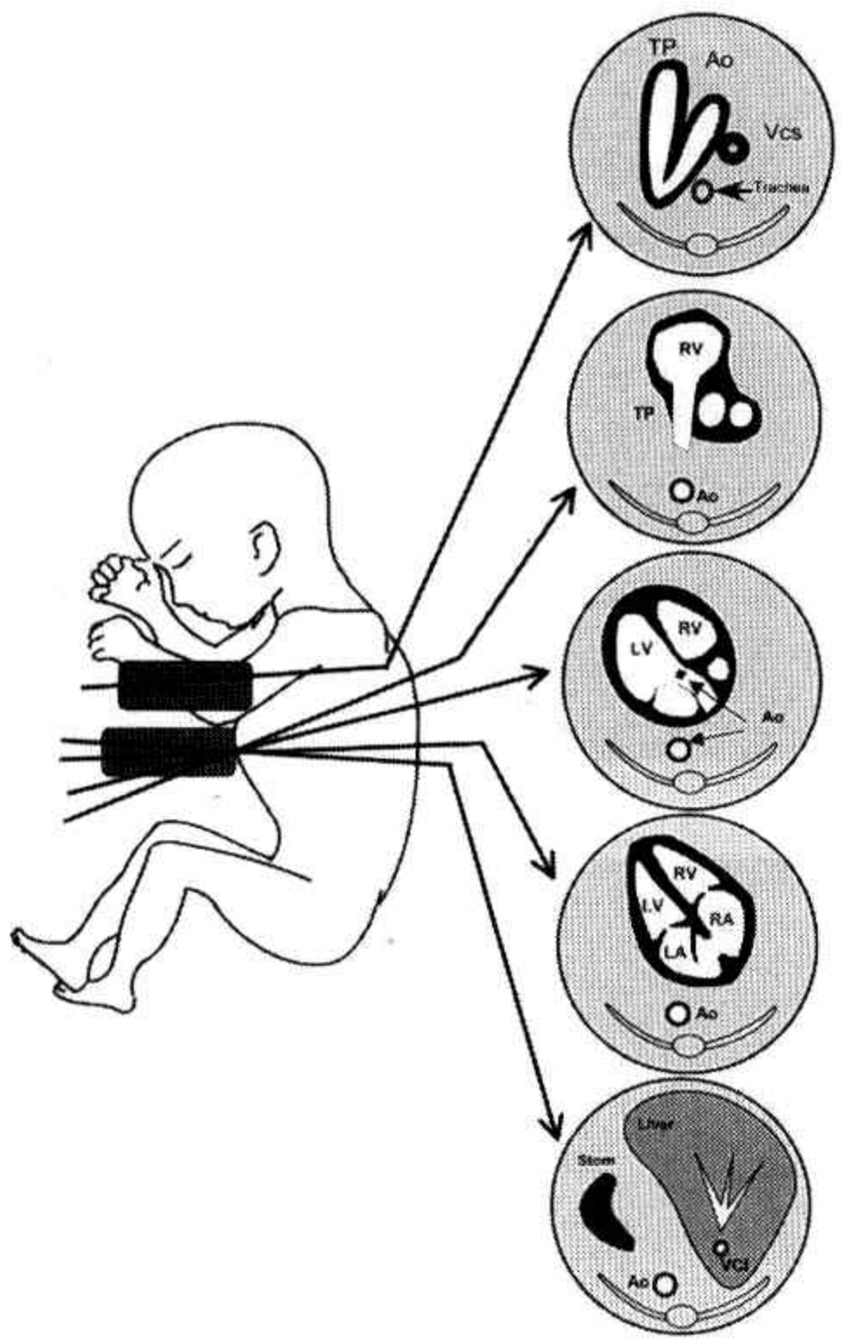

G

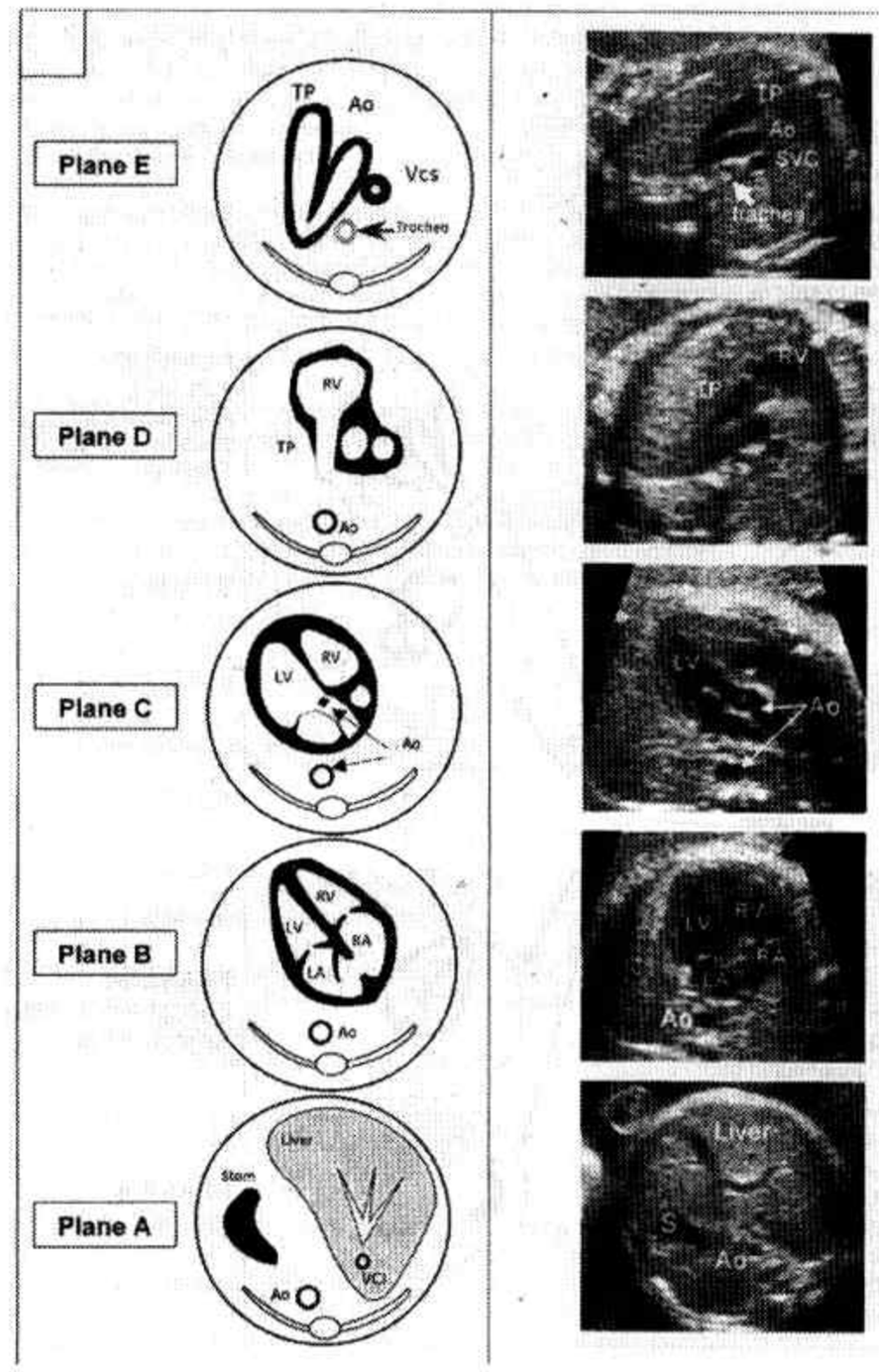

H

G-H. Các mặt cắt áp dụng khi siêu âm tim thai thường quy (theo tài liệu của giáo sư Rabih Chaoui-GE Healthcare).

- Đường ra thất phải – động mạch phổi.
- So sánh kích thước động mạch chủ và động mạch phổi.
- Sự bắt chéo của hai đại động mạch.
- Cung động mạch chủ, ống động mạch.

4. Khảo sát tim ở mặt cắt dọc và ngang các đường vào:

- Tĩnh mạch chủ trên và chủ dưới đổ vào nhĩ phải.
- Tĩnh mạch phổi trái đổ vào nhĩ trái.

5. Khảo sát hoạt động đóng mở của các van với thời gian thực

6. Khảo sát nhịp tim thai qua M mode.

7. Khảo sát tim qua siêu âm màu và Doppler: Sự thay đổi cường độ màu hoặc hướng dòng chảy đảo ngược thường có liên quan đến sự hẹp hoặc hở của các van tim.

Những bất thường có thể phát hiện ở mặt cắt 4 buồng tim:

- Tim lệch phải
- Ống nhĩ thất.
- Thông liên thất, thông liên nhĩ.
- Bệnh Ebstein.
- Tim một buồng thất.
- U cơ tim.

Những bất thường có thể phát hiện ở mặt cắt các đường ra:

- Tứ chứng Fallot.
- Thất phải có hai đường ra.
- Động mạch chủ cưỡi ngựa.
- Hoán vị đại động mạch.

- Thân chung đại động mạch.
- Hẹp eo động mạch chủ.

CÁC BẤT THƯỜNG CẤU TRÚC Ở TIM THAI NHI

1. THÔNG LIÊN NHĨ

Trong giai đoạn thành lập phôi, tâm nhĩ duy nhất thoạt đầu được phân chia thành hai buồng phải và trái bởi vách ngăn nguyên phát. Vách ngăn này chạy từ đáy tim xuống tới phần gối nội tâm mạc (endocardial cushion). Khoảng trống giữa hai cấu trúc này gọi là lỗ nguyên phát (ostium primum). Sau khi hòa nhập vào gối nội tâm mạc, vách nguyên phát trổ một lỗ thủng ở giữa gọi là lỗ thứ phát (ostium secundum). Từ bên phải của vách nguyên phát, một cái vách thứ hai thành lập che phủ một phần lỗ thứ phát, phần còn lại trở thành lỗ bầu dục và phần đập của lỗ bầu dục là đoạn dưới của vách nguyên phát (Hình 8.17A). Do đó, khuyết tật ở gần phần gối nội tâm mạc sẽ gọi là ***thông liên nhĩ lỗ nguyên phát*** và khuyết tật ở vùng lỗ bầu dục sẽ gọi là ***thông liên nhĩ lỗ thứ phát*** (Hình 8.17B).

Thông liên nhĩ không phải là một nguyên nhân gây rối loạn chức năng tim ở giai đoạn trước sanh vì sự thông thương giữa hai buồng nhĩ là hiện tượng sinh lý bình thường của thai nhi. Hầu hết các thai nhi đều không có triệu chứng lâm sàng kể cả ở thời gian chu sinh.

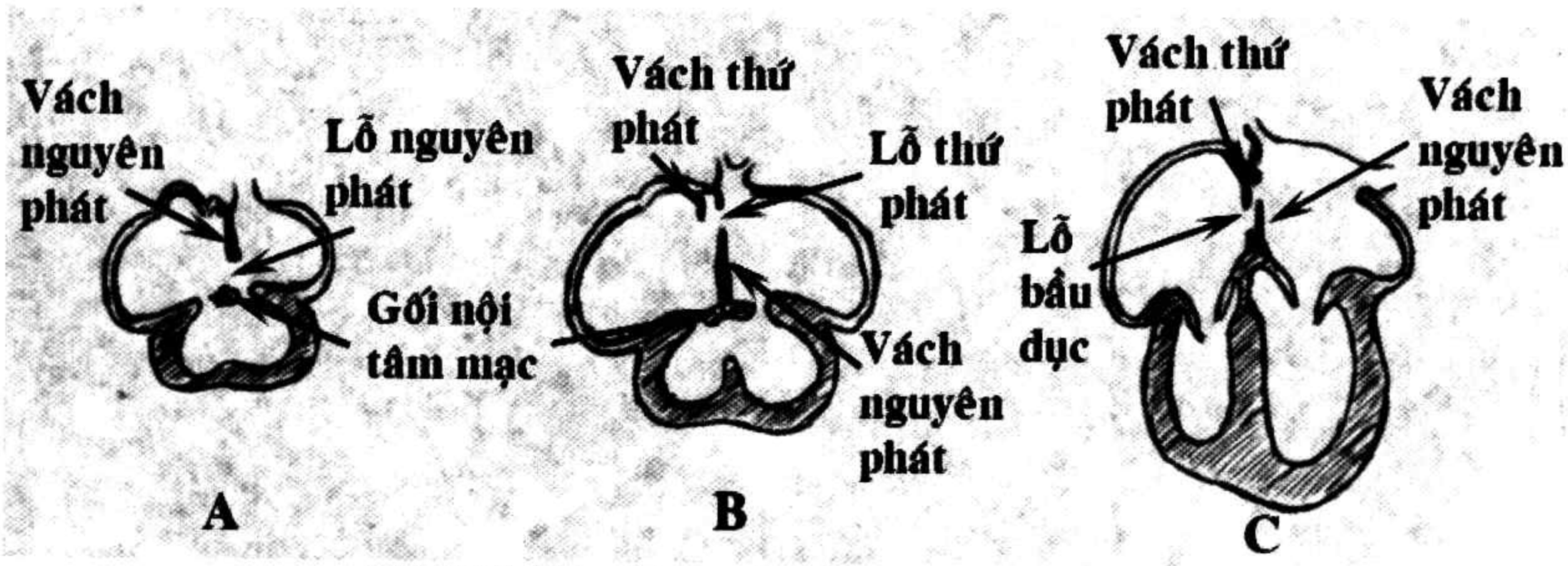

Hình 8.17A: Hình minh họa các giai đoạn thành lập vách liên nhĩ.
A. Khi phôi thai có chiều dài đầu – mông 6mm.
B. Khi phôi thai có chiều dài đầu – mông 9mm.
C. Khi thai đủ tháng.
(Medical Embryology. Jan Langman)

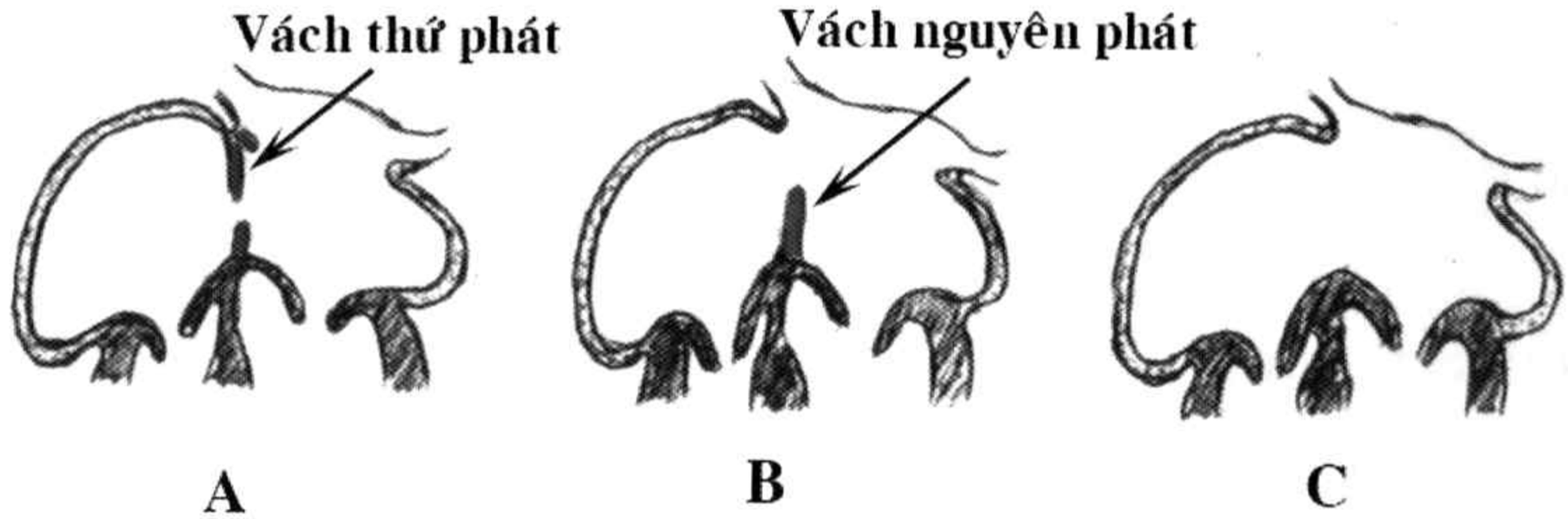

Hình 8.17B: *Hình minh họa các dạng thông liên nhĩ.*
A. Khuyết tật do sự tái hấp thu quá mức của vách nguyên phát.
B. Khuyết tật do không phát triển vách thứ phát.
C. Khuyết tật do mất hoàn toàn vách nguyên phát và thứ phát.
(Medical Embryology. Jan Langman)

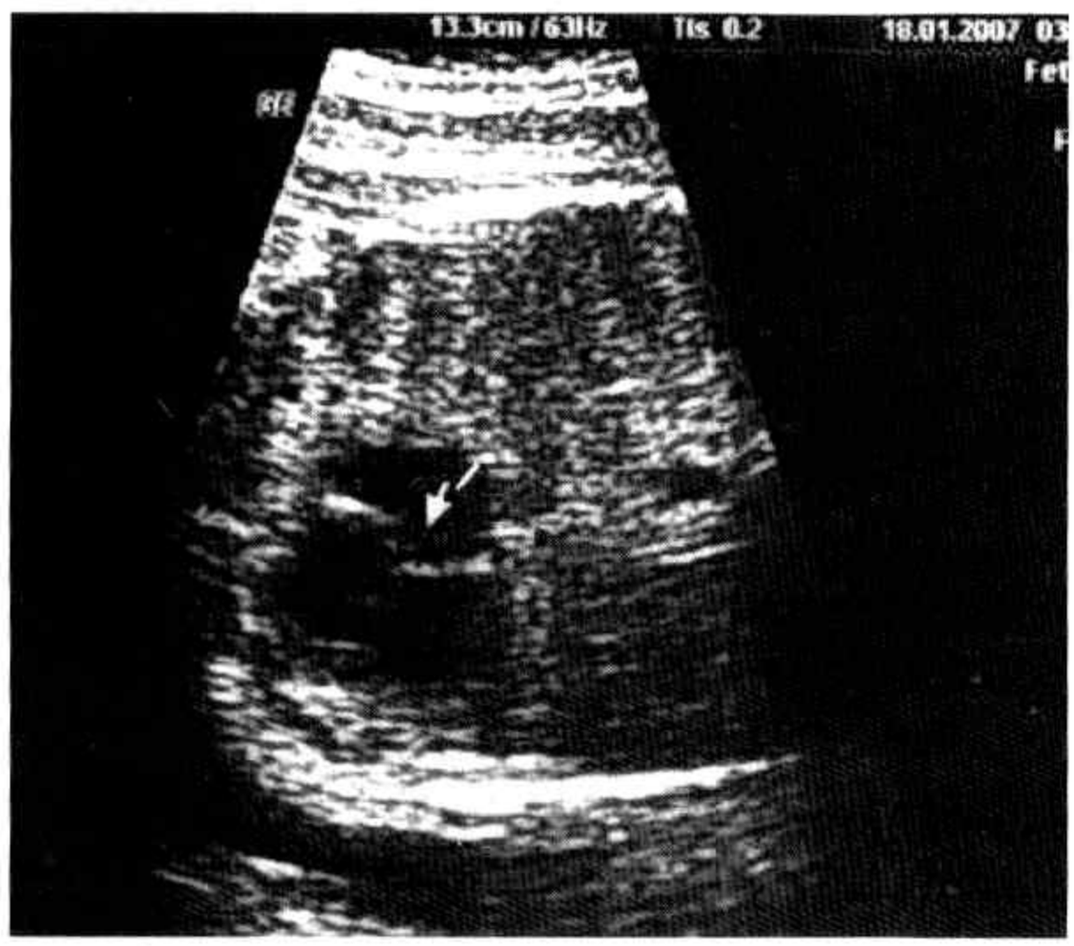

Hình 8.17C. *Khuyết tật vách ngăn tâm nhĩ không hoàn toàn: thông liên nhĩ dạng ostium primum.*

Siêu âm

Nếu chỉ là bất thường riêng lẻ thường rất khó chẩn đoán được trước sanh vì thường gặp nhất là thông liên nhĩ loại ostium secundum xảy ra ở vị trí lỗ bầu dục nên không chẩn đoán phân biệt được với sự thông thương sinh lý. Hơn nữa, những mặt cắt để thấy được lỗ thông này là mặt cắt cạnh ức phải và mặt cắt ngang dưới bờ sườn rất khó thực hiện được khi thai nằm trong tử cung.

2. THÔNG LIÊN THẤT

Đây có lẽ là khuyết tật thường gặp nhất trong số các khuyết tật ở tim thai nhi [8], được phân loại thành nhiều nhóm: khuyết tật phần quanh màng (perimembranous), phần cơ bè (trabecular), phần vào (ở vị trí chỗ gắn vào của van 3 lá) hoặc phần ra (phần phễu của thất phải).

Khuyết tật phần quanh màng chiếm 80% trường hợp thông liên thất. Khuyết tật phần cơ bè chiếm từ 5 – 20% trường hợp, thường không chẩn đoán được trước sanh do gồm nhiều lỗ thông nhỏ.

Siêu âm:

- Khảo sát ở các mặt cắt: 4 buồng, mặt cắt dọc buồng tim trái ở vị trí xuất phát của động mạch chủ và mặt cắt ngang.

- Có hình ảnh gián đoạn của vách liên thất (Hình 8.18).
- Qua Doppler màu có thể thấy được luồng thông giữa hai tâm thất qua vị trí lỗ hở. Do áp lực của hai tâm thất bằng nhau nên luồng thông thường không có hướng nhất định.
- Những lỗ thông có kích thước nhỏ hơn 1-2mm thường không thấy được trên siêu âm do nằm ngoài khả năng ly giải của máy.

Thông liên thất

A

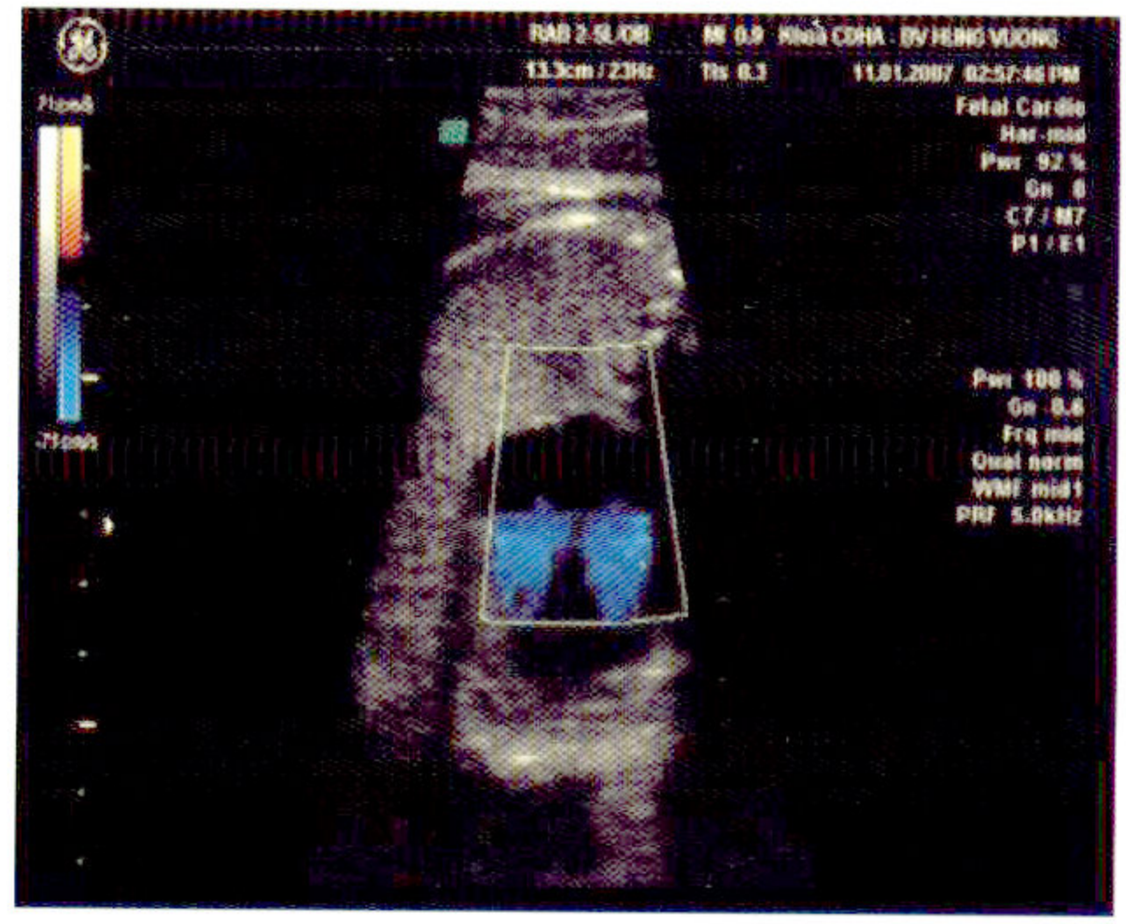

B

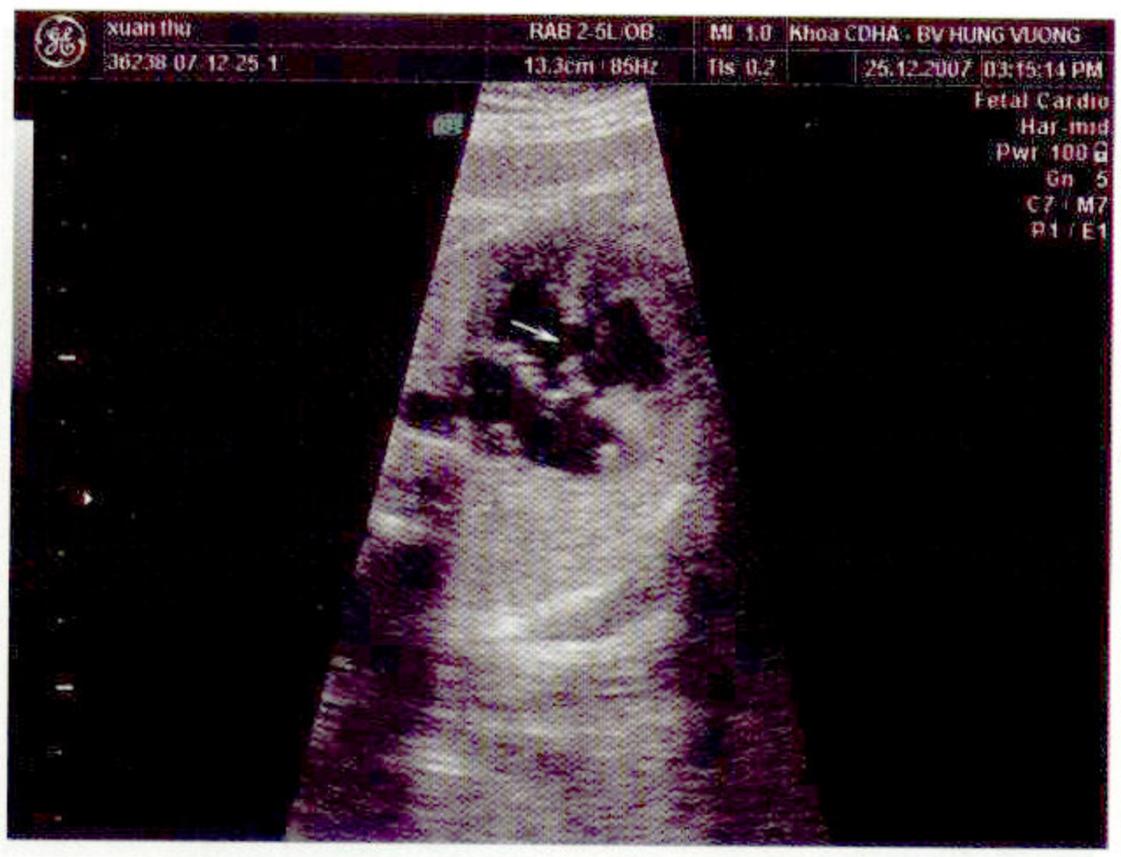

C

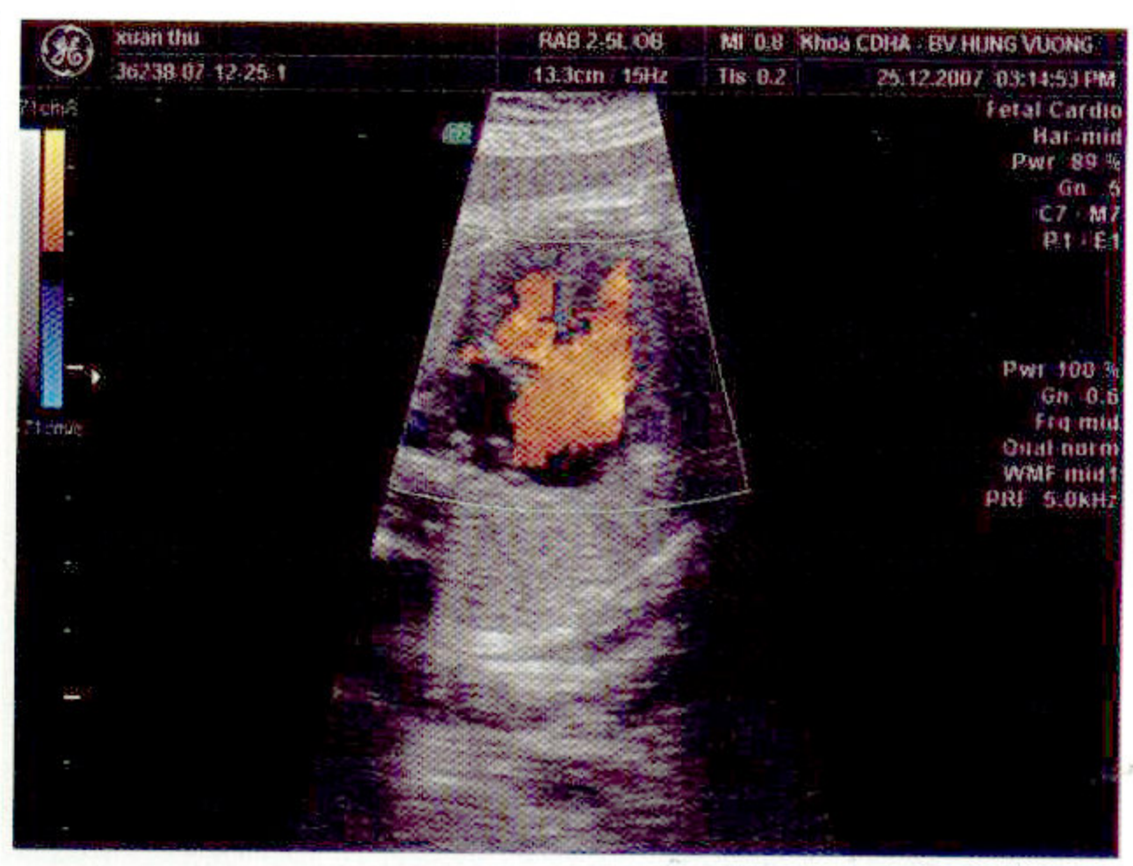

Hình 8.18:

A. Hình minh họa thông liên thất. (Medical Embryology. Jan Langman)

B. Doppler hai buồng thất bình thường. Mặt cắt bốn buồng tim từ mỏm. Hai buồng thất riêng biệt, vách liên thất liên tục từ đỉnh đến cuối buồng thất.

C-D. Gián đoạn vách liên thất (mũi tên) qua siêu âm 2D (C) và Doppler màu (D).

Thông liên thất thường không gây rối loạn huyết động học do áp suất trong hai buồng thất luôn bằng nhau ở giai đoạn trong tử cung. Phần lớn thai nhi sanh ra không có triệu chứng lâm sàng ở thời gian chu sinh trừ những trường hợp lỗ thông quá lớn. 25% trường hợp khuyết tật nhẹ ở phần cơ bè và một tỷ lệ nhỏ khuyết tật vùng quanh màng có thể bít lại tự nhiên.

3. ỐNG NHĨ THẤT

Ống nhĩ thất (atrioventricular canal) còn gọi là khuyết tật vách ngăn nhĩ thất (A-V septal defect) hoặc khuyết tật phần gối nội tâm mạc (endocardial cushion defect), có thể ở dạng thông hoàn toàn (còn tồn tại ống nhĩ thất) hoặc không hoàn toàn.

Siêu âm: khảo sát ở mặt cắt 4 buồng tim, hướng chùm tia thẳng góc với vách liên thất. Mất phần gối nội tâm mạc: một tâm nhĩ chung thông thương với hai buồng thất qua ống nhĩ thất.

- ***Ở thể thông hoàn toàn***: có thông liên nhĩ, thông liên thất, van hai lá và ba lá gắn liền nhau thành một van nhĩ thất nằm phía trên và bắc ngang hai tâm thất.
- ***Ở thể thông không hoàn toàn***: chẩn đoán thường khó hơn, dựa vào yếu tố van hai lá và ba lá gắn vào ở cùng vị trí với vách liên thất và có thông liên nhĩ dạng ostium primum.

Khuyết tật này có dự hậu xấu do thường có những bất thường khác đi kèm và thường gặp ở những thai có rối loạn nhiễm sắc thể: 60% trisomy 21 và 25% trisomy 18 [9].

A

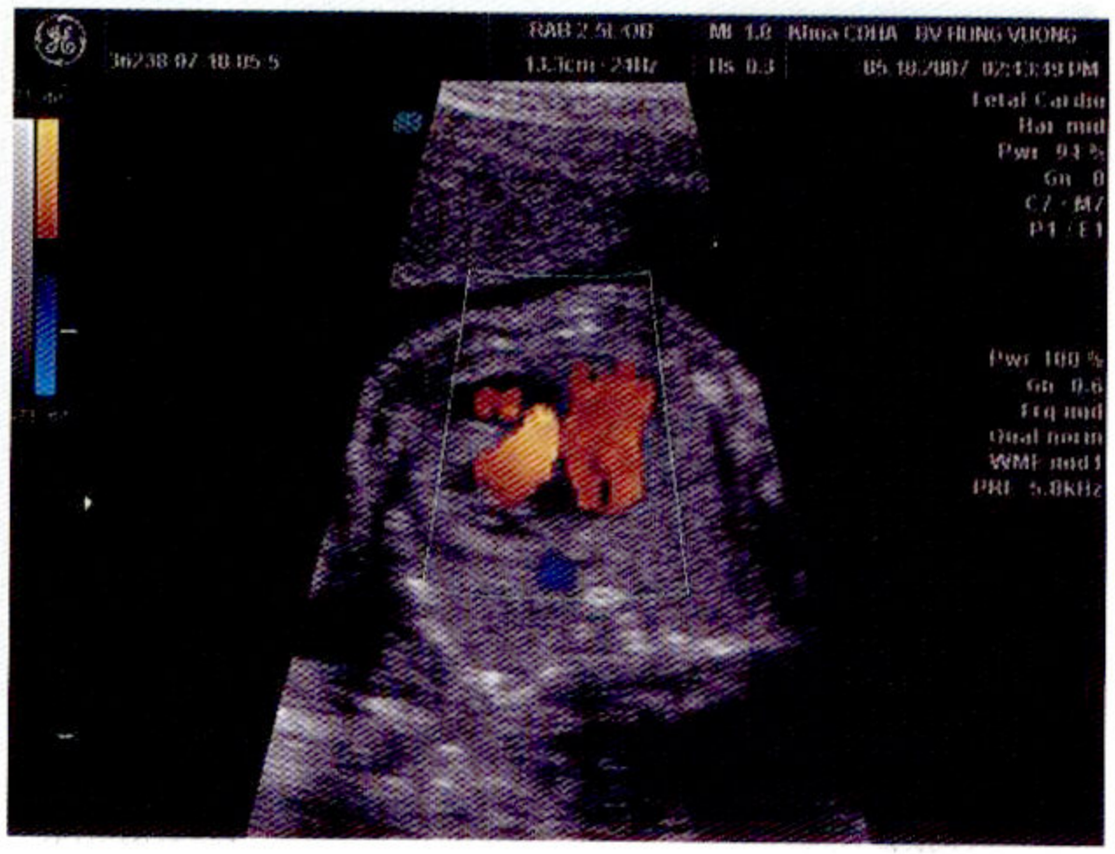

B

Hình 8.19:

A. Siêu âm 2D. *B. Doppler màu.*

4. BẤT THƯỜNG Ở TIM TRÁI

4.1. Tâm thất duy nhất

Đây là một nhóm gồm những bất thường trong đó hai buồng nhĩ thông với một buồng thất qua một van nhĩ thất duy nhất hoặc hai van nhĩ thất riêng biệt (classic double-inlet single ventricle), hoặc một tâm thất bị chột vì không có sự thông thương nhĩ – thất do teo hẹp van hai lá hoặc ba lá [10]. Tâm thất duy nhất có thể bên phải hoặc bên trái, trong vài trường hợp có thể ở trung gian. Huyết động học thay đổi tùy trường hợp, tùy loại và có những bất thường khác ở tim đi kèm hay không.

4.2. Hẹp van động mạch chủ

Hẹp van động mạch chủ gồm nhiều dạng tùy thuộc vào vị trí phía trên van, tại van hoặc phía dưới van. Trong khi loại hẹp phía trên và dưới van thường không thể hiện ở giai đoạn chu sinh, loại hẹp tại van là một nguyên nhân gây suy tim sung huyết ở thai nhi và trẻ sơ sinh [11]. Hẹp van động mạch chủ cũng là một khuyết tật thường gặp ở những thai chậm tăng trưởng trong tử cung [12].

Siêu âm

- Trường hợp nhẹ thường không phát hiện được qua siêu âm trước sanh.
- Trường hợp nặng có thể thấy van động mạch chủ dầy và cử động bị giới hạn.
- Phì đại thất trái. Thường có kèm theo hở van hai lá.
- Doppler màu sẽ thấy dòng xoáy ở sau vị trí thắt hẹp.
- Tăng vận tốc dòng chảy qua van động mạch chủ. Vận tốc dòng chảy giảm dần theo tuổi là một dấu hiệu xấu do sự suy giảm lực bơm máu của tim trái [13].

5. THẮT EO ĐỘNG MẠCH CHỦ

(Coarctation of the aorta)

Đây là một bất thường thắt hẹp khu trú, có thể chỉ là một tổn thương dạng nhú nhô vào lòng ống hoặc teo hẹp một đoạn ở một phần cung động mạch chủ. Vị trí thường gặp nhất ở giữa động mạch dưới đòn trái và ống động mạch. Trên siêu âm có thể thấy chỗ thắt eo vào trong lòng động mạch chủ ở thai gần đủ tháng [14]. Tuy nhiên khoảng 50% trường hợp không thấy được hình ảnh này ở thai nhi trong giai đoạn trước sanh. Chẩn đoán thường dựa vào những dấu hiệu gián tiếp.

Siêu âm:

- Phì đại nhĩ phải và thất phải (>1.3 lần kích thước thất trái).
- Tăng dòng chảy qua van ba lá (> 2 lần dòng chảy qua van hai lá).
- Doppler màu có dòng xoáy qua vùng thắt hẹp.
- 50% trường hợp động mạch phổi tăng kích thước [15,16]

5.1. Gián đoạn cung động mạch chủ

Đây có thể coi là một dạng bất thường nghiêm trọng của thắt eo động mạch chủ [17]. Nhiều loại nhỏ được phân chia tùy theo vị trí chỗ gián đoạn, trong đó vị trí gây tử vong nhiều nhất là ở đoạn nằm giữa động mạch không tên bên phải và động mạch cảnh chung bên trái. Bất thường đi kèm theo thường là thông liên nhĩ, thông liên thất, hẹp phía dưới van động mạch chủ, thiểu sản cung động mạch chủ nhánh lên.

Siêu âm

- Ở mặt cắt dọc, theo dấu được động mạch chủ đến động mạch cảnh, không thấy đoạn vào động mạch chủ xuống.

- Không thấy hoặc thiếu nhánh lên đầu cổ từ cung động mạch chủ [18].
- Thất phải có kích thước lớn hơn thất trái.

5.2. Thiểu sản tim trái

Đây là một bất thường trong đó thất trái có kích thước rất nhỏ, kèm theo hẹp van hai lá và/hoặc van động mạch chủ. Máu lên vùng đầu cổ và động mạch vành được cung cấp ngược dòng từ ống động mạch.

Siêu âm

- Thất trái và động mạch chủ lên có kích thước nhỏ (Hình 8.20).
- Không thấy hoạt động của van hai lá và cử động co bóp của thất trái.
- Hẹp nhánh động mạch chủ lên.
- Hẹp van động mạch chủ.

6. BẤT THƯỜNG Ở TIM PHẢI

6.1. Hẹp van động mạch phổi

Hẹp van động mạch phổi thường gặp nhất dưới dạng các lá van dính vào nhau. Tùy mức độ teo hẹp nhiều hay ít có thể gây ra rối loạn huyết động học. Sự gia tăng áp suất trong buồng thất phải dẫn đến phì đại thất phải và/hoặc teo hẹp động mạch phổi (Hình 8.21). Trường hợp nặng có thể dẫn đến tình trạng suy tim sung huyết.

Siêu âm

- Siêu âm với thời gian thực sẽ thấy van động mạch phổi không mở hoàn toàn, các lá van có thể dầy hơn bình thường.
- Phì đại lớp cơ thất phải thường khó phân biệt với lớp cơ bình thường.

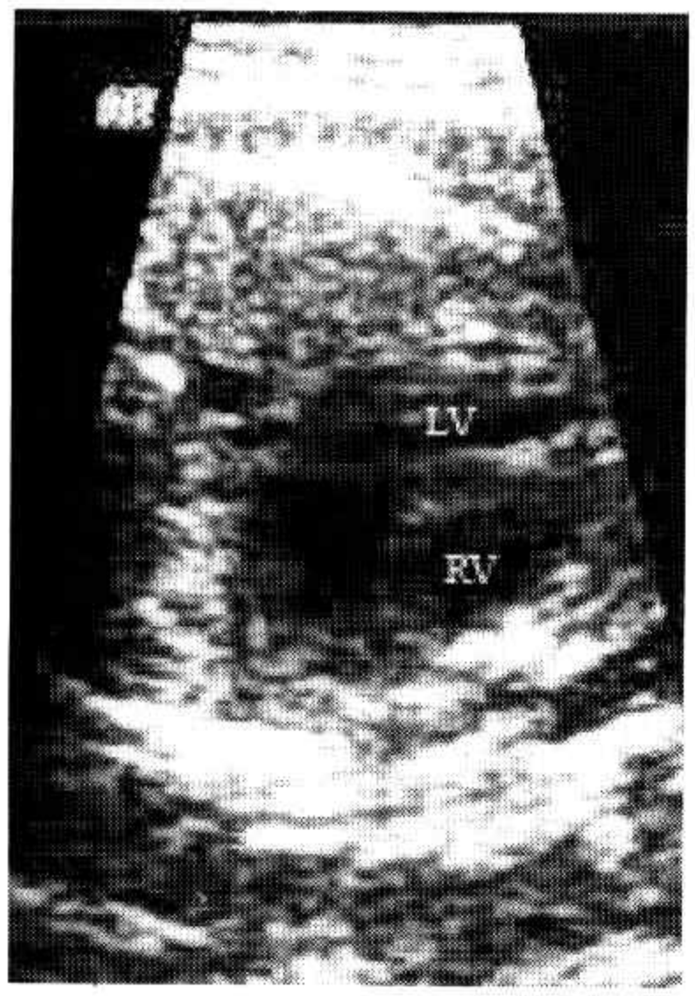

A

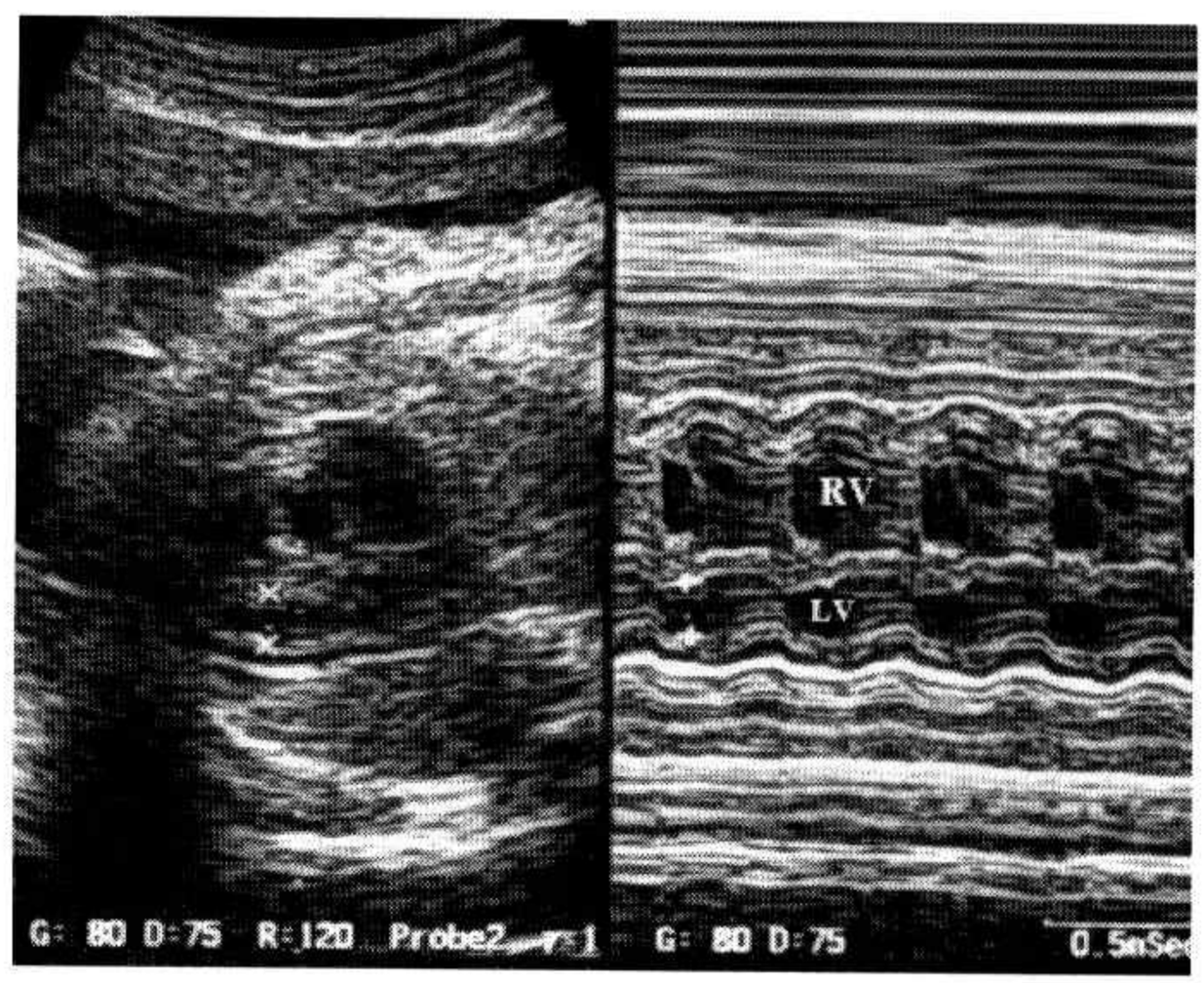

B

Hình 8.20: *Thiểu sản tim trái*

A. Thai nhi nằm nghiêng, đầu ở dưới, lưng bên trái. Mặt cắt bốn buồng tim: nhĩ trái và thất trái có kích thước nhỏ hơn so với nhĩ phải và thất phải.

B. M mode: con trỏ đặt ở vị trí ngang qua hai buồng thất. Buồng thất trái (LV) có kích thước nhỏ hơn so với buồng thất phải (RV).

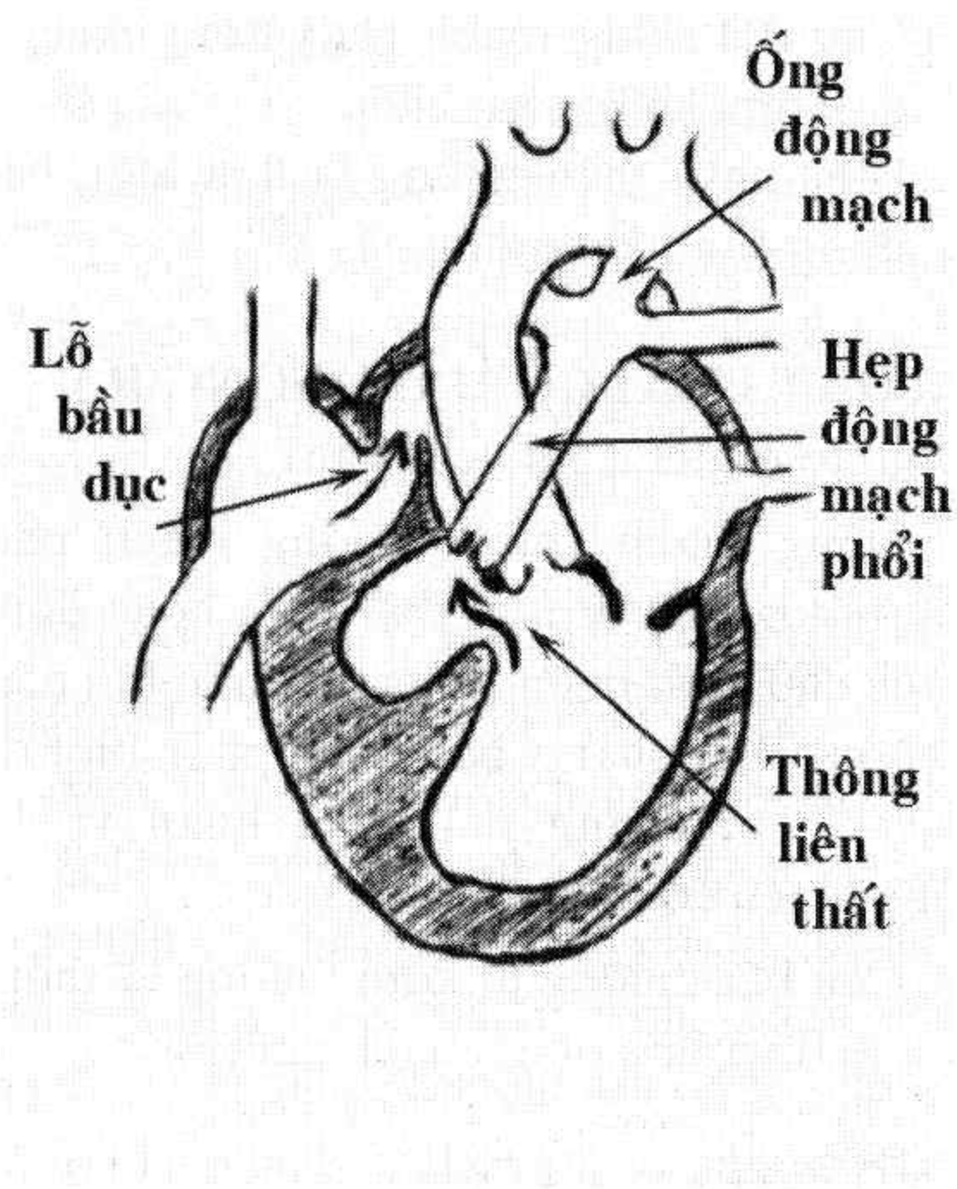

Hình 8.21: *Hình minh họa hẹp van động mạch phổi.*
(Medical Embryology. Jan Langman)

- Doppler xung: áp lực trong động mạch phổi lớn hơn trong động mạch chủ (ngược lại với bình thường).
- Trường hợp nặng có thể thấy dòng phụt ngược qua ống động mạch [19].

6.2. Bất thường ở van ba lá: bệnh Ebstein

Đây là những bất thường hiếm gặp, chỉ chiếm khoảng 1% các bất thường ở tim, trong đó lá vách và lá sau của van ba lá dài và nằm thấp hơn so với van hai lá. Hậu quả của bất thường này làm một phần buồng thất bị nhĩ hóa, nhĩ phải phì đại, van 3 lá thường bị hở và chức năng buồng thất còn lại sẽ giảm đi.

Siêu âm: khảo sát ở mặt cắt 4 buồng tim
- Tim tăng kích thước, đặc biệt là nhĩ phải.
- Kích thước động mạch phổi thường nhỏ.
- Doppler màu sẽ thấy máu phụt ngược qua van ba lá, nếu nặng sẽ không thấy luồng chảy ở trong động mạch phổi (trường hợp này rất khó chẩn đoán phân biệt được với bệnh cảnh bít hẹp động mạch phổi không đi kèm thông liên thất).
- Kích thước tim trái và động mạch chủ bình thường.

7. HOÁN VỊ CÁC ĐẠI ĐỘNG MẠCH

Trong khuyết tật này, động mạch chủ xuất phát từ tâm thất phải và động mạch phổi sẽ xuất phát từ tâm thất trái (Hình 8.22). Các bất thường đi kèm thường là thông liên thất, hẹp động mạch phổi, bất thường của van hai lá. Trường hợp hoán vị hoàn toàn thường dễ bị bỏ sót trong khi khảo sát trước sanh ở mặt cắt 4 buồng tim do kích thước của các buồng và các mạch máu đều có vẻ bình thường.

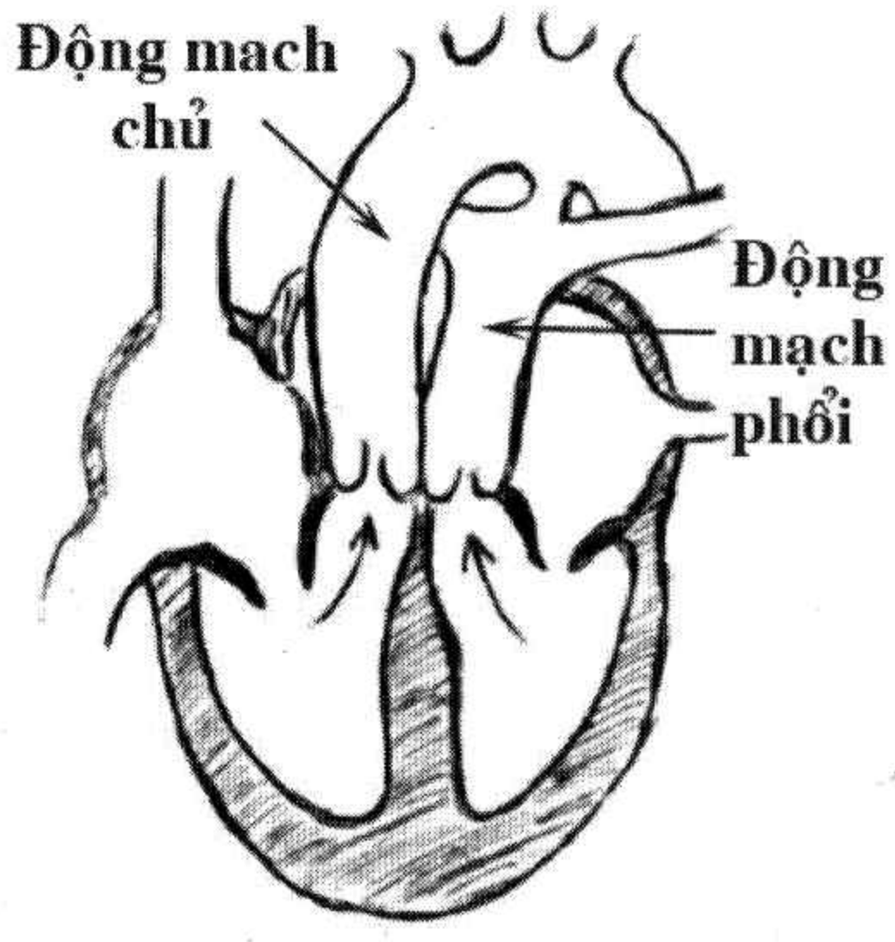

Hoán vị đại động mạch

Hình 8.22: *Hình minh họa hoán vị các đại động mạch.*
(Medical Embryology. Jan Langman)

Siêu âm:

- Ở mặt cắt dọc các buồng tim sẽ thấy hai động mạch chủ và động mạch phổi xuất phát song song từ hai buồng thất.
- Theo dấu mạch máu xuất phát từ tâm thất trái sẽ thấy đoạn phân nhánh của hai động mạch phổi và các động mạch đầu cổ được phân nhánh từ mạch máu có xuất phát từ tâm thất phải.
- Dấu hiệu các bất thường đi kèm nếu có.

Ở một nhóm khác, sự hoán đổi vị trí các đại động mạch có kèm thêm bất tương hợp giữa các buồng nhĩ-thất và các buồng thất-đại động mạch: nhĩ phải thông thương với thất trái qua van hai lá đẩy máu vào động mạch phổi và nhĩ trái thông thương với thất phải qua van ba lá đẩy máu vào động mạch chủ.

- Khảo sát ở mặt cắt 4 buồng tim.
- Thường tim đảo lộn vị trí: tâm thất có dạng thất trái nằm bên phải, tâm thất có dạng thất phải nằm bên trái (nhận diện các đặc điểm của các buồng nhĩ, thất và các đại động mạch dựa vào các đặc điểm cơ thể học thông thường).
- Các đại động mạch chạy song song ở đáy tim, không bắt chéo.
- Bloc nhĩ - thất thường là dấu hiệu báo động của bất thường này [20].

7. THẤT PHẢI CÓ HAI ĐƯỜNG RA

(Double-outlet right ventricle)

Động mạch chủ và động mạch phổi đều bắt nguồn từ tâm thất phải hoặc động mạch chủ cưỡi ngựa trong đó phần lớn nằm ở buồng thất phải. Chẩn đoán phân biệt rất khó với tứ chứng Fallot và hoán vị đại động mạch có thông liên thất.

Các bất thường đi kèm thường là thông liên thất và hẹp động mạch phổi.

8. TỨ CHỨNG FALLOT

Các bất thường chính trong tứ chứng Fallot gồm có: thông liên thất, hẹp động mạch phổi và động mạch chủ cưỡi ngựa (Hình 8.23). Phì đại thất phải hầu như không thấy ở giai đoạn trước sanh mà chỉ phát triển và thể hiện sau khi sanh ra.

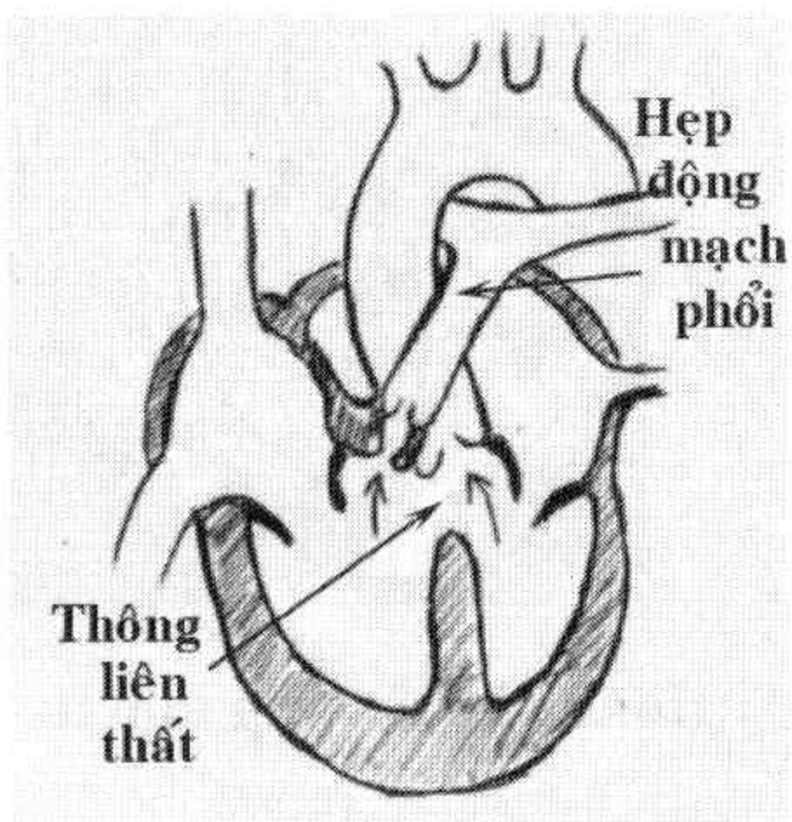

A

B

Hình 8.23: *Tứ chứng Fallot*

A. Hình minh họa (Medical Embryology) *B. Động mạch chủ cưỡi ngựa*

- Tăng kích thước ở gốc động mạch chủ.
- Doppler màu không có dòng chảy hoặc dòng đảo ngược ở động mạch phổi.
- Ở thể nhẹ khó chẩn đoán phân biệt được với thông liên thất riêng lẻ, bít động mạch phổi có kèm thông liên thất hoặc thân chung đại động mạch.

9. THÂN CHUNG ĐẠI ĐỘNG MẠCH
(Truncus arteriosus communis)

Một thân động mạch chung xuất phát từ đáy tim, cưỡi trên vách liên thất và cung cấp máu cho hệ tuần hoàn chung, hệ tuần hoàn phổi và hệ mạch vành. Thân động mạch chung này có kích thước lớn hơn gốc động mạch chủ và thông trực tiếp phần lớn với tâm thất phải trong 42% trường hợp, tâm thất trái trong 16% trường hợp và ở giữa trong 42% trường hợp [21] (Hình 8.24).

A

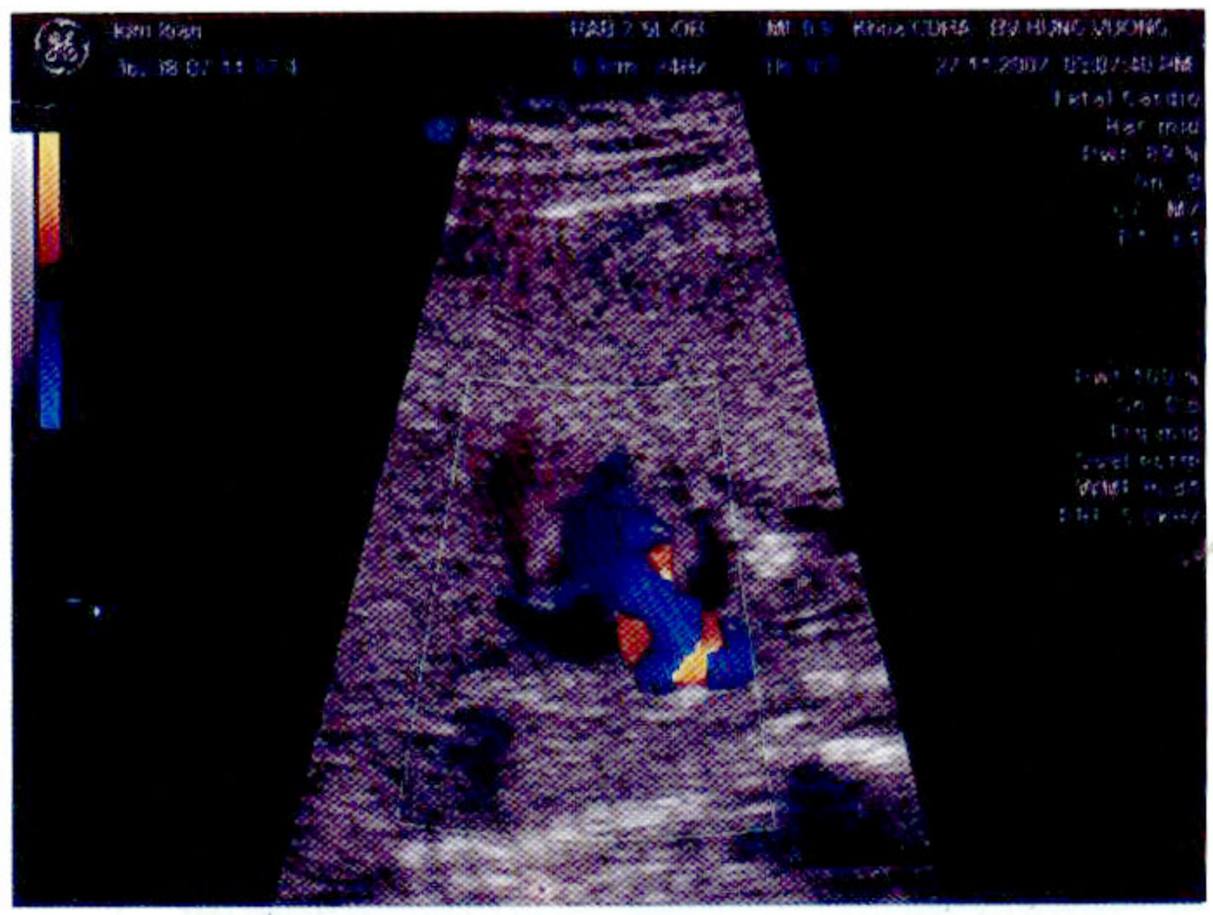

B

Hình 8.24: Thân chung đại động mạch: Hình minh hoạ (A) và Doppler màu (B).

10. PHỦ TẠNG ĐẢO NGƯỢC
(Situs inversus)

Dưới đây là một số định nghĩa:

10.1. Phủ tạng bình thường (Situs solitus): Vị trí bình thường của tim và dạ dày ở nửa bên trái cơ thể

10.2. Phủ tạng đảo ngược (Situs inversus): Dạ dày ở bên phải, đỉnh tim hướng về bên phải.

10.3. Hội chứng chuyển vị bất thường (Heterotaxy syndrome): Hội chứng phức tạp gồm có các dị tật bẩm sinh ở tim đi kèm với đảo lộn vị trí các cơ quan trong lồng ngực và/ hoặc bụng [22].

10.3.1. Đồng phân nhĩ trái
(*Left atrial isomerism*, polysplenia)

- Có nhiều lách nhỏ, khó nhận diện trên siêu âm. Gan thường ở giữa bụng.

- Động mạch chủ bụng và tĩnh mạch chủ dưới ở cùng bên phải hoặc trái và nằm sát cột sống.
  Tĩnh mạch chủ dưới bị ngắt đoạn, nối tiếp với tĩnh mạch hemiazygos, nằm cùng bên và ở phía sau động mạch chủ. Tĩnh mạch azygos đổ về tĩnh mạch chủ trên. Tĩnh mạch gan không đổ vào tĩnh mạch chủ dưới mà đổ vào phần nối tiếp của tĩnh mạch azygos rồi về tâm nhĩ gần nhất (không nhất thiết là nhĩ phải).
- Các tĩnh mạch phổi đổ về cả hai tâm nhĩ.
- Hai tĩnh mạch chủ trên đổ về hai buồng nhĩ riêng.

10.3.2. Đồng phân nhĩ phải *(Right atrial isomerism,* asplenia)

- Không có lách hoặc chỉ có mô thừa. Gan nằm ở giữa bụng.
- Tim có hai nhĩ phải.
- Các bất thường ở tim thường nghiêm trọng hơn: thông liên nhĩ lớn, thông liên thất lớn, hoán vị đại động mạch, thất phải có hai đường ra, ống nhĩ thất, tâm thất duy nhất...
- Bất thường các nhánh thông hệ thống tĩnh mạch phổi.
- Hai tĩnh mạch chủ trên

10.4. Tim nằm bên phải (Cardiac dextroposition)**:** Tim bị đẩy qua nửa lồng ngực bên phải bởi khối nằm ngoài: đa nang phổi, thoát vị hoành, khối phổi thừa...

10.5. Dextrocardia đơn lẻ: Đỉnh tim hướng về bên phải, các cơ quan trong xoang bụng có vị trí bình thường.

Bảng tóm tắt các trường hợp vị trí phủ tạng bình thường và bất thường

PHỦ TẠNG BÌNH THƯỜNG (SITUS SOLITUS)	ĐỈNH TIM HƯỚNG PHẢI (DEXTROCARDIA)
Bất thường tim 1%	Bất thường tim > 95%
Đỉnh tim hướng trái	Đỉnh tim hướng phải
Dạ dày bên trái	Dạ dày bên trái
PHỦ TẠNG ĐỐI NGHỊCH (visceral situs)	PHỦ TẠNG ĐẢO NGƯỢC (SITUS INVERSUS)
Bất thường tim 75-85%	Bất thường tim 2%
Đỉnh tim hướng trái	Đỉnh tim hướng phải
Dạ dày bên phải	Dạ dày bên phải

11. BÍT LỖ BẦU DỤC

Lỗ bầu dục là cấu trúc cần thiết của tim thai nhi để duy trì hiện tượng sinh lý bình thường. Sự đóng lỗ bầu dục sẽ làm tăng áp lực ở tim phải, gây suy tim phải, phù thai và dẫn đến thai chết lưu. Bít lỗ bầu dục có thể đơn lẻ hoặc kèm theo những dị tật bẩm sinh khác ở tim, thường là tim trái.

Chẩn đoán thường dựa vào Doppler màu để có thể đánh giá kích thước và dòng chảy qua lỗ bầu dục: bình thường lỗ bầu dục có kích thước khoảng 75%-100% kích thước của gốc động mạch chủ và có tốc độ đỉnh dòng chảy dưới 45cm/giây.

12. KHỐI U TIM

Khối u tim rất hiếm ở cả giai đoạn trước và sau sanh. 90% những khối u chẩn đoán trước sanh là loại u cơ tim (rhabdomyoma) [23], còn lại là fibroma, u quái hoặc u mạch máu.

U cơ tim thường đi kèm với bệnh lý tuberous sclerosis ít nhất trong 50% trường hợp được chẩn đoán trước sanh [24]. Fibroma, u quái hoặc u mạch máu ở tim thường có tràn dịch màng phổi và phù thai. Khối u nếu lớn có thể gây chèn ép hoặc suy tim.

Siêu âm:

- Có thể một hoặc nhiều khối.
- Cấu trúc đồng nhất.
- Thường ở vách liên thất, bờ tự do của thành tâm thất, tâm nhĩ trồi vào trong buồng tim
- Fibroma thường chỉ có một nhân, bắt nguồn từ đỉnh tim trái, có thể có calci hoặc nang hóa.
- U quái thường ở ngoài tim, gắn vào gốc động mạch chủ hoặc động mạch phổi và có phản âm hỗn hợp.
- Hemangioma thường ở đáy cạnh tâm nhĩ, phản âm hỗn hợp do calci và nang hóa [23].

Hầu hết các khối u tim đều lành tính [25,26], có thể tự thoái triển một phần hoặc hoàn toàn sau sanh [27,28].

13. NỐT PHẢN ÂM SÁNG

Nốt phản âm sáng ở tim là hiện tượng vôi hóa khu trú ở lớp cơ tim, vị trí thường gặp nhất ở thất trái (Hình 8.25), là một hình ảnh có thể gặp ở tam cá nguyệt II trong 3-4% thai kỳ bình thường [29,30] và có tỷ lệ cao hơn ở người châu Á [31].

Đặc điểm:

- Thường chỉ có một nốt, đôi khi hai nốt.
- Có phản âm sáng tương đương với xương (đây là một yếu tố để chẩn đoán phân biệt với khối u ở tim).
- Có kích thước nhỏ và không tăng theo tuổi thai.

Hình 8.25. *Nốt phản âm sáng ở tim*

- Nếu có kích thước lớn, nhiều nốt, có vị trí ở thất phải hoặc ở cả hai bên tâm thất thường có nguy cơ mất cân bằng nhiễm sắc thể cao hơn [32].
- Nếu chỉ là bất thường riêng lẻ thường không có ý nghĩa bệnh lý.

14. BỆNH LÝ CƠ TIM

Bệnh có thể nguyên phát hoặc thứ phát theo sau những nguyên nhân gây tắc nghẽn cơ học, dẫn đến tình trạng tim lớn toàn bộ nếu không điều trị. Chẩn đoán trên siêu âm có thể chỉ có lớp cơ tim phì đại đơn thuần hoặc có kèm theo những bất thường cơ thể học khác (Hình 8.26).

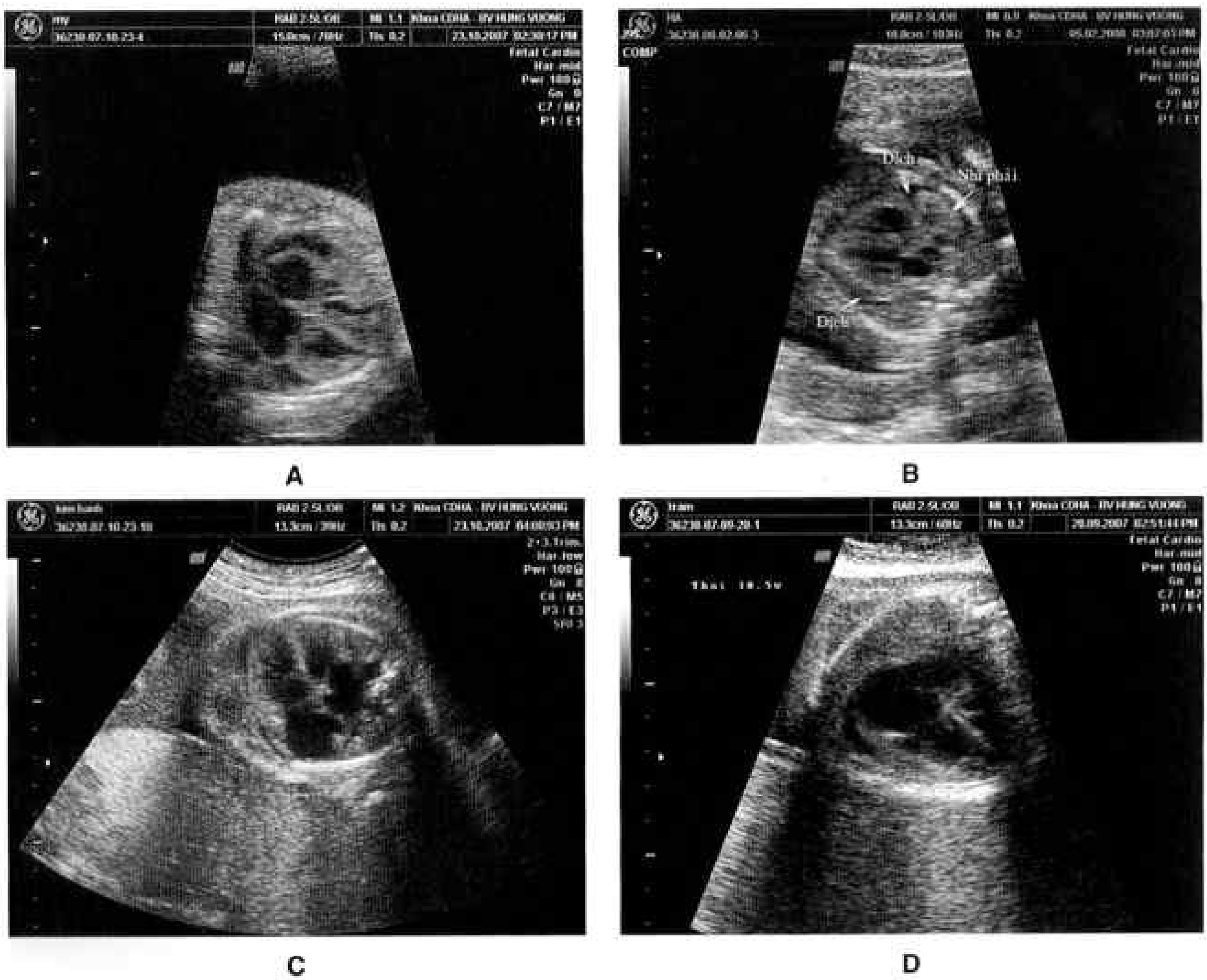

Hình 8.26. *Phì đại cơ tim*

A. Lớp cơ tim ở hai buồng thất và vách liên thất dầy hơn bình thường.

B. Nhĩ phải co lại ở kỳ tâm thu, có tràn dịch màng tim.

C. Phì đại cơ tim có kèm theo tăng kích thước tim.

D. Phì đại nhĩ phải không rõ nguyên nhân.

15. RỐI LOẠN NHỊP TIM

Rối loạn nhịp tim thai có thể gặp trong thai kỳ, tuy nhiên 90% trường hợp lành tính và chỉ 10% thực sự gây hại cho thai nhi[33]. Những nhịp nhanh >200 nhịp/phút kéo dài, chậm < 100 nhịp/phút kéo dài hoặc số nhịp ngoại thu nhiều hơn một trong 10 nhịp được coi như bất thường và cần khảo sát kỹ[34]

15.1. Tim thất nhịp

Nhịp tim không đều có thể do tâm nhĩ co thất sớm, ngưng xoang hoặc tâm thất co thất sớm. Nhịp không đều có thể có chu kỳ hoặc không (Hình 8.27).

Siêu âm

- Qua TM mode, để con trỏ ở thành tâm nhĩ hoặc lỗ bầu dục để khảo sát hoạt động co thất tâm nhĩ; ở vách liên thất hoặc van động mạch chủ để khảo sát hoạt động của tâm thất.
- Với Doppler xung: có thể đặt mẫu khảo sát ở giữa luồng vào và ra của thất trái, giữa động mạch chủ xuống và tĩnh mạch chủ dưới hoặc giữa động mạch và tĩnh mạch phổi để khảo sát hoạt động cùng lúc của các cặp cấu trúc này do có vị trí gần nhau [35].
- Nhịp nhĩ sớm có thể truyền tới tâm thất hoặc bị chặn kéo theo tăng hoặc giảm nhịp thất.

14.2. Nhịp nhanh

Nhịp nhanh thường gặp ở thai nhi nhiều hơn nhịp chậm. Nhịp nhanh xoang từ 170-200 nhịp/phút có thể gặp khi mẹ bị sốt, do dùng thuốc hoặc u tuyến giáp, suy thai hoặc nhiễm trùng.

Nhịp nhanh trên thất: 220-260nhịp/phút, có thể kéo dài, xuất hiện và chấm dứt đột ngột [36].

- Rung nhĩ có nhịp nhanh > 300 nhịp/phút nên thường có block nhĩ – thất 2:1, nhưng cũng có thể lớn hơn hoặc thay đổi.

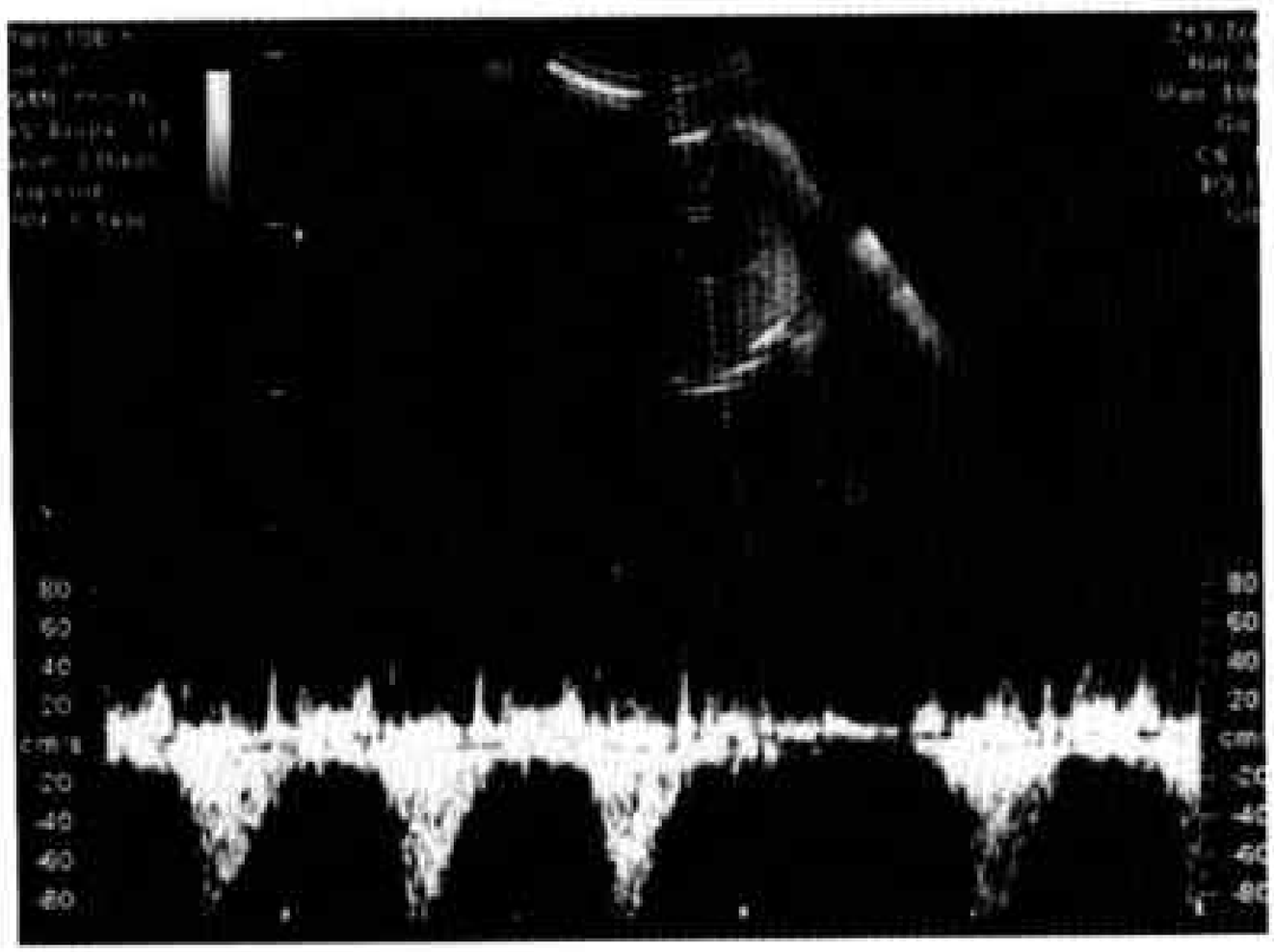

Hình 8.27: *Tim thất nhịp*

14.3. Nhịp chậm

Nhịp tim chậm khi < 100 nhịp/phút. Nhịp xoang chậm thường có nguyên nhân từ bên ngoài: chèn ép đầu hoặc rốn thai nhi, thiếu oxy, hoặc do mẹ có sử dụng thuốc.

Siêu âm:

- TM mode: đặt con trỏ đi ngang qua cả hai buồng nhĩ và buồng thất.
- Doppler: con trỏ để ở thất trái, vị trí nối tiếp giữa van hai lá và đường ra khỏi buồng thất: luồng vào van hai lá biểu hiện nhịp nhĩ, luồng ra khỏi buồng thất biểu hiện nhịp thất.
- Nhịp xoang chậm: nhịp nhĩ tương đương với nhịp thất.
- Chặn nhĩ – thất hoàn toàn: nhịp nhĩ bình thường, nhịp thất chậm độc lập.

TÀI LIỆU THAM KHẢO

1. Gribe G, Hirvonen L, Lind J, Wegelius C. Cineangiocardiographic recordings of the cyclic changes in volume of the left ventricles. Cardiologia. 1959; 34:348.
2. Patten BM. The development of the heart. In Pathology of the Heart, 1st ed., edited by S.E. Gould, p.20. Charles C Thomas, Springfield, III; 1953.
3. Ode E. De ductus arteriosus. Doctoral thesis, University of Leyden, 1951.
4. Rabih Chaoui. Fanta STIC journey into the fetal heart and other techniques of the ultrasound examination of the fetal heart. GE healthcare.
5. Reed KL, Appleton CP, Anderson CF, et al. Doppler studies of vena cava flows in human fetuses – Insights into normal and abnormal cardiac physiology. Circulation. 1990;81:498-505.
6. Apppleton CP, Hatle LK, Popp RL. Superior vena cava and hepatic vein Doppler echocardiography in healthy adults. J Am Coll Cardiol. 1987;10:1032-1039)
7. Rizzo G, Arduini D, Romanini C. Pulsations in umbilical vein: A physiological finding in early pregnancy. Am J Obstet Gynecol. 1992;167:675-677
8. Brons JT, van Geijn HP, Wladimiroff JW, et al. Prenatal ultrasound diagnosis of the Holt Oram syndrome. Prenat Diagn. 1988; 8:175.
9. Machado MV, Crawford DC, Anderson RH, et al. Atrioventricular septal defect in prenatal life. Br Heart J. 1988; 59:352.
10. Becker AE, Anderson RH. Pathology of Congenital Heart Disease. London: Butterworths, 1981.
11. Allan LD, Little D, Campbell S, et al, Fetal ascites associated with congenital heart disease. Case report. Br J Obstet Gynaecol, 1981; 88:453.
12. Reynolds JL. Intrauterine growth retardation in children with congenital heart disease. Its relation to aortic stenosis, Birth Defects Orig Art Ser. 1972; 8:143.
13. Jouk PS, Rambaud P. Prediction of outcome by prenatal Doppler analysis in a patient with arotic stenosis. Br Heart J. 1991; 65(1):53-54.
14. Allan LD, Crawford DC, Tynan MI. Evolution of coarctation of the aorta in intrauterine life. Br Heart J. 1984; 52:471.
15. Allan LD, Chita SK, Anderson RH, et al. Coarctation of the aorta in ptrenatal life, An echocardiographic, anatomical, and functional study. Br Heart J. 1988; 59:356.
16. Benaceraf BR, Saltzman DH, Sanders SP. Sonographic sign suggesting the prenatal diagnosis of coarctation of the aorta. J Ultrasound Med. 1989; 8:65.

17. Van Mierop L, Kutsche LM. Interruption of the aortic arch and coarctation of the aorta: Pathobenetic relations. Am J Cardiol. 1971; 54:829.
18. Marasini M, Pongiglione G, Lituania M, et al. Aortic arch interruprion: Two dimensional echocardiographic recognition in utero. Pediatr Cardiol. 1985; 6:147.
19. Berning Ra, Silverman NH, Villegas M, Sahn DJ, Martin GR, Rice MJ. Reversed shunting across the ductus arteriosus or atrial septum in utero heralds severe congenital heart disease. J Am Coll Cardiol 1996; 27(2):481-486.
20. Schmidt KG, Ulmer HE, Silverman NH, Kleinman CS, Copel JA. Peritantla outcome of fetal complete atrioventricular block: a multicenter experience. J Am Col Cardiol 1991; 17(6):1360-1366.
21. Hernanz-Schulman M, Fellows KE. Persistent truncus arteriosus: Pathologic, diagnostic and therapeutical considerations. Semin Roengenol. 1985; 20:121.
22. Arkinson DE, Drabt S. Diagnosis of heterotaxy syndrome by fetal echocardiography. Am J Cardiol 1998;82(9):1147-1149, A10.
23. Holley DG, Martin GR, Brenner JI, Fyfe DA, Huhta JC, et al. Diagnosis and management of fetal cardiac tumors: a multicenter experience and review of published reports. J Am Col Cardiol 1995; 26(2): 516-520.
24. Harding CO, Pagon RA. Incidence of tuberous sclerosis in patients with cardiac rhabdomyoma. Am J Med Genet 1990; 37: 443-446.
25. Groves AM, Fagg NL, Cook AC, Allan LD. Cardiac tumors in intrauterine life. Arch Dis Child 1992; 67(10 Spec No):1189-1192.
26. Leithiser RE, Fyfe DA, Weatherby E, Sade R, Garvin AJ. Prenatal sonographic diagnosis of atrial hemangioma. AJR Am Roentgenol 1986;147:1207-1208.
27. Alkalay AL, Ferry DA, Lin B, Fink BW, Pomerance JJ. Spontaneous regression of cardiac rhabdomyoma in tuberous sclerosis. Clin Pediatr (Phila) 1987;26(10)532-535.
28. Brand JM. Friedberg DZ. Spontaneous regression of a primary cardiac tumor presenting as fetal tachyarrhythmias. J Perinatol 1992;12(1):48-50.
29. Schechter AG, Fakhry J, Shapiro LR, Gewitz MH. In utero thickening of the chordae tendinae. A cause of intracardiac echogenic foci. J Ultrasound Med 1987;6(12)691-695.
30. Levy DW, Mintz MD. The left ventricular echogenic focus: a normal finding. AJR Am J Roentgenol 1988; 150(1):85-86.
31. Shipp TD, Bromley B, Liberman EP, Benacerraf BR. The frequency of fetal echogenic intracardiac foci with respect to maternal race. J Ultrasound Med 1999;18(3 Suppl):S108.
32. Wax JR, Philput C. Fetal intracardiac echoginic foci: does it matter which ventricle? J Ultrasound Med 199::17:141-144.
33. Kleinman CS, Copel JA, Weinstein EM, Santulli TV Jr, Hobbins JC. In utero diagnosis and treatment of fetal supraventricular tachycardia. Semin Perinatol 1985;9(2):113-129.
34. Allan LD, Anderson RH, Sullivan ID, et al. Evaluation of fetal arrhythmias by echocardiography. Br Heart J. 1983; 50:240.
35. Chan FY, Woo SK, Ghosh A, Tang M, Lam C. Prenatal diagnosis of congenital fetal arrhythmias by simultaneous pulsed Doppler velocimetry of the fetal abdominal aorta and inferior vena cava. Bostet Gynecol 1990;76(2):200-205.
36. Copel JA, Liang RI, Demasio K, Ozeren S, Ozeren S, Kleinman CS. The clinical significance of the irregular fetal heart rhythm. Am J Obstet Gynecol 2000;182(4):813-817; discussion 817-819.

CHƯƠNG IX
HỆ TIÊU HÓA

Ở tam cá nguyệt II, hầu hết các cơ quan trong bụng thai nhi đủ lớn để đạt đến cấu trúc và vị trí bình thường. Gan chiếm khối lượng quan trọng trong khoang bụng và đường kính ngang bụng tương đối lớn so với chiều dài cơ thể. Khoang chậu tương đối nhỏ nên bàng quang, buồng trứng... nếu to thường có khuynh hướng bị đẩy lên cao trong khoang bụng.

Bình thường cuống noãn hoàng (vitelline duct) hay còn gọi ống rốn – mạc treo (omphalomesenteric duct) sẽ biến mất hoàn toàn khi phôi thai khoảng 6 tuần. Đôi khi di chứng một phần nhỏ của ống còn tồn tại (Hình 9.1), có thể tạo thành:

- Một túi phình ở hồi tràng gọi là túi thừa Meckel. Túi thừa này thường không gây biến chứng nhưng cũng có thể bị thủng gây viêm phúc mạc phân xu.
- Hai đầu của ống noãn hoàng teo lại thành những dải sợi, để lại một nang ở giữa gọi là nang noãn hoàng. Do những dải sợi này nằm bắc ngang qua khoang bụng nên sẽ là một nguyên nhân dễ gây ra hiện tượng xoắn ruột hoặc lồng ruột.
- Đôi khi toàn bộ chiều dài cuống noãn hoàng còn tồn tại tạo thành một đường thông thương trực tiếp giữa rốn và ống tiêu hóa gọi là lỗ dò rốn. Phân hoặc đôi khi ruột có thể thoát ra từ vị trí này.

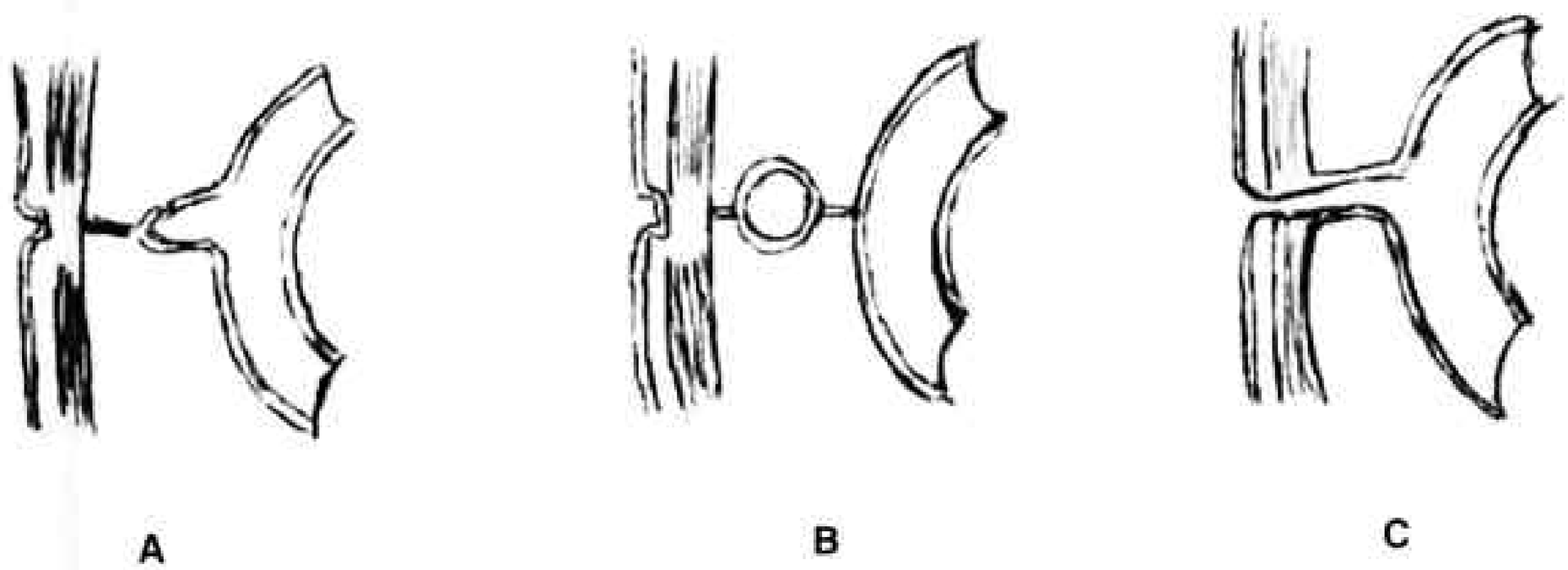

Hình 9.1: *Hình minh họa các di chứng của cuống noãn hoàng*
A. Túi thừa Meckel ở đoạn cuối hồi tràng.
B. Nang noãn hoàng.
C. Lỗ dò ruột – rốn.
(Medical Embryology: Jan Langman)

NHỮNG DẤU HIỆU GỢI Ý

Một số dấu hiệu ngoài thai có thể gợi ý đến những bất thường có liên quan đến các bệnh lý của đường tiêu hóa:

1. ĐA ỐI: thường là một dấu hiệu không chuyên biệt và có thể gặp trong nhiều bệnh cảnh khác nhau [1,2]. Đối với những trường hợp đơn thai có đa ối nhẹ, 20% có nguyên nhân đến từ mẹ (tiểu đường hoặc nguyên nhân miễn dịch), 20% đến từ những bất thường của thai nhi và 60% trường hợp không rõ nguyên nhân. Tuy nhiên tỷ lệ bất thường từ thai nhi sẽ tăng lên ≥ 75% nếu dấu hiệu đa ối xuất hiện sớm và nghiêm trọng [3,4], trong đó thắt hẹp phần trên ống tiêu hóa là một trong những nguyên nhân thường gặp nhất.

2. KHÔNG THẤY DẠ DÀY: dạ dày thai nhi luôn luôn hiện diện ở vị trí 1/4 trên bên trái ổ bụng với kích thước thay đổi tùy theo khối lượng nước ối chứa đựng bên trong. Đôi khi dạ dày có thể có kích thước nhỏ hoặc không thấy trong một thời gian ngắn sau khi mới tiêu hóa.

3. BÁNG BỤNG: là một dấu hiệu không chuyên biệt, có thể gặp trong những bệnh lý viêm phúc mạc do thủng tạng rỗng hoặc những bệnh lý khác như phù nhau thai do miễn dịch hoặc không do miễn dịch.

4. CÁC QUAI RUỘT CÓ KÍCH THƯỚC BẤT THƯỜNG, TĂNG NHU ĐỘNG

5. NHỮNG ĐIỂM VÔI HÓA: là những điểm sáng bất thường nằm rải rác và xen lẫn giữa các cơ quan trong ổ bụng.

BỆNH LÝ CÁC TẠNG RỖNG

Những bất thường có thể chẩn đoán trước sanh thường là những bệnh lý gây tắc nghẽn. Hiện tượng tắc nghẽn có thể do quá trình tạo lòng ống không hoàn chỉnh, do chính sự teo hẹp của ống tiêu hóa hoặc do những nguyên nhân cơ học từ bên ngoài.

1. HẸP THỰC QUẢN

Thực quản đôi khi có thể thấy được trên siêu âm, có dạng hình ống nằm ở vùng cổ và ngực sau với ba đường phản âm sáng song song tương ứng với các lớp thanh mạc và niêm mạc (Hình 9.2).

1.1. Định nghĩa: trong bệnh lý ***hẹp thực quản,*** đoạn trên phần bị teo sẽ tạo thành một cái túi bít một đầu. 90% bất thường này có kèm theo lỗ dò khí quản – thực quản và lỗ dò này sẽ tạo nên sự thông thương giữa khí quản và đoạn xa của thực quản (Hình 9.3). Hẹp thực quản thường đi kèm với bất thường ở các cơ quan khác tạo thành phức hợp VACTERL (vertebral, anal, cardiovascular, tracheoesophageal, renal, limb) [5].

1.2. Siêu âm

Nếu không xác định được vị trí túi bít, qua siêu âm chỉ có thể nghi ngờ hẹp thực quản dựa vào những dấu hiệu gián tiếp:

- Đa ối.
- Không thấy bóng dạ dày ở vị trí bình thường sau 15 tuần tuổi thai (sau khi đã loại trừ trường hợp không thấy bóng dạ dày sinh lý thoáng qua) [6,7].

1.3. Âm tính giả

Hai trường hợp có dạ dày ở vị trí bình thường nhưng vẫn có bệnh lý:

- Hẹp thực quản có lỗ dò khí – thực quản
- Tiết dịch trong dạ dày do yếu tố nội tại (intrinsic gastric secretion).

1.4. Lưu ý

Trong trường hợp có bóng dạ dày nhưng kích thước nhỏ bất thường qua nhiều lần theo dõi - đặc biệt nếu có kèm đa ối - nhiều khả năng thai nhi có hẹp thực quản.

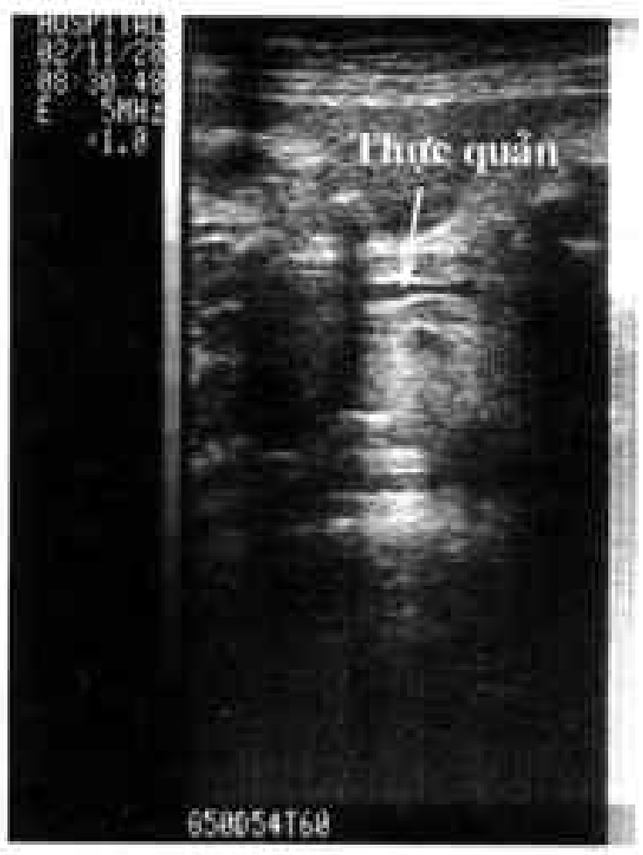

A

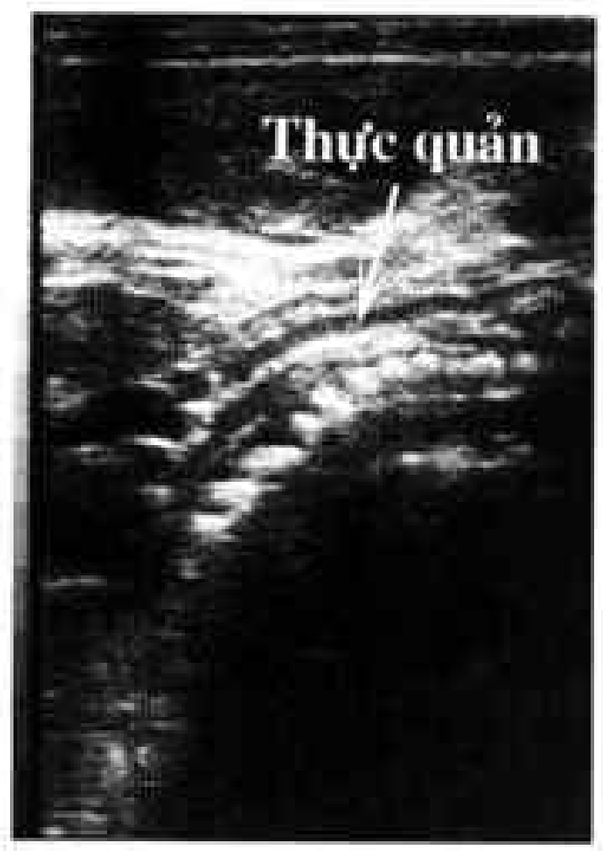

B

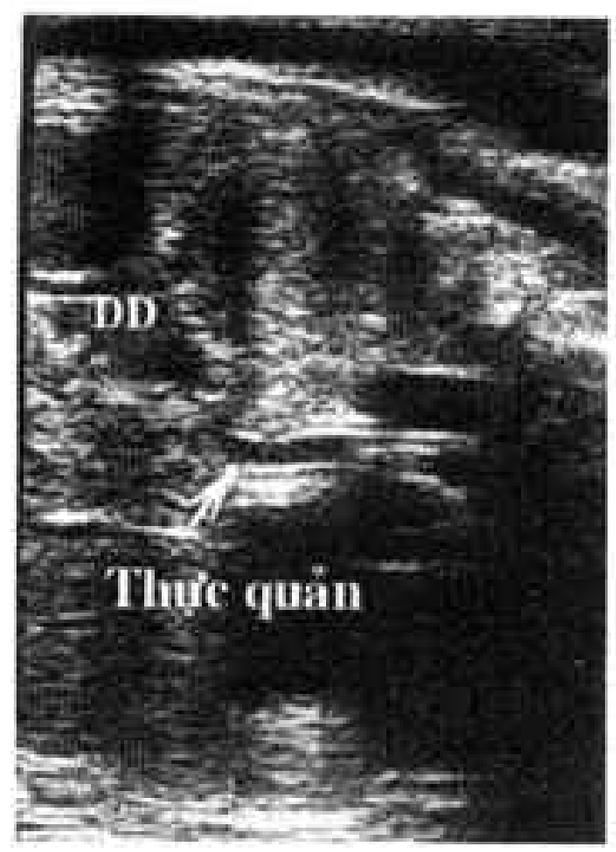

C

Hình 9.2: *Thực quản*
B. Thực quản đoạn cổ – ngực trên ở mặt cắt dọc giữa.

A. Thực quản đoạn cổ thai nhi ở mặt cắt trán.

C. Thực quản đoạn ngực ở mặt cắt trán. (DD: dạ dày).)

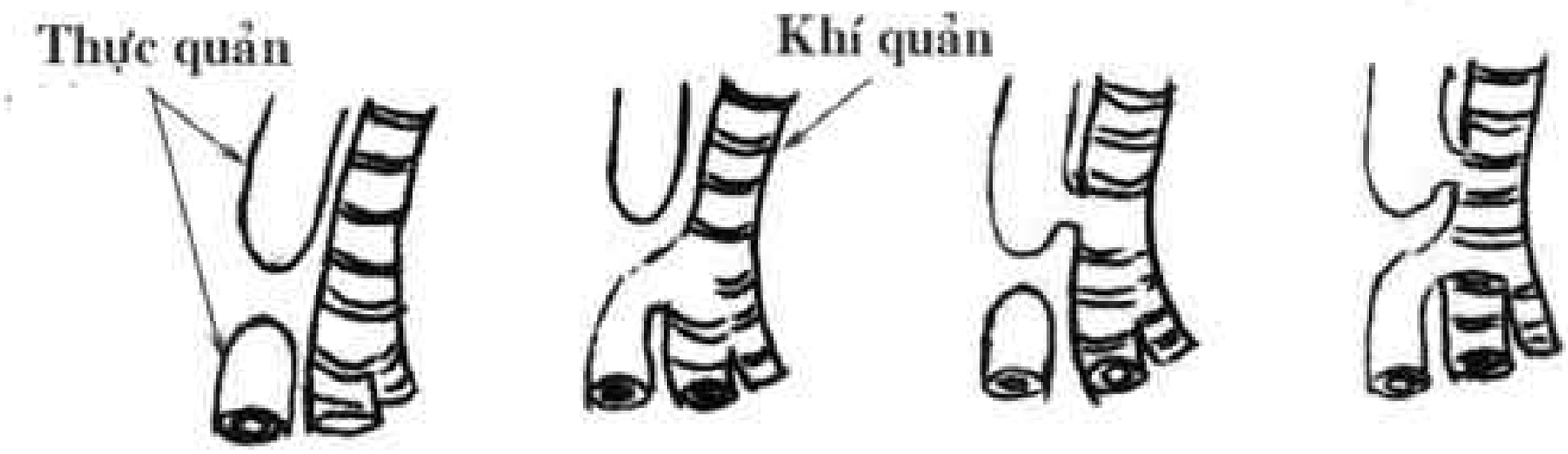

A B C D

Hình 9.3: *Hình minh họa các dạng lỗ dò khí quản – thực quản*

A. Hẹp thực quản không có lỗ dò khí quản – thực quản: hai đầu trên và dưới đoạn hẹp bị bít hoàn toàn. Trường hợp này trên siêu âm sẽ không thấy bóng dạ dày.

B-D. Hẹp thực quản có lỗ dò khí quản – thực quản.

B. Đoạn thực quản phía trên chỗ hẹp bị bít. Đoạn dưới có lỗ thông với khí quản.

C. Đoạn trên chỗ bít thông với khí quản.

D. Cả hai đoạn trên và dưới chỗ hẹp đều thông với khí quản.

(Medical Embryology: Jan Langman)

E

F

E-F. Hẹp thực quản.

E. Một cắt ngang qua đầu và bụng thai nhi: đường kính lưỡng đỉnh lớn hơn so với đường kính ngang bụng, một dấu hiệu ít gặp ở thai nhi bình thường.

F. Kích thước dạ dày thai nhi nhỏ bất thường. Đa ối.

2. DẠ DÀY

2.1. Không thấy dạ dày sau 14-15 tuần tuổi thai: đây là một dấu hiệu có thể gặp trong nhiều trường hợp:

- Bệnh lý tiêu hóa: hẹp thực quản.
- Bất thường do những nguyên nhân khác: những bệnh lý gây thiểu ối, bất thường hệ thần kinh, rối loạn vận động thần kinh-cơ, sứt môi…
- Bất thường về vị trí: dạ dày bị đẩy qua bên phải trong đảo lộn phủ tạng hoặc thoát vị qua chỗ hở của cơ hoành lên khoang ngực.

2.2. Khối giả u

Khối u dạ dày thật sự rất hiếm xảy ra trước sanh. Thường chỉ là khối giả u do sự tích tụ của những tế bào tróc trong nước ối khi thai nhi nuốt vào (Hình 9.4). Nếu chỉ là bất thường duy nhất thì thường không có giá trị bệnh lý.

2.3. Hẹp môn vị (*Hypertrophic pyloric stenosis*): hẹp môn vị điển hình thường chỉ thể hiện vài tuần sau khi sanh. Hẹp môn vị khó chẩn đoán trước sanh do kích thước dạ dày bình thường có thể co dãn nhiều [8,9] (Hình 9.5).

Siêu âm:

- Đa ối.
- Dạ dày có hình phễu, thành dầy, mất bờ cong nhỏ.

2.4. Thoát vị qua khe thực quản bẩm sinh (congenital hiatal hernia): chẩn đoán trước sanh thường rất khó vì hình ảnh siêu âm giống với thoát vị cơ hoành, tuy nhiên cũng có thể dựa vào một số đặc điểm:

- Chỉ một phần nhỏ dạ dày nằm trên khoang ngực.
- Không có dấu hiệu di lệch trung thất.
- Đường kính ngang bụng không bị ảnh hưởng.
- Ít kèm theo những bất thường khác [10].

Thoát vị qua khe thực quản bẩm sinh thường có dự hậu tốt hơn thoát vị cơ hoành, không kèm theo bất thường nhiễm sắc thể và không cần điều trị trước sanh

A

B

Hình 9.4: *Khối giả u*

A. Bụng thai nhi ở mặt cắt dọc. Khối phản âm mạnh trung bình nằm ở bờ cong lớn.

B. Mặt cắt ngang bụng thai nhi. Dạ dày thai nhi tăng kích thước, bên trong có chứa khối phản âm mạnh trung bình, thay đổi vị trí khi có nhu động.

Hình 9.5: *Dạ dày dãn lớn.*

Bụng thai nhi ở mặt cắt dọc. Dạ dày có hình dạng bình thường với hai bờ cong lớn và nhỏ.

	Thoát vị qua khe thực quản	Thoát vị cơ hoành
Dạ dày	Thoát vị một phần	Thoát vị toàn bộ
Chèn ép trung thất	(-)	(+)
Đa ối	(-)	(+)
Bất thường nhiễm sắc thể	(-)	(+)
Cần xử trí trước sanh	(-)	(+)

3. HẸP TÁ TRÀNG

3.1. Định nghĩa: Thất hẹp ở một đoạn của tá tràng (duodenal atresia) là bệnh lý thường gặp nhất trong số các bệnh lý hẹp ruột non, thường có các bất thường khác đi kèm và ít nhất 20-30% trường hợp có trisomy 21 [11].

3.2. Siêu âm

- Đa ối.
- Hình ảnh "bong bóng kép" (double bubble): ở mặt cắt đường kính ngang bụng có hai bóng phản âm trống gồm một bóng dạ dày ở vị trí 1/4 trên bên trái thông thương với một bóng phản âm trống thứ hai của bầu tá tràng ở vị trí bên phải ngay sát đường giữa bụng (Hình 9.6).

3.3. Lưu ý

- Không dùng từ "bong bóng kép" để chỉ hai cơ quan chứa dịch phản âm trống nằm cùng bên trái, nằm hai bên nhưng không thông thương với nhau hoặc bóng thứ hai nằm xa ở phần bụng bên phải (Hình 9.6K).
- Khi cắt ngang bụng ở mặt cắt xéo, dạ dày có thể bị cắt đôi và có hình ảnh giống bong bóng kép. Di chuyển đầu dò đến mặt cắt ngang chuẩn sẽ thấy toàn bộ một bóng dạ dày.
- Hình ảnh bong bóng kép không chuyên biệt của hẹp tá tràng. Sự thất hẹp đường kính của bầu tá tràng có thể do nhiều nguyên do khác: tụy tạng thất vòng, teo tá tràng, dải sợi Ladd, xoắn ruột hoặc tắc nghẽn do ruột kép (intestinal duplication) v.v...

Hình 9.6: *Hẹp tá tràng*

A. Bụng thai nhi ở mặt cắt ngang. Dạ dày và đoạn tá tràng phía trước chỗ hẹp dãn lớn thông thương với nhau qua môn vị.

B

C

D

E

F

B – F. Trường hợp 2. Thai nhi nằm đầu phía dưới, lưng bên phải.

Nhu động cùng với sự đóng mở môn vị làm thay đổi hình dạng và cho thấy sự thông thương giữa hai bóng dạ dày – tá tràng (DD: dạ dày, TT: tá tràng).

G

H

I

J

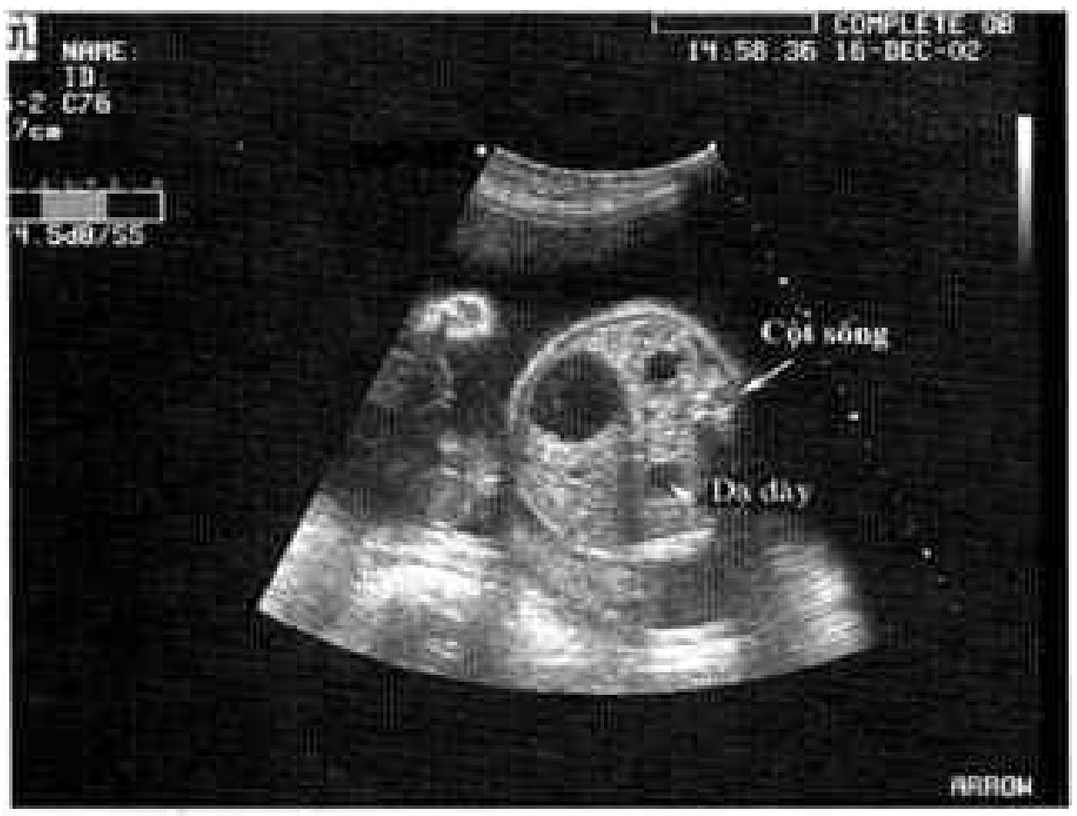

K

G – J. Trường hợp 3. Thai nhi nằm đầu phía dưới, lưng bên trái.

K. Bụng thai nhi ở mặt cắt ngang. Dạ dày nằm bên trái khoang bụng. Khối dạng nang phản âm trống nằm bên phải tách biệt với dạ dày. Trường hợp này không đủ tiêu chuẩn để chẩn đoán hẹp tá tràng.

L

M

L-M. Dương tính giả.

L. Hai khối phản âm trống nằm cạnh nhau: dạ dày ở 1/2 khoang bụng bên trái và một khối nằm ở thành trước bụng (đầu mũi tên).

M. Một giây sau, khối phản âm trống ở thành trước bụng di chuyển qua nửa khoang bụng bên phải.

4. RUỘT NON

4.1. Định nghĩa: Bệnh lý thường gặp là ***bệnh lý thắt hẹp:*** kích thước các đoạn ruột non bị hẹp lại do bị teo nhỏ hoặc ống tiêu hóa có kích thước bình thường nhưng bên trong có những lớp màng ngăn gây bít hẹp lòng ống. Hẹp ruột non ít kèm theo các bất thường khác và thường không có rối loạn nhiễm sắc thể.

4.2. Siêu âm

- Tăng kích thước các đoạn ruột phía trên chỗ hẹp (Hình 9.7).
- Tăng nhu động nhiều hơn các đoạn ruột bình thường.
- Đa ối.
- Các dấu hiệu trên thường chỉ thấy rõ ở cuối tam cá nguyệt II và đầu tam cá nguyệt III [12]

4.3. Chẩn đoán phân biệt

4.3.1. Thận đa nang lớn

- Không có nhu động.
- Không thấy thận bình thường cùng bên.
- Không đa ối.

4.3.2. Dãn niệu quản

- Không có nhu động.
- Không đa ối.
- Theo dấu đoạn niệu quản dãn lớn lên tới thận và xuống tới bàng quang.

4.3.3. Các quai ruột già chứa phân xu cô đặc ở cuối thai kỳ

- Vị trí của ruột già nằm ở vòng ngoài của xoang bụng.
- Không có nhu động.

A

B

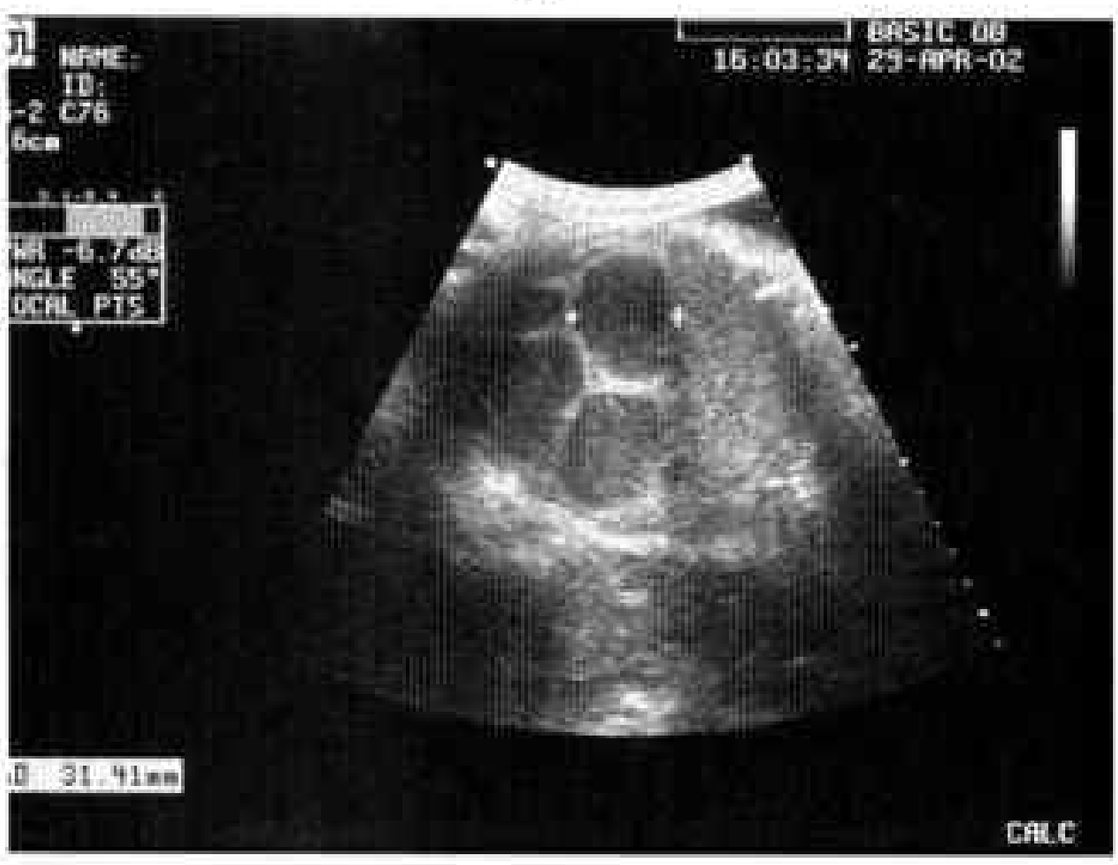

C

Hình 9.7: *Hẹp ruột non*

A. Mặt cắt dọc thân. Thai nhi nằm ngửa, đầu ở phía dưới. Trong bụng thai nhi có nhiều khối chứa dịch phản âm trống bên trong có nhiều điểm phản âm mỏng di động.

B. Các đoạn ruột dãn lớn ở mặt cắt dọc.

C. Các đoạn ruột dãn lớn ở mặt cắt ngang.

4.3.4. Liệt ruột do phân xu (meconium ileus) là nguyên nhân gây tắc nghẽn do phân xu thường gặp ở thai bị cystic fibrosis, một bệnh lý rối loạn đa cơ quan do sự phân tiết chất nhầy có độ đặc bất thường ở đường hô hấp, ống tiêu hóa.

4.3.5. Những đoạn ruột sáng ở tam cá nguyệt II: (mật độ phản âm sáng tương đương với phản âm của xương). Thường những thai nhi này có nguy cơ bất thường nhiễm sắc thể 13, 18, 21, triploidy, nhiễm cytomegalovirus, bất thường hậu môn trực tràng, thai chậm tăng trưởng hoặc thai chết lưu [13,14,15,16,17]

5. RUỘT GIÀ

Tắc ruột già khó chẩn đoán hơn tắc ruột non do kích thước của ruột già thay đổi nhiều và khối lượng cũng như mật độ phản âm của phân xu dễ tạo những hình ảnh có thể chẩn đoán lầm (Hình 9.8).

A

B

C

D

E

Hình 9.8: *Phân xu trong ruột già*

A. Ruột già ở mặt cắt dọc: kích thước không dãn, bên trong chứa đầy phân xu phản âm sáng.

B. Các quai ruột già cắt ngang.

C – E. Thai 34 tuần. Đại tràng dãn lớn.

C. Bụng thai nhi cắt dọc ở vị trí cuống rốn. Quai ruột già có kích thước lớn hơn bình thường (mũi tên). Dư ối.

D. Cắt dọc đoạn ruột già dãn lớn.

E. Hình 3D ở vị trí cơ quan sinh dục: không có hậu môn.

Thai nhi sau sanh đã được phẫu thuật đưa hậu môn ra da và sức khỏe của bé ổn định.

Các quai ruột già dãn lớn có thể gặp trong những bệnh cảnh:

5.1. Meconium plug syndrome (ứ đọng phân xu gây tắc nghẽn, có thể gặp ở thai bình thường hoặc thai bị cystic fibrosis).

5.2. Bệnh Hirsprung (hiếm khi được chẩn đoán trước sanh): thiếu tế bào hạch thần kinh bẩm sinh ở mạng ruột non làm ruột mất nhu động.

5.3. Bất thường hậu môn – trực tràng có hoặc không có kèm theo lỗ dò ruột – bàng quang:

- Đoạn ruột vùng chậu hoặc bụng dưới dãn lớn và có hình V hoặc U.
- Ruột và bàng quang có chứa dịch và nhiều nốt phản âm sáng do nước tiểu trộn lẫn với phân xu

BỆNH LÝ CÁC TẠNG ĐẶC

1. GAN

Kích thước của gan tăng dần theo sự phát triển của thai.

- Gan nhỏ hơn bình thường trong trường hợp thai nhi chậm tăng trưởng [18].
- Gan to nếu thai nhi có những bất thường nghiêm trọng: bất đồng nhóm máu giữa mẹ - con, thiếu máu, nhiễm trùng, suy tim, rối loạn biến dưỡng, thai to… [19,20,21].

Theo một số tác giả thì độ lớn của gan có liên quan đến mức độ nghiêm trọng của tình trạng thiếu máu ở thai nhi và số đo kích thước của gan là một yếu tố hỗ trợ cho quyết định đối với những thai cần truyền máu trước sanh. Tuy nhiên, do số lượng nghiên cứu về kích thước của gan trên siêu âm tương đối ít nên chưa có sự thống nhất về những thông số có liên quan.

1.1. Khối u: tương đối hiếm (u mạch máu, u thần kinh, ung thư nguyên bào gan…). Hình ảnh siêu âm không chuyên biệt cho từng loại: có thể dạng đặc, dạng nang hoặc hỗn hợp. Nếu có kèm theo phù thai thường nguyên nhân do thông thương động mạch – tĩnh mạch trong các u mạch máu.

1.2. Các điểm vôi hóa: các điểm phản âm sáng rải rác trong chủ mô gan, thường gặp trong trường hợp nhiễm Toxoplasmose, Cytomegalovirus, ung thư nguyên bào thần kinh di căn, hoại tử do thiếu máu cục bộ… [22,23,24,25] (Hình 9.9).

Hình 9.9: Mặt cắt ngang qua vùng gan thai nhi: những nốt phản âm sáng nằm ở chủ mô gan phía gần thành bụng (mũi tên).

2. LÁCH

Lách thai nhi thấy được ở mặt cắt ngang bụng, là cơ quan nằm ở phía sau – bên của dạ dày, có phản âm đặc đồng nhất và hơi kém hơn các cơ quan chung quanh.

2.1. Lách to: gặp trong giang mai bẩm sinh, nhiễm cytomegalovirus hoặc thiếu máu nặng.

2.2. Nang lách: thường là những nang vùi biểu mô.

3. TỤY

Tụy thường không thấy khi siêu âm thai thường quy. Cho tới hiện nay, có rất ít thông tin có liên quan đến các bất thường ở tụy được phát hiện trước sanh.

3.1. Tăng kích thước khi mẹ bị tiểu đường.

3.2. Giảm kích thước trong thai chậm tăng trưởng

4. CÁC BỆNH LÝ ĐƯỜNG MẬT

Túi mật giữ một vai trò thụ động trong giai đoạn thai, kích thước ít thay đổi theo khẩu phần ăn của mẹ.

4.1. Không thấy túi mật ở giữa tam cá nguyệt II: có thể gặp trong teo túi mật bẩm sinh hoặc cystic fibrosis. Tần suất không thấy túi mật ở những thai nhi bình thường không rõ.

4.2. Sỏi túi mật: có hình dạng thay đổi từ những nốt phản âm sáng có hoặc không có bóng lưng, có bóng đuôi sao chổi hoặc những đám phản âm hơi kém giống bùn mật. Sỏi túi mật ở thai nhi có thể tự tiêu [26] và thường không có ý nghĩa bệnh lý.

4.3. Nang ống mật chủ: dãn ống mật chủ là một bất thường khu trú thường gặp nhất trong số những bất thường về dãn đường mật. Chẩn đoán được xác định nếu có một hoặc nhiều ống mật trong gan thông thương với nang này.

XOANG BỤNG

1. VIÊM PHÚC MẠC PHÂN XU: viêm phúc mạc phân xu do thủng ruột hoặc không rõ nguyên nhân là hiện tượng viêm hóa học vô trùng. Dự hậu của thai nhi tùy thuộc vào nguyên nhân và có hay không có các bất thường khác đi kèm.

Siêu âm:

- Các điểm, đường hoặc đám phản âm sáng nằm rải rác giữa các cơ quan trong ổ bụng (Hình 9.10).
- Do kích thước các điểm này thường nhỏ nên thường không có bóng lưng.

A

Hình 9.10: *Viêm phúc mạc phân xu*

A. Trường hợp 1. Hình ảnh điển hình: nhiều điểm phản âm sáng nằm bao quanh các quai ruột thai nhi.

B

C

D

E

F

B – D. Trường hợp 2. Thai 33 tuần. Thai nhi có dị tật ở tim và thiếu một động mạch rốn.
Trong khoang bụng có dịch phản âm kém và những khối phản âm sáng có bóng lưng ở mặt cắt dọc (B), mặt cắt trán (C) và mặt cắt ngang (D). Thai nhi chết hai ngày sau sinh do có kèm theo dị tật ở tim.

E – H. Trường hợp 3. Thai 23 tuần, viêm phúc mạc phân xu có diễn tiến không thuận lợi.
E – F. Các điểm phản âm sáng bao quanh các quai ruột thai nhi ở mặt cắt dọc (E) và ngang (F).

G

H

G – H. Sau một tháng, khối viêm giảm kích thước nhưng trong ổ bụng thai nhi xuất hiện dịch tự do. Sản phụ sanh non một tuần sau một bé trai cân nặng 1.800 gam và hai ngày sau bé chết.

2. BÁNG BỤNG

- Luôn luôn là dấu hiệu bất thường
- Thấy rõ ở vùng quanh gan và giữa các cơ quan trong khoang bụng (Hình 9.11A-D).

Chẩn đoán phân biệt với hình ảnh giả báng bụng:

Các cơ thành trước bụng tạo thành một vòng phản âm kém ở ngay bên dưới lớp da, có thể chẩn đoán lầm với báng bụng (Hình 9.11E). Chẩn đoán loại trừ dựa vào những đặc điểm:

- Lớp cơ chéo gắn vào xương sườn nên đường phản âm kém này sẽ không còn thấy ở khoang giữa xương sườn và gan.
- Không có dịch bao quanh tĩnh mạch rốn ở đoạn đi vào gan.

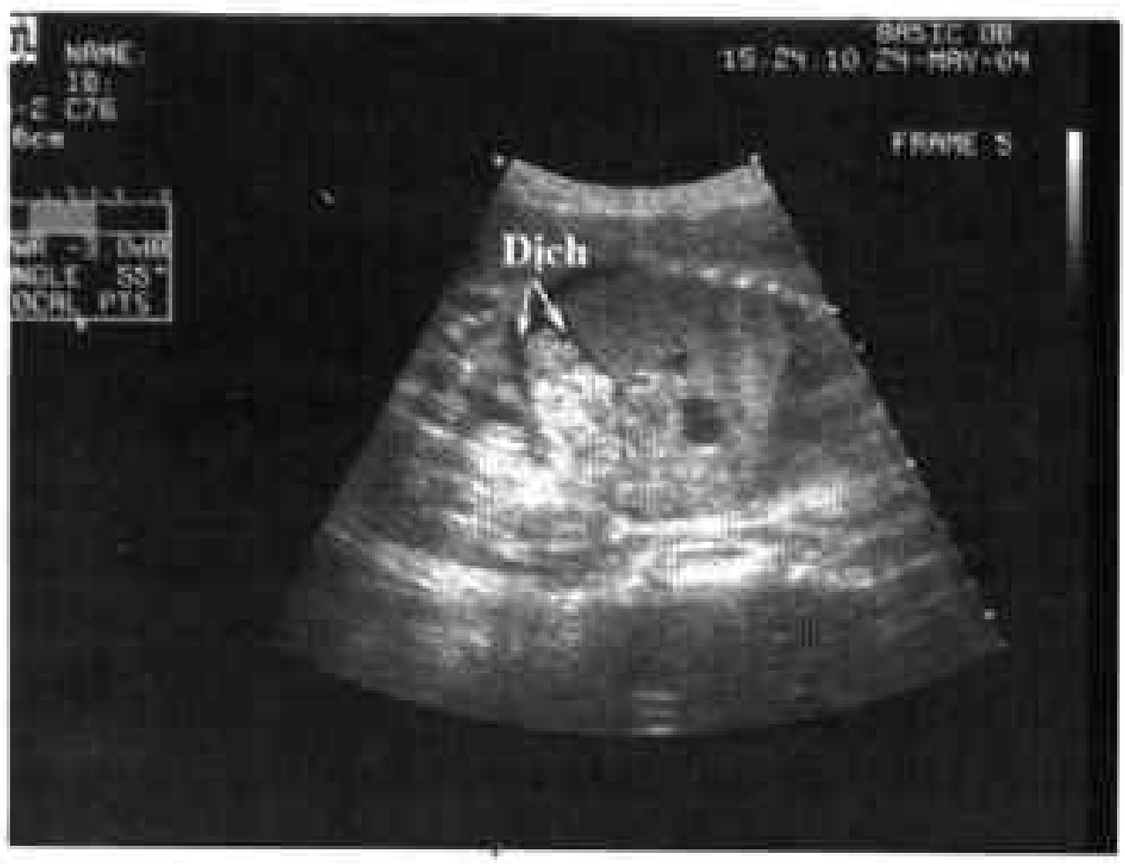

Hình 9.11: *Báng bụng*

A. *Mặt cắt dọc bụng thai nhi: dịch trong ổ bụng khối lượng ít, chỉ có một lam dịch mỏng len vào giữa góc gan và ruột non.*

A

B

C

D

E

F

B. Cùng trường hợp trên ở mặt cắt ngang bụng: lam dịch mỏng bao quanh góc gan và tĩnh mạch rốn.

C. Mặt cắt ngang bụng: nhiều dịch tự do trong khoang bụng, có thể phân biệt rõ giới hạn giữa gan và lách.

D. Mặt cắt dọc thân thai nhi. Không thấy nước ối bao quanh thai nhi. Trong khoang bụng thai nhi đầy dịch, có thể chẩn đoán lầm là hở thành bụng.

E. Lớp cơ thành bụng trước có phản âm kém (mũi tên), có thể lầm với dịch báng khối lượng ít. Lớp cơ này chấm dứt ở vị trí nối tiếp với xương sườn.

F. So sánh với hình (E): lớp dịch báng thật sự không chỉ nằm ở khoang bụng trước mà còn ở vị trí giữa gan với khung sườn (mũi tên).

3. CÁC KHỐI DẠNG NANG

Các khối dạng nang trong ổ bụng xuất hiện ở giai đoạn bào thai thường có tiềm năng ác tính thấp [27], có thể là:

- Nang mạc treo.
- Nang thận.
- Nang mạc nối.
- Nang buồng trứng: có thể xoắn hoặc xuất huyết. Nếu nang trống hoàn toàn có thể tự tiêu sau khi sanh [28] (Hình 9.12).

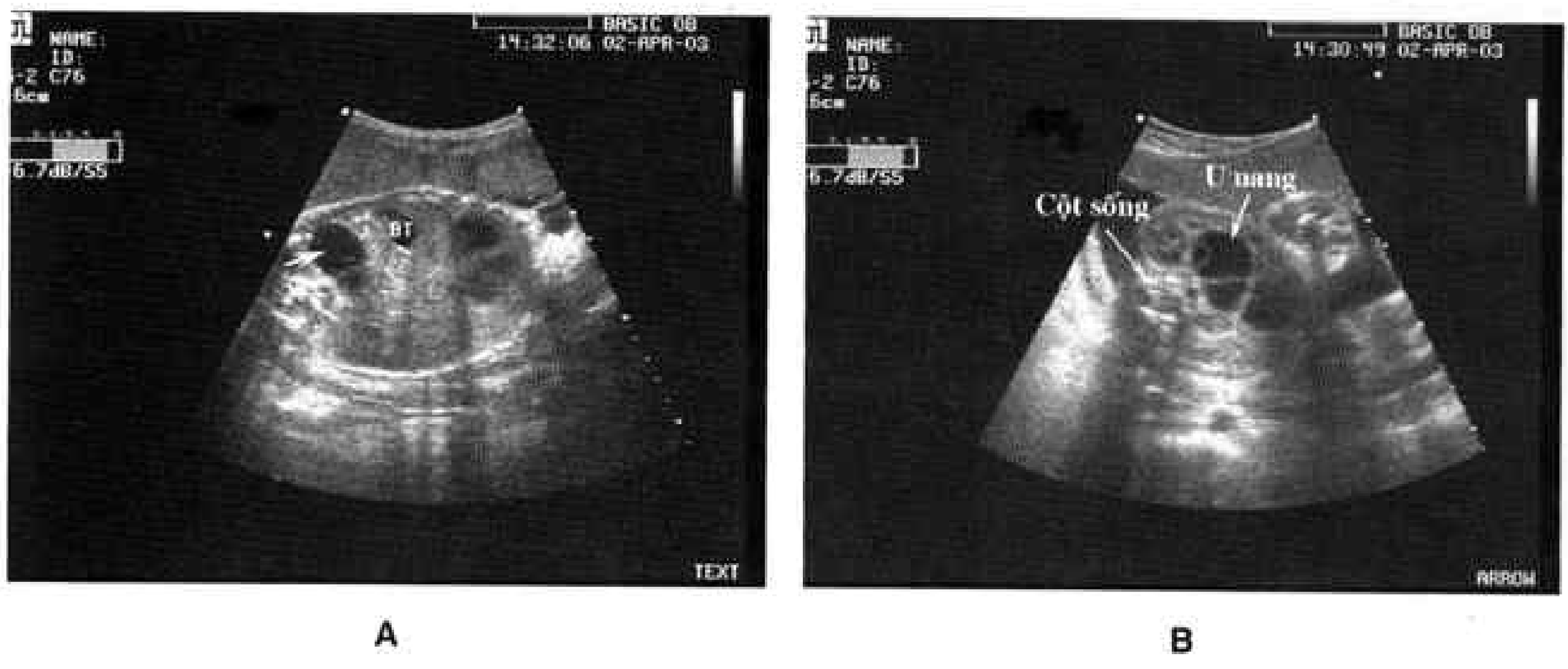

Hình 9.12: *U nang buồng trứng*

A. Bụng thai nhi ở mặt cắt trán: khối dạng nang nằm ở vùng chậu (mũi tên). Thai nhi có giới tính nữ.

B. Bụng thai nhi cắt ngang: khối dạng nang có phản âm trống, bên trong có ít vách mỏng. Thai nhi phát triển bình thường đến cuối thai kỳ.

TÀI LIỆU THAM KHẢO

1. Golan A, Welman I, Saller Y, et al. Hydramnios in singleton pregnancy: Sonographic prevalnce and etiology. Gynecol Obstet Invest. 1993; 35:91-93.
2. Smith CV, Plambeck RD, Rayburn WF, et al. Relation of mild idiopathic polyhydramnios to perinatal outcome. Obstet Gynecol. 1992; 79:387-389.
3. Damato N, Filly RA, Goldstein RB, et al. Frequency of fetal anomalies in sonographically detected polyhydramnios. J Ultrasound Med. 1993; 12:11-15.
4. Barken SZ, Pretorius DH, Beckett MK, et al. Severe poluhydramnios: incidence of anomalies. AJR. 1987; 148:155.
5. Romero R, Pilu G, Jeanty P, et al. The gastrointestinal tract and intraabdominal organs. In: Prenatal Diagnosis of Congenital Anomalies. Norwalk, Conn: Appleton & Lange:1988;233.
6. Millener PB, Anderson NG, Ch isholm RJ. Prognostic significance of nonvisualization of the fetal stomach by sonography. AJR. 1993; 160:827-830.
7. Pretosius DH, Gosink BB, Clautice-Engle T, et al. Sonographic evaluation or the fetal stomach: Significance of nonvisualization. AJR. 1988; 151:987-989.

8. Zimmer EZ, Chao CR, Abramovich G, et al. Fetal stomach measutrments: Not reproducible by the same observer. J Ultrasound Med. 1992; 11:663-665.
9. Hasegawa T, Kubota A, Imura K, et al. Prenatal diagnosis of congenital pyloric atresia. J Ultrasound Med. 1993; 21:278-281.
10. Bahado-Singh RO, Romero R, Vecchio M, et al. Prenatal diagnosis of congenital hiatal hernia. J Ultrasound Med. 1992; 11:297-300.
11. Miro J, Bard H. Congenital atresia and stenosis of the duodenum: The impact of a prenatal diagnosis. Am J Obstet Gynecol. 1988;158:555-559.
12. Weissman A, Golstein I. Prenatal sonographic diagnosis and clinical management of small bowel obstruction. Am J Perinatol. 1993; 10:215-216.
13. Dicke JM, Crane JP. Sonographically detected hyperechoic fetal bowel: Significance and implications for pregnancy management. Obstet Gynecol. 1992; 80:778-782.
14. Hogge WA, Hogge JS, Boehm CD, et al. Increased echogenicity in the fetal abdomen: Use of DNA analysis to establish a diagnosis of cystic fibrosis. J Ultrasound Med. 1993;12:451-454
15. Nyberg DA, Dubinsky T, Resta RG, et al. Echogenic fetal bowel during the second trimester: Clinical importance. Radiology. 1993; 188:527-531.
16. Scioscia AL, Pretorius DH, Budorick NE, et al. Second trimester echoginic bowel and chromosomal abnormalities. Am J Obstet Gynecol. 1992; 167:889-894.
17. Forouzan I. Fetal abdominal echogenic mass: An early sign of intrauterine cytomegalovirus infection. Obstet Gynecol. 1992; 80:535-537.
18. Murao F, Takamiya O, Yamamoto K, et al. Detection of intrauterine growth retardation based on measurements of size of the liver. Gynecol Obstet Invest. 1990; 29:26-31.
19. Robert AB, Mitchell JM, Pattison NS. Fetal liver length in normal and isoimmunized pregnancies. Am J Obstet Gynecol. 1989;161:42-46.
20. Murao F, Senoh D, Takamiya O, et al. Ultrsonic evaluation of liver development in the fetus in utero. Gynecol Obstet Invest. 1989; 28:198-201.
21. Ghidini A, Sirtori M, Romero R, et al. Hepatosplenomegaly as the only prenatal finding in a fetus with pyruvat kinase deficiency anemia. Am J Perinatol. 1991; 8:44-46.
22. Nguyen DL, Leonard JC. Ischemic hepatic necrosis: A cause of fetal liver calcification. AJR. 1986; 147:596-597.
23. Jaffa AJ, Many A, Hartoov J, et al. Prenatal sonographic diagnosis of metastatic neuroblastoma: Report of a case and review of the literature. Prenat Diagn. 1993; 13:73-77.
24. Yamashita Y, Iwanaga R, Goto A. Congenital cytomegalovirus infection associated with fetal ascites and intrahepatic calcifications. Acta Paediatr Scand. 1989;78:965-967
25. Richard DS, Cruz AC, Dowdy KA. Prenatal diagnosis of fetal liver calcifications. J Ultrasound Med. 1988;7:691-694
26. Devonal KJ, Ellwood DA, Colditz PB. The variable appearances of fetal gallsotnes. J Ultrasound Med. 1992;11:579-585
27. Ruth B. Ultrasound evaluation of the Fetal Abdomen. In: Ultrasound in Obstetrics and Gynecology 3rd ed. WB Saunders Co. 1994;16:365
28. Meizner I, Levi A, Katz M, et al: Fetal ovarian cysts: Prenatal ultrasonographic detection and postnatal evaluation and treatment. Am J Obstet Gynecol 1991;164:874

CHƯƠNG X
KHUYẾT TẬT THÀNH BỤNG

1. THOÁT VỊ RỐN SINH LÝ

Ở tuần lễ thứ 8, gan và thận có khối lượng tương đối lớn và sự phát triển của phần ruột giữa nhanh hơn khoang bụng làm cho ruột chạy vào khoang ngoại phôi ở đoạn gần của dây rốn. Đây là hiện tượng sinh lý bình thường và có thể quan sát thấy trên siêu âm với đầu dò âm đạo ở tuổi thai từ 7-11 tuần (Hình 10.1). Sau tuần lễ thứ 12, khoang bụng phát triển nhanh hơn so với các cơ quan khác trong ổ bụng nên ruột sẽ di chuyển trở vào trong khoang bụng.

Đặc điểm:

- Không có thoát vị gan.
- Khối không lớn quá 7mm[1,2].
- Không còn thấy sau 12 tuần.

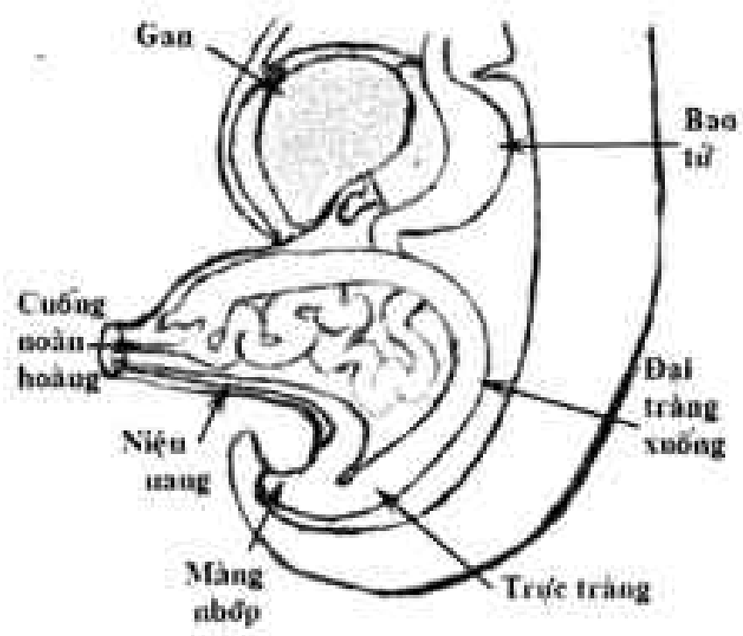

A

B

C

Hình 10.1: *Thoát vị rốn sinh lý*

A. Hình minh họa thoát vị rốn sinh lý. (Medical Embryology. Jan Langman)

B. Mặt cắt dọc giữa. Thai nhi nằm sấp, đầu ở trên. Khối thoát vị phản âm mạnh nằm ở mặt trước bụng thai nhi (mũi tên).

C. Mặt cắt trán. Khối thoát vị bờ đều có kích thước lớn hơn trường hợp (A), nằm ở phần giữa bụng thai nhi.

D

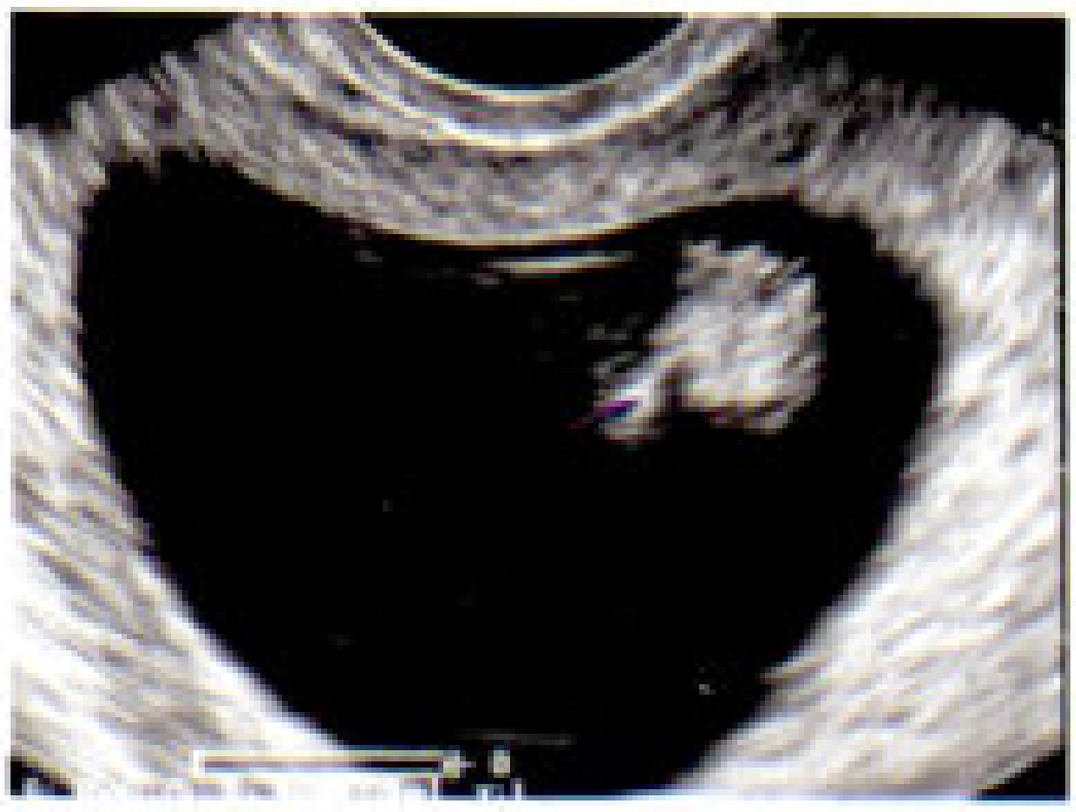

E

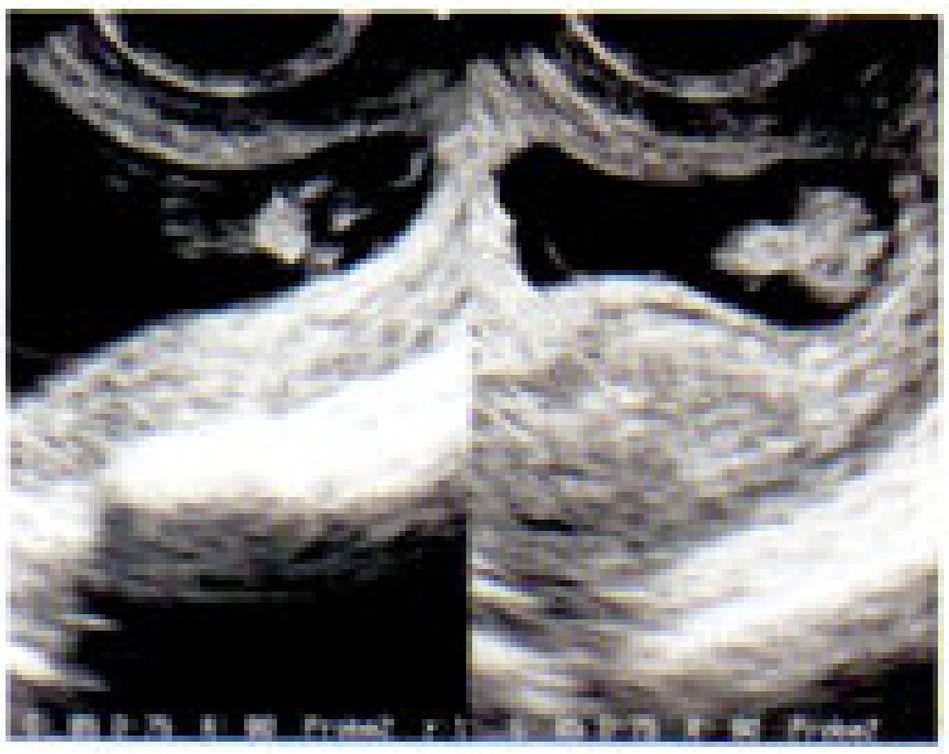

F

G

H

I

D. Mặt cắt ngang bụng thai nhi. Khối thoát vị nằm phía ngoài khoang bụng. *E. Thoát vị rốn có kích thước nhỏ.*

F. Cắt ngang khối thoát vị ở đường kính lớn nhất (hình bên trái) và ở vị trí thấy được khối thoát vị ra khỏi khoang bụng (hình bên phải).

G - H. Thai 11.5 tuần. Khối thoát vị rốn có kích thước lớn, kiểm tra lại sau 2 tuần vẫn còn tồn tại ở vị trí mặt trước thành bụng, đường kính tương đương với đường kính ngang bụng.

I. Hình siêu âm 3D

2. THOÁT VỊ RỐN

2.1. Định nghĩa: Đây là một khuyết tật ở thành bụng trước, trong đó các cơ quan thoát vị vào chân dây rốn và được bao quanh bởi một lớp màng bụng. Kích thước của khối tùy thuộc vào số lượng và loại tạng nào thoát vị vào trong. 50%- 70% trường hợp có kèm theo các bất thường nhiễm sắc thể (trisomy 13, 18, 21).

2.2. Siêu âm

- Đường kính ngang bụng nhỏ hơn bình thường.
- Khối nằm ở mặt trước bên ngoài thành bụng, bờ nhẵn, bên trong có chứa các cơ quan nội tạng, thường là gan hoặc ruột non (Hình 10.2).
- Dây rốn đi vào mặt trước hoặc mặt bên của khối thoát vị. Tĩnh mạch rốn thấy được bên trong khối này.
- Các bất thường khác đi kèm: tim, thoát vị hoành, xương, niệu, thần kinh…
- Thường đa ối.
- Có thể có báng bụng.

2.3. Dự hậu: tùy theo các bất thường đi kèm và có hay không có rối loạn cấu trúc hoặc số lượng nhiễm sắc thể.

- Nếu chỉ là bất thường riêng lẻ và không có rối loạn nhiễm sắc thể, tỷ lệ sống 80-90% [3].
- Thoát vị rốn chỉ chứa các quai ruột thường có rối loạn nhiễm sắc thể nhiều hơn chứa gan [4].
- Nguyên nhân tử vong đa số do các nguyên nhân khác.
- Độ lớn của khối thoát vị không ảnh hưởng đến tỷ lệ tử vong nếu không kèm theo những khuyết tật nghiêm trọng.

2.4. Lưu ý

- Khi cắt ngang bụng ở mặt cắt xéo hoặc đè mạnh trên bụng, trong trường hợp thiểu ối hoặc có cơn co cơ tử cung, bụng thai nhi có thể bị méo mó cho hình ảnh giả thoát vị rốn.
- Báng bụng trong thoát vị rốn có thể cho chẩn đoán lầm với hở thành bụng

A

Hình 10.2: *Thoát vị rốn*

A. Mặt cắt dọc thai nhi. Đường kính ở thành bụng nơi có khối thoát vị rốn.

B

C

D

E

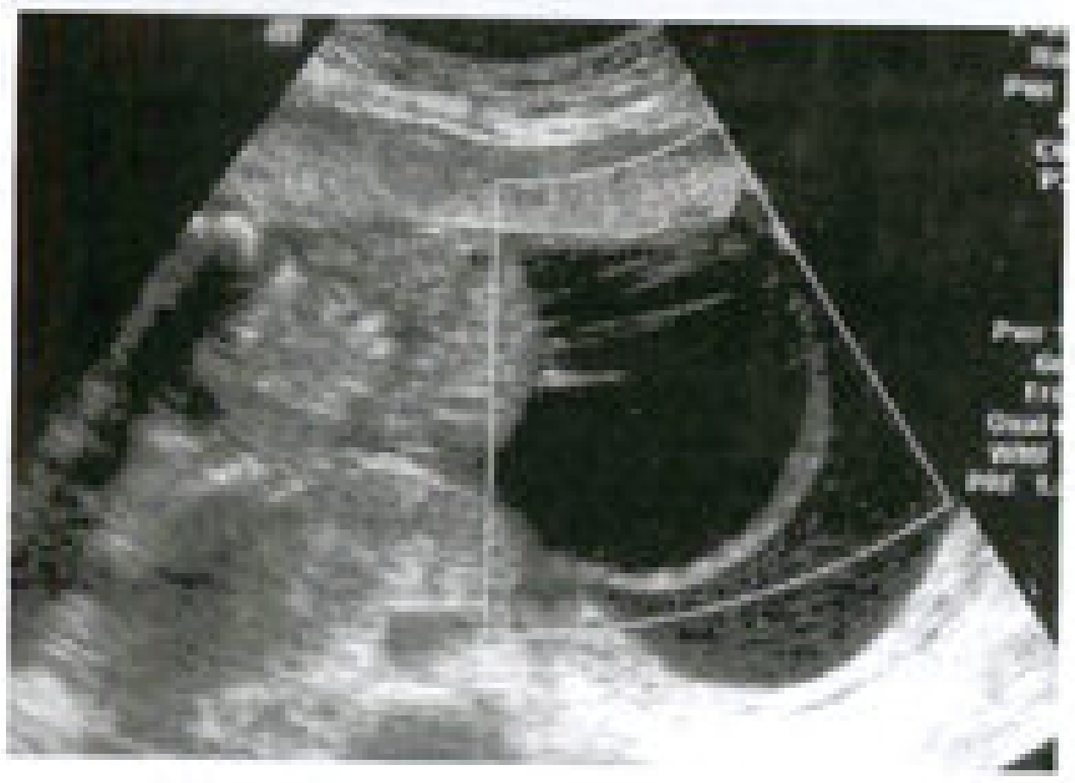

F

B. Mặt cắt ngang bụng. Toàn bộ gan nằm trong khối thoát vị, ngoài ổ bụng.

C. Mặt cắt ngang bụng và khối thoát vị. Doppler màu cho thấy vị trí đi vào gan của tĩnh mạch rốn.

D – F. Tụ dịch trong ổ bụng và trong khối thoát vị.

D. Mặt cắt ngang bụng, khối thoát vị gồm một phần dạ dày, gan, lách

E. Mặt cắt ngang bụng: dịch trong khối thoát vị có nhiều dải phản âm mỏng giống vách.

F. Khảo sát phổ Doppler không có hoạt động của mạch máu ở quanh khối dịch.

Do hình ảnh của khối dịch giống với một khối u dạng nhầy, bệnh nhân đã được hội chẩn và chẩn đoán là tụ dịch trong khối thoát vị. Lớp màng bao khối thoát vị bị vỡ khi sanh.

G

H

I

J

G-L. Trường hợp cần lưu ý.

G. Mặt cắt ngang bụng thai nhi 20 tuần. Phần bụng trước của thai nhi hơi nhô ra ngoài, ranh giới giữa thành bụng và phần thoát vị không rõ.

H Mặt cắt ngang khối thoát vị gồm gan và các mạch máu. Lưu ý dấu hiệu mất liên tục của lớp da rất mỏng ở mặt trước thành bụng (mũi tên).

I Vị trí đi vào gan của tĩnh mạch rốn.

Đây là một trường hợp thoát vị có kích thước tương đối lớn nhưng khó chẩn đoán vì hình dạng khối thoát vị không khác biệt nhiều so với bụng thai nhi bình thường và dễ lầm với những trường hợp dương tính giả do bụng thai nhi bị chèn ép (J). Trong trường hợp này lớp da thành bụng trước không bị gián đoạn (mũi tên).

K

L

K - L. Hình chụp sau sanh. Ngoài thoát vị rốn, thai nhi còn có nhiều bất thường khác ở hệ thần kinh (thoát vị não – màng não), sứt môi, hệ xương cơ (cứng các khớp ngón tay).

3. HỞ THÀNH BỤNG

3.1. Định nghĩa: Hở thành bụng là một khuyết tật trong đó các đoạn ruột non thoát vị vào trong buồng ối qua lỗ hở của thành bụng ở cạnh rốn bên phải. Đây là một khuyết tật riêng lẻ và ít có bất thường khác kèm theo.

3.2. Siêu âm

Có thể chẩn đoán được sớm ở tam cá nguyệt I với đầu dò âm đạo:

- Gián đoạn lớp cơ thành bụng nên không đo được đường kính ngang bụng.
- Hình ảnh trôi nổi tự do của các quai ruột trong nước ối, không có màng bao (Hình 10.3).
- Dây rốn gắn vào thành bụng, bên trái chỗ hở.

A

Hình 10.3. *Hở thành bụng.*

A. Thai nhi nằm đầu phía dưới, lưng phía trước. Mặt cắt dọc nghiêng phần bụng cho thấy các quai ruột non phía trước bụng thai nhi, trong buồng ối.

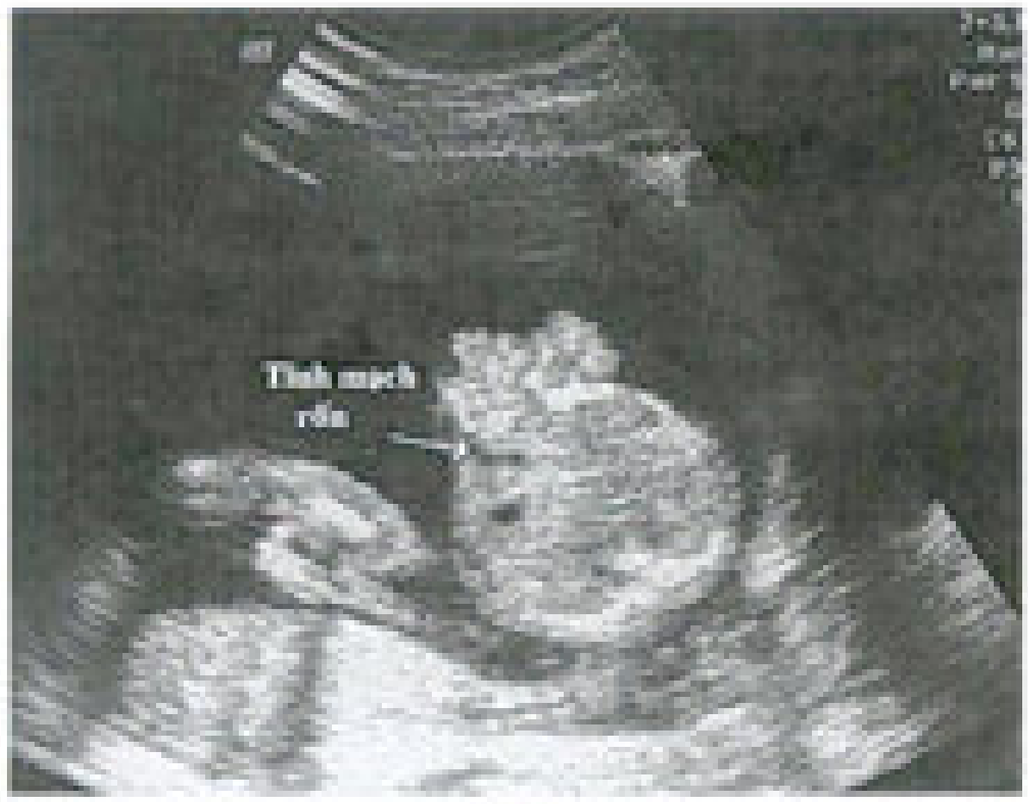

B

C

D

E

F

B. Mặt cắt ngang bụng ở vị trí hở. Các quai ruột tự do không có màng bao bên ngoài. Lưu ý chỗ gắn của tĩnh mạch rốn vào thành bụng bên trái chỗ hở.

C. Vị trí gắn của tĩnh mạch rốn qua Doppler màu.

D. Hình các quai ruột thoát vị qua siêu âm 3D.

E. Hở thành bụng – ngực: khối thoát vị gồm gan và tim trong buồng ối.

F. Mặt cắt ngang bụng thai 26 tuần. Các quai ruột di chuyển ra vào ổ bụng qua chỗ hở.

G

H

I

J

K

L

G-L. Thai 27 tuần, toàn bộ ruột non và ruột già thoát vị qua chỗ hở thành bụng (DD: dạ dày).

3.3. Chẩn đoán phân biệt

3.3.1. Vỡ thoát vị rốn: hiếm gặp.

- Thường không chẩn đoán phân biệt được trên siêu âm.
- Chẩn đoán phân biệt dựa vào có hoặc không có những bất thường khác đi kèm và nhiễm sắc thể đó [5].

3.3.2. Hội chứng dải sợi ối

- Nhiều phần khác của cơ thể ngoài vùng bụng (thường là đầu cổ) bị ảnh hưởng.

3.4. Dự hậu: thường không liên quan đến rối loạn nhiễm sắc thể [6,7]. Các biến chứng sau sanh do ruột xoay không bình thường, nhiều nguy cơ bị thiếu máu cục bộ khi thoát vị qua lỗ hở nhỏ và màng ruột bị xơ hóa dầy lên do tiếp xúc trực tiếp lâu ngày với nước ối [8,9].

- Dự hậu xấu khi có thoát vị gan (dấu hiệu này thường gặp trong thoát vị rốn hơn trong hở thành bụng) [10].
- Tử vong sau sanh thường do nhiễm trùng và biến chứng hậu phẫu.
- Các quai ruột giảm chức năng hấp thu, dễ hoại tử.

4. HỞ THÀNH NGỰC

- Mất tất cả các lớp thành ngực.
- Gián đoạn chu vi vòng ngực.
- Tim thoát vị ra ngoài buồng ối (Hình 10.4).

5. BẤT THƯỜNG THÂN – DÂY RỐN (BODY STALK ANOMALY)

Đây là một bất thường nghiêm trọng gây chết [11,12], trong đó:

- Thai nhi không có dây rốn hoặc dây rốn rất ngắn.

Hình 10.4: *Hở thành ngực.*
Khuyết tật ở xương ức, toàn bộ tim nằm ngoài lồng ngực.

	THOÁT VỊ RỐN	HỞ THÀNH BỤNG
Đường kính ngang bụng	Nhỏ hơn bình thường	Không đo được
Bờ ngoài	Nhẵn	Gồ ghề
Màng bao	(+)	(-)
Vị trí gắn của dây rốn	Mặt trước hoặc mặt bên khối thoát vị	Thành bụng, bên trái chỗ hở

- Mất hoàn toàn thành bụng-ngực.
- Các cơ quan nội tạng gắn sát vào bánh nhau.
- Cột sống biến dạng nghiêm trọng, mất các chỉ dấu cơ thể học bình thường.
- Đi kèm với nhiều bất thường của những bộ phận khác.
- Không có bất thường nhiễm sắc thể.

Siêu âm: (Hình 10.5)

- Thai nhi nằm cố định, không cử động.
- Cơ thể áp sát bánh nhau.
- Hình ảnh bất thường của cột sống, thành bụng – ngực…
- Không tìm thấy dây rốn.
- Siêu âm Doppler: luồng máu trực tiếp từ bánh nhau vào bụng thai nhi

Hình 10.5: *Bất thường thân –dây rốn*
Mặt cắt dọc thân. Thai nhi nằm nghiêng, đầu ở phía trên. Cột sống bị biến dạng và không thấy đoạn sống cùng (mũi tên). Các cơ quan thoát vị ở mặt trước bụng, áp sát vào bánh nhau. Không thấy thai nhi có cử động thân mình hoặc tứ chi. Thiểu ối.

6. THOÁT VỊ Ổ NHỚP (CLOACAL EXSTROPHY)

6.1. Định nghĩa: đây là khuyết tật rất hiếm, do không tạo lập thành bụng dưới và không phát triển vách ngăn niệu-trực tràng (Hình 10.6A). Những thể hiện bất thường gồm có: thoát vị rốn, lộn bàng quang, hậu môn không thủng có hoặc không có kèm theo khuyết tật cột sống [13] (Hình 10.6B-Q).

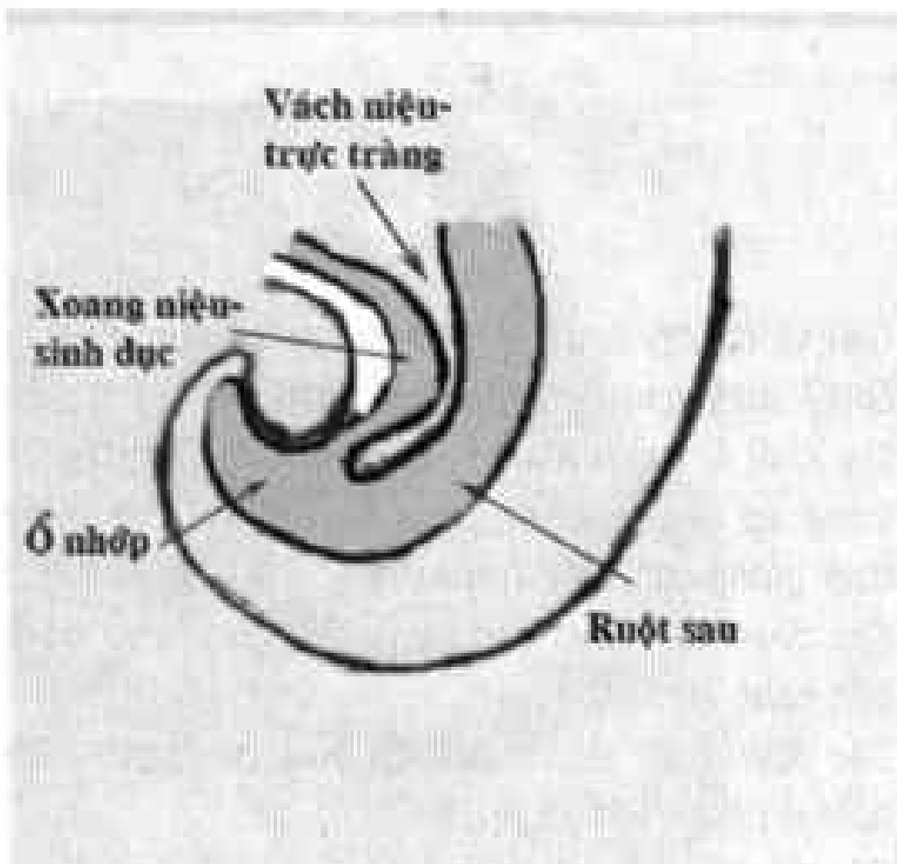

A

B

Hình 10.6: *Thoát vị ổ nhớp*
A. Hình minh họa sự thành lập vách ngăn niệu - trực tràng. (Medical Embryology. Jan Langman)
B. Mặt cắt dọc thân. Thai nhi 24 tuần tuổi. Cột sống bị biến dạng, gián đoạn từ phần sống lưng.

C

D

E

F

G

C. Gan và dạ dày (mũi tên) nằm ngoài buồng ối.

D. Ở phía dưới gan có một khối phản âm trống (đặt tên khối C: cyst) không có nhu động, bờ dầy, bên trong có những điểm phản âm mạnh nằm ở phía dưới giống cặn bùn. (mũi tên)

E. Các đoạn ruột non kích thước lòng ống nhỏ nằm ở bên cạnh khối (C).

F. Các đoạn ruột kích thước lớn hơn, nhiều nhu động nằm ở phía trước khối (C).

G. Các đoạn ruột non cắt ngang.

H

I

J

K

L

H. Cắt ngang khối (C).

I. Lồng ngực cắt ngang. Tim nằm trong lồng ngực và không có hở thành ngực. Ở phía sau cột sống có một khối phản âm trống bờ mỏng, giới hạn rõ (mũi tên).

J. Chân khoẻo.

K. Màng ối không áp sát, nằm tách biệt khỏi màng đệm (mũi tên).

Chẩn đoán trước và sau sanh: Hở thành bụng – thoát vị ổ nhớp (có lỗ đò ruột - bàng quang) Khối (C) là phần ổ nhớp. Do không thành lập được vách ngăn niệu - trực tràng nên bàng quang và trực tràng đổ chung vào một túi. Nước tiểu cùng với phân xu trong đại tràng tạo nên hình ảnh của khối (C).

L-P. Hình chụp sau sanh.

L. Toàn bộ các bộ phận của đường tiêu hóa nằm ngoài khoang bụng. Dây rốn gắn vào bên trái thành bụng. Hai bàn chân thai nhi bị khoẻo.

M

M. Khối (C) bị vỡ khi sanh. Các phần ruột non nằm ngoài, đổ vào khối (C) ở phía dưới, mặt sau.

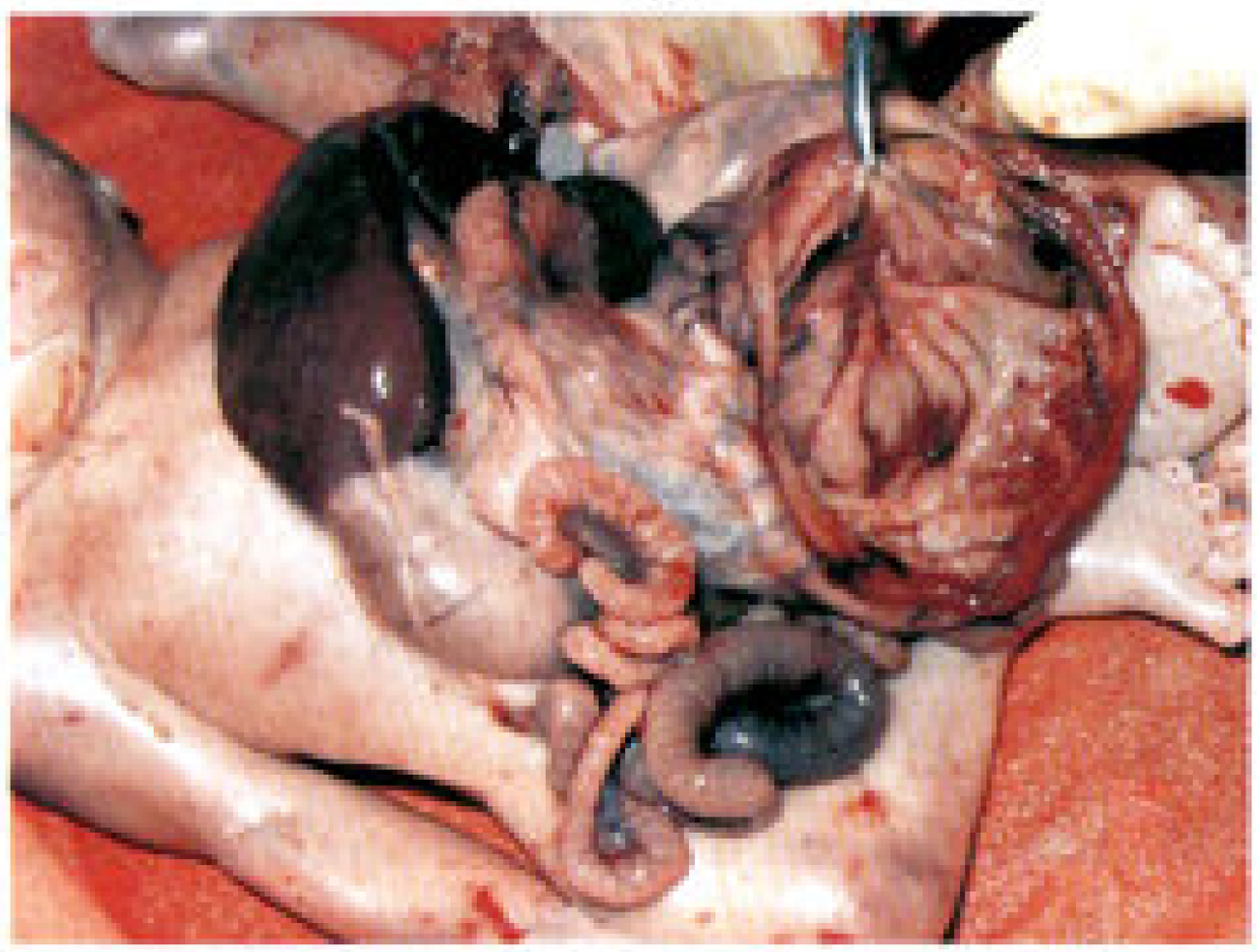

N

N. Mặt trong của khối (C). Có cấu trúc các nếp cuộn của đại tràng, không thấy bàng quang.

O

O. Không có cơ quan sinh dục ngoài. Không có hậu môn.

P

P. Thoát vị màng tủy (vùng phản âm trống phía mặt sau cột sống ở hình H).

6.2. Siêu âm

- Khối bờ không đều gồm ruột, bàng quang thoát vị ở vùng bụng dưới.
- Bàng quang có thể không thấy nếu có sự thông thương với buồng ối.

7. HỘI CHỨNG DẢI SỢI ỐI (AMNIOTIC BAND SYNDROME)

7.1. Định nghĩa: Đây là một nhóm những bất thường gây ra do những dải dính từ phần màng ối bị rách, có thể có nhiều mức độ khác nhau đi từ nhẹ như phù ngón tay chân đến những trường hợp nặng có thể gây chết như: thoát vị não màng não, hở cột sống, hở thành bụng, mất chi v.v….

Siêu âm:

- Các dấu hiệu bất thường tùy thuộc phần cơ thể bị khuyết tật.
- Có những dải sợi phản âm mạnh có một đầu di động tự do trong nước ối, có thể thấy ở vị trí các tổn thương đi kèm (Hình 10.7).

A

Hình 10.7: *Hội chứng dải sợi ối*
A. Mặt cắt trán phần ngực – bụng thai nhi. Ruột thoát vị ra ngoài buồng ối. Có một dải sợi phản âm mạnh nằm cạnh thân thai nhi (mũi tên).

B

C

D

E

F

B-C. Các dải sợi trong buồng ối.

Trường hợp đặc biệt

D. Mặt thai nhi ở mặt cắt trán: có chỗ khuyết ở phần má bên trái (mũi tên).

E. Cắt tiếp tuyến vùng môi trên và môi dưới thai nhi: khuyết sâu ở hai bên từ khoé miệng ra phía sau mặt (mũi tên).

Chẩn đoán trước sanh: Bất thường hở toàn bộ các lớp cơ - xương hai bên gò má, bất thường số 7 theo phân loại hở môi (clefts) của Tessier.

G

H

Khi thai nhi sanh ra: ngoài bất thường ở mặt (hình F), có một dải sợi với một đầu tự do quấn ngang dây rốn (tuột ra khi cắt dây rốn), cánh tay trái thai nhi (hình G), một đầu dính chặt ở vùng thái dương bên trái (hình H). Chẩn đoán sau sanh: Hội chứng dải sợi dị giống Tessier.

TÀI LIỆU THAM KHẢO

1. Bowerman RA. Sonography of fetal midgut herniation: Normal size criteria and correlation with crown-rump length. J Ultrasound Med. 1993; 5:251-254.
2. Brown DL, Emerson DS, Shulman LP, et al. Sonographic diagnosis of omphalocele during 10th week of gestation. AJR. 1989; 153:825-826.
3. Blazer S et al. Fetal omphalocele detected early in pregnancy: associated anomalies and outcomes. Radiology. 2004; 232(1):191-195.
4. Getachew MM, Goldstein RB, Edge VL, et al. Correlation between omphalocele contents and karyotypic abnormalities: Sonographic stydy in 37 cases. AJR. 1991; 158:133-136.
5. Hwang PJ et al. Omphalocele and gastroschisis: an 18-year review study. Genet Med. 2004; 6(4):232-236.
6. Japaraj RP et al. Gastroschisis: can prenatal sonography predict neonatal outcome? Ultrasound Obstet Gynecol. 2003; 21(4):329-333.
7. Durfee SM, et al. Postnatal outcome of fetuses with the prenatal diagnosis of gastroschisis. J Ultrasound Med. 2002; 21(3):117-124.
8. Crombleholme TM, Dalton M, Cendron M, et al. Prenatal diagnosis and the pediatric surgeon: the impact of prenatal consultation on perinatal management. J Pediatr Surg. 1996; 31:156-162.
9. Lunzer H, Menardi G, Brezinka C. Longterm follow-up of children with prenatally diagnosed omphalocele and gastroschisis. J Matern Fetal Med. 2001; 10:385-392.
10. Bair JH, Russ PD, Pretorius DH, et al. Fetal omphalocele and gastroschisis: A review of 24 cases. AJR. 1986; 147:1047.
11. Daskalakis G, et al. Body stalk anomaly diagnosed in the 2nd trimester. Fetal Diagn Ther. 2003; 18(5):342-344.
12. de Ravel T et al: Primary body stalk anomaly in a first trimester fetus. Genet Couns. 2004;15(2):237-238
13. Kaya H et al: Prenatal diagnosis of cloacal exstrophy before rupture of the cloacal membrane. Arch Gynecol Obstet. 2000; 263(3):142-144.

CHƯƠNG XI

HỆ TIẾT NIỆU – SINH DỤC

Thận thai nhi được thành lập từ tuần thứ 7 và bắt đầu có chức năng từ tuần thứ 11. Những bất thường của hệ niệu có ảnh hưởng trên chức năng bài tiết làm giảm thiểu lượng nước ối sẽ gián tiếp gây ra những bất thường trong quá trình phát triển của nhiều cơ quan khác. Siêu âm ở tam cá nguyệt II và III có thể phát hiện được 80-85% các bất thường của hệ niệu [1,2] và có những bất thường có thể điều trị được trước khi thận bị mất chức năng[3].

1. THẬN TRƯỚNG NƯỚC

Đây là bất thường của hệ niệu thường gặp nhất được phát hiện qua siêu âm tiền sản.

1.1. Định nghĩa: dãn bể thận có thể do nhiều nguyên nhân: tắc nghẽn ở đường tiểu, trào ngược bàng quang - niệu quản hoặc do khiếm khuyết lớp cơ ở thành bàng quang và thành bụng (hội chứng prune belly).

1.2. Siêu âm

- Thường hai bên.
- Đo ở mặt cắt ngang thận.
- Chẩn đoán thận trướng nước nếu có dãn các đài thận hoặc bể thận có đường kính trước – sau > 5mm ở 16-28 tuần và > 10mm ở sau 28 tuần [4,5] (Hình 11.1).

1.3. Dự hậu

- Đánh giá niệu quản, bàng quang, niệu đạo và khối lượng nước ối.

A

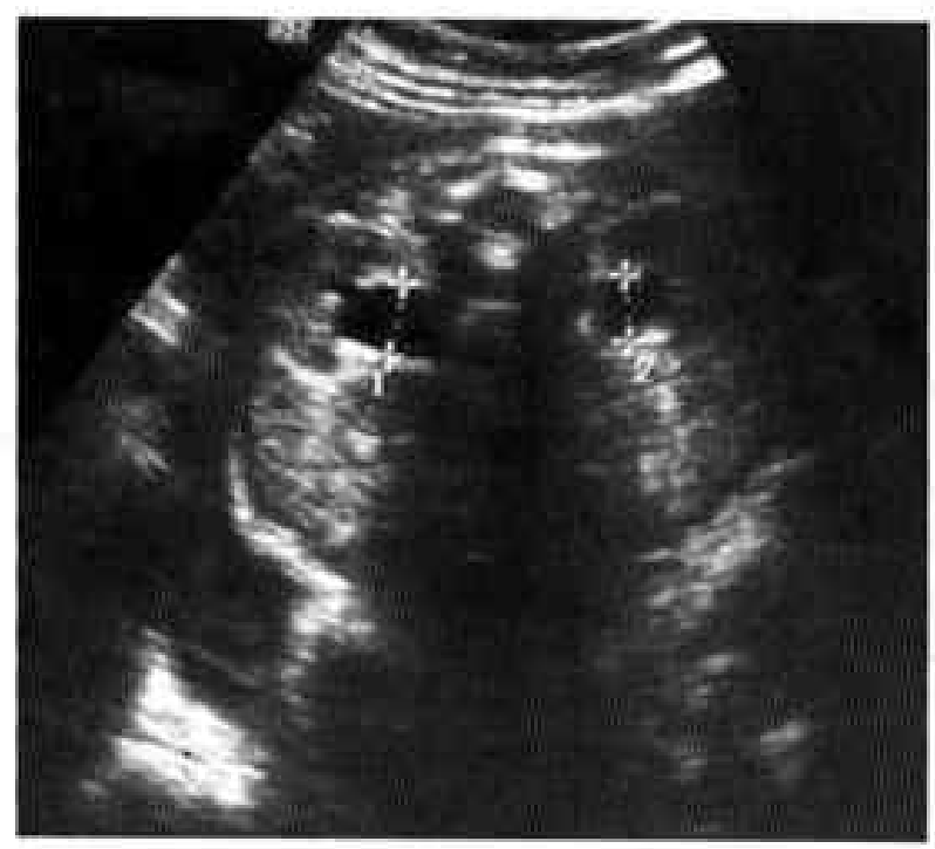

B

Hình 11.1: *Thận trướng nước*

A. Khoang bụng thai nhi ở mặt cắt dọc. Ứ nước ở bể thận bên trái.

B. Mặt cắt ngang. Hai thận trướng nước. Đo đường kính hai bể thận theo chiều trước sau.

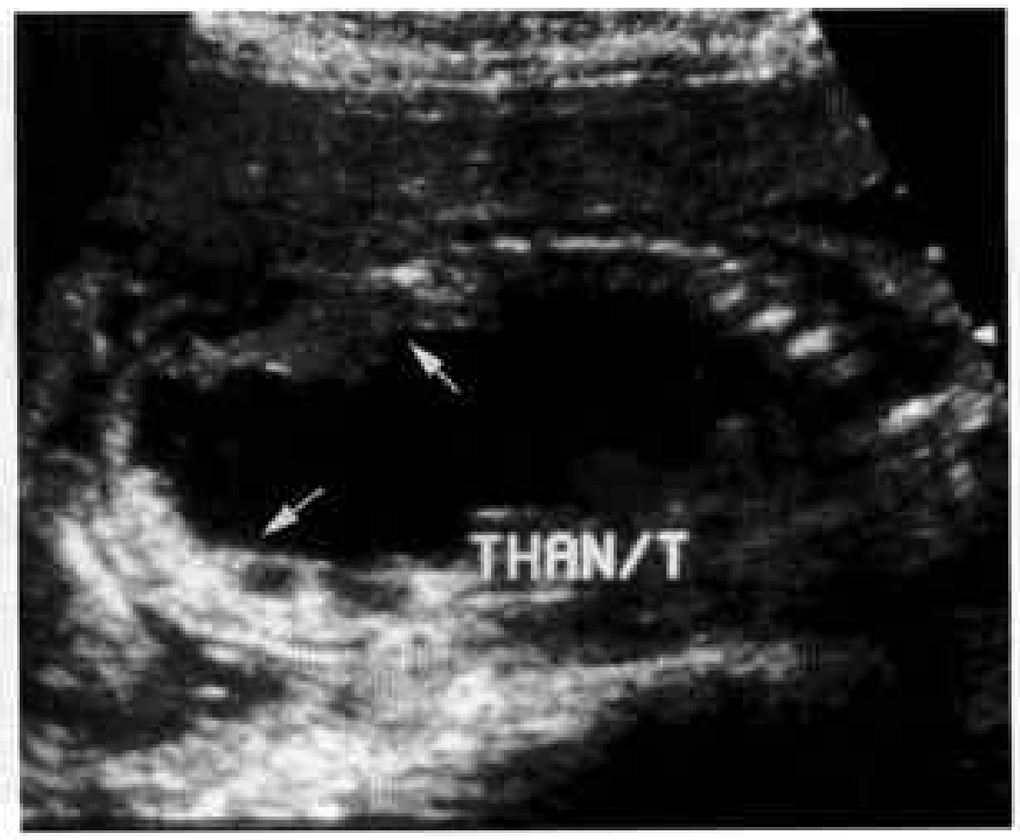

C

C. Mặt cắt dọc. Đài – bể thận thai nhi trướng nước, phần vỏ thận còn rất mỏng (mũi tên).

- Nếu chỉ dãn bể thận < 10mm mà không dãn đài thận, 94-97% thai nhi bình thường sau sanh [6,7].
- 1/4 số thai bị trisomy 21 có dãn nhẹ đài bể thận ở tam cá nguyệt II.

1.4. Lưu ý: Ở tam cá nguyệt II và III bể thận thai nhi thường có những thời điểm có chứa một lượng nhỏ nước tiểu, đường kính trước – sau bể thận < 5mm.

2. HỆ THỐNG GÓP NƯỚC TIỂU ĐÔI (Duplicated collecting system) Mỗi thận có một hệ thống góp nước tiểu. Khi thận có hai hệ thống góp thường là thận đôi, một hệ thống góp ở cực trên và một ở cực dưới thận. Nên kiểm tra bàng quang để tìm nang của niệu quản (Hình 11.2).

A

B

***Hình 11.2.** Hệ thống góp nước tiểu đôi.*

A. Hai thận thai nhi ở mặt cắt trán. Thận bên phải có kích thước lớn hơn so với thận bên trái.

B. Thận phải thai nhi ở mặt cắt dọc : có hai hệ thống góp nước tiểu, cả hai bể thận đều trướng nước.

C

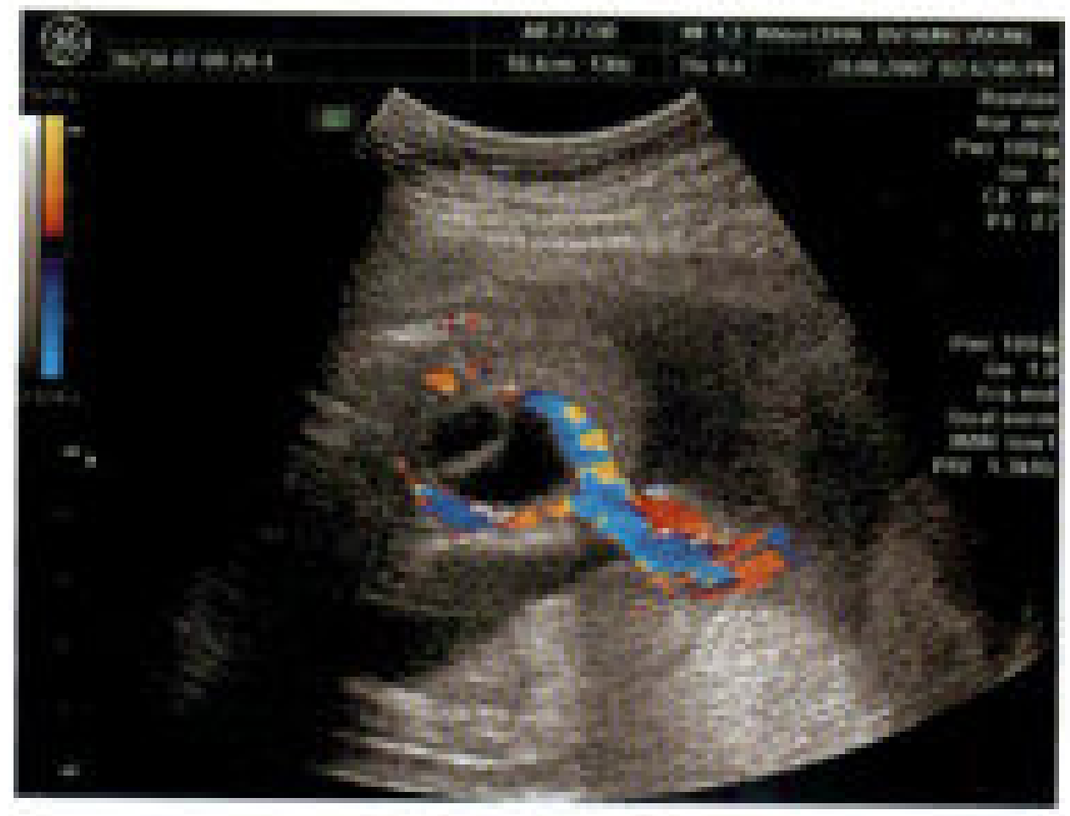

D

C. Ngoài bất thường ở hệ thống góp nước tiểu, thai nhi còn có bất thường ở bàng quang. Ở mặt cắt ngang bàng quang, bên trong bàng quang có một nang phản âm trống: nang niệu quản (ureterocele) (mũi tên).

D. Kiểm tra qua Doppler màu cho thấy hai động mạch rốn chạy hai bên khối nang, dấu hiệu chứng tỏ khối ở vùng tiểu khung là bàng quang, do đó nang bên trong là nang niệu quản.

3. TẮC NGHẼN CHỖ NỐI NIỆU QUẢN – BỂ THẬN

Đây là một trong những nguyên nhân gây thận trướng nước thường gặp, do khiếm khuyết lớp cơ dọc dẫn đến rối loạn chức năng tống xuất nước tiểu hoặc do tắc nghẽn đoạn niệu quản trên. 30% trường hợp ở cả hai bên thận [8,9].

Siêu âm

- Dãn đài - bể thận, phình đầu dưới và chấm dứt ở vị trí tắc nghẽn (Hình 11.3).
- Bàng quang và niệu quản không dãn (niệu quản thường không thấy hoặc < 2mm).
- Không thấy bàng quang nếu tắc nghẽn hai bên.

Nếu bất thường xảy ra sớm và nghiêm trọng có thể dẫn đến loạn sản thận.

4. TRÀO NGƯỢC BÀNG QUANG – NIỆU QUẢN

4.1. Định nghĩa: Bình thường niệu quản đi một đoạn dài trong thành bàng quang trước khi đổ vào bàng quang ở một góc tù, điều này có tác dụng như một van ngăn không cho nước tiểu trào ngược trở lại. Khi niệu quản cắm vào bàng quang ở một góc nhọn và ngắn sẽ xảy ra hiện tượng trào ngược nước tiểu. Bất thường này thường ở hai bên và gặp ở nam nhiều hơn nữ [10], có thể tự khỏi hoặc can thiệp bằng phẫu thuật sau sanh.

4.2. Siêu âm

- Dãn bể thận.
- Dãn niệu quản.
- Có trường hợp thận và niệu quản dãn từng đợt mỗi vài phút theo nhịp đầy và trống. Trường hợp nặng niệu quản dãn lớn và ngoằn ngoèo có thể lầm với các quai ruột (Hình 11.4).

A

B

Hình 11.3. *Tắc nghẽn chỗ nối niệu quản – bể thận.*

A. Thận thai nhi cắt dọc. Dãn bể thận *B. Dãn đài – bể thận.*

A

B

C

Hình 11.4. *Trào ngược bàng quang – niệu quản*

A. Thận thai nhi cắt dọc. Dãn bể thận.

B – C Các đoạn niệu quản dãn lớn ở mặt cắt dọc (B) và ngang (C) có hình dạng giống các quai ruột. Theo dấu niệu quản sẽ thấy niệu quản nối tiếp vào bàng quang ở đoạn dưới.

4.3. Chẩn đoán phân biệt

Siêu âm tiền sản không thể chẩn đoán phân biệt với dãn niệu quản tiên phát là một bất thường chức năng do không có nhu động ở đoạn xa niệu quản. Dự hậu thường tốt và không cần can thiệp phẫu thuật trong những trường hợp nhẹ.

5. TẮC NGHẼN ĐƯỜNG TIỂU DƯỚI

5.1. Định nghĩa: Đây là bệnh lý gây ra bởi các van niệu đạo sau, do thất hẹp niệu đạo hoặc trong hội chứng thoái hóa nhân đuôi (caudal regression syndrome).

5.2. Siêu âm

- Bàng quang dãn lớn, thành dầy.
- Niệu đạo dãn, có hình nhô ra từ đáy bàng quang nếu nguyên nhân do van niệu đạo sau (dấu hiệu "keyhole").
- Niệu quản dãn.
- Thận có hình ảnh thay đổi tùy mức độ loạn sản: trướng nước với chủ mô bình thường, sáng hoặc có nang.
- Thiểu ối.

5.3. Chẩn đoán phân biệt

5.3.1. Hội chứng prune belly

- Lớp cơ thành bụng mỏng và yếu. Bất thường lớp cơ của hệ niệu gây dãn bể thận và niệu quản hai bên, bàng quang dãn lớn với thành mỏng (Hình 11.5).
- Tinh hoàn không xuống.
- Thiểu ối.

*5.3.2. **Bàng quang-niệu quản lớn*** (megacystis megaureter): bàng quang giảm khả năng thải nước tiểu do giảm nhu động (Hình 11.6). Hình ảnh siêu âm giống tắc nghẽn van niệu đạo dưới nhưng có lượng nước ối bình thường [11].

A

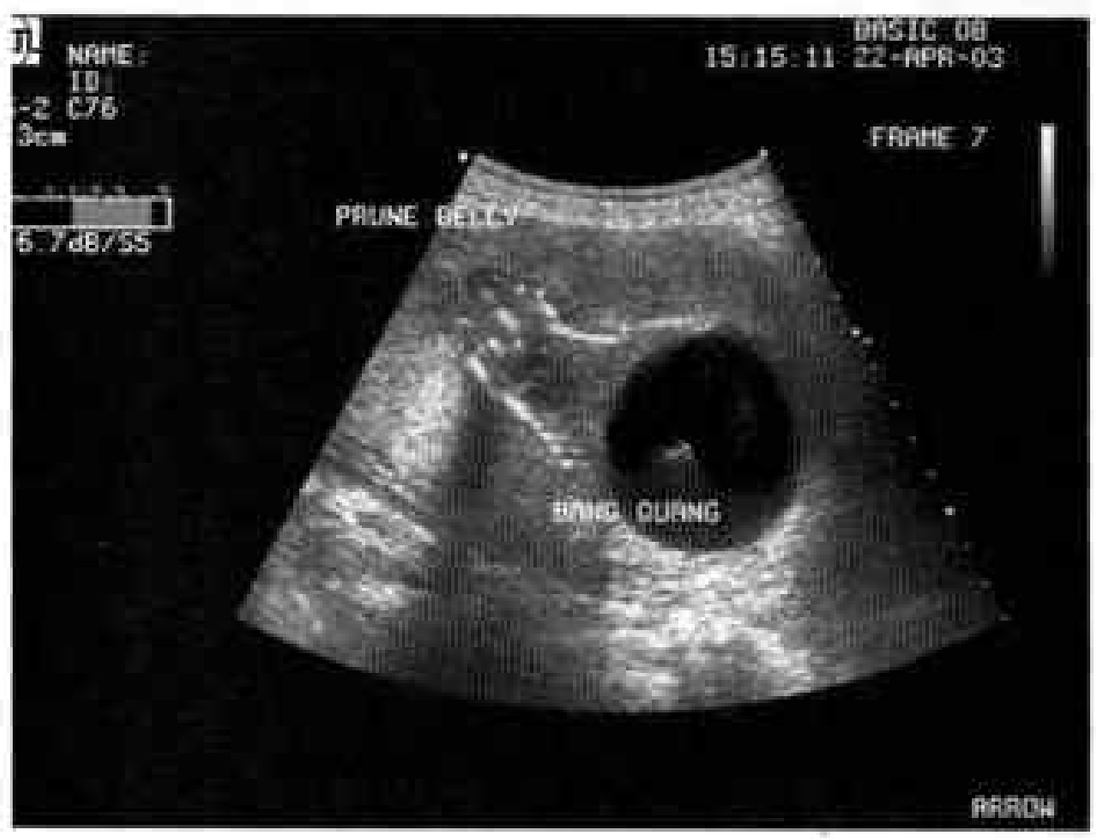

B

Hình 11.5: *Hội chứng prune - belly*

A. Thân mình thai nhi ở mặt cắt trán. Bàng quang thai nhi căng đầy nước tiểu. Còn thấy nước ối bao chung quanh thai nhi.

B. Bàng quang thai nhi căng lớn, không có nước ối trong buồng ối

C

D

C. Cột sống thai nhi ở mặt cắt trán. Không còn ối nên không thấy được giới hạn chung quanh cơ thể thai nhi.
D. Dãn bể thận – niệu quản hai bên

A

B

C

Hình 11.6. *Bàng quang dãn lớn*

A – B.Ở mặt cắt dọc (A) và ngang (B) vùng thận thai nhi, có khối ở dưới hai thận, dạng nang phản âm trống, bờ mỏng, giới hạn rõ, không nối tiếp với hai thận, thông thương với cơ quan nào khác.

C. Thai nhi có giới tính nữ nên cần chẩn đoán phân biệt với u nang buồng trứng.

D

E

D – E. Mặt cắt dọc vùng hạ vị thai nhi cho thấy khối nang nằm ở vị trí của bàng quang (D) và qua Doppler màu xác định khối nang là bàng quang nhờ chỉ dấu của hai động mạch rốn.
Sau sanh, bé được chuyển sang bệnh viện Nhi đồng và được xác định chẩn đoán Bàng quang dãn lớn. Tuy tiểu ít nhưng bé vẫn tiểu được khi bàng quang căng lớn, hơn nữa bé suy dinh dưỡng nên bệnh viện chưa có hướng điều trị chuyên biệt.

5.4. Dự hậu: tùy theo khối lượng ối: ối càng ít dự hậu càng xấu. Thai nhi thường chết do suy hô hấp hoặc suy thận [12]. Có thể điều trị trước sanh bằng cách đặt ống thông để nước tiểu thoát từ bàng quang vào buồng ối trong những trường hợp bất thường đơn lẻ và chủ mô thận còn cấu trúc bình thường.

6. THẬN ĐA NANG LỚN

6.1. Định nghĩa: Đây là một dạng bệnh lý loạn sản có thể dẫn đến tình trạng mất chức năng thận, gây ra do tắc nghẽn hoàn toàn đoạn phễu – bể thận hoặc đoạn trên niệu quản ở giai đoạn trước 10 tuần tuổi thai.

6.2. Siêu âm

- Thận bị loạn sản thường lớn hơn thận bên đối diện.
- Có nhiều nang lớn nhỏ không đều, không thông thương với nhau (Hình 11.7).
- Nước ối bình thường nếu thận đối diện không có bệnh lý.

7. THẬN ĐA NANG NHỎ

7.1. Định nghĩa: đây là một bất thường di truyền trên nhiễm sắc thể thường, có thể ở cả hai thể lặn hoặc thể trội. Nhóm di truyền theo thể lặn thường xuất hiện sớm trong thai kỳ trong khi nhóm thể trội thường xuất hiện trễ sau 20-30 tuổi [12,13,14,15].

7.2. Siêu âm

- Thận hai bên tăng kích thước, tăng mật độ phản âm sáng, có rất nhiều nang kích thước 1-2mm (Hình 11.8).
- Không thấy cấu trúc vỏ - tủy thận bình thường.
- Không thấy bàng quang.
- Thiểu ối có thể sớm từ 16 tuần.

7.3. Lưu ý

Tăng phản âm sáng có thể là một thay đổi bình thường nếu hai thận vẫn có chức năng: có nước tiểu trong bàng quang và khối lượng nước ối bình thường.

A

B

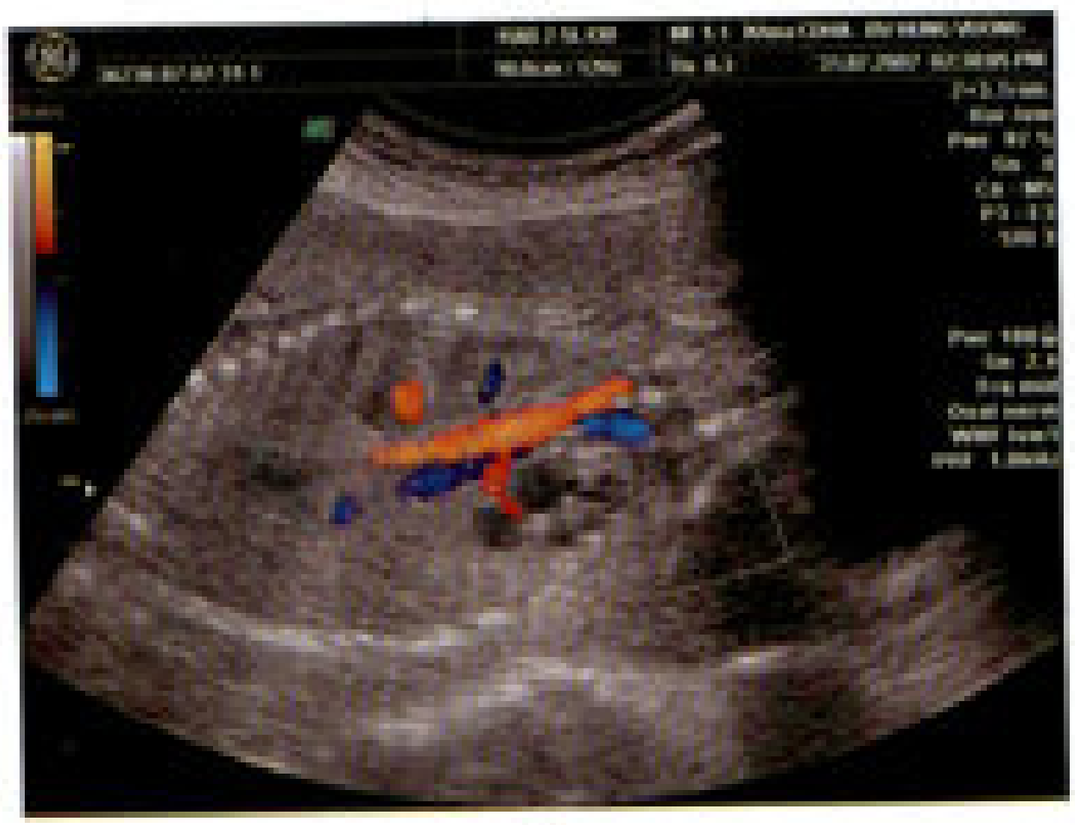

C

Hình 11.7: *Thận đa nang lớn*

A-B Thận đa nang lớn cắt dọc (A) và ngang (B).

C. Thận đa nang ở mặt cắt trán. Doppler màu ở vị trí hai động mạch thận.

8. BẤT SẢN THẬN

8.1. Định nghĩa: không có cấu trúc mô thận. Chỉ những trường hợp bất sản thận một bên thai nhi mới có thể sống được.

8.2. Siêu âm

8.2.1. Bất sản thận hai bên

- Không thấy cấu trúc thận ở hai hố thận.
- Không thấy bàng quang.
- Không có nước ối.
- Hai tuyến thượng thận lớn nằm ở vị trí hố thận.
- Có nhiều bất thường ở mặt, tứ chi, tim.
- Doppler không thấy mạch máu thận.

8.2.2. Bất sản thận một bên

- Không thấy thận một bên, bên còn lại bình thường (Hình 11.9).
- Có bóng bàng quang.
- Ối bình thường.

A

B

C

Hình 11.8. *Thận đa nang nhỏ*

A.Khoang bụng thai nhi ở mặt cắt trán. Hai thận tăng kích thước, giới hạn rõ, có phản âm sáng đồng nhất. Không có nước ối trong buồng ối.

B-C Hai thận thai nhi có kích thước lớn, bên trong có rất nhiều nang nhỏ (B). Tuy nhiên trong trường hợp này mật độ phản âm không tăng nhiều mà gần như tương đương với cấu trúc chủ mô gan (C).

A

B

Hình 11.9. *Bất sản thận một bên*

A - B. Thận phải thai nhi có cấu trúc và kích thước bình thường (A). Không thấy thận trái ở hố thận qua mặt cắt trán (A) và mặt cắt ngang (B).

9. U THẬN, NANG THẬN

9.1. U thận: hiếm gặp ở giai đoạn trong tử cung, có thể là mesoblastic nephroma hoặc bướu Wilms (rất hiếm) (Hình 11.10).

- Khối u đặc, cấu trúc phần lớn là tế bào hình thoi (spindle cells).
- Đa ối do đa niệu trong 70% trường hợp (thứ phát sau tăng can xi máu)[16,17].

9.2. Nang thận: nang thận đơn lẻ cần chẩn đoán phân biệt với thận trướng nước khu trú (thường ở cực trên thận do dãn hệ thống thu nước tiểu trong thận đôi) (Hình 11.11).

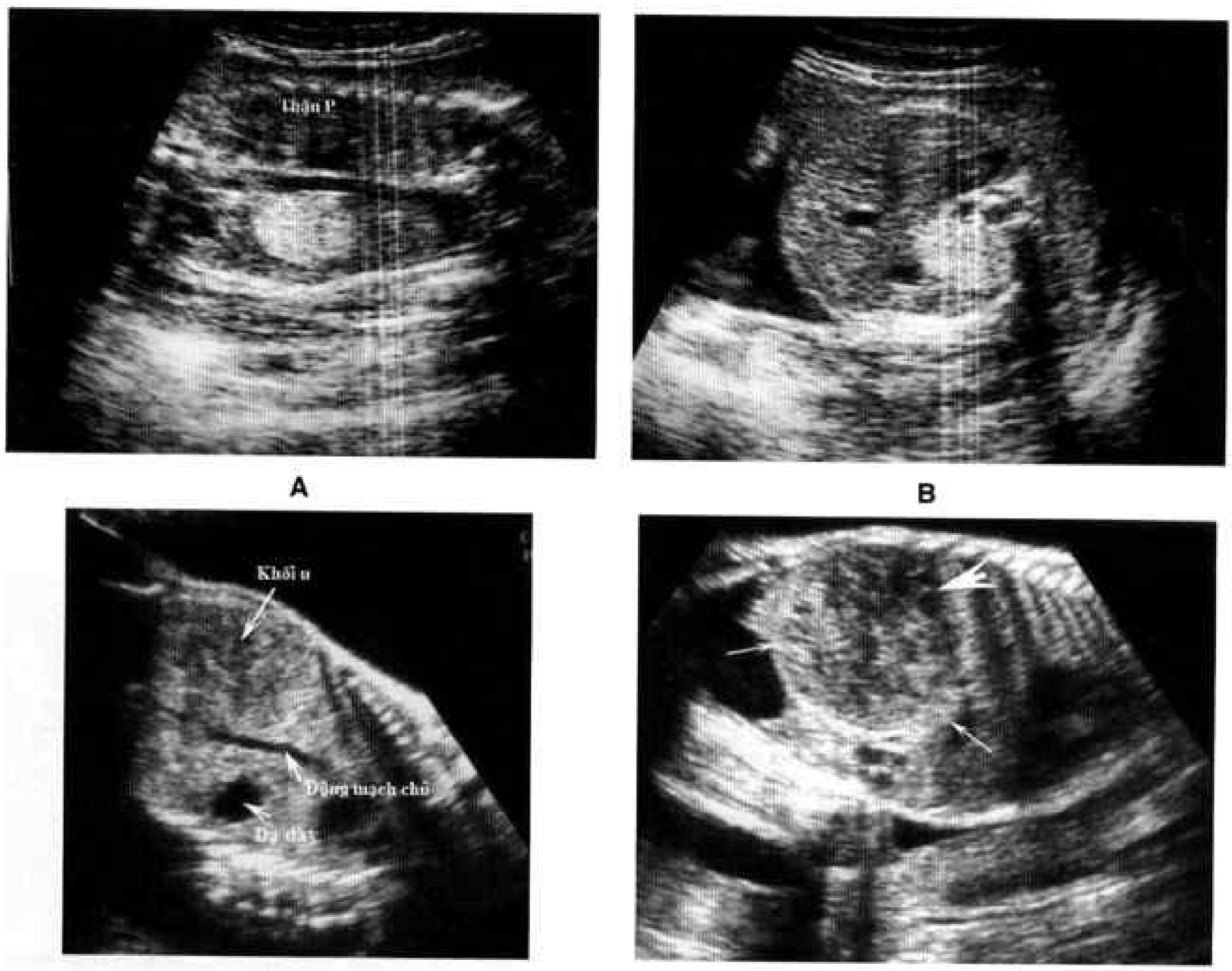

Hình 11.10: *Khối u thận*

Trường hợp 1

A. Bụng thai nhi ở mặt cắt trán. Khối u phản âm sáng đồng nhất nằm ở vị trí thận trái. Không thấy cấu trúc mô thận bình thường cùng bên.Thận phải bình thường.

B. Bụng thai nhi ở mặt cắt ngang.

Trường hợp 2

C. Bụng thai nhi ở mặt cắt trán. Khối u có giới hạn rõ nằm ở vị trí thận phải, đẩy động mạch chủ bụng qua bên trái.

D. Bụng thai nhi ở mặt cắt dọc. Còn một phần chủ mô thận bình thường (đầu mũi tên).

10. U TUYẾN THƯỢNG THẬN

- Thường gặp nhất là u nguyên bào thần kinh (neuroblastoma), một loại u ác tính cấu tạo bởi các tế bào thần kinh không biệt hóa từ vùng tủy thượng thận hoặc từ các hạch thần kinh giao cảm.
- Thường là khối u riêng lẻ, nhưng cũng có thể có di căn trước sanh.
- Khối u nằm ở vị trí tuyến thượng thận. Cấu trúc có thể trống, đặc hoặc hỗn hợp (Hình 11.12).
- Thận bị đẩy thấp xuống dưới.

11. BẤT THƯỜNG CƠ QUAN SINH DỤC

11.1. U nang buồng trứng: có thể là u nang noãn, nang hoàng thể, u quái hoặc u nang dịch trong (Hình 11.13). U thường xuất hiện thứ phát do mẹ sử dụng estrogen và có thể bị biến chứng do xoắn. Trong bào thai, u nang thường có dạng một nang đơn lẻ ở vùng bụng dưới khó chẩn đoán phân biệt với một nang ở mạc treo, mạc nối hoặc ứ dịch trong tử cung thai nhi.

11.2. Ứ dịch âm đạo – tử cung: Lòng tử cung ứ dịch phân tiết từ âm đạo và cổ tử cung thứ phát do bất thường màng trinh không thủng hoặc vách ngăn ngang âm đạo. Thường khó chẩn đoán được ở giai đoạn trước sanh.

11.3. Tràn dịch tinh mạc: Dịch có phản âm trống bao quanh tinh hoàn, không có ý nghĩa bệnh lý nếu là bất thường riêng lẻ (Hình 11.14).

A

B

Hình 11.11: *Nang thận*

A. Bụng thai nhi cắt dọc. Khối dạng nang nằm ở vị trí thận phải. Không thấy cấu trúc mô thận bình thường cùng bên. Thận bên trái bình thường.

B. Bụng thai nhi cắt ngang.

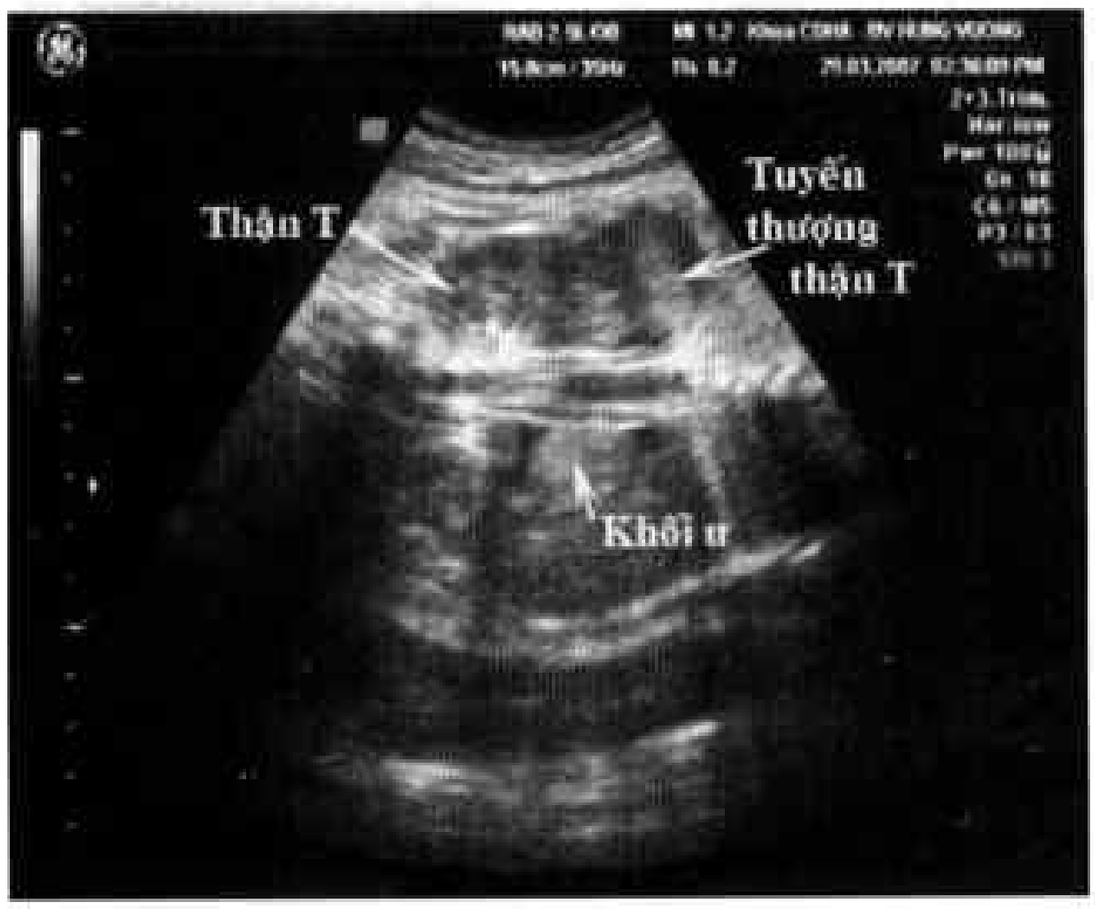

A

B

C

D

***Hình 11.12**: Khối u tuyến thượng thận*

A *Thai nhi nằm đầu ở dưới, lưng bên phải. Bụng thai nhi ở mặt cắt trán: thận và tuyến thượng thận bên trái bình thường. Ở vị trí tuyến thượng thận bên phải có một khối phản âm mạnh (mũi tên).*

B *Mặt cắt dọc qua thận và khối u tuyến thượng thận phải.*

C *Mặt cắt ngang qua vị trí hai hố thận: không thấy thận phải ở hố thận. Khối u tuyến thượng thận đẩy thận phải xuống thấp hơn thận trái.*

D *Khối u tuyến thượng thận phải cắt ngang.*

A

B

C

D

E

Hình 11.13. *U nang buồng trứng*

A - B.Khối u dạng nang trong ổ bụng thai nhi ở mặt cắt dọc (A) và ngang (B). Ở hai mặt cắt này khối dạng nang thoạt nhìn có những đặc điểm gần giống với trường hợp trong hình 11.6.

C. Mặt cắt dọc khối nang ở vị trí thấp qua bàng quang: khó xác định là một hoặc hai khối nang cạnh nhau.

D. Đo khối nang ở đường kính lớn nhất.

E. Mặt cắt ngang cơ quan sinh dục: thai nhi có giới tính nữ. Điểm đặc biệt trong trường hợp này là hai môi lớn thai nhi phì đại hơn bình thường (có sự khác biệt rõ so với thai nhi trong hình 11.6). Yếu tố này giúp hướng đến chẩn đoán khối u buồng trứng nhiều hơn những chẩn đoán phân biệt khác.

F

G

H

F-H Hình chụp thai nhi sau sanh với hai môi lớn phì đại (F) và những hình siêu âm xác định khối u buồng trứng. Bé đã được phẫu thuật sau đó tại bệnh viện Nhi đồng và chẩn đoán sau mổ là u nang dịch trong buồng trứng lành tính.

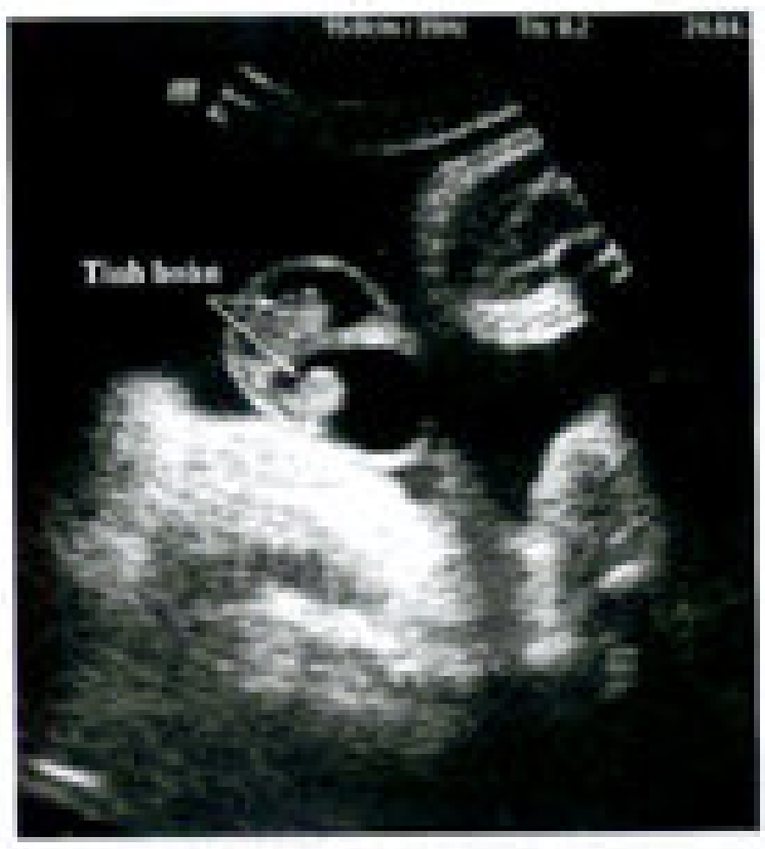

A

B

Hình 11.14.

A.Trần dịch tinh mạc

B. Dãn niệu đạo ở thai nhi

11.4. Tinh hoàn ẩn: Chẩn đoán được nghĩ đến khi không thấy tinh hoàn ở trong bìu. Tinh hoàn có thể xuống bìu trễ ở đầu – giữa tam cá nguyệt thứ III trong 10% số thai và 0,7% ở thai đủ tháng [18]. Đây có thể là một bất thường đơn lẻ hoặc có thể gặp trong các hội chứng prune belly, Noonan's hoặc trisomy 13, 18, 21.

10.5. Cơ quan sinh dục bất định: cơ quan sinh dục ngoài không rõ là nam hay nữ. Đây có thể là một bất thường do rối loạn nội tiết, tăng sản tuyến thượng thận bẩm sinh hoặc có cả hai cơ quan sinh dục thật sự. Bất thường này có thể đi chung với bất thường hệ niệu, bất thường nhiễm sắc thể hoặc những hội chứng đa dị tật [19].

10.6. Tinh hoàn nữ hóa: Thai nhi có sản xuất nội tiết tố nam nhưng không có thụ thể đáp ứng nên không phát triển những phần cơ thể nam. Chẩn đoán được nghĩ đến khi thai nhi có cơ quan sinh dục ngoài là nữ nhưng kết quả nhiễm sắc thể đồ 46XY [20].

TÀI LIỆU THAM KHẢO

1. Dillon E, Walton SM. The antenatal diagnosis of fetal abnormalities: A 10 year audit of influencing factors. Br J Radiol 1997; 70:341-346.
2. Stefos T, Plachouras N, Sotiriadis A, et al. Routine obstetrical ultrasound at 18-22 weeks: Our experience on 7,236 fetuses. J Mater Fetal Med 1999; 8:64-69.
3. Brown T, Mandell J, Lebowitz RL. Neonatal hydronephroses in the era of sonography. AJR 1987;148:959-963.
4. Bobrowski RA, Levin RB, Lauria MR, Treadwell MC, Gonik B, Bottoms SF. In utero progression of isolated renal pelvis dilatation. Am J Perinatol 1997; 14:423-6.
5. Cooper CS, Andrews JI, Hansen WF, Yankowitz J. Antenatal hydroephrosis: evaluation and outcome. Curr Urol Rep 2002; 3:131-8.
6. Lepercq J, Beaudoin S, Bargy F. Outcome of 116 moderate rnal pelvis dilatation at prenatal oltrasonography. Fetal Diagn Ther 1998; 13:79-81.
7. Fasolato V, Poloniato A, Bianchi C, et al. Feto-neonatal ultrasonography ro detect renal abnormalities: Evaluation of 1-year screening program. Am J Perinatol 1998; 15:161-64.
8. Kleiner B, Callen PW, Filly RA. Sonographic analysis of the fetus with ureteropelvic junction obstruction. AJR 1987; 148:359-363.
9. Louie A, Arger PH. Fetal genitourinary tract. Semin Roentgen 1990; 4:342-352.
10. Anderson PAM, Rickwood AMK. Feature of primary vesicoureteric reflux detected by prenatal sonography. Br J Urol 1991; 67:267-271.
11. Montemarano H, Bulas DI, Rushton HG, Selby D. Bladder distention and pyelectasis in the male fetus: Causes, comparisons, and contrasts. J Ultrasound Med 1998; 17:743-749.
12. Hayden SA, Russ PD, Pretorius DH, et al. Posterior urethral obstruction. J Ultrasound Med 1988;7:371-375.
13. Reuss A, Wladimiroff JW, Niermeyer MF. Sonographic clinical and genetic aspects of prenatal diagnosis of cystic kidney disease. Ultrasound Med Biol 1991; 17:687-694.
14. Reuss A, Wladimiroff JW, Stewart PA, Niermeyer MF. Prenatal diagnoses by ultrasound in pregnancies at risk for autosomal recessive polycystic kidney disease. Ultrasound Med Biol 1990; 16:355-359.

15. Pretorius DH, Lee E, Manco-Johnson ML, et al. Diagnosis of autosomal dominant polycystic kidney disease in utero and in the young infant. J Ultrasound Med 1987; 6:249-255.
16. Canning DA. Prenatal diagnosis of congenital mesoblastic nephroma associated with renal hypertension in a premature child. J Urol 2005; 173(3)983.
17. Khashu M et al. Congenital mesoblastic nephroma presenting with neonatal hypertension. J Perinatol 2005; 25(6):433-5.
18. Morse MJ, Withmore WF. Neoplasm of the testis. *In:* Walsh PC, Gittes RF, Perlmutter AS, Stamey RA, eds. Campbell's Urology. Philadelphia: WB Saunders; 1986:1535-1582.
19. Cooper C, Mahony BS, Bowie JD, Pope II. Prenatal ultrasound diagnosis of ambiguous genitalia. J Ultrasound Med. 1985; 4:433-436.
20. Stephen JD. Prenatal diagnosis of testicular feminization. Lancet 1984; 2:1038.

CHƯƠNG XII
HỆ XƯƠNG - CƠ

Bất thường của hệ xương-cơ thai nhi là một nhóm bệnh lý đa dạng gồm trên 200 loại nhưng chỉ một số nhỏ có thể phát hiện được qua siêu âm tiền sản. Phần lớn những bất thường này sẽ ảnh hưởng đến sự phát triển của các xương, đặc biệt là các xương dài, và sẽ gây ngắn xương, biến dạng xương, hoặc giảm mật độ vôi hóa của xương.

1. NHỮNG ĐIỂM CẦN LƯU Ý

1.1. Sự phát triển của các xương dài mà đại diện là xương đùi có liên quan mật thiết với tuổi thai. Đa số những bất thường có thể chẩn đoán trước sanh đều có những thể hiện trên các xương tứ chi nên những thai nằm trong nhóm nguy cơ cao cần có tuổi thai chính xác để có thể phát hiện sớm các bất thường ở thời điểm xuất hiện bệnh.

1.2. Nếu số đo chiều dài xương đùi nhỏ hơn -2SD hoặc nhỏ hơn bách phân vị thứ ba của trị số trung bình bình thường ở tam cá nguyệt II, thai nhi sẽ có nguy cơ bị lùn. Nếu nhỏ hơn -4SD: thai nhi chắc chắn bị loạn sản xương [1].

Một số bất thường chỉ thể hiện rõ ở tam cá nguyệt III, do đó dù số đo bình thường ở tam cá nguyệt II cũng không loại trừ được hoàn toàn bệnh lý hệ xương[2].

1.3. Các mầm chi trên và dưới thấy được trên siêu âm ở tuổi thai 8 tuần (Hình 12.1), xương cánh tay và xương đùi ở 9 tuần, xương cẳng tay-cẳng chân ở 10 tuần, và các ngón tay-ngón chân ở 11 tuần. Cử động thân mình thai nhi bắt đầu từ 9 tuần và các cử động gập duỗi chi từ 11 tuần. Thời gian còn lại của thai kỳ cũng như sau sanh dành cho việc gia tăng kích thước và hoàn thiện các chức năng của các chi.

1.4. Chiều dài hai xương cẳng tay và cẳng chân có điểm khác biệt (Hình 12.2). Hai xương cẳng tay có chiều dài không bằng nhau: ở khuỷu tay, đầu gần xương trụ dài hơn xương quay và chấm dứt ngang nhau ở vị trí cổ tay. Hai xương cẳng chân có chiều dài bằng nhau.

Hình 12.1: *Cắt dọc thân thai nhi ở mặt cắt trán. Các mầm chi trên và chi dưới nằm ở vị trí ngang vai và hông thai nhi.*

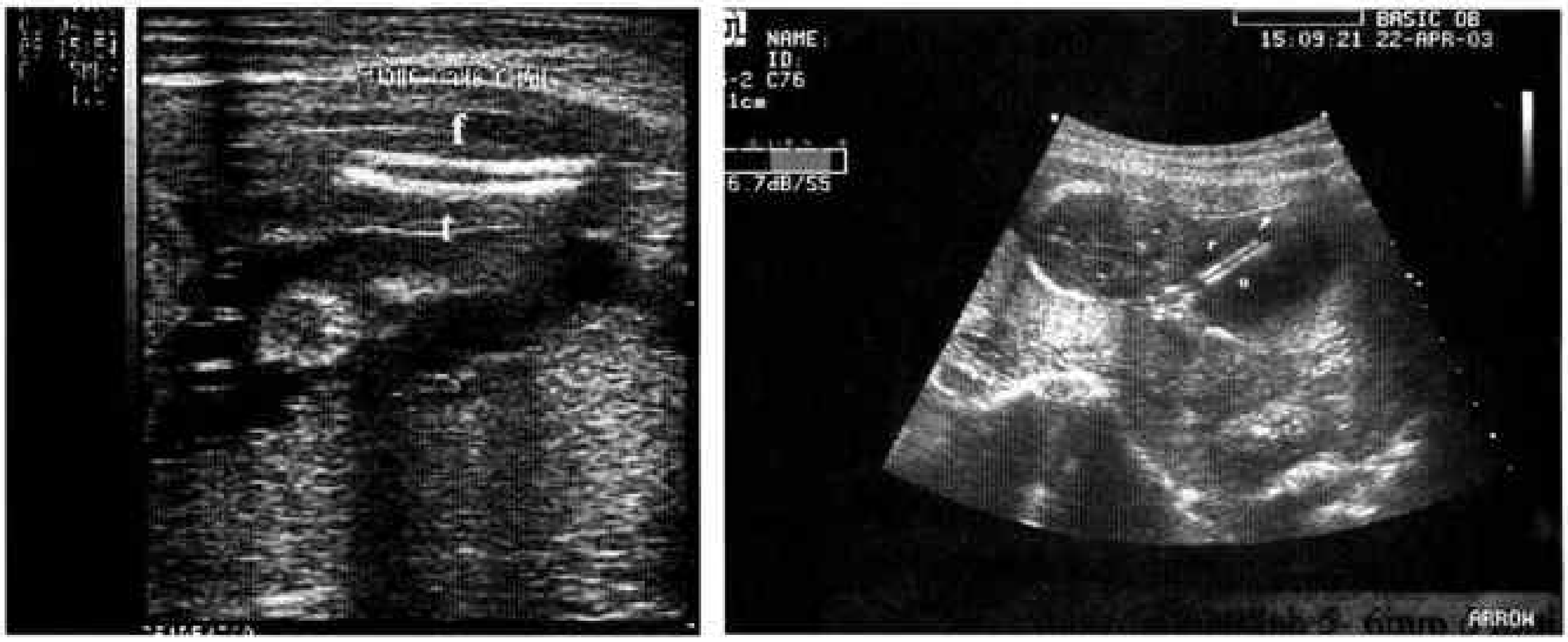

A B

Hình 12.2: A. Cắt dọc cẳng chân. Chiều dài hai xương cẳng chân bằng nhau từ đầu gối xuống cổ chân. (f: xương mác, t: xương chày).
B. Cắt dọc cẳng tay. Xương quay (r) ngắn hơn xương trụ (u) ở phía khuỷu tay, chấm dứt ngang nhau ở cổ tay.

1.5. Thế nằm của thai nhi và khối lượng nước ối không thích hợp có thể làm cho việc khảo sát trở nên khó khăn và dễ sai sót:

- Thiểu ối: ít tương phản âm, thai nhi ít cử động tay chân, ít xoay trở thân mình.
- Đa ối: khoảng cách từ đầu dò đến thai nhi xa, thai nhi cử động nhiều.

2. CÁC YẾU TỐ KHẢO SÁT

Siêu âm thường quy ở 15 -23 tuần nên chú ý đến tất cả các xương trong cơ thể từ xương đầu, lồng ngực, cột sống đến các xương tứ chi. Các xương cần được đánh giá về hình dạng, kích thước, mật độ hóa vôi, các cử động toàn thân cũng như của các chi.

3. THỨ TỰ KHẢO SÁT

3.1. Xương đầu

Những hình dạng bất thường như đầu to, đầu nhỏ, đầu ngắn, trán lồi, đầu hình lá chuối, hình trái dâu...đều có thể là những thể hiện qua hộp sọ của loạn sản xương [3,4,5] (Hình 12.3).

3.2. Mặt

Mặt cắt dọc giữa và mặt cắt trán có thể cho thấy những hình ảnh bất thường của hệ xương như cằm nhỏ [6,7], hai mắt xa [8] ...

3.3. Cột sống

Những bất thường của các điểm hóa cốt ở cột sống sẽ làm cho cột sống biến dạng gây gù, vẹo cột sống hoặc biến dạng lồng ngực: đốt sống một nửa (hemivertebra)[9], dẹp đốt sống (platyspondyly)[10], không hóa cốt xương sống (achondrogenesis) ...

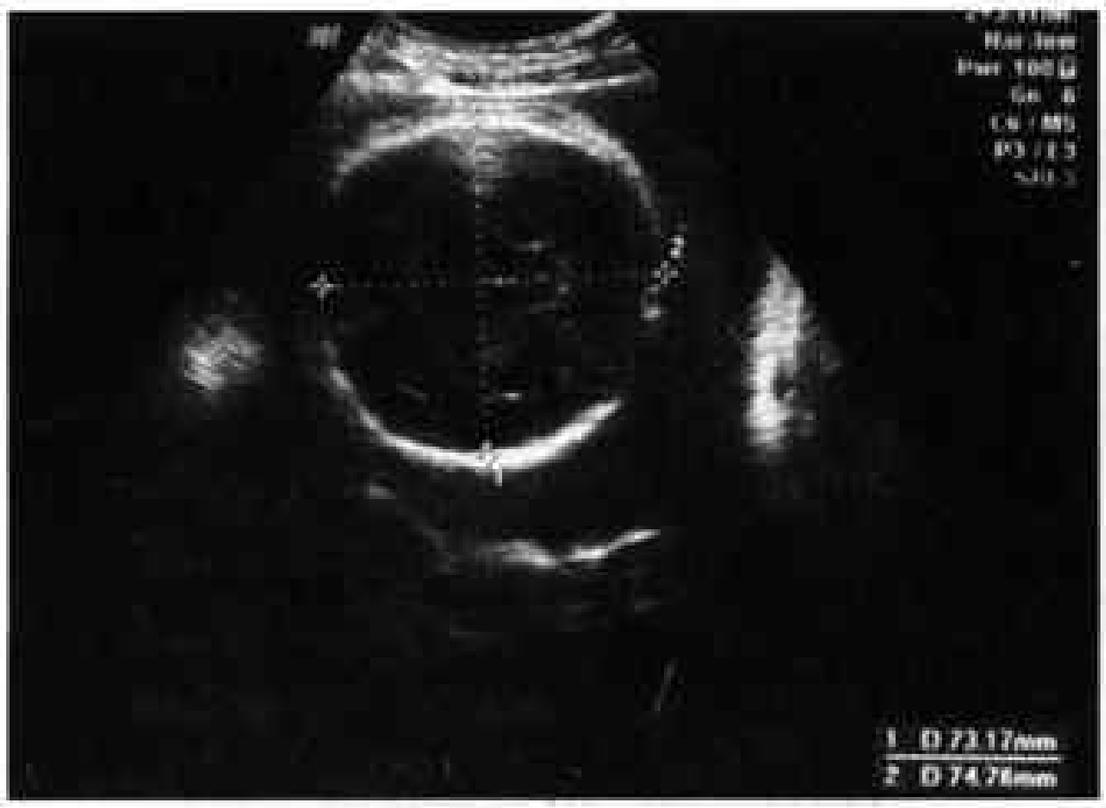

A

B

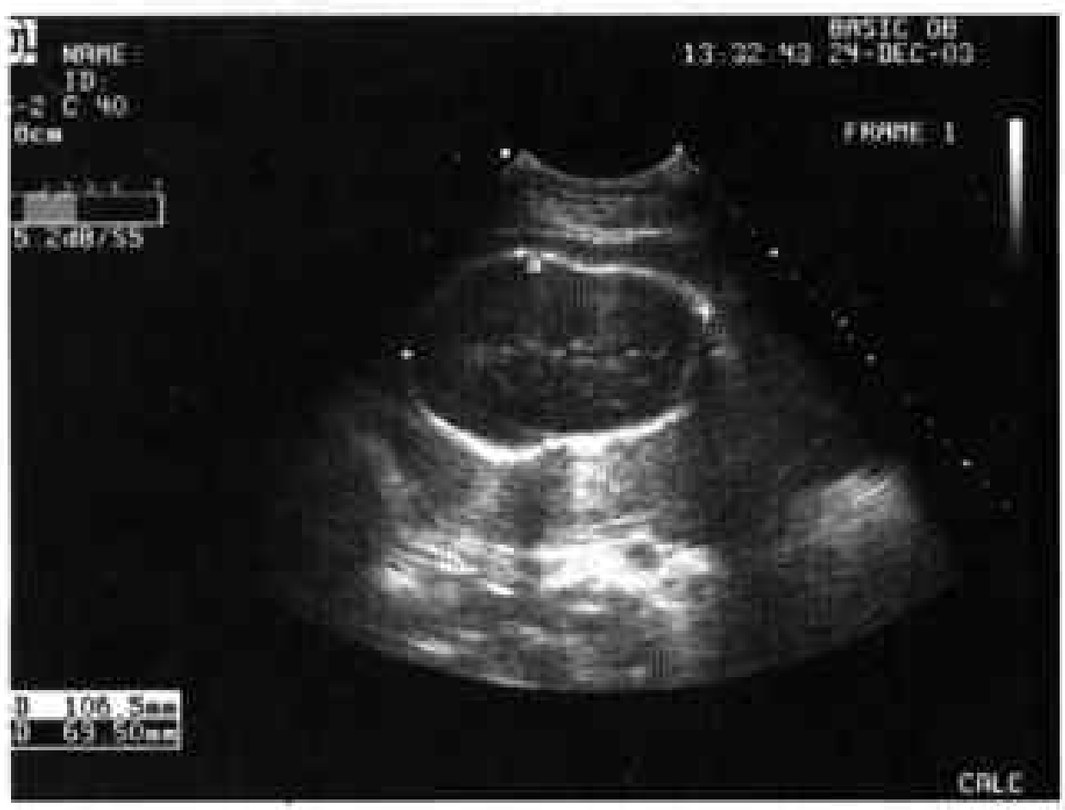

C

Hình 12.3: Các hình dạng không bình thường của hộp sọ. Cắt ngang hộp sọ ở vị trí đo đường kính lưỡng đỉnh

A. Đầu ngắn: đường kính lưỡng đỉnh (73mm) gần tương đương với đường kính chẩm – trán (75mm).

B. Đầu dài: đường kính lưỡng đỉnh (66mm) nhỏ hơn nhiều so với đường kính chẩm – trán (111mm).

C. Đầu dài, hộp sọ méo mó, không có hình trứng.

3.4. Lồng ngực

Nhiều bất thường của hệ xương gây xẹp lồng ngực, một yếu tố dự hậu xấu do hậu quả của thiểu năng hô hấp. Kích thước lồng ngực được tính dựa vào trị số số đo chu vi vòng ngực theo tuổi thai hoặc tỷ số giữa đường kính ngang ngực và đường kính ngang bụng nếu tuổi thai không rõ (Hình 12.4). Tỷ số bình thường giữa hai số đo này ≥ 0.8 [11].

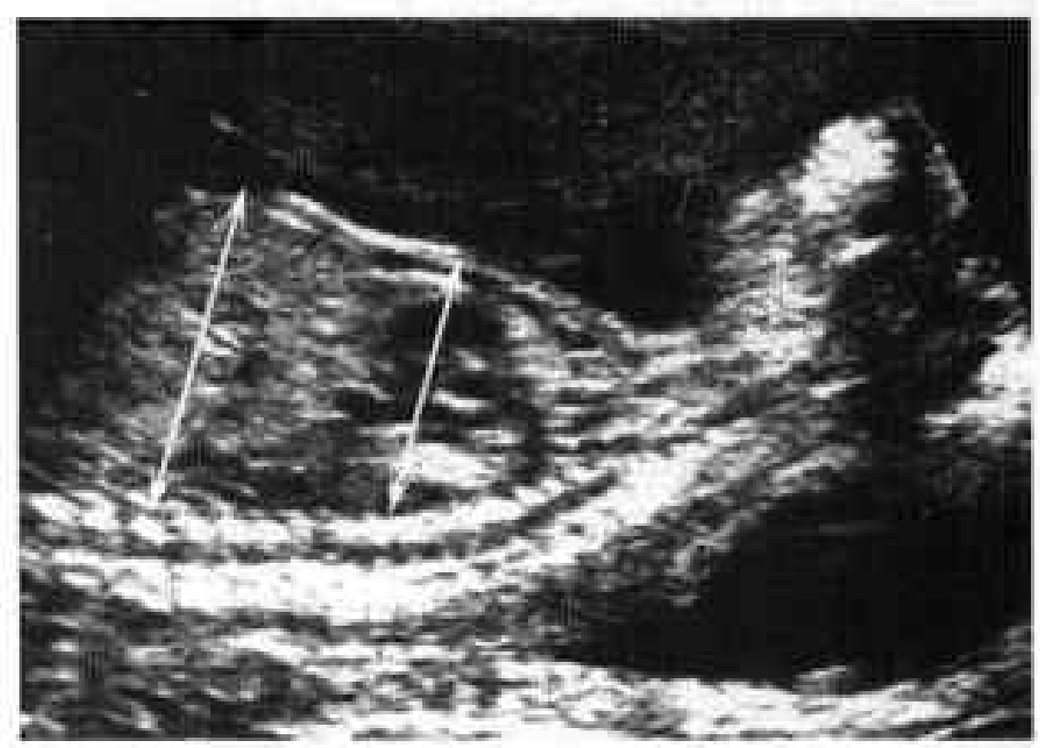

Hình 12.4: So sánh kích thước vòng ngực và kích thước vòng bụng thai nhi ở mặt cắt dọc thân.

3.5. Các xương dài

Nên khảo sát tất cả các xương dài và sự tương quan giữa các chi vì có những bất thường chỉ xảy ra riêng lẻ ở từng xương: ngắn xương ở đoạn gần (rhizomelic), đoạn giữa (mesomelic), đoạn xa (acromelic) hoặc tất cả các phần chi (micromelic) (Hình 12.5). Mất chi cũng có thể toàn bộ (amelia), không có bàn tay (acheiria) hoặc không có đoạn gần và đoạn giữa (phocomelia)...

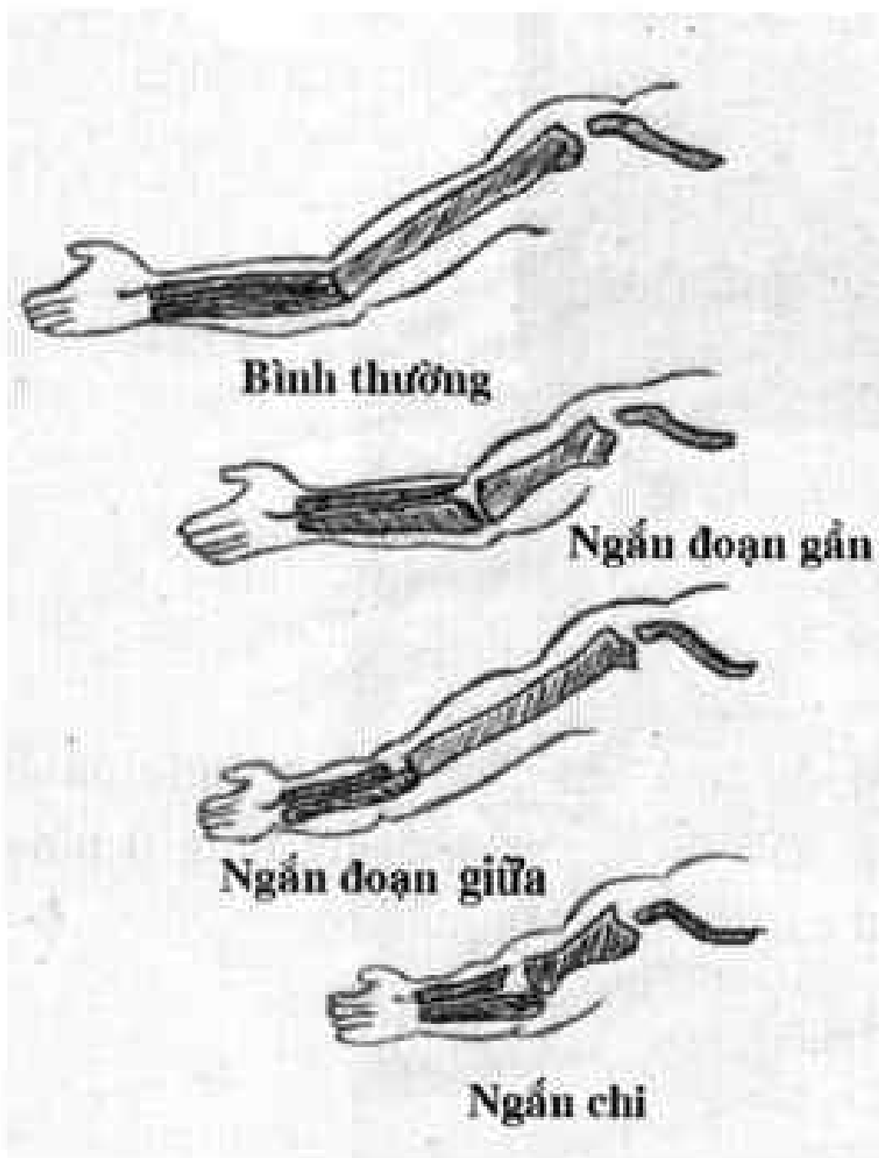

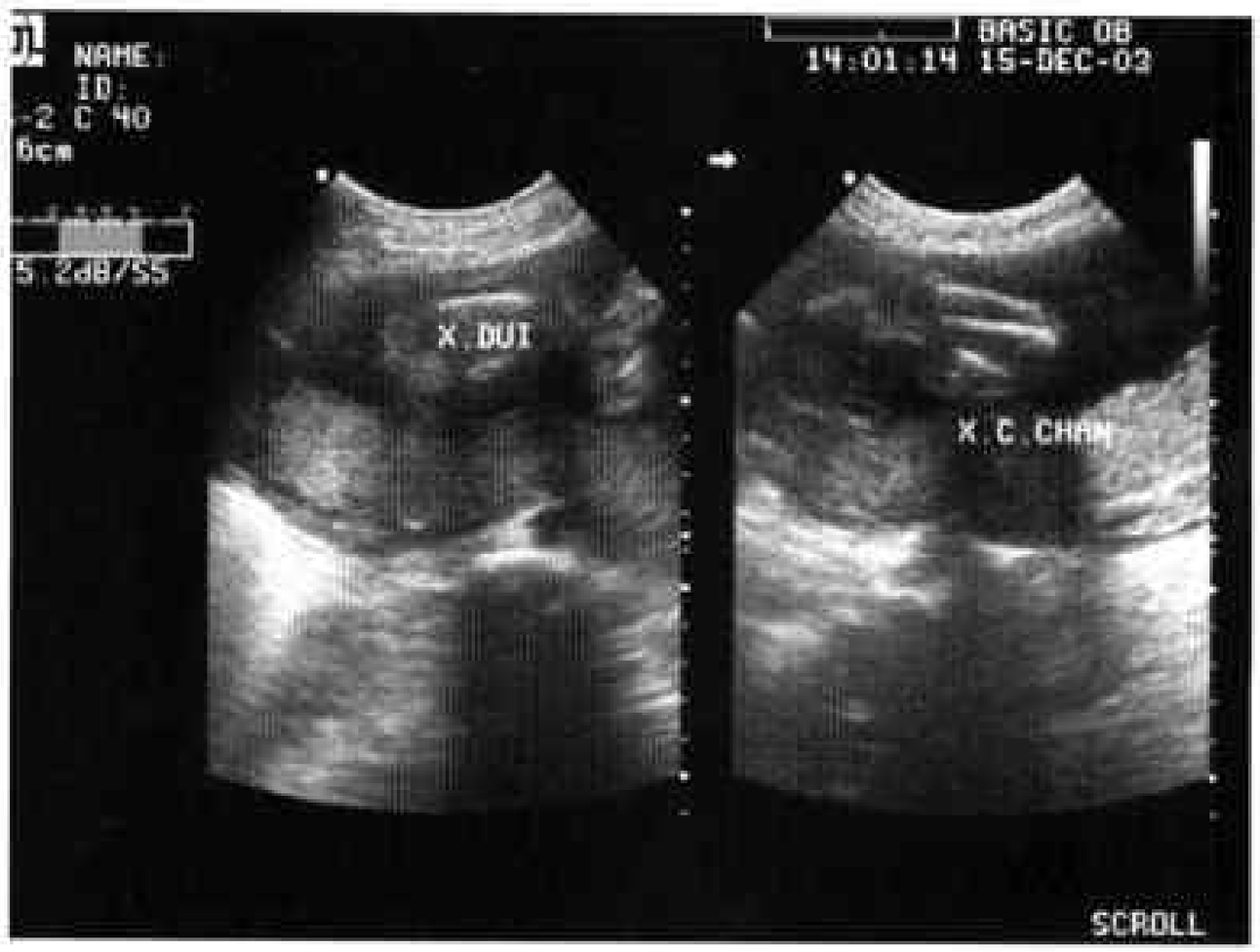

A

B

C

D

Hình 12.5:

A. Hình minh họa các dạng ngắn xương

B. Xương đùi ngắn so với hai xương cẳng chân.

C. Mặt cắt dọc thấy được cùng lúc hai xương đùi. Xương ở gần màn hình có hình dạng thẳng trong khi xương ở xa màn hình có hình hơi cong do hướng chùm tia tới hai xương không giống nhau. D-E. Xương đùi cong bệnh lý.

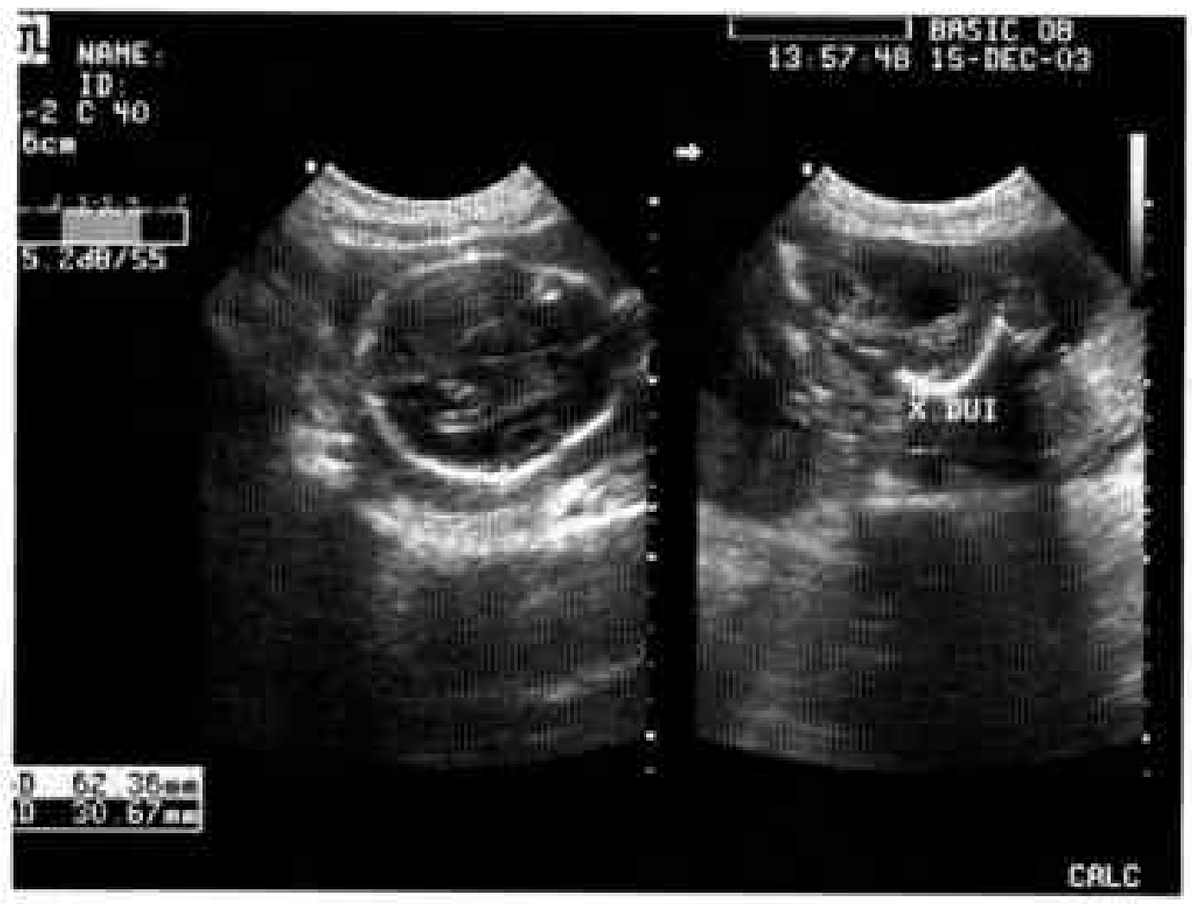

E

E. Xương đùi cong bệnh lý.

Xương đùi hơi cong có thể thấy ở một số thai nhi bình thường nhưng những trường hợp cong nhiều thường đi kèm với bệnh lý loạn sản xương.

Mật độ hóa vôi của xương được đánh giá dựa vào độ sáng và bóng lưng ở phía sau của các xương (Hình 12.6).

A

B

Hình 12.6:

A. Xương sống, xương sườn và bóng lưng phía sau.

B. Phần vỏ não dưới lớp xương gần đầu dò bình thường không thấy được do hiện tượng giảm thiểu năng lượng của tia siêu âm khi đi ngang qua xương sọ.

3.6. Bàn tay, bàn chân

Những bất thường có thể gặp:

- Dư ngón, thiếu ngón, dính ngón hoặc biến dạng ngón tay, bàn tay, bàn chân...
- Tỷ lệ giữa chiều dài xương đùi và chiều dài xương bàn chân cố định từ 14 tuần đến cuối thai kỳ. Bất cân xứng giữa chiều dài bàn chân và các xương khác trong cơ thể, đặc biệt là xương đùi cũng là một dấu hiệu báo động của loạn sản xương. Tỷ số bình thường giữa chiều dài xương đùi và chiều dài bàn chân bình thường là 0,99, bất thường nếu < 0,87 [12] (Hình 12.7).

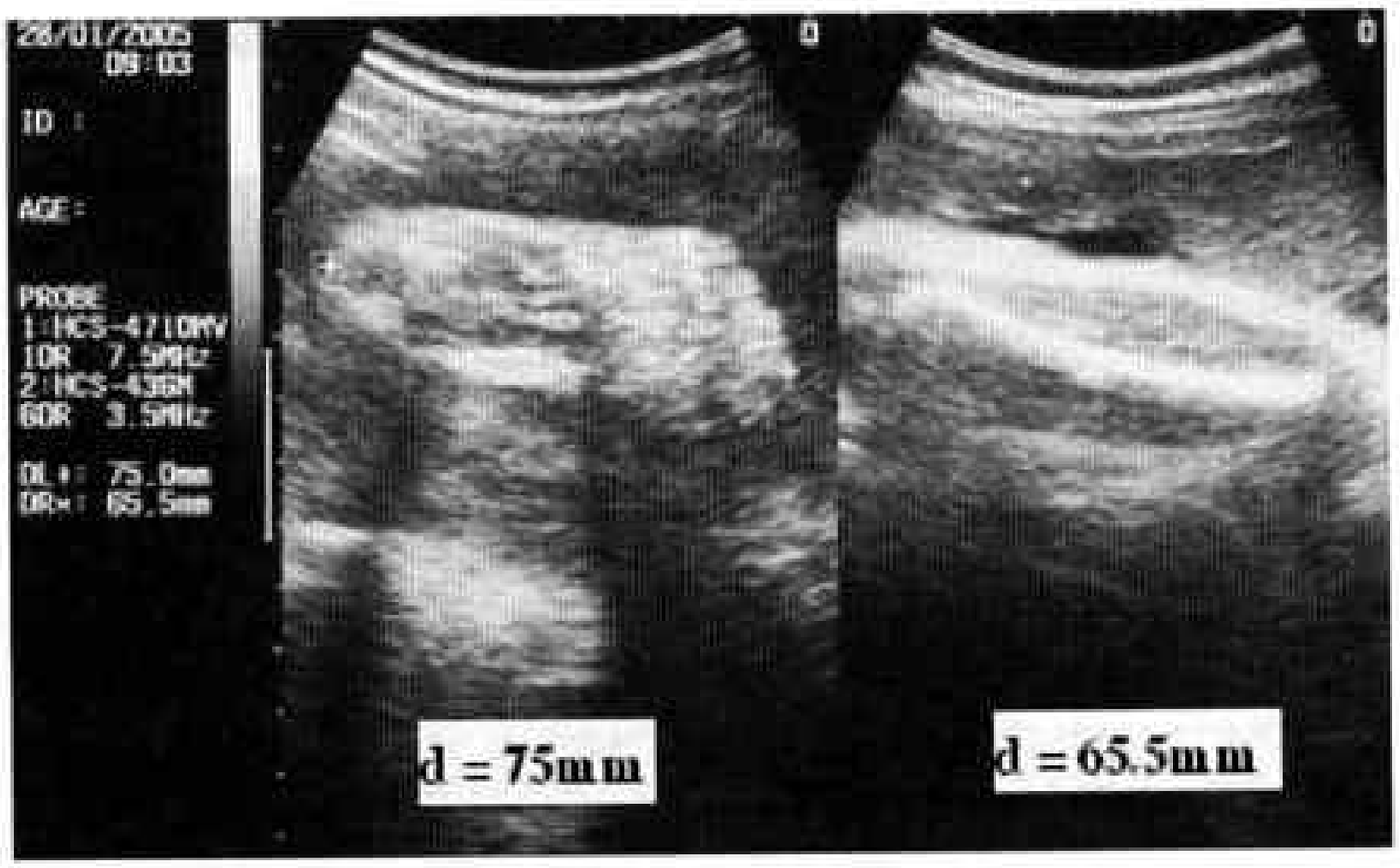

Hình 12.7: So sánh chiều dài xương bàn chân (A) và chiều dài xương đùi (B).

3.7. Cử động thai

Thai nhi có thể giảm cử động trong những bất thường thần mình, có cử động co cứng hoặc không có cử động các khớp tay chân trong bệnh co cứng khớp bẩm sinh (arthrogryposis multiplex congenita).

4. PHÂN LOẠI

Dưới đây là một số bệnh lý thường gặp và có thể chẩn đoán được qua siêu âm

4.1. Nhóm loạn sản có dự hậu xấu, có liên quan đến bất thường nhiễm sắc thể và thường thai nhi sẽ bị chết lưu.

4.1.1. Loạn sản gây chết (Thanatophoric dysplasia; "thanatos" tiếng Hy lạp có nghĩa là "có liên quan đến sự chết").

Đây là loại thường gặp nhất trong nhóm loạn sản có dự hậu xấu, có xuất độ 1/4.000 – 1/ 15.000 (Hình 12.8).

A

B

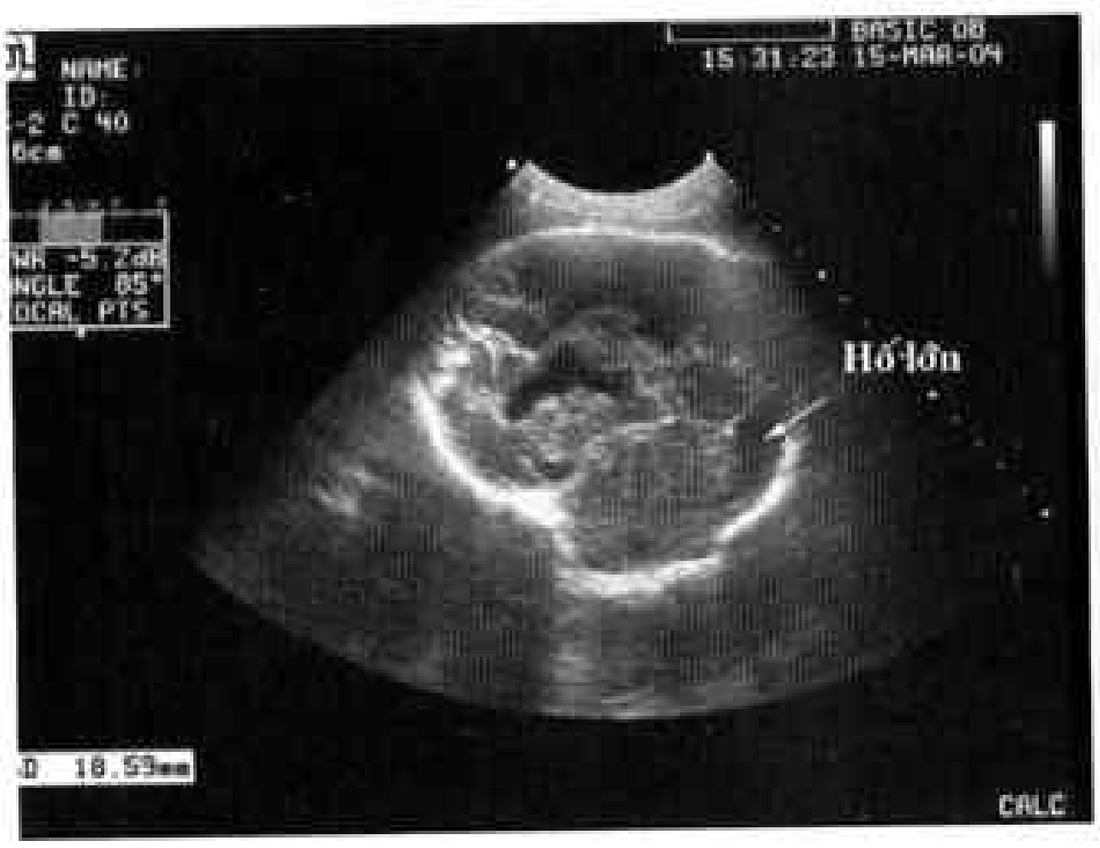

C

D

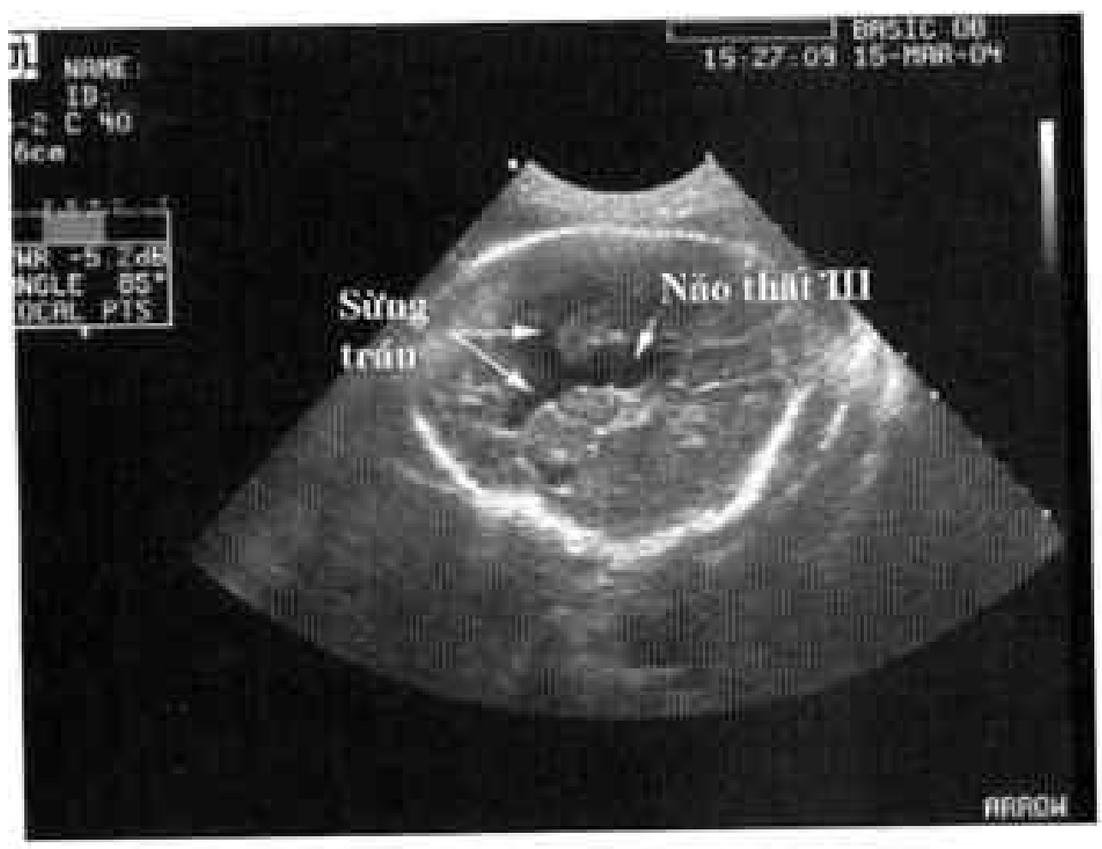

E

Hình 12.8: *Loạn sản xương có dự hậu xấu*

Trường hợp 1.

A. Thanatophoric dysplasia có xương đầu hình dạng giống lá bài chuồn.

Trường hợp 2

B. Trán lồi, gốc mũi xẹp.

C. Hố lớn rộng.

D. Não thất III dãn rộng.

E. Não thất III và sừng trán của hai não thất bên.

F

G

H

I

J

F-G. Bất cân xứng giữa đường kính lưỡng đỉnh (F) và chiều dài xương đùi (G).

H. Hình chụp sau sanh.

Trường hợp 3

I. Hộp sọ bình thường.

J. Tất cả các xương tay chân đều ngắn.

K

L

M

N

O

P

K-L. Tất cả các xương tay chân đều ngắn.
M. Cơ quan sinh dục không rõ giới tính.
N-Q Camptomelic dysplasia.

Q

Siêu âm:

- Đầu to, trán lồi và có thể biến dạng hình lá chuối. Chiều dài thân mình bình thường.
- Đoạn gần của các chi rất ngắn và cong.
- Ngực nhỏ.
- Các đốt sống dẹp.
- Dư các mô mềm.
- Đa ối.

Các nhóm phụ:

- Nhóm I: Hình dạng xương đầu bình thường, xương đùi cong như đòn gánh.
- Nhóm II: Xương đầu hình lá chuối, các xương dài thẳng và ngắn.

Chẩn đoán phân biệt

Những đặc điểm bất thường trên cũng có thể gặp trong nhóm Camptomelic dysplasia: độ ngắn các xương dài thay đổi (N), thường ở chi dưới, cong nhiều (O), lồng ngực xẹp (P) và có hình quả chuông ở mặt cắt ngang (Q).

4.1.2. Bất sản sụn (Achondrogenesis)

Đây là bệnh lý thường gặp thứ hai sau thanatophoric dysplasia, có xuất độ: 1/40.000 (Hình 12.9).

A

B

Hình 12.9:

A. Thai 36 tuần. Xương sọ mỏng, giảm mật độ xương nên thấy được các rãnh cuộn não ở vị trí bình thường không thấy rõ.

B. Hai mắt gần: khoảng cách giữa bờ trong hai hốc mắt nhỏ hơn đường kính một hốc mắt.

C

D

E

C - D. Các chi dưới rất ngắn và cong (C), chi trên ngắn và khoèo (D)
E. Thai 11 tuần, cột sống chưa hóa vôi đầy đủ. Tránh chẩn đoán loạn sản xương ở thời kỳ này

Siêu âm:

- Ngắn thân mình và toàn bộ các đoạn của tứ chi.
- Đầu to, có thể có não úng thủy.
- Cột sống phản âm kém, trong.

Các nhóm phụ:

Nhóm I: thể nặng

- Giảm hoặc mất toàn bộ chất xương ở hộp sọ, cột sống, khung chậu.
- Các xương dài rất ngắn.
- Khung sườn gẫy đoạn nhiều chỗ.
- Di truyền lặn

Nhóm II: thể nhẹ hơn

- Giảm hóa vôi ở hộp sọ, cột sống, khung chậu.
- Không gẫy đoạn khung sườn.
- Đột biến ngẫu nhiên

4.1.3. Tạo xương bất toàn (Osteogenesis imperfecta)

Đây là nhóm khuyết tật gây ra do bất thường của chất keo (type I collagen COL1A1, COL1A2) đi kèm với hiện tượng xương dòn và dễ gẫy (Hình 12.10). Bệnh di truyền theo thể trội trên nhiễm sắc thể

thường, có xuất độ 1/60.000, gồm nhiều nhóm phụ có dự hậu khác nhau:

- Nhóm II và III: thể nặng, gẫy đoạn xương nghiêm trọng và có dự hậu xấu.
- Nhóm I và IV: thể nhẹ, xuất hiện trễ và có dự hậu tốt hơn.

Siêu âm:

- Xương ngắn và biến dạng do gẫy gập nhiều đoạn.
- Giảm hóa cốt xương sọ: thấy được cấu trúc vỏ não.
- Ngực nhỏ do xương sườn gẫy đoạn dẫn tới xẹp lồng ngực

Chẩn đoán phân biệt: hypophosphatasia

- Giảm hóa vôi toàn bộ các xương trong cơ thể.
- Không gẫy đoạn xương.
- Chẩn đoán xác định dựa vào xét nghiệm sinh hóa: giảm nồng độ alkaline phosphatase trong máu ở trẻ sơ sinh.

4.2. Loạn sản có dự hậu thay đổi: thường xuất hiện trễ và ở dưới dạng những thể nhẹ.

4.2.1. Loạn sản sụn dị hợp tử (Heterozygote achondroplasia) (Hình 12.11): Loạn sản sụn đồng hợp tử (homozygote achondroplasia) có những biểu hiện sớm từ giữa tam cá nguyệt II và thai nhi thường không sống được [13]

- 80% do đột biến ngẫu nhiên, 20% di truyền trội.
- Thai nhi sanh ra có tuổi thọ và trí khôn bình thường.

Siêu âm:

- Đầu to, trán lồi, xương hàm dưới rộng.
- Ngắn vừa phải đoạn gần các xương dài.
- Mật độ xương bình thường.
- Tăng tỷ số đường kính lưỡng đỉnh và chiều dài xương đùi do xương đùi chậm phát triển dần từ gần cuối tam cá nguyệt II và giảm rõ ở cuối thai kỳ.
- Gù do cong cột sống vùng ngực-bụng.

A

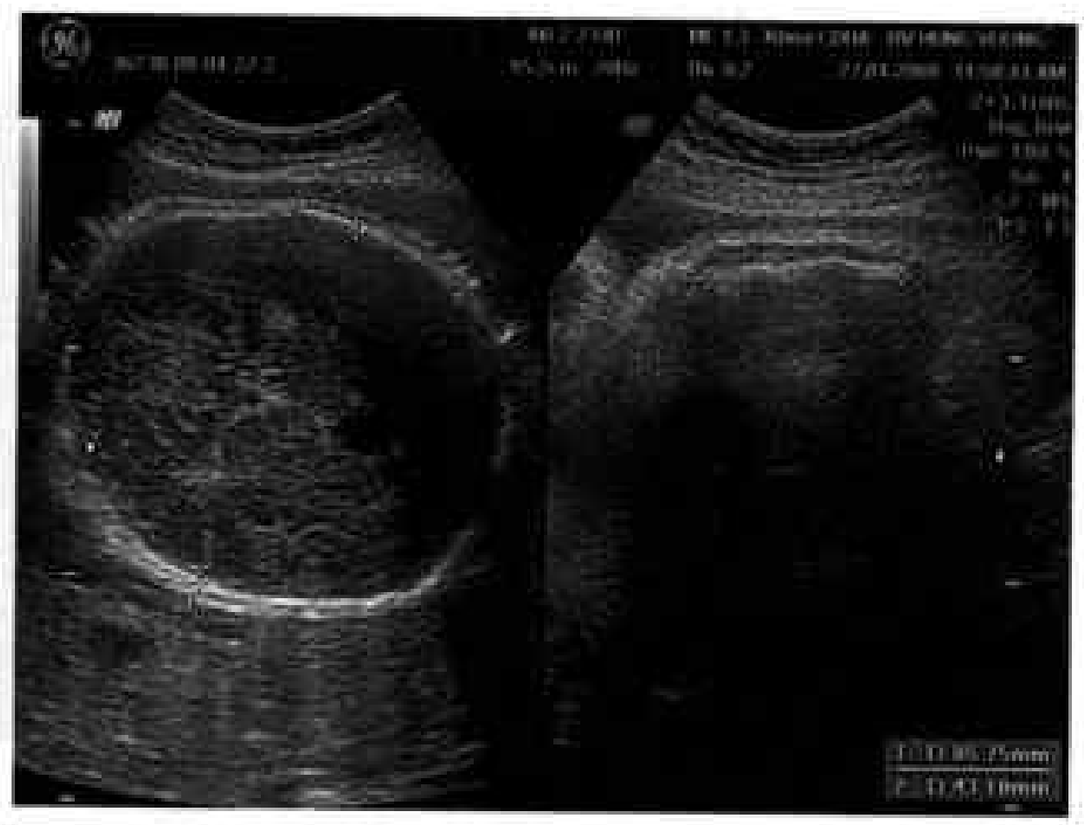

B

Hình 12.10: *Tạo xương bất toàn*

A. Xương đùi gẫy nhiều đoạn.

B. Xương đùi gẫy nhiều đoạn, giảm mật độ xương và không cân xứng với đường kính lưỡng đỉnh.

A

B

Hình 12.11: *Loạn sản sụn dị hợp tử*

Thai nhi có các số đo bình thường đến 28 tuần, sau đó xương đùi phát triển chậm dần. Ở cuối thai kỳ, có sự bất cân xứng rõ rệt trên siêu âm giữa đường kính lưỡng đỉnh (94mm) và chiều dài xương đùi (58mm), chiều dài xương cánh tay (56mm).

4.2.2. Tạo xương bất toàn nhóm I, IV: di truyền trội

Bệnh lý này khó phát hiện qua siêu âm tiền sản vì các xương có chiều dài bình thường, chỉ khoảng 5% trường hợp có hiện tượng gãy xương trong hoặc sau khi sanh.

4.2.3. Loạn sản lồng ngực gây ngạt (Asphyxiating thoracic dysplasia)

Đây là một khuyết tật tương đối hiếm, di truyền theo thể lặn (Hình 12.12).

A

B

Hình 12.12: *Lồng ngực xẹp*

A. Khoang ngực nhỏ so với khoang bụng. Không thấy rõ giới hạn chu vi vòng ngực và chủ mô phổi. Không có nước ối trong buồng ối.

B. Hình chụp sau sanh.

Siêu âm:

- Các chi ngắn vừa phải.
- Ngực nhỏ, xương sườn ngắn và nằm ngang.
- Loạn sản thận.
- Dự hậu tùy thuộc mức độ suy hô hấp và loạn sản thận

4.2.4. Loạn sản gây biến dạng (Diastrophic dysplasia)

Ở thể nhẹ: chi ngắn vừa phải, vẹo cột sống ít.

Ở thể nặng: các chi ngắn, vẹo cột sống nhiều, có kèm thêm chẻ vòm hầu và chân khoèo.

Dự hậu của khuyết tật thay đổi tùy theo tật vẹo cột sống có gây rối loạn chức năng hô hấp hoặc tuần hoàn hay không (Hình 12.13).

4.2.5. Những bất thường riêng lẻ

Đây là những khuyết tật không đi kèm với những bất thường khác.

1. *Mất chi từng đoạn*: nguyên nhân thường do hội chứng dải dính, rối loạn tuần hoàn tại chỗ gây thiếu máu nuôi hoặc tiếp xúc với những chất gây độc (Hình 12.14).
2. *Khuyết tật xương quay*: mất đoạn ở đầu xa của xương quay, không thấy xương quay chấm dứt ở cùng mức với xương trụ ở cổ tay. Bàn tay khoèo về phía xương bị bất thường.
3. *Hội chứng người cá*: hai chi dưới dính nhau và tùy mức độ có thể chỉ có chung một chân với một xương đùi-một xương quyển-không có bàn chân đến hai chân dính nhau với đầy đủ các xương.
4. Thừa chi từng phần: Đây là một dị tật bẩm sinh rất hiếm, cho tới hiện nay chỉ có 17 trường hợp được báo cáo trên y văn thế giới. Nhiều yếu tố tác động có thể gây ảnh hưởng ở giai đoạn thành lập chi (Hình 12.15).

A

B

Hình 12.13: *A. Cột sống thai nhi cong bất thường. Đây có thể là một tư thế nhất thời của thai nhi. Chẩn đoán chỉ xác định khi hình ảnh không thay đổi sau khi thai nhi có cử động toàn thân.*
B. Cột sống gập góc ở vùng sống lưng-thiêng.

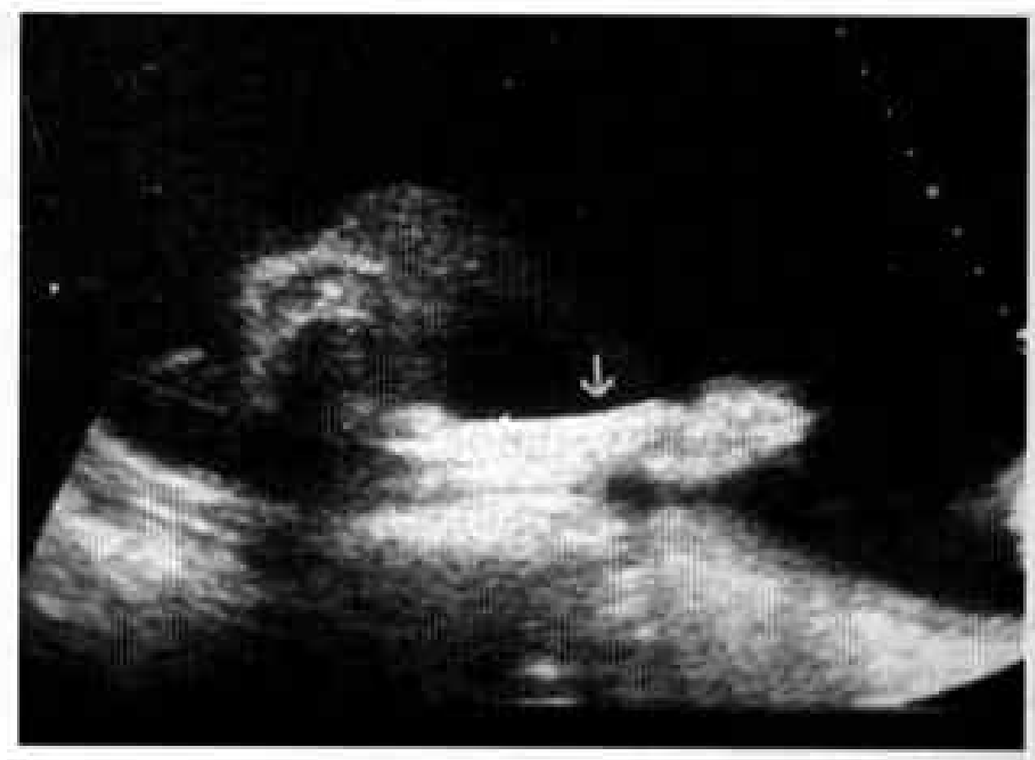

A

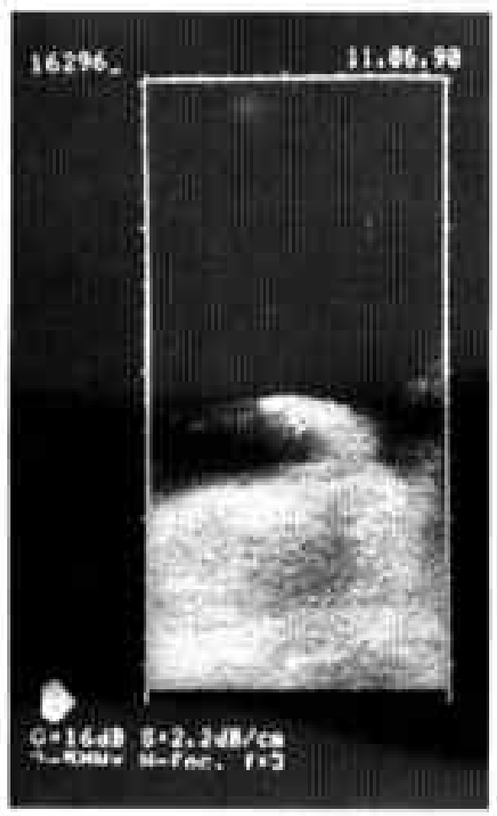

B

C

D

E

F

Hình 12.14: *Mất đoạn chi*

Trường hợp 1

A. Thai nhi không có cánh tay. Cẳng tay gắn trực tiếp vào khớp vai.

B. Khớp cẳng tay-cổ tay cố định. Không thấy thai nhi cử động khớp vai và khớp cổ tay.

Trường hợp 2

C. Thai nhi không có cánh tay và cẳng tay. Bàn tay gắn trực tiếp vào khớp vai.

D-E. Hình chụp sau sanh và hình Xquang.

Trường hợp 3

F. Hội chứng dải sợi ối: Dải phản âm mạnh nằm cạnh một chi của thai nhi.

G

H

I

J

K

L

Trường hợp 4

Mất đoạn xương cẳng tay hai bên (G-J) hoặc một bên (K).

A

B

C

D

E

Hình 12.15. *Thừa chi từng phần chân phải*

A. *Chân trái thai nhi với xương đùi và cẳng chân bình thường (hình bên trái). Xương chày chân phải ngắn hơn bên trái (hình bên phải).*

B. *Xương chày chân phải ngắn (hình bên trái), xương mác ngắn và gập góc (hình bên phải).*

C. *Xương chày và bàn chân phải: dư các xương bàn chân và bàn chân tách đôi.*

D. *Hình X quang xương chậu và hai chi dưới cho thấy có một xương đùi nhỏ nằm ở phía đầu trên xương đùi chính (mũi tên). Có sự khác biệt giữa chiều dài và độ cong của xương chày hai bên.*

E. *Hình X quang bàn chân: hai bàn chân tách đôi, dính nhau ở phần mu bàn chân.*

F

G

H

I

J

F-J. Hình chụp sau sanh. Mỏm xương nhô ra ngoài ở hông phải là do vị trí nằm ngang của xương đùi dư và ở cẳng chân phải là do phần xương mác bị gập góc và không nằm ở cùng hướng với xương chày. Bàn chân phải tách đôi và phần ngón, chung nhau ở phần bàn chân

4.2.6. Bất thường về co cơ và tư thế

Sự phát triển bình thường của hệ xương cơ đòi hỏi sự cử động của các chi ngay từ tuần lễ thứ 9. Nếu thiếu cử động, các khớp sẽ bị biến dạng: gập hoặc duỗi cố định khớp háng, gối, khuỷu, cổ tay-chân, co rút chi… (Hình 12.16).

Bất thường này có thể gặp trong bệnh cảnh co cứng khớp bẩm sinh (congenital lethal arthrogryposis), đa màng bọng (multiple pterygium)… thường đối xứng hai bên và nhiều trường hợp cả 4 chi đều bị ảnh hưởng nhất là những đoạn xa.

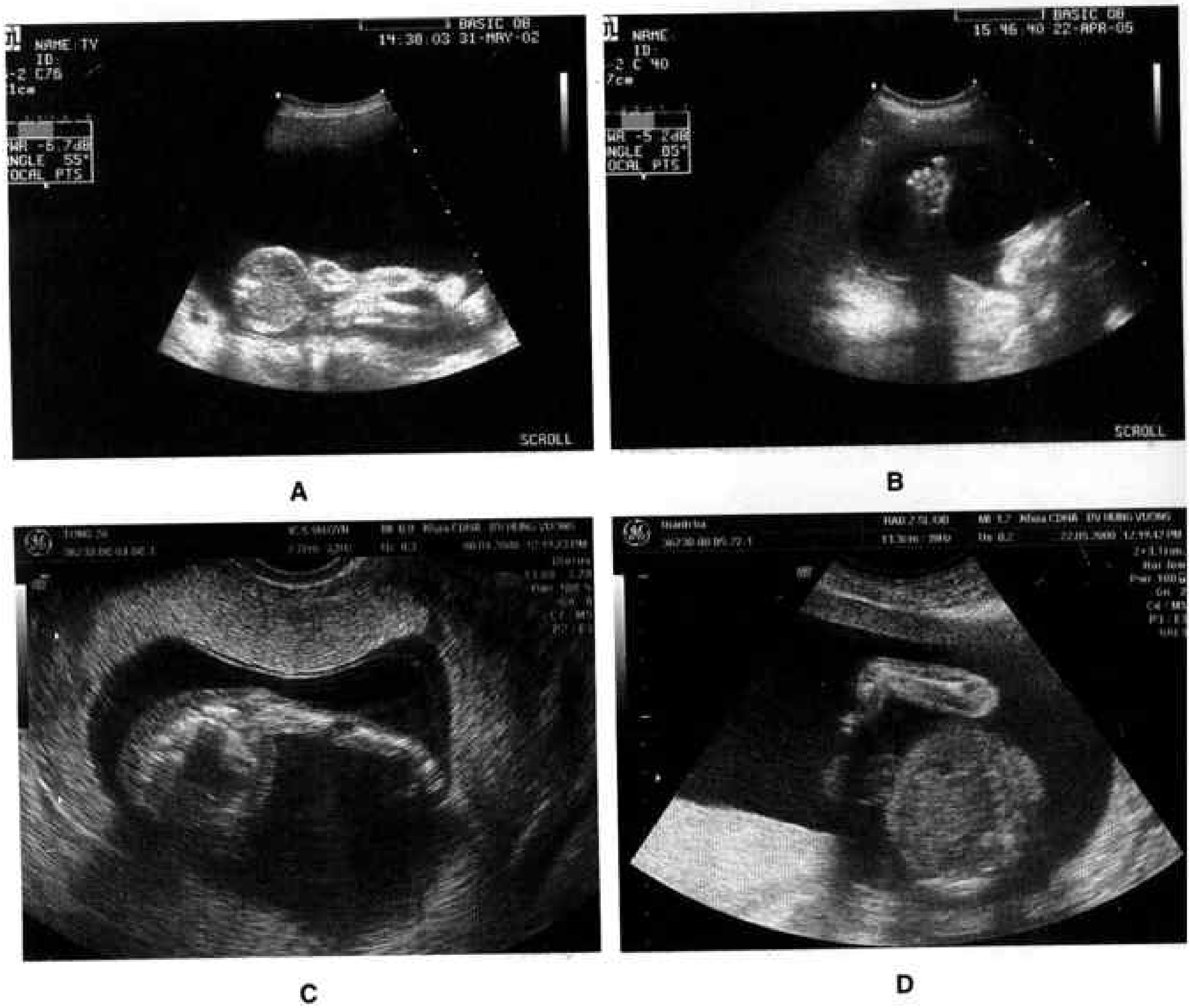

Hình 12.16: *A. Thai nhi không thấy có cử động hai chi dưới, đa ối.*
B.Co cứng khớp ngón tay: ngón thứ hai nằm cao và gập ở tư thế cố định. Không thấy thai nhi có cử động xòe bàn tay.
C. Co cứng khớp khuỷu tay.
D. Co cứng khớp bàn tay.

E

F

G

E. Bàn chân lối gót.

H

F – H. Hình chụp sau sanh.

Những nguyên nhân có thể dẫn đến bất thường co cơ và tư thế:

- Giới hạn cử động thai do những nguyên nhân từ bên ngoài: thiểu ối, buồng tử cung nhỏ hoặc bị biến dạng trong tử cung hai sừng, u xơ…
- Bất thường về chức năng thần kinh.
- Bất thường nội tại của hệ cơ.
- Bất thường mô liên kết.
- Co cứng khớp bẩm sinh.

4.2.7. Biến dạng bàn tay, bàn chân

a. Tay, chân khoèo (Hình 12.17).

Đây là những khuyết tật thường gặp và có thể là một phần của hội chứng gồm nhiều bất thường di truyền: dư nhiễm sắc thể 18, bệnh lý giảm toàn bộ huyết cầu Fanconi (Fanconi pancytopenia), giảm tiểu cầu kèm theo mất xương quay (thrombocytopenia with absent radius), các hội chứng di truyền có bất thường về tim mạch… [14]

Siêu âm:

- Bàn tay duỗi hoặc gập góc 90° so với trục cẳng tay
- Xương chày (tibia), xương mác (fibula) ở cùng mặt phẳng với xương bàn chân.

Lưu ý:

Nếu là bất thường duy nhất, có thể là tư thế nhất thời của thai nhi. Cần quan sát các chi khi thai nhi cử động để loại trừ trường hợp này.

A

B

C

D

E

Hình 12.17: *Tay khoèo. Xương cẳng tay rất ngắn, mật độ xương giảm và hình dạng không rõ. Bàn tay gập góc cố định với cẳng tay.*

A. Bàn tay gập góc, cố định

B-E. Hình ảnh dương tính giả: tư thế nhất thời của bàn tay thai nhi.

B. Bàn tay gập góc với cẳng tay.

C. Hai giây sau: bàn tay hơi duỗi so với cẳng tay.

D. Một giây sau: bàn tay hơi ngửa so với cẳng tay.

E. Một giây sau: bàn tay trở về tư thế nằm ngang với cẳng tay.

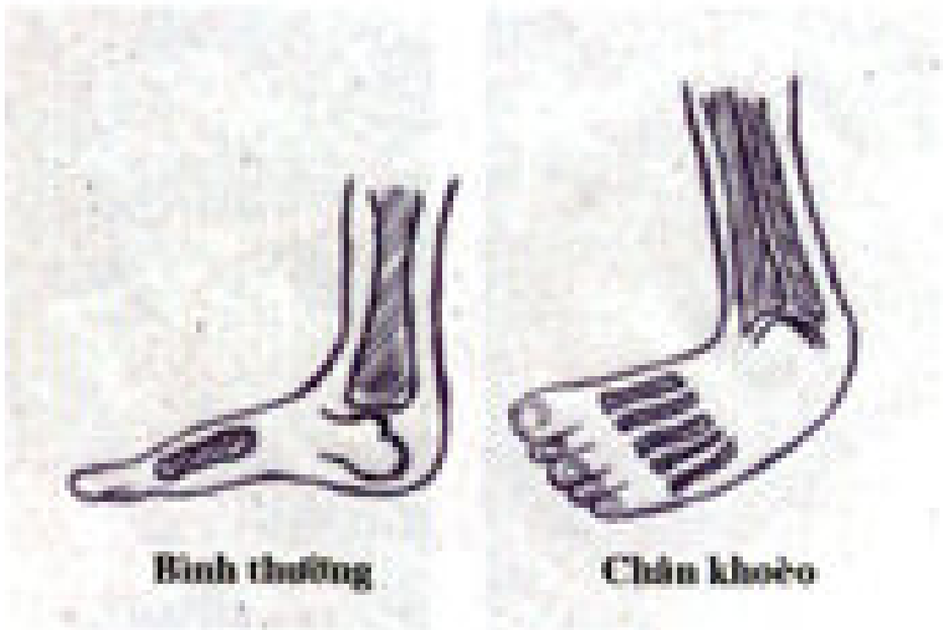

F

G H

F-H. Chân khoẻo: Bàn chân nằm cùng mặt phẳng với cẳng chân.

Lưu ý:

Nếu là bất thường duy nhất, có thể là tư thế nhất thời của thai nhi. Cần quan sát các chi khi thai nhi cử động để loại trừ trường hợp này.

b. Vẹo ngón (clinodactyly): các ngón không cùng trên một mặt phẳng.

c. Dư ngón (polydactyly): đây là một bất thường di truyền theo thể trội trên nhiễm sắc thể thường. Ngón dư có thể ở phía ngón cái hoặc phía ngón út, chỉ là phần thịt dư hoặc có cả ngón tay với các đốt và có chức năng cử động bình thường (Hình 12.18).

d. Dính ngón (syndactyly): các ngón có thể chỉ dính nhau ở phần da hoặc có chung cả phần xương, thường di truyền theo thể trội trên nhiễm sắc thể thường.

e. Split hand and foot

Trong thể điển hình: bàn tay không có ngón cái, xương bàn tay tách thành hình chữ V (Hình 12.19).

Trong thể không điển hình: bàn tay chỉ có ngón cái và ngón út, xương bàn tay có hình chữ U (ectrodactyly, lobster-claw deformity) [15].

A

B

C

Hình 12.18: *Dư ngón ở phía ngón út*

A. Bàn tay ở tư thế nắm.

B. Các ngón tay hơi duỗi.

C. Bàn tay ở tư thế xòe ngón.

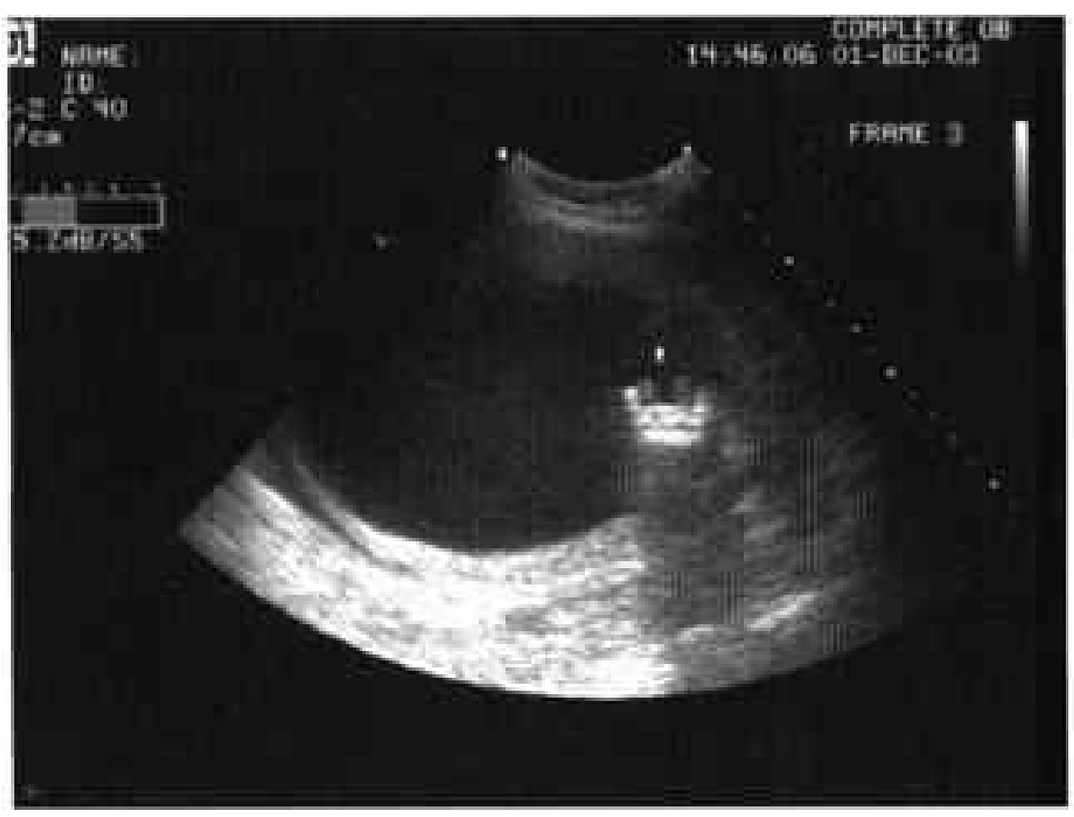

Hình 12.19: *Split hand*

Bàn tay hình chữ U, chỉ có 4 ngón.

TÀI LIỆU THAM KHẢO

1. Kurtz AB, Needleman L, Wapner RJ, et al. Usefulness of a short femur in the in utero detection of skeletal dysplasias. Pediatr Radiol. 1990;177:197
2. Kurtz AB, Filly RA, Wapner RJ, et al. In utero analysis of heterozygous achondroplasia: Variable time of onset as detedted by femur length measurements. J Ultrasound Med. 1986;5:137
3. Escobar LF, Bixler D, Weaver DD, et al. Bone dyplasia. The prenatal diagnosis challenge. Am J Med Genet. 1990;36:448
4. Turner GM, Twining P. The facial profile in the diagnosis of fetal abnormalities. Clin Radiol. 1993;47:389
5. Nicolaides KH, Salveston DR, Snijders RJM, et al. The "strawberry-shaped" skull in fetal trisomy 18. Fetal Diagn Ther. 1992;7:132
6. Otto C, Platt LD. Fetal mandible measurement: An objective determination of fetal jaw size. Ultrasoune Obstet Gynecol. 1991;1:12
7. Watson WJ, Katz VK. Sonographic measuring of the fetal mandible: Standards for normal pregnancies. Am J Perinatol. 1993;10:226
8. Kozlowski K, Robertson F, Middleton R. Radiographic fingings in Larsen's syndrome. Aust Radiol. 1974;18:336
9. Zelop CM, Pretorius DH, Benacerraf BR. Fetal hemivertebrae: Associated anomalies, significance, and outcome. Obstet Gynecol. 1993;81:412
10. Rouse GA, Filly RA, Toomey F, et al. Short- limb skeletal dysplasias: Evaluation of the fetal spine with sonography and radiography. Radiololgy. 1990;174:177
11. Chitkara U, Rosenberg J, Chervenak FA, et al. Prenatal sonographic assessment of the fetal thorax: Normal values. Am J Obstet Gynecol. 1987;156:1069
12. Campbell J, Henderson A, Campbell S. The fetal femur/foot length ratio: A new parameter to assess dysplastic limb reduction. Obstet Gynecol. 1988;72:181
13. Patel MD et al. Homozygous achondroplasia: US distinction between homozygous, heterozygous, and unaffected fetuses in the second trimester. Radiology. 1995;196:541-545
14. David M, Fabio G, Jose'C, Roberto R. Fetal Skeletal Anomalies. Sonography in Obstetetrics and Gynecology. 5th ed. Appleton & Lange. 1996;22:479
15. BujdosoG, Lenz W. Monodactylous splithand-splitfoot. Eur J Pediatr. 1980;133:207

CHƯƠNG XIII
ĐA THAI

Đa thai chiếm khoảng 1-2% tổng số sanh [1] và có tỷ lệ tử vong chu sinh trong khoảng 10-14%, nhiều gấp 5-10 lần đơn thai, chủ yếu trong những trường hợp đa thai cùng trứng. Do các phương tiện hỗ trợ sinh sản ngày càng phát triển và hoàn thiện, số trường hợp đa thai tăng nhiều trong những năm sau này. Siêu âm có khả năng phát hiện những biến chứng có thể gây nguy hại cho thai và hướng dẫn xử trí thích hợp trong các trường hợp cần thiết.

1. PHÔI THAI HỌC

Đa thai có thể đến từ một trong hai cơ chế:

- Nhiều noãn thụ tinh bởi nhiều tinh trùng (đa thai khác trứng). Đây là trường hợp phổ biến: mỗi thai có những đặc điểm riêng về cấu trúc cơ thể học, nằm trong các buồng ối riêng và có bánh nhau riêng.
- Một noãn thụ tinh bởi một tinh trùng, sau đó trứng thụ tinh tự tách đôi (hoặc ba, bốn) để tạo thành nhiều thai có cùng một nguồn gốc (đa thai cùng trứng). Tùy sự phân tách xảy ra sớm hay muộn, có thể gặp những trường hợp sau đây (Hình 13.1):

  - Nếu sự tách đôi xảy ra dưới 4 ngày sau thụ tinh: hai thai sẽ có hai bánh nhau và hai buồng ối riêng biệt (Hình A).
  - Nếu sự tách đôi xảy ra trong khoảng từ 4-7 ngày sau thụ tinh: hai thai sẽ có một bánh nhau chung và hai buồng ối riêng (Hình B).
  - Nếu sự tách đôi xảy ra trong khoảng từ 8 -13 ngày: hai thai sẽ có một bánh nhau chung và một buồng ối chung (Hình C).
  - Nếu sự tách đôi xảy ra sau 13 ngày: hai thai sẽ dính nhau

Xác định song thai cùng trứng hoặc khác trứng, bánh nhau chung hoặc riêng có một ý nghĩa quan trọng trong vấn đề theo dõi và xử trí. Song thai một nhau - một ối có tỷ lệ tử vong cao nhất trong số các loại đa thai (50%) vì nhiều biến chứng trong đó thường gặp nhất là biến chứng do truyền máu giữa hai thai và thắt nút dây rốn, sau đó là một nhau hai ối (26%) và thấp nhất là hai nhau – hai ối (9%). Các tỷ lệ này sẽ cao hơn nếu có biến chứng trước 24 tuần [2].

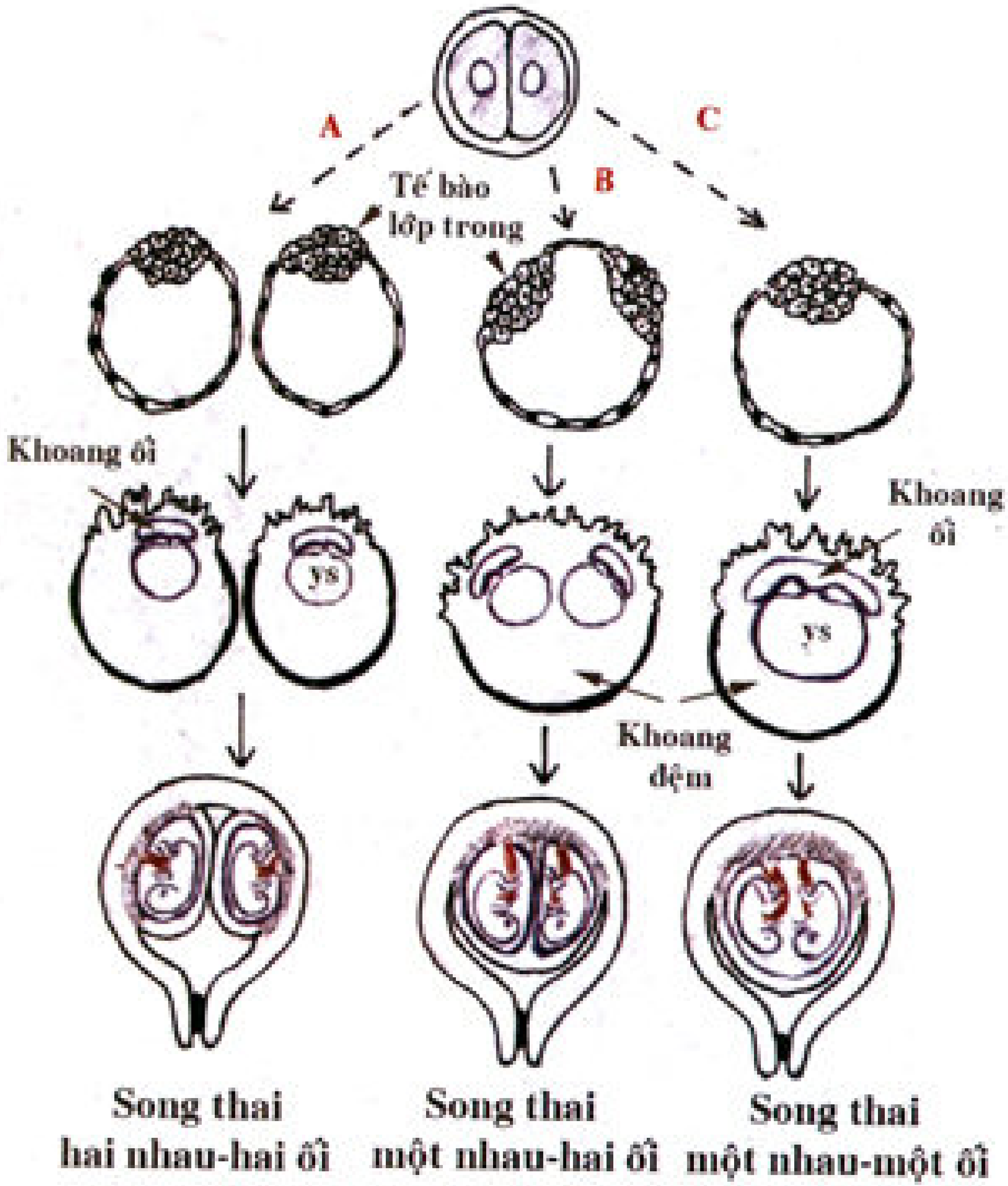

Song thai cùng trứng

Hình 13.1: *Hình minh họa các dạng song thai cùng trứng*

A. Hai thai tách đôi ngay từ giai đoạn hai tế bào: mỗi thai có bánh nhau, khoang ối và khoang đệm riêng biệt.

B. Hai thai tách đôi ở giai đoạn sau khi đã thành lập phần mô nhau: hai thai có chung một bánh nhau, một khoang đệm, hai buồng ối riêng.C. Hai thai tách đôi sau khi đã thành lập nhau và khoang ối: hai thai có chung một bánh nhau, một khoang đệm và một khoang ối.

(*Medical Embryology: Jan Langman*)

2. SONG THAI MỘT BÁNH NHAU

2.1. Định nghĩa: Trứng sau khi thụ tinh phân tách thành hai thai ở thời điểm từ 4-7 ngày. Hai thai sau khi tách đôi sẽ có chung một bánh nhau và hai buồng ối riêng. Trường hợp này chiếm 2/3 số song thai cùng trứng và khoảng 0,3% số có thai tự nhiên [3], 73% trong số song thai có thai chết trong tử cung, tăng tỷ lệ tử vong chu sinh trong số các thai sống, phát triển mất cân xứng giữa hai thai cũng như chậm tăng trưởng trong tử cung.

2.2. Siêu âm

- Số bánh nhau có thể xác định được qua đầu dò âm đạo từ thai 5 tuần [4,5] (Hình 13.2).

A

B

C

Hình 13.2: *Song thai hai bánh nhau, hai buồng ối.*

A. Song thai 5 tuần tuổi. Hai túi thai với hình ảnh túi thai kép có kích thước bằng nhau nằm trong lớp màng rụng của niêm mạc tử cung.

B. Song thai 7 tuần tuổi. Phôi thai trong mỗi buồng ối đo được chiều dài đầu-mông và có hoạt động của tim thai nhi.

C. Ba thai, ba nhau riêng (mũi tên). Một túi thai có kích thước lớn hơn, bên trong có phôi thai và tim thai. Hai túi thai còn lại nhỏ hơn, không thấy các phần thai bên trong.

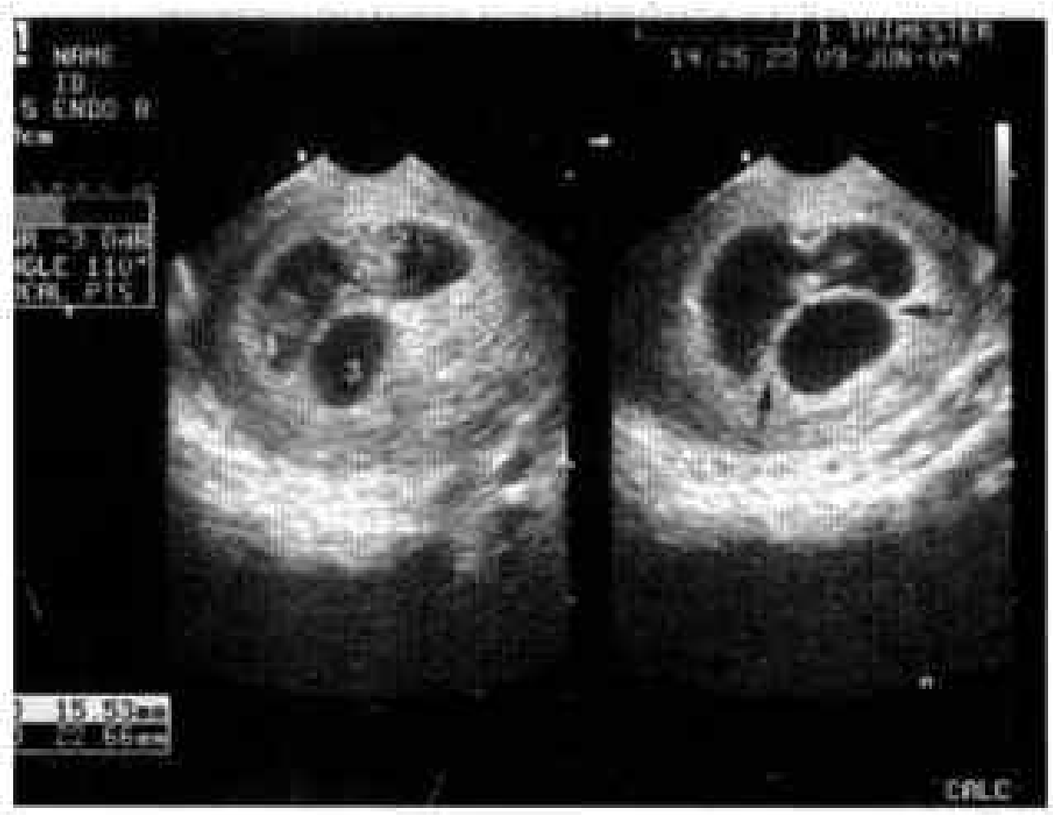

D

E

F

G

D. Trường hợp đặc biệt:

(Trái): mặt cắt dọc các túi thai. Túi thai phía trước có kích thước lớn hơn, bên trong có hai phôi thai đánh dấu (1) và (2). Túi thai phía sau không thấy có phôi thai.

(Phải): cắt ngang các túi thai. Góc lamda giữa các túi thai được đánh dấu bằng mũi tên.

E. Cùng trường hợp (D), cắt dọc túi thai lớn: hai thai có hai buồng ối riêng, được đánh dấu (1) và (2).

F. Thai 20 tuần. Song thai hai bánh nhau: một nhau ở mặt trước và một nhau ở mặt sau. Có dấu hiệu lamda (mũi tên).

G. Thai 24 tuần. Song thai một bánh nhau, hai buồng ối: màng ối mỏng và không có dấu lamda.

- Chẩn đoán phân biệt giữa:
  - Song thai một nhau hai buồng ối: màng ngăn cách giữa hai thai mỏng vì chỉ có hai lớp màng ối.
  - Song thai hai nhau hai buồng ối: màng ngăn cách giữa hai thai dầy hơn vì gồm hai lớp màng ối hai bên kẹp lấy lớp màng đệm ở giữa. Sau 9 tuần, màng ngăn này

sẽ mỏng đi nhưng vẫn còn dầy ở vị trí phân chia hai buồng ối, dấu hiệu lambda hay dấu hiệu "twin-peak" [6,7].

2.3. Biến chứng

- Hội chứng truyền máu giữa hai thai.
- Hội chứng thuyên tắc mạch.
- Tăng tỷ lệ dị tật bẩm sinh.
- Thai chậm tăng trưởng trong tử cung.
- Sanh non.
- Một thai chết sẽ để lại những hậu quả nghiêm trọng cho thai sống: sanh non, di chứng thần kinh thứ phát vì hạ huyết áp do những đợt xuất huyết từ thai sống vào thai chết qua các mạch máu thông thương giữa hai thai.

3. SONG THAI MỘT BUỒNG ỐI

3.1. Định nghĩa: Đây là trường hợp trứng thụ tinh tách đôi ở thời điểm từ 8 -13 ngày, chiếm 1% trường hợp đa thai. Hai thai sẽ có chung một bánh nhau và một buồng ối duy nhất (Hình 13.3).

Hình 13.3: Thai 8 tuần. Song thai một nhau, một buồng ối.

3.2. Siêu âm

- Một bánh nhau duy nhất.
- Chỗ gắn của dây rốn vào bánh nhau của hai thai nằm gần nhau.
- Khối lượng ối bao quanh hai thai bằng nhau.
- Không có màng ngăn giữa hai thai.
- Một túi noãn hoàng có thể là dấu hiệu bình thường [8].

3.3. Biến chứng

- ***Xoắn hai dây rốn*** gặp trong 40-70% trường hợp khi thai nhi tăng cử động ở tam cá nguyệt II.
- ***Hội chứng truyền máu giữa hai thai***: ít gặp hơn và ít nghiêm trọng hơn so với song thai một nhau – hai ối [9].

4. SỰ CHÊNH LỆCH TĂNG TRƯỞNG GIỮA HAI THAI TRONG SONG THAI

Không có sự khác biệt đáng kể trong quá trình phát triển bình thường của mỗi thai trong trường hợp song thai so với đơn thai, do đó vẫn có thể áp dụng biểu đồ tăng trưởng chung cho cả hai trường hợp.

4.1. Định nghĩa: Hai thai được chẩn đoán có sự phát triển chênh lệch hoặc phát triển không cân xứng khi có sự khác biệt về trọng lượng thai nhiều hơn 20% [10,11,12]. Sự chênh lệch này thường xuất hiện ở khoảng giữa thai kỳ, tuy nhiên cũng có trường hợp xuất hiện sớm từ ngay tam cá nguyệt I [13,14]. Mức độ chênh lệch > 25% được coi là nghiêm trọng và thường có tỷ lệ tử vong cao[15,16,17].

4.2. Siêu âm

- Chu vi vòng bụng chênh nhau ≥ 20mm [18,19].

- Đường kính lưỡng đỉnh chênh nhau > 6mm, đường kính nhỏ ở dưới mức trung bình 2 độ lệch chuẩn [20].
- Chỉ số PI (pulsatility index) động mạch rốn chênh nhau > 15% và ≥ 0.4 ở một hoặc cả hai thai [21,22].

5. BIẾN CHỨNG TRONG SONG THAI CÙNG TRỨNG – MỘT BÁNH NHAU

5.1. Hội chứng truyền máu giữa hai thai
(twin-twin transfusion syndrome)

5.1.1. Định nghĩa: Đây là trường hợp một thai cho máu và một thai nhận máu qua các nhánh thông mạch máu ở bánh nhau. Trong bánh nhau của những thai cùng trứng – một bánh nhau luôn có những nhánh thông giữa động mạch – động mạch, tĩnh mạch - tĩnh mạch hoặc động mạch - tĩnh mạch nhưng bình thường không có sự truyền máu nếu có sự cân bằng áp lực giữa các nhánh thông này. Ở những thai có hội chứng truyền máu, các nhánh thông ít hơn và thường là loại động mạch – tĩnh mạch. Thai cho máu sẽ trở thành thiếu máu, suy dinh dưỡng. Thai nhận sẽ dư máu và có thể bị phù thai do suy tim trong những trường hợp nặng (Hình 13.4).

5.1.2. Siêu âm
- Một nhau, hai buồng ối.
- Một thai đa ối (thai nhận) và một thai thiểu ối (thai cho).
- Có sự chênh lệch số đo các phần cơ thể giữa hai thai: thai nhận lớn hơn thai cho.
- Bàng quang thai nhận lớn, bàng quang thai cho nhỏ hoặc không thấy.
- Thai nhận có thể có dấu hiệu phù toàn thân hoặc suy tim.
- Thai cho có thể không còn nước ối và bị đẩy ép chặt vào thành tử cung (stuck twin).
- Sự khác biệt huyết sắc tố hemoglobine lấy từ máu dây rốn hai thai > 2,4g/dl là dấu hiệu luôn gặp trong stuck twin [23].
- Những trường hợp nhẹ hơn có thể không thấy các dấu hiệu rõ ràng như trên, chẩn đoán dựa vào sự khác biệt lượng ối giữa hai thai.

5.1.3. Chẩn đoán phân biệt

a. Thai tăng trưởng chênh lệch nhưng không có hội chứng truyền máu:
   - Khác giới tính.
   - Khác biệt trọng lượng < 15%.
   - Khác biệt trong cấu trúc mô học của bánh nhau.

b. Song thai hai bánh nhau nằm sát, có một thai chậm tăng trưởng:
   - Khác giới tính. Nếu cùng giới tính có thể không chẩn đoán phân biệt được.
   - Khác biệt trong cấu trúc mô học của bánh nhau.

c. Nhiễm trùng TORCH ở một thai gây chậm tăng trưởng.

5.2. Hội chứng thuyên tắc giữa hai thai
(twin embolization syndrome)

5.2.1. Định nghĩa: Đây là biến chứng xảy ra sau khi một thai bị chết trong tử cung ở tam cá nguyệt thứ II và III của thai kỳ [24], chất thromboplastins hoặc những mảnh mô hoại tử sẽ qua bánh nhau vào hệ tuần hoàn của thai sống gây rối loạn đông máu lan tỏa.

5.2.2. Siêu âm: Một thời gian sau khi một thai chết, sớm nhất là 7 ngày[25], thai còn lại có thể có những dấu hiệu thay đổi bất thường:

A

B

C

D

E

Hình 13.4. *Hội chứng truyền máu giữa hai thai*

A-C. Trường hợp 1. Hai thai có sự không cân xứng giữa các số đo: thai nhận có kích thước hơi lớn hơn thai cho, tuy nhiên không có sự bất thường cơ thể nào ở thai nhận.

D-E Trường hợp 2. Thai nhận có kích thước lớn hơn thai cho, nằm trong khoang ối có khối lượng bình thường. Thai cho nằm trong khoang không có nước ối, cơ thể bị ép sát vào thành trước tử cung ở mặt cắt dọc (D) và ngang (E).

F

G

H

I

J

K

F-I Trường hợp 3. Thai nhận có kích thước chênh lệch nhiều với thai cho (F), phù nề dưới da đầu (G), tràn dịch màng bụng (H), tim lớn với tràn dịch màng tim và cơ tim phì đại (I).

J-K Trường hợp 4. Thai cho bị chết lưu, không còn thấy rõ giới hạn các cơ quan trong ổ bụng và có nhiều bóng hơi (J). Thai nhận có dấu hiệu thắt hẹp ruột non (K, hình bên phải).

- Dãn não thất, teo nhu mô não, đầu nhỏ dần.
- Hẹp ruột non.
- Hoại tử vỏ thận.
- Tràn dịch màng phổi.

Những thai còn sống sau khi sanh thường chậm phát triển tâm thần [26].

5.3. Hội chứng bơm máu động mạch đảo ngược (Twin reversed arterial perfusion syndrome)

5.3.1. Định nghĩa: Đây là một bất thường hiếm gặp trong đó có một thai cho có bề ngoài bình thường và một thai nhận không có tim và nhiều bộ phận khác của cơ thể (acardiac twin) (Hình 13.5). Giả thiết có thể do áp lực bơm máu qua những nhánh thông mạch máu bất thường làm cho máu đã sử dụng gần hết ôxy từ thai cho bơm ngược vào các mạch máu chậu đến nuôi nửa phần dưới cơ thể của thai nhận. Nửa thân trên do áp lực thấp và máu không còn oxy nên những cơ quan trọng yếu trong giai đoạn thành lập phôi sẽ phát triển rất ít, không phát triển hoặc bị biến dạng ở nhiều mức độ khác nhau[27]: không có đầu và tim (acardia acephalus); có một phần đầu và hai chi trên, không có tim (acardia myelacephalus) hoặc không có hình dạng rõ rệt (acardia amorphous).

33% số thai không tim có bất thường nhiễm sắc thể [28,29], đây có thể là một yếu tố nguyên nhân gây nên sự chậm phát triển của một thai, từ đó mất cân bằng áp lực mạch máu gây tình trạng bơm máu đảo ngược.

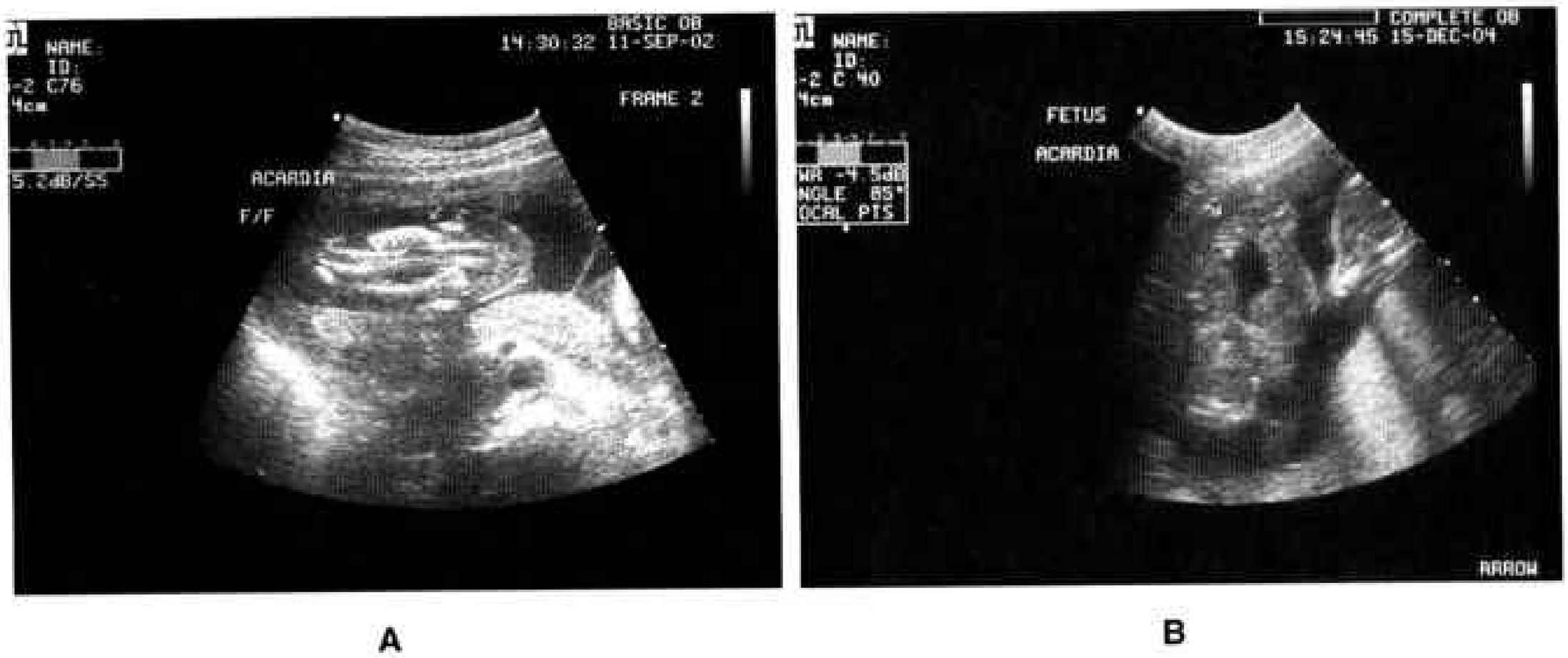

Hình 13.5: *Hội chứng bơm máu động mạch đảo ngược.*

A. Mặt cắt trán. Một trong hai thai có thân mình nhưng không có đầu và không có tim.

B. Mặt cắt trán. Thai sống bình thường nằm ở bên phải của màn hình. Thai còn lại không có đầu, tim và hai chi trên.

C

D

E

F

G

C. Mặt cắt trán. Thai không tim chỉ có từ phần sống ngực trở xuống gồm cột sống và phần mô mềm dầy bất thường, phù nề.

D. Thai 18 tuần, hiện đang tiến triển bình thường.

E-G Thai không tim.

*5.3.2. **Biến chứng***: Nếu không điều trị, thai cho sẽ chết trong 50-75% trường hợp do biến chứng suy tim nặng gánh. Mức độ suy tim tùy theo kích thước của thai nhận: thai càng lớn suy tim càng nặng.

*5.3.3. **Siêu âm***

- Thai nhận chỉ có nửa dưới thân mình, hai chi dưới tương đối có phát triển, không có hoạt động của tim thai. 66% trường hợp dây rốn chỉ có hai mạch máu [30].
- Thai cho có thể có dấu hiệu suy tim: phù thai, tràn dịch đa màng, tim lớn.

5.4. Song thai dính nhau (Conjoined twins)

*5.4.1. **Định nghĩa***: Sự tách đôi không hoàn toàn ở thời điểm sau thụ tinh 13 ngày làm cho hai thai bị dính nhau ở một phần nào đó trên cơ thể và có thể có chung một hoặc nhiều cơ quan nội tạng (Hình 13.6).

*5.4.2. **Phân loại***: Hai thai có thể có chung phần cơ thể ở những vị trí mặt trước, mặt sau hoặc bên cạnh với tỷ lệ: ngực 40-74%, bụng 10-33%, mông 18%, hông chậu 6%, đầu 1-6%.

*5.4.3. **Siêu âm***

- Hai thai, một bánh nhau, một buồng ối.
- Ở tam cá nguyệt I, hai thai có hình chữ V hoặc Y, có bờ da liên tục từ thai này qua thai kia.
- Hai thai luôn có cử động cùng lúc, không tách rời nhau.
- Có nhiều hơn 3 mạch máu trong một dây rốn.
- Cột sống ưỡn bất thường.
- Tay chân hai thai gần nhau.
- Thường có nội tạng chung.

Có trường hợp đặc biệt hai thai chỉ chung nhau một đoạn dây rốn [31].

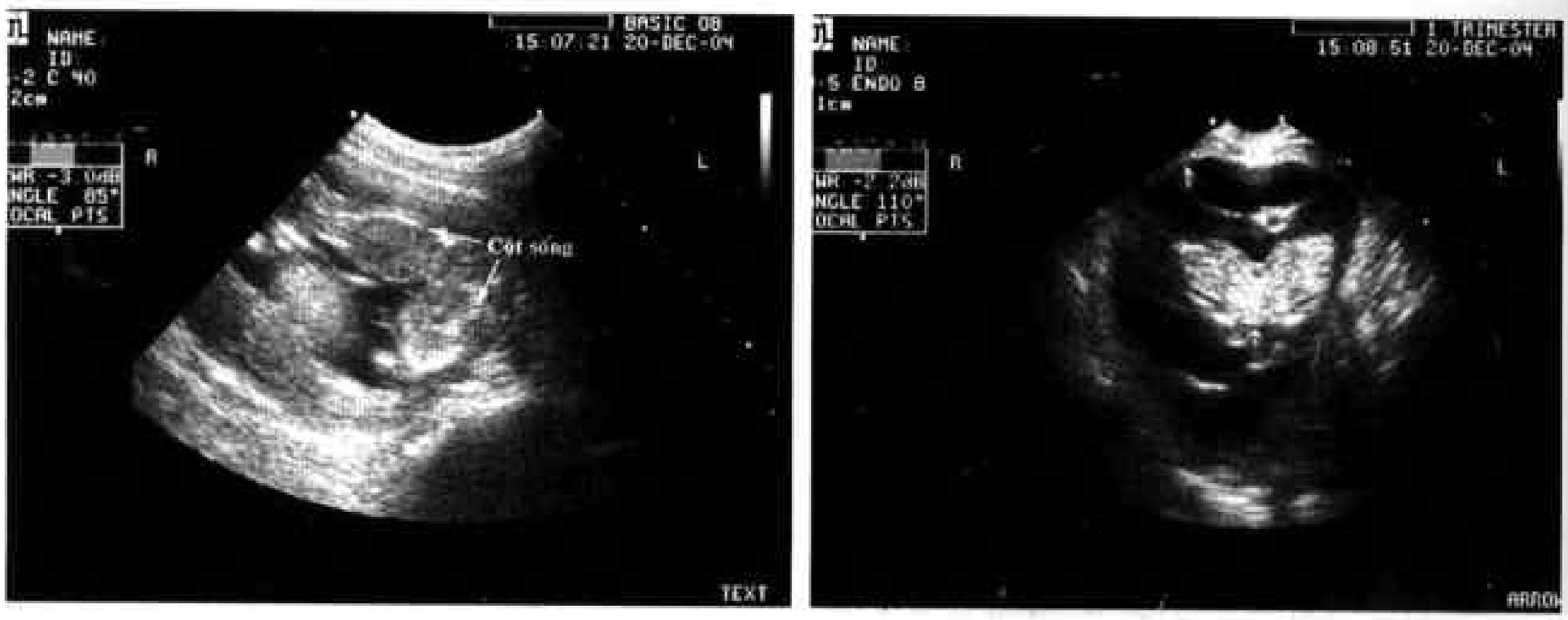

A B

Hình 13.6: *Song thai dính nhau*

Trường hợp 1

A. Mặt cắt dọc. Thân mình hai thai nhi dính nhau ở phần bụng dưới rốn.

B. Mặt cắt ngang ở vị trí dính nhau (mũi tên)

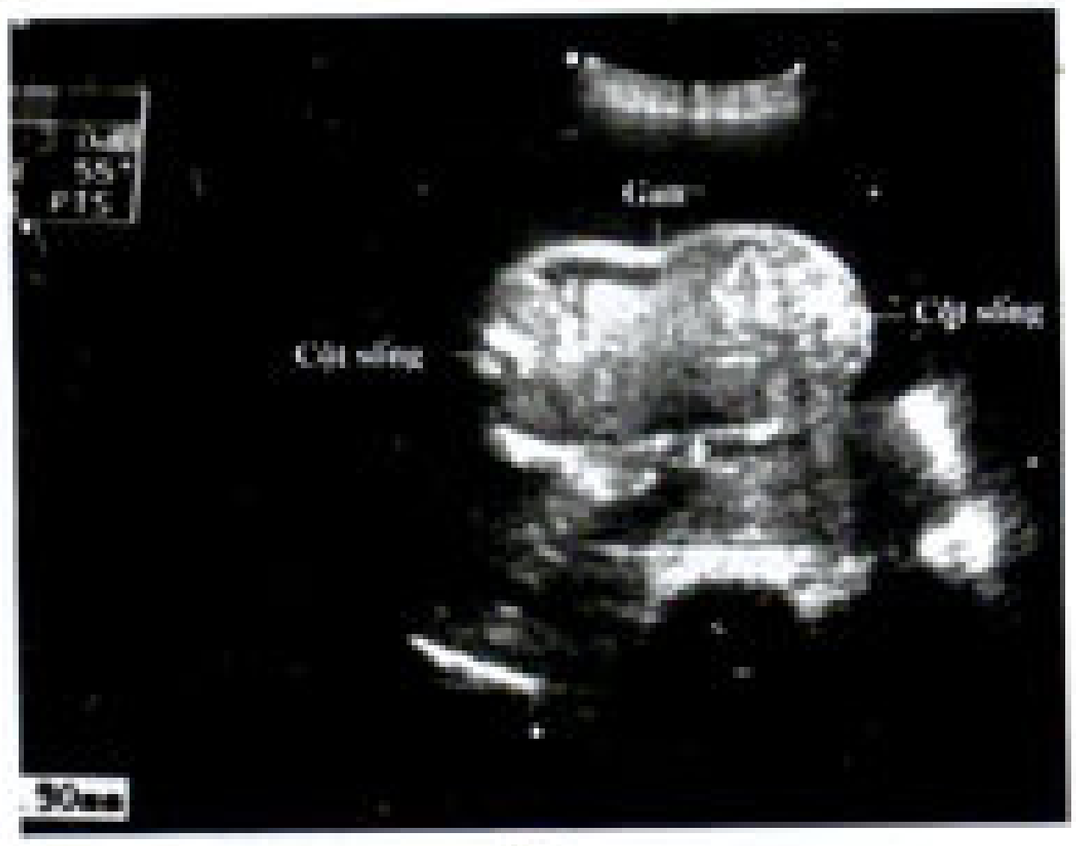

C

D

E

F

G

C. Mặt cắt trán. Hai chi dưới một thai ở tư thế bất thường, có thể do dính phần khung chậu hoặc có khung chậu chung

Trường hợp 2

D. Mặt cắt ngang bụng. Hai thai nhi có chung nhau phần gan.

E. Hình chụp sau sanh. Hai thai nhi dính nhau ở phần ngực - bụng, có chung một dây rốn.

F. Bánh nhau chung của hai thai trên

Trường hợp 3

G. Mặt cắt ngang bụng. Hai thai dính nhau ở phần bụng, có chung nhau một khối thoát vị rốn.

H

Trường hợp 4

H. Mặt cắt dọc thân ở vị trí vùng chậu. Hai thai nhi có chung một bàng quang (BQ).

5.5. Thai trong thai (Fetus - in - fetu)

5.5.1. Định nghĩa: Đây là trường hợp một thai nằm ký sinh trong cơ thể một thai chủ phát triển bình thường. Thai ký sinh thường chỉ có một phần cơ thể (đặc biệt là cột sống) được treo bởi dây rốn hoặc một đoạn cuống nằm trong túi thai, bao quanh bởi một ít dịch trong (Hình 13.6). Cột sống thai ký sinh là phần cơ thể thiết yếu để chẩn đoán phân biệt với u quái vì khối u này không xuất hiện ở thời điểm 12-15 ngày sau thụ tinh, thời điểm thành lập gờ thần kinh tiên khởi. U quái có thể có nhiều thành phần mô biệt hóa khác nhau nhưng không có được các cấu trúc còn thừa lại của các đốt cơ thể nguyên phát, xoang cơ thể phôi và của túi thai.

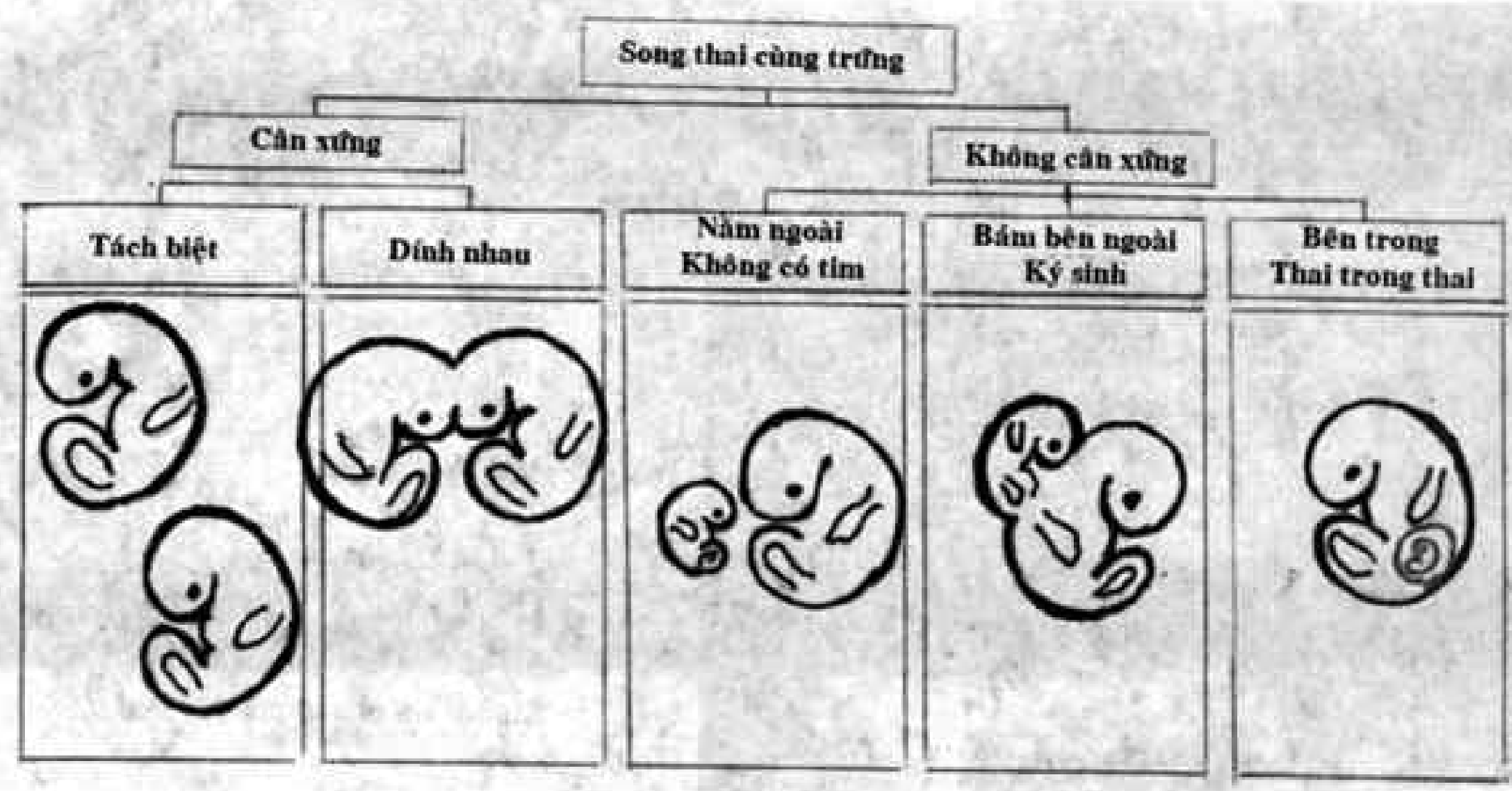

Phân loại song thai cùng trứng theo mức độ cân xứng hay không cân xứng

Hình 13.7: *Thai trong thai*

A. Hình minh họa các dạng song thai cùng trứng phát triển cân xứng hoặc không cân xứng. (Sonography in Obstetrics and Gynecology-Principles and Practice: J Rayes, P Jeanty)

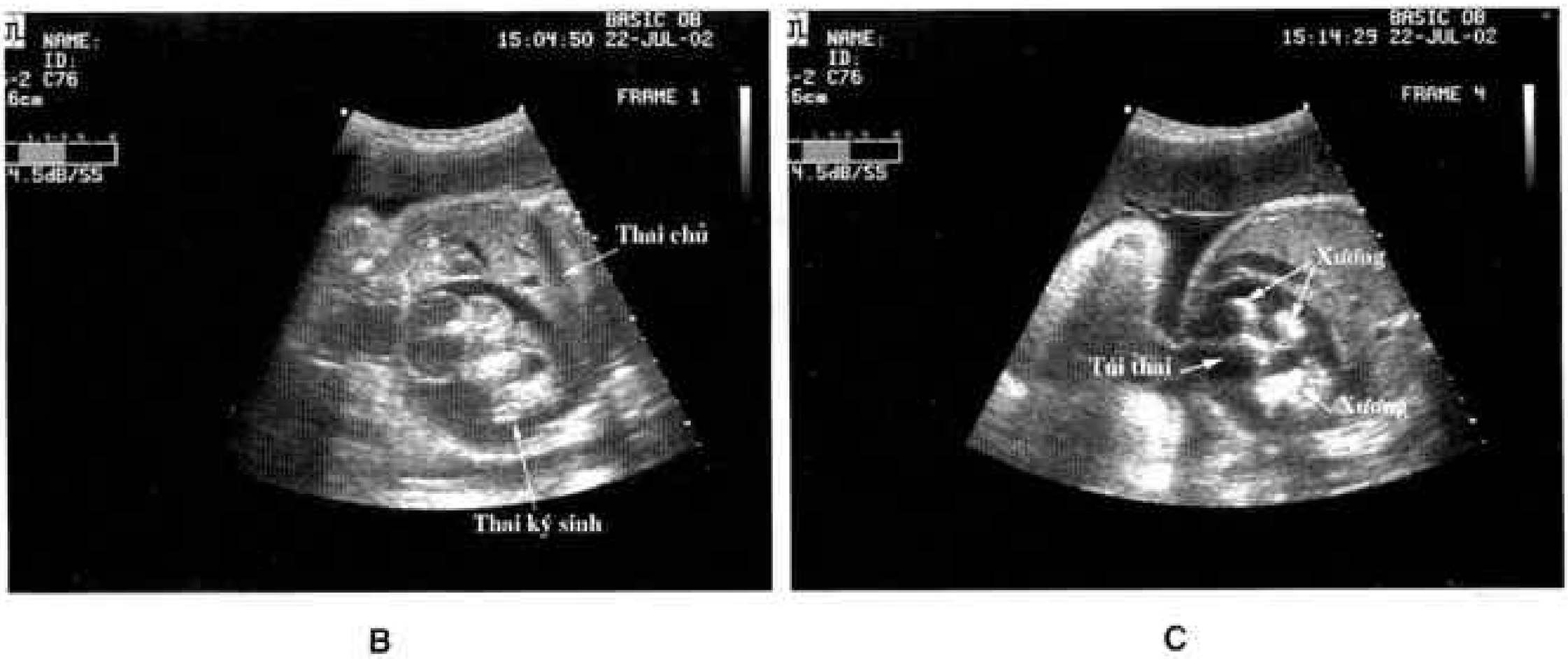

Hình 13.7: *Thai trong thai*
Túi thai có phôi thai nằm trong bụng một thai chủ ở mặt cắt dọc (B) và mặt cắt trán (C).

5.5.2. Siêu âm

- Túi giống túi thai, bên trong có ít dịch phản âm trống bao quanh khối phản âm hỗn hợp hoặc phản âm mạnh.
- Có một phần cột sống với các đốt sống. Những cấu trúc khác có thể không có hình dạng rõ rệt.
- Vị trí thường ở khoang trên sau phúc mạc. Một số hiếm trường hợp có thể ở não (không có màng bao), mạc treo, bẹn, bìu.

5.5.3. Dự hậu

- Thai trong thai không thấy báo cáo có tiềm năng ác tính như u quái.
- Thai chủ thường có dự hậu tốt sau phẫu thuật mổ lấy thai ký sinh trừ một ít trường hợp quá dính có thể gây biến chứng sau mổ.

TÀI LIỆU THAM KHẢO

1. Sebire NJ, Nicolaides KH. Screening for fetal abnormalities in multiple pregnancies. Baillieres Clin Obstet Gynaecol. 1998; 12:19-36.
2. Sebire NJ, Snijders RJM, Hughes K, et al. The hidden mortality of monochorionic twin pregnancies. Br J Obstet Gynaecol. 1997; 104:1203-1207.
3. Denbow ML, Fisk NM. The consequences of monochorionic phacentation. Baillieres Clin Obstet Gynaecol. 1998; 12:37-51.
4. Malinowski W. Very early and simple determination of chorionic and amniotic type in twin gestation by high-frequency transvaginal ultrasonography. Acta Genet Med Gemellol.1997; 46:167-173.
5. Monteagudo A, Timor-Tritsch IE, Sharma S. Early and simple determination of chorionic and amniotic type in multifetal gestations in the first fourteen weeks by high-frequency transvaginal ultrasonography. Am J Obstet Gynaecol. 1994; 170:824 -829.
6. Finberg HJ. The "twin-peak" sign: Reliable evidence of dichorionic twinning. J Ultrasound Med. 1992; 11:571-577.

7. Rode ME, Jackson M. Sonographic considerations with multiple gestation. Semin Roentgenol. 1999; 34:29-34.
8. Levi CS, et al. Yolk sac number, size and morphologic features in monochorionic monoamniotic twin pregnancy. Can Assoc Radiol J. 1996; 47:98-100.
9. Bajoria R. Abundant vascular anastomoses in monoamniotic versus diamniotic monochorionic placentas. Am J Obstet Gynaecol. 1998; 179:788-793.
10. Sherer DM, Divon MY. Fetal growth in multifetal gestation. Clin Obstet Gynecol.1997; 40:764-770.
11. Talbot GT, Goldstein RF, Nesbitt T, et al. Is size discordancy an indication for delivery of preterm twins? Am J Obstet Gynaecol.1997; 177:1050-1054.
12. Eberle AM, Levesque D, Vintzileos AM, et al. Placental pathology in discordant twins. Am J Obstet Gynaecol. 1993; 169:931-935.
13. Tadmor O, Nitzan M, Rabinowitz R, et al. Prediction of second trimester intrauterine growth retardation and fetal death in a discordant twin by first trimester measurements. Case report and review of the literature. Fetal Diagn Ther. 1995; 10:17-21.
14. Weissman A, Achiron R, Lipitz S, et al. The first trimester growth discordant twin: An ominous prenatal finding. Obstet Gynecol. 1994; 84:110-114.
15. Blickstein I, Manor M, Levi R, et al. The intrauterine ponderal index in relation to birth weight discrepancy in twin gestations. Int J Gynaecol Obstet. 1995; 50:253-255.
16. Cheung VY, Bocking AD, Dasilva OP. Preterm discordant twins: What birth weight difference is significant? Am J Obstet Gynaecol. 1995; 172:955-959.
17. Blickstein I. The definition, diagnosis, and management of growth discordant twins: An international census survey. Acta Genet Med Gemellol. 1991; 40:345-351.
18. Blickstein I, Manor M, Levi R, et al. Is intertwin birth weight discrepancy predictable? Gynecol Obstet Invest. 1996; 42:105-108.
19. Blickstein I, Friedman A, Capsi B, et al. Ultrasonic prediction of growth discordancy by intertwin difference in abdominal circumference. Int J Gynaecol Obstet. 1989; 29:121-124.
20. Brown CE, Guzick DS, Leveno KJ, et al. Prediction of discordant twins using ultrasound measurement of biparietal diameter and abdominal perimeter. Obstet Gynaecol. 1987; 70:677-681.
21. Chittacharoen A, Leelapattana P, Phuapradit W. Umbilical Doppler velocimetry prediction of discordant twins. J Obstet Gynaecol Res. 1999; 25:95-98.
22. Giles WB. Doppler ustrasound in multiple pregnancies. Baillieres Clin Obstet Gynaecol. 1998;12:77-89.
23. Berry SM, Puder KS, Bottoms SF, et al. Comparison of intrauterine hematologic and biochemical values between twin pairs with and without stuck twin syndrome. Am J Obstet Gynaecol. 1995;172:1403-1410.
24. Euchalal U, Tanos V, Bar-Oz B, et al. Early second trimester twin embolization syndrome. J Ultrasound Med. 1997; 16:509-512.
25. Wigglesworth JS, Singer DB, eds. Textbook of Fetal and Perinatal Pathology. Cambridge, MA: Blackwell Scientific Publications. 1991; 221-262.
26. Pattern RM, Mack LA, Nyberg DA, et al. Twin embolization syndrome: Prenatal sonographic detection and significance. Radiology. 1989; 173:685-689.
27. Benirschke K, des Roches Harper V. The acardiac anomaly. Teratology. 1977; 15:311-316.
28. Faguer C, Bonan J, Mulliez N, et al. Acardiac fetus. Presse Med. 1996; 25:1191-1194.
29. Blaicher W, Repa C, Schaller A. Acardiac twin pregnancy: Associated with trisomy 2: Case report. Hum Reprod. 2000; 5:474-475.
30. Hanafy A, Peterson CM. Twin-reversed arterial perfusion (TRAP) sequence: Case reports and review of literature. Aust NZ J Obstet Gynaecol. 1997; 37:187-191.
31. Weston PJ, Ives EJ, Honore RLH, et al. Monochorionic diamniotic minimally conjoined twins: A case report. Am J Med Genet. 1990; 37:558-561.

CHƯƠNG XIV
PHÙ THAI KHÔNG DO MIỄN DỊCH

1. ĐỊNH NGHĨA

Phù thai không do miễn dịch là sự tích tụ dịch bất thường trong các khoang cơ thể như màng phổi, màng tim, màng bụng hoặc mô dưới da không phải do nguyên nhân bất đồng yếu tố Rhesus hay kháng thể anti-D ở hồng cầu.

Theo định nghĩa được chấp nhận hiện nay thì điều kiện để chẩn đoán phù thai phải có ít nhất là phù dưới da và tụ dịch một khoang trong cơ thể hoặc có tràn dịch trong hơn hai khoang [1]. Trường hợp nặng thai nhi có thể bị phù toàn thân cùng với tràn dịch ở tất cả các khoang trong cơ thể.

2. NGUYÊN NHÂN

Nhiều nguyên nhân có thể gây phù thai:

2.1. Nguyên nhân từ thai nhi

- Những bệnh lý về tim: suy tim, loạn nhịp, ống thông nhĩ thất…
- Thiếu máu.
- Những nguyên nhân gây cản trở luồng máu về tim: chèn ép trung thất, thoát vị hoành, đa nang phổi…
- Giảm protein máu do nhiễm trùng, bệnh gan hoặc hội chứng thận suy bẩm sinh…
- Bất thường nhiễm sắc thể: hội chứng Turner, trisomy 21.

2.2. Nguyên nhân từ mẹ

- Tiểu đường.
- Tiền sản giật.
- Thiếu máu nặng.
- Nhiễm trùng

2.3. Nguyên nhân từ bánh nhau, dây rốn dẫn tới tình trạng rối loạn huyết động học:

- Viêm nội mạch xuất huyết (hemorrhagic endovasculitis).
- Bướu mạch máu (chorioangioma).
- Dây rốn thắt nút.
- Thuyên tắc tĩnh mạch rốn.
- Hội chứng dải sợi ối.

2.4. Không rõ nguyên nhân

3. SIÊU ÂM

Những dấu hiệu sau đây có thể thấy trên siêu âm:

3.1. Tràn dịch màng phổi, màng bụng: bất cứ một lượng dịch tự do nào trong khoang bụng hoặc khoang ngực đều là dấu hiệu bất thường. Trong ổ bụng dịch thường hiện diện quanh vùng gan, lách (Hình 14.1).

A

B

C

D

E

Hình 14.1: *Tràn dịch đa màng*

A. Tràn dịch màng phổi hai bên

B-C Tràn dịch màng bụng mặt cắt dọc (B) và ngang (C).

D-E. Mặt cắt ngang bụng ở vị trí đi vào của tĩnh mạch rốn qua siêu âm 2D và Doppler màu.

F

G

H

F-G. Tràn dịch màng tim.
H. Hình ảnh giả tràn dịch màng tim.

3.2. Tràn dịch màng tim: một lượng dịch rất nhỏ <2mm có thể thấy bao quanh tim ở những thai nhi bình thường [2] *

3.3. Phù dưới da: bề dầy lớp da > 5mm, thường thấy sớm nhất ở vùng da đầu (Hình 14.2).

3.4. Đa ối: bề sâu một khoang ối > 8cm [3], chỉ số ối > 20cm[4] hoặc diện tích khoang ối > $50cm^2$ [5] (Hình 14.3).

* *Ghi chú:* Theo Gregory R. DeVore, Trung tâm chẩn đoán tiền sản – Di truyền Pasadena USA thì viền phản âm kém quanh tim thai khi siêu âm với thời gian thực chỉ là hình ảnh giả do hiện tượng "dropout" của của tia siêu âm khi đi ngang qua lớp cơ tim, không phải là tràn dịch màng tim thật sự. Đó là lý do tại sao hình ảnh này thường gặp ở những thai nhi bình thường.

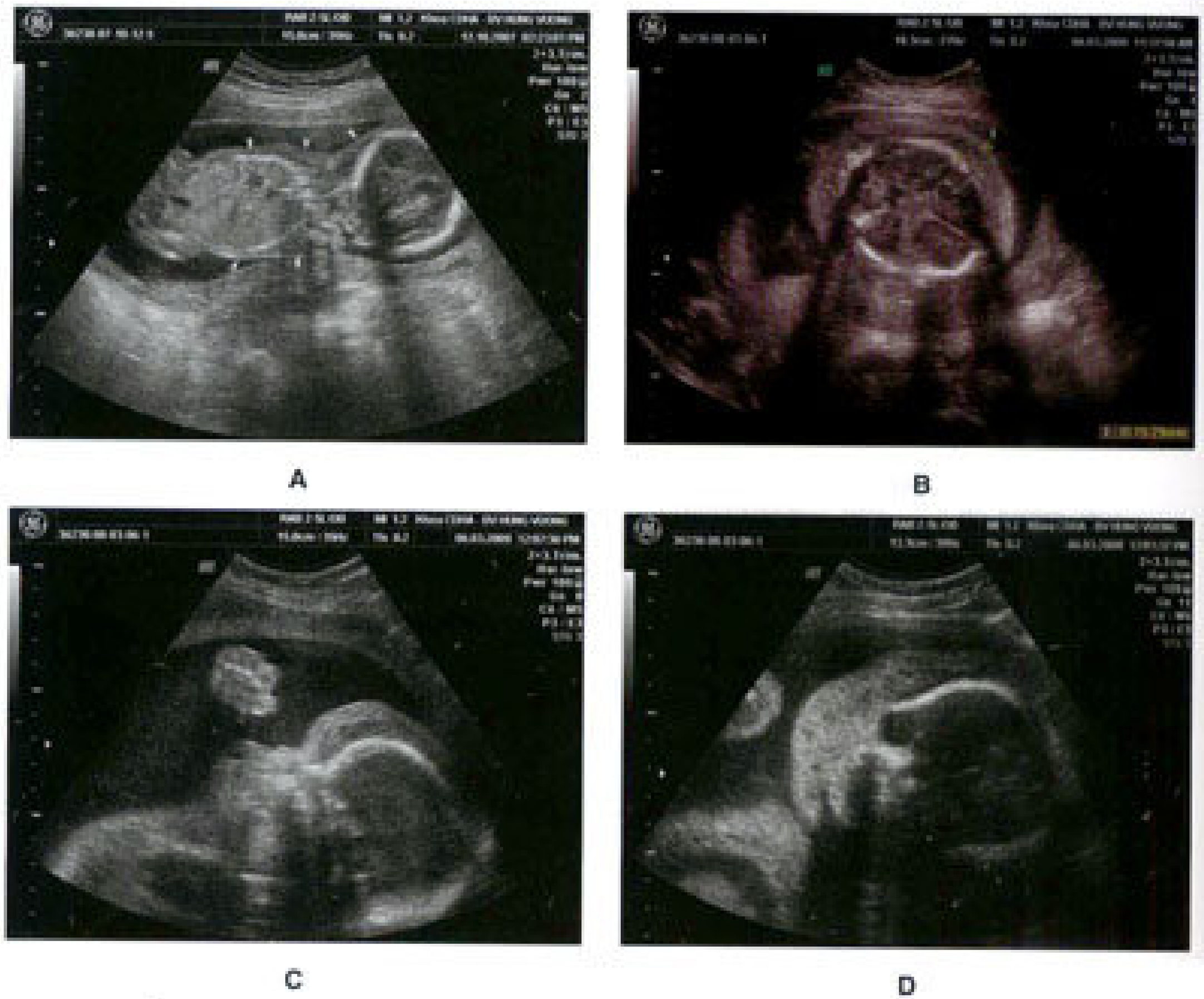

Hình 14.2. *Phù thai.*

A. Thai 14 tuần. Phù nề toàn thân thai nhi (đầu mũi tên).

B-D. Thai 26 tuần. Phù nề lớp da đầu ở mặt cắt ngang hộp sọ (B), mặt cắt dọc giữa mặt (C) và mặt cắt trán (D).

3.5. Nhau dầy và phù nề: bề dầy nhau > 6cm [1] (Hình 14.4). Nên lưu ý trong trường hợp đa ối nhiều, áp suất tăng có thể ép bánh nhau vào thành tử cung tạo cho bánh nhau một bề dầy có vẻ bình thường.

3.6. Doppler động mạch và tĩnh mạch rốn không có gì thay đổi. Nếu có sự gia tăng dao động của vận tốc máu tĩnh mạch trung ương trước đoạn tĩnh mạch rốn đổ vào ống tĩnh mạch thì đây sẽ là một dấu hiệu cảnh giác suy tim ứ máu [6].

3.7. Thường có những bất thường cấu trúc cơ thể học khác đi kèm.

Hình 14.3: Đa ối

A

B

C

Hình 14.4. *Nhau dấy*

A. *Tử cung cắt dọc. Nhau bám mặt sau, dấy hơn bình thường.*

B-C *Cùng thai nhi ở hình A, ngoài bất thường ở bề dấy bánh nhau thai nhi còn có những bất thường khác: tim lớn, tràn dịch màng tim, gan lớn (B), dãn tĩnh mạch rốn (C)...*

4. CHẨN ĐOÁN PHÂN BIỆT

4.1. Chylothorax: tụ dịch bạch huyết (lymphatic fluid) do vỡ ống ngực (thoracic duct), thường ở một bên màng phổi trái.

4.2. Tràn dịch màng tim đơn lẻ: thường có kèm theo bất thường ở tim thai nhi.

4.3. Báng bụng nước tiểu do vỡ bàng quang hoặc hệ thống thu nước tiểu: thường xảy ra sau tắc nghẽn đoạn xa hoặc trong hội chứng van niệu đạo sau. Nếu còn tồn tại ổ nhớp (cloaca), nước tiểu có thể trào ngược qua đường sinh dục vào trong ổ bụng mà không có dấu hiệu vỡ bàng quang hoặc bể thận.

4.4. Dư mỡ dưới da ở thai nhi to: lớp mỡ dưới da có phản âm mạnh hơn so với phản âm của lớp mô phù nề (Hình 14.5).

4.5. Tràn dịch ổ bụng do viêm phúc mạc phân xu: có nhiều điểm phản âm sáng rải rác trong ổ bụng.

4.6. Nang thanh dịch vùng cổ gáy: nang có vách ở vị trí phía sau gáy. Thai nhi thường có kèm theo phù toàn thân và/hoặc tràn dịch màng bụng, màng phổi.

Hình 14.5: *Lớp da thành bụng thai nhi.*
Ở những thai to, lớp da bụng thai nhi có thể dầy hơn bình thường nhưng luôn có phản âm mạnh đồng nhất, không có dấu hiệu phù nề dưới da.

5. DỰ HẬU

Thai nhi bị phù toàn thân thường có dự hậu xấu, bất cứ do nguyên nhân nào và dù cho có sự điều trị tích cực [7]. Chỉ một trường hợp có dự hậu tương đối tốt nếu có nguyên nhân do nhịp tim nhanh điều chỉnh được bằng nội khoa. Hai yếu tố đánh giá dự hậu đã được nghiên cứu:

5.1. Đường kính của hai tâm thất đo theo bờ ngoài – ngoài ở thì tâm trương: dự hậu xấu nếu > 95% [8].

5.2. Siêu âm Doppler tĩnh mạch rốn: dự hậu xấu nếu có nhịp đập ở tĩnh mạch rốn [9].

TÀI LIỆU THAM KHẢO

1. Romero R, Pilu G, Jeanty P et al. Other anomalies: Nonimmune hydrops fetalis. *In:* Romero R, Pilu G, Jeanty P et al, eds. Prenatal Diagnosis of Congenital Anomalies. Norwalk, Conn: Appleton & Lange; 1988; 403-431.
2. Shenker L, Reed K, Anderson CF. Fetal pericardial effusion. Am J Obstet Gynecol. 1989; 160:1505.
3. Chamberlain P, Manning F, Morrison I, et al. Ultrasound evaluation of amniotic fluid volume. II: The relationship of increased amniotic fluid volume to perinatal outcome. Am J Obstet Gynecol. 1984; 150:250.
4. Phelan JP, Smith CV, Broussard P, et al. Amniotic fluid volume assessment using the four-quadrant technique in the pregnancy between 36 and 42 weeks' gestation. J Reprod Ned. 1987; 32:540.
5. Magann EE, Nolan TE, Hess LW, Martin WR, Whitworth NS, et al. Measurement of amniotic fluid volume: accuracy of ultrasonography technique. Am J Obstet Gynecol 1992; 1533:1537.
6. Gudmondsson S, Huhta JC, Wood DC, et al. Venous Doppler ultrasonography in the fetus with nonimmune hydrops. Am J Obstet Gynecol. 1991; 164:33.
7. Mahoney BS, Filly RA, Callen PW, et al. Severe nonimmune hydrops fetalis: Sonographic evaluation. Radiology. 1984;151:757
8. Carlson DE, Platt LD, Medearis AL, et al. Prognostic indicators of the resolution of nonimmune hydrops fetalis and survival of the fetus. Am J Obstet Gynecol. 1990; 163:1785.
9. Gudmondsson S, Huhta JC, Wood DC, et al. Venous Doppler ultrasonography in the fetus with nonimmune hydrops. Am J Obstet Gynecol. 1991;164:33.

CHƯƠNG XV
CÁC HỘI CHỨNG MẤT CÂN BẰNG SỐ LƯỢNG NHIỄM SẮC THỂ

Bất thường nhiễm sắc thể có tần suất tương đương giữa các nhóm mất cân bằng số lượng (nhiễm sắc thể thường autosomes, nhiễm sắc thể giới tính sex chromosomes) và thay đổi cấu trúc có sắp xếp [1].

Mỗi nhiễm sắc trong số 22 cặp nhiễm sắc thể thường và một cặp nhiễm sắc thể giới tính đều có thể có dư một nhiễm sắc thể (trisomy) hoặc thiếu một nhiễm sắc thể (monosomy). Dư một nhiễm sắc thể thường gặp hơn thiếu một nhiễm sắc thể, tuy nhiên tất cả những trường hợp dư một nhiễm sắc thể thường thai nhi sanh ra đều không sống được trừ dư một nhiễm sắc thể số 21. Thiếu một nhiễm sắc thể cũng là một nguyên nhân gây thai chết trừ trường hợp thiếu một nhiễm sắc thể X [2,3,4]. Mất cân bằng về số lượng nhiễm sắc thể còn có thể dư hẳn một bộ nhiễm sắc thể (triploid 3n) hoặc hai bộ nhiễm sắc thể (tetraploid 4n).

Đa số những mất cân bằng về số lượng nhiễm sắc thể đều có những biểu hiện trên cơ thể thai nhi qua những khuyết tật có thể được nhìn thấy trên siêu âm.

MẤT CÂN BẰNG SỐ LƯỢNG NHIỄM SẮC THỂ THƯỜNG

1. HỘI CHỨNG DOWN

Đây là hội chứng mất cân bằng số lượng nhiễm sắc thể thường gặp nhất trong số trẻ sinh sống: dư một nhiễm sắc thể số 21.

1.1. Siêu âm (Hình15.1)

1.1.1. Tuổi thai 11 – 14 tuần

Những dấu hiệu của hội chứng Down có thể tầm soát được từ tuổi thai 11 tuần trở đi

- ***Tăng phần mờ da gáy*** (nuchal translucency, NT) [5]: tăng NT thường gặp trong 80% trisomy 21, hội chứng Turner, những bất thường nhiễm sắc thể khác và các hội chứng di truyền. Tần suất của những bất thường này có tương quan với bề dầy của phần mờ da gáy hơn là cấu trúc của lớp mô phù nề (có vách hoặc không có vách) [5]. Nếu không có bất thường nhiễm sắc thể, thai nhi cũng có nguy cơ bị các bất thường ở tim, xương, thần kinh, thoát vị hoành, thoát vị rốn…

Lưu ý khi đánh giá nguy cơ bị Down theo trị số NT tăng phải tính đến yếu tố tuổi mẹ: nếu mẹ 20 tuổi nguy cơ là 1/500 nhưng nếu mẹ 45 tuổi nguy cơ sẽ là 1/27.

- ***Không thấy xương mũi:*** thiểu sản xương mũi gặp ở 60-70% trẻ bị Down, < 1% ở trẻ bình thường [5]

- ***Phổ Doppler bất thường ở ống tĩnh mạch***: mất hoặc đảo ngược sóng a của thì co nhĩ gặp trong 80% trisomy 21, 5% thai nhi bình thường [5]. Tuy nhiên, thông số này ít được thực hiện trong siêu âm thường quy vì kỹ thuật phức tạp và đòi hỏi người khảo sát có nhiều kinh nghiệm.

Hình 15.1: *Một số dấu hiệu của hội chứng Down*

A – D. Đo bề dầy phần phản âm kém của lớp da gáy ở thai 11 – 14 tuần.

A. Mặt cắt dọc chuẩn: phóng đại màn hình để có thể thấy được phần đầu và ngực thai nhi

B-D. Những mặt cắt không đủ tiêu chuẩn: quá nhỏ (B): thấy được toàn bộ thân mình thai nhi; đầu thai nhi quá gập (C) hoặc thân mình thai nhi quá ưỡn (D).

E

F

G

H

I

E. Thai 11 tuần. Phần da gáy phù nề, tăng bề dày. Đo bề dày phần mờ ở lớp da gáy ở vị trí có bề dầy lớn nhất. Cần phân biệt giữa lớp da gáy và lớp màng ối bao bên ngoài phôi thai

F. Mặt cắt ngang hộp sọ thai nhi. Lớp da gáy rất dầy, phù nề, phản âm kém (mũi tên)

G. Thiểu sản xương mũi

H. Mặt cắt ngang bụng thai nhi. Bóng tá tràng dãn lớn nằm cạnh bên phải dạ dày. Đa ối.

I. Mặt cắt trán ngang qua hai thận thai nhi. Bể thận hai bên dãn nhẹ, có phản âm trống.

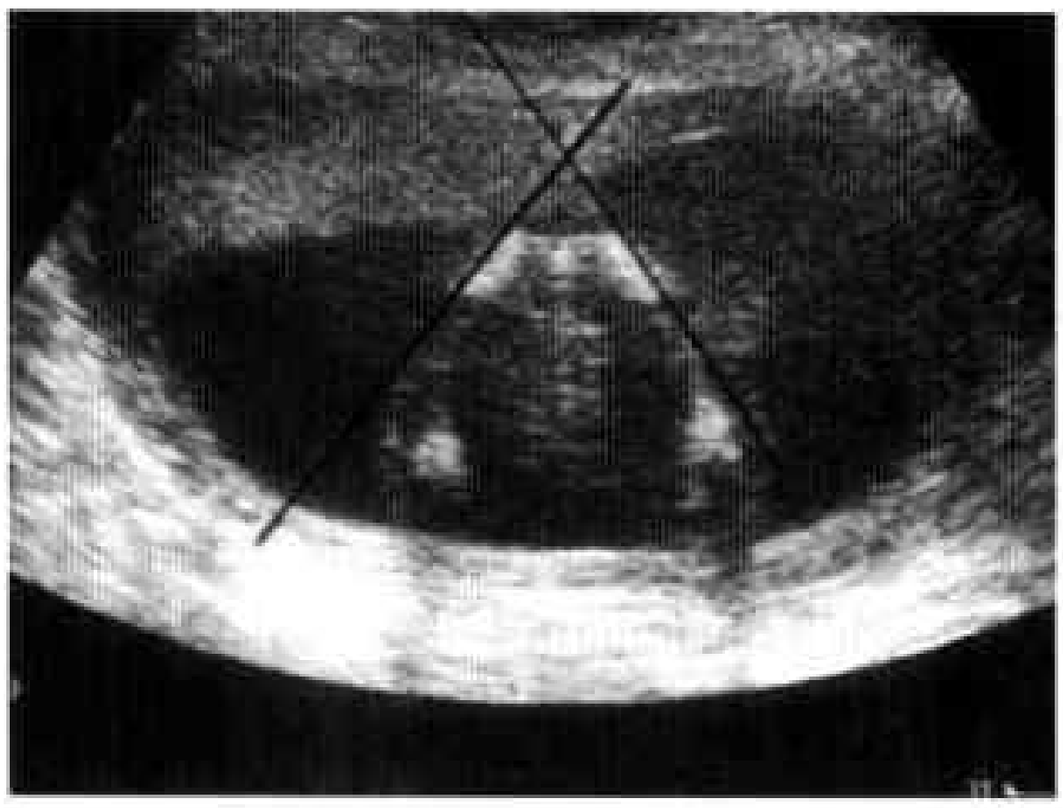

J

K

L

M

J-K. Đo góc giữa hai xương cánh chậu: Góc chậu ở mặt cắt trán thai nhi bình thường (J) và bất thường (K).
L. Khung sườn thai nhi ở mặt cắt trán. Có thể đếm được các xương sườn từ vị trí gần vào đốt sống (mũi tên).
M. Bàn chân thai nhi ở mặt cắt trán: ngón cái cách xa ngón thứ hai (mũi tên).

1.1.2. Tuổi thai 15-22 tuần

- ***Tăng bề dầy da gáy*** (nuchal skin fold thickening NF) [7,8].

- ***Xương mũi:*** nhỏ hơn 2,5mm.

- ***Xương đùi, xương cánh tay ngắn hơn bình thường***

Xương đùi và xương cánh tay được chẩn đoán là ngắn nếu:

- Tỷ số đường kính lưỡng đỉnh/chiều dài xương đùi > 1,5.
- Tỷ số chiều dài xương đùi đo được/ chiều dài xương đùi mẫu < 0,9.
- Tỷ số chiều dài xương cánh tay đo được/chiều dài xương cánh tay mẫu < 0.9.

Bất thường này gặp trong 50-70% trường hợp trisomy 21, xương cánh tay ngắn có độ nhậy cao hơn xương đùi ngắn [9,10].

Do chiều dài các chi của thai nhi bị Down chỉ hơi ngắn hơn bình thường nên việc biết tuổi thai cũng như cách đo chính xác các số đo rất quan trọng để phát hiện được bất thường này.

- Dãn nhẹ bể thận hai bên

- Đường kính trước sau bể thận đo ở mặt cắt ngang > 3mm[11] ở TCN II.
- Không dãn niệu quản và tháp thận.

- Hẹp tá tràng: gặp trong 20-30% trường hợp Down [12]. Dấu hiệu bong bóng kép điển hình thường chỉ xuất hiện rõ sau 22 tuần.

- Ruột sáng ở tam cá nguyệt II: 25% số thai có các quai ruột sáng có liên quan đến mất cân bằng nhiễm sắc thể [13,14].

- Thiểu sản đốt giữa ngón tay út: 60% trẻ em bị Down có thiểu sản đốt giữa ngón tay út [15,16] gây vẹo ngón.

Tỷ lệ bình thường đốt giữa ngón 5/ ngón 4 ≥ 0.7 [17].

- Tăng góc giữa hai xương cánh chậu: Thai nhi bị Down có góc xương cánh chậu rộng hơn những trẻ bình thường [18]. Góc được đo ở mặt cắt trán để thấy hai xương cánh chậu với chiều dài dài nhất, cân xứng qua trục xương thiêng.

- Bình thường < 70° ± 15°.
- Down > 100° ± 10°.

- Ngón cái và ngón 2 của bàn chân cách xa (Wilkins 1994).

- Nốt phản âm sáng ở tim: gặp trong 16% trisomy 21 và 39% trisomy 13 [19].

- Thiếu một đôi xương sườn: 1/3 số trẻ bị Down chỉ có 11 đôi xương sườn [20].

1.1.3. Những bất thường không chuyên biệt khác

- Dãn nhẹ các não thất.
- Bất thường ở tim: ống nhĩ thất, thông liên thất.
- Hẹp thực quản.
- Thoát vị hoành.
- Phù nhau thai.

1.2 Các xét nghiệm kết hợp

1.2.1. Triple markers: Alpha foetoprotein và unconjugated estriol giảm trong khi beta human chorionic gonadotrophine tăng hơn bình thường. Các chỉ dấu này có trị số thay đổi theo tuổi thai nên cần biết tuổi thai chính xác.

1.2.2. Pregnancy associated plasma protein A (PAPP-A): giảm

Theo Nicolaides [5] nếu kết hợp hai yếu tố tuổi mẹ > 35 và NT dầy có thể phát hiện được 75% trường hợp trisomy 21; nếu kết hợp 3 yếu tố tuổi mẹ, NT và sinh hóa máu mẹ (βHCG tăng và PAPP-A giảm) có thể phát hiện từ 85-90% trường hợp và nếu kết hợp thêm yếu tố không có xương mũi có thể phát hiện được đến > 95% trường hợp thai nhi có bất thường nhiễm sắc thể 21 ở tam cá nguyệt I.

1.2.3. Nhiễm sắc thể đồ

So với siêu âm thì chọc tế bào gai nhau ở tam cá nguyệt I hoặc chọc ối ở tam cá nguyệt II để thử nhiễm sắc thể đồ không có giá trị tầm soát vì là những thủ thuật có tính xâm lấn. Dù vậy, đây là một xét nghiệm không thể thiếu khi cần có chẩn đoán xác định sau cùng. Các chỉ định thử nhiễm sắc

thể đồ được khu trú trong nhóm sản phụ nguy cơ cao, xác định dựa vào những dấu hiệu bất thường trên siêu âm hoặc những xét nghiệm cận lâm sàng khác [21,22].

2. HỘI CHỨNG EDWARDS

Dư một nhiễm sắc thể số 18 có xuất độ 3/10.000 trẻ sanh sống, là một trong số những bất thường nhiễm sắc thể thường gặp nhất có liên quan đến nhiều loại dị tật bẩm sinh.

Những dấu hiệu có thể gặp của trisomy 18 trên siêu âm (Hình 15.2):

- Thai chậm tăng trưởng ở tam cá nguyệt II.
- Đa ối.
- Bất thường ở não bộ:
  - ***Cisterna magna rộng.***
  - ***Nang ở đám rối mạch mạc.***
- Bất thường ở mặt và sọ:
  - ***Cằm nhỏ.***
  - ***Xương đầu hình trái dâu.***
- Bệnh tim bẩm sinh: thông liên thất, thông liên nhĩ.
- Thoát vị hoành.
- Thoát vị rốn.
- Hẹp thực quản.
- Thận trướng nước, hình móng ngựa.
- Dị dạng các chi.
  - ***Chân khoèo.***
  - ***Co cứng khớp.***
  - ***Bàn tay co cứng.***

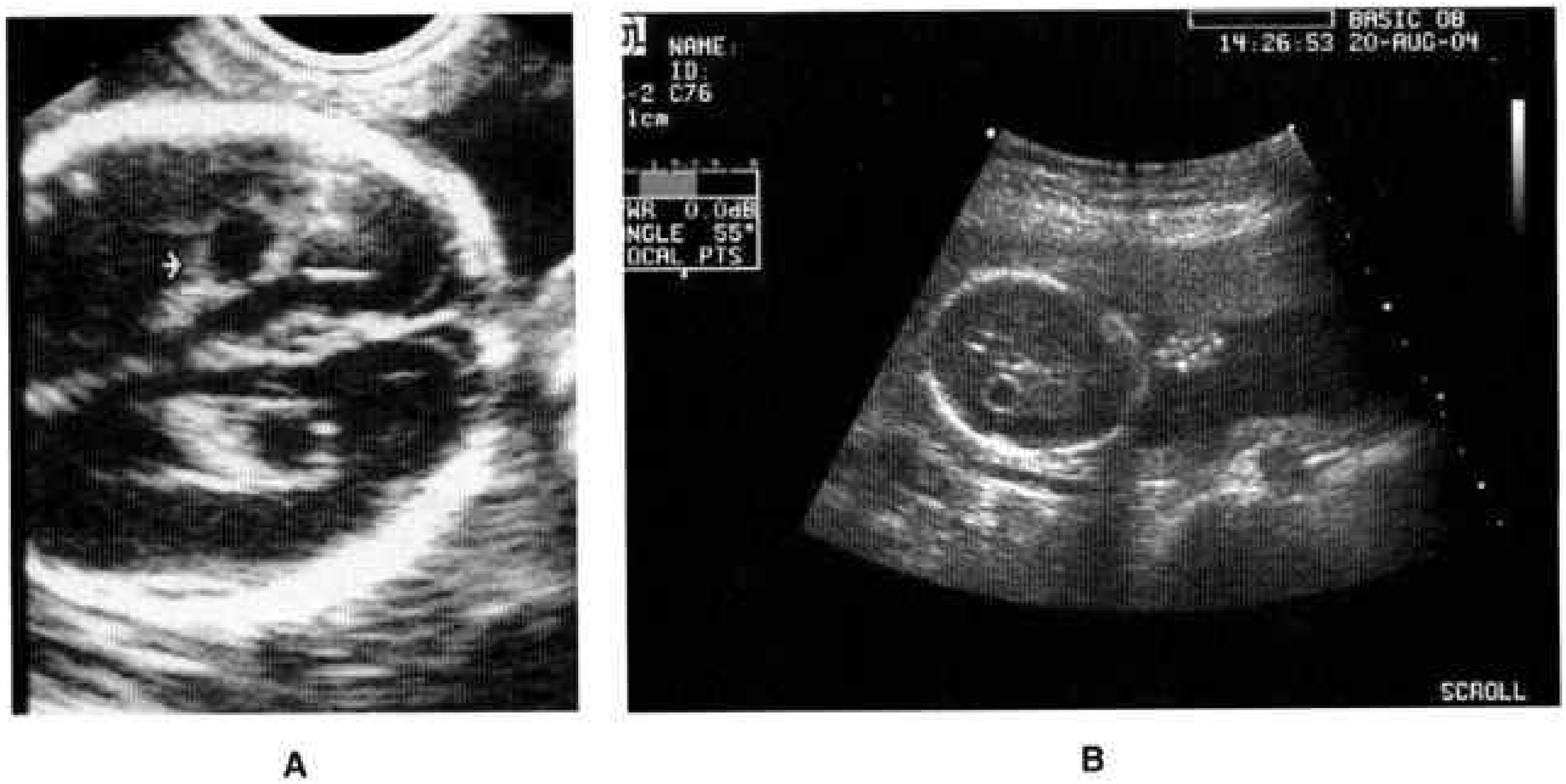

Hình 15.2: *Những dấu hiệu có thể gặp của trisomy 18*

A. Mặt cắt ngang hai não thất bên: thấy được đám rối mạch mạc hai bên, mỗi bên có một nang phản âm trống, bờ rõ.

B. Mặt cắt ngang hai não thất bên: có nang của đám rối mạch mạc bên phải.

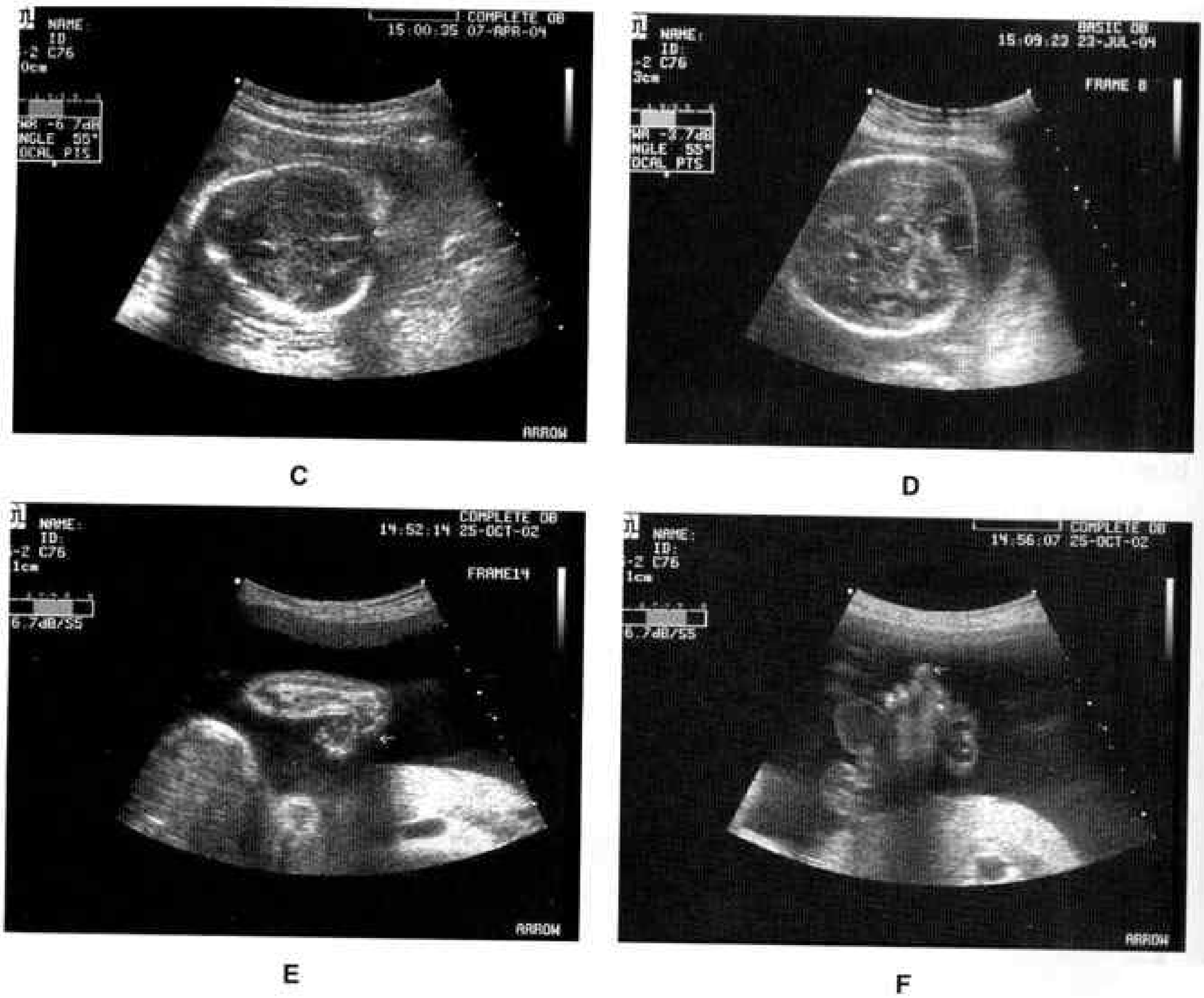

Hình 15.2: *Những dấu hiệu có thể gặp của trisomy 18*

A. Mặt cắt ngang hai não thất bên: thấy được đám rối mạch mạc hai bên, mỗi bên có một nang phản âm trống, bờ rõ.

B. Mặt cắt ngang hai não thất bên: có nang của đám rối mạch mạc bên phải.

C. Mặt cắt ngang hộp sọ: xương đầu có hình trái dâu.

D. Mặt cắt ngang tiểu não: hố lớn có kích thước rộng hơn bình thường.

E. Mặt cắt dọc cánh tay: bàn tay gập góc cố định với cẳng tay

F. Mặt cắt trán bàn tay: bàn tay co cứng, các ngón tay trỏ và giữa ở cao hơn các ngón khác

3. HỘI CHỨNG PATAU

Dư một nhiễm sắc thể số 13 có xuất độ 1/5000 trẻ sanh sống, bao gồm nhiều bất thường của cơ thể và cơ quan thường bị khuyết tật nhiều nhất là trục thần kinh. 50% thai nhi sanh ra chết trong vòng 1 tháng, chỉ có 18% còn sống sau 1 năm và thường có những biểu hiện khó nuốt, kinh giật, chậm phát triển tâm thần vận động nghiêm trọng… [23].

Những dấu hiệu có thể gặp của trisomy 13 trên siêu âm (Hình 15.3):

- Bất thường ở hệ thần kinh trung ương: ***holoprosencephaly.***
- Bất thường mặt và sọ:
  - ***Cằm nhỏ.***
  - ***Trán dẹp.***
  - ***Sứt môi ± chẻ vòm hầu.***
- Bất thường tim: thông liên thất, thông liên nhĩ, tim bên phải…
- Thoát vị rốn.
- Dị tật các chi:
  - Dư ngón.
  - Chồng ngón.
- Bất thường ở thận:
  - Nang ở vỏ thận.
  - Thận trướng nước.
  - Thận hình móng ngựa.

A

B

C

D

Hình 15.3: *Những dấu hiệu có thể gặp của trisomy 13*

A. Mặt cắt ngang não thất: holoprosencephaly không phân thùy..

B. Mặt cắt trán: hai mắt thai nhi nằm sát nhau.

C. Mặt thai nhi nhìn nghiêng ở mặt cắt dọc giữa: không có phần mũi.

D. Mặt cắt ngang bụng: gan thai nhi thoát vị vào chân dây rốn.

E

F

E. Mặt cắt trán bàn tay phải: có phần thịt dư ở phía ngón út, không thấy xương ở ngón dư
F. Hình chụp sau sanh.

MẤT CÂN BẰNG NHIỄM SẮC THỂ GIỚI TÍNH

1. THIẾU MỘT NHIỄM SẮC THỂ: Hội chứng Turner

Thiếu một nhiễm sắc thể giới tính có tần suất 1/5.000 trẻ sanh sống, đa số thai chết và sau đó bị sẩy. Trong trường hợp bất thường ở dạng khảm (mất đoạn nhiễm sắc thể X), những thể hiện bên ngoài cơ thể sẽ ít nghiêm trọng hơn trường hợp mất hẳn một nhiễm sắc thể X (45X).

Siêu âm:

- ***Bướu thanh dịch vùng cổ gáy*** (Hình 15.4): khối phản âm trống có nhiều vách mỏng ở vùng sau gáy. Nếu khối này nằm ở những vị trí khác trên cơ thể như ngực, thành bụng, trước cổ... thường ít liên quan đến rối loạn nhiễm sắc thể và thường có dự hậu tốt sau mổ [24].
- Dị tật ở tim: teo hẹp động mạch chủ.
- Phù thai.

2. DƯ MỘT NHIỄM SẮC THỂ

Những thai có dư một nhiễm sắc thể giới tính (47XXY: hội chứng Kleinefelter; 47XXX: tương đương với hội chứng Kleinefelter nhưng ở nữ, và 47XYY) không có những thể hiện bất thường ở giai đoạn trước sanh. Những biểu hiện bất thường thường xuất hiện sau tuổi dậy thì qua hình dáng bên ngoài cao lớn, thường bị thiểu năng sinh dục và mức độ phát triển trí khôn bị hạn chế (47XXY, 47XXX) [25].

A

B

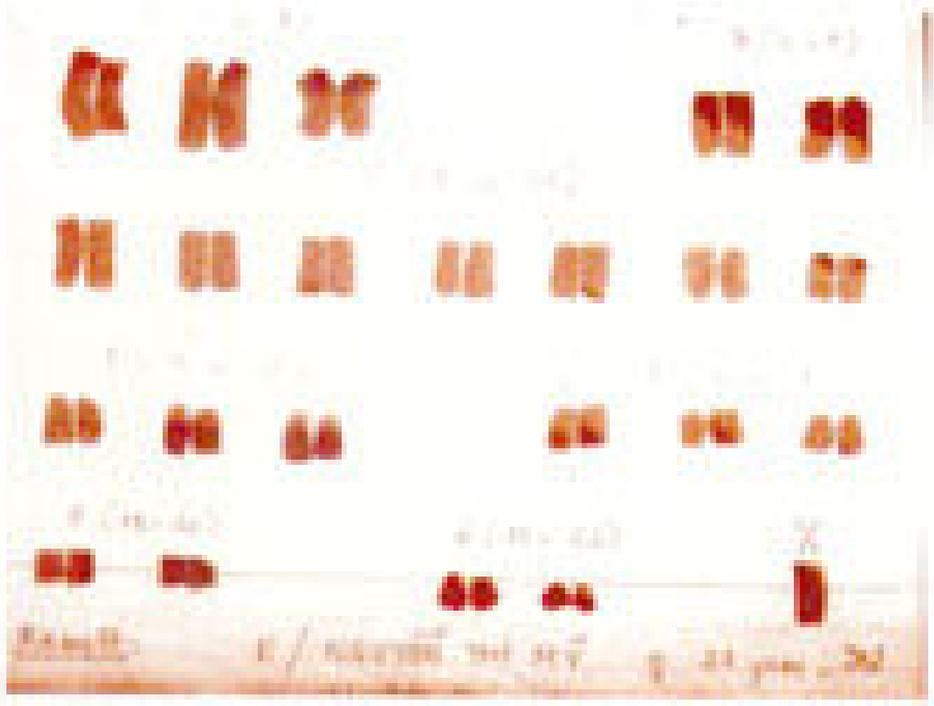

C

D

E

F

Hình 15.4: *Những hình ảnh có thể gặp của hội chứng Turner*

A. Một cắt ngang qua hộp sọ: nang phản âm trống hai thùy nằm ở phía sau đầu thai nhi

B. Một cắt ngang qua phần sống cổ. *C. Nhiễm sắc thể đồ thai nhi: 45X*

D. Hình chụp thai nhi sau sanh

E-F Nang thanh dịch vùng gáy có kích thước lớn ở mặt cắt ngang (E) và mặt cắt trán (F).

G

H

I

J

K

Dưới đây là hai trường hợp chẩn đoán trước sanh U nang hệ tân dịch, không có xét nghiệm nhiễm sắc thể đồ. Trường hợp thứ nhất sản phụ quyết định chấm dứt thai kỳ sau khi siêu âm ở tuổi thai 20 tuần (G-I). Trường hợp thứ hai được chẩn đoán ở tuổi thai 36 tuần (N-R). Bé sanh đủ tháng, đã được phẫu thuật tại bệnh viện Nhi đồng và tình trạng sức khoẻ bé tốt.

G. Thai nhi nằm đầu ở trên, lưng phía trước. Vùng cổ bên phải thai nhi có khối phản âm trống bên trong có nhiều vách mỏng.

H. Mặt cắt cho thấy có sự liên tục giữa khối nang và cổ thai nhi.

I. Doppler màu không thấy có mạch máu hoạt động bên trong.

J. Hình khối u qua siêu âm 3D.

K. Hình chụp sau sanh.

L

M

N

O

P

L-M.Hình chụp sau sanh.

N. Thai nhi nằm đầu ở dưới, lưng bên phải. Mặt cắt ngang ngực thai nhi: khối u nằm bên trái, ngoài khoang ngực.

O-P. Mặt cắt ngang khối nang (O), không có phổ mạch máu (P).

Q

R

Q-R. Hình chụp sau sanh.

HỘI CHỨNG TAM BỘI NHIỄM SẮC THỂ (triploidy)

Đây là kết quả của sự thụ tinh giữa một noãn với hai tinh trùng khác nhau hoặc hiếm hơn giữa một noãn với một tinh trùng có số nhiễm sắc thể tự nhân đôi (diantry) hoặc giữa một tinh trùng với một noãn có 2n nhiễm sắc thể (digyny).

Bất thường này có xuất độ 1/2.500, và chiếm khoảng 20% trường hợp sẩy thai do rối loạn nhiễm sắc thể. Số thai còn sống sau sanh rất hiếm.

Siêu âm:

- ***Nhau dầy, thoái hóa dạng nang phần âm trống*** (Hình 15.5) nếu bộ nhiễm sắc thể dư đến từ cha hoặc nhau mỏng, trưởng thành sớm nếu bộ nhiễm sắc thể dư đến từ mẹ [26].
- ***Chậm tăng trưởng bất cân xứng:*** có thể xảy ra ngay từ tam cá nguyệt I.
- ***Thiểu ối.***
- Các dị tật khác đi kèm: bất thường hệ thần kinh, tim, loạn sản thận, thoát vị rốn…

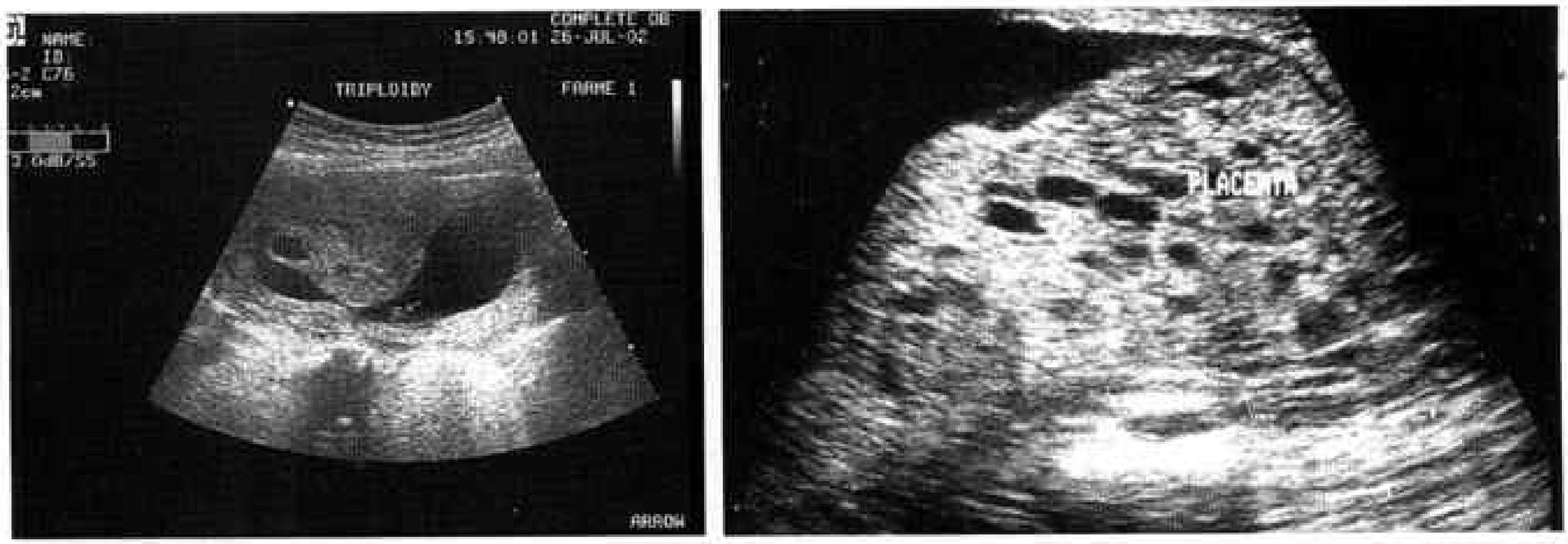

A B

Hình 15.5: *Tam bội nhiễm sắc thể*

A. Tử cung cắt dọc: bánh nhau bám mặt trước thành tử cung. Trong cấu trúc mô nhau có vài nang phản âm trống. Túi thai bên trong có phôi thai, kích thước rất nhỏ so với túi thai (mũi tên), không có hoạt động của tim thai nhi.

B. Tử cung cắt dọc. Bánh nhau bám mặt sau thành tử cung, có nhiều nang phản âm trống trong mô nhau. Túi thai trống, không có phôi thai.

NHỮNG BẤT THƯỜNG ĐƠN LẺ CẦN KHẢO SÁT NHIỄM SẮC THỂ ĐỒ

Siêu âm có thể phát hiện nhiều bất thường trên cơ thể thai nhi. Thông thường khi thai nhi có từ hai bất thường trở lên sẽ được chỉ định khảo sát nhiễm sắc thể đồ (Hình 15.6). Tuy nhiên có một số khuyết tật cần được thử nhiễm sắc thể đồ dù chỉ là những bất thường duy nhất được thấy trên siêu âm:

- Holoprosencephaly.
- Dãn não thất bên.
- Teo thể chai.
- Da gáy dầy hoặc phù nề vùng gáy.
- Không có xương mũi.
- Bướu thanh dịch vùng cổ gáy.
- Dị tật ở tim.
- Hẹp thực quản.
- Hẹp tá tràng.
- Thoát vị cơ hoành.
- Thoát vị rốn.
- Phù nhau thai không do miễn dịch.
- Co cứng khớp toàn thân.
- Thiếu một động mạch rốn.

Hình 15.6: *Hội chứng đa dị tật.*

A. Thoát vị não-màng não.
B. Dãn não thất bên và não thất III.
C. Thoát vị rốn.
D. Không có cẳng tay. Bàn tay gắn vào cánh tay, co cứng.
E. Nang dây rốn ở mặt cắt dọc.
F. Nang dây rốn ở mặt cắt ngang.

TÀI LIỆU THAM KHẢO

1. Adams MM, Erickson JD, Layde PM, et al. Down's syndrome: Recent Trends in the United States. JAMA. 1981; 246:758.
2. Borgaonkar DS. Chromosomal variation in man: a catalog of chromosomal variants and anomalies, 5th ed. Alan R. Riss, New York. 1989.
3. Margaret W, Roderick R, Huntington F. Clinical cytogenetics: General principle and autosomal abnormalities. 5th ed. Thompson & Thompson. W.B Saunders Company 1991; 9:201-229.
4. Margaret W, Roderick R, Huntington F. Clinical cytogenetics: The sex chromosomes and their abnormalities. 5th ed. Thompson & Thompson. W.B Saunders Company 1991; 10:231-246.
5. Nicolaides KH: Nuchal translucency and other first-trimester sonographic markers of chromosomal abnormalities. Am J Obstet Gynecol. 2004; 191(1)45-67.
6. Nyberg DA. Ultrasound markers of fetal Down syndromes. JAMA 2001; 285:2856.
7. Benacerraf BR, Barss VA, Laboda LA: A sonographic sign for the detection in the second trimester of the fetus with Down's syndrome. Am J Obstet Gynecol. 1985; 151:1078.
8. Crane JP, Gray DL: Midtrimester sonographically measured nuchal skin fold thickness as a screening tool for Down syndrome. Obstet Gynecol. 1991; 77:553.
9. FitzSimmon J, Droste S, Shepard TH, et al: Long-bone growth in fetused with Down syndrome. Am J Obstet Gynecol. 1989; 161:1174.
10. Benacerraf BR, Neuberg D, Frigoletto FD: Humeral shortening in second-trimester fetuses with Down syndrome. Obstet Gynecol.1991; 77:223.
11. Graupe MH et al: Trisomy 21. Second trimester Ultrasound. Clin Perinatol. 2001; 27(2):124-129.
12. Miro J, Bard H. Congenital atresia and stenosis of the duodenum. The impact of a prenatal diagnosis. Am *J Obstet Gynecol. 1988; 158:555-559*
13. Nyberg DA, Dybinsky T, Resta RG, et al. Echogenic fetal bowel during the second trimester: Clinical importance. Radiology. 1993; 188:527.
14. Scioscia AL, Pretorius DH, Budorick NE, et al. Second trimester hyperechoic bowel and chromosomal abnormalities. Am J Obstet Gynecol. 1992; 167:889.
15. Smith DW. Recognizable Patterns of Human Malformation. Vol VII. In the series Major Problems in Clinical Pddiatrics. Philadelphia: WB Saunders; 1982:11-23, 30-31, 72-75.
16. Hall B. Mongolism in newborn infants. Clin Pediatr. 1966; 5:4.
17. Benacerraf BR, Harlow BL, Frigoletto FD. Hypolasia of the middle phalanx of the fifth digit: A feature of the second trimester fetus with Down syndrome. J Ultrasound Med. 1990; 9:389.
18. Shipp TD, Bromley B, Lieberman E, Benacerraf BR. The second-trimester fetal iliac angle as a sign of Down syndrome. Ultrasound Obstet Gynecol 1998; 12:15-18.
19. Roberts DJ, Genest D. Cardiac histologic pathology characteristic of trisomies 13 and 21. Hum Pathl 1992;23:1130-1140
20. Edwards DK, 3rd, Berry CC, Hilton SW. Trisomy 21 in newborn infants: chest radiographic diagnosis. Radiology 1988; 167:317-318
21. Adams MM, Erickson JD, Layde PM, et al. Down's Syndrome: Recent trends in the United States. JAMA. 1981;246:758
22. Schoenfeld-DiMaio M, Baumgarten A, Greenstein RM, et al. Screening for fetal Down's syndrome in pregnancy by measuring maternal serum alpha-foetoprotein levels. N Engl J Med. 1987; 317:342.
23. Jones KL: Smith's Recognizable Patterns of Human Malformation, 4th ed. Philadelphia. WB Saunders. 1988.
24. Benacerraf BR, Frigoletto FD. Prenatal sonographic diagnosis of isolated congenital cystic hygroma, unassociated with lymphedema or other morphologic abnormality. J Ultrasound Med. 1987; 6:63.
25. Ratcliffe SG, Paul N (eds)(1986): Prospective studies on children with sex chromosome aneuploidy. Match of Dimes Birth Defects Foundation, Birth Defects Original Article Series 22(3). Alan R. Liss, New York.
26. Rubenstein JB, Swayne LC, Dise CA, et al. Placental changes in fetal triploidy syndrome. J Ultrasound Med. 1986; 5:545.

CHƯƠNG XVI
SIÊU ÂM DOPPLER ỨNG DỤNG TRONG SẢN-PHỤ KHOA

BS NGUYỄN QUANG TRỌNG[1]

Từ khi ra đời, siêu âm 2D đã làm thay đổi hoàn toàn bộ mặt của ngành chẩn đoán hình ảnh trong sản-phụ khoa. Tiếp đến - siêu âm Doppler khởi đầu được sử dụng trong khảo sát hệ tim-mạch – cũng dần dần được ứng dụng vào trong sản-phụ khoa. Việc ứng dụng Doppler vào siêu âm sản-phụ khoa đã bổ sung cho siêu âm 2D, đem lại nhiều thông tin hơn trong chẩn đoán.

Để có thể vận dụng tốt siêu âm Doppler trong chẩn đoán sản-phụ khoa, chúng ta cần phải biết những nguyên lý cơ bản của Siêu âm Doppler.

NGUYÊN LÝ CỦA SIÊU ÂM DOPPLER

1. HIỆU ỨNG DOPPLER

Hiệu ứng Doppler được tìm ra vào năm 1842 bởi *Christian Johann Doppler (1803-1853).*

Lúc đó ông dùng nó để giải thích hiện tượng lệch màu sắc của các ngôi sao đang chuyển động: *Khi ngôi sao tiến lại gần quả đất thì ánh sáng của nó sẽ chuyển thành màu xanh* (tức là bước sóng giảm và tần số của sóng ánh sáng tăng lên). *Ngược lại, khi ngôi sao đi xa quả đất thì ánh sáng của nó chuyển thành màu đỏ* (tức là bước sóng tăng lên và tần số giảm xuống) (hình 16.1).

Năm 1959, Satomura (Nhật) lần đầu tiên ứng dụng hiệu ứng Doppler vào Y học nhằm khảo sát tim-mạch. Sau đó Pourcelot (Pháp) và Franklin (Mỹ) phát triển tiếp kỹ thuật này.

Khác với siêu âm B-mode, *máy không xử lý tín hiệu sóng phản hồi thành hình ảnh, mà chỉ ghi nhận sự thay đổi tần số do hiệu ứng Doppler xảy ra* khi chùm sóng siêu âm phát ra gặp các hồng cầu chuyển động trong mạch máu đang tiến lại gần đầu dò hoặc đi xa đầu dò.

Sóng âm được truyền đi (transmitted-T) từ một đầu dò Doppler xung với một tần số hoặc bước sóng cố định. Tần số của sóng âm sẽ không thay đổi nếu như các cấu trúc mà nó gặp trên đường đi không chuyển động. Chuyển động của các tế bào máu làm thay đổi tần số của sóng phản hồi trở về (reflected-R) đầu dò. Nếu chuyển động của dòng máu hướng về đầu dò thì tần số sóng phản hồi sẽ tăng lên và bước sóng ngắn lại. Ngược lại, nếu dòng máu chuyển động xa đầu dò thì tần số sóng phản hồi sẽ giảm và độ dài bước sóng tăng (hình 16.2).

[1] Khoa CĐHA-BV An Bình, TpHCM

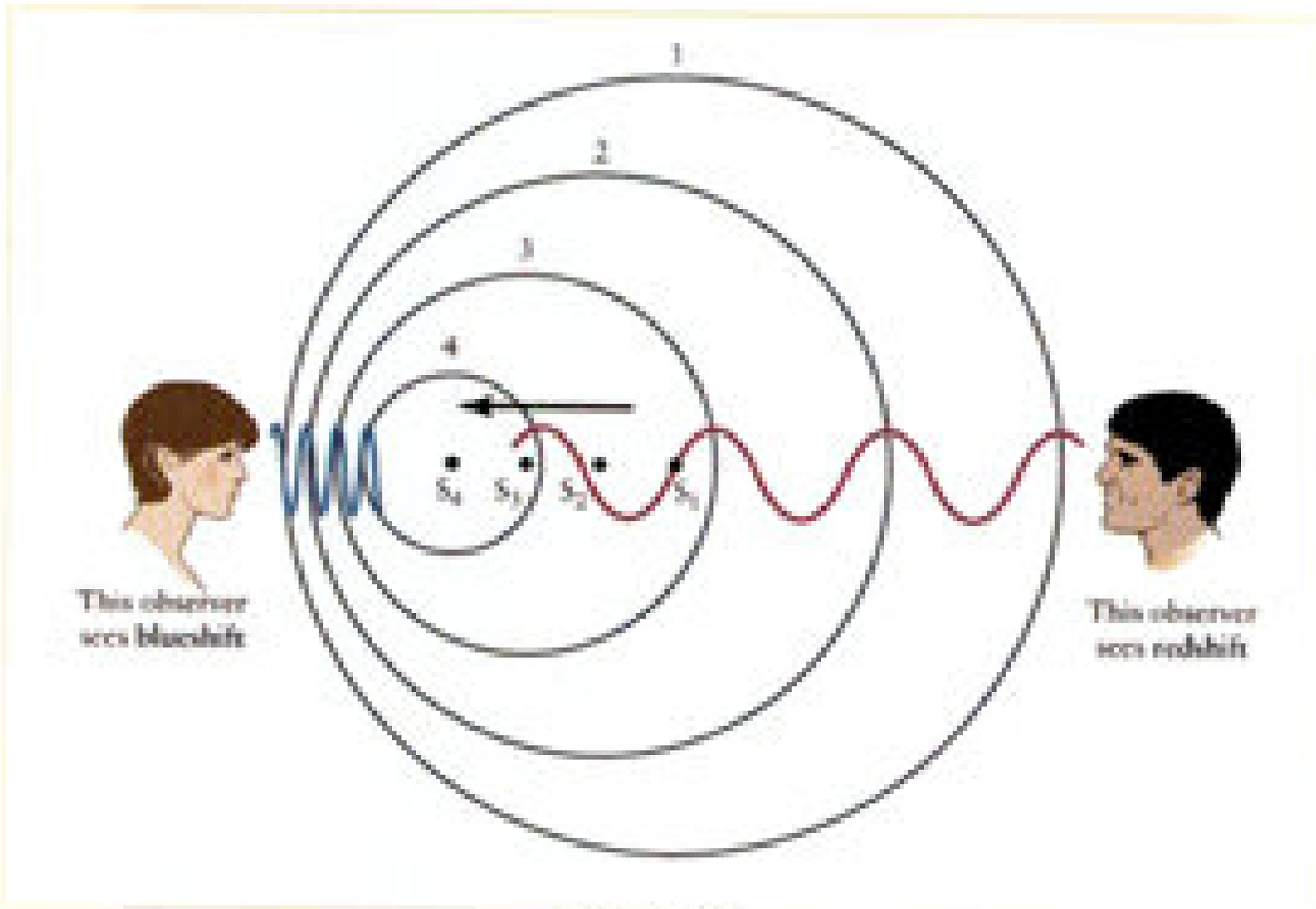

Hình 16.1.

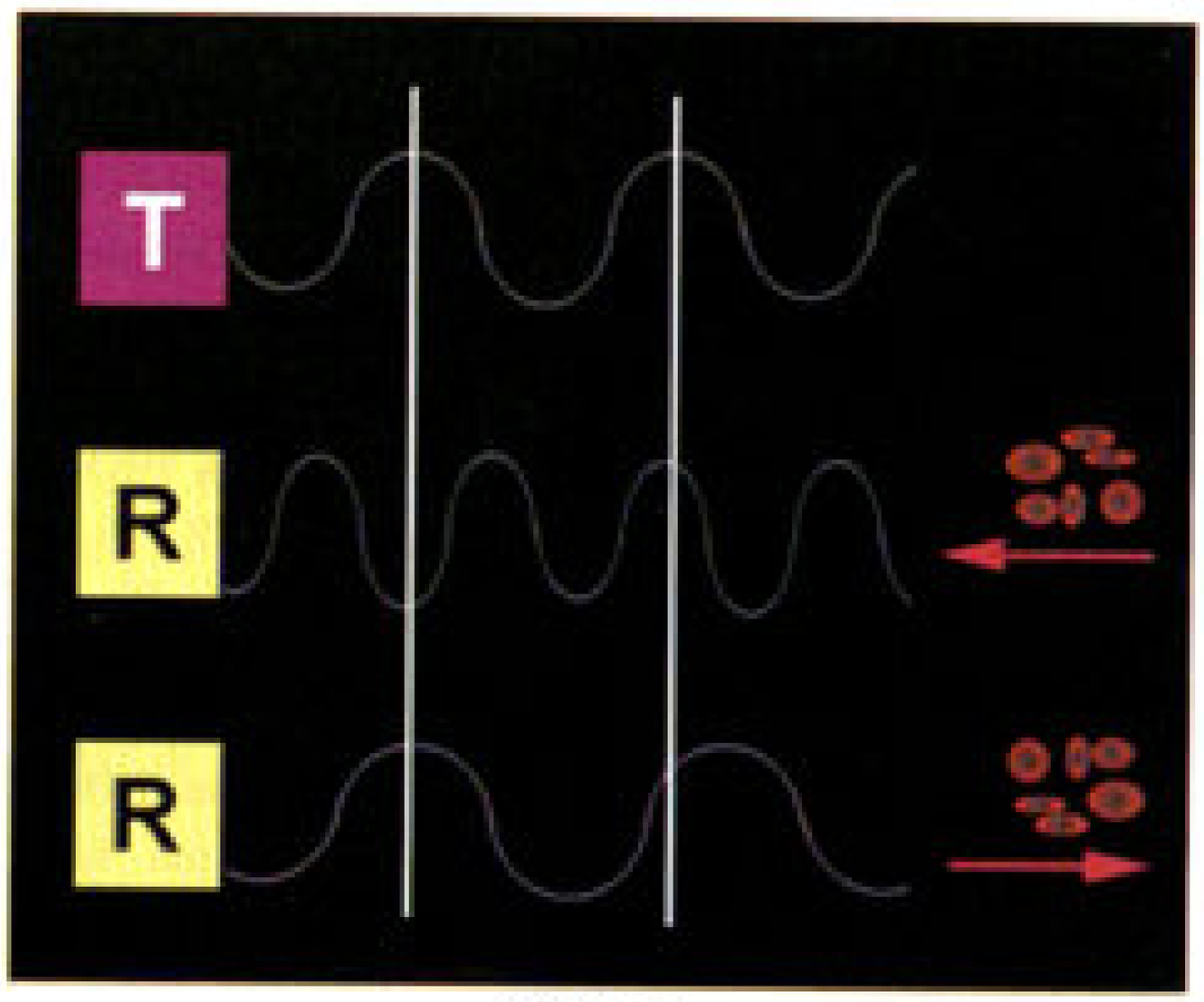

Hình 16.2.

Do vậy tần số của sóng truyền đi và trở về khác nhau, chúng sẽ lệch pha với nhau. Hiệu số của hai tần số này chính là tần số Doppler (ΔF) (hình 16.3).

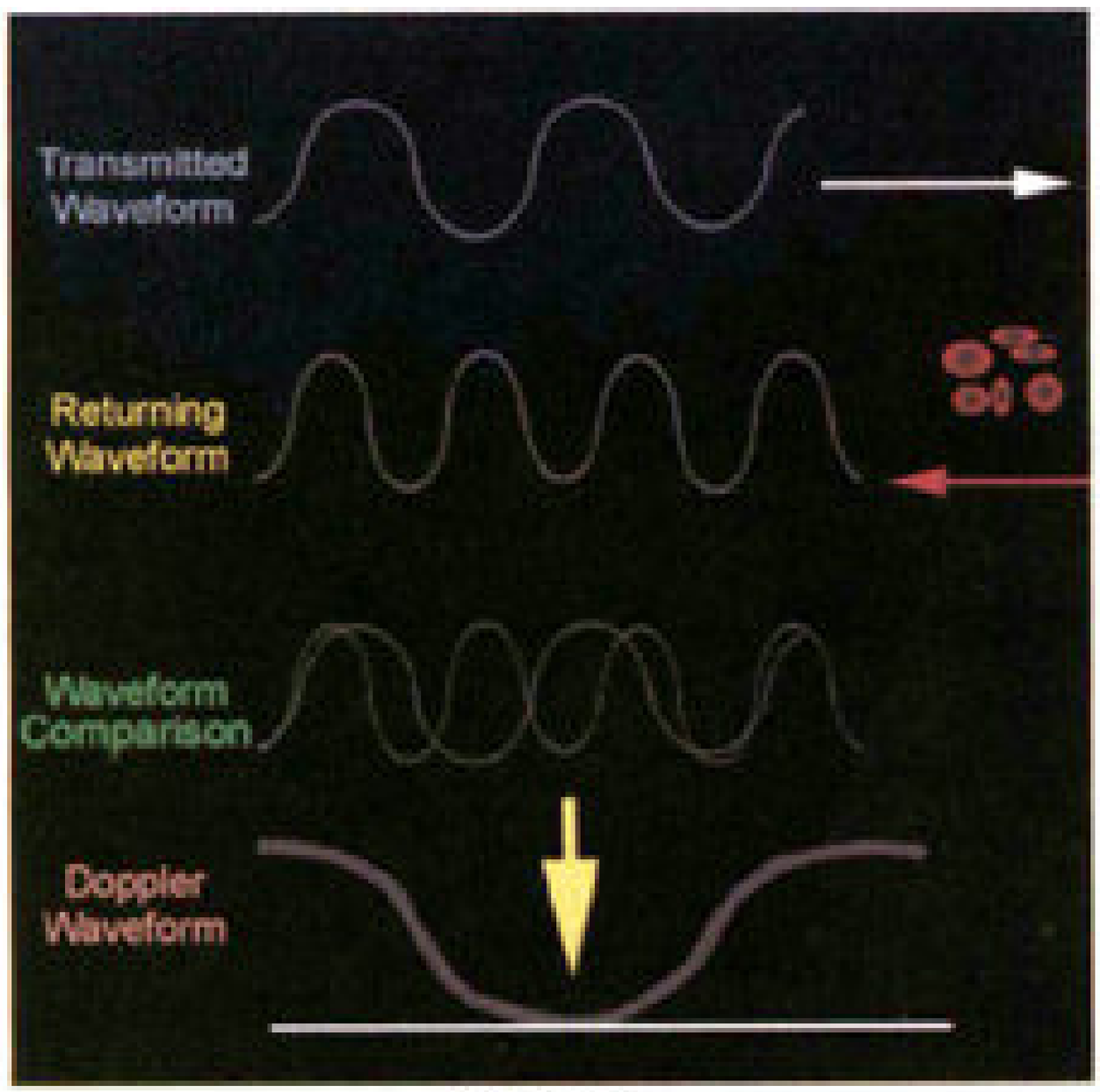

Hình 16.3.

Nếu gọi ΔF: tần số Doppler.

- Fo: tần số của sóng phát đi.
- Fr: tần số của sóng phản hồi.
- v: vận tốc của dòng máu.
- c: tốc độ của sóng âm truyền trong cơ thể (#1540m/s).
- α: góc giữa chùm tia siêu âm và mạch máu.

Thì ta có công thức (hình 16.4).

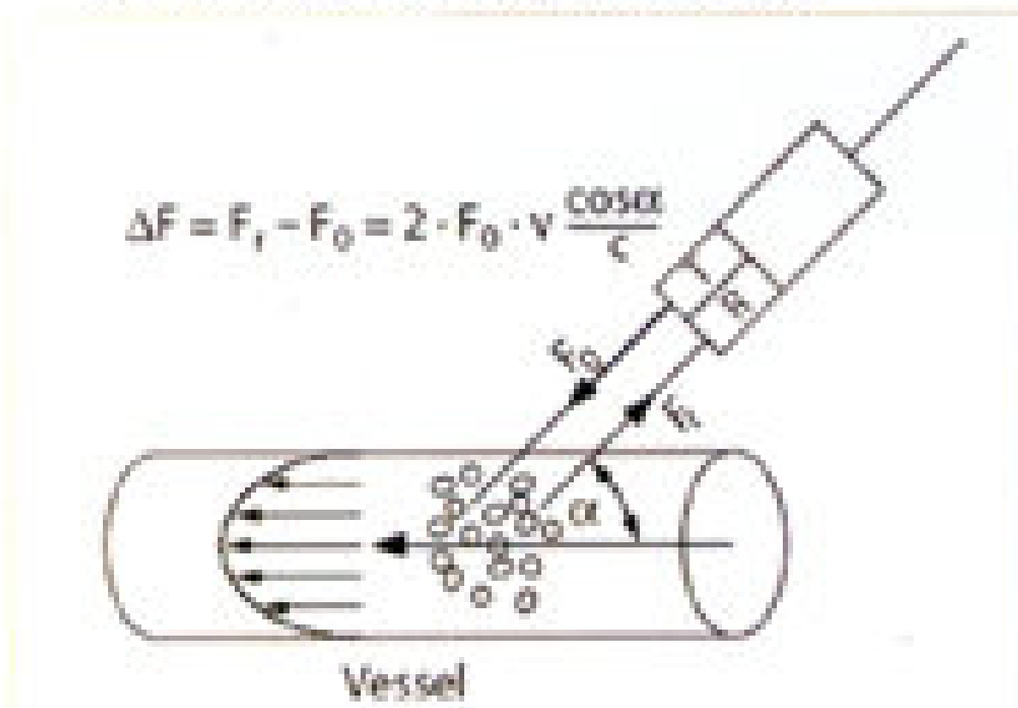

Hình 16.4.

Từ công thức trên ta rút ra:

- Tần số Doppler ΔF tỷ lệ thuận với vận tốc dòng chảy.
- ΔF có trị số lớn nhất khi chùm tia song song với dòng chảy (cos α =1). *Khi chùm tia vuông góc với dòng chảy thì sẽ không có tín hiệu Doppler (cos α = 0).*
- Với đầu dò phát với tần số 2-8MHz thì ΔF thu được nằm trong phạm vi tần số mà tai người nghe được (50Hz-15KHz).
- Vận tốc dòng chảy được tính theo công thức (hình 16.5).

$$V = (F - F_o) \cdot \frac{c}{\cos\alpha \cdot 2F_o}$$

Hình 16.5.

2. CÁC HỆ THỐNG DOPPLER

2.1. Doppler liên tục (continuous wave-CW)

Doppler liên tục với đầu dò có hai tinh thể, một có chức năng phát sóng liên tục và một có chức năng nhận sóng phản hồi liên tục (hình 16.6).

Ưu điểm: Doppler liên tục đo được vận tốc dòng máu rất lớn (mà điều này thường thấy trong tình trạng bệnh lý).

Nhược điểm: Nó không ghi được tốc độ tại một điểm xác định mà nó chỉ ghi được tốc độ trung bình của nhiều điểm chuyển động mà chùm sóng âm phát ra gặp trên đường đi của nó.

Ví dụ: khi chùm sóng âm xuyên qua hai mạch máu cạnh nhau (hai động mạch hoặc một động mạch và một tĩnh mạch) thì tốc độ ghi được là tốc độ trung bình của các tốc độ ở hai mạch máu (hình 16.7).

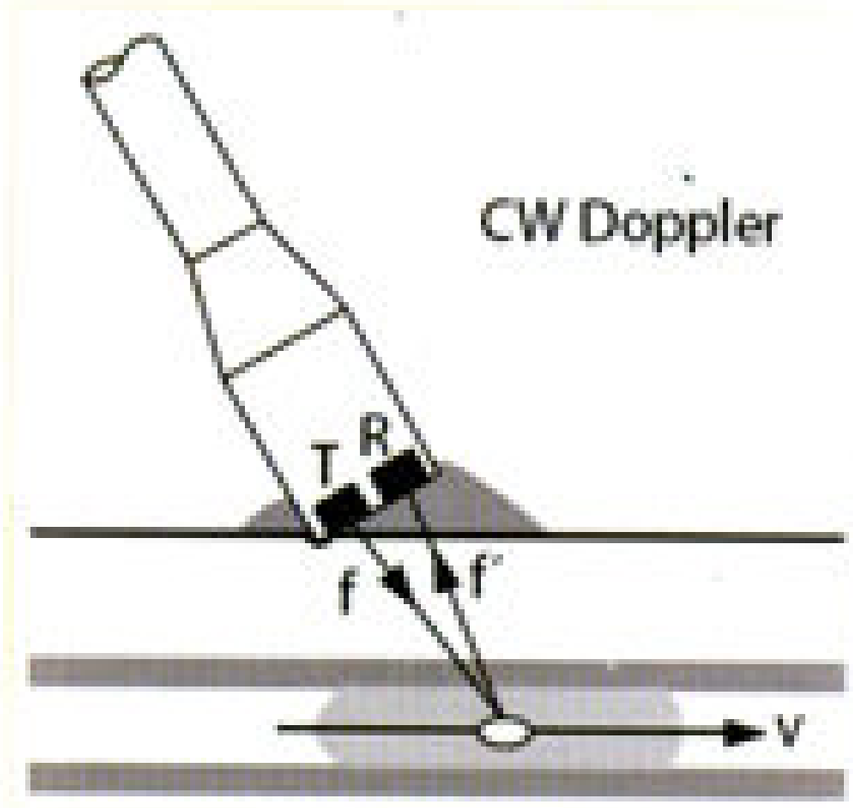

Hình 16.6.

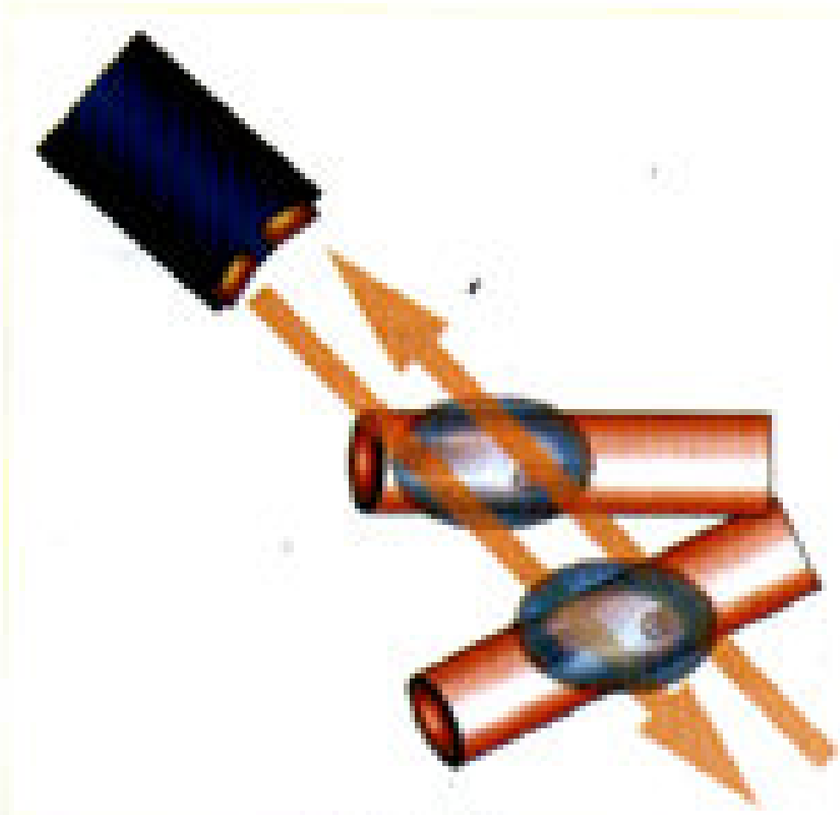

Hình 16.7.

2.2. Doppler xung (pulsed wave-PW)

Phát sóng dạng xung được dùng trong Doppler xung (pulsed wave-PW) với đầu dò có một tinh thể vừa có chức năng phát và nhận sóng phản hồi (hình 16.8)

Sóng âm được phát đi theo từng chuỗi xung dọc theo hướng quét của đầu dò, song chỉ những xung phản hồi từ vị trí đặt cửa sổ (gate, sample volume) là được ghi nhận và xử lý (hình 16.9).

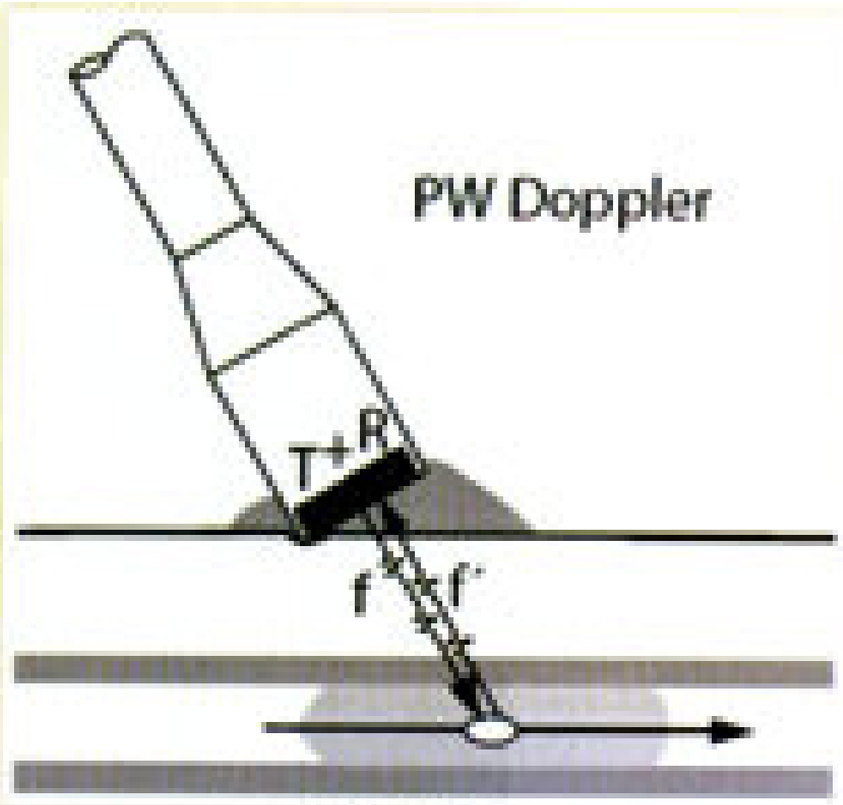

Hình 16.8.

2.3. Doppler màu (color Doppler)

Đó là tín hiệu *Doppler xung* được *mã hóa* màu sắc phủ lên hình siêu âm hai chiều. Nhưng trong khi ở Doppler xung chỉ có một vị trí đặt cửa sổ (gate), thì ở đây có rất nhiều vị trí đặt cửa sổ ở kế cận nhau trên vùng khảo sát.

Hình 16.9.

Thông tin Doppler thu nhận được từ mỗi vị trí đặt cửa sổ được phân tích để xác định hướng dòng chảy và *tốc độ trung bình*. Những thông tin này được *chuyển đổi thành tín hiệu màu* chồng lên hình ảnh siêu âm hai chiều.

Thông thường thì trên mỗi đường tạo ảnh có khoảng 32 đến 128 vị trí lấy mẫu, do vậy để có được thông tin chính xác, ta không nên để hộp màu (color box, sample volume) quá lớn.

Khi dòng máu đi về phía đầu dò thì ta có phổ dương (phía trên trục X); ngược lại, khi dòng máu đi xa đầu dò thì ta có phổ âm (phía dưới trục X) (hình 16.10). Dòng chảy hướng về đầu dò được *mã hóa* màu đỏ; ngược lại, chạy xa đầu dò được *mã hóa* màu xanh (hình 16.11a và 16.11b).

2.4. Doppler năng lượng (power Doppler)

Doppler màu (color Doppler) đánh giá tốt sự hiện diện và chiều của dòng chảy, tuy vậy nó không thể đánh giá được các mạch máu nhỏ li ti (mao mạch). Do đó không thể đánh giá tốt sự tưới máu tại các mô.

Doppler năng lượng (power Doppler) ra đời, chỉ khảo sát độ lớn của tín hiệu Doppler mà không quan tâm đến chiều của dòng chảy. Với Doppler năng lượng, màu được *mã hóa* để biểu hiện có hay không có dòng chảy. Nó không cho biết hướng của dòng chảy (hình 16.12a và 16.12b).

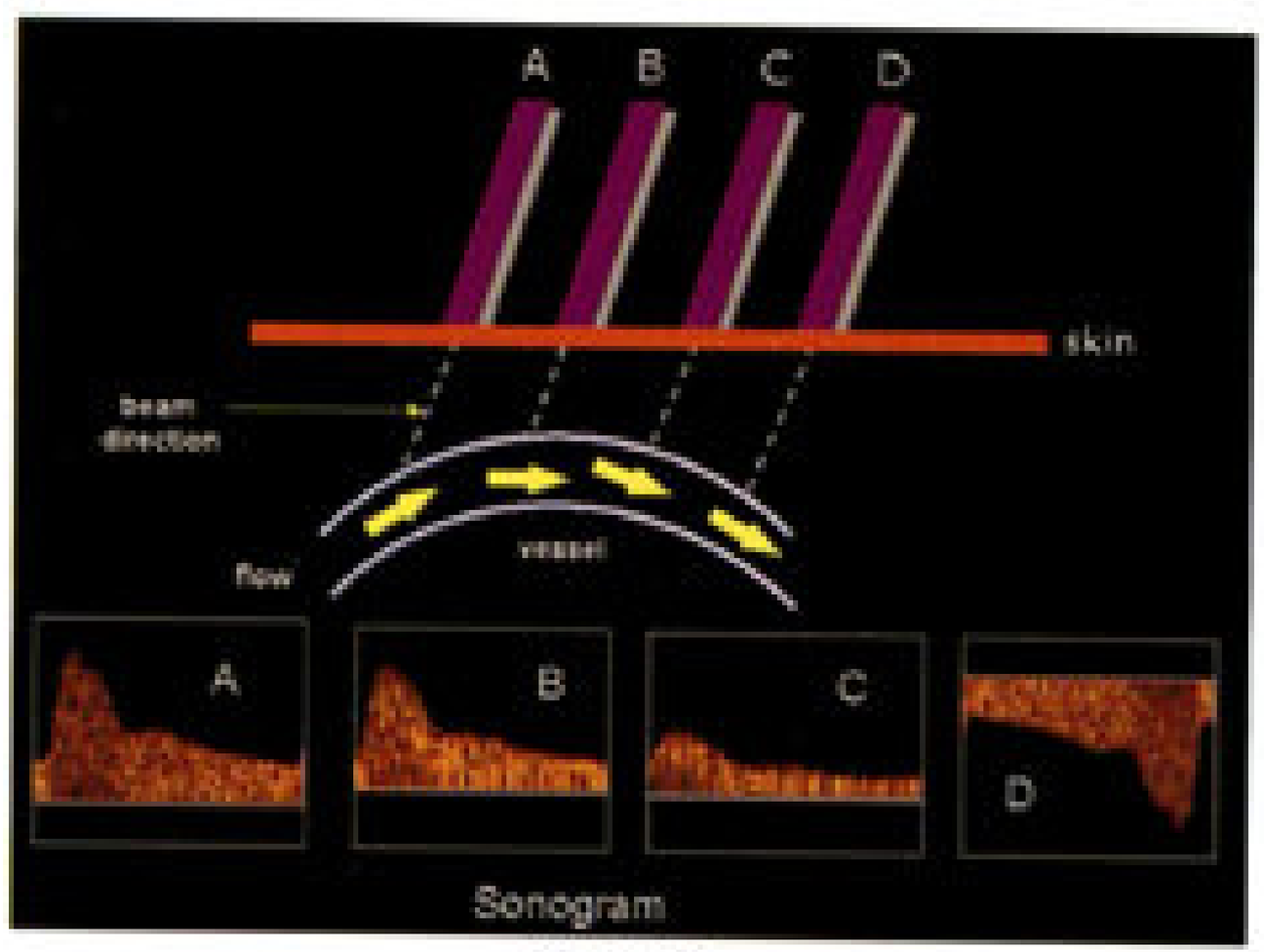

Hình 16.10.

a

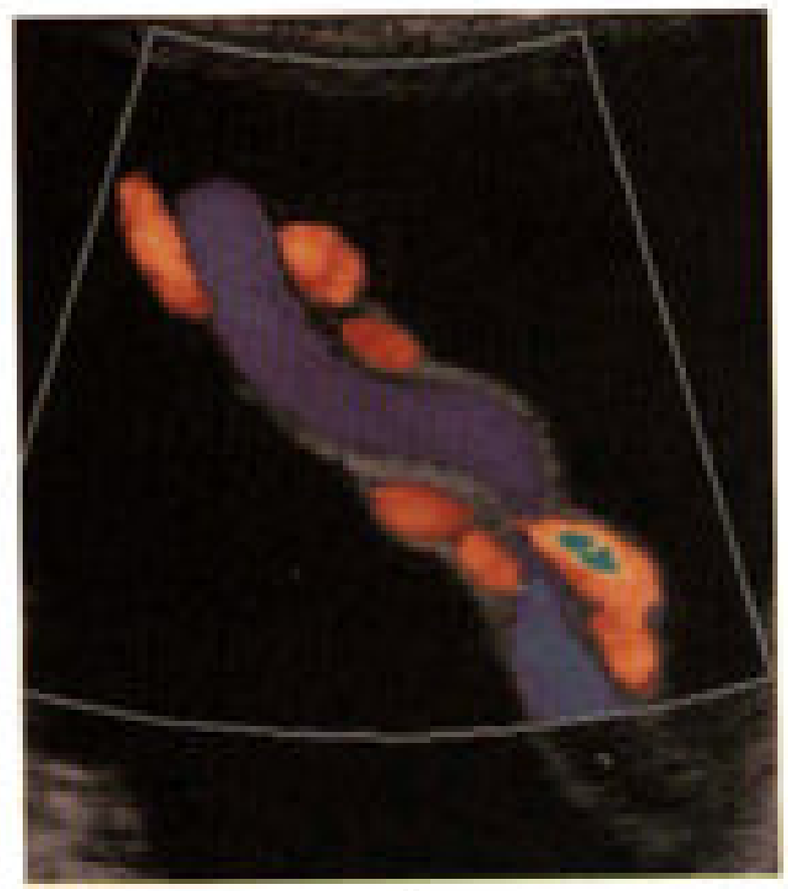

b

Hình 16.11.



a

b

Hình 16.12.

3. HIỆN TƯỢNG VƯỢT NGƯỠNG (ALIASING PHENOMENON)

Trong Doppler xung có một yếu tố gọi là tần số lập lại xung (Pulse Repetition Frequency-PRF):

$$PRF=C/2d$$

- C: Tốc độ sóng siêu âm trong cơ thể.
- d: Chiều sâu của mạch máu.

Như vậy PRF là số lần mỗi giây mà chùm siêu âm đi-về giữa đầu dò và mạch máu.

PRF được tính bằng kHz.

Các tín hiệu Doppler xung chỉ thu nhận tốt khi có tần số bằng hoặc thấp hơn PRF/2. Tần số giới hạn này gọi là tần số NYQUIST.

Khi tín hiệu Doppler có tần số vượt tần số NYQUIST thì sẽ xảy ra hiện tượng vượt ngưỡng. Lúc này phổ Doppler xung sẽ bị cắt cụt. Doppler màu sẽ xuất hiện thêm sắc vàng ngoài hai màu xanh-đỏ (hình 16.13a và 16.13b).



Hình 16.13.

Kỹ thuật tránh hiện tượng vượt ngưỡng

- Chuyển dịch đường nền lên trên hoặc xuống dưới tùy thuộc phổ thu được (hình 16.14a và 16.14b).
- Tăng PRF: máy thu tín hiệu nhiều lần trên đường đi về của sóng âm.
- Giảm ΔF bằng cách giảm tần số đầu dò (với đầu dò đa tần số) hoặc đổi đầu dò có tần số thấp hơn.

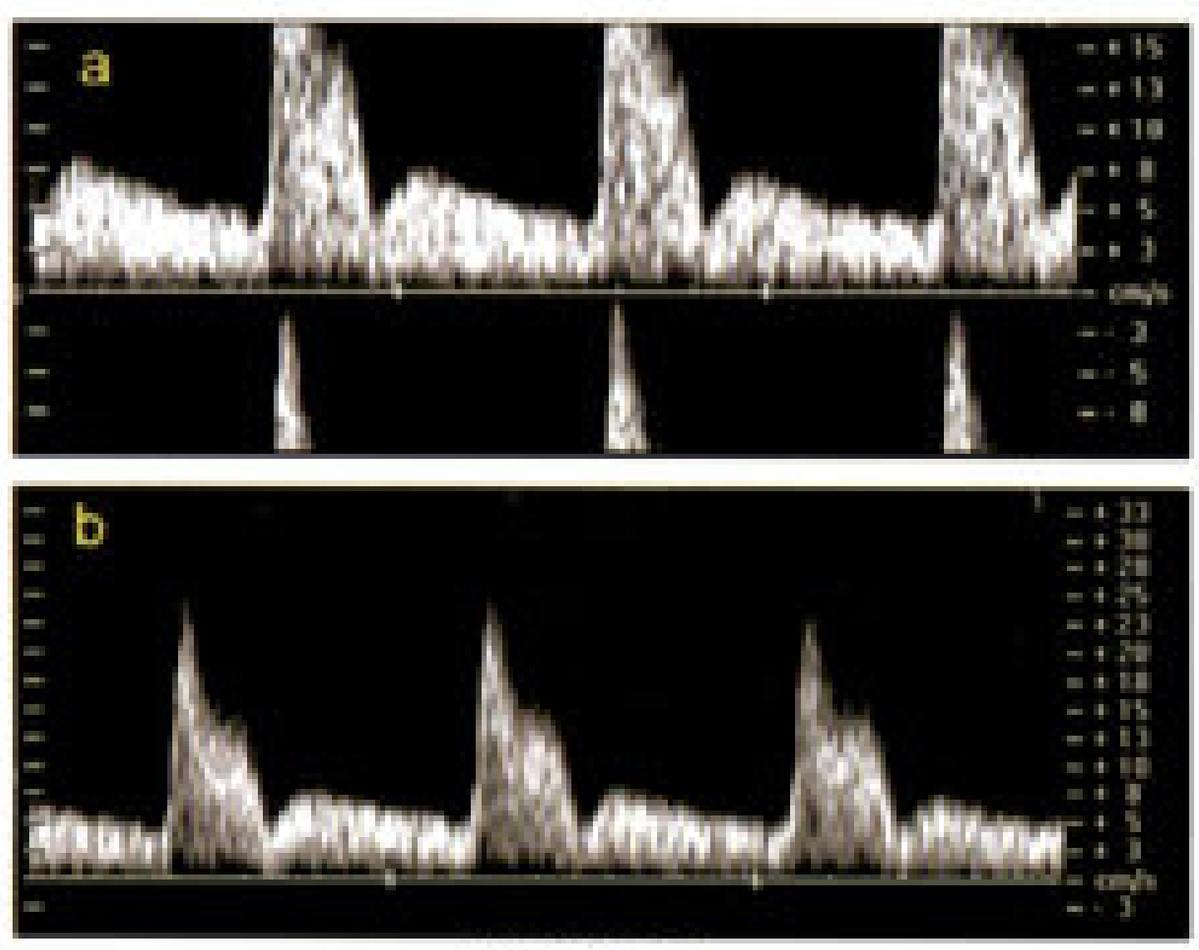

Hình 16.14.

Điều chỉnh thang tốc độ màu (color velocity scale)

- Nếu thang tốc độ màu đặt dưới vận tốc trung bình của dòng máu thì ta không thể phân biệt được đâu là dòng bình thường đâu là dòng cuộn xoáy tốc độ cao (hình 16.15a).
- Nếu thang tốc độ màu đặt cao hơn vận tốc trung bình của dòng máu thì hiện tượng aliasing có thể biến mất, lúc đó ta sẽ bỏ sót chỗ hẹp.
- Chỉnh thang tốc độ màu vừa phải sao cho ta có thể thấy rõ dòng chảy (hình 16.15b).

a

b

Hình 16.15.

Điều chỉnh góc α

Để tính chính xác vận tốc dòng chảy thì góc α luôn luôn < 60^0 (độ sai số chấp nhận được).

Điều chỉnh cửa sổ

- Cửa sổ quá nhỏ sẽ bỏ sót tín hiệu Doppler.
- Cửa sổ quá lớn sẽ lấy nhiều tín hiệu dòng chảy thấp ở hai bên thành.
- Cửa sổ lý tưởng chiếm 1/3 đường kính mạch máu và đặt ở 1/3 giữa của lòng mạch (hình 16.16a).
- Chỉnh hướng của cửa sổ song song với hướng dòng chảy (hình 16.16b).

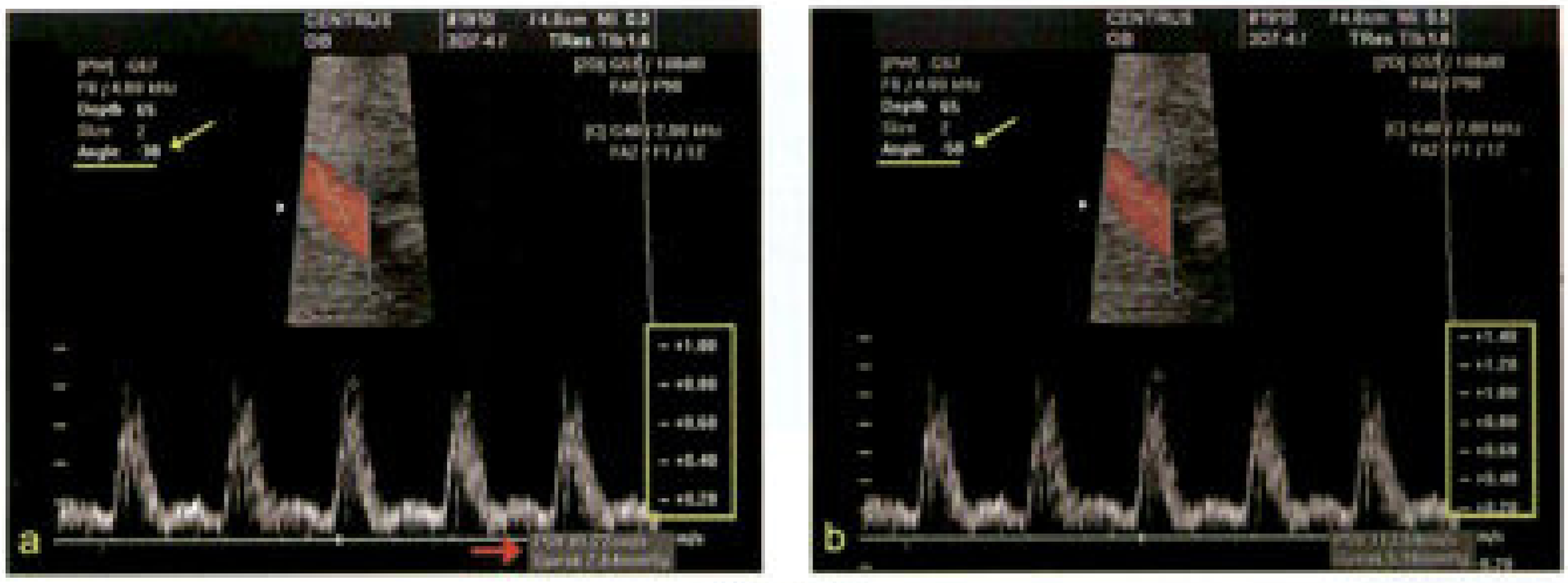

Hình 16.16.

a. Vận tốc dòng chảy trước khi chỉnh hướng của cửa sổ: 81 cm/s

b. Vận tốc dòng chảy sau khi chỉnh hướng của cửa sổ (song song với hướng của dòng chảy): 114 cm/s

Điều chỉnh hộp màu

- Hộp màu càng sâu sẽ có PRF thấp hơn, do vậy càng dễ bị hiện tượng vượt ngưỡng.
- Hộp màu càng lớn thì hình ảnh thu được có độ phân giải dọc càng kém, do vậy chỉnh hộp màu vừa đủ bao trùm vùng cần khảo sát.
- Chỉnh hướng của hộp màu (cũng chính là hướng của chùm tia), tạo góc $\alpha < 60^0$ so với hướng của dòng chảy (hình 16.17a và 16.17b).

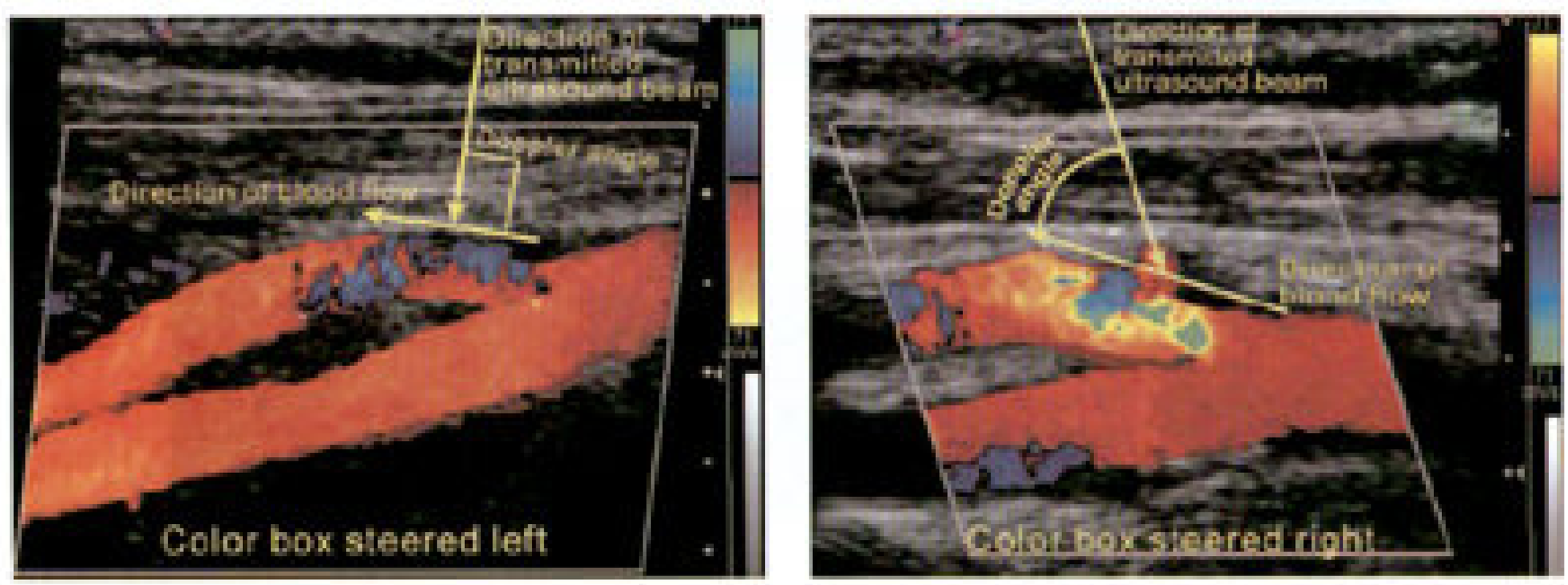

Hình 16.17.

a. Hướng của hộp màu vuông góc với dòng chảy → Không đúng.

b. Hướng của hộp màu tạo một góc < 600 với dòng chảy → Đúng.

Điều chỉnh gain phổ và gain màu

Nếu gain phổ hoặc gain màu quá thấp sẽ bỏ sót tín hiệu, nếu quá cao sẽ bị hiện tượng lem màu (hình 16.18a và 16.18b).

a

b

Hình 16.18.

a. Gain màu quá cao. *b. Chỉnh đúng gain màu.*

4. PHÂN TÍCH PHỔ DOPPLER

Phổ Doppler phản ánh huyết động của dòng chảy (hình 16.19):

a. Thì tâm thu, do lực co bóp của quả tim, vận tốc dòng chảy tăng cao. Để đo vận tốc tối đa của dòng máu đạt được, người ta dùng khái niệm đỉnh tâm thu (peak systolic velocity-PSV).

b. Thì tâm trương, tuy rằng tim không co bóp, nhưng dòng chảy vẫn được duy trì do sự co bóp của thành mạch, dòng chảy có vận tốc thấp hơn. Để đánh giá dòng chảy trong thì tâm trương, người ta đo vận tốc cuối tâm trương (end diastolic velocity).

c. Chỉ số kháng (RI) phản ánh kháng lực của thành mạch.

d. Tỷ lệ S/D (S/D ratio).

e. Ngoài ra người ta còn dùng chỉ số đập (pulsatility index - PI).



Hình 16.19.

1. THAI CHẬM PHÁT TRIỂN TRONG TỬ CUNG (INTRAUTERINE GROWTH RESTRICTION - IUGR)

Bên cạnh việc đo đạc kích thước của thai nhi so với trị số bình thường tương ứng với tuổi thai, đo chỉ số ối (AFI), người ta còn đánh giá sự nuôi dưỡng thai nhi dựa vào việc khảo sát các mạch máu ảnh hưởng đến sự phát triển của thai nhi: động mạch tử cung, động mạch rốn, động mạch não giữa và ống tĩnh mạch.

Vì phổ Doppler thay đổi theo tuổi thai, việc đánh giá thai chậm phát triển trong tử cung chỉ có giá trị khi ta biết chính xác tuổi của thai.

1.1. Khảo sát động mạch tử cung

Đầu dò đặt cạnh phần thấp của tử cung, từ từ xoay đầu dò để xác định Động mạch chậu trong, rồi động mạch tử cung (hình 16.20).

Động mạch tử cung tách ra từ động mạch chậu trong, chạy hai bên tử cung và thông nối với nhau. Động mạch tử cung chia ra các nhánh động mạch cung trước và sau (hình 16.21), rồi đến động mạch xoắn trong cơ tử cung. Lưu lượng của động mạch tử cung từ 50ml/phút ở tử cung không thai nghén, tăng lên 700ml/phút ở tam cá nguyệt III (gấp trên 10 lần).

Hình 16.20.

Hình 16.21.

DOPPLER ĐỘNG MẠCH TỬ CUNG

Bình thường, sau 26 tuần phổ Doppler không còn chỗ khuyết (notch) tiền tâm trương. S/D ratio ≤ 2,5 (Hình 16.22a, 16.22b).

Sau 26 tuần, ta gọi là suy tuần hoàn tử cung-nhau khi tồn tại chỗ khuyết hoặc nặng hơn là sóng đảo ngược tiền tâm trương. S/D ratio > 2,5 (hình 16.22c và 16.22d).

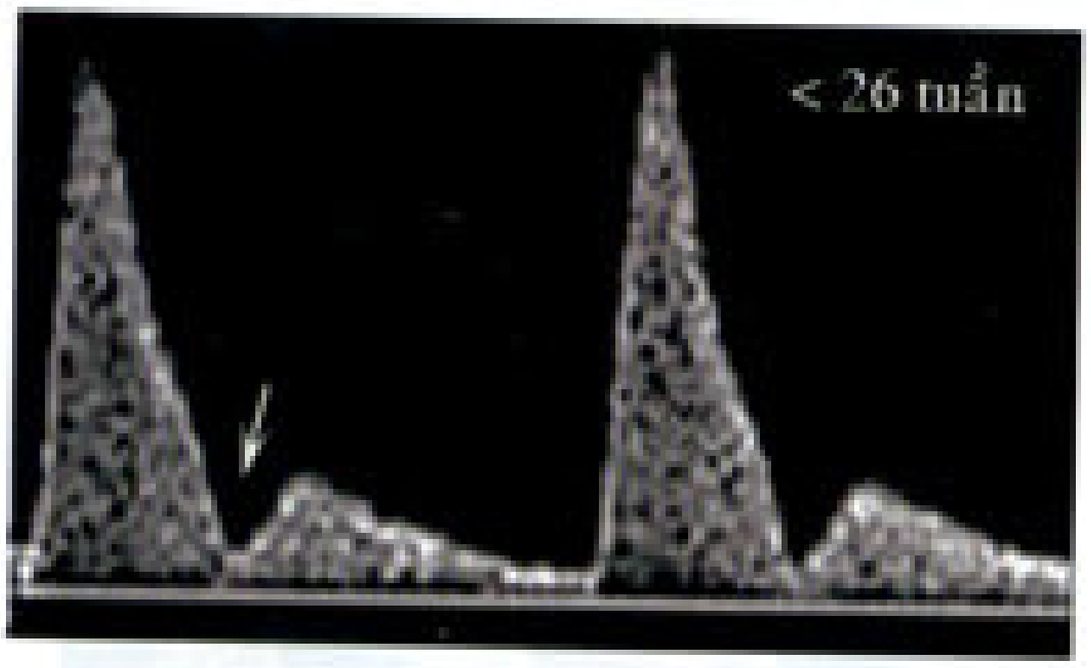

a

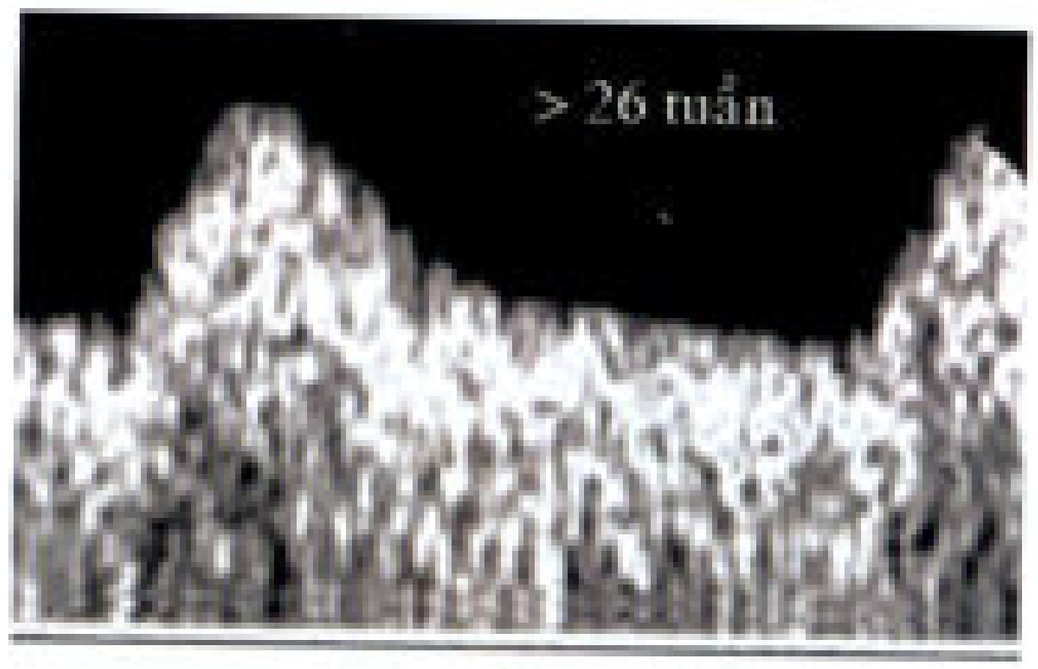

b

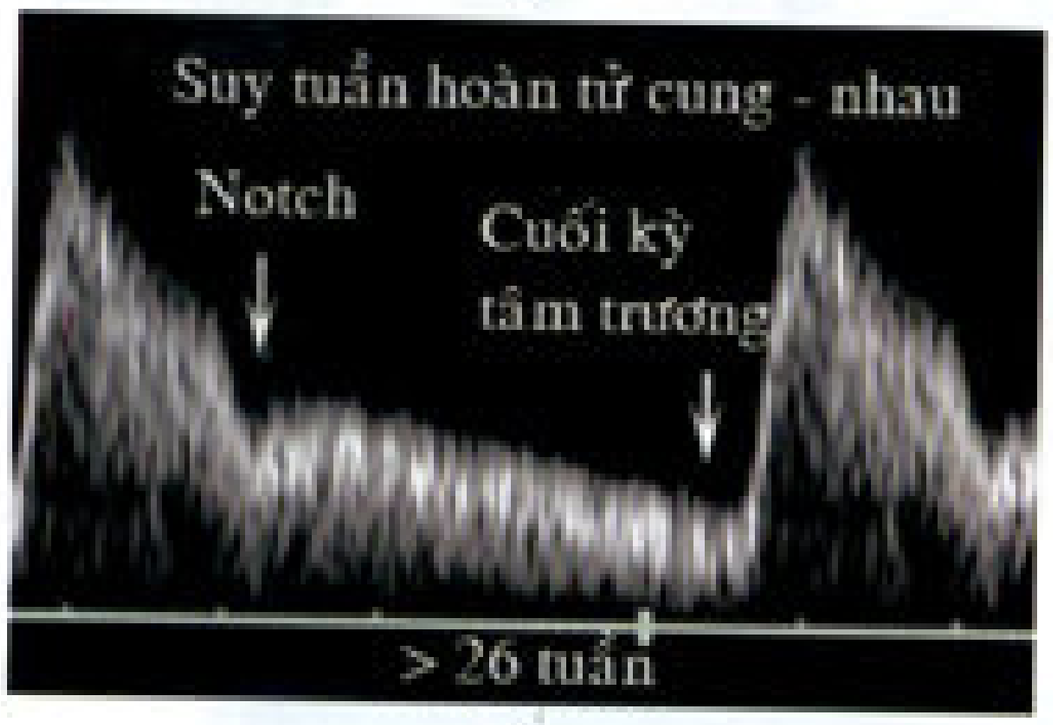

c



d

Hình 16.22.

a. Phổ Doppler động mạch tử cung bình thường trước 26 tuần.
b. Phổ Doppler động mạch tử cung bình thường sau 26 tuần.
c. Phổ Doppler động mạch tử cung bất thường sau 26 tuần với khuyết tiền tâm trương.
d. Phổ Doppler động mạch tử cung bất thường sau 26 tuần với phổ đảo ngược tiền tâm trương.

1.2. Khảo sát động mạch rốn

Ở tam cá nguyệt I, phổ Doppler bình thường của động mạch rốn đặc trưng bởi sự thiếu vắng dòng chảy cuối tâm trương (absent end-diastolic flow). Cùng với sự phát triển của thai, cung lượng tim thai tăng, cả vận tốc tâm thu lẫn tâm trương trong động mạch dây rốn đều tăng, *từ 18 tuần tuổi, ta thấy xuất hiện dòng chảy cuối tâm trương (end-diastolic flow).*

Tỷ lệ vận tốc giữa tâm thu và tâm trương (systolic/diastolic ratio – S/D ratio) cung cấp thông tin về *kháng lực mạch máu trong bánh nhau.* Bình thường S/D ratio giảm dần về cuối thai kỳ, vì rằng càng về cuối thai kỳ, nhu cầu dinh dưỡng của thai càng cao, máu đến thai nhi nhiều, động mạch rốn phải tăng lưu lượng để đưa máu trở về bánh nhau.

Khi làm Doppler mạch máu dây rốn, cửa sổ thường đặt bao trùm cả động mạch và tĩnh mạch rốn (hình 16.23a và 16.23b).

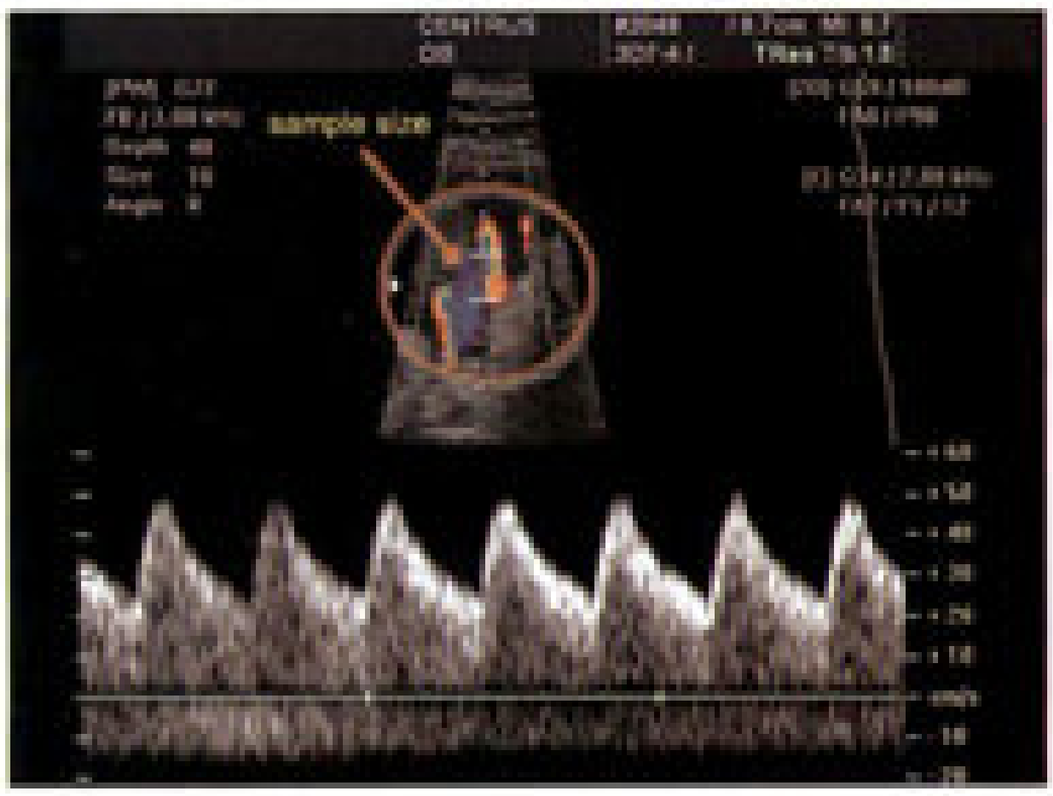

a

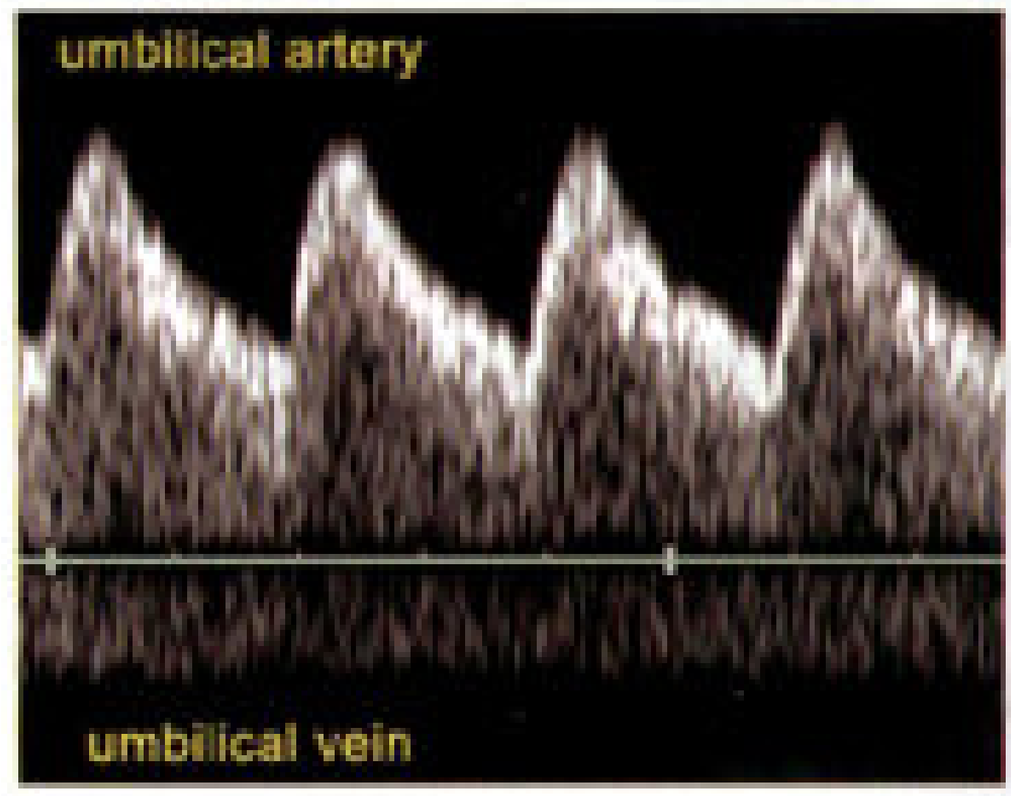

b

Hình 16.23. Doppler động mạch rốn và tĩnh mạch rốn

DOPPLER ĐỘNG MẠCH RỐN

- Trong tam cá nguyệt I và đầu tam cá nguyệt II, không có phổ cuối tâm trương (hình 16.24a).
- Phổ cuối tâm trương xuất hiện từ tuần thứ 18 (hình 16.24b) và ngày càng cao về cuối thai kỳ (hình 16.24c).
- Bình thường S/D ratio giảm dần về cuối thai kỳ:
  + Thai 26-30 tuần: S/D ratio ≤ 4
  + Thai 30-34 tuần: S/D ratio ≤ 3,5
  + Thai > 34 tuần: S/D ratio ≤ 3
- S/D ratio tăng cao quá giới hạn cho phép khi trở kháng của bánh nhau tăng cao (hình 16.24d). Điều này sẽ làm tăng nguy cơ thai bệnh và thai chết chu sinh (perinatal morbidity and mortality).
- Sự thiếu vắng (absent) (hình 16.24e) hoặc đảo ngược (reversed) (hình 16.24f) dòng cuối tâm trương (end diastolic flow) nói lên trở kháng rất cao ở bánh nhau, điều này làm cho tiên lượng trở nên rất xấu.

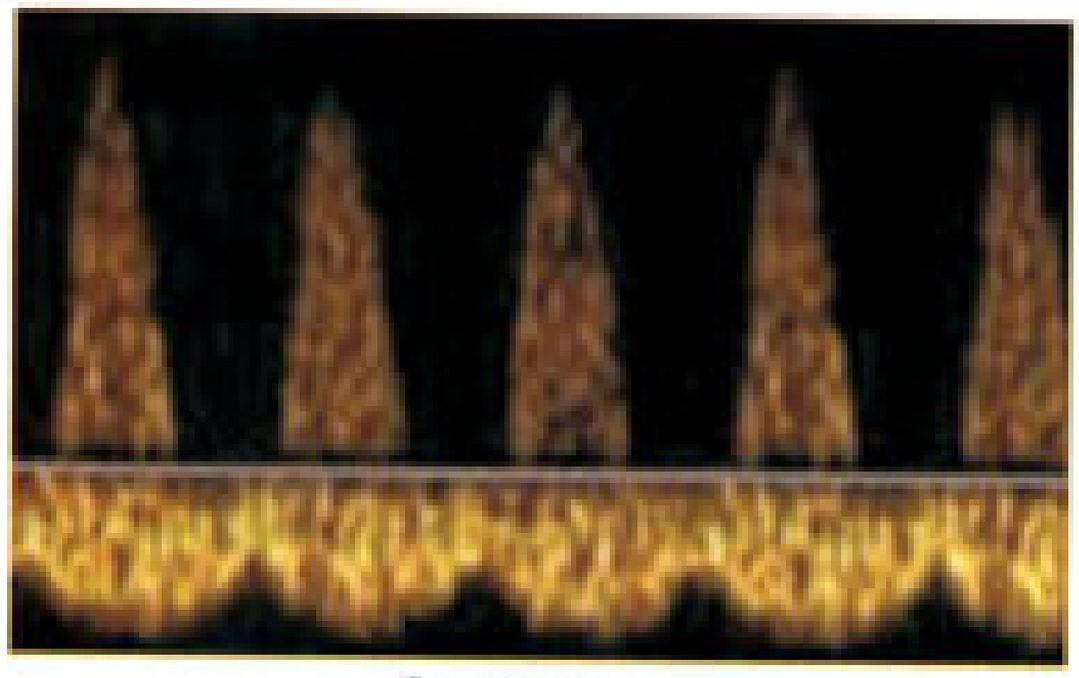

a

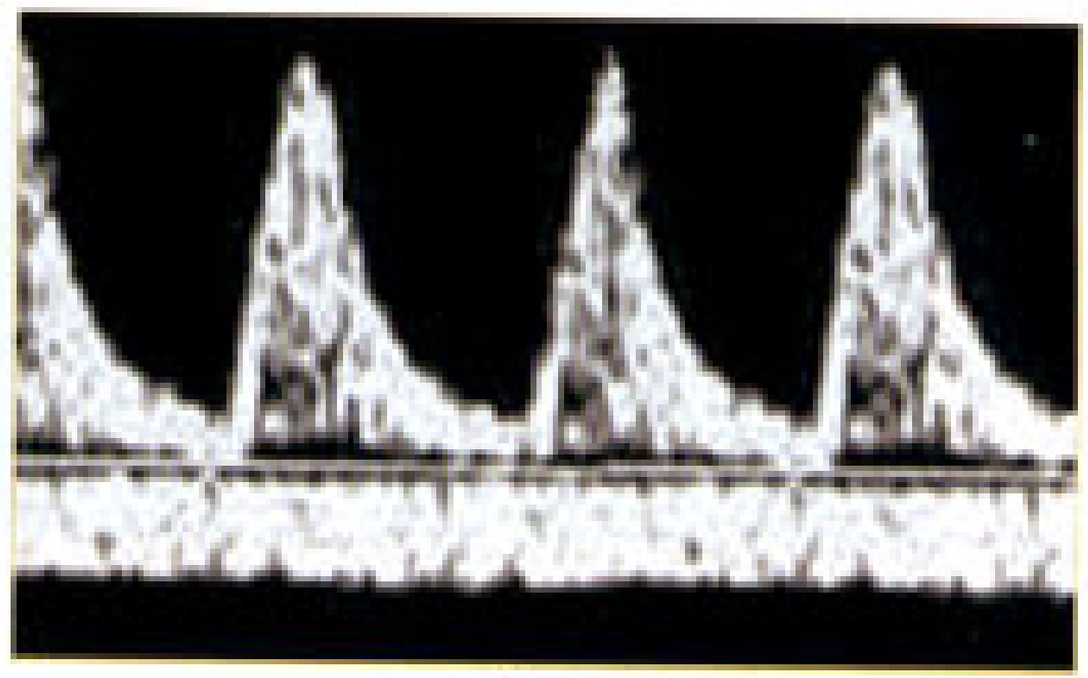

b

c

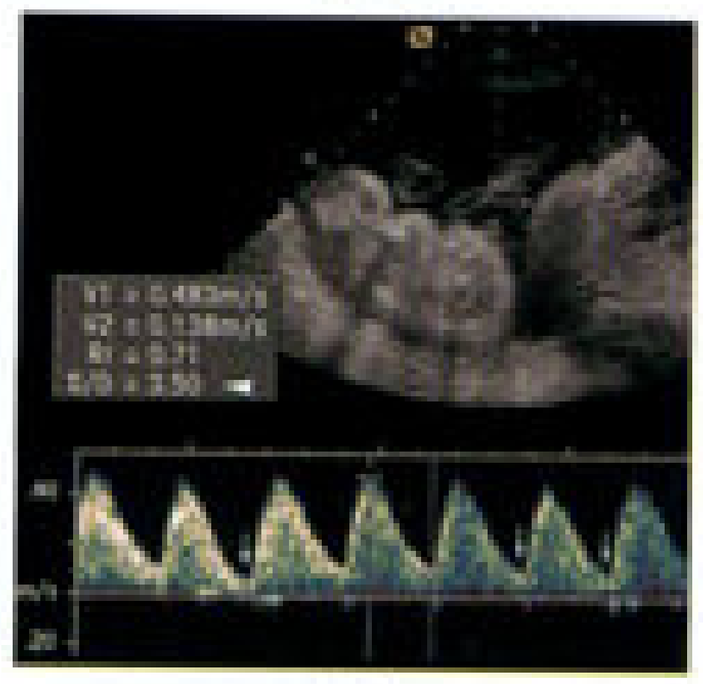

d

e

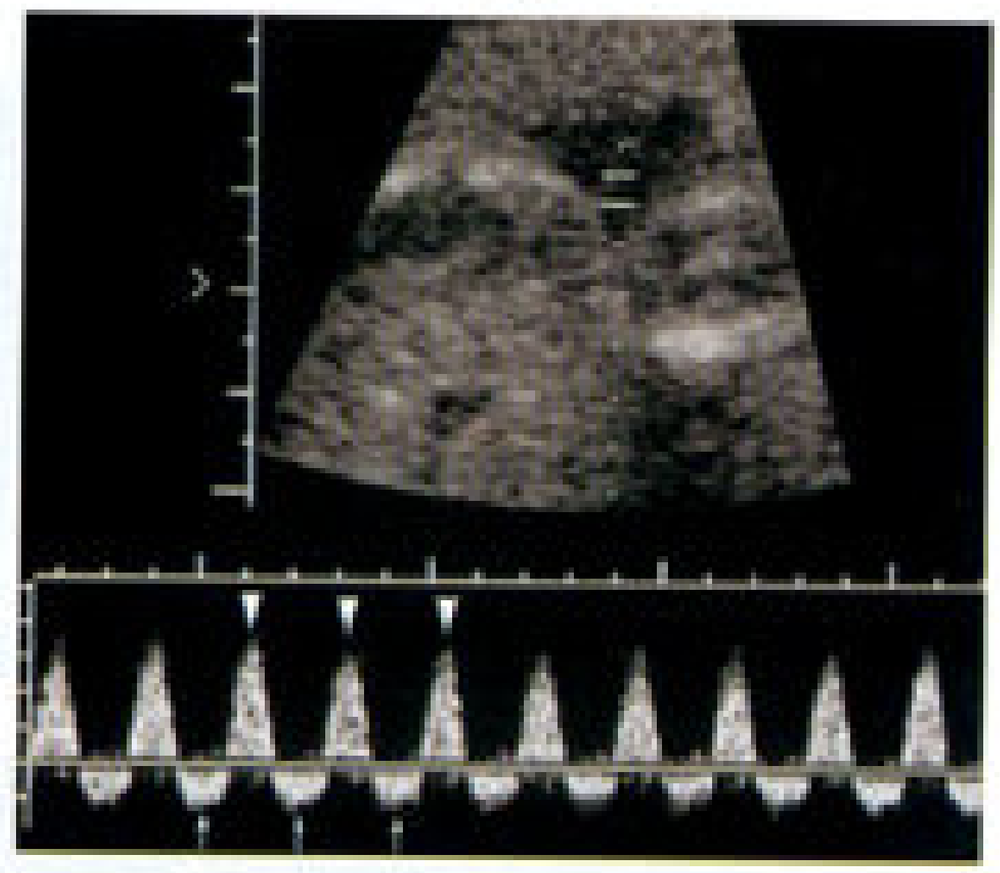

f

Hình 16.24.

c. Thai 28 tuần, S/D ≤ 4.

d. Thai 35 tuần, Doppler động mạch rốn, có S/D=3,5 --> Thai chậm tăng trưởng trong tử cung.

e. Thai tam cá nguyệt III có EDV=0 --> Thai chậm tăng trưởng nghiêm trọng trong tử cung.

f. Thai tam cá nguyệt III có EDV âm --> Thai chậm tăng trưởng nghiêm trọng trong tử cung.

1.3. Khảo sát động mạch não giữa

Với Doppler màu, đa giác Willis dễ thấy ở lát cắt ngang nền sọ thai nhi. động mạch não giữa chạy dọc theo bờ xương bướm (hình 16.25a và 16.25b).

Phổ Doppler động mạch não giữa ở thai nhi 28-32 tuần có PSV cao và EDV thấp. PI = S-D/mean > 1,45. Thai đủ tháng PI = 1. PI có ý nghĩa bệnh lý khi < 1.

Như vậy điều đáng lưu ý là khác với người lớn, *ở thai nhi, bình thường trở kháng của động mạch não khá cao* (hình 16.25c và 16.25d). Khi tình trạng thiếu Oxy não xảy ra (ở thai chậm phát triển trong tử cung), tuần hoàn não sẽ thay đổi bằng cách giảm trở kháng để tăng dòng chảy trong thì tâm trương (hình 16.25e). Ta gọi đó là *sự tái phân phối tuần hoàn não (cerebral blood flow redistribution).*

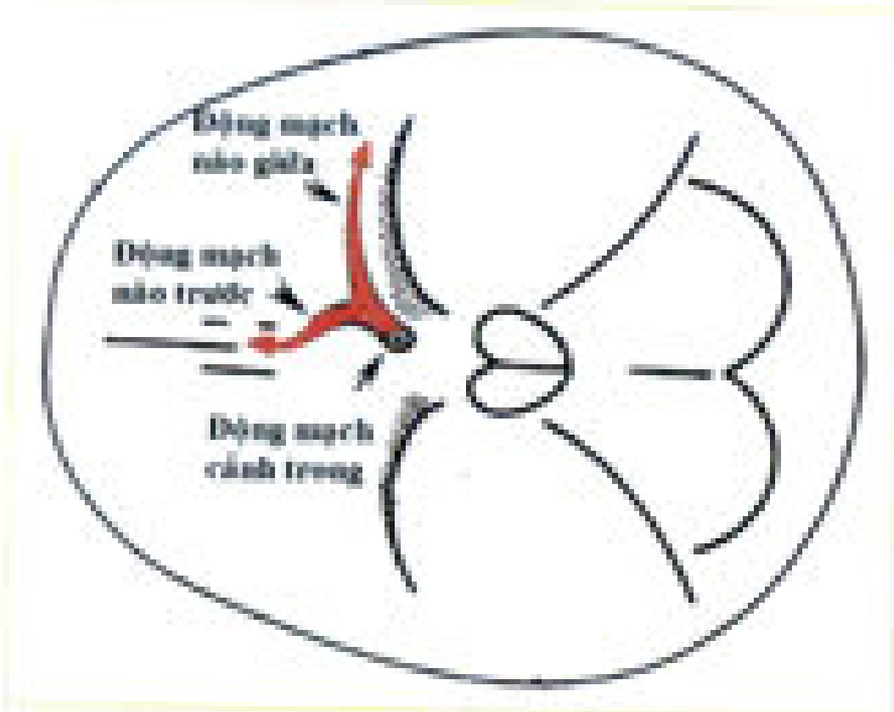

a

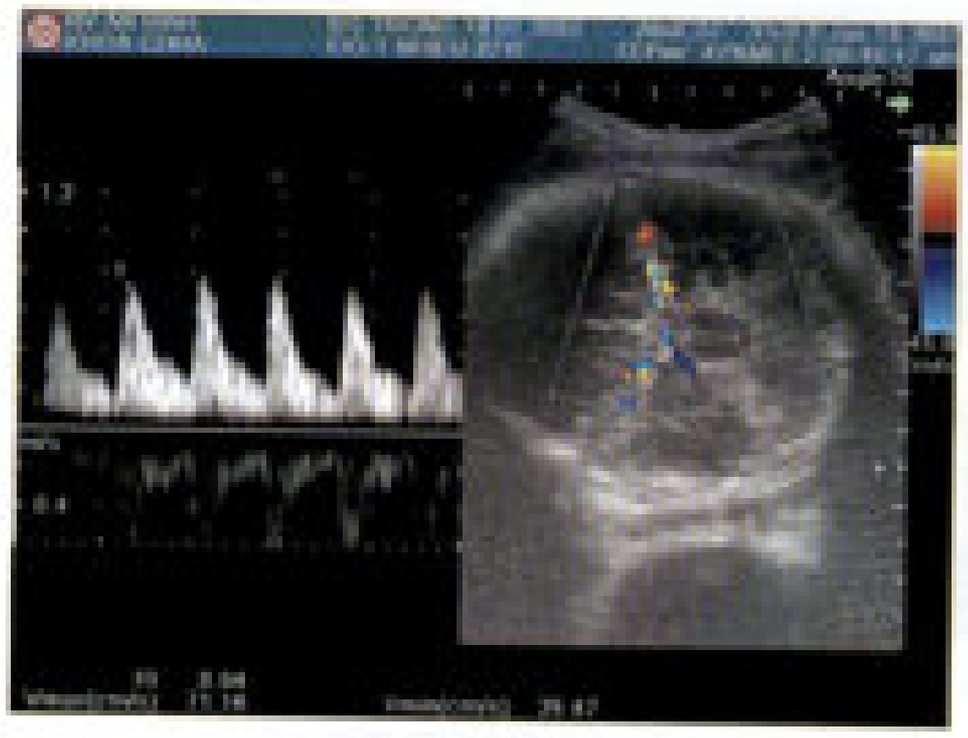

b

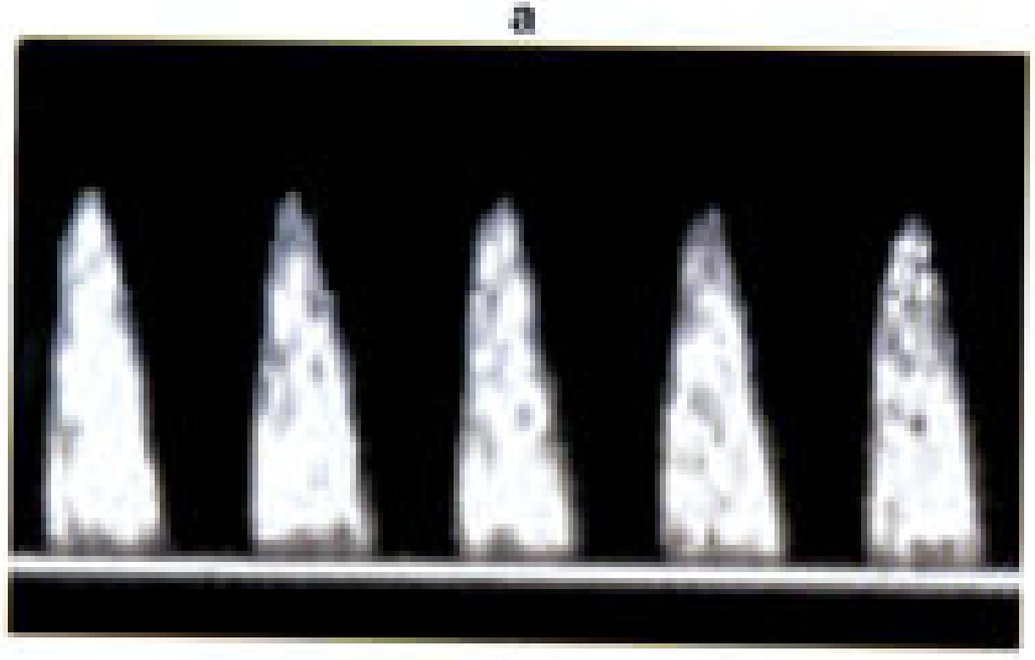

c

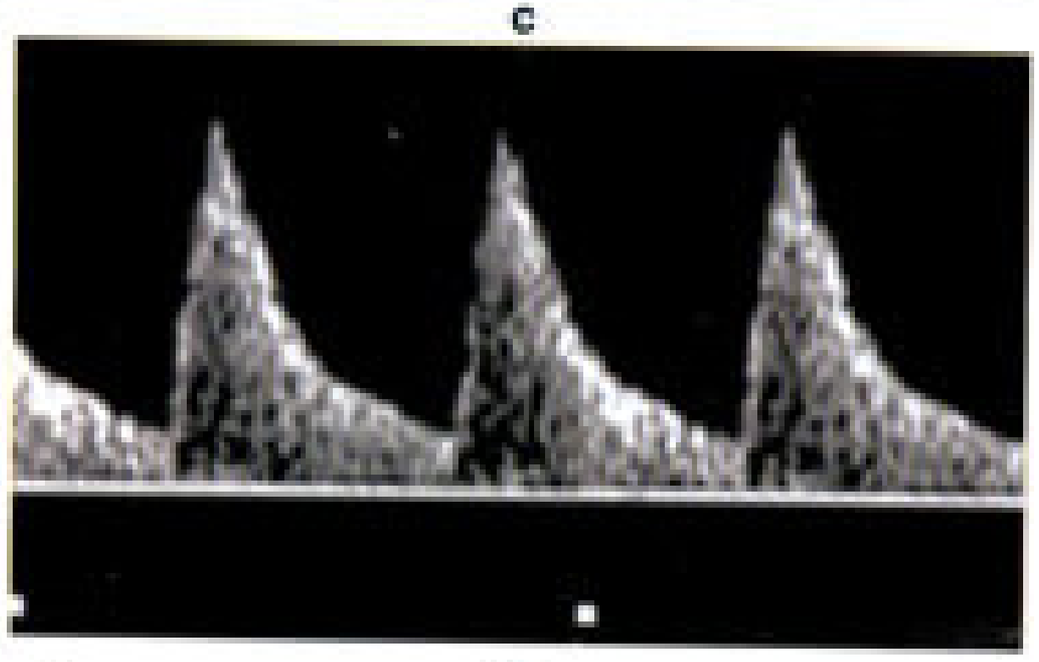

d

e

Hình 16.25.

c. Phổ Doppler động mạch não giữa bình thường ở tam cá nguyệt I.

d. Phổ Doppler động mạch não giữa bình thường ở tam cá nguyệt II và III

e. Thai 28 tuần, chậm tăng trưởng nghiêm trọng: tái phân phối tuần hoàn não.

TỶ SỐ RI GIỮA ĐỘNG MẠCH NÃO GIỮA VÀ ĐỘNG MẠCH RỐN

- Bình thường, EDV ở động mạch não giữa luôn luôn thấp hơn EDV ở động mạch rốn ở bất kỳ tuổi thai nào. *Vì thế chỉ số kháng (RI) của động mạch não giữa (cerebral RI) luôn cao hơn động mạch rốn (umbilical RI):*

CRI/URI > 1,1 (hình 16.26a)

- Gọi là tái phân phối tuần hoàn thai nhi (fetal flow redistribution) khi:

CRI/URI < 1,1 (hình 16.26b)

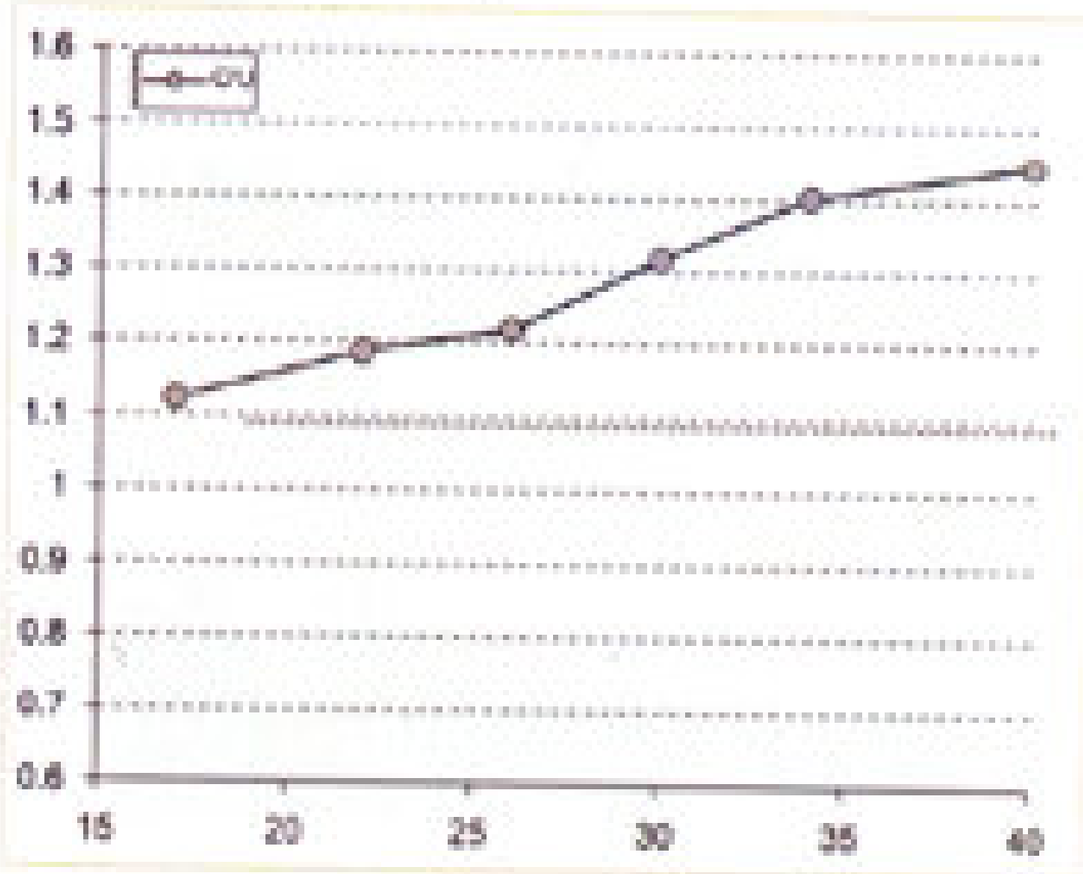

a

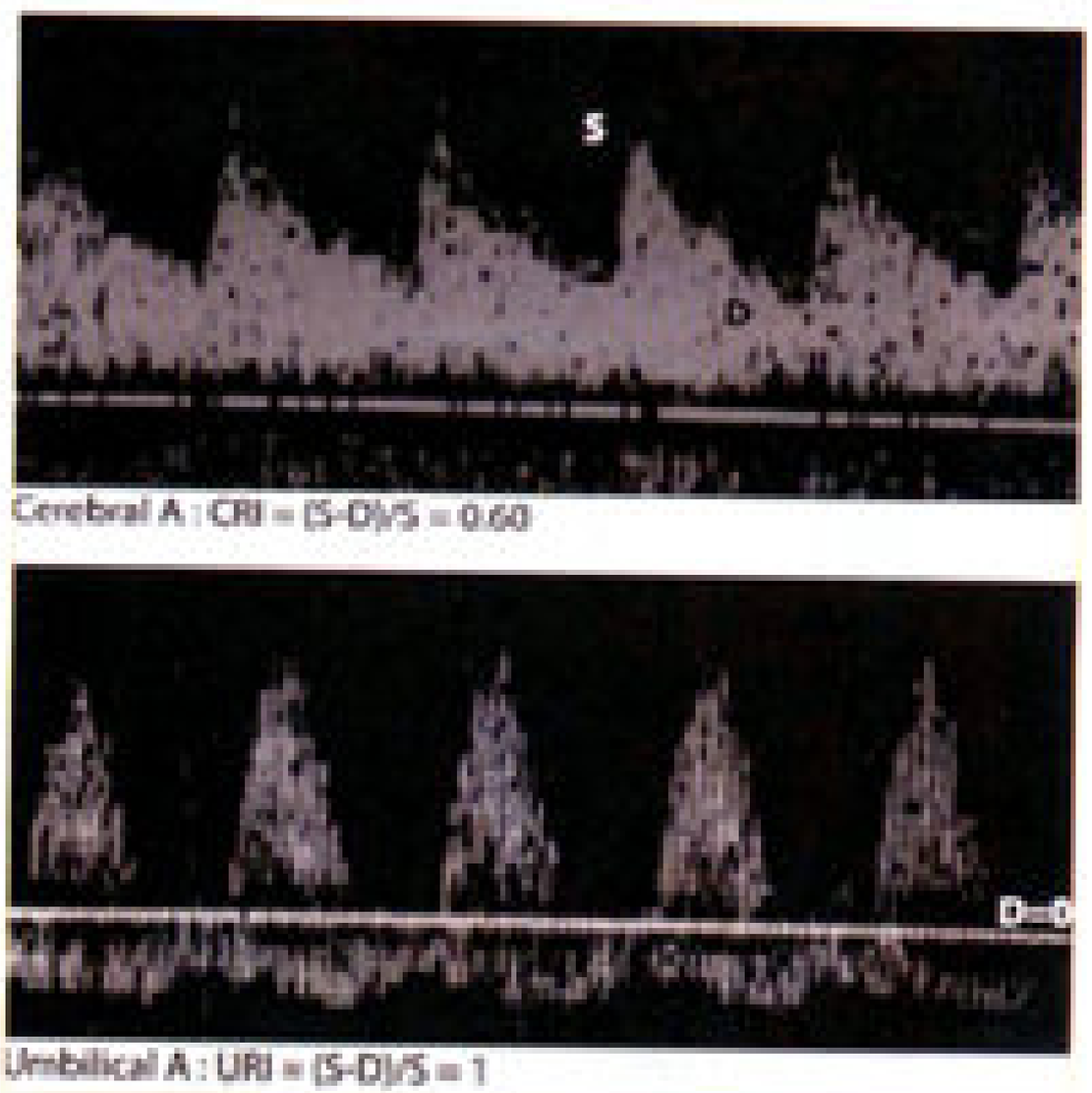

b

Hình 16.26.

a. Kế từ tam cá nguyệt II, CRI/URI luôn luôn > 1,1.

b. Thai 35 tuần, CRI/URI = 0,60 → thai chậm tăng trưởng trong tử cung.

1.4. Khảo sát ống tĩnh mạch

Ống tĩnh mạch đóng vai trò rất quan trọng đối với thai nhi. Qua ống tĩnh mạch máu giàu oxy được đi tắt qua gan, qua lỗ bầu dục, xuống thất trái, để từ đó cung cấp máu trực tiếp cho não thai nhi.

Sau khi dùng Doppler màu để xác định ống tĩnh mạch, ta dùng Doppler xung để đo phổ ở lát cắt dọc cạnh giữa phải (hình 16.27a) hoặc ở lát cắt ngang bụng.

Phổ Doppler ống tĩnh mạch bao gồm 3 pha (hình 16.27b và 16.27c):

- S: tâm thu thất, đồng thời ống tĩnh mạch co bóp để máu qua lỗ bầu dục.
- D: tâm trương thất, van 3 lá mở tạo áp lực âm, hút máu về tim.
- a: nhĩ phải co bóp cuối tâm trương tạo phổ đảo ngược.
- Bình thường, S # 50-60cm/s, a > 0.

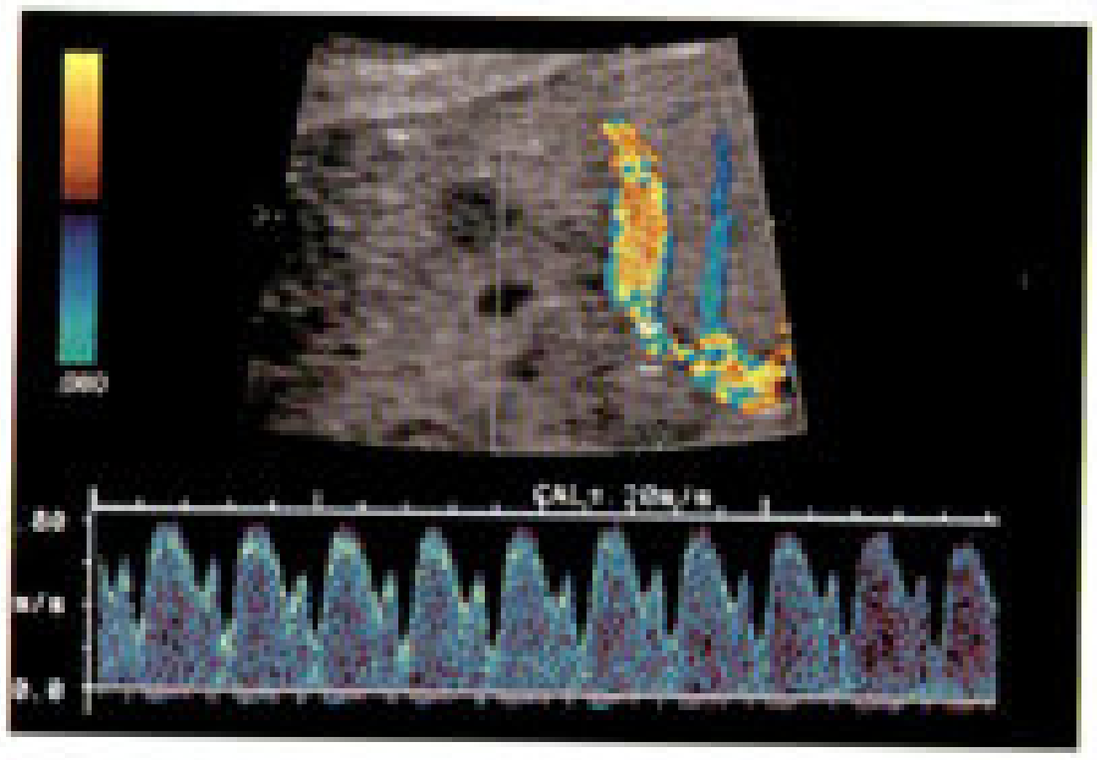

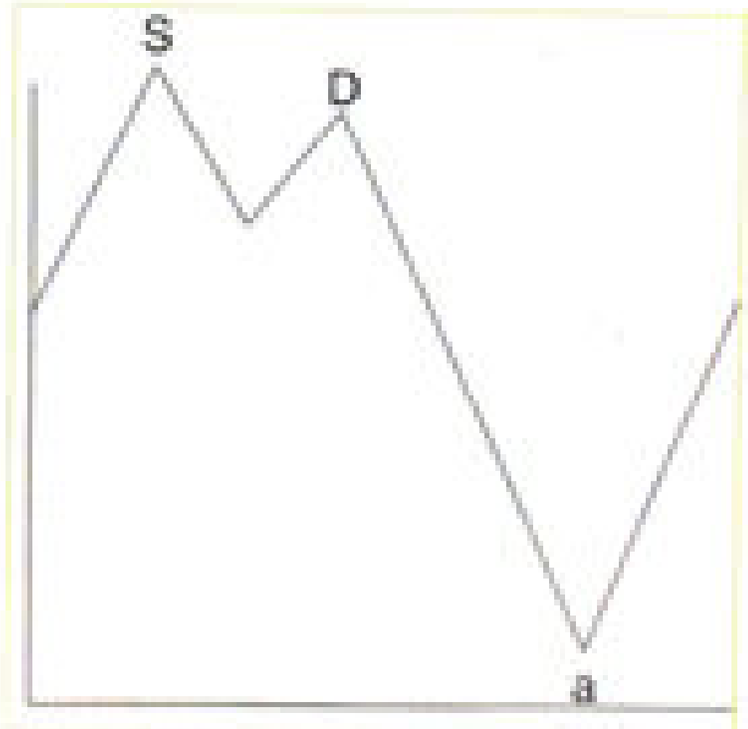

a

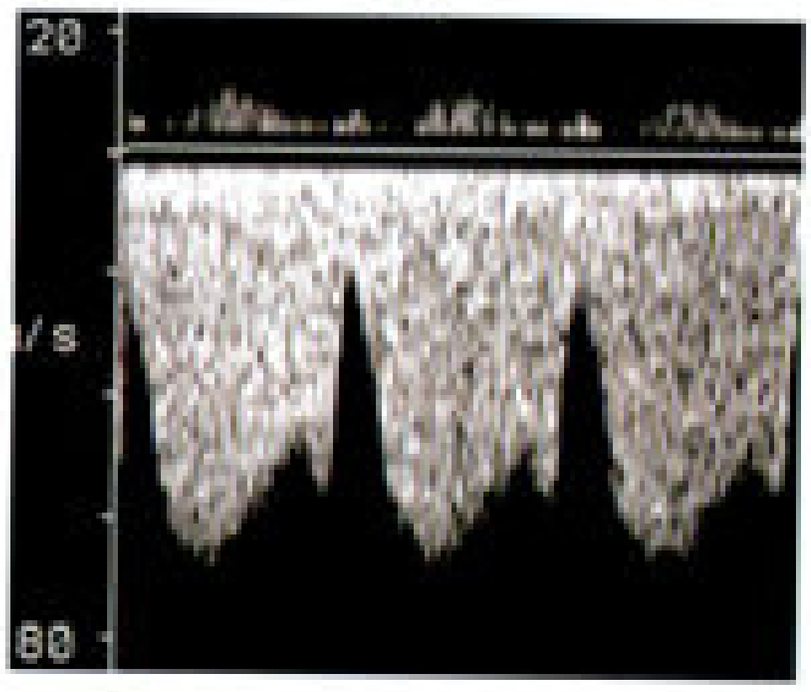

b



Absent A

c

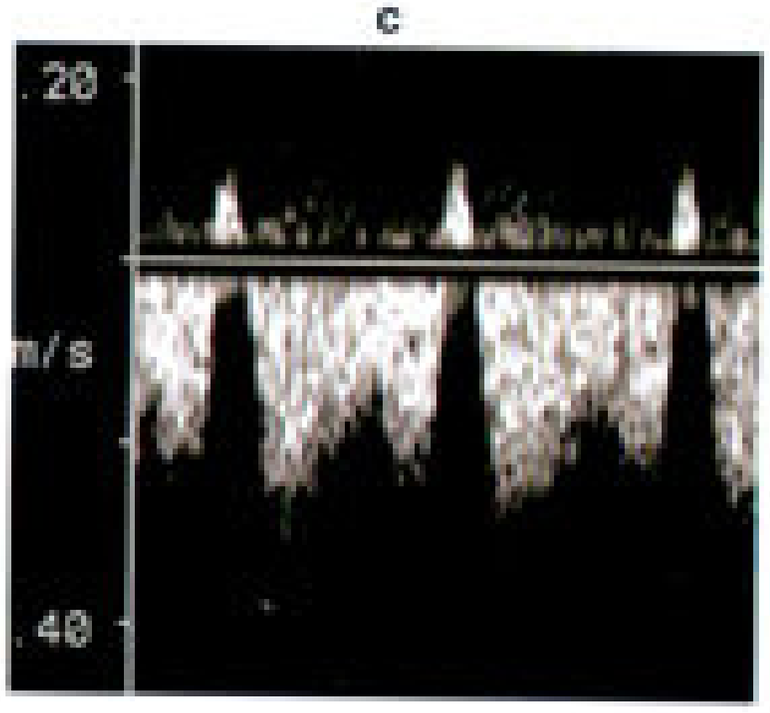

Reversed A

d



f

Thai tam cá nguyệt III, sóng a âm → thai chậm tăng trưởng trong tử cung.

Hình 16.27.

Doppler ống tĩnh mạch bất thường khi: a = 0 (hình 16.27d) ***hoặc âm*** (hình 16.27e) (nói lên sự chênh lệch áp suất cao ở nhĩ phải).

- *Tam cá nguyệt I:* Doppler ống tĩnh mạch bất thường gặp ở thai nhi bất thường nhiễm sắc thể hoặc thai nhi có dị tật tim (Doppler ống tĩnh mạch bất thường gặp ở 5% thai nhi có nhiễm sắc thể bình thường, và gặp ở 80% thai nhi Trisomy 21).
- *Tam cá nguyệt II & III:* Doppler ống tĩnh mạch bất thường gặp ở thai chậm phát triển trong tử cung (IUGR) (hình 16.27f) hoặc thai có dị tật tim.

2. KHẢO SÁT BỆNH LÝ THAI NHI

Doppler có thể đánh giá một số bệnh lý ở thai nhi, nó có thể khảo sát tốt từ biến chứng song thai thiếu tim (acardiac twinning) cho đến bệnh lý ở hệ thần kinh trung ương (bất sản thể chai, nang màng nhện, phình tĩnh mạch Galen, u quái vùng cụt), vùng mặt cổ (hở hàm ếch), vùng ngực (thoát vị hoành, phổi thừa), vùng bụng (thoát vị rốn, tật hở thành bụng) và hệ niệu (bất sản thận)...

2.1. Song thai thiếu tim (Acardiac Twinning)

Biến chứng hiếm gặp của song thai MC (monochorionic-một màng đệm), xảy ra do sự thông nối *lớn* động-động mạch và tĩnh-tĩnh mạch trong bánh nhau chung. Còn gọi là tình trạng đảo ngược động mạch song thai (Twin Reversed Arterial Perfusion Sequence-TRAP Sequence). Sự thông nối lớn gây nên mất cân bằng huyết động giữa hai thai, khiến cho hệ tim-mạch của một thai lấn át hệ tim-mạch của thai còn lại.

Thai mà hệ tim-mạch lấn át gọi là thai bơm (pump twin), và thai còn lại tim thường không phát triển gọi là thai thiếu tim (acardiac twin) (hình 16.28a). Tim của thai bơm (pump twin) đẩy máu qua các động mạch rốn về bánh nhau và qua thông nối động-động mạch để vào (các) động mạch rốn của thai thiếu tim (acardiac twin).

Như vậy dòng chảy của (các) động mạch rốn ở thai thiếu tim *bị đảo chiều* (hình 16.28b và 16.28c). Thai thiếu tim nhận oxy và dưỡng chất từ động mạch rốn. Máu đi qua cơ thể thai thiếu tim và trở về qua tĩnh mạch rốn để vào bánh nhau, nơi mà qua thông nối tĩnh-tĩnh mạch để trở về thai bơm. Ở thai thiếu tim, dây rốn thường chỉ có hai mạch máu (một động mạch và một tĩnh mạch).

Vì thai thiếu tim nhận máu *nghèo oxy* qua (các) động mạch rốn nên nửa dưới cơ thể được nuôi dưỡng tương đối bởi phần xa động mạch chủ bụng và các động mạch chậu, trong khi nửa trên cơ thể và đầu nhận máu nuôi hầu như *không còn oxy* (sau khi đã nuôi phần dưới cơ thể của thai thiếu tim) cho nên kém phát triển hoặc bất sản. Tuy vậy, thai thiếu tim thường vẫn tiếp tục phát triển suốt thai kỳ.

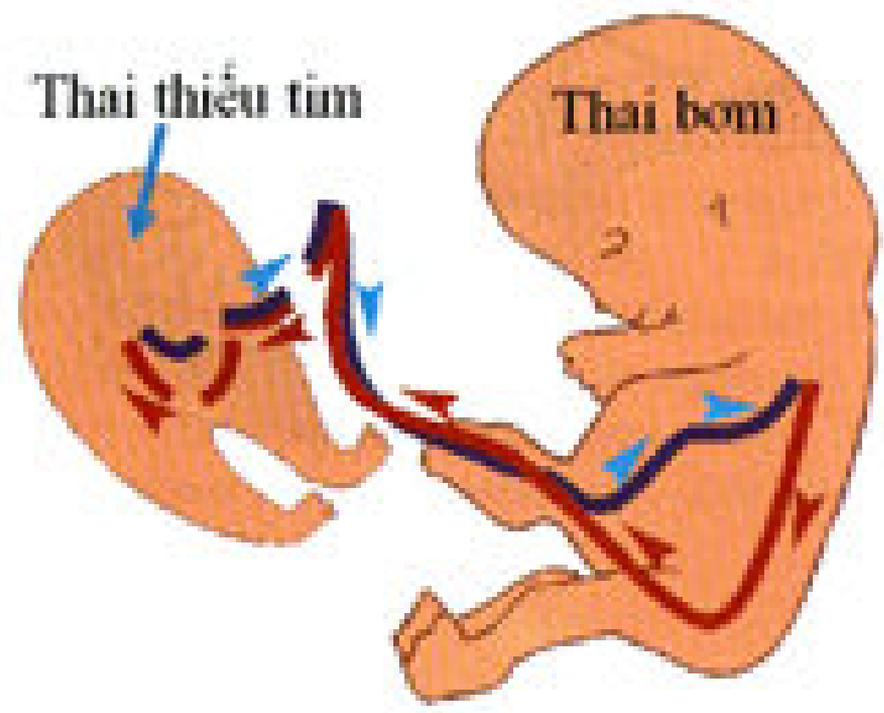

a

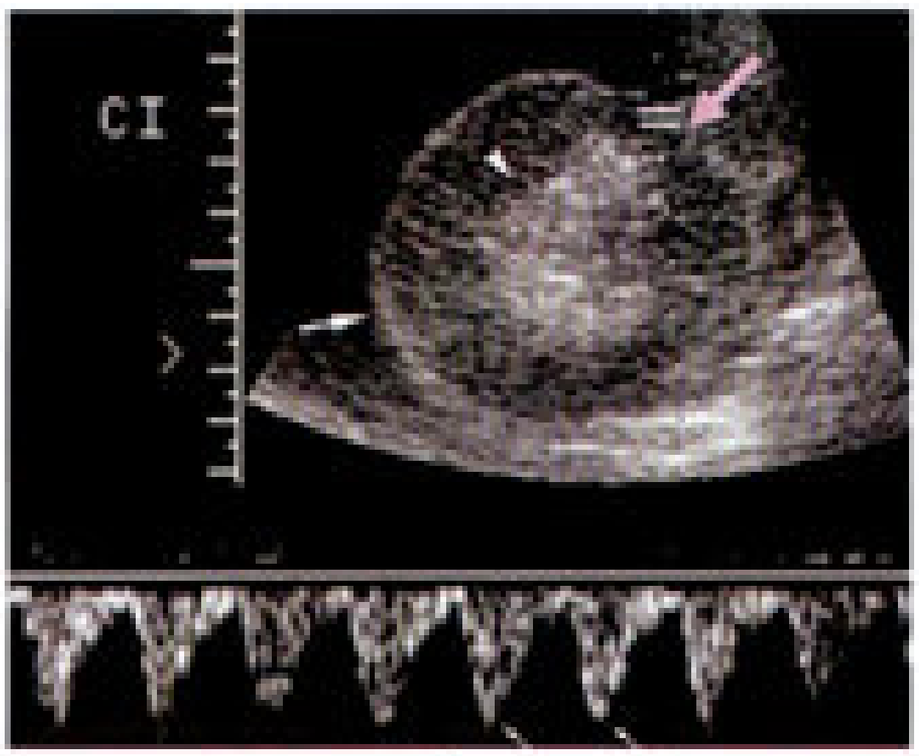

b

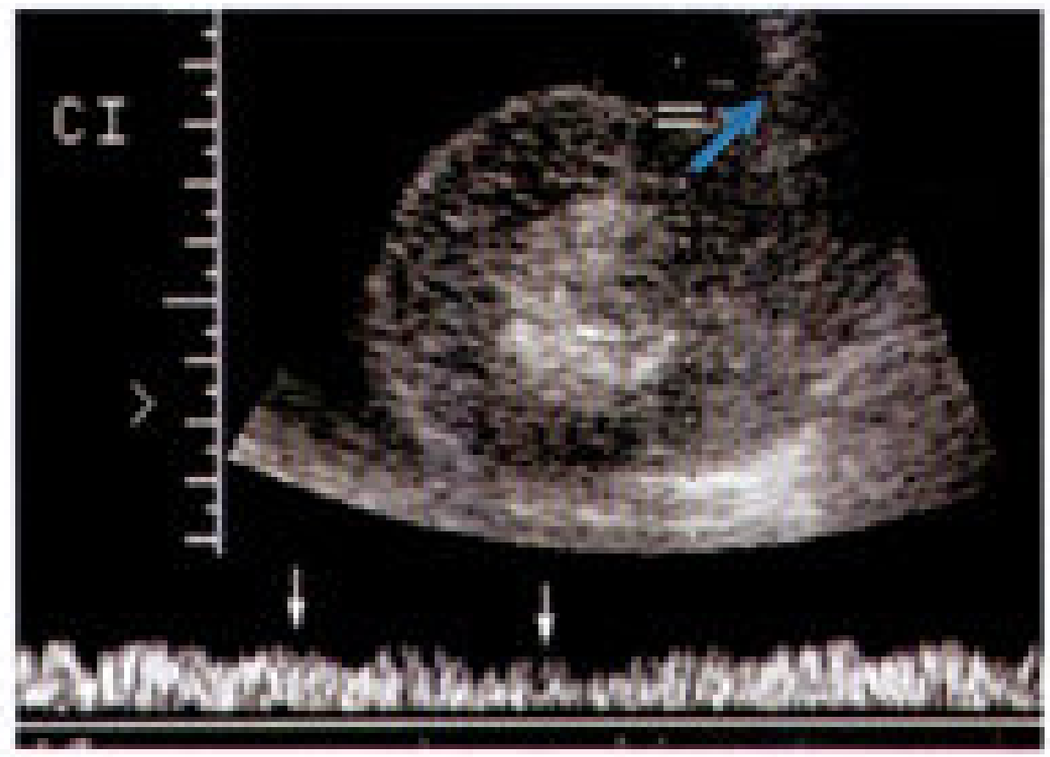

c

Hình 16.28.

b. Phổ Doppler động mạch rốn đi vào thai không tim. *c. Phổ Doppler tĩnh mạch rốn đi ra khỏi thai không tim.*

2.2. Bất sản thể chai (Agenesis of the Corpus Callosum)

Thể chai (hình 16.29a, 16.29b và 16.29c) là một dải mô thần kinh giúp liên kết hai bán cầu đại não. Bất sản thể chai có thể hoàn toàn hoặc không hoàn toàn. Do phần trước của thể chai hình thành trước, cho nên trong bất sản không hoàn toàn, ta sẽ không thấy phần sau của thể chai. Dị tật này hay kết hợp với những bất thường trong và ngoài não.

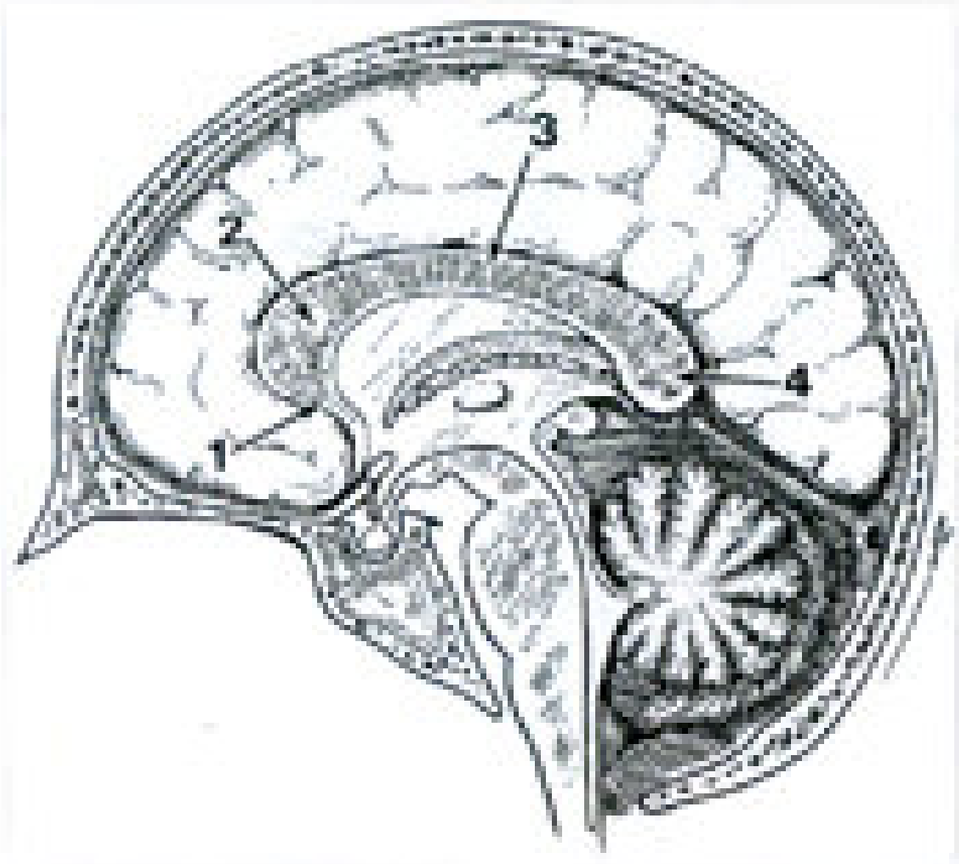

a

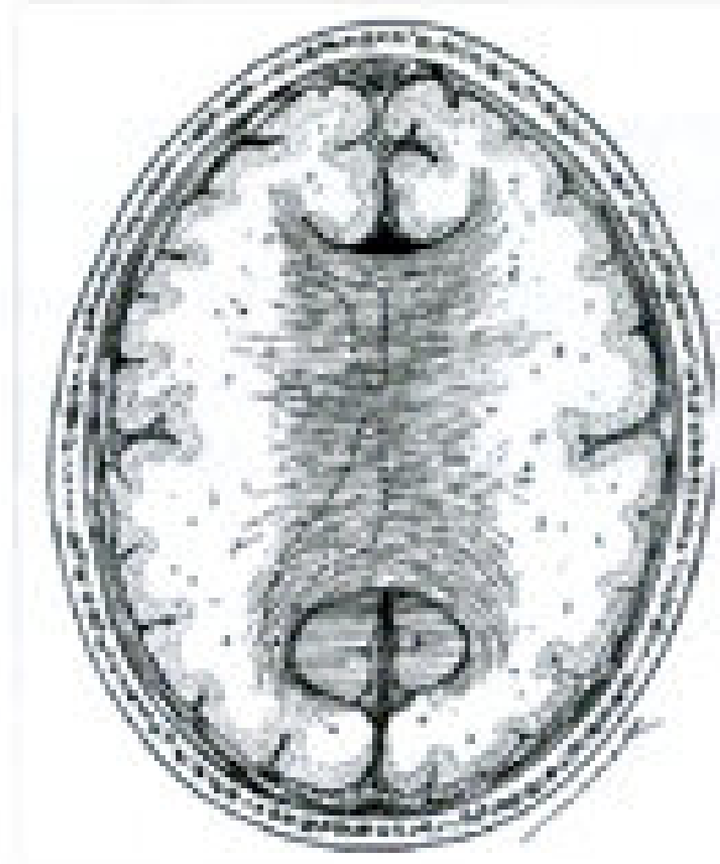

b

Hình 16.29:

a. 1. Mỏ (rostrum), 2. Gối (genu), 3. Thân (body), 4. Lồi (splenium).

b. Các bó sợi của thể chai chạy từ vùng bán bầu dục bên này qua bên kia.

c

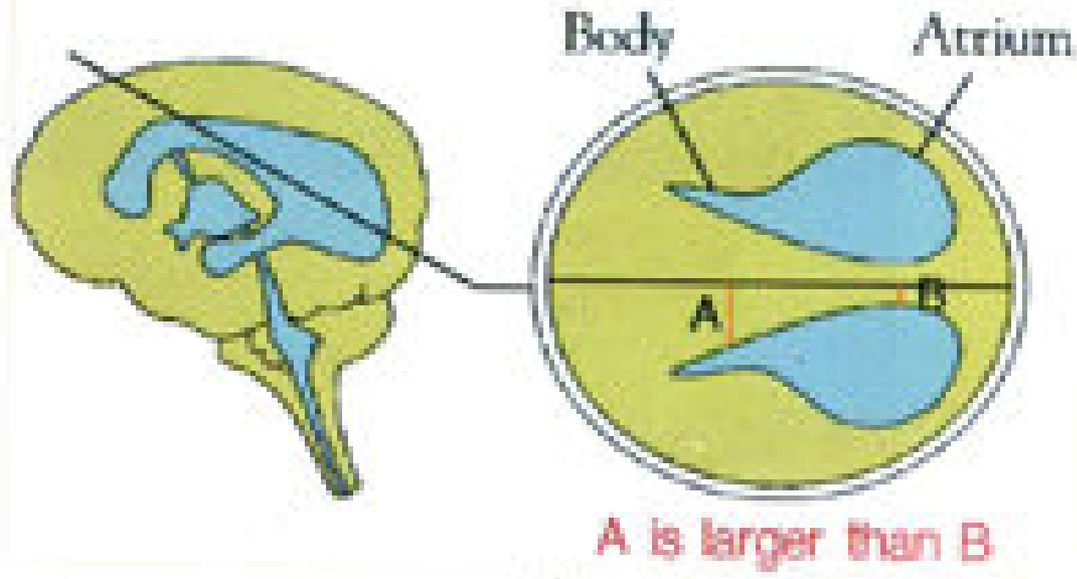

d

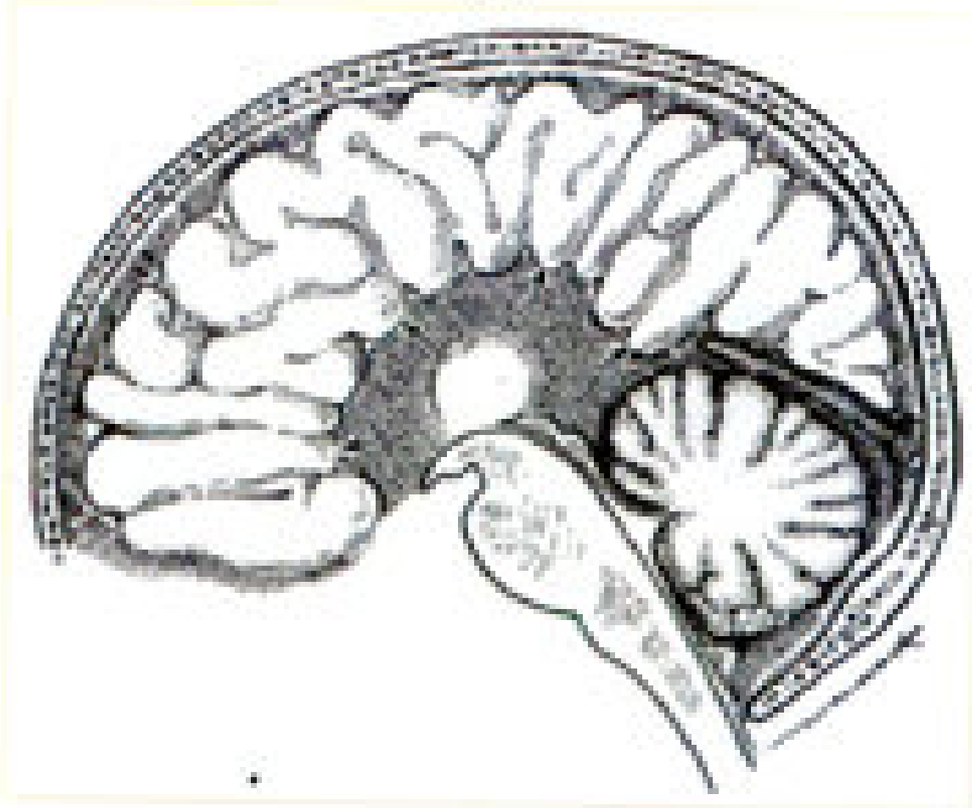

e

f

g

c. Hình ảnh siêu âm bình thường của thể chai (CSP: vách trong suốt).

f. 1. Động mạch não trước (cérébrale antérieure). 2. Động mạch mép chai (calloso-marginale). 3. Động mạch quanh thể chai (péricalleuse) → Thể chai bình thường.

g. 1. Động mạch não trước (cérébrale antérieure). 2. Động mạch mép chai (calloso-marginale). Không thấy động mạch quanh thể chai (péricalleuse). Dấu hiệu tia nắng mặt trời → Bất sản thể chai.

BẤT SẢN THỂ CHAI (AGENESIS OF THE CORPUS CALLOSUM)

- **Cắt ngang:** Sừng trán rất hẹp, sừng chẩm dãn rộng (colpocephaly, tear drop appearance) (hình 16.29d).
- **Cắt dọc giữa**: Dấu hiệu tia nắng mặt trời (sunburst sign) do các rãnh não trên não thất III tạo thành (hình 16.29e).
- **Doppler:** Không thấy động mạch quanh thể chai (hình 16.29f và 16.29g).

2.3. Nang màng nhện (Arachnoid Cyst)

Nang hình thành trong các lớp của màng nhện. Thường thấy ở đường giữa, nhưng cũng có thể có ở bất cứ nơi nào trong vòm sọ. Nang ở rãnh liên bán cầu đại não có thể kết hợp với bất sản thể chai (corpus callosum). Nếu nang ở hố sau có thể chèn ép cống Sylvius gây não úng thủy. Nang ở đường giữa cần dùng Doppler màu để phân biệt với phình tĩnh mạch Galen (hình 16.30a và 16.30b).

a

b

Hình 16.30.

a. Cấu trúc nang ở đường giữa *b. Không có phổ màu → nang màng nhện*

2.4. Phình tĩnh mạch Galen (Vein of Galen Aneurysm)

.Phình tĩnh mạch Galen là một dị dạng mạch máu não dẫn tới tăng dòng chảy ở tĩnh mạch Galen. Dị dạng điển hình được cung cấp bằng nhiều động mạch não. Do thông nối động tĩnh mạch, lưu lượng máu về nhiều khiến tĩnh mạch Galen bị dãn ra. Sự tăng quá mức lưu lượng ở tĩnh mạch Galen có thể gây suy tim và phù thai.

PHÌNH TĨNH MẠCH GALEN

- Cấu trúc nang ở đường giữa.
  + Không chèn ép các cấu trúc xung quanh.
  + Thường có bờ không đều.
- Doppler:
  + Dòng cuộn xoáy (turbulent flow).
  + Có thể thấy mạch máu đến (feeding) và đi (draining) khỏi túi phình.
- Suy tim thai (±).
- Phù thai (hydrops) (±).
- Chẩn đoán phân biệt với nang màng nhện (dùng Doppler) (hình 16.31a và 16.31b).

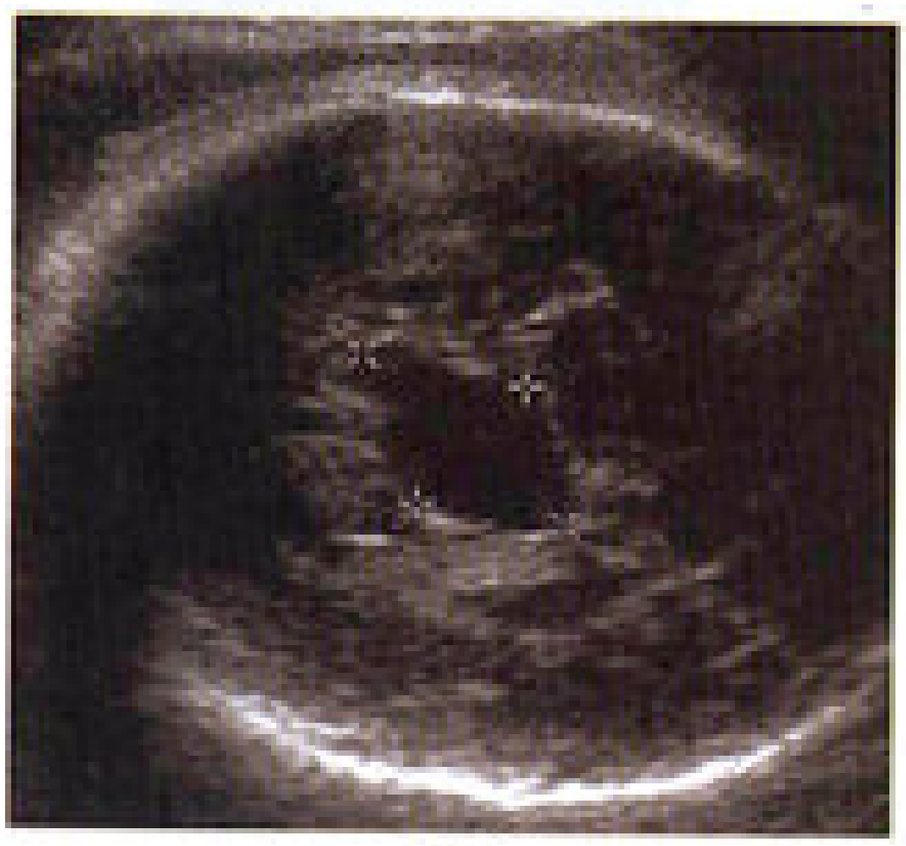

a

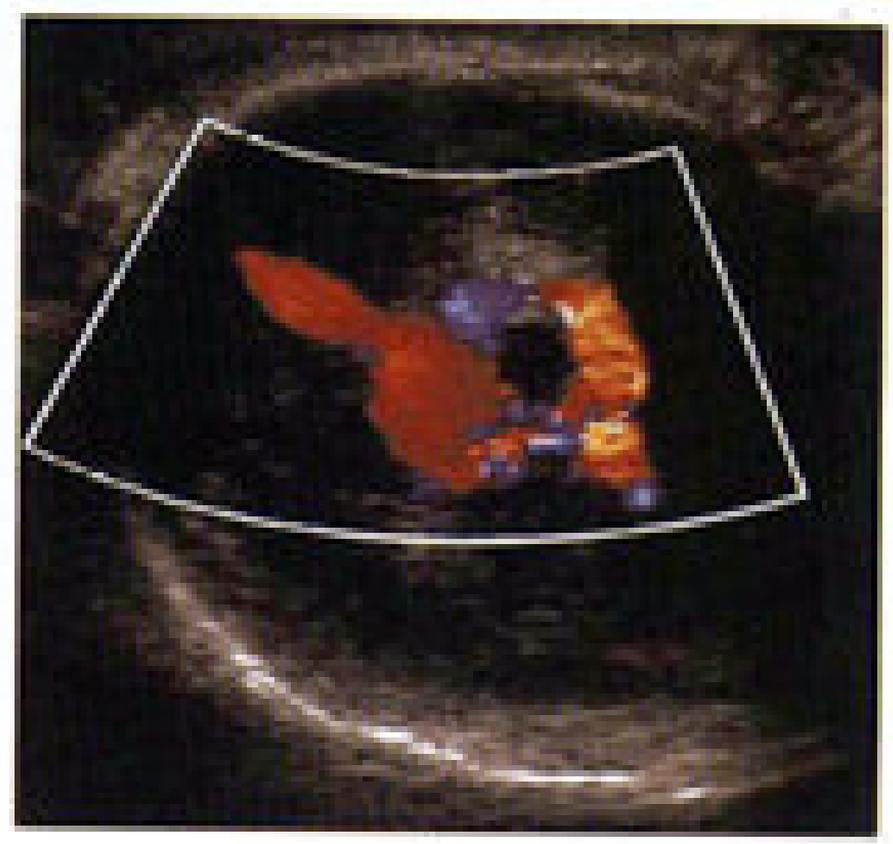

b

Hình 16.31.

a. Cấu trúc nang ở đường giữa

b. Có phổ màu → Phình tĩnh mạch Galen

2.5. U quái vùng cùng-cụt (Sacrococcygeal Teratoma)

U tế bào mầm (germ-cell tumor) xuất phát ở vùng cùng cụt với tỷ lệ Nữ/Nam = 4/1. U có thể phát triển ra ngoài và/hoặc vào trong khung chậu. Nếu phát triển vào trong có thể xâm lấn làm tắc hệ niệu gây thận trướng nước. U phát triển ra ngoài phá hủy xương cùng-cụt, xương chậu. Các dây thần kinh cũng có thể tổn thương gây chứng bàng quang thần kinh và liệt chi dưới. Loại u này *rất giàu mạch máu* (hình 16.32a, 16.32b, 16.32c và 16.32d) và phát triển rất nhanh. Thai dễ nguy cơ suy tim do tăng cung lượng và phù thai. U lồi ra ngoài có tiên lượng tốt hơn u lấn vào trong.

a

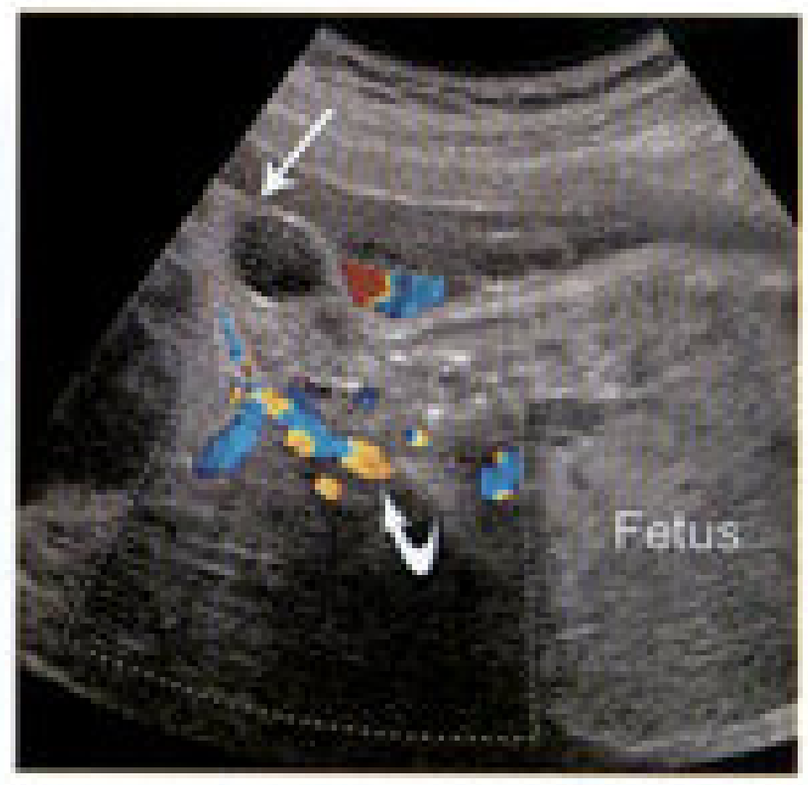

b

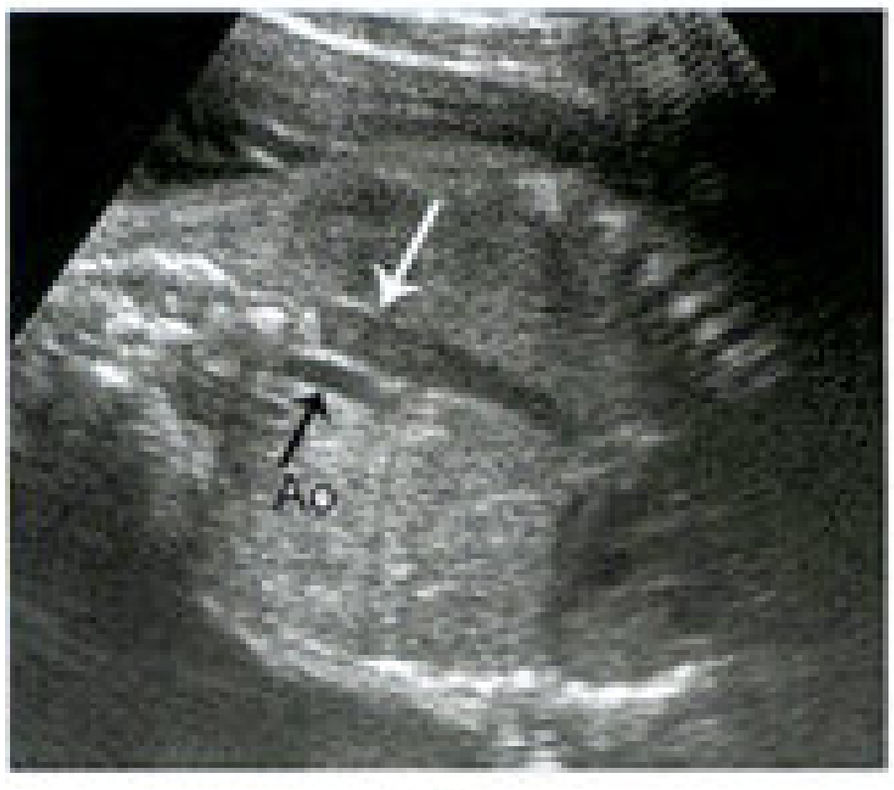

c

d

Hình 16.32.

a. Cắt dọc giữa : U lớn cùng-cụt, thành phần hỗn hợp
b. Cắt dọc giữa : Mạch máu nuôi (mũi tên cong).
c. Mặt cắt vành : tĩnh mạch chủ dưới (mũi tên trắng) dãn lớn → Suy tim.
d. Hình ảnh đại thể.

2.6. Sứt môi, hở hàm ếch (Cleft Lip, Cleft Palate)

Sứt môi và/hoặc hở hàm ếch một hoặc hai bên có thể kết hợp với một số hội chứng có thể liên quan đến bất thường nhiễm sắc thể *(20% ở thai nhi sứt môi, 50% ở thai nhi sứt môi-hở hàm ếch).*

Chẩn đoán sứt môi chủ yếu dựa mặt cắt vành (mặt cắt trán), trong khi chẩn đoán hở hàm ếch chủ yếu dựa vào mặt cắt ngang. Tuy vậy, người ta còn có thể dùng mặt cắt dọc (sagittal) với Doppler màu để chẩn đoán.

Bình thường, dòng nước ối vào mũi và miệng theo cử động hô hấp của thai nhi tạo thành hai dòng chảy song song với nhau (hình 16.33a), khi trẻ bị hở hàm ếch hai dòng chảy này sẽ hòa vào nhau qua chỗ khuyết của khẩu cái (hình 16.33b).

a

b

Hình 16.33.

a. Dòng nước đi qua mũi và qua miệng bình thường tạo thành hai dòng chảy song song với nhau. Các mũi tên chỉ khẩu cái cứng.

b. 1. mũi, 2. gờ ổ răng, 3. lưỡi, 4. môi dưới, 5. khoang hầu họng. Dòng nước đi qua mũi và miệng hòa vào nhau qua chỗ khuyết ở khẩu cái cứng → hở hàm ếch.

2.7. Thoát vị hoành (Diaphragmatic Hernia)

Thoát vị hoành là sự thoát lên trên lồng ngực của các cấu trúc ở trong ổ bụng qua một chỗ mở ở vòm hoành, do thất bại trong việc đóng kênh màng phổi-màng bụng (pleuro-peritoneal canal) vào tuần thứ 9-10 của thai kỳ.

Thoát vị nếu ở phía trước thì qua lỗ *Morgagni* và phía sau thì qua lỗ *Bochdalek*, cũng có thể thoát vị qua khe thực quản. Thoát vị bên phải chiếm 20%, *bên trái chiếm 80% (qua lỗ Bochdalek trái).*

Ở thoát vị hoành trái, thường chỉ có cấu trúc ống tiêu hóa thoát vị lên lồng ngực. Nếu có thoát vị gan vào lồng ngực thì tiên lượng trở nên rất xấu: khối hồi âm đồng nhất, liên tục với cấu trúc gan trong ổ bụng qua lỗ thoát vị. Điều này được chẩn đoán xác định bằng Doppler màu khi thấy được sự liên tục của mạch máu gan hoặc mạch máu gan có hướng đi bất thường (hình 16.34a và 16.34b).

Thoát vị hoành phải, phần do ít gặp (20%), phần do gan và phổi đều có hồi âm đồng nhất nên dễ bỏ sót. Nếu ta thấy tim bị đẩy qua trái thì đó là dấu hiệu chỉ điểm bất thường trong lồng ngực. Dùng Doppler màu để chẩn đoán xác định dựa vào cấu trúc mạch máu gan (hình 16.34c và 16.34d).

a

b

c

d

Hình 16.34.

a. Mặt cắt ngang cho thấy thoát vị dạ dày (ST), ruột (BO) và gan (LI) vào lồng ngực trái, đẩy tim qua phải (mũi tên).

*b. Mặt cắt dọc với Doppler màu cho thấy dạ dày (ST) trong lồng ngực, thùy trái gan (LLL) trong lồng ngực với mạch máu từ phần gan trong ổ bụng (các *) đi vào ngực (các đầu mũi tên).*

c. Cắt dọc ngực phải: gan thoát vị vào trong lồng ngực ở phía sau (1).

d. Siêu âm màu: tĩnh mạch cửa (7) đi lên trên phần gan thoát vị.

2.8. Phổi thừa (Pulmonary Sequestration)

Phổi thừa được mô tả lần đầu tiên bởi REKTORZIK vào năm 1861,và chiếm khoảng 6% trên tổng số những bất thường bẩm sinh tại phổi. Đặc tính (hình 16.35a, 16.35b và 16.35c):

Là một thùy phổi không có chức năng hô hấp.

Không thông thương với hệ thống khí phế quản.

Được nuôi dưỡng bởi một động mạch của tuần hoàn hệ thống.

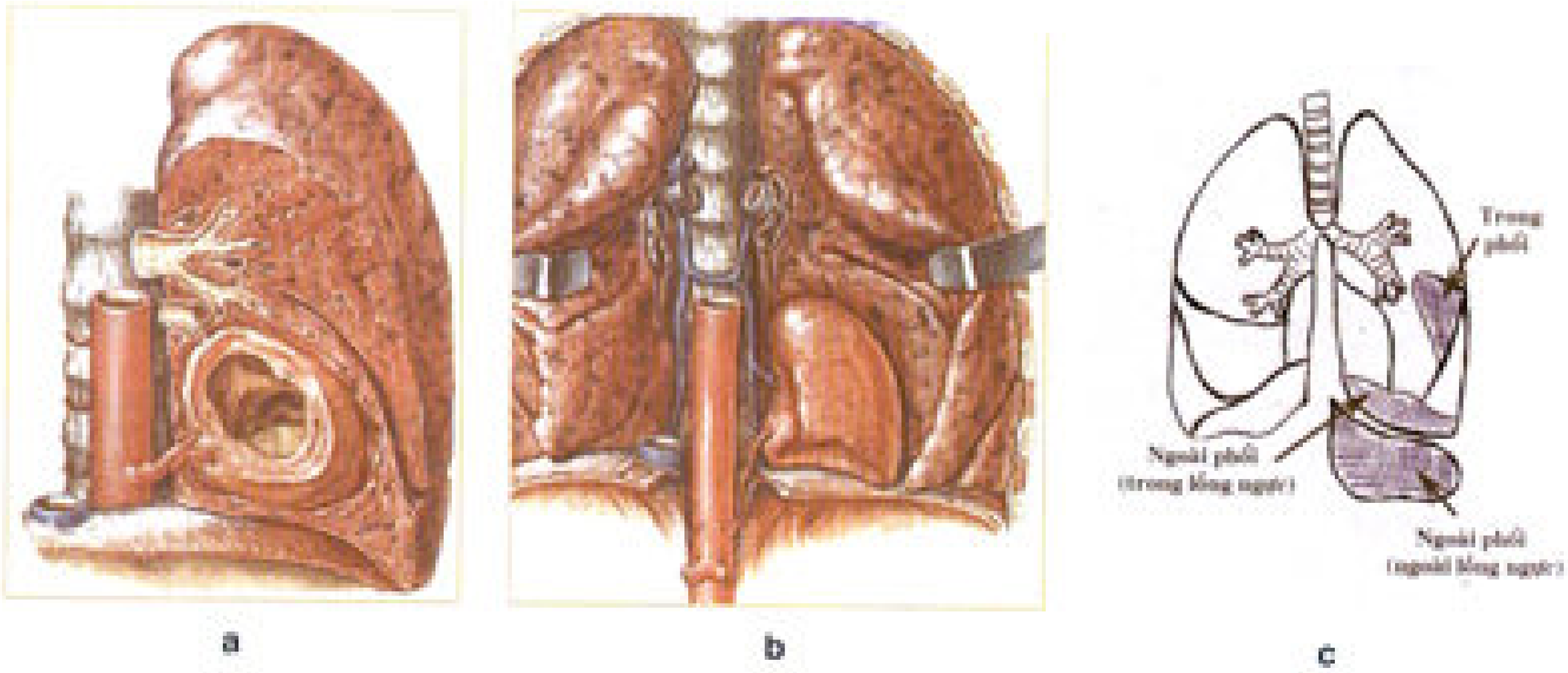

Hình 16.35.

a. Phổi thừa trong thùy (intralobar sequestration). b. Phổi thừa ngoài thùy (extralobar sequestration). c. Phổi thừa ngoài thùy, ngoài lồng ngực (extralobar extrathoracic sequestration).

PHỔI THỪA (PULMONARY SEQUESTRATION)

- Phổi thừa là một thùy hoặc một phân thùy phổi *được cung cấp máu bởi tuần hoàn hệ thống (systemic circulation)* (hình 16.36a, 16.36b và 16.36c).
- Phổi thừa thường thấy một bên, vị trí hay gặp nhất là thùy dưới phổi trái, nhưng cũng có thể thấy dưới vòm hoành trái.
- Phổi thừa thường có hồi âm dày đồng dạng, đôi khi dạng đa nang, lúc đó ta cần chẩn đoán phân biệt với dị dạng nang tuyến phổi (type III) (dựa vào Doppler màu) (hình 16.37a và 16.37b):
  + *Phổi thừa:* mạch máu nuôi xuất phát từ động mạch chủ.
  + *Dị dạng nang tuyến phổi:* mạch máu nuôi xuất phát từ động mạch phổi.

Hình 16.36. a-b. Vùng hồi âm dày đồng dạng ở đáy phổi phải.

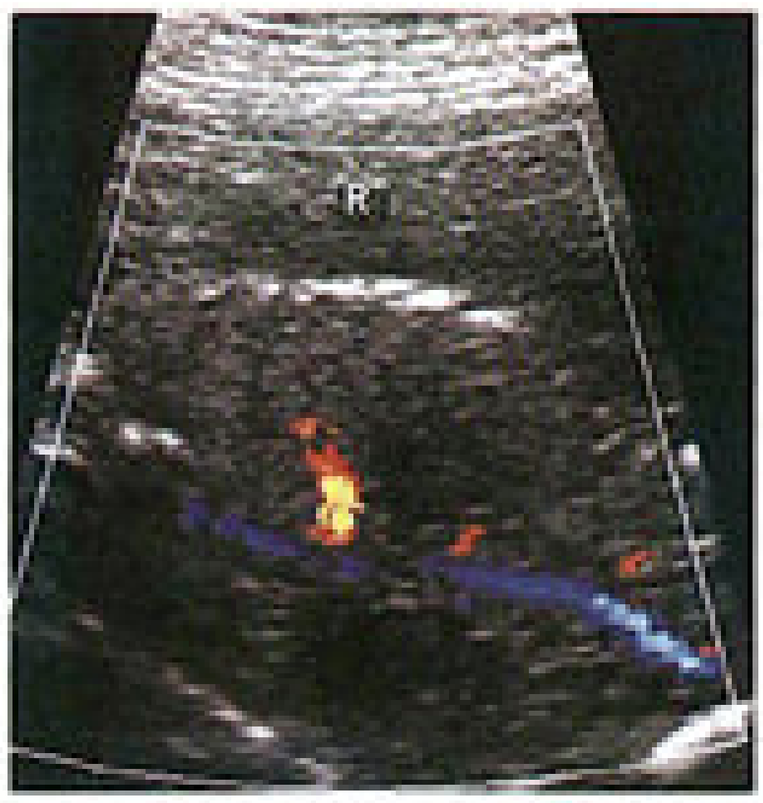

c

c. Vùng này được cung cấp máu nuôi từ động mạch chủ.

a

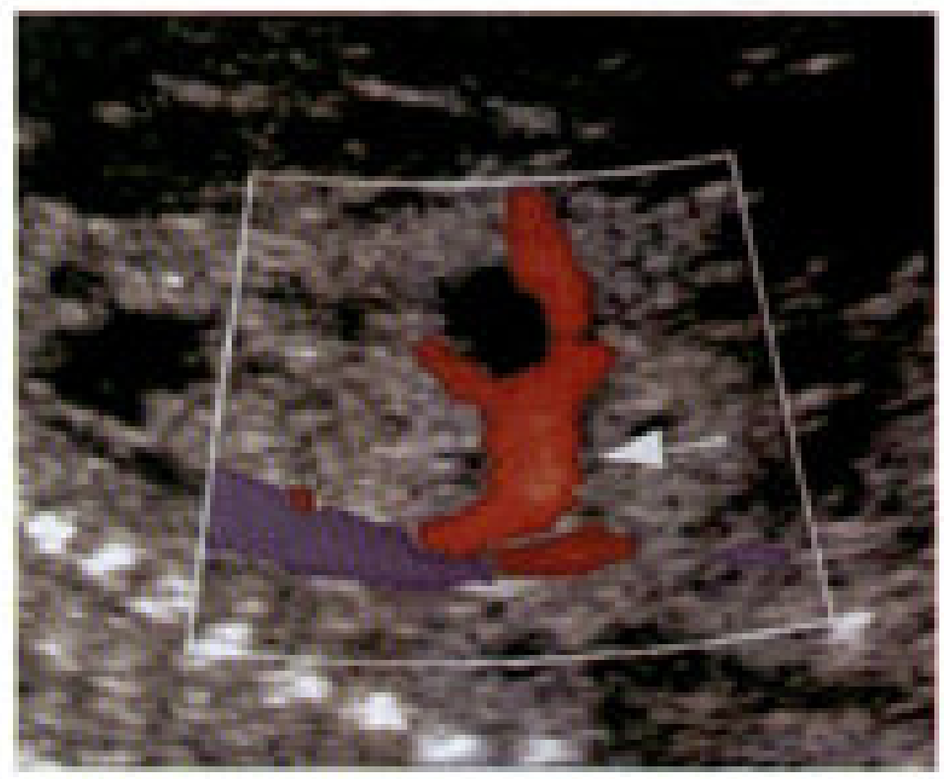

b

Hình 16.37.

a. Dị dạng nang tuyến phổi (type III) hay phổi thừa ?

b. Mạch máu nuôi xuất phát từ động mạch chủ → Phổi thừa

2.9. Thoát vị rốn (Omphalocele)

Thoát vị rốn là khuyết tật đường giữa, ở thành bụng trước, khiến cho các tạng đặc (thường là gan) và/hoặc các quai ruột chui vào dây rốn (hình 16.38). 80% các trường hợp, thoát vị rốn đi kèm với các dị tật bẩm sinh khác. 50% có bất thường ở tim. 40% có bất thường ở hệ tiêu hóa. 30% thoát vị rốn liên quan đến các bất thường nhiễm sắc thể: Trisomy 13, 18, 21, Monosomy X…

Hình 16.38.

THOÁT VỊ RỐN
(OMPHALOCELE)

- Túi thoát vị (omphalocele sac) là một khối tròn, bờ nhẵn lồi ra thành bụng trước.
- Trong túi chứa đựng gan và/hoặc các quai ruột.
- Mạch máu dây rốn đi xuyên qua khối thoát vị (hình 16.39).

Hình 16.39.

Hình 16.40.

2.10. Tật hở thành bụng (Gastroschisis)

Tật hở thành bụng là khuyết tật thành bụng trước, thường ở vị trí cạnh phải rốn, chỗ khuyết ở thành bụng khiến cho các cấu trúc trong ổ bụng (thường là ruột non) thoát vị vào trong khoang ối (hình 16.40). Khác với thoát vị rốn, dị tật này thường không kết hợp với các bất thường nhiễm sắc thể. Do vậy dị tật này có tiên lượng tốt hơn so với thoát vị rốn.

Dị tật này gặp chủ yếu ở thai phụ trẻ tuổi, nghiện hút. Người ta nghĩ rằng nguyên nhân của dị tật này là do thiếu máu động mạch rốn-mạc treo (omphalo-mesenteric artery). Tật hở thành bụng thường kết hợp với ruột xoay không hoàn chỉnh (malrotation), ruột không xoay (nonrotation).

TẬT HỞ THÀNH BỤNG
(GASTROSCHISIS)

- Khối lồi ra thành bụng trước, bờ không đều do không có màng bao bọc (hình 16.41a).
- Thường chỉ thoát vị các quai ruột vào khoang ối (gan và các tạng đặc khác hiếm khi thoát vị).
- Mạch máu dây rốn đi vào bên cạnh khối thoát vị (hình 16.41b).
- Các quai ruột có thể bị dãn do bán tắc, có thể gây đa ối.

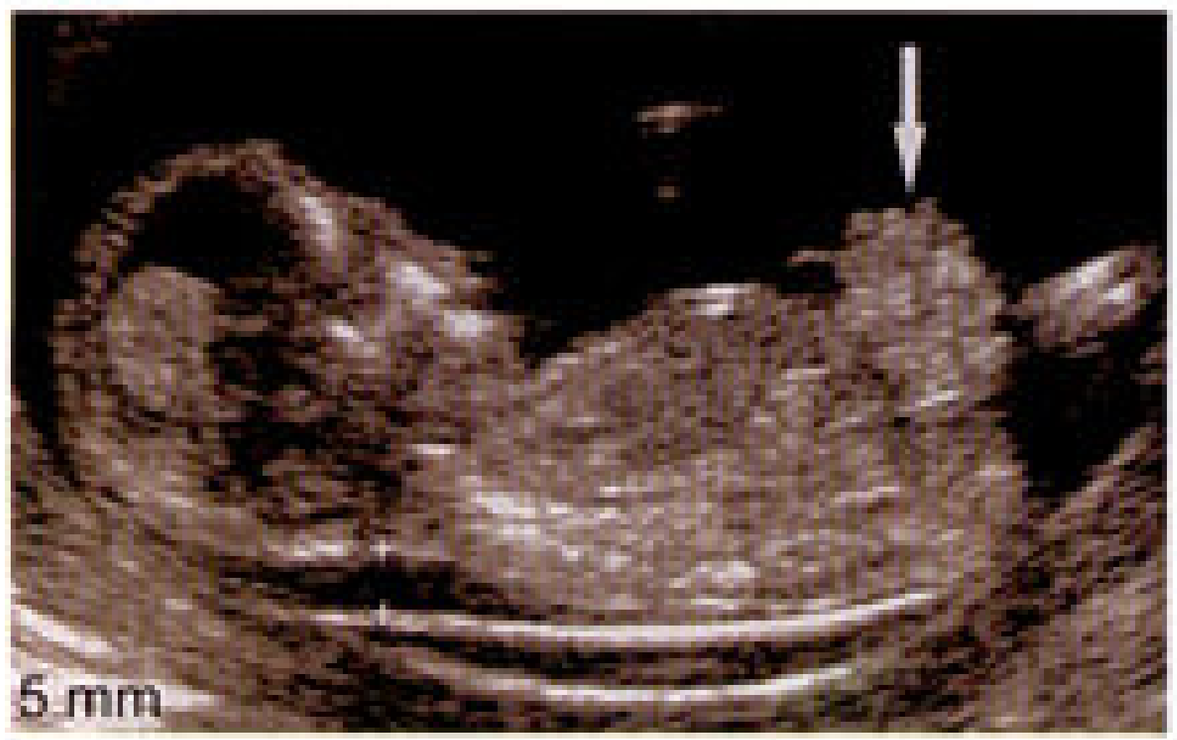

a

b

Hình 16.41.

2.11. Bất sản thận (Renal Agenesis)

Bất sản thận có thể một hoặc hai bên. Bất sản thận một bên gặp với tần suất gấp 4 lần so với bất sản thận hai bên. Thận bất sản do mầm niệu quản ngưng phát triển vào giai đoạn sớm của bào thai. Trong khi bất sản thận một bên có tiên lượng tốt (chức năng thận bình thường, thể tích nước ối bình thường), thì bất sản thận hai bên là bất thường gây chết thai. Sự thiểu ối nặng sẽ gây nhiều dị dạng ở thai: thiểu sản phổi, bất thường ở mặt và chi (clubfeet). Sự kết hợp của bất sản thận hai bên với các dị dạng này được gọi là hội chứng Potter (Potter syndrome).

Doppler ứng dụng vào chẩn đoán bất sản thận dựa vào mặt cắt vành (mặt cắt trán): bình thường, ta thấy được động mạch thận hai bên (hình 16.42). Ta chẩn đoán bất sản thận một bên khi chỉ thấy một động mạch thận (hình 16.43), bất sản thận hai bên khi không thấy động mạch thận nào (hình 16.44).

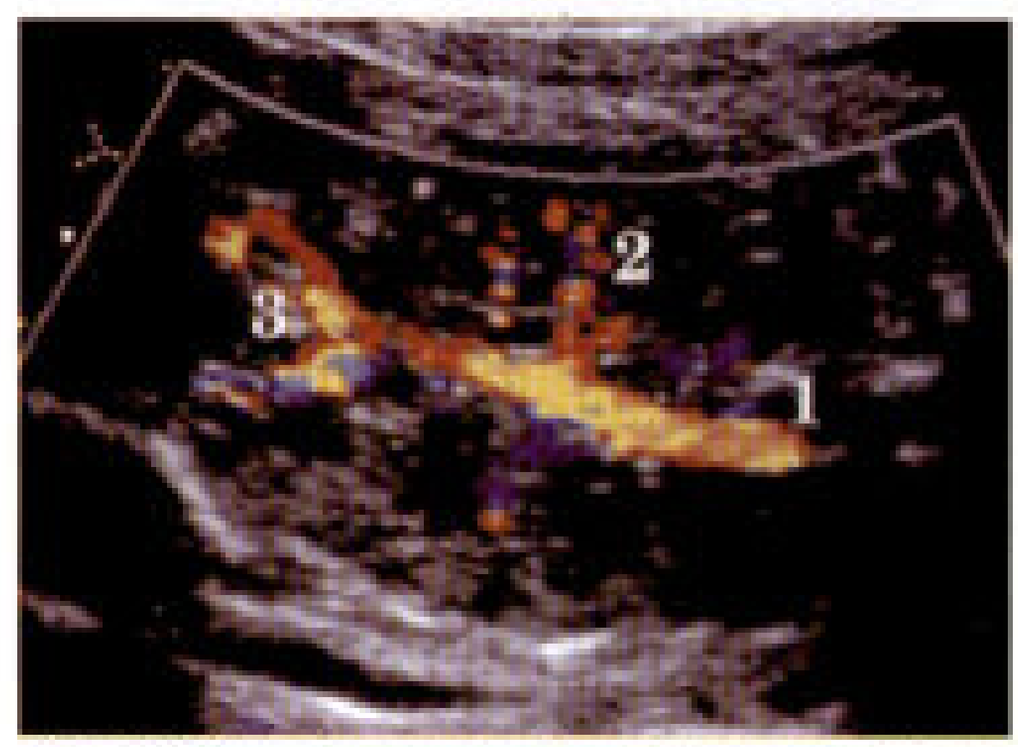

Hình 16.42. 1. động mạch chủ, 2. động mạch thận hai bên, 3. động mạch chậu

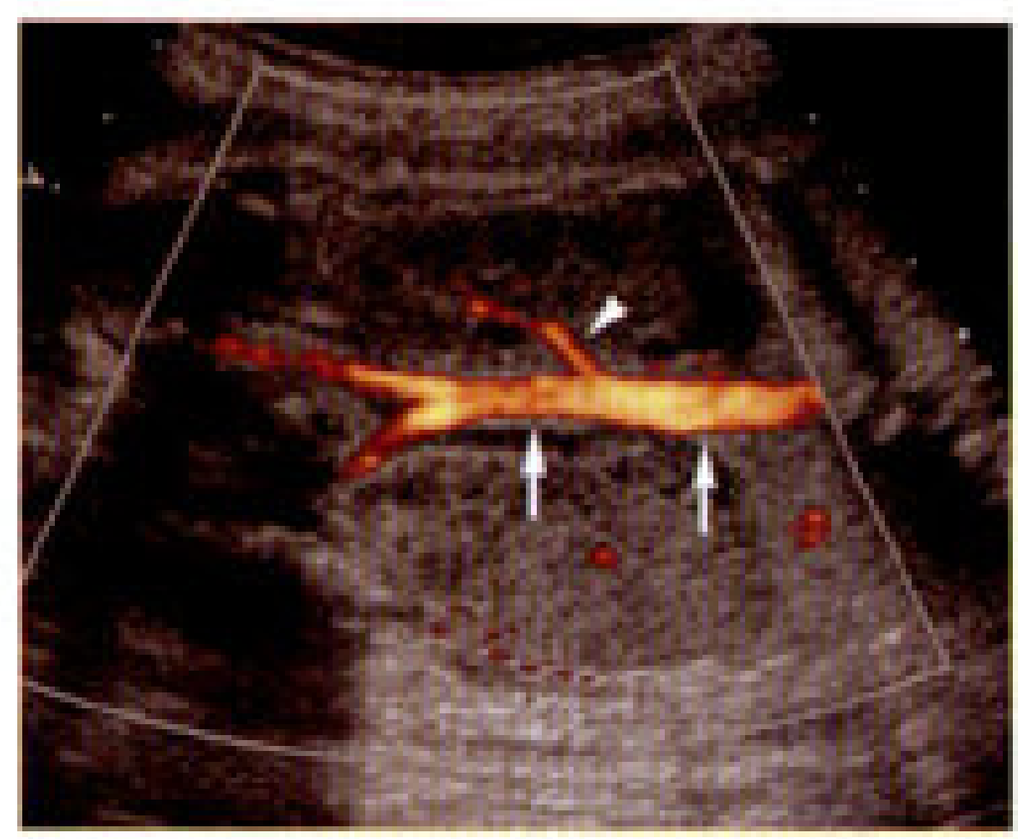

Hình 16.43.

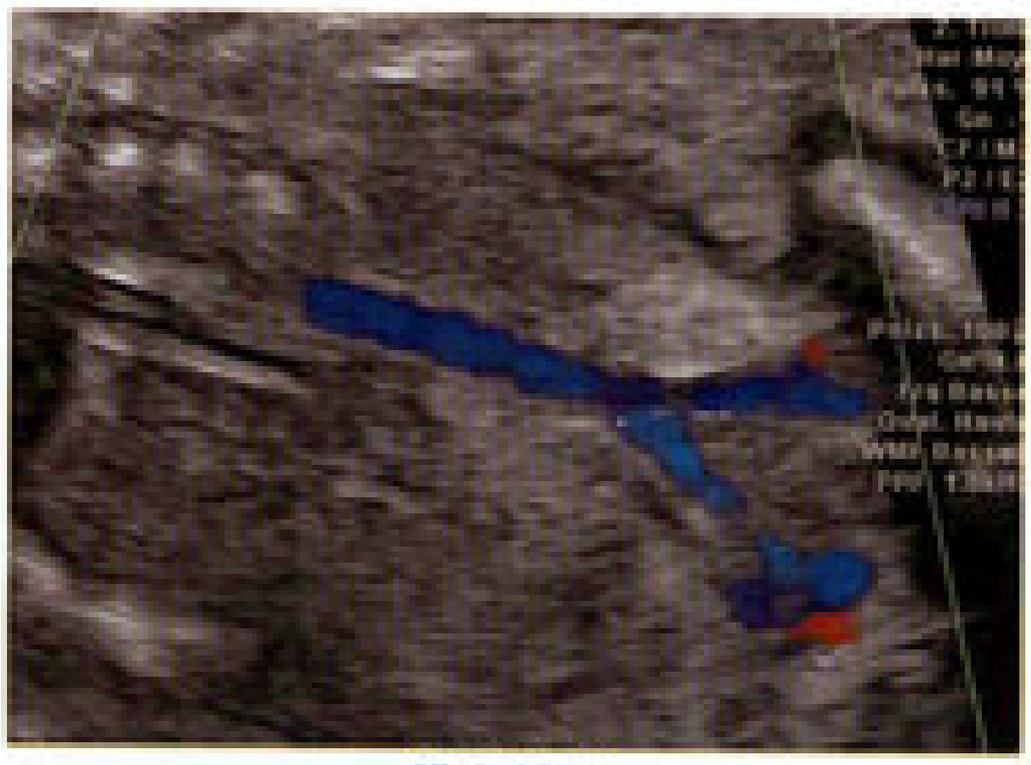

Hình 16.44.

3. KHẢO SÁT DÂY RỐN

Doppler màu có thể giúp ta chẩn đoán được các bất thường ở dây rốn: dây rốn quấn cổ - một vòng (hình 16.45a và 16.45b) hoặc nhiều vòng(hình 16.46), hình ảnh trộn lẫn dây rốn trong song thai một nhau/một ối (hình 16.47), dây rốn thắt nút (cord not) (hình 16.48a và 16.48b), dây rốn có số lượng mạch máu bất thường (2 hoặc 4) (hình 16.49a, 16.49b và 16.50) và vasa previa (dây rốn tiền đạo).

Ta biết rằng 99% dây rốn cắm vào trung tâm của bánh nhau (hình 16.51), chỉ có một tỷ lệ rất nhỏ dây rốn cắm màng (velamentous insertion). Ở những trường hợp này có nhiều nguy cơ thai chậm phát triển trong tử cung, sinh non, dị tật, ra huyết và rất dễ băng qua lỗ trong cổ tử cung để trở thành dây rốn tiền đạo (hình 16.52a và 16.52b). Những thai kỳ có dây rốn tiền đạo thì tỷ lệ thai chết rất cao do xuất huyết xảy ra khi mạch máu bị xé rách lúc chuyển dạ hoặc khi vỡ ối.

a

b

Hình 16.45. Dây rốn quấn cổ một vòng ở mặt cắt dọc (a) và ngang (b).

Hình 16.46. Dây rốn quấn cổ hai vòng.

a

b

Hình 16.47. Hai dây rốn trộn lẫn → song thai một nhau, một đi.

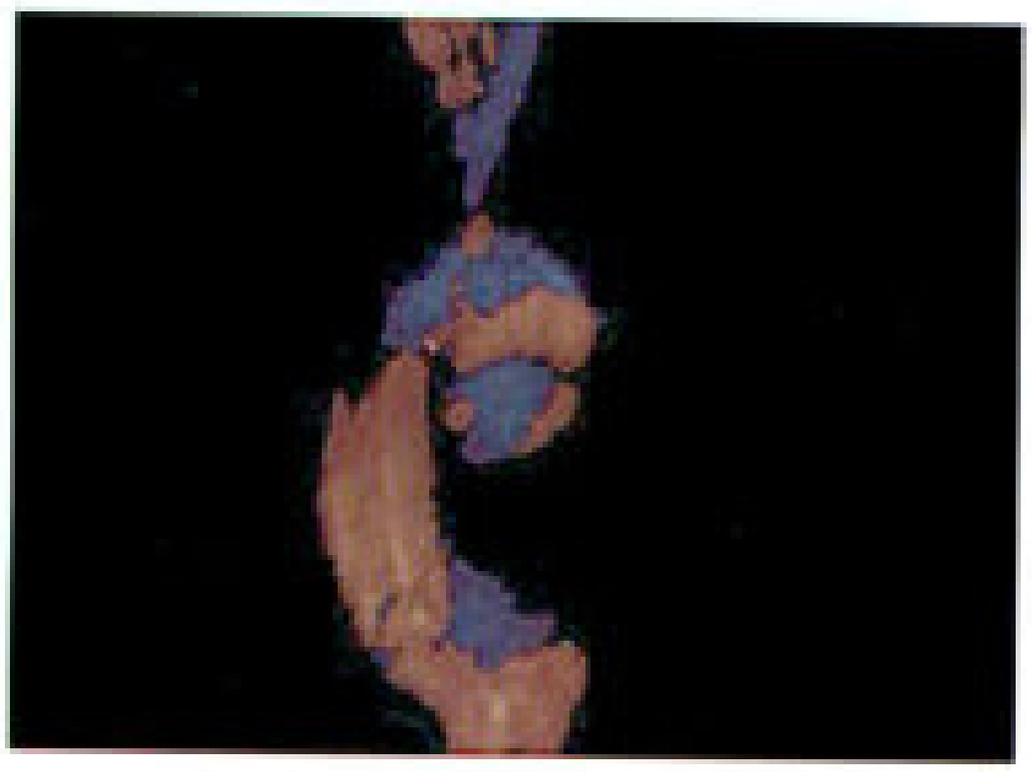

a

b

Hình 16.48. Dây rốn thắt nút.

a

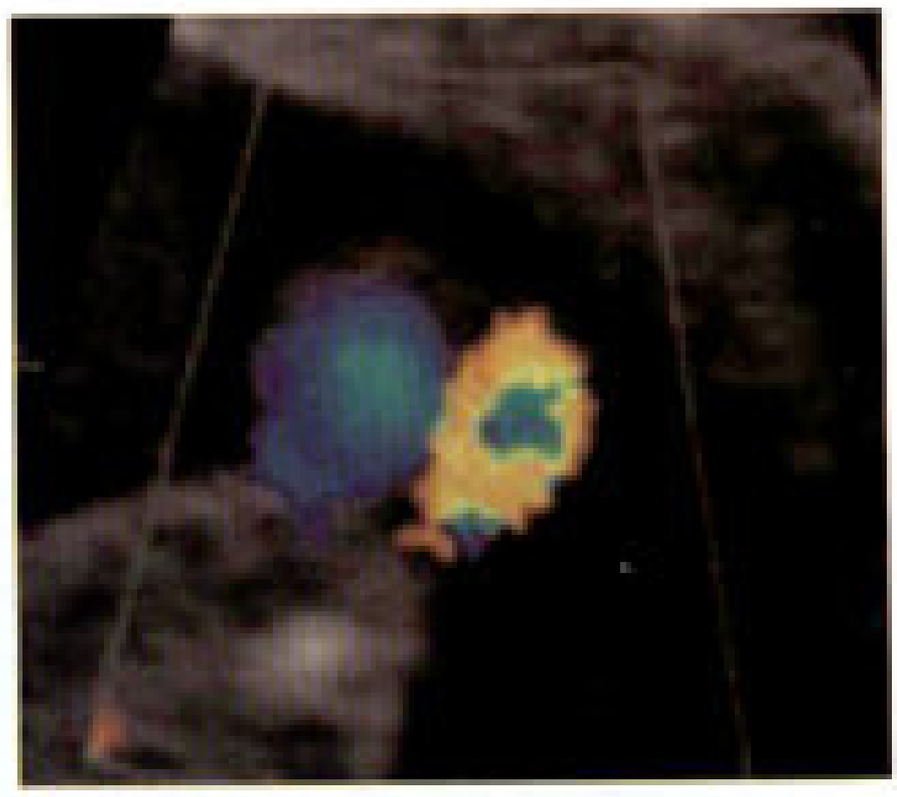

b

Hình 15.49. Bất thường mạch máu dây rốn

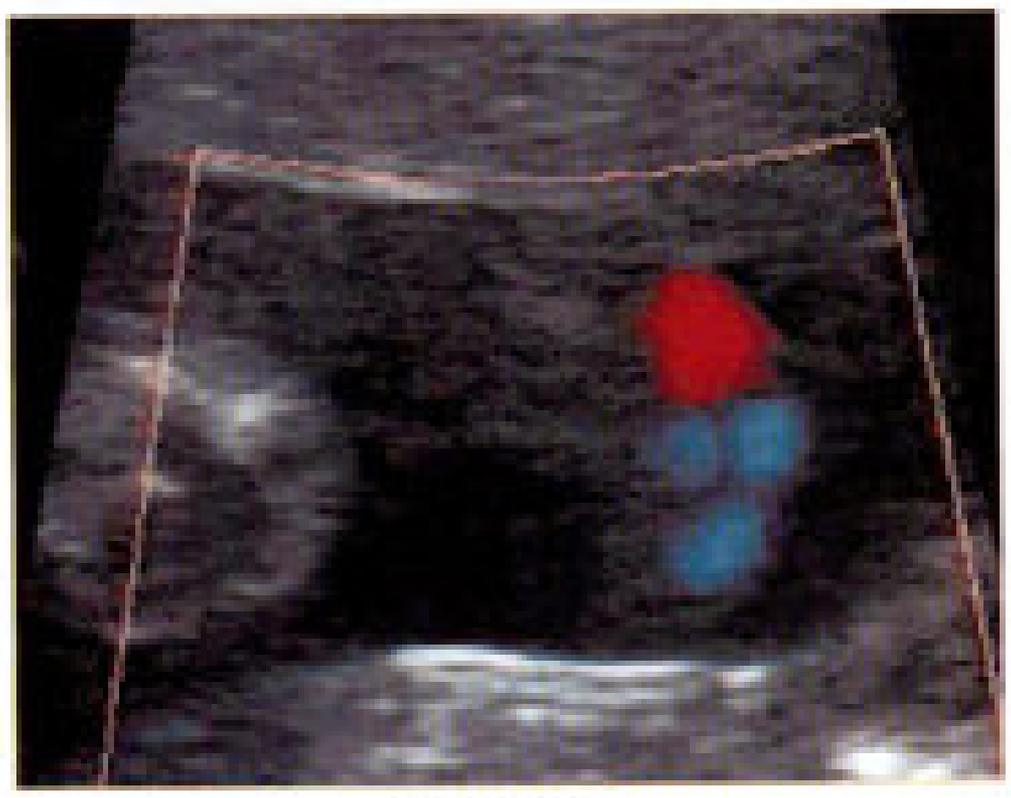

Hình 16.50.

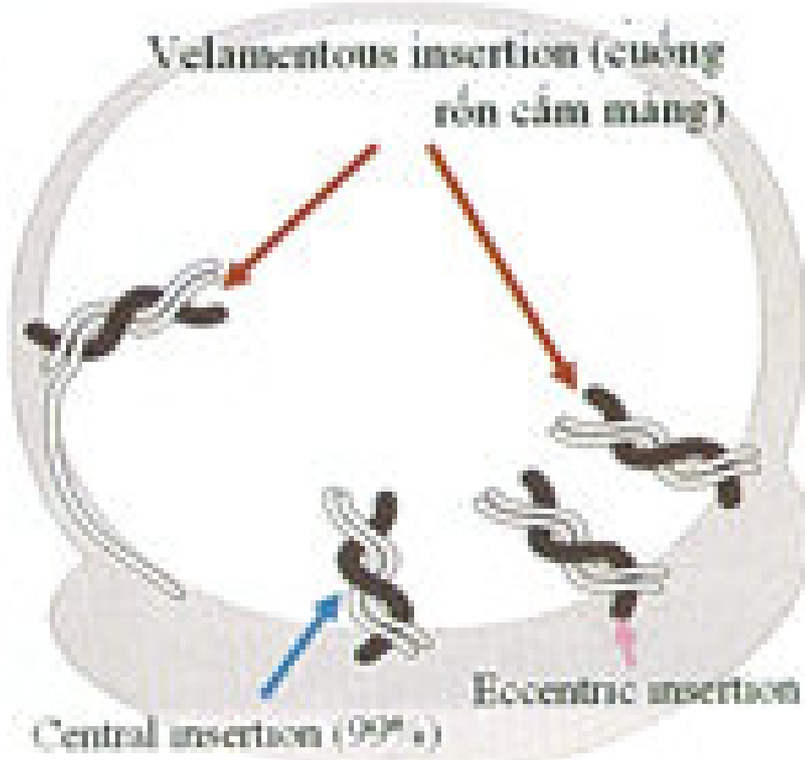

Hình 16.51.

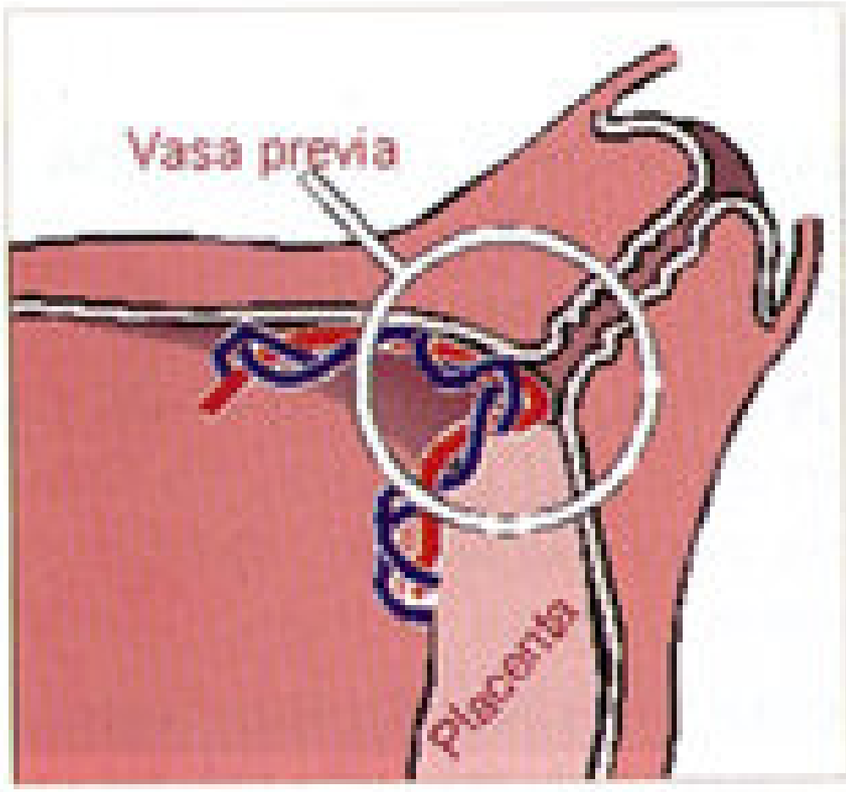

a

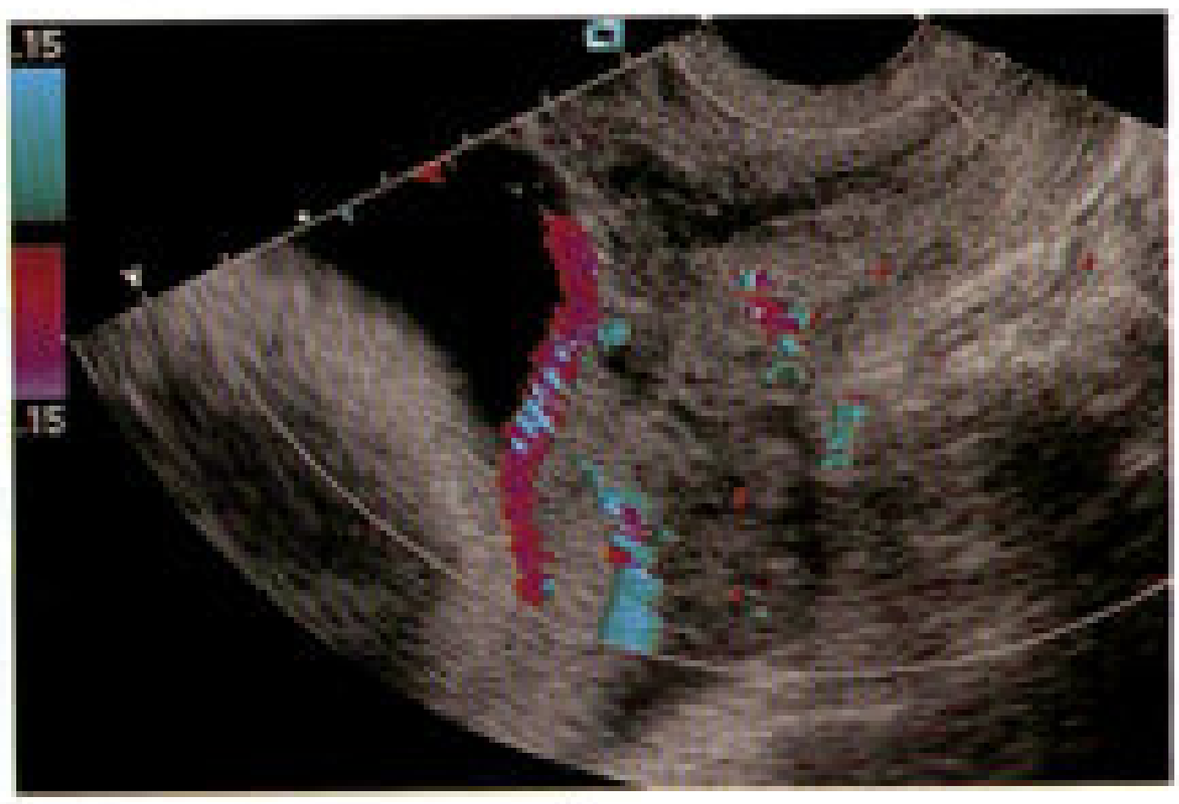

b

Hình 16.52.

4. KHẢO SÁT BỆNH LÝ TẾ BÀO NUÔI

Thai trứng toàn phần đặc trưng bởi sự hiện diện của mô tế bào nuôi, không có mô thai nhi. *Bộ nhiễm sắc thể hoặc là 46XX, hoặc là 46XY với cả hai chuỗi nhiễm sắc thể có nguồn gốc từ người cha (hai tinh trùng kết hợp với một trứng không có chuỗi nhiễm sắc thể).*

THAI TRỨNG TOÀN PHẦN (COMPLETE MOLAR PREGNANCY)

- Đặc trưng là hình ảnh bão tuyết với nhiều cấu trúc nang nhỏ lấp đầy lòng tử cung (nang có kích thước từ vài mm đến vài cm).
- Doppler: giàu tưới máu, trở kháng thấp (hình 16.53a và 16.53b).
- Nang hoàng thể (theca lutein cyst) thấy trong 20% trường hợp.

a

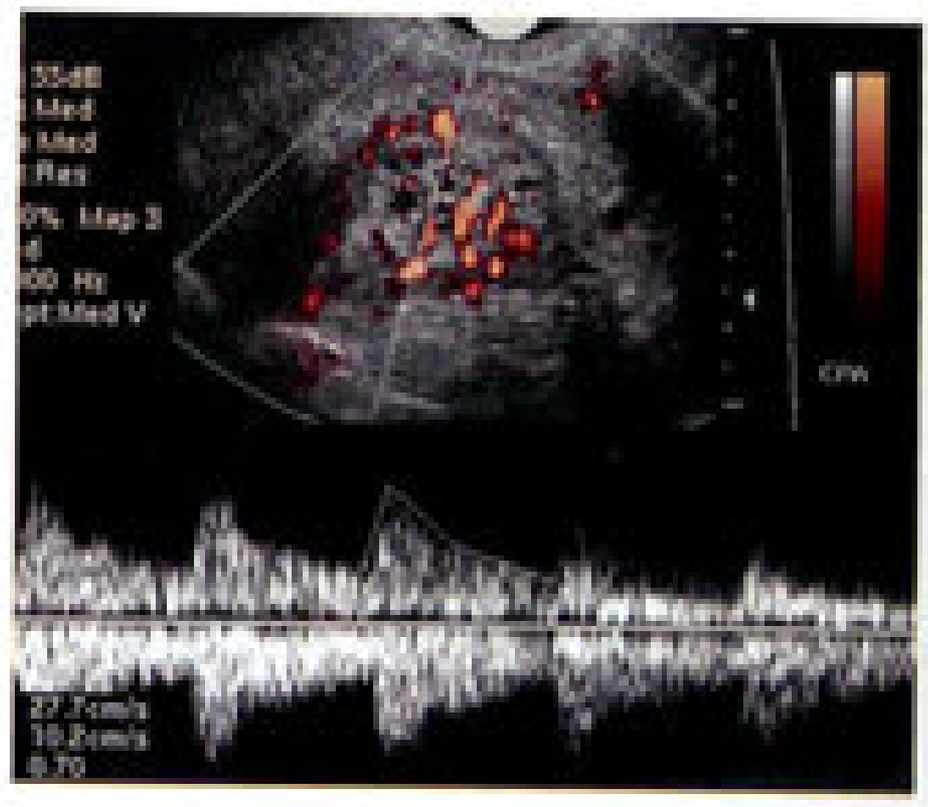

b

Hình 16.53.

5. KHẢO SÁT THAI LẠC CHỖ

95% thai lạc chỗ nằm ở vòi trứng, phần lớn ở đoạn bóng (ampulla) rồi đến đoạn eo (isthmus). Lý tưởng là thai lạc chỗ được chẩn đoán khi chưa bị vỡ. Doppler màu cho ta dấu hiệu vòng lửa *("ring of fire" sign)* (hình 16.54), trong khi Doppler xung cho phổ trở kháng thấp (hình 16.55).

SIÊU ÂM DOPPLER PHỤ KHOA

1. BỆNH LÝ NỘI MẠC TỬ CUNG

Doppler màu giúp ta phân biệt giữa tăng sản nội mạc và polyp nội mạc tử cung (tìm thấy mạch máu nuôi duy nhất ở cuống polyp) (hình 16.56a và 16.56b).

Doppler cũng giúp chẩn đoán carcinoma nội mạc tử cung khi thấy giàu tưới máu với RI thấp (hình 16.57a và 16.57b).

Hình 16.54.

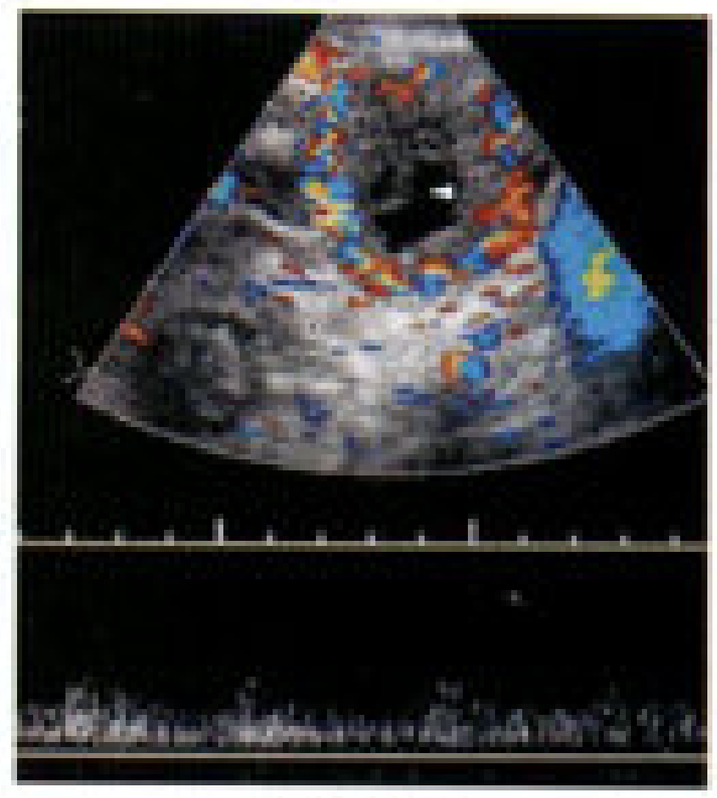

Hình 16.55.

a

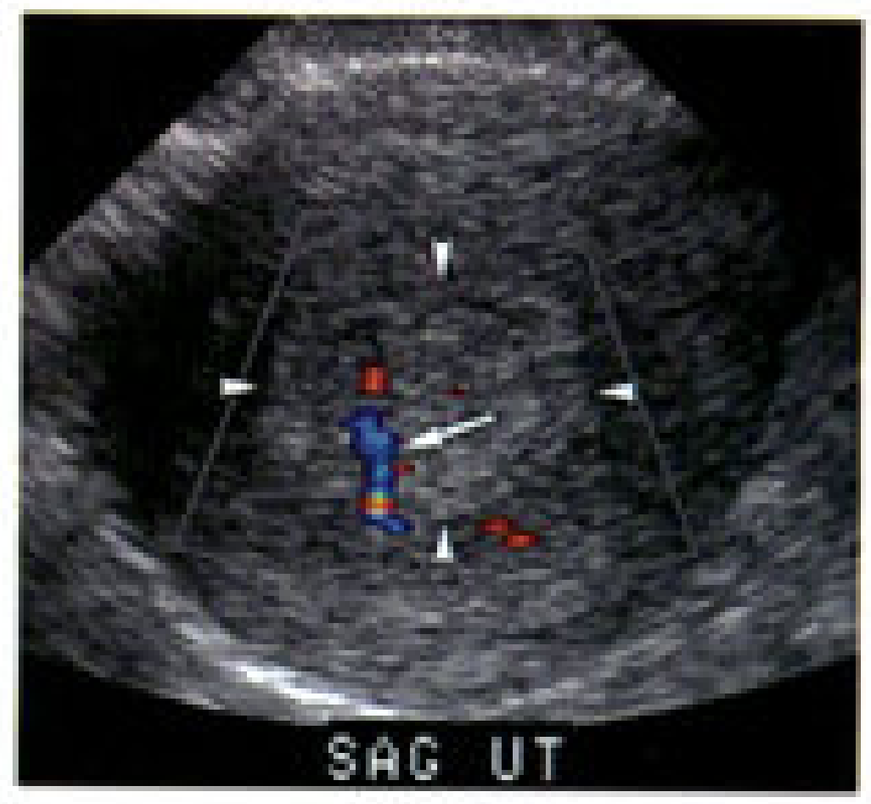

b

Hình 16.56.

a. Tăng sản hay polyp nội mạc ? *b. Mạch máu nuôi (mũi tên) → Polyp nội mạc.*

a

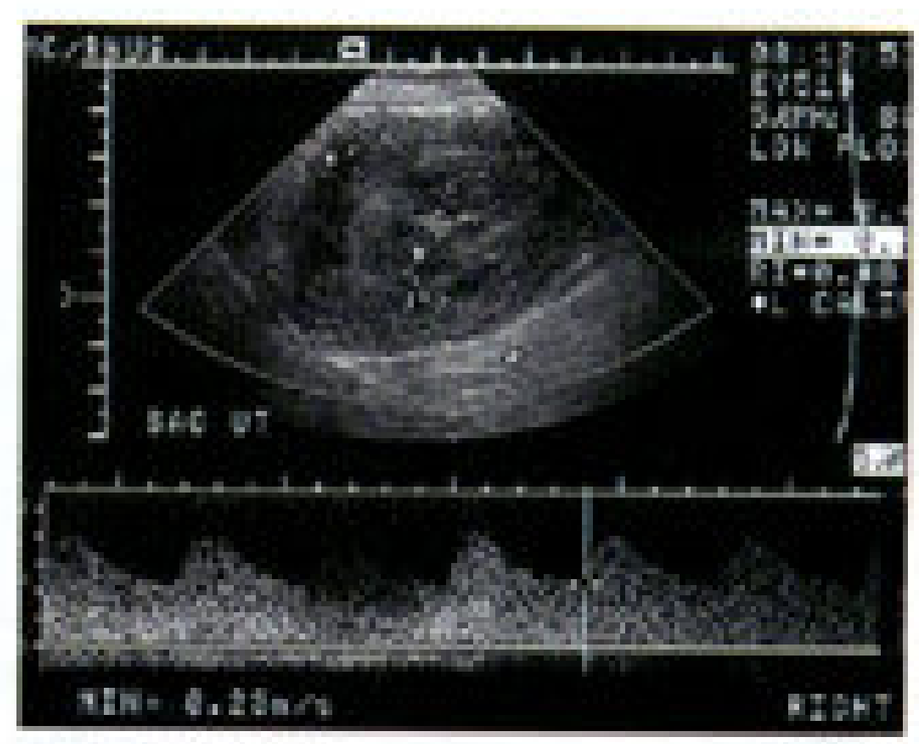

b

Hình 16.57.

a. Dày nội mạc, cấu trúc không đồng nhất. *b. Phổ Doppler trở kháng thấp → Carcinoma nội mạc tử cung.*

2. U NANG BUỒNG TRỨNG

Nang buồng trứng là hình ảnh thường gặp ở phụ nữ tuổi sinh đẻ lẫn mãn kinh. Nang có thể là chức năng hoặc thực thể. Về lâm sàng, bệnh nhân hầu như không có triệu chứng gì cho dù là lành tính hay ác tính. Chính điều này đã làm cho dự hậu của ung thư buồng trứng thường không được sáng sủa. Nếu như siêu âm 2D có những hình ảnh gợi ý ác tính, thì Doppler màu cũng đóng góp một phần vào chẩn đoán.

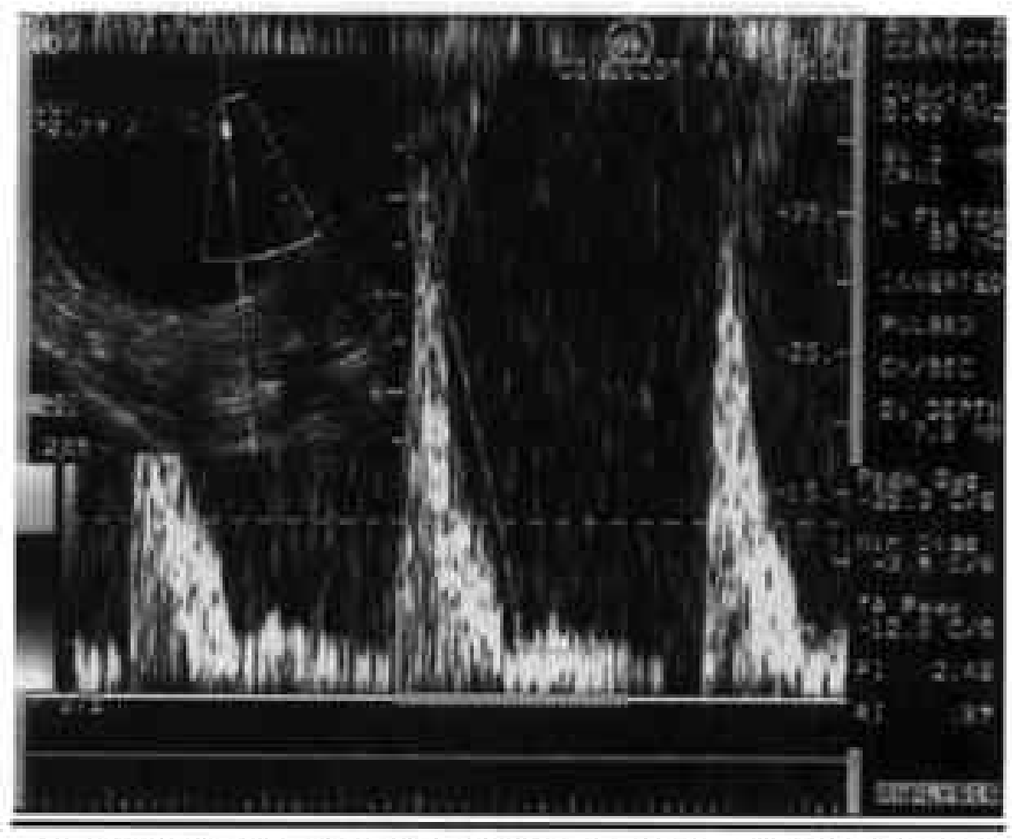

Hình 16.58. U nang không vách ngăn, RI cao: benign ovarian cystadenoma.

DOPPLER MÀU	DOPPLER XUNG
- Không thấy phổ màu (0) - Mạch máu phân nhánh đều đặn (regular separate) (1) - Mạch máu phân nhánh tùy tiện (randomly dispersed) (2)	- Không có tín hiệu xung (0) - RI ≥ 0,40 (1) - RI < 0,40 (2) * Nang hoàng thể có phổ RI thấp, do vậy nếu nghi ngờ nang này thì hẹn tái khám vào chu kỳ kế tiếp (thời kỳ tăng sinh N6-N13).
≤ 2: Lành tính (hình 16.58). 3-4: Nghi ngờ ác tính (hình 16.59a và 1.59b).	

a

b

Hình 16.59. U nang có nốt ở vách, tín hiệu Doppler với trở kháng rất thấp → Ovarian serous cystadenocarcinoma

3. XOẮN BUỒNG TRỨNG

Xoắn buồng trứng là nguyên nhân cấp cứu phụ khoa đứng hàng thứ 5. Bệnh thường thấy ở buồng trứng có u nang, nhưng cũng có thể xảy ra ở buồng trứng bình thường ở trẻ em và phụ nữ trẻ (vì sự di động của buồng trứng). Thường bị bên phải hơn bên trái do bên trái có ít khoảng trống vì đại tràng sigma chiếm chỗ.

Hình 16.60. *Xoắn buồng trứng ở bé gái 10 tuổi: buồng trứng to ra, có những nang noãn to ra ở ngoại vi.*

XOẮN BUỒNG TRỨNG
(OVARIAN TORSION)

- Dấu hiệu gián tiếp:

+ *Buồng trứng to ra, dày vỏ bao trắng của buồng trứng*, những nang noãn ở ngoại vi to ra (hình 16.60), hồi âm buồng trứng không đồng nhất, không hoặc giảm tín hiệu mạch máu bên trong buồng trứng (hình 16.61a và 16.61b), có ít dịch ở túi cùng. Buồng trứng có thể nằm ở vị trí bất thường (phía trước tử cung, trên bàng quang) (hình 16.62).
+ Doppler động mạch buồng trứng: tùy theo mức độ xoắn (không hoàn toàn hoặc hoàn toàn) mà EDV = 0 (hình 16.63), EDV âm, hoặc phổ tardus-parvus.

- Dấu hiệu trực tiếp: dấu hiệu xoáy nước (whirlpool sign) được xem là dấu hiệu đặc hiệu:

+ Dấu hiệu thấy được trên siêu âm trắng-đen khi di chuyển đầu dò tới-lui (to and fro) dọc theo trục của cuống xoắn (hình 16.64a và 16.64b). Đó là hình ảnh xoáy nước cùng hoặc ngược chiều kim đồng hồ → Chẩn đoán xác định xoắn buồng trứng.
+ Nếu siêu âm Doppler thấy được tín hiệu màu của mạch máu trong xoáy nước (hình 16.65a và 16.65b) → Buồng trứng còn khả năng cứu được.

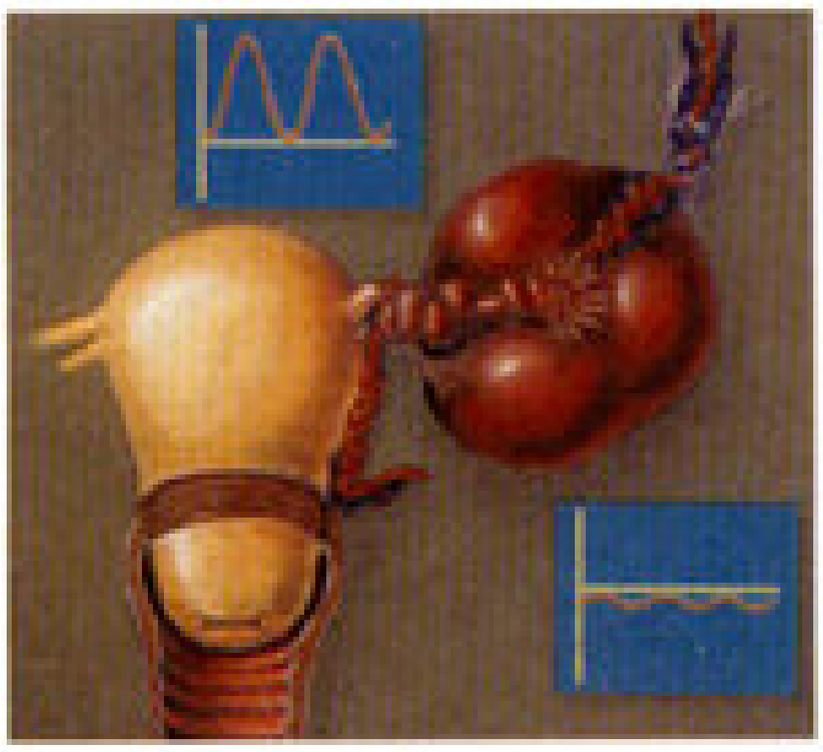

a

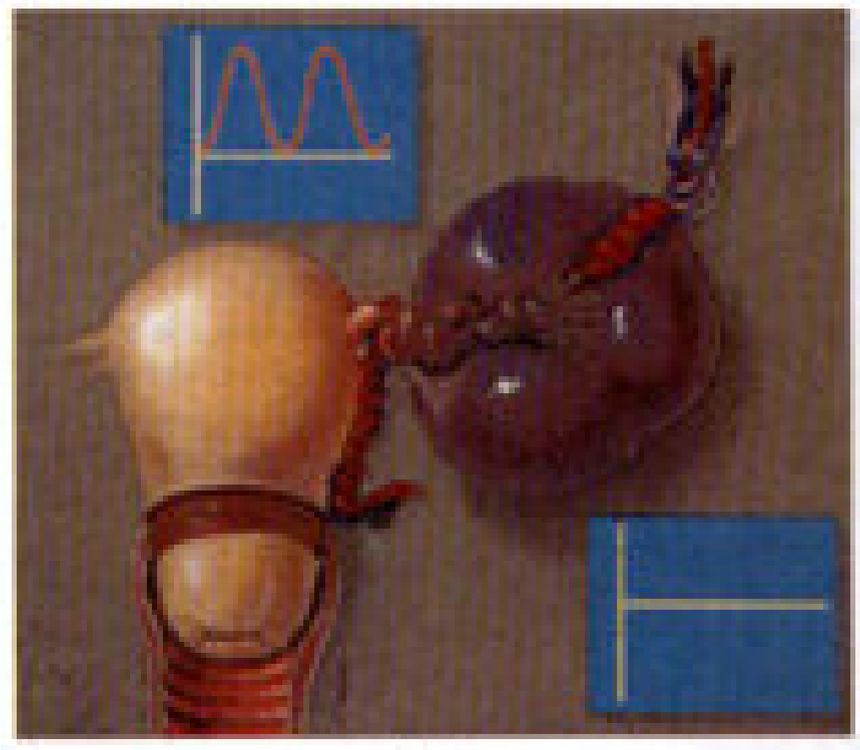

b

Hình 16.61.

a. Xoắn không hoàn toàn. *b. Xoắn hoàn toàn.*

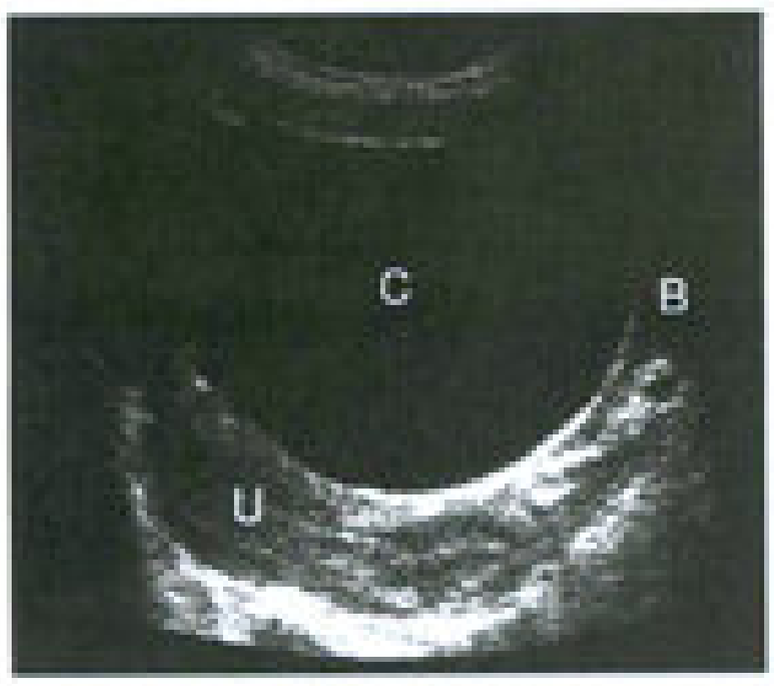

Hình 16.62: *Phụ nữ trẻ, đau bụng cấp, cắt dọc vùng hạ vị thấy cấu trúc nang lớn nằm trước tử cung, phía trên bàng quang. Vị trí bất thường này gợi ý xoắn buồng trứng.*

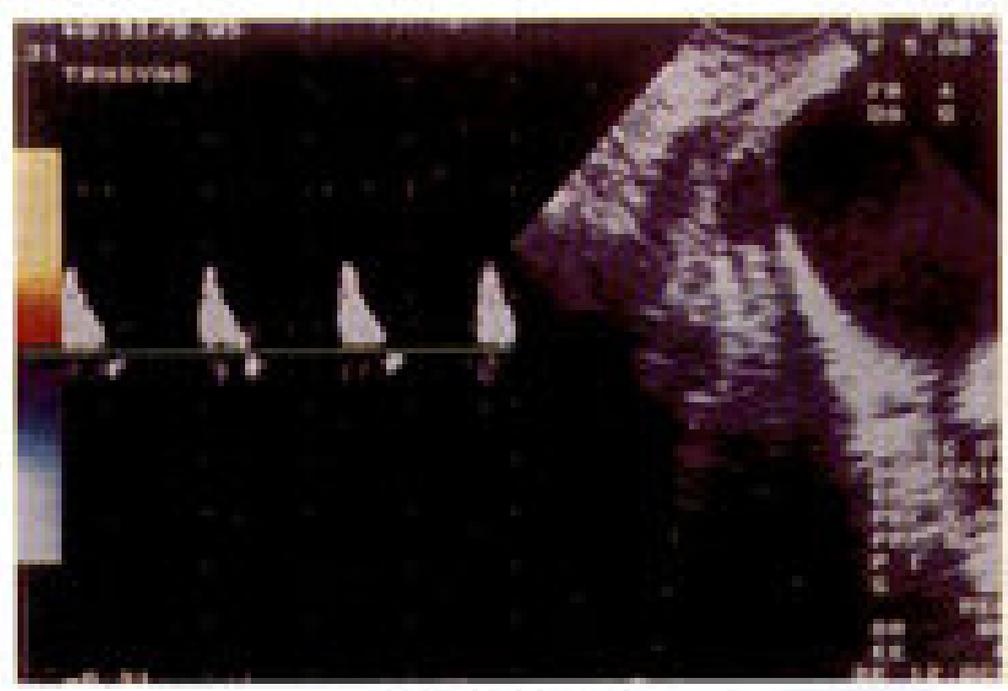

Hình 16.63.

a

b

Hình 16.64. *Dấu hiệu xoáy nước cạnh u nang buồng trứng (di chuyển đầu dò theo trục cuống xoắn) → Xoắn buồng trứng (Bl.: bàng quang, cyst: nang).*

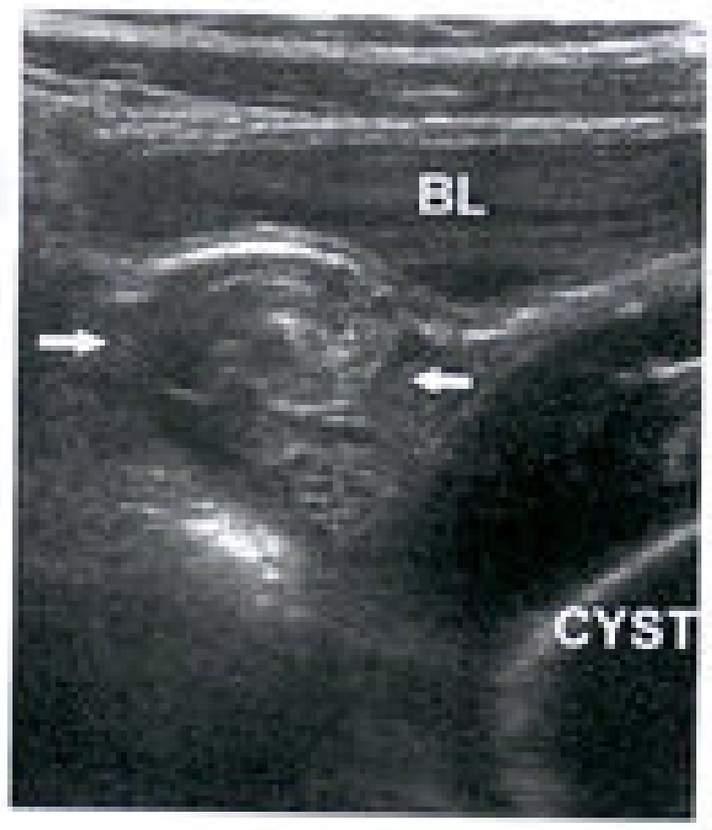

a

b

Hình 16.65.

a. Dấu hiệu xoáy nước cạnh u nang buồng trứng → Xoắn buồng trứng (BL: bàng quang, cyst: nang).

b. Có tín hiệu màu trong xoáy nước → Buồng trứng xoắn còn khả năng cứu được.

KẾT LUẬN

Ngày nay, Doppler được ứng dụng nhiều trong khảo sát sản phụ khoa. Doppler góp phần trong chẩn đoán thai chậm phát triển trong tử cung (IUGR). Doppler giúp khảo sát các bất thường ở hệ tim-mạch, chẩn đoán một số bệnh lý khác ngoài hệ tim-mạch (phối thừa, bất sản thận, u quái vùng cùng-cụt...). Đồng thời Doppler cũng góp phần trong chẩn đoán bệnh lý tế bào nuôi, thai lạc chỗ, bệnh lý tử cung và buồng trứng. Việc nắm vững các nguyên lý của siêu âm Doppler cũng như các hình ảnh bệnh lý mà Doppler đem lại, sẽ giúp ích rất nhiều cho các Bác sĩ sản-phụ khoa trong công việc chẩn đoán bệnh hằng ngày.

TÀI LIỆU THAM KHẢO

1. Dev Maulik. Doppler Ultrasound in Obstetrics and Gynecology. 2nd Edition. 2005
2. Peter M. Doubilet et al. Atlas of Ultrasound in Obstetrics and Gynecology. 2003
3. C. Fleischer et al. Sonography in Obstetrics and Gynecology. 6th Edition. 2001
4. W. Schaberle. Ultrasonography in Vascular Diseases. 2005
5. M. Rumack et al. Diagnostic Ultrasound. 3rd Edition. 2005
6. Joseph A.Kisslo, MD. Basic Echo-Doppler.
7. Y. Kaakaji et al. Sonography of Obstetric and Gynecologic Emergencies. Part II, Gynecologic Emergencies. *AJR* 2000; 174:651-656
8. S. Boopathy Vijayaraghavan, MD . Sonographic Whirlpool Sign in Ovarian Torsion. J Ultrasound Med 2004 23:1643-1649.

CHƯƠNG XVII

SIÊU ÂM 3 CHIỀU TRONG KHẢO SÁT THAI

*BS JASMINE THANH XUÂN**

Một số từ khóa dùng trong bài viết:

Siêu âm 2 chiều (SA 2D) (Two- Dimensional Ultrasound)= siêu âm B-mode
Siêu âm 3 chiều (SA 3D) (Tri- Dimensional Ultrasound)
Siêu âm 4 chiều (SA 4D) (Four - Dimensional Ultrasound)
Siêu âm 3 chiều với hình ảnh động (Live - 3D)
Siêu âm 3 chiều với thời gian thực (3D real-time)

ĐẠI CƯƠNG

Siêu âm 3 chiều (SA 3D) trong y khoa là một tiến bộ vượt bậc trong ngành chẩn đoán hình ảnh.

Khác với siêu âm 2 chiều (SA 2D), hình ảnh siêu âm chỉ được thể hiện bằng những lát cắt hai chiều trên màn hình, kỹ thuật SA 3D cho phép quan sát thai nhi (hình thái ngoài và nội tạng) dưới dạng hình khối 3 chiều (được ví như hình nội soi thai nhi hoặc chụp thai nhi từ trong tử cung người mẹ).

Vì thế, khác với máy SA 2D trước đây, máy SA 3D là máy điện toán kết hợp giữa SA 2D quy ước và kỹ thuật SA 3D tiên tiến.

Máy đòi hỏi bộ nhớ có dung lượng lớn, bộ điều khiển đặc biệt giúp thu nhận tín hiệu, xử lý, trình bày và lưu trữ hình ảnh trong không gian 3 chiều với tốc độ nhanh và trữ lượng cao.

Cùng với sự phát triển không ngừng của ngành điện toán, SA 3D đã được nghiên cứu hơn 30 năm qua trên thế giới, và bước đột phá thực sự bắt đầu vào năm 1992 khi xuất hiện máy SA 3D đầu tiên của hãng Kretz (Áo) trên thị trường (máy Voluson 530) (Hình 17.1).

Hình 17 .1

Hình bên trái : đầu dò 3D tự động quét như "hình rẽ quạt "(fan- like"), sau 0, 5- 5 giây thể tích đã được lưu trữ.
Hình bên phải: Máy 3D đầu tiên của hãng Kretz (Áo) trên thị trường (máy Voluson 530), lần đầu tiên được đưa vào Việt Nam (Trung tâm Y khoa Medic) năm 1999.

* Khoa Siêu âm Trung tâm Y khoa Medic TP HCM

Năm 1999, máy SA 3D đầu tiên được đưa vào Việt Nam (tại Trung tâm Y khoa Medic TP HCM). Đến nay, hầu hết các tỉnh thành đến các quận huyện trong cả nước đều được trang bị kỹ thuật này. SA 3D đã được ứng dụng và giúp ích trong nhiều lãnh vực chẩn đoán (thai, vú, bụng, cổ ...) nhưng đặc biệt hữu ích trong chẩn đoán tiền sản.

1. SIÊU ÂM 3 CHIỀU LÀ GÌ ?

Để có thể hiểu được khái niệm về SA 3D, xin nhắc sơ lược về cách hiển thị hình ảnh của máy SA 2D quy ước (SA B mode).

Trong SA 2D quy ước, hình ảnh được hiển thị dưới dạng từng lát cắt bề mặt (hai chiều = diện tích).

Màn hình sẽ hiển thị hình ảnh của từng lát cắt trong không gian hai chiều ngay tại vị trí để đầu dò trên cơ thể bệnh nhân. Khi di chuyển đầu dò, hình ảnh trên màn hình sẽ thay đổi.

Do vậy, để hiểu được hình ảnh giải phẫu 3 chiều, người khám phải cố nhớ và liên kết trong đầu hàng loạt những hình ảnh hai chiều.

Với kỹ thuật SA 3D, hình ảnh được thu nhận dưới dạng hình khối (thể tích = ba chiều). Để đạt được những tính năng đó, máy phải có một số đặc điểm chính như sau:

1.1. Cơ bản: máy SA 3D là những máy SA 2D có cấu hình lớn, cho hình ảnh 2D với độ ly giải cao, sắc nét. Bên cạnh đó, máy gồm một số điểm khác biệt như sau :

1.2. Đầu dò: hầu hết là đầu dò đa tần số, có thể qua ngả bụng hay ngả âm đạo (dành khám thai nhỏ, 3 tháng đầu), hoạt động « 3 trong 1», gồm chức năng 2D - Doppler - và phần 3D. (Hình 17.2, 17.3). Với chức năng 3D, đầu dò tự động thu nhận dữ liệu dạng hình khối một cách nhanh chóng khi người khám nhấn nút «quét hình ảnh» trên bàn phím điều khiển. (Thông thường là nút «Volume – star» hay nút «Freeze»). Hàng loạt lát cắt hai chiều sẽ nhanh chóng được thu nhận như hình rẽ quạt (« fan- like») trong thời gian 2- 4 giây cho mỗi hình ảnh 3D (Hình 17.3).

Hình 17. 2. Các loại đầu dò đa tần số (từ trái sang): đầu dò 3D ngả bụng (thứ 2), đầu dò 3D khám phần mềm (vú, giáp...) (thứ 4)

Hình 17. 3. Hoạt động của đầu dò 3D: tự động quét liên tục, thu nhận tín hiệu như hình rẽ quạt (fan-like).

1.3. Hệ thống máy siêu âm điện toán : có nhiệm vụ nhận tất cả sóng âm truyền về → biến thành tín hiệu số → trình bày trở lại trên màn ảnh bởi bộ phận điều khiển.

Chính bộ điều khiển của máy sẽ tính toán và trình bày ***cùng lúc 3 mặt phẳng trực giao trong không gian*** ngay trên màn hình (mặt cắt dọc: sagittal, mặt cắt ngang: axial hay transversal, mặt cắt đứng ngang: coronal). Đây chính là điểm khác biệt căn bản so với siêu âm 2 D. Thông thường, hình tái tạo 3 chiều sẽ được hiển thị cùng lúc ngay bên phải và góc dưới của màn hình (Hình 17.4).

Ngoài ra, hình ảnh này còn được lưu trữ trong bộ nhớ của máy (khi cần lưu), có thể xử lý tín hiệu về sau khi không có bệnh nhân, tiện lợi trong việc nghiên cứu, hội chẩn hoặc làm tư liệu giảng dạy.

Như vậy, một hình siêu âm 3 chiều được tái tạo nhanh hay chậm tùy thuộc vào bộ xử lý của máy siêu âm. Với các dòng sản phẩm đang lưu hành hiện nay, thời gian từ lúc bấm nút «quét hình ảnh» đến lúc hiển thị hình 3 chiều khoảng 2- 4 giây.

Với một lát cắt chuẩn, hình ảnh bề mặt cần khảo sát (vd: mặt, tay chân thai nhi...) được thể hiện ngay lập tức bằng hình ảnh 3 chiều thật rõ nét. Người khám cần chỉnh một số thông số sáng/tối, lọc bỏ các chi tiết không cần thiết, xoay các trục x,y, z để có hình tối ưu....). Khi thành thạo với các thao tác sử dụng máy, đa số các trường hợp, SA 3D giúp tiết kiệm thời gian khám bệnh, mô tả được thương tổn rõ nét và mang lại sự thích thú cho người mẹ khi nhìn thấy hình ảnh con mình từ trong bào thai.

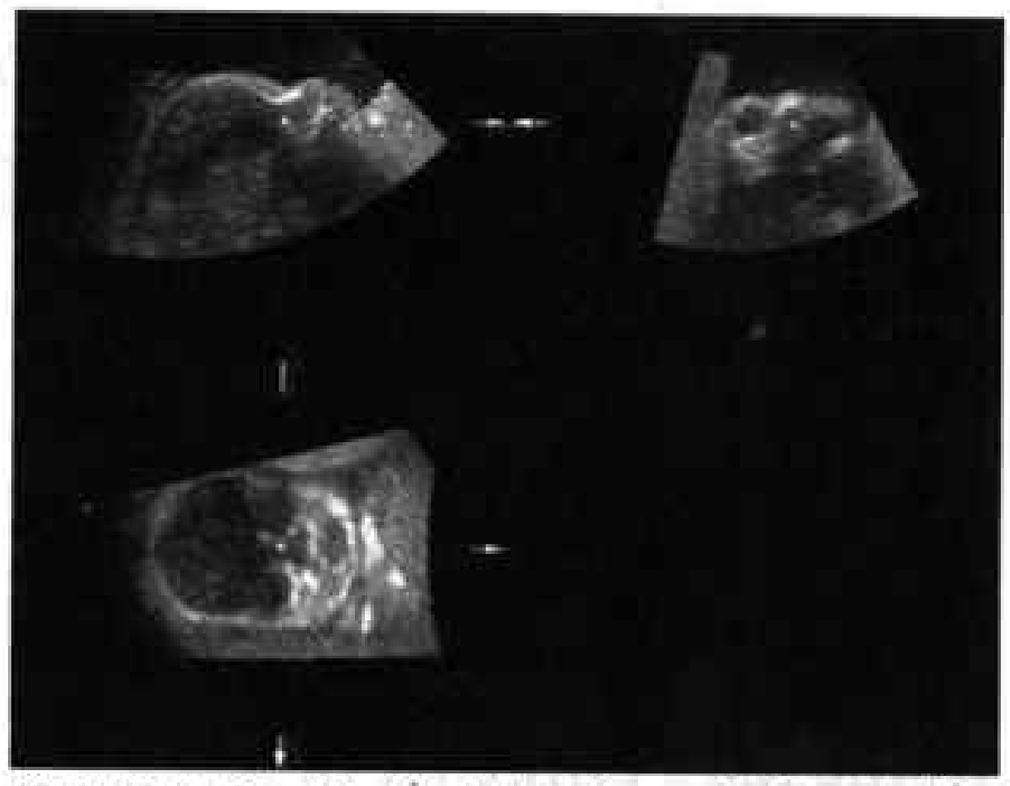

Hình 17.4. Sau khi đầu dò tự động quét, 3 mặt phẳng (cắt dọc: hình trên trái, cắt ngang: trên-phải và đứng ngang:dưới-trái) sẽ tự động hiển thị trên màn hình. Góc dưới bên phải sẽ là nơi hiển thị hình 3D.

THỰC HÀNH SIÊU ÂM 3 CHIỀU

Cuộc khám SA 3D cũng như một cuộc khám siêu âm thai quy ước. Trước tiên, người khám cần phải có kiến thức và hiểu biết rõ về hình ảnh học SA 2D, nhận biết hình ảnh bình thường và bất thường của thai nhi, nhận diện được những bất thường cần làm rõ. Từ đó, cùng với việc kết hợp các kỹ thuật SA 3D sẽ cho những hình ảnh rõ hơn, giúp khẳng định hay loại trừ chẩn đoán.

Khi cần «chụp hình» một bộ phận nào của thai nhi, cần chọn lọc trước mặt cắt siêu âm 2 chiều. Phần hình ảnh cần khảo sát phải nằm trong môi trường nước ối, được ngăn cách với thành bụng mẹ để có sự tương phản về độ hồi âm. Sau đó dùng «hộp thể tích» (volume box) đóng khung cấu trúc cần khảo sát. Có thể thay đổi kích thước và di chuyển vị trí của «hộp thể tích». Người khám cần giữ nguyên vị trí đầu dò trên thành bụng bệnh nhân. Sau khi nhấn nút «quét thể tích», trong 2- 4 giây, cấu trúc này được đầu dò tự động thu nhận và truyền tín hiệu về máy. Phần mềm của

máy lập tức sẽ tự động phân tích và hiển thị đồng thời 3 mặt cắt trong không gian 3 chiều ngay trên màn hình (cắt dọc, cắt ngang, cắt đứng ngang hay còn gọi là mặt phẳng trán) (Hình 17.4). Chính vì vậy, nó cho phép quan sát cùng một lúc các chi tiết giải phẫu trên ba mặt cắt, người khám có thể xoay các trục x, y, z để có thể nghiên cứu một cách chi tiết hơn các cấu trúc giải phẫu. Lưu ý, khi xoay một trong ba trục thì đồng thời sẽ có sự di chuyển tương ứng của hai trục còn lại.

Hình tái tạo 3 chiều thường hiển thị ở góc dưới bên phải màn hình. Người khám có thể xoay các trục x,y, z và chỉnh sáng/tối (như chỉnh gain 2D) để được một hình tái tạo 3 D tối ưu.

Để loại bỏ những xảo ảnh (artefact) trong quá trình «chụp hình», người khám cần giữ đầu dò cố định và chọn lúc thai không cử động. Do đó, đối với những trường hợp thai cử động sẽ tạo hình ảnh giả (xảo ảnh), phải làm lại và làm cho thời gian khám siêu âm kéo dài.

Vì vậy, để khắc phục tình trạng này, các nhà sản xuất đã cho ra đời phần mềm siêu âm 4 chiều.

Hình 17.5. Các mốt xuyên thấu (transparent mode) trong siêu âm 3D, dùng khảo sát các cơ quan bên dưới lớp bề mặt : chọn maximum mode (khảo sát hệ xương), minimum mode (khảo sát cấu trúc phản âm trống), X- ray mode (khảo sát phản âm trung bình như mô mềm)

Hình 17.6. Hình ảnh song thai 10 tuần, chung một buồng ối. Giai đoạn này, hình thái bên ngoài chưa phát triển rõ ràng. SA 3D có thể quan sát toàn bộ thai nhi, phân biệt được phần đầu, thân và các mầm chi.

Hình 17.7. Thai 11- 12 tuần: Hình ảnh 3D rõ nét hơn, thấy được toàn thân thai nhi, các chi và dây rốn . Tuy nhiên hình thái ngoài chưa thật rõ nét. Giai đoạn này đo độ mờ da gáy là yêu cầu bắt buộc.

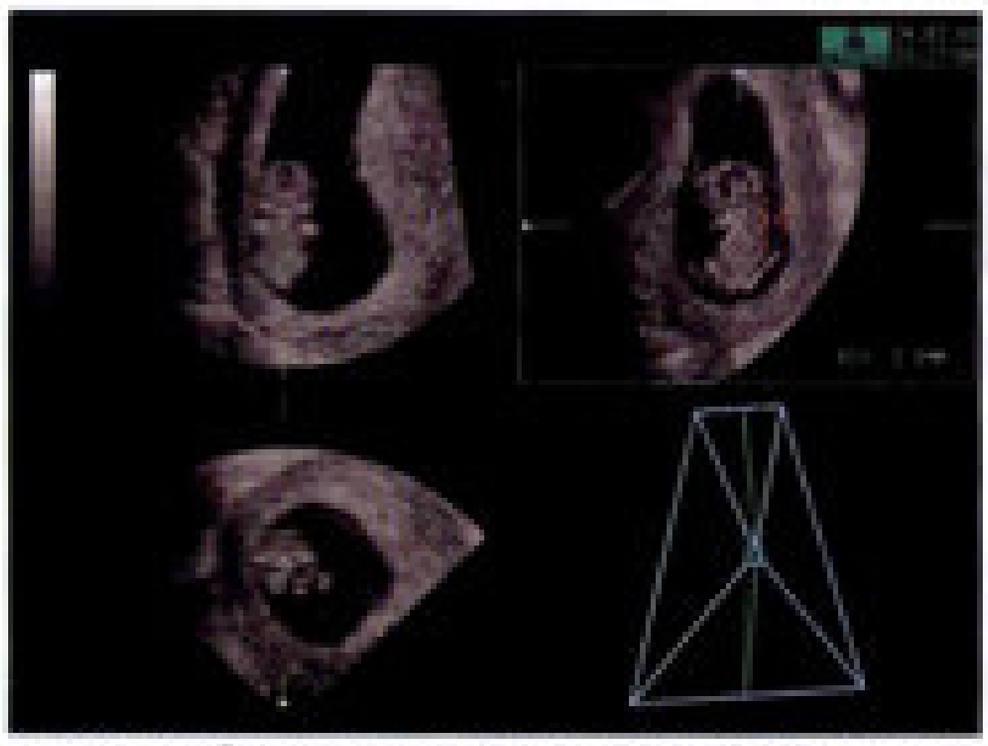

Hình 17.8. Đo " khoảng sáng sau gáy thai nhi" (Nuchal Translucency=NT)
Sau khi dùng SA 2D để đo đạc tính tuổi thai trong khoảng 11- 14 tuần, đo NT.
Dùng SA 3D để có được 3 mặt phẳng, đo NT ở mặt cắt dọc. Lưu ý tránh nhầm với màng ối thai nhi.

a

b

Hình 17.9. Một cách khác của SA 3D ứng dụng đo "khoảng sáng sau gáy": cắt đa mặt cắt, chọn mặt cắt lớn nhất để đo.
Hình bên: NT = 3, 6mm

2. KHÁI NIỆM SIÊU ÂM 4 CHIỀU (SA 4D) LÀ GÌ ?

Chúng ta biết rằng, để có được hình SA 3D sắc nét, thai nhi phải được « chụp » ở trạng thái nằm yên, không cử động. Một cử động dù nhỏ trong quá trình thu nhận thể tích đều gây xảo ảnh, phải chụp lại nhiều lần gây mất thời gian.

Vì vậy, đối với những trường hợp thai nhi cử động, cần thêm phần mềm để thu nhận, xử lý và hiển thị tất cả các cử động của thai. Phần mềm này cho phép quan sát được những hoạt động sống tự nhiên của thai nhi trong bụng mẹ (ví dụ : thai nhi cử động tay chân, há miệng, ngáp, xoay người...).

Để diễn đạt một cách nôm na dễ hiểu, chúng tôi ví : làm SA 3D như chúng ta *chụp hình* thai nhi, và SA 4D như chúng ta *quay camera* các hoạt động sống tự nhiên của thai trong tử cung người mẹ.

Vì thế, với thuật ngữ siêu âm 4 chiều bao gồm ba chiều trong không gian và ***chiều thứ tư là chiều thời gian*** (Hình 17. 11) (Đây chỉ là danh từ được dùng bởi các hãng sản xuất máy, còn nhiều tranh luận. Trong khuôn khổ bài viết này, tác giả xin dùng thuật ngữ SA 4D này để diễn tả khái niệm đã trình bày)..

Như vậy, trong thực hành SA 4D, chúng ta cũng làm toàn bộ như thao tác SA 3D, nhưng phần «chụp hình», chúng ta chọn chế độ 4D thay vì chọn 3D.

Khái niệm siêu âm 4 chiều (SA 4D) được gọi với nhiều tên khác nhau: Siêu âm 4 chiều (4D), siêu âm 3 chiều với thời gian thực (3D real- time, Live- 3D...) tùy vào cách đặt tên của các hãng sản xuất. Hầu hết các máy SA gọi là 3 chiều sau này thực chất luôn có phần mềm 4D, theo chúng tôi, gồm «4 trong 1» : 2D- Doppler - 3D -4D.

Chất lượng của hình ảnh siêu âm 3D/ 4D tùy thuộc vào tốc độ lưu trữ hình ảnh của đầu dò, phần mềm xử lý ảnh của máy siêu âm, tư thế thai nhi, lượng nước ối, kinh nghiệm của người khám, ...Đối với những trường hợp thai nhi nằm sấp hoặc lượng nước ối ít, sẽ khó có được hình ảnh bề mặt đẹp. Bên cạnh đó, người khám cần hiểu thêm những thông số kỹ thuật của máy để có được hình ảnh tối ưu (Hình 17.10).

Hình 17.10. *Khảo sát hình thái học, cần đánh giá kỹ các chi tiết trên gương mặt thai nhi. Lưu ý: rất dễ có hình ảnh giả (artefact) do tay chân, dây rốn trước mặt thai nhi hoặc tư thế thai không thuận lợi, ối ít,... Hình bên: Hình ảnh mặt từ 22-28 tuần.Hình bên : Hình ảnh mặt từ 22-28 tuần.*

3. CÁC HÌNH THÁI CỦA SIÊU ÂM 3 CHIỀU - ỨNG DỤNG.

3.1. Các mốt tái tạo ảnh 3 D thường dùng

Sau khi thực hành thao tác « chụp ảnh » như đã nói ở phần trên, người khám có thể chuyển đổi sang các " mốt » (mode) khác nhau để có thể thấy được rõ nét các phần khác nhau của thai .

3. 1.1. Mốt bề mặt (Surface mode)

Là một trong các mốt quan trọng và thường dùng nhất trong khảo sát hình thái bề mặt ngoài của thai nhi. Người khám thường dùng để chụp hình bề mặt của thai, bao gồm mặt, tai, tay, chân, thành bụng, lưng ,....cho phép nhìn thấy hình ảnh bình thường và bất thường về hình thái bên ngoài(xem phần khảo sát hình thái) (Hình 17.10 → Hình 17.32).

Theo kinh nghiệm của chúng tôi, đường cắt để chụp được hình đẹp là đường cắt đứng dọc (sagittal), có thể dọc giữa qua xương mũi của thai nhi (chụp mặt), tư thế thai nhi nằm ngửa, hoặc dọc theo trục của cơ thể thai nhi (chi, bụng, cơ quan sinh dục,...). Thai nhi phải nằm cách thành bụng mẹ bởi một vùng có nước ối để tạo sự tương phản về độ hồi âm. Do đó, trong trường hợp nước ối ít, vị trí thai không thuận lợi (nằm sấp, sát bụng mẹ hoặc sát bánh nhau...) sẽ khó có được hình ảnh tốt.

3.1.2. Mốt xuyên thấu (Transparent mode)

Được ứng dụng để khảo sát các cấu trúc bên dưới da (vd: xương thai nhi) và các tạng trong cơ thể. Tùy vào độ hồi âm dày (hyper-echoic)(vd: xương thai nhi) hay hồi.âm kém (hypo- echoic)(vd: mạch máu hay các cấu trúc dạng nang) ...ta chọn: Maximum mode, X-ray mode, hay Minimum mode đã được mặc định sẵn trong máy.

Ví dụ: cần khảo sát hệ xương thai nhi, sau khi thao tác để có được hình ảnh 3D, chúng ta chuyển từ mốt bề mặt sang mốt maximum. Phần mềm của máy sẽ tự động đổi các tín hiệu 3D để chúng ta có được hình ảnh bộ xương thai nhi như hình dùng tia X chụp X- quang xương (Hình 17.33), (Hình 17.34 a,b), (Hình 17.35 a, b), (Hình 17.36 a,b,c,d).

Lưu ý, đây chỉ là phần mềm được các nhà sản xuất máy đặt tên, không gây hại cho thai nhi (khác với chụp X quang, tia X có hại cho thai nhi !).

3.1.3. Color mode

Ứng dụng khảo sát cây mạch máu (dây rốn, tim thai và các mạch máu vùng đầu ngực...).

Muốn có được hình ảnh cây mạch máu trong không gian, đầu tiên người khám cần dùng «hộp màu» (color box) để định vị cấu trúc cần quan sát về mạch máu trước (Color Doppler hoặc Power Doppler đều được).

Sau đó, thao tác SA 3D như đã mô tả, chỉ khác là đặt chồng «hộp thể tích» (volume box) lên trên «hộp màu» trước khi nhấn nút «quét thể tích». Hình ảnh hiển thị sẽ gồm hai phần: hình bề mặt 3D kèm cây mạch máu nuôi các tạng bên trong nó.

Tùy thuộc vào phần mềm xử lý tín hiệu của máy, cho phép thấy cây mạch máu nuôi rõ nét nhiều hay ít. Có thể chỉ chọn phần hiển thị là cây mạch máu, hoặc kết hợp cả phần mô mềm (Hình 17.43 a, b) Phần này chỉ cung cấp thông tin là có sự hiện diện của mạch máu trong cấu trúc khảo sát, không phản ánh những thông tin khác về Doppler như độ hẹp mạch máu, tốc độ dòng chảy,...

3.1.4. Siêu âm 3 chiều mở rộng (3D XI= Extended Imaging):

Chúng ta biết rằng, thế mạnh của SA 3D là khảo sát hình thái bề mặt ngoài của thai nhi. Những bất thường về nội tạng đều được chẩn đoán nhờ vào những đường cắt 2D kinh điển.

Do đó, phần mềm này nhằm mục đích trình bày những đường cắt 2D dưới nhiều hình thức khác nhau, nhằm hỗ trợ cho chẩn đoán.

Nguyên lý : Dữ liệu được đầu dò thu nhận *thay vì được kết hợp lại thành hình khối sẽ được dàn trải thành đa mặt cắt* (tùy độ dày mỗi lát cắt, ít nhất từ 0, 5mm, khoảng 256 mặt cắt cho mỗi mặt phẳng, như hình cắt lớp điện toán), bao gồm các dạng trình bày: đa lát cắt (multislice view), cắt chéo (oblique), thể tích khối như hình điện toán (volume CT) (Hình 17.39 c,d), (Hình 17.40 a,b,c), (Hình 17.41 a,b), (Hình 17.42).

3.1.4.1. Multislice view: đa mặt cắt : phần mềm sẽ trình bày trên màn hình các chế độ 1, 1x2, 3x3, 4x 4 hình tùy chọn (Hình 17.40, Hình 17.41).

3.1.4.2. Oblique: hình cắt chéo : hiển thị dưới dạng một mặt cắt 2 chiều bên trái màn hình và bên phải là những hình trực giao bất kỳ tùy vào đường vẽ trên hình bên trái (do người khám vẽ) (Hình 17.41 a, b).

3.1.4.3. Volume CT: hình ảnh dạng thể tích khối: 3 mặt cắt trực giao trong không gian dưới dạng thể tích (Hình 17.42).

3.1.5. STIC = Spatial Temporal Imaging Correlation: Tương quan hình ảnh về không gian và thời gian

Ứng dụng này cho phép khảo sát tim thai ba chiều.

Nguyên lý: Chúng ta biết rằng, tim thai là một cơ quan "động" liên tục, trung bình đập khoảng 140 lần/phút với các cấu trúc giải phẫu khá phức tạp. Vì vậy, muốn khảo sát tim thai đang cử động, cần thu nhận tín hiệu nguyên cả trái tim và các mạch máu xuất phát từ tim đang cử động trong vài nhát bóp (có thể bao gồm cả hình ảnh dòng máu di chuyển bên trong các buồng tim). Sau đó, phần mềm sẽ phân tích các buồng tim đang hoạt động dưới dạng đa lát cắt (khác với phần khảo sát hình thái học đã mô tả bên trên, chỉ là hình khối dạng" tĩnh"). Phần mềm sẽ tiến tới khảo sát các cấu trúc giải phẫu tim không giới hạn, nhiều chiều.

Đây là một tiến bộ mới nữa của SA 3D, được cập nhật khoảng vài năm trở lại đây, đòi hỏi người khám phải nắm rõ giải phẫu tim thai bình thường và bệnh lý tim bẩm sinh để vận dụng được tốt vào chẩn đoán.

4. GIÁ TRỊ CỦA SIÊU ÂM 3D TRONG KHẢO SÁT THAI 3 THÁNG ĐẦU

4.1. Giai đoạn phôi (6- 8 tuần): chỉ là hình ảnh của túi phôi, SA 3D ít giá trị mặc dù có vài nghiên cứu như : tính thể tích Yolk-sac, tính thể tích túi thai vào tuần lễ thứ 5-9 nhưng không có giá trị tiên lượng về sự phát triển bình thường của thai.

4.2. Giai đoạn 9-14 tuần: thai nhi từ từ phát triển với hình thái ngoài rõ nét hơn. SA 2D cũng như 3D dần dần phân biệt được các cực của thai, các mầm chi phát triển khá rõ nét vào tuần thứ 14. Giai đoạn

này quan trọng nhất là đo *"khoảng sáng sau gáy thai nhi"*(Nuchal Translucency= NT, một số tác giả dùng chữ đo "độ dày da gáy", "độ mờ da gáy" thai nhi), từ tuần lễ thứ 11- đến 14 để phát hiện những bất thường sớm về nhiễm sắc thể. (Bình thường, NT < 3mm). Ứng dụng SA 3D giúp hỗ trợ thêm trong chẩn đoán, bằng cách xác định đúng đường cắt dọc trục thai nhi, người khám có thể xoay các trục x, y, z để phân biệt rõ giữa vùng sau gáy và màng ối (Hình 17.8, Hình 17.9 a, b)

4.3. SA 3D (qua ngả âm đạo) cho thấy có ưu thế hơn SA 2D vì những lý do sau :

a. Thời gian thao tác siêu âm ngắn hơn do việc lưu trữ thể tích ngắn trong vài giây.
b. Dữ liệu được phân tích trên 3 mặt phẳng.
c. Cho phép đo đạc chính xác nhất.
d. Tuy nhiên, điều mà các tác giả luôn nhấn mạnh là việc lưu trữ dữ liệu để có thể nghiên cứu về sau.

4.4. Có hai cách đo «khoảng sáng sau gáy» (NT) bằng SA 3D:

- Cách 1: sau khi có được 3 mặt cắt trên màn hình, chọn mặt cắt dọc, chỉnh các trục x, y, z sao cho đường cắt chính xác nhất qua vùng gáy thai nhi, phân biệt giữa vùng sau gáy và màng ối, phóng lớn lên màn hình và đo (Hình 17.8).
- Cách 2: dùng chế độ đa mặt cắt, chọn mặt cắt có số đo lớn nhất để đo (Hình 17.9)

5. SIÊU ÂM 3D TRONG KHẢO SÁT THAI 3 THÁNG GIỮA: khảo sát hình thái học và theo dõi phát triển thai.

5.1. Thế mạnh của siêu âm 3 chiều là khảo sát hình thái học thai nhi. Thời điểm khảo sát tốt nhất từ 22- 24 tuần, các chi tiết bề mặt thai và nội tạng phát triển khá rõ nét, lượng nước ối đủ... là điều kiện thuận lợi để siêu âm 3 chiều.

5.2. Cũng như một cuộc khám SA 2D thường quy, thai nhi cần được khảo sát kỹ hình thái học bằng tất cả các đường cắt căn bản trên SA 2D. Người khám cần khảo sát kỹ các chi tiết giải phẫu học, hình thái bề mặt (mặt, cổ, lưng, thành bụng, các chi...), xương hay các bất thường về nội tạng.

5.3. Tùy từng bộ phận trong cơ thể sẽ có từng loại bệnh lý riêng. Người khám không thể tách rời SA 3D khỏi siêu âm 2D quy ước mà sự kết hợp hai phương tiện sẽ thật sự hữu ích, bổ sung lẫn nhau, cũng như sự cần thiết phải nắm vững kiến thức về siêu âm thai, phân biệt được trường hợp bình thường cũng như bất thường để cho kết luận chính xác.

5.4. Về phần bánh nhau và nước ối, hầu hết dùng SA 2D để chẩn đoán, SA 3D ít có giá trị. Theo kinh nghiệm của các tác giả, cần lưu ý kỹ hình thái học thai nhi trong các trường hợp đa ối.

5.5. Dây rốn cũng có một số đặc thù riêng, SA 3D có thể thấy hình ảnh cuống rốn to ra trong thoát vị rốn, dây rốn quanh cổ, thắt nút (hiếm hơn).... Nên kết hợp Doppler màu để đánh giá đầy đủ hơn về huyết động học của mạch máu cuống rốn.

5.6. Trong khuôn khổ của bài viết, không thể liệt kê hết tất cả bệnh lý của từng bộ phận thai nhi, xin xem một số hình ảnh minh họa cùng chú thích đi kèm (Hình 17. 10→ Hình 17. 40)

VÙNG ĐẦU-MẶT THAI NHI: BÌNH THƯỜNG VÀ BỆNH LÝ

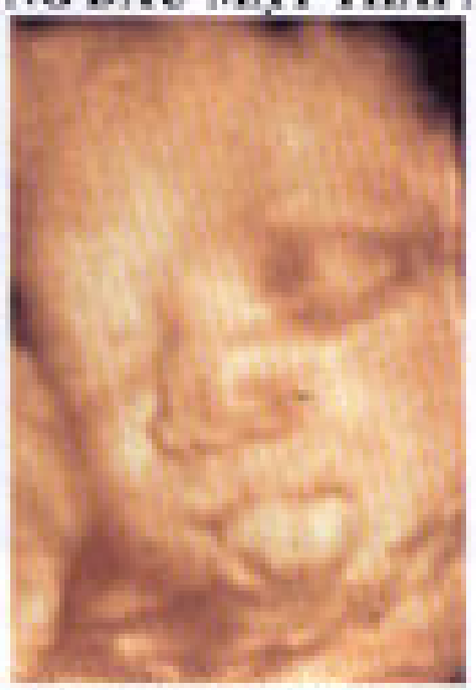

Hình 17. 11. *Khoảnh khắc lưỡi thè ra! Hình ảnh có được nhờ SA 3D liên tục theo thời gian (= còn gọi là SA 4D) Thai 28 tuần*

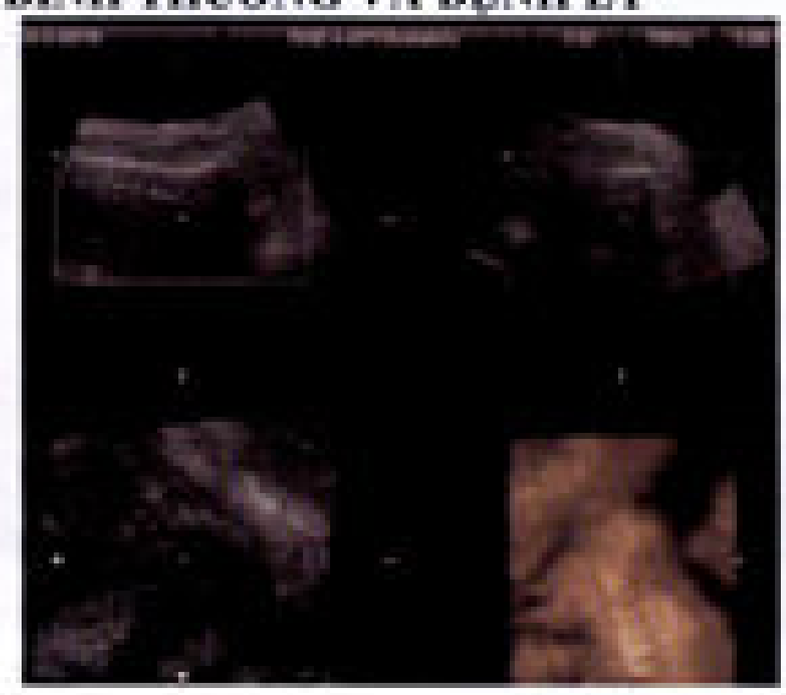

a

b

Hình 17.12. *Thai vô sọ. dễ dàng chẩn đoán trên SA 2D khi thai > 12 -13 tuần mà ta không đo được BPD. SA 3D thấy có sự gián đoạn của cột sống cổ lên vùng đầu (không có hình xương sọ). Hình ảnh mặt: không có hộp sọ.*

a

b

Hình 17.13. *Hình ảnh sứt môi một bên/sau sanh (Là loại thường gặp nhất, 90% kèm chẻ vòm hầu. Tuy nhiên, hình chụp bề mặt ngoài không thấy được dấu chẻ vòm hầu)*

a

b

Hình 17.14. *Hình ảnh sứt môi hai bên (có sự mất liên tục môi trên kèm khoảng hở rộng)*

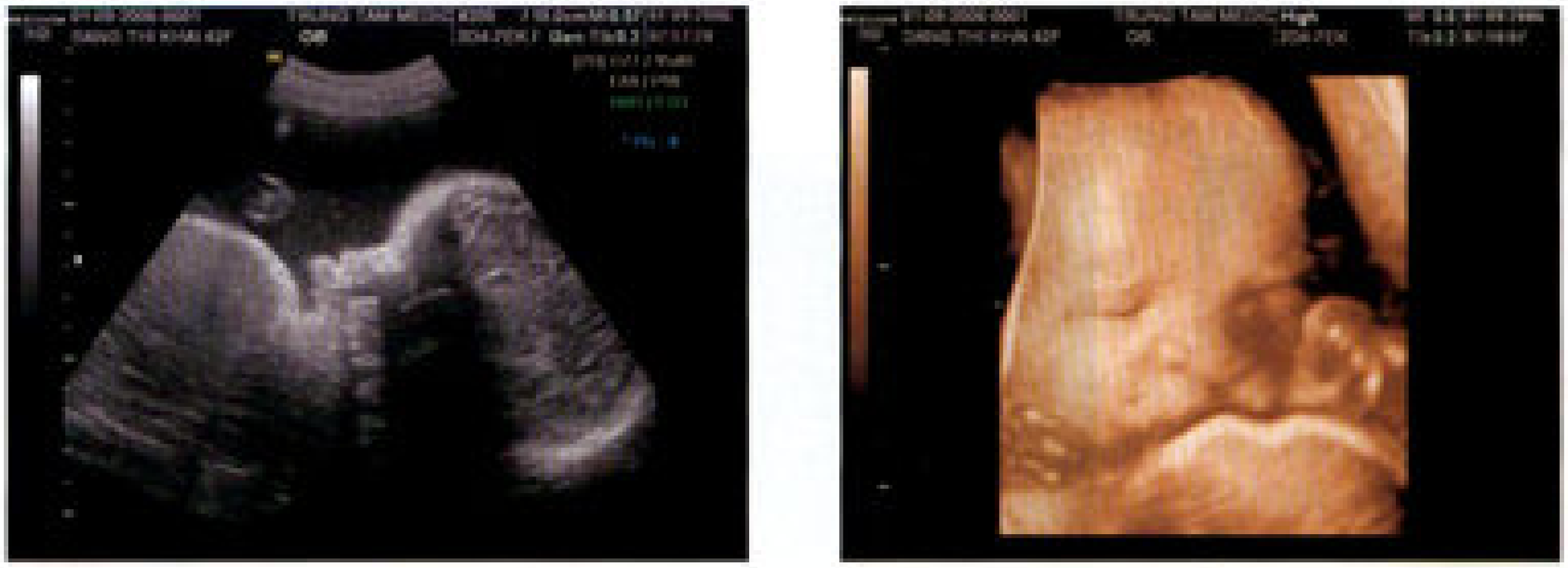

a b

Hình 17.15. Sứt môi kèm thiểu xương mũi/ thai lớn (35 tuần), xương chi ngắn. Đa ối. Kết quả sau sanh: hội chứng Down.

a b

Hình 17.16. Thoát vị rốn: đường cắt ngang bụng trên SA 2D cho thấy gan nằm bên ngoài, trong túi thoát vị. Hình SA 3D cho thấy vòng cuống rốn thai nhi lớn bất thường. (Giống thai nhi ôm trái banh vòng trước bụng)

Hình 17.17. Thai 30 tuần. Não úng thủy lượng nhiều. Hình ảnh mặt thai nhi với vùng đầu lớn hơn bình thường.

a

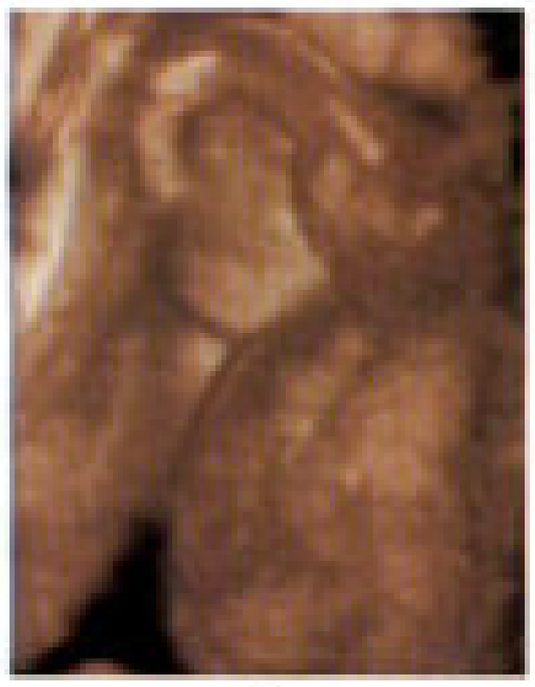

b

Hình 17.18. Bướu tân dịch phần mềm: SA 2D thấy mô mềm có phản âm trống, nhiều vách ngăn, đôi khi giống tổ ong vùng mặt, tay và thân thai nhi) (Lymphangioma) SA 3D cho hình ảnh giống sau sanh.

a

b

Hình 17.19. *Ngón tay bình thường thấy rõ khi thai 14 tuần, đủ ngón, có dấu xòe duỗi trong lúc khám. Hình 2D (a), 3D (b)*

a

b

Hình 17.20. *Thai 26- 27 tuần .Tư thế tay đưa lên vòng đầu mặt thường thấy ở những thai nhi bình thường.*

a

b

Hình 17.21. *Bàn tay của trẻ Trisomy 18 với các ngón nắm chặt, dính nhau, mất sự song song giữa các ngón. SA 3D/ 4D theo dõi thời gian dài không thấy dấu hiệu xòe mở bàn tay.*

a

b

Hình 17.22. *Siêu âm có giá trị trong đánh giá bàn tay ở trẻ Trisomy 18. Hình ảnh SA 3D cho thấy ngón tay nắm chặt và chồng ngón trỏ (overlapping index finger)*

a

b

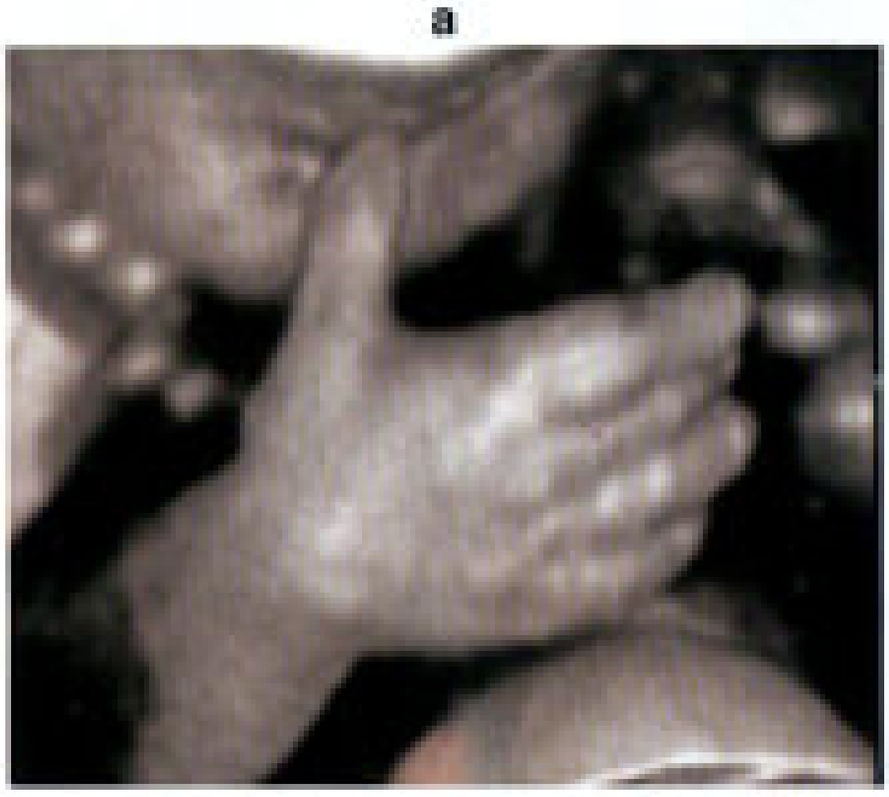

c

Hình 17.23. *Hình ảnh ngắn chi với các ngón tay ngắn trong Trisomy 21. Chuyển sang Maximum mode trong khảo sát hệ xương, có thể thấy bất sản đốt 2 ngón 5, dấu đặc hiệu trong hội chứng Down.*
Một dấu hiệu quan trọng nữa là ngón cái luôn ở tư thế dạng, không khép lại được (dấu đặc trưng của Trisomy 21)

a

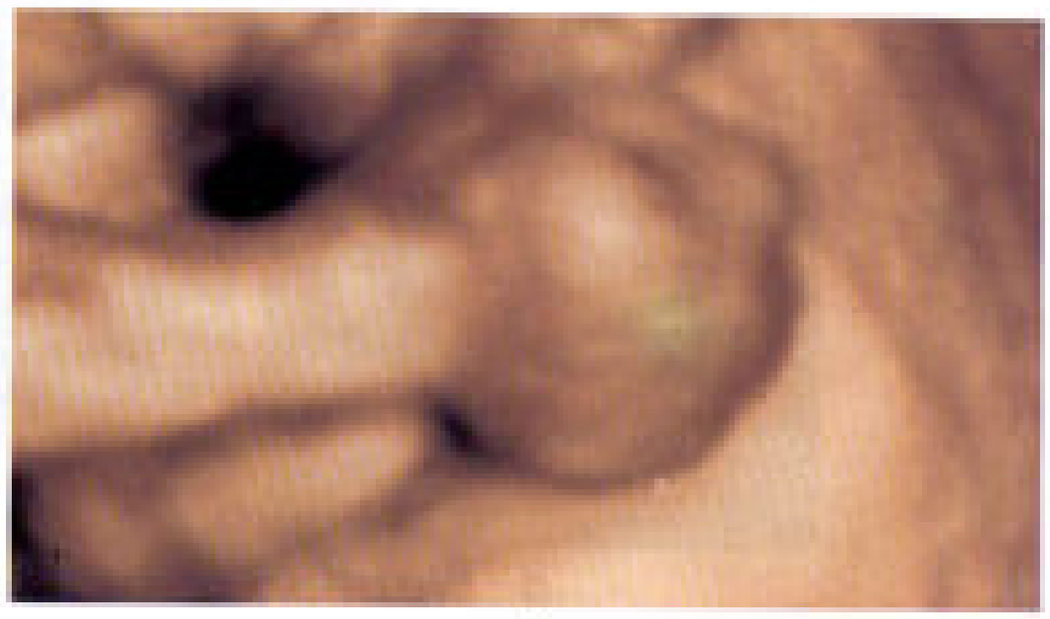

b

Hình 17.24. Hình ảnh bướu mô mềm vùng lưng bàn tay Phải (u tân dịch/Lymphangioma) ("Boxing Fetus")

Hình 17.25. Thai 20 tuần. Bất sản cánh tay và bàn tay

Hình 17.26. Bàn tay 6 ngón

CA LÂM SÀNG: BẤT SẢN BÀN TAY

a

b

Hình 17.27.

a,b. Thai 27 tuần. Bất sản bàn tay Phải. Tay Trái bình thường. Đa ối. (hình 2D/3D) (Lưu ý: các bất thường thai thường hay kèm đa ối. Do đó, trước một trường hợp đa ối xảy ra ở 3 tháng giữa thai kỳ, cần chú ý kỹ hình thái học thai nhi!)

c

c. Hình chụp sau sanh, bàn tay Trái bình thường, không có bàn tay phải (R. Acheiria)

CHẨN THAI NHI BÌNH THƯỜNG VÀ BỆNH LÝ

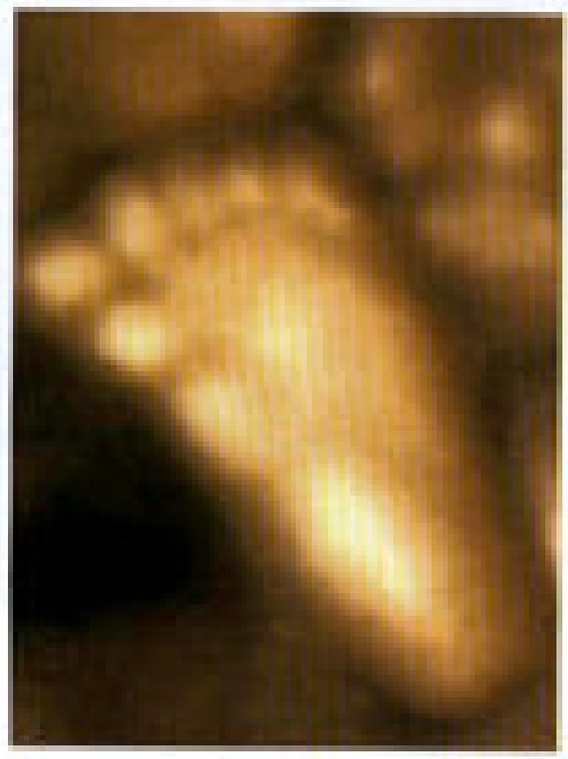

a

b

Hình 17.28. *Bàn chân thai nhi bình thường.*

a

b

Hình 17.29. *Bàn chân dư ngón. (trên hình 3D, phần ngón dư ra giống "cựa gà")*

a

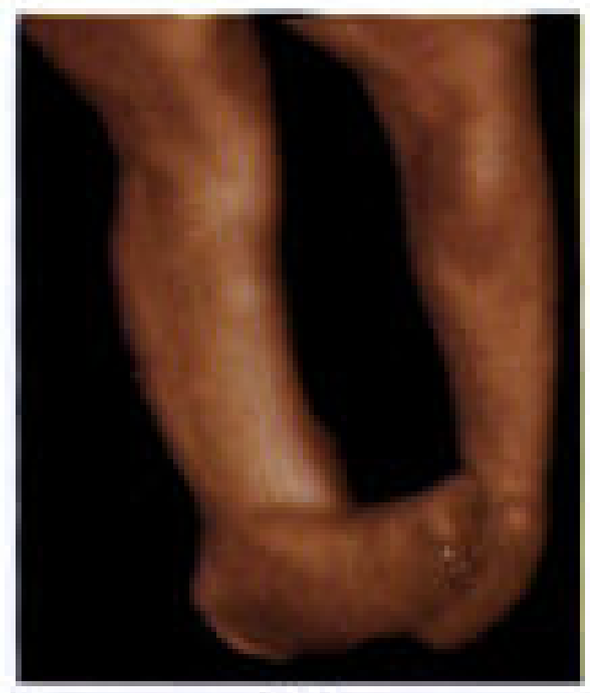

b

Hình 17.30. Thai 30 tuần. Bàn chân khoèo lật vào trong. b. phần mềm đã cắt những cấu trúc không cần thiết xung quanh, làm rõ hình ảnh bàn chân khoèo.

Hình 17.31. Thai 25 tuần. Bàn chân khoèo

Hình 17.32. Hai chân ngắn và khoèo, thai nhi ngồi tư thế "xếp bằng" liên tục, không thay đổi khi theo dõi thời gian dài trên SA 4D.

KHẢO SÁT HỆ XƯƠNG SỐNG

Hình 17.33. Thai 20 tuần. Hệ xương sống được quan sát rõ từ đầu đến xương chậu hai bên bằng cách sau khi có được hình 3D như bình thường, đổi sang mốt xuyên thấu (transparent - maximum mode).

a

b

Hình 17.34. Song thai dính nhau vùng cột sống ngực ("X -sign")

a

b

Hình 17.35. *Thai 22 tuần. Thoát vị màng não tủy (Meningocele) kèm dị tật gai đôi đốt sống ngực (spinabifida).*

CA LÂM SÀNG: SONG THAI DÍNH

a

b

Hình 17.36 a, b. *Hình ảnh song thai dính nhau vùng cột sống cùng cụt trên SA 2D. SA 3D cho thấy dính hai cột sống và 4 xương cánh chậu rõ nét hơn. (dùng transparent mode/ 3D)*

c

d

Hình 17.36 c, d. *Song thai dính vùng xương cùng cụt (Ischiopagus) 4 tay, 3 chân kèm nhiều bất thường nội tạng khác, được kiểm chứng bằng chụp cộng hưởng từ (MRI) và hình ảnh sau sanh*

e

Hình 17.36 e. Hình ảnh X quang song thai dính sau sanh

CA LÂM SÀNG : SONG THAI DÍNH NHAU VÙNG NGỰC

a

b

Hình 17.37. Song thai 18 tuần dính nhau vùng ngực (Thoracopagus)

a

b

Hình 17.38.

a,b. Thai 27 tuần. Hình ảnh dây rốn quanh cổ kèm doppler màu cho tín hiệu "phổ rối". Hình SA 3D khẳng định chẩn đoán dây rốn thắt nút (cord knot) quanh cổ.

c

c. Hình ảnh dây rốn thắt nút sau mổ lúc thai 36 tuần do tim thai dao động.

a

b

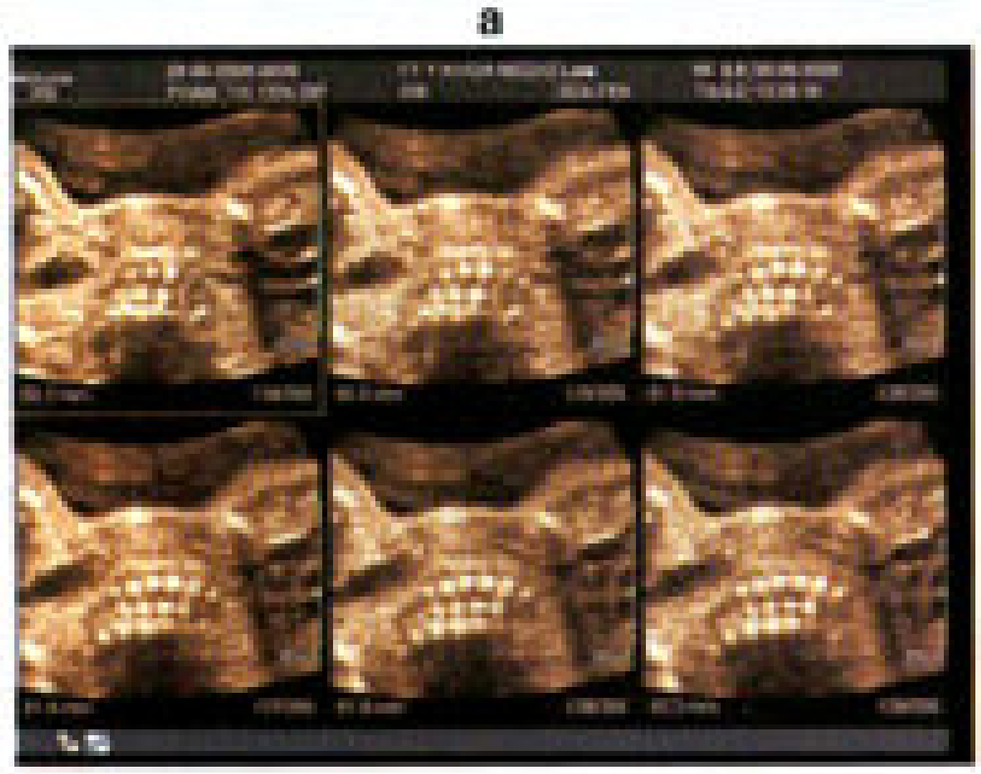

c

d

Hình 17.39.

a, b. Hình 3 mặt phẳng trực giao trong không gian cho phép quan sát rõ các chi tiết giải phẫu vùng cổ thai nhi. Hình 3D cho thấy tuyến giáp thai nhi lớn bất thường.

c, d. Dùng cách cắt đa mặt cắt (multislice) để cắt dọc (c) và cắt ngang (d) để khảo sát rõ bướu tuyến giáp thai nhi, kèm đo đạc kích thước.

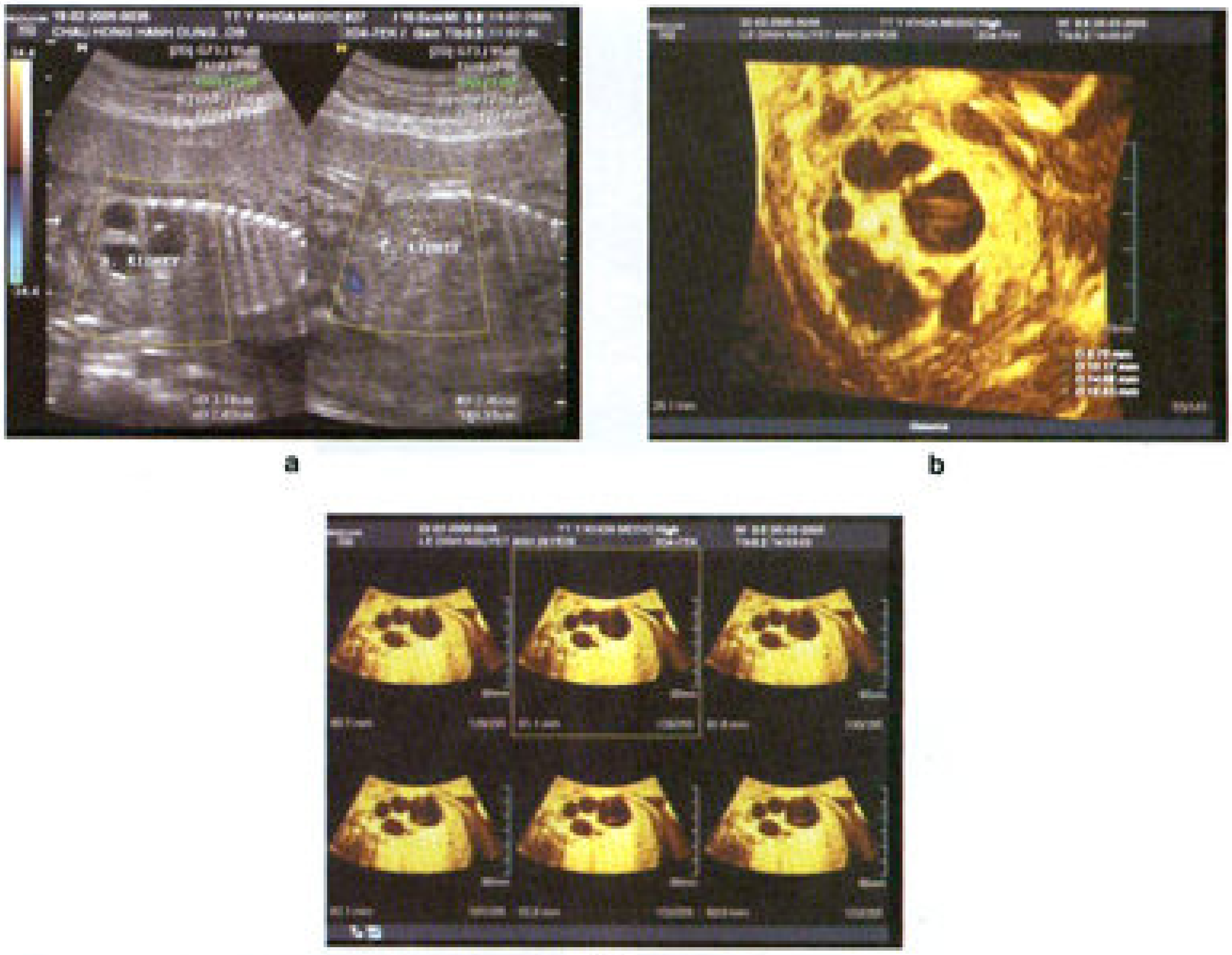

a b c

Hình 17.40. Hình ảnh thận phải đa nang. SA 3D với phần multislice view cho thấy thận và các nang rõ nét hơn.

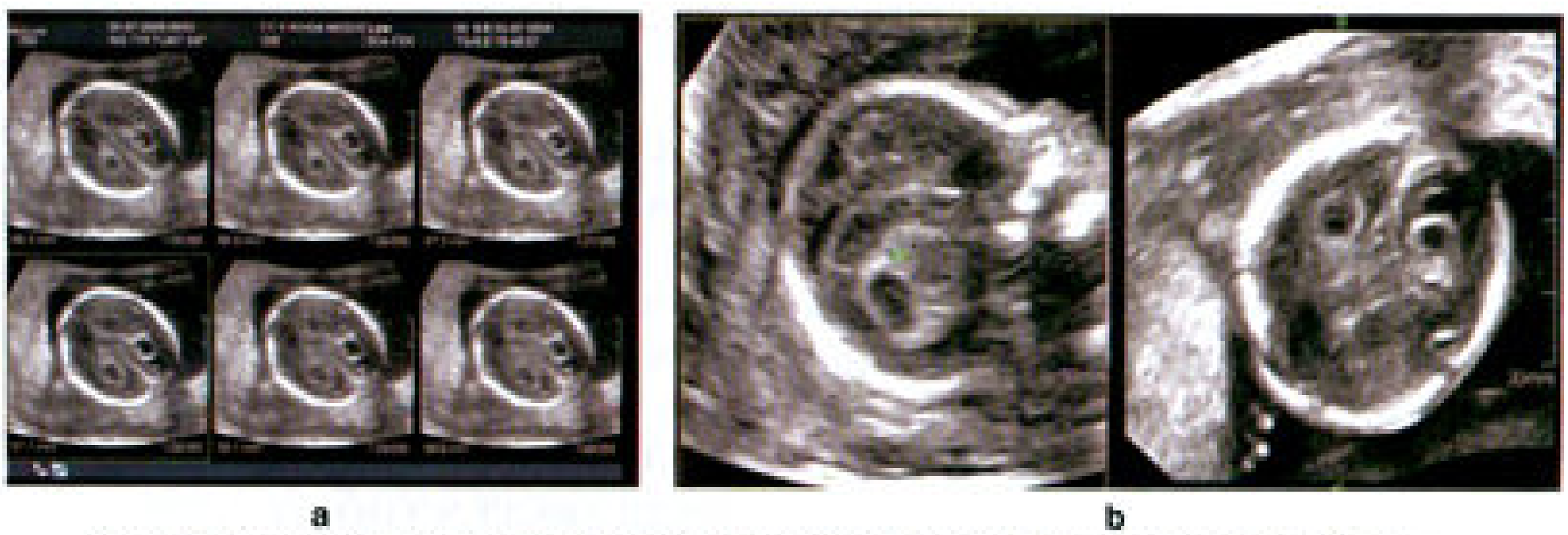

a b

Hình 17.41. Nang dầm rối mạch mạc được trình bày bằng hình ảnh đa lát cắt, với nhiều góc độ khác nhau.

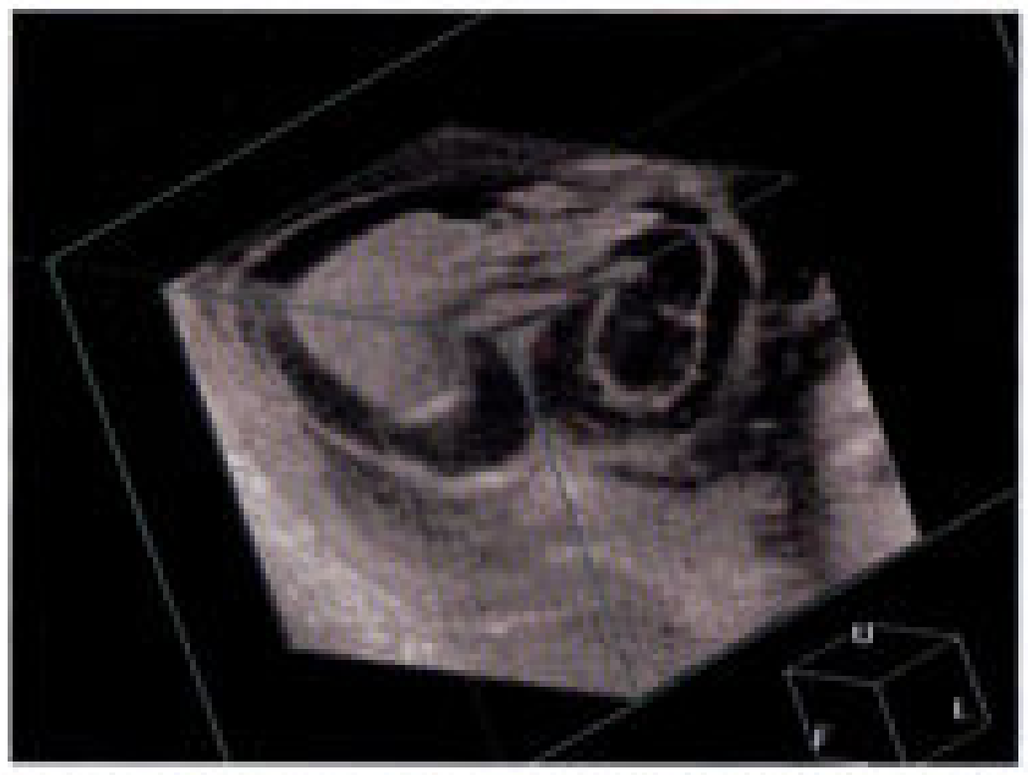

Hình 17.42. Bàng bụng thai nhi. SA 3D trình bày dưới dạng Volume CT, cho thấy các cấu trúc bên trong ổ bụng rõ nét với lượng dịch ối bao quanh.

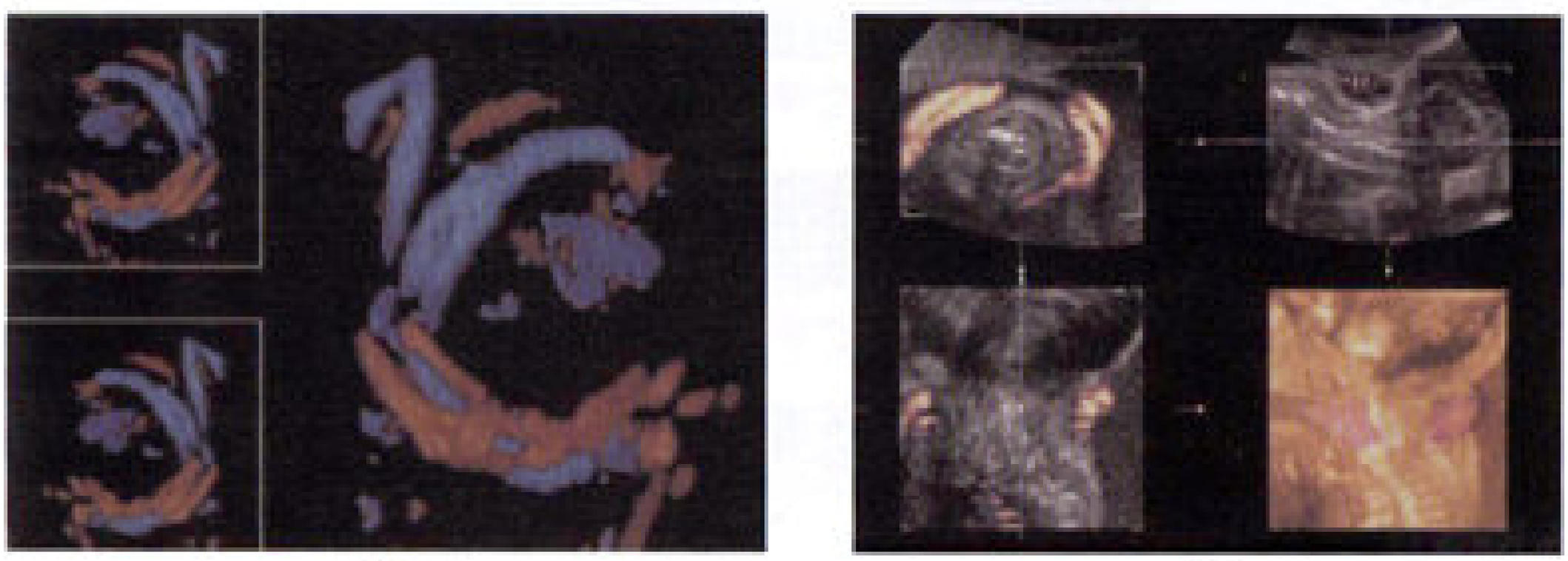

a b

Hình 17.43. Dùng color mode để diễn tả cây mạch máu trong cấu trúc cần khảo sát. Hình a: dây rốn quanh cổ thai nhi.

6. SIÊU ÂM 3D TRONG KHẢO SÁT THAI 3 THÁNG CUỐI: đánh giá sức khỏe thai nhi.

Xét về mặt khảo sát hình thái học, hầu hết thai nhi phải được chẩn đoán bất thường càng sớm càng tốt, nghĩa là phần lớn được chẩn đoán vào 3 tháng giữa thai kỳ.

Vào 3 tháng cuối, vai trò của SA là theo dõi sự phát triển thai, chủ yếu dùng SA 2D và Doppler để khảo sát về sự phát triển, cân nặng, đánh giá huyết động học nhằm kiểm tra sức khỏe thai nhi.

Đối với những trường hợp thai nhi còn đủ nước ối, hình 3D cho thấy hình ảnh bề mặt ngoài. Hầu hết sau sanh ra, người mẹ mô tả mặt bé khá giống hình ảnh chụp được khi thai phát triển ở giai đoạn này.

7. ƯU ĐIỂM CỦA SIÊU ÂM 3D SO VỚI SA 2D TRUYỀN THỐNG

- Trình bày 3 mặt phẳng cùng lúc, trong đó thấy được mặt phẳng đứng ngang (coronal), là mặt phẳng thường khó có được trên SA 2D quy ước.

- Người khám thấy được các chi tiết bề mặt, giúp phát hiện hoặc loại trừ đáng tin cậy các khiếm khuyết bề mặt cơ thể, trên nhiều góc độ khác nhau.
- Về phía người mẹ: là niềm vui khi thấy hình ảnh bình thường của con mình trong thời kỳ bào thai và hiểu rõ hơn về mức độ dị dạng trong trường hợp phải chấm dứt thai kỳ.
- Lưu trữ hình dưới dạng khối thể tích.
- Hình ảnh được phân tích về sau không cần sự có mặt của bệnh nhân, vài tuần, vài tháng hoặc vài năm sau.
- Hình ảnh có thể lưu trữ vào đĩa cứng, USB, vận chuyển được, giúp hội chẩn, lưu trữ tài liệu phục vụ nghiên cứu hoặc giảng dạy.
- Nhiều chức năng từ những phần mềm khác của SA 3D (vd: trình bày dưới dạng đa mặt cắt (multi-slice view), dưới dạng hình khối thể tích (volume CT), đo thể tích tự động bằng SA 3D (VOCAL = Virtual Organ Computer-Aided anaLysis), khảo sát tim thai 3 chiều (STIC= Spatial Temporal Imaging Correlation)...)

8. GIỚI HẠN CỦA SIÊU ÂM 3 CHIỀU VÀ SỰ PHÁT TRIỂN TRONG TƯƠNG LAI

8.1. Giới hạn

- Người khám cần quen với hình dạng và kích thước đầu dò lớn và nặng hơn bình thường.
- Giai đoạn đầu, việc định hướng 3 chiều trong không gian còn khó khăn.
- Tình trạng thiểu ối, thành bụng mẹ quá dày, kích thước thai lớn và các tư thế không thuận lợi của thai nhi... gây khó khăn trong tạo hình 3D/ 4D và mất thời gian.
- Cần thời gian để quen với nhiều chức năng của máy và có hình tối ưu.
- Một số chương trình cần nhiều thời gian để thao tác nhuần nhuyễn, mang tính nghiên cứu hơn là ứng dụng thực tế (vd: khảo sát tim thai bằng SA 3D (STIC), đo thể tích bằng SA 3D với phần mềm tự động (VOCAL),...
- Giá thành máy còn đắt.

8.2. Sự phát triển trong tương lai

- Cùng với sự phát triển không ngừng về điện toán, tương lai máy SA 3D/ 4D sẽ là những máy xách tay (portable) thay thế những loại máy hiện tại khá lớn, nặng, khó di chuyển nhưng vẫn đảm bảo được chức năng.
- Đầu dò: sẽ nhỏ hơn, nhẹ hơn và thu nhận hình ảnh bằng điện toán (digital), không phải là đầu dò cơ học (mechanic) như hiện tại.
- Nhiều phần mềm mới sẽ hữu ích hơn, dễ hiểu, dễ sử dụng và ít tốn thời gian.
- Chức năng 4D sẽ được cải tiến, hình ảnh đẹp, sắc nét, đồng nghĩa với việc xử lý ảnh càng nhanh càng tốt, tạo cảm giác hình chuyển động « thật » hơn. Hiện tại, với những dòng sản phẩm trung bình, tốc độ hiển thị của hình 4D là 4- 8 hình/giây (FPS/4D= frame per second). Các dòng sản phẩm cao cấp hơn sẽ từ 18 – 32 hình 4D/giây và trong tương lai sẽ còn cải tiến hơn nữa.
- Cùng với sự phát triển về tính năng Doppler, việc kết hợp Doppler màu vào SA 3D/ 4D sẽ đi sâu vào khảo sát hệ mạch máu nuôi các tạng trong không

gian rõ ràng hơn, (giống như hình chụp mạch CT angio) (vd: trong không gian 3D, thấy được đa giác Willis , ứng dụng chẩn đoán khi có dị dạng mạch máu não thai, khảo sát tim và hệ mạch máu xuất phát từ tim ...)

- Siêu âm dẫn đường can thiệp, không dừng ở mức độ chẩn đoán.

9. KẾT LUẬN

Cùng với sự phát triển về điện toán, siêu âm 3D/ 4D ra đời là phương tiện hữu ích bên cạnh SA 2D quy ước trong khảo sát hình thái thai nhi.

Là người bác sĩ siêu âm, chúng ta cần nắm vững kiến thức siêu âm 2D, Doppler, phân biệt được các trường hợp thai bình thường và bất thường. Từ đó, hiểu biết thêm về kỹ thuật mới SA 3D / 4D, giúp ích hơn trong công việc hàng ngày của chúng ta.

TÀI LIỆU THAM KHẢO

1. Trần Danh Cường. Thực hành Siêu âm 3 chiều (3D) trong sản khoa. Nhà xuất bản Y học Hà nội. 2005.
2. Đỗ Danh Toàn và cộng sự. Siêu âm Sản khoa thực hành. Nhà xuất bản Y học- chi nhánh TP HCM. 2007.
3. Patrick Chia- S.Raman. 3D/4D Ultrasonography. Its value in Obstetric & Gynaecology. MUSE 2005.
4. 3D Power Doppler (Nhiều tác giả). Woodward-Kennedy-Sohaey. Diagnostic Imaging. AMIRSYS.2005

CHƯƠNG XVIII

ẢNH GIẢ VÀ CẠM BẪY TRONG SIÊU ÂM CHẨN ĐOÁN SẢN KHOA

*BS NGUYỄN QUÝ KHOÁNG **

*BS NGUYỄN QUANG TRỌNG ***

Để có thể hiểu rõ được ảnh giả và cạm bẫy trong Siêu âm chẩn đoán sản khoa, thiết nghĩ chúng ta cần nắm lại nguyên lý của Siêu âm và một số hiện tượng vật lý trong siêu âm.

I. ÔN LẠI VỀ NGUYÊN LÝ SIÊU ÂM

Siêu âm là những rung động cơ học cùng bản chất với âm thanh nhưng tần số trên 20 KHz. Siêu âm chỉ truyền trong môi trường vật chất, không truyền trong chân không. Siêu âm truyền năng lượng cơ học cho môi trường chứ không ion hóa môi trường.

Nguyên lý tạo ra sóng siêu âm là do hai anh em gia đình nhà Curie, Jacques và Pierre, tìm ra hiện tượng áp điện (Piézoélectricité).

Tần số của đầu dò là số chu kỳ sóng siêu âm trong 1 giây.

Sóng siêu âm dùng trong Y học thường có tần số từ 1 đến 10 MHz.

Đầu dò có tần số thấp (≤ 3,5 MHZ) thì độ xuyên sâu tốt nhưng độ ly giải hình kém.

Đầu dò có tần số cao (≥ 7,5 MHZ) thì độ ly giải hình tốt nhưng độ xuyên sâu kém.

Đầu dò vừa phát sóng, vừa thu sóng. Sóng dội còn gọi là "ECHO" hoặc "hồi âm" có cường độ tùy vào sự khác biệt trở âm Z của hai môi trường vật chất (mà sóng Siêu âm đó tiếp xúc với mặt phân cách giữa hai môi trường này) (Hình 18.1).

$$Z = \rho \times C$$

ρ: Khối lượng riêng của môi trường.

C: Vận tốc của siêu âm trong môi trường đó.

Z (khí) = 0,0004 $kg/m^2/s$

Z (nước) = 1,49 $kg/m^2/s$

Z (mô mềm) = 1,6 $kg/m^2/s$

Z (xương) = 7,8 $kg/m^2/s$

$$\frac{R}{I_0} = \frac{(Z_2 - Z_1)^2}{(Z_2 + Z_1)^2}$$

R: Sóng dội

I_0: Sóng đi

Sóng siêu âm dội lại theo định luật phản chiếu của ánh sáng. Vì đầu dò vừa phát sóng, vừa thu sóng nên hình cơ quan được khám chỉ rõ khi tia siêu âm thẳng góc với mặt phân cách giữa hai môi trường Z_1, Z_2 nghĩa là với tạng cần được khám.

* Trưởng khoa CĐHÂ Bệnh viện An Bình, Tp HCM

** Bs khoa CĐHÂ Bệnh viện An Bình, Tp HCM

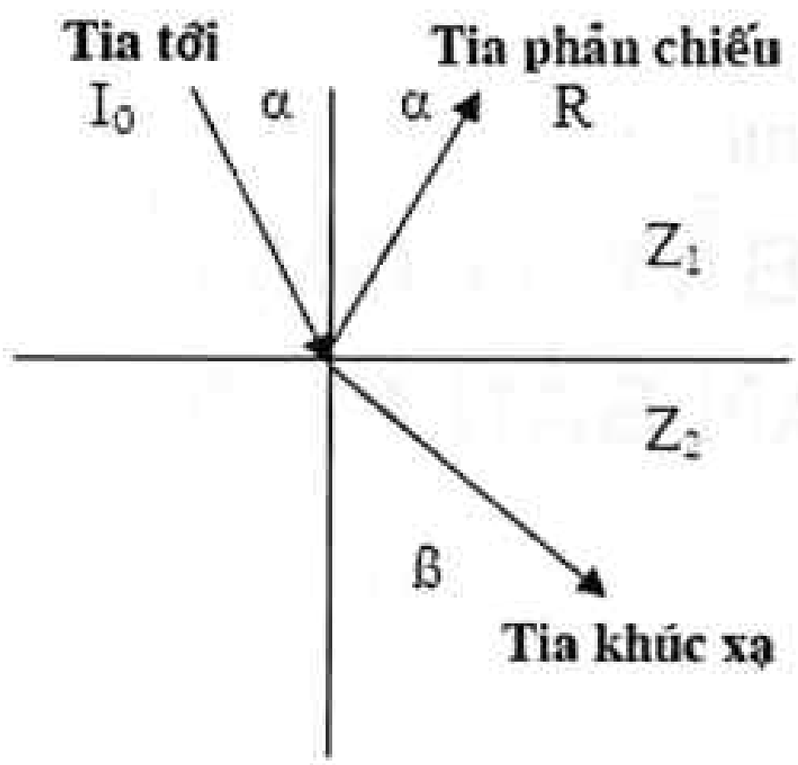

Hình 18.1

2. MỘT SỐ ĐỊNH NGHĨA

2.1. Ảnh giả

Ảnh giả là từ tương đương với tiếng Pháp "Artefact" và với tiếng Anh là "Artifact".

Đây là một hình ảnh gồm một trong các đặc tính sau đây: không có thực, che lấp một tổn thương thực và gây sai lầm trong việc đánh giá tổn thương về vị trí, về độ hồi âm, về kích thước và về hình dạng.

Tuy nhiên, trong một số trường hợp, ảnh giả có lợi cho chẩn đoán bệnh: Ví dụ như nếu có hiện tượng tăng âm sau một cấu trúc có hồi âm trống hay hồi âm mỏng thì ta nghĩ có dịch trong cấu trúc đó.

Ngược lại nếu có bóng lưng sau một cấu trúc echo dầy thì ta có thể nghĩ đến sỏi, xương hoặc khí.

2.2. Cạm bẫy

Cạm bẫy là từ tương đương với tiếng Pháp "Piège" và tiếng Anh là "Pitfall".

Đây là nguyên nhân gây sai lầm trong chẩn đoán siêu âm vì thiếu hiểu biết như:

- Thiếu hiểu biết về ý nghĩa của ảnh giả.
- Thiếu hiểu biết về những biến thể của bình thường (Normal variant).

Thật tình một số lớn sai sót trong chẩn đoán bệnh là do thiếu hiểu biết và thiếu kỹ lưỡng cũng như thiếu nhạy bén trong việc khám siêu âm, như một vị tiền bối trong Y học đã nói: " Người ta chỉ gặp cái người ta đi tìm và người ta chỉ đi tìm cái người ta đã biết".

3. Ý NGHĨA CỦA MỘT SỐ ẢNH GIẢ

3.1. Tăng âm phía sau.

Tiếng Pháp là "Renforcement postérieur" tiếng Anh là "Posterior enhancement".

Đây là hiện tượng sáng lên (trắng hơn) sau một cấu trúc chứa dịch, như nang trong các tạng. Về sản phụ khoa thì có nang buồng trứng (Hình 18.2), nang Naboth, nước ối v.v... Hiện tượng này do sóng siêu âm truyền qua dịch dễ dàng, ít bị phản hồi hơn là qua mô đặc chung quanh nên mất ít năng lượng hơn. Chính vì thế mà ở cùng một độ sâu, vùng sau cấu trúc trên có hồi âm dầy hơn các vùng lân cận.

Hình 18.2

Hiện tượng này có lợi là giúp chẩn đoán bản chất dịch của tổn thương nhưng có bất lợi là che lấp các tổn thương phía sau hoặc làm đánh giá sai tổn thương phía sau như trong trường hợp dịch báng.

3.2. Giảm âm phía sau

Còn gọi là "Attenuation postérieure" theo tiếng Pháp và "Posterior attenuation" theo tiếng Anh.

Hiện tượng này là do sóng siêu âm khi xuyên sâu thì bị yếu đi vì các hiệu ứng phản chiếu, khúc xạ, hấp thu, khuếch tán....

Hiện tượng này xảy ra trên một cấu trúc đặc, thường trên một khối u hơn là một khối viêm.

Chúng ta gặp hiện tượng này trong u cơ trơn tử cung (Hình 18.3). Ngoài ra ta còn thấy trong gan nhiễm mỡ và trong xơ gan.

3.3. Bóng lưng

Bóng lưng được gọi tiếng Pháp là "Cône d'ombre" còn tiếng Anh là "Acoustic shadow".

Đây là một dải xám tối hơn môi trường xung quanh ở ngay phía sau một cấu trúc có hồi âm dầy. Điều này được lý giải là do sóng âm khi truyền qua cấu trúc trên bị tiêu hao năng lượng nhiều hơn, vì vậy mà ở vị trí sau cấu trúc trên, hồi âm trở về có biên độ thấp hơn biên độ hồi âm trở về từ cùng độ sâu nhưng ở vị trí khác trong môi trường.

Hình 18.3

Bóng lưng xảy ra trên một cấu trúc chứa chất vôi, xương hoặc khí và rõ nét cũng như cố định trong trường hợp sạn hơn là trong trường hợp khí.

Bóng lưng sau một bóng khí được gọi là bóng lưng dơ (Dirty acoustic shadow) do bóng lưng không sắc nét và khí thay đổi theo thời gian.

Trong Sản phụ khoa chúng ta có thể thấy bóng lưng này sau cấu trúc xương của thai nhi (Hình 18.4), u quái buồng trứng, đặc biệt sau các đốm vôi, răng hoặc tóc (Hình 18.5).

3.4. Hiện tượng phản chiếu liên tiếp

Hiện tượng này xảy ra khi sóng siêu âm tiếp xúc với một cấu trúc có hồi âm rất dầy như khí, lớp mỡ thành bụng, ống dẫn lưu .....Hiện tượng này còn có tên là "reverberation".

Hiện tượng này xảy ra khi sóng âm truyền từ đầu dò vào môi trường gặp phải

Hình 18.4

Hình 18.5.

mặt phản hồi có hệ số phản hồi lớn, sóng phản hồi có biên độ khá lớn trở về đầu dò, tại đây sẽ được ghi nhận và thể hiện trên màn hình ở độ sâu d. Tuy nhiên do biên độ sóng khá lớn nên một phần đã phản hồi tại bề mặt đầu dò và đi vào trở lại môi trường, lần này lại đến gặp mặt phân cách nói trên và được phản hồi một lần nữa và trở về đầu dò tạo nên sóng hồi âm của sóng dội lại. Do sóng dội lại lần này đã đi hai vòng từ đầu dò đến mặt phân cách nên khi thể hiện trên màn hình thì hồi âm của sóng dội lại sẽ ở vị trí có độ sâu gấp đôi độ sâu của mặt phân cách và có kích thước và biên độ hồi âm nhỏ hơn (Hình 18.6). Hiện tượng này có thể lặp lại nhiều lần cho đến khi năng lượng của sóng dội bị triệt tiêu do mất dần trên đường truyền.

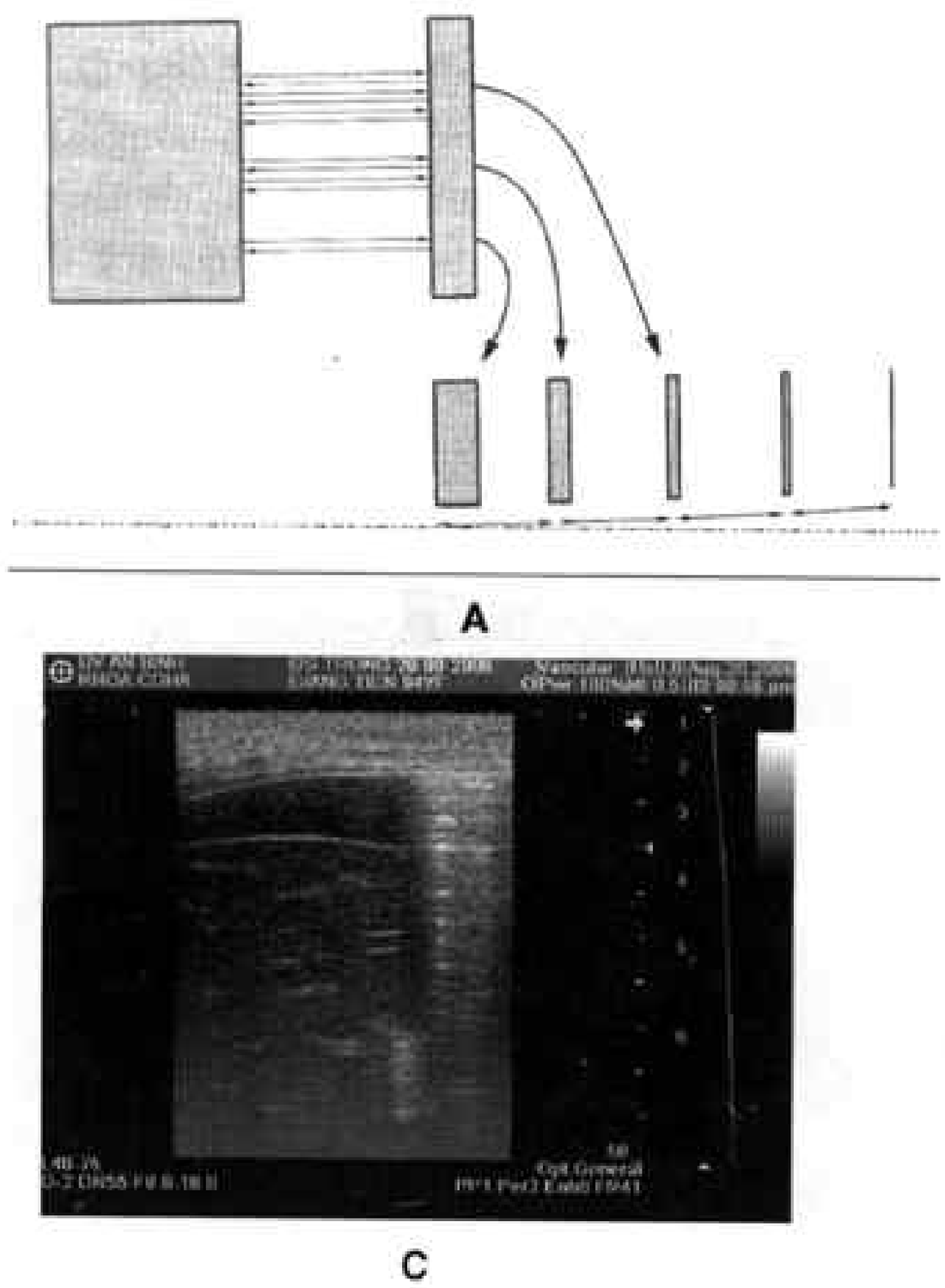

Hình 18.6

3.5. Hình đuôi sao chổi

Hiện tượng này còn được gọi là "signe de la queue du comète" theo tiếng Pháp và "Comet tail" theo tiếng Anh.

Hiện tượng xảy ra khi sóng siêu âm tiếp xúc với một cấu trúc có hai mặt phân cách phản chiếu rất mạnh nằm gần nhau.

Ví dụ như hai bề mặt kim loại nằm gần nhau của vòng tránh thai, sỏi có chứa khí bên trong, khí đọng ở thành một cấu trúc như túi mật, sạn cholesterol.

Sóng siêu âm khi dội lại phản chiếu liên tiếp trên bề mặt của cấu trúc trên sau đó tạo ra các đường ngang trắng và đen song song nhau nhưng nhỏ dần giống như "đuôi sao chổi" (Hình 18.7). Cơ chế giống

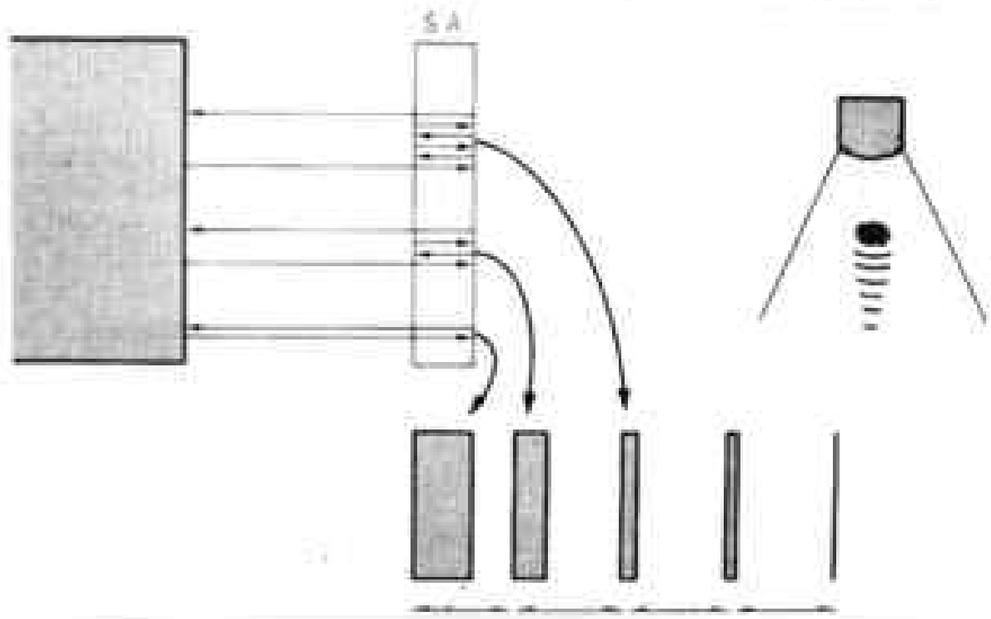

Hình 18.7

như hiện tượng phản chiếu liên tiếp đã nói ở trên nhưng chỉ khác là ở trong trường hợp trên chỉ có một mặt phân cách với phản âm mạnh, trái lại trong trường hợp hình đuôi sao chổi thì có hai mặt phân cách phản âm rất mạnh nằm gần nhau.

3.6. Hình ảnh soi gương

Hiện tượng này còn gọi là "image en miroir" theo tiếng Pháp và "Mirror effect" theo tiếng Anh.

Đây là một hiệu ứng xảy ra khi có hai điều kiện sau:

1. Có một mặt cong với phản âm mạnh
2. Sóng siêu âm dội hai lần trên mặt cong trên.

Cụ thể có một cấu trúc thuộc nhu mô gan nằm sát cơ hoành (ví dụ bướu máu) lại hiện diện một cấu trúc khác có hình dạng tương tự nhưng đối xứng qua cơ hoành như thể nó có nguồn gốc từ phổi (Hình 18.8A).

Thực chất của hiện tượng này là sự dội lại hai lần trên mặt cong của vòm hoành khiến đầu dò lầm tưởng là có một bóng thứ 2 qua bên kia của vòm hoành như trên hình vẽ (Hình 18.8B).

A

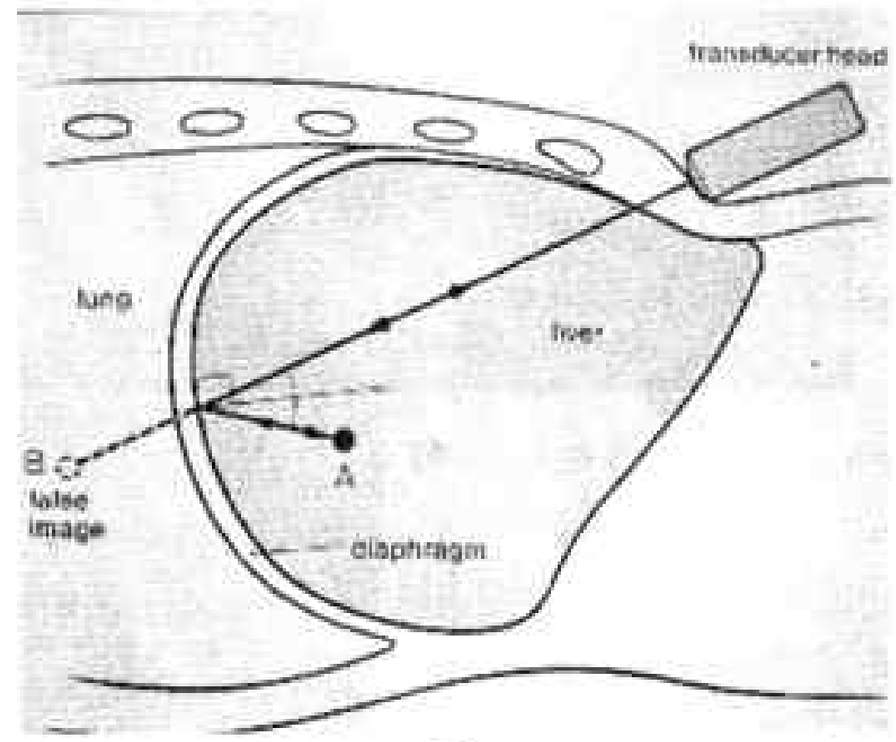

B

Hình 18.8: *Hình soi gương của bướu máu ở gan trên hình siêu âm (Hình A) và trên hình vẽ (Hình B)*

3.7. Hình giả do khúc xạ

Sự đối xứng của hai cơ thẳng bụng làm hội tụ hai chùm tia từ hai chấn tử trong đầu dò thẳng tại một cấu trúc nào đó trong cơ thể (chẳng hạn động mạch chủ bụng). Theo nguyên tắc tạo ảnh thì cấu trúc này được ghi nhận như theo hướng thẳng với hướng của hai chùm tia từ hai chấn tử, kết quả là trên màn hình xuất hiện hai cấu trúc nói trên sát bên nhau hoặc chồng lên nhau một phần. Điều này tùy thuộc vào độ hội tụ của chùm tia (hay độ khúc xạ của cơ thẳng bụng).

Ngoài động mạch chủ, chúng ta còn tưởng lầm tử cung đôi hoặc song thai với hai túi thai đối xứng qua đường giữa (Hình vẽ 18.9A; hình 18.9B cho thấy hình ảnh hai túi thai, khi để đầu dò chếch thì chỉ còn một túi thai – hình 18.9C).

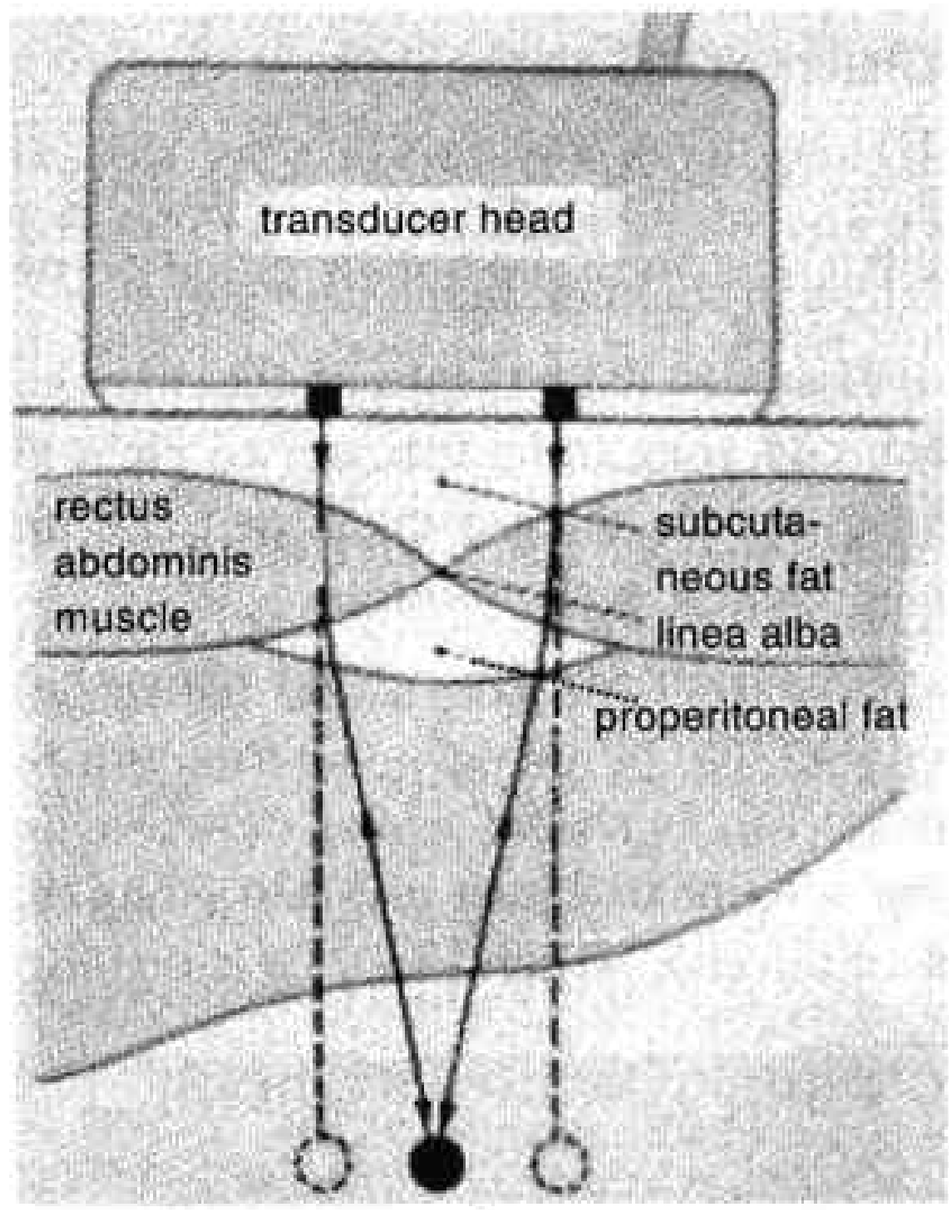

A

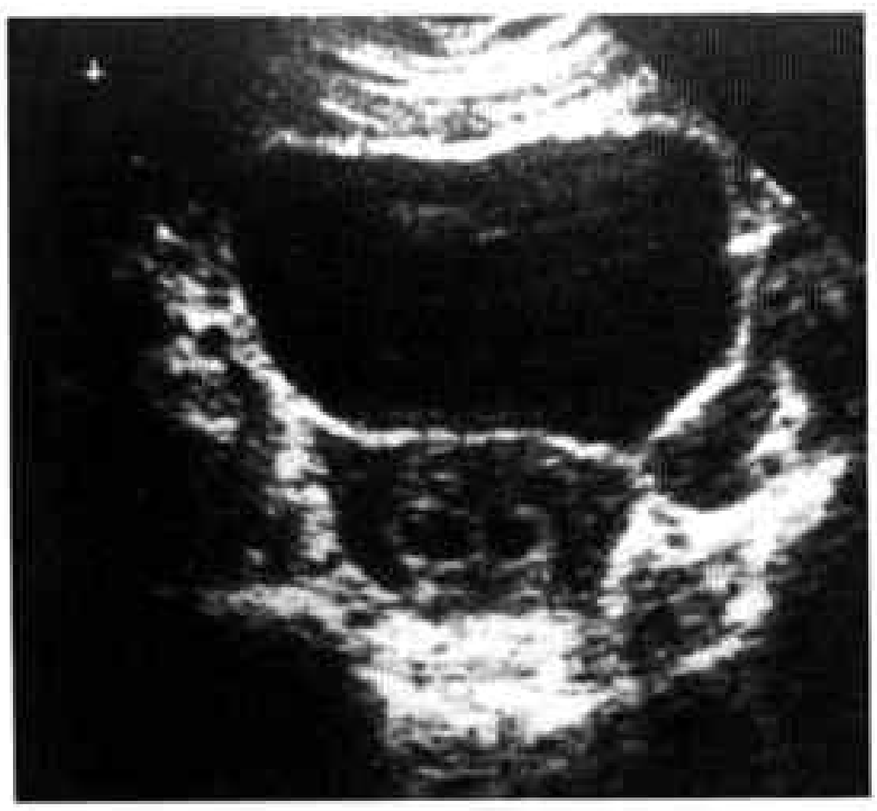

B

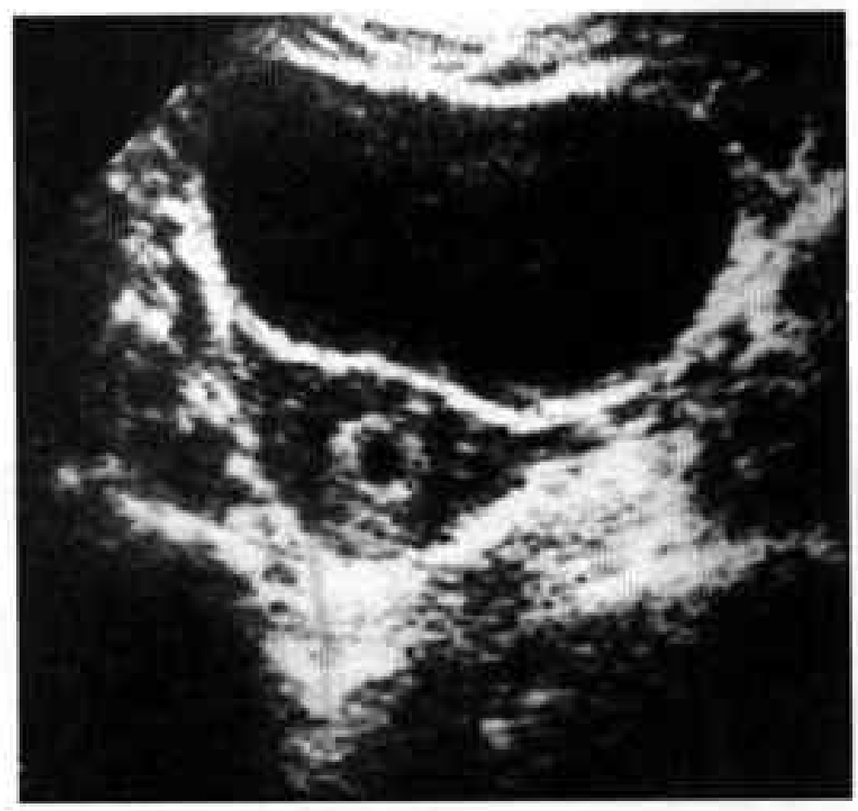

C

Hình 18.9.

3.8. Ảnh ảo do chùm tia thứ còn gọi là hiệu ứng thùy bên.

Hiệu ứng này còn được gọi là "effet de lobes latéraux" theo tiếng Pháp và "Side lobe effect" theo tiếng Anh.

Thật sự ra một đầu dò không chỉ phát ra một chùm tia Siêu âm có trục trung tâm trùng với trục đầu dò mà còn có các chùm tia phụ có trục lệch một góc với chùm tia chính, những chùm tia phụ này còn gọi là thùy bên. Những chùm tia phụ có mức năng lượng thấp hơn rất nhiều nhưng cũng có khả năng tạo phản hồi với mặt phân cách có độ phản hồi lớn (như thành bàng quang tiếp xúc với hơi trực tràng) (Hình 18.10A). Chính vì thế mà chúng ta có thể thấy đường có hồi âm nằm trong lòng bàng quang tựa như cặn. Khi ta thay đổi hướng quét thì ảnh giả này biến mất (Hình 18.10B). Trong Sản khoa chúng ta có thể gặp hiện tượng này cạnh bờ ngoài của đầu thai nhi (Hình 18.10C).

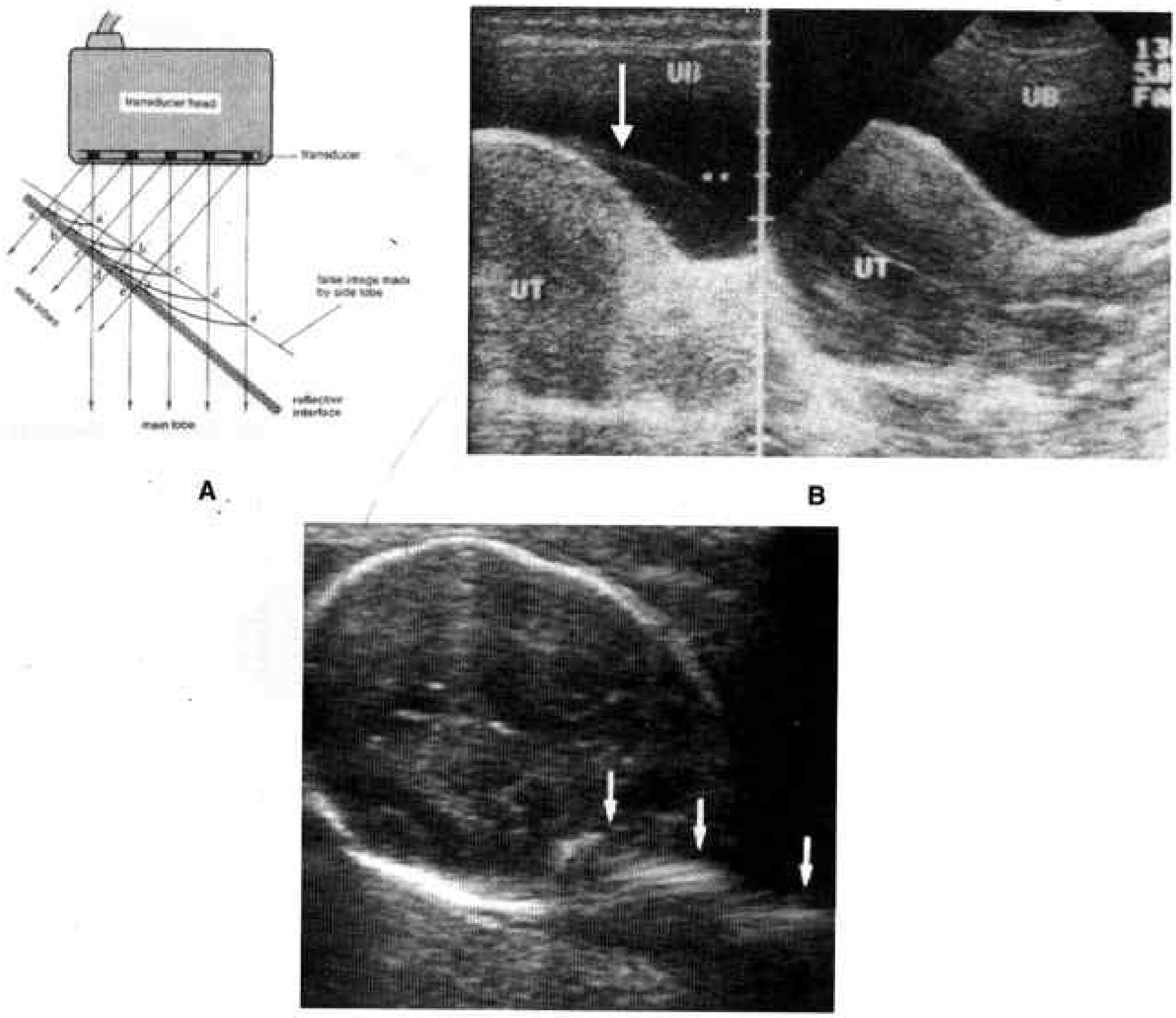

Hình 18.10

4. MỘT SỐ TRƯỜNG HỢP MINH HỌA TRONG SẢN KHOA (xin xem các hình cùng với chú thích)

Hình 18.11: *Yolk sac thấy rõ trong tam cá nguyệt I, đừng lầm với thai đôi, cũng như không được cộng vào chiều dài đầu-mông của phôi thai.*

Hình 18.12: *Màng ối (amnion) thấy rõ trong tam cá nguyệt I, sẽ hòa vào màng đệm vào tuần thứ 12-16, đừng lầm với hội chứng dải sợi ối (amniotic band syndrome).*

A

B

Hình 18.13A-B: *Khoang não sau rất lớn ở tam cá nguyệt I, đừng lầm với não úng thủy.*

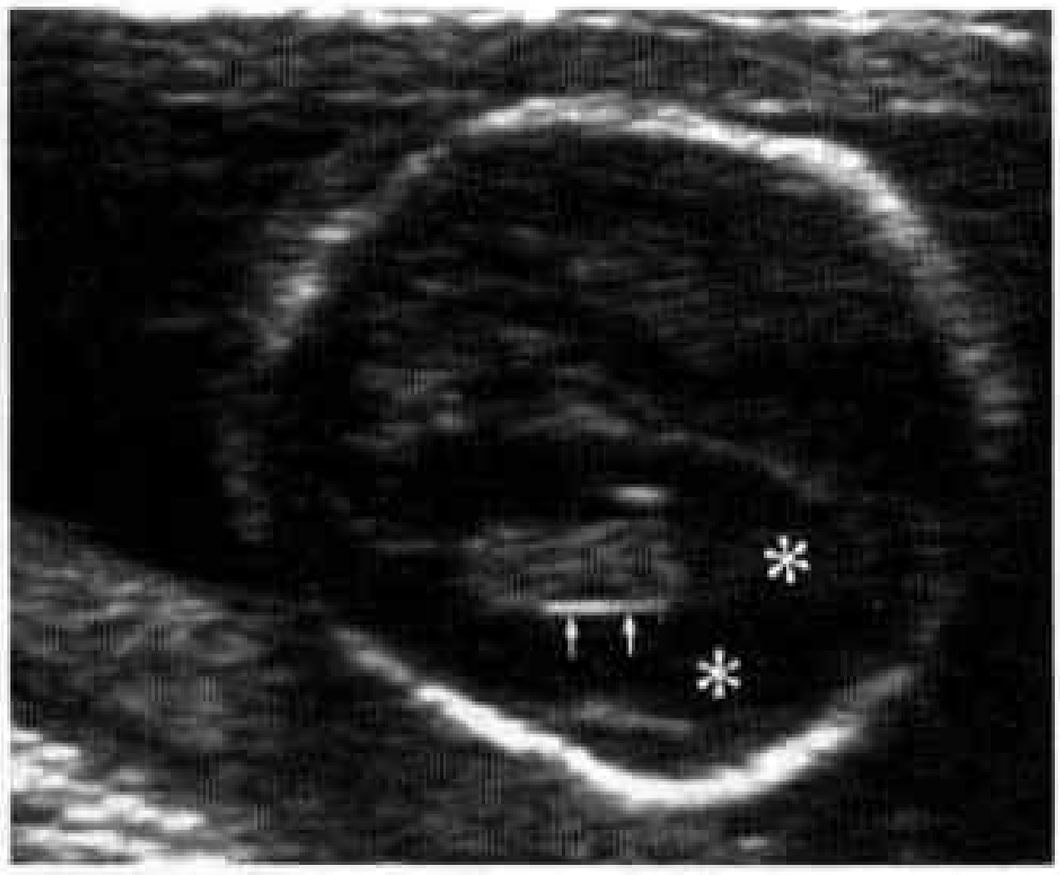

Hình 18.14: *Vỏ não thai nhi có hồi âm kém (các dấu *), điều này dễ làm ta lầm tưởng là dịch của não úng thủy.*

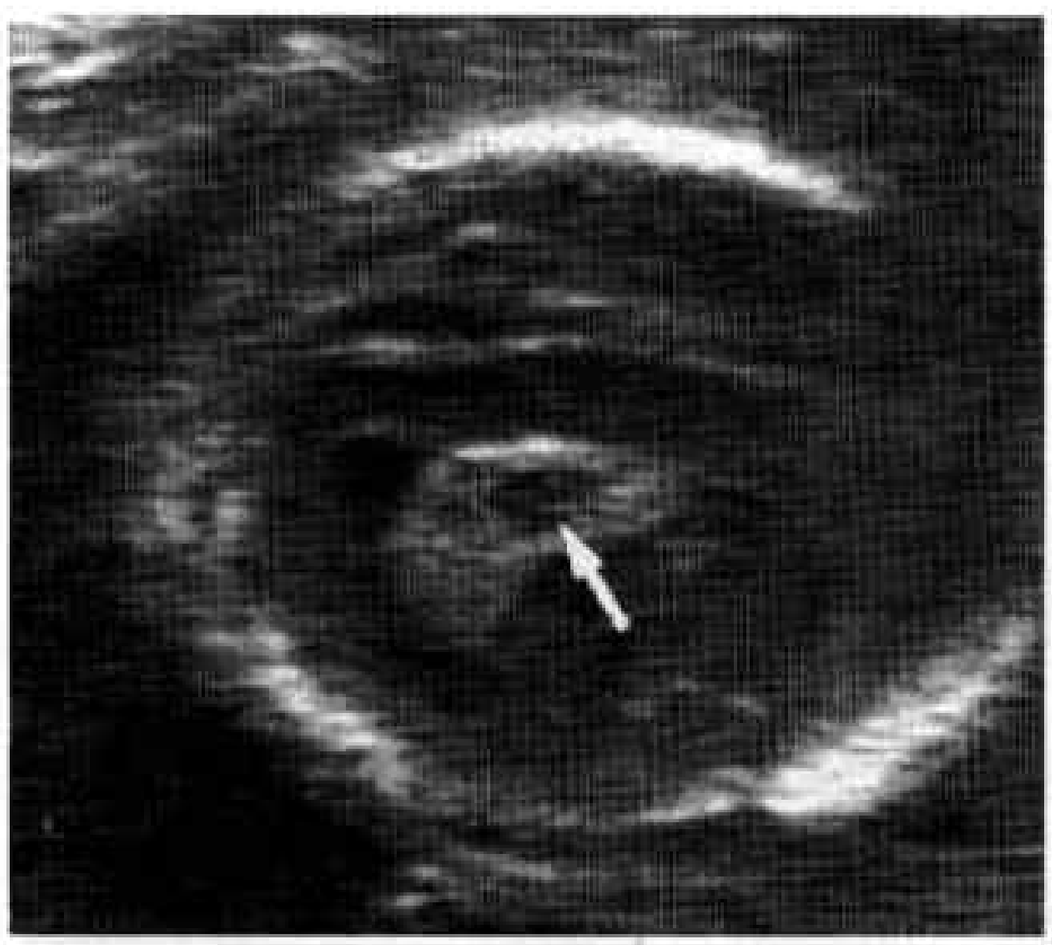

A

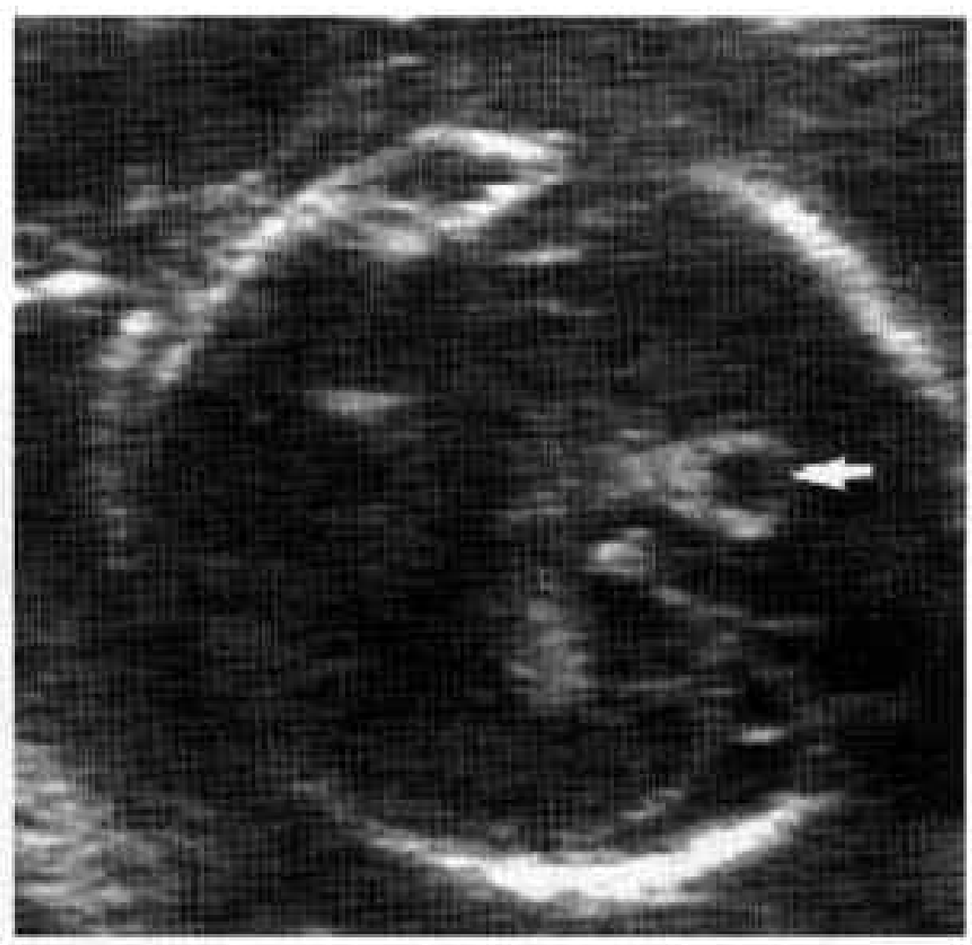

B

Hình 18.15A-B: *Nang của đám rối mạch mạc, hình ảnh này có thể thấy ở thai nhi bình thường, biến mất vào tuần 24-26 của thai kỳ, nhưng hình ảnh này cũng có thể thấy ở thai nhi bị Trisomy 18.*

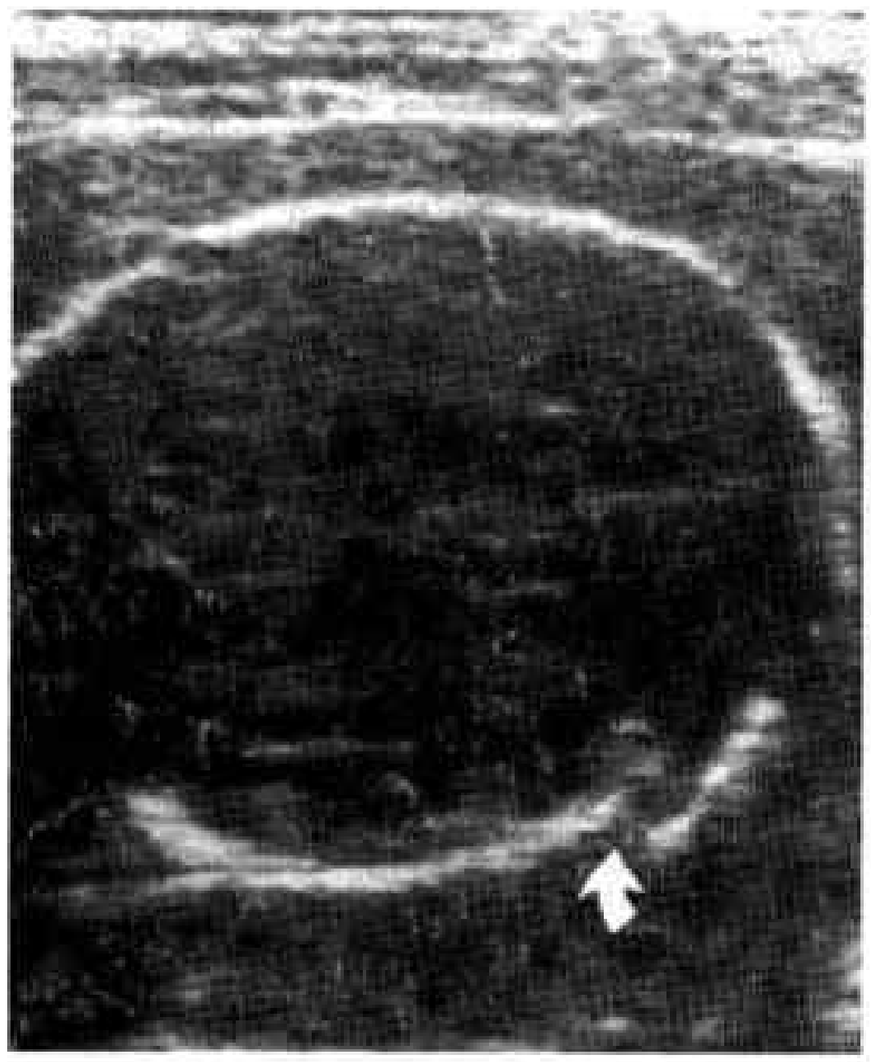

Hình 18.16: Hình ảnh thoạt nhìn tưởng chống khớp sọ (nhưng chỉ thấy một bên), khi thay đổi góc đầu dò thì hình ảnh đứt đoạn này biến mất (ảnh giả do khúc xạ).

Hình 18.17: Lát cắt ngang cho thấy một khối hồi âm dày trong não thai nhi, đây là hình ảnh của gờ xương đá một bên, do lát cắt hơi lệch tạo thành.

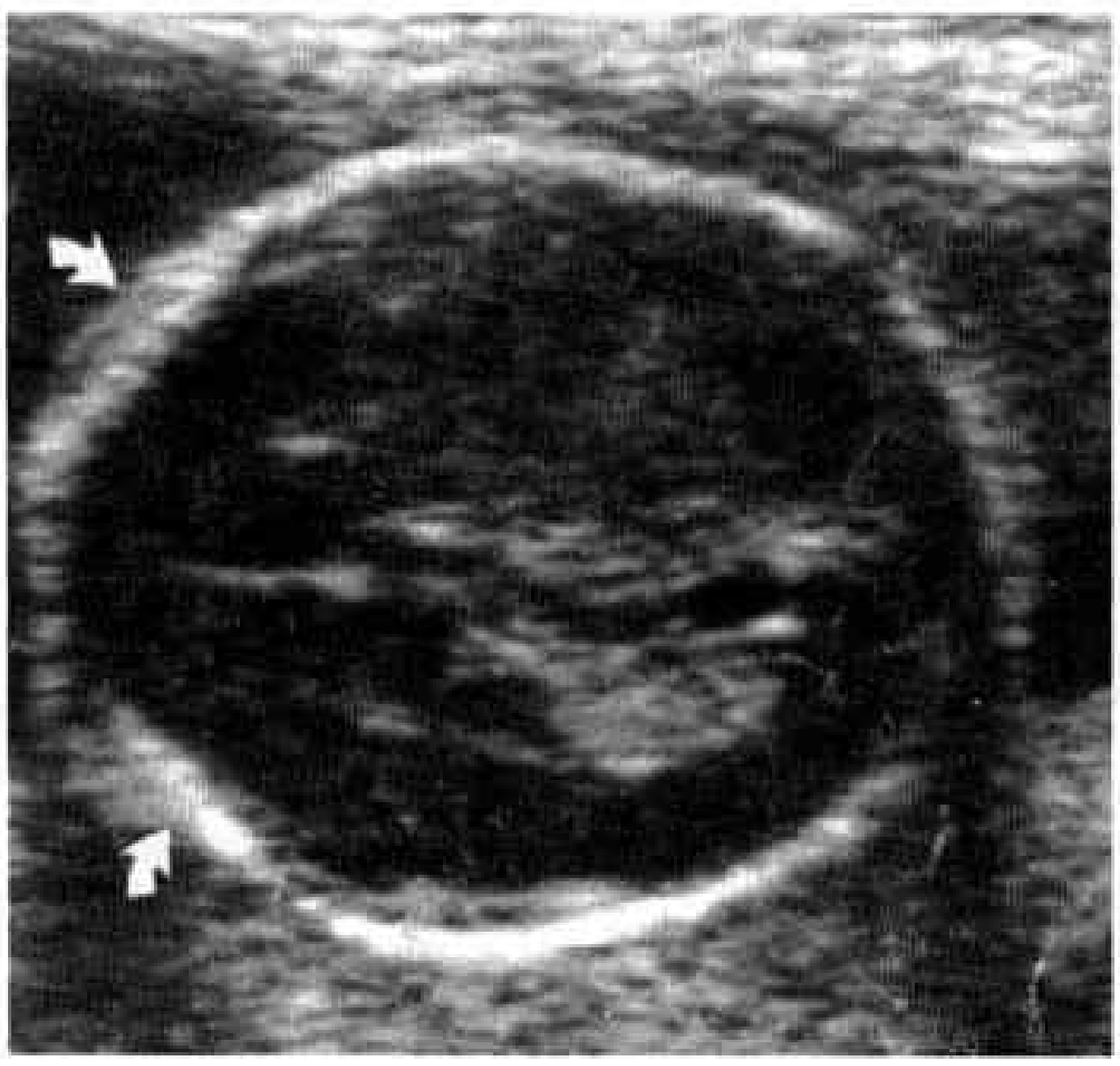

Hình 18.18: Dấu hiệu quả chanh (lemon sign) thường thấy ở thai nhi thoát vị màng não-tủy, nhưng cũng có thể thấy ở thai nhi bình thường như trong trường hợp này.

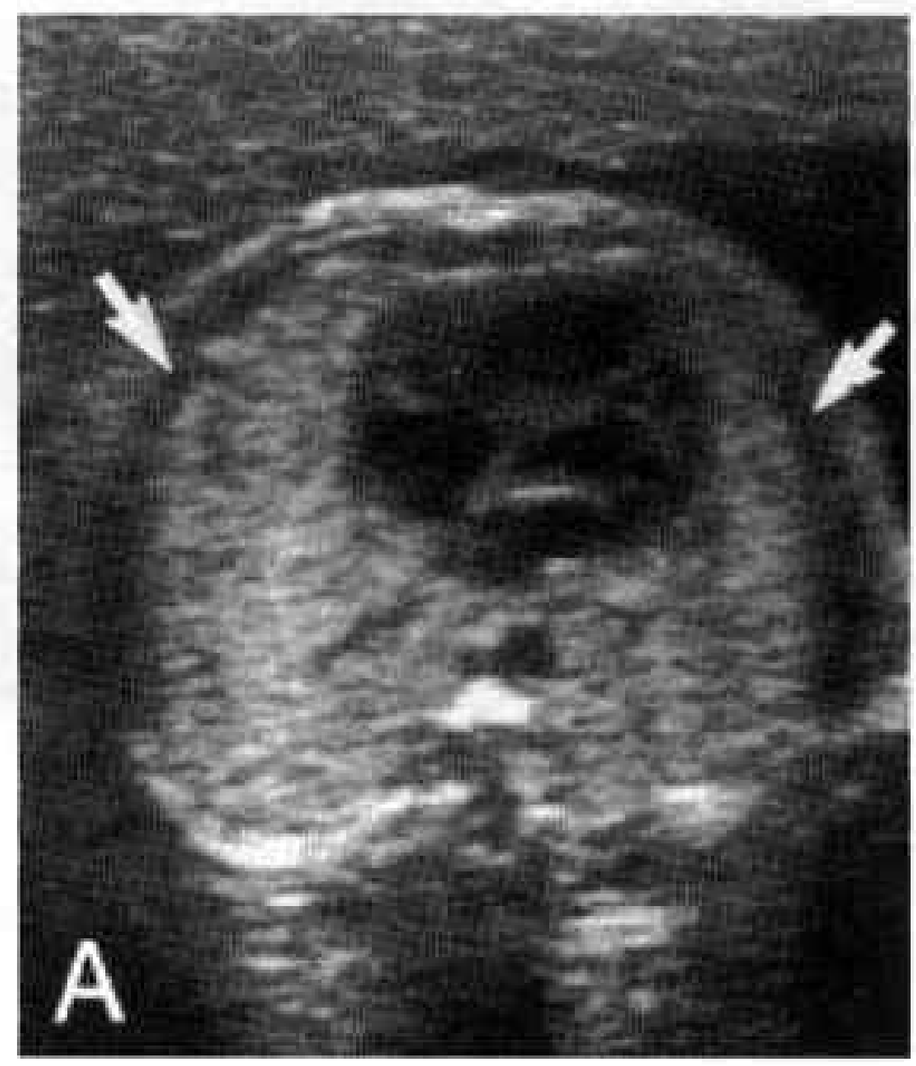

Hình 18.19: Lớp cơ thành ngực có thể lầm tưởng tràn dịch màng phổi.

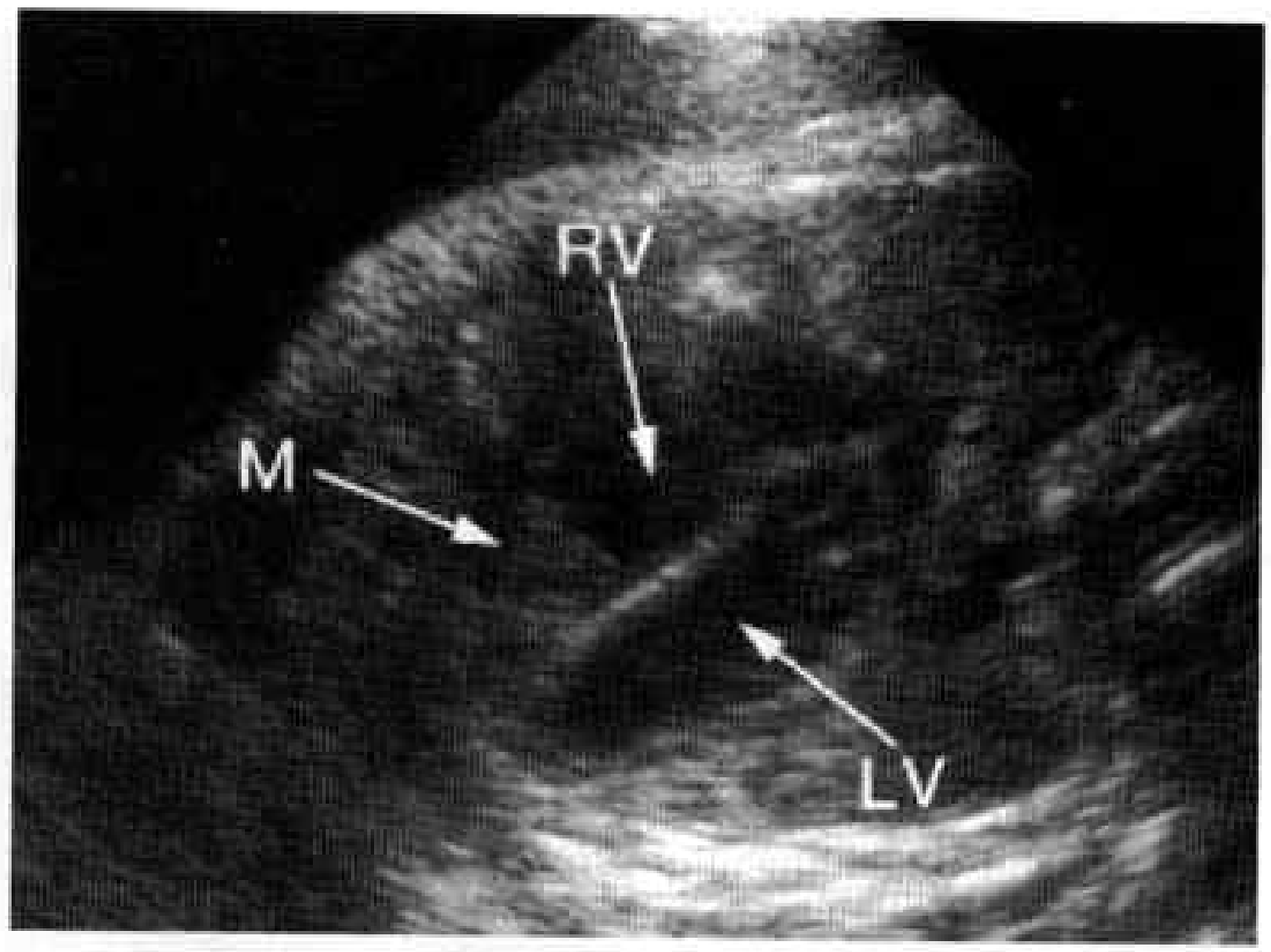

Hình 18.20: *Dải cơ trong thất (P) có thể lầm với huyết khối trong thất (P).*

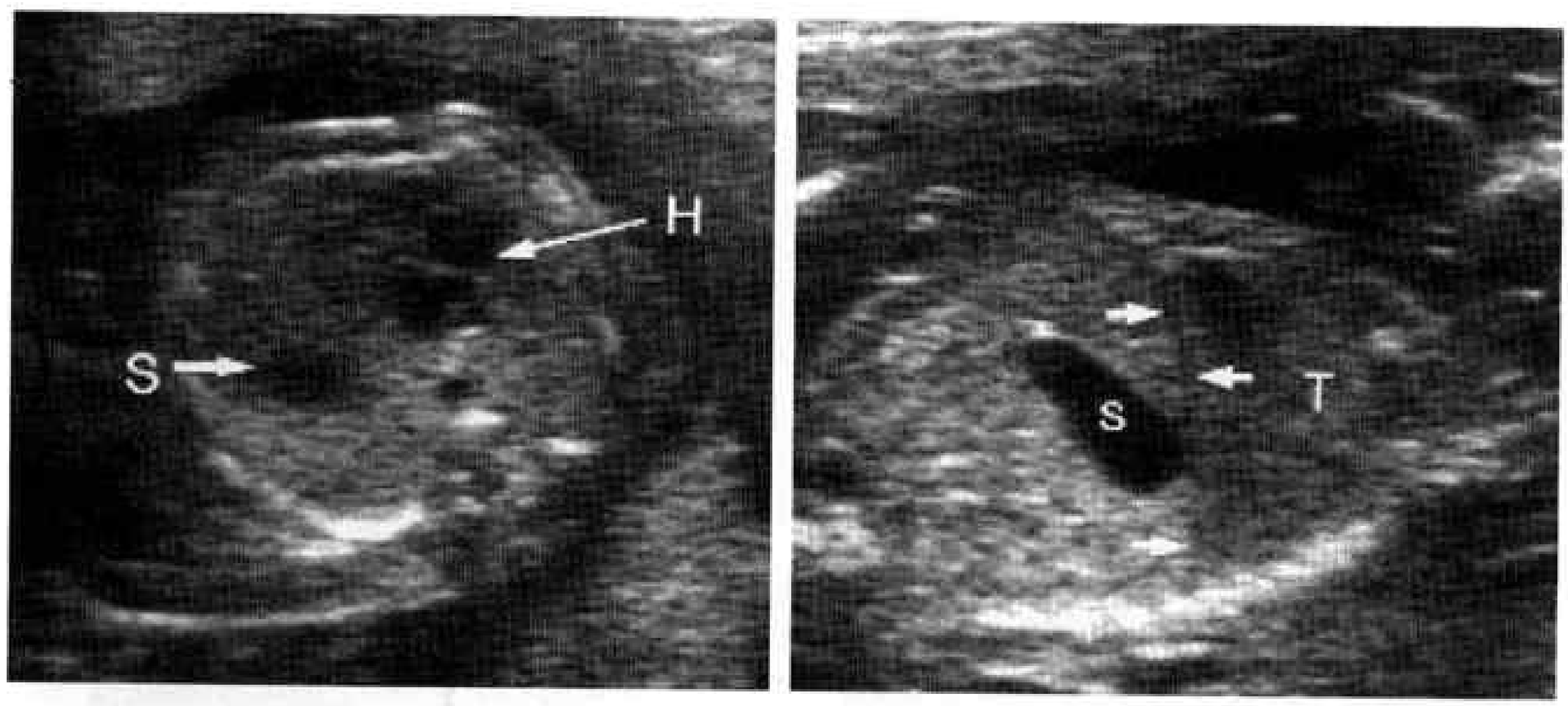

A B

Hình 18.21: *Lát cắt ngang tim thai nhi (A) ta thấy hiện diện dạ dày, điều này khiến ta nghi ngờ thoát vị hoành, ở lát cắt dọc (B) ta thấy rõ dạ dày ở vị trí bình thường dưới cơ hoành (các mũi tên).*

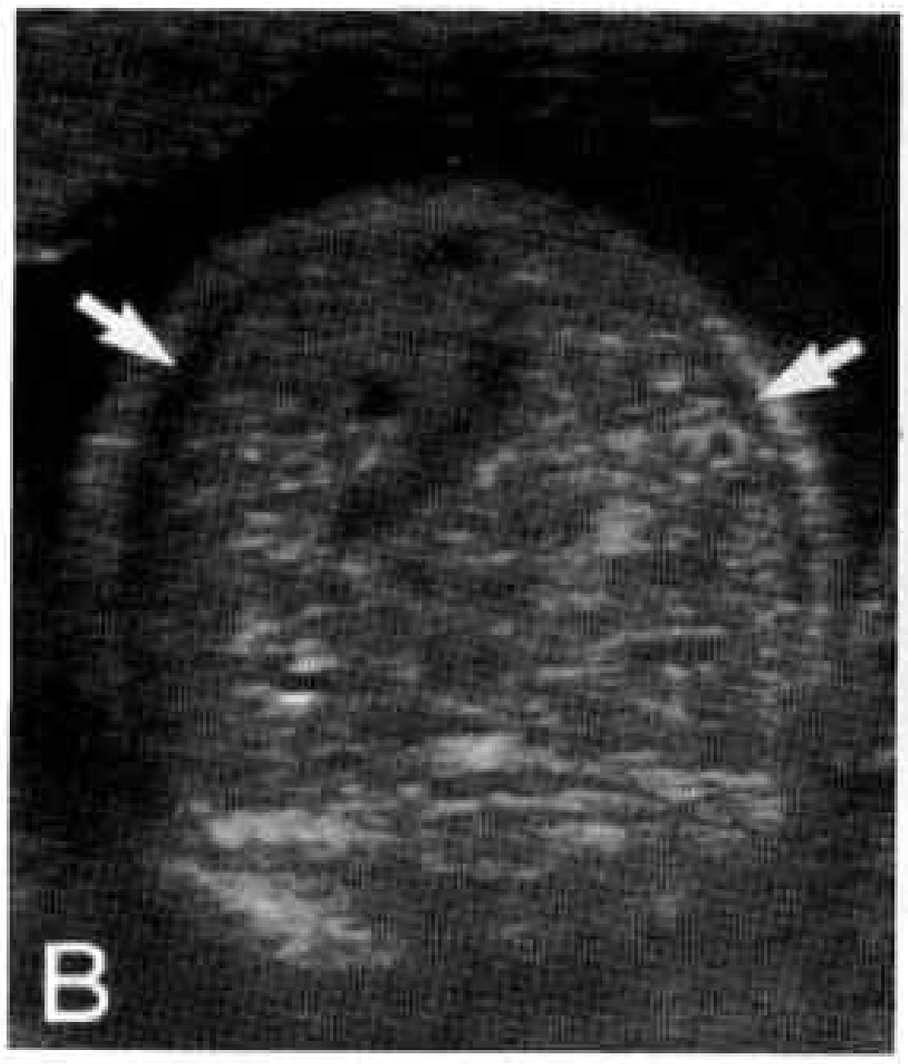

Hình 18.22: Lớp cơ thành bụng có thể lầm tưởng tràn dịch màng bụng.

Hình 18.23: Hình ảnh thoát vị rốn sinh lý ở thai dưới 12 tuần tuổi, đừng lầm với khuyết tật thành bụng.

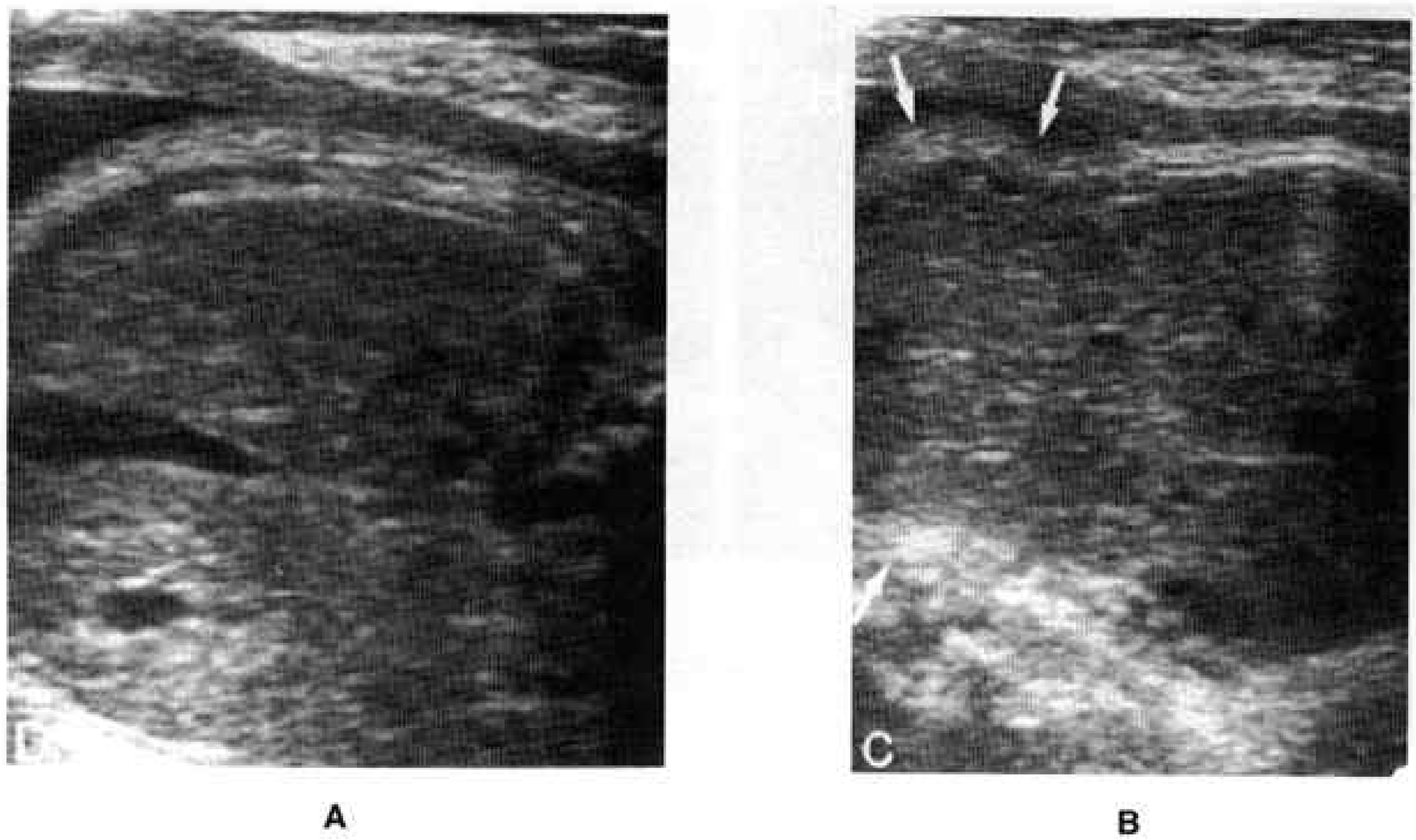

Hình 18.24: A: Thăm khám bình thường không thấy thoát vị rốn.
B: Khi chèn ép mạnh có thể lầm tưởng thoát vị rốn.

Hình 18.25: Chất lắng đọng trong dạ dày có thể lầm với bướu trong lòng dạ dày.

Hình 18.26: Sỏi túi mật thấy trong thai kỳ có thể biến mất sau khi sinh.

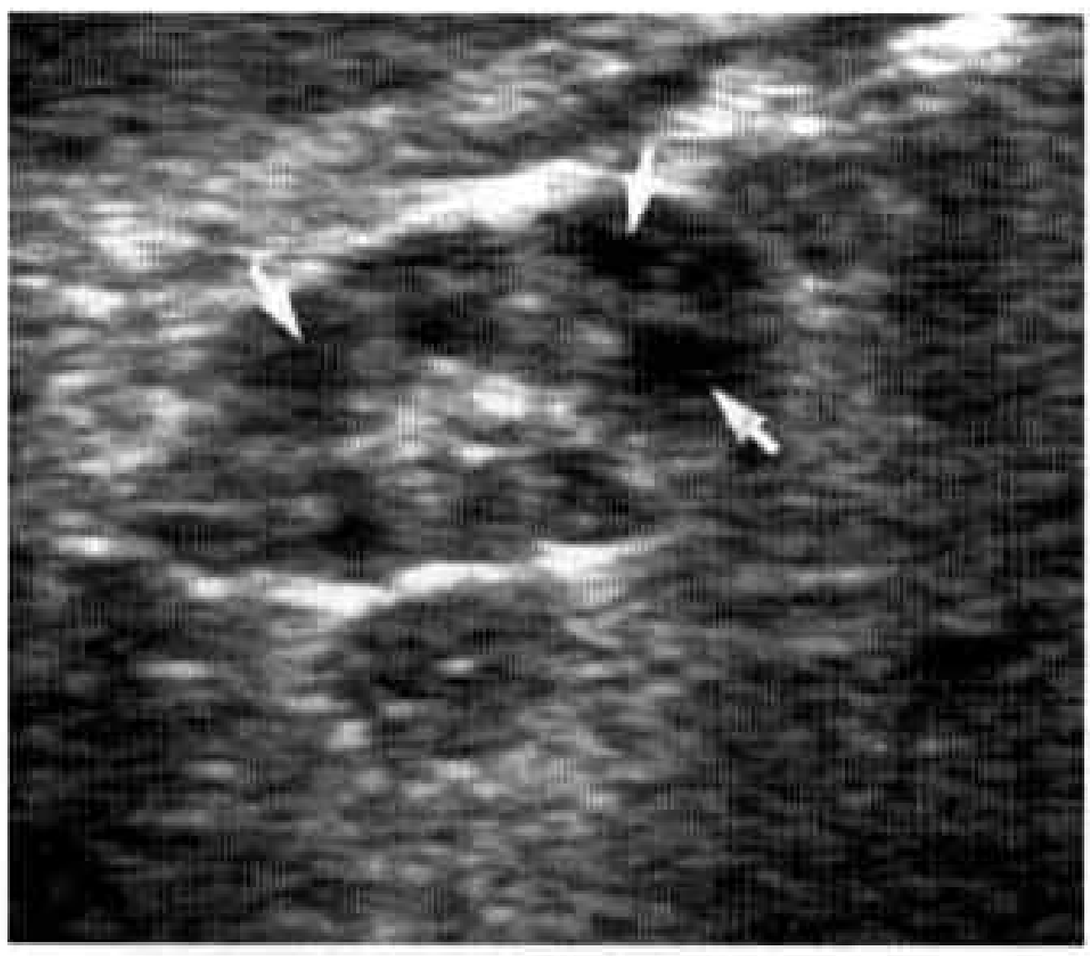

Hình 18.27: Tháp thận có hồi âm kém khiến ta có thể lầm với thận trướng nước.

Hình 18.28: Các ngón tay của thai nhi có thể đan xen vào nhau, khiến ta có thể lầm với tật dư ngón (polydactyly).

A

B

Hình 18.29: Khi đo khoang ối ta phải loại trừ tất cả các cấu trúc của thai nhi, hình A được xem là khoang ối, nhưng khi phổ màu vào (B) ta thấy đó không phải là khoang ối mà là dây rốn.

A

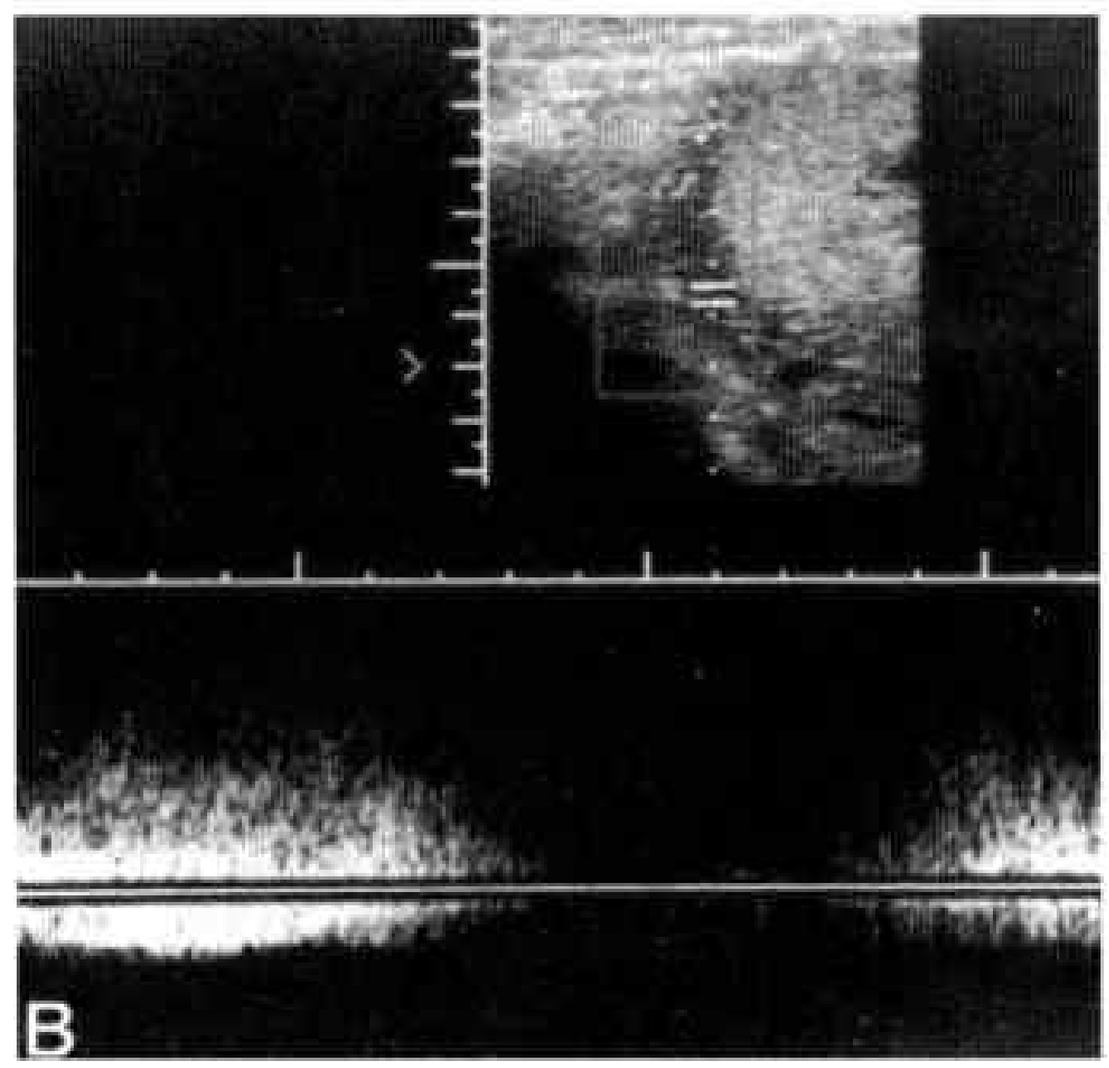

B

Hình 18.30: A-B Các tĩnh mạch ở lớp màng đáy và cơ tử cung có hồi âm kém, đừng lẫm với nhau bong non

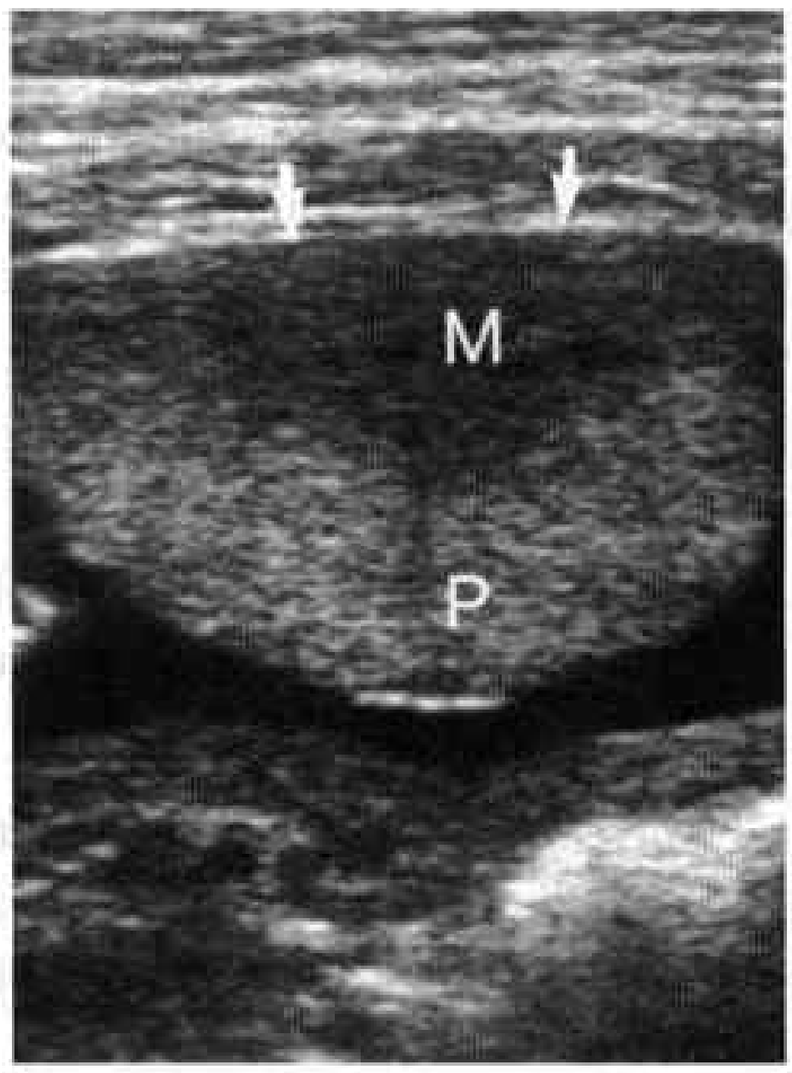

Hình 18.31: *Co cơ sinh lý của tử cung có thể lầm tưởng u xơ tử cung (M: khối cơ co, P: bánh nhau).*

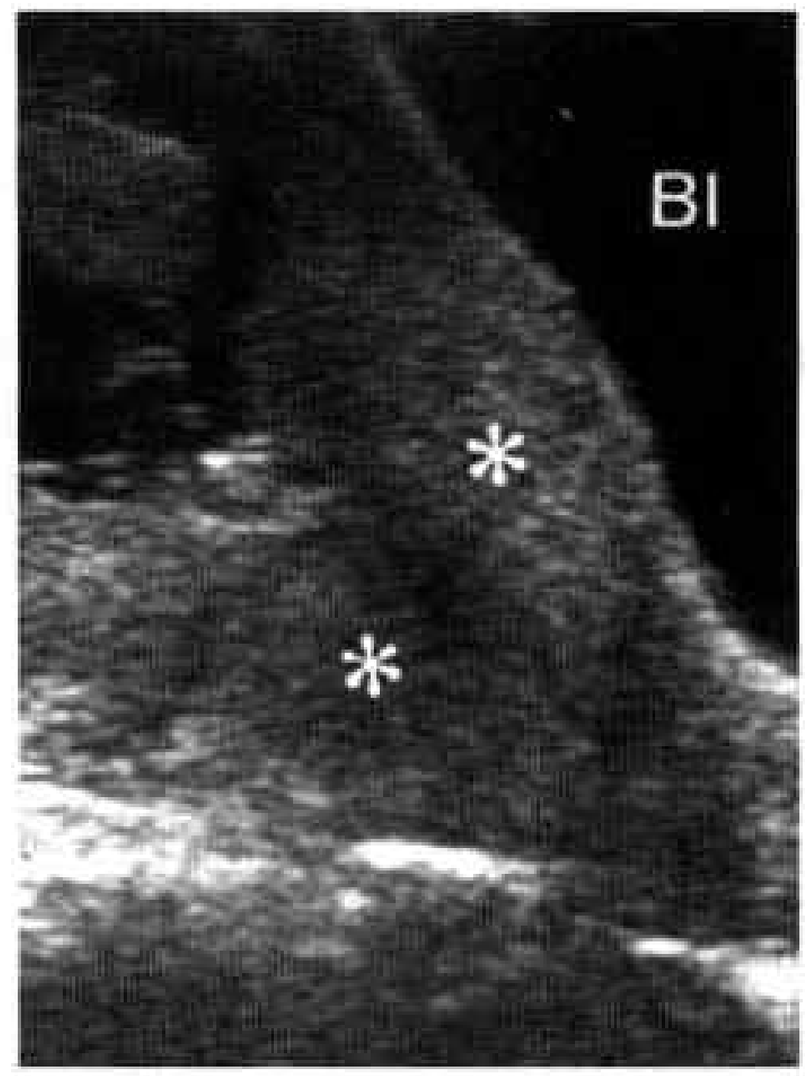

A

B

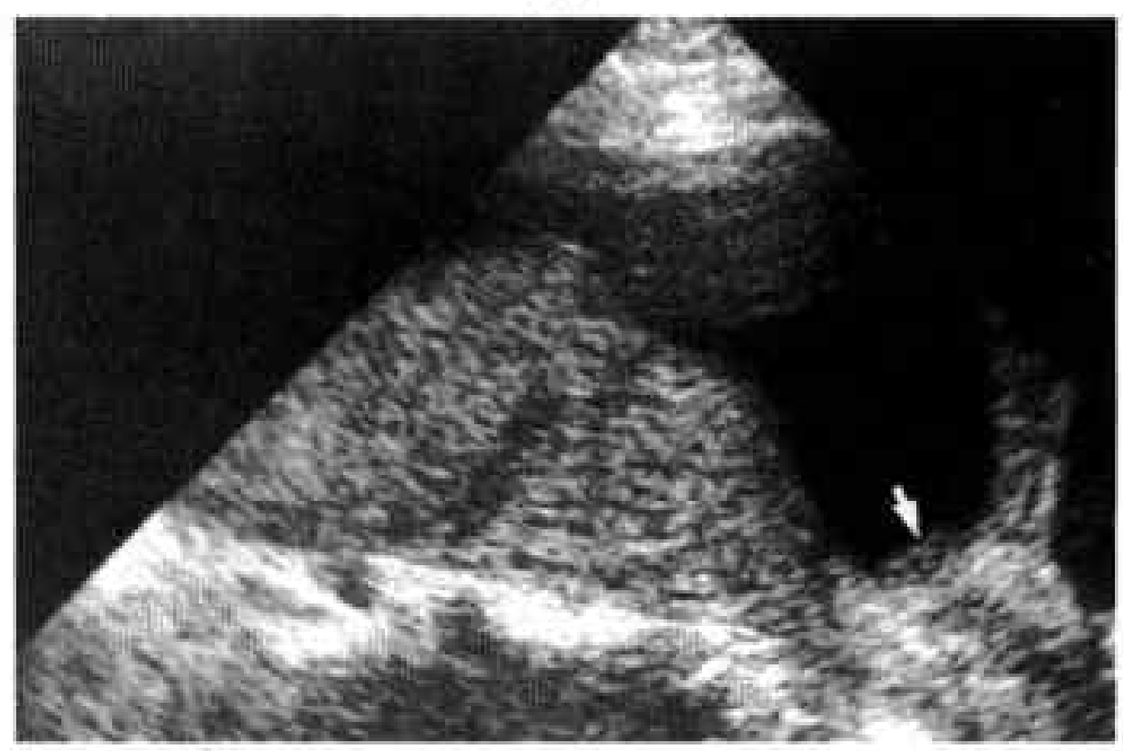

C

Hình 18.32: *Co cơ sinh lý ở vùng cổ tử cung thường đối xứng cho nên được gọi là "kissing contractions" (A). Đôi khi sự co cơ này khiến ta chẩn đoán lầm nhau tiền đạo (B: lúc cơ co, C: lúc dãn cơ).*

5. KẾT LUẬN

Ảnh giả xuất hiện trong quá trình ghi hình Siêu âm là những hình ảnh xuất hiện trên màn hình không phù hợp với cấu trúc thật trong cơ thể.

Thông thường sự hình thành ảnh giả được chi phối bởi những nguyên tắc vật lý, hiểu rõ bản chất của những hiện tượng này chúng ta có thể lý giải một cách hữu ích các thông tin mà máy siêu âm mang lại.

Ngược lại, nếu không hiểu được các ảnh giả và không nắm được các biến thể bình thường của các cấu trúc giải phẫu thì chúng ta sẽ dễ sa vào các cạm bẫy và dễ đưa ra những chẩn đoán sai lệch. Sự sai lệch này đặc biệt sẽ nguy hiểm trong trường hợp sản khoa như hiệu ứng khúc xạ qua cơ thẳng bụng có thể khiến lầm với túi thai đôi như đã trình bày ở trên.

Siêu âm chẩn đoán là một kỹ thuật rất hữu ích cho chẩn đoán bệnh vì vừa tiện lợi, mau chóng, không độc hại và tương đối rẻ tiền nhưng Siêu âm cũng có những nhược điểm mà chúng ta cần biết để tránh.

Siêu âm chỉ là bóng của sự thật nên chúng ta phải luôn luôn lý giải hình ảnh siêu âm trên cơ sở lâm sàng của bệnh nhân.

TÀI LIỆU THAM KHẢO

1. Peter W. Callen, "Artifacts, pitfalls and normal variants" chapter 34, Ultrasonography in Obstetrics and gynecology, 3 rd edition, 1994.
2. Nguyễn Phước Bảo Quân. "Ảnh giả" từ trang 26 đến 32. Siêu Âm Bụng tổng quát 2002.
3. Paulette Jouve, Artéfacts et pièges. Echographie générale.