Laboratoire de biologie cellulaire

HOPITAL NEFISSA HAMOUD

Enseignement de deuxième année médecine (2020-2021)

Dr Y .AHMADI

Dr F. BAIRI

HISTOLOGIE DU PANCREAS ENDOCRINE

Sommaire

I. Généralités

II. Embryologie du pancréas

III. Histologie du pancréas endocrine:

- A. Méthodes d'étude
- B. Structure en MO
- C. Structure en ME
- D. Vascularisation et innervation

IV. Cytophysiologie du pancréas endocrine

V. Conclusion

I. Généralités

- Le pancréas: organe situé dans le cadre duodénal comprenant trois parties : tête, corps et queue,

- Glande **mixte, amphicrine hétérotypique,** composée de deux structures distinctes :

a) **pancréas exocrine** (acini et canaux excréteurs)
→ synthèse des enzymes pancréatiques (digestives)

b) **pancréas endocrine:** (ilots de Langerhans),**glande endocrine diffuse trabéculaire**
→ synthèse hormonale

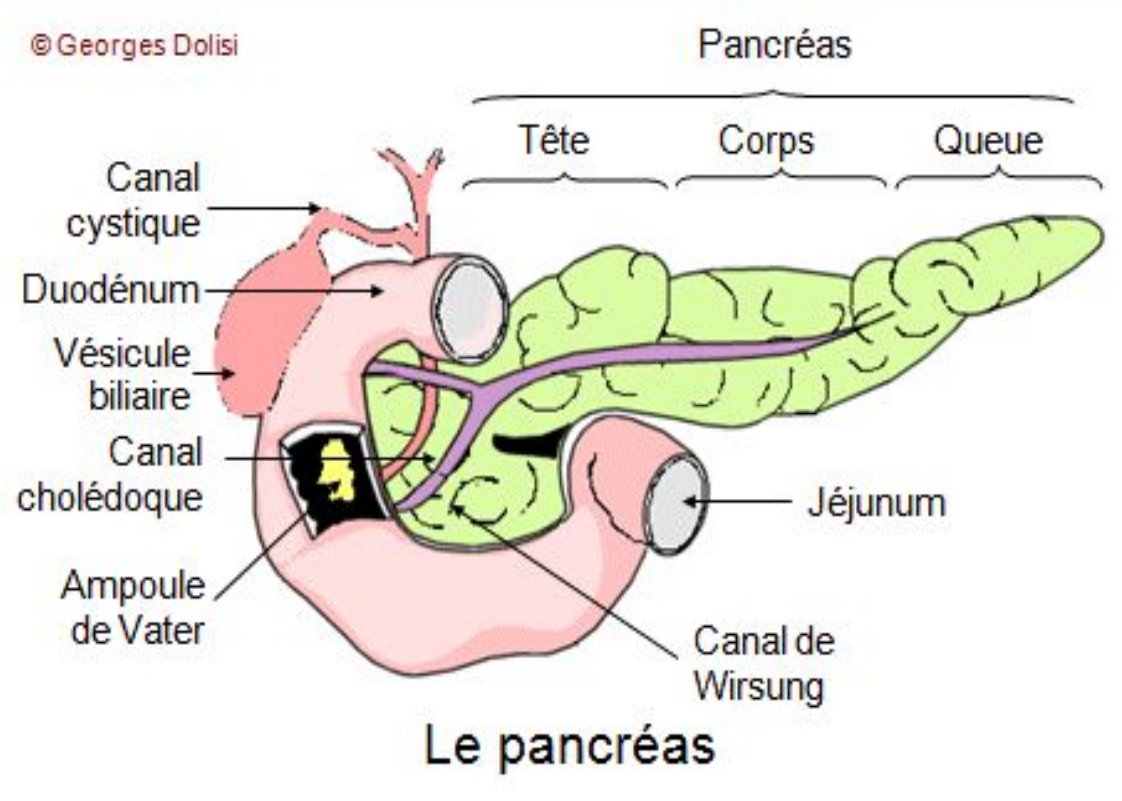

Le pancréas

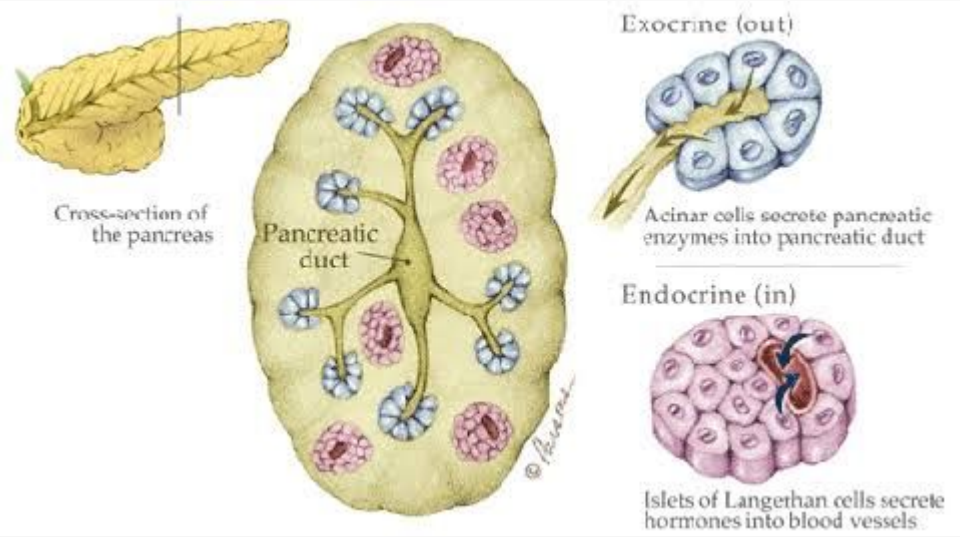

- le pancréas endocrine = **ilots de LANGERHANS :** petites formations sphériques ou ovoïdes éparpillées au sein du parenchyme exocrine.
- Diamètre entre 100 et 200 µm.
- nombre très variable suivant les individus (200000 et 1800000).
- plus abondants dans la queue du pancréas
- masse totale à peine 1% du poids du pancréas.
- structure **trabéculaire non orientée** et renferment quatre types cellulaires différents et élaborent au moins cinq hormones peptidiques, dont les plus importantes sont l'insuline et le glucagon.

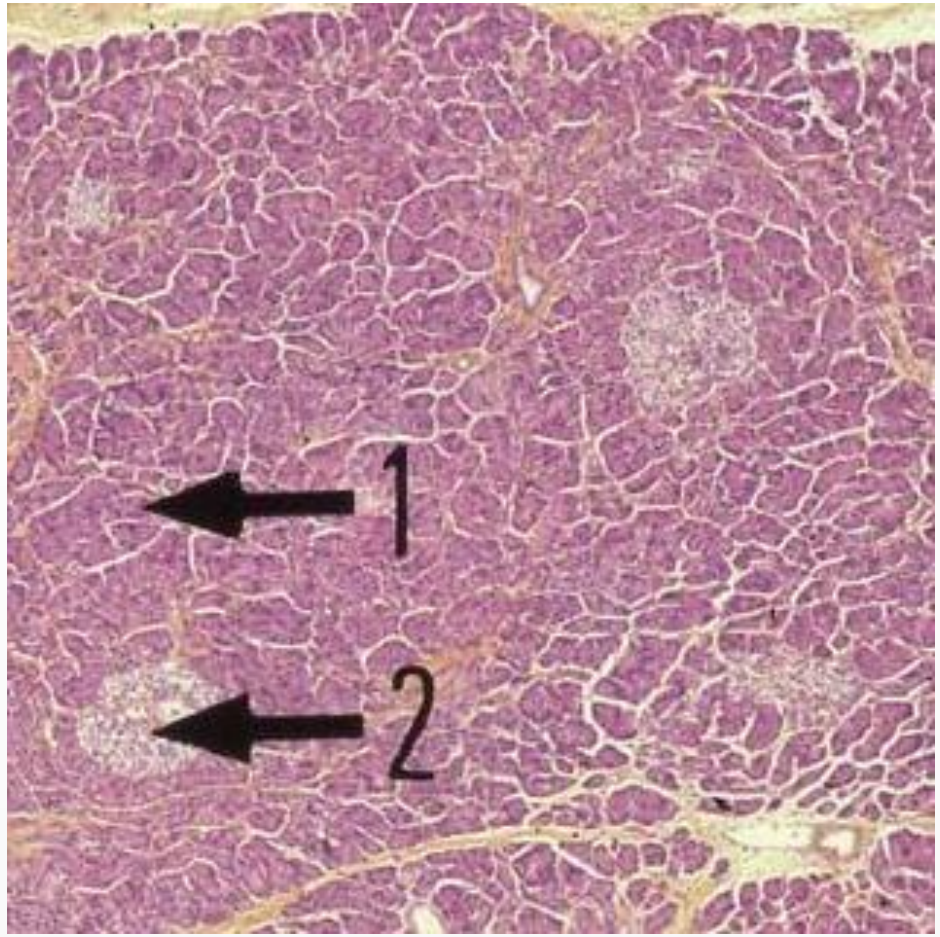

Coupe histologique du pancréas. M.O. faible grossissement, H.E.S

1- pancréas exocrine
2-pancréas endocrine
grossissement, H.E.

II. Embryologie :

A. Organogenèse :

❖ Le pancréas provient de **trois ébauches entoblastiques** situées au niveau de la région du futur duodénum : c'est **l'anneau hépato-pancréatique de WEBER** (25ème jours du développement) formé de :

1) Une ébauche dorsale ;
2) Une ébauche ventrale droite ;
3) Une ébauche ventrale gauche (régresse rapidement).

Les deux premières ébauches **fusionnent** pour constituer le pancréas définitif (7eme semaine)

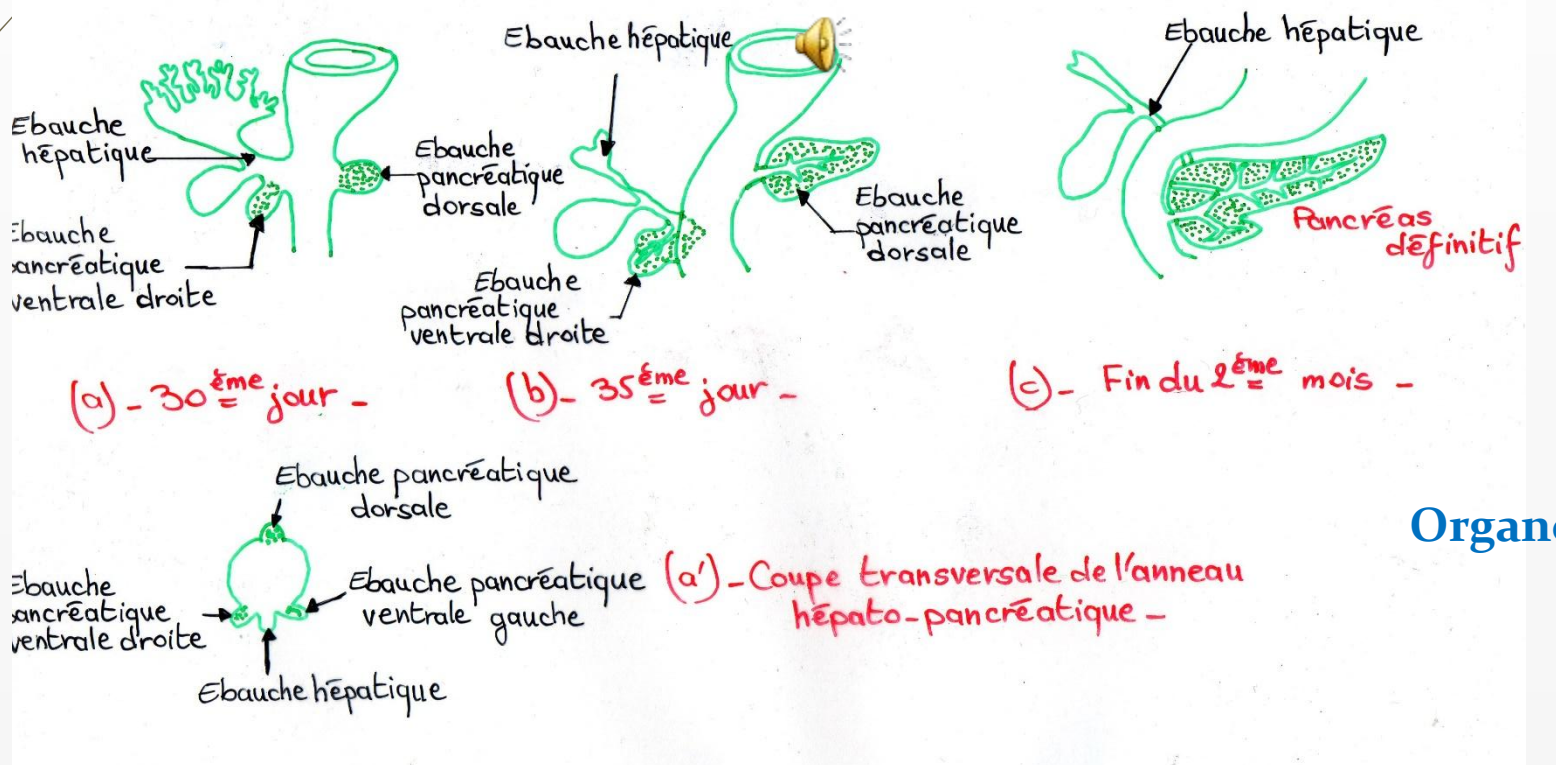

Organogenèse du pancréas

B. Histogenèse : 05 stades :

- Stade 1 : (**4ème à la 5ème semaine in utéro**) stade des **diverticules pancréatiques primitifs**.
- Stade 2 :(**8ème semaine**) les diverticules prolifèrent dans le mésenchyme ambiant sous forme de **cordons primitifs pleins ou cordons variqueux**.
- Stade 3 : (**8ème à la 12ème semaine)** Les cordons se creusent d'une lumière : **les tubes pancréatiques primitifs.** De la paroi de ces tubes, s'isolent des cellules qui se groupent en amas formant **des îlots de LANGERHANS primaires** (12ème semaine).
- Stade 4 : (**3eme au 7eme mois**) Les îlots de LANGERHANS primaires augmentent de taille et de nombre. A partir du 7ème mois, ils dégénèrent pour **disparaître avant la naissance**.

Certaines cellules de ces îlots **se chargent en glycogène** et se disposent en **acini primaires**.

- Stade 5 : (**à partir du 5éme mois**) Les acini primaires se multiplient et engendrent les **acini secondaires**, Ces derniers donnent naissance aux **îlots de LANGERHANS secondaires** qui **peuvent à leur tour engendrer des acini.**



Histogenèse du pancréas

III. Histologie du pancréas endocrine:

A. Méthodes d'étude :

- ✔ prélèvement précoce chez l'animal;
- ✔ Fixation : le bichromate-formol.
- ✔ Coloration : hématéine et éosine ou picro-ponceau, hématoxyline férrique et picro-ponceau.
- ✔ techniques spéciales: **La technique de Gomori à l'hématoxyline chromique-phloxine ,……ets**
- ✔ **la détection immunocytologique des hormones** en MO et ME: 4 types de cellules et leur topographie.

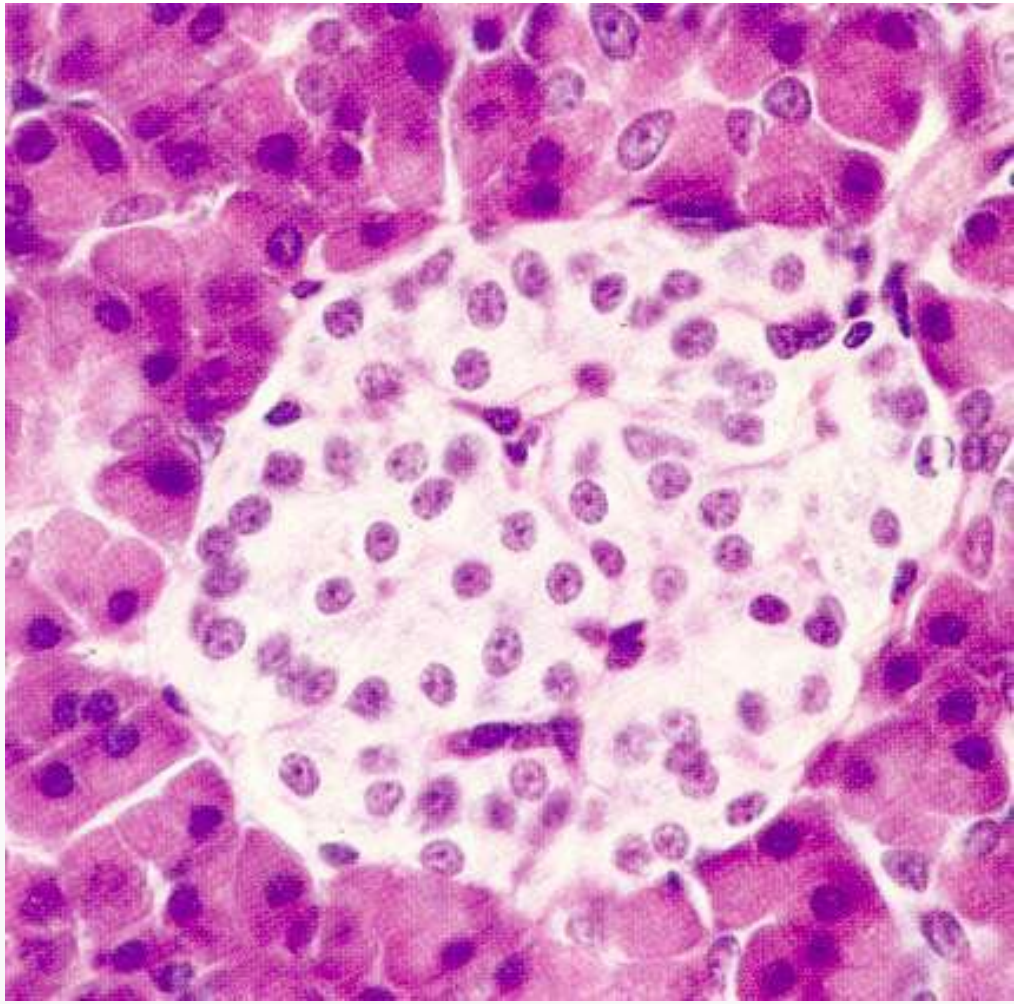

Coupe histologique du pancréas endocrine.
M.O.
fort grossissement, H.E

B. Structure en MO des ilots de LANGERHANS:

- ✔ Glande **trabéculaire** : cordons cellulaires irréguliers anastomosés les uns aux autres,
- ✔ **Amas cellulaires** arrondis peu colorables en microscopie optique en coloration classique (trichrome),
- ✔ Plusieurs milliers de cellules par ilot,
- ✔ Mêlés aux constituants exocrines(acini et conduits excréteurs).
- ✔ Entourés d'une fine capsule conjonctive constituée de fibres de réticuline,
- ✔ Présence de **capillaires fenêtrés,**

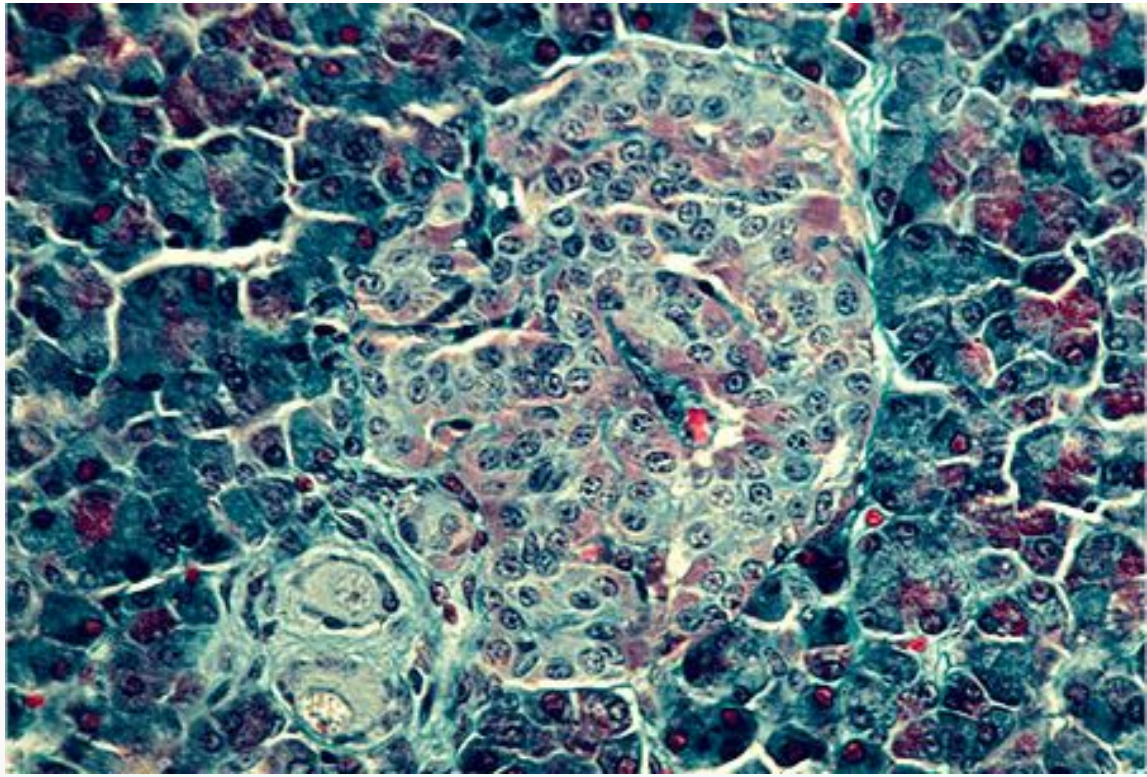

Coupe histologique du pancréas. M.O. moyen grossissement, trichrome de MASSON

- Cellules des ilots plus petites et plus claires / cellules acineuses:
  - Forme **arrondie** ou polygonale
  - Chaque cellule **en contact** avec réseau capillaire
  - Plusieurs cellules de taille différente
  - Granulations diverses : acidophiles (A) ou basophiles (B)
- Chaque cellule secrète un peptide hormonal spécifique.

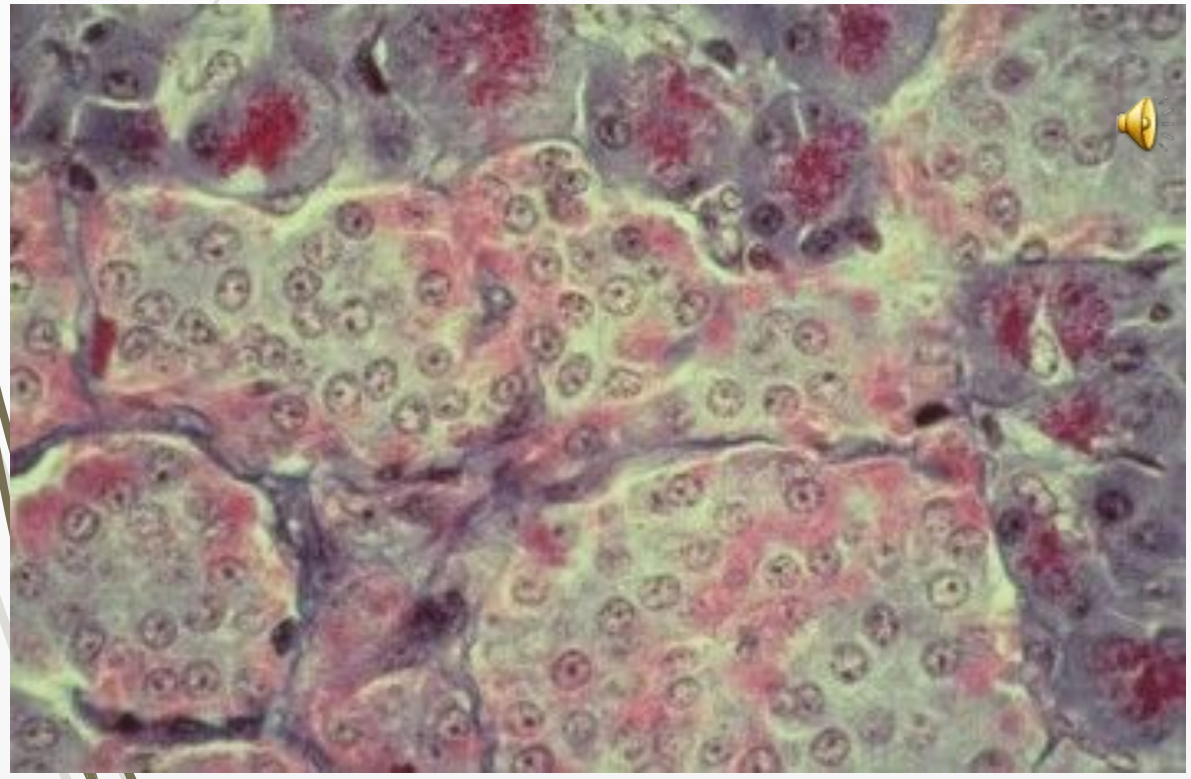

en MO : granulations diverses, GOMORI

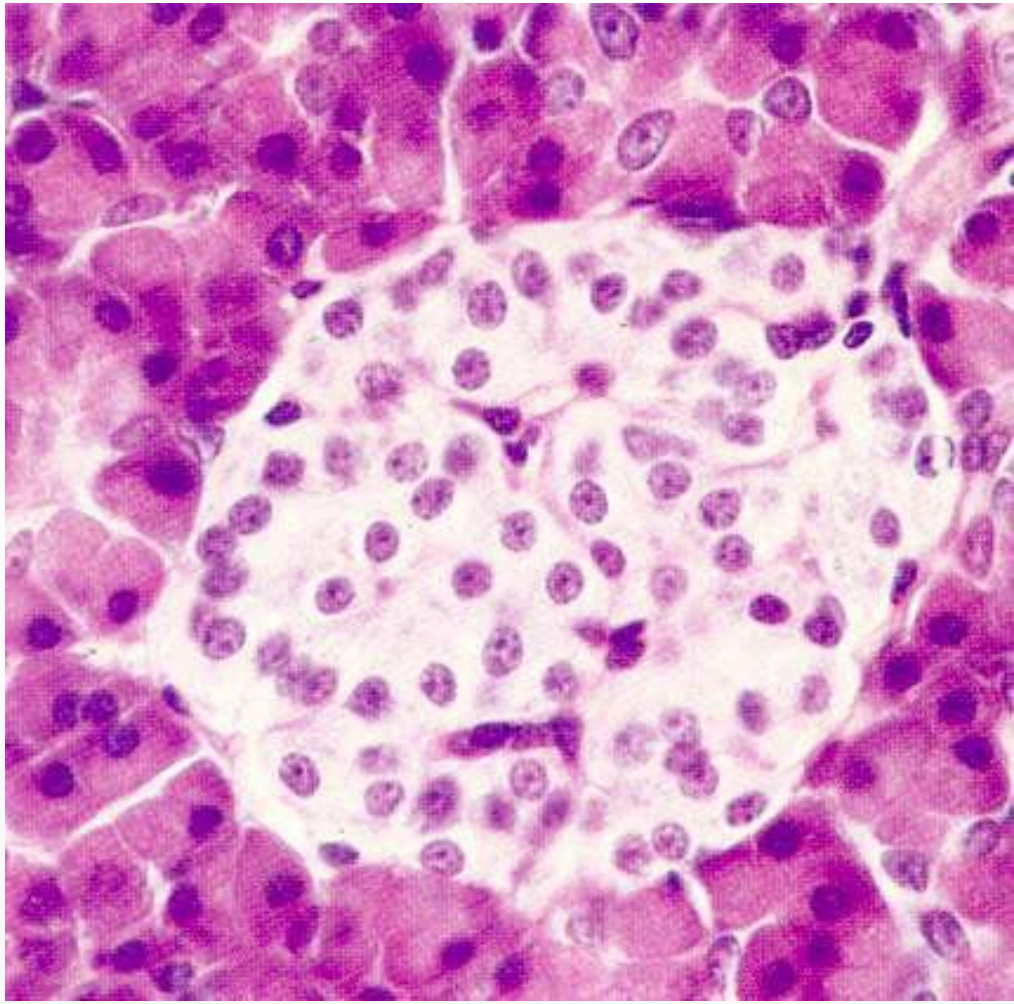

Coupe histologique du pancréas endocrine. M.O. fort grossissement, H.E

2 types principaux de cellules endocrines mises en évidences par des colorations spécifiques dans un même ilot de LANGERHANS.
Distinction des 4 types principaux de cellules par immunohistochimie.

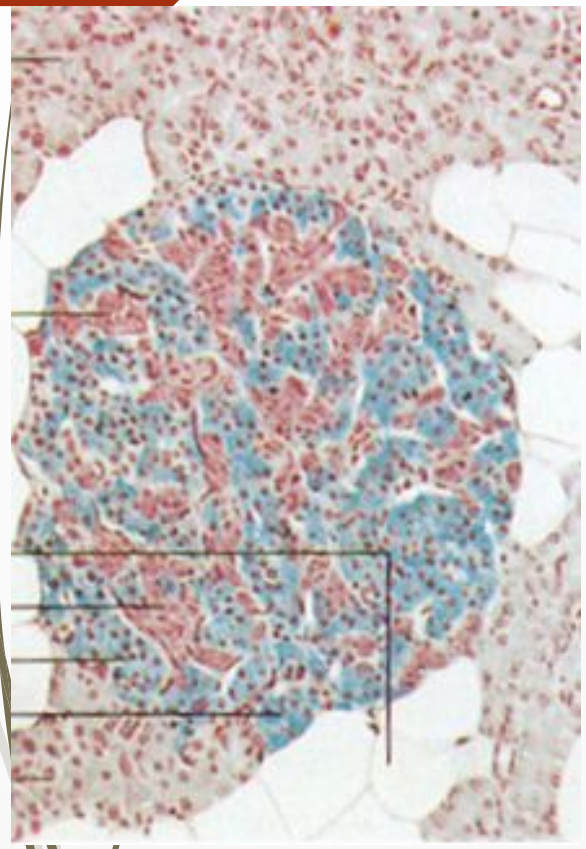

Coloration de GOMORI:

- Cellules A:colorées en rouge
- Cellules B:colorées en bleu

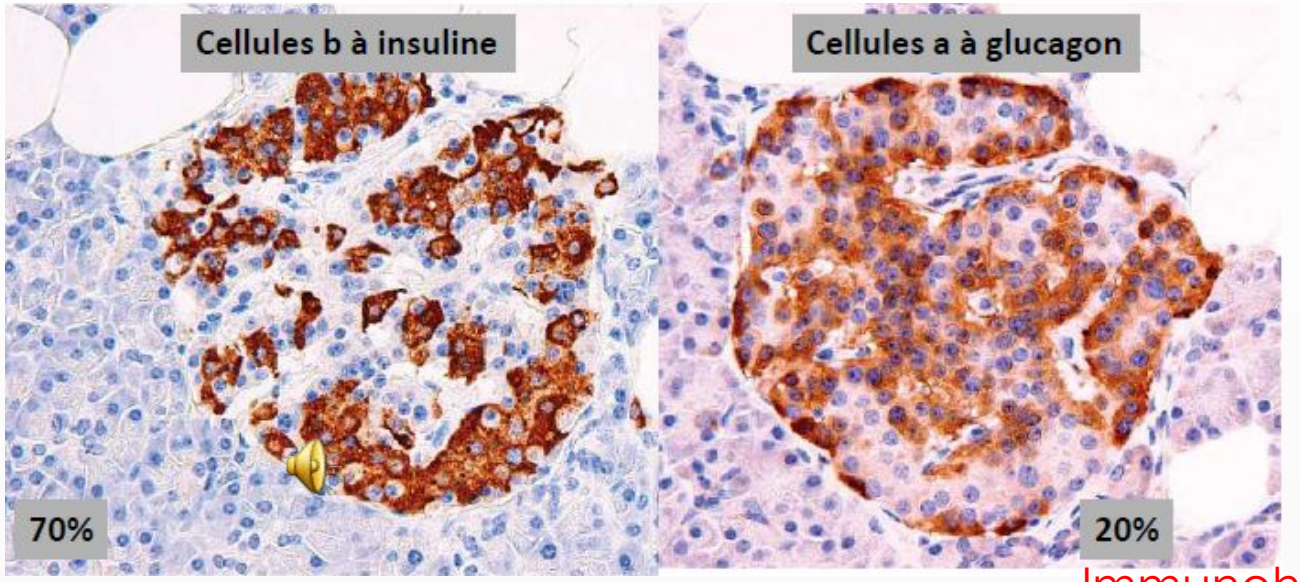

Immunohistochimie

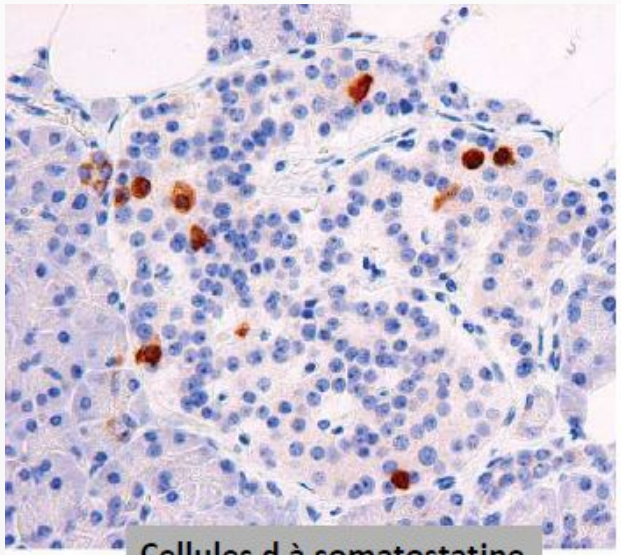

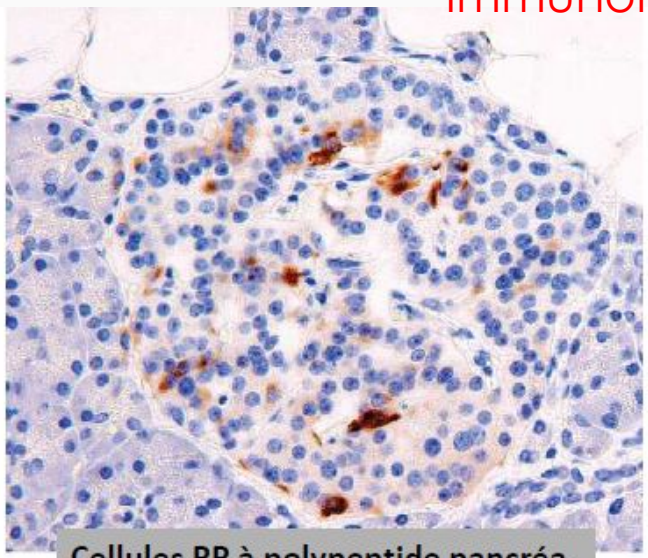

Type cellulaire	Méthodes d' étude	Localisation dans l'ilot	Proportion	Granulations	Hormone synthétisée
Cellules A (ou alpha)	Trichrome, Gomori	Périphérique	20%	Volumineuses, acidophiles	**Glucagon** (hyper-glycémiante)
Cellules B (ou béta)	Trichrome, Gomori	Centrale	70%	Nombreuses, basophiles, irrégulières, de densité moyenne	**Insuline** (hypo-glycémiante)
Cellules D (ou delta)	Imprégnation argentique, Immuno-histochimie	Dispersée	5 à 10%	Volumineuses, peu nombreuses, densité faible	**Somatostatine** (inhibe libération hormonale des autres cellules de l'ilot: action locale paracrine)
Cellules F (ou PP)	Immuno-histochimie	Dispersée	< 5%	Plus petites de toutes les autres	**Polypeptide pancréatique** (contrôle la sécrétion exocrine du pancréas)

Tableau résumant les caractéristiques des différentes cellules des ilots de LANGERHANS

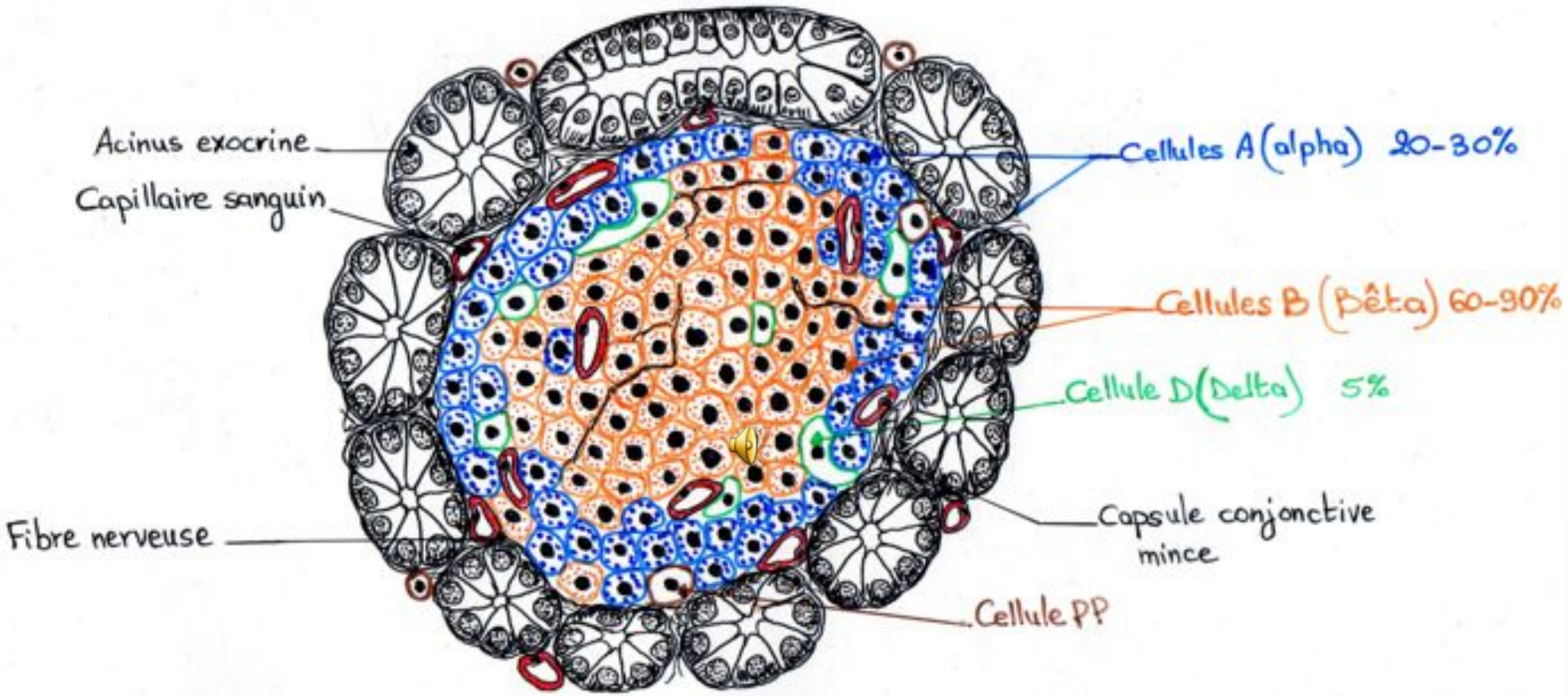

Schéma représentant la distribution des cellules A, B, D et PP au niveau de l'îlot de Langerhans

C. Structure en ME des ilots de LANGERHANS:

En microscopie électronique, les cellules se reconnaissent uniquement à l'aspect de leurs grains.

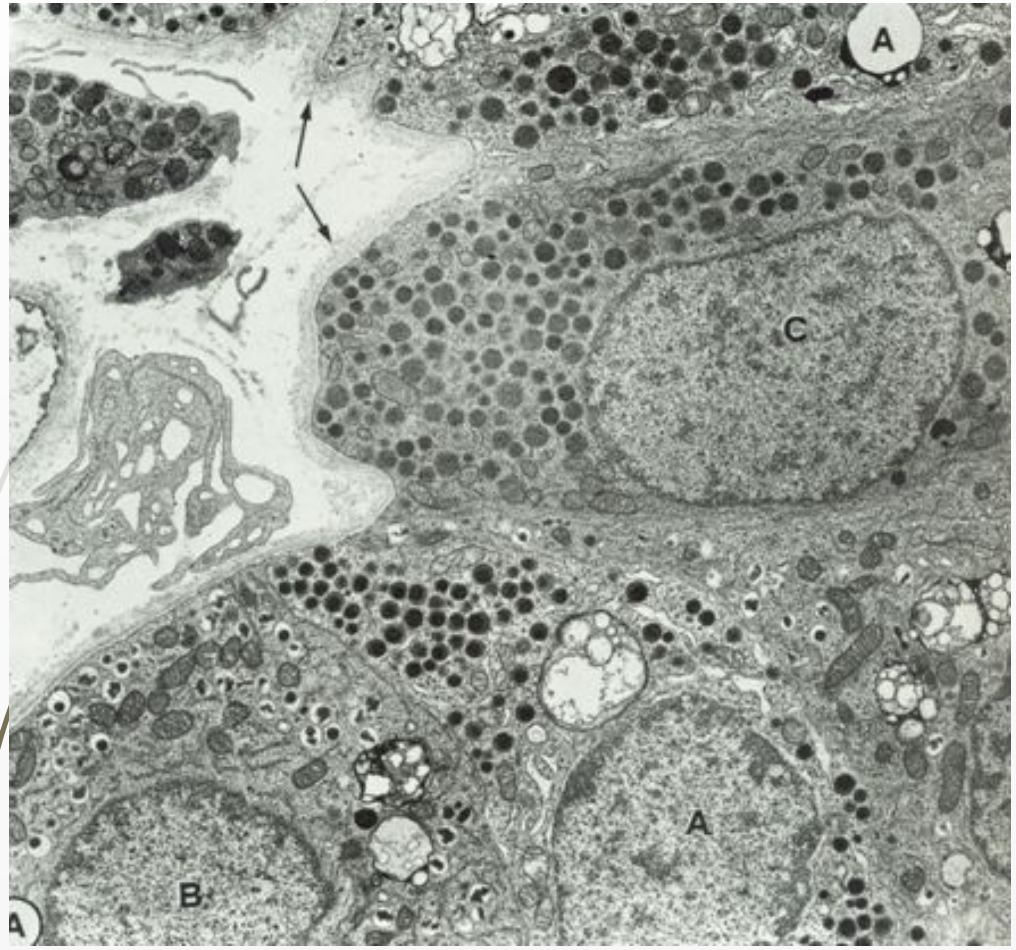

Cellules endocrines du pancréas en ME.
A- cellules A B- cellules B

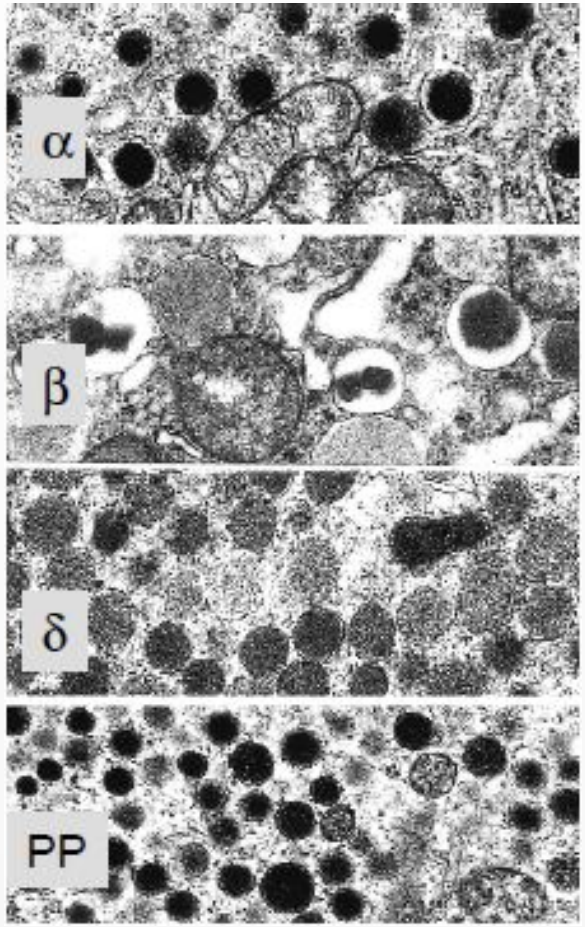

Volumineuses,

Nombreuses, irrégulières, de densité moyenne

Volumineuses, peu nombreuses, densité faible

Plus petites de toutes les autres

D. Vascularisation et innervation des ilots de LANGERHANS:

- Comme toute glande endocrine, ils sont richement irrigués par un réseau dense de capillaires.

- **Les artérioles** proviennent des artères intralobulaires, elles donnent des branches précapillaires qui forment un **réseau péri-insulaire**.

De ce dernier, partent des capillaires qui se disposent dans les espaces intercellulaires.

- **Les veinules** naissent à la périphérie de l'ilot.

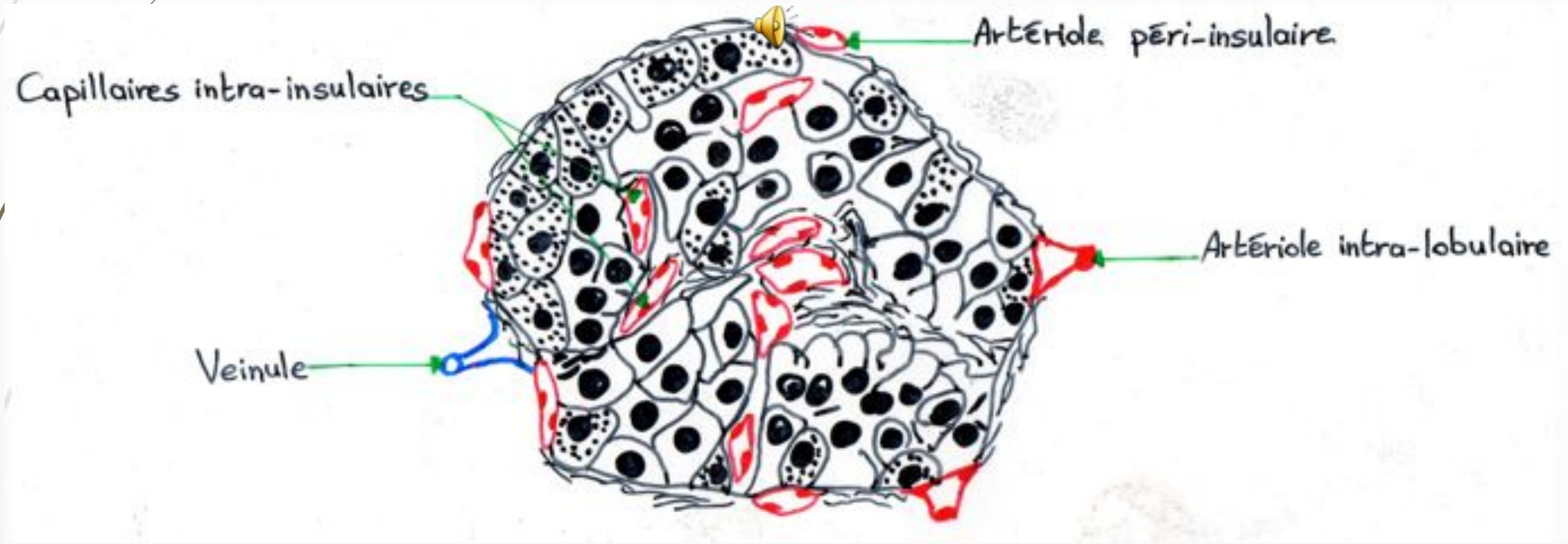

- Le pancréas endocrine est richement innervé, il reçoit une innervation ortho et para-sympathique ;

a) **L'innervation orthosympathique :** comportent
- Des **fibres post ganglionnaires vasomotrices**,
- Des **neurones sympathiques** en rapport étroit avec les cellules glandulaires avec lesquelles ils forment les **complexes sympathico-insulaires**.

b) **L'innervation parasympathique :** représentée par des petits ganglions servant de relais au pneumogastrique, **nerf insulino-sécreteur**.

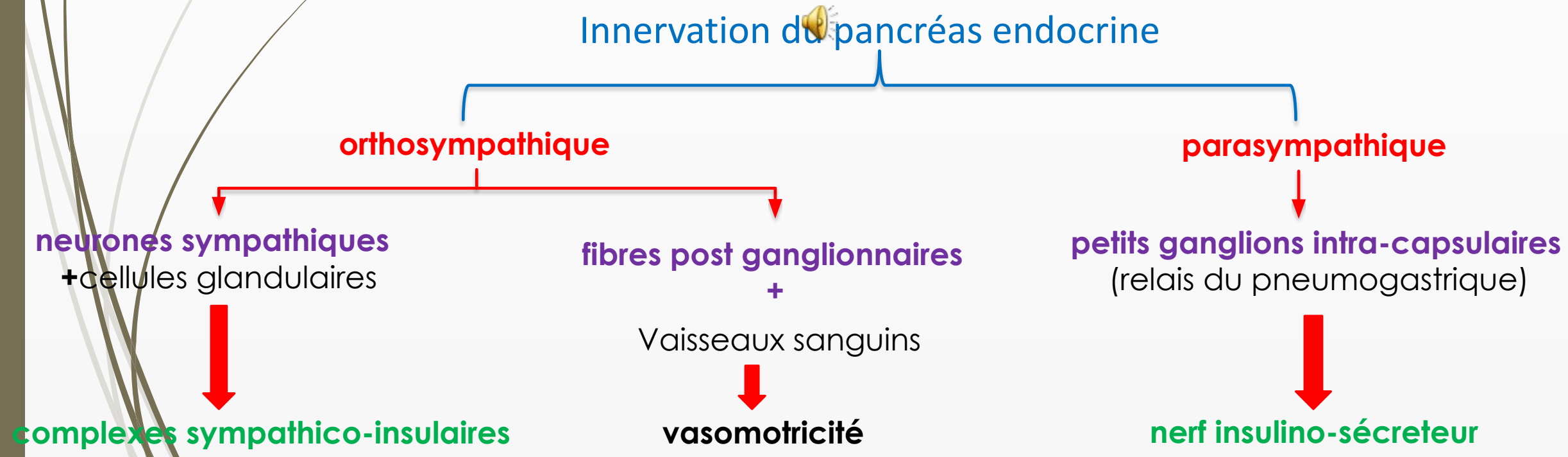

Acinus séreux

Cellules endocrines

Corps cellulaires de neurones

Ganglion nerveux parasympathique

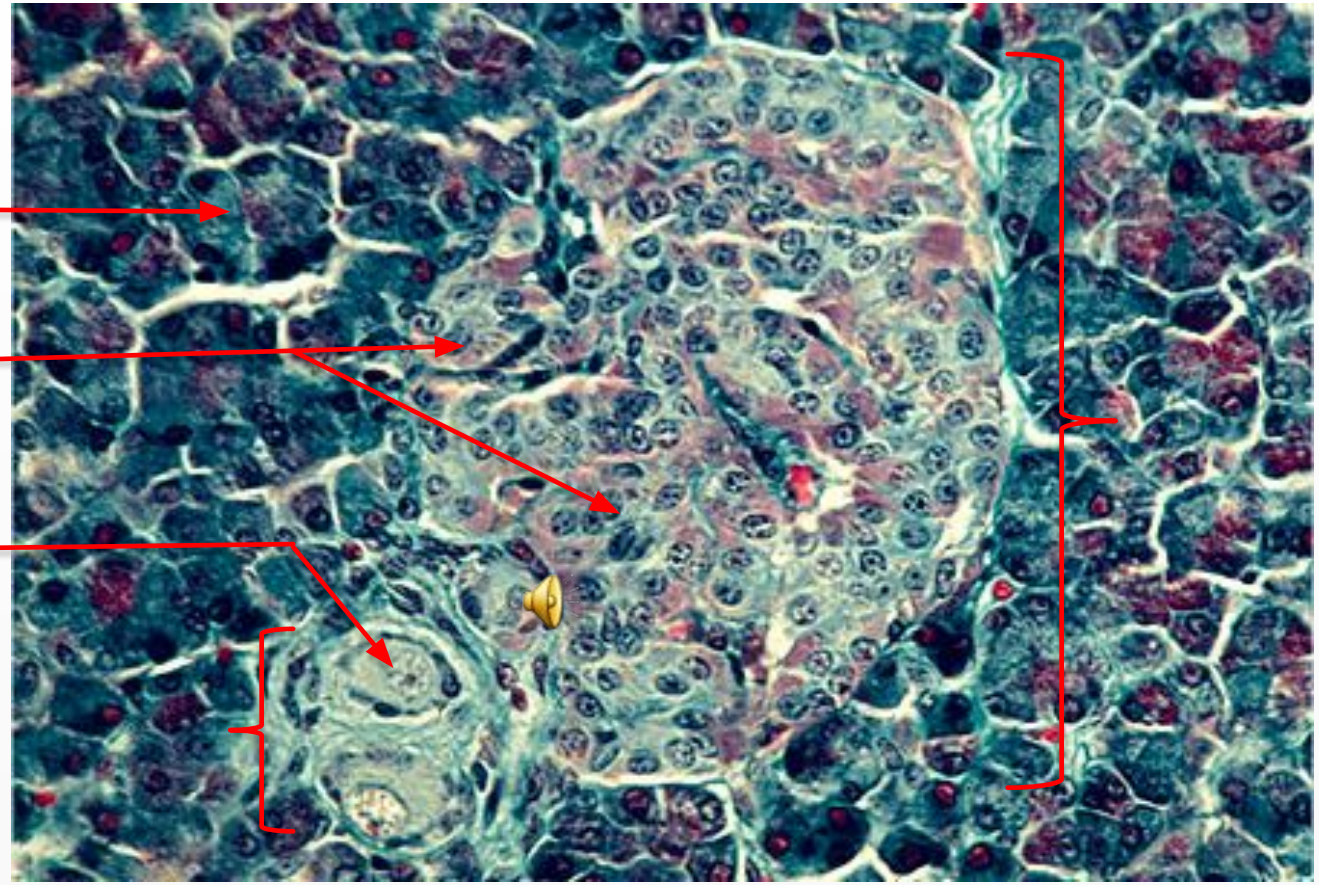

Ilot de LANGERHANS

Coupe histologique du pancréas. M.O. moyen grossissement, trichrome de MASSON

IV. Cytophysiologie du pancréas endocrine

Chaque type cellulaire secrète au moins un peptide hormonal :

A. Les cellules A ou a :

- ✔ élaborent le glucagon, peptide hyperglycémiant, secrété sous l'influence directe de la **baisse de la glycémie**.
- ✔ Il agit sur **les hépatocytes en stimulant la glycogénolyse**.

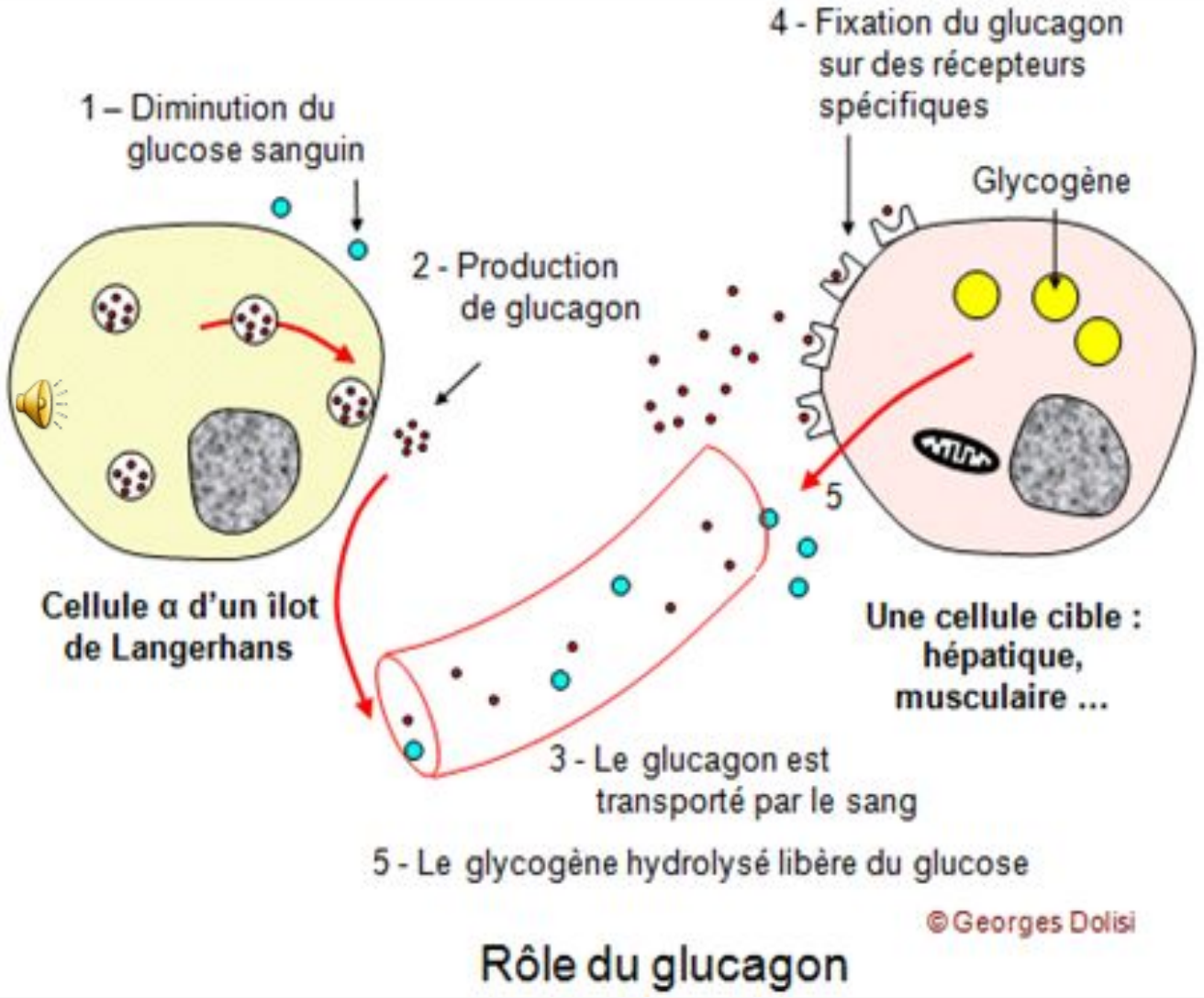

B. Les cellules B ou β :

- ✔ secrètent l'insuline, hormone hypoglycémiante, en réponse à **l'augmentation de la glycémie.**
- ✔ L'insuline **augmente la glycogénogenèse** et favorise la **pénétration intra-cytoplasmique du glucose** dans pratiquement toutes les cellules de l'organisme.
- ✔ L'altération du fonctionnement ou la diminution des cellules B entraine le diabète insulino-prive (pathologie très fréquente).

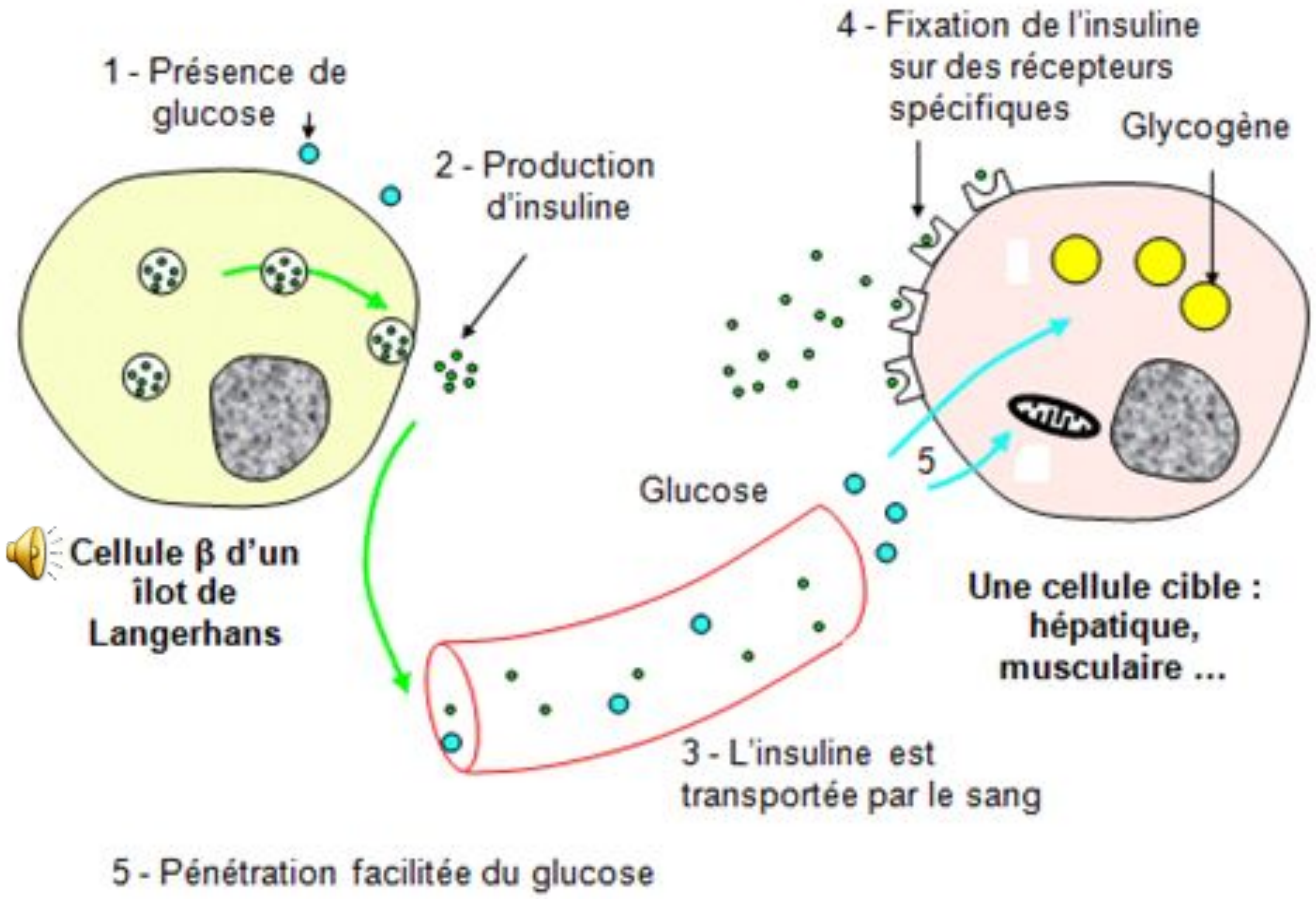

Rôle de l'insuline

V. Conclusion

- Le pancréas endocrine représente très peu de cellules par rapport à la masse totale du pancréas, mais joue un rôle majeur dans l'**équilibre glycémique** car c'est le seul qui synthétise l'hormone hypoglycémiante (insuline).

- On retrouve au niveau du pancréas une pathologie très fréquente : **le diabète**, du à une insuffisance de production de l'insuline.

- Des cultures et des greffes de cellules insulaires ont été deux moyens d'étude largement utilisés pour une meilleure analyse des fonctions cellulaires des ilots de LANGERHANS, en particulier des cellules à insuline.

- En outre, ces investigations ont débouché sur une application pratique : une véritable relève de l'insulinothérapie, car celle-ci n'est pas exempte d'échecs ou de complications.

- Aussi en est-on venu à mettre au point des **pancréas artificiels** et à envisager la réalisation **de transplantations pancréatiques**.

Merci