随课更新　　配套anki　　定期答疑　　公众号小凯的医学之路　　笔记为二次创作，版权为天天师兄所有

外科学 肝胆胰脾疾病

胰腺 { 外分泌部 { 导管细胞：水、HCO_3^- ；腺泡细胞：胰酶 ；内分泌部 }

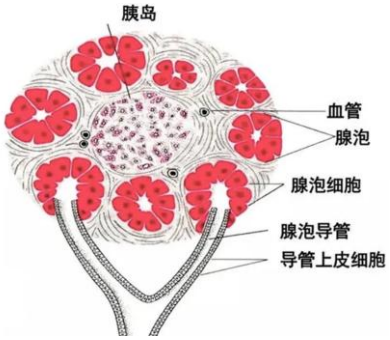
核心精讲·胰腺肿瘤

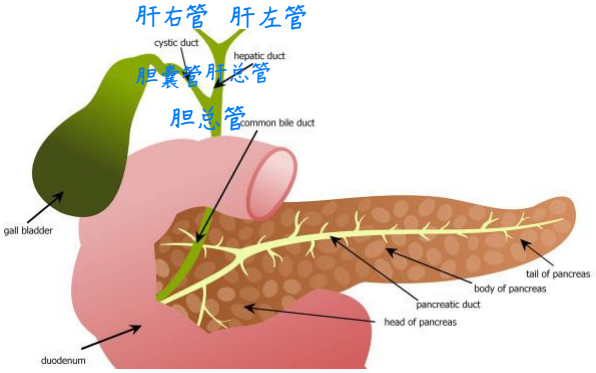
（性感认识：胰腺癌癌中之王）

核心精讲很详细，帮助同学们更好地理解和记忆思维导图

一、胰头癌

1.导管细胞腺癌多见





2.癌中之王

①最常见首发表现：上腹隐痛不适（≈无症状）（临床表现隐匿、早期诊断困难）

VS急性胆囊炎：疼痛（墨菲氏征阳性）

②最典型表现：**黄疸（出现晚、进行性）**，**库瓦急埃 courvoisier 征**（深吸气触及无痛/光滑/肿大的胆囊）（憋大的）

胆囊无发炎

③早期肿块本身很少触及（肿瘤长到一定程度，压迫胆总管）（胰腺为腹膜后位器官）

深吸气胆囊随膈肌下移

④放化疗敏感性差

3.检查

①CA19-9 救救胰胆：胰腺癌、胆囊癌、胆管癌

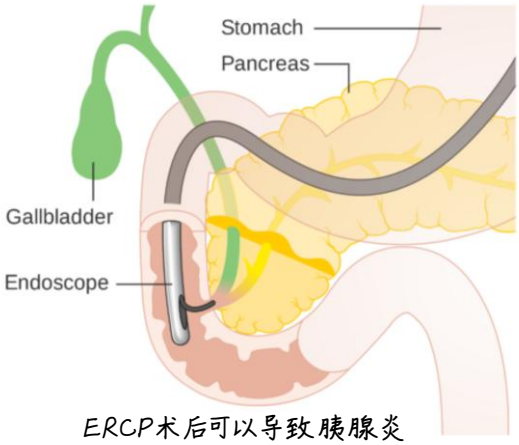
②**增强 CT**：诊断（不均匀、乏血供）、评估肿瘤可切除性首选（强化程度低于周围胰腺实质）

③内镜超声：作为 CT/MRI 的补充，也可评估肿瘤可切除性

④钡餐：反 3 字征 肿瘤刚好侵犯到壶腹部（胆总管和胰管的共同开口）

⑤ERCP：直接观察十二指肠壁有无癌肿浸润、且可取活检（优势）

经内镜逆行性胰胆管造影



ERCP术后可以导致胰腺炎

恶性肿瘤一般血供丰富，密度高于正常组织

但胰头癌乏血供，相对低密度

