③伤后 **6-8 小时**内清创一期愈合（24 小时内在有效抗生素时也可）

④皮肤用毛刷清洗、密质骨凿除或咬除、松质骨刮除、切除创缘皮肤 1-2mm、切除污染和失去活力的组织、尽量保留**骨外膜**、保留并修复神经/血管/肌腱/关节韧带/关节囊（洗切保修）

⑤粉碎性骨折应去除游离骨片；应**保留与组织尚有联系的骨片，清除过多影响骨折愈合**

>3块　　工期修补

VS关节脱位-弹性固定

形成假关节　　断端摩擦

四、骨折特有体征

局部畸形、异常/反常活动、骨擦音/感，具有以上三个骨折特有体征之一者即可诊断为骨折

注意：**不完全骨折、嵌插、脊柱、耻骨和坐骨骨折可不出现特有体征**（横青插裂压去掉横、加上骨盆）

青枝、裂缝骨折　　特征:会阴部瘀斑

五、骨折愈合



图 60-35　超过一般愈合所需的时间，骨折断端仍未出现骨折连接



图 60-36　骨折两断端萎缩光滑，骨髓腔被致密硬化的骨质所封闭

1.临床愈合标准（不动不痛见骨痂）

①局部无异常活动

②局部无压痛及纵向叩击痛

③X 线见骨折处有连续性梭形骨痂（骨折线**模糊**）新鲜骨折-骨折线锐利清晰

说明有骨痂形成

没有不畸形:畸形不影响愈合,畸形愈合也是愈合

2.过程（愈合时间：半月、半年、一年）

（1）血肿炎症机化期：2 周纤维性骨痂 ttsx 只有肉芽组织,无骨小梁

对应病理的血肿、纤维性骨痂

（2）原始骨痂形成期：3-6 月骨性骨痂 有肉芽组织、骨小梁

①膜内成内外骨痂更早更快（主要是骨外膜）→软骨内成连接骨痂（环状及腔内骨痂）→彼此相连成桥梁骨痂/编织骨/骨性骨痂。骨痂不断钙化加强，当其达到足以抵抗肌肉收缩及剪力和旋转力时、则骨折达到临床愈合

②若超过 4-8 月没有连续性骨痂+无骨硬化→延迟愈合；若超过 9 月且延迟治疗 3 月仍达不到骨性愈合+骨硬化→不愈合→**切除硬化骨+植骨+内固定**

成骨：膜内成骨(又早又快)→内外骨痂；软骨内成骨→连接骨痂

发生延迟愈合不愈合:

①粉碎性骨折清除过多与组织尚有联系的骨片

②胫骨中、下1/3骨折损伤滋养动脉远端血供减弱致延迟愈合或不愈合

（3）骨痂改造塑形期：1-2 年板层骨

①应力轴线上成骨细胞形成板层骨

②应力轴线外破骨细胞清除多余骨痂

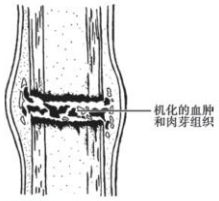


图 60-16　骨折后 2 周内血肿机化形成肉芽组织——血肿炎症机化期

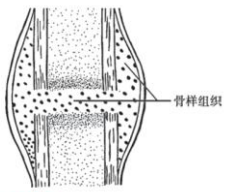


图 60-17　2~6 周内骨内、外膜处开始形成骨样组织——纤维连接期

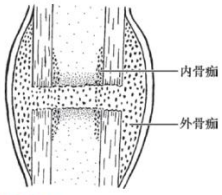


图 60-18　6~12 周内骨痂和外骨痂形成

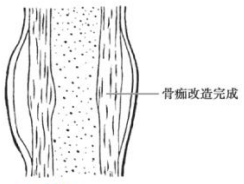


图 60-19　1~2 年骨痂改造塑形

3.影响愈合的因素

（1）全身：年龄、健康状况等

稳定不稳定看的是容不容易发生移位,愈合快不快看的是接触面积大不大

（2）局部（血供等）

不稳定性骨折　　稳定性骨折

①骨折类型：螺旋形、斜形骨折愈合较快（断面接触面大），**横形骨折愈合较慢**（横着走）

②治疗方法：反复多次手法复位、切开复位不当致骨膜和软组织损伤；清创时过多去除碎骨片致骨质缺损；持续骨牵引过重致骨折端分离；骨折固定不牢固干扰骨痂生长；过早或不恰当的功能锻炼

<3岁的股骨干骨折:垂直悬吊皮牵引(把握牵引重量)　　在固定牢靠的情况下,尽早功能锻炼