Abordajes Quirúrgicos del Macizo Facial

SEGUNDA EDICIÓN

EDWARD ELLIS III • MICHAEL F. ZIDE



AMOLCA

Abordajes Quirúrgicos del Macizo Facial

SEGUNDA EDICIÓN

booksmedicos.org

EDITORES

EDWARD ELLIS III, DDS, MS
Profesor, Cirujano Oral y Máxilo-facial
Director para el Entrenamiento de Residentes
Universidad de Texas. Centro Médico del Suroeste
Jefe del Servicio de Cirugía Oral y Máxilo-facial
Hospital Memorial Parkland
Dallas, Texas

MICHAEL F. ZIDE, DMD
Director Adjunto, Cirugía Oral y Máxilo-facial
Hospital John Meter Smith
Forth Worth, Texas

Ilustraciones por **Jennifer Carmichael, MA**
y **Lewis Calver, BFA, MS**

Dr. Domingo Malave
CIRUJANO MAXILO FACIAL
M.S.A.S. 6.699 - C.O.C. 568
C.I. 7.150.102

2008

AMOLCA

Editor Coordinador: Dr. Luis A. Colmenares
Editor en Jefe: Gabriel C. Santa Cruz
©Copyright 2006 - Lipincott Williams & Wilkins
530 Walnut Street, Philadelphia, PA 19106, USA

Todos los derechos reservados. Ninguna parte de esta publicación puede reproducirse o transmitirse por ningún medio electrónico, mecánico, incluyendo fotocopiado o grabado por cualquier sistema de almacenamiento de información sin el permiso escrito de los editores.

El editor no es responsable (de hechos de responsabilidad, negligencia u otra manera) por cualquier lesión resultante de cualquier material contenido aquí. Esta publicación contiene información relacionada con principios generales de cuidados médicos que no deben ser traducidos como instrucciones específicas para pacientes individuales. La información y empaque de productos manufacturados insertos deben ser revisados para el conocimiento actual, incluyendo contraindicaciones, dosis y precauciones.

Edición original en idioma inglés:
Surgical Approaches to the Facial Skeleton - Second Edition
Edward Ellis III - Michael F. Zide
ISBN 0-7817-5499-2

Publicación autorizada en idioma español por:
Lipincott Williams & Wilkins

Actualidades Médico Odontológicas Latinoamérica, (AMOLCA)
Abordajes Quirúrgicos del Macizo Facial
Segunda Edición
ISBN: 978-9588328-20-1
NIT: 900006819-7

Edición Año 2008
Traducido al español por: Dr. Tomás Holzhacker
Artes finales: Beatriz Hernández Vásquez

Impreso en Colombia por: D'vinni S.A.

Venezuela
1ra. Avenida Sur de Altamira, Edificio Rokaje, Planta 3, Urb. Altamira - Aptdo Postal 68772 - 1062-A. Caracas - Venezuela
Telfs: (58 212) 266.6176 - 266.86.01 - Fax: (58 212) 264.4608 - e-mail: amolca@movistar.net.ve - Web: www.amolca.com.ve

Argentina
Azcuénaga 1277 - PB "D" - Buenos Aires
Telf: (5411) 4821.2051 - 4826.9050
e-mail: amolca_ar@yahoo.com.ar

Perú
Av. Alfredo Benavides
N° 264 - Piso 5 - Ofic. 502
Miraflores - Lima
Telfs: 243.3161
e-mail:amolcaperu@speedy.com.pe

Panamá
Centro Comercial La Gran Estación
Nivel 100 - Local 97
Telf.: 261 08 03 Fax: 261 67 04
e-mail: amolca-panama@hotmail.com

Colombia
Calle 24 Sur N° 12 b 16 Bogotá
Telfs: (571) 3729164
Cel: (311) 2301365
fax: (571) 3723140
e-mail: gerencia@amolcacolombia.com
Web: www.amolcacolombia.com

México
Arquitectura N° 49 Local 2, Colonia Copilco
Universidad México - D.F. México
Telfs: 565.80882 - 533.95021 - Fax: 565.91998
e-mail: amolca@prodigy.net.mx
Web: www.amolca.net

Guatemala
5ª Avenida 29-60 - Zona 8, Valle Dorado
Boulevard Sur, Ciudad San Cristóbal
Municipio de Mixco, Dpto. de Guatemala
Guatemala, C.A. - Código Postal 1057
Teléfonos: (00502) 244 36 098
244 37 010 - Fax: 24779122
e-mail: amolca@telgua.com

Distribuidores
Bolivia - Costa Rica - Chile - Ecuador
El Salvador - España - Estados Unidos
Honduras - Nicaragua
Paraguay - Uruguay
República Dominicana

Siembra una semilla y crecerá.
Hay muchos que han contribuido sin darse cuenta a este libro a través de la enseñanza que me han dado.
Todos fueron mis profesores, todos son mis amigos.
Este libro está dedicado a estas personas especiales:

Robert Bruce
Amir El-Attar
W. James Gallo
James Hayward
Kazumas Kaya
Khursheed Moos
Timothy Pickens
Gilbert Small
George Upton
Al Weiss

Edward Ellis III

En agradecimiento por la eterna amistad y consejo. Doug Sinn, DDS, Jack Kent, DDS, y Robert V. Walker DDS.

Para Riki: que todavía me soporta.

Michael Zide

Contenido

Prólogo a la segunda edición **vii**
Prólogo a la primera edición **ix**
Prefacio **xi**
Reconocimientos para la segunda edición **xiii**
Reconocimientos para la primera edición **xv**

Sección 1: Principios básicos para los abordajes del macizo facial 1

1 Principios básicos para los abordajes quirúrgicos del macizo facial 3

Sección 2: Incisiones periorbitarias 7

2 Abordajes transcutáneos a través del párpado inferior 9
3 Abordajes transconjuntivales 41
4 Abordaje supraorbitario de la ceja 65
5 Abordaje del párpado superior 68

Sección 3: Abordaje coronal 79

6 Abordaje coronal 81

Sección 4: Abordajes transorales del macizo facial 109

7 Abordajes del maxilar superior 111
8 Abordaje vestibular mandibular 137

Sección 5: Abordajes transfaciales de la mandíbula 151

9 Abordaje submandibular 153
10 Abordaje retromandibular 169
11 Abordaje de ritidectomía 185

booksmedicos.org

Sección 6: Abordajes de la articulación témporo-mandibular 191

12 Abordaje preauricular

Sección 7: Abordajes quirúrgicos del esqueleto nasal 213

13 Abordaje externo (abierto) 215

14 Abordaje endonasal 234

Índice 247

booksmedicos.org

Prólogo a la Segunda Edición

Whitehead (1) escribió una vez, "se necesita una mente muy extraña para emprender el análisis de lo obvio". Esto ocurre con este libro notable sobre abordajes quirúrgicos del macizo facial. No hay parte o estructura anatómica o abordaje quirúrgico descrito en esta obra que no haya sido explicado con antelación. Estos temas "de manera obvia" ya se han tratado. No obstante, los colaboradores brillantes de este hermoso libro echaron una ojeada meticulosa, por completo nueva a muchos abordajes de tejidos blandos del macizo facial, describiéndolos con minuciosidad e ilustrándolos de manera profusa con dibujos y fotografías, tomadas de disecciones de cadáveres recién llegados y durante la cirugía de casos clínicos. Las explicaciones son claras, los dibujos y fotografías son impresionantes y exactas. Las dos "mentes muy excepcionales" de Ellis y Zide han producido este libro mágico que abarca muchas de las diferentes formas de abordajes quirúrgicos del macizo facial y los han recopilado en un solo volumen. Ellos han hecho que su estudio sea excitante reflejado en los numerosos consejos, indicaciones y desafíos para el abordaje amplio y seguro desde la piel del tejido blando o mucosa hasta llegar a la estructura ósea. El libro será un maravilloso recurso y compañía para residentes o alumnos que estudian y hacen cirugía de las partes óseas del área craneal y máxilo-facial. Los docentes de este campo, estarán contentos al contar con este libro, bien sea como referencia excelente a corroborar con su propio trabajo o como material de apoyo para sus alumnos.

Pese a que el libro parece muy simple, es el fruto de un gran trabajo creativo y bien planificado para darle esta apariencia. Un profesor de filosofía de Harvard, en respuesta a una interrogante formulada por un estudiante, una vez definió el cielo como "un estado de bienestar en el cual él comprendería por completo todo lo que estaba haciendo (2)". Conociendo la gran energía y curiosidad intelectual de cada uno de los autores, este mundo nunca proporcionará semejante paraíso terrenal para ellos. Pero les permite crear este libro diáfano, luminoso, en búsqueda de su propia claridad. Si usted conoce a fondo las palabras e interpreta de manera correcta las ilustraciones de este libro, podrá comprender a cabalidad el recorrido desde la superficie de la piel hasta el hueso del macizo facial. Los autores han colaborado en gran medida a hacer esto una realidad.

Ruskin escribió, "la calidad nunca es un accidente. Siempre es el resultado de un esfuerzo inteligente. Es el deseo de producir una cosa superior (3)". Este es un libro de calidad. Nunca se pondrá en duda la voluntad de los autores.

Robert V. Walker
Profesor Emérito
División de Cirugía Oral y Máxilo-facial
Universidad de Texas. Centro Médico del Suroeste

BIBLIOGRAFÍA

1.- Gardner JW and Reese FG. *Quotations of Wit and Wisdom*. New York: W.W. North & Co., Inc., 1975:66.
2.- Castle WB. Intellectual Curiosity and the Physician's Responsibilities. In: Harris ED, ed. *Creative Healers*. Fulton, MO: The Ovid Bell Press, 2004:56.
3.- Marcus S. *The Viewpoints of Stanley Marcus*. Denton, TX: University of North Texas Press, 1995:188.

booksmedicos.org

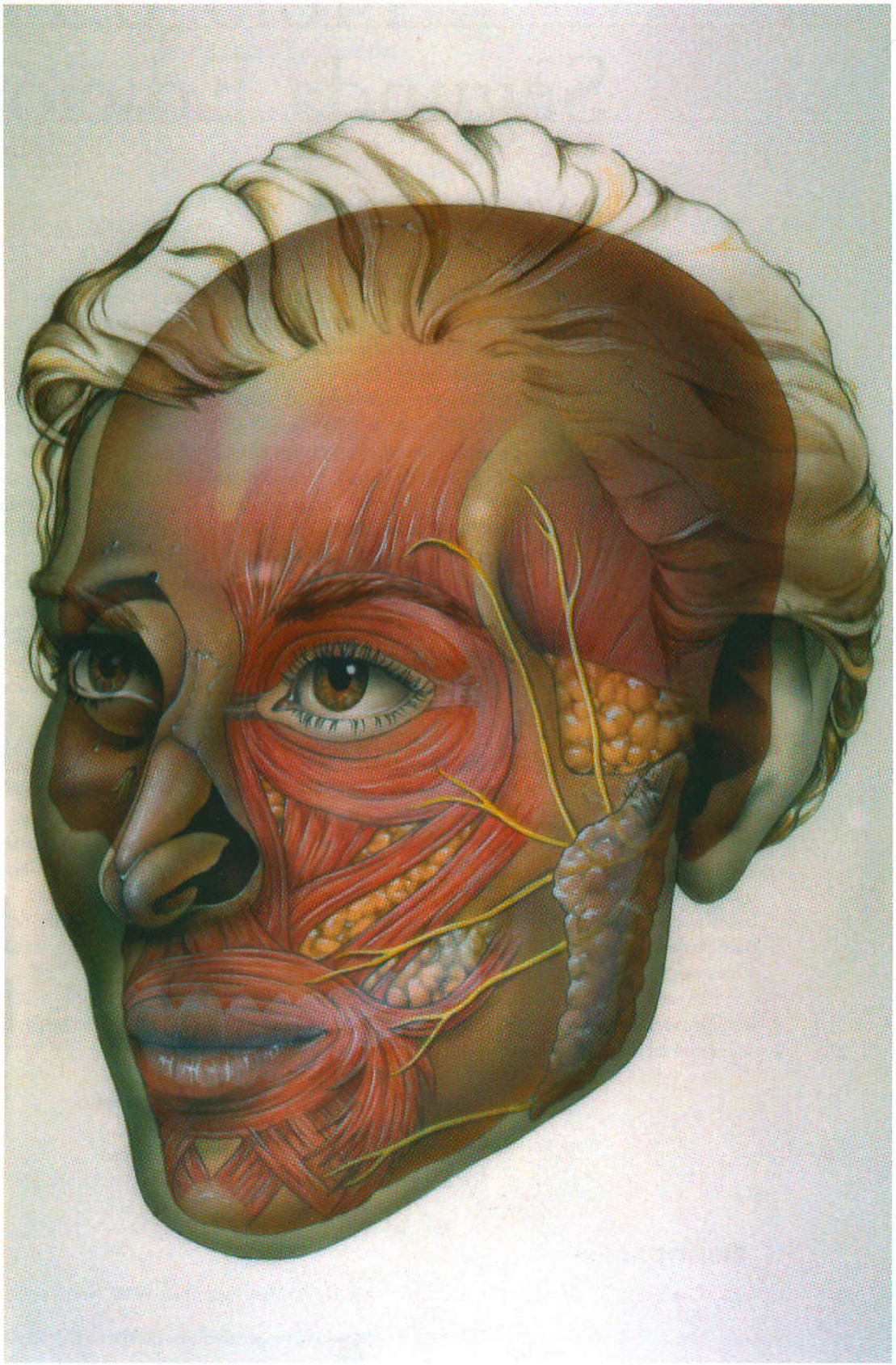

booksmedicos.org

Prólogo a la Primera Edición

"La cirugía es como un salvaje armado intentando conseguir por la fuerza aquello que un pensador conseguiría con estrategia."

John Hunter

En los tiempos medievales, la cirugía era considerada como un arte trivial practicado por gente insignificante. Ahora, ha adquirido el rango de una de las especialidades médicas más importantes mediante la adquisición de una base científica para la disciplina. Este fundamento se basa en el conocimiento profundo de los procedimientos y de sus aspectos teóricos.

Debido a que la cirugía intenta reparar o reconstruir partes del cuerpo, depende de su abordaje o exposición para alcanzar estas metas. Un proverbio reza: "la cirugía requiere exposición y ésta requiere de cirugía". La ciencia del abordaje quirúrgico, pese a su importancia, ha recibido menos atención que los procedimientos quirúrgicos. Hay una necesidad clara, en especial entre los estudiantes que comienzan su entrenamiento en alguna especialidad quirúrgica, de recibir instrucciones claras sobre la técnica exacta de exposición.

En los últimos 20 años la cirugía cráneo-facial y máxilo-facial ha hecho un gran progreso debido a la mejor exposición (abordajes cráneo-faciales), avances en la imagenología (Tomografía Computarizada y Resonancia Mágnética Nuclear), mayor conocimiento de la cicatrización de huesos y tejidos blandos así como transferencia de injertos, y el uso de fijación interna rígida. Se podría argumentar que la mayor parte del éxito de los avances recientes en este campo quirúrgico se relacionan con mejores técnicas de exposición. Por lo tanto, se necesita la descripción y análisis científico de los abordajes quirúrgicos. En este texto, Ellis y Zide, con su característica precisión académica y practicidad, hacen una crónica de los abordajes del macizo facial. Sus descripciones detalladas de los procedimientos mejorarán la comprensión de médicos reconocidos y ayudarán a formar al cirujano novato cráneo-facial o máxilo-facial. El texto es preciso y tiene numerosas ilustraciones. Este libro será de gran valor para los que estamos involucrados en la práctica y enseñanza de los abordajes quirúrgicos de la región cráneo-facial. También será de utilidad para los residentes o colegas que se especializan en cirugía craneofacial o máxilo-facial

Paul N. Manson, MD, Profesor de Cirugía
Universidad de Maryland. Centro de Trauma Schock
Instituciones Médicas Jhon Hopkins

booksmedicos.org

Prefacio

Hay muchas razones para exponer el macizo facial. El tratamiento de fracturas faciales, manejo de sinusopatías, procedimientos de reconstrucción y con fines estéticos, osteotomías electivas, tratamiento de deformidades post-traumáticas tales como enoftalmos, colocación de implantes endostiales y una gran variedad de otros procedimientos de reconstrucción, requieren abordajes del macizo facial. Son muchos los que pueden hacerse a una región esquelética dada. La elección se hace por lo general en base al entrenamiento, experiencia y preferencia del cirujano, Este libro no recomienda un abordaje u otro, aunque se enumeren las ventajas o desventajas de cada abordaje. Nosotros apoyamos la creencia antiquísima de que "muchos caminos conducen a Roma". Por lo tanto, el propósito de este libro es describir con detalle los aspectos anatómicos y técnicos de la mayoría de los abordajes quirúrgicos del macizo facial. De manera deliberada, no presentamos *todos* los abordajes, porque muchos de ellos no se usan a nivel mundial, o son tan simples que no hace falta decir algo. Sin embargo, los abordajes presentados en este libro permitirán al cirujano el abordaje del cráneo y macizo facial para cualquier procedimiento esquelético que realice.

Hemos tratado, desde el comienzo, de hacer *Abordajes quirúrgicos del macizo facial* diferente a otros libros referentes a este tema. La mayoría de los textos que tratan abordajes quirúrgicos, lo hacen en el contexto del procedimiento quirúrgico que se presenta. Por ejemplo, un libro sobre fracturas faciales enfocará los abordajes quirúrgicos actuales para una fractura facial particular. Sin embargo, al abordaje quirúrgico, por lo general, no se le da la consideración necesaria ni se presenta con los suficientes detalles para el cirujano novato. El lector con frecuencia se formula la interrogante, "¿cómo logró el autor llegar desde la piel hasta aquel punto del macizo facial?". Nosotros, por el contrario evitamos considerar el por qué se expone dicho macizo y explicamos los abordajes con gran detalle, de manera que incluso los cirujanos novatos puedan abordarlo de manera segura siguiendo la descripción paso a paso que hemos proporcionado.

Este libro asume que el lector tiene cierto conocimiento básico de la anatomía regional, en especial de Osteología. Sin embargo, las estructuras anatómicas de mayor interés también serán expuestas para cada abordaje quirúrgico. Este libro también asume que el lector ha desarrollado habilidades para el manejo cuidadoso de tejidos blandos. Hemos sugerido el uso de instrumentos que hemos encontrado útiles para la incisión, retracción y manejo de tejidos implicados en cada abordaje, reconociendo que otros también son apropiados. El libro también asume que el lector posee habilidad en el cierre de tejido blando facial. No hemos discutido las técnicas de cierre cutáneo asociado con los abordajes a menos que difieran de los cierres cutáneos rutinarios.

La primera edición de *Abordajes quirúrgicos del macizo facial* se convirtió en un éxito editorial entre cirujanos de varias especialidades cuando se publicó en 1995. Cirujanos orales y máxilofaciales, cirujanos plásticos, y otorrinolaringólogos, querían este libro para sus colecciones. Sin embargo, el libro fue más popular entre los residentes en entrenamiento de estas especialidades. Ha estado agotado por varios años y no ha pasado ni una semana sin que hayamos recibido alguna solicitud de este libro, que ahora es muy difícil de conseguir. Todavía existe mucha demanda de este libro, así que parece lógico actualizarlo y publicar una segunda edición.

La segunda edición de *Abordajes quirúrgicos del macizo facial*, al igual que la primera, contiene 14 capítulos, de los cuales 13 describen un abordaje quirúrgico específico. El primer capítulo discute los principios básicos de dichos abordajes. Los 13 capítulos restantes están

booksmedicos.org

organizados en secciones, sobre todo, en base a la región de la cara que se expone. Con frecuencia habrá más de un abordaje quirúrgico presentado para cada región, dejando la elección al cirujano. A medida que se presentan, hemos intentado señalar las ventajas y desventajas de cada uno.

Hay dos cambios principales en la segunda edición de *Abordajes quirúrgicos del macizo facial*. Primero, hemos incluido fotografías clínicas tomadas durante la cirugía para ayudar a ilustrar aún más los puntos expuestos por las ilustraciones. La inclusión de fotografías quirúrgicas dan al cirujano la sensación de realismo que las ilustraciones no pueden proporcionar. Nosotros sentimos que ellas no pueden reemplazar las ilustraciones sino que sólo las complementan. El segundo cambio se refiere a las modificaciones de ciertos abordajes quirúrgicos y la adición de unos nuevos.

Confiamos que la segunda edición de *Abordajes quirúrgicos del macizo facial* se convertirá no sólo en un acompañante útil al cirujano en entrenamiento, sino también en un material de consulta ágil para los graduados.

Edward Ellis III, DDS, MS
Michael F. Zide, DMD

booksmedicos.org

Reconocimientos para la Segunda Edición

Cuando decidimos emprender la segunda edición de *Abordajes quirúrgicos del macizo facial,* buscamos un ilustrador médico muy hábil que estaba en Dallas. Lewis Calver es el Director de Ilustración Médica en el Centro Médico del Suroeste de la Universidad de Texas. Él convino en proporcionar las ilustraciones adicionales que requeríamos. Las ilustraciones del texto, tanto de la cubierta como las interiores, son testimonio de sus habilidades.

También quisiéramos agradecer a Anthony Products, Inc, por proporcionar las Placas de Párpados de Jaeger.

booksmedicos.org

Reconocimientos para la Primera Edición

Abordajes quirúrgicos del macizo facial representa la culminación de 18 meses de trabajo de los autores y de la ilustradora médica, Jennifer Carmichael. Jennifer se graduó de Maestra en Artes Mención Comunicación Biomédica e Ilustración Biomédica, en el Centro Médico del Suroeste de la Universidad de Texas, ubicado en Dallas. Una entrevista con ella fue suficiente para saber que su colaboración en este proyecto sería de mucho agrado. Jennifer fue capaz de interpretar con facilidad nuestras fotografías quirúrgicas y bosquejos rudimentarios, haciendo ilustraciones con exactitud conceptual y anatómica, y bellas desde el punto de vista artístico. Estamos muy agradecidos por sus numerosas horas de trabajo en este libro.

Nos gustaría expresar nuestro agradecimiento personal al Dr. William Gonyea, profesor de Biología Celular y Neurociencias en el Centro Médico del Suroeste de la Universidad de Texas, por facilitar cadáveres a través del Programa de Donación de Cuerpos de dicha Institución.

Las fotografías de disecciones cadavéricas fueron tomadas y preparardas por Marvin Hardy del Departamento de Fotografía del mencionado centro de la misma universidad.

Quisiéramos agradecer al Dr. Scott Schoen, ex residente de Cirugía Máxilo-facial y Oral y al Dr. Evaldo Arruda De Assis, profesor adjunto de Cirugía Oral y Máxilo-facial, Universidad de Brasilia, Brasil, por su ayuda entusiasta con las disecciones anatómicas.

Los instrumentos quirúrgicos utilizados en las disecciones cadavéricas e ilustradas en este libro fueron donadas por la Compañía Walter Lorenz de Instrumentos Quirúrgicos, en Jacksonville, Florida. Agradecemos mucho a Walter Lorenz y su compañía, gran defensor de causas educativas.

Especial agradecimiento al Dr. Eric Christophersen, Departamento de Anatomía, del Colegio Real de Odontólogos de la Universidad de Aarhus, Dinamarca, por el uso de dos disecciones cadavéricas de su colección (Figuras 9.1, 11.1, 12.1).

booksmedicos.org

SECCIÓN 1

Principios básicos para los abordajes quirúrgicos del macizo facial

booksmedicos.org

Principios básicos para los abordajes quirúrgicos del macizo facial

1

El éxito máximo en la cirugía esquelética depende de la exposición del esqueleto y su abordaje adecuado. La cirugía esquelética se simplifica y facilita cuando las partes a ser operadas están bien expuestas. En el campo de la cirugía ortopédica, en especial, la referente a las extremidades, su premisa básica es la selección del abordaje más *directo* posible al hueso subyacente. Por esta razón, las incisiones se hacen muy cerca del área de interés, mientras se retraen los vasos sanguíneos y los nervios principales. Esto implica poca atención a los aspectos estéticos, pero permite al cirujano ortopédico mayor libertad de acción en el lugar, dirección y longitud de la incisión.

No obstante, la cirugía del macizo facial, en general, difiere de varias maneras de la cirugía ortopédica. El primer factor al hacer la incisión, no es la conveniencia quirúrgica sino la estética facial. Como es evidente, la cara es visible a todo el mundo y una cicatriz llamativa puede producir tal deformidad estética que moleste al paciente tanto, como la razón por la cual se realizó la cirugía. Las consideraciones estéticas son vitales en vista del énfasis que la mayoría de las sociedades ponen en la apariencia facial. Por lo tanto, como veremos en este libro, todas las incisiones a realizarse en la cara deben hacerse en áreas que pasen desapercibidas, a veces lejos del esqueleto óseo subyacente en el cual se realiza la cirugía. Por ejemplo, las incisiones en la cavidad oral permiten una excelente exposición de la mayor parte del macizo facial, con una cicatriz oculta por completo.

El segundo factor que las diferencia es la incisión en el rostro, distinta de las realizadas en cualquier otra parte del cuerpo, por la presencia de músculos y nervios de la expresión facial (p.ej.: el par craneal VII o nervio facial). Los músculos son estructuras subcutáneas y las ramas del nervio facial que los inervan, se pueden lesionar si las incisiones se hacen en su trayecto. Esto puede producir una cara "paralizada", lo cual no sólo es una deformidad estética grave, sino que también tiene grandes repercusiones funcionales. Por ejemplo, si se pierde la habilidad de cerrar el ojo, se puede producir un daño corneal que afecte la visión. Por lo tanto, al hacer incisiones y disecciones que expongan el macizo facial, debe asegurarse la minimización del daño al nervio facial. Muchas disecciones para exponer el esqueleto requieren cuidado y estimulación nerviosa eléctrica para identificar y proteger al nervio. Los abordajes usando incisiones en la piel del rostro, también deben tomar en cuenta los músculos de la expresión facial. Esto es de especial importancia para los abordajes de la órbita, donde se debe atravesar el músculo orbicular de los párpados. El cierre de algunas incisiones también afecta los músculos de expresión facial. Por ejemplo, si se cierra la incisión vestibular maxilar sin la adecuada reorientación de los músculos perinasales, la base nasal se ampliará.

El tercer factor en la ubicación de la incisión facial, es la presencia de muchos nervios sensitivos importantes que existen en diferentes lugares del cráneo. Los tejidos blandos faciales reciben más estímulos sensoriales por unidad de área que los tejidos blandos de cualquier otra parte del cuerpo. La pérdida de este estímulo sensorial puede ser muy inconveniente para la persona. Por lo tanto, las incisiones y los abordajes utilizados, deben evitar lesionar los nervios sensitivos. Un ejemplo es la disección del nervio supraobitario de su foramen/escotadura en el abordaje coronal.

booksmedicos.org

Otros factores importantes son la edad del paciente, su anatomía particular y sus expectativas. La edad del paciente es importante debido a la posible presencia de arrugas que aparecen con la edad. Las arrugas de la piel sirven como guía y le ofrecen al cirujano la oportunidad de hacer incisiones dentro o paralelas a ellas. Las características anatómicas originales del paciente también facilitan o dificultan las incisiones. Por ejemplo, las laceraciones preexistentes se pueden emplear o agrandar para proporcionar la exposición quirúrgica del macizo facial subyacente. La posición, dirección y profundidad de una laceración son variables importantes para determinar su utilidad. La presencia de antiguas cicatrices también pueden dirigir el lugar de las incisiones; la cicatriz antigüa se puede escindir y utilizarse para abordar el macizo. A veces, una cicatriz vieja no puede usarse, e incluso causa que la nueva incisión se haga de tal manera que eluda la cicatriz vieja. La distribución del peso también puede dirigir el lugar de las incisiones. Por ejemplo, la incisión para el abordaje coronal se determina básicamente por el nacimiento del pelo del paciente. Las características étnicas también participan si la incisión se hace en un área visible. La historia o predisposición étnica para la cicatrización hipertrófica, formación de queloides e hiper o hipopigmentación, pueden modificar la decisión de realizar alguna incisión particular y en cuál lugar.

Las expectativas y deseos del paciente siempre se deben tomar en cuenta para cualquier decisión sobre la ubicación de la incisión. Por ejemplo, los pacientes que requieren cirugías repetidas de las lesiones faciales pueden que no estén preocupados con los abordajes cutáneos locales en la región naso-órbito-etmoidal, mientras que otras personas pueden estar muy preocupadas acerca del lugar de dichas incisiones. Por lo tanto, la elección del abordaje quirúrgico depende en parte del paciente.

PRINCIPIOS SOBRE EL LUGAR DE LAS INCISIONES

Las incisiones hechas en áreas no visibles con facilidad, tal como las efectuadas dentro de la cavidad bucal o bastante lejos del nacimiento del pelo, no implican preocupación estética. Sin embargo, las incisiones hechas en superficies expuestas del rostro deben seguir ciertos principios básicos para que la cicatriz sea menos visible. Estos principios se resumen en el siguiente párrafo:

Evitar estructuras neurovasculares importantes

Aunque esta consideración parezca obvia, evitar el riesgo de causar lesiones anatómicas durante la realización de las incisiones es sólo un aspecto secundario en la cirugía facial. Más bien, la prioridad es que se hagan en un lugar aceptable desde el punto de vista estético. Al encontrarse durante la disección con estructuras neurovasculares importantes, hay que realizarlas alrededor de éstas o bien deben retraerse antes dichas estructuras.

Usar una incisión tan larga como sea necesaria

Muchos cirujanos usan incisiones cortas. Si se estiran los tejidos blandos alrededor de una incisión corta a fin de obtener suficiente exposición del esqueleto, el trauma adicional de la retracción puede crear una cicatriz menos satisfactoria de lo que haría la incisión más larga. Una incisión bien ubicada puede ser menos visible que una incisión corta que se haga mal o que requiera gran retracción. La incisión larga cicatriza tan rápido como la corta.

Hacer las incisiones perpendiculares a la superficie de la piel sin pelo

Excepto en algunas regiones muy específicas, una incisión perpendicular a la superficie de la piel, permite que los rebordes de la herida se reaproximen de manera exacta, capa por capa. Las realizadas en sentido oblicuo a la superficie de la piel, son susceptibles a necrosis marginal y superposición de los rebordes durante el cierre. Sin embargo, las incisiones en los tejidos que llevan pelo, deberían hacerse paralelas a la dirección del pelo para que se corten menos folículos pilosos. La incisión oblicua requiere un cierre más meticuloso debido a la tendencia de los rebordes a sobreponerse durante la sutura. Las suturas subcutáneas pueden hacerse con mayor profundidad para evitar necrosis de un reborde oblicuo.

booksmedicos.org

Hacer las incisiones en las líneas de tensión mínima

Las líneas de tensión mínima, llamadas también *líneas de tensión de piel relajada*, son el resultado de la adaptación de la piel para su funcionamiento y también se relacionan con la naturaleza elástica de la dermis subyacente (véase Fig. 1.1). Las contracciones intermitentes y crónicas de los músculos de expresión facial, crean arrugas hundidas en la piel de la cara. Estas arrugas se hacen más visibles y profundas con la edad. Por ejemplo, las líneas de pliegues supraorbitarios y las líneas transversales de la frente, son producidas por contracción de los músculos frontales que se insertan en la piel del tercio inferior de la frente. En los párpados superiores, muchos ramos perpendiculares finos de fibras de la aponeurosis del elevador, terminan en la dermis cutánea y a lo largo del tarso para formar el pliegue supratarsal. Inserciones similares en el párpado inferior producen líneas horizontales finas, que se acentúan por contracción circunferencial del músculo orbicular de los párpados.



Figura 1.1 Líneas de tensión mínima (líneas de tensión de la piel relajada) son visibles en la cara envejecida. Estas líneas o surcos son una buena elección para hacer incisiones porque las cicatrices serán imperceptibles.

booksmedicos.org

Las incisiones deberían hacerse dentro de las líneas de tensión mínima. Las incisiones hechas en o paralelas a tales líneas o arrugas, serán imperceptibles si se cierran con cuidado. Sin embargo, cualquier incisión o parte de ésta que cruce tal arruga, con frecuencia será visible.

Buscar otros lugares favorables para hacer incisiones

Si las incisiones no se pueden realizar en las líneas de tensión mínima, se pueden disimular haciéndolas dentro de un orificio, tal como la boca, nariz o párpado, en áreas con pelo o sitios que pueden cubrirse con pelo, o en la unión de dos puntos de referencia anatómicas, tal como las unidades estéticas de la cara.

booksmedicos.org

SECCIÓN 2

Incisiones periorbitarias

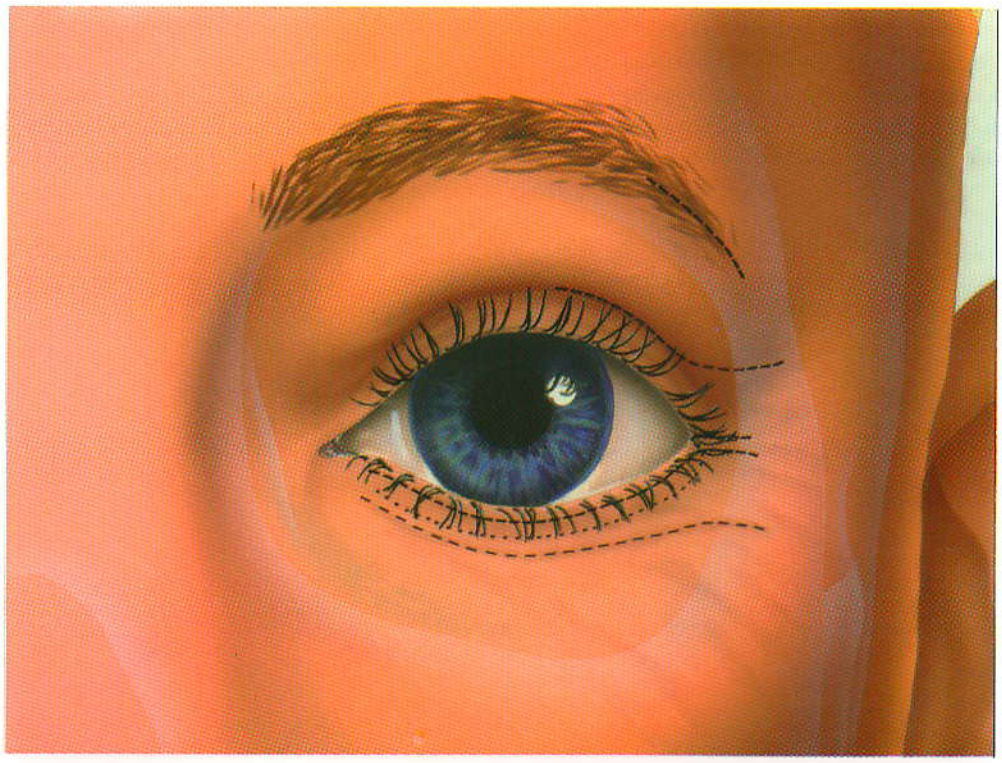

Se han usado varias incisiones estándar para abordar los rebordes orbitarios inferior, lateral y medial. Las incisiones hechas con propiedad, ofrecen abordaje excelente con cicatriz y morbilidad mínimas. Los abordajes usados con más frecuencia son los realizados en la superficie externa del párpado inferior, el lado conjuntival del párpado inferior, la piel de la ceja lateral y la del párpado superior. Esta sección describe estos abordajes. Existen otros abordajes periorbitarios que pueden ser útiles. Las laceraciones existentes de 2 cm o más se pueden usar o agrandar para abordar la órbita.

booksmedicos.org

Abordaje transcutáneo a través del párpado inferior

2

El abordaje a través del lado externo del párpado inferior ofrece excelente exposición del: borde orbitario inferior, piso de la órbita, órbita lateral y la porción inferior de su pared y reborde de la órbita medial. Estos abordajes reciben muchos nombres en la literatura (es decir, blefaroplastia o abordajes del párpado medio o inferior, subciliar, subtarsal o del borde infraorbitario), basándose sobre todo en la posición de la incisión de la piel en el párpado inferior. Debido a las arrugas cutáneas naturales en el párpado inferior y a la delgadez de la piel del párpado, las cicatrices se hacen imperceptibles a la larga y no producen queloides. Sin embargo, la incisión infraorbitaria casi siempre es perceptible hasta cierto punto (véase Fig. 2.1).

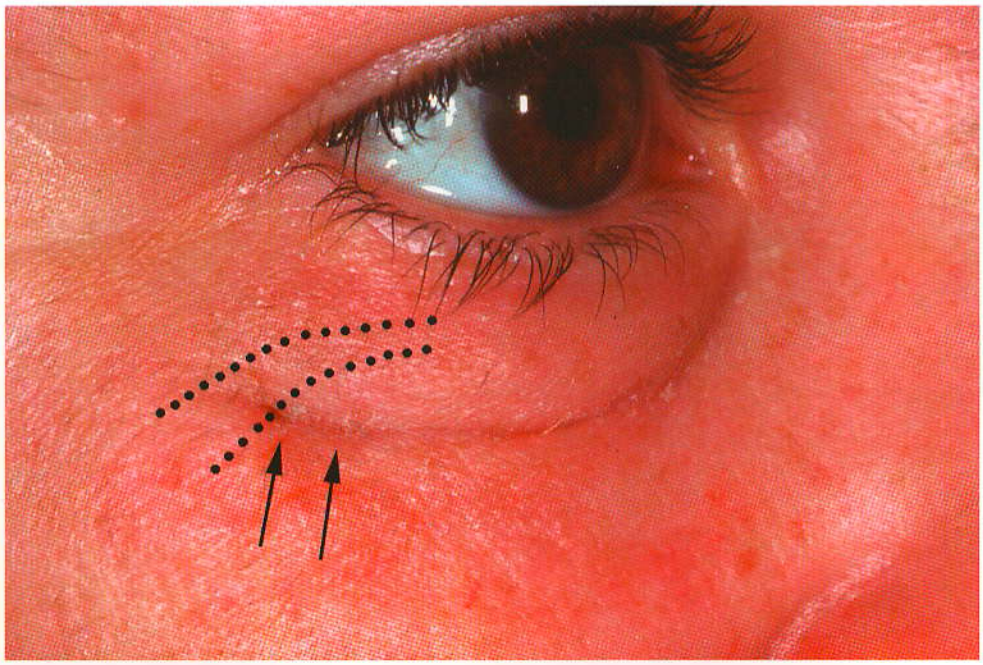

Figura 2.1 Fotografía del mal resultado estético luego de la incisión infraorbitaria. Las incisiones realizadas a este nivel con frecuencia cicatrizan mal por dos razones: a) la extensión lateral de la incisión con frecuencia cruza las líneas de tensión cutánea en reposo (puntos) lo que produce ensanchamiento de la cicatriz (flechas) y b) la incisión está en la piel más gruesa de la mejilla en vez de la piel delgada del párpado.

booksmedicos.org

ANATOMÍA QUIRÚRGICA

Párpado inferior

En la sección sagital, el párpado inferior (1) consiste por lo menos de 4 capas diferentes: piel y tejido subcutáneo, músculo orbicular de los párpados, tarso (4 a 5 mm por encima del párpado) o septum orbitario y la conjuntiva (véase Fig. 2.2).

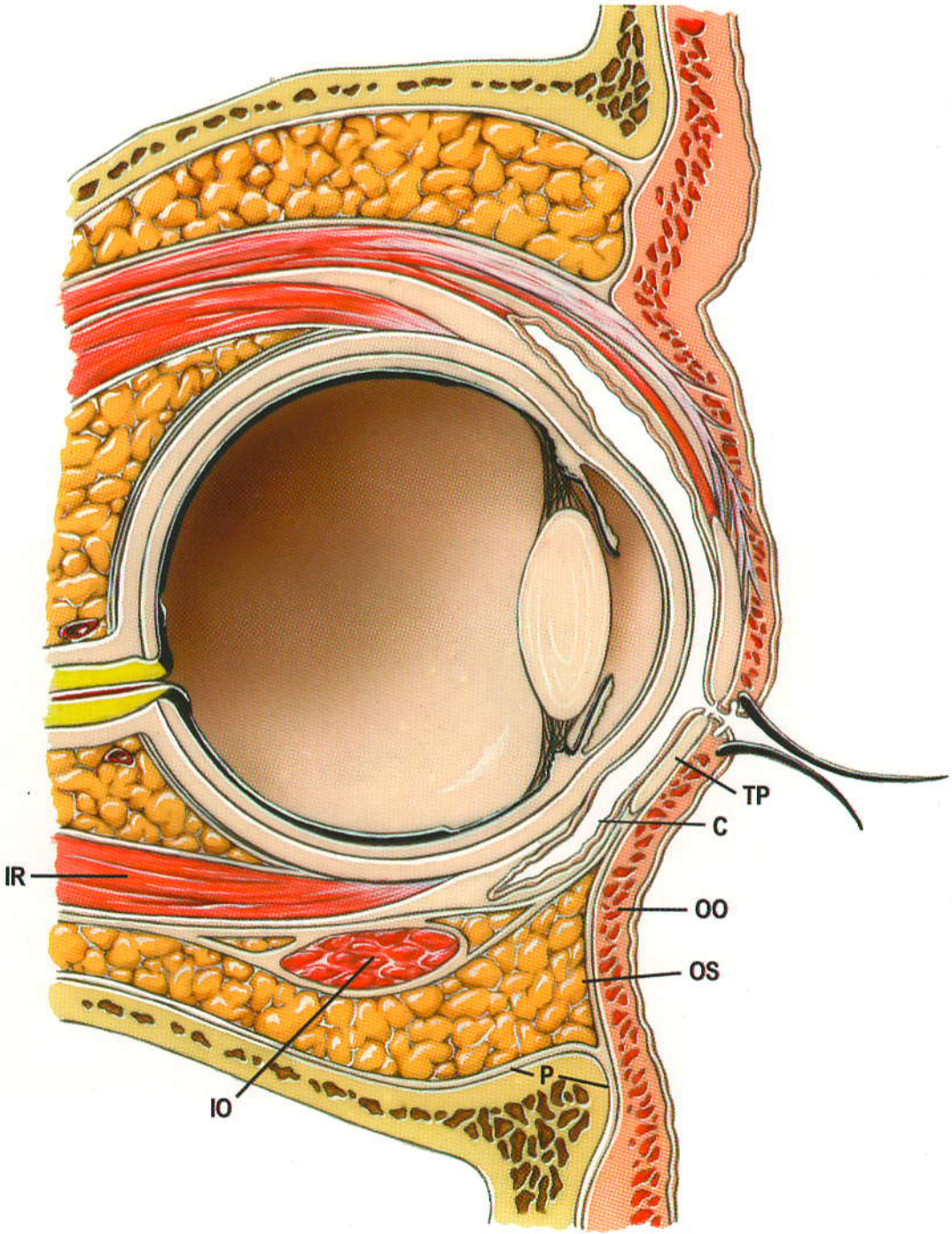

Figura 2.2 Sección sagital a través de la órbita y globo ocular. C, conjuntiva palpebral.; IO, músculo oblicuo inferior; IR, músculo recto inferior; OO, músculo orbicular de los párpados; OS, septum orbitario; P, periostio/periostio a nivel periorbitario; TP, placa tarsal.

booksmedicos.org

Piel. La piel es la capa más externa y comprende la epidermis y la dermis muy delgada. La piel palpebral es la más delgada del cuerpo y tiene muchas fibras elásticas que hacen posible el estiramiento durante la disección y retracción. Está algo fijada al músculo subyacente; por lo tanto, a diferencia de buena parte de las faciales, se pueden acumular cantidades relativamente grandes de fluido a nivel subcutáneo en el tejido conectivo laxo. La piel obtiene su suministro de sangre de los vasos sanguíneos subyacentes perforados de los músculos (véase texto subsiguiente).

Músculo. El músculo orbicular de los párpados - el esfínter de los párpados - se encuentra subyacente y adherido a la piel (véase Fig. 2.3). Éste rodea por completo la hendidura palpebral y se extiende sobre el esqueleto de la órbita. Por lo tanto, se puede dividir en una porción orbitaria y otra porción palpebral (véase Fig. 2.4). La porción palpebral se puede subdividir además en porción pretarsal (es decir, el músculo superficial a la placa tarsal) y la porción preseptal (es decir, el músculo superficial al septum orbitario). La porción palpebral del músculo orbicular de los párpados es muy delgada vista en una sección transversal, en especial en la unión de las porciones pretarsal y preseptal. La porción orbitaria de dicho músculo, se origina en la parte medial, desde los huesos del reborde de la órbita medial y el tendón cantal medial. Las fibras periféricas se extienden a través de los párpados sobre el borde orbitario en una serie de asas concéntricas; las más centrales forman anillos casi completos. En el párpado inferior, la porción orbitaria se extiende debajo del reborde orbitario inferior sobre la mejilla y cubre el lugar del nacimiento de los músculos elevador del labio superior y ala nasal. La porción orbitaria del músculo orbicular de los párpados es responsable de cerrar bien los ojos.

La porción preseptal del músculo orbicular de los párpados se origina del tendón cantal medial y diafragma lagrimal, y pasa a través del párpado como una serie de elipses divididas por la mitad que se reúnen en el tendón cantal lateral. Los músculos pretarsales superior e inferior, contribuyen al tendón cantal lateral que se extiende unos 7 mm antes de la inserción del tubérculo orbitario lateral. En la parte medial, se unen para formar el tendón cantal medial, que se inserta en el borde orbitario medial, la cresta lagrimal anterior y los huesos nasales. La porción palpebral del músculo

Figura 2.3 Disección anatómica de fibras del músculo orbicular de los párpados. Observe la delgadez extrema en este paciente anciano.

booksmedicos.org

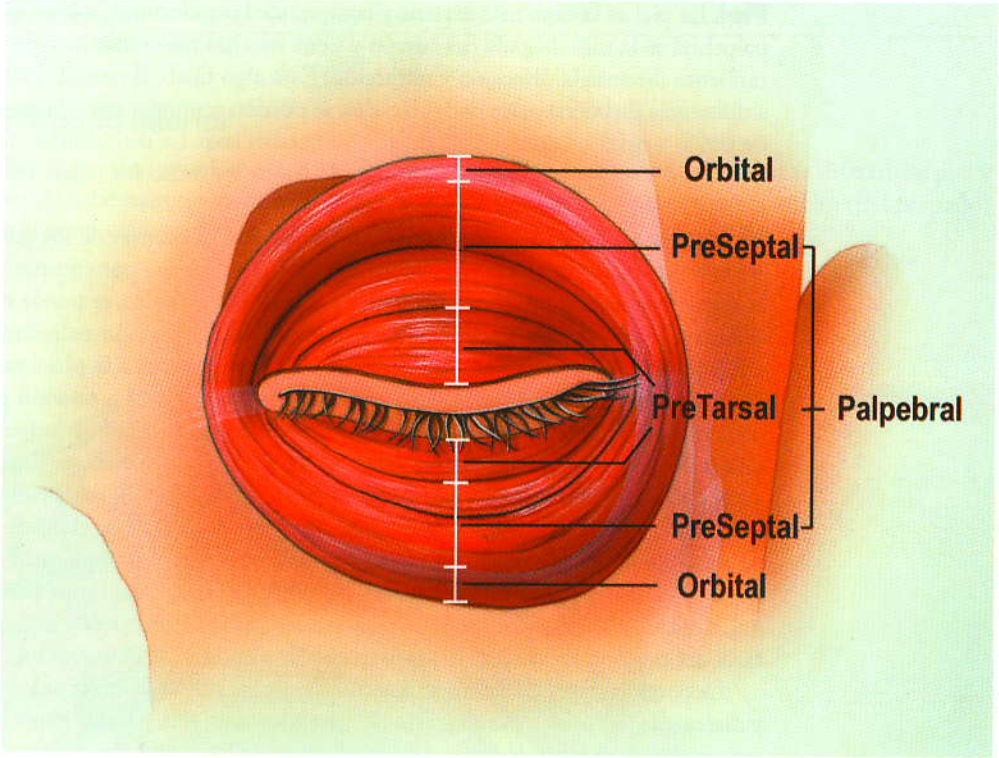

Figura 2.4 Porción palpebral y orbitaria del músculo orbicular de los párpados. La porción palpebral se divide en fibras frente al tarso (porción pretarsal) y frente al septum orbitario (porción preseptal).

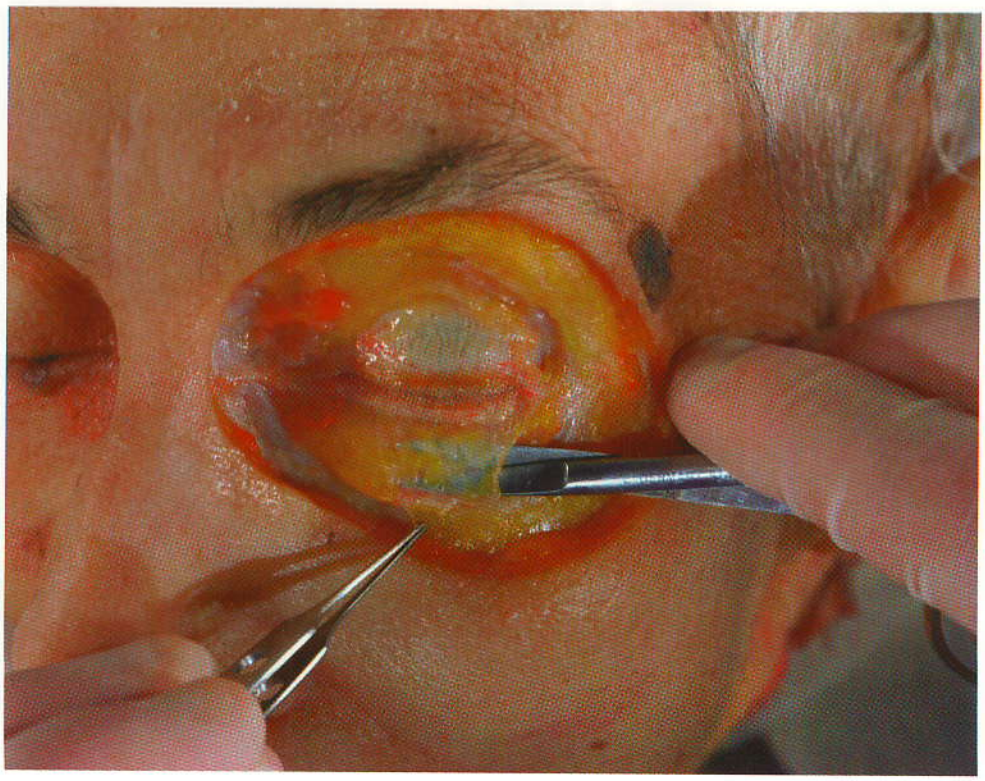

Figura 2.5 Disección anatómica del septum orbitario en el párpado inferior. Observe la delgadez en este paciente anciano.

booksmedicos.org

orbicular de los párpados funciona para cerrar el ojo sin esfuerzo, como en el parpadeo. También funciona para mantener contacto entre el párpado inferior y el globo ocular.

La porción lateral del músculo orbicular de los párpados está inervado por las ramas del nervio facial que penetran el músculo en su superficie más profunda. El suministro sanguíneo a dicho músculo, proviene de vasos tributarios de la arteria facial externa que provienen de ramas profundas de la arteria oftálmica. Estas ramas arteriales forman una arcada marginal, pasando entre la placa tarsal y el músculo y dan origen a ramas que perforan la sustancia del músculo, el septum orbitario y la placa tarsal.

Septum orbitario/tarso. El septum orbitario es un diafragma fibroso entre los contenidos de la órbita y la cara superficial (Figs. 2.1 y 2.5). Por lo general, es más denso en la parte lateral que medial, pero el grosor varía de manera considerable de un individuo a otro y se debilita con la edad, permitiendo a las almohadillas de grasa orbitaria sobresalir en la cara. El septum orbitario es una extensión fibrosa del periostio de los huesos de la cara y órbita. Se origina del borde de la órbita en la mayor parte de su extensión. Sin embargo, en la parte lateral e inferolateral, surge del periostio a 1-2 mm más allá del borde de la órbita. Por lo tanto, es necesario disecar unos cuantos milímetros en dirección lateral y/o inferior al borde de la órbita, antes de hacer incisiones del periostio para evitar el septum orbitario.

El septum orbitario del párpado inferior se inserta en el borde inferior del tarso inferior. La *placa tarsal* de dicho párpado es una estructura algo fibrocartilaginosa, flexible, delgada, que le da forma y soporte (véase Fig. 2.6 A y B). El borde del tarso que está adyacente al borde libre palpebral, se encuentra paralelo a la hendidura palpebral, mientras que el borde (inferior), más profundo, es encorvado de tal manera que el tarso es de forma algo semilunar.



Figura 2.6 **A** Superficie anterior de la placa tarsal y tendones cantales (ojo izquierdo). Observe la diferencia de tamaño entre la placa tarsal superior e inferior. **B** Superficie posterior de la placa tarsal y tendones cantales (ojo izquierdo). Observe las glándulas de Meibomio dispuestas en sentido vertical, visibles a través de la delgada conjuntiva.

booksmedicos.org

El borde inferior del tarso inferior, por supuesto que también es curvo para amoldarse al espacio exterior del globo ocular. El tarso inferior, de unos 4 - 5 mm, es la mitad de la altura del tarso superior (alrededor de 10 mm). Las glándulas tarsales, intercaladas a manera de sandwich entre las capas de fibrocartílago en el párpado inferior, son más pequeñas que su contraparte del párpado superior, y drenan en el borde del párpado cerca de los folículos de las pestañas. Las pestañas se sostienen por sus raíces que están insertadas al tejido fibroso en la placa tarsal y no en el músculo orbicular de los párpados anterior a la placa tarsal. En la parte lateral, dicha placa se convierte en una banda fibrosa que colinda con la contraparte estructural del párpado superior, formando el tendón cantal lateral. En la parte medial, la placa tarsal también se hace fibrosa y protege el canalículo lagrimal inferior, ya que se transforma en tendón cantal medial.

Incrustada en las placas tarsales, están las grandes glándulas sebáceas llamadas *glándulas de Meibomio o tarsales*, sus conductos se ven a lo largo del borde del párpado. Una línea grisácea o ligero surco, a veces visible entre las pestañas y la abertura de las glándulas tarsales, representa la unión de dos porciones fundamentales del párpado: la piel y músculo por un lado y el tarso (la placa de glándulas tarsales muy apiñadas) y la conjuntiva por el otro. Esta unión indica el plano a lo largo del cual el párpado se puede dividir en dos porciones, anterior y posterior, con cicatriz mínima.

Conjuntiva palpebral. La conjuntiva que tapiza la superficie interna de los párpados se llama *conjuntiva palpebral* (Fig. 2.2). Se adhiere con firmeza a la placa tarsal, y como se extiende por debajo hacia el fórnix conjuntival inferior, queda más floja. En dicho fórnix, la conjuntiva se extiende al globo ocular para convertirse en la conjuntiva bulbar.

Tendón cantal lateral

El tendón cantal lateral, ligamento o *rafe* como se le llama con frecuencia, es una extensión fibrosa de las placas tarsales en la cara lateral hacia el borde orbitario (véase Fig. 2.7). Como se verá, a nivel del tendón cantal medial el tendón cantal lateral tiene un componente superficial y uno profundo. La base del complejo ligamentoso tiene forma de "Y" y está unido al ángulo externo de los dos tarsi (véase Fig. 2.8). Las dos divisiones se desvían del tarsi y la parte lateral del componente superficial se extiende por debajo o se entreteje con el músculo orbicular de los párpados. En su parte lateral, continúa al borde orbitario y se inserta en el periostio descansando sobre el borde orbitario lateral y parte de la aponeurosis temporal. El componente superficial se une con el periostio temporal sobre el borde de la órbita lateral. El componente profundo, más grueso, más fuerte del tendón cantal lateral en su parte póstero-lateral, se inserta en el periostio del tubérculo orbitario del cigoma, alrededor de 3 a 4 mm por detrás del borde orbitario. El espacio entre los dos fascículos del tendón cantal lateral se llenan con tejido conectivo laxo.

Tendón cantal medial

El tendón cantal medial se inserta en la órbita ósea medial por sus componentes superficial y profundo que se unen a las crestas lagrimales anterior y posterior (véase Figs 2.8 y 2.9) (2,3). El tendón cantal medial se origina en el borde nasal de los tarsi superior e inferior, donde los músculos preseptales se dividen en 2 porciones, superficial y profunda (4). Aquí están localizados los puntos lagrimales. Por lo tanto, los canalículos lagrimales de las márgenes del párpado superior e inferior, se extienden desde el borde medial del tarsi hacia y por detrás del canto medial. En su parte medial, el tendón avanza en forma de abanico para insertarse en la cresta lagrimal anterior y, más allá, sobre la apófisis frontal del maxilar superior. La cresta lagrimal anterior, que está 2 a 3 mm medial respecto al ápice cantal, protege el saco lagrimal. Por lo tanto, una incisión más allá de 3 mm en sentido medial desde el canto, no pasa por los canalículos ni por el saco.

booksmedicos.org

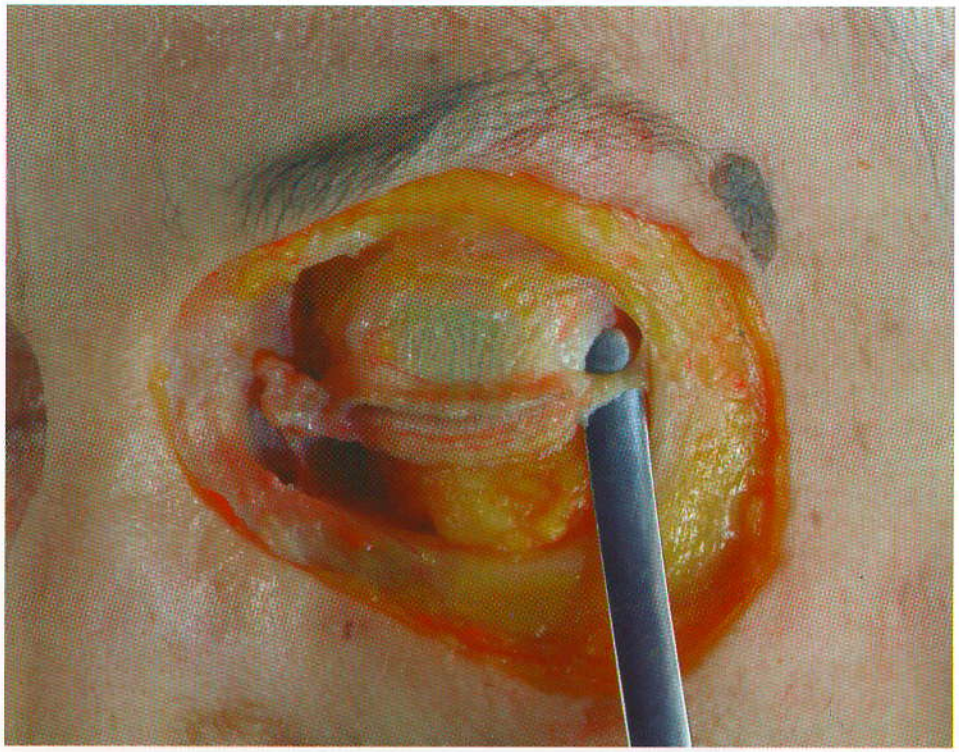

Figura 2.7 Disección anatómica de la porción profunda del tendón cantal lateral. Observe que se inserta por detrás del borde de la órbita.

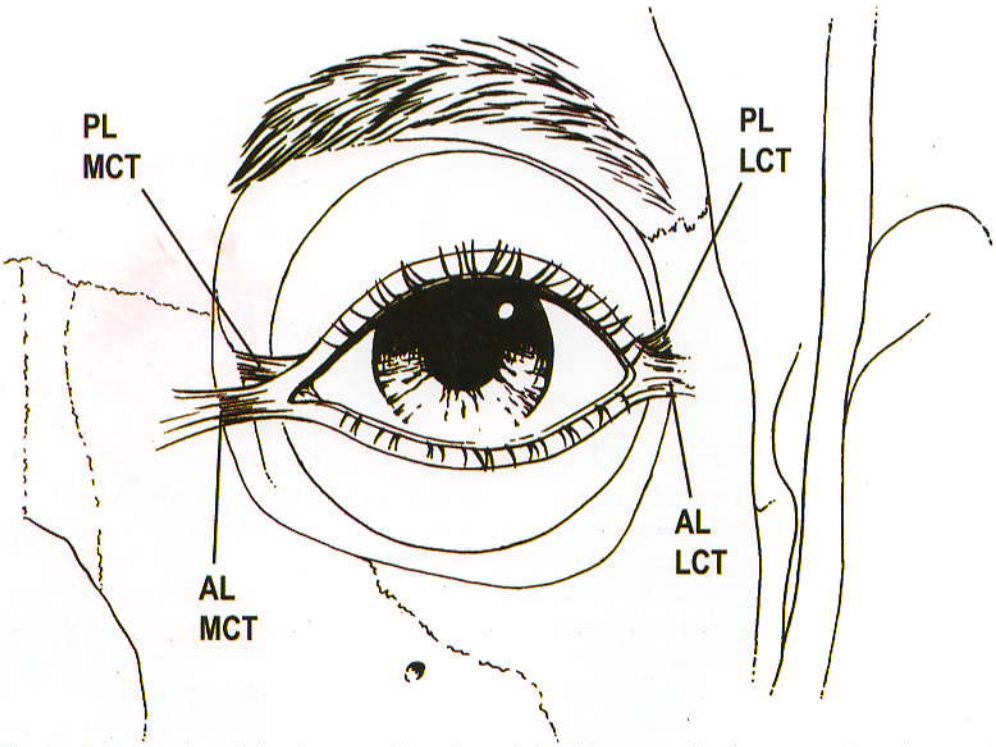

Figura 2.8 Complejos del tendón cantal lateral y medial. Observe que el limbo anterior del tendón cantal medial (AL MCT) y el borde posterior del tendón cantal lateral (PLLCT) son más gruesos. La porción anterior gruesa del tendón cantal medial se inserta en la cresta lagrimal anterior del maxilar superior y la apófisis frontal del maxilar superior. El PL MCT, más delgado, se inserta a lo largo de la cresta lagrimal posterior del hueso lagrimal. El PL LCT, grueso, se inserta en el tubérculo orbitario (Whitnall) del cigoma, 3 a 4 mm por detrás del borde de la órbita lateral. Las fibras anteriores más delgadas pasan hacia un lado para mezclarse con las fibras del músculo orbicular de los párpados y el periostio del borde de la órbita lateral.

booksmedicos.org

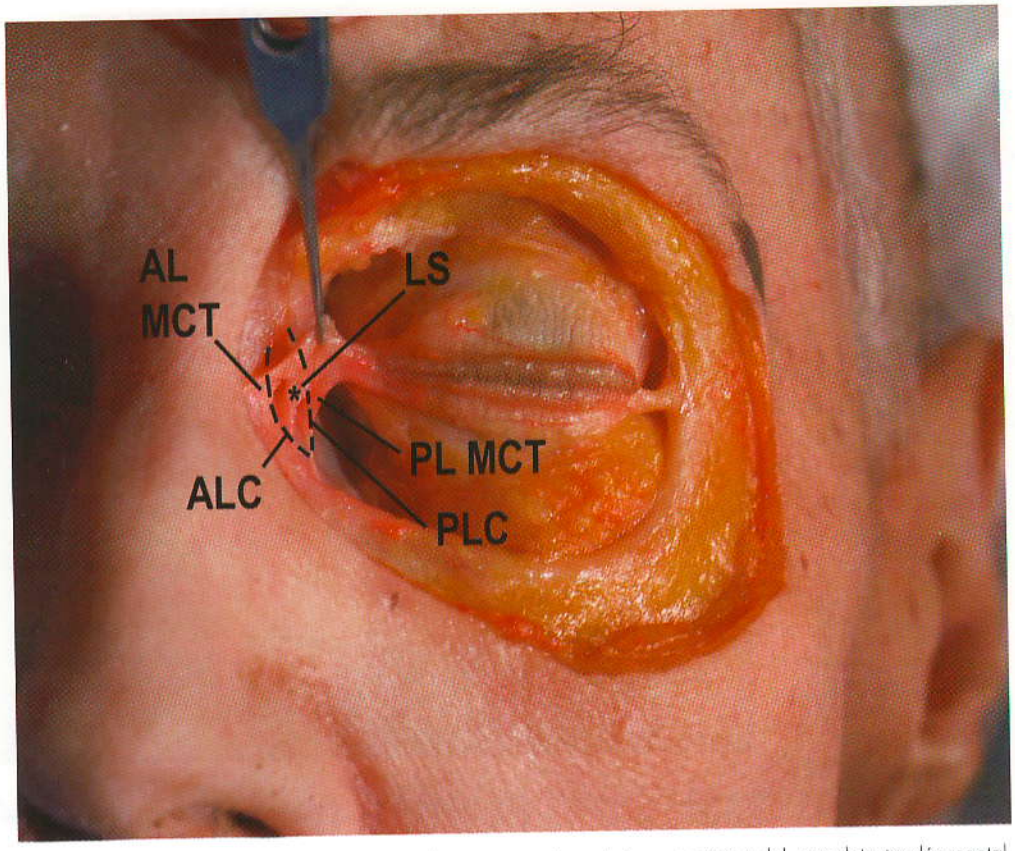

Figura 2.9 Especimen anatómico mostrando componentes anterior y posterior del complejo tendón cantal medial. *AL MCT*, extremo anterior del tendón cantal medial; *ALC*, cresta lagrimal anterior, *LS*, saco lagrimal; *PL MCT* extremo posterior del tendón cantal medial; *PLC*, cresta lagrimal posterior.

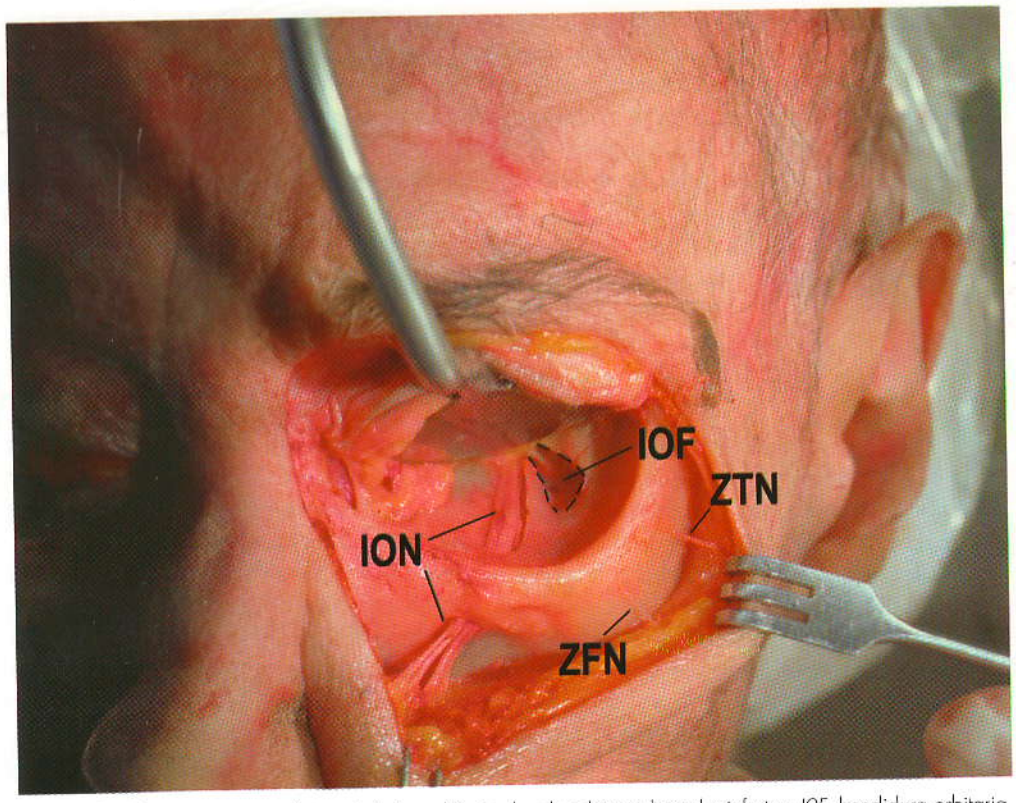

Figura 2.10 Disección anatómica del piso orbitario, borde orbitario lateral e inferior; *IOF*, hendidura orbitaria inferior después de exéresis del contenido ; *ION*, nervio infraorbitario en conducto/surco después de quitar el techo; *ZFN*, nervio cigomático facial; *ZTN*, nervio cigomático temporal.

booksmedicos.org

El segmento horizontal anterior es el componente más fuerte del complejo tendón cantal medial y se inserta con más firmeza en la cresta lagrimal anterior. La extremidad posterior más delgada se inserta en la cresta lagrimal posterior y funciona para mantener los párpados en una posición tangencial al globo ocular. El vector resultante de todas los inserciones cantales, sugieren que la resuspensión de todo el complejo después de la disrupción, debería hacerse por detrás y por encima de la cresta lagrimal anterior.

Surco infraorbitario

La aponeurosis neurovascular infraorbitaria penetra la órbita posterior a través de la hendidura orbitaria inferior y discurre, casi directo, por delante del surco infraorbitario del piso orbitario (véase Fig. 2.10). En la parte más anterior, dicho surco por lo general está cubierto por una capa delgada de hueso, formando el canal infraorbitario, lo que conduce a la aponeurosis neurovascular a través del foramen infraorbitario hasta las estructuras superficiales de la cara. Los nervios alveolares superiores separan el nervio infraorbitario a una profundidad de 5 a 15 mm dentro del canal infraorbitario, y dan sensibilidad a los dientes del maxilar superior y gingiva.

TÉCNICAS

Se han descrito varias incisiones externas del párpado inferior para permitir el abordaje del borde infraorbitario y piso orbitario. Su diferencia principal radica en el lugar de la piel palpebral donde se realizan y el nivel al cual el músculo es seccionado para exponer el septum orbitario/periostio. Cada incisión tiene ventajas y desventajas.

En el siguiente texto se ilustran los dos abordajes y una modificación: La primera se denomina más a menudo *incisión* subciliar, también conocida como *incisión infraciliar o blefaroplastia*. Esta incisión se hace por debajo de las pestañas. Sus ventajas son la cicatriz imperceptible y la facilidad de extender la incisión para una exposición adicional de todo el borde de la órbita lateral. El segundo abordaje es conocido como *subtarsal*, también denominado *abordaje de párpado del tercio medio o pliegue cutáneo*, porque la incisión se hace más abajo respecto al abordaje subciliar, con frecuencia 4 a 7 mm por debajo del borde palpebral. El abordaje subciliar se expondrá con gran detalle. El abordaje subtarsal se contrastará con éste. También se explicará con ejemplos, una modificación del abordaje subciliar que da acceso a todo el borde lateral y pared interna orbitarios.

TÉCNICA PARA ABORDAJE SUBCILIAR

La incisión cutánea se hace debajo de las pestañas. Están disponibles tres vías quirúrgicas para abordar el borde de la órbita - la disección del "colgajo cutáneo", la disección del colgajo "mio-cutáneo", y la "disección de paso". En breves palabras, el abordaje del "colgajo cutáneo" implica disección de la delgada piel palpebral desde la incisión subciliar hacia abajo, hasta el nivel del borde de la órbita. Por consiguiente, el orbicular de los párpados y el periostio se seccionan por debajo del borde orbitario. El colgajo "mio-cutáneo" avanza a través de la piel y el músculo pretarsal, de manera directa sobre la placa tarsal inferior, y se diseca hacia abajo del septum orbitario, hacia el borde orbitario, donde se incide a través del periostio hasta el hueso. La "disección conservadora" es técnicamente fácil y no tiene las complicaciones comunes asociadas a los otros 2 métodos, es decir, los ojales septal o cutáneo, oscurecimiento de la piel, ectropión y a veces entropión.

La "disección conservadora" preserva las fibras pretarsales del músculo orbicular, y restringe la cicatriz del reborde palpebral, manteniendo la posición del párpado y su contacto con el globo ocular.

booksmedicos.org

Paso 1. Protección del globo ocular

La protección de la córnea durante los procedimientos quirúrgicos alrededor del globo ocular puede reducir las lesiones del ojo. Si se realiza la cirugía sobre el lado cutáneo de los párpados para abordar el borde y/o piso orbitario, puede ser útil una protección escleral o tarsorrafia temporal. Al final de la cirugía, éstas se quitan (véase Figs. 2.11 y 2.12).

A

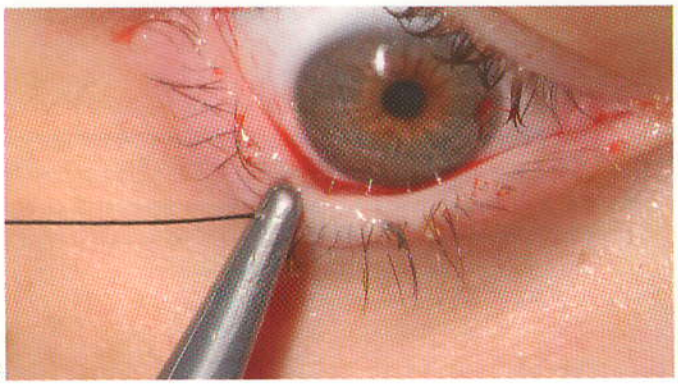

B

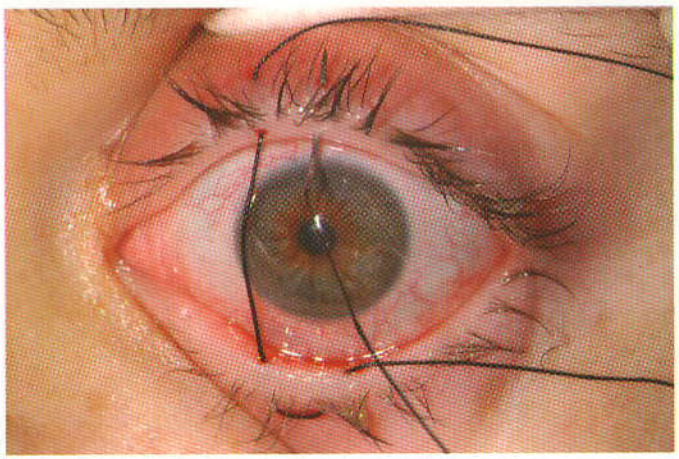

C

Figura 2.11 Técnica de la tarsorrafia. **A** Se pasa una sutura de seda 4-0 a través de la piel del párpado superior y se dirige a través de la línea gris del reborde palpebral superior. Se pueden utilizar 2 métodos para hacer la sutura de tarsorrafia a través del párpado inferior. **B** La sutura pasa dentro y fuera de la línea gris en un sólo paso sin salir de la piel. La sutura debería pasar con la profundidad suficiente para lograr un buen pellizco del tarso inferior para evitar que se salga. **C** y **D**: un método alternativo usando una sutura de colchón horizontal en el cual la aguja pasa desde la porción superior del párpado inferior (línea gris) fuera de la piel, y de nuevo se regresa. El último paso de la sutura es a través de la línea gris del párpado superior, saliendo por la piel. Cualquiera de las dos técnicas funciona bien.

booksmedicos.org

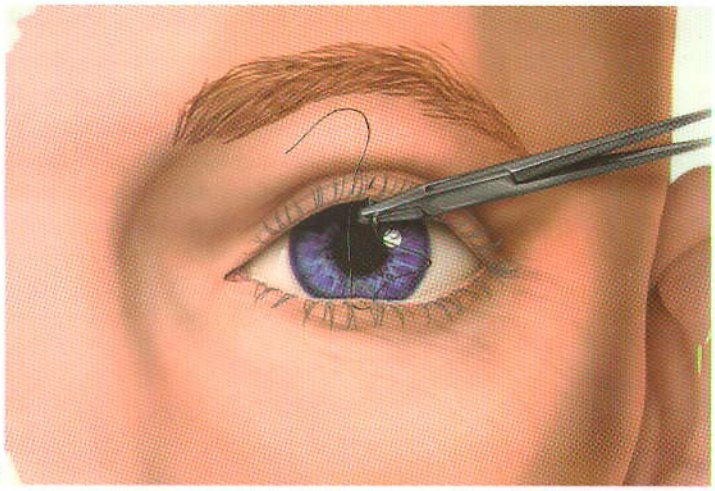

D

Figura 2.11 *(continuación)*

A

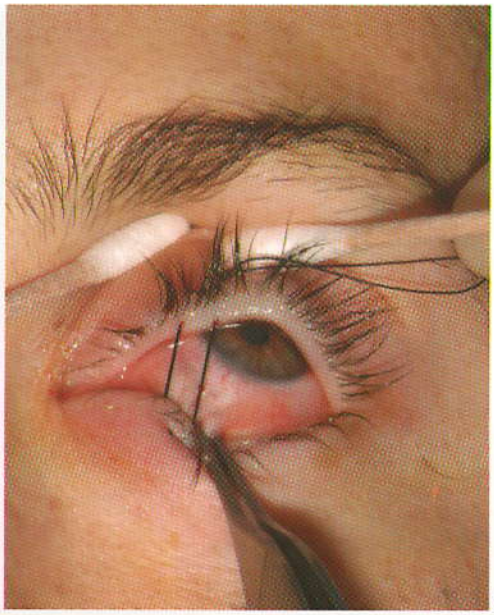

B

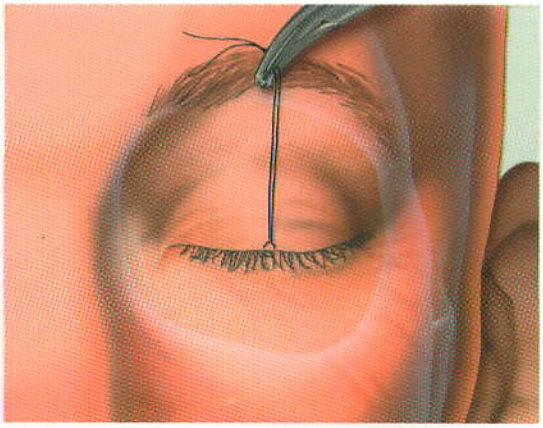

C

Figura 2.12 **A** La sutura de tarsorrafia no se debería atar con fuerza sino dejar cierto espacio entre el nudo y la piel del párpado superior, porque puede ser necesario abrir un poco la hendidura palpebral durante la cirugía para examinar el ojo y/o para realizar pruebas de conducto forzado **B**. **C** Se puede emplear un hemostato para sujetar la sutura de tarsorrafia y aplicar tracción al párpado inferior durante la incisión y disección.

booksmedicos.org

Paso 2. Identificación y señalización de la línea de incisión

La incisión para un abordaje subciliar se hace unos 2 mm por debajo de las pestañas, a lo largo de toda la longitud de los párpados (véase Fig. 2.13 A). La incisión se puede extender hacia la parte lateral, unos 2 cm más allá del canto lateral, sin dañar la rama temporal anterior del nervio facial (que cruza el arco cigomático a 3 cm del canto) de preferencia en una arruga natural. Si no hay alguna arruga natural cutánea, la extensión por lo general puede hacerse en dirección lateral o inferolateral de manera discreta.

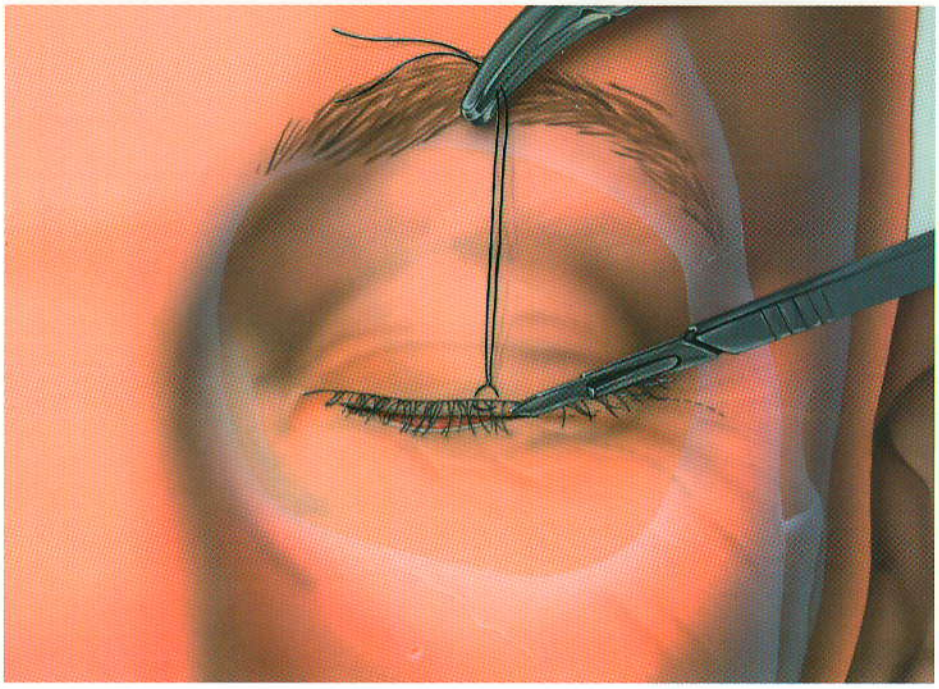

A

B

Figura 2.13 Se hace una incisión subciliar. **A** La incisión está a unos 2 mm debajo de las pestañas y se puede extender hacia la parte lateral si fuera necesario (la línea punteada en la parte de arriba). Se hace sólo a través de la piel. **B** Se puede utilizar un elevador de Freer o un aplicador con punta de algodón para elevar las pestañas inferiores a fin de evitar lesionarlas durante la incisión.

booksmedicos.org

Paso 3. Vasoconstricción

Lo ideal es que la línea de incisión se trace con tinta *antes* de infiltrar un agente vasoconstrictor. Los tejidos pueden deformarse después de la infiltración y una arruga perceptible puede desaparecer después de la inyección. Si el párpado está inflamado y se borran las arrugas, se debe considerar una inyección de hialuronidasa (150 U) mezclada en 30 ml de anestésico local con vasoconstrictor. Las soluciones diluidas de epinefrina no sólo ayudan a la hemostasis, sino que también puede separar los planos tisulares antes de la incisión, facilitándose la incisión en los párpados delgados.

Paso 4. Incisión cutánea

La profundidad de la incisión inicial se hace *sólo* a través de la piel. El músculo subyacente debería verse cuando se hace la incisión completa de la piel. (Fig. 2.13A y B).

Paso 5. Disección subcutánea

La disección subcutánea hacia el borde orbitario inferior, avanza unos milímetros, con escalpelo o tijeras. El tejido debería mantenerse "abierto" en vez de halarse hacia "atrás" para evitar su dehiscencia (véase Figs. 2.14 y 2.15). La tarsorrafia se utiliza para retraer el párpado inferior hacia arriba y ayudar a la disección. La piel debería estar separada de la porción pretarsal del músculo orbicular de los párpados a lo largo de la incisión. Es suficiente unos 4 a 6 mm de disección subcutánea.

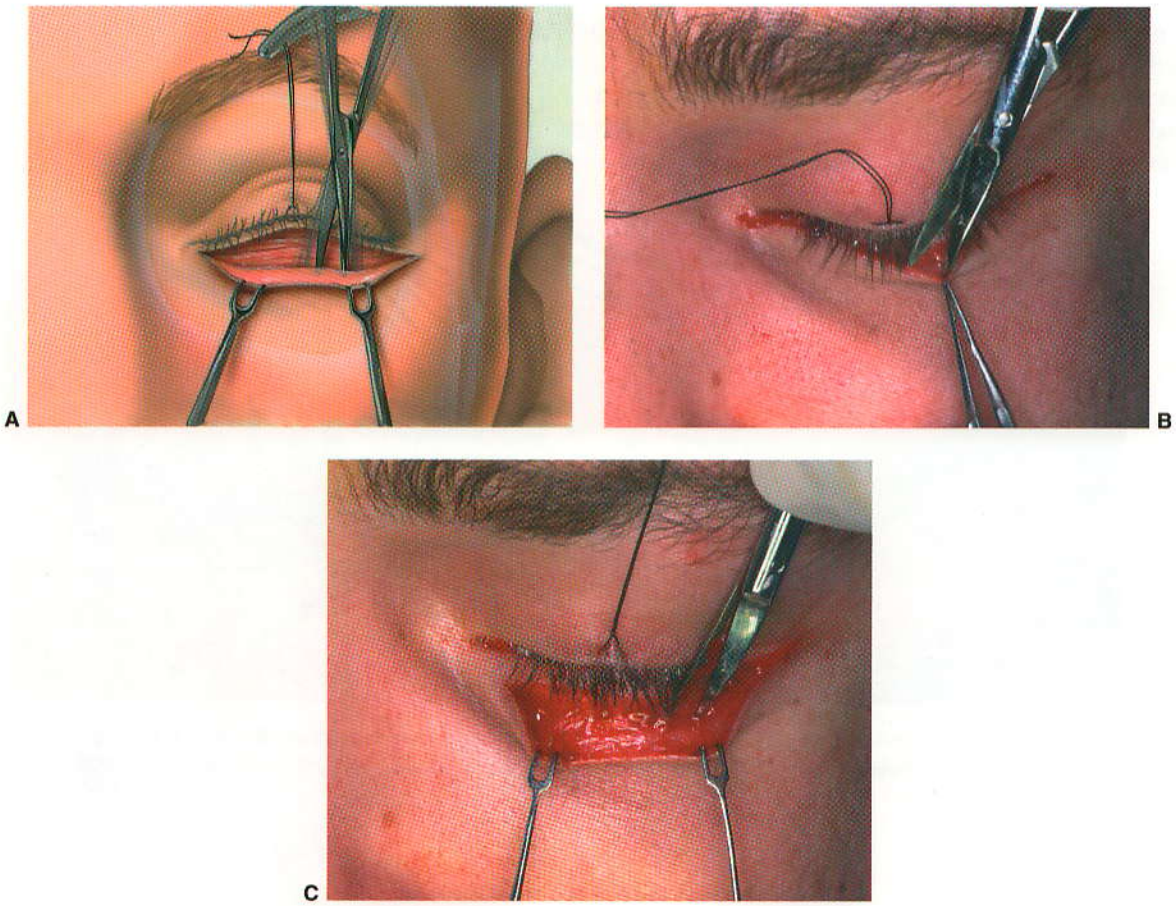

Figura 2.14 **A** Disección subcutánea de la piel, dejando la porción pretarsal del músculo orbicular insertado en el tarso. **B** y **C** En este plano es adecuada una disección 4 a 6 mm en la parte inferior.

booksmedicos.org

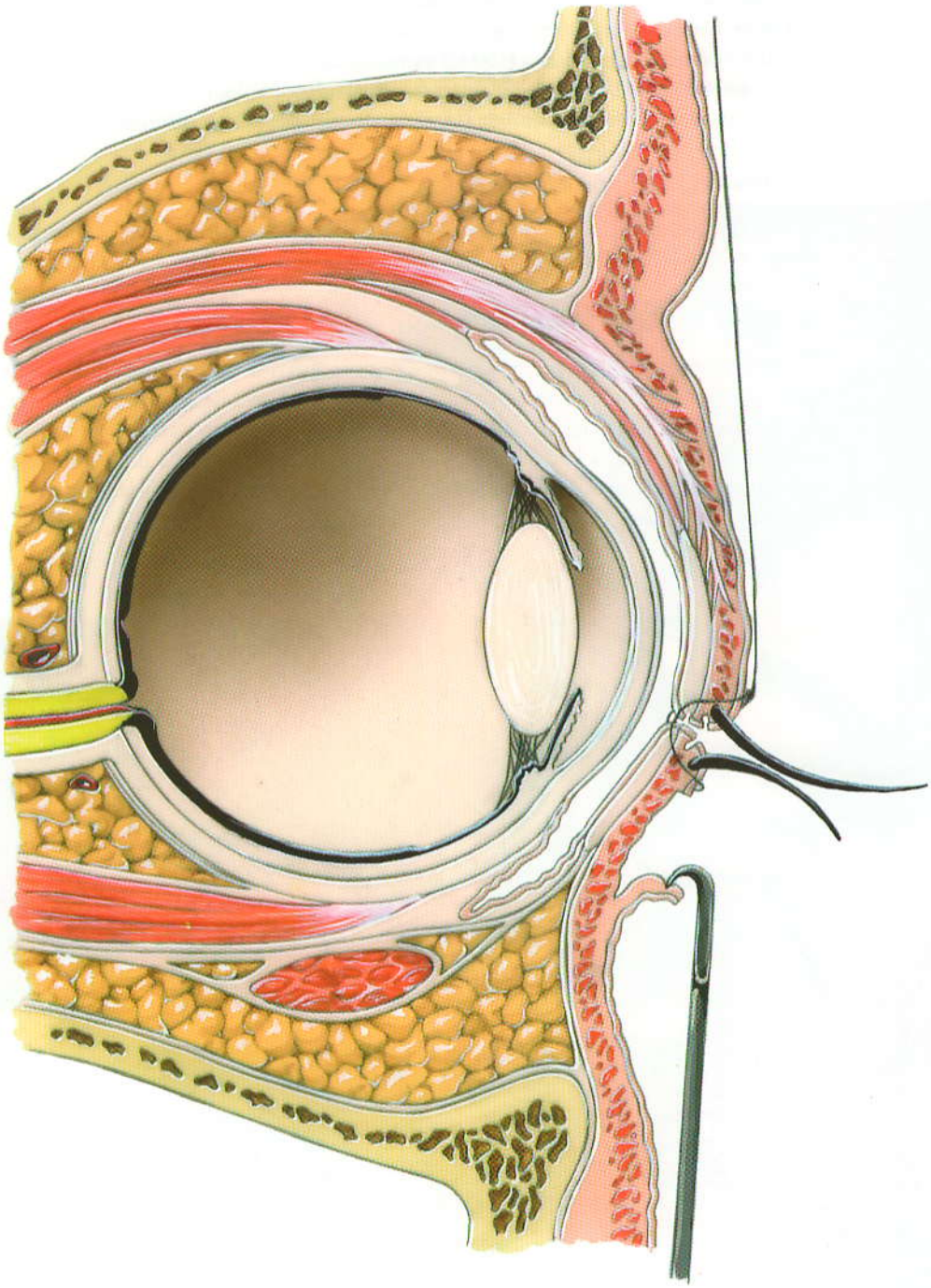

Figura 2.15 Plano sagital a través de la órbita y globo ocular demostrando la disección subcutánea del borde del párpado.

booksmedicos.org

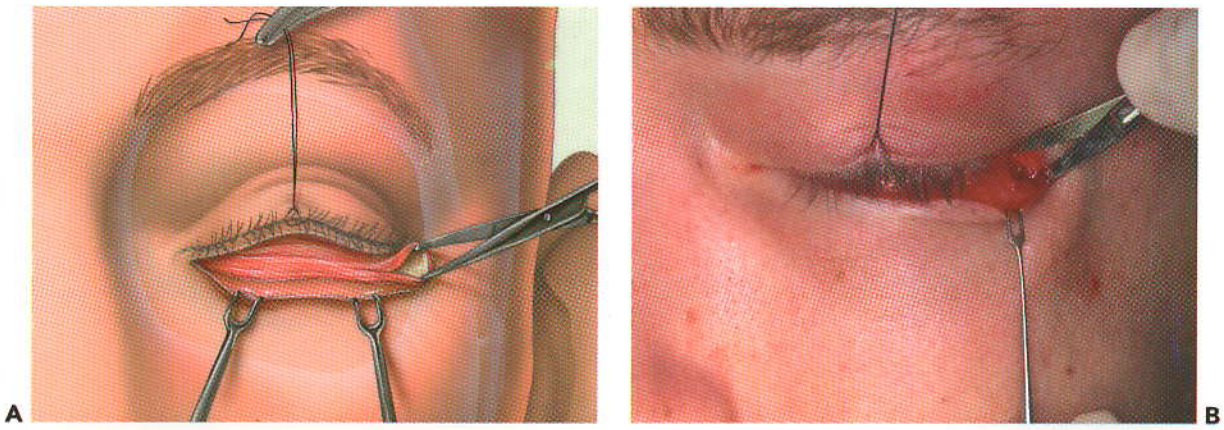

Figura 2.16 **A** y **B** Uso de tijeras para disección a través del músculo orbicular de los párpados sobre el borde de la órbita lateral para identificar el periostio.

Paso 6. Disección suborbicular

Se usan tijeras con puntas algo romas para disecar a través del músculo orbicular de los párpados (en dirección del músculo) hasta el periostio del borde orbitario lateral (véase Fig. 2.16 A y B). En un principio, el músculo se diseca sobre el borde óseo porque *siempre* está por delante del septum orbitario. La disección supraperióstica limitada en este plano submuscular, sobre el borde anterior del reborde infraorbitario, produce una cavidad perfecta para la disección superficial neta hasta el septum orbitario. Las tijeras se usan para extender por encima de dicho bolsillo hacia el párpado inferior, la incisión "en escalón" con los dientes inferiores de las tijeras sobre el borde de la órbita (véase Figs. 2.17 y 2.18). En este plano, entre el músculo orbicular de los párpados y el septum orbitario, la convexidad de las tijeras curvas se coloca hacia fuera.

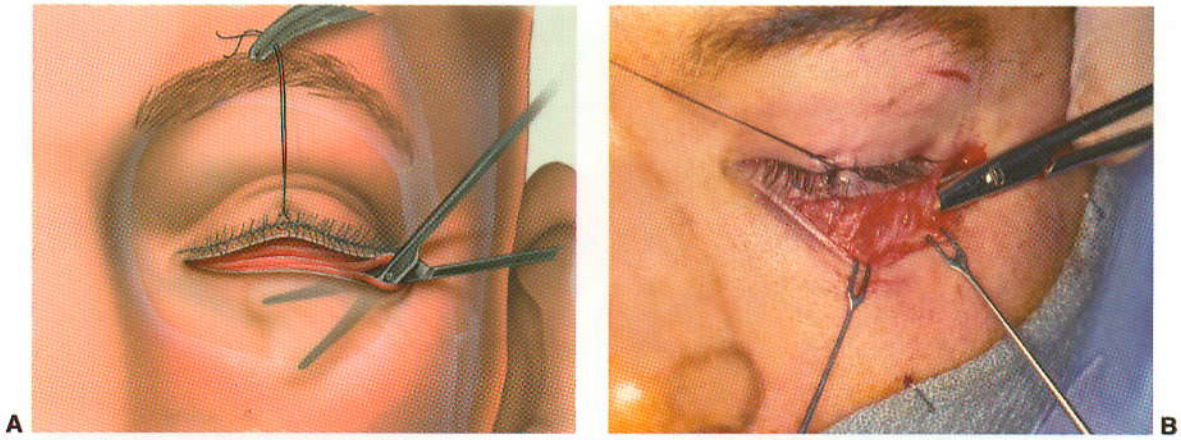

Figura 2.17 **A** y **B** Disección entre el músculo orbicular de los párpados y el septum orbitario. La disección debería extenderse por completo a lo largo del borde de la órbita y en la parte superior hasta el nivel de disección subcutánea.

booksmedicos.org

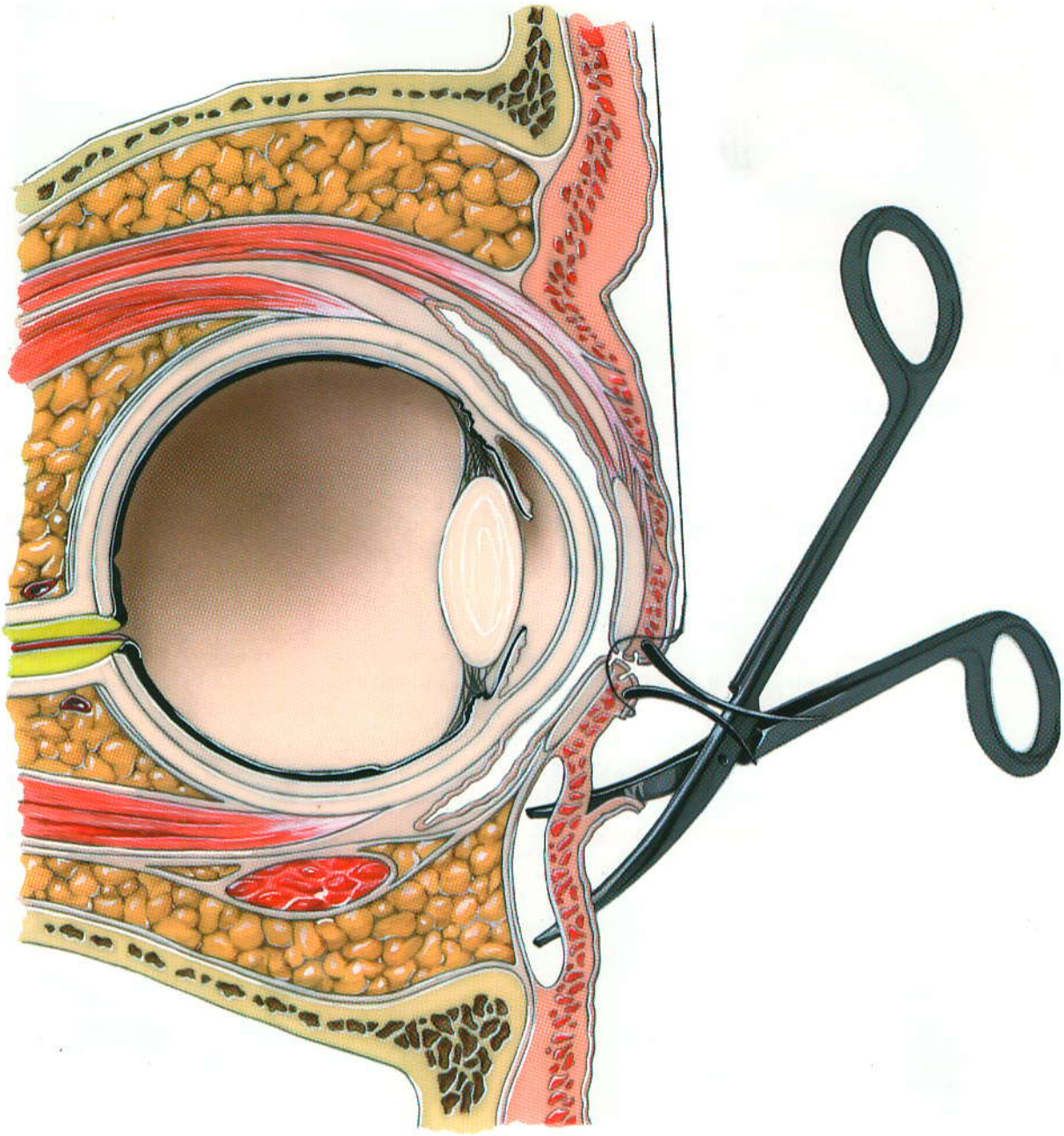

Figura 2.18 Plano sagital a través de la órbita mostrando el nivel y la extensión de la disección. Observe el puente del músculo orbicular de los párpados que queda entre el párpado y el colgajo mio-cutáneo.

▸ Paso 7. Incisión entre las porciones preseptal y pretarsal del músculo orbicular de los párpados

Una porción del músculo orbicular de los párpados permanecerá como un puente desde la placa tarsal hasta el colgajo mio-cutáneo que se ha elevado desde el septum orbitario (véase Fig. 2.19). Ahora, se hace la incisión de dicho músculo con tijeras colocadas por debajo de la incisión cutánea inicial (véase Fig. 2.20).

booksmedicos.org

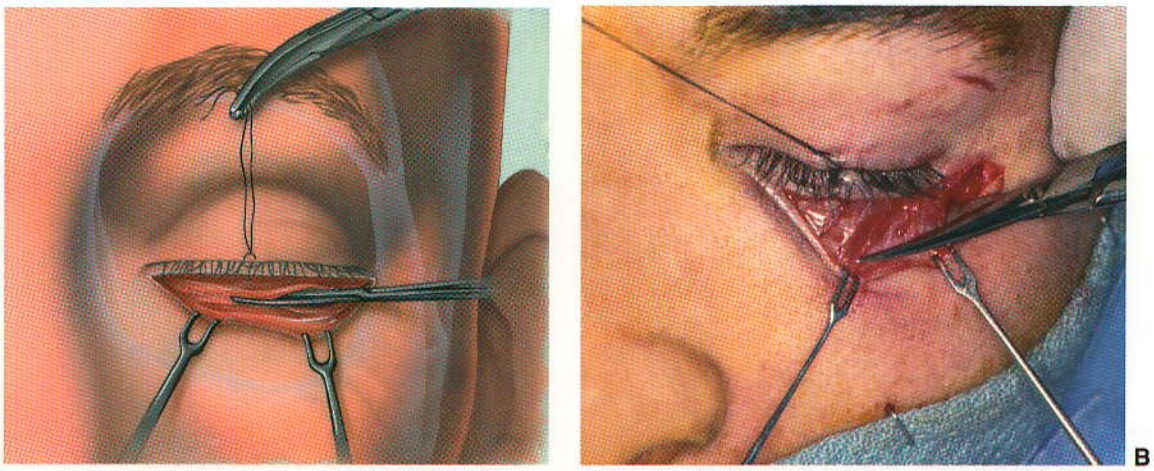

Figura 2.19 **A** y **B** Incisión a través del puente del músculo orbicular de los párpados.

Figura 2.20 Plano sagital a través de la órbita mostrando la incisión del puente del músculo orbicular de los párpados.

booksmedicos.org

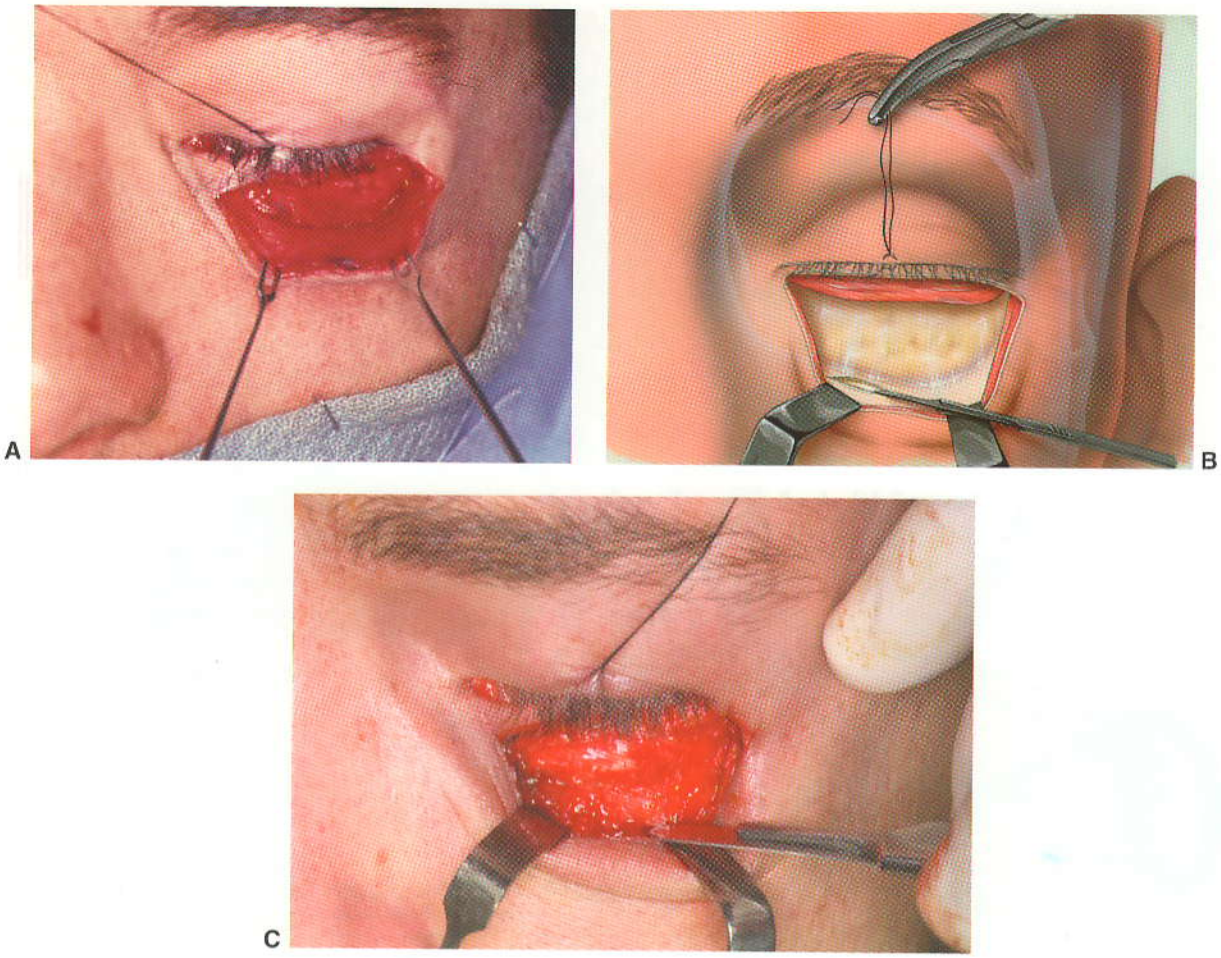

Figura 2.21 **A** Fotografía que evidencia la retracción del colgajo en preparación para la incisión perióstica. Observe que el septum orbitario está intacto. **B** Incisión a través del periostio a lo largo del maxilar superior anterior, 3 a 4 mm inferior al reborde infraorbitario. Observe que el músculo pretarsal todavía queda sobre el tarso inferior y el septum orbitario, lo cual evita que la grasa orbitaria entre en el campo **C**.

Paso 8. Incisión perióstica

Una vez que el colgajo mio-cutáneo se eleva desde el párpado inferior, puede retraerse por debajo, extendiéndose bajo el borde de la órbita inferior (véase Fig. 2.21 A). Si no se perfora el septum orbitario, la placa tarsal por encima de éste debería verse con la porción pretarsal del orbicular de los párpados todavía insertado y con el septum orbitario que se extiende hacia el reborde infraorbitario. Se puede hacer una incisión con escalpelo a través del periostio sobre la superficie *anterior* del maxilar superior y el cigoma, 3 a 4 mm por debajo o a un lado del borde orbitario (Fig. 2.21 B y C). La incisión a través del periostio evita la inserción del septum orbitario a lo largo del borde de la órbita. El nervio infraorbitario está a unos 5 a 7 mm por debajo del borde orbitario y debe evitarse cuando se hace la incisión perióstica.

Paso 9. Disección subperióstica del maxilar superior anterior y/u órbita

La punta afilada del elevador perióstico se hala a través de la incisión perióstica para separar los bordes cortados. Entonces se usan los elevadores periósticos para disecar el periostio subyacente, tanto a lo largo de la superficie anterior del maxilar superior y el cigoma como dentro de la órbita. El borde orbitario inferior está por encima del piso orbitario detrás de él. Después que se eleva el periostio del reborde infraorbitario (véase Fig. 2.22 A), el elevador se coloca de modo vertical, exponiéndolo por debajo mientras avanza por detrás 1 cm más o menos. (Fig. 2.22 A, B, C y D). El origen óseo del músculo oblicuo inferior (el único músculo orbitario que no se eleva de su ápice) se expondrá durante la disección subperióstica. El músculo se eleva

booksmedicos.org

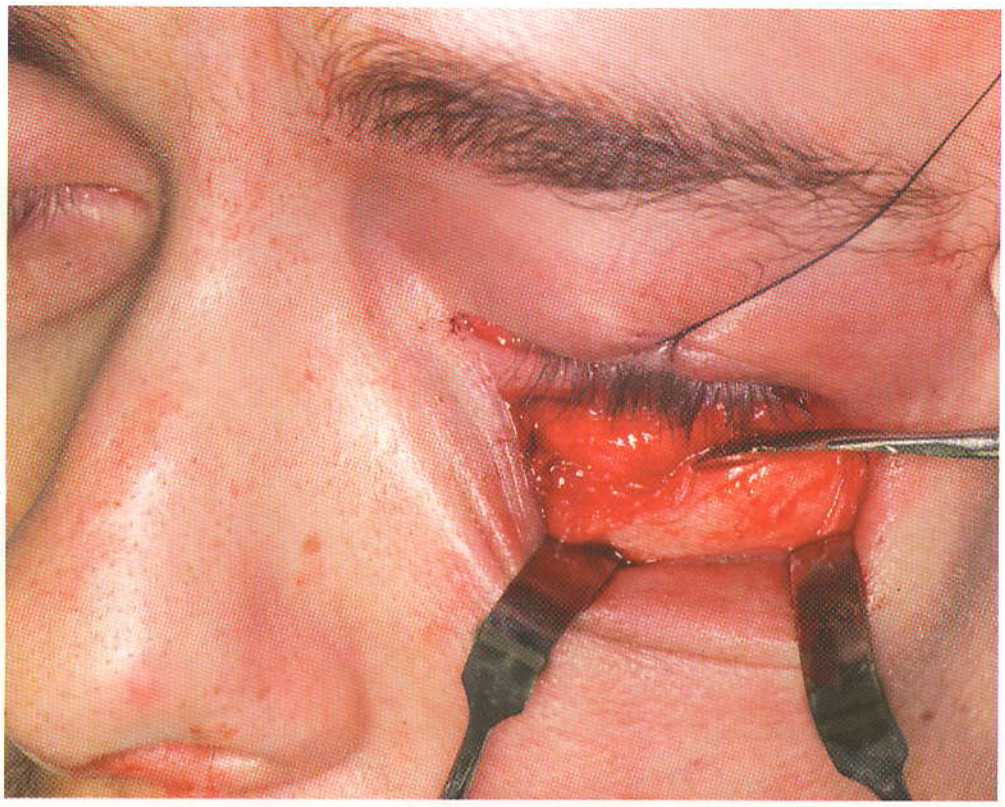

A

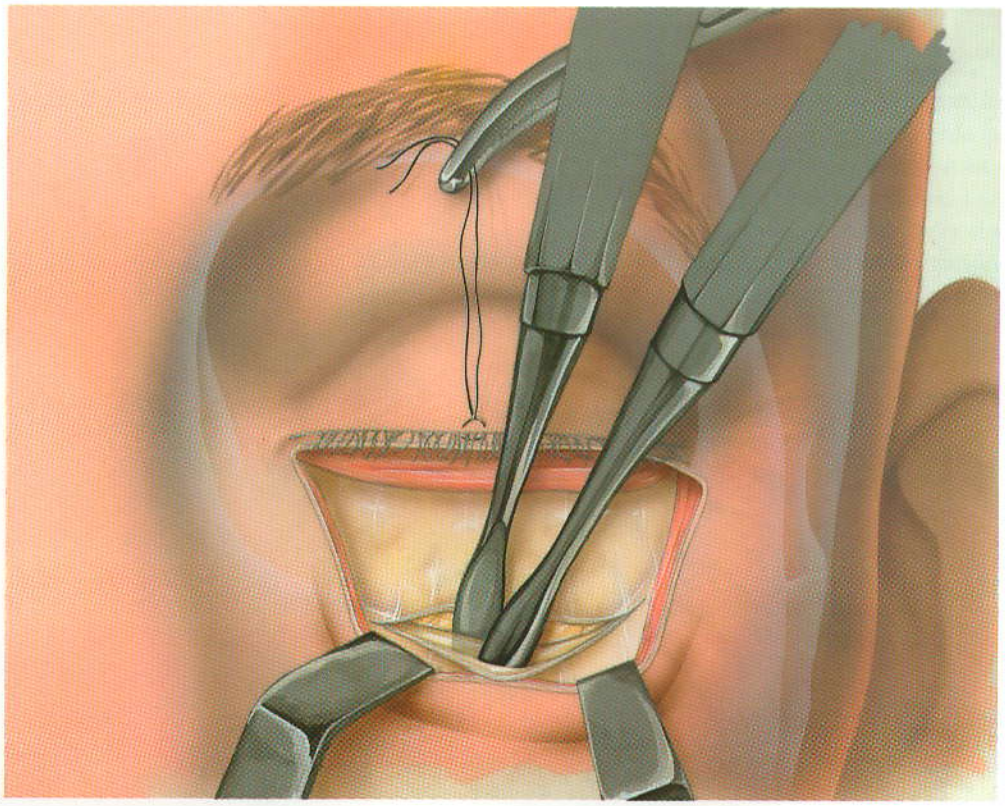

B

Figura 2.22 **A** Fotografía correspondiente a la elevación del periostio sobre la punta del reborde infraorbitario. Ilustraciones frontal **B** y sagital **C**, mostrando la disección subperióstica del maxilar superior anterior y piso orbitario. Observe que el elevador perióstico entrando en la órbita se coloca en sentido casi vertical, **D** a medida que avanza la disección detrás del borde. En la región anterior, el piso de la orbita está a un nivel más bajo que la cresta del reborde, necesitando disección en la parte inferior justo por detrás de la cresta del reborde.

booksmedicos.org

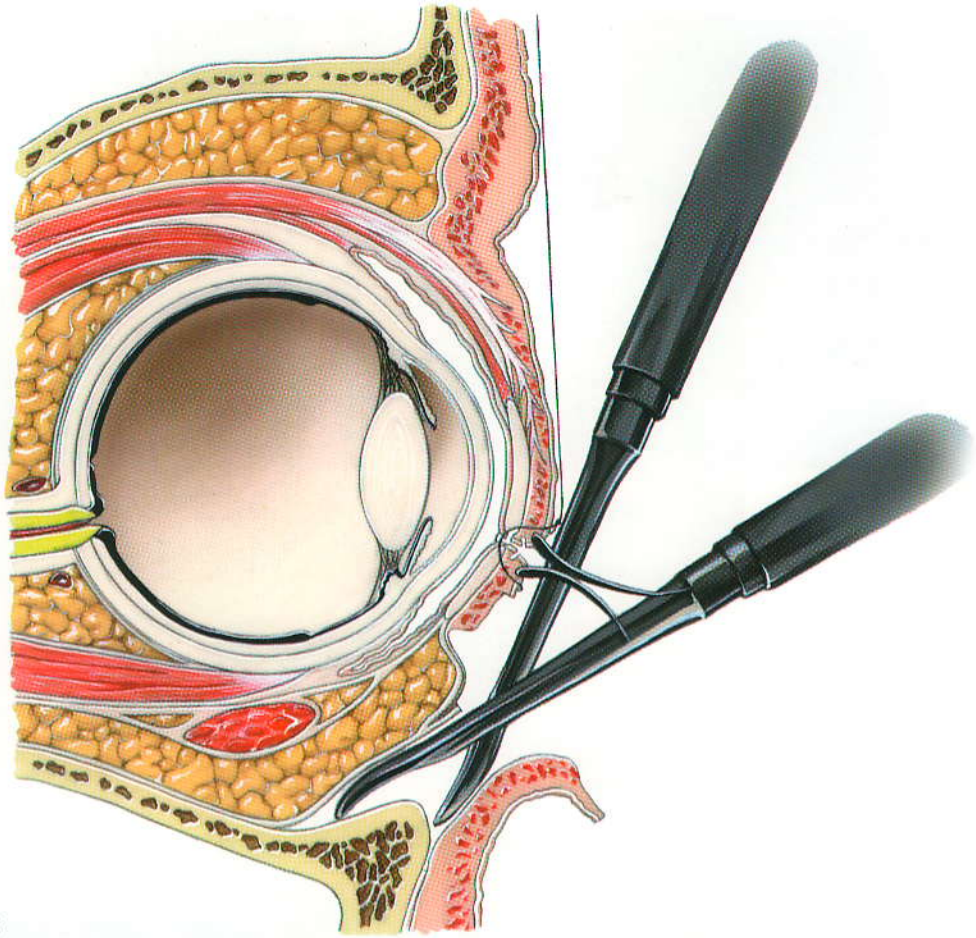

C

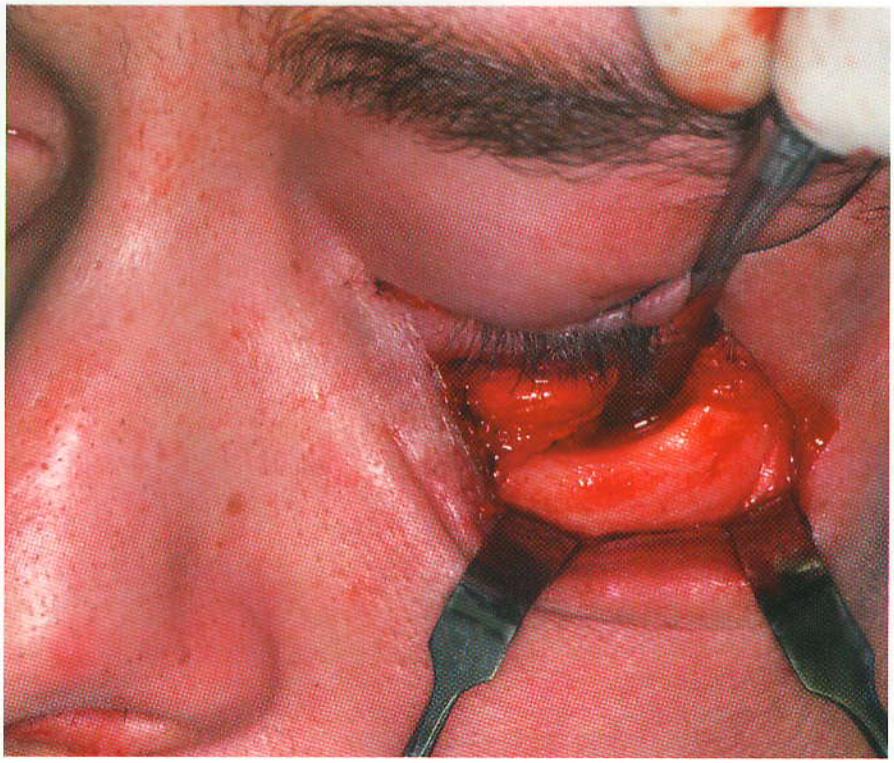

D

Figura 2.22 *(Continuación)*

booksmedicos.org

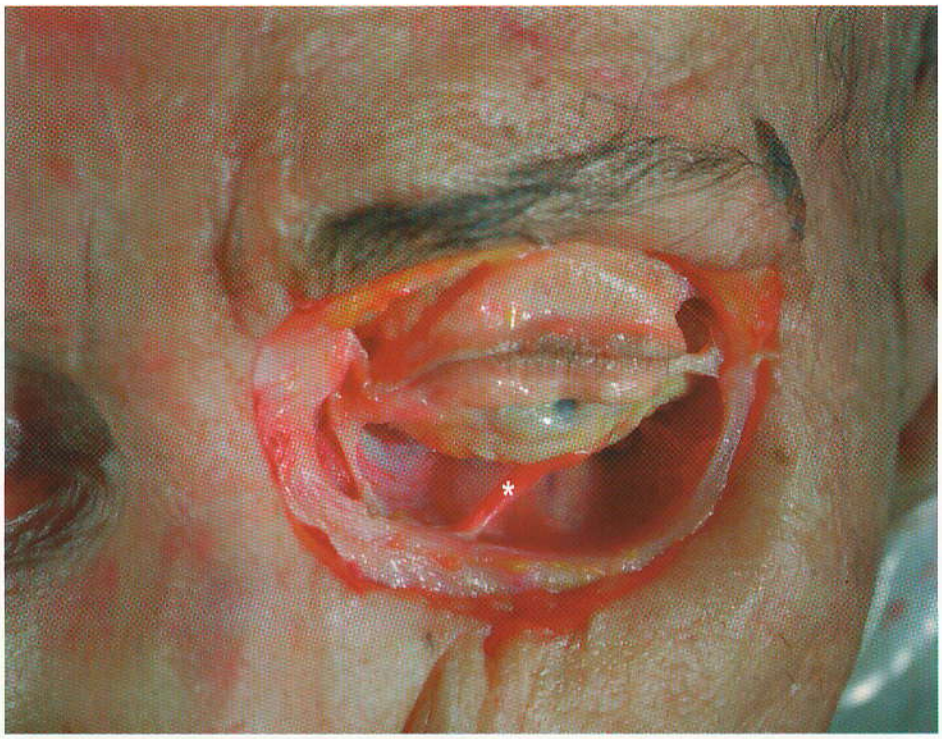

Figura 2.23 Disección anatómica mostrando la porción del músculo oblicuo inferior (*). No debería visualizarse de manera directa si se permanece en el plano subperióstico porque su origen será despegado desde el piso orbitario junto con el periostio.

desde el suelo del tercio medio de la órbita, por detrás del borde orbitario y lateral hasta la abertura superior del canal nasolagrimal; también puede elevarse de manera parcial desde la porción fibrosa ubicada sobre el saco lagrimal (véase Fig. 2.23). Durante la disección, se encontrará con facilidad la hendidura orbitaria inferior. El periostio de la órbita (periórbita) se extiende hacia abajo en la hendidura. Cuando esté indicada su exposición, se puede hacer sin peligro la incisión del contenido de la hendidura orbitaria inferior después de la cauterización bipolar (véase Fig. 2.24 A y B). La retracción superior del contenido orbitario expone el piso y paredes orbitarios, así como la parte anterior de dicho piso (véase Fig. 2.25).

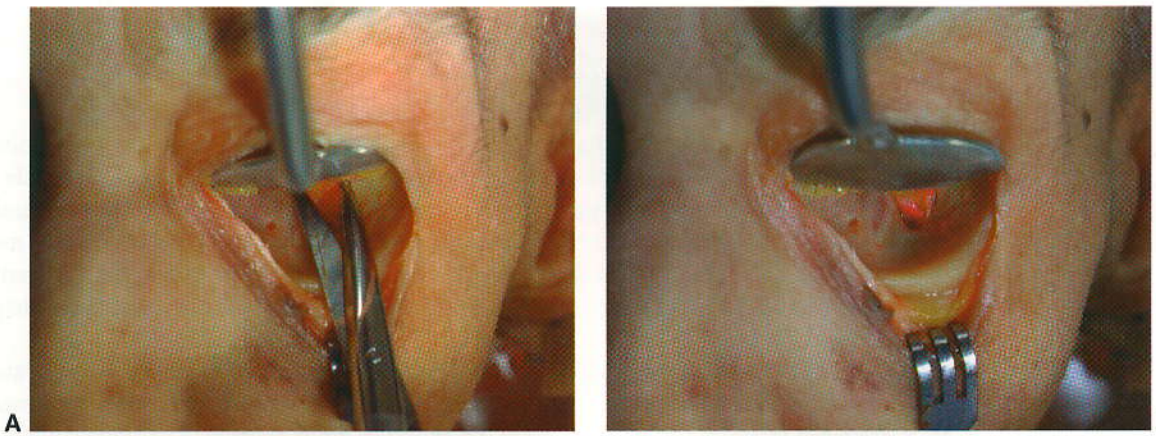

Figura 2.24 **A** Disección anatómica mostrando la incisión a través del contenido de la hendidura orbitaria inferior para facilitar la disección orbitaria. Estos tejidos deberían cauterizarse primero con electrocoagulación bipolar para evitar hemorragias al hacer la incisión. **B** Disección anatómica mostrando exposición aumentada de la órbita después de la incisión del contenido de la hendidura orbitaria inferior.

booksmedicos.org

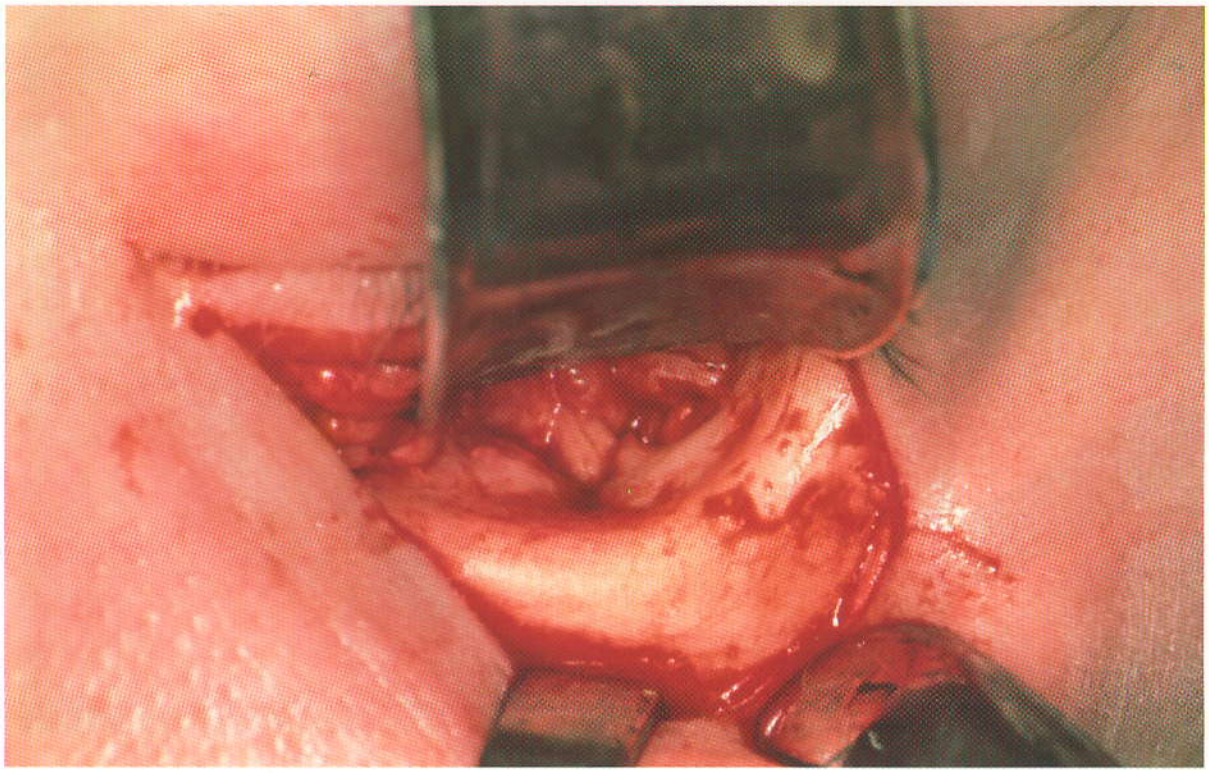

Figura 2.25 Fotografía de la órbita interna después de la disección.

Paso 10. Cierre

El cierre se realiza por lo general en dos planos: el periostio y la piel (véase Fig. 2.26 A). Las suturas absorbibles periósticas aseguran que los tejidos blandos despegados de la superficie anterior de la maxila (o suelo de la órbita) y el cigoma se reposicionen de manera anatómica (Fig. 2.26B). No es necesario suturar el músculo orbicular de los párpados, a menos que haya sido cortado en sentido vertical o se haya disecado en exceso por encima de la prominencia cigomática. Se pueden utilizar suturas absorbibles en su parte lateral, donde el músculo orbicular de los párpados seccionado es más grueso (véase Fig. 2.27).

Luego se utiliza una sutura no absorbible 6-0 o de rápida absorción a lo largo del borde cutáneo.

Paso 11. Sutura suspensoria para el párpado inferior

Cualquier incisión o laceración utilizada para abordar el reborde infraorbitario y piso orbitario, puede acortar el párpado inferior en sentido vertical durante la cicatrización. Después de la cirugía, la cicatriz cutánea y septal puede disimularse de manera efectiva efectiva sosteniendo la parte superior del párpado inferior por varios días (o hasta la resolución del edema). El método más simple es suturar a través de la línea gris del párpado inferior que se fija a la frente con cinta (véase Fig. 2.28). Esto levanta, sostiene y estira el párpado inferior mientras se disipa el edema del párpado.

Para eliminar el deslizamiento de la sutura durante el movimiento funcional postoperatorio de la frente, se aplica una primera capa de cinta a la piel. La sutura se hace sobre la primera capa y sobre ella se aplica una segunda cinta. La sutura se dobla sobre esta segunda cinta y se aplica una tercera tira de cinta sobre la sutura y las otras dos tiras.

Se puede chequear la visión abriendo el párpado superior. Toda la superficie anterior del globo ocular se puede examinar sólo con quitar la cinta de la frente y abrir ambos párpados.

booksmedicos.org

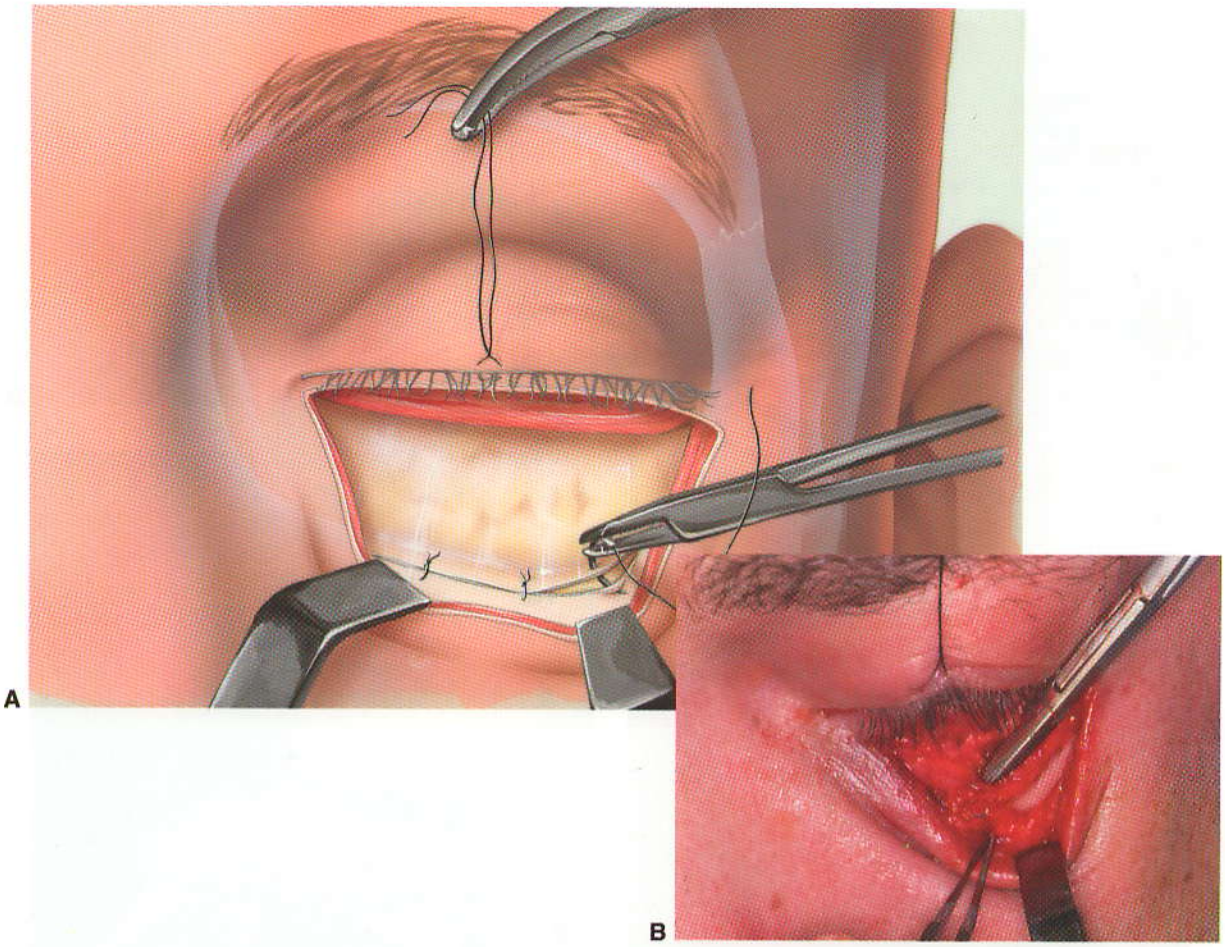

Figura 2.26 **A** y **B** Cierre del periostio con suturas reabsorbibles interrumpidas.

Figura 2.27 Fotografía del cierre con sutura no reabsorbible 6-0 continua.

booksmedicos.org

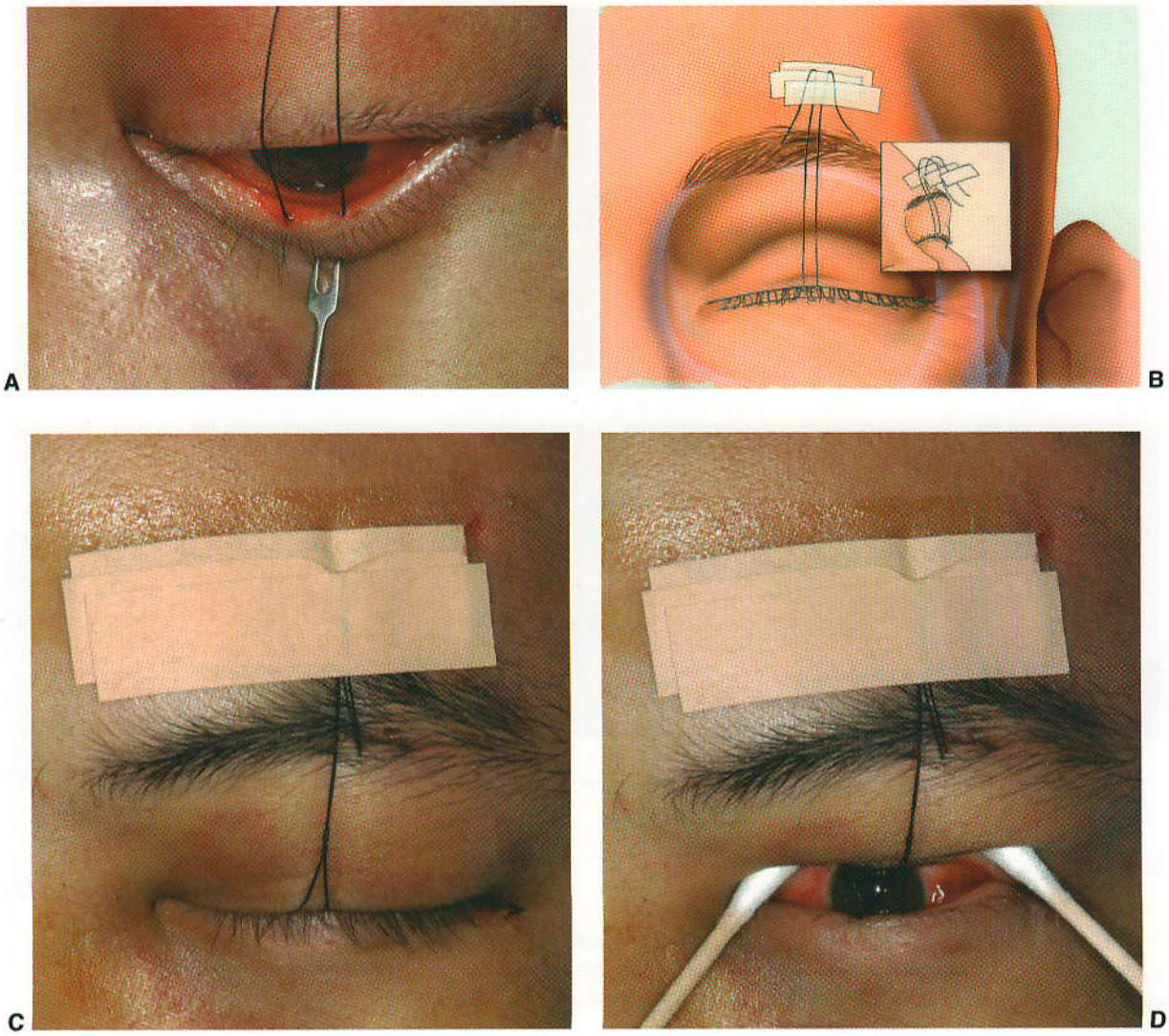

Figura 2.28 Sutura suspensoria del párpado inferior realizada al finalizar la cirugía. La sutura se hace a través de la línea gris del párpado inferior, en el tarso y luego sale de la línea gris a unos 5 mm del punto donde entró **A**. Es importante introducir algo de la placa tarsal para evitar que la sutura se abra. Se fija con cinta a la frente de la forma mostrada para proporcionar suspensión firme **B** y **C**. La sutura de suspensión no engrana el párpado superior, dejándolo libre para permitir examinar el ojo **D**.

TÉCNICA PARA EL ABORDAJE SUBTARSAL

La técnica para el abordaje subtarsal comparte muchas maniobras del abordaje subciliar, tales como la protección del globo ocular, la vasoconstricción y la disección orbitaria. Aquí se describirán sólo aquellos puntos destacados diferentes de los señalados para el abordaje subciliar.

Identificación y señalización de la línea de incisión

La incisión cutánea para el abordaje subtarsal se hace en el borde inferior del tarso inferior, en el pliegue subtarsal. Sin embargo, en la práctica, se hace en un pliegue cutáneo natural en el tercio medio del párpado inferior (véase Fig. 2.29). Aunque la cicatriz final en este lugar puede

booksmedicos.org

Figura 2.29 Fotografía que señala las líneas de tensión cutáneas en reposo alrededor de los párpados. Cualquiera de esas líneas de tensión se pueden elegir para hacer la incisión o se puede hacer una incisión paralela a ellas.

ser algo más perceptible que la incisión subciliar, las investigaciones clínicas revelan una menor incidencia de exposición escleral y ectropión con este abordaje (5,6).

Se deberían evaluar con cuidado los pliegues cutáneos alrededor de la órbita (véase Fig. 2.30 A). Si el tejido está inflamado, la piel de la órbita opuesta se puede emplear para evaluar y apreciar la dirección de los pliegues. Por lo general, el pliegue sale por debajo de la órbita a medida que se extiende en sentido lateral (Fig. 2.29). Si sólo se requiere el abordaje del piso y borde orbitario inferior, es suficiente la incisión subtarsal que producirá una cicatriz imperceptible. La incisión extendida del tercio medio del párpado sigue la arruga natural y nunca se desvía hacia el borde del párpado.

La línea de incisión se marca *antes* de la infiltración de un vasoconstrictor (Fig. 2.30 B).

Incisión cutánea

La incisión cutánea se hace a través de la piel y músculo, hasta la profundidad del septum orbitario (Fig. 2.30 C y D). La incisión se extiende lateralmente hasta el hueso del borde orbitario lateral. Luego, se levanta el colgajo mio-cutáneo desde el septum orbitario a medida que avanza la disección por debajo. El músculo orbicular restante se diseca a nivel del septum orbitario con tijeras en un movimiento de extensión y luego se hace la incisión (Fig. 2.30 E y F).

Disección suborbicular

Las tijeras con puntas algo romas se usan para disecar entre el músculo orbicular de los párpados y el septum orbitario (Fig. 2.30 G y H). Se usa un separador cutáneo para retraer el colgajo mio-cutáneo del párpado inferior al que se le hizo la incisión, y la disección avanza en el plano submuscular, por debajo y a lo largo del borde lateral, por encima del reborde infraorbitario (Fig. 2.30 I).

La incisión a través del periostio (Fig. 2.30 J y K), la disección de la órbita (Fig. 2.30 I), y el cierre (Fig. 2.30 M-Q) son iguales a las descritas para el abordaje subciliar.

booksmedicos.org

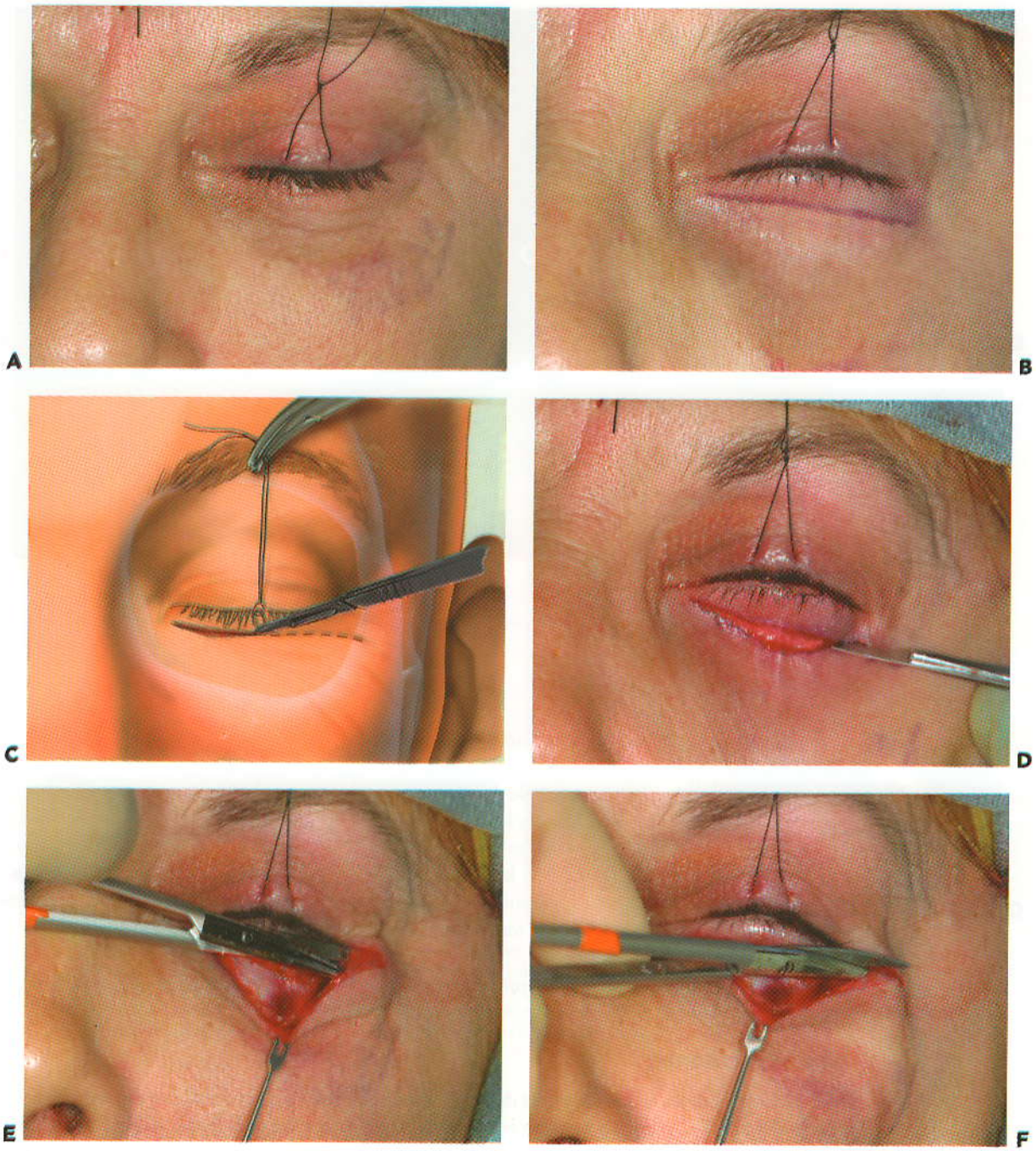

Figura 2.30 Abordaje subtarsal de la órbita. **A** Fotografía antes de la incisión que evidencia las arrugas naturales del párpado para esta paciente. **B** Señalización de la incisión. **C** Ilustración y **D** Fotografía mostrando como se hace la incisión. **E** Tijeras haciendo disección del músculo orbicular de los párpados en la parte lateral a lo largo del borde de la órbita, superficial al septum orbitario. **F** Tijeras haciendo incisión del músculo orbicular de los párpados. **G** Ilustración mostrando el nivel de disección. **H** Tijeras haciendo disección en la parte inferior hacia el reborde infraorbitario. **I** Apariencia después que se ha elevado el colgajo mio-cutáneo hasta el reborde infraorbitario (S, septum orbitario; OO, músculo orbicular de los párpados). **J** Ilustración mostrando elevación del colgajo mio-cutáneo y la incisión a través del periostio a lo largo del maxilar superior anterior justo debajo del borde de la órbita. **K** Se hace incisión a través del periostio con electrocauterización. **L** Disección en la órbita. **M** Sutura absorbible que pasa a través del periostio a ambos lados de la incisión. **N** Apariencia después del cierre perióstico. **O** La sutura absorbible (nudo enterrado) pasada a través del músculo orbicular de los párpados a cada lado de la incisión. **P** Apariencia después de que se haga la sutura del músculo orbicular de los párpados. **Q** Cierre final con sutura catgut 6-0 de reabsorción rápida en serie.

booksmedicos.org

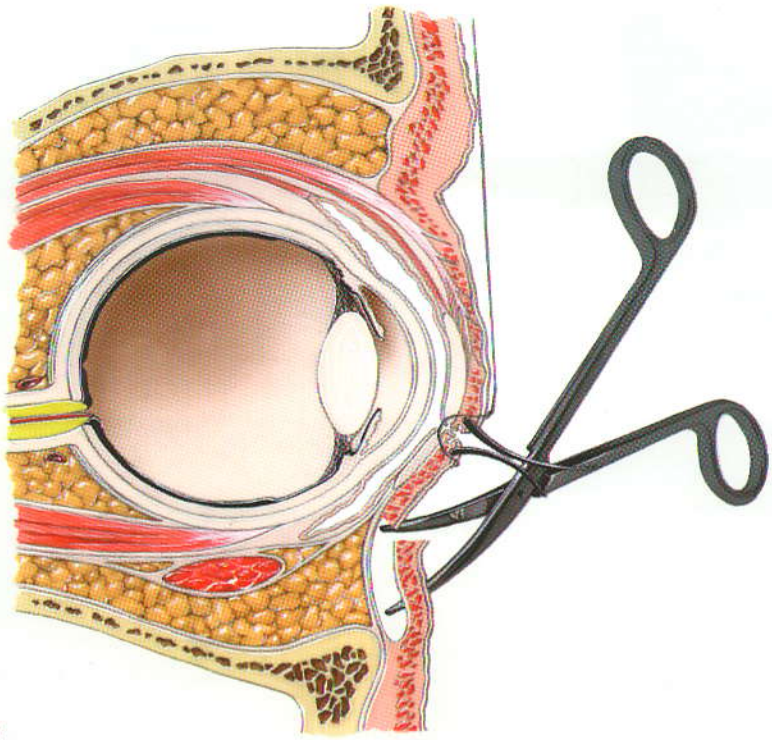

G

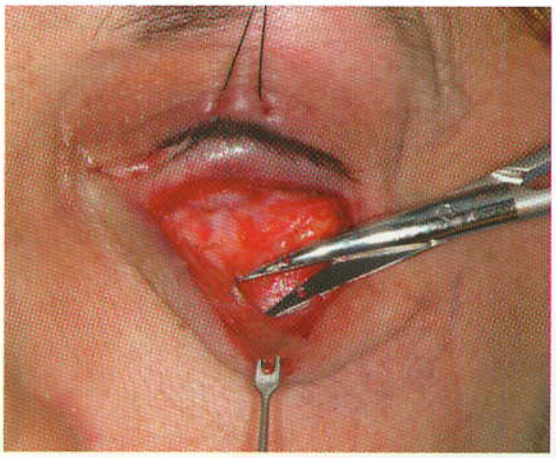

H

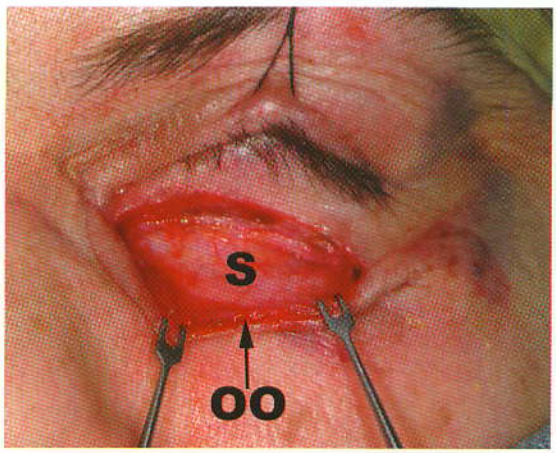

I

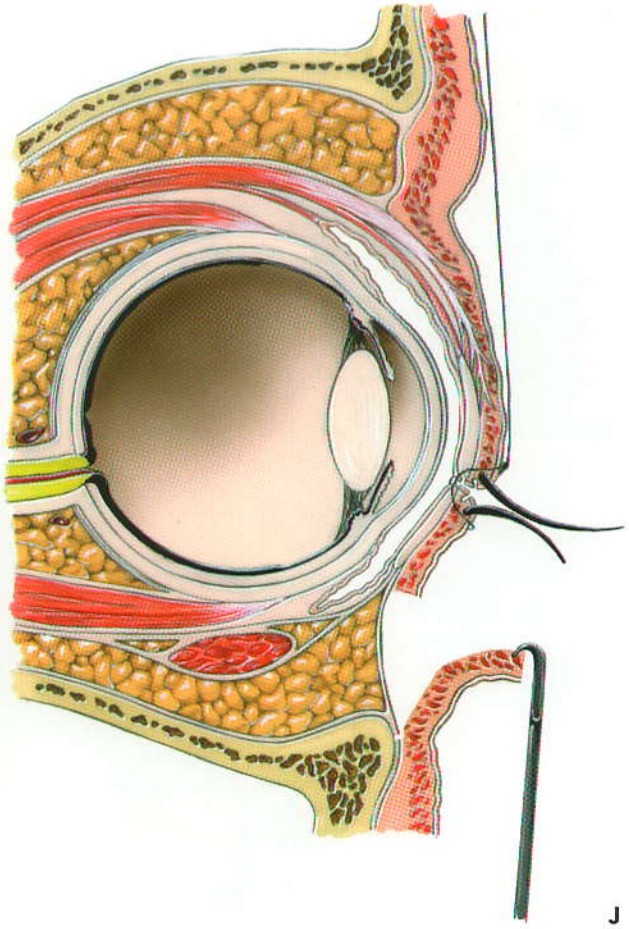

J

Figura 2.30 *(continuación)*

booksmedicos.org

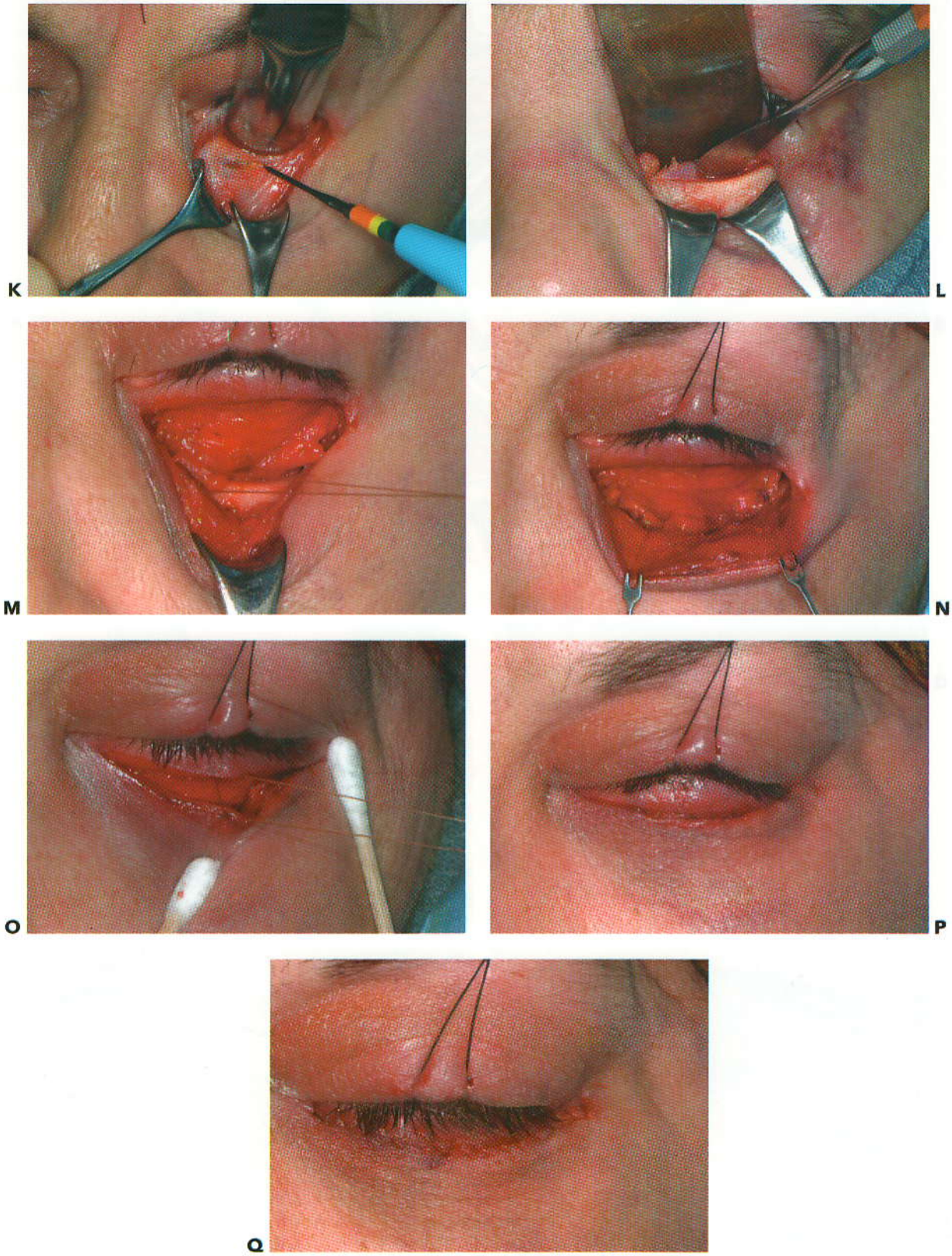

Figura 2.30 *(continuación)*

booksmedicos.org

TÉCNICA ALTERNATIVA: ABORDAJE EXTENDIDO DEL PÁRPADO INFERIOR

El abordaje extendido del párpado inferior proporciona acceso a todo el reborde de la órbita lateral hasta un punto ubicado de 10 a 12 mm por encima de la sutura frontocigomática (7). Aunque menos directo, este abordaje puede sustituir los abordajes del párpado superior o ceja lateral. Para exposición ilimitada, debe despegarse el tendón cantal lateral de sus inserciones y luego reposicionarse. Este abordaje es útil cuando desea abordarse toda la órbita lateral y su borde, piso orbitario y reborde de la órbita inferior.

La incisión para el abordaje subciliar *extendido* es igual en todos sus puntos al descrito para la incisión subciliar estándar, pero la incisión debe extenderse en sentido lateral de 1 a 1.5 cm sobre una arruga natural (Fig. 2.13). Si no hay ninguna arruga cutánea natural en la hendidura palpebral lateral, la extensión por lo general se puede hacer en sentido lateral o ligeramente inferolateral. El abordaje subtarsal no ayuda por sí sólo a esta disección extendida, porque la incisión se hace más por debajo que la incisión subciliar, de modo especial en sentido lateral, donde lo procedente es la disección del borde de la órbita lateral.

La disección supraperióstica de todo el reborde de la órbita lateral se realiza con tijeras hasta llegar por encima de la sutura frontocigomática (véase Fig. 2.31). La musculatura del orbicular de los párpados y la porción superficial del tendón cantal lateral se retraen hacia arriba.

Luego se incide el periostio en la mitad del borde de la órbita lateral desde el límite superior hacia abajo, conectando con la incisión del reborde infraorbitario estándar (véase Fig. 2.32). La disección subperióstica despega los tejidos desde el piso orbitario y pared orbitaria lateral, incluyendo las inserciones del componente profundo del tendón cantal lateral, ligamento suspensorio de Lockwood y ligamento alar lateral desde el tubérculo orbitario (Whitnall) hasta el cigoma. La sutura frontocigomática se expone con facilidad (véase Fig. 2.33).

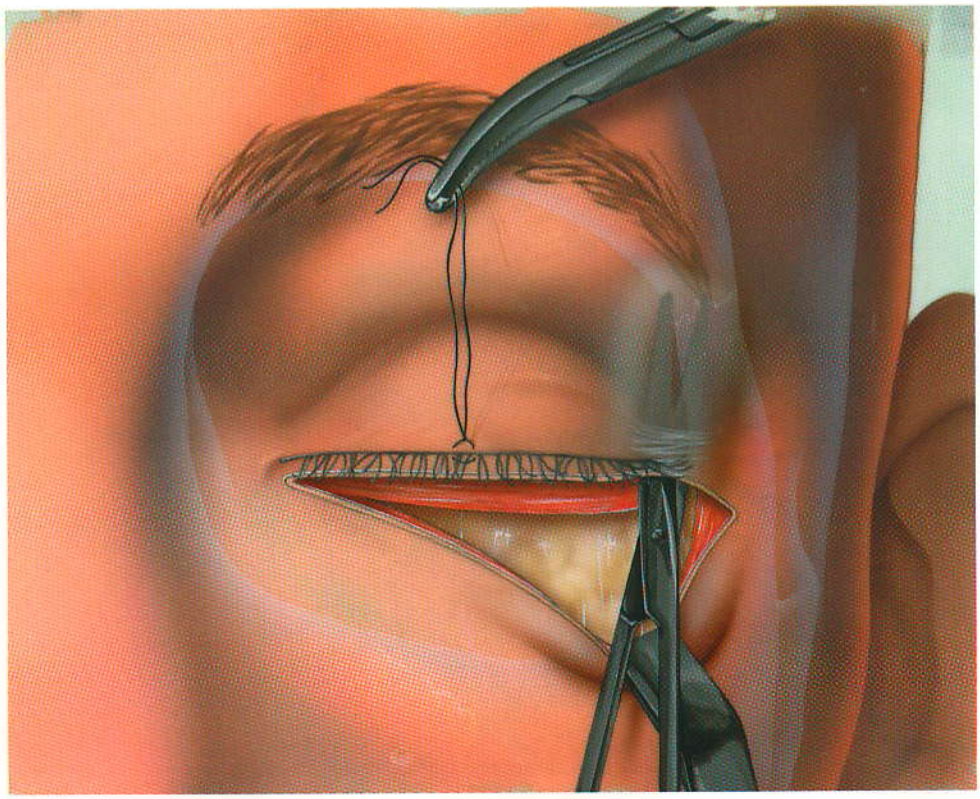

Figura 2.31 Técnica usada para aumentar la exposición del borde de la órbita lateral. La incisión inicial se extiende en la parte lateral 1 a 1.5 cm, y la disección supraperióstica, a lo largo del borde de la órbita lateral, avanza en la parte superior hasta abordar el área de interés.

booksmedicos.org

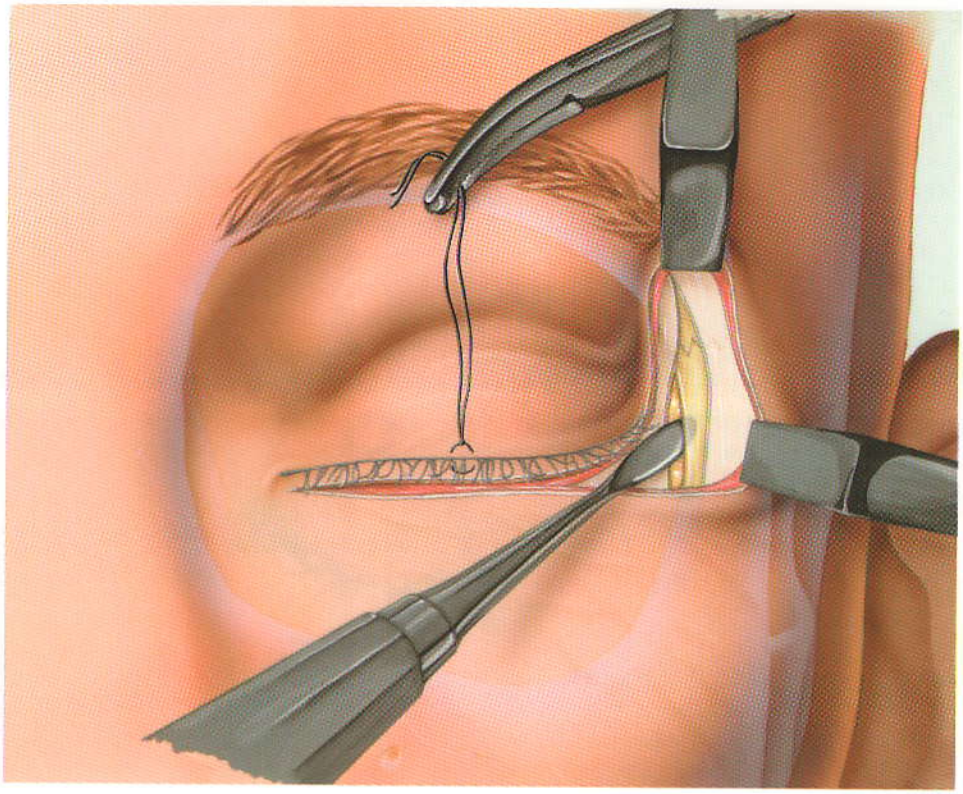

Figura 2.32 Disección hasta el nivel de la sutura frontocigomática. Los tejidos superficiales al periostio se retraen en la parte superior con un pequeño retractor y se hace una incisión a través del periostio 3 a 4 mm al lado del borde orbitario lateral. La disección subperióstica expone todo el borde de la órbita lateral. La disección en la órbita lateral libera los tejidos y permite la retracción en la parte superior.

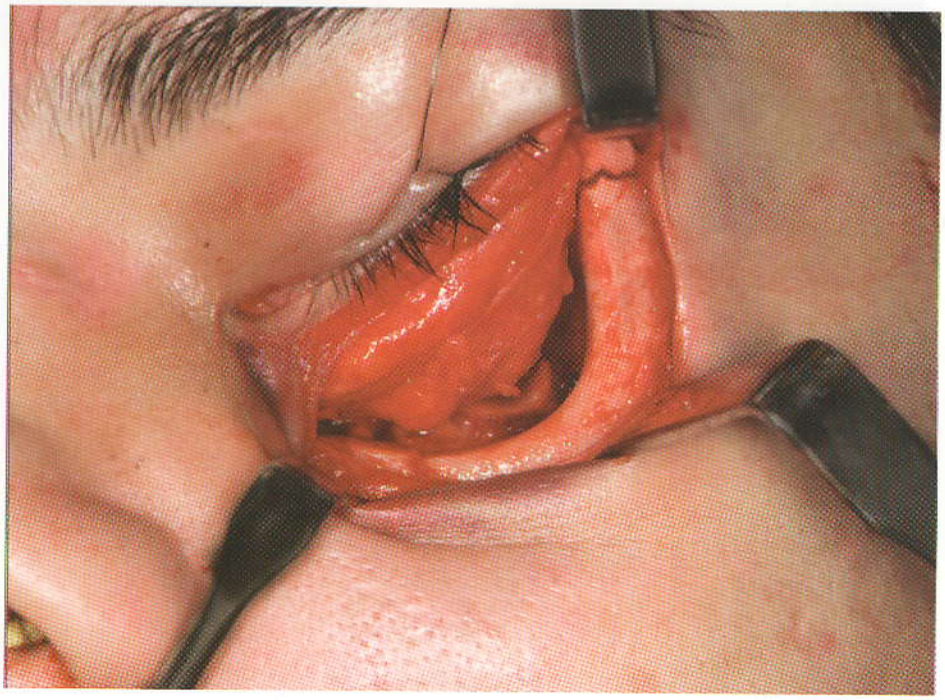

A

Figura 2.33 Fotografías después del abordaje subciliar "extendido". **A** Todo el borde de la órbita lateral expuesto hasta un nivel sobre la sutura frontocigomática. **B** Exposición del piso orbitario (fracturado). **C** Exposición de la pared orbitaria lateral (ala mayor del esfenoides y cigoma).

booksmedicos.org

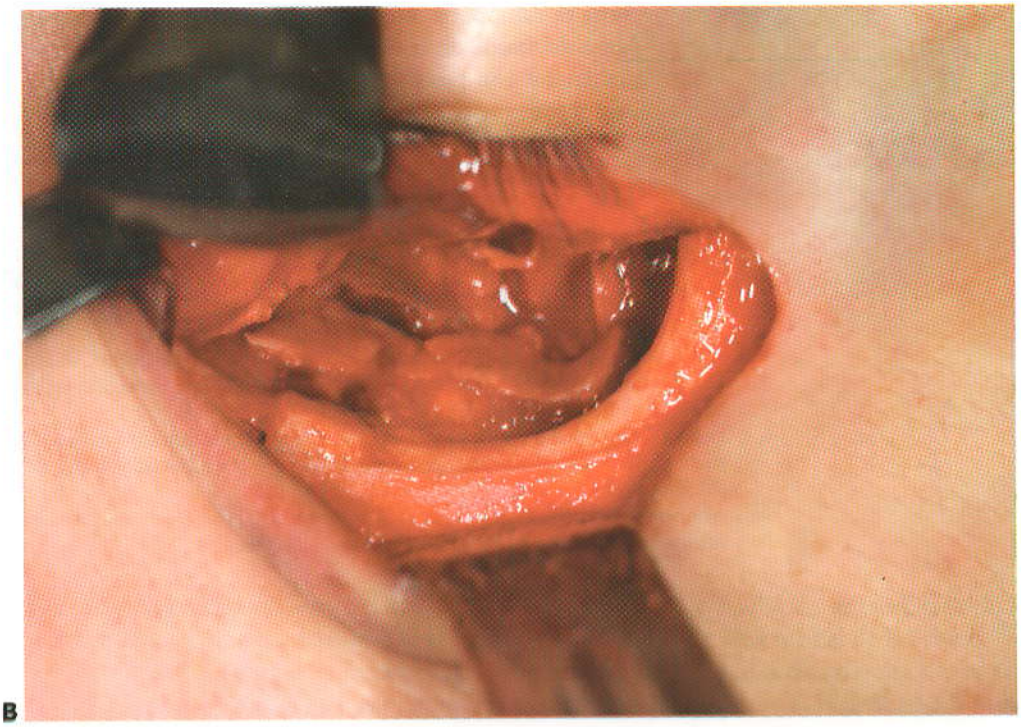

B

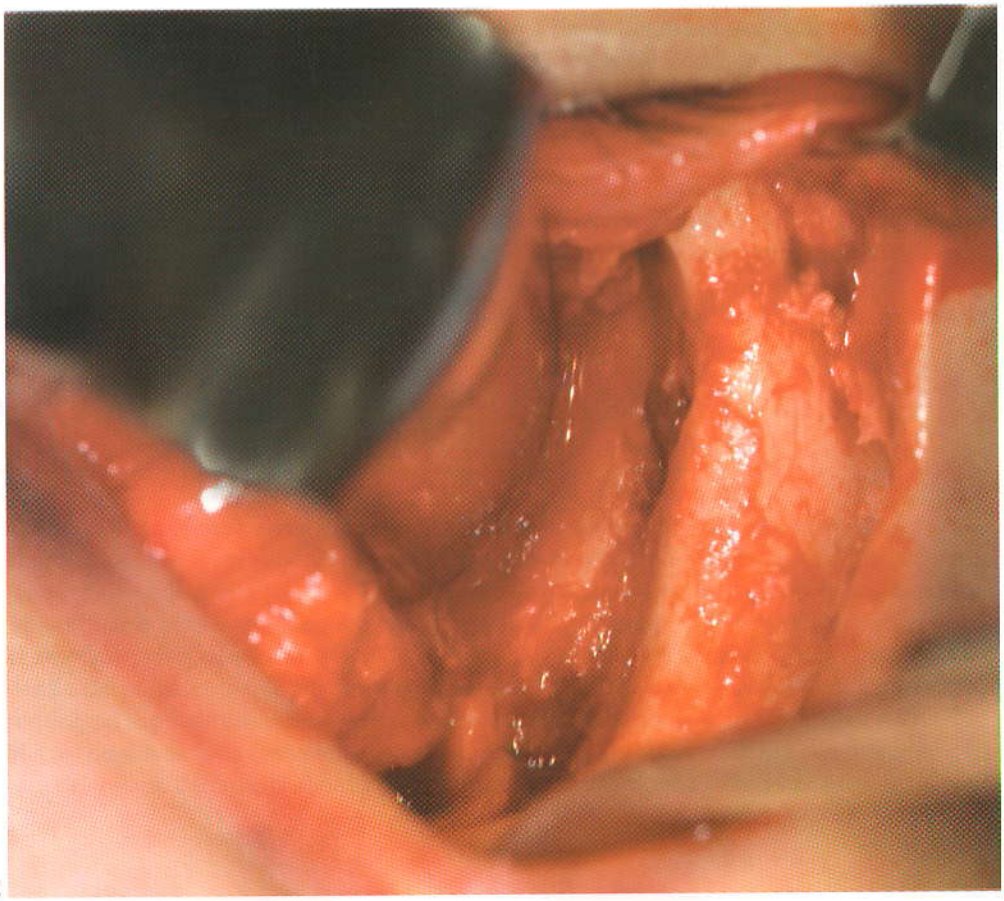

C

Figura 2.33 *(continuación)*

booksmedicos.org

No es necesaria la cantopexia lateral aislada si se reposiciona con cuidado y se sutura el periostio a lo largo del borde de la órbita lateral. Esta maniobra lleva la porción superficial del tendón cantal lateral a su posición adecuada, dando a la hendidura palpebral lateral una apariencia estética satisfactoria.

BIBLIOGRAFÍA

1.- Zide BM, Jeiks GW. *Surgical anatomy of the orbit.* New York: Raven Press; 1985.
2.- Anderson RC. The medial canthal tendon branches out. *Arch Ophthalmol.* 1977;95:2051.
3.- Zide BM, McCarthy JG. The medial canthus revisited. An anatomical basis for canthopexy. *Ann Plas Surg.* 1983;11:1.
4.- Rodriguez RL, Zide BM. Reconstruction of the medial canthus. *Clin Plast Surg.* 1988;15:255.
5.- Holtmann B, Wray RC, Little AG. A randomized comparison of four incisions for orbital fractures. *Plast Reconstr Surg.* 1981;67:731.
6.- Bahr W, Bagambisa FB, Schlegel C, et al. Comparison of transcutaneous incisions used for exposure of the infraorbital rim and orbital floor: a retrospective study. *Plast Reconstr Surg.* 1992; 90:585.
7.- Manson PN, Ruas E, Iliff N, et al. Single eyelid incision for exposure of the zygomatic bone and orbital reconstruction. *Plast Reconstr Surg.* 1987;79:120.

booksmedicos.org

Abordajes transconjuntivales

3

Los *Abordajes transconjuntivales* exponen el suelo de la órbita y el reborde infraorbitario. En fecha reciente, estos abordajes se han extendido para exponer la pared medial de la órbita.

La ventaja importante de los abordajes transconjuntivales es que la cicatriz está oculta en la conjuntiva. Si se realiza una cantotomía junto con el abordaje, la única cicatriz visible será la extensión lateral, que sana dejando una cicatriz poco visible. Las técnicas transconjuntivales son rápidas porque no se requiere ni la disección de la piel ni del músculo. Sin embargo, estas técnicas simples exigen precisión quirúrgica en su realización porque la complicación de la técnica transconjuntival inadecuada (es decir, entropión) es mucho más difícil de corregir que la secuela de una inadecuada incisión cutánea (es decir, ectropión).

Otra ventaja del abordaje transconjuntival es que la extensión medial de la incisión se puede expandir en la parte superior, detrás del sistema de drenaje lagrimal, hasta la altura de la aponeurosis del elevador.Este enfoque ha sido llamado *transcuruncular* debido a la relación de incisión con la carúncula. Este abordaje puede ser útil cuando se requiere abordaje de la pared orbitaria medial

Este capítulo describirá ambos abordajes porque en la práctica se combinan con frecuencia.

ABORDAJE TRANSCONJUNTIVAL DEL REBORDE INFRAORBITARIO Y SUELO DE LA ÓRBITA

La incisión transconjuntival tradicional, llamada también *incisión del fórnix inferior*, es un abordaje popular para exponer el piso orbitario y el reborde infraorbitario. Se han descrito tanto el abordaje preseptal como el retroseptal. Estos abordajes varían en la relación del septum orbitario a la vía de disección (véase Fig. 3.1). El abordaje retroseptal es más directo que el abordaje preseptal y es más fácil de realizar. Una ventaja adicional es que no hay disección dentro del párpado, lo que puede ayudar a evitar una cicatriz dentro de él. Durante el abordaje retroseptal se puede encontrar grasa periorbitaria, pero esto no tiene importancia y no produce efectos negativos. Una cantotomía lateral aumenta la exposición y se utiliza con frecuencia. En este capítulo se describe el abordaje transconjuntival retroseptal con una cantotomía lateral.

booksmedicos.org

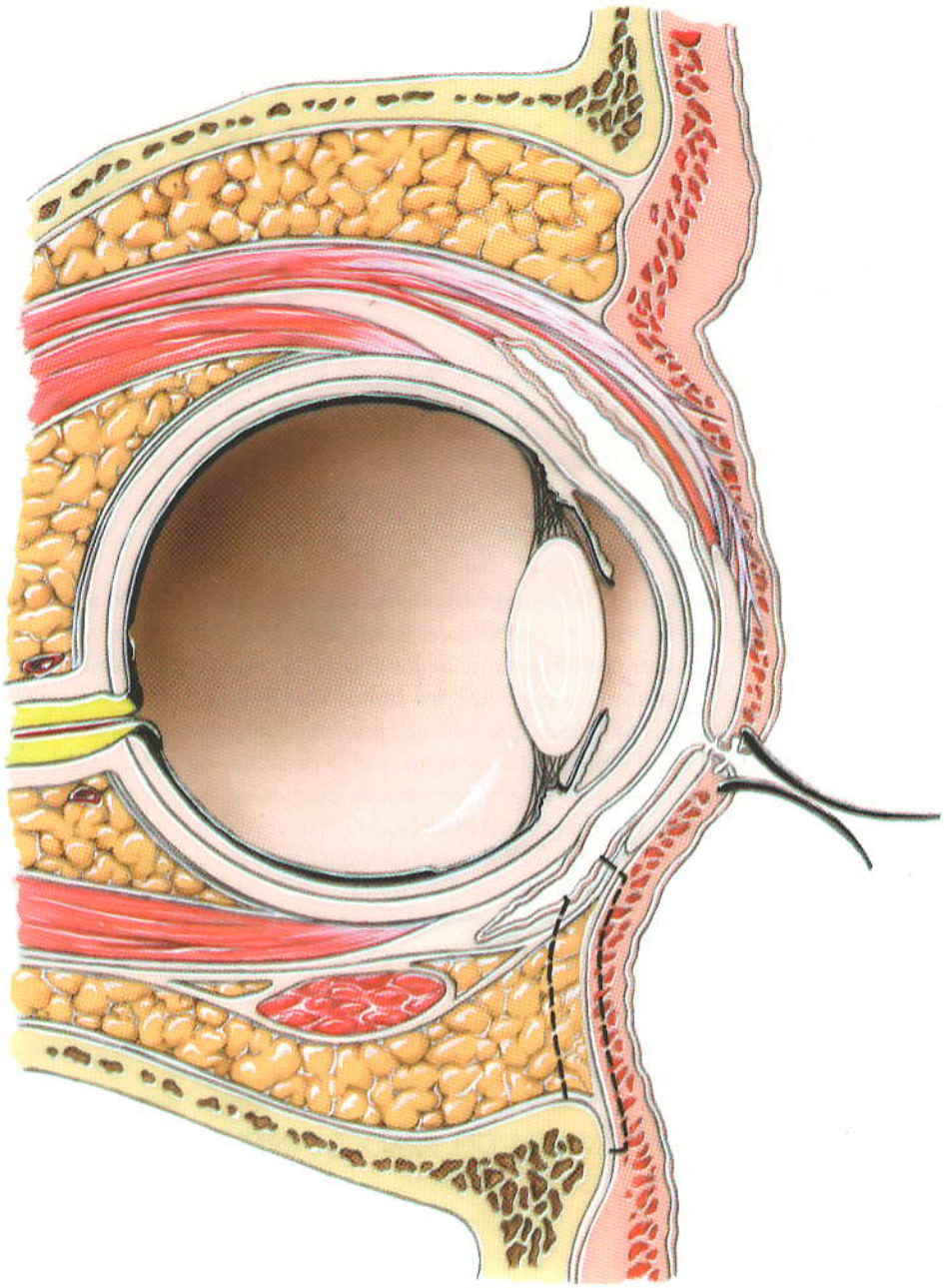

Figura 3.1 Sección sagital a través de la órbita mostrando la ubicación de la incisión retroseptal y preseptal.

ANATOMÍA QUIRÚRGICA

Párpado inferior

Además de la anatomía descrita en el Capítulo 2, para el abordaje del párpado inferior, el abordaje transconjuntival del reborde infraorbitario y piso orbitario requiere el conocimiento de otros puntos.

Retractores del párpado inferior. Durante la mirada dirigida hacia abajo por completo, el párpado inferior desciende alrededor de 2 mm junto con el movimiento del propio globo ocular. El músculo recto inferior, que rota el globo ocular hacia abajo, utiliza al mismo tiempo su extensión fibrosa para retraer el párpado inferior. Esta extensión, que surge desde el

booksmedicos.org

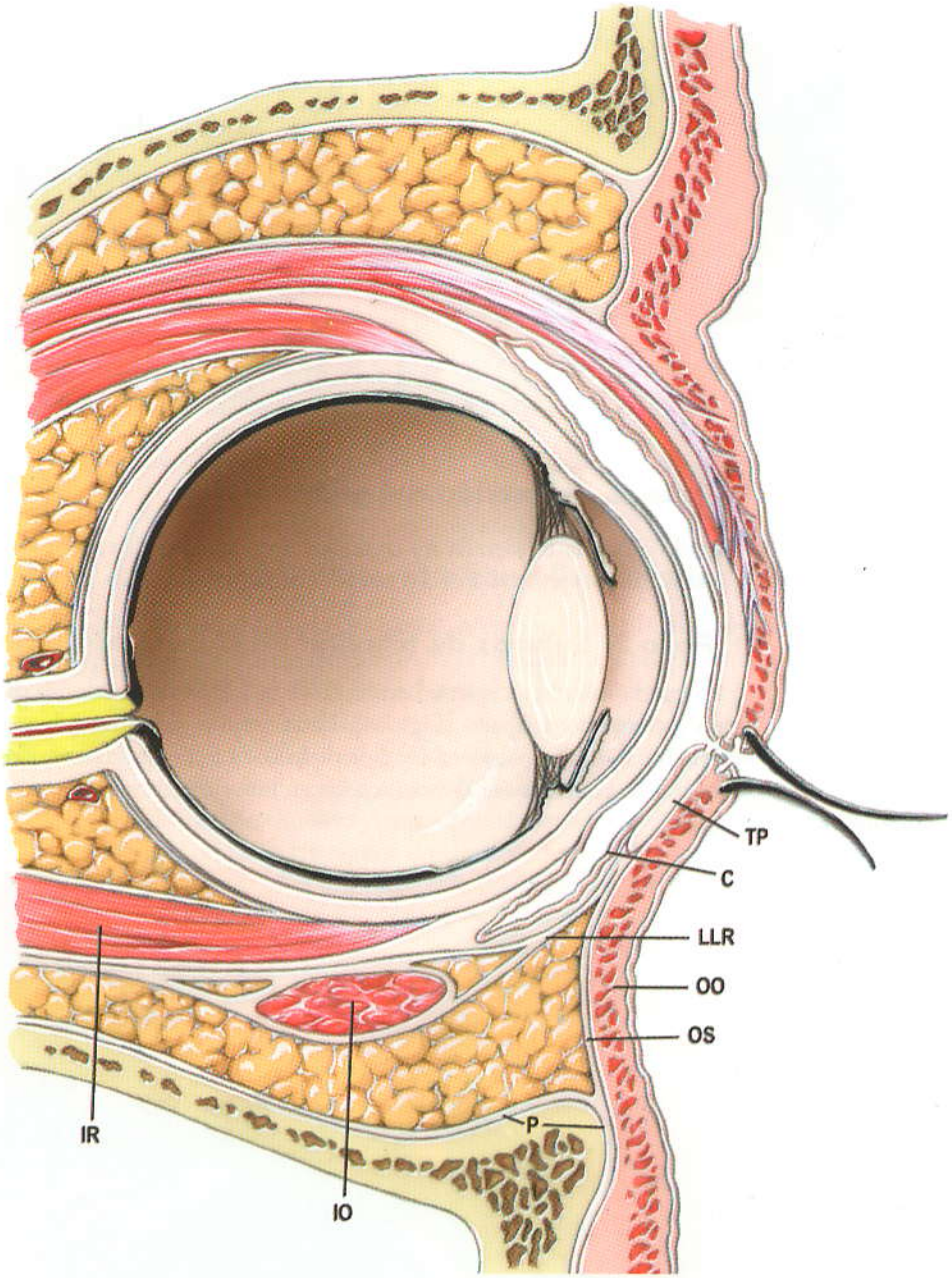

Figura 3.2 Sección sagital a través de la órbita y globo. *C*, conjuntiva palpebral; *IO*, músculo oblicuo inferior; IR, músculo recto inferior; *LLR*, retractores del párpado inferior; *OO*, músculo orbicular de los párpados; *OS*, septum orbitario; *P*, periostio/periórbita; *TP*, placa tarsal.

recto inferior, contiene las fibras musculares inervadas por el simpático y por lo general se le denomina fascia cápsulo - palpebral (véase Fig. 3.2). La incisión de esta hoja fibrosa no tiene consecuencias clínicas cuando se cierra la incisión de manera correcta.

TÉCNICA

Paso 1. Vasoconstricción

Se inyecta un vasoconstrictor bajo la conjuntiva para ayudar a la hemostasis (véase Fig. 3.3 A). Se infiltra solución adicional durante la cantotomía lateral (Fig. 3.3 B).

booksmedicos.org

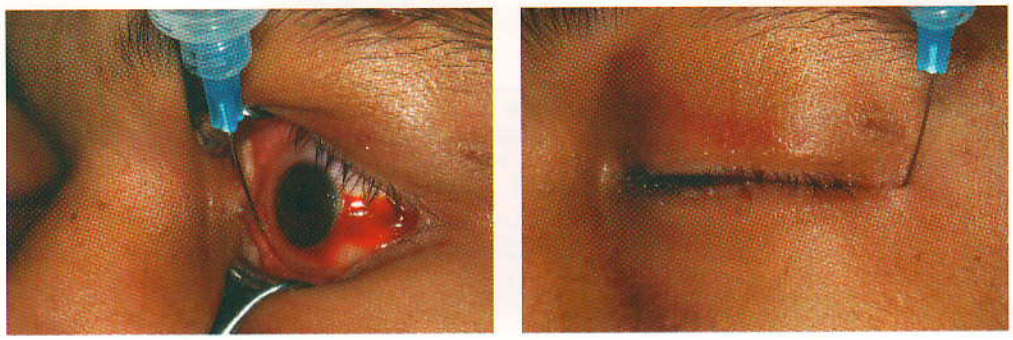

Figura 3.3 Fotografías evidencian la infiltración de una pequeña cantidad de anestésico local con un vasoconstrictor bajo la conjuntiva **A** y en el área de la cantotomía lateral **B**.

Paso 2. Protección del globo ocular

Debido a que la tarsorrafia no se realiza con este abordaje, se debería colocar un protector corneal para proteger el globo (véase Fig. 3.4).

Paso 3. Suturas de tracción en el párpado inferior

El párpado inferior se evierte con un fórceps delgado y se colocan dos o tres suturas de tracción a través del párpado (Fig. 3.4). Estas suturas deberían colocarse a través del párpado, desde la conjuntiva palpebral hasta la piel, de 4 a 5 mm por debajo del borde del párpado para asegurar que la placa tarsal esté incluida en la sutura.

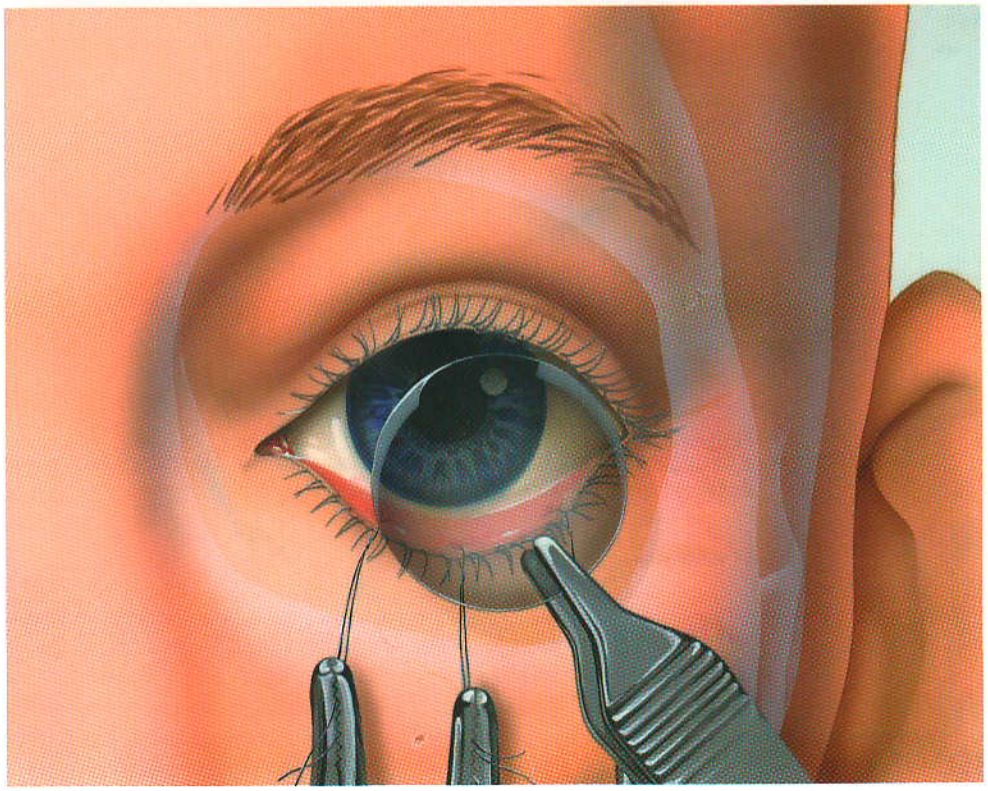

Figura 3.4 Colocación de un protector corneal (escudo). Dos o tres suturas de tracción colocadas a través del párpado inferior ayudan a la colocación del escudo y en la cirugía subsiguiente.

booksmedicos.org

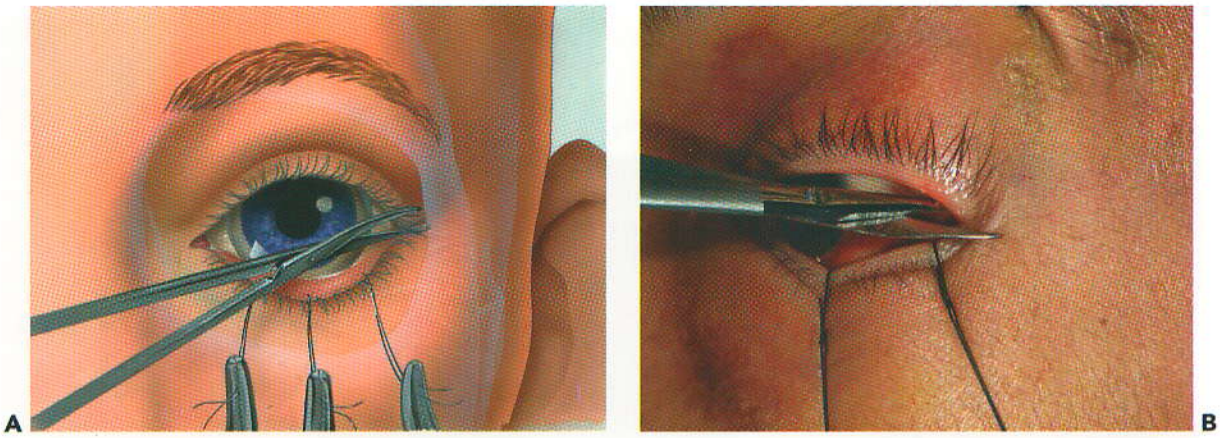

Figura 3.5 Ilustración **A** y fotografía **B** de incisión inicial para cantotomía lateral.

Paso 4. Cantotomía lateral y cantólisis inferior

Cuando está indicada la cantotomía lateral, la cantotomía es la incisión inicial. Una punta de las tijeras puntiagudas se insertan dentro de la hendidura palpebral, extendiéndose en la parte lateral hasta la profundidad del borde orbitario lateral subyacente (de 7 a 10 mm). Las tijeras se usan para cortar en sentido horizontal la hendidura palpebral lateral (véase Fig. 3.5). Las estructuras que se cortan en el plano horizontal son la piel, el músculo orbicular de los párpados, septum orbitario, tendón cantal lateral y la conjuntiva.

Las suturas de tracción se utilizan para evertir el párpado inferior. El párpado inferior todavía está fijado al borde orbitario lateral por el extremo inferior del tendón cantal lateral (véase Fig. 3.6 A). Desde el punto de vista funcional, esta atadura ajusta con firmeza el párpado inferior al globo (Fig. 3.6 B). El tendón, visualizado con facilidad al retraerse del párpado, se libera con un corte vertical muy fino. Para realizar la cantólisis, las tijeras deben colocarse en sentido vertical (véase Fig. 3.7). Después de la cantólisis (véase Fig. 3.8 A), el párpado inferior se libera de inmediato desde el borde orbital lateral (Fig. 3.8 B), haciendo más efectiva la eversión.

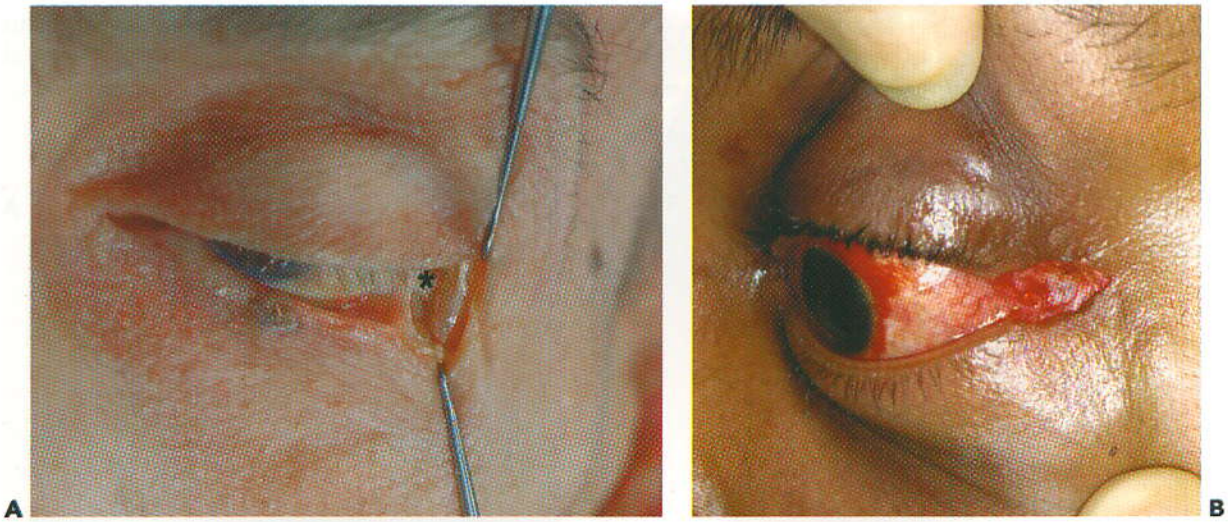

Figura 3.6 **A** Disección anatómica del resultado después de la cantotomía inicial ilustrada en la Figura 3.5. Obsérvese que el borde inferior del tendón cantal lateral (*) todavía está insertado al tarso inferior, evitando la movilización. El párpado inferior todavía sigue algo ajustado al globo ocular **B**.

booksmedicos.org

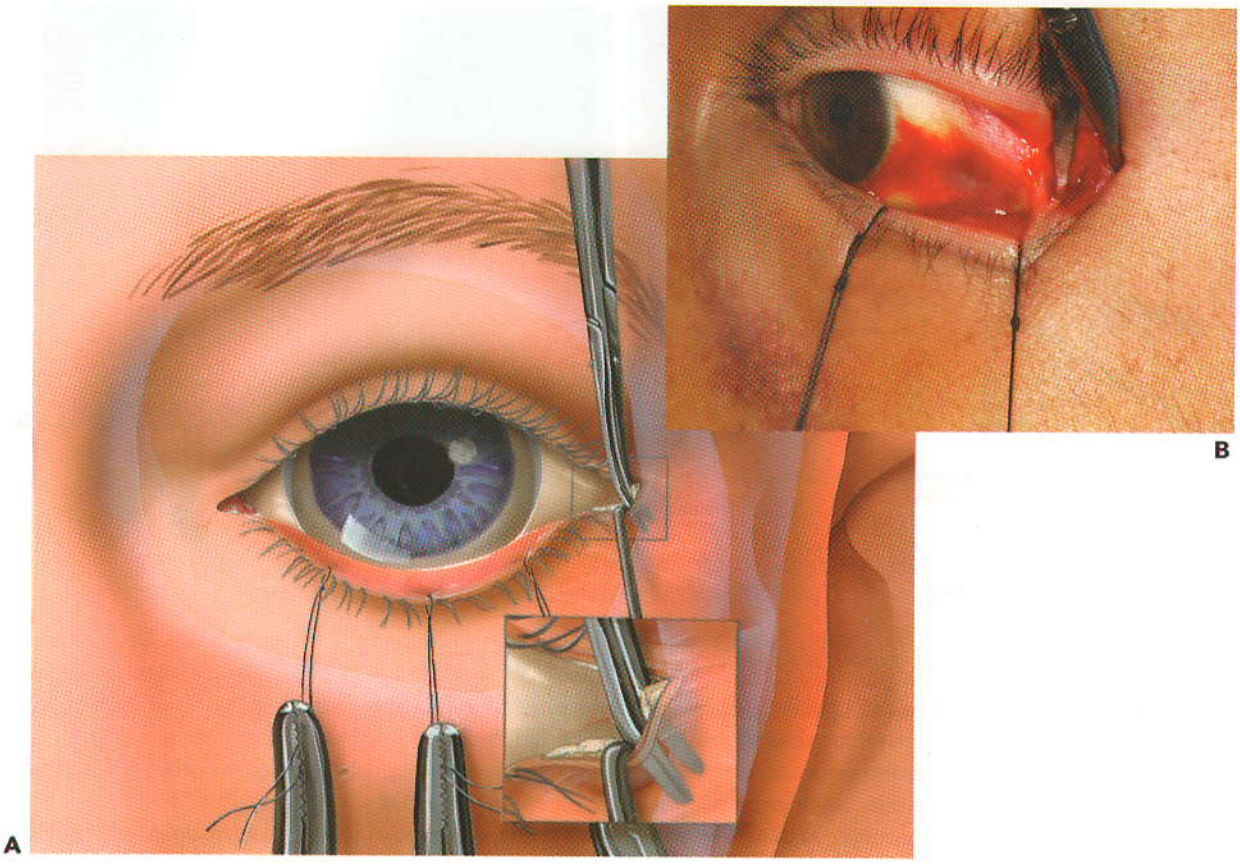

Figura 3.7 Ilustración **A** y fotografía **B** correspondiente a la técnica de cantólisis inferior.

Paso 5. Incisión transconjuntival

Después de la eversión del párpado inferior, se observa la posición de la placa tarsal inferior a través de la conjuntiva. Se puede usar una de las dos técnicas siguientes para hacer la incisión de la conjuntiva. En la primera técnica, se usan tijeras puntiagudas con puntas obtusas para hacer disección a través de una pequeña incisión en la conjuntiva realizada durante la cantotomía lateral, en la parte inferior hacia el reborde infraorbitario. Se usan suturas de tracción para evertir el párpado inferior durante la disección. Las tijeras se abren para disecar un bolsillo posterior al septum orbitario, terminando en sentido posterior al borde de la órbita (véase Fig. 3.9).

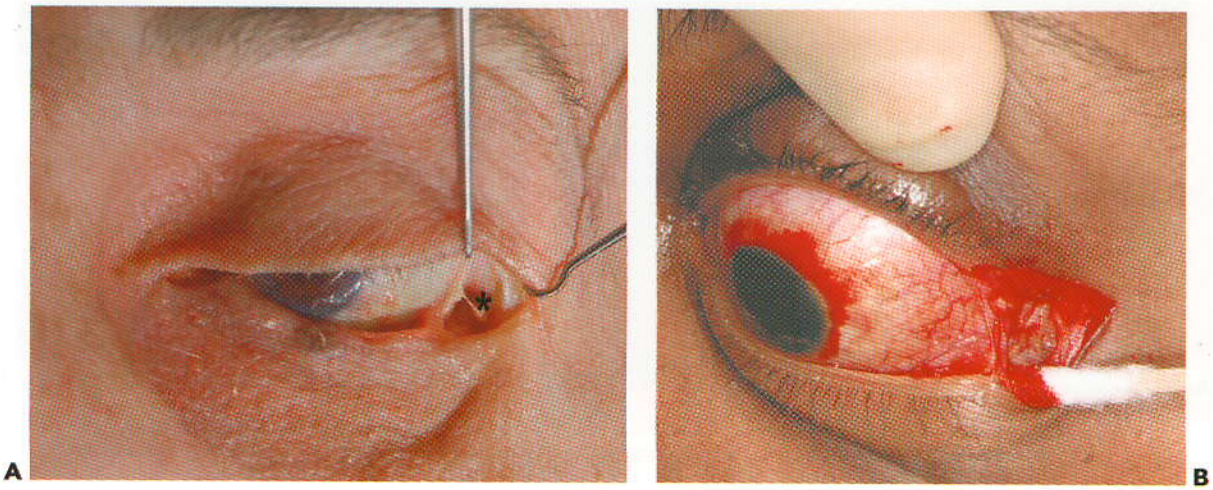

Figura 3.8 **A** Disección anatómica con el resultado de la cantólisis inferior ilustrada en la Figura 3.7. Observe que el borde inferior del tendón cantal lateral (*) ha sido cortado, permitiendo gran movilidad al párpado inferior **B**.

booksmedicos.org

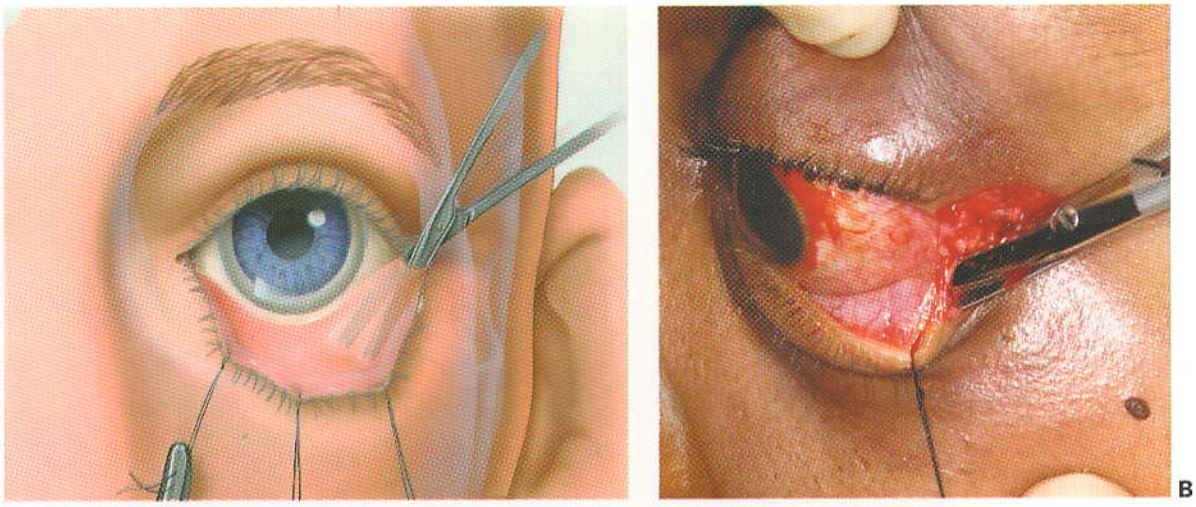

Figura 3.9 Ilustración **A** y fotografía **B** mostrando como se colocan las tijeras en la incisión de cantopexia inicial para hacer la disección en el plano subconjuntival. La disección debería estar debajo de la placa tarsal y en la parte medial no debería extenderse más lejos del punto lagrimal. Observe cómo las suturas de tracción a través del párpado inferior ayudan en esta disección.

Las tijeras se usan para la incisión de la conjuntiva y los retractores del párpado inferior deben situarse a mitad de camino entre el borde inferior de la placa tarsal y el fórnix conjuntival inferior (véase Fig. 3.10). La incisión se puede extender en sentido medial según sea necesario para la cirugía pero no debe invadir el saco lagrimal.

El borde donde se hace la incisión de la conjuntiva vestibular se puede disecar libremente (véase Fig. 3.11) proporcionando un lugar para que una sutura de tracción sostenga el protector corneal en el lugar (véase Fig. 3.12)

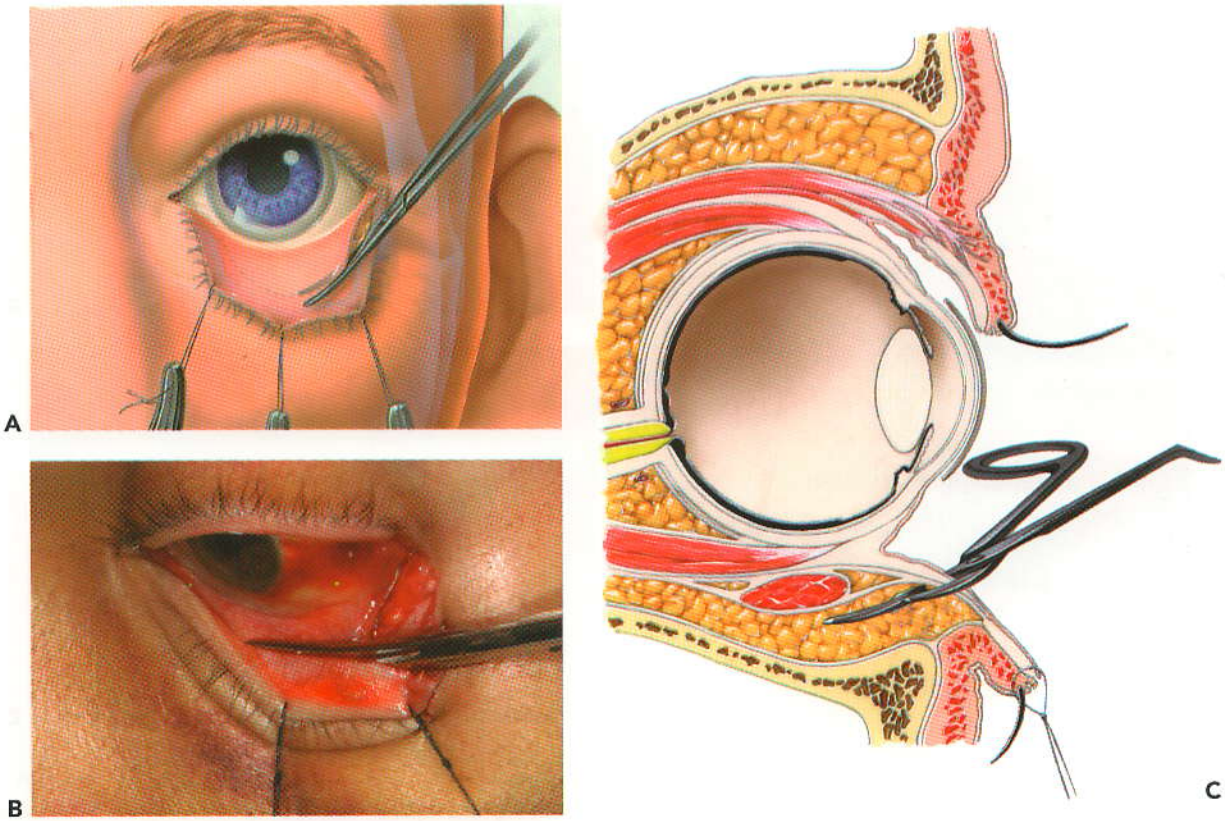

Figura 3.10 Ilustración **A** y fotografía **B** mostrando la incisión de la conjuntiva debajo de la placa tarsal. **C:** Plano sagital a través de la órbita y globo demostrando el nivel y plano de incisión. Se hace incisión en la conjuntiva y los retractores del párpado inferior con tijeras.

booksmedicos.org

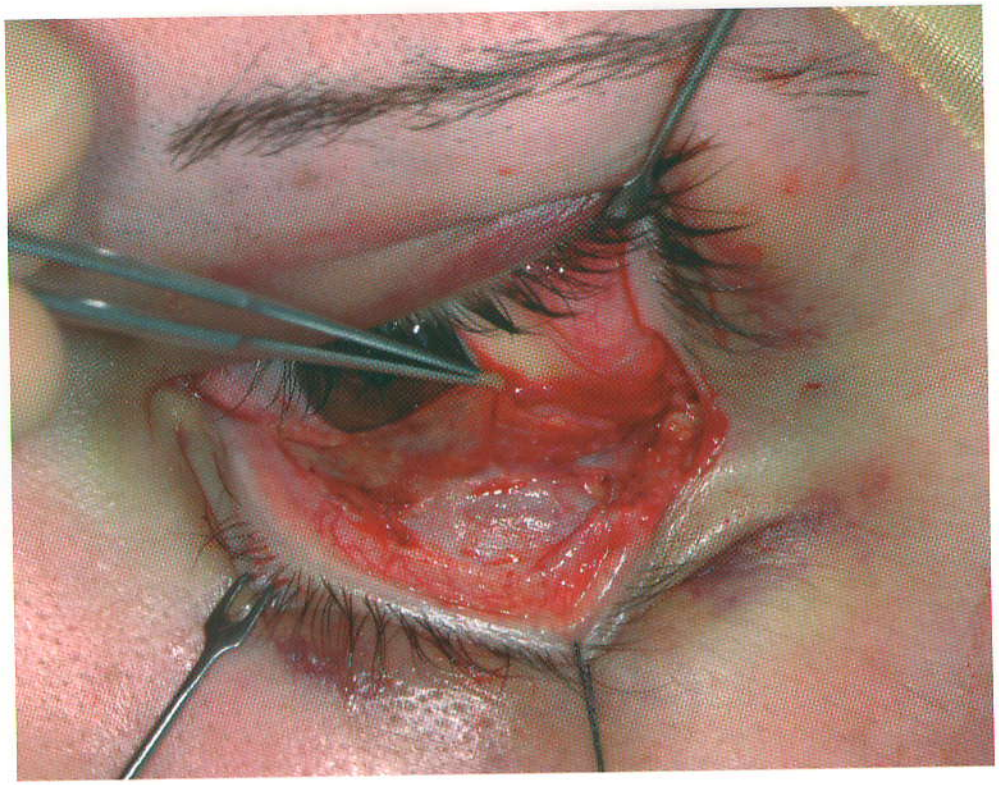

Figura 3.11 El borde cortado de la conjuntiva vestibular se libera disecando de tal manera que se pueda colocar una sutura de tracción.

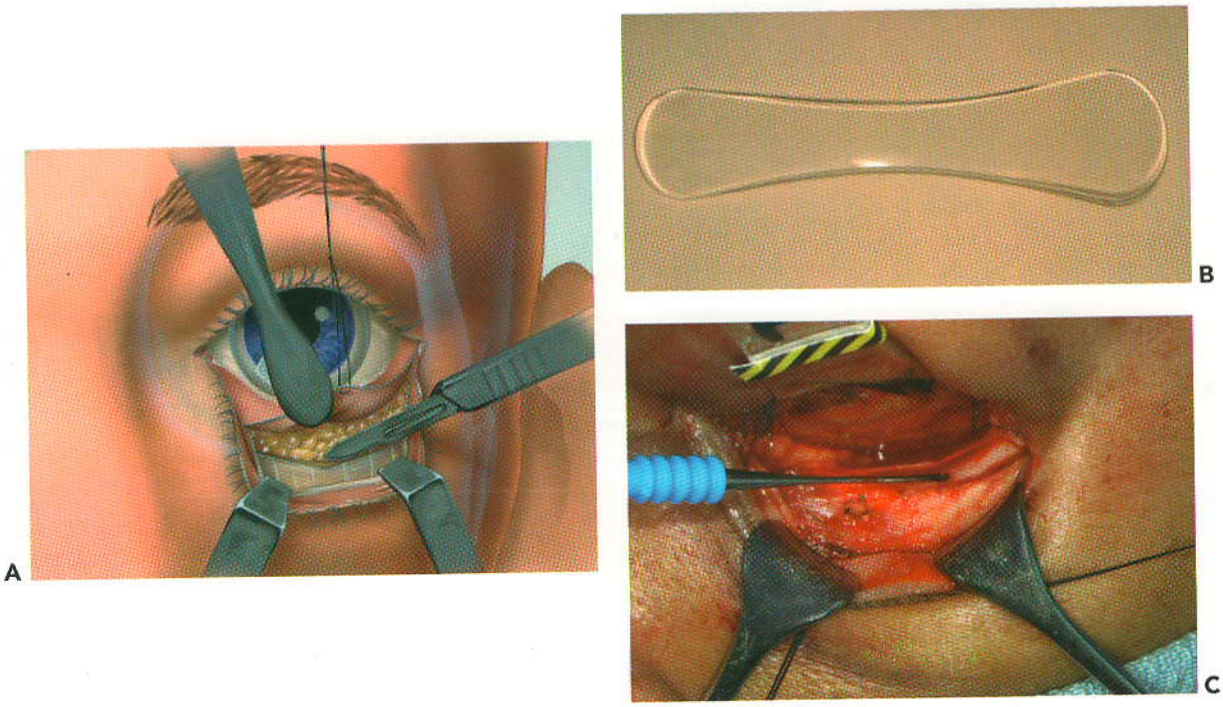

Figura 3.12 **A** Ilustración de incisión a través de la periórbita. Se colocan pequeños retractores de tal manera que el párpado inferior se retrae hasta el nivel de la superficie anterior del reborde infraorbitario. Se coloca un amplio retractor justo posterior al reborde infraorbitario, encerrando la grasa orbitaria. La Placa de Párpado de Jaeger (Jaeger Lid Plates-Anthony Products, Inc, Indianápolis, IN) es un retractor plástico claro **B** que trabaja bien para retraer el contenido orbitario porque es transparente. La incisión se hace a través del periostio justo posterior al reborde infraorbitario con el escalpelo o electrocauterio **C**.

booksmedicos.org

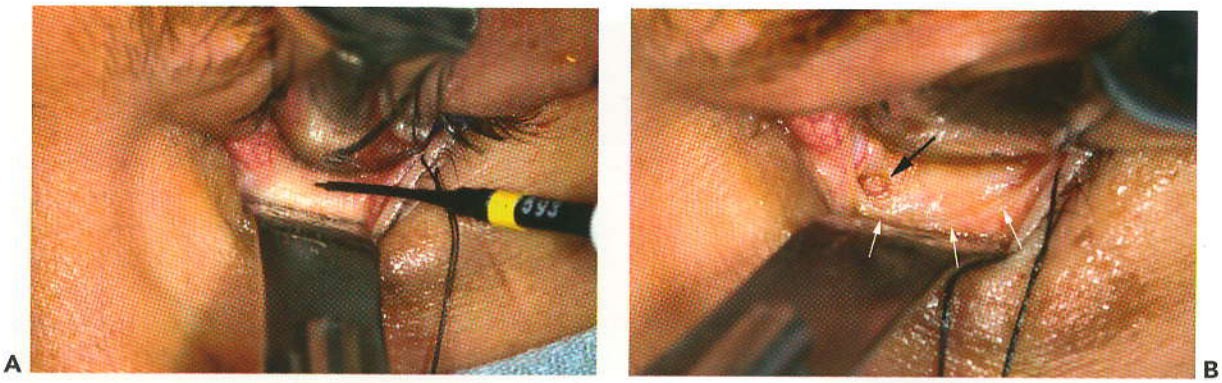

Figura 3.13 Fotografías mostrando otro método de hacer incisión de la conjuntiva. Con el párpado inferior retraído en la parte anterior, se usa un electrocauterio de punta fina para hacer la incisión de la conjuntiva **A**. (En este caso, no se realizó una cantotomía lateral). Luego de haber realizado la incisión en la conjuntiva **B** (flechas blancas), se usa el electrocauterio para hacer la incisión de los retractores del párpado inferior y periórbita (flecha negra).

Paso 6. Incisión perióstica

Después de retraer el contenido orbitario y evertir el párpado inferior, usando los retractores adecuados, se hace la incisión neta de la periórbita, evitando el saco lagrimal en la parte medial (Fig. 3.12). Durante el abordaje retroseptal, la incisión a través de la periórbita está inmediatamente posterior al borde de la órbita.

Un método alternativo de incisión de la conjuntiva, con retractores del párpado inferior y periórbita, se retrae el párpado inferior, parte anterior, se insertan retractores pequeños y se corta directo a través de estas estructuras con electrocauterio con aguja en la punta (ver Fig. 3.13).

Paso 7. Disección orbitaria subperióstica

Se usan elevadores periósticos para despegar el periostio del borde de la órbita, la superficie anterior de la maxila, el cigoma, y piso orbitario (véase Fig. 3.14). Se debería colocar lo más

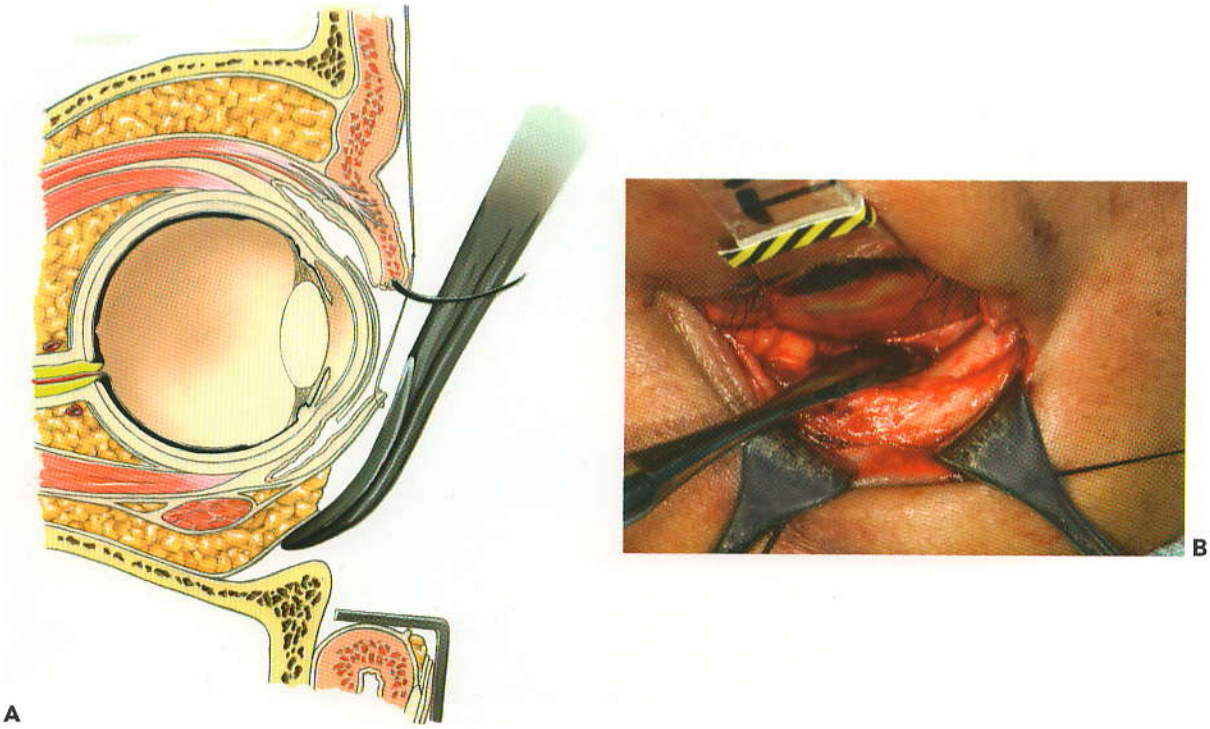

Figura 3.14 Disección subperióstica del piso orbitario. Observe la sutura de tracción colocada a través del borde cortado de la conjuntiva **A**, que ayuda en la retracción de la conjuntiva y mantiene el escudo corneal en el lugar. **B** Fotografía mostrando el uso del elevador perióstico para escindir el periostio del piso orbitario. Observe el retractor transparente usado para elevar los tejidos.

booksmedicos.org

pronto posible un retractor maleable ancho para proteger la órbita y confinar cualquier grasa periorbitaria herniada.

Paso 8. Cierre

La sutura perióstica no es obligatoria sino opcional, si así lo permite la exposición. Antes de cerrar la conjuntiva, se inserta pero no se fija una sutura de cantopexia inferior (véase Fig. 3.15). Retrasar el amarre de esta sutura permite abordaje abierto a la conjuntiva para su cierre. Si se hubiera cerrado primero la conjuntiva, las suturas podrían rasgar el tejido delicado durante la cantopexia inferior.

Se usa una sutura de poliglactina 4-0 u otra reabsorbible a largo plazo, para volver a fijar la porción lateral de la placa tarsal inferior a la porción superior residual del tendón cantal lateral o a los tejidos circundantes fijos. Esta sutura debería colocarse con seguridad en la ubicación anatómica adecuada, de tal manera que el área cantal lateral parezca simétrica al ojo contralateral y el párpado esté adyacente al globo ocular. Cuando el borde inferior del tendón cantal se corta al inicio del abordaje, sólo una cantidad mínima de tendón cantal permanece insertada en el tarso inferior. Por lo tanto, la sutura de anclaje cantopéxico se puede hacer a través del borde lateral del tarso sólo cuando el tendón no es adecuado para retener una sutura. Se puede facilitar la sutura a través del borde lateral del tarso inferior y/o la porción cortada del tendón cantal lateral levantando la piel de manera precisa con una hojilla, un poco por encima del canto o placa tarsal. Esto se realiza con facilidad usando un escalpelo no. 15 para hacer la incisión entre el tarso y la piel. En este lugar existe un plano de división y el tejido se separa sin dificultad. Se agarra el tarso con fórceps y se pasa una sutura ya sea a través del tendón

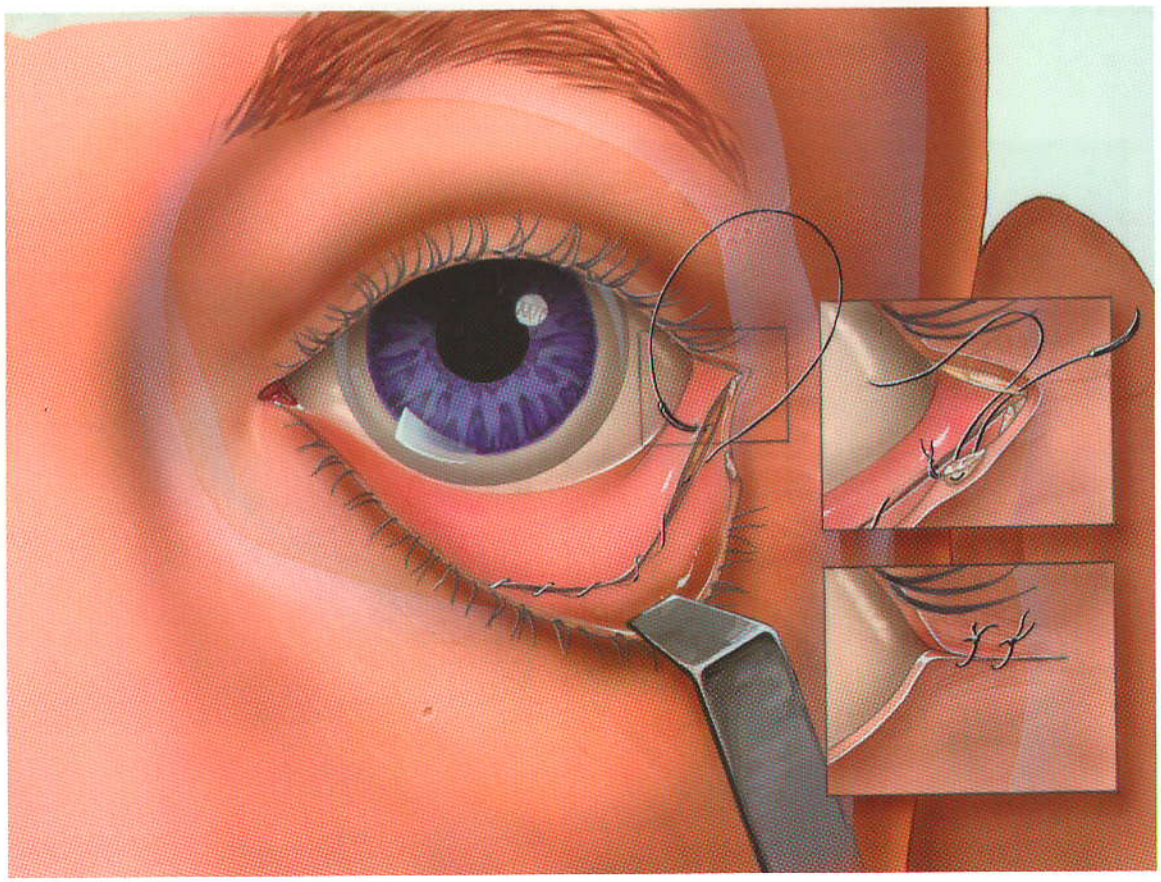

A

Figura 3.15 **A** Cierre de la incisión transconjuntival y cantopexia inferior. Se coloca sutura de cantopexia inferior (**recuadro superior**).

booksmedicos.org

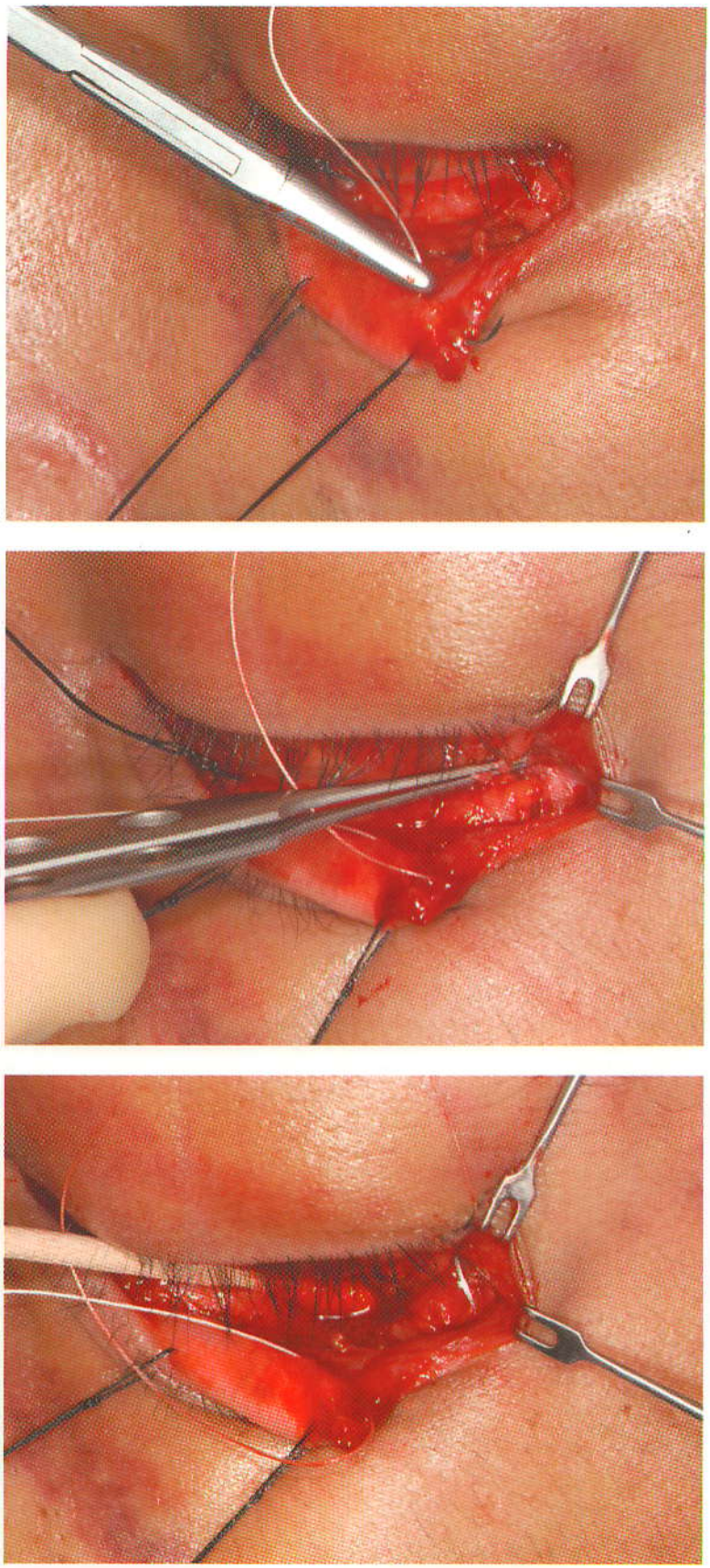

Figura 3.15 (*continuación*) **B** Se ha colocado una sutura a través del borde cortado de la placa tarsal del párpado inferior. **C** Se usan fórceps para identificar la porción superior del tendón cantal lateral. **D** Se coloca la sutura a través del tendón cantal superior.

booksmedicos.org

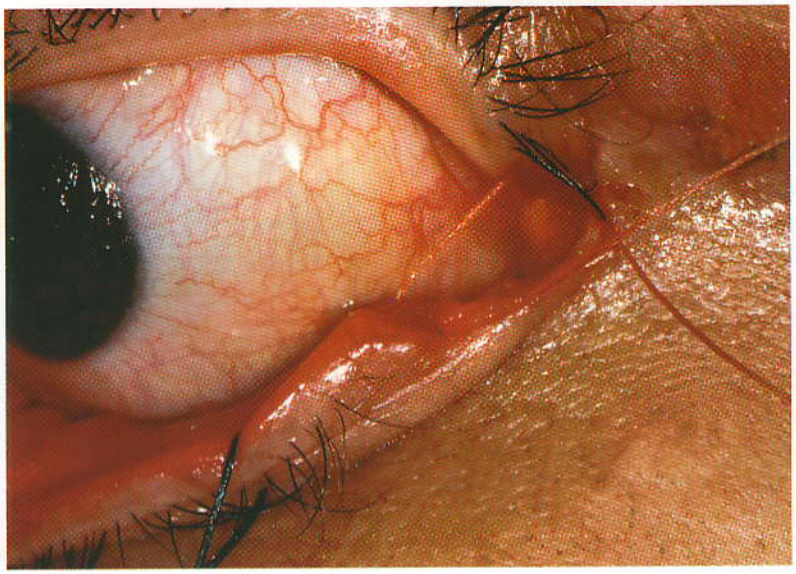

E

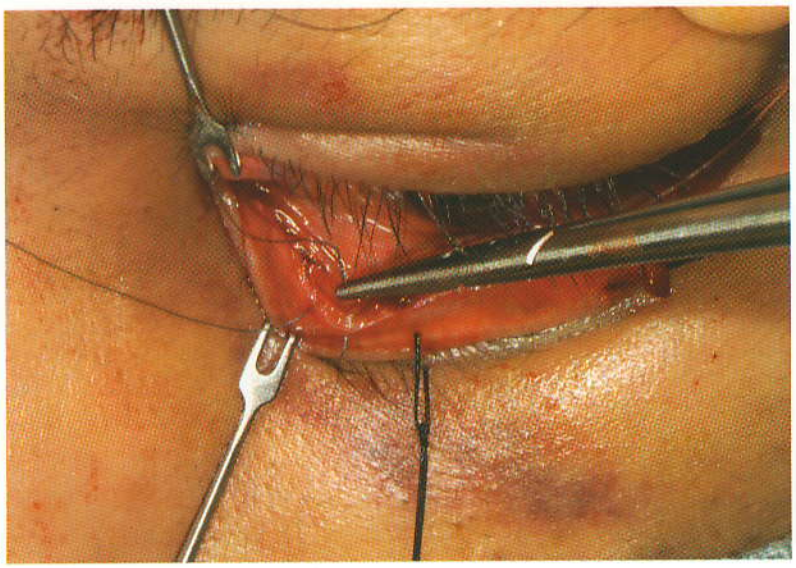

F

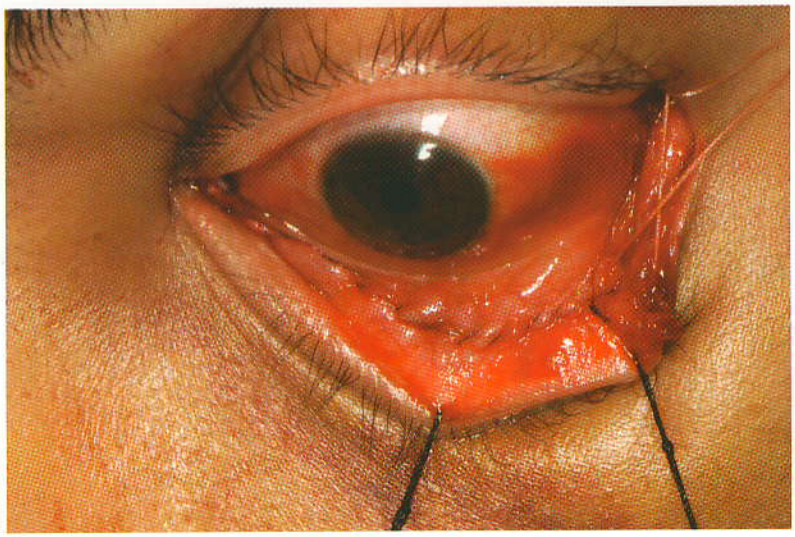

G

Figura 3.15 *(continuación)* **E** La sutura no se ata sino que se deja floja. **F** El cierre de la conjuntiva y retractores del párpado inferior. **G** Apariencia después del cierre de la conjuntiva y antes de atar la sutura de cantopexia inferior.

booksmedicos.org

H

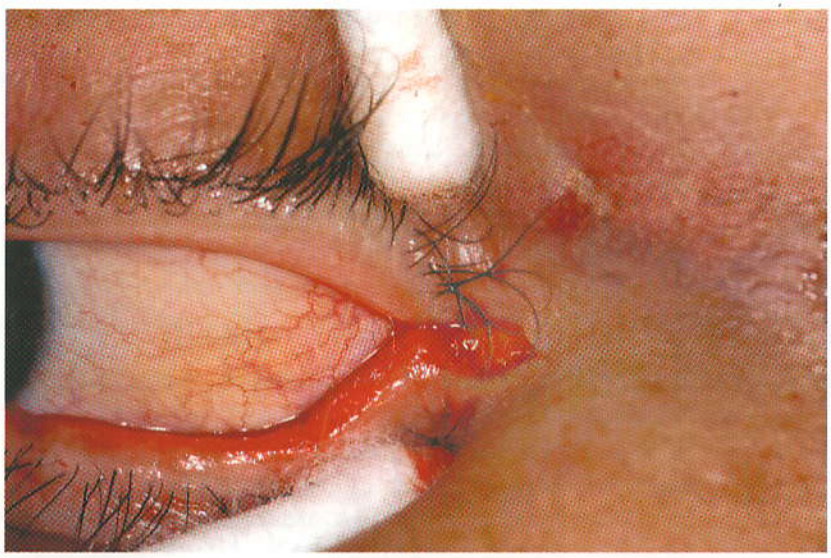

I

J

Figura 3.15 (*continuación*) **H** Apariencia después de la cantopexia ligada. Observe la apariencia normal hacia el aspecto lateral de la hendidura palpebral. **I** Separación de los tejidos con aplicadores de punta de algodón muestra la reaproximación del párpado inferior. **J** Piel suturada.

booksmedicos.org

cortado o del borde lateral del tarso de tal manera que se incluya una buena parte del tejido (Figs. 3.15 A y B). Después de haber asegurado una buena porción del tarso inferior con la sutura, se inserta la aguja de sutura a través del extremo superior del tendón cantal lateral y/o periostio del borde de la órbita lateral en el vértice de la hendidura palpebral.

La masa del tendón cantal lateral se inserta al tubérculo orbitario, 3 a 4 mm por detrás del borde orbitario. Después de la cantotomía, el extremo superior del tendón cantal todavía sigue insertado en el tubérculo orbitario. La sutura debería insertarse lo más profundo posible detrás del borde de la órbita para adaptar el párpado inferior al globo. Si la sutura no se coloca con propiedad, el párpado no contactará al globo en la parte lateral, y dará una apariencia poco natural. Por lo tanto, la aguja de sutura debería pasar por la parte mucho más posterior y superior de dicha área para asegurar que se incluya el extremo superior del tendón. Un método efectivo es primero identificar el extremo superior del tendón cantal colocando un pequeño fórceps dentado dentro de la incisión (Fig. 3.15 C). Luego, se pasa el fórceps a lo largo del lado medio del borde de la órbita lateral por unos milímetros hasta localizarse las fibras densas del extremo superior. Mientras se sostiene el tendón, se debería pasar la aguja de sutura a través del tendón (Fig. 3.15 D). Los dos extremos de la sutura deberían halarse para asegurar que la sutura esté hecha con firmeza, o esté fijada al tejido ligamentoso. Se debería dejar la sutura sin atar hasta que la conjuntiva haya sido cerrada (Fig. 3.15 E).

La conjuntiva se debería cerrar con una sutura 6-0 crómica corriente (Figs. 3.15 F y G). Los extremos de la sutura se pueden ocultar. No se debería intentar reaproximar los retractores del párpado inferior porque están en íntimo contacto con la conjuntiva y se reposicionarán de manera adecuada cuando se cierre aquella capa.

Luego, la sutura de cantopexia inferior se tensa y se ata, llevando el párpado inferior a su posición (Figs. 3.15 H e I).

Finalmente, se colocan las suturas subcutáneas y las suturas cutáneas 6-0 a lo largo de la cantotomía lateral horizontal (Fig. 3.15 J).

TÉCNICA ALTERNATIVA : ABORDAJE TRANSCONJUNTIVAL EXTENDIDO PARA EXPOSICIÓN DEL ÁREA FRONTOCIGOMÁTICA

El abordaje transconjuntival extendido proporciona abordaje a todo el borde de la órbita lateral hasta un punto de 10 a 12 mm por encima de la sutura frontocigomática. Sin embargo, para esta exposición adicional se requiere una incisión de cantotomía lateral más amplia y profunda. Además, se deben despegar las inserciones del extremo superior del tendón cantal lateral. El enfoque es útil cuando se requiere el abordaje de toda la órbita lateral, borde de la órbita lateral, piso orbitario y borde orbitario inferior.

La incisión para el abordaje transconjuntival extendido es idéntica a la descrita para el abordaje transconjuntival estándar, pero la incisión debe extenderse más hacia la parte lateral, 1 a 1.5 cm en una arruga natural. Si no hay pliegue cutáneo natural que se extienda a los lados desde la hendidura palpebral lateral, por lo general se puede hacer la extensión de manera directa en sentido lateral o discretamente superolateral.

La disección supraperióstica de todo el borde de la órbita lateral se realiza hasta llegar por encima de la sutura frontocigomática. La musculatura orbicular de los párpados y la porción superficial del tendón cantal lateral se retraen a medida que avanza la disección.

Después de la retracción, se hace incisión del periostio en la mitad del borde de la órbita lateral, desde el punto más alto obtenido con la disección supraperióstica. La incisión perióstica se extiende como la descrita para el abordaje estándar hasta el piso orbitario y reborde infraorbitario. La disección subperióstica debe despegar todos los tejidos desde el piso orbitario y la pared orbitaria lateral. Una disección subperióstica generosa que profundiza en la órbita lateral permite la retracción de estos tejidos para exponer la sutura frontocigomática (véase Fig. 3.16).

Este grado de exposición y disección exige el cierre meticuloso, con resuspensión anatómica de los tejidos y del canto lateral dentro de la órbita.

booksmedicos.org

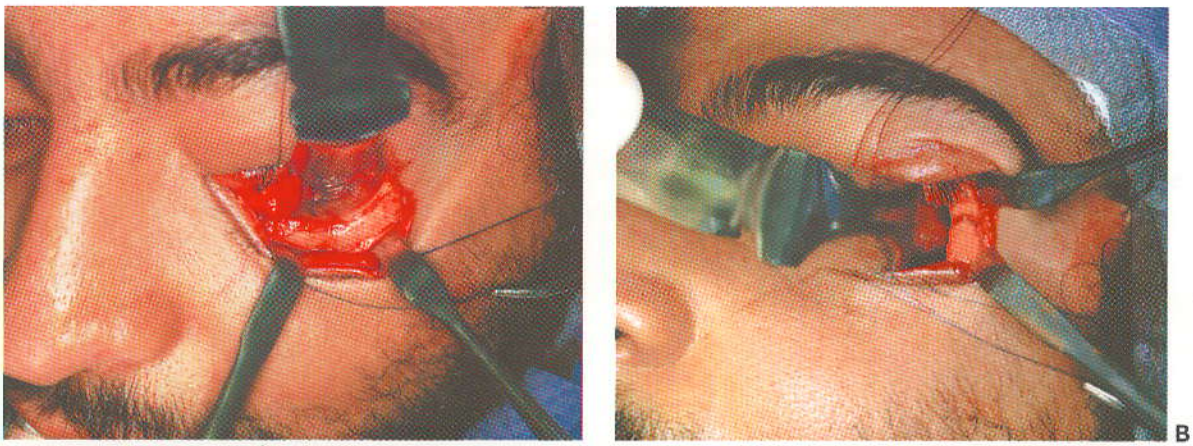

Figura 3.16 Fotografías de la exposición que se puede obtener del abordaje transconjuntival extendido. **A** Exposición del piso orbitario. **B** Exposición de la pared lateral de la órbita, así como de la sutura frontocigomática.

ABORDAJE TRANSCONJUNTIVAL DE LA ÓRBITA MEDIAL

La pared medial de la órbita se puede abordar a través de la conjuntiva del lado nasal del globo ocular. Este abordaje se le conoce como *abordaje transcaruncular* porque la carúncula es atravesada con la incisión inicial. Sin embargo, la incisión también puede hacerse hasta su lado temporal.

La ventaja del abordaje transconjuntival a la órbita medial es evitar una incisión cutánea local o un abordaje coronal para alcanzar esta área. El abordaje proporcionado por esta vía es satisfactorio para la mayoría de los procedimientos reconstructivos. Al extender la incisión transconjuntival a lo largo del suelo de la órbita, es posible la exposición completa de la pared medial, suelo medial y pared lateral de la órbita a través de una sola incisión.

ANATOMÍA QUIRÚRGICA

La anatomía de la porción medial de la órbita ubicada por debajo del abordaje transcaruncular es compleja, pero la mayor parte de ésta se puede eludir cuando se realiza la disección con propiedad. El tendón cantal medial es la parte crucial de la anatomía cantal medial. Tiene una porción lateral elástica que apoya los canaliculi lagrimales y luego se divide en los extremos anterior, superior y posterior, todos los cuales se fusionan con el saco lagrimal en su parte fibrosa. (véase Capítulo 2).

La porción preseptal del músculo orbicular de los párpados tiene una cabeza superficial y una cabeza profunda. La cabeza superficial se origina del extremo anterior del tendón cantal medial. La cabeza profunda se origina de la fascia del saco lagrimal. La porción pretarsal del músculo orbicular de los párpados envía fibras anteriores a la porción anterior del tendón cantal medial y fibras posteriores que se alinean con la pared posterior del saco lagrimal y que se insertan en la cresta lagrimal posterior (hueso lagrimal) (véase Fig. 3.17). Estas fibras posteriores forman una estructura conocida como *pars lagrimales o músculo de Horner* y aseguran adecuada yuxtaposición de la parte posterior del párpado con el globo ocular. La interrupción del músculo de Horner podría permitir al párpado medial caer fuera del globo en la parte anterior.

Entre los extremos anterior y posterior de los tendones cantales mediales se encuentra el saco lagrimal en el cual drenan las lágrimas de los canaliculi. Esta región se conoce como *fosa del saco lagrimal* y está limitada por las crestas óseas lagrimales anterior y posterior (Fig. 3.17). En la parte inferior, la fosa está contigüa al conducto nasolagrimal óseo. En la parte superior, el saco lagrimal se extiende un poco por encima del tendón cantal medial.

booksmedicos.org

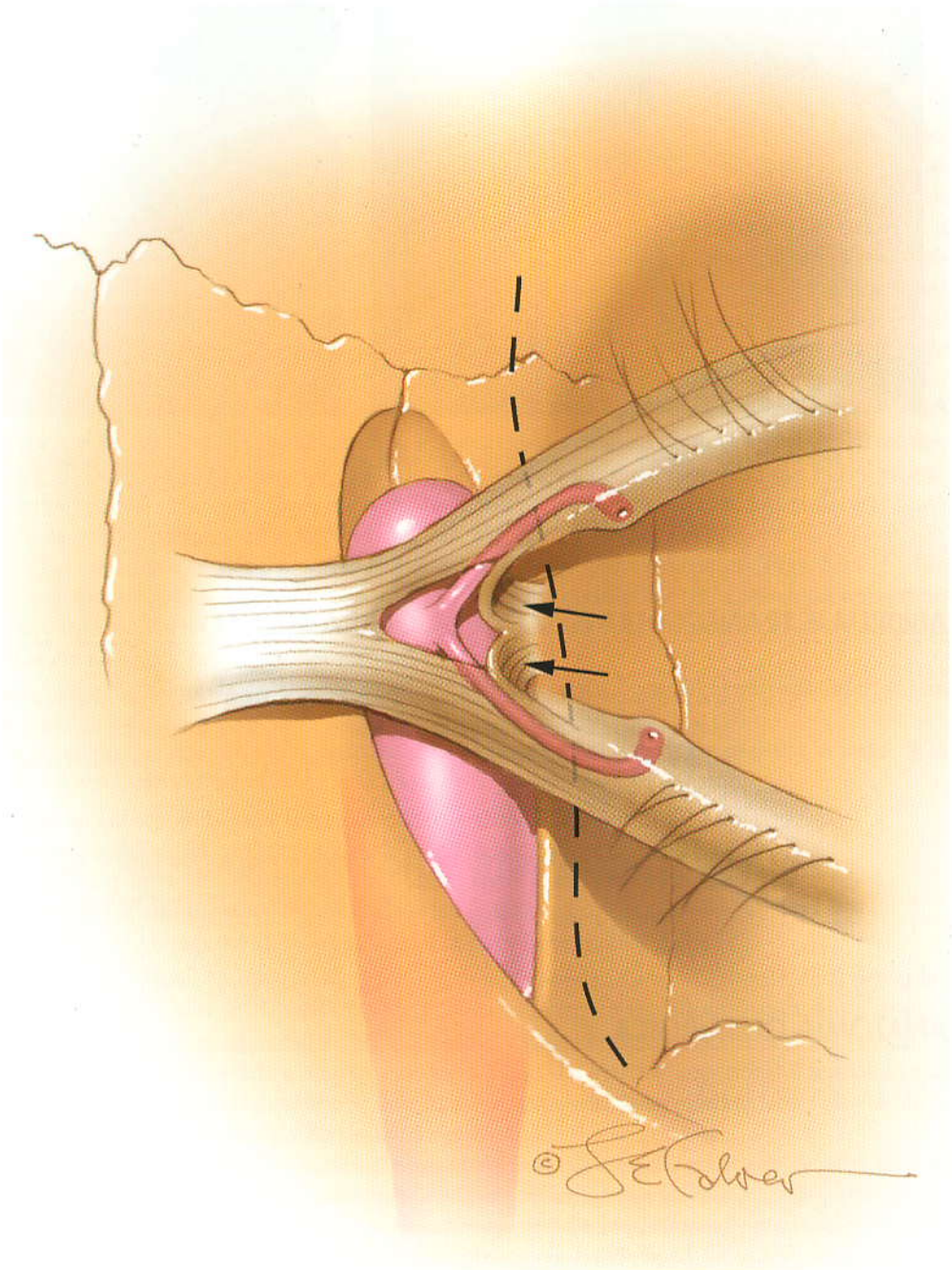

Figura 3.17 Ilustración que evidencia la relación de la incisión perióstica orbitaria (línea punteada), la osteología, los bordes de los párpados, el sistema de drenaje lagrimal, y músculo de Horner (flechas). La incisión a través del periostio está posterior a todas las estructuras mostradas.

La anatomía superficial es de especial importancia en el abordaje transcaruncular de la órbita medial (véase Fig. 3.18). La plica semilunar (pliegue semilunar) es un pliegue de la conjuntiva medial en forma de medialuna, muy vascularizado y estrecho. Su borde lateral está libre y está separado de la conjuntiva bulbar. La carúncula es un soporte de tejido sebáceo queratinizado, carnoso, pequeño, insertado del lado inferomedial de la plica semilunar. En su porción medial se encuentra el canalículo común.

En la profundidad de la carúncula existe una condensación de la fascia. Se continúa con el ligamento cantal medial, y sirve como inserción anterior para varias estructuras, incluyendo el músculo de Horner, el septum orbitario medial, el músculo capsulopalpebral medial y la

booksmedicos.org

cápsula anterior de Tenon. El músculo de Horner y el septum orbitario medial se insertan en la periórbita inmediatamente posterior a la cresta lagrimal posterior. El plano anatómico en el cual estas extensiones faciales se encuentran, es una región potencial para la disección quirúrgica que evita en la parte posterior y lateral al músculo recto medial y al sistema de drenaje lagrimal en la parte anterior y medial. Una incisión hecha a través de la carúncula y de dicha condensación pasa a lo largo de un plano natural en sentido posterior al músculo de Horner, el cual amortigüa este plano seguro y poco sangrante del saco lagrimal.

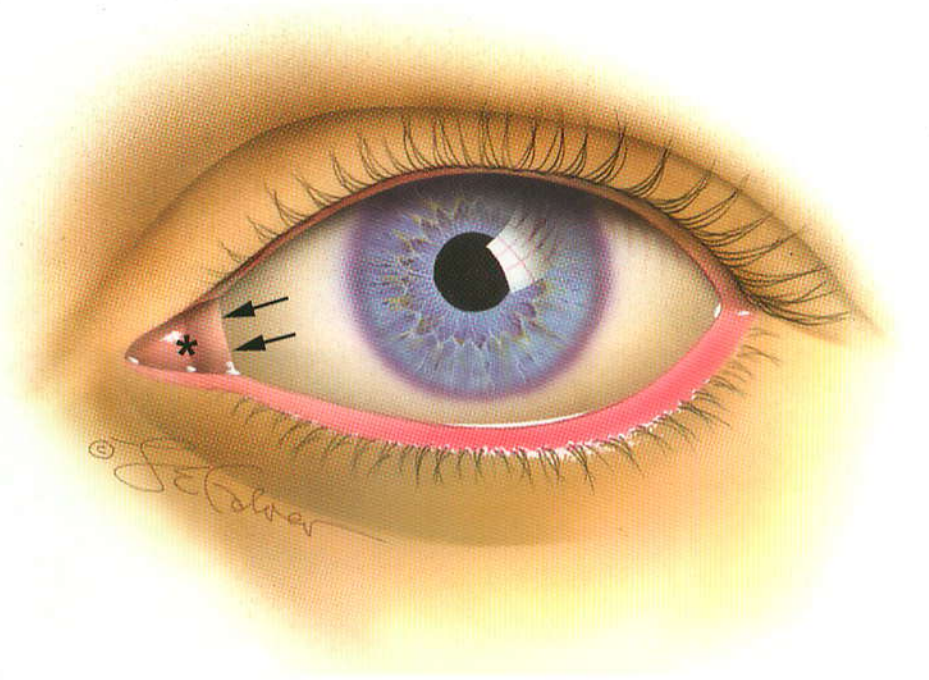

A

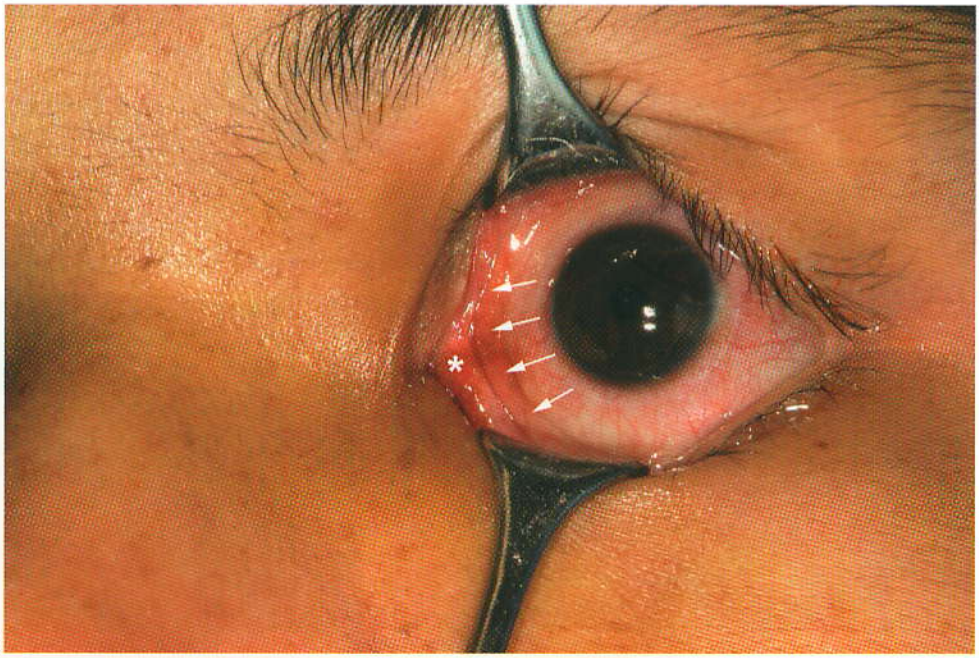

B

Figura 3.18 Ilustración **A** y fotografía **B** referente a la topografía de la superficie del ojo. El "*" es la ubicación de la carúncula. Las flechas indican la posición del pliegue semilunar (continúa).

booksmedicos.org

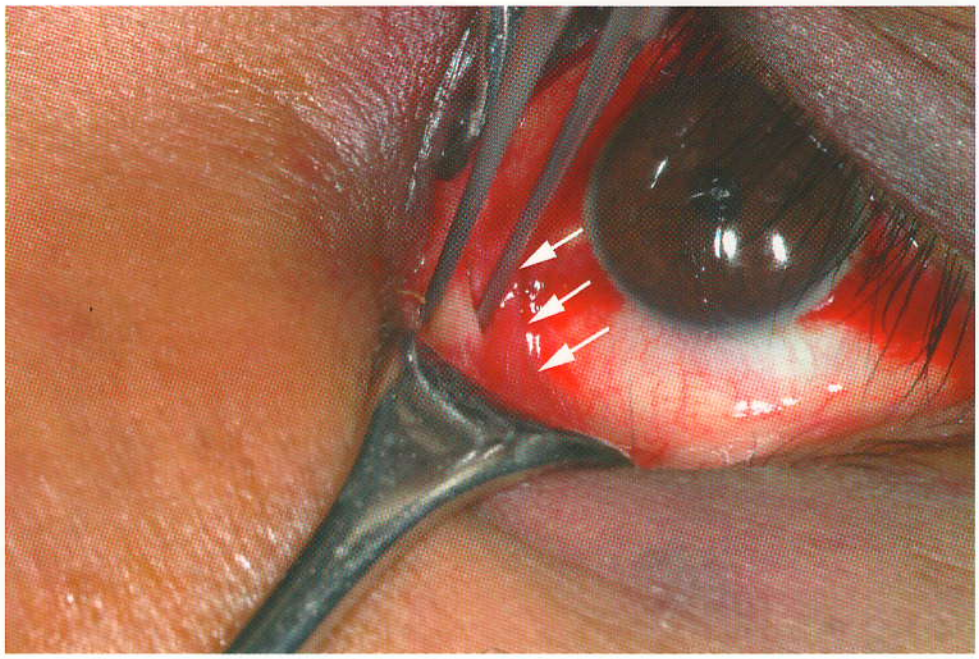

C

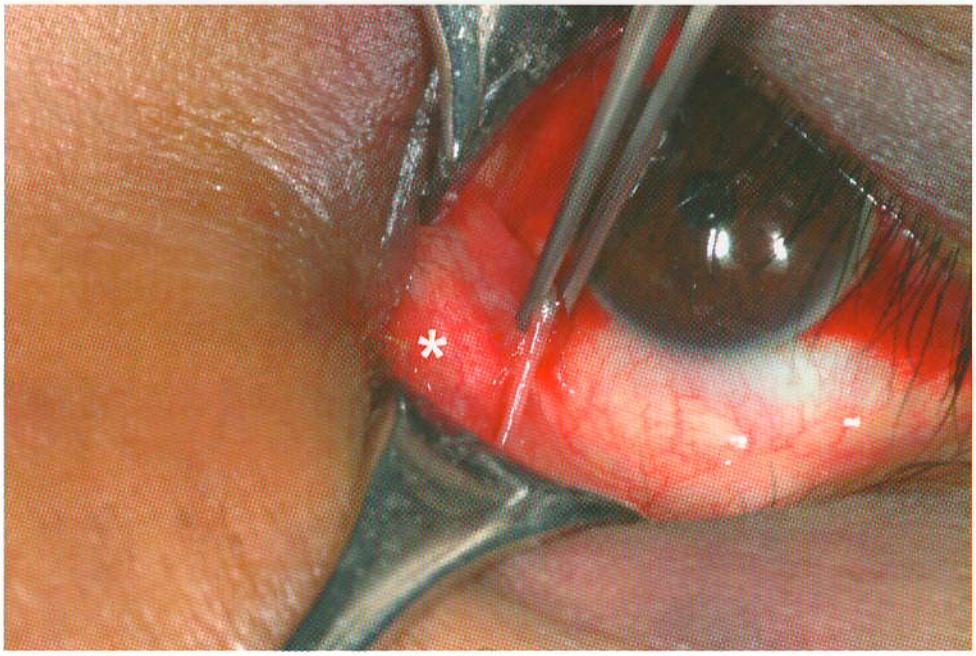

D

Figura 3.18 (*continuación*) **C** Fórceps sujetando la carúncula. **D** Fórceps levantando el pliegue semilunar. La "*" es la ubicación de la carúncula.

TÉCNICA

Paso 1. Vasoconstricción

La órbita medial se infiltra con un vasoconstrictor para facilitar la hemostasia. El agente se introduce en la órbita medial a través de la conjuntiva o a través de la piel hacia el lado nasal de los párpados. La conjuntiva en el área de la carúncula y el pliegue semilunar se pueden infiltrar pero al hacerlo se pueden deformar estas estructuras y dificultar la ubicación de la incisión. Si uno decide infiltrar la conjuntiva, se debería esperar 7 a 10 minutos para permitir que la solución difunda a la periferia.

booksmedicos.org

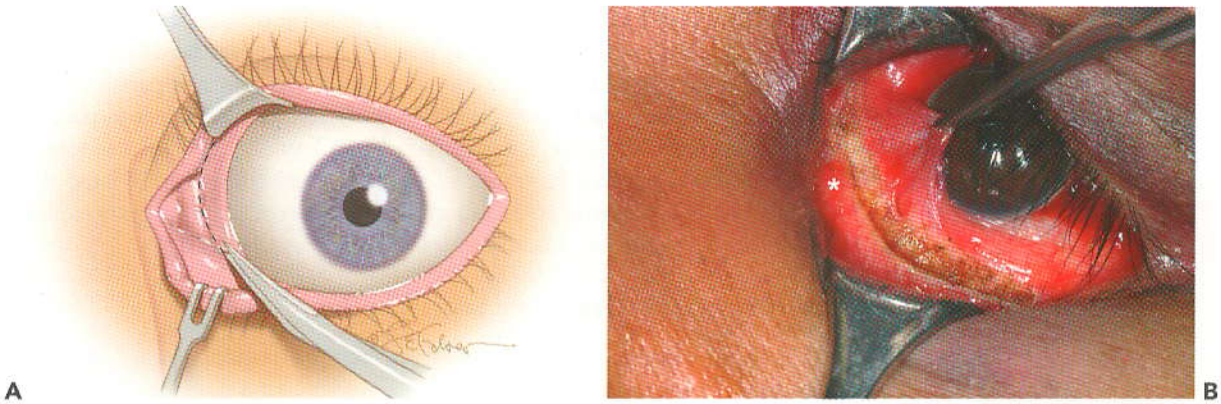

Figura 3.19 Incisión a través de la conjuntiva medial. **A** Ilustración sobre el uso de tijeras para hacer la incisión. Observe la posición de la carúncula y los pliegues semilunares en relación con la incisión, que está justo lateral a la carúncula. **B** Fotografía mostrando la incisión que se hizo con electrocauterio con aguja. Los fórceps agarran y retraen el pliegue semilunar. EL "*" es la posición de la carúncula.

Paso 2. Incisión trasnconjuntival

Los párpados superior e inferior se retraen con suturas de tracción, retractores de venas o retractores de Desmarres, teniendo cuidado de evitar dañar el punto lagrimal y los canalículos. La parte lateral del globo ocular se retrae con la utilización de un retractor maleable de párpado de Jaeger en el fórnix medial. Esto aumenta la distancia entre la superficie posterior de los párpados y el globo lo que facilita la incisión. En la parte posterior, se ejerce una suave presión sobre el globo con este retractor para proteger el globo de una incisión inadvertida, aplanando la carúncula, aumentando la visibilidad del área de la incisión y obliga a la grasa orbitaria extraconal dirigirse hacia atrás.

Es importante evitar el pliegue semilunar, el cual está lateral a la carúncula. Se hace una incisión vertical 12 a 15 mm a través de la conjuntiva y el tercio lateral de la carúncula usando tijeras de Westcott o Stevens (véase Fig. 3.19). Si no, la incisión puede hacerse justo en su lado temporal. La incisión puede hacerse más arriba a través de la conjuntiva al nivel de la aponeurosis palpebral del elevador.

Paso 3. Disección subconjuntival

La capa fibrosa condensada en lo profundo de la carúncula se diseca en una dirección posteromedial, apuntando a la parte posterior de la cresta lagrimal posterior. El músculo de Horner proporciona un plano natural para disección dirigida hacia abajo hasta la cresta lagrimal posterior, donde se inserta. Se usan las puntas de las tijeras curvas de Stevens (véase Fig. 3.20) o un elevador de Freer para reconocer la cresta lagrimal posterior. Las puntas del instrumento

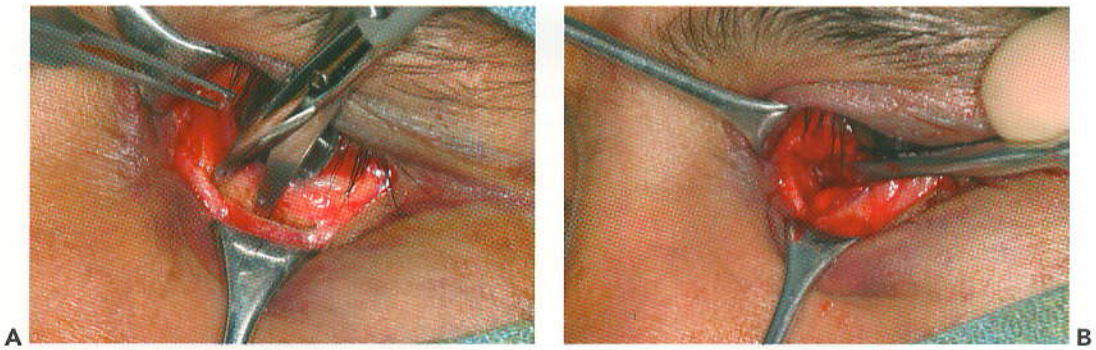

Figura 3.20 Disección profunda hasta la conjuntiva. **A** Fotografía sobre el uso de tijeras para extender la incisión conjuntival hacia la pared orbitaria medial. Se pueden usar las puntas de las tijeras o un elevador de Freer **B** para palpar la cresta lagrimal posterior para asegurar que la disección sea posterior a ella y al músculo de Horner.

booksmedicos.org

se pueden rodar en la parte anteroposterior para ayudar a identificar la cresta lagrimal posterior. La disección debería realizarse sobre el lado posterior de la cresta lagrimal posterior. Se sostiene con firmeza un retractor maleable o elevador perióstico contra la pared orbitaria medial inmediatamente por detrás de la cresta lagrimal posterior. Esto establece el plano de disección, que luego se realiza con tijeras. Las tijeras se abren con suavidad para exponer la periórbita posterior a la cresta lagrimal posterior. El plano de disección pasa a lo largo de la porción posterior del músculo de Horner. Después que se han abierto las tijeras para exponer la órbita medial, se inserta un retractor maleable antes de retirar las tijeras.

Paso 4. Incisión perióstica y exposición

Se hace una incisión en la periórbita a lo largo de la cresta lagrimal posterior en una dirección superior a inferior con escalpelo o aguja de cauterio o con un movimiento de extensión de tijeras puntiagudas, afiladas (véase Fig. 3.21). Esta incisión debería estar posterior a la inserción del músculo de Horner sobre la cresta lagrimal posterior. La disección subperióstica de la pared medial comienza con un elevador perióstico. La periórbita se eleva en la parte superior e inferior para obtener una amplia abertura anterior. La pared medial de la órbita se expone desde el suelo hasta el techo (véase Fig. 3.22). Las arterias etmoidal anterior y posterior se identifican con facilidad, se cauterizan y se cortan. Se coloca un retractor maleable en la profundidad y a lo largo de la pared medial y, al retraerse, se expone la pared medial.

Paso 5. Cierre

El cierre de la periórbita no es esencial y es bastante difícil de realizar. Es prudente reparar la conjuntiva y la carúncula con una sutura catgut 6-0 para ayudar a prevenir simbléfaron, granuloma piogénico y prolapso de grasa orbitaria.

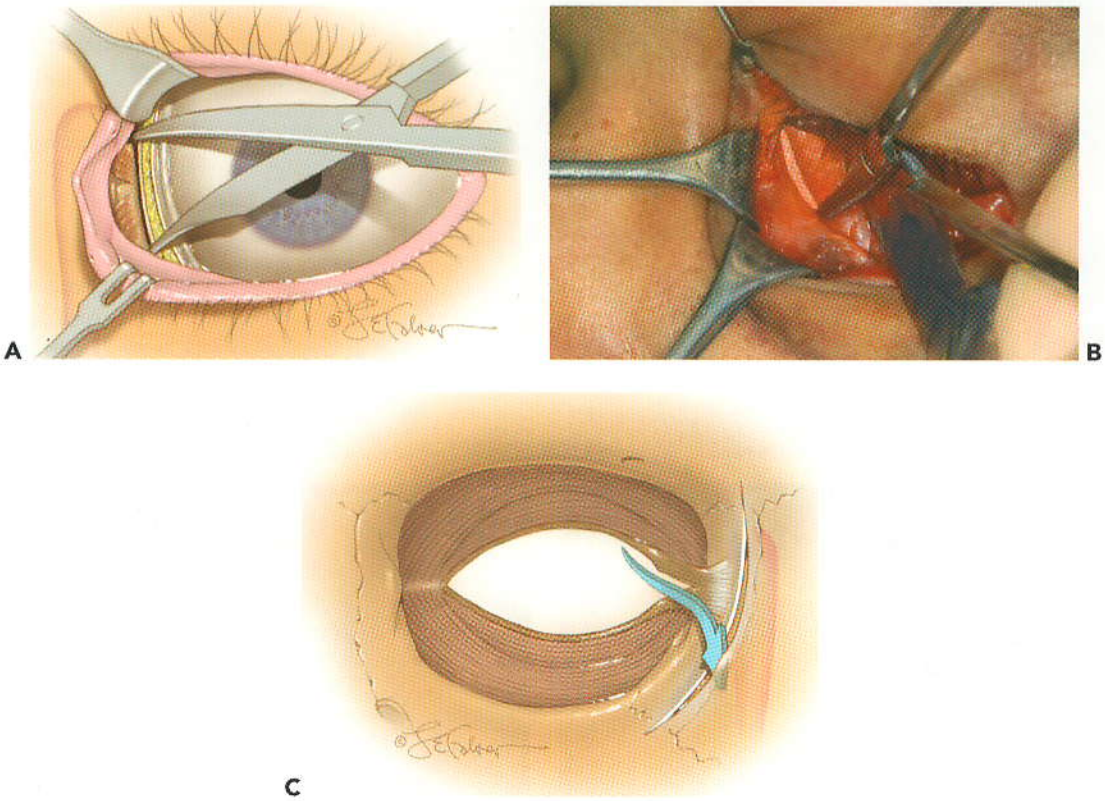

Figura 3.21 Incisión perióstica. Ilustración **A** y fotografía **B** mostrando el uso de tijeras para abrir el periostio a lo largo de la pared orbitaria medial. **C** Ilustración desde el interior de la orbita izquierda vuelta hacia la parte externa, mostrando la senda de disección. Observe que la incisión perióstico se hace posterior al músculo de Horner.

booksmedicos.org

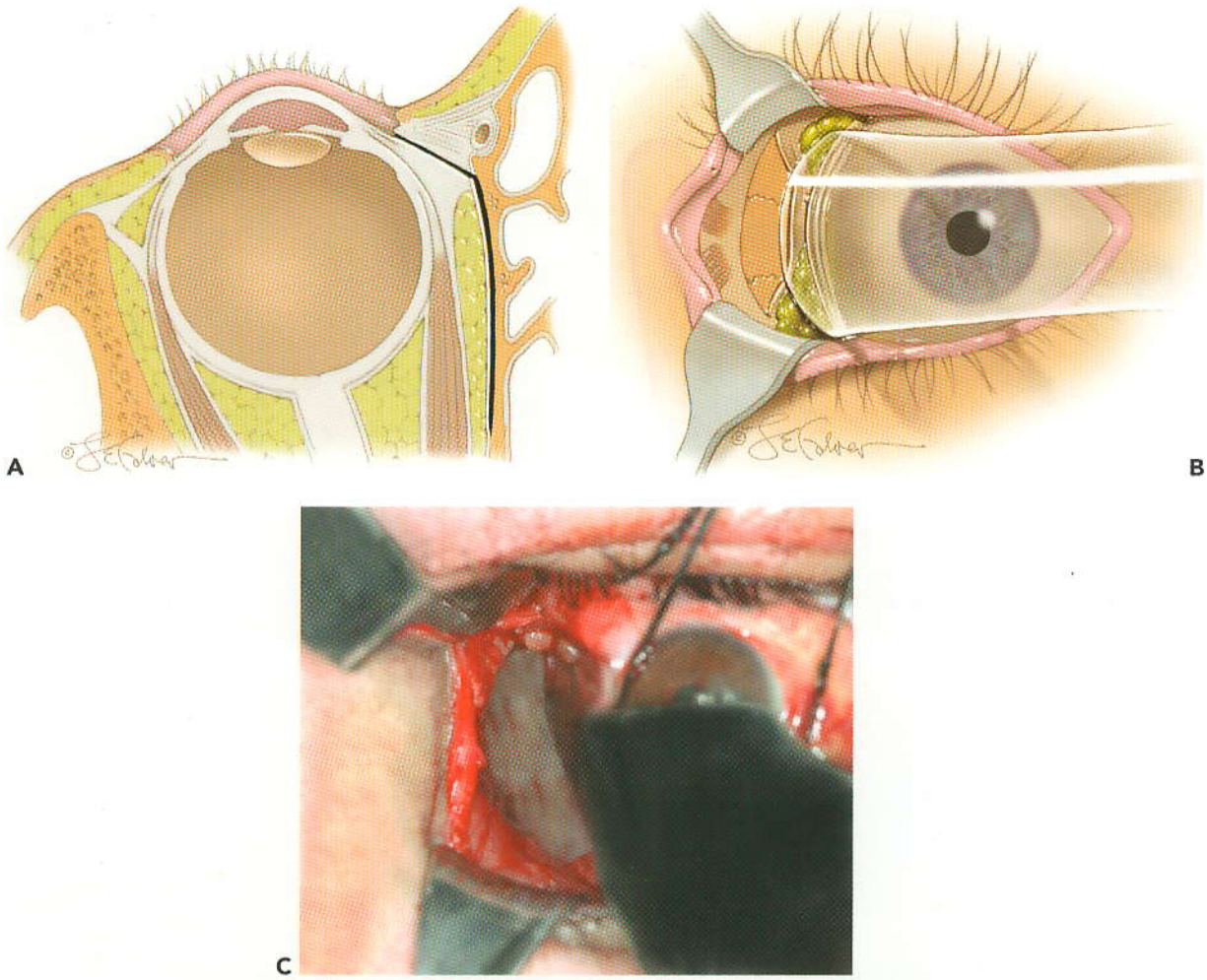

Figura 3.22 Exposición de la pared medial de la órbita. **A** Ilustración correspondiente a la senda de disección a lo largo de la pared orbitaria medial. Ilustración **B** y fotografía **C** mostrando la pared medial expuesta.

ABORDAJES TRANSCONJUNTIVALES COMBINADOS

El abordaje transcaruncular se puede utilizar sólo para la cirugía de la pared orbitaria medial o combinado con un abordaje transconjuntival retroseptal del piso orbitario (con o sin una cantotomía lateral; véase texto anterior). Al hacerlo, se puede exponer toda la pared medial, suelo medial y pared lateral de la órbita.

Cuando se combina con el abordaje transconjuntival del piso de la órbita, primero se hace la cantotomía lateral y cantólisis inferior (véase texto anterior). El párpado inferior se retrae en la parte anterior e inferior para proporcionar mejor abordaje a las superficies conjuntivales mediales (véase Fig. 3.23A). Luego, se usan las tijeras primero para disecar por debajo (Fig. 3.23 B) y luego para hacer la incisión de la conjuntiva lateral a la carúncula (Fig. 3.23 C). La incisión se continúa en la parte superior hasta el nivel de la aponeurosis del elevador (Fig. 3.23 D).

booksmedicos.org

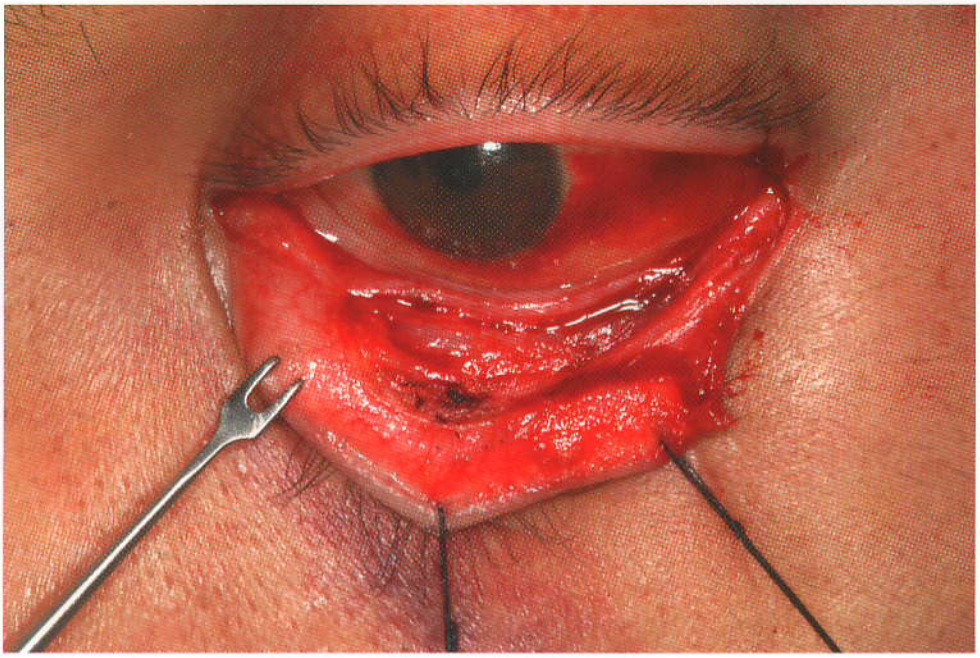

A

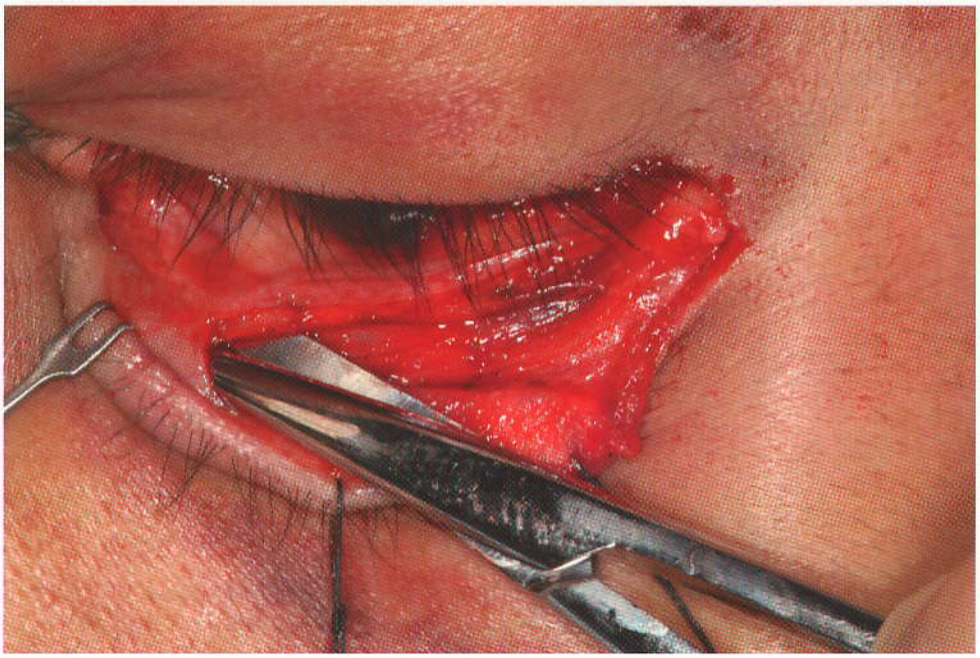

B

Figura 3.23 Fotografías del abordaje transconjuntival medial combinado con un abordaje transconjuntival estándar del piso orbitario. **A** Se ha realizado una cantotomía lateral, cantolisis inferior e incisión a través de la conjuntiva . Observe que el párpado inferior se puede retraer en la parte anterior hasta proporcionar acceso al aspecto medial del fórnix. **B** Debilitamiento de la conjuntiva medial hasta el globo.

booksmedicos.org

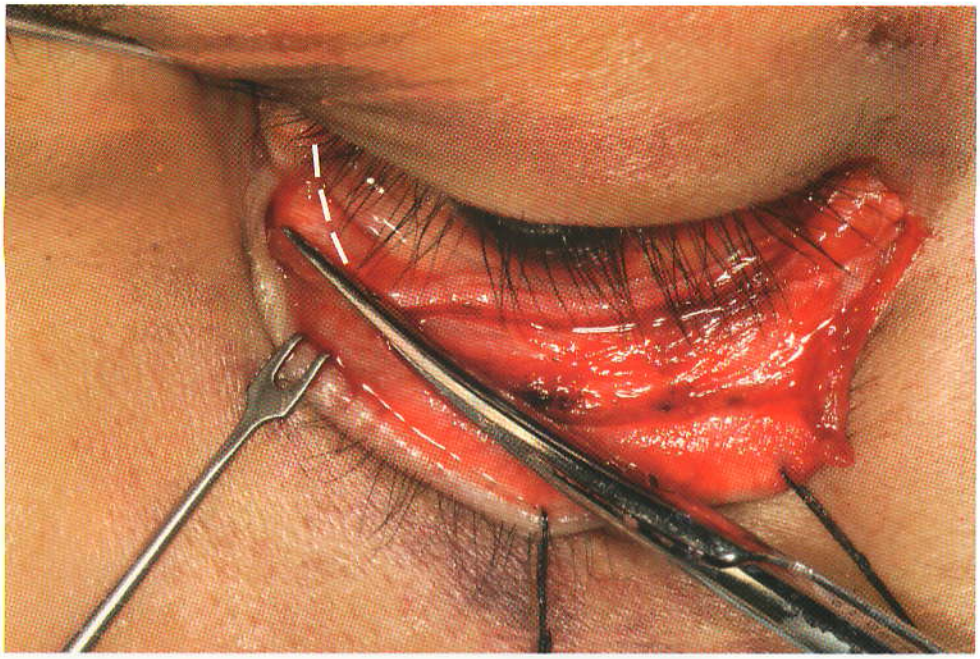

C

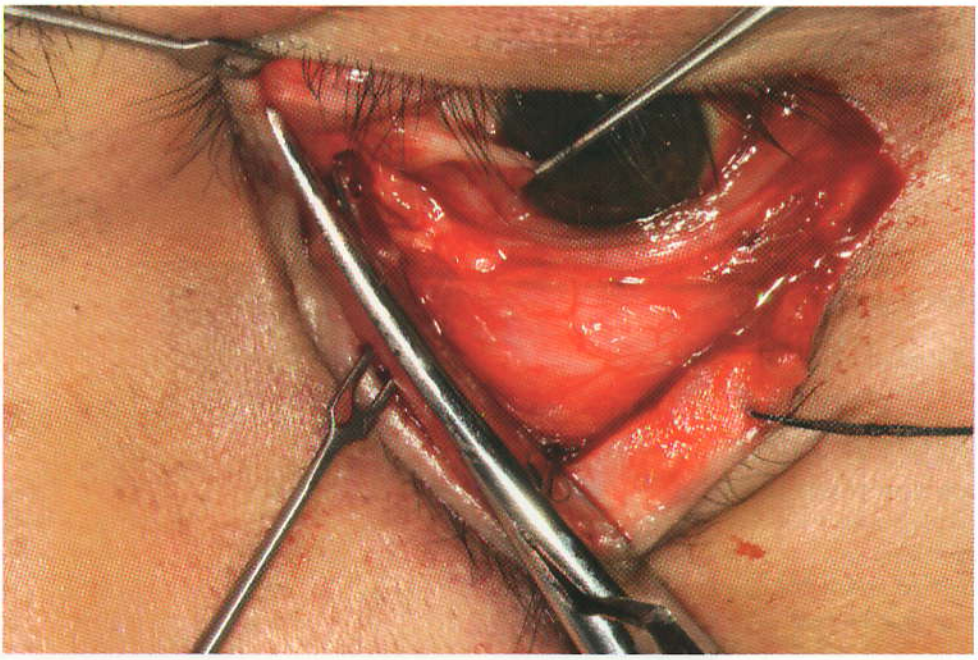

D

Figura 3.23 *(continuación)* **C** Se hace incisión de la conjuntiva justo lateral a la carúncula con tijeras. **D** Extensión de la incisión conjuntival en la parte superior a lo largo del aspecto medial de la órbita.

booksmedicos.org

Durante la disección, se encuentra el músculo oblicuo inferior (véase Fig. 3.24 A). Este músculo puede despegarse desde su origen o cortarse desde su inserción ósea (Fig. 3.24 B). Si se le hace una incisión, dejando una pequeña cantidad de músculo todavía insertada al hueso, se puede colocar una sola sutura durante el cierre para reaproximar el músculo cortado. Si se despega desde su origen, no es necesario reposicionarlo. Entonces se puede continuar la incisión y disección en la parte superomedial como se describió antes en este capítulo.

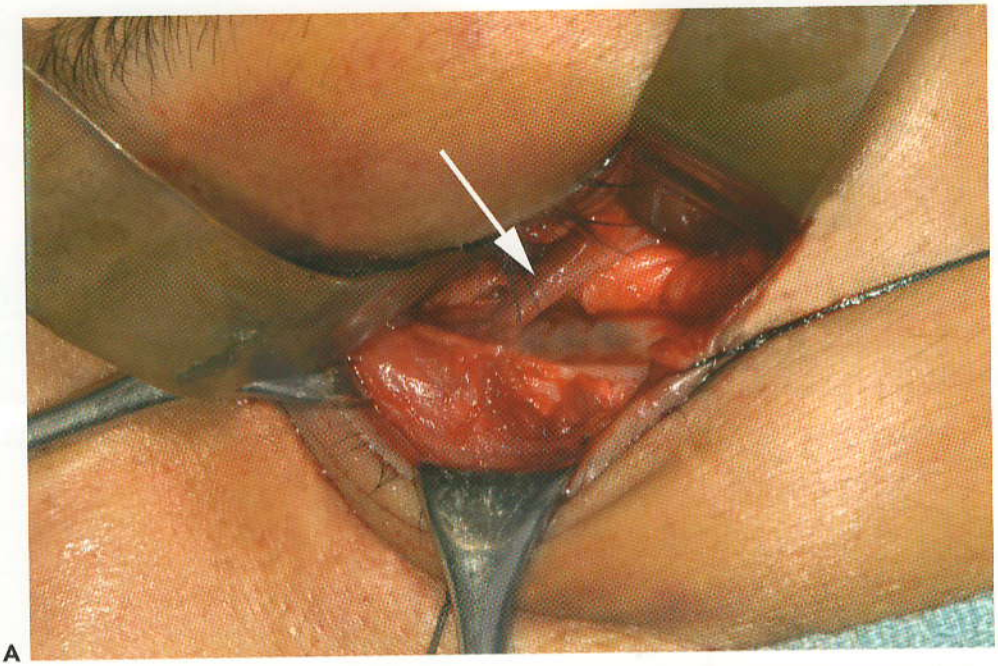

A

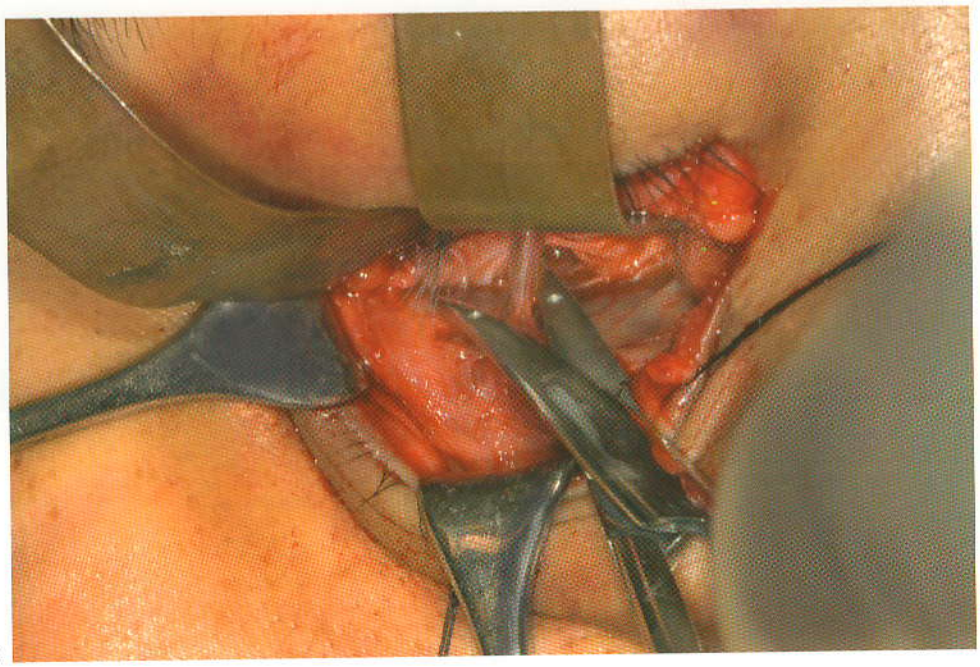

B

Figura 3.24 Fotografías del músculo oblicuo inferior (**A**, flecha). Se muestran las tijeras haciendo incisión de este músculo **B**.

booksmedicos.org

Abordaje supraorbitario de la ceja

4

ANATOMÍA QUIRÚRGICA

La incisión "en la ceja" ofrece un abordaje simple y fácil de camuflar del borde supraorbitario lateral, la línea de sutura frontocigomática y a veces de la región inmediatamente por debajo de ella. En este abordaje no están implicadas importantes estructuras neurovasculares. Si la incisión se ha de continuar a lo largo de la órbita lateral para mayor exposición inferior, la incisión cruza las líneas de tensión de la piel relajada o las patas de gallo en sentido perpendicular; por lo tanto, se debería evitar esta opción. Además, la remoción estética de la ceja limita esta incisión para las mujeres. Por estas razones, el abordaje supraorbitario de la ceja no se recomienda, excepto posiblemente para los hombres cuyas líneas de fractura se encuentran sobre el borde de la órbita lateral. Las principales desventajas de este abordaje son que proporciona un abordaje en extremo limitado y una cicatriz que es visible dentro de la ceja, o si se extiende en la parte inferior, visible debajo de ella.

Una incisión popular, antes utilizada para lograr abordaje del reborde orbitario superolateral, es la incisión de la ceja. Aparte de la ventaja de que este abordaje no compromete ninguna estructura neurovascular importante, proporciona un abordaje simple y rápido al área frontocigomática. Si la incisión se hace casi por completo dentro de los confines de la ceja, la cicatriz por lo general es imperceptible. Sin embargo, a veces, hay cierta pérdida de pelo, que hace a la cicatriz visible. Por desgracia, este abordaje es indeseable en personas cuyas cejas no se extienden hacia la parte lateral e inferior a lo largo del borde de la órbita. Las incisiones hechas a lo largo del borde de la órbita lateral, por fuera de la ceja, son muy notorias en tales personas, para quienes se puede indicar otro tipo de incisión. La principal desventaja de esta vía es su abordaje muy limitado.

TÉCNICA

Paso 1. Vasoconstricción

Se inyecta el anestésico local junto con un vasoconstrictor en los tejidos subcutáneos sobre el borde orbitario lateral para ayudar en la hemostasis

Paso 2. Incisión cutánea

La ceja no se afeita. La piel se presiona sobre el borde orbitario usando dos dedos, y se hace una incisión de 2 cm o más larga, deteniéndose el límite inferior de la incisión al final de la ceja. La incisión se hace paralela al pelo de la ceja para evitar cortar los tallos pilosos. La incisión se extiende en profundidad hasta el periostio (véase Fig. 4.1). La piel se mueve libremente en este plano.

booksmedicos.org

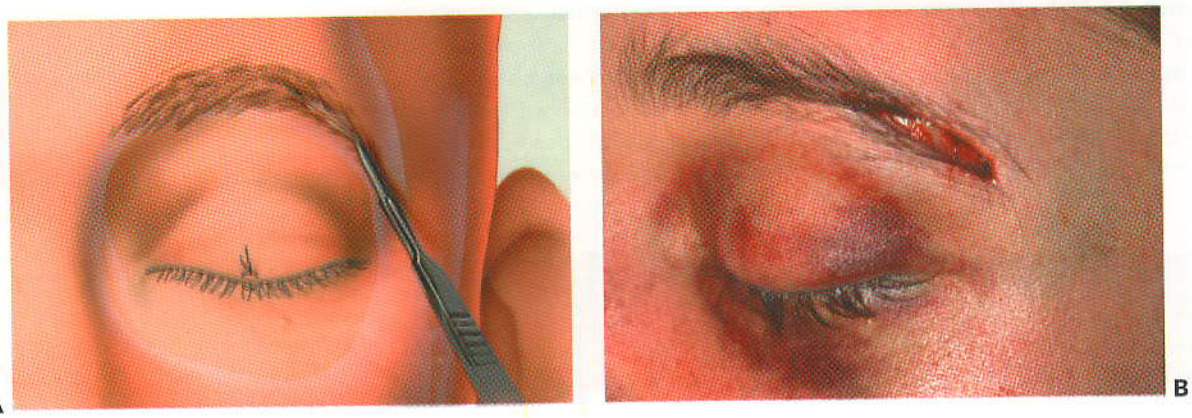

Figura 4.1 Ilustración de la incisión dentro de los confines del pelo de la ceja **A**. La incisión se hace a través de la piel y tejidos subcutáneos hasta el nivel del periostio de una sola vez. Observe que toda la incisión está dentro de los confines del pelo de la ceja **B**.

Se puede mejorar el abordaje extendiendo la incisión más hacia la parte anterior dentro de los confines de la ceja hasta el nervio supraorbitario. Se debería evitar extender la incisión en la parte inferior a lo largo del borde orbitario, porque la incisión cruzaría las líneas de tensión de la piel relajada, haciendo la cicatriz muy visible. Cuando se indica, la extensión de la incisión en la parte inferior puede emplear un leve giro "sólo piel" de 90 grados en las arrugas de las patas de gallo en la parte lateral. Las extensiones altas deben evitar la rama frontal del nervio facial y las extensiones bajas deberían estar por lo menos 6 mm sobre el nivel del canto lateral.

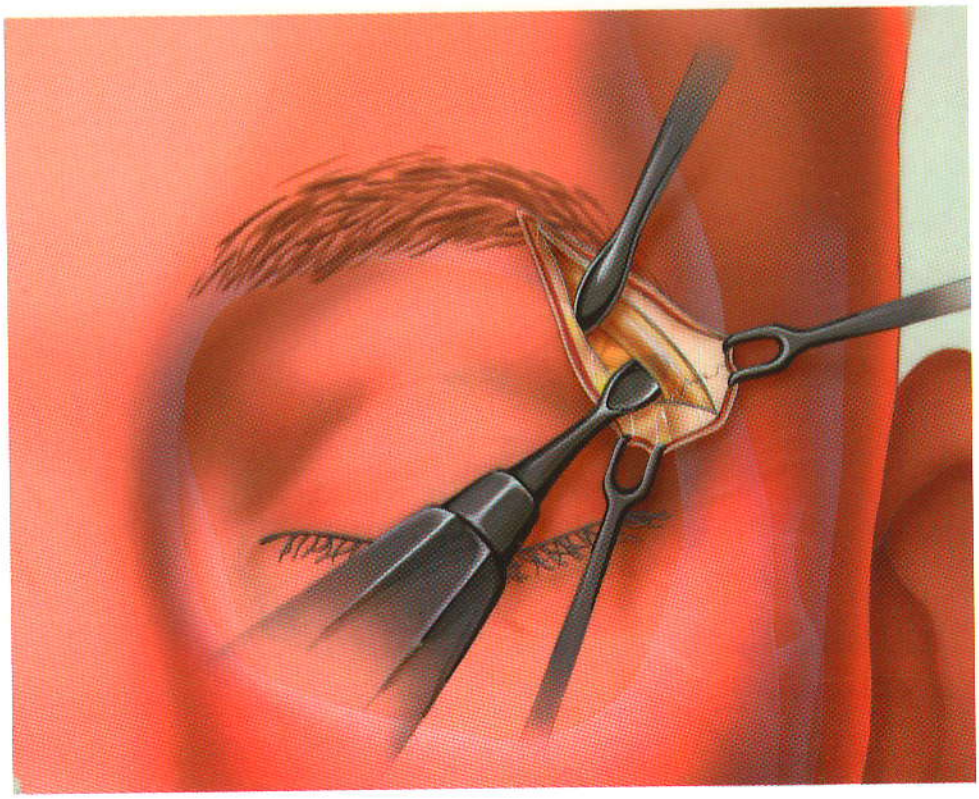

Figura 4.2 Incisión a través del periostio a lo largo del borde de la órbita lateral y disección subperióstica en la fosa lagrimal. Debido a la concavidad detrás del borde de la órbita en esta área, el elevador perióstico se orienta en sentido lateral a medida que avanza la disección en la parte posterior.

booksmedicos.org

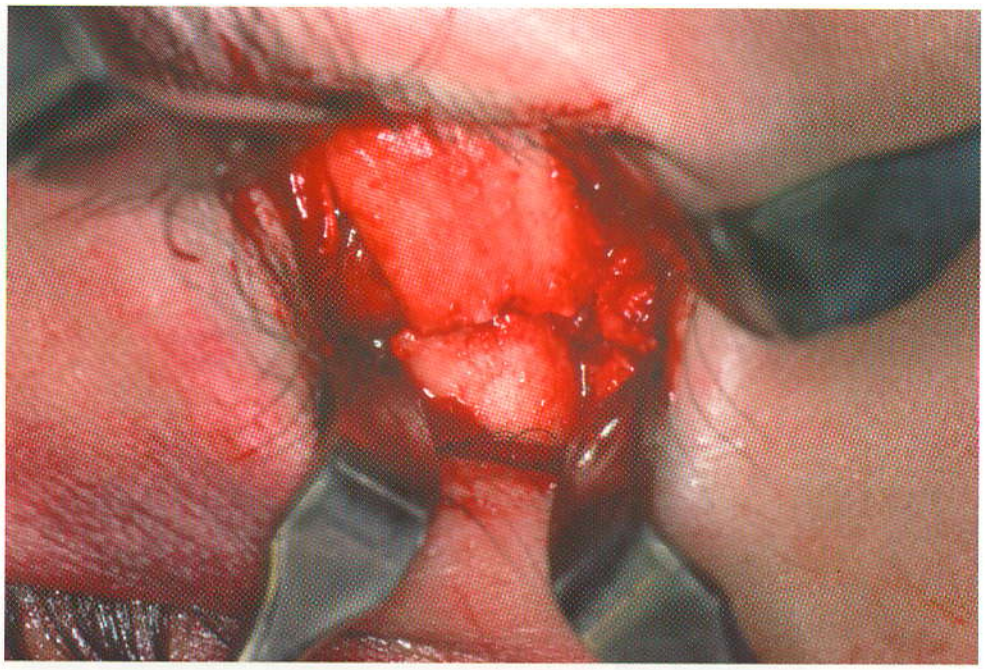

Figura 4.3 Fotografía correspondiente a la extensión limitada de la exposición proporcionada por este abordaje cuando la incisión se mantiene dentro de los confines de la ceja.

Paso 3. Incisión perióstica

Después de disecar por debajo del plano supraperióstico, se retrae la piel en el área de interés y se hace un corte neto perióstica (véase Fig. 4.2).

Paso 4. Disección subperióstica del borde orbitario lateral y órbita lateral

Se usan dos elevadores periósticos puntiagudos para exponer el borde de la órbita lateral y su superficie lateral, medial (intraorbitaria) y si fuera necesario, posterior (temporal) (Fig. 4.2). La disección amplia por debajo de la piel y el periostio, permite la retracción inferior de los tejidos lo que proporciona un mejor abordaje de las porciones inferiores del borde orbitario lateral. Sin embargo, el abordaje proporcionado por esta vía es limitado (véase Fig. 4.3). Si se queda dentro del espacio subperióstico, virtualmente no hay posibilidad de dañar estructuras vitales.

Paso 5. Cierre

La incisión se cierra en capas.

booksmedicos.org

Abordaje del párpado superior

5

El abordaje más directo y atractivo del borde de la órbita superolateral desde el punto de vista estético, es el abordaje del párpado superior llamado también *blefaroplastia superior*, abordaje del pliegue del párpado superior y abordaje del pliegue supratarsal. En este abordaje, se usa el pliegue cutáneo natural en el párpado superior para hacer la incisión.

ANATOMÍA QUIRÚRGICA

Párpado superior

En la parte sagital, el párpado superior consiste por lo menos de cinco capas diferentes: piel, músculo orbicular de los párpados, septum orbitario encima o la aponeurosis del elevador palpebral superior por debajo, músculo de Müller/complejo del tarso y conjuntiva (véase Fig. 5.1). La piel, el músculo orbicular de los párpados y la conjuntiva del párpado superior son similares a los del párpado inferior (véase Capítulo 2). Sin embargo, el párpado superior difiere del párpado inferior por la presencia de la aponeurosis del elevador palpebral superior y el músculo de Müller.

Complejo del septum orbitario/aponeurosis del elevador. Profundo al músculo orbicular de los párpados se encuentra el complejo septum orbitario/ aponeurosis del elevador. A diferencia del párpado inferior, donde el septum orbitario se inserta en la placa tarsal, en el párpado superior se extiende en la parte inferior y se funde con la aponeurosis del elevador a unos 10 a 15 mm sobre el borde del párpado superior. El músculo elevador con frecuencia se hace aponeurótico en el ecuador del globo ocular en la órbita superior. La aponeurosis recorre la parte anterior para insertarse en la superficie anterior de los dos tercios inferiores de la placa tarsal. Las extensiones de la aponeurosis del elevador también se despliegan por delante en la piel de la porción inferior del párpado superior. La porción aponeurótica del elevador detrás del septum orbitario es mucho más ancha que el músculo del cual se deriva y sus extensiones medial y lateral se conocen como *cuernos o cornua*. El cuerno lateral del elevador es prominente y se encaja de manera profunda en la porción anterior de la glándula lagrimal para dividirla en dos porciones: una orbitaria gruesa y otra palpebral delgada; su extensión lateral se inserta en la pared orbitaria al tubérculo orbitario (Whitnall). El cuerno medial más frágil de la aponeurosis del elevador se funde con el septum orbitario y el ligamento alar medial.

Complejo músculo de Müller/tarso. Profundo a la aponeurosis del elevador se encuentra el músculo de Müller en la parte superior mientras que el tarso se encuentra a lo largo

booksmedicos.org

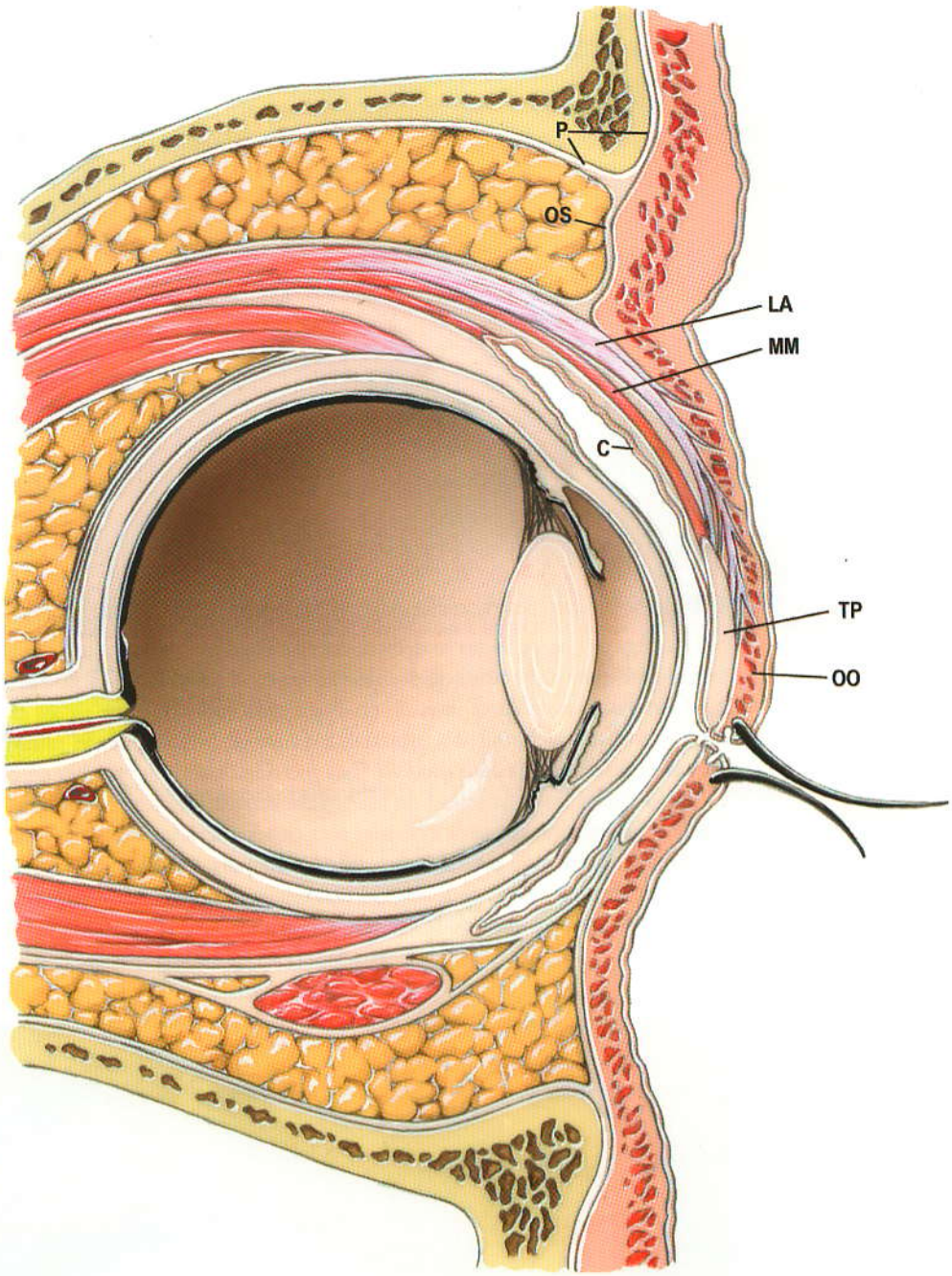

Figura 5.1 Sección sagital a través de la órbita y globo. *C*, conjuntiva palpebral; *LA*, aponeurosis del elevador palpebral superior; *MM*: Músculo de Müller; *OO*, músculo orbicular de los párpados; *OS*, septum orbitario; *P*, periostio/periórbita; *TP*, placa tarsal.

del borde del párpado. El músculo de Müller es un elevador no estriado, inervado por el simpático del párpado superior. Se origina de la superficie interna de la aponeurosis del elevador y se inserta en la superficie superior de la placa tarsal superior. La *placa tarsal* del párpado superior es una estructura fibrocartilaginosa flexible, delgada que da forma y soporte al párpado superior. Dentro de la placa tarsal están incluidas las grandes glándulas sebáceas- *glándulas Meibomian o tarsales*. El borde del tarso adyacente al borde libre del párpado se encuentra paralelo a éste, mientras que el borde más profundo (superior), está encorvado de tal manera

booksmedicos.org

que el tarso es algo semilunar en su forma. Éste también está arqueado para amoldarse a la superficie externa del globo ocular. El tarso superior es más grande que el tarso inferior de manera considerable, siendo la altura más alta del tarso superior alrededor de 10 mm y la del tarso inferior de 4 a 5 mm (véase Figs. 2.6 A y B). Las glándulas tarsales se disponen a manera de sandwich entre las capas de fibrocartílago en la salida del párpado superior, sobre el borde del párpado cerca de los folículos de las pestañas. Las pestañas están sostenidas por sus raíces, fijadas al tejido fibroso sobre la placa tarsal y no en el músculo orbicular de los párpados que está por delante de la placa tarsal. En su parte lateral, la placa tarsal se convierte en una banda fibrosa que se une a su contraparte del párpado inferior, formando el tendón cantal lateral. En la parte medial, la placa tarsal también pasa a ser fibrosa y protege por detrás al canalículo lagrimal superior a medida que se convierte en tendón cantal medial.

TÉCNICA

Paso 1. Protección del globo

Durante los procedimientos quirúrgicos alrededor de la órbita, se protege la córnea con la tarsorrafia temporal o un protector escleral después de la aplicación de un ungüento oftálmico suave.

Paso 2. Identificación y señalización de la línea de incisión

Si la arruga del párpado no se detecta con facilidad, se hace una incisión curvilínea a lo largo del área del pliegue supratarsal que se desvanece en sentido lateral sobre el borde de la órbita lateral. Como algo notable, la incisión en el párpado superior sigue *ya sea* el componente inferior o superior de una blefaroplastia estándar. En caso de inflamación, el pliegue del párpado superior opuesto puede usarse como modelo. Esta incisión debería ser similar en ubicación y forma desde su tercio lateral hasta la mitad de la incisión superior de una blefaroplastia (véase Fig. 5.2). Sin embargo, la incisión se puede extender más en sentido lateral según sea necesario para el abordaje quirúrgico. La incisión debería comenzar por lo menos 10 mm por encima del borde del párpado superior y debería estar 6 mm sobre el canto lateral, ya que se extiende en sentido lateral. La línea de incisión se marca *antes* de la infiltración de un vasoconstrictor para evitar la deformación.

Figura 5.2 Fotografía que evidencia la posición de la incisión cutánea. La incisión puede extenderse más hacia la parte lateral en caso necesario.

booksmedicos.org

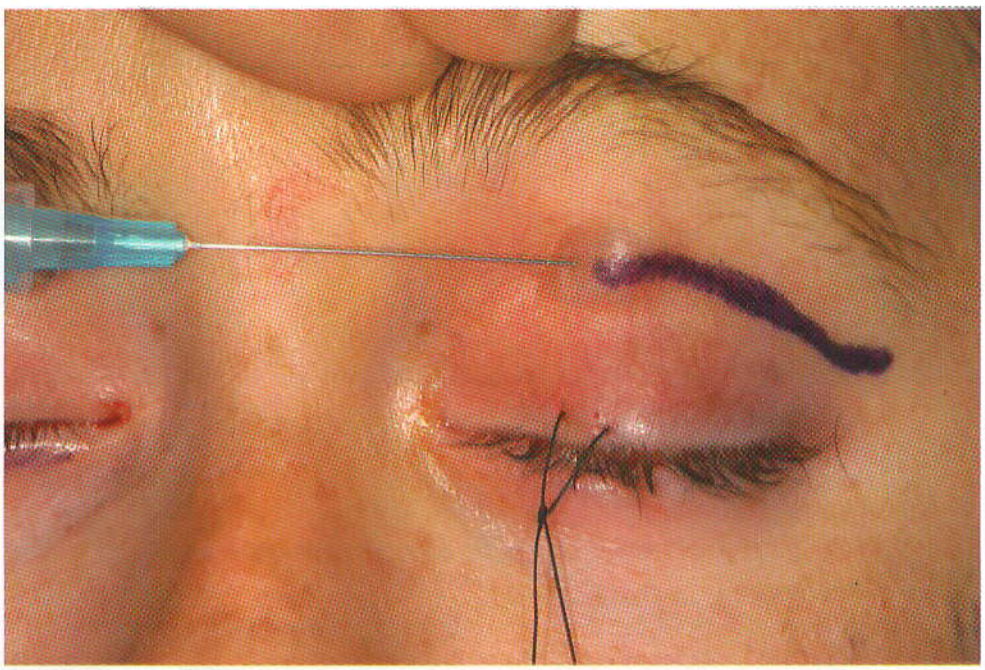

Figura 5.3 Fotografía que representa a la inyección de anestésico local con un vasoconstrictor bajo el músculo orbicular de los párpados.

Paso 3. Vasoconstricción

Se inyecta anestesia local con un vasoconstrictor bajo la piel del párpado y el músculo orbicular de los párpados a lo largo de la línea de incisión (véase Fig. 5.3). Se inyecta un agente vasoconstrictor adicional en la parte supraperióstica en el área que será expuesta para la cirugía.

Paso 4. Incisión cutánea

Lo ideal es que la incisión pase a través de la piel y músculo del orbicular de los párpados (véase Fig. 5.4). En la práctica, con frecuencia es más fácil realizar la incisión en la piel después de la disección a través del músculo orbicular de los párpados con tijeras (véase Fig. 5.5). La vascularización del músculo mantiene la viabilidad de la piel cuando se levantan al mismo tiempo, y esto conduce a excelente cicatrización.

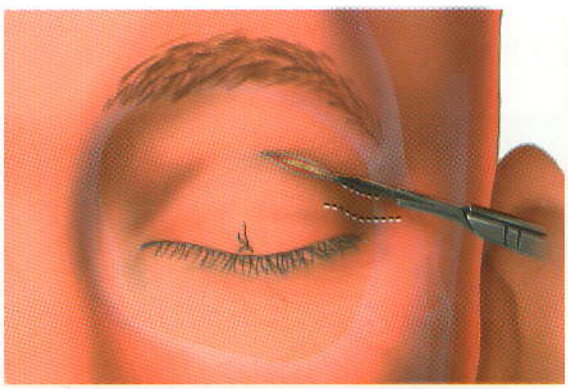

A

B

Figura 5.4 **A** Ilustración del lugar y la incisión inicial a través de la piel y el músculo orbicular. Esta ilustración muestra la posición de la incisión, que es similar a la incisión superior durante la blefaroplastia. La (línea punteada) debajo de la primera es una posición alternativa que se puede emplear. Esta posición es similar a la incisión de blefaroplastia inferior. **B** Fotografía mostrando la incisión inicial hecha a través de la piel y a través del grosor del músculo orbicular de los párpados que puede ser diferente en esta región.

booksmedicos.org

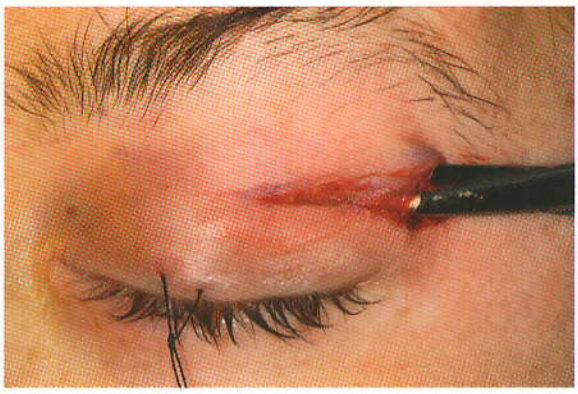

A

B

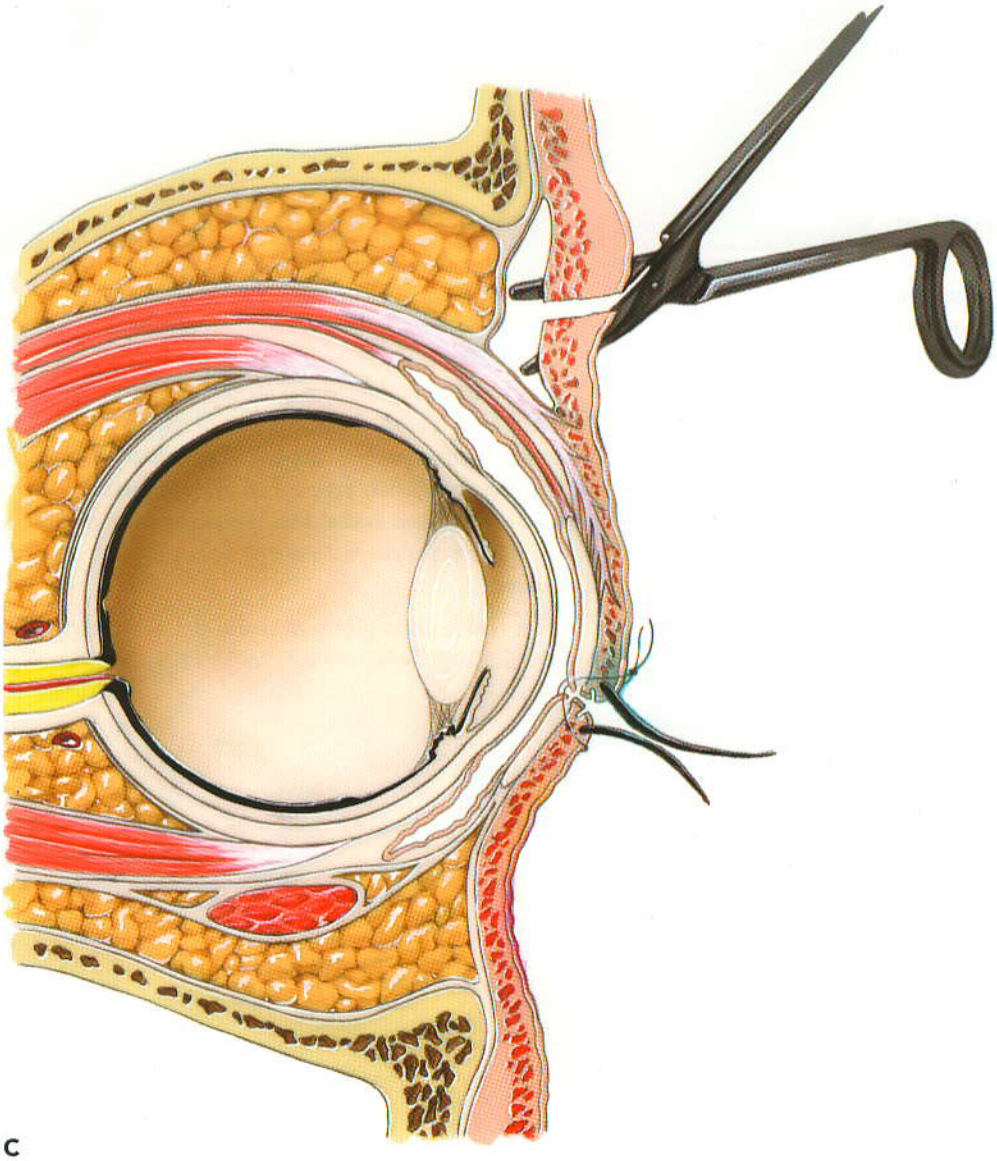

C

Figura 5.5 Fotografía de la disección a través del músculo orbicular de los párpados restante. Las tijeras se usan primero para abrir el músculo debajo **A** y luego para hacer la incisión del mismo **B** Sección sagital a través de la orbita y globo **C** mostrando disección entre el músculo orbicular de los párpados y la aponeurosis del elevador debajo y el septum orbitario encima.

booksmedicos.org

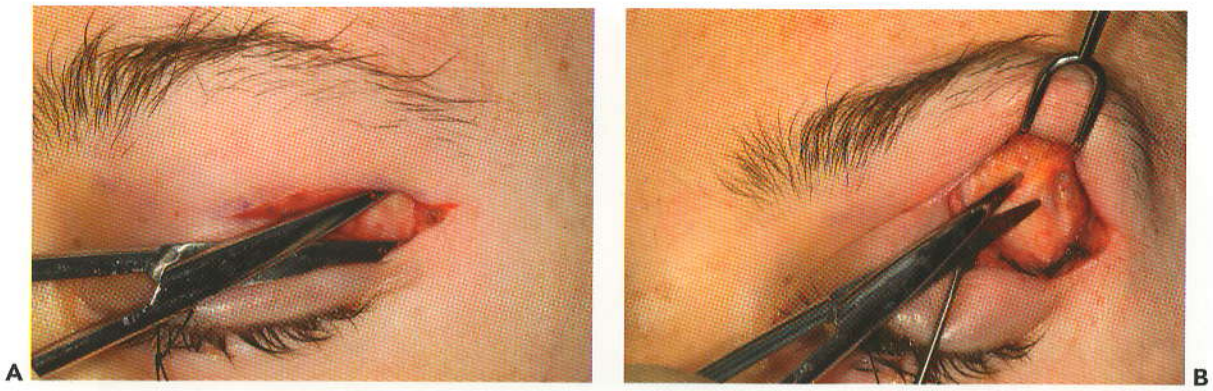

Figura 5.6 Fotografías sobre el uso de tijeras para hacer disección profunda hasta el plano del músculo orbicular de los párpados hacia los bordes suprarobital y orbitario lateral **A**. **B** Los tejidos conectivo supraperiósticos se deberían cortar con las puntas de las tijeras.

Paso 5. Disección del colgajo mio-cutáneo

Un colgajo mio-cutáneo se forma en la parte superior, lateral y si es necesario en la medial, haciendo la disección profunda con tijeras del músculo orbicular de los párpados (véase Fig. 5.6). La disección se lleva a cabo sobre el borde orbitario, exponiendo el periostio.

Paso 6. Incisión perióstica

El colgajo mio-cutáneo se retrae exponiendo el área para la cirugía. Entonces se hace incisión del periostio en medio del borde de la órbita con un escalpelo (véase Fig. 5.7).

Paso 7. Disección subperióstica del borde orbitario lateral y órbita lateral

Se usan elevadores periósticos para realizar la disección subperióstica de la órbita y bordes orbitarios (véase Fig. 5.8). Se debe estar alerta con la fosa lagrimal, una concavidad profunda en la órbita superolateral. Cuando se refleja el periostio desde el borde orbitario lateral hacia la órbita, se debe voltear el elevador perióstico de tal manera que se extienda casi de una vez en sentido lateral dentro del borde orbitario. Si el periostio es lesionado, la glándula lagrimal puede herniarse en el campo quirúrgico.

Este enfoque permite un excelente abordaje de todo el borde orbitario lateral, así como de las paredes lateral y superior de la órbita interna (véase Fig. 5.9).

Paso 8. Cierre

La herida cierra en tres capas: periostio (Fig. 5.10), músculo (Fig. 5.11) y piel (Fig. 5.12). Es de especial importancia el cierre del músculo orbicular de los párpados en sentido lateral, en el borde de la órbita, para evitar el adelgazamiento de tejidos blandos que cubren el hueso.

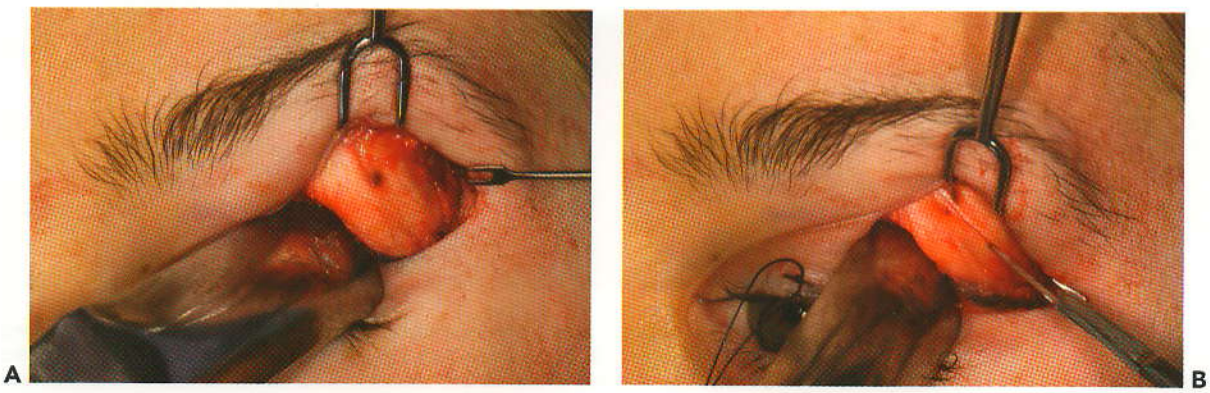

Figura 5.7 **A** Fotografía correspondiente a la exposición supraperióstica del borde de la órbita. **B** Se hace una incisión a través del periostio a lo largo del borde orbitario lateral.

booksmedicos.org

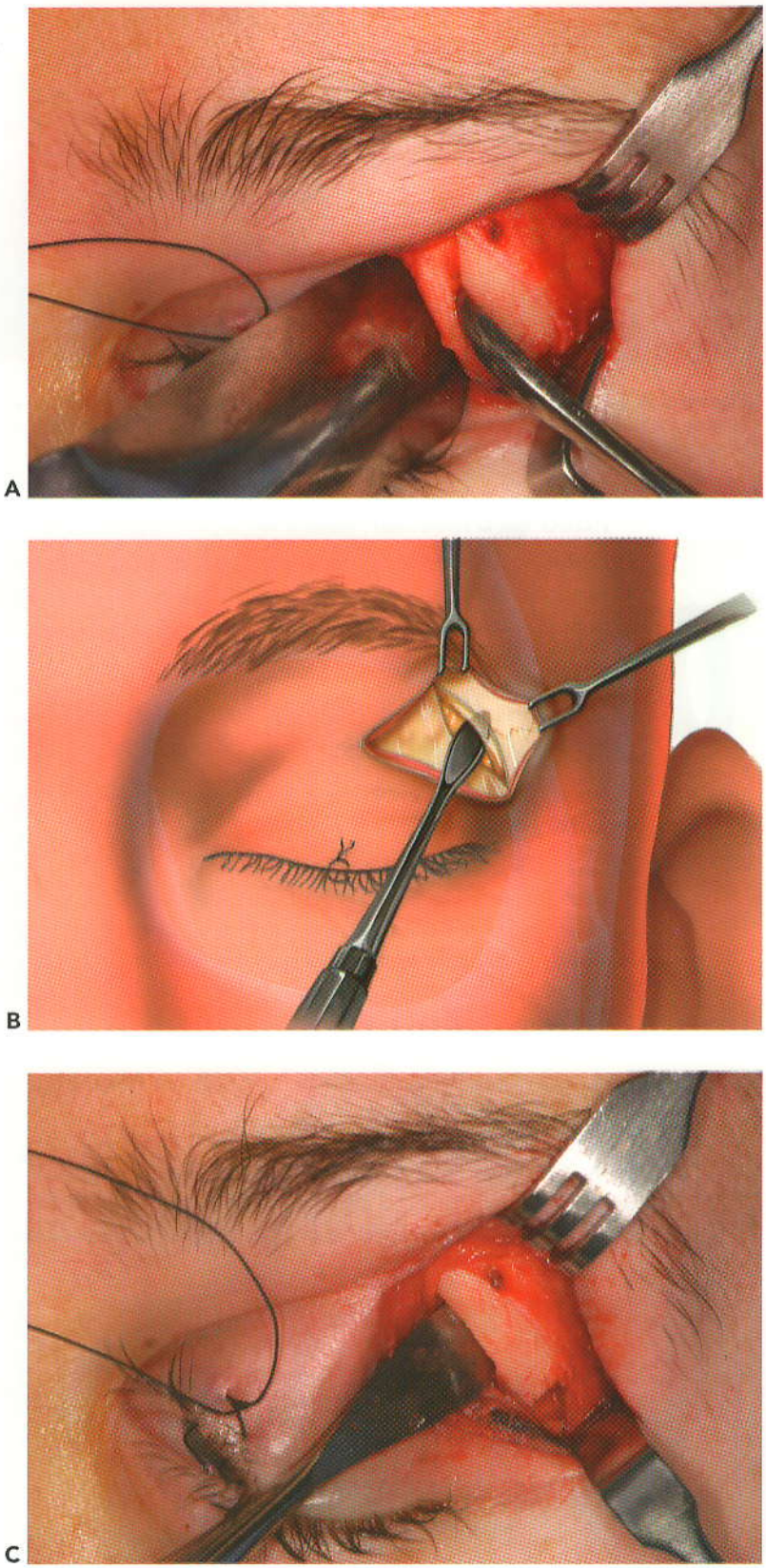

Figura 5.8 **A** Fotografía sobre el uso de un elevador perióstico para escindir el periostio a lo largo del borde orbitario lateral. Ilustración **B** y fotografía **C** de disección dentro de la órbita. La punta del elevador perióstico se debe mantener en contacto con el hueso a medida que avanza la disección en la órbita. Para facilitar la retracción del colgajo mio-cutáneo, se puede socavar bastante en la parte lateral.

booksmedicos.org

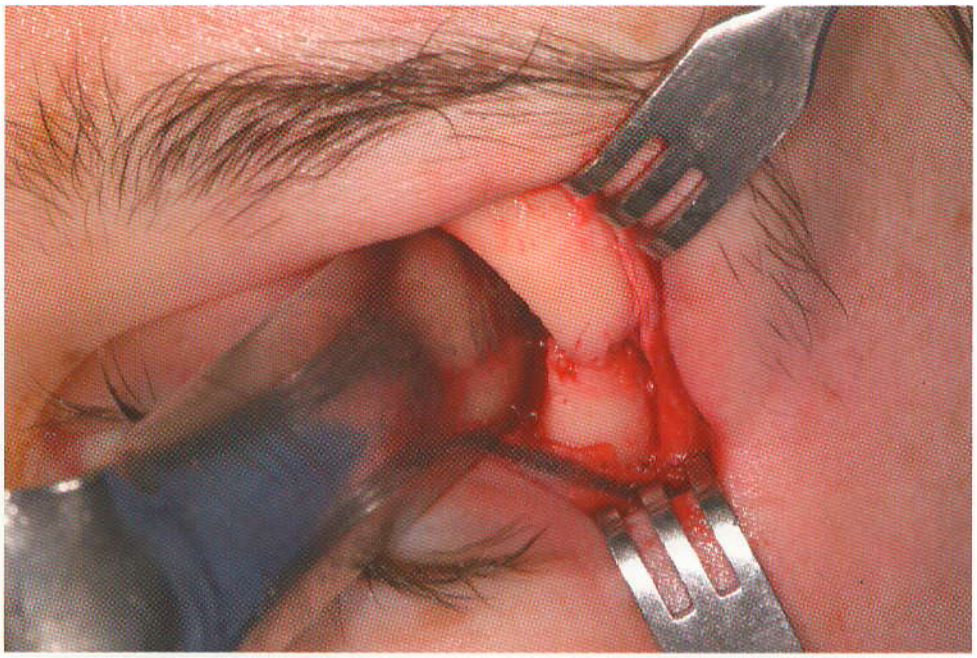

A

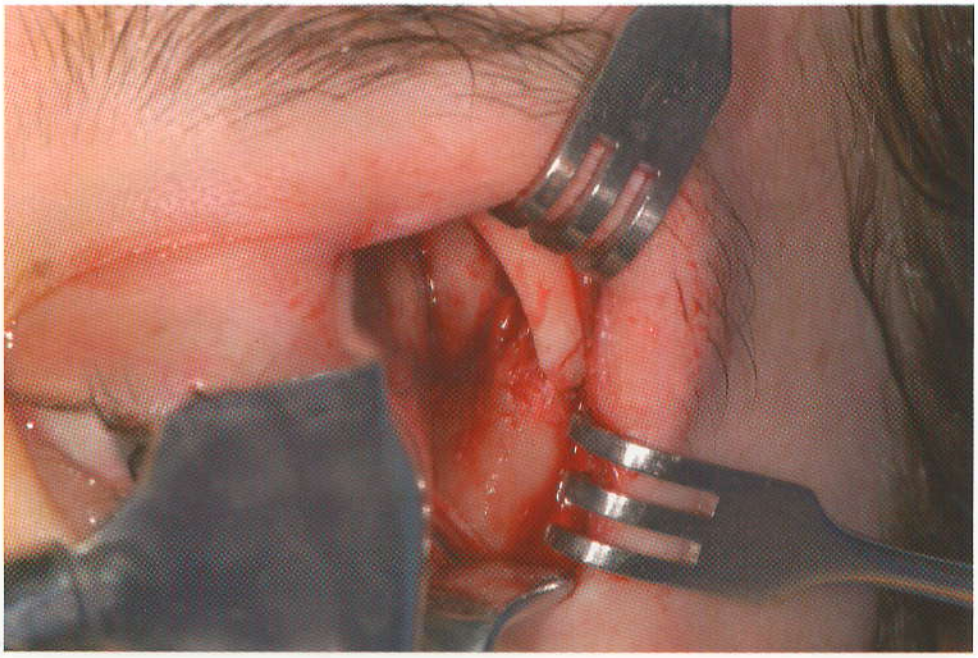

B

Figura 5.9 Fotografías que muestran exposición del borde orbitario lateral y sutura frontocigomática **A**, así como la pared súperolateral de la órbita interna **B**.

booksmedicos.org

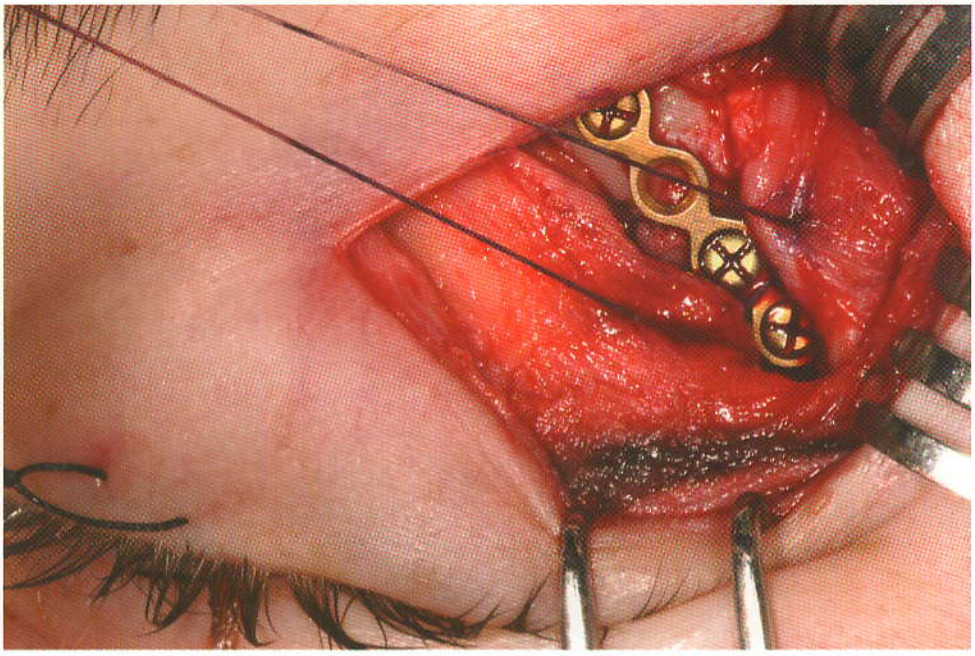

A

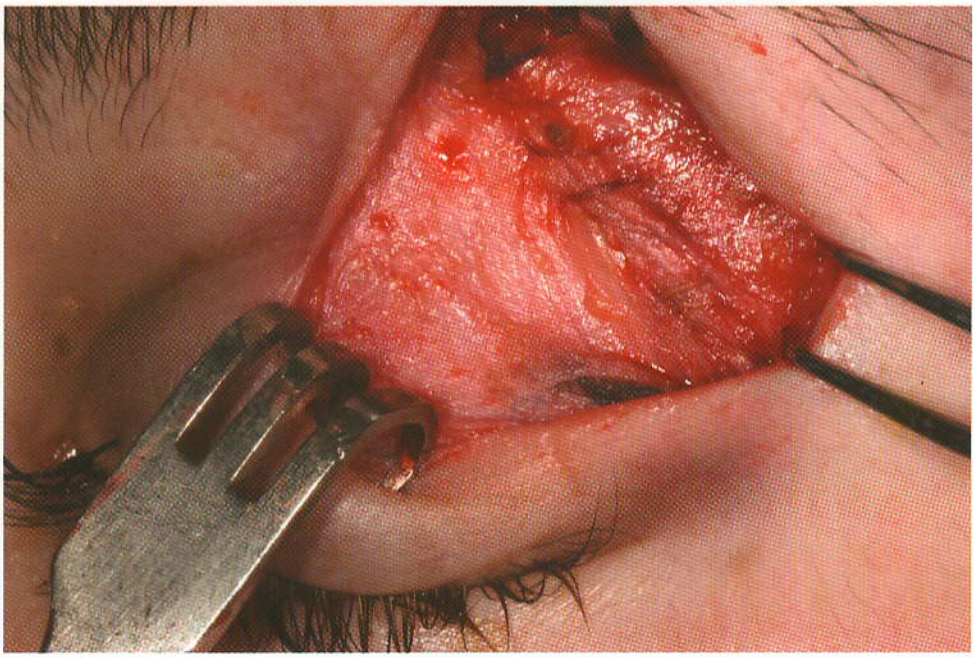

B

Figura 5.10 Fotografías del cierre perióstico. Se usa una sutura de poliglactina 3-0 para cerrar bien el periostio encima del borde orbitario lateral. Antes **A** y después **B** del cierre.

booksmedicos.org

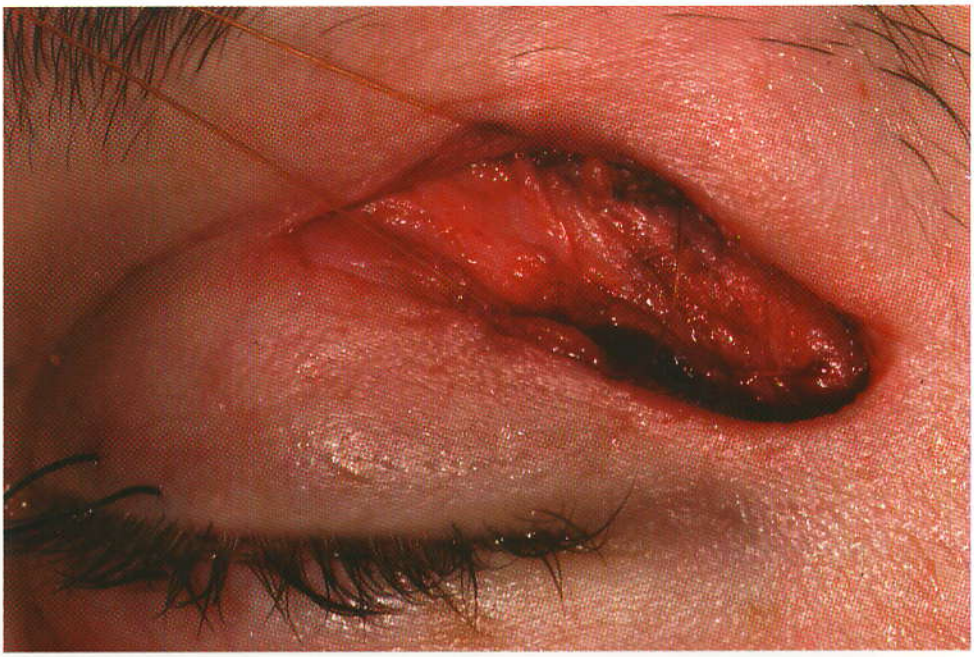

A

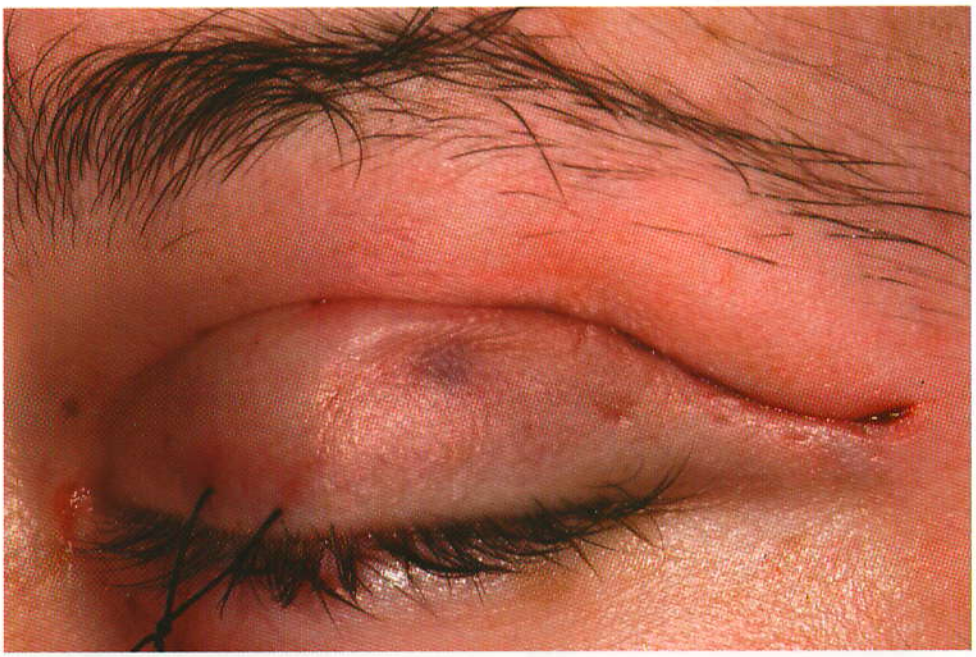

B

Figura 5.11 Fotografías de cierre del músculo orbicular de los párpados. Se coloca una sutura de 4-0 catgut crómico a través de los bordes cortados del músculo **A** para reaproximarlo. Una vez colocadas cuatro o cinco suturas, los bordes de la piel deberían estar en aposición uno con otro sin dehiscencia **B**.

booksmedicos.org

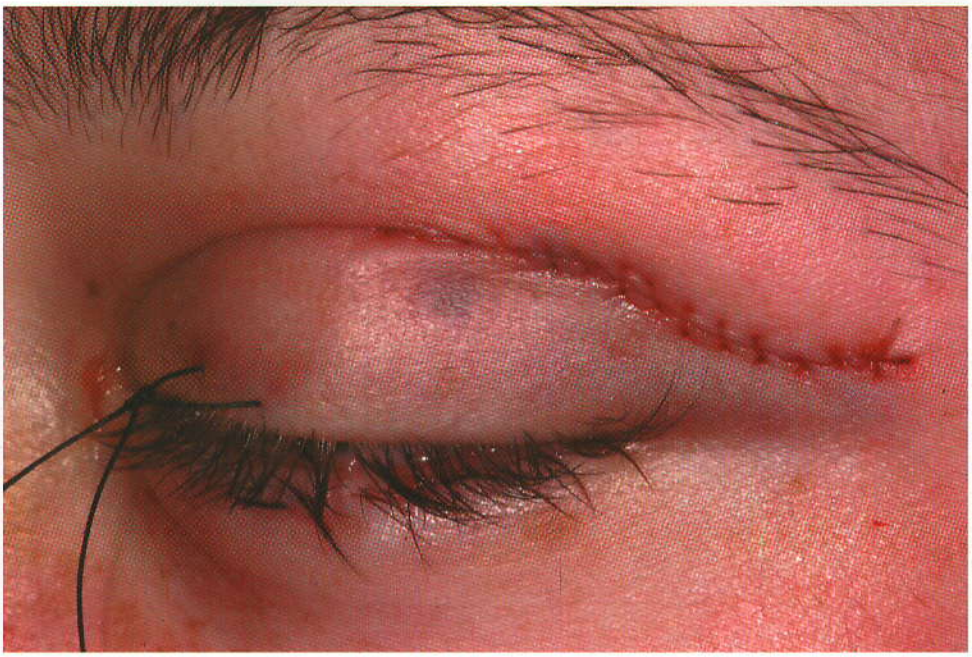

Figura 5.12 Fotografía de cierre de la piel con sutura gut 6-0 de rápida reabsorción.

booksmedicos.org

SECCIÓN 3

Abordaje coronal

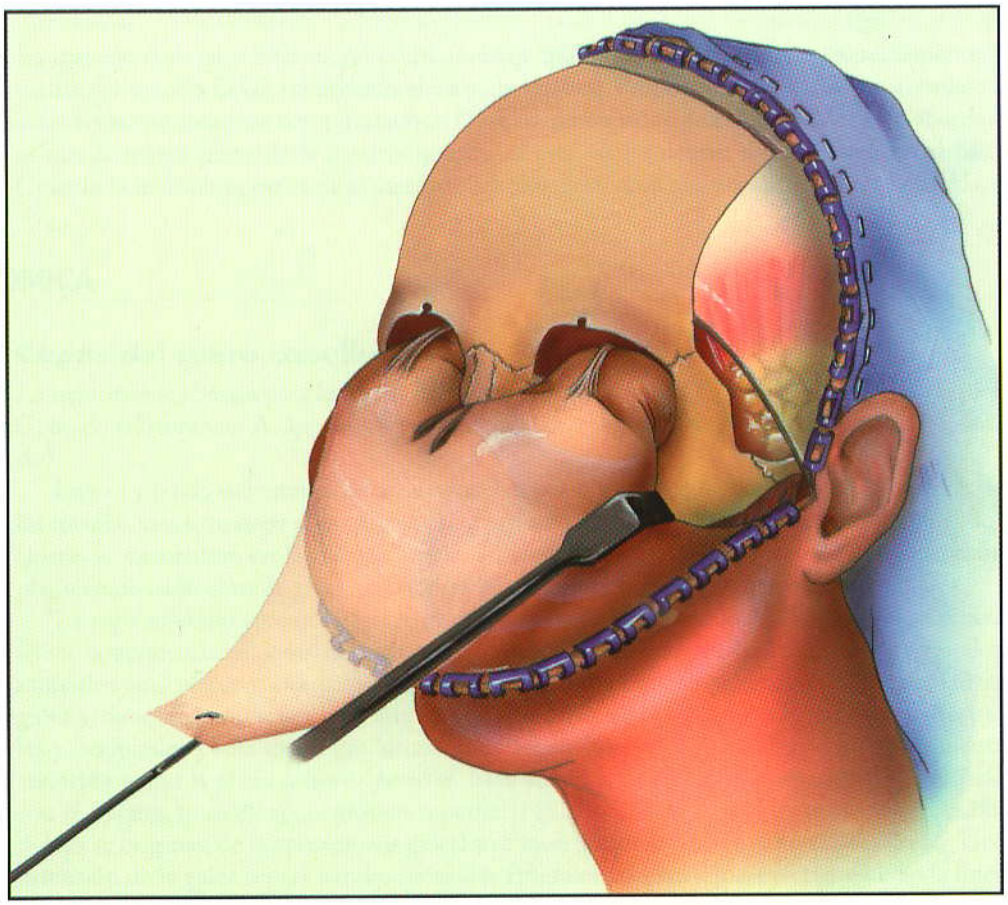

booksmedicos.org

Abordaje coronal

La incisión coronal o bitemporal es un abordaje quirúrgico versátil a las regiones superior y media del macizo facial, incluyendo el arco cigomático. Proporciona un excelente abordaje a estas áreas con mínimas complicaciones: (1). Una de las principales ventajas de este abordaje es que la mayor parte de la cicatriz quirúrgica está oculta dentro del nacimiento del pelo. Cuando la incisión se extiende al área preauricular, la cicatriz quirúrgica pasa desapercibida.

CIRUGÍA ANATÓMICA

Capas del cuero cabelludo

La nemotécnica básica para las capas del cuero cabelludo (véase Fig. 6.1) es "SCALP": S, piel; C, tejido subcutáneo; A, aponeurosis y músculo; L, tejido areolar laxo; P, pericráneo (periostio).

La piel y tejido subcutáneo del cuero cabelludo son inseparables por cirugía a diferencia de las mismas estructuras en otras partes del cuerpo. Muchos folículos pilosos y glándulas sudoríparas se encuentran en la grasa subcutánea debajo de la dermis. Además, no existe un claro plano de división entre la grasa subcutánea y la capa músculo aponeurótica.

La capa músculo aponeurótica, también llamada de manera inexacta galea (que se refiere *sólo* a la aponeurosis), consiste en un par de músculos frontales (epicráneo) y occipitales, músculos auriculares y una amplia aponeurosis. La aponeurosis es en realidad, la verdadera galea y tiene dos porciones, una amplia aponeurosis intermedia entre los músculos frontales y occipitales y una extensión lateral en la región témporo-parietal, que es ampliamente conocida como la *fascia témporo-parietal.* Más abajo, la fascia témporo-parietal se continúa con el sistema musculoaponeurótico superficial (SMAS) de la cara. Los músculos frontales dobles se originan de la aponeurosis galeal y se insertan en la dermis al nivel de las cejas. Una extensión de la galea separa los dos músculos frontales cuadriláteros, exactamente en la línea media de la frente.

La galea es una capa brillante, densa de tejido fibroso de unos 0.5 mm de grosor, que se extiende entre los músculos occipital y frontal. Cuando la galea se mueve, la piel y grasa se mueven con ella porque están en íntimo contacto. En su parte lateral, la galea (o *fascia témporo-parietal,* como por lo general se le llama) se hace menos densa pero todavía es fácil de disecar. La arteria temporal superficial se encuentra sobre o en esta capa.

La fascia subgaleal, conocida por lo general como *la capa areolar laxa o el plano subaponeurótico.* Esta capa se divide con facilidad, permitiendo que la piel, el tejido subcutáneo y las capas músculoaponeuróticas sean despegadas del pericráneo. Es en este plano fibroso que ocurre la división durante la avulsión traumática del cuero cabelludo. Dicho tejido laxo permite el movimiento libre de la piel sobre el periostio cuando se contrae el músculo frontal. Las

booksmedicos.org

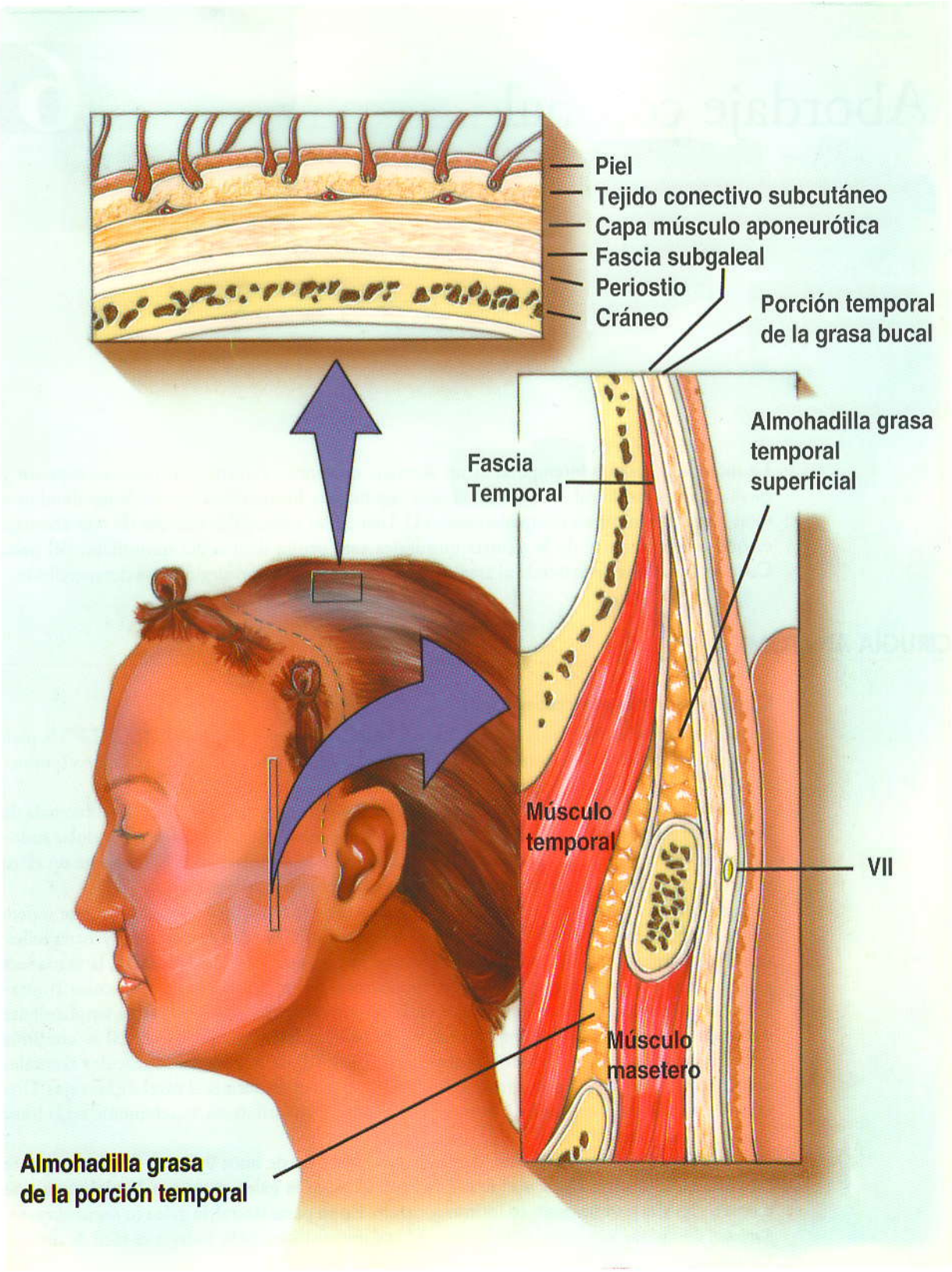

Figura 6.1 Capas del cuero cabelludo sobre la línea temporal superior (**recuadro superior**) y debajo de la línea temporal superior (**recuadro de la derecha**). **Recuadro superior**: piel, tejidos subcutáneos, capa músculo aponeurótica (galea en esta ilustración), capa subgaleal de tejido suelto, periostio (pericráneo) y hueso del cráneo. **Recuadro a la derecha**: piel, tejidos subcutáneos, fascia témporo-parietal (observe la rama temporal del VII nervio), capa superficial de fascia temporal, una almohadilla de grasa superficial, capa profunda de fascia temporal, músculo temporal encima, almohadilla de grasa bucal debajo, y cráneo.

booksmedicos.org

disecciones anatómicas también han revelado que se puede movilizar como una capa fibrosa independiente. Sin embargo, para el abordaje coronal sistemático del macizo facial, esta capa se usa sólo por su facilidad para disecarse

Por delante, la fascia subgaleal se continúa con la capa areolar laxa en la parte profunda de los músculos del orbicular de los párpados. En la parte lateral, está insertado en la apófisis frontal del cigoma. Esta inserción continúa a lo largo de la superficie superior del arco cigomático, sobre el conducto auditivo externo, y sobre la apófisis mastoidea. Termina fundiéndose con el periostio a lo largo de la línea nucal superior.

El pericráneo es el periostio del cráneo. Se puede despegar del cráneo, aunque está insertado con más firmeza a lo largo de las suturas craneales. Cuando se libera por disección subperióstica, el pericráneo se retrae debido a su elasticidad.

Capas de la región témporo-parietal

La fascia témporo-parietal es la capa fascial más superficial debajo de la grasa subcutánea (Fig. 6.1). Con muchísima frecuencia es llamada *fascia temporal superficial o SMAS supracigomática*, esta capa fibrosa es la extensión lateral de la galea y se continúa con el SMAS de la cara (véase Fig. 6.2). Debido a que la fascia está por debajo de la piel, puede pasar desapercibida después de la incisión. Los vasos sanguíneos del cuero cabelludo, tales como los vasos temporales superficiales, corren a lo largo del lado externo de la fascia, adyacente a la grasa subcutánea. Los nervios motores, tales como la rama temporal del nervio facial, corren en su superficie profunda.

La fascia subgaleal en la región témporo-parietal está bien desarrollada y se puede disecar como una capa fibrosa distinta, aunque se use sólo como un plano de segmentación en el abordaje coronal estándar (Fig. 6.2).

La fascia temporal es la fascia del músculo temporal. Esta capa gruesa surge de la línea temporal superior, donde se fusiona con el pericráneo (Fig. 6.1). El músculo temporal surge de la superficie profunda de la fascia temporal y de toda la fosa temporal. Al nivel del reborde orbitario superior, la fascia temporal se divide, con la capa superficial que se inserta en el borde lateral y la capa profunda que se une al borde medial del arco cigomático. Una pequeña cantidad de grasa, a veces llamada *almohadilla de grasa temporal superficial*, separa las dos ca-

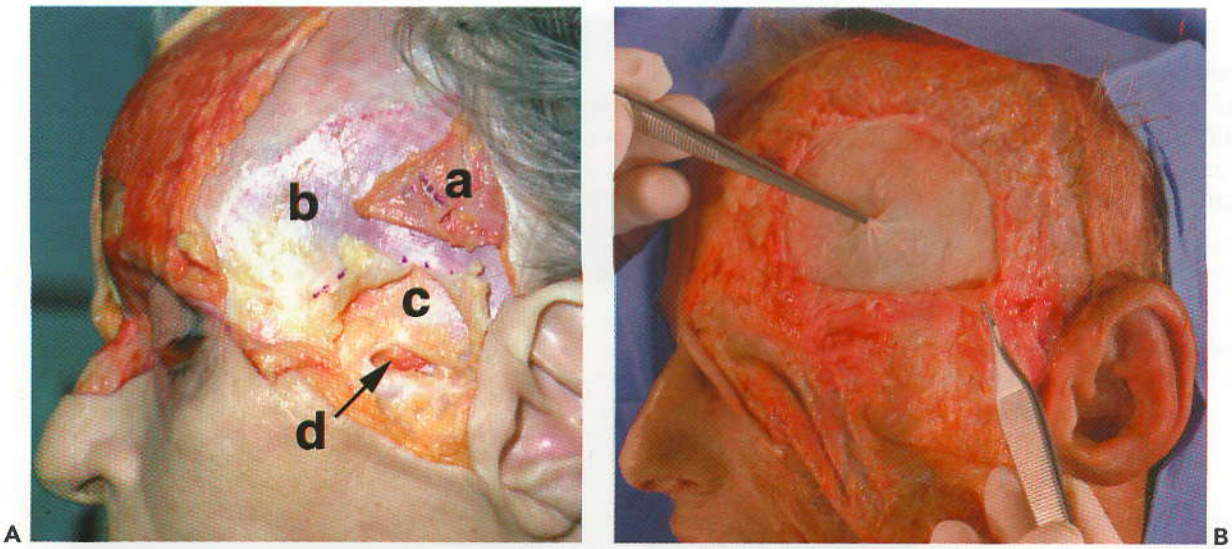

Figura 6.2 Disección anatómica de la región temporal mostrando fascia témporo-parietal (*a*), capa superficial de la fascia temporal (*b*), almohadilla de grasa temporal superficial (*c*), y músculo temporal a través de una abertura en la capa profunda de la fascia temporal (*d*). Entre la fascia témporo-parietal (*a*) y la fascia temporal superficial (*b*) está la capa subgaleal, que se continúa con la misma capa en el cuero cabelludo. **B** Disección anatómica de la región temporal mostrando la fascia témporo-parietal (fórceps inferior) y la fascia subgaleal (fórceps superior). Se han quitado la piel y los tejidos subcutáneos.

booksmedicos.org

pas. La disección a través de la capa medial de la fascia temporal revela otra capa de grasa, la porción temporal de la almohadilla de grasa bucal, la cual se continúa con otras porciones de la grasa bucal de las mejillas por debajo del arco cigomático. Esta almohadilla de grasa separa el músculo temporal del arco cigomático y de otros músculos de masticación, permitiendo un movimiento deslizante suave mientras está en funcionamiento.

Rama temporal del nervio facial

Las ramas temporales del nervio facial se llaman con frecuencia *ramas frontales* cuando ellas alcanzan la región supraciliar. Los nervios proporcionan inervación motora a los músculos frontal, corrugador, piramidal de la nariz y en ocasiones a una porción del orbicular de los párpados. Se pone de manifiesto la lesión al nervio por la incapacidad de levantar la ceja o arrugar la frente.

La rama o ramas temporal(es) del nervio facial salen de la glándula parótida inmediatamente por debajo del arco cigomático (véase Fig. 6.3). Su trayecto general es desde un punto 0.5 cm por debajo del trago hasta un punto 1.5 cm por encima de la parte lateral de la ceja (2). Cruza superficial al arco cigomático a una distancia promedio de 2 cm por delante de la concavidad anterior del conducto auditivo externo, pero en algunos casos está tan cerca como 0.8 cm o tan lejos como 3,5 cm por delante de dicho conducto (véase Fig. 6.4) (3). Cuando la rama temporal cruza la superficie lateral del arco, corre por debajo de la fascia témporo-parietal, entre éste y la fusión del periostio del arco cigomático, la capa superficial de la fascia

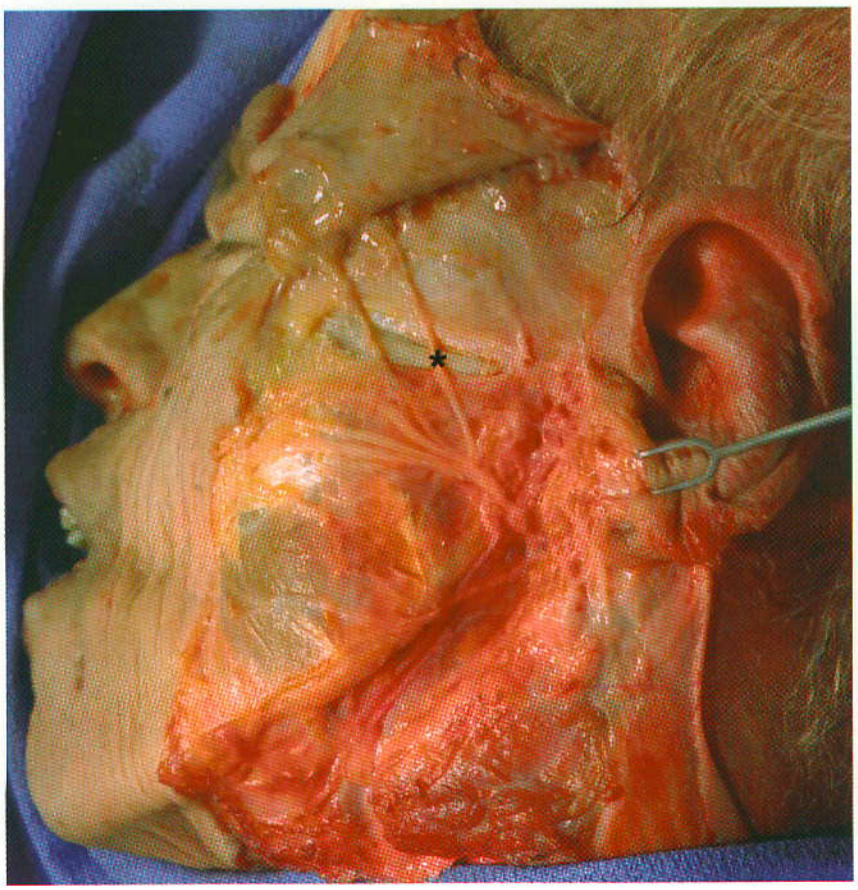

Figura 6.3 Disección anatómica mostrando ramas del nervio facial. Observe la relación de la rama temporal hasta el arco cigomático (*). En esta muestra, la rama cruza con exactitud en la cara anterior a la prominencia articular de la articulación temporomadibular.

booksmedicos.org

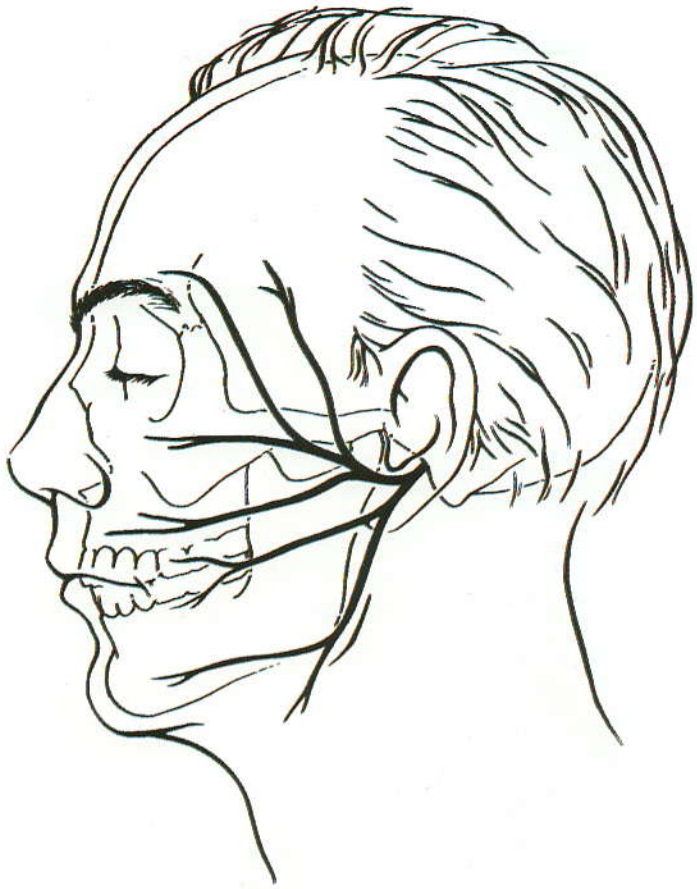

Figura 6.4 Ramas del nervio facial. La distancia desde la concavidad anterior del conducto auditivo externo hasta el cruce del arco cigomático por la rama temporal varía de 8 hasta 35 mm.

temporal, y la fascia subgaleal (Fig. 6.1) A medida que el nervio recorre la parte anterosuperior hacia el músculo frontal, se encuentra por debajo de la fascia témporo-parietal (véase Fig. 6.5) y penetra el músculo frontal a no más de 2 cm sobre el nivel del borde orbitario superior. Por lo general, se ramifica en tres o cuatro ramas a lo largo de su curso. Las ramas anteriores inervan la porción superior del músculo orbicular de los párpados y el músculo frontal. La rama posterior inerva los músculos auriculares anteriores

Órbita medial

La pared orbitaria medial se compone de varios huesos: la apófisis frontal del maxilar superior, hueso lagrimal, lámina papirácea del etmoides y parte del ala menor del esfenoides. En cuanto a su funcionalismo, la órbita medial se puede dividir en los tercios anterior, medio y posterior.

Tercio anterior de la pared orbitaria medial. El borde orbitario medial y el tercio anterior de la órbita medial abarca: apófisis frontal del maxilar superior, proceso maxilar del hueso frontal y hueso lagrimal. La fosa lagrimal para el saco lagrimal se encuentra entre las crestas lagrimales anterior y posterior. La cresta anterior es una continuación de la apófisis frontal del maxilar superior (apófisis ascendente del maxilar superior). La cresta lagrimal posterior es una extensión del hueso lagrimal. El hueso de la pared nasal lateral contiene el canal

booksmedicos.org

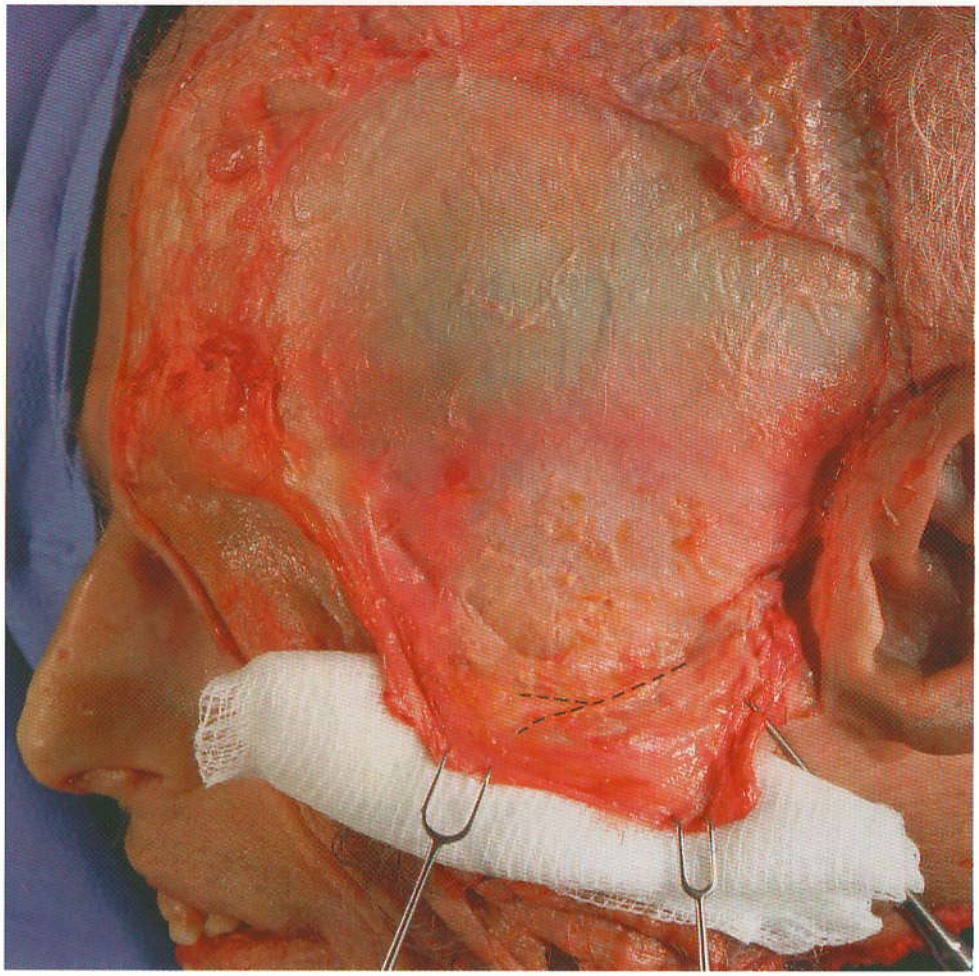

Figura 6.5 Disección anatómica correspondiente a la posición de la rama temporal del nervio facial en relación con la fascia témporo-parietal y el arco cigomático. La fascia témporo-parietal se retrae en la parte inferior. La rama temporal del nervio facial cursa en su superficie profunda (o dentro de la capa de la fascia) en la parte anterior y superior (líneas punteadas), entre la fascia témporo-parietal y el punto de fusión de la capa superficial de la fascia temporal con el periostio del arco cigomático.

nasolagrimal, que penetra la cavidad nasal a través del meato inferior localizado debajo del cornete inferior.

Tercio medio de la pared orbitaria medial. Está formado en gran parte por la lámina papirácea del hueso etmoides, es delgada, pero está reforzada por el efecto de sostén de las células aéreas del etmoides. Las únicas estructuras vasculares de cierta importancia son las arterias etmoidal anterior y posterior. Los agujeros para los nervios y arterias del etmoides anterior y posterior se encuentran en, o por encima de la línea de sutura frontoetmoidal al nivel del plano cribiforme. El foramen etmoideo anterior se localiza a unos 24 mm por detrás de la cresta lagrimal anterior (4) (véase Fig. 6.6). El agujero o agujeros del etmoides posterior (25% son múltiples) se localizan a unos 36 mm por detrás de la cresta lagrimal anterior (4). El canal óptico se ubica a unos 42 mm por detrás de la cresta lagrimal anterior. La distancia entre la arteria etmoidal posterior y el nervio óptico es variable, pero nunca es menor de 3 mm (4).

El tercio posterior de la pared orbitaria medial. La parte posterior de la órbita está formada por hueso grueso alrededor del foramen óptico y hendidura orbitaria superior.

booksmedicos.org

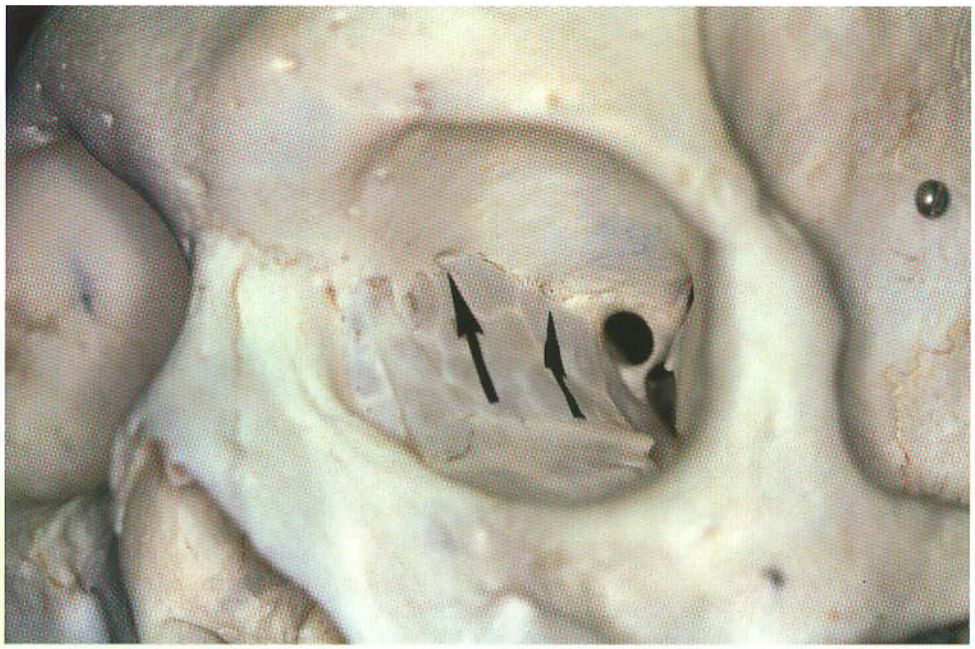

Figura 6.6 Pared orbitaria medial del cráneo. Observe la posición de los agujeros etmoidales anterior y posterior. Ellos no están ubicados en la parte más superior de la órbita sino al nivel de la placa cribiforme.

TÉCNICA

El abordaje coronal se puede utizar para exponer diferentes áreas del tercio superior y medio de la cara. Los colgajos y la extensión de la exposición dependen del procedimiento quirúrgico particular para el cual se usa el abordaje coronal. A veces es prudente realizar una elevación subperióstica del colgajo coronal desde el punto de incisión. El periostio se libera con un escalpelo a lo largo de las líneas temporales superiores a medida que se avanza en la parte anterior con la disección, dejando los músculos temporales insertados en el cráneo. Sin embargo, en muchos casos la disección y elevación del colgajo coronal están en el plano subgaleal divisible con facilidad. El pericráneo más profundo se puede usar como colgajo coronal vascularizado separado para cubrir defectos. Para fines ilustrativos, se da la siguiente descripción de la completa exposición del tercio superior y medio de la cara, incluyendo el arco cigomático, usando una disección subgaleal para la mayor parte de la elevación del colgajo.

Paso 1. Ubicación de la línea de incisión y preparación

Cuando se diseña la línea de incisión se consideran dos factores. El primero es el nacimiento del pelo. En los hombres, se debería considerar el retroceso del nacimiento del pelo en "pico de viuda" y los valles temporales laterales. Para hombres calvos, la incisión podría hacerse a lo largo de una línea extendiéndose desde un área preauricular a otra, varios centímetros detrás del nacimiento del pelo (véase Fig. 6.7), o aún más posterior. Las incisiones hechas en la parte más posterior no requieren abordaje reducido al campo operatorio porque la extensión de la exposición esquelética depende de la extensión inferior de las incisiones y no de la posición anteroposterior. En hombres que no son calvos y en la mayoría de las mujeres, la incisión puede ser curva en la parte anterior en el vértice, en dirección paralela, pero quedando 4 a 5 cm dentro del nacimiento del pelo (véase Fig. 6.8). En niños es preferible colocar la incisión bien detrás del nacimiento del pelo para permitir la migración de la cicatriz con el crecimiento. En pacientes de color con pelo corto, también es una preocupación la formación de queloides. Se pueden usar incisiones en zigzag para hacer las cicatrices menos visibles. Si se planea una incisión hemicoronal, la incisión se curva hacia delante en la línea media, terminando posterior al nacimiento del pelo. Si se curva la incisión hemicoronal hacia adelante se proporciona la relajación necesaria para la retracción del colgajo.

booksmedicos.org

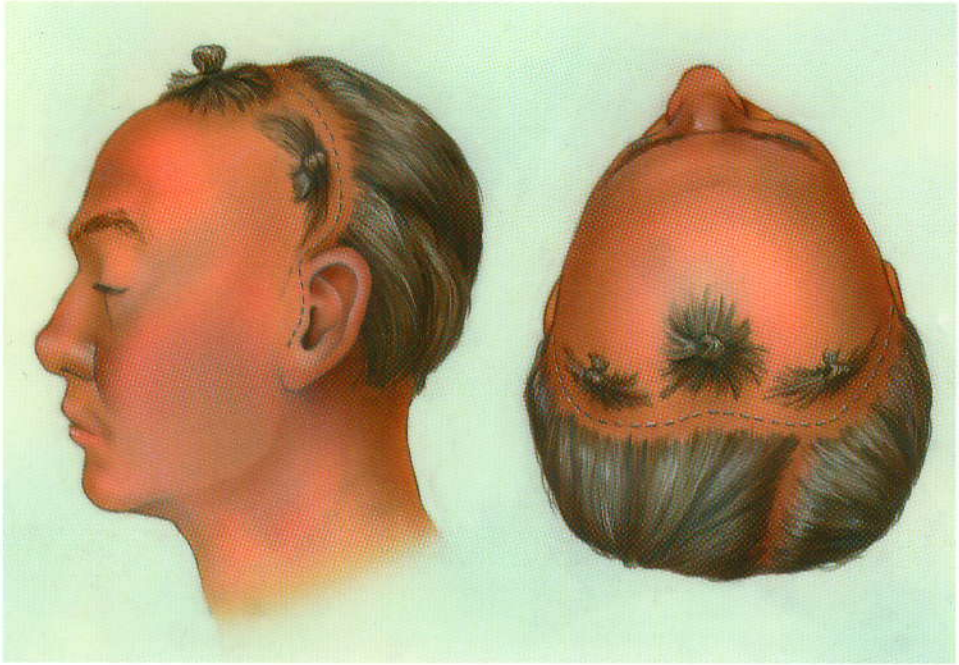

Figura 6.7 Incisión para pacientes con patrones de retracción de pelo masculino. La incisión pasa hacia la parte posterior por encima de la inserción del hélix de la oreja. La incisión se puede mover más hacia la parte posterior si fuera necesario.

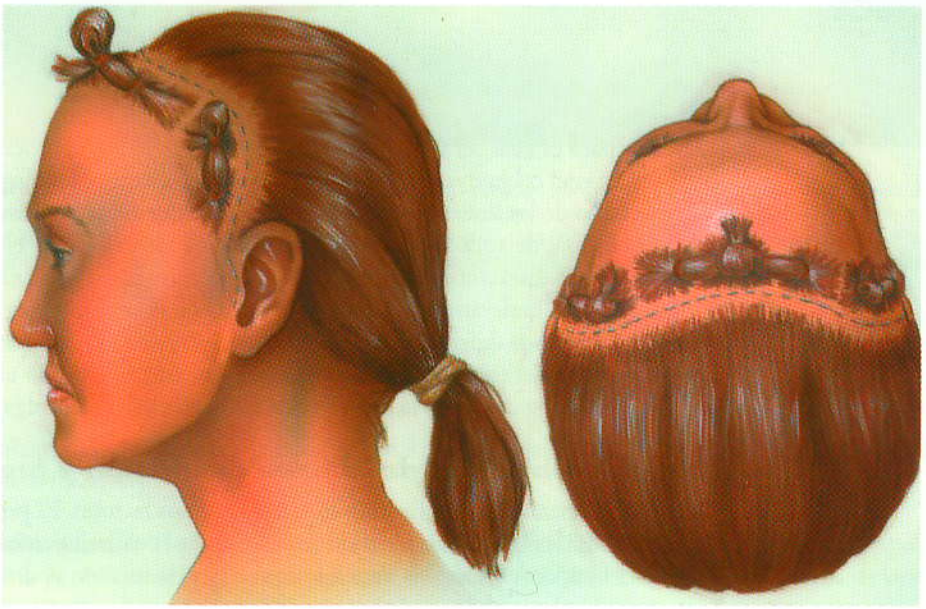

Figura 6.8 Incisión para la mayoría de los pacientes femeninas y para pacientes masculinos sin signos o historia familiar de calvicie. La incisión se mantiene unos 4 cm detrás del nacimiento del pelo.

El segundo factor a considerar mientras se diseña la ubicación de la incisión, es la extensión del abordaje inferior requerido para el procedimiento. Cuando no es necesario exponer el arco cigomático, puede que sólo se necesite extender la incisión coronal en la parte inferior hasta el nivel del hélix. Sin embargo, la incisión coronal puede extenderse en la parte inferior hasta el nivel del lóbulo de la oreja como una incisión preauricular. Esta maniobra permite exposición del arco cigomático, la articulación temporomandibular (ATM) y/o los rebordes infraorbitarios.

booksmedicos.org

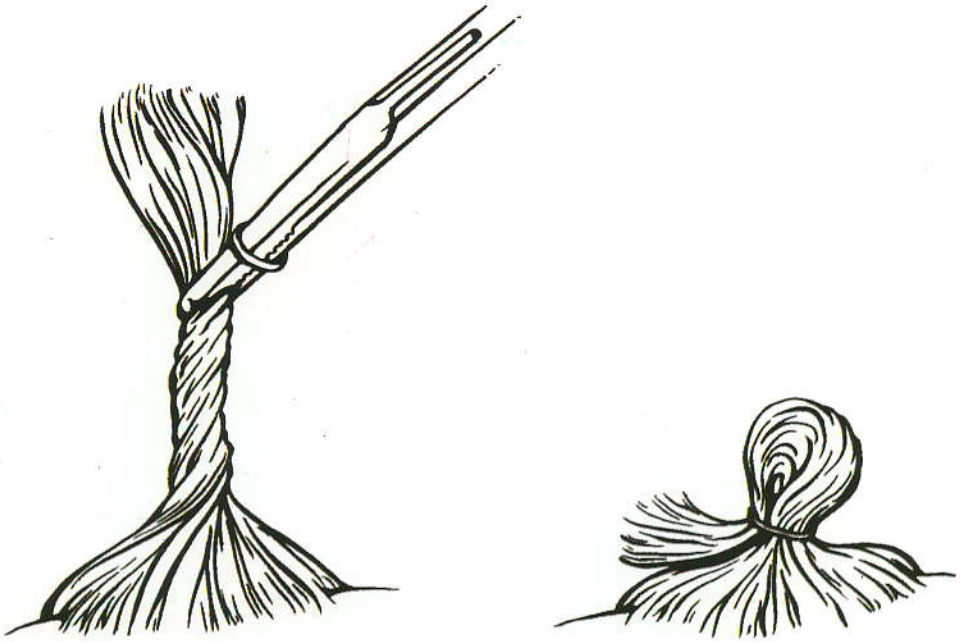

Figura 6.9 La técnica de recoger el pelo en mechones y sujetarlo con pequeñas ligas. Los pequeños mechones de pelo se doblan con los dedos y cada mechón se agarra en el medio con un hemostato que lleva una banda elástica. La banda elástica se rueda por el hemostato sobre el mechón de pelo debajo de las puntas del hemostato, que se puede quitar.

Desde el punto de vista médico, no es necesario afeitar la cabeza antes de la incisión para la asepsia y esto debería acostumbrarse según la exposición quirúrgica y las preferencias del paciente. De hecho, la presencia del pelo ayuda a determinar la dirección de los folículos pilosos y puede guiar el nivel de incisión para minimizar el daño a los folículos. La presencia del pelo hace que el cierre sea más difícil, pero no parece incrementar la tasa de infección. Se puede usar un peine para separar el pelo a lo largo de la línea de incisión propuesta. El pelo largo se puede recoger en mechones, con bandas elásticas colocadas ya sea antes o después de la asepsia. Esta medida minimiza la incomodidad causada por el pelo suelto en el campo quirúrgico (véase Fig. 6.9). Si hace falta afeitar la cabeza, no es necesario que sea extensa; es suficiente una pequeña franja, de 12 a 15 mm. El campo quirúrgico para cubrir el cuero cabelludo posterior y aprisionar el pelo, se puede suturar o sujetar con grapas a 1.5 cm más o menos por detrás al lugar de la incisión planeada.

Paso 2. Técnicas hemostáticas

La pérdida de sangre por la incisión coronal es más grande al comienzo y final de la cirugía. Se pueden usar tres técnicas para reducir la pérdida de sangre. En la primera técnica, se inyecta un vasoconstrictor en el plano subgaleal para estimular hemostasis y ayudar a separar las capas de tejido. La segunda técnica implica insertar suturas de continuas bloqueadas de 2-0 polipropileno o nylon a lo largo de cada lado de la línea de incisión propuesta. Estas suturas se quitan al terminar de cerrar el cuero cabelludo. En la última técnica, se usan escalpelos especiales de cauterización para las incisiones del cuero cabelludo, pero estos escalpelos térmicos pueden dañar los folículos pilosos. Pueden ser útiles múltiples medidas para aquellas personas, tales como pacientes pediátricos en los cuales se debe mantener al mínimo la pérdida de sangre.

Paso 3. Incisión

Las porciones de cabello anudadas apropiadamente, incisiones, o marcas hechas con tinta cercanas al sitio de la incisión, ayudan a alinear el cuero cabelludo durante el cierre. La primera porción de cabello se anuda hacia la línea media y las subsiguientes en la parte lateral a distancias casi iguales (véase Fig. 6.10). Las incisiones de referencia hechas con la punta del escalpelo deberían tener la profundidad suficiente (hasta sangrar) para que su ubicación sea visible al final del procedimiento quirúrgico.

booksmedicos.org

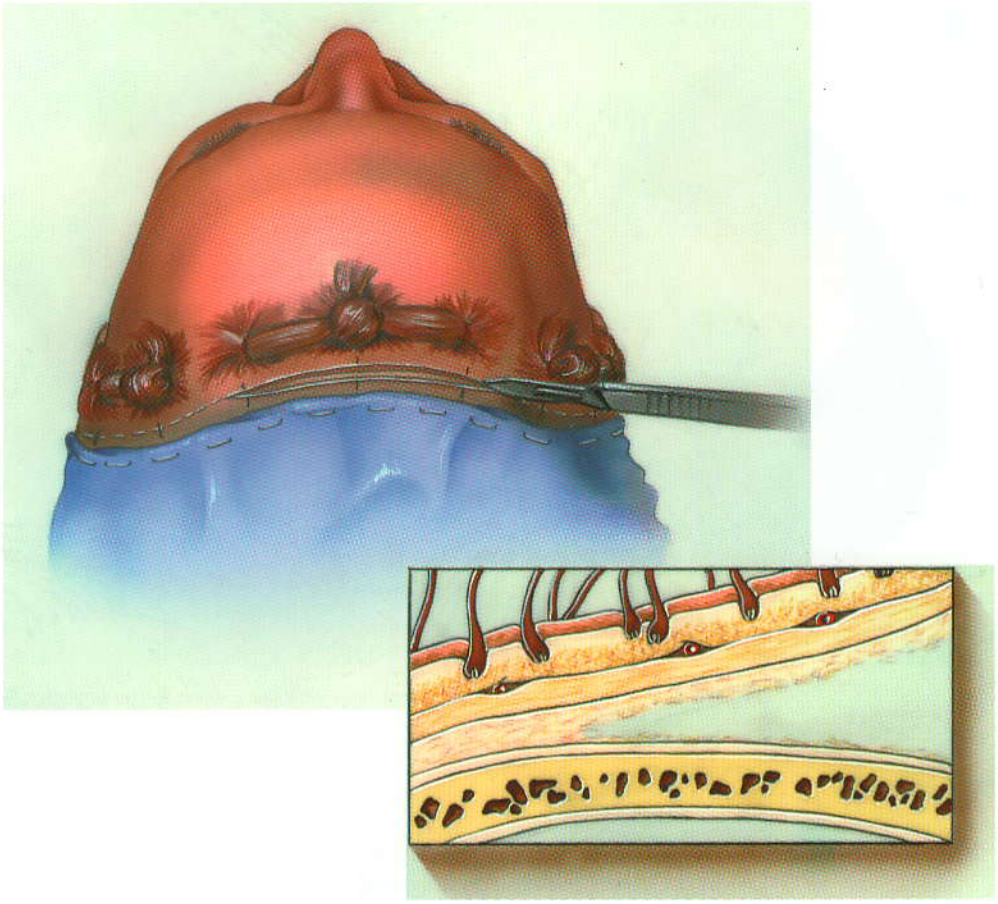

Figura 6.10 Cubrimiento con tela al paciente y la incisión inicial. La tela se asegura con grapas, suturas o ambas exactamente posterior a la ubicación de la incisión planeada. Marcas con líneas que se entrecruzan se hacen con cortes en el cuero cabelludo en diferentes posiciones para realineamiento del colgajo durante el cierre. La incisión inicial se extiende desde una línea temporal superior a otra, a la profundidad del pericráneo (***recuadro***). La disección estará en el plano subgaleal con tejido conectivo desprendido que se divide con facilidad.

La porción inicial de la incisión se hace con una hojilla no. 10 o un bisturí diatérmico especial, extendiéndose desde una línea temporal superior hasta la otra. Para la exposición coronal de rutina, la incisión se hace a través de la piel, tejido subcutáneo y galea (Fig. 6.10), lo que revela el plano subgaleal de tejido conectivo areolar laxo que yace sobre el pericráneo. El borde del colgajo se puede levantar rápido y con facilidad y se diseca sobre el pericráneo. Limitando la incisión inicial al área entre las dos líneas temporales superiores se evita la incisión a través de la fascia de la musculatura temporal, que sangra de modo copioso.

La incisión cutánea por debajo de la línea temporal superior debe extenderse en profundidad hasta la capa superficial brillante de la fascia temporal, en el plano subgaleal, que se continúa con la disección sobre dicha línea. Un método fácil para asegurar que la incisión se haga hasta la profundidad adecuada, es la disección roma con tijeras curvas en el plano subgaleal desde arriba, hasta el arco cigomático, y el corte se hace hasta dicha profundidad (véase Fig. 6.11).

La extensión preauricular de la incisión se hace dentro de un pliegue cutáneo preauricular hasta el nivel del lóbulo. La disección secciona el músculo preauricular y sigue el conducto auditivo externo cartilaginoso (remitirse a la disección descrita en el Capítulo 12).

› Paso 4. Elevación del colgajo coronal y exposición del arco cigomático

Después de levantar los bordes anterior y posterior de la herida de 1 a 2 cm, se pueden poner grapas hemostáticas (grapas Raney) o se pueden aislar y cauterizar los vasos sanguíneos. La cauterización indiscriminada del borde del cuero cabelludo cortado produce alopecia y debería

booksmedicos.org

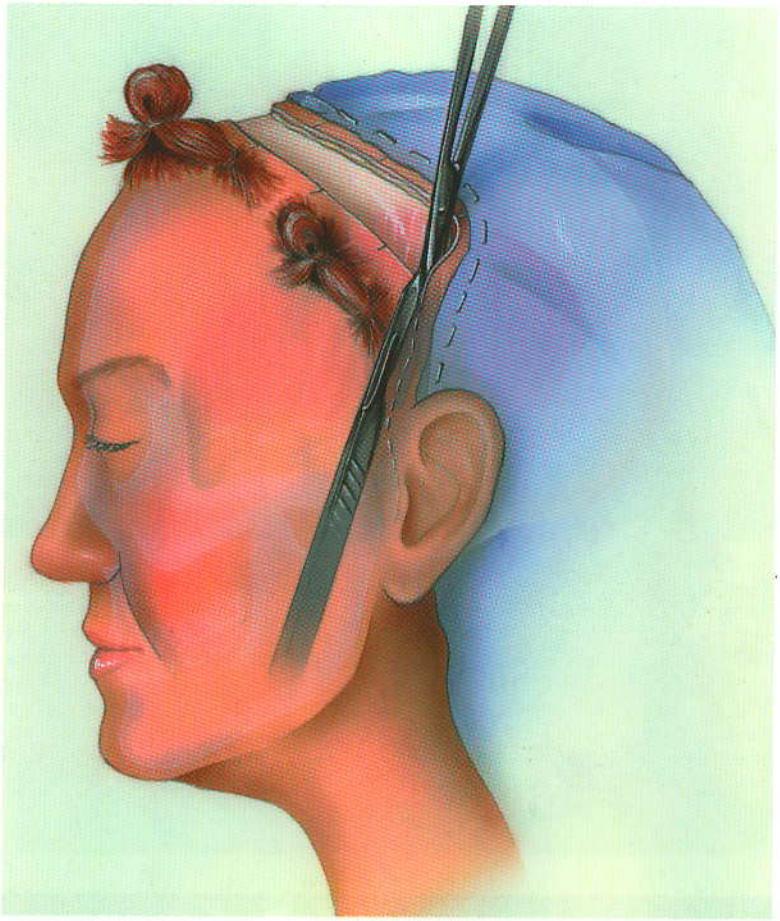

Figura 6.11 Una técnica para la incisión del cuero cabelludo en la región temporal. La disección con tijeras del cuero cabelludo en el plano subgaleal puede avanzar en la parte inferior desde la incisión previa hecha sobre la línea temporal superior. Mientras las tijeras están abiertas, un escalpelo corta hacia ellos, evitando que el cirujano haga incisión de la fascia temporal y músculo, que sangra copiosamente.

evitarse. Algunos cirujanos colocan una esponja de gasa sin desdoblar sobre el borde cortado del cuero cabelludo antes de poner la grapa. La gasa se puede quitar del cuero cabelludo antes del cierre, después de retirar la hilera de grapas acompañantes. A veces, se presenta hemorragia durante el procedimiento por pequeñas venas emisarias que existen a través del pericráneo o cráneo expuesto. En tales casos es útil la cauterización, aplicación de cera ósea o ambos.

El colgajo se puede elevar encima del pericráneo con disección utilizando dedos, con elevadores periósticos obtusos o corte posterior con un escalpelo (o electrocauterización) (véase Fig. 6.12). A medida que avanza la disección por delante, se desarrolla tensión porque el colgajo todavía sigue insertado en la parte lateral sobre los músculos temporales. Disecando aquella porción del colgajo por debajo de la línea temporal superior, desde la fascia temporal, se alivia la tensión y permite al colgajo retraerse más hacia adelante. A lo largo del aspecto lateral del cráneo, se hace visible la fascia temporal blanca brillante donde se fusiona con el pericráneo en la línea temporal superior. El plano de disección queda justo superficial a esta placa fascial gruesa.

Una vez que se ha disecado el colgajo en la parte anterior e inferior por varios centímetros, se debería voltear hacia fuera el colgajo de tal manera que la superficie galeal se haga superficial (véase Fig. 6.13). Si esto no fuera posible, puede ser necesaria una mayor disección en la parte inferior a lo largo de la capa superficial de la fascia temporal e incluso extender la incisión cutánea más hacia la parte inferior.

Dependiendo del procedimiento quirúrgico, se pueden realizar dos métodos de incisiones periósticas para exponer el macizo facial. Para la mayoría de los procedimientos del tercio medio de la cara, la disección del colgajo continúa hacia la parte anterior en el plano facial

booksmedicos.org

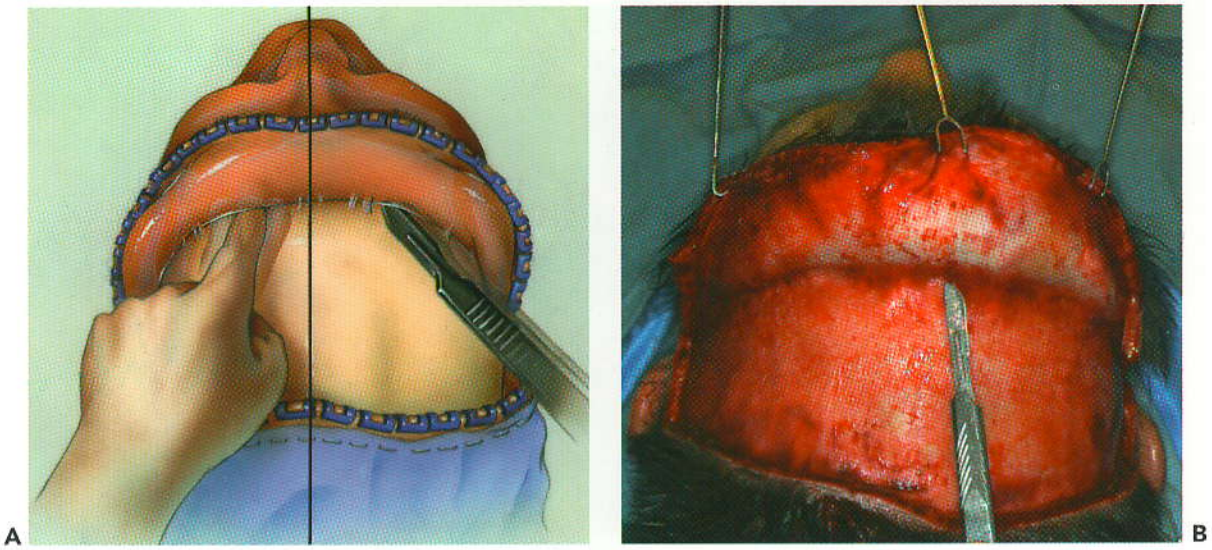

Figura 6.12 **A** Ilustración de dos métodos de disección del colgajo en el plano subgaleal. **Izquierda**: Disección con dedos divide con suavidad el tejido areolar en el plano subgaleal. Sin embargo, varios centímetros sobre los bordes orbitarios, el pericráneo está unido con más firmeza al músculo frontal y el periostio puede extirparse del hueso, mientras se usa esta técnica en esta posición. **Derecha**: y fotografía **B** Disección con un escalpelo. El colgajo se levanta de manera suave con retractores, ganchos o ambos para mantener leve tensión. El borde posterior (obtuso) del escalpelo descansa sobre el pericráneo y se mueve de atrás para adeltante, permitiendo que la punta del escalpelo haga la incisión del tejido subgaleal. Esta técnica es de especial utilidad en los colgajos que se levantan por segunda o tercera vez, en los cuales las adhesiones en la capa subgaleal son más comunes y deben cortarse con precisión.

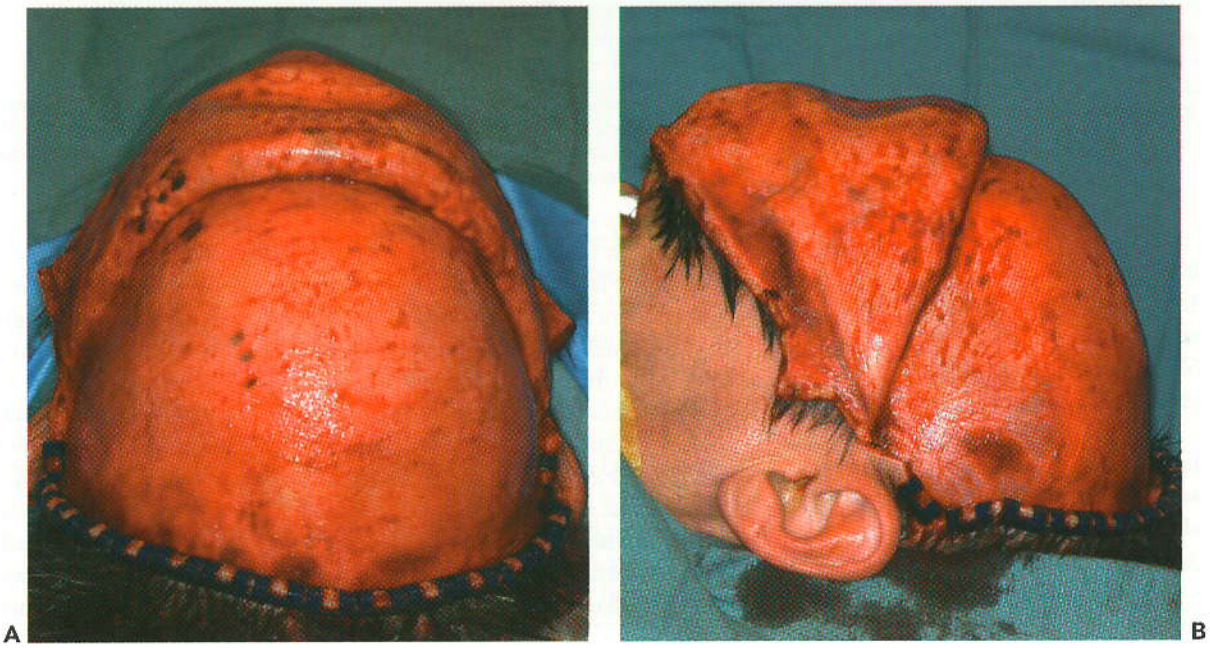

Figura 6.13 Fotografías del colgajo coronal una vez que ha sido disecado hasta unos 3 a 4 cm de los bordes suprarobitarios. **A** Vistas superior y **B** lateral. Observe que el colgajo está lo suficientemente libre para permanecer invertido sin ayuda.

booksmedicos.org

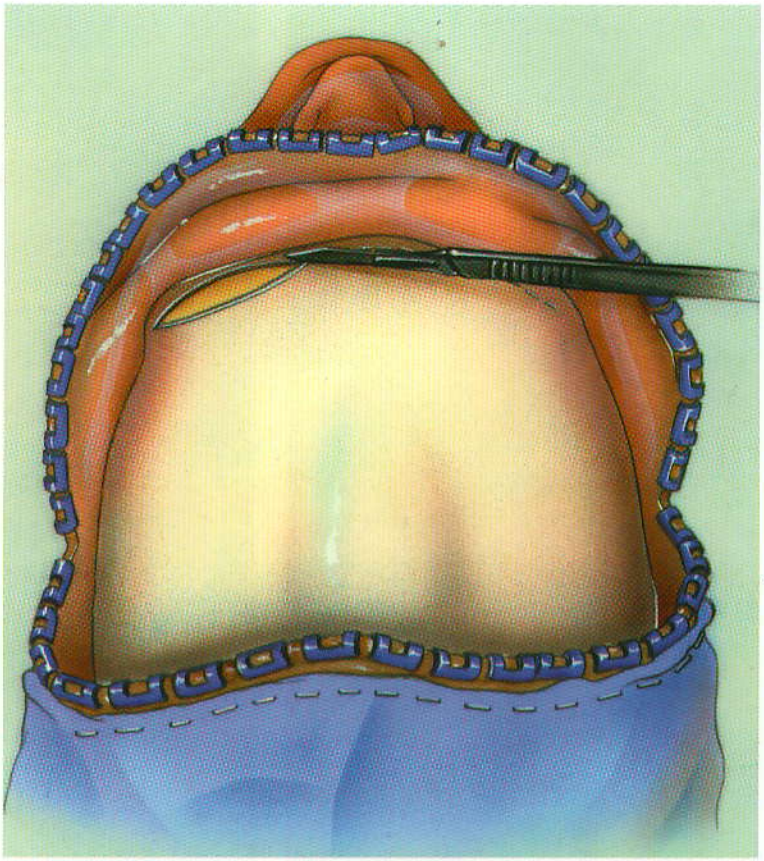

Figura 6.14 Incisión del periostio a través de la frente desde una línea temporal superior hasta la otra. La incisión a través del periostio debería estar 3 a 4 cm superior a los bordes orbitarios.

subgaleal hasta unos 3 a 4 cm por encima de los bordes supraorbitarios. Se usa un dedo para palpar y localizar las líneas temporales superiores y se hace una incisión horizontal a través del pericráneo desde una línea temporal superior a otra (véase Fig. 6.14). La incisión no debería extenderse más allá de la línea temporal superior o se cortará el músculo temporal y comenzará a sangrar. Luego se continúa la disección subperióstica hasta los bordes supraorbitarios.

Cuando se realizan procedimientos en el seno frontal y/o base craneal anterior, es prudente obtener un colgajo pericraneal vascularizado. Este colgajo se puede usar para llenar defectos o en el seno frontal, para dividir la nariz del seno o fosa craneal anterior, etc. La obtención de un colgajo pericraneal es sencilla y debería utilizarse de manera sistemática en los abordajes coronales para el macizo facial a fin de reparar traumatismos. Para obtener el colgajo, es más fácil realizar una disección supraperióstica, como se discutió antes, y luego elevar el pericráneo desde el cráneo. Las incisiones a través del pericráneo se hacen por encima de las líneas temporales superiores, extendiéndose desde ambos bordes orbitarios superiores hasta la extensión posterior de la incisión coronal (véase Fig. 6.15A). Luego se hace una incisión a través del pericráneo desde una de las línea temporales superiores hasta la otra en el plano coronal, extendiéndose a otras incisiones a través del pericráneo (Fig. 6.15B). Luego, se usan los elevadores periósticos para elevar el pericráneo, teniendo cuidado de evitar rasgar el tejido (Fig. 6.15 C). Una vez que se eleva el pericráneo, el colgajo amplio pericraneal proporciona un gran delantal de tejido vascularizado para posible uso durante el procedimiento quirúrgico (Fig. 6.15 D).

No importa cuál de estas técnicas se emplee para la incisión del pericráneo; la disección se continúa en el plano subperióstico en la parte anterior hasta los bordes orbitarios superiores.

La porción lateral del colgajo se diseca hacia la parte inferior por encima de la fascia temporal. Una vez que la porción lateral del colgajo ha sido elevada hasta 2 a 4 cm del cuerpo del cigoma y arco cigomático, estas estructuras por lo general se pueden palpar a través de la fascia acompañante. Cerca de la oreja, el colgajo se diseca en la parte inferior hasta la raíz del arco

booksmedicos.org

Figura 6.15 **A** Ilustración que evidencia las incisiones para obtener un colgajo pericraneal. Fotografías de las incisiones a través del pericráneo **B** colgajo pericraneal después de la elevación **C** y colgajo pericraneal estando in situ **D** mostrando la vasculatura.

cigomático. Se hace una incisión de la *capa superficial de la fascia temporal* en la raíz del arco cigomático, en frente de la oreja y se continúa la incisión en la parte anterior y superior en un ángulo de 45 grados, uniéndose a la incisión que atraviesa la frente realizada antes a través del pericráneo en la línea del temporal superior (véase Figs. 6.16 A y B). La incisión de la capa superficial de la fascia temporal revela grasa y tejido areolar (Figs. 6.16 C y D). La capa de grasa no debería tocarse en la medida de lo posible para evitar "depresión temporal" que ocurre cuando la grasa se asienta hacia abajo. La disección hecha por debajo debería ser profunda respecto a la capa superficial de la fascia temporal, separándola de la grasa subyacente. Esta capa proporciona una ruta

booksmedicos.org

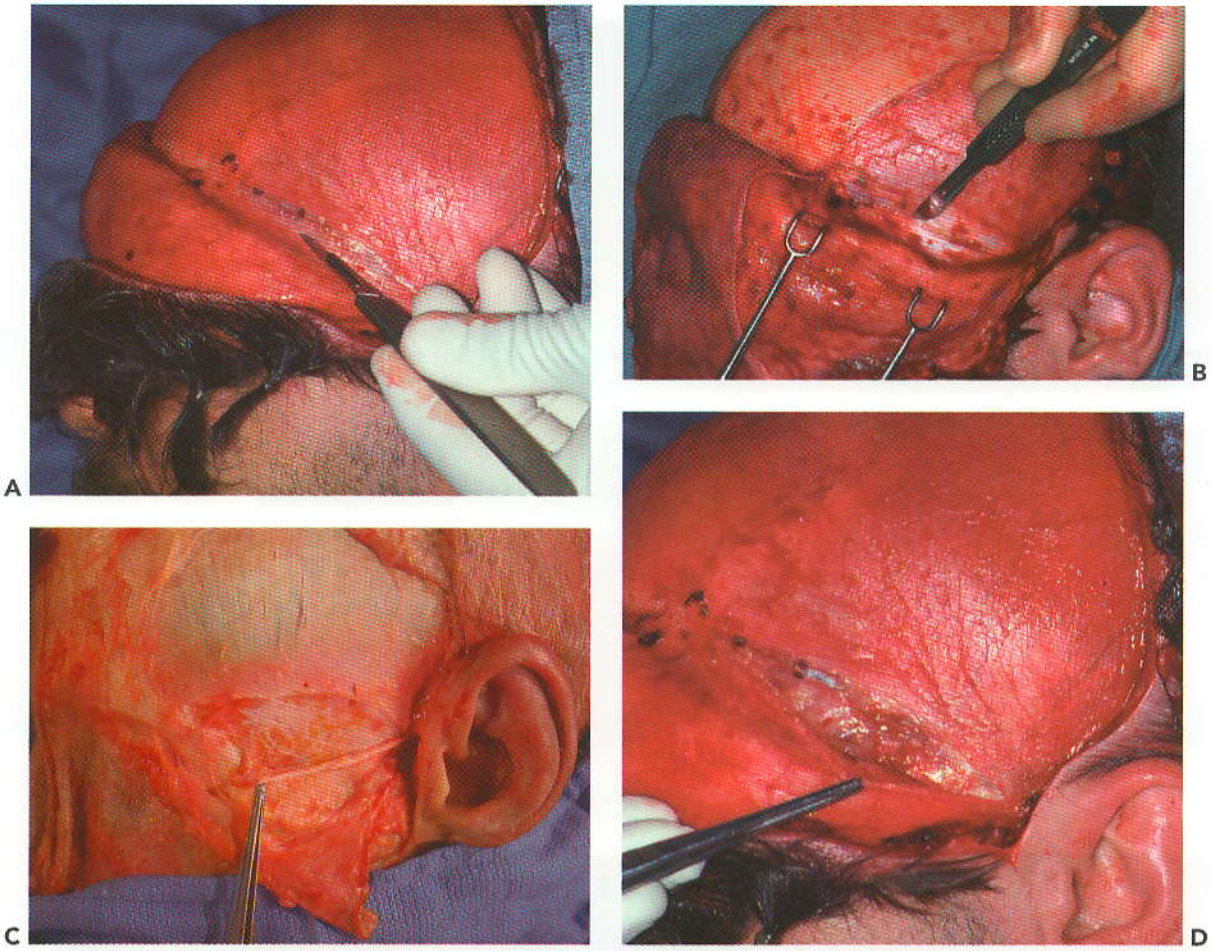

Figura 6.16 Incisión a través de la capa superficial de la fascia temporal. La incisión comienza en la raíz del arco cigomático (sobre la articulación témporo-mandibular) hacia arriba y delante hacia el borde orbitario superior. Las fotografías evidencian la incisión a través de la capa superficial de la fascia temporal en un paciente que tenía una incisión hecha a través del pericráneo justo encima de los bordes orbitarios **A** y paciente con un colgajo pericraneal **B**. Observe la grasa subyacente entre esta capa de fascia y la capa profunda de la fascia temporal en una disección cadavérica **C** y en un paciente **D**. La fascia témporo-parietal con la rama temporal del nervio facial se dobla en la parte inferior (abajo).

segura para el abordaje del arco cigomático porque la rama temporal del nervio facial siempre es lateral a la capa superficial de la fascia temporal (véase Figs. 6.17 A y B). Se usan tijeras de Metzenbaum para hacer disección de una vez por debajo de la capa superficial de la fascia temporal (Fig. 6.15 C). Una vez que la superficie superior del arco cigomático y el borde posterior del cuerpo del cigoma son palpables o visibles, se hace una incisión a través del periostio a lo largo de su superficie superior. La incisión se continúa por arriba con el borde posterior del cuerpo de cigoma y el borde orbitario en toda su extensión, encontrándose al fin con la incisión horizontal que atraviesa la frente a a través del pericráneo o con el área donde el colgajo pericraneal ha sido elevado. La elevación subperióstica expone las superficies laterales del arco cigomático, cuerpo del cigoma, y borde orbitario lateral (véase Fig. 6.18).

‣ Paso 5. Exposición subperióstica de las áreas periorbitarias

Para permitir el abordaje funcional a las órbitas superiores, o a la región nasal, se debe liberar el fascículo neurovascular suprarorbital desde su escotadura o foramen. Esta maniobra implica la disección por completo del plano subperióstico ubicada alrededor del fascículo, incluyendo el interior de la órbita. Si no se observa hueso en la parte inferior del fascículo, se elimina con suavidad el fascículo de la escotadura ósea. Pero, si se encuentra un foramen, se usa una pequeña osteotomía para eliminar el punte óseo a lo largo del borde supraorbitario y liberar el fascículo (Fig. 6.19).

booksmedicos.org

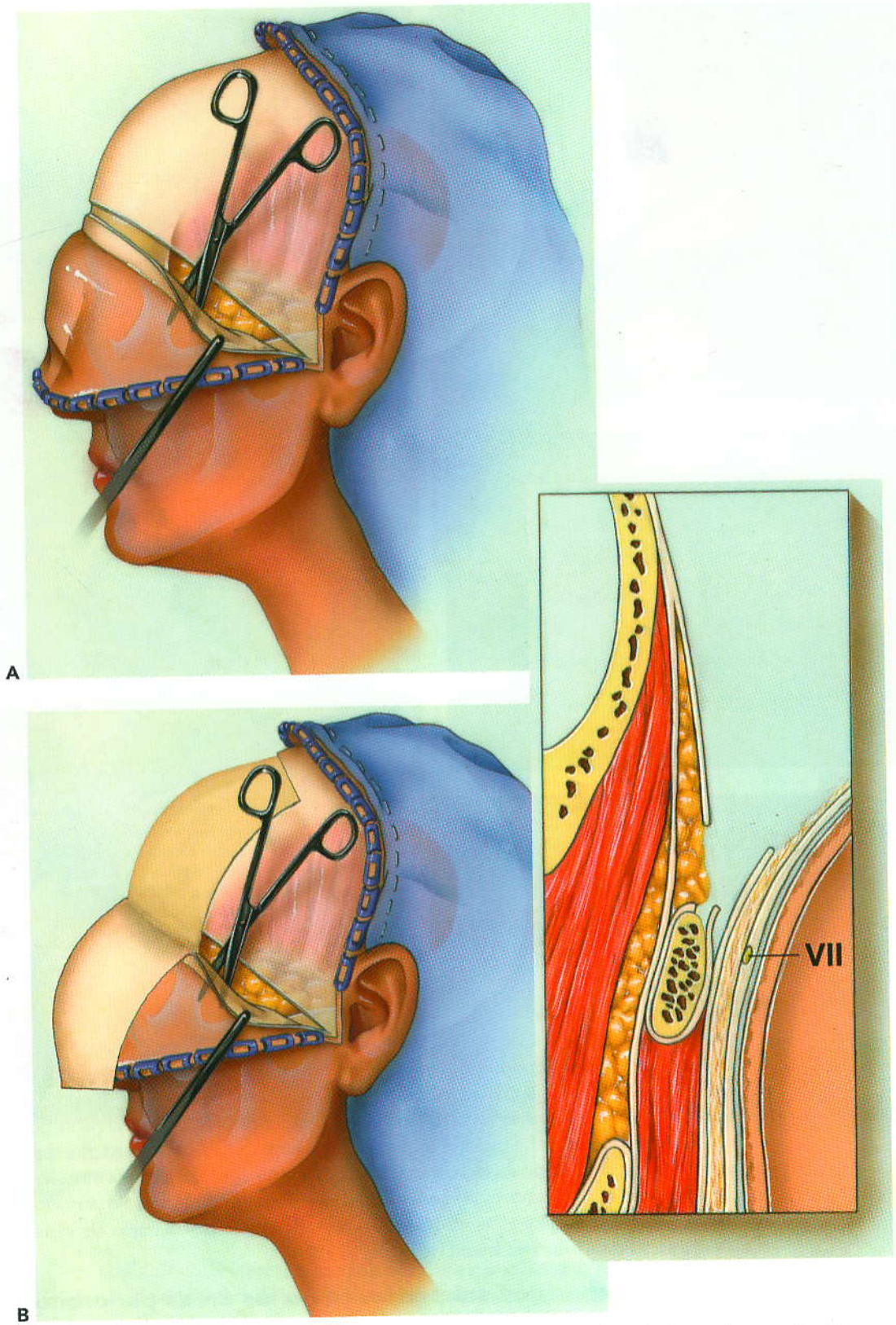

Figura 6.17 Un método para abordar la porción posterior del borde orbital lateral y la superficie superior del arco cigomático se muestra en estas ilustraciones. **A** Ilustración de pacientes cuya incisión a través del pericráneo está por encima de los bordes orbitarios y **B** en pacientes que desarrollan un colgajo pericraneal La disección con tijeras continúa profundo hacia la capa superficial de la fascia temporal (***recuadro***), dentro de la almohadilla de grasa temporal superficial, hasta que se encuentra el hueso **C**. Entonces se hace una incisión cortante a través del periostio sobre la superficie superior del arco cigomático y la superficie posterior del cigoma.

booksmedicos.org

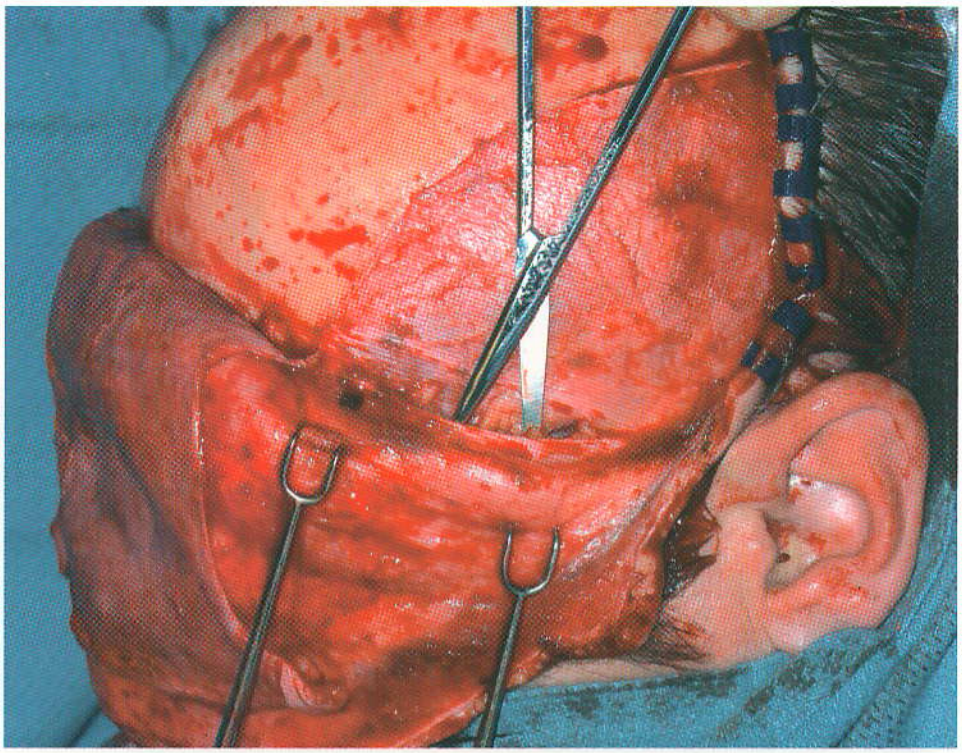

C

Figura 6.17 *(continuación)*

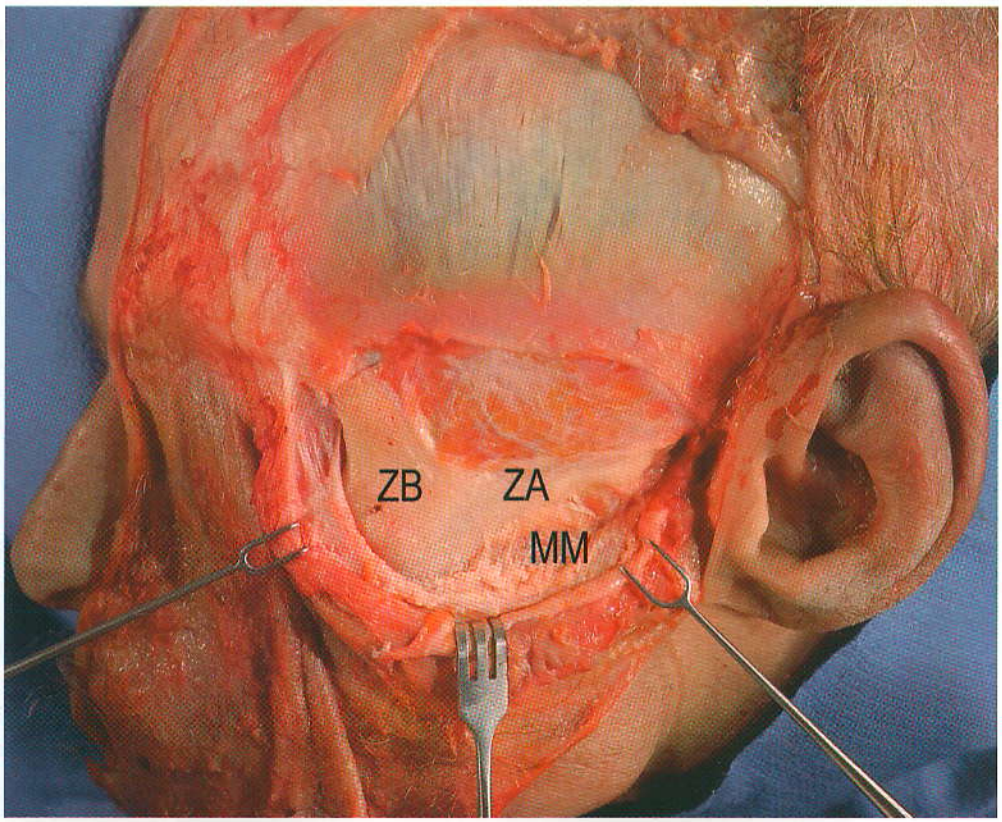

Figura 6.18 Disección anatómica del cuerpo (*ZB*) y arco cigomático (*ZA*). La capa superficial de la fascia temporal y periostio se retrae hacia abajo y hacia adelante. Observe la inserción del músculo masetero (*MM*) a la porción inferior del arco cigomático.

booksmedicos.org

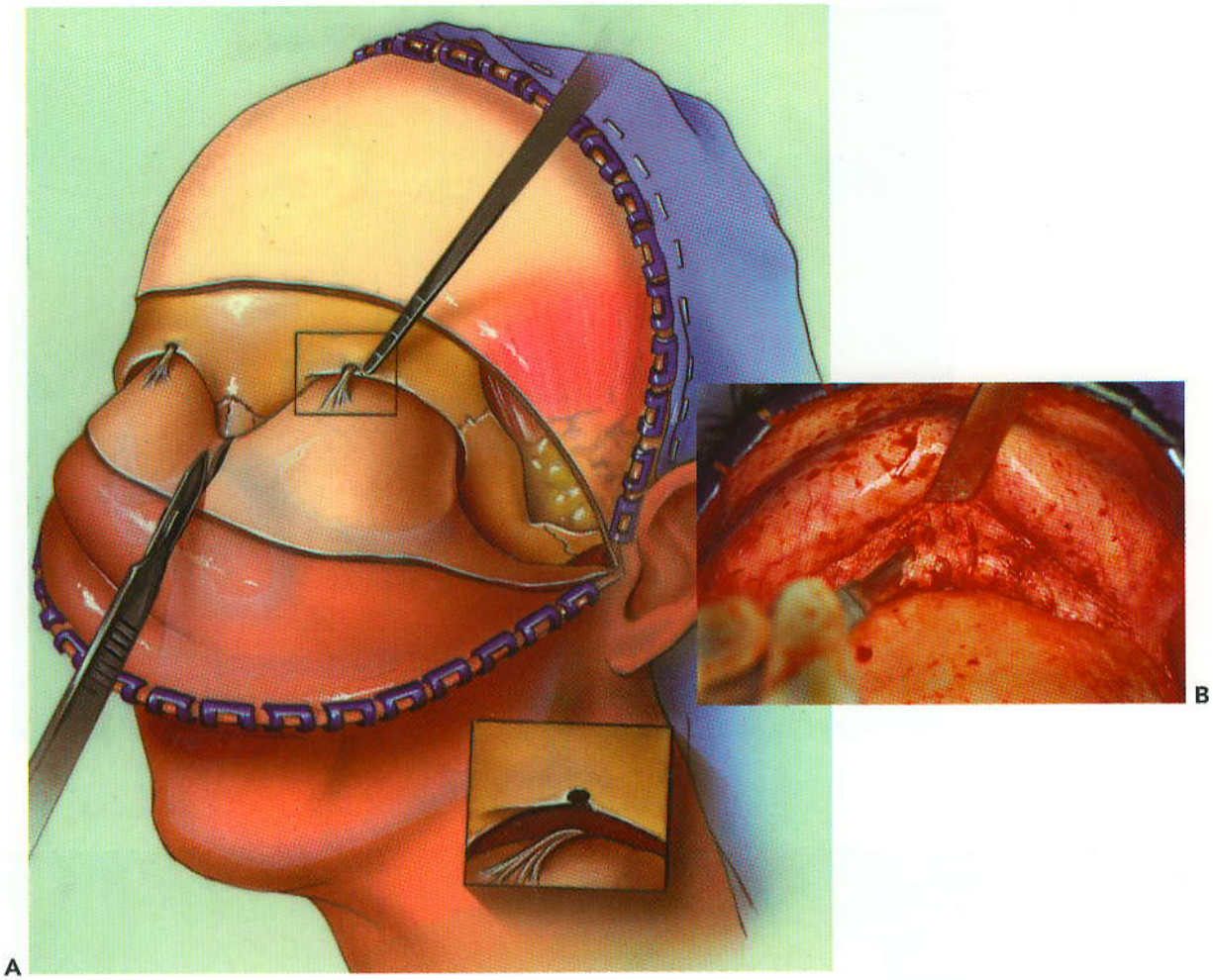

Figura 6.19 **A** Ilustración de dos factores claves: remoción del hueso inferior al foramen supraorbitario (si está presente) de tal manera que el fascículo neurovascular puede liberarse y la colocación de incisiones relajadas en el plano sagital a través del periostio elevado sobre el puente de la nariz. El uso de esta técnica **B** facilita la disección más hacia abajo a lo largo del dorso nasal.

La retracción más amplia del colgajo hacia abajo se puede realizar por la disección subperióstica en las órbitas. Se separa el contenido orbitario insertado al tubérculo orbitario lateral, lo que permite una disección profunda en la órbita lateral. La liberación del periostio alrededor del borde inferior de la órbita permite la exposición de todo el piso orbitario y región infraorbitaria. El abordaje del área infraorbitaria es más fácil después que se liberan los tejidos que se encuentran por encima del cuerpo y arco cigomático para relajar su envoltura.

La disección del periostio de las paredes orbitarias superior y medial libera el colgajo y permite su retracción hasta el nivel de la unión de los huesos nasales y los cartílagos nasales laterales superiores. Esta técnica se facilita por la incisión cuidadosa del periostio de la región nasofrontal (Fig. 6.19). La disección puede avanzar a lo largo del dorso hacia la punta nasal, si fuera necesario (véase Fig. 6.20).

Los tendones cantales mediales no deberían escindirse inadvertidamente de las crestas lagrimales posterior y anterior. Ellos se identifican como inserciones fibrosas densas en la fosa nasolagrimal (véase Fig. 6.21). Se puede exponer toda la pared orbitaria medial sin escindir los tendones cantales. Como la disección subperióstica se extiende por detrás a todo lo largo de la pared orbitaria medial, el cirujano debería estar pendiente de la arteria etmoidal anterior (y posterior). Un método simple para identificar y cauterizar la arteria consiste en despegar el periostio del techo de la órbita y el de la parte inferior, al punto donde la arteria penetra la pared orbitaria medial. Con un elevador perióstico a cada lado del foramen, la retracción

booksmedicos.org

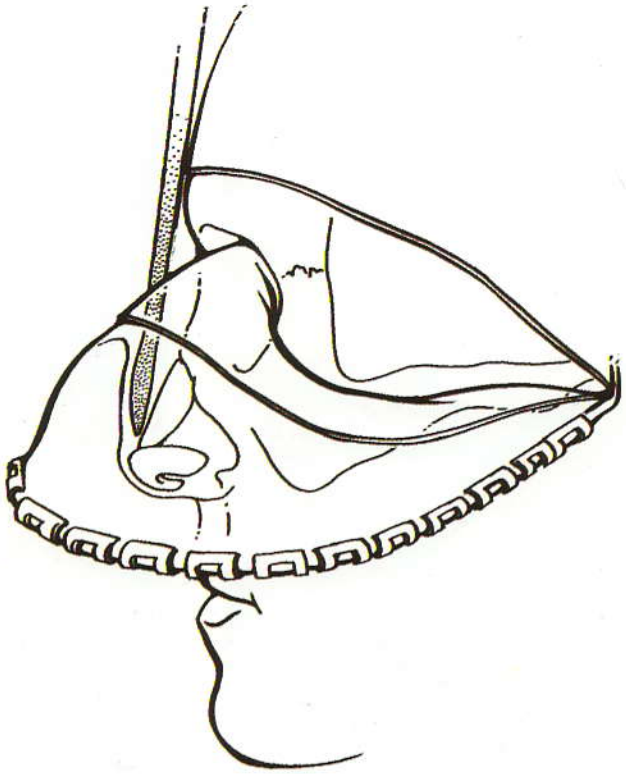

Figura 6.20 Disección por debajo de la punta de la nariz con un elevador perióstico.

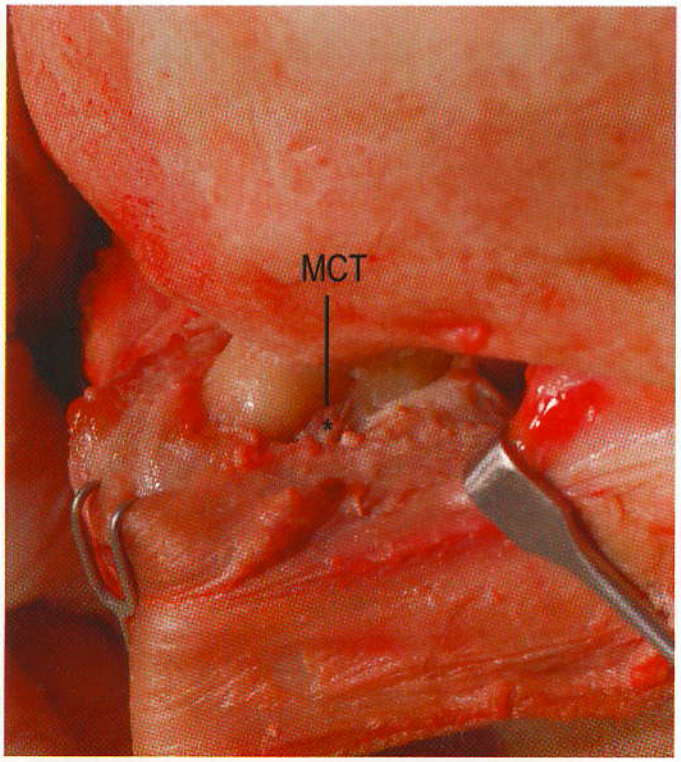

Figura 6.21 Disección anatómica que muestra la extremidad posterior del tendón cantal medial (TCM) de la órbita izquierda.

booksmedicos.org

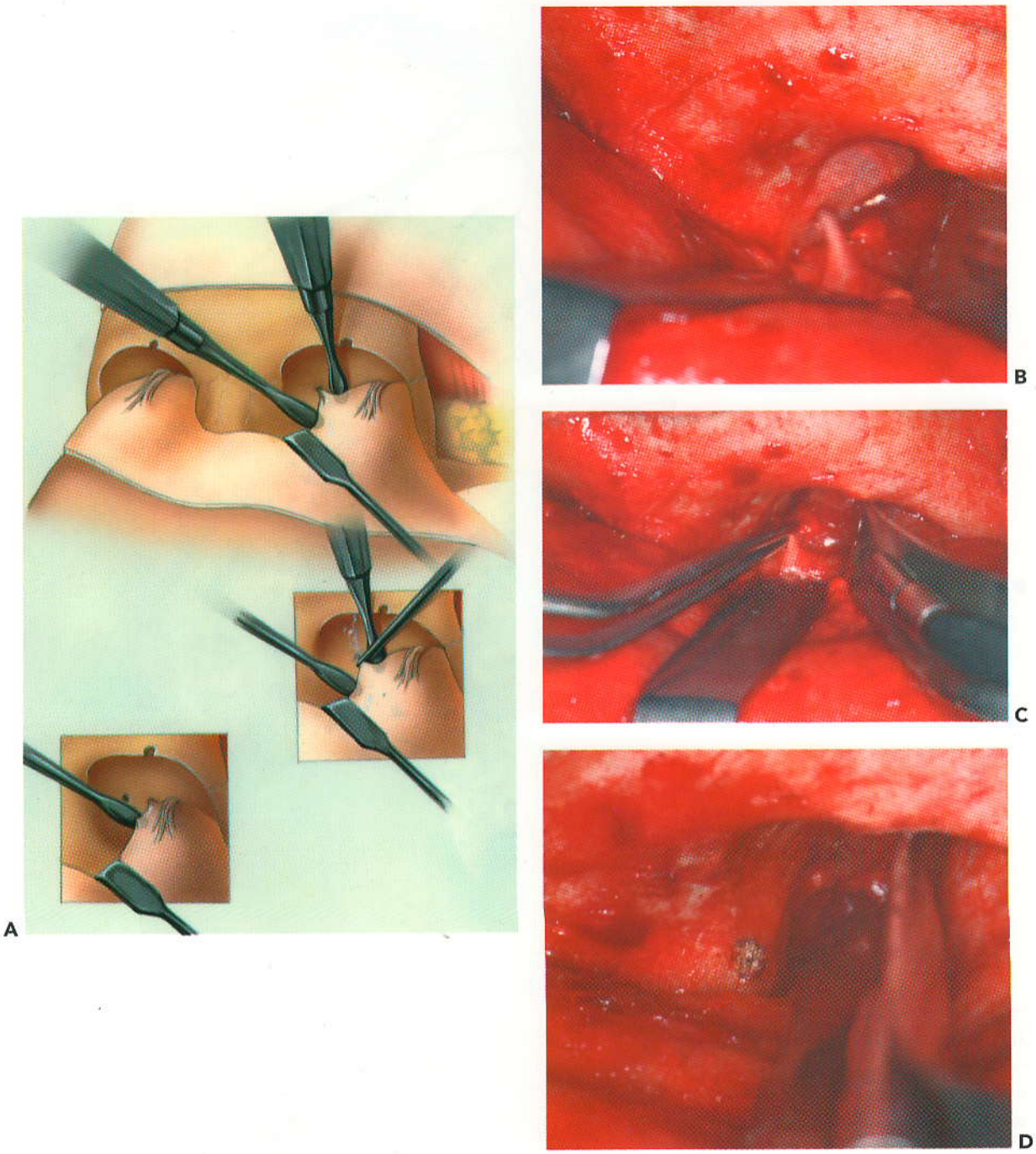

Figura 6.22 Disección de la pared orbitaria medial. Ilustración **A** y fotografías **B-D** sobre la secuencia de los pasos necesarios para aislar y cortar el fascículo neruovascular etmoideo anterior cuando sale de la pared orbitaria medial. Se colocan elevadores periósticos encima y debajo del fascículo neurovascular etmoidal anterior, permitiendo cauterización bipolar y corte.

permite que el periostio insertado en el foramen "cuelgue a manera de carpa" hacia fuera (véase Fig. 6.22). Se puede hacer la cauterización bipolar de la arteria y luego seccionarla. Entonces se puede realizar la disección en la parte posterior por la elevación subperióstica.

Luego de las disecciones ya descritas, las regiones del tercio superior y medial de la cara están expuestas por completo (véase Fig. 6.23). Toda la órbita se diseca desde los bordes orbitarios hasta el ápice; la única estructura que queda es el tendón cantal medial, a menos que se le haya disecado de manera intencional o inadvertida.

booksmedicos.org

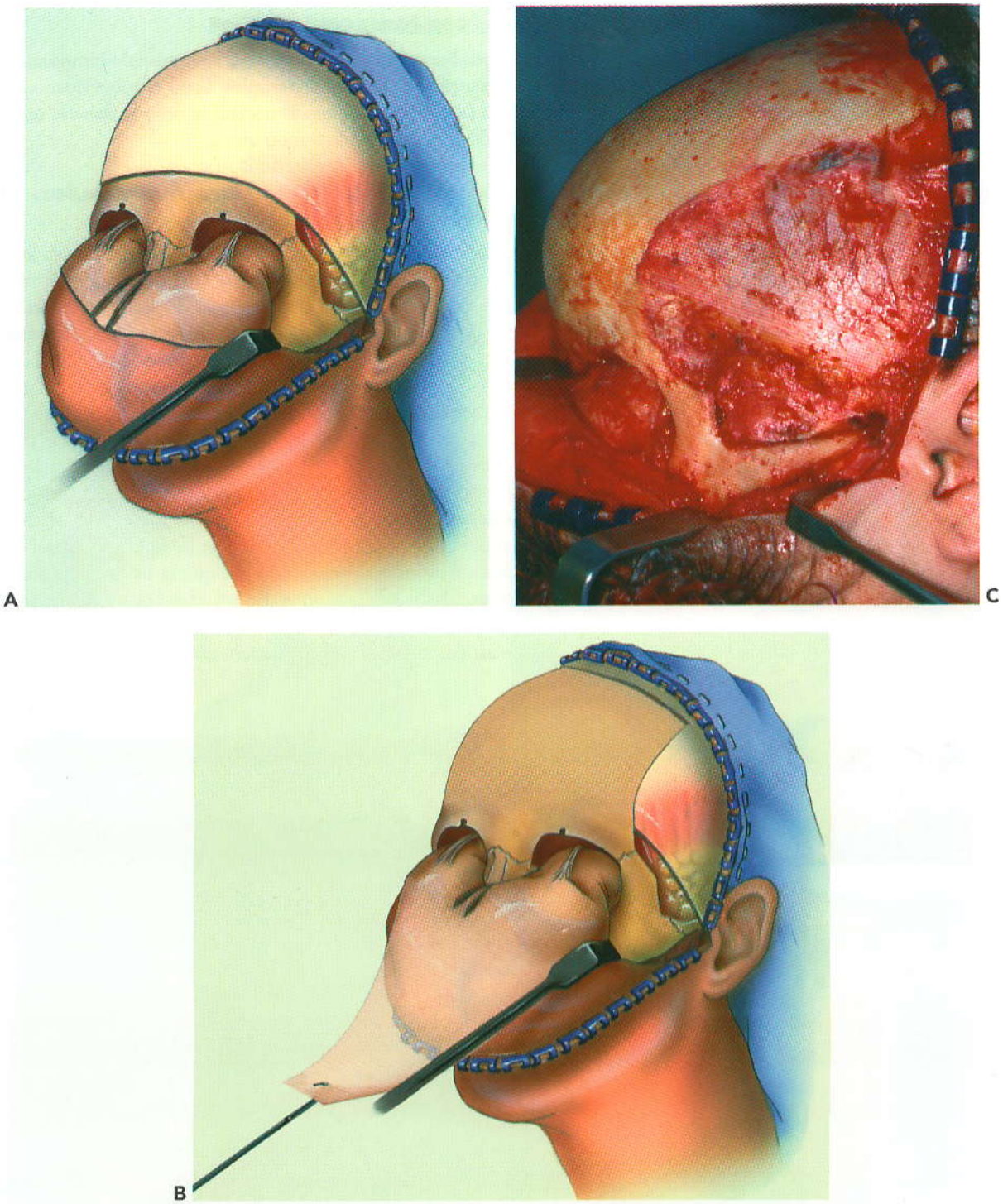

Figura 6.23 Exposición obtenida con la disección completa de los huesos faciales del tercio superior y medio usando el abordaje coronal. **A** Ilustración en la cual se hace la incisión pericraneal por encima de las órbitas. **B** Ilustración en la cual se elevó el colgajo pericraneal (gancho). Observe la conservación de la inserción del tendón cantal medial. Las áreas infraorbitarias también están expuestas si se realiza la retracción desde el lado de la órbita. **C** Fotografía correspondiente a la exposición después del abordaje coronal usando elevación del colgajo pericraneal.

booksmedicos.org

Paso 6. Exposición de la fosa temporal

El abordaje de la fosa temporal se logra disecando el borde anterior del músculo temporal de las superficies temporales del hueso cigomático, temporal y frontal. Todo el subperiostio del músculo temporal se despega desde la fosa temporal en caso necesario, pero se debería tener cuidado de preservar el suministro de sangre al músculo temporal.

Paso 7. Exposición de la articulación témporo-mandibular, el cóndilo/ramo mandibular o ambos

El abordaje de la articulación témporo-mandibular se logra por su disección debajo del arco cigomático (remitirse al Capítulo 12). La exposición de la superficie lateral de la región subcondilar mandibular y el ramus puede comenzar al lado de la cápsula de dicha articulación. Una incisión a través del periostio por debajo de la inserción de la cápsula en el cuello condilar expondrá el cuello del cóndilo.

Se puede lograr un acceso más amplio por debajo del arco cigomático por dos maniobras. En el primer abordaje, el músculo masetero se corta o se libera de su origen a lo largo del cuerpo y arco cigomático, y luego se diseca la superficie lateral del ramus mandibular para exponer el ramus de la mandíbula (véase Fig. 6.24). Con esta disección se puede observar la inserción del músculo temporal en la apófisis coronoides. Otro abordaje consiste en realizar una osteotomía del arco cigomático, dejando el pediculado con el músculo masetero, y se diseca entre los músculos masetero y temporal, despegando el masetero de la superficie lateral del ramus mandibular. Una consideración anatómica es válida con cualquiera de estos métodos de exposición amplia: el suministro vascular y neural al músculo masetero proviene desde el lado medial de la mandíbula a través de la escotadura sigmoidea en el músculo masetero. Por lo tanto, despegar el masetero desde arriba puede afectar de manera grave su función.

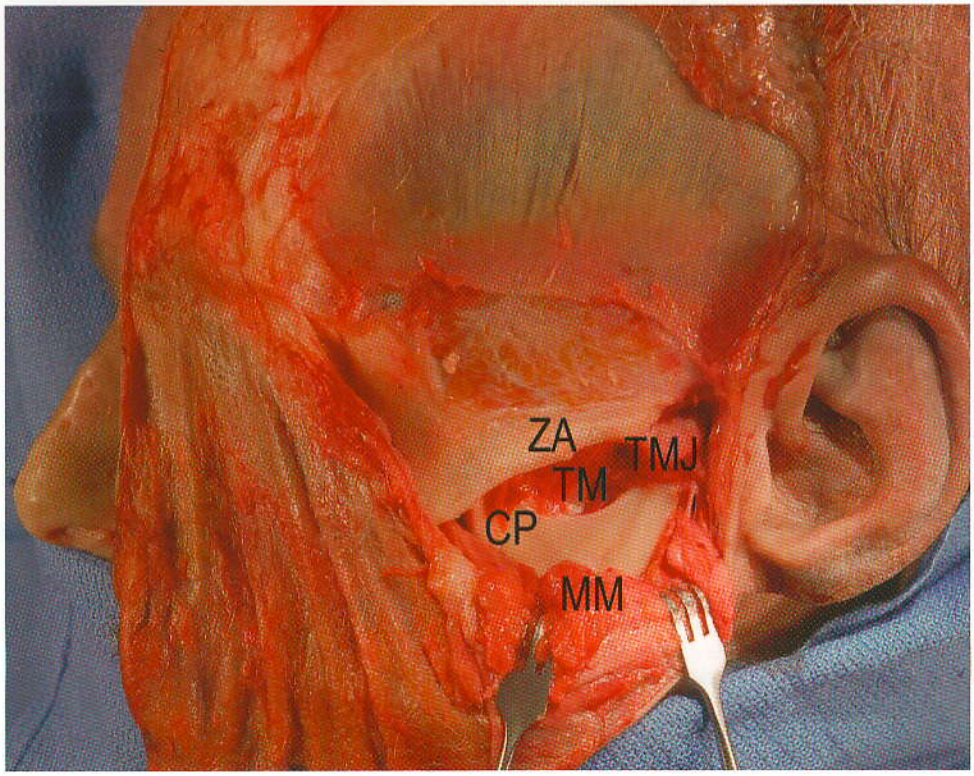

Figura 6.24 Disección anatómica que evidencia la exposición de la porción superior del ramus mandibular a través del abordaje coronal. En esta disección, el músculo masetero (*MM*) se diseca desde su origen a lo largo de la superficie subyacente del arco cigomático (*ZA*) El nervio facial se retrae hacia abajo y hacia adelante. Observe la cápsula de la articulación témporo-mandibular (*ATM*), que no ha sido penetrada. El músculo temporal (*TM*) sigue todavía insertado en la apófisis coronoides (*CP*) y la superficie medial de la mandíbula.

booksmedicos.org

Paso 8. Recolección de injertos óseos craneales

Una de las muchas ventajas del abordaje coronal es que facilita la recolección de injertos óseos craneales. Si la incisión a través del pericráneo se hace por encima de las órbitas, otra incisión perióstica en la región de la curva del parietal, permite la exposición necesaria para obtener un injerto óseo (véase Figs. 6.25 A y B). El cierre del periostio en tales casos, precede al cierre del cuero cabelludo. Si se hubiera elevado un colgajo pericraneal, los injertos óseos se recogen de manera directa del cráneo expuesto (Figs. 6.25 C y D) después de la disección subperióstica por detrás del punto de la incisión coronal original.

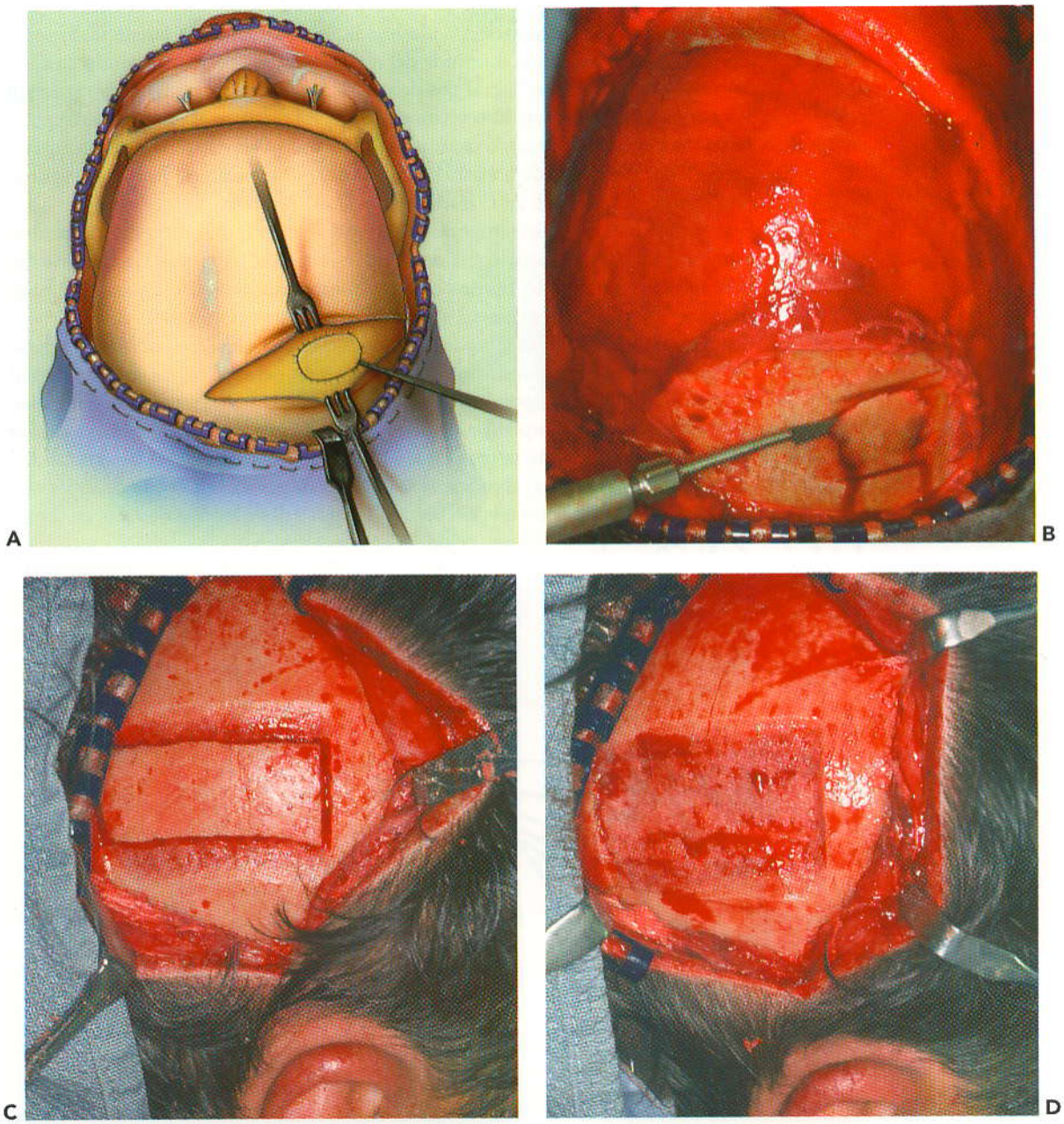

Figura 6.25 Injerto óseo obtenido usando el abordaje coronal. Ilustración **A** y fotografía **B** sobre la obtención de un injerto cuando la incisión pericraneal está sobre los bordes orbitarios. Cuando se ha usado un abordaje pericraneal, se puede obtener el hueso de una vez **C, D**.

booksmedicos.org

Paso 9. Cierre

Se puede emplear un drenaje de succión cerrada con un dren plano saliendo de la región con cuero cabelludo ubicada detrás de la incisión. La adecuada aproximación de los tejidos separados, aflojados, produce óptimos resultados estéticos al minimizar la caída de tejidos. Después de la exposición amplia de las regiones infraorbitaria y malar, se recomienda la resuspensión quirúrgica de los tejidos blandos. Las suturas 3-0 permanentes o absorbibles lentamente pasadas a través de la superficie profunda del periostio de la región malar, se fijan a la fascia temporal u otra estructura estable. También se recomienda cantopexia lateral si las inserciones cantales del tubérculo orbitario lateral son despegadas del hueso. Se usa fórceps dentado para identificar la porción superficial del tendón cantal lateral dentro de la superficie profunda del colgajo coronal. Se coloca una sutura 3-0 no reabsorbible o de reabsorción lenta a través del canto lateral desde la superficie profunda del colgajo coronal. La ubicación de adecuada posición vertical del tendón cantal se puede determinar halando la sutura hacia arriba o hacia abajo, mientras se observa la configuración de la hendidura palpebral. Se puede realizar una cantopexia lateral segura de la porción profunda del tendón cantal lateral perforando una gran abertura a través del borde orbitario lateral por debajo de la sutura frontocigomática. Entonces, se jalan la sutura y el tendón a este hueco. Sin embargo, si no se han alterado las estructuras anatómicas, se puede hacer una adecuada cantopexia suturando a través de la porción anterior del tendón cantal lateral alrededor de la parte delantera del borde orbitario lateral y asegurándolo a un tornillo óseo, a un agujero en el hueso, o a la fascia temporal.

Siempre que se diseca el músculo temporal de la superficie temporal de la órbita, también debería suspenderse para evitar la apariencia de hoyo en la región temporal. Un método fácil implica perforar agujeros a través del borde posterior del reborde orbitario y suturar el borde anterior del músculo temporal con suturas 3-0 de reabsorción lenta.

El cierre del periostio alrededor del reborde orbitario lateral se realiza con suturas absorbibles 4-0. Lo ideal es que se cierre el periostio sobre el arco cigomático, pero eso puede ser difícil debido a la pequeña cantidad de periostio disponible. Suturar el periostio también puede lesionar la rama temporal del nervio facial que está superficial al periostio. En vez de ello, se realiza la suspensión "extra" de la capa superficial de la fascia temporal. El borde inferior de la capa superficial de la fascia temporal, que se corta durante el abordaje, se sutura a 1 cm por encima del borde superior de la fascia cortada (véase Fig. 6.26). Para este fin se usan suturas 3-0 de lenta absorción, en sentido

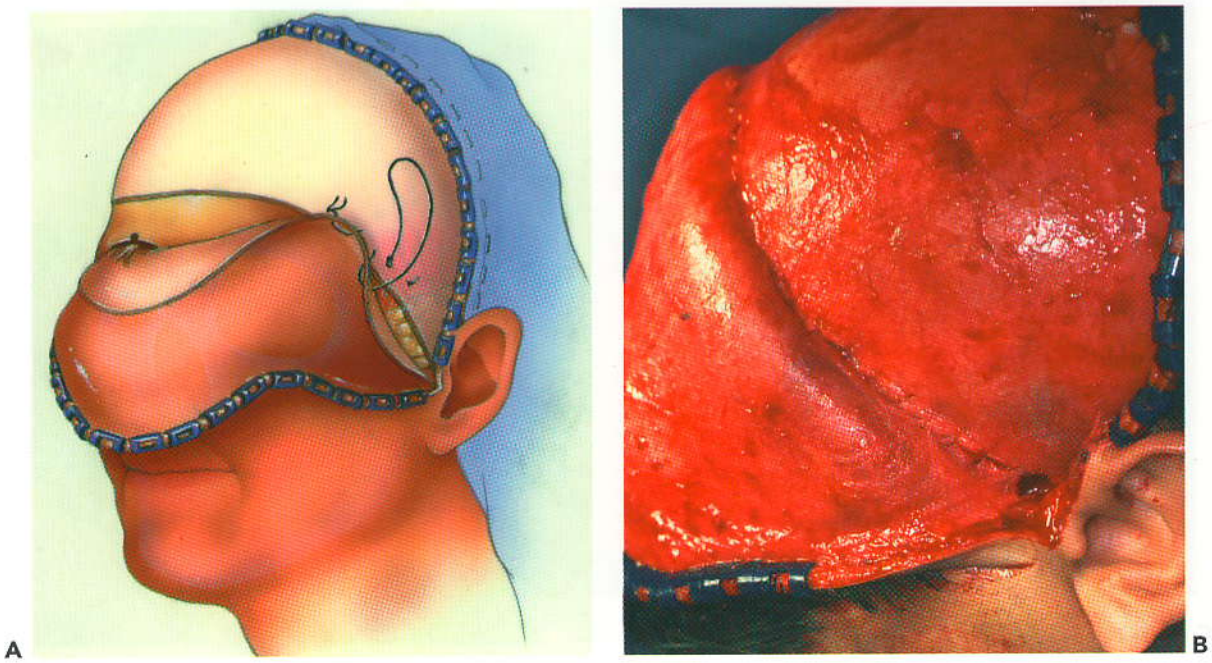

Figura 6.26 Ilustración **A** y fotografía **B** mostrando sutura de la capa superficial de la fascia temporal. Observe que el borde inferior de la fascia está suturada en una posición por encima respecto al borde superior cortado.

booksmedicos.org

horizontal. Por lo tanto, los tejidos laterales al arco cigomático se suspenden con firmeza en una posición que es más superior que si sólo se hubiera suturado la fascia temporal superficial cortada.

No es necesario cerrar la incisión perióstica horizontal a través de la frente. El periostio en esta área es delgado y no sostiene suturas. El cierre de la incisión coronal acercará los tejidos periósticos de manera aceptable.

La incisión del cuero cabelludo se cierra en dos capas usando suturas 2-0 absorbibles lentamente a través de los tejidos subcutáneo/galea y suturas cutáneas 2-0 no reabsorbibles permanentes o absorbibles (en niños se usan suturas más pequeñas), o grapas. Es opcional el uso de un dren de succión (por lo general plano de 7 mm). Las suturas/grapas cutáneas se retiran a los 7 a 10 días.

El componente preauricular del abordaje coronal debería cerrarse en capas, como en cualquier otro abordaje preauricular.

Son opcionales los vendajes de presión, pero si se usan, no deberían estar apretados. El edema periorbitario aumenta de modo considerable con vendajes apretados sobre el cuero cabelludo después de los abordajes coronales.

INCISIONES ALTERNAS

La incisión coronal fue modificada repetidas veces por los cirujanos. La diferencia principal en estas técnicas quirúrgicas implica la posición de la incisión cutánea. Una modificación impor-

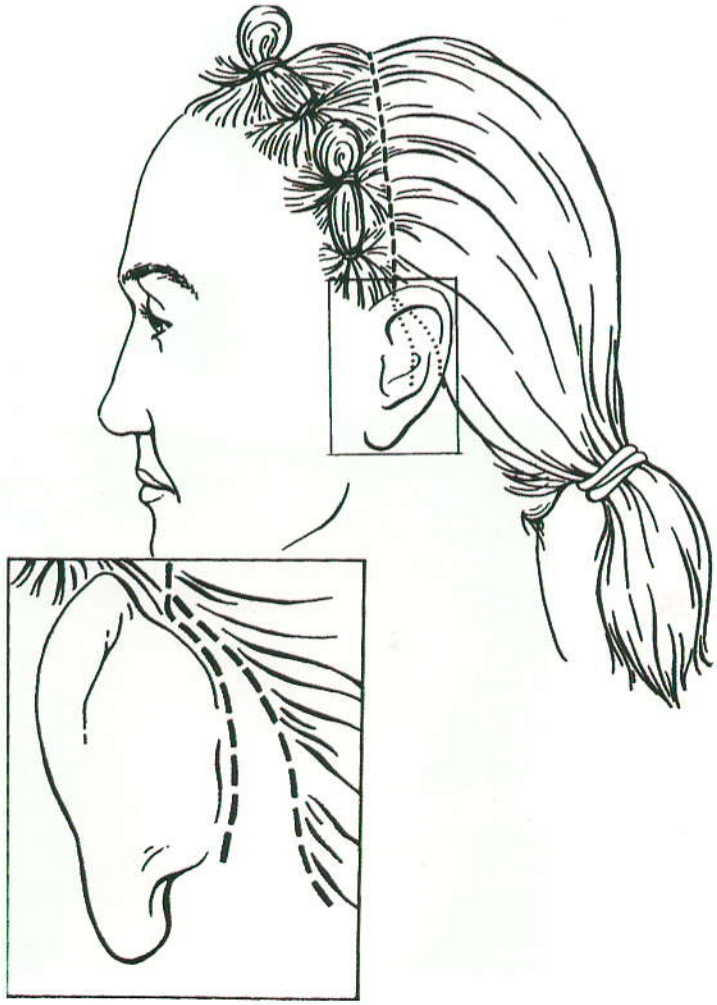

Figura 6.27 Colocación postauricular de la incisión coronal. La incisión se puede extender en el sulcus postauricular o dentro del nacimiento del pelo (***recuadro***).

booksmedicos.org

tante ha sido la incisión detrás de la oreja (véase Fig. 6.27) (5,6). La ventaja de esta posición es camuflar aún más la cicatriz. Cualquier extensión inferior de la incisión coronal se puede ocultar dentro del pliegue postauricular o a lo largo del nacimiento del pelo.

Aún con incisiones bien colocadas, la cicatriz que se forma puede producir una separación del pelo que verse cuando el pelo está húmedo, tal como ocurre durante la natación. Una modificación de la incisión ha sido el uso de una incisión en zigzag, en vez de una incisión recta en el nacimiento del pelo (véase Figs. 6.28 A y B). La incisión en zigzag ayuda a descomponer la cicatriz y hacerla menos visible, aún cuando el pelo se lleve corto (Fig. 6.28 C). La principal desventaja de esta incisión es que requiere más tiempo para su cierre quirúrgico.

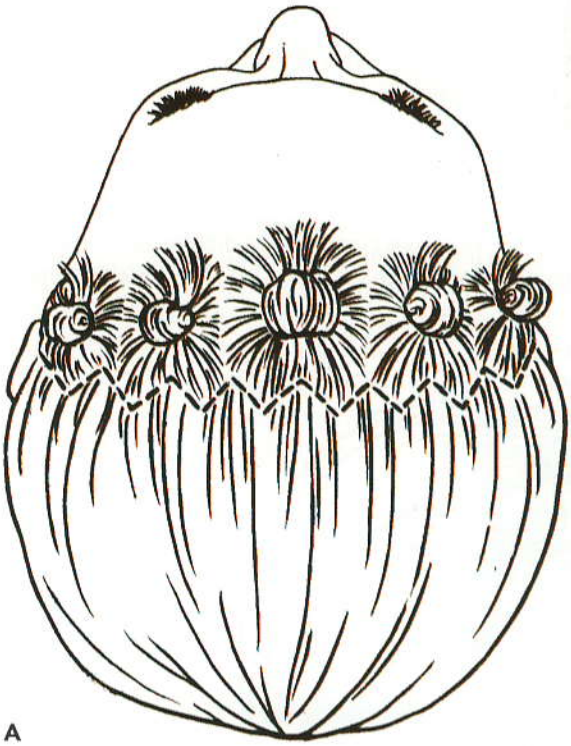

A

B

C

Figura 6.28 Incisión en zigzag para hacer la cicatriz menos obvia. **A** Ilustración del zigzag a través de toda la incisión. Si no, el zigzag se puede usar en las áreas temporales sólo, con una incisión recta a través del vértice **B**. La cicatriz resultante se hace menos visible **C**.

booksmedicos.org

BIBLIOGRAFÍA

1.- Shepherd DE, Ward-Booth RP, Moos KF. The morbidity of bicoronal flaps in maxillofacial surgery. *Br J Oral Max Surg*. 1985;23:1.
2.- Furnas DW. Landmarks for the trunk and the temporofacial division of the facial nerve. *Br J Surg*. 1965;52:694.
3.- Al-Kayat A, Bramley P. A modified pre-auricular approach to the temporomandibular joint and malar arch. *Br J Oral Surg*. 1979;17:91.
4.- Rontal E, Rontal M, Guilford FT. Surgical anatomy of the orbit. *Ann Oto Rhinol Laryn* 1979;88: 382-386.
5.- Polley JW, Cohen M. The retroauricular coronal incision. *Scand J Plast Reconstr Hand Surg*. 1992; 26:79.
6.- Posnick JC, Goldstein JA, Clokie C. Advantages of the postauricular coronal incision. *Ann Plast Surg*. 1992;29:114.
7.- Munro IR, Fearon JA. The coronal incision revisited. *Plast Reconstr Surg*. 1994;93:185.

booksmedicos.org

SECCIÓN 4

Abordajes transorales del macizo facial

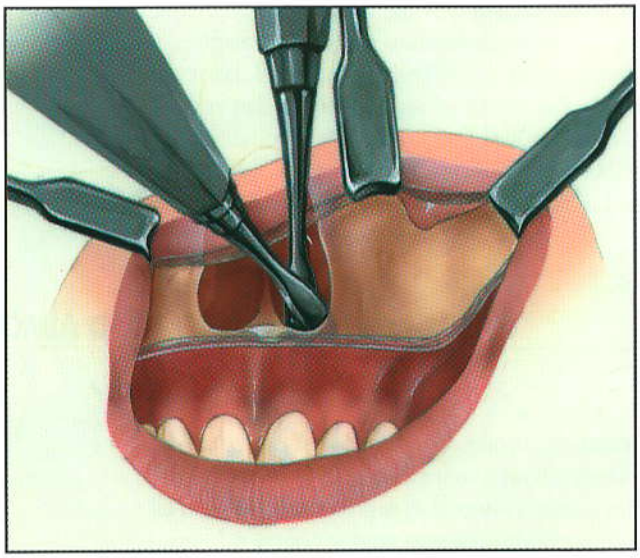

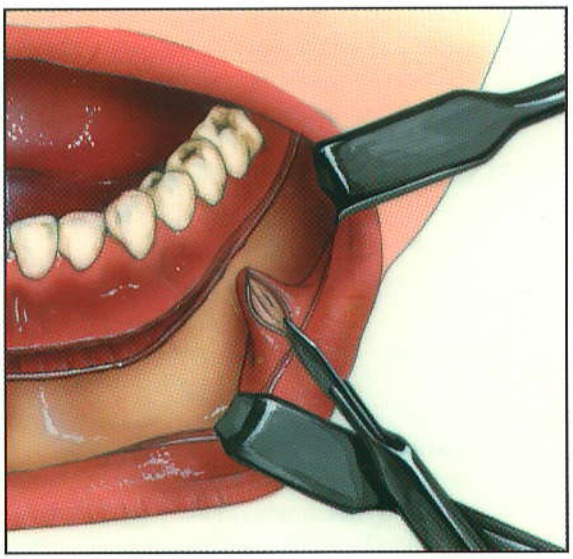

El tercio medio de la cara y el esqueleto mandibular se pueden exponer con facilidad a través de incisiones dentro de la cavidad oral. Los abordajes son rápidos y seguros y la exposición es excelente. La mayor ventaja de tales abordajes es la cicatriz oculta. Esta sección del libro incluye descripciones de los abordajes vestibular mandibular y maxilar del macizo facial. Además, se presentarán dos variaciones del abordaje vestibular para la exposición maxilar. La primera variación es el abordaje del tercio medio de la cara con guantes, el cual además de la incisión vestibular, incluye incisiones intranasales para proporcionar un abordaje aún mayor de la maxila y el tercio medio de la cara. La segunda variación es el abordaje Weber-Fergusson, que combina el abordaje vestibular con incisiones transcutáneas para proporcionar un abordaje sin obstáculos al maxilar superior, cigoma y porciones posteriores del tercio medio de la cara.

booksmedicos.org

Abordajes del maxilar superior

7

El maxilar superior se puede abordar a través de una variedad de incisiones, pero gran parte de ella se puede exponer con una incisión oculta dentro de la cavidad oral. El *abordaje vestibular maxilar* es uno de los más útiles cuando se realiza cualquiera de la gran variedad de procedimientos en el tercio medio de la cara. Permite el abordaje seguro de manera relativa a toda la superficie del tercio medio del macizo facial, desde el arco cigomático al reborde infraorbitario y apófisis frontal del maxilar superior. La mayor ventaja del abordaje es ocultar la cicatriz intraoral. El abordaje también es relativamente rápido y simple, y hay pocas complicaciones. No hay peligro de lesionar las ramas del nervio facial en tanto se permanezca dentro del plano subperióstico, y rara vez ocurre lesión al nervio infraorbitario si se usa la técnica adecuada.

Cuando se requiere exposición adicional, se puede combinar el abordaje vestibular maxilar con otros abordajes para ampliar el acceso. Dos de éstos abordajes, intraoral facial y el Weber-Ferguson, luego serán descritos.

ANATOMÍA QUIRÚRGICA

Nervio infraorbitario

La única estructura neurovascular importante que se debe tener en cuenta durante los procedimientos en la región del tercio medio de la cara es el fascículo neurovascular infraorbitario. El nervio infraorbitario es la rama cutánea más grande de la división maxilar del nervio trigémino. La arteria y vena que acompañan a dicho nervio son insignificantes desde el punto de vista quirúrgico. El nervio sale del foramen infraorbitario de 7 a 10 mm por debajo del reborde infraorbitario, medial a la sutura cigomáticomaxilar, o de manera aproximada entre los tercios medial y medio de la órbita. Después de salir del foramen infraorbitario, el nervio infraorbitario se divide en ramas terminales que se extienden como un abanico en el párpado inferior, nariz y labio superior. Las ramas palpebrales retornan hacia arriba para inervar al párpado inferior; las ramas nasales inervan la piel ubicada a los lados de la mitad inferior de la nariz. Tres de las cuatro ramas labiales superiores penetran el labio entre sus músculos y la membrana mucosa. Estos nervios proveen no sólo la membrana mucosa del labio superior, sino también su piel, que ellos alcanzan al atravesar el músculo orbicular de los labios. Una lesión a este nervio produce pérdida de sensibilidad en estas áreas, y también es posible la disestesia.

Dr. Domingo Malave
CIRUJANO MAXILO FACIAL
M.S.A.S. 6.699 - C.O.C. 568
C.I. 7.150.102

booksmedicos.org

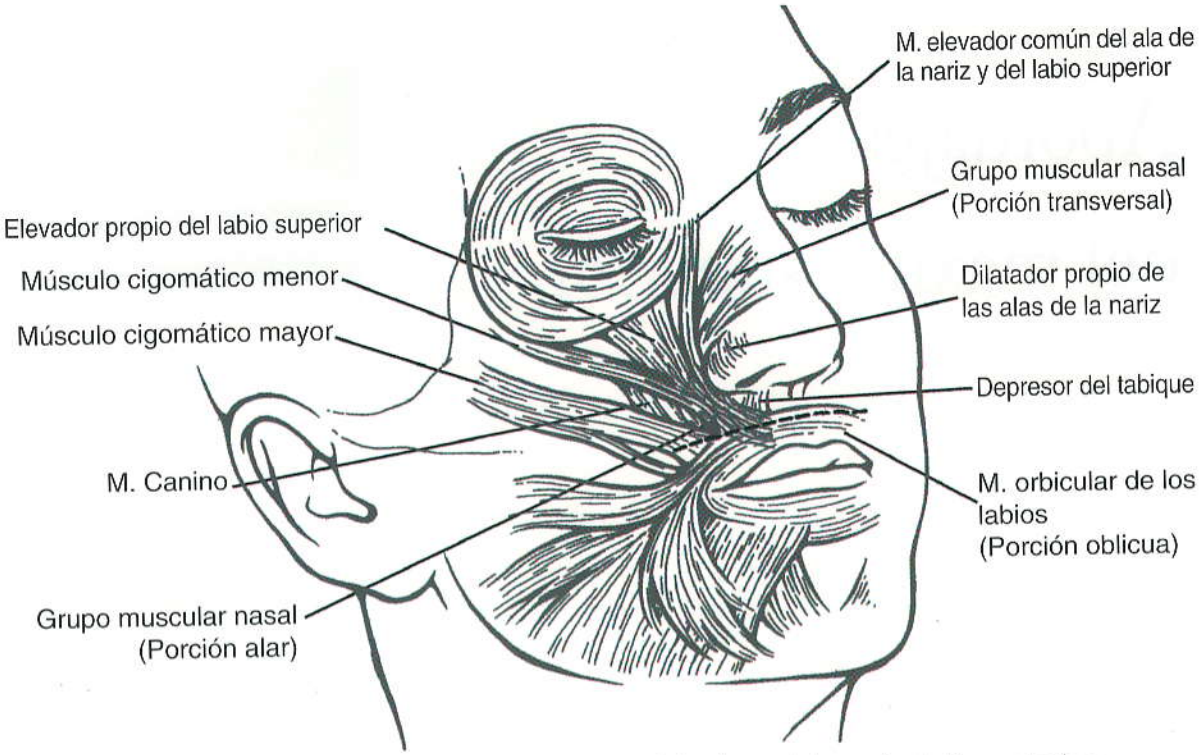

Figura 7.1 Musculatura facial de importancia al realizar el abordaje vestibular maxilar. La línea punteada es la ubicación de la incisión vestibular.

Musculatura nasolabial

Las inserciones de los músculos faciales de la región nasolabial se pueden alterar durante el abordaje vestibular maxilar. Por lo tanto, estos músculos deberían reposicionarse de manera adecuada durante el cierre para evitar cambios estéticos indeseables en la cara. Los músculos de importancia del grupo nasal son: elevador común del ala de la nariz y del labio superior, elevador propio del labio superior, canino, y orbicular de los labios (véase Fig. 7.1).

El grupo nasal tiene una porción alar y otra nasal transversa. Se origina a lo largo de la línea media del dorsum nasal y se extiende a los lados sobre la parte externa de los cartílagos laterales superiores donde se entrecruza con fibras del elevador común del ala de la nariz y del labio superior y el elevador propio del labio superior. Parte de la porción transversa del músculo nasal se inserta en la piel del surco nasolabial donde se entrecruza con fibras del elevador común del ala de la nariz y del labio superior y fibras oblicuas del orbicular de los labios, formando un modiolo nasal lateral. Otra parte inserta en la cresta incisiva y la espina nasal anterior y está en contacto profundo con el músculo mirtiforme. La porción alar al final, se refleja hacia adentro, formando el suelo anterior de la nariz.

Varios grupos de músculos elevan el labio superior. El elevador común del ala de la nariz y del labio superior se eleva desde la apófisis frontal del maxilar superior a lo largo de la nariz y pasa en dirección oblicua en dos segmentos. Un segmento se inserta en el pedúnculo lateral del cartílago alar y la piel de la nariz, y el otro segmento, más profundo, se extiende hasta el vestíbulo nasal, fusionándose con las fibras del músculo nasal, músculo mirtiforme y las bandas oblicuas del orbicular de los labios. El elevador propio del labio superior surge del reborde infraorbitario del maxilar superior por debajo del orbicular de los párpados. Se extiende hacia abajo y en su parte medial, ya superficial se entrecruza con el orbicular de los labios, por debajo de la piel de las columnas filtrales inferiores ipsilaterales y el labio superior. El músculo elevador del ángulo del labio se encuentra en la cara profunda de los músculos elevador propio del labio superior y del cigomático. Se origina de la fosa canina del maxilar superior y se dirige

booksmedicos.org

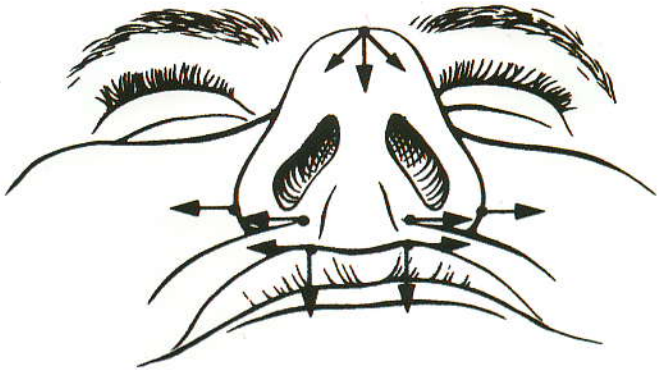

Figura 7.2 Efectos del abordaje vestibular maxilar si se realiza cierre simple: la punta de la nariz pierde proyección, las bases alares se ensanchan y el labio superior se voltea hacia dentro.

hacia abajo y a la parte medial a las comisuras, donde se entrecruza con las fibras del músculo orbicular de los labios.

El músculo orbicular de los labios consiste de tres capas diferentes. Las fibras horizontales se extienden desde una comisura a la otra, pasando por debajo del philtrum. Bandas oblicuas se extienden desde las comisuras hasta el lado anteroinferior del cartílago septal nasal, espina nasal anterior, y del suelo de la nariz. Las bandas incisivas se extienden en la profundidad desde las comisuras hasta insertarse en la fosa incisiva del maxilar superior. Todos estos músculos y sus fascias de revestimiento contribuyen de modo considerable a la posición y configuración de la región labial y nasal lateral.

La incisión vestibular maxilar y su disección subperióstico concomitante, corta algo de los orígenes musculares y despega los orígenes e inserciones de la mayoría de los músculos del hueso (Fig. 7.1), causando retracción superolateral de los tejidos por la acción de los músculos cigomáticos y la tendencia natural de los músculos de volver a insertarse en una posición acortada. El desplazamiento lateral del modiolo nasal produce dilatación de la base alar con ensanchamiento de las alas por acción sin oposición del músculo dilatador propio de las alas de la nariz. Este desplazamiento causa la profundización del surco alar y expande las bases alares, ventanas nasales y la punta nasal (véase Fig. 7.2). La pérdida del relleno tejidos blandos en la región nasolabial produce cambios que son similares a aquellos que se ven en caras envejecidas: adelgazamiento y retracción del labio superior, disminución de la exposición bermellón , y un ángulo nasolabial más obtuso. Las comisuras bucales pueden descender cuando los elevadores del labio superior se separan de su origen porque entonces los depresores de la boca no harán oposición.

Grasa bucal

La grasa bucal consta de un cuerpo principal y cuatro prolongaciones: bucal, pterigoidea, superficial y temporal profunda. El cuerpo está ubicado en el centro. La extensión bucal se encuentra en la parte superficial dentro de la mejilla y las extensiones temporal y pterigoidea se encuentran más profundas.

El cuerpo principal de la almohadilla grasa se encuentra por encima del conducto parotídeo y se extiende a lo largo de la porción superior del borde anterior del masetero. Luego, se dirige hacia la parte medial para descansar sobre el periostio de la porción posterior de la maxila (véase Fig. 7.3). En esta región, el cuerpo de la almohadilla grasa se encuentra sobre las fibras más elevadas del músculo buccinador y sigue su curso hacia delante, a lo largo del vestíbulo que yace sobre la segunda pieza molar del maxilar superior. En la parte posterior, se dobla alrededor del maxilar superior y corre a través de la hendidura pterigomaxilar, donde está en íntimo contacto con ramas de arteria maxilar interna y la división maxilar del nervio trigémino.

booksmedicos.org

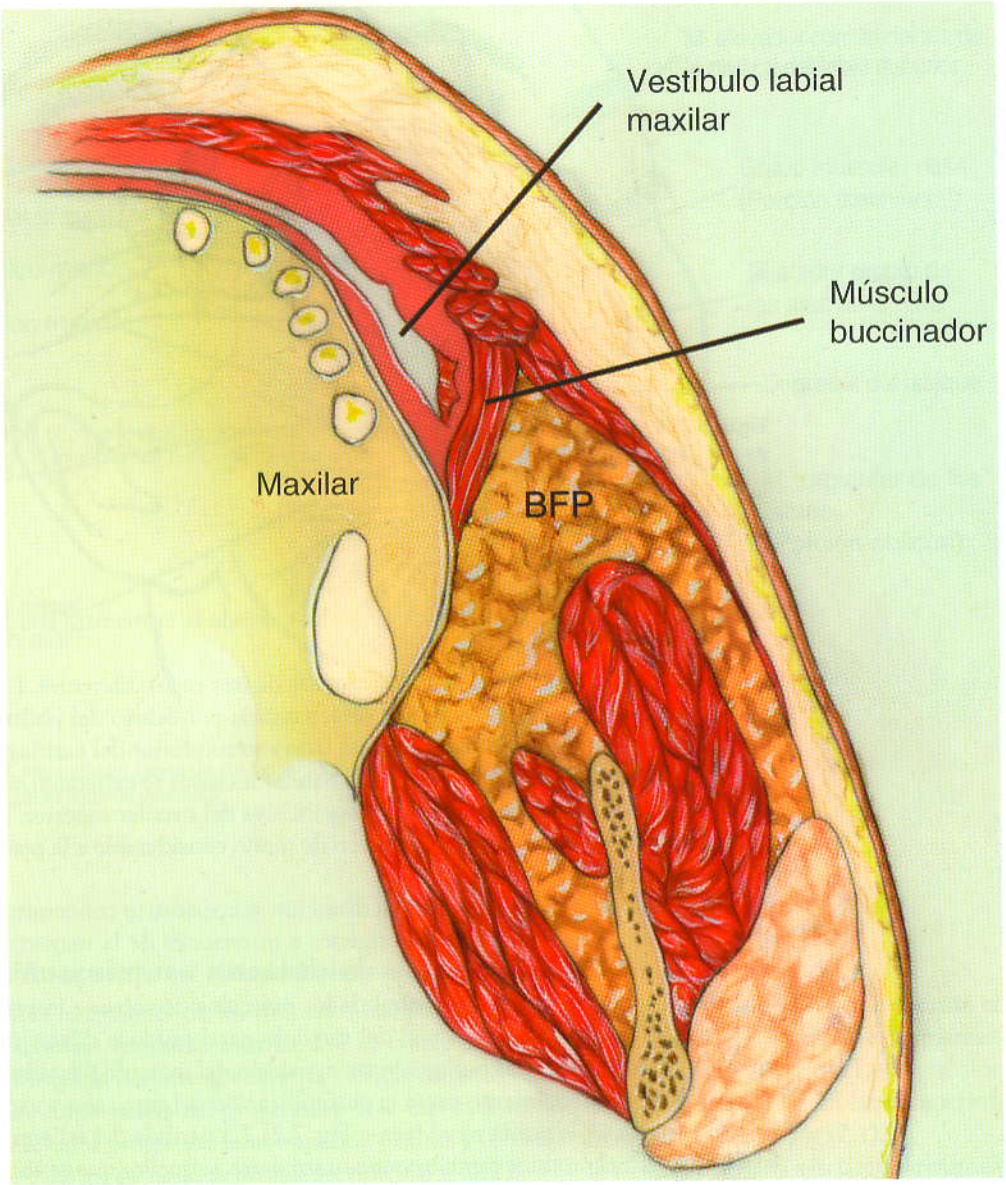

Figura 7.3 Sección axial a través del maxilar superior al nivel de los ápices de raíces dentales mostrando la relación de la grasa bucal *(BFP)* al maxilar superior lateral. Observe que la almohadilla de grasa se extiende en la parte anterior hasta aproximadamente el primer molar. También, posterior al origen del músculo buccinador en el maxilar superior, la almohadilla de grasa bucal se encuentra al lado del periostio.

ABORDAJE VESTIBULAR MAXILAR

La superficie facial del tercio medio de la cara se puede exponer utilizando el abordaje vestibular maxilar. La longitud de la incisión y la extensión de la disección subperióstica depende del área de interés quirúrgico y la extensión de la intervención quirúrgica. Si el área de interés abarca sólo una mitad del tercio medio de la cara, por ejemplo, por una fractura cigomatico-maxilar unilateral, se puede hacer la incisión sólo en un lado, dejando intacto el otro lado.

booksmedicos.org

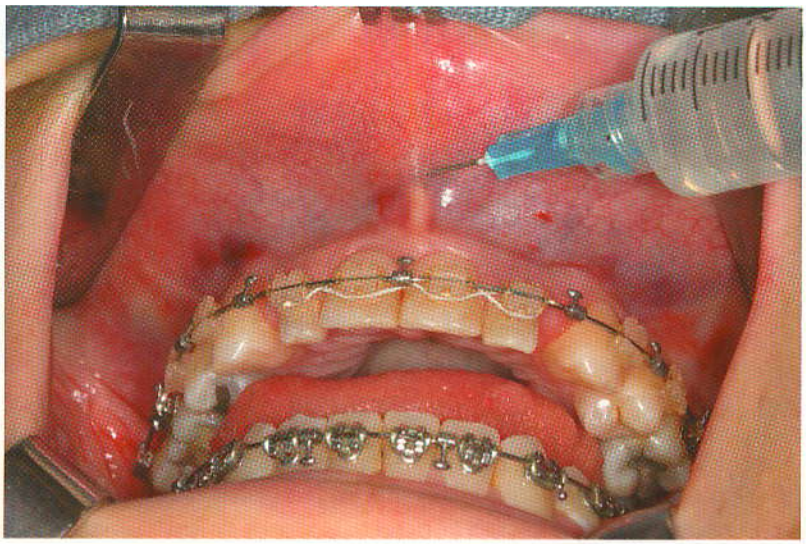

Figura 7.4 Fotografía mostrando la inyección de anestesia local con un vasoconstrictor en la submucosa.

TÉCNICA

Paso 1. Inyección del vasoconstrictor

La mucosa oral, submucosa, y los músculos faciales están vascularizados de manera profusa. La inyección en la submucosa de un vasoconstrictor puede disminuir de manera dramática la cantidad de hemorragia durante la incisión y disección (véase Fig. 7.4).

Paso 2. Incisión

La incisión por lo común se hace a unos 3 a 5 mm por encima de la unión mucogingival (véase Fig. 7.5). Al dejar la mucosa separada en el alvéolo se facilita su cierre. Este tejido tiene muchas fibras elásticas y se contrae después de la incisión, aunque durante el cierre se puede emplear el tejido y éste sostiene bien las suturas. La incisión no debe hacerse más arriba de lo señalado ya que se puede lesionar la abertura piriforme con perforación de la mucosa nasal. Algunas personas tienen aberturas piriformes bajas en extremo, lo que convierte esta posibilidad en una realidad. La palpación de la extensión inferior de la abertura piriforme, espina nasal anterior u ambos

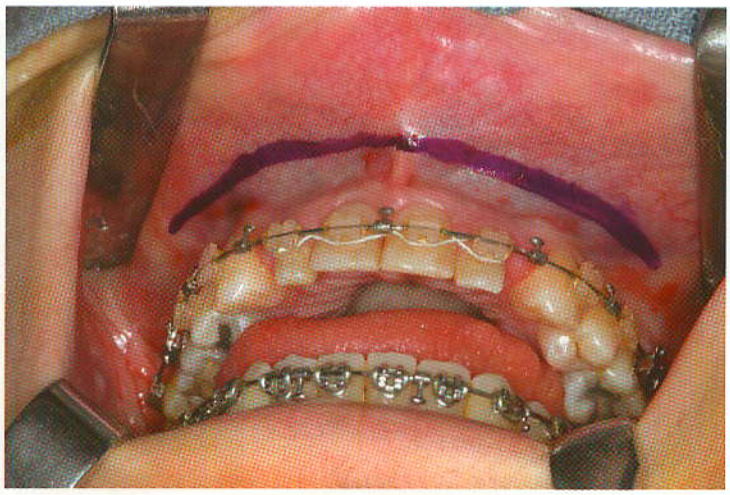

Figura 7.5 Fotografía con la ubicación de la incisión, 3 a 5 mm superior a la unión mucogingival.

booksmedicos.org

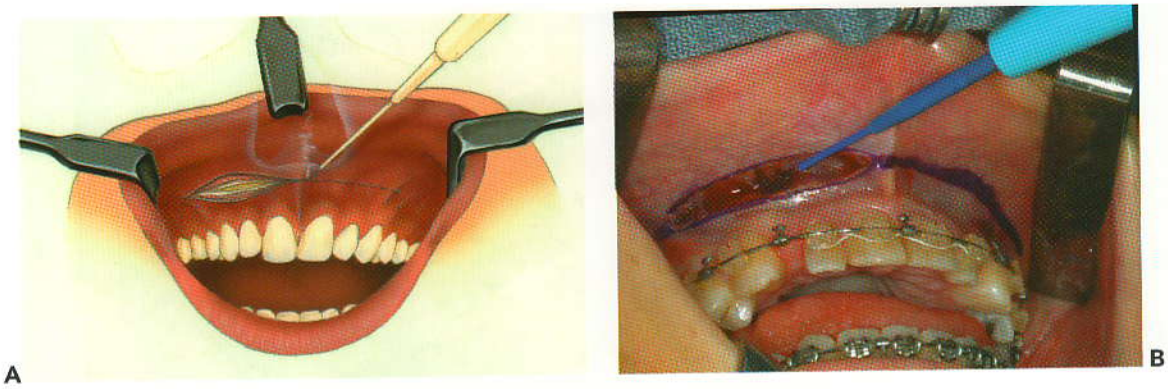

Figura 7.6 Ilustración **A** y fotografía **B** de la incisión a través de la mucosa, submucosa, musculatura facial y periostio.

asegura que la incisión se haga por debajo de estas estructuras. En el maxilar superior edentado, donde la atrofia del hueso alveolar origina que la cresta alveolar y el suelo de la nariz estén más cercanos, la incisión a lo largo de dicha cresta es una excelente elección.

La incisión se extiende hacia atrás tanto como sea posible, para lograr la exposición, casi siempre hasta la primera pieza molar, y atraviesa la mucosa, submucosa y músculos faciales, y periostio (véase Fig. 7.6). La mucosa se retrae durante la incisión, exponiendo los tejidos subyacentes.

▸ Paso 3. Disección subperióstica del maxilar superior anterior y el cigoma

Los elevadores periósticos se emplean para elevar los tejidos en el plano subperióstico (véase Fig. 7.7). La disección de los tejidos debería llevarse a cabo en un orden específico, elevando primero los tejidos superiores, luego los tejidos a lo largo de la abertura piriforme, y seguir con los tejidos posteriores, por detrás del refuerzo cigomaticomaxilar. Mientras se elevan los tejidos en la parte superior en el plano subperióstico, se encuentran pequeños vasos perforantes que se distinguen con facilidad del paquete vásculo-nervioso infraorbitario por su tamaño. Dicho paquete se identifica disecando en sentido medial y lateral del canal infraorbitario, en dirección hacia el paquete. Después que se localiza el paquete, se diseca por completo el periostio alrededor del foramen. La disección avanza por encima del reborde infraorbitario. La disección subperióstica a lo largo de la abertura piriforme despega las inserciones de la musculatura nasolabial, permitiendo la retracción lateral y hacia arriba de los músculos.

La disección subperióstica avanza por detrás de la hendidura pterigomaxilar. La perforación del periostio en el refuerzo cigomaticomaxilar o por detrás de éste, produce la herniación de la almohadilla grasa en el campo quirúrgico, lo cual es una molestia durante la cirugía. Una

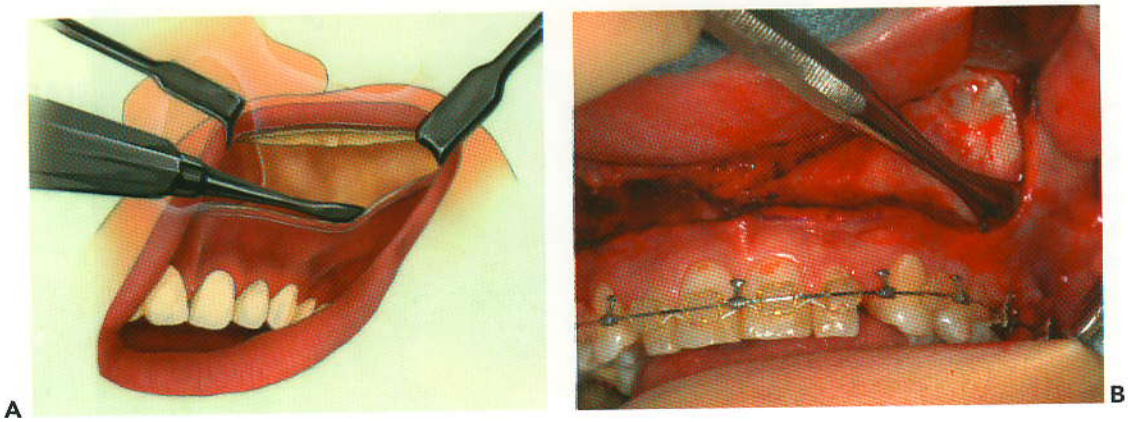

Figura 7.7 Ilustración **A** y fotografía **B** de la disección subperióstica del maxilar superior.

booksmedicos.org

sugerencia útil es mantener siempre la punta del elevador perióstico en estrecho contacto con el hueso al avanzar hacia atrás alrededor del refuerzo cigomaticomaxilar. Los únicos riesgos anatómicos son el paquete vasculonervioso infraorbitario ubicado por encima y los vasos alveolares póstero - superiores a lo largo de la maxila posterior, que rara vez producen hemorragia.

Toda la cara anterior del cigoma se puede exponer sin dificultad, pero para alcanzar el arco cigomático requiere la separación de algunas de las inserciones del músculo masetero. Es necesaria la disección cortante para liberar estas fibras tenaces. La disección debajo de la abertura piriforme hasta la espina nasal anterior debería realizarse con cuidado para minimizar la lesión de la mucosa nasal. Si se perfora, la mucosa nasal sangra en abundancia.

Paso 4. Disección submucosa de la cavidad nasal

Si es necesario despegar la mucosa nasal de la pared lateral, suelo o del septum de la nariz, esta maniobra se hace con cuidado, con los elevadores de Freer o periósticos. Se coloca un retractor bifurcado de ángulo recto sobre la espina nasal anterior, y la disección subperióstica superior permite retraer el septum y la mucosa nasal por encima de la espina nasal anterior. Se usa un escalpelo para una incisión horizontal sobre la punta de la espina nasal anterior, liberando el septum cartilaginoso desde la punta de la espina y la inserción de la mucosa nasal desde la espina nasal anterior. El borde de la abertura piriforme es delgado y puntiagudo, y la mucosa nasal es adherente. Se usan los elevadores periósticos para escindir la mucosa de toda la circunferencia del borde piriforme.

La disección en la cavidad nasal se realiza con más facilidad a lo largo del piso y la pared lateral. El borde anteroinferior del borde piriforme se encuentra por lo general sobre el suelo nasal. Por lo tanto, después de liberar la mucosa nasal del borde piriforme, se deberían insertar los elevadores en la parte inferior antes de avanzar en la parte posterior (véase Fig. 7.8). La disección de la pared lateral de la nariz se realiza insertando con suavidad un elevador perióstico entre la mucosa nasal y la pared lateral de la cavidad nasal. No se avanza en profundidad hasta que se haya disecado toda la circunferencia de la mitad inferior del piriforme. La mucosa nasal ajustada con antelación se puede entonces aflojar algo de tal manera que el elevador pueda avanzar más en profundidad a lo largo de la pared lateral. El elevador se hace avanzar con un movimiento de abanico para liberar todo el piso y la pared lateral de la mucosa hasta el nivel del cornete inferior. El borde posterior del suelo nasal está a unos 45 mm posterior a la abertura piriforme y se puede sentir cuando el elevador se baja al borde posterior.

Una vez que el piso y pared lateral de la nariz se disecan de la mucosa, se coloca el elevador en la unión del suelo de la nariz y el septum nasal. La inserción tenaz de la mucosa de la cresta septal del maxilar superior, debe elevarse con precaución para evitar la perforación. Una maniobra simple para escindir la mucosa septal durante este abordaje es colocar un elevador de Freer a lo largo de la unión del septum y del suelo de la nariz y torcerlo de tal manera que el borde contra el septum se doble en la parte superior, liberándose así la mucosa del septum.

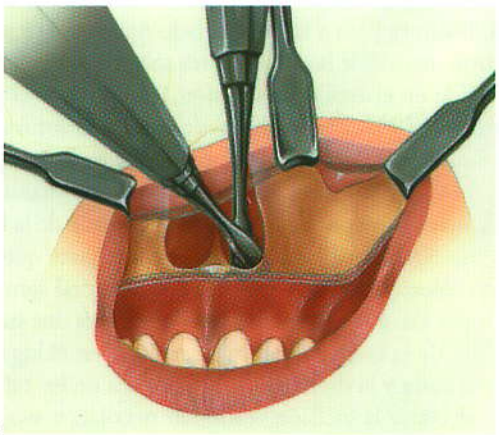

A

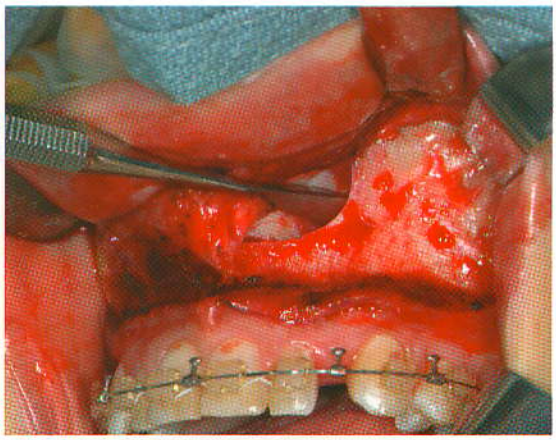

B

Figura 7.8 Ilustración **A** y fotografía **B** correspondiente a disección submocusal de la cavidad nasal. Observe la punta del elevador perióstico dentro de la abertura piriforme.

booksmedicos.org

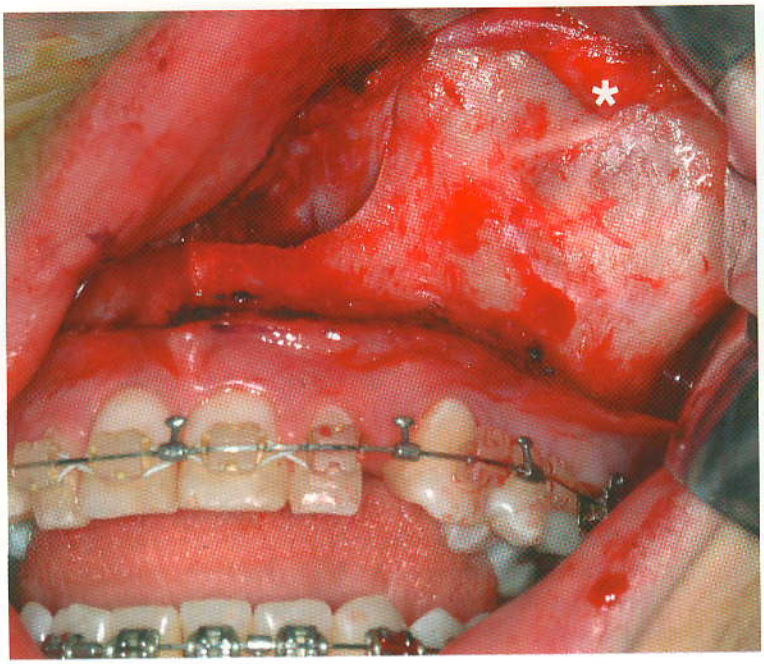

Figura 7.9 Fotografía de la exposición de toda la cara del maxilar superior anterior izquierdo. Observe la posición del nervio infraorbitario (*).

Toda la cara anterior de la maxila se expone con facilidad usando el abordaje vestibular maxilar (véase Fig. 7.9).

Paso 5. Cierre

La restitución de los músculos nasolabiales se realizan en tres pasos uniformes durante el cierre de la incisión vestibular maxilar. El primer paso implica identificación y restablecimiento de las bases alares, el segundo implica la eversión del tubérculo y del bermellón y el último implica el cierre de la mucosa.

Para ayudar a controlar el ancho de la base alar, se coloca una sutura alar de cincha antes de suturar el labio. La sutura se hace de dos maneras. En la primera, se coloca un pequeño fórceps dentado o gancho simple a través de la incisión vestibular para incluir la inserción del músculo nasal transverso. Al empujarse el instrumento hacia la porción medial, permite que se vea el cambio que ocurre en la base alar. Se emplea suturas de reabsorción lenta a través de este tejido, teniendo cuidado de incluir la cantidad de tejido adecuado para resistir el tirón de la sutura, pero no tanto tejido, como para que ocurra una depresión subcutánea cuando la sutura se jala en la parte medial. Luego, la sutura pasa a través del lado opuesto y se tensa por un tiempo para examinar el efecto del tirón medial de las bases alares sobre la nariz (véase Fig. 7.10). El segundo método es evertir el tejido en el área de la incisión, presionando el pulgar o el dedo en la hendidura alar-facial (véase Fig. 7.11). Luego, se puede pasar una sutura a través de la incisión, en el tejido, la profundidad de la colocación se guía palpando con el pulgar o dedo. Sea cual fuere el método usado para pasar la sutura a través del músculo nasal, la apariencia debe ser simétrica y se debería alcanzar la definición y curvatura deseada de la base alar después de fijarla de modo provisional. La ligadura de la sutura se retrasa hasta que se hace una segunda sutura. La segunda sutura se coloca a un nivel más alto o más lateral sobre la base alar, dependiendo de la rotación deseada del ala. Por lo general, son suficientes dos suturas.

Se recomienda un cierre de avance V-Y de la incisión vestibular maxilar en el lugar donde se hizo la incisión a través de la base de la nariz y la disección subperióstica de los tejidos a lo largo de la abertura pirforme . Mientras se cierra la incisión vestibular maxilar, se usa un gancho cutáneo para incluir la incisión de la mucosa labial en la línea media y se hala fuera de la

booksmedicos.org

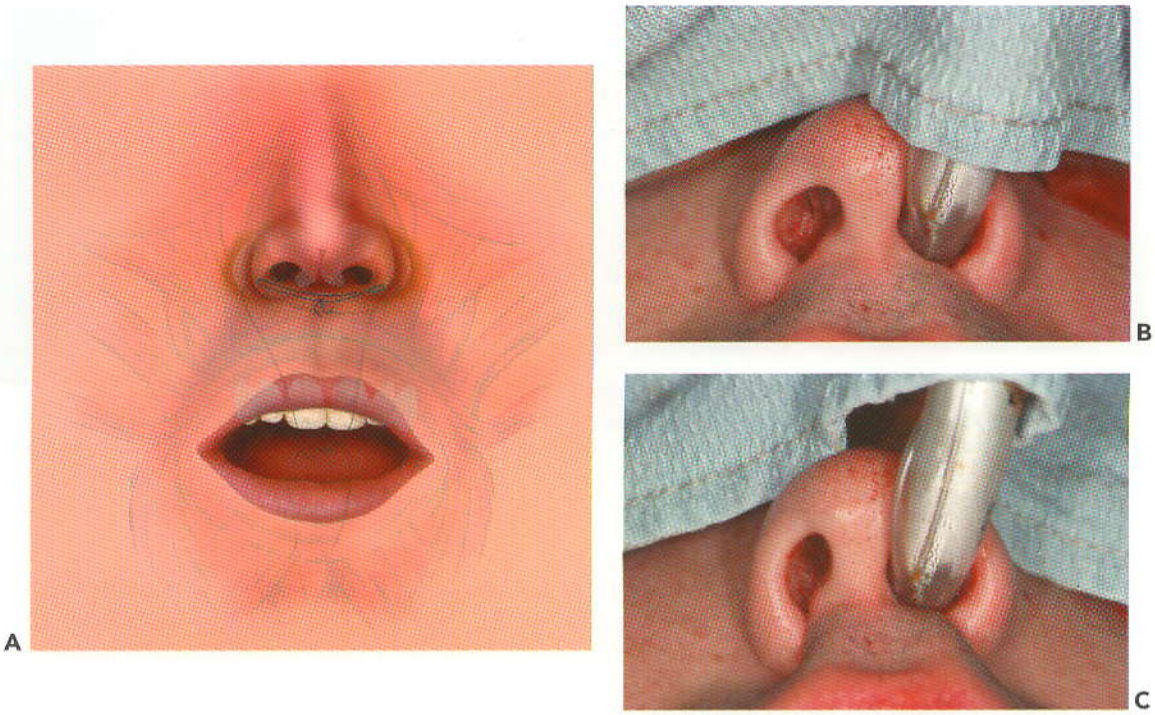

Figura 7.10 Ilustración **A** que evidencia el efecto de la técnica de cincha alar sobre el ancho de la base alar. Después de atar la sutura, el ancho alar se reduce. Fotografías antes **B** y después **C** de la sutura de cincha alar. Observe la diferencia después de la sutura.

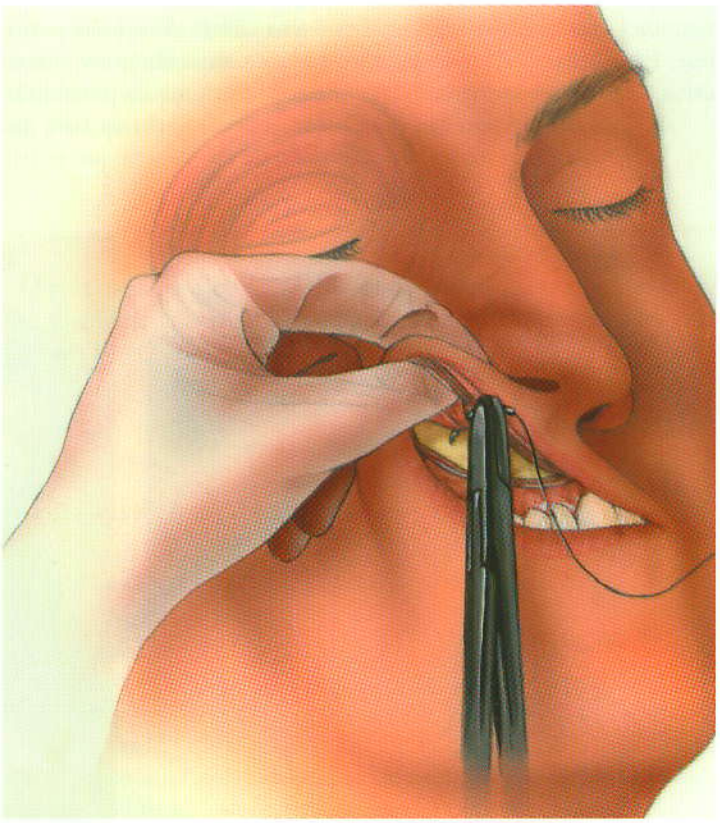

Figura 7.11 La punta del dedo (o pulgar) voltea el labio y la base nasal mientras se hace pasar la sutura.

booksmedicos.org

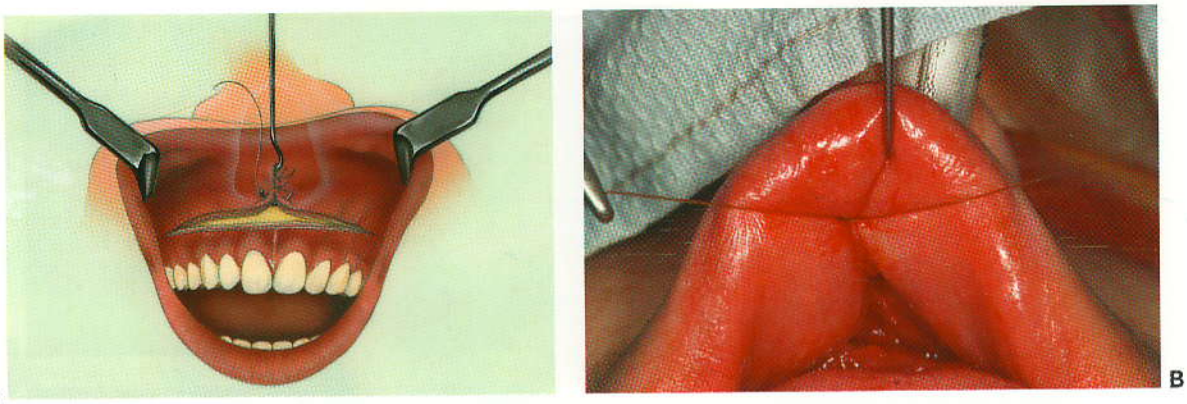

Figura 7.12 Ilustración **A** y fotografía **B** de cierre V-Y de una incisión labial. Se coloca un gancho cutáneo en la línea media y se coloca sutura que se reabsorbe lentamente a través de la mucosa, submucosa y músculo a cada lado y se anuda. La porción "Y" del cierre se recoge por una longitud de aproximadamente 1 cm. Al labio se le hará una perceptible eversión y se elevará después de colocar la sutura.

maxila (véase Fig. 7.12). Se usan tres de cuatro suturas interrumpidas absorbibles lentamente para acercar el tejido labial a la línea media. La mucosa, submucosa y musculatura labial se incluyen con la aguja en cualquier lado de la incisión y luego se suturan. En la mayoría de los casos, 1 cm de tejido se cierra de esta manera, creando un mohín en la línea media del labio (véase Fig. 7.13). Cuando este paso se realiza de manera adecuada, el labio sobresale en la parte anterior en la línea media y el bermellón está expuesto por completo. Entre los 7 a 10 días, ésta plenitud se asienta gradualmente y regresa una apariencia más normal.

Después de hacer el extremo vertical del cierre V-Y, se coloca una sola sutura a través de la incisión en la línea media para asegurar el cierre simétrico de las incisiones posteriores horizontales. Al cerrar la incisión horizontal, se debería comenzar en la parte posterior y trabajar hacia la parte anterior con una sutura absorbible corriente (corrediza) (3-0 catgut crómico) a través de la mucosa, submucosa, musculatura y periostio. El aspecto superior de la incisión avanza con gradualidad hacia la línea media pasando la aguja por delante del borde inferior de la incisión comparada con el borde superior. Esta maniobra, aparte del cierre V-Y, ayuda a alargar la musculatura relajada de tal manera que se reinserta en su posición adecuada (véase

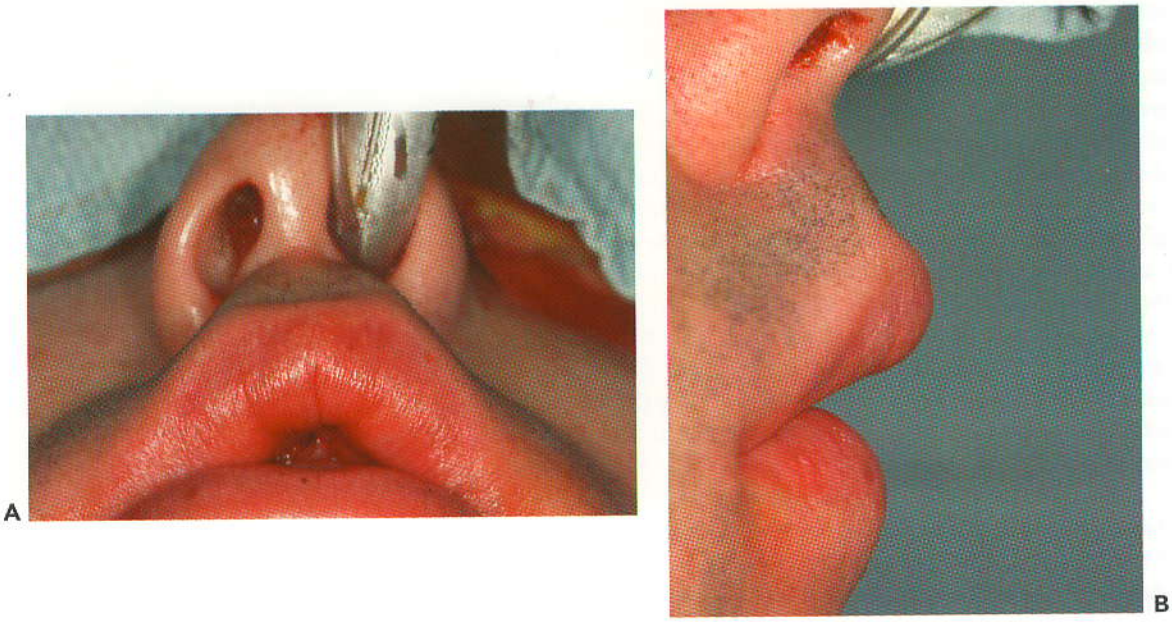

Figura 7.13 Fotografías frontal **A** y lateral **B** mostrando el labio después del cierre V-Y de la incisión vestibular. Observe el "mohín" que se formó por esta técnica.

booksmedicos.org

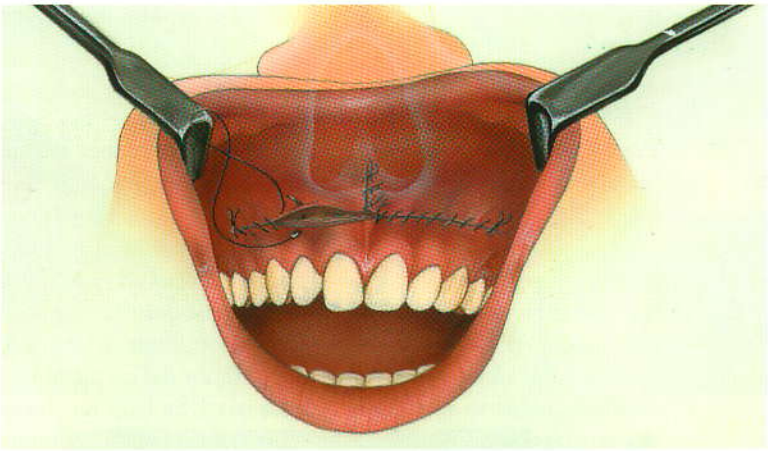

Figura 7.14 El resto de la incisión se cierra de tal manera que el borde superior se jala por la parte anterior.

Fig. 7.14). Del área canino a canino, la sutura pasa cerca de los bordes de las incisiones para evitar aproximación de la mucosa, que enrollará el labio hacia dentro y disminuirá la cantidad de bermellón expuesto.

ABORDAJE INTRAORAL DE LOS HUESOS MANDIBULARES DEL TERCIO MEDIO DEL MACIZO FACIAL

Se puede usar el abordaje intraoral del tercio medio del macizo facial para aumentar la exposición proporcionado por el abordaje vestibular a través de la exposición del esqueleto nasal externo. El abordaje intraoral combina incisiones vestibulares maxilares con incisiones endonasales. La ventaja principal del abordaje es que las cicatrices están ocultas.

ANATOMÍA QUIRÚRGICA

La anatomía de importancia para este abordaje se ha descrito con anterioridad. Además, es necesario el conocimiento de la anatomía nasal pertinente. Para estos detalles el lector puede consultar los Capítulos 13 y 14.

TÉCNICA

Paso 1. Vasoconstricción y preparación

Se prefiere anestesia general con intubación endotraqueal, submental u oral. Es imposible realizar este abordaje usando intubación nasotraqueal.

Se infiltra un vasoconstrictor en la mucosa vestibular según se describió para el abordaje vestibular maxilar. Además, se prepara la nariz para la cirugía. Las vibrisas nasales dentro de los vestíbulos se afeitan con un escalpelo no. 15 o tijeras y se limpia la cavidad nasal con solución de yodo povidona Una combinación de compresas intranasales e inyecciones locales de vasoconstrictores ayudan a la hemostasis durante la cirugía. El taponamiento nasal con vasoconstrictor (es decir, cocaína al 4%, oximetazolina al 0.05%) se coloca a lo largo del suelo nasal, cornetes y debajo del techo osteocartilaginoso. La infiltración local del vasoconstrictor produce hemostasis y ayuda a la disección separando los planos del tejido. La infiltración se lleva a cabo entre la piel del esqueleto osteocartilaginoso, tratando de deformar la piel de revestimiento lo menos posible, y la parte submucosa. Se infiltra una pequeña cantidad entre los

booksmedicos.org

cartílagos lateral inferior y superior, y en el septum membranoso donde se hace la incisión de transfixión.

Paso 2. Incisiones intranasales

Para realizar este abordaje se necesitan tres incisiones intranasales que se conecten entre sí: incisiones de abertura piriforme bilateral, transfixión completa e intercartilaginosa bilateral (véase Fig. 7.15).

La *incisión intercartilaginosa* (incisión del limen vestibuli) divide la unión de los cartílagos laterales superior e inferior. La incisión atraviesa el tejido fibroareolar semejante a aponeurosis, que mantiene la inserción entre ellos (área de desplazamiento). El ala se retrae usando un gancho cutáneo doble y se identifica el borde inferior del cartílago alar. El gancho cutáneo eleva los cartílagos alares dejando el borde inferior del cartílago lateral superior sobresaliendo en el vestíbulo, cubierto sólo por la mucosa nasal. Se hace una incisión a lo largo del borde inferior del cartílago lateral superior, empezando en el extremo lateral del limen vestibuli y se extiende en la parte medial por unos 2 mm caudal hasta el limen y paralelo a él (véase Fig. 7.16). Es esencial hacer la incisión 2 a 3 mm caudal al limen vestibuli para evitar una cicatriz innecesaria en el área de la válvula nasal. Luego, se dobla la incisión hacia el septum membranoso anterior hasta el área de la válvula, donde se encuentra con la incisión de transfixión (Fig. 7.16 C). La

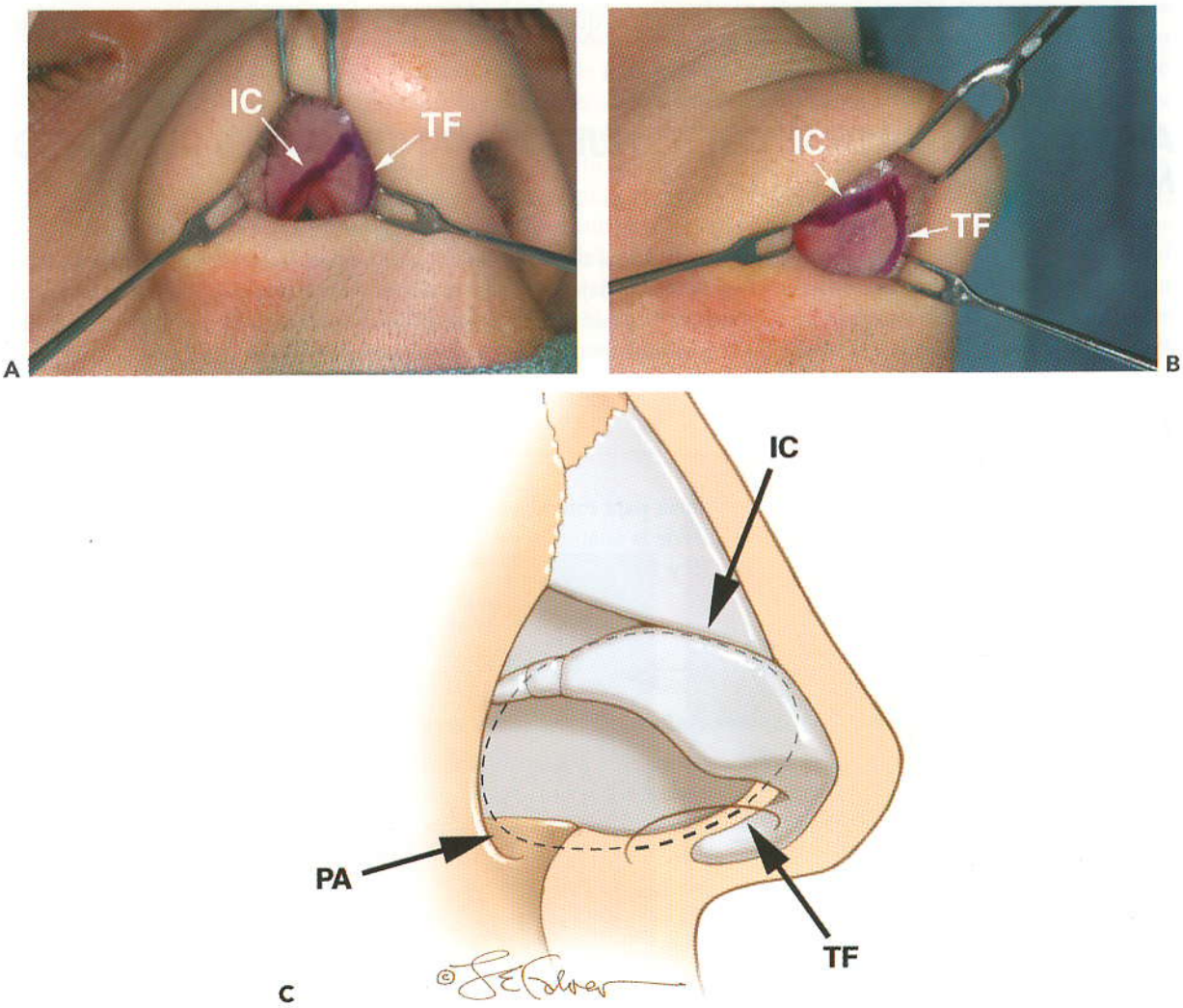

Figura 7.15 Incisiones intranasales para el abordaje intraoral. Fotografía frontal **A**, fotografía lateral **B** e ilustración **C** mostrando las tres incisiones intranasales necesarias para "liberar" la punta nasal del esqueleto osteocartilaginoso de la nariz. *IC*, incisión intercartilaginosa; *TF*, incisión de transfixión; *PA*, incisión de abertura piriforme.

booksmedicos.org

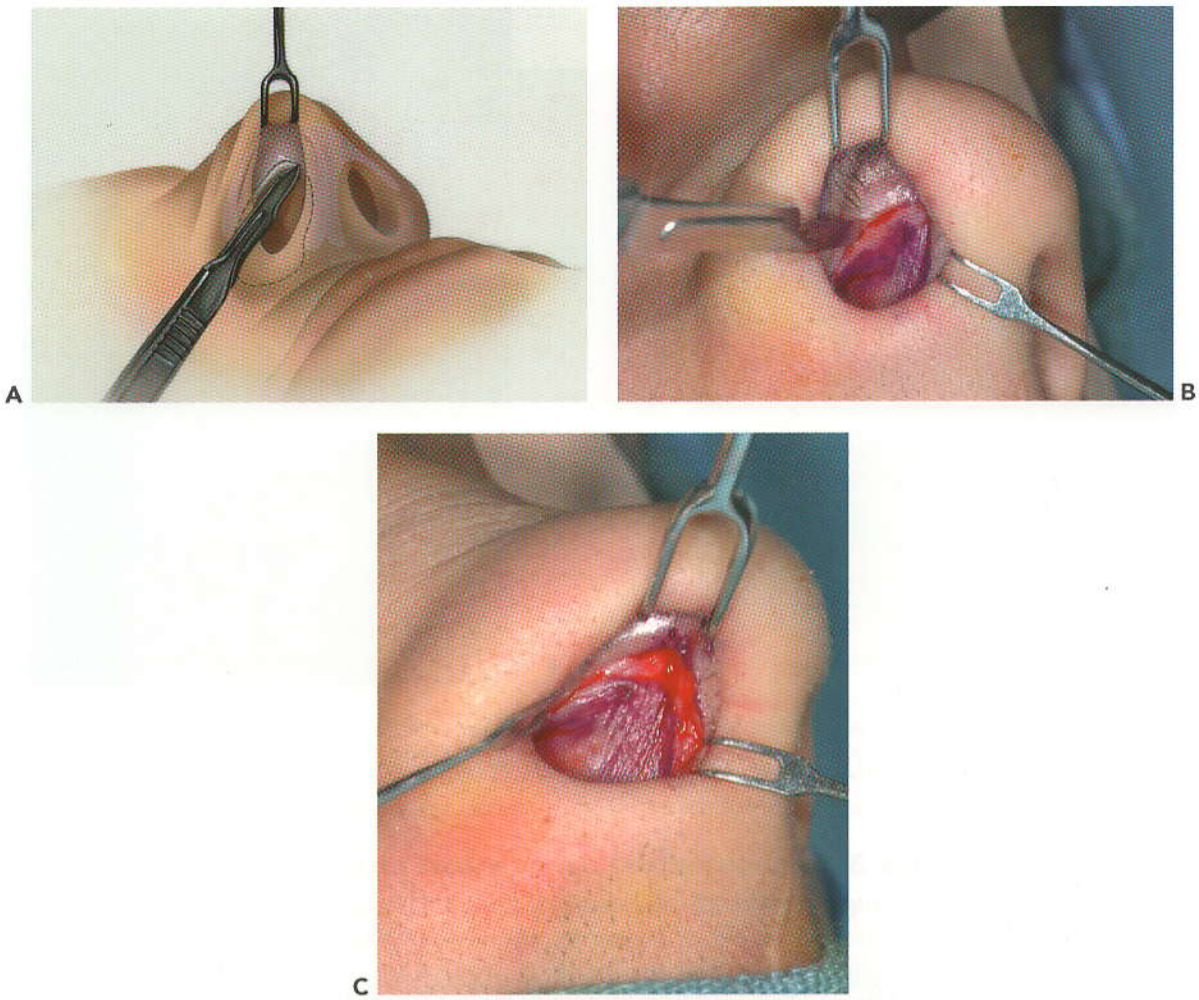

Figura 7.16 Incisión intercartilaginosa. Ilustración **A** y fotografía **B** al realizarse la incisión intercartilaginosa. **C** Fotografía mostrando la incisión intercartilaginosa conectada a la incisión de transfixión.

longitud de la incisión, en dirección lateral debe ser suficiente para que llegue hasta la abertura piriforme.

Se hace una *incisión de transfixión* completa en el extremo caudal del cartílago septal y se conecta a la incisión intercartilaginosa. La transfixión es una técnica en la cual los tejidos blandos de revestimiento del dorsum y la columela están separados del septum. Se hace una incisión a lo largo del borde caudal del cartílago septal desde el extremo medial de la incisión intercartilaginosa hacia la espina nasal anterior (véase Fig. 7.17). La incisión se efectúa hasta la base de la abertura piriforme. Es preferible que la incisión se haga contra el margen caudal del cartílago septal, dejando el septum membranoso unido a la columela. Debido a que se necesita una incisión de tranfixión completa, se hace desde un lado a otro con el escalpelo. Es vital extender la incisión de transfixión alrededor del ángulo septal para liberar los cartílagos alares de sus inserciones septales.

La tercera incisión intranasal se hace a lo largo de la abertura piriforme, conectando la porción lateral de la incisión intercartilaginosa al extremo posterior de la incisión de transfixión, a través de la base de la nariz, en la abertura piriforme. Se colocan ganchos cutáneos a lo largo de las alas y el umbral nasal y se usa un escalpelo o bisturí curvo para hacer la incisión hasta el hueso a lo largo del borde de la abertura piriforme. Si no se realiza de esta manera, la incisión puede hacerse a través de la mucosa nasal después de haber realizado la incisión vestibular maxilar (véase Fig. 7.18). Las tijeras se insertan y se abren para asegurar que las incisiones nasales internas sean ahora circumvestibulares (véase Fig. 7.19).

booksmedicos.org

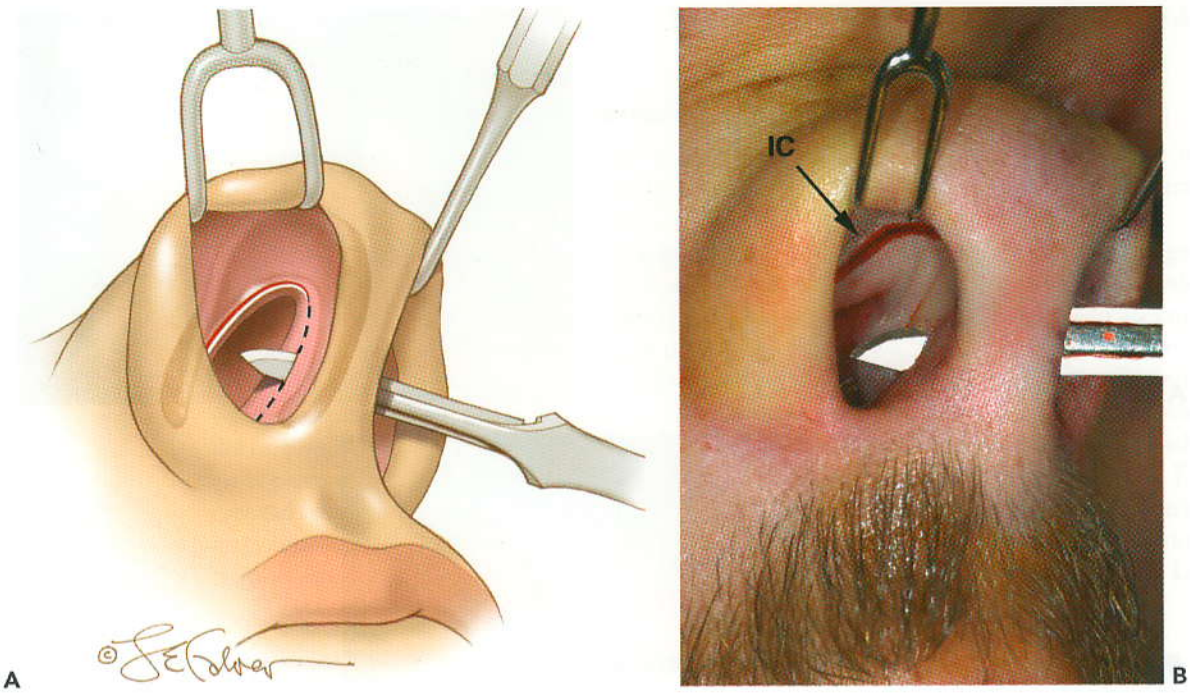

Figura 7.17 Incisión de transfixión. Ilustración **A** y fotografía **B** mostrando incisión a través del septum membranoso a lo largo del borde caudal del septum. *IC*, incisión intercartilaginosa.

Paso 3. Exposición del dorso y raíz nasales

El abordaje del dorso y raíz nasal se logra a través de la incisión intercartilaginosa. Una vez hecha la incisión a través de la mucosa, submucosa, tejido aponeurótico y pericondrio, la disección subpericondrial cortante con un escalpelo o una disección roma con unas tijeras de bordes afilados, libera los tejidos blandos de los cartílagos laterales superiores (véase Fig. 7.20). La disección debería estar dentro del plano subpericondrial para evitar lesionar a la musculatura de revestimiento y vasos sanguíneos de la nariz. La disección hasta el borde inferior de los huesos nasales y a través de la línea media hasta el lado opuesto, se hace a través de cada incisión intercartilaginosa. La retracción de los tejidos blandos liberados permite la incisión cortante con un escalpelo a través del periostio en el borde inferior de los huesos nasales. Los elevadores periósticos cortantes tales como un Cottle, Joseph o Freer, son útiles para la disección subperióstica de los huesos nasales hasta el nivel que sea necesario para el procedimiento

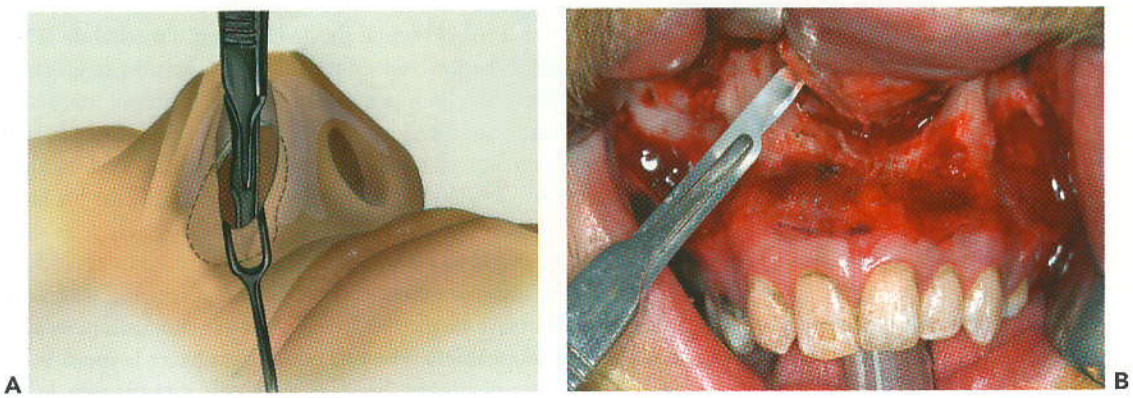

Figura 7.18 Incisión de abertura piriforme. **A** Ilustración de la incisión desde la incisión de transfixión en la parte medial hasta la incisión intercartilaginosa en la parte lateral a lo largo de la abertura piriforme. **B** Fotografía mostrando la realización de la incisión desde el interior del abordaje vestibular maxilar.

booksmedicos.org

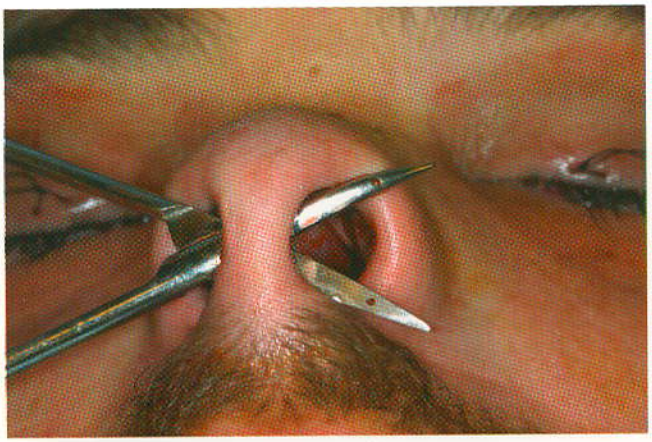

A

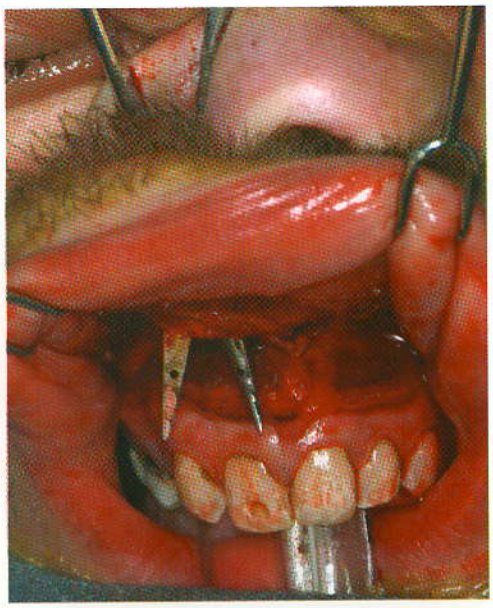

B

Figura 7.19 **A** Fotografía sobre el uso de tijeras para asegurar que la incisión de transfixión sea completa y conectada a las incisiones intercartilaginosas. **B** Fotografía mostrando tijeras usadas para asegurar que la incisión del borde piriforme sea completa.

quirúrgico (Fig. 7.20 D). También se elevan los tejidos blandos laterales a la abertura piriforme, de tal manera que cuando se haga la disección vestibular de la maxila, ésta conectará con facilidad a esta bolsa.

Paso 4. Incisión vestibular de la maxila y exposición subperióstica

Se hace la incisión estándar en el vestíbulo de la maxila descrita con anterioridad y se diseca su porción subperióstica con elevadores periósticos para exponer la cara anterior de la maxila

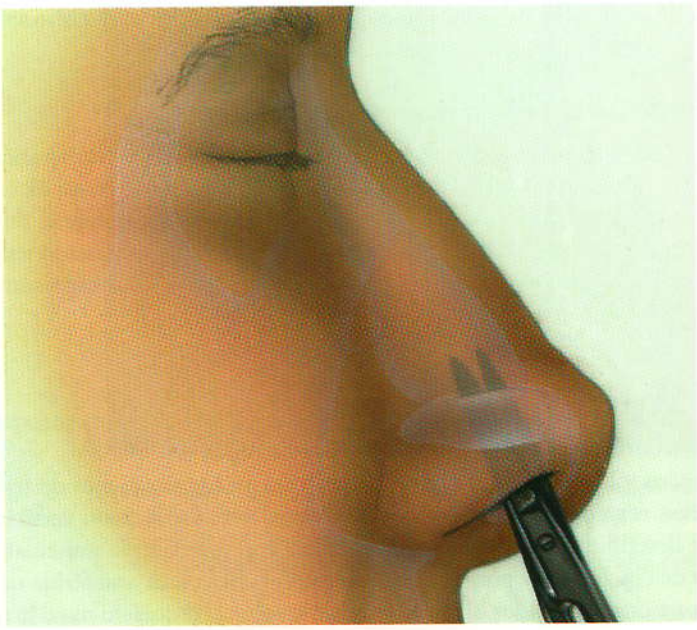

A

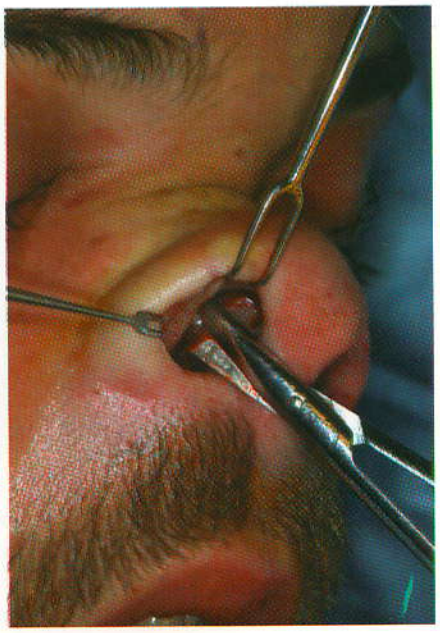

B

Figura 7.20 Exposición del esqueleto nasal. Ilustración **A** y fotografías **B** y **C** sobre el uso de tijeras insertadas a través de la incisión intercartilaginosa para disecar los tejidos blandos desde el esqueleto nasal. **D** Ilustración que muestra el uso de un elevador perióstico para disecar el periostio desde los huesos nasales.

booksmedicos.org

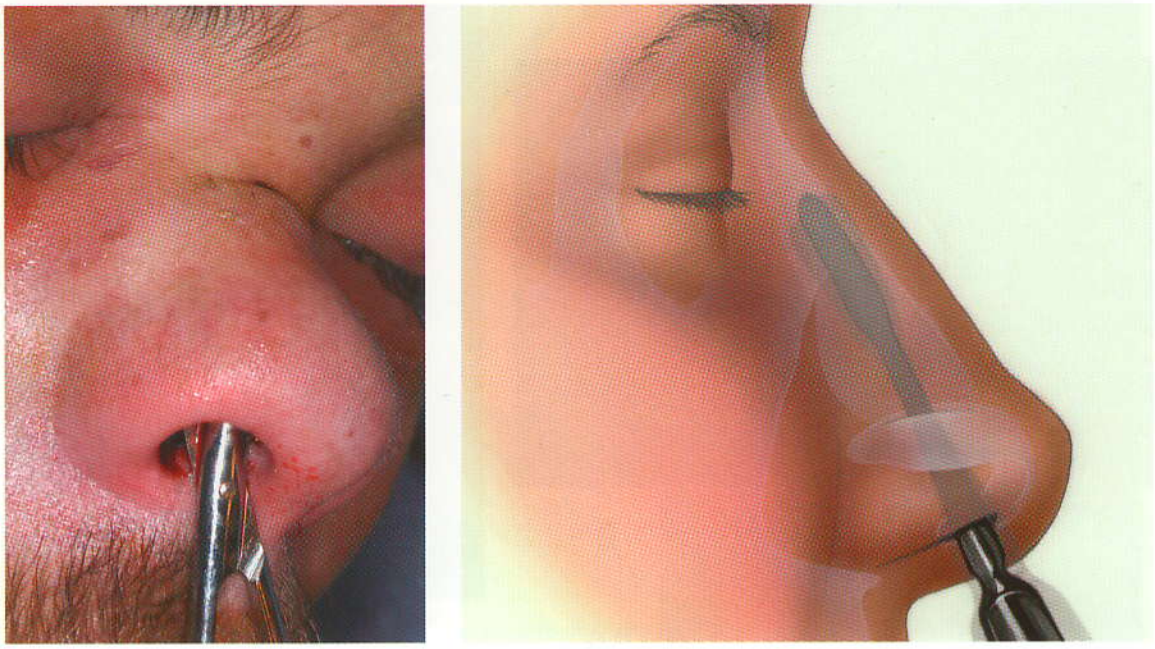

Figura 7.20 *(continuación)*

y el cigoma. En la porción inferior de la abertura piriforme, su abordaje subperióstico conduce a la incisión circumvestibular de cada nariz. La disección subperióstica a lo largo de las porciones superior de la abertura piriforme, conectará dicha disección con la parte superior de los cartílagos laterales superiores de la nariz y huesos nasales. La elevación del labio y la columela con los ganchos cutáneos permite que la punta de la nariz se "despegue" del septum nasal y cartílagos laterales superiores (véase Fig. 7.21) Se pueden insertar drenes de Penrose a través de las ventanillas de la nariz hacia la boca para utilizarlos como un retractor de tejidos blandos. Éstos se pueden engrapar a la tela sobre la frente para actuar como retractores de autoretención. Los tejidos blandos pueden elevarse hasta la sutura nasofrontal sin dificultad, empleando elevadores periósticos para liberar cualquier conexión residual de tejido blando. Se debe tener cuidado de no separar los tendones cantales mediales.

Paso 5. Osteotomías del tercio medio de la cara

Dependiendo de las necesidades del procedimiento quirúrgico, se puede lograr una exposición adicional a estructuras más profundas a través de osteotomías del tercio medio de la cara. Por ejemplo, la pirámide nasal puede removerse para proporcionar mejor abordaje al ducto nasofrontal, placa cribiforme o a ambos. La maxila anterior puede removerse para exponer los senos maxilar, etmoidal o ambos. Con este abordaje también se pueden realizar osteotomías completa o segmentarias de Le Fort o ambas.

Paso 6. Cierre

Si durante la cirugía se quitaron los tendones cantales mediales, ellos deben volver a insertarse con cuidado en la apófisis frontal del maxilar superior y hueso lagrimal.

Luego, los tejidos blandos y la punta de la nariz se reposicionan. Las incisiones de tejido blando intranasal se pueden reaproximar con suturas absorbibles 4-0. La incisión vestibular maxilar se cierra como se describió antes después de reorientar con precisión la musculatura nasolabial con una sutura de cincha alar y posiblemente cierre V-Y. Se coloca una férula nasal externa para ayudar a reposicionar los tejidos blandos de la nariz sobre el esqueleto nasal lo que ayuda a prevenir la formación de hematoma (véase Capítulo 13). Se pueden dejar tampones cortos en la nariz por 48 horas para darle forma a las ventanas nasales y evitar sinequias más profundas.

booksmedicos.org

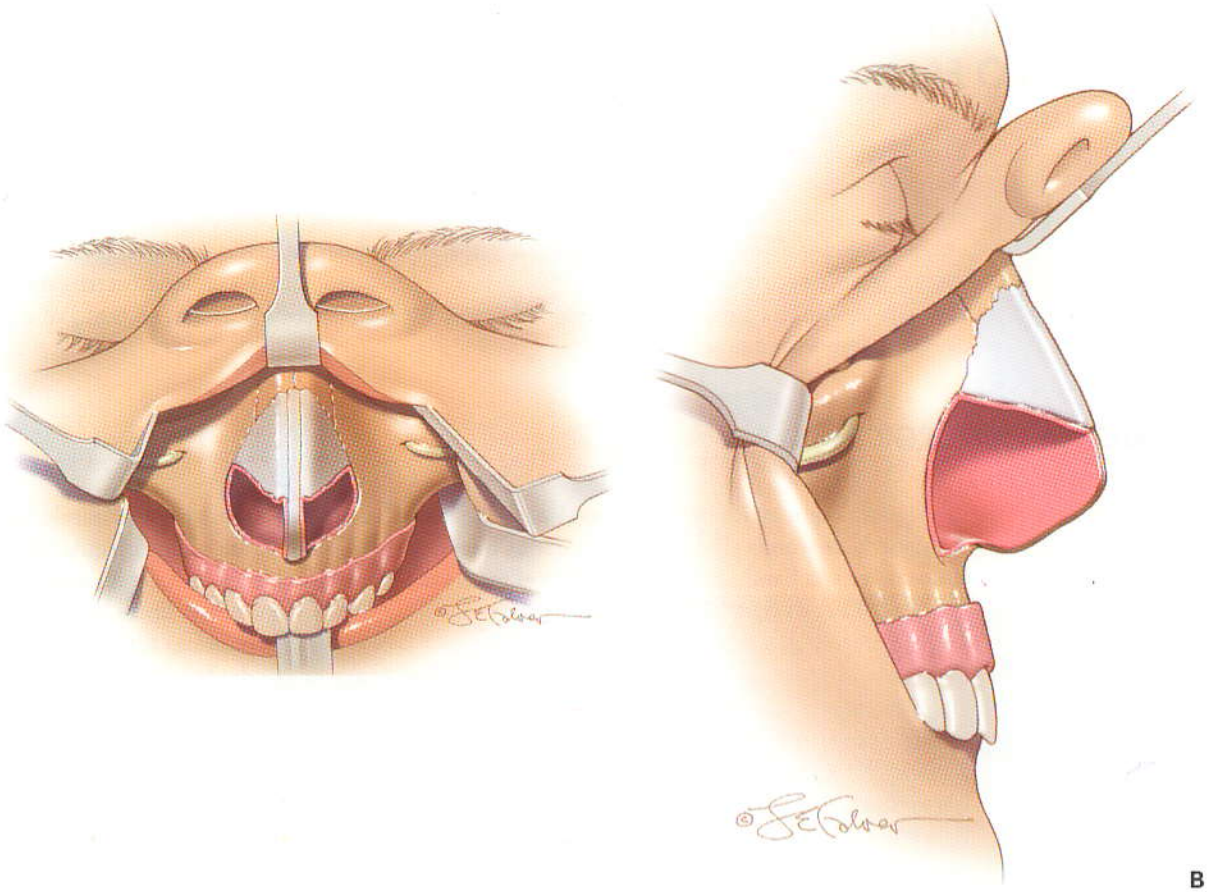

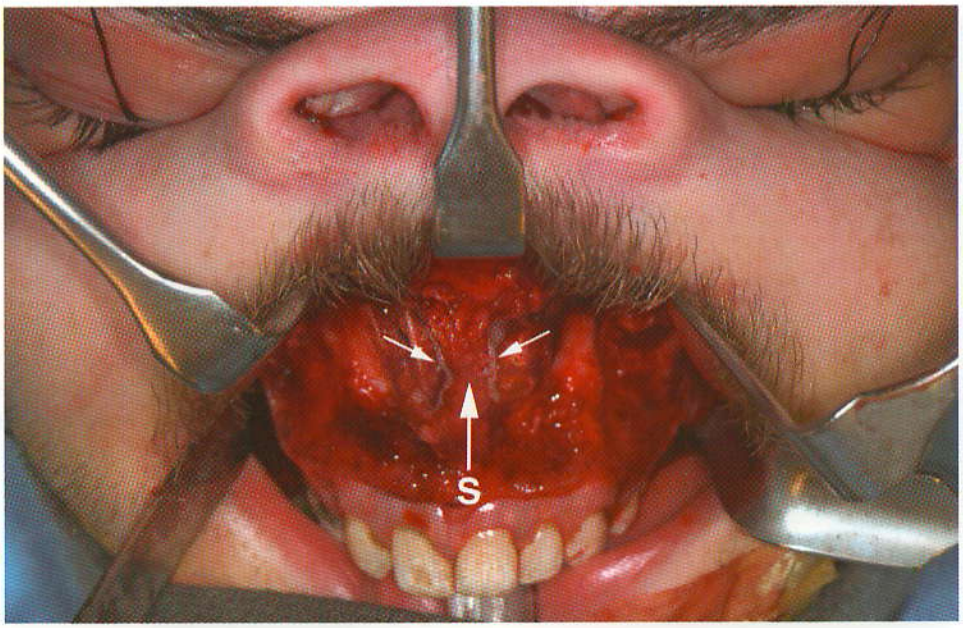

Figura 7.21 Exposición del tercio medio de la cara. Ilustraciones frontal **A** y lateral **B** de la exposición obtenida. **C** Fotografía mostrando lo mismo. El retractor de la parte de arriba está sobre el puente nasal y los de las posiciones de las agujas del reloj que marcan 10 y 2 se encuentran en los rebordes infraorbitarios. *S*, septum nasal; pequeñas flechas indicando la mucosa septal donde fue cortado por la incisión de transfixión.

booksmedicos.org

ABORDAJE WEBER-FERGUSSON DEL TERCIO MEDIO DEL MACIZO FACIAL

El abordaje transoral de la maxila y nariz podría ser adecuado para una variedad de procesos traumáticos, inflamatorios o neoplásicos limitados. Históricamente, se ha obtenido la mayor exposición a través de la incisión tipo Weber-Fergusson o de alguna de sus modificaciones. Las incisiones de Weber-Fergusson pueden emplearse por partes, extender según la necesidad, haciendo incisiones y disecando más en la medida que se requiera. La cicatriz externa de este abordaje es mínima porque se ubica entre las subunidades estéticas faciales, en tanto se sigan ciertas sugerencias que se indicarán.

ANATOMÍA QUIRÚRGICA

La anatomía quirúrgica del área lateral de la mejilla se ha descrito antes en este capítulo; aquí se añade la anatomía de las áreas orbitarias laterales y del labio. El músculo orbicular de los labios no es una banda circunferencial en el medio del labio superior como suele representarse. Las fibras del orbicular de los labios se insertan en el área del philtrum. Las fibras largas y cortas se entrecruzan (véase Fig. 7.22 A) y se agregan a la masa de las columnas filtrales. El músculo elevador propio del labio superior se origina en la cara profunda de la porción orbitaria del músculo orbicular de los párpados y desciende a la cara superficial del músculo orbicular de los labios contribuyendo a la masa de las columnas filtrales de los dos tercios inferiores (Figs. 7.22 A y B). La resección del origen de los músculos elevadores, como en la maxilectomía alta, siempre conducirá a la caída ipsilateral del labio que no ocurre con las excisiones inferiores de la maxila. La resuspensión del tercio medio de la cara sobre el hueso residual compensará de manera parcial esta deficiencia anatómica.

El área orbitaria lateral abarca áreas nerviosas sensitivas y motoras. Directamente sobre la prominencia del hueso malar, emergen los nervios cigomático-facial y cigomático-frontal, las ramas terminales de la rama lagrimal del nervio trigémino. El nervio infraorbitario (Fig. 7.22 B) se describió antes y se puede hacer o no su transección durante el abordaje de Weber-Fergusson, dependiendo de las necesidades de exposición, requerimientos de resección patológica o ambos.

TÉCNICA

Paso 1. Inyección de vasoconstrictor

La inyección de anestesia local con epinefrina y uso de anestesia general hipotensiva reduce la hemorragia asociada con la cirugía del tercio medio de la cara. La solución de anestesia local se debería inyectar a lo largo de las líneas de incisión propuestas marcadas sobre la piel de manera adecuada. Se puede inyectar solución adicional en las áreas de la hendidura pterigomaxilar para minimizar su hemorragia.

Paso 2. Incisión

Cada una de las incisiones de Weber-Fergusson se explicarán por separado. La disección puede ser subperióstica o supraperióstica, dependiendo del procedimiento, comportamiento del tumor o ambos.

Labio: el borde bermellón-cutáneo debería tatuarse con azul de metileno antes de la inyección del vasoconstrictor. Un error incluso de 1 mm, es visible a la distancia de una conversación. Aunque se han sugerido incisiones a lo largo de las columnas filtrales, con o sin interrupciones de 2 mm en la unión bermellón-cutánea, la incisión más agradable en el sentido estético es a través de la línea media (véase Fig. 7.23 A). La incisión más limpia se realiza con un escalpelo No. 10 cortando a través del labio sobre un bajalengua o retractor plano sostenido debajo del labio superior, dándole apoyo (Fig. 7.23 B).

booksmedicos.org

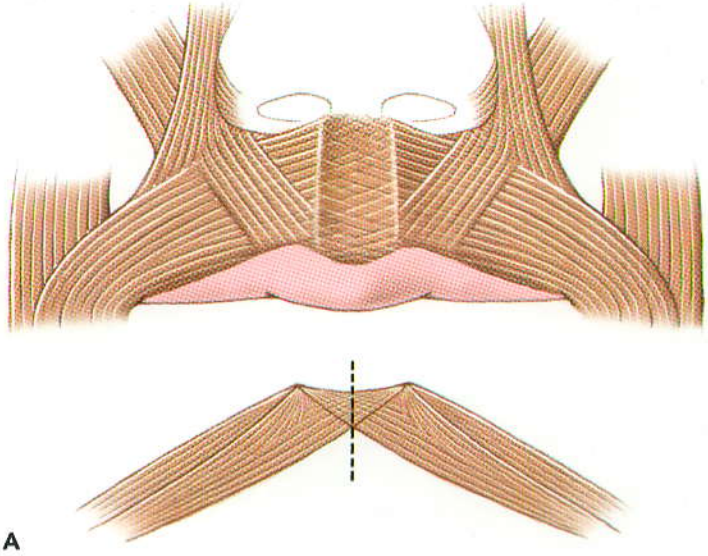

A

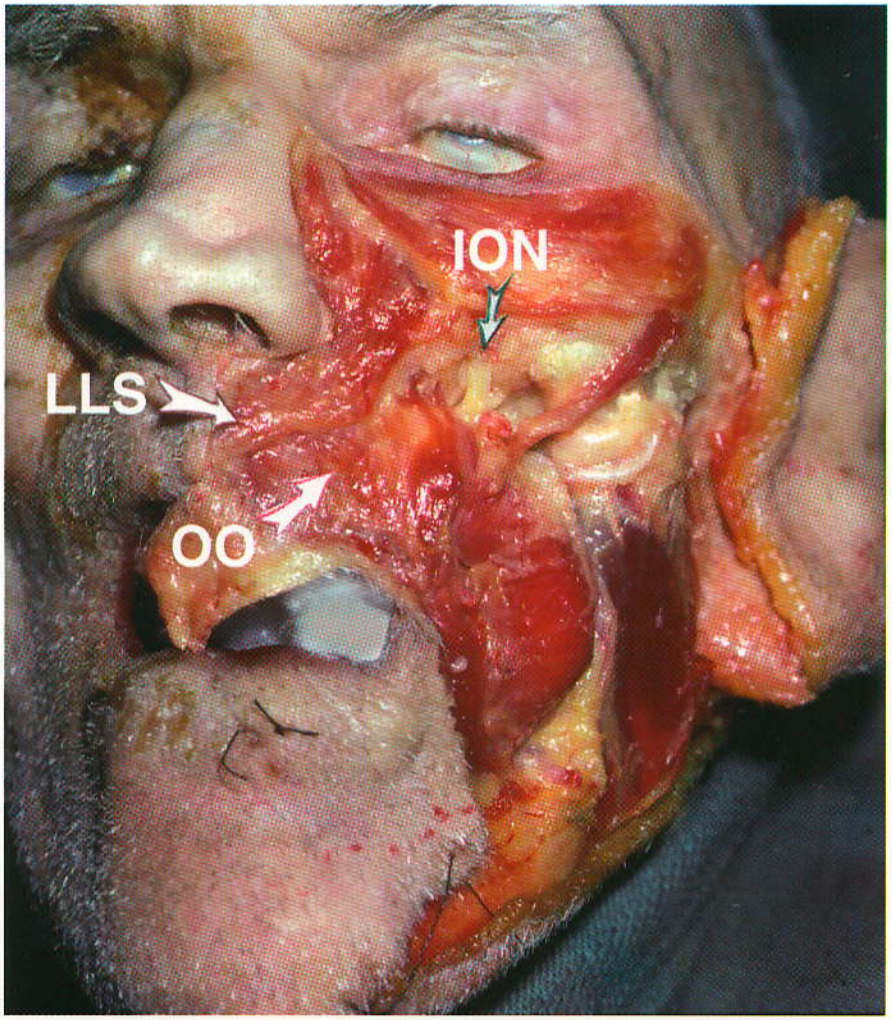

B

Figura 7.22 Anatomía del labio superior. **A** Ilustración transversal demostrando como las fibras del músculo orbicular de los labios se insertan en los puentes filtrales a cada lado del labio. La *línea punteada* indica la ubicación de la incisión a través del labio superior (véase abajo) **B** Disección anatómica mostrando el músculo elevador propio de labio superior *(LLS)* encontrándose sobre el músculo orbicular de los labios *(OO)*. También se evidencia el nervio infraorbitario *(ION)*.

booksmedicos.org

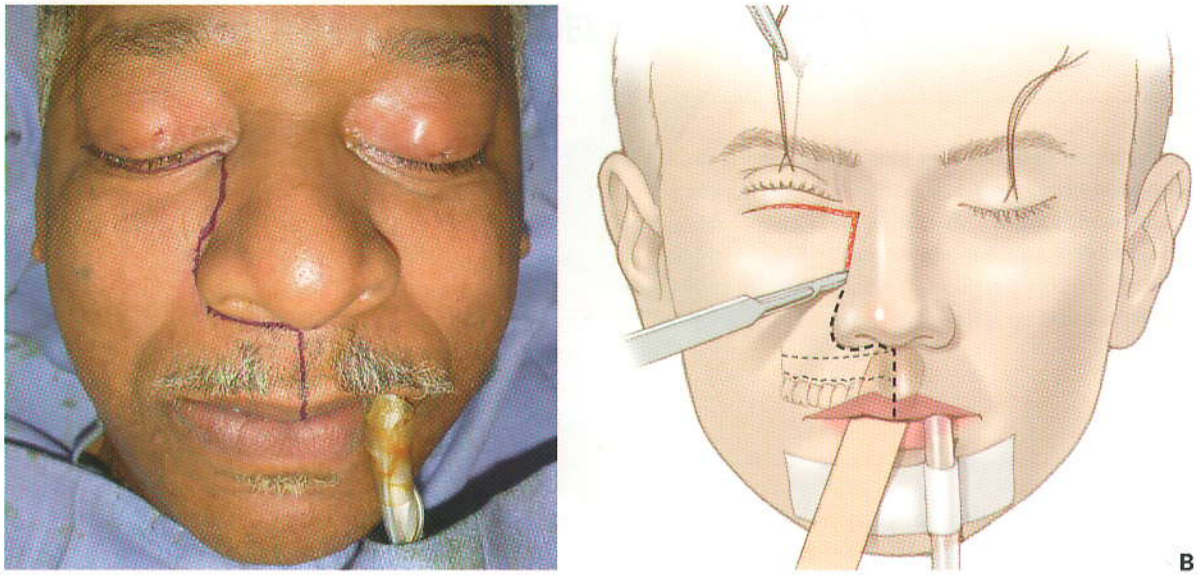

Figura 7.23 Fotografía **A** e ilustración **B** de las incisiones de Weber-Fergusson. Observe que la incisión a través del labio superior se hace en el centro del labio, a medio camino entre las columnas filtrales. **A** Se usa una paleta de lengua para sostener el labio durante la incisión. Las incisiones intraorales esbozadas en *líneas punteadas* **B** se pueden hacer alrededor de los bordes cervicales de la dentición (si existen) o en el vestíbulo dependiendo de las necesidades del procedimiento.

Subnasal: La extensión subnasal se realiza hacia la base de la columela y por debajo de la estructura cilíndrica de las ventanillas nasales. A veces se ha sugerido un rápido movimiento vertical en los orificios nasales, pero esto es innecesario. La incisión se hace alrededor de la base alar, pero *no* en ella. Manteniendo la incisión 1 a 2 mm a un lado de la base, se facilitará que la sutura durante la síntesis todavía sea estética.

Nasal lateral: La incisión nasal lateral se hace a lo largo del borde topográfico entre la mejilla y la nariz (Fig. 7.23). Este límite topográfico no sigue las líneas de tensión de la piel en reposo (relajada) de la mejilla y nariz. Sin embargo, debido a que los límites topográficos se encuentran en una concavidad, hacer la incisión a través de ella podría interferir con la cicatrización. Puede ocurrir la hemorragia de una rama alar de la arteria labial superior. Las incisiones nasales, laterales y alares, pueden emplearse solas para el abordaje de "alotomía" en las áreas de la nariz medial y etmoidal. Si se requiere mayor exposición, se hace además la siguiente incisión.

La extensión del párpado superior puede implicar dos vías- una en el párpado superior y otra en el inferior

Extensión del párpado superior: Si se necesita la exposición del etmoides, se puede extender por arriba la incisión nasal lateral, hacia la ceja medial. Esta incisión es medial al canto medial y se puede disecar el tendón cantal medial desde su origen óseo si fuese necesario. Si se planifica la exenteración orbitaria junto con la maxilectomía, la incisión nasal lateral se extiende hacia el párpado superior al pliegue de la blefaroplastia, que termina a unos 6 mm por encima del canto lateral. Cuando se planifica la exenteración orbitaria, se eleva la piel del párpado por arriba hasta el borde de la órbita superior, cuyo periostio se secciona. Desde este punto, se puede elevar el periostio con un elevador perióstico Nº 9 hasta el ápice orbitario.

Extensión del párpado inferior: Si se requiere abordar sólo la maxila, la incisión nasal lateral se extiende hasta el párpado inferior (Fig. 7.23). El cirujano decide el nivel de la incisión y se puede hacer en un pliegue subciliar, subtarsal (parte media del párpado) o del reborde infraorbitario. Para la mayoría de los pacientes, el abordaje subtarsal (parte media del párpado) es estético y la formación de ectropión se dificulta cuando se le apoya de manera adecuada en el postoperatorio. Esta extensión se hace con más facilidad

booksmedicos.org

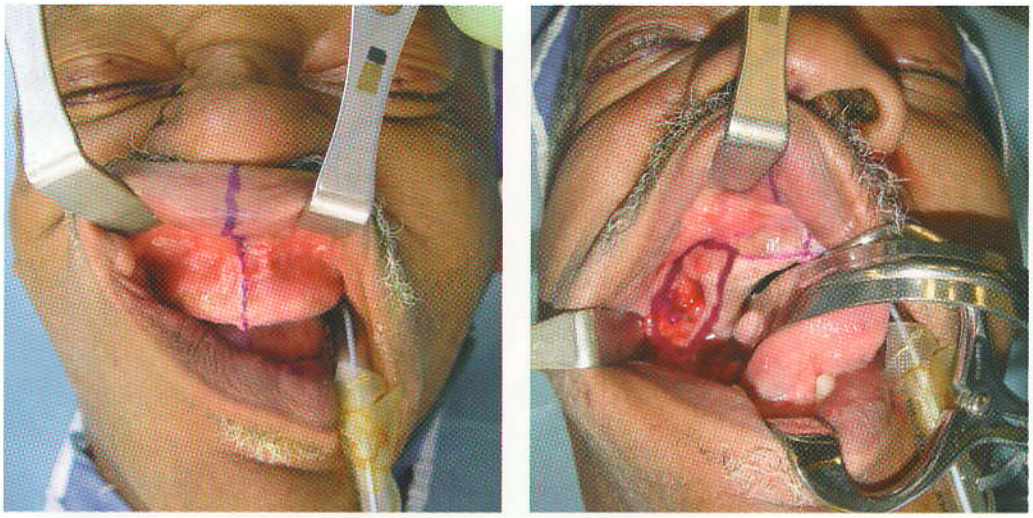

Figura 7.24 Fotografía demostrativa de un paciente desdentado cuyas incisiones se hacen a lo largo de la cresta alveolar en vez del vestíbulo. **A** la incisión intraoral en la línea media se extiende en sentido vertical desde la incisión que divide el labio hacia abajo hasta la cresta alveolar, donde se voltea hacia la parte posterior. **B** Se esbozan los bordes de tejido blando alrededor de la patología. Se hace una incisión a lo lago de la cresta alveolar y la otra en el vestíbulo, perfilando la patología. Al final de la cirugía, el avance de la mucosa bucal hacia los tejidos blandos palatales cerrará la comunicación oroantral.

desde la porción lateral a medial, según se describió en el Capítulo 2. La extensión del párpado inferior puede avanzar 2.5 cm a un lado del canto lateral cuando se requiere abordaje del arco cigomático.

Incisión intraoral: La incisión a lo largo del proceso alveolar se puede hacer en uno de dos lugares, dependiendo de los requerimientos del caso: en la mucosa vestibular o alrededor de los bordes cervicales de los dientes (Fig. 7.23 B): El abordaje vestibular maxilar se ha descrito antes en este capítulo y se puede usar en el paciente con sus piezas dentales, cuando se deba preservar el proceso alveolar o cuando se deba sacrificarlo junto con los tejidos blandos gingivales suprayacentes. Sin embargo, en muchos casos donde se usa el abordaje de Weber-Fergusson, se puede emplear un colgajo de envoltura. Por ejemplo, cuando el proceso alveolar y partes del paladar deben removerse, pero los tejidos blandos no están afectados, se pueden suturar los tejidos gingivales bucales de dicho colgajo a los tejidos blandos del paladar remanentes (si está presente) al final de la cirugía para evitar una comunicación oroantral. Cuando se prevee la preservación del alvéolo, pero hay una gran abertura en el seno maxilar a lo largo de la parte anterior de la maxila, se debería hacer la incisión alrededor de los bordes cervicales dentales (colgajo de envoltura) de tal manera que el cierre de tejido blando esté sobre tejido duro sano y no sobre un defecto óseo.

Cuando hay grandes espacios carentes de piezas dentales, la incisión vestibular debería *hacerse por debajo de la cresta del puente alveolar.* Esta maniobra compensará la resorción alveolar, eliminará potenciales fístulas oroantrales, y mejorará la retención dental eliminando la banda cicatrizal sobre el vestíbulo (véase Fig. 7.24).

Paso 3. Disección del colgajo del maxilar superior

Una vez realizada la incisión en la piel, se eleva el colgajo de la cara correspondiente a la maxila superior bien sea en su porción supra o subperióstica, dependiendo de los requerimientos del procedimiento y/o requerimientos de la patología (véase Fig. 7.25). Si es posible la disección subperióstica, se usan elevadores periósticos para despegar este tejido del hueso. Si se requiere una disección supraperióstica, se diseca un colgajo del periostio con el escalpelo, usando ganchos cutáneos para mantener tracción hacia afuera sobre el colgajo.

booksmedicos.org

Figura 7.25 Fotografía después de terminar las incisiones y con la disección inicial del colgajo.

Si se encuentra el fascículo neurovascular infraorbitario durante la elevación del colgajo, se puede preservar o seccionar dependiendo de los requerimientos quirúrgicos. Si desea preservarse el fascículo, éste se libera del periostio circundante con tijeras de bordes afilados. De ser necesario, el fascículo neurovascular puede disecarse hacia el colgajo por 1a 2 cm para facilitar la movilización del colgajo (véase Fig. 7.26).

Si tiene que sacrificarse el nervio infraorbitario, debe incidirse en el foramen. Esto proporciona gran movilidad del colgajo facial sobre el cuerpo del cigoma (véase Fig. 7.27).

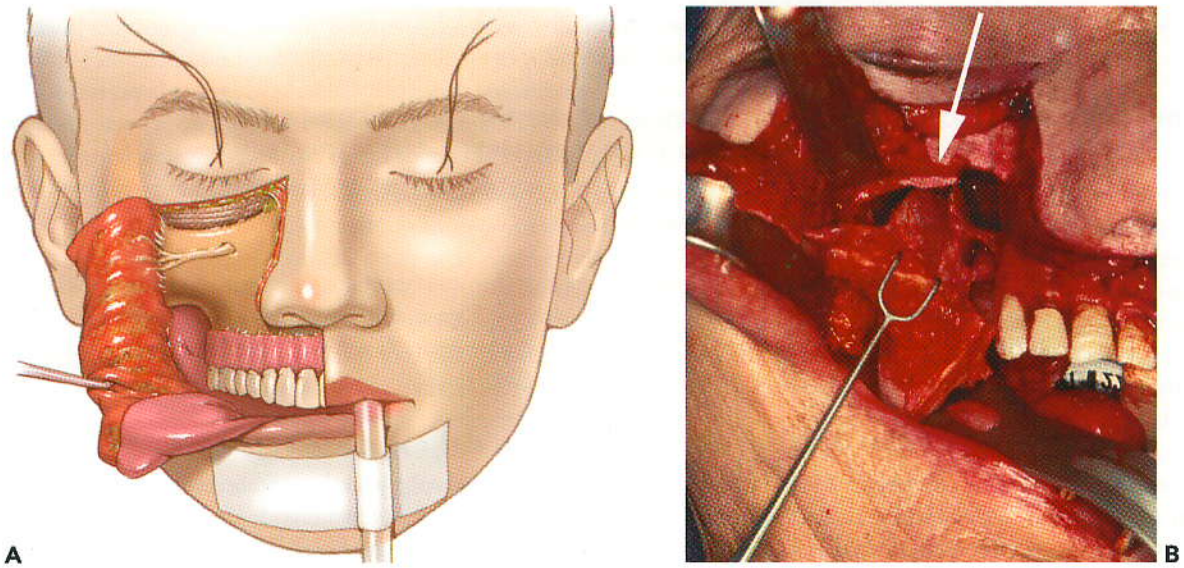

Figura 7.26 Ilustración **A** y fotografía **B** de la preservación del nervio infraorbitario (flecha). El borde de la osteotomía de resección se realizó debajo de éste. El nervio se disecó en los tejidos blandos de la mejilla, proporcionando movilidad del colgajo.

booksmedicos.org

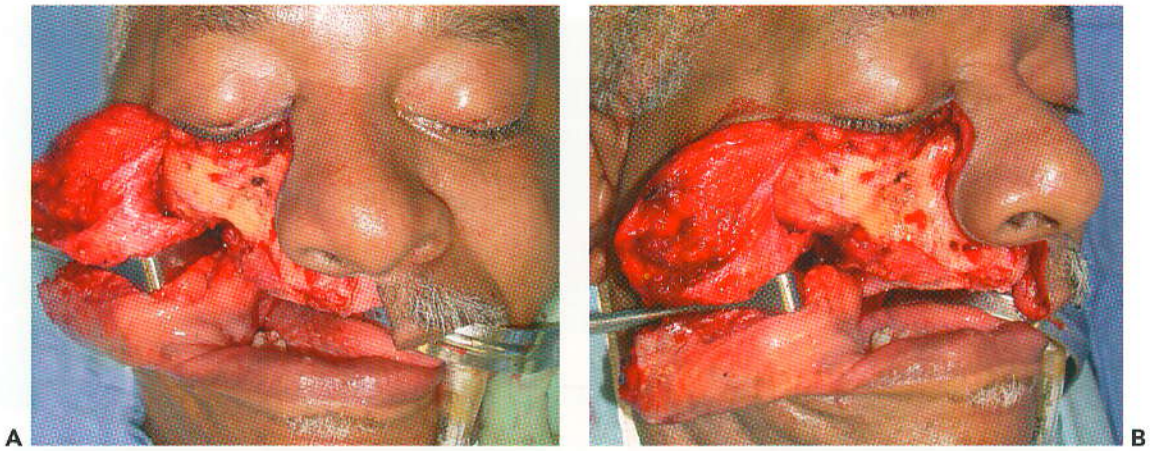

Figura 7.27 Fotografías frontal **A** y lateral **B** mostrando la maxila superior expuesta después de la disección del colgajo bucal desde la maxila superior. La disección en este caso fue subperióstica salvo sobre la lesión (en alvéolo), donde fue supraperióstica. En este caso se ha sacrificado el nervio infraorbitario.

Paso 4. Cierre

Dependiendo de los requerimientos quirúrgicos, el borde del tejido blando despegado en la parte interna del colgajo de la mejilla, se puede injertar con piel del grosor de la abertura (véase la Fig. 7.28). Esto es de especial utilidad si se realizó la disección supraperióstica a lo largo de la maxila anterior y/o si hay una comunicación oroantral grande después de la cirugía, por ejemplo, después de la hemimaxilectomía.

El cierre de grandes disecciones faciales demanda restauración de puntos fijos, para evitar la distorsión por pérdida de apoyo esquelético debido a la resección del tumor, así como por

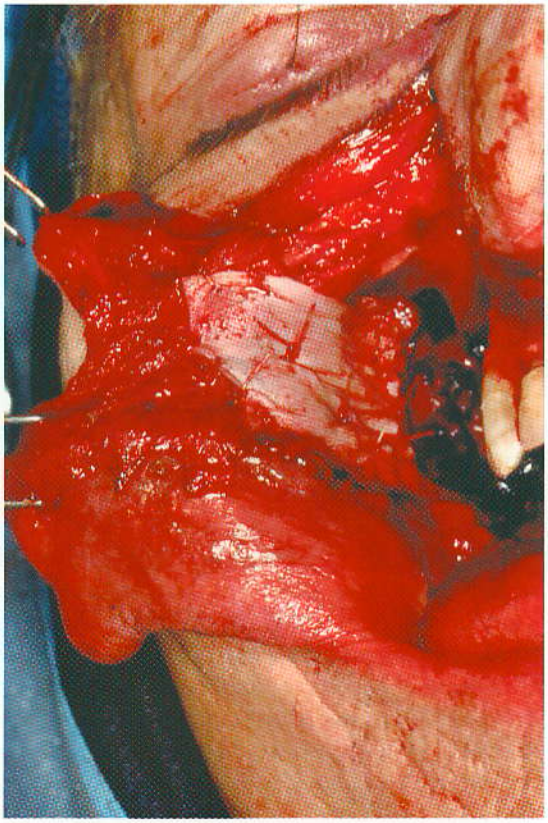

Figura 7.28 Fotografía del colgajo cutáneo del grosor de la abertura aplicada al interior del colgajo de la mejilla.

booksmedicos.org

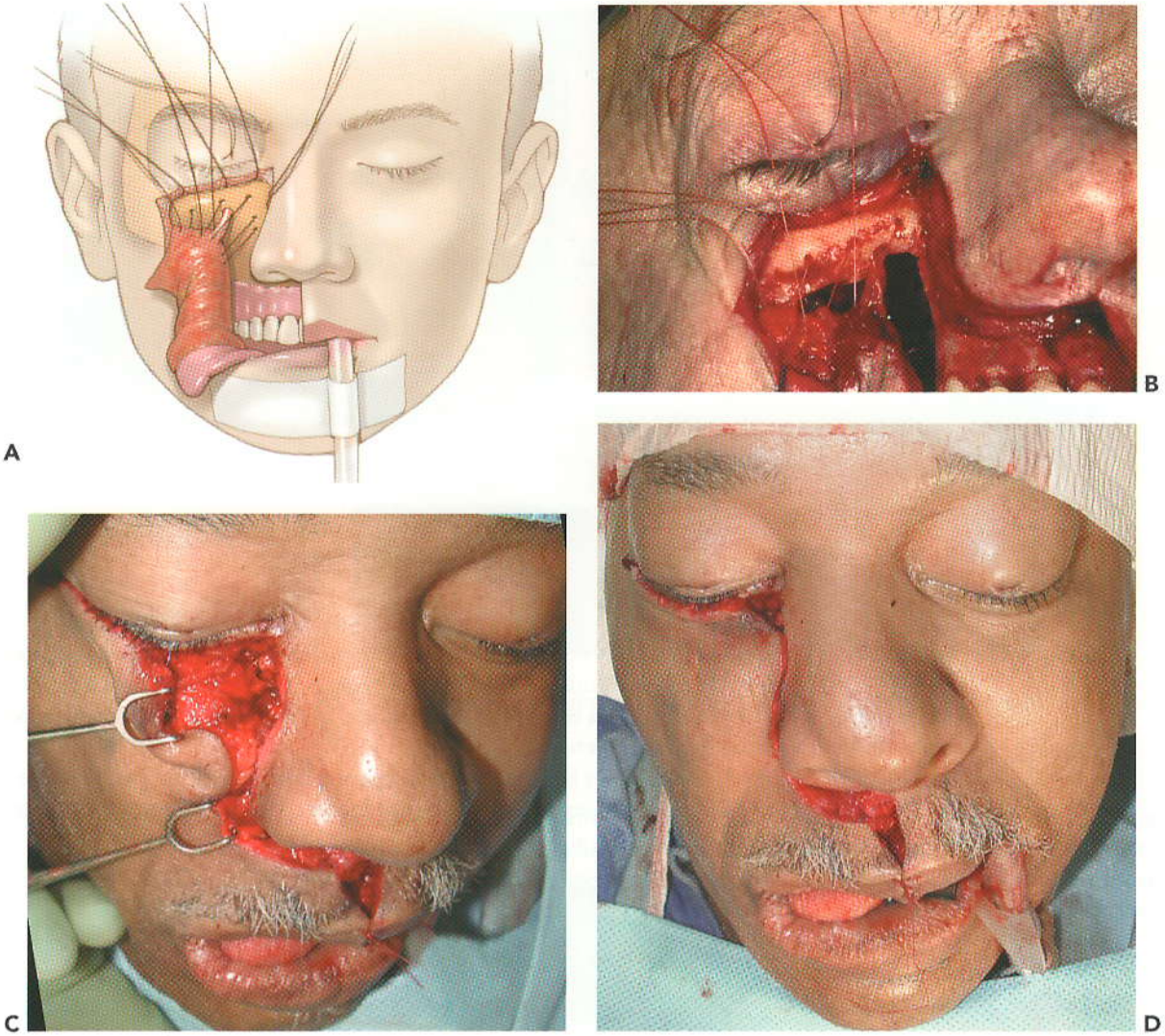

Figura 7.29 Resuspensión del colgajo de mejilla a los puntos de referencia óseos. Ilustración **A** y fotografía **B** correspondiente a la resuspensión de la sutura del colgajo de mejilla al reborde infraorbitario y borde piriforme por agujeros perforados a través de ellos. **C** Fotografía después de estirar las suturas de suspensión. Observe que los tejidos profundos se han vuelto a asegurar a sus posiciones adecuadas. **D**, Fotografía que evidencia la ausencia tensión sobre la piel después de la adecuada resuspensión.

la disección del colgajo de sus orígenes óseos. Se debería realizar sutura transnasal la cincha alar se describió en el texto precedente sobre el abordaje vestibular) cuando toda la región piriforme se libera. Los colgajos grandes también se debería fijar a estructuras más profundas. El colgajo medial se debería fijar con suturas no absorbibles o de lenta absorción al borde piriforme perforando agujeros a través del borde óseo para hacer las suturas (véase Fig. 7.29). El borde superomedial del colgajo debería ser fijado a los bordes nasal/orbitario medial de manera similar o a través del tendón cantal y/o periostio si no hay hueso remanente. Los agujeros se perforan a través del reborde infraorbitario para suspender los tejidos laterales de la mejilla. La falla en la suspensión adecuada del colgajo a la anatomía esquelética estable disponible conduce a ectropión, ensanchamiento de la cicatriz y/o caída del tercio medio de la cara.

Luego se pasa una sutura a través de la unión mucocutánea del labio superior para realinear de manera adecuada estos importantes puntos de referencia (Fig. 7.29 D). Luego, si se desea, se realiza el cierre intraoral. Si se ha quitado el proceso alveolar, es posible con cierta frecuencia, avanzar y suturar la mucosa bucal a la palatal y cerrar una comunicación oroantral (véase Fig. 7.30).

La piel y el labio superior se cierran entonces en capas (véase Fig. 7.31).

booksmedicos.org

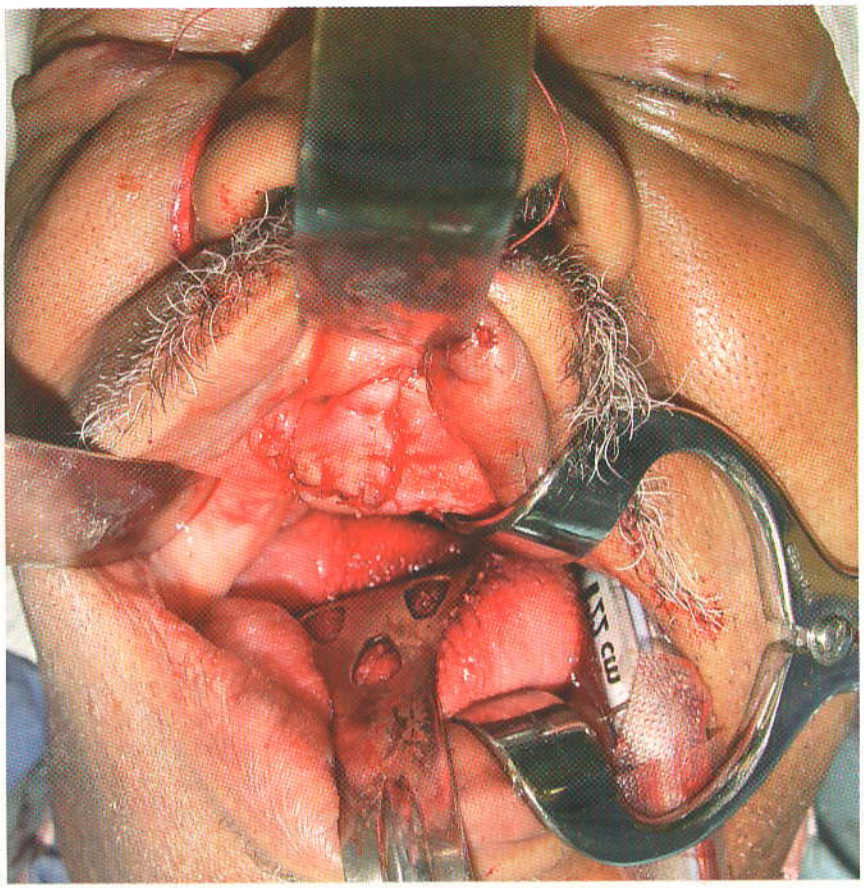

A

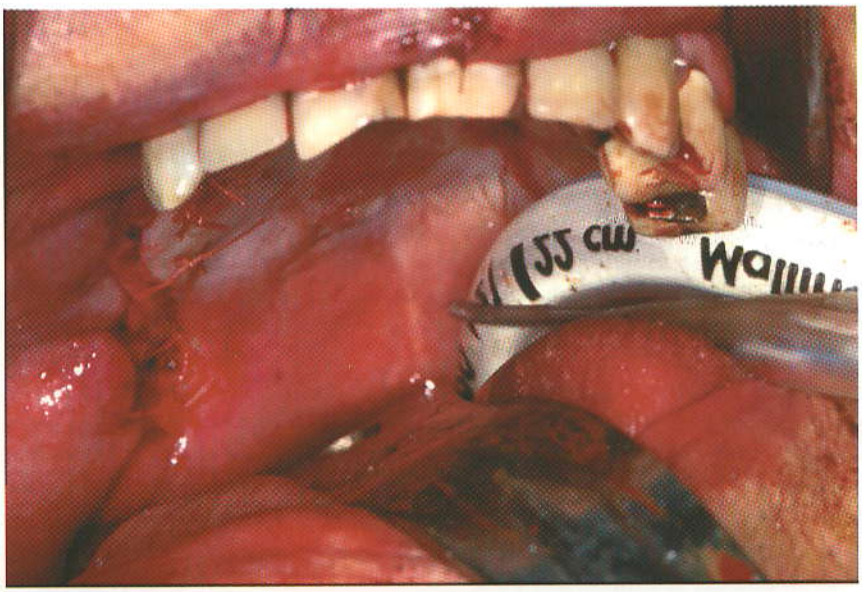

B

Figura 7.30 Cierre intraoral. Dos ejemplos donde la mucosa bucal ha sido socavada, proyectada y suturada a la mucosa palatal **A** y **B**.

booksmedicos.org

Figura 7.31 Cierre de piel. Fotografías frontal **A** y lateral **B** del cierre de piel y labio superior.

booksmedicos.org

Abordaje vestibular mandibular

8

El abordaje vestibular mandibular es útil en una amplia variedad de procedimientos. Permite el abordaje relativamente seguro a toda la superficie facial del esqueleto mandibular, desde el cóndilo hasta la sínfisis. Una de sus ventajas es que siempre se puede abordar la oclusión dental durante la cirugía. El mayor beneficio a los pacientes es la cicatriz intraoral oculta. Este abordaje, si se quiere es rápido y simple, aunque tiene sus limitaciones en algunas regiones, tales como el límite inferior de la mandíbula en el ángulo y las partes del ramus. Las complicaciones son pocas, pero incluyen lesión al nervio mentoniano y malposición del labio; ambas se minimizan con el uso de una técnica adecuada.

ANATOMÍA QUIRÚRGICA

Nervio mentoniano

La única estructura neurovascular importante que debe considerarse durante los procedimientos en la región sínfisis/cuerpo mandibular, es el fascículo neurovascular mentoniano. La arteria y vena que acompañan al nervio mentoniano son insignificantes desde el punto de vista quirúrgico. El nervio mentoniano es una rama terminal del nervio alveolar inferior (nervio mandibular), y es sensitiva para la piel y mucosa del labio inferior, piel del mentón y gingiva facial de los dientes anteriores.

El nervio mentoniano sale del foramen mentoniano, ubicado a medio camino entre los bordes basal y alveolar de la mandíbula; casi siempre está debajo o algo por delante al segundo diente premolar (véase Fig. 8.1). El nervio mentoniano se divide bajo el músculo depresor del ángulo de la boca en tres ramas principales; una desciende hasta la piel del mentón; las otras dos ascienden a la piel y membrana mucosa del labio inferior y la gingiva. Sin embargo, el modelo de bifurcación es variable, y se pueden observar varias ramas más delgadas. Cuando las ramas entran el labio inferior, se hacen superficiales y casi siempre se pueden ver debajo de la mucosa del labio inferior cuando se voltea hacia fuera.

Vasos faciales

La arteria y vena facial, por lo general, no se encuentran durante el abordaje vestibular mandibular a menos que la disección a través del periostio se haga en la región de la escotadura antegonial mandibular.

La arteria facial surge de la arteria carótida externa en el triángulo carótideo del cuello. El vientre posterior del músculo digástrico, músculo estilohioideo y nervio hipogloso la cruzan en o cerca de su origen. En el triángulo submandibular, la arteria facial asciende en la profundidad

booksmedicos.org

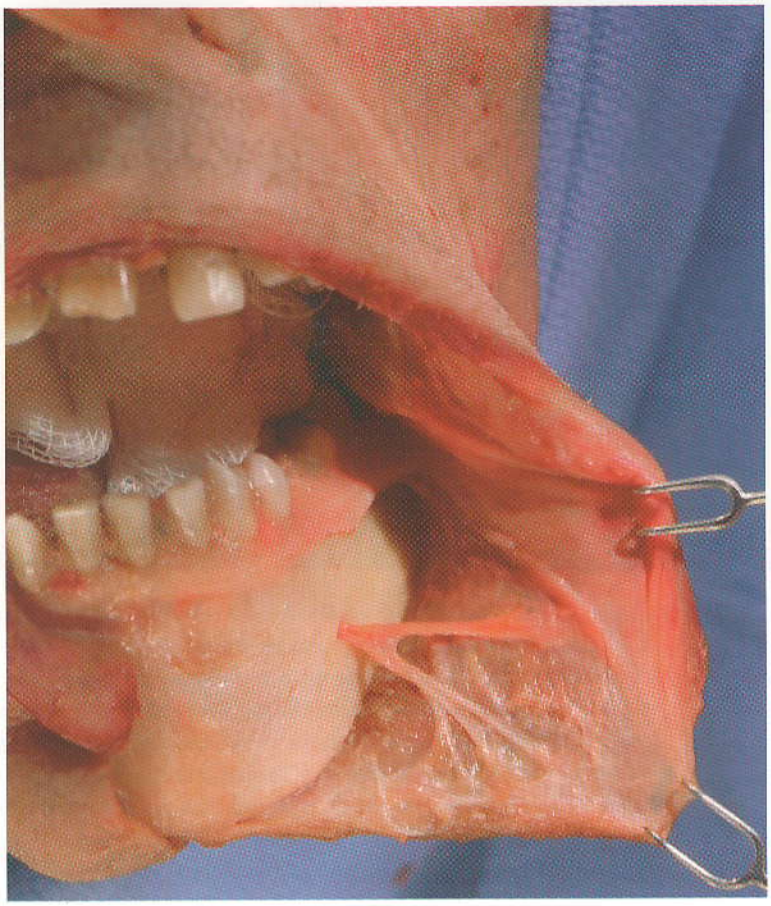

Figura 8.1 Disección anatómica de las ramas del nervio mentoniano.

de la glándula submandibular, en un trayecto acanalado, y luego emerge para alcanzar el borde inferior de la mandíbula. A medida que la arteria cruza la mandíbula en el límite anterior del músculo masetero, la piel y el músculo platisma cubren su parte superficial; en este lugar se pueden sentir sus pulsaciones.

La vena facial drena los vasos angulares y labiales. Por lo general, se encuentran más posterior y superficial respecto a la arteria homónima. Sin embargo, el simple hecho de que la arteria facial y la vena están cerca de la mandíbula en la región del límite inferior, es de importancia quirúrgica ésta. La única estructura que separa los vasos del hueso es el periostio (véase Fig. 8.2).

Músculo mentoniano

El único músculo de la expresión facial importante desde el punto de vista quirúrgico durante el abordaje vestibular mandibular es el músculo mentoniano. Todos los demás músculos de la expresión facial son expuestos en la mandíbula por disección subperióstica y se reposicionan con facilidad al cerrarse el tejido blando. Sin embargo, el músculo mentoniano es singular por el hecho de ser el único elevador del labio inferior y del mentón. Si este músculo no se reposiciona de manera adecuada durante el cierre, el mentón "caerá" y el labio inferior adquirirá una apariencia caída, sin vitalidad, exponiendo más la dentadura del maxilar inferior.

Los músculos mentonianos son músculos pares, pequeños, cónicos que nacen de la mandíbula, comenzando a nivel de la raíz media de los incisivos inferiores y continúan en la parte inferior hasta un punto debajo de los vértices. Los músculos están separados uno del otro por un septum firme y tejido adiposo (véase Fig. 8.3).

booksmedicos.org

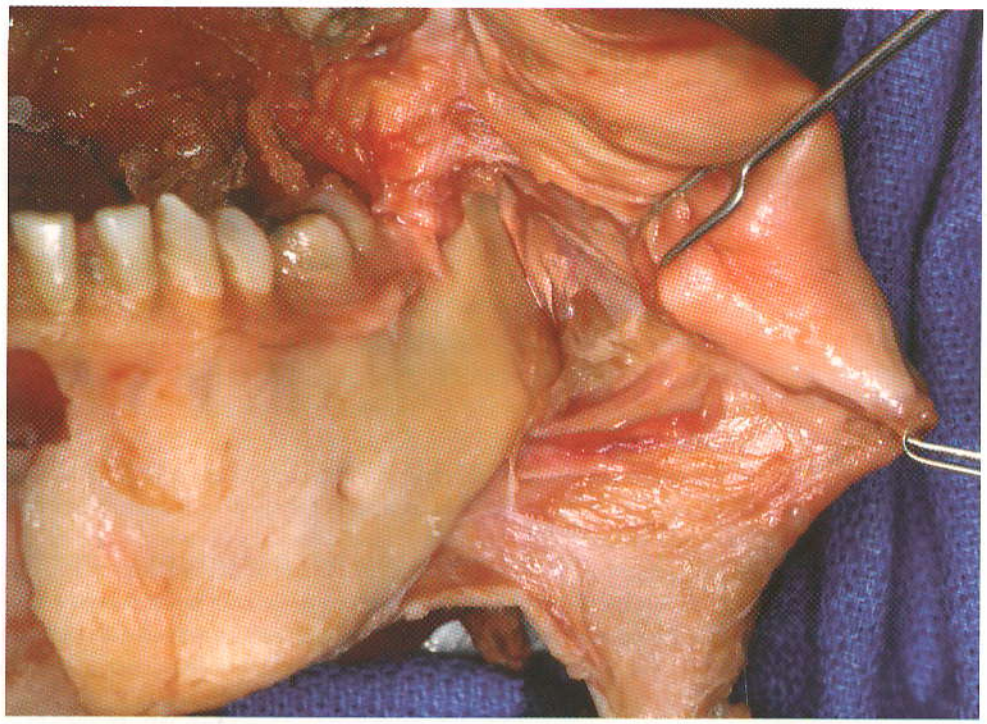

Figura 8.2 Disección anatómica del cuerpo mandibular mostrando la relación de los vasos faciales con el hueso. El único tejido entre ellos es el periostio.

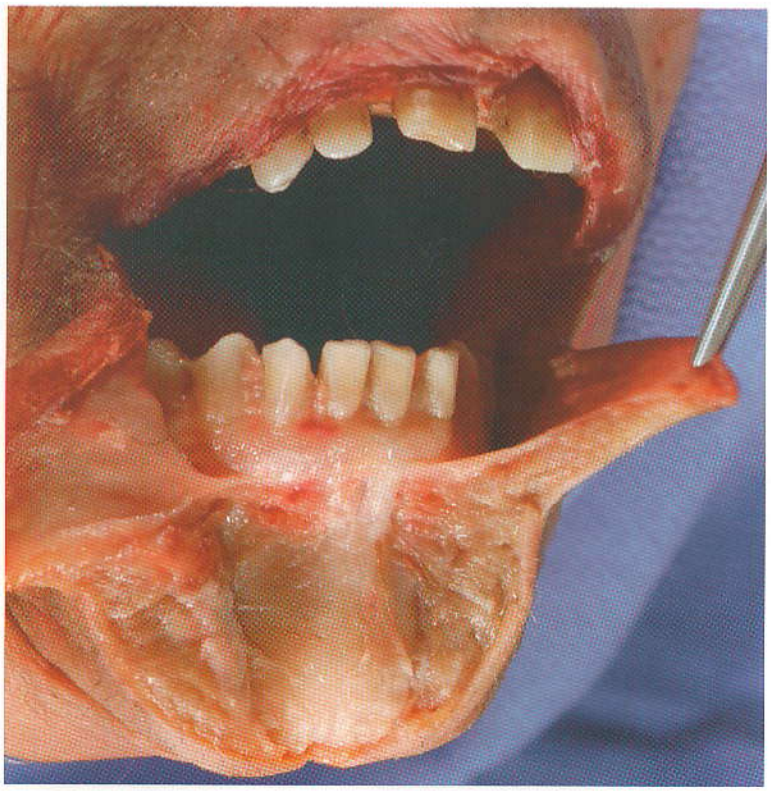

Figura 8.3 Disección anatómica de la sección transversal de tejidos blandos del mentón. Observe la dirección de las fibras del músculo mentoniano.

booksmedicos.org

En la porción inferior de su origen, el músculo mentoniano se inserta lateral al trígono mentoniano. Las fibras de dicho músculo pasan desde su origen por debajo, hasta su inserción en la piel del mentón a nivel de los tejidos blandos de la prominencia mentoniana. Las fibras más superiores son las más cortas y pasan casi horizontales a la piel del mentón superior. Las fibras inferiores son las más grandes y pasan en dirección oblicua o vertical a la piel de la parte inferior del mentón. El origen del músculo mentoniano determina la profundidad del surco labial en la porción anterior de la boca. El músculo mentoniano está inervado por la rama mandibular marginal del nervio facial.

Almohadilla de grasa bucal

La almohadilla de grasa bucal consiste en un cuerpo principal y cuatro extensiones: bucal, pterigoidea, pterigomandibular y temporal. El cuerpo está situado en el centro. La extensión bucal está superficial dentro de la mejilla, mientras que las extensiones temporal, pterigomandibular y pterigoidea están situadas a mayor profundidad.

La extensión bucal es el segmento más superficial de la almohadilla de grasa y proporciona el relleno a las mejillas. Entra en la mejilla debajo del conducto parotídeo y se extiende a lo largo del borde anterior del masetero a medida que desciende en la región retromolar mandibular. Se encuentra por encima de la porción principal del músculo buccinador cuando éste cruza la mejilla. Aquí, la almohadilla de grasa está por delante del ramus. Su extensión caudal, en la parte intraoral, está en un plano tangencial a la superficie oclusal del tercer molar mandibular (véase Fig. 8.4). Su límite anterior está marcado por los vasos faciales, que se encuentran en el mismo

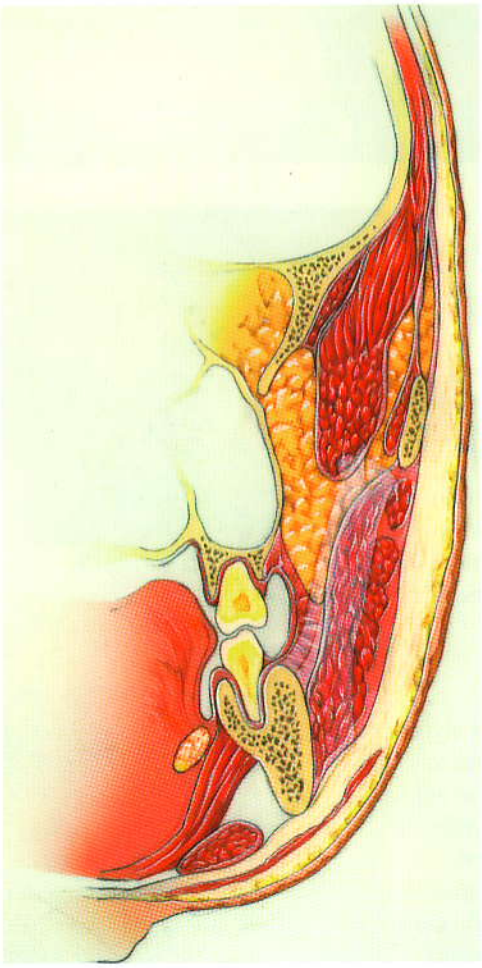

Figura 8.4 Relación entre la almohadilla de grasa bucal y la región retromolar. Observe que la grasa se extiende en la parte inferior hasta justo encima del plano oclusal. Las incisiones hechas a través del músculo buccinador superior hasta el plano oclusal, ocasionarán entrada en la almohadilla de grasa.

booksmedicos.org

plano que las almohadillas de grasa bucal. El conducto parotídeo se encuentra superficial a la almohadilla de grasa a la que luego atraviesa además del buccinador, para luego ingresar a la cavidad oral de manera opuesta al segundo molar. La extensión bucal de la almohadilla está limitada por la aponeurosis masetérica. Una extensión profunda de dicha aponeurosis se fusiona con la aponeurosis presente a lo largo de la superficie lateral del buccinador. Esta capa fibrosa limita la superficie profunda de la almohadilla que está en contacto con el buccinador.

TÉCNICA

Para fines demostrativos, la técnica descrita a continuación es la empleada para exponer toda la superficie facial de la mandíbula. Sin embargo, la longitud de la incisión y extensión de la disección subperióstica dependen del área de interés y extensión de la intervención quirúrgica. *Mientras el abordaje vestibular se usa para pacientes que tienen dientes, cuando hay grandes segmentos sin dientes, el cirujano debería considerar incisiones a lo largo de la cresta alveolar en vez de la vestibular.*

Paso 1. Inyección del vasoconstrictor

La mucosa oral, submucosa y músculos faciales están muy vascularizados. La inyección submucosal de un vasoconstrictor puede reducir de manera considerable la cantidad de hemorragia durante la incisión y disección.

Paso 2. Incisión

En la región anterior, de un canino al otro, el labio inferior se evierte y se emplea un escalpelo o electrocauterio para la incisión de la mucosa. La incisión es curvilínea, por delante se proyecta por fuera del labio dejándose de 10 a 15 mm de mucosa insertada en la gingiva (véase Fig. 8.5).

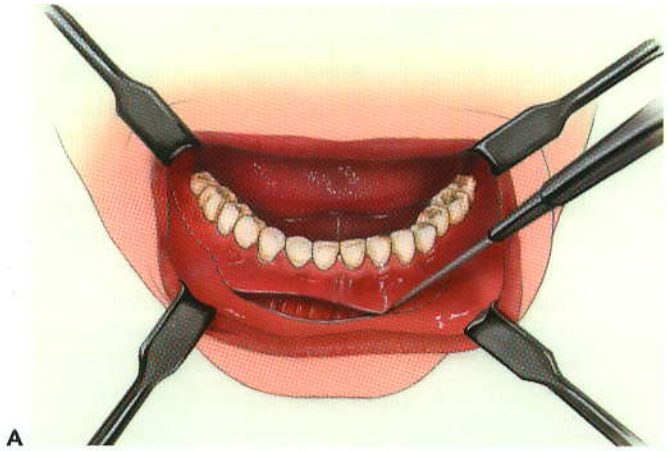

A

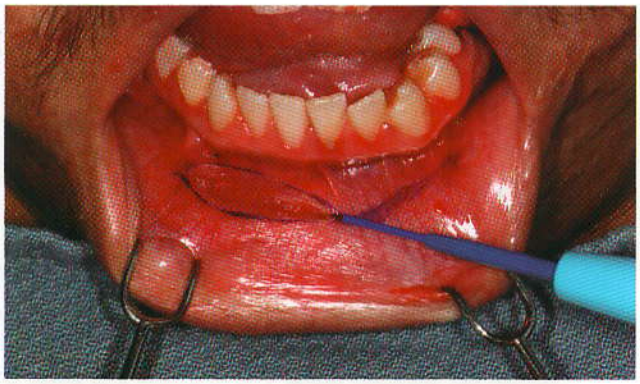

B

Figura 8.5 **A** Ilustración y **B** fotografía de la incisión a través de la mucosa oral en la región anterior fuera en el labio, exponiendo las fibras del músculo mentoniano subyacente.

booksmedicos.org

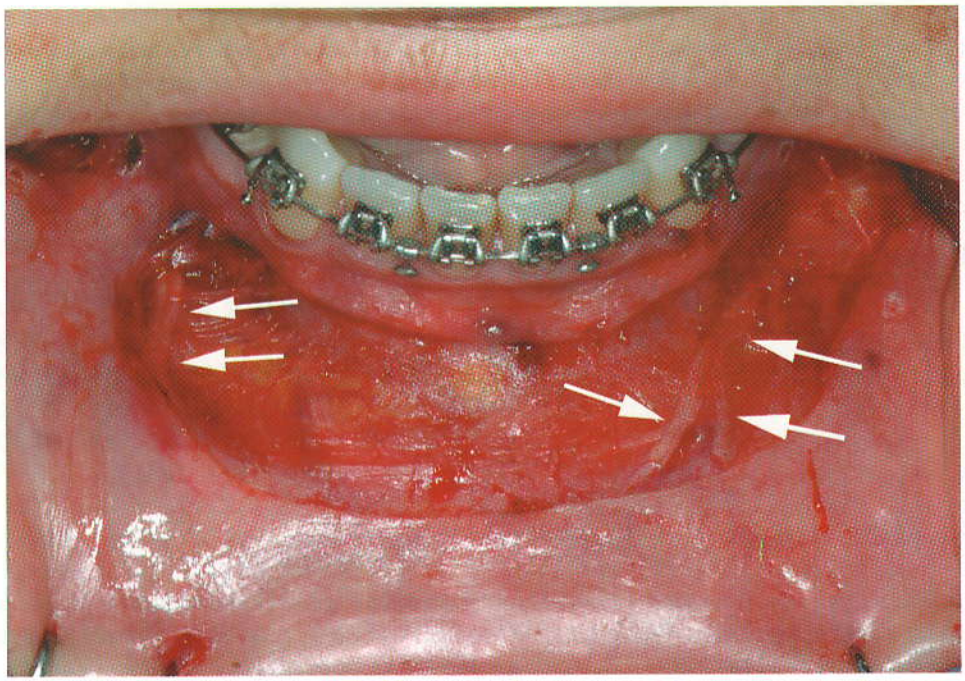

Figura 8.6 Fotografía que evidencia las ramas de los nervios mentonianos *(flechas)* justo en la cara profunda de la mucosa.

Es importante hacer la incisión sólo a través de la mucosa porque las ramas del nervio mentoniano que se dirijen al labio superior con frecuencia se ven debajo de la mucosa (véase Fig. 8.6). Una vez realizada la incisión mucosa, los músculos mentonianos subyacentes son visibles con claridad. En un abordaje oblicuo a la mandíbula, se hace una incisión neta en las fibras musculares (véase Fig. 8.7). Es importante evitar el nervio mentoniano durante dicha incisión. Por lo tanto, ésta debería hacerse más superior en la región del premolar y canino (véase Fig. 8.8). Cualquier incisión hecha en la parte más inferior de la región del canino/premolar puede seccionar ramas del nervio mentoniano. Por lo tanto, el escalpelo debería orientarse perpendicular al hueso cuando se realiza la incisión en el foramen mentoniano para evitar la sección de dicho nervio. Cuando se encuentra el hueso, debería existir gran cantidad de músculo mentoniano remanente en su origen, para anclar las suturas profundas durante el cierre (véase Fig. 8.9).

En el cuerpo y la porción posterior de la mandíbula, la incisión se hace 3 a 5 mm por debajo de la unión mucogingival (véase Fig. 8.10). Se facilita el cierre dejando la mucosa libre sobre el alvéolo. La extensión posterior de la incisión se hace sobre el puente oblicuo externo, atravesando la mucosa, submucosa, músculo buccinador, aponeurosis bucofaríngea y periostio (Fig. 8.5 A). La incisión por lo general no está por encima del plano oclusal de los dientes mandibulares para prevenir la herniación de la almohadilla grasa bucal en el campo quirúrgico, que es molesta durante la cirugía. La porción bucal de dicha almohadilla, por lo general no está por debajo del plano oclusal (Fig. 8.4). La incisión a este nivel también puede evitar el nervio y la arteria bucal, aunque su lesión es más una incomodidad que un problema clínico. Si se corta la arteria bucal, se controla con facilidad la hemorragia por electrocoagulación.

En la mandíbula edentada, la incisión se hace a lo largo de la cresta alveolar, seccionando la gingiva insertada. Así se facilita el cierre y se minimiza el riesgo al nervio mentoniano. La atrofia alveolar expone al fascículo neurovascular alveolar inferior y al foramen mentoniano en la superficie superior del hueso. En estos casos, las incisiones crestales detrás y frente al foramen mentoniano, que se encuentra por palpación, se unen siguiendo la disección subperióstica para identificar el lugar exacto del nervio mentoniano. Luego, la incisión deja la cresta en la región del segundo molar y se extiende a la parte lateral para evitar al nervio lingual, el cual puede estar sobre el área del tercer molar. La incisión sobre el ramus ascendente ayuda a evitar al nervio lingual.

booksmedicos.org

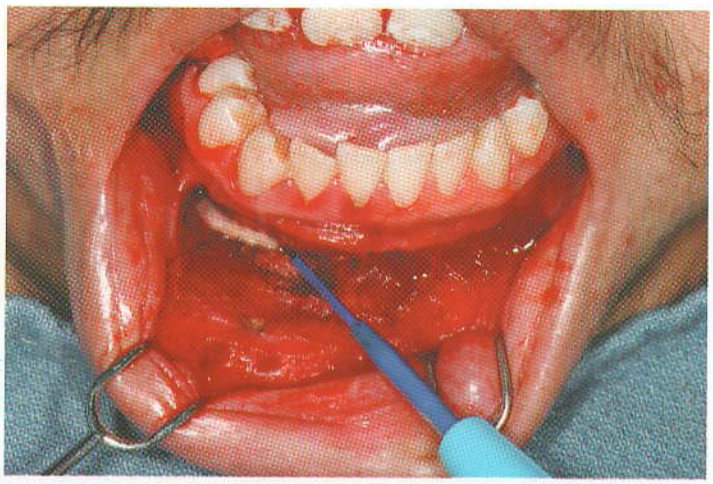

A

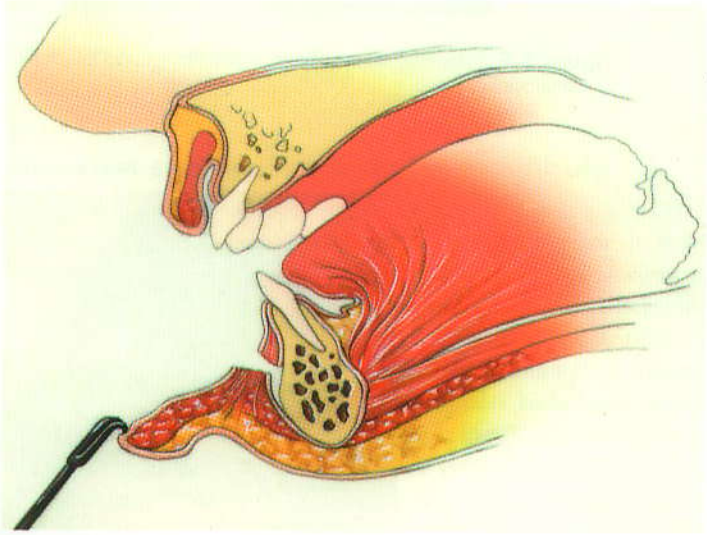

B

Figura 8.7 Fotografía mostrando incisión del músculo mentoniano en dirección oblicua hasta que tropieza con el hueso. **A**. **B** Sección transversal de la sínfisis mostrando la senda de la disección.

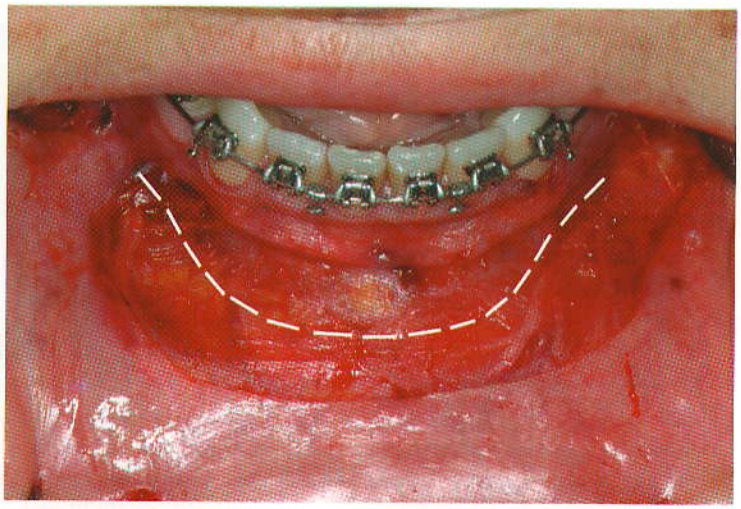

Figura 8.8 Fotografía mostrando la línea de incisión (línea punteada) a través de los músculos mentonianos. Observe que la extensión posterior de la incisión está en una posición superior sobre la mandíbula para evitar los nervios mentonianos, que se ven con facilidad en esta fotografía.

booksmedicos.org

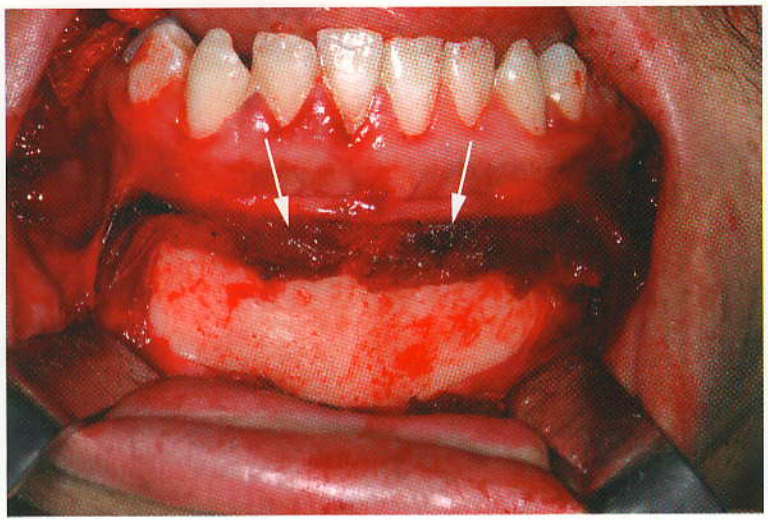

Figura 8.9 Fotografía mostrando el origen seccionado de los músculos mentonianos hasta que se insertan en la mandíbula.

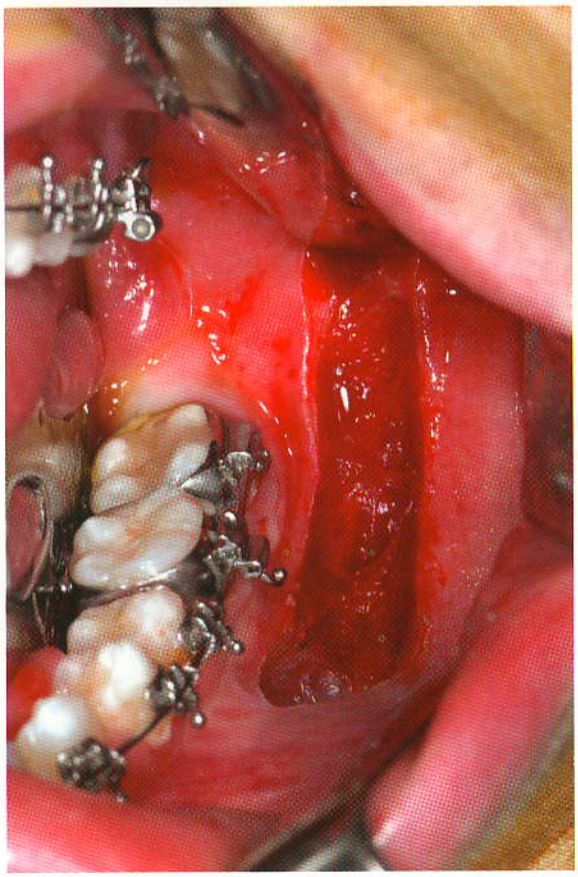

Figura 8.10 Fotografía mostrando el lugar de la incisión cuando se usa el abordaje vestibular para exponer el ramus y cuerpo posterior de la mandíbula. Observe que hay cierta mucosa no insertada que queda junto con la gingiva insertada para facilitar el cierre.

booksmedicos.org

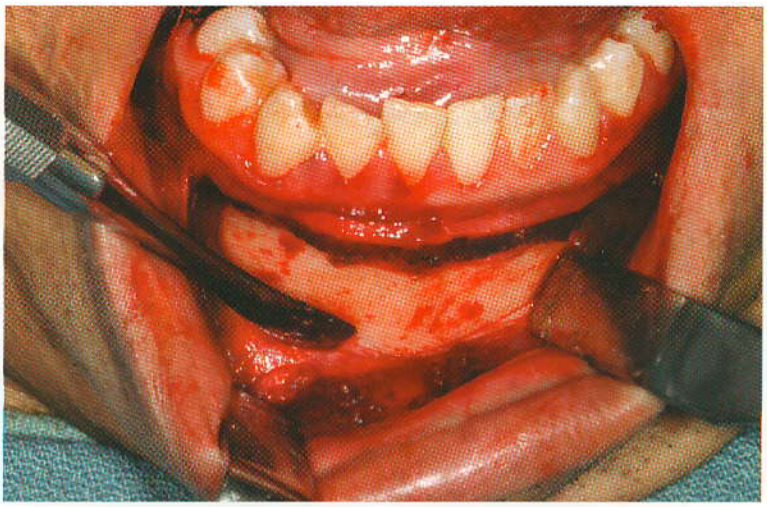

Figura 8.11 Fotografía que evidencia el uso de un elevador perióstico para escindir el músculo mentoniano en el plano subperióstico desde la mandíbula anterior.

Paso 3. Disección subperióstica de la mandíbula

El músculo mentoniano se expone en un plano subperióstico (véase Fig. 8.11). La retracción de los tejidos labiales se facilita exponiéndolos fuera del borde inferior de la sínfisis. La disección subperióstica del cuerpo mandibular es relativamente simple en comparación con la sínfisis porque hay menos fibras Sharpey insertándose en el hueso. La disección controlada y la reflexión del fasículo neurovascular mentoniano facilita la retracción de tejidos blandos lejos de la mandíbula. El periostio se libera en su totalidad de manera circunferencial alrededor del foramen mentoniano. La retracción de los tejidos faciales en la parte lateral tensará con suavidad el nervio mentoniano. Luego, el cirujano hace la incisión longitudinal en el periostio estirado con un escalpelo, paralela a las fibras nerviosas (véase Figs. 8.12 A y B) en dos o tres lugares. El extremo puntiagudo de un elevador perióstico lesiona el periostio fuera del foramen mentoniano. Cualquier inserción perióstica remanente se diseca con las tijeras de bordes afilados (Figs. 8.12 C y D). Esta exposición permite movilizar las ramas del nervio mentoniano, facilitando la retracción facial y una mayor exposición de la mandíbula (Figs. 8.12 E y F). La disección puede avanzar por detrás a lo largo de la superficie lateral del cuerpo/ramus mandibular. El cirujano debería permanecer dentro de la membrana perióstica para evitar lacerar los vasos faciales, que están en la cara superficial del periostio (Fig. 8.2).

La disección subperióstica a lo largo del borde anterior del ramus ascendente, despega las inserciones del buccinador, permitiendo al músculo retraerse hacia arriba, minimizando la posibilidad de herniación de la almohadilla de grasa bucal (Fig. 8.4). Las fibras del músculo temporal se pueden exponer sin dificultad insertando el extremo puntiagudo del elevador perióstico entre las fibras y el hueso tan alto como sea posible en la apófisis coronoides, y disecando hacia abajo (véase Fig. 8.13). Un retractor con surco en ángulo recto (véase Fig. 8.14) se puede colocar sobre el borde anterior de la apófisis coronoides para retraer por arriba la mucosa, tendón temporal y buccinador durante el procedimiento. La disección de algunos tejidos del lado medial del ramus ensanchará el abordaje. Después de disecar el tercio superior de la apófisis coronoides, se puede usar un clamp de Kocher como un auto-retractor que sujeta la apófisis coronoides.

Mientras que los tejidos bucales se retraen en sentido lateral con el retractor de ángulo recto, se expone el músculo masetero desde la superficie lateral del ramus (Fig. 8.13). La movilización amplia del elevador perióstico en la parte superoinferior diferencia con claridad el músculo del hueso. Aunque la visualización directa puede ser mala, los bordes posterior e inferior de la mandíbula se diferencian con facilidad de las fibras pterigomasetéricas usando elevadores periósticos, retractores J o ambos. La disección puede continuar por arriba, exponiendo el cuello condilar y toda la ranura sigmoidea. Para mantener la exposición del ramus,

booksmedicos.org

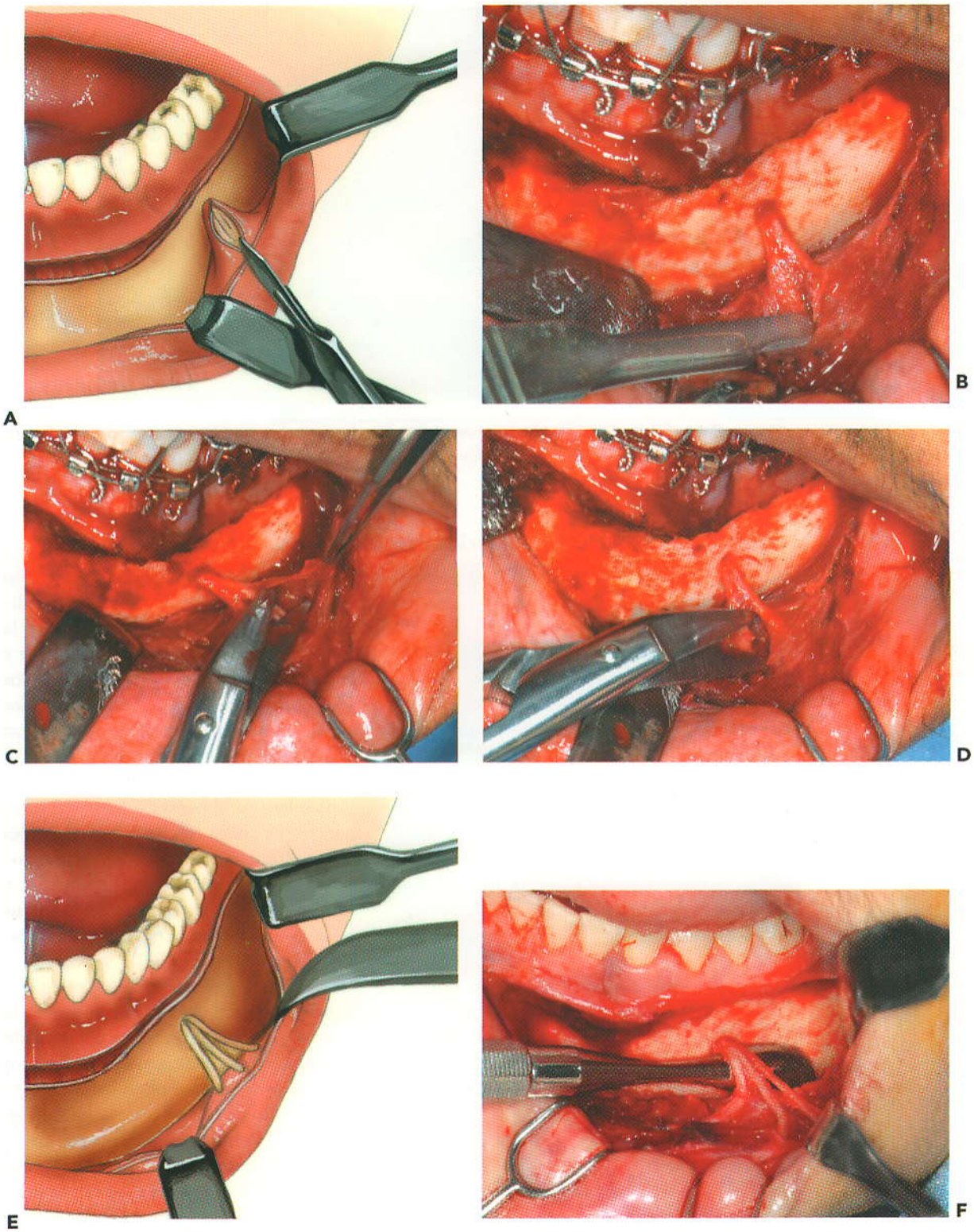

Figura 8.12 Disección de los nervios mentonianos. **A** Ilustración y **B** Fotografía de la incisión del periostio que cubre las ramas del nervio. **C** Fotografía de la disección del periostio de las ramas nerviosas. **D** Fotografía mostrando disección de ramas individuales del nervio mentoniano con tijeras para facilitar movilización. **E** Ilustración de las ramas del nervio mentoniano disecado desde su periostio membranoso. **F** Fotografía correspondiente al uso de un elevador perióstico para escindir el periostio debajo del foramen mentoniano. Observe que las ramas del nervio mentoniano han sido liberadas y son bastante móviles.

booksmedicos.org

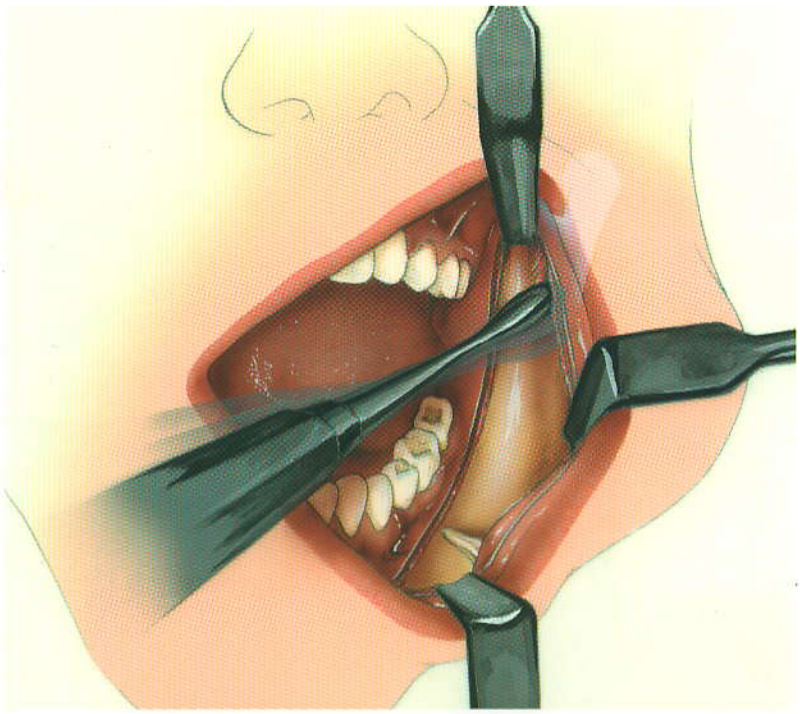

Figura 8.13 Disección subperióstica del ramus.

es útil insertar retractores de Bauer (véase Fig. 8.15) en la ranura sigmoidea y/o por debajo del borde inferior (véase Fig.8.16). El retractor LaVasseur-Merrill es otro dispositivo útil que se desliza por detrás y sujeta el borde posterior de la mandíbula para mantener el masetero en una posición lateral.

Paso 4. Cierre

Es suficiente el cierre en una capa, excepto en la región anterior. El cierre comienza en las áreas posteriores con suturas absorbibles. El paso de la aguja debería incluir mucosa, submucosa, el borde de los músculos seccionados, y periostio, si es posible. Un cierre mucoso simple es inadecuado porque permite la retracción de los músculos faciales, que cicatrizarán en una posición baja a lo largo de la mandíbula. El cierre se continúa por delante en el área del canino.



Figura 8.14 Retractor con ranura en ángulo recto. La ranura en forma de "V" se coloca en el ramus ascendente y el retractor se hala hacia arriba para retraer los tejidos.

booksmedicos.org

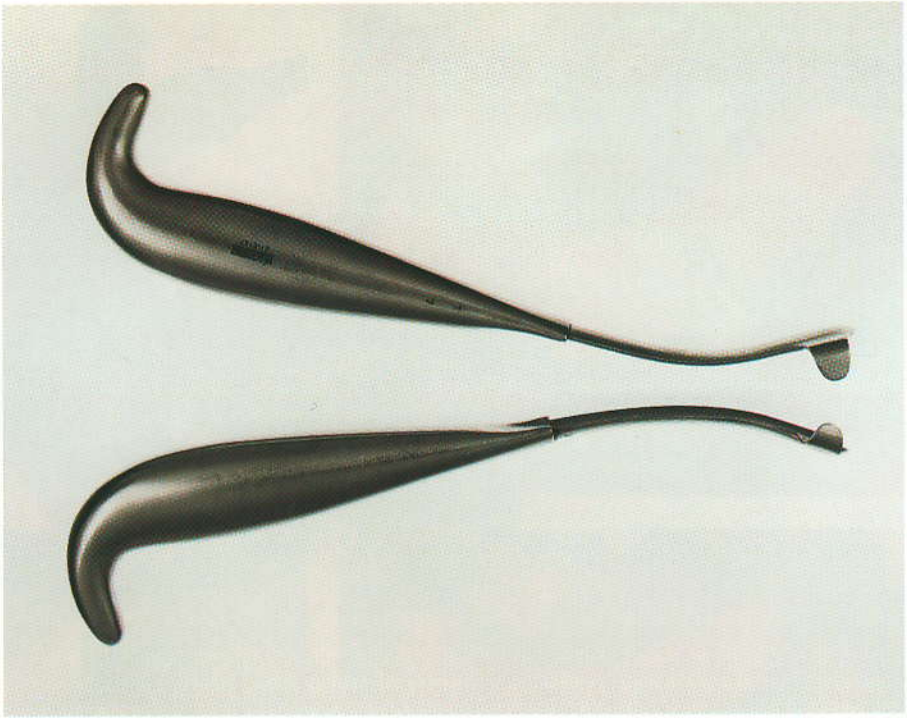

Figura 8.15 Retractores de Bauer. Los rebordes en ángulo recto a la vara se usan para contactar la ranura sigmoidea y/o borde inferior de la mandíbula, permitiendo la retracción del músculo masetero.

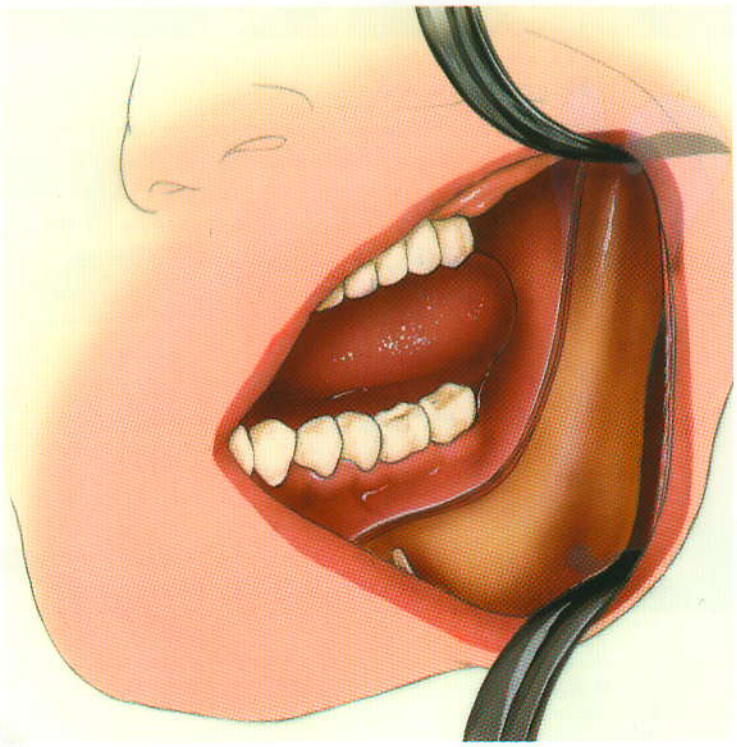

Figura 8.16 Exposición después de la inserción de los retractores de Bauer. Observe que los rebordes de uno de los retractores está en la ranura sigmoidea y el reborde del otro está debajo del borde inferior de la mandíbula.

booksmedicos.org

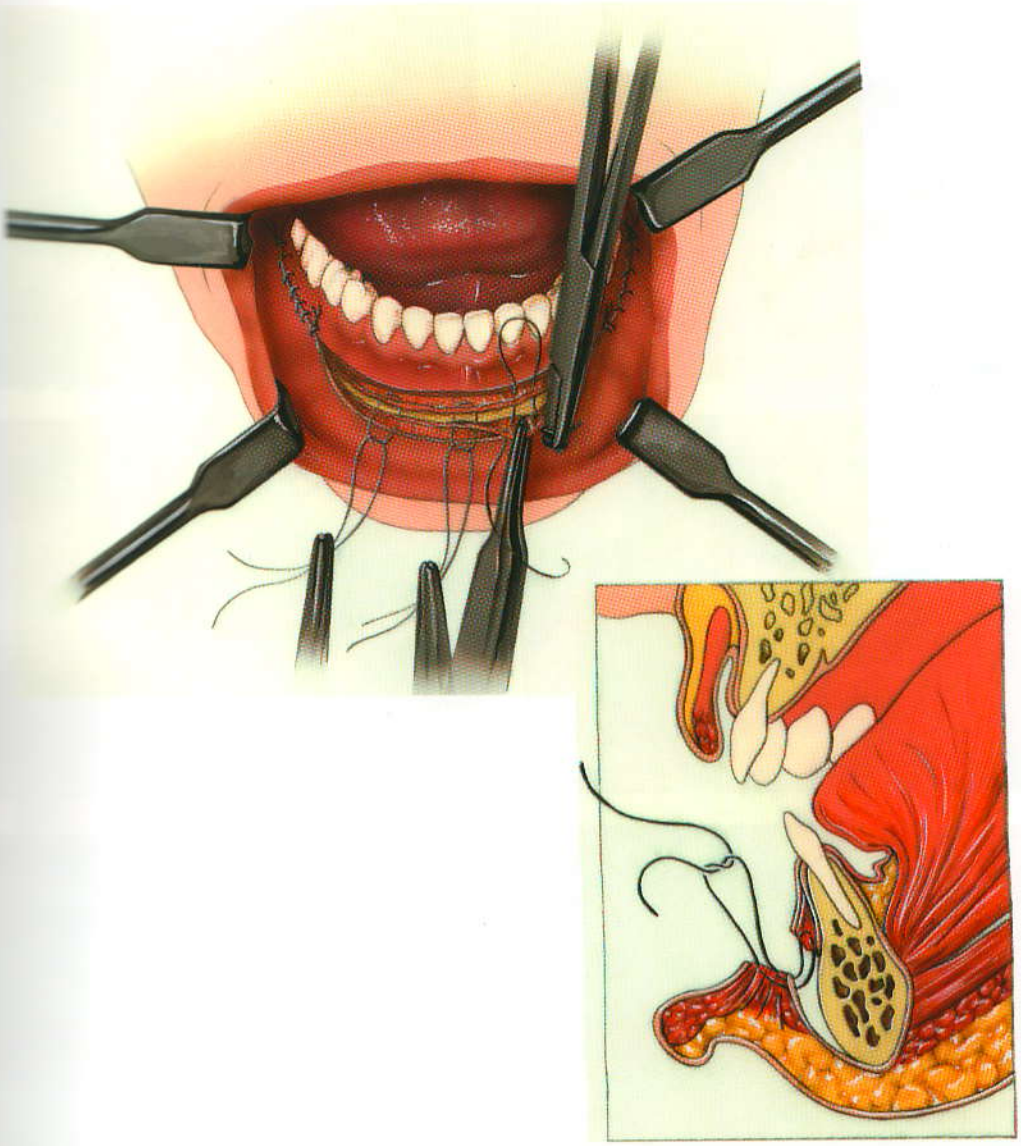

Figura 8.17 El cierre de la incisión posterior se realiza en una capa. En la región anterior, se colocan suturas subyacentes en el músculo mentoniano antes del cierre mucosal

En este punto, se anuda la sutura (véase Fig. 8.17). Es imperativo que el músculo mentoniano esté insertado con firmeza en su origen para evitar la ptosis del labio y mentón. Se colocan un mínimo de tres suturas absorbibles profundas en el músculo mentoniano para reaproximar los bordes cortados (Fig. 8.17). Para facilitar la sutura del músculo mentoniano, el labio se evierte para exponer la inserción seccionada del músculo (véase Fig. 8.18 A). También se identifica el origen del músculo mentoniano cortado (Fig. 8.18 A). Entonces, se hace por debajo su síntesis con una sutura de lenta absorción a través de la inserción y origen de cada músculo mentoniano (Figs. 8.18 B y C), y después otra sutura en la línea media (Fig. 8.18 D). Se debería aplicar presión en el pliegue labiodental para proporcionar apoyo mientras se anudan las suturas. Una vez atadas, el labio debería adaptarse con fuerza a la mandíbula (Fig. 8.18 E). Luego la mucosa se cierra con sutura continua absorbible.

El vendaje de suspensión, tal como una venda elástica, es útil por varios días después del abordaje vestibular bucal mandibular, para evitar hematomas y mantener la ubicación de los músculos faciales reposicionados (Fig. 8.18 F).

booksmedicos.org

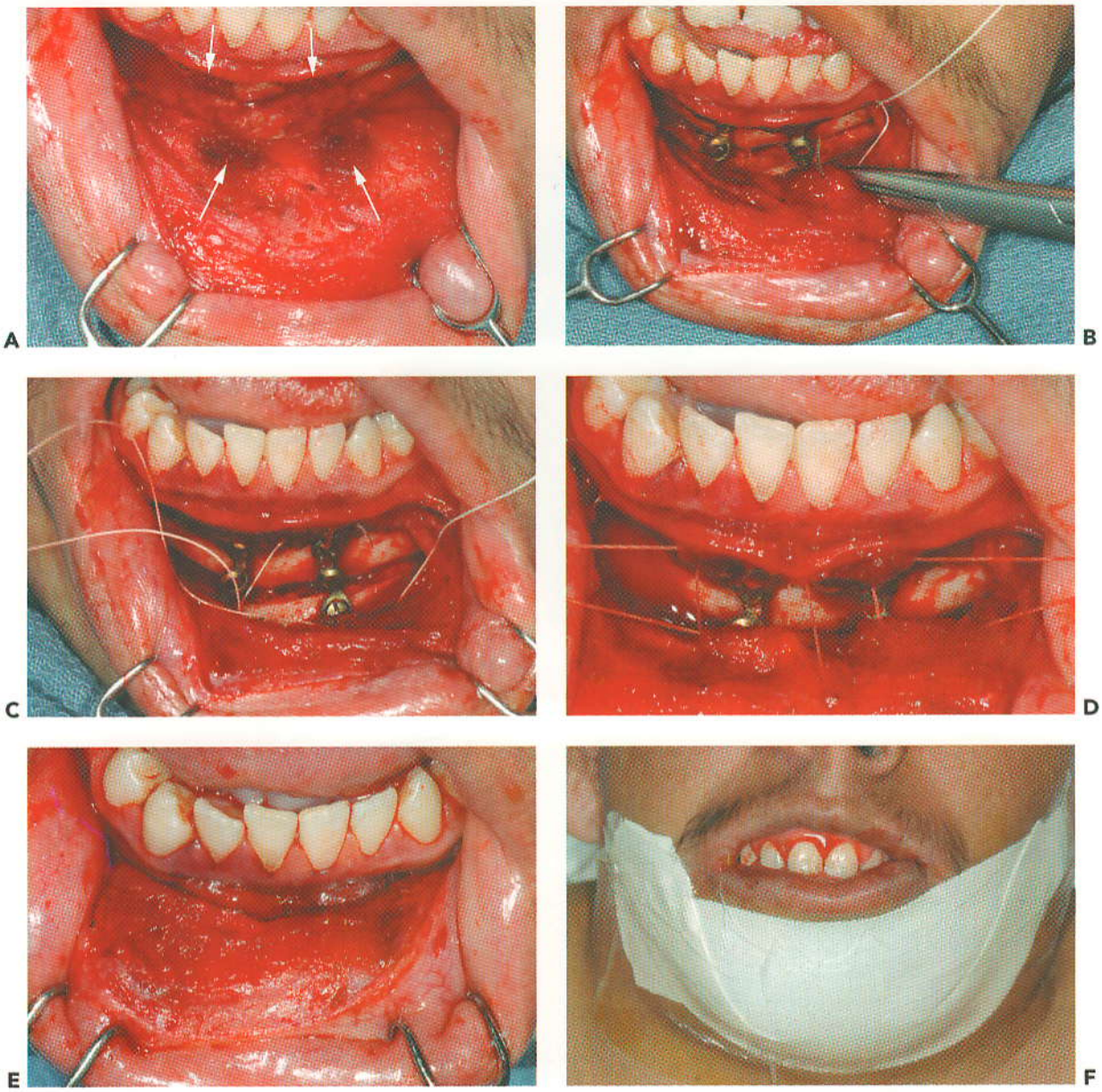

Figura 8.18 Fotografías que ilustran el cierre del abordaje vestibular de la mandíbula anterior. **A** Se identifica el origen de la incisión *(flechas superiores)* e inserción *(flechas inferiores)* del músculo mentoniano. **B** Se pasa una sutura de lenta reabsorción a través de la inserción cortada del músculo mentoniano. **C** Luego se pasa la sutura a través del origen cortado. **D** Se colocan tres suturas subyacentes; una en cada músculo y otra en la línea media. **E** Apariencia después de atar las suturas. **F** Se coloca venda elástica de sostén al final de la cirugía.

booksmedicos.org

SECCIÓN 5

Abordajes transfaciales de la mandíbula

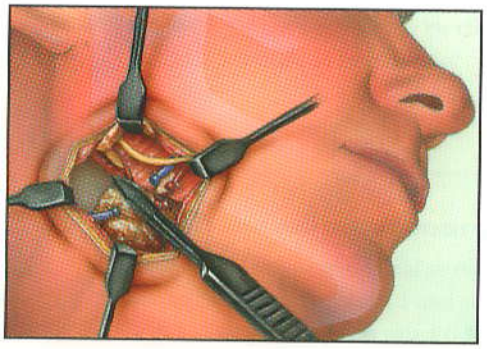

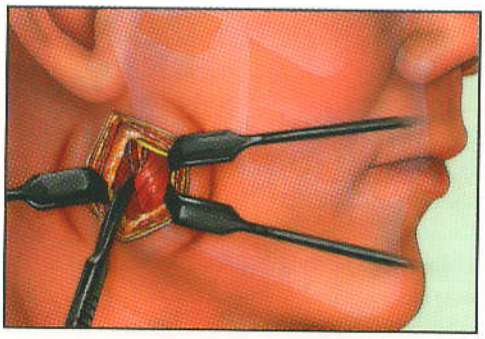

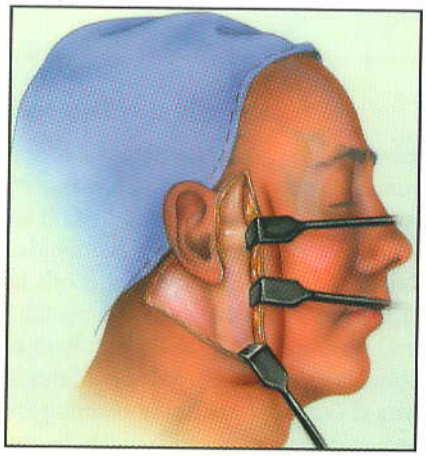

La mandíbula puede exponerse por abordajes quirúrgicos usando incisiones colocadas en el piel de la cara. La posición de las incisiones y la anatomía varían dependiendo de la región mandibular abordada. Debido a que casi no hay riesgos anatómicos en la exposición transfacial de la sínfisis mandibular, este abordaje no se explica. En esta sección se tratan los abordajes submandibular, retromandibular y ritidectomía. Todos éstos se emplean para exponer las regiones posteriores de la mandíbula y todas deben cruzar importantes estructuras anatómicas. Los abordajes de la articulación témporo-mandibular se presenta en la Sección 6.

booksmedicos.org

Abordaje submandibular

9

El abordaje submandibular es uno de los abordajes más útiles para el ramus mandibular y región corporal posterior, a veces se conoce como *abordaje de Risdon*. Este abordaje se puede emplear para una miríada de osteotomías mandibulares, fracturas de ángulo/cuerpo y aún fracturas condilares y anquilosis de la articulación témporo-mandibular (ATM). Las descripciones del abordaje difieren en ciertos puntos, pero en todos la incisión se hace por debajo del borde inferior de la mandíbula.

ANATOMÍA QUIRÚRGICA

Rama mandibular marginal del nervio facial

Después que el nervio facial se divide en sus ramas témporo-facial y cervicofacial, se origina la rama mandibular marginal que se extiende por delante y por debajo, dentro de la sustancia de la glándula parótida. La rama o ramas mandibular(es) marginal(es), que inervan fibras motoras hacia los músculos faciales en el labio inferior y mentón, representan el peligro anatómico más importante mientras se realiza el abordaje submandibular de la mandíbula. Los estudios han demostrado que el nervio pasa debajo del borde inferior de la mandíbula sólo en muy pocas personas (véase Fig. 9.1). En la disección clásica de Dingman y Grabb de 100 mitades faciales, la rama mandibular marginal estaba casi 1cm por debajo del borde inferior en el 19% de las muestras (1). Por delante de este punto, donde el nervio cruza la arterial facial, todas las disecciones de dicho estudio mostraron al nervio sobre el borde inferior de la mandíbula.

Ziarah y Atkinson (2) encontraron más personas en las cuales la rama mandibular marginal pasaba por debajo del borde inferior. En 53% de las 76 mitades faciales, ellos encontraron la rama mandibular marginal pasando por debajo del borde inferior antes de alcanzar los vasos faciales y en el 6%, el nervio continuó por una distancia mayor de casi 1.5 cm antes de girar hacia arriba y cruzar la mandíbula. La distancia más lejana entre una rama mandibular marginal y el borde inferior de la mandíbula fue de 1.2 cm. En vista de estos hallazgos, muchos cirujanos recomiendan que la incisión y la disección más profunda esté por lo menos 1.5 cm por debajo del borde inferior de la mandíbula.

Otro hallazgo importante del estudio realizado por Dingman y Grabb (1) fue que el 21% de las personas tenían sólo una rama mandibular marginal entre el ángulo de la mandíbula y los vasos faciales (véase Fig. 9.2); 67% tuvieron dos ramas (Fig. 9.1); 9% tuvieron tres ramas y 3% tuvieron cuatro.

booksmedicos.org

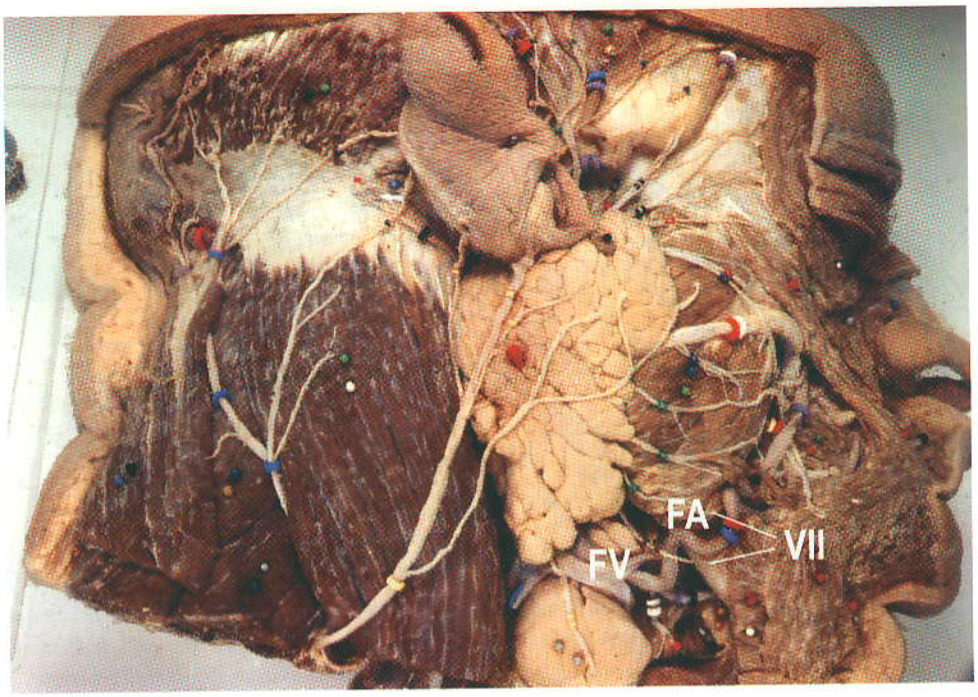

Figura 9.1 Disección anatómica de la cara lateral que evidencia la relación de la glándula parótida, glándula submandibular, arteria facial *(FA)* y vena facial *(FV)* y ramas mandibulares marginales del nervio facial *(VII)*. En esta muestra están las dos ramas mandibulares marginales, una debajo del borde inferior de la mandíbula.

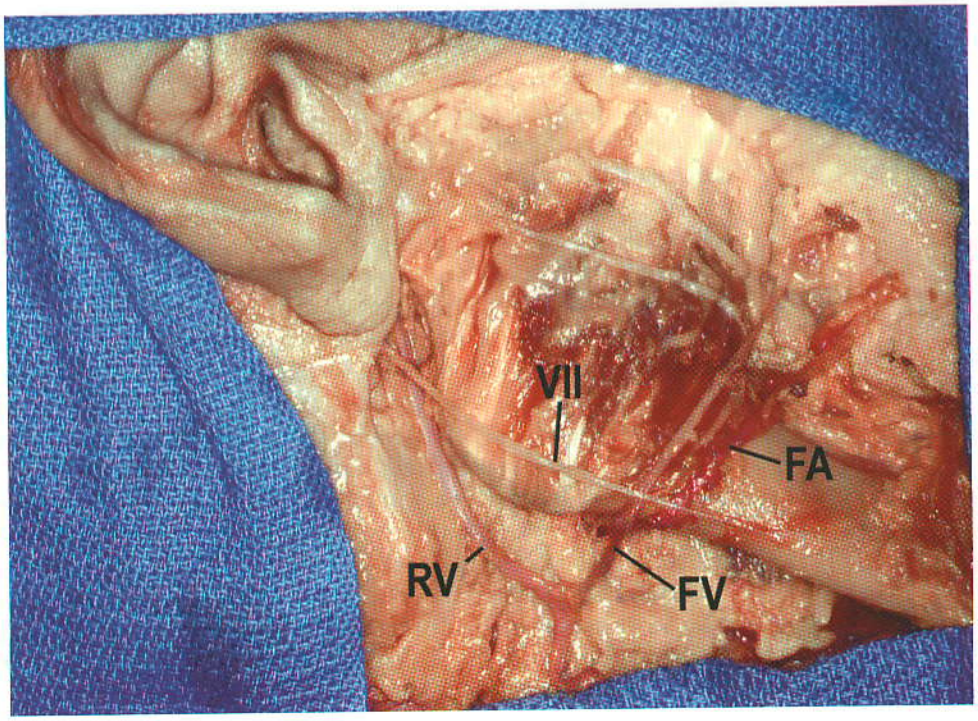

Figura 9.2 Disección anatómica de la cara lateral mostrando la relación de la glándula submandibular, arteria facial *(FA)* y vena facial *(FV)*, vena retromandibular (RV) y rama mandibular marginal del nervio facial *(VII)* (la glándula parótida se ha quitado). Sólo una rama mandibular marginal está presente en esta muestra y se encuentra por encima del borde inferior de la mandíbula.

booksmedicos.org

Arteria facial

Después que se origina desde la arteria carótida externa, la arteria facial en su trayecto cervical se dirige hacia arriba, a la cara medial de la mandíbula, en contacto bastante estrecho con la faringe. Su trayecto por arriba, contacta la cara profunda del vientre posterior de los músculos digástrico y estilohioideo y luego cruza sobre ellos para descender sobre la superficie medial de la mandíbula, en una especie de túnel o pasando a través de la glándula salival submandibular cuando gira al borde más inferior de la mandíbula. Es visible sobre la superficie externa de la mandíbula, alrededor del borde anterior del músculo masetero (Figs. 9.1 y 9.2). La arteria facial se encuentra por delante de la vena facial y por encima del borde inferior de la mandíbula; ésta es tortuosa.

Vena facial

La vena facial (facial anterior) es la principal salida venosa de la cara. Comienza como vena angular, en el ángulo entre la nariz y ojo. Por lo general, se acompaña de la arteria facial por encima del borde mandibular inferior, pero está por detrás de la arteria. (Figs. 9.1 y 9.2). A diferencia de la arteria facial, la vena facial corre a través de la superficie de la glándula submandibular para finalizar en la vena yugular interna.

TÉCNICA

Paso 1. Preparación y vendajes

Los puntos de referencia pertinentes sobre la cara, útiles durante la disección, deberían exponerse durante todo el procedimiento. Para cirugías que abarcan el ángulo/ramus mandibular, en el campo quirúrgico deberían exponerse por delante la comisura de la boca y labio inferior, mientras que la oreja, o al menos el lóbulo de la oreja, por detrás. Estos puntos de referencia ayudan al cirujano a visualizar mentalmente el trayecto del nervio facial y ver el movimiento del labio si es estimulado.

Paso 2. Señalización de la incisión y vasoconstricción

La piel se marca antes de la inyección del vasoconstrictor. La incisión se hace 1.5 a 2 cm por debajo de la mandíbula. Ciertos cirujanos hacen la incisión paralela al borde inferior de la mandíbula; otros en o paralela al pliegue del cuello (véase Fig. 9.3). Las incisiones hechas paralelas al borde inferior de la mandíbula pueden ser molestas en ciertos pacientes; sin embargo, extensiones por delante de esta incisión pueden visualizarse a menos que se oculten en la sombra submandibular. Una cicatriz menos visible resulta cuando la incisión se hace en o paralela al pliegue cutáneo. Hay que señalar que los pliegues cutáneos debajo de la mandíbula no corren paralelos a su borde inferior sino en dirección oblicua, en sentido posterosuperior hacia la parte anteroinferior. Por lo tanto, mientras más se extienda la incisión por delante en o paralela al pliegue cutáneo, mayor será la distancia para la disección con el fin de alcanzar el borde inferior de la mandíbula. Ambas incisiones se pueden extender por detrás, hacia la región mastoidea, si fuera necesario.

Las fracturas mandibulares que acortan la altura vertical del ramus por su desplazamiento (es decir, fracturas condilares en pacientes sin dientes posteriores o aquellos no colocados en MMF) harán que el ángulo de la mandíbula se ubique más por encima de lo que sería siguiendo la reducción y fijación. Por lo tanto, la incisión debería hacerse 1.5 a 2 cm por debajo al lugar *anticipado* del borde inferior.

La incisión se hace a lo largo de una arruga cutánea adecuada en la posición anteroposterior que se requiera para la exposición mandibular. Para una fractura que se extiende hacia el ángulo gonial, la incisión debería comenzar por detrás y por encima del ángulo gonial, y extenderse hacia abajo y hacia delante hasta que esté frente a dicho ángulo Para fracturas localizadas por delante del ángulo gonial, la incisión no tiene que extenderse por detrás y/o por encima del ángulo gonial, pero es posible que se prolongue más hacia adelante.

Los vasoconstrictores con anestesia local inyectados a nivel subcutáneo para ayudar a la hemostasis, no deberían colocarse en la cara profunda del músculo platisma, porque la rama mandibular marginal del nervio facial puede tornarse no conductor, haciendo la prueba eléctrica imposible. Si no, se puede usar el vasoconstrictor sin anestesia local tanto en la parte superficial como en la profunda del músculo platisma para contribuir a la hemostasis.

booksmedicos.org

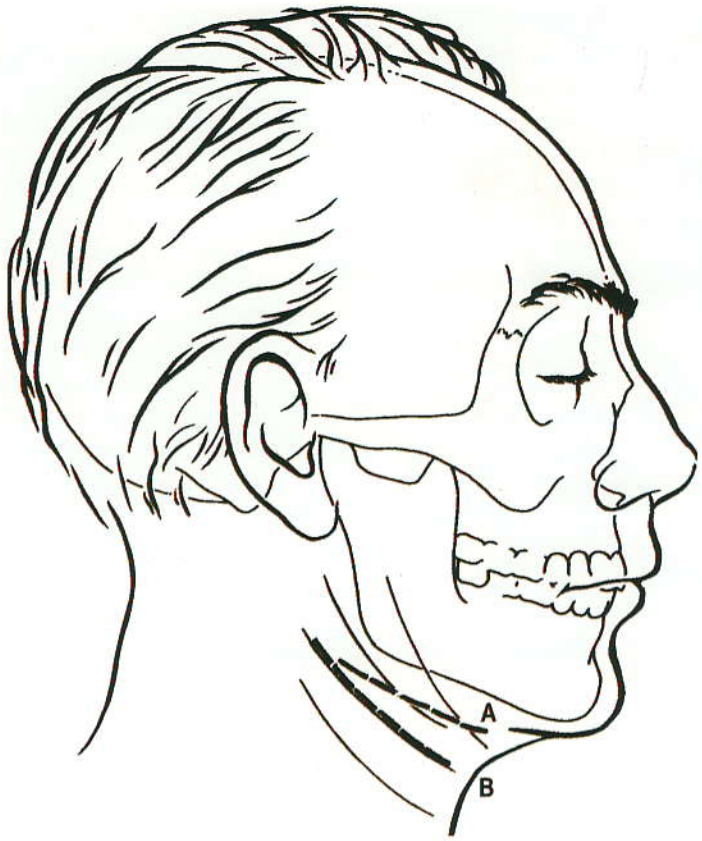

Figura 9.3 Dos áreas de las incisiones submandibulares. Incisión *A* corre paralela al borde inferior de la mandíbula. La incisión *B* corre paralela o está en las líneas de tensiónde de la piel relajada. La incisión *B* deja una cicatriz menos visible en la mayoría de los pacientes.

Paso 3. Incisión cutánea

La incisión inicial se lleva a cabo a través de la piel y tejidos subcutáneos hasta el músculo platisma (véase Fig. 9.4 A). La piel se diseca enérgicamente con tijeras en todas las direcciones para facilitar el cierre. La porción superior de la incisión se debilita aproximadamente 1 cm; la parte inferior se debilita por unos 2 cm o más. Los extremos de la incisión se disecan para permitir retracción de la piel en la parte anterior o posterior a fin de aumentar la exposición mandibular. De esta manera, una incisión cutánea más corta puede proporcionar una extensión de exposición más grande. Entonces, se alcanza la hemostasis con la electrocoagulación de los vasos subdérmicos que sangran.

Paso 4. Incisión del músculo platisma

La retracción de los extremos cutáneos revela el músculo platisma subyacente, cuyas fibras corren en la parte superioinferior (Fig. 9.4 B). La división de las fibras se puede realizar de manera cortante, aunque un método más controlado consiste en disecar a través del músculo platisma en un extremo de la incisión cutánea con las puntas de un hemóstato o tijeras de Metzenbaum. Después de socavar el músculo platisma sobre la capa superficial blanca de la fascia cervical profunda, las puntas del instrumento se hacen retroceder a través del músculo platisma al otro extremo de la incisión. Con el intrumento en la cara profunda del músculo platisma, se usa un escalpelo para hacer incisión del músculo desde un extremo de la incisión cutánea al otro (véase fig. 9.5). Los extremos cutáneos anterior y posterior se pueden retraer en serie para permitir una longitud de división del músculo platisma mayor que la longitud de la incisión cutánea.

Una vez dividido, el músculo platisma se contrae de modo pasivo, exponiendo la capa superficial subyacente de la fascia cervical profunda (Fig. 9.5 C). La glándula salival submandibular también puede ser visualizada a través de la fascia, lo que ayuda a formar su cápsula.

booksmedicos.org

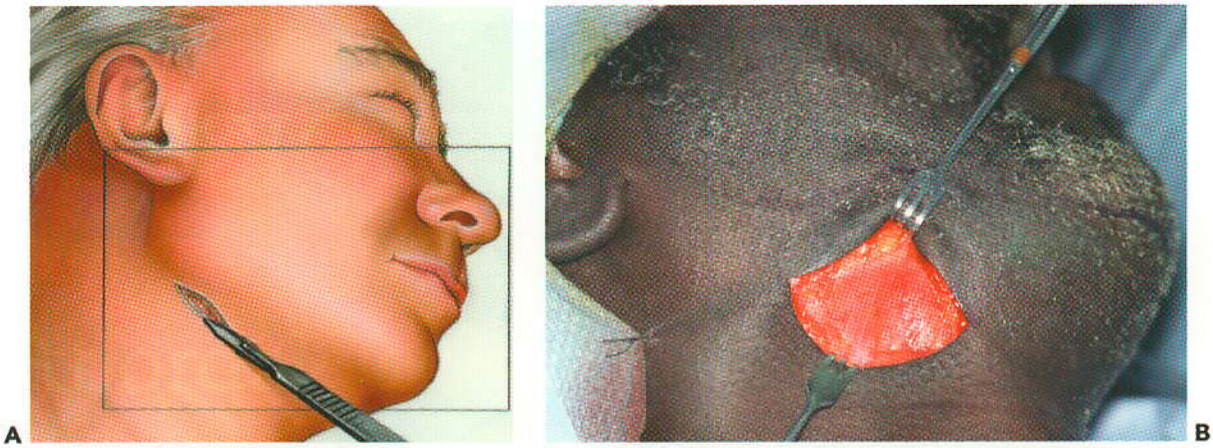

Figura 9.4 **A** Incisión a través de la piel y tejido subcutáneo hasta el nivel del músculo platisma. La incisión corre paralela a las líneas de tensión mínima en el área cervical. La incisión no corre paralela al borde inferior de la mandíbula pero cursa en la parte inferior mientras se extiende hacia la parte anterior. **B** Fotografía mostrando músculo platisma expuesto al disecar la piel y tejido subcutáneo.

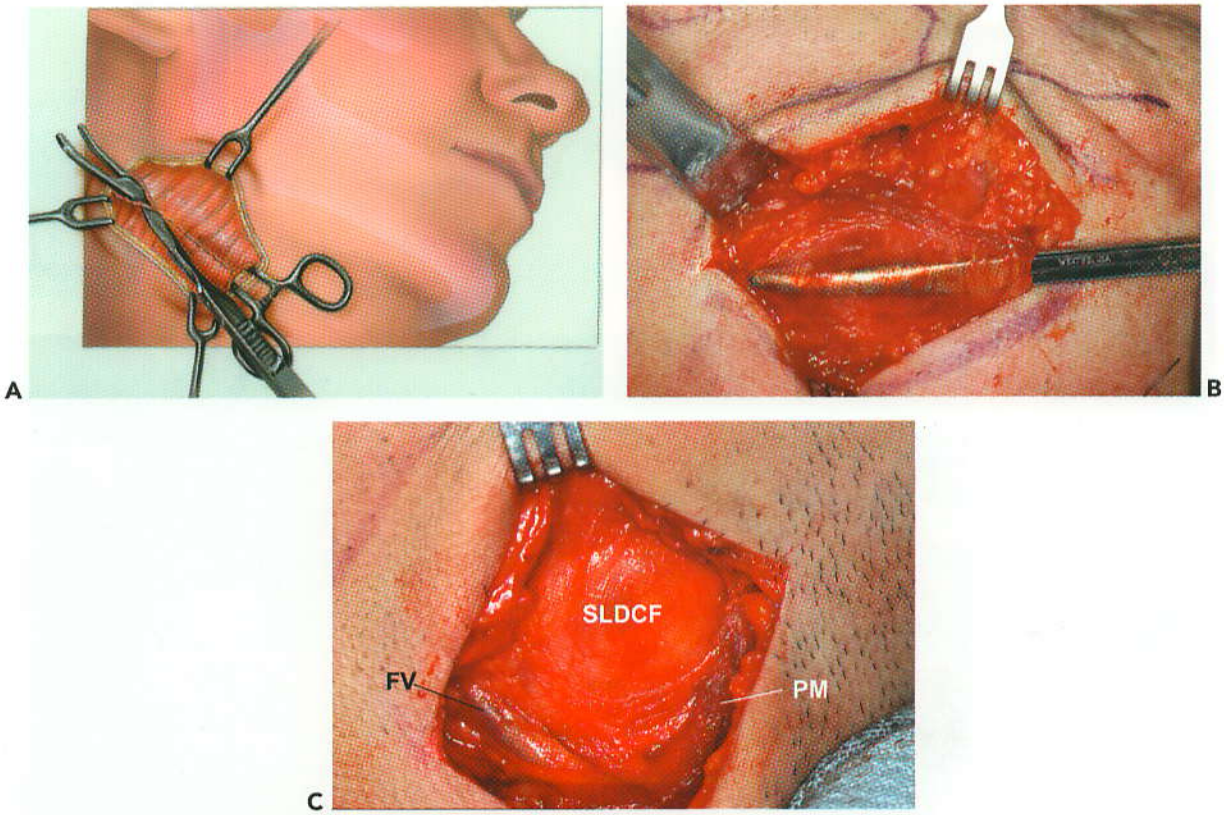

Figura 9.5 **A** Ilustreción y **B** Fotografía de la técnica de disección cortante a través del músculo platisma que ha sido socavado con un hemostato. **C** Fotografía del músculo platisma cortado *(PM)* retraído y exposición de la capa superficial de la fascia cervical profunda cubriendo la glándula submandibular *(SLDCF)*. La vena facial se puede ver en el lado posterior de la incisión, en la cara profunda del músculo platisma *(FV)*.

booksmedicos.org

Paso 5. Disección hasta el cabestrillo muscular pterigomasetérico

La disección a través de la capa superficial de la fascia cervical profunda es el paso que requiere el mayor cuidado debido a las estructuras anatómicas con las cuales está asociada. Casi siempre, se encuentran la vena y arteria facial cuando se aborda el área de la ranura premasetérica de la mandíbula, así como la rama mandibular marginal del nervio facial (véase Fig. 9.6). Los vasos faciales se pueden aislar, engrapar, dividir y ligar si interfieren en el área de interés (véase

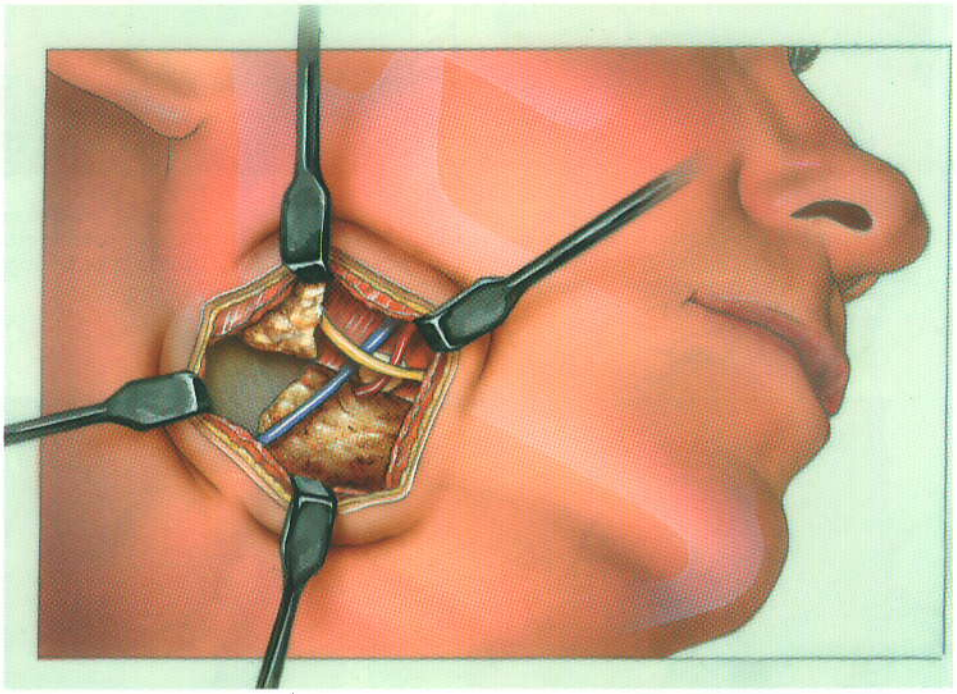

A

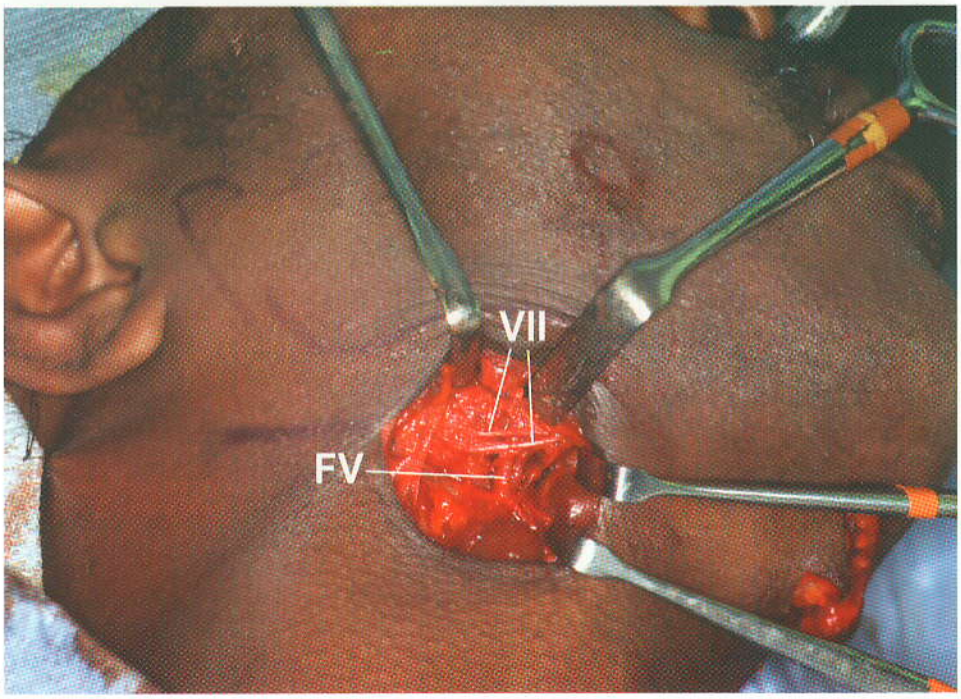

B

Figura 9.6 **A** Ilustración la relación anatómica de la vena y arteria faciales, rama mandibular marginal del nervio facial y nódulo linfático submandibular (premasetérico) hasta el borde inferior de la mandíbula y músculo masetero. **B** Fotografía de los vasos faciales *(FV)* y ramas mandibulares marginales del nervio facial *(VII)*.

booksmedicos.org

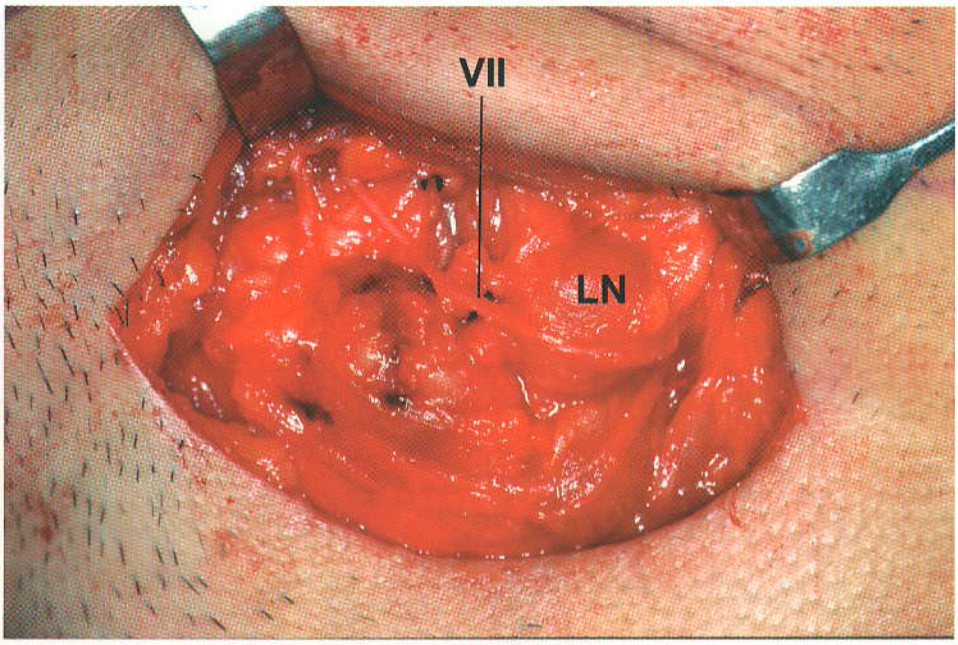

C

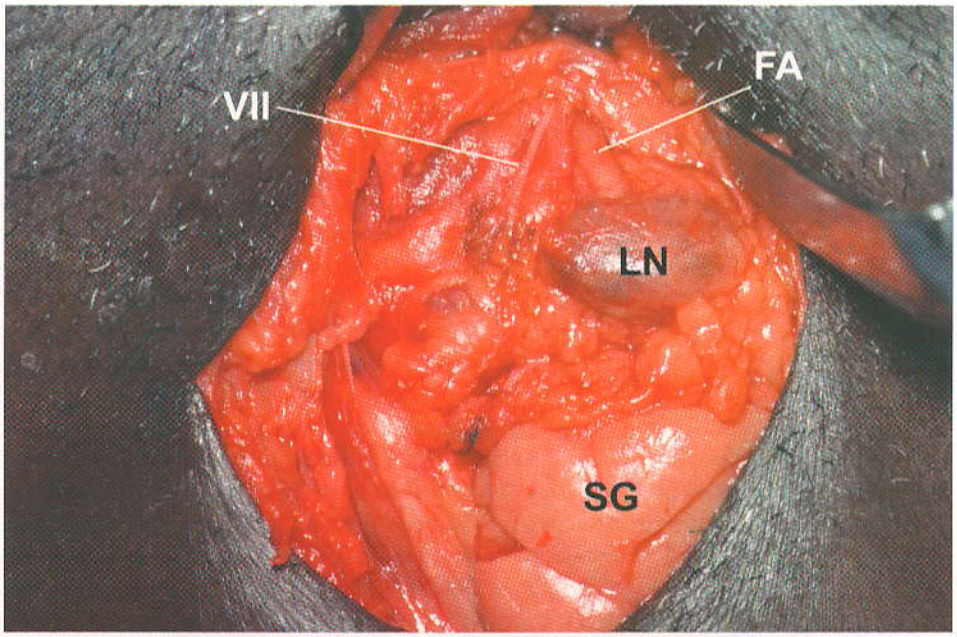

D

Figura 9.6 *(continuación)* **C** Fotografía correspondiente a la relación entre la rama mandibular marginal del nervio facial (VII) y el nódulo linfático submandibular *(LN)*. **D** Fotografía de la relación del nódulo linfático submandibular *(LN)*, arteria facial *(FA)*, rama mandibular marginal del *VII (VII)* y glándula submandibular *(SG)*.

booksmedicos.org

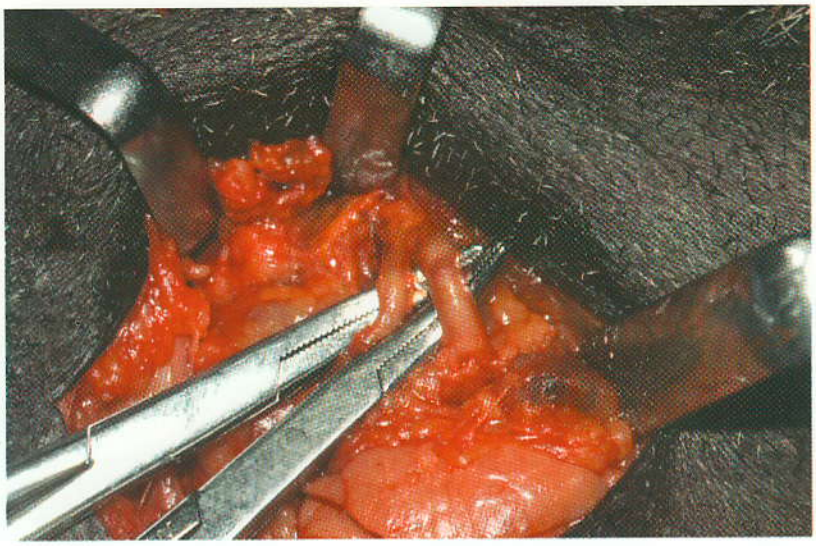

Figura 9.7 Fotografías aisladas de la arteria y vena facial que se pueden ligar y dividir.

Fig. 9.7). Al abordar la mandíbula posterior en la ranura premasetérica, por lo general no se encuentran estas estructuras vasculares ; si se encuentran, se retraen con facilidad en la parte anterior. Sin embargo, se debe tener cuidado porque la rama mandibular marginal a veces se halla inferior a la mandíbula que está posterior a la ranura premasetérica.

La disección a través de la capa superficial de la fascia cervical profunda se realiza cortándola con el escalpelo y socavando con un hemóstato o tijeras de Metzenbaum. El nivel de la incisión y debilitamiento de la fascia debería estar por lo menos 1.5 cm por debajo de la mandíbula para ayudar a proteger la rama mandibular marginal del nervio facial. De tal manera, la disección se realiza *a través* de la fascia *al nivel de la incisión cutánea inicial,* seguida de la disección por arriba hasta el nivel del periostio de la mandíbula. Durante esta disección, con frecuencia se penetra la cápsula de la glándula salival submandibular, y se retrae la glándula en la parte inferior (véase Fig. 9.8). Por lo general, se encuentra un nódulo linfático submandibular denso (Nódulo de Stahr) en el área de la ranura premasetérica y se puede retraer en la parte superior o inferior. Su presencia debería alertar al cirujano sobre la arteria facial justo anterior al nódulo, cara profunda de la capa superficial de la fascia cervical profunda. La rama mandibular marginal del nervio facial puede localizarse cerca de, en o justo profundo a la capa superficial de la fascia cervical profunda, pasando superficial a la vena y arteria facial. Se puede usar un estimulador de nervios eléctrico para identificar el nervio, para que se pueda retraer en la parte superior. Sin embargo, en muchos casos, esta rama del nervio facial se ubica por encima del área de disección y no se encuentra.

La disección continúa hasta que el único tejido que queda en el borde inferior de la mandíbula sea el periostio (anterior a la ranura premasetérica) o cabestrillo pterigomasetérico (posterior a la ranura premasetérica).

› Paso 6. División del cabestrillo pterigomasetérico y disección submasetérica

Con la retracción de los tejidos disecados en la parte superior y colocación de un retractor de cinta ancha, justo debajo del borde inferior de la mandíbula para retraer los tejidos submandibulares en la parte medial, se ve el borde inferior de la mandíbula. El cabestrillo pterigomasetérico se corta directo con un escalpelo a lo largo del borde inferior, el cual es la porción más avascular del cabestrillo (véase Fig. 9.9). Las incisiones en la superficie lateral de la mandíbula en el músculo masetero producen con frecuencia hemorragia molesta. Es posible mayor exposición de la mandíbula por retracción en serie de los tejidos de revestimiento en su parte anterior y posterior, permitendo mayor exposición del borde inferior para la incisión.

booksmedicos.org

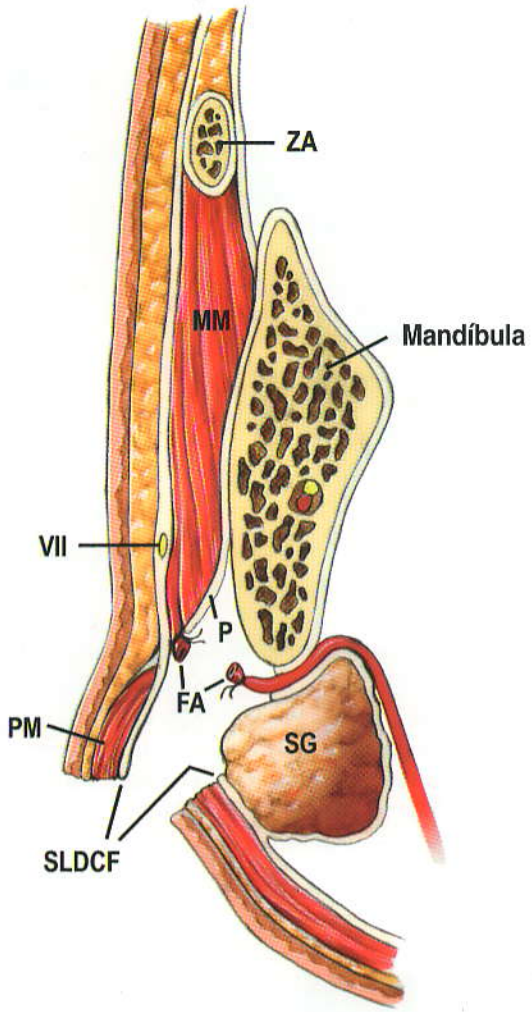

Figura 9.8 Ilustración coronal de la vía de disección. La disección inicial es a través del músculo platisma *(PM)* hasta la capa superficial de la fascia cervical profunda *(SLDCF)*, luego a través del área de la glándula submandibular *(SG)* hasta el periostio *(P)* de la mandíbula *(Mandíbula)*, en donde se hace una incisión en el borde inferior. *ZA*, arco cigomático; *MM*, músculo masetero; *VII*, rama mandibular marginal del nervio facial; *FA*, arteria facial.

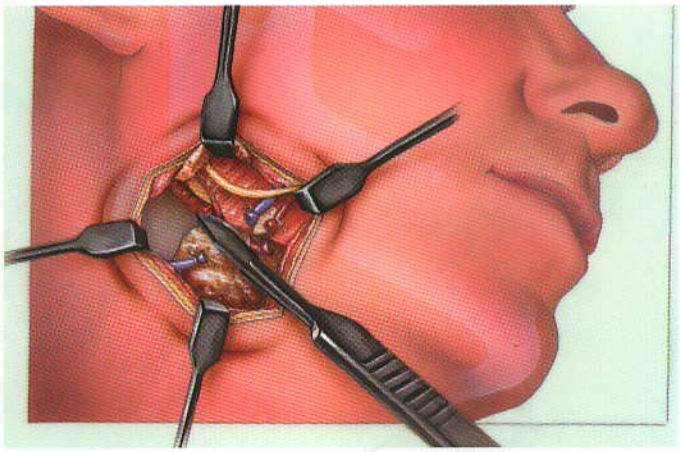

Figura 9.9 **A** Ilustración de la incisión a través del cabestrillo pterigomasetérico después de la retracción de las estructuras vitales. La incisión debería estar en el borde inferior de la mandíbula porque es el área más avascular en la cual se unen los músculos masetero y pterigoideo medial. *(continúa)*

booksmedicos.org

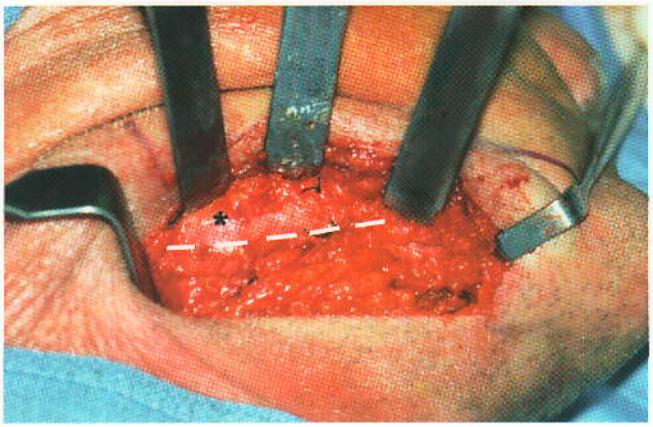

B

Figura 9.9 (*continuación*) **B** Fotografía del cabestrillo pterigomaseterico expuesto (*) y línea de incisión inferior al límite de la mandíbula (línea punteada).

El extremo cortante de un elevador perióstico, se arrastra a lo largo de la longitud de la incisión perióstica para escindir el músculo masetero del ramus lateral. Se debe tener cuidado de mantener el elevador en estrecho contacto con el hueso, de lo contrario se lesiona el masetero, causando hemorragia y haciendo difícil la retracción del tejido lesionado. Toda la superficie lateral del ramus mandibular (incluyendo la apófisis coronoides) y el cuerpo, se pueden exponer al nivel de la cápsula ATM (véase Fig. 9.10), tratando de evitar perforar la cavidad oral a lo largo del área retromolar, si eso no se requiere. Una vez que se ha expuesto el músculo bucci-

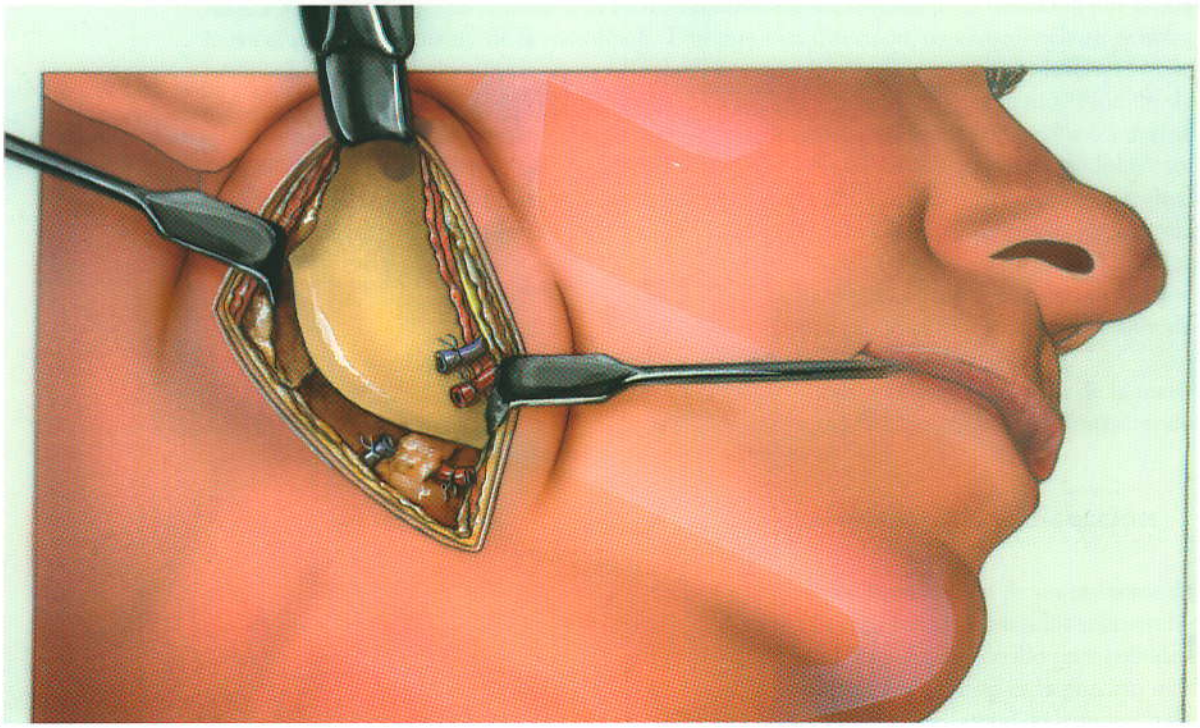

A

Figura 9.10 Ilustración **A** correspondiente a la exposición obtenida con el abordaje submandibular. El retractor del canal se coloca en la ranura sigmoidea, elevando el masetero, parótida y tejidos superficiales. La exposición mayor hacia adelante se logra por la retracción en esa dirección.

booksmedicos.org

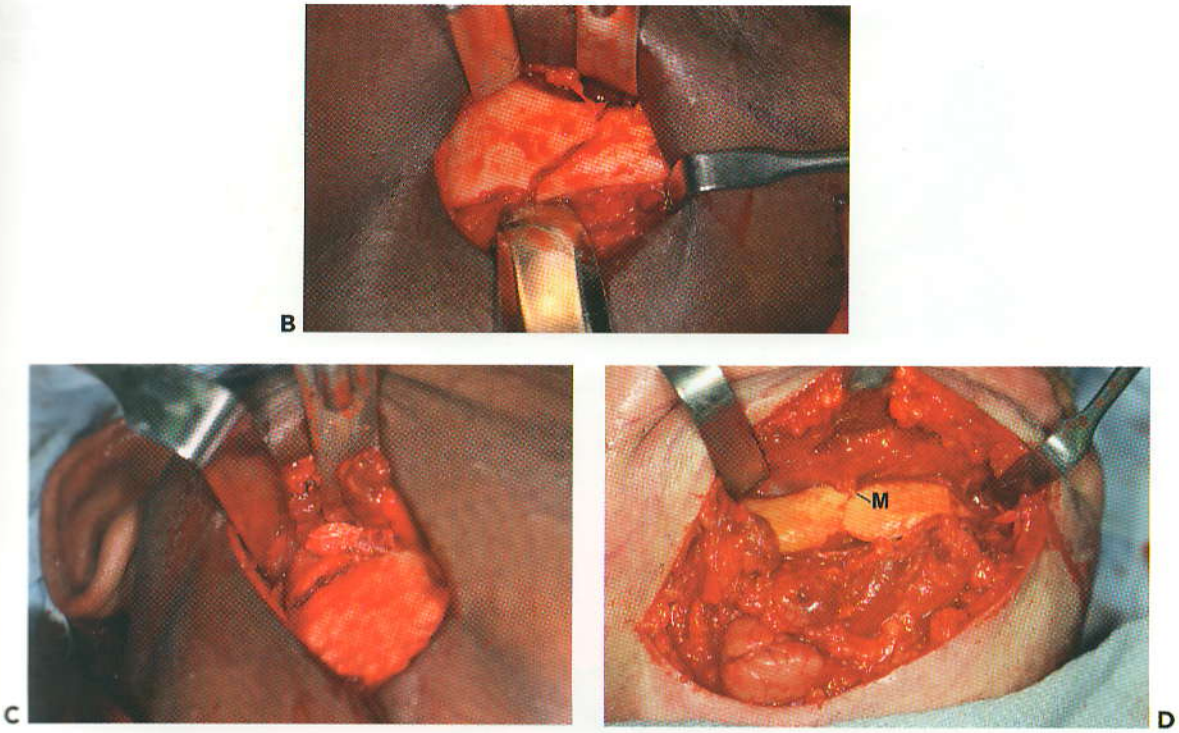

Figura 9.10 *(continuación)* **B** Fotografía que evidencia la exposición en el área del cuerpo y ángulo mandibular. **C**: Fotografía que expone el ramus y regiones subcondilares *(fracturados)*. **D** Fotografía del cuerpo *mandibular (fracturado) y sínfisis. El fascículo neuromuscular mentoniano se ve con claridad (M).*

nador del área retromolar, el único tejido que separa la cavidad oral del área de disección es la mucosa oral. La retracción del músculo masetero se facilita insertando un retractor adecuado en la ranura sigmoidea (retractor del canal, retractor de ranura sigmoidea) (véase Fig. 9.11).

Algo más hacia adelante del cuerpo mandibular, se necesita cuidado para evitar lesionar al fasículo neurovascular mentoniano (Fig. 9.10D), el cual sale del foramen mentoniano, cerca de los ápices de los dientes premolares.

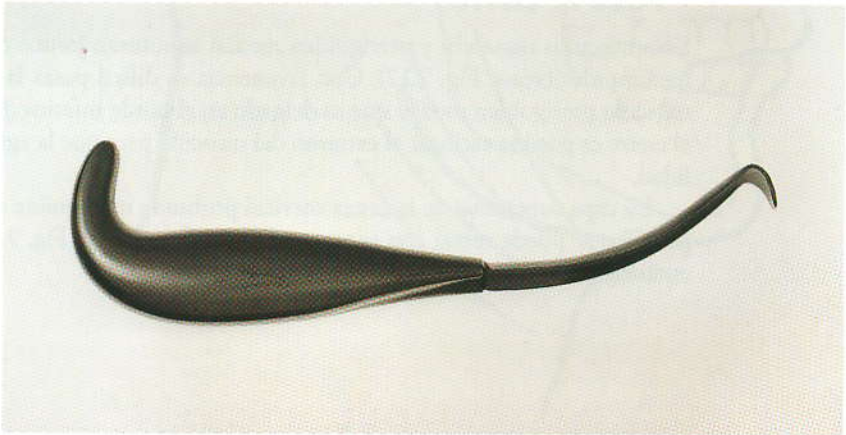

Figura 9.11 Retractor de ranura sigmoidea. El reborde arqueado se inserta en la ranura sigmoidea, retrayendo el músculo masetero.

booksmedicos.org

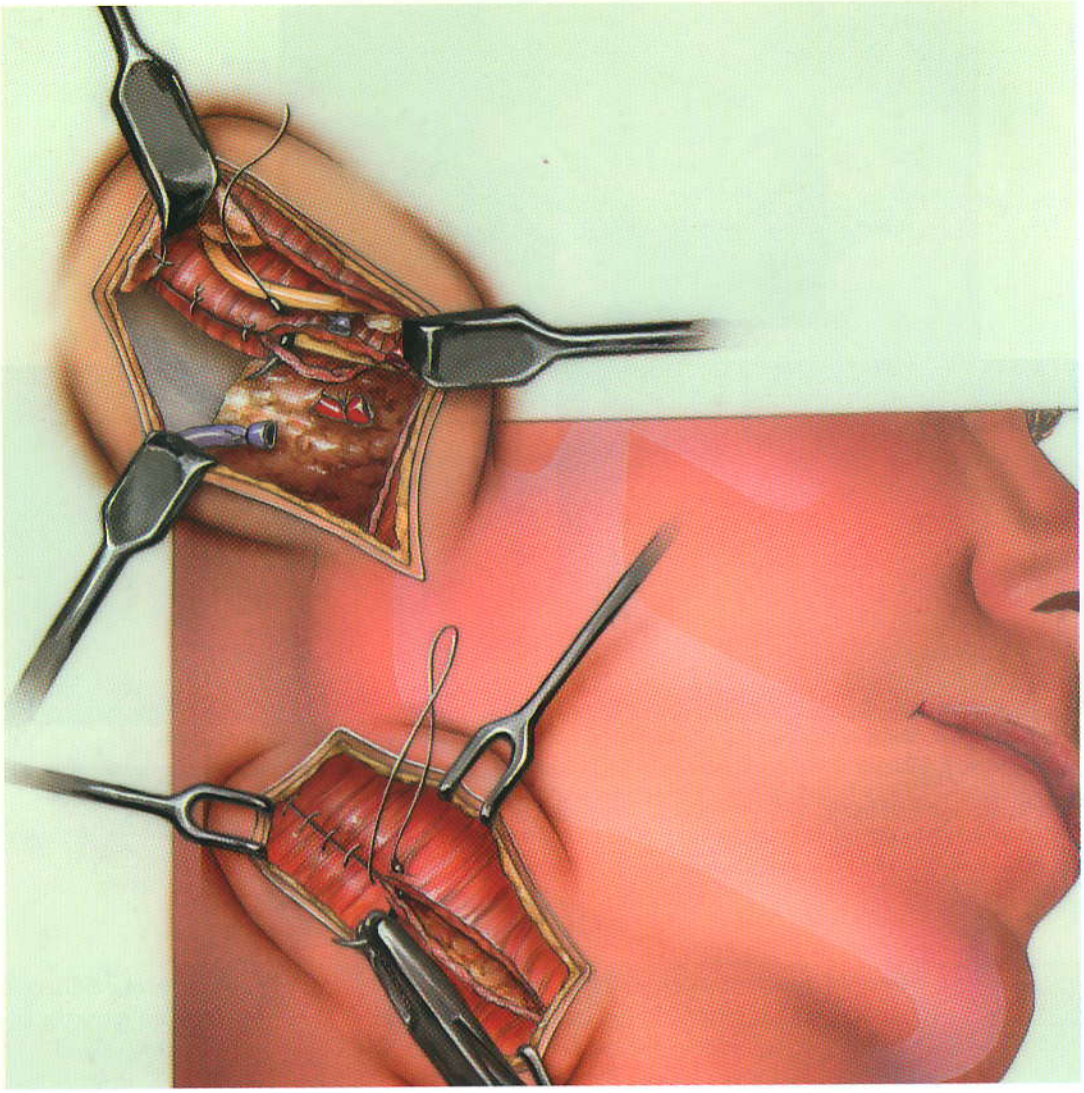

Figura 9.12 Cierre del cabestrillo pterigomaseterico (***recuadro***) y platisma. El cabestrillo pterigomaseterico se cierra con sutura interrumpida absorbible. El platisma se puede cerrar con sutura absorbible continua, teniendo cuidado de evitar lesionar los vasos sanguíneos subyacentes y el séptimo nervio.

Paso 7. Cierre

Los músculos masetero y pterigoideo medial se suturan juntos con suturas reabsorbibles interrumpidas (véase Fig. 9.12). Con frecuencia es difícil pasar la aguja de sutura a través del músculo pterigoideo medial que es delgado en el borde inferior de la mandíbula. Para facilitar el cierre es posible escindir el extremo del músculo para que la aguja pase más con mayor facilidad.

La capa superficial de la fascia cervical profunda no requiere sutura definitiva. El músculo platisma se puede cerrar con sutura reabsorbible running (Fig. 9.12). Se colocan suturas subcutáneas absorbibles seguidas de suturas cutáneas.

booksmedicos.org

ABORDAJES SUBMANDIBULARES EXTENDIDOS AL BORDE INFERIOR DE LA MANDÍBULA

Si hace falta mayor exposición de la mandíbula hay varias opciones disponibles. Para mayor exposición ipsilateral, se puede extender la incisión submandibular en la parte posterior hacia la región mastoidea, y en la parte anterior en una forma arqueada hacia la región submentoniana (véase Fig. 9.13). Sin embargo, una vez que la incisión deja la dirección de las líneas de tensión de la piel en reposo, la cicatriz resultante será más evidente.

Para eliminar algunas de las cicatrices indeseables que pueden acompañar el cambio de dirección de la incisión hacia el área submentoniana, uno puede subir la porción anterior de la incisión (véase Fig. 9.14) (3).

La división quirúrgica del labio inferior es otra maniobra usada a veces en combinación con incisiones en el área submandibular, para aumentar la exposición de un lado de la mandíbula. Es posible dividir el labio inferior en varias formas. Cada método usa el principio de separar la línea de incisión para minimizar la contractura de la cicatriz durante la cicatrización (véase Figs. 9.14 y 9.15).

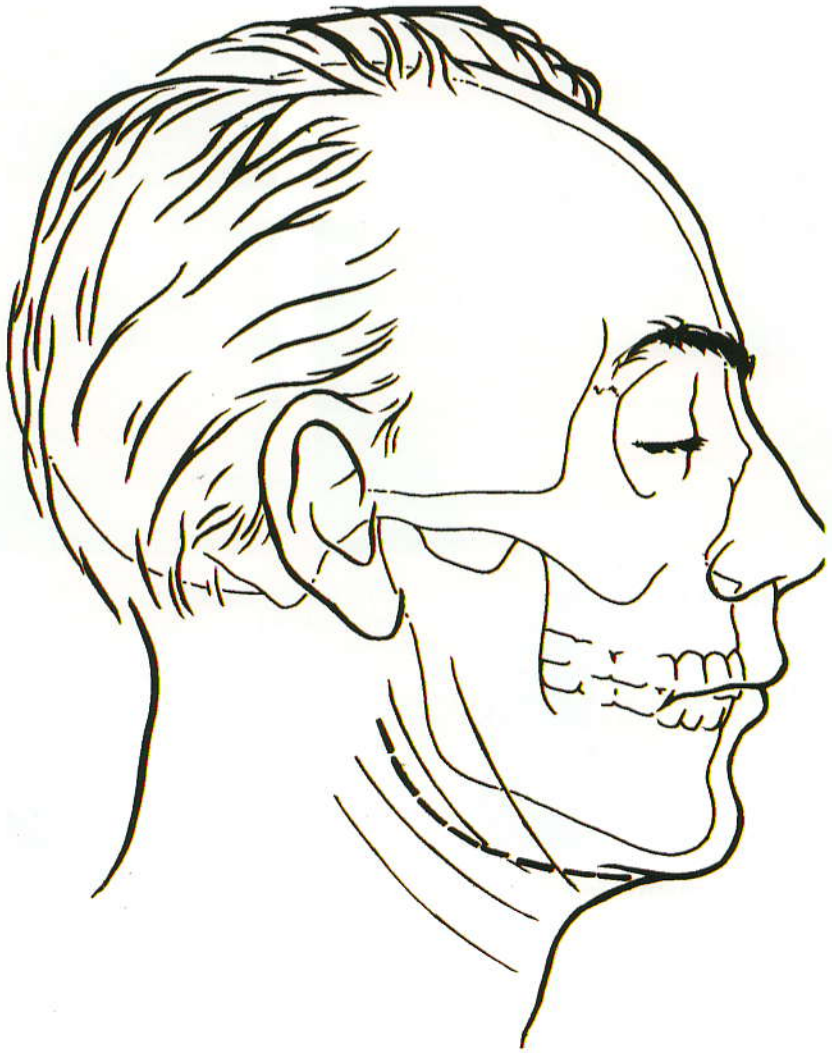

Figura 9.13 Extensión de la incisión submandibular en la parte posterior hacia la región mastoidea y en la parte anterior hacia la región submentoniana. Observe que la incisión deja las líneas de tensión de la piel relajada hacia adelante.

booksmedicos.org

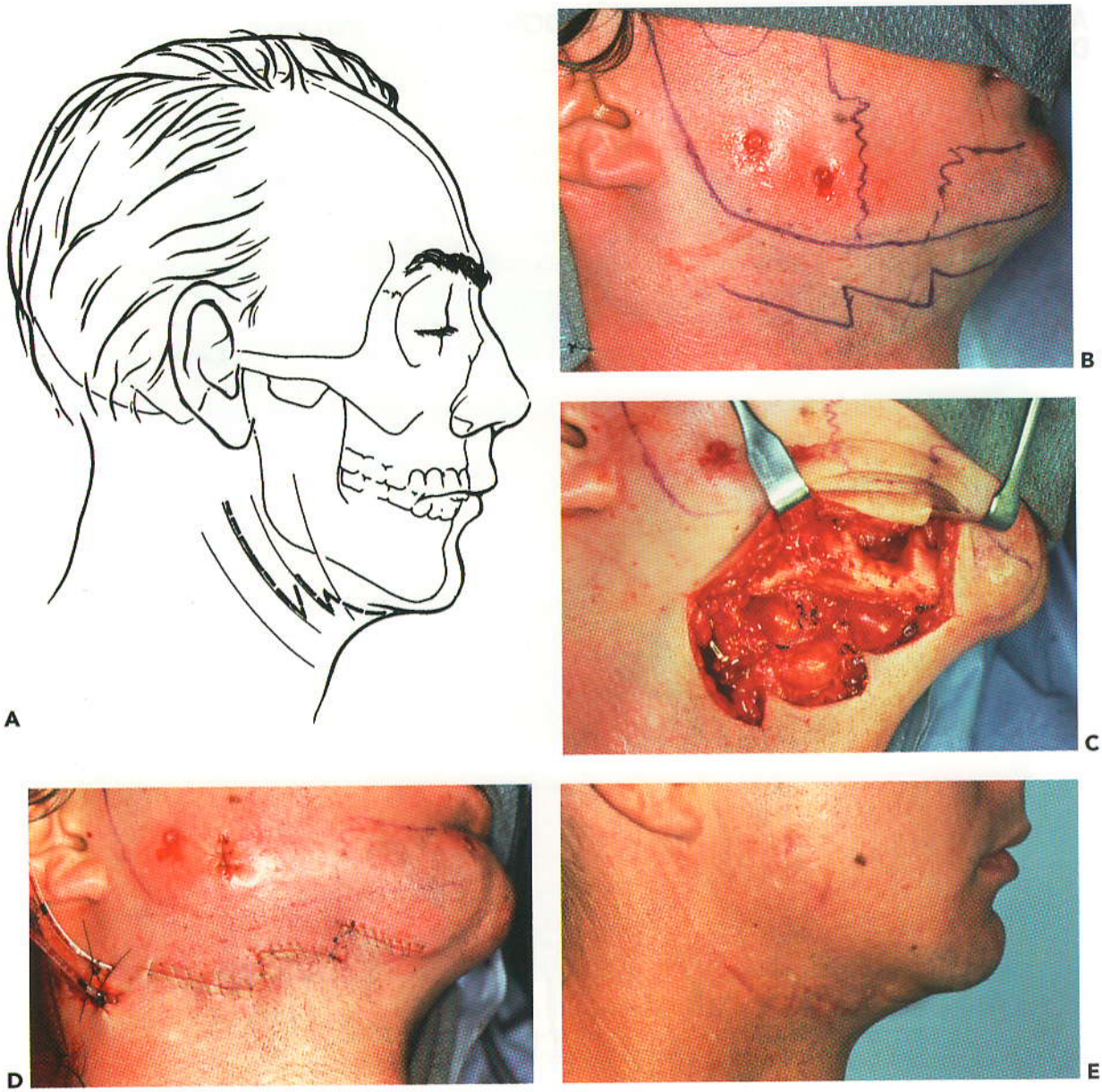

Figura 9.14 Ilustración **A** correspondiente a la extensión de la incisión submandibular en la parte posterior hacia la región mastoidea y en la parte anterior hacia la región submentoniana en una forma "escalonada". Los brazos largos de los escalones deberían mantenerse cerca o paralelos a las líneas de tensión de la piel relajada. Las fotografías evidencian el uso de esta incisión en un paciente. **B** Incisión marcada sobre la piel. **C** Exposición de la mandíbula. Observe la excelente exposición que proporciona sin tener que hacer un "túnel" debajo de los tejidos. **D** Cierre de la incisión. **E** Seis semanas después de la cirugía.

booksmedicos.org

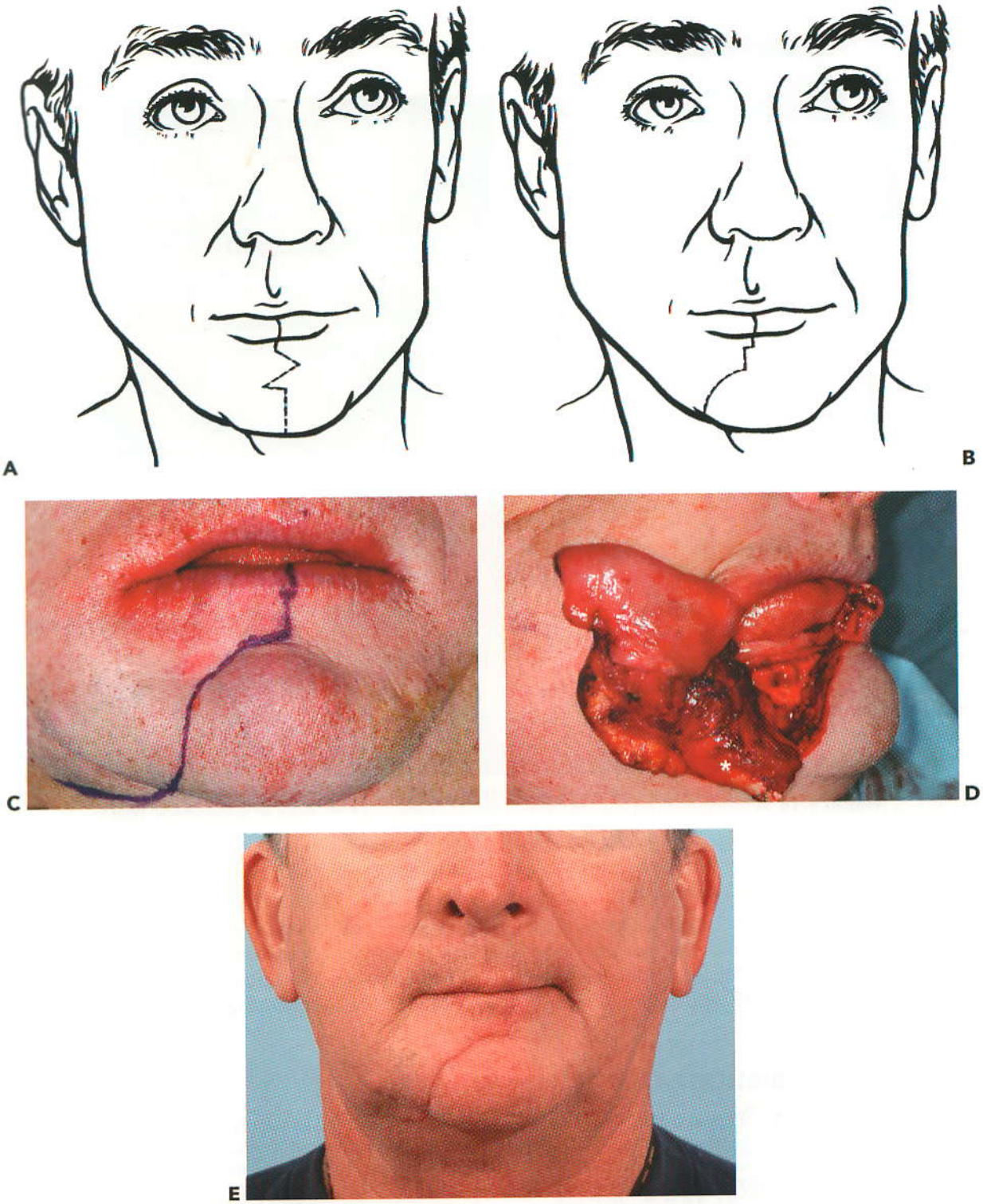

Figura 9.15 Dos técnicas para dividir el labio inferior en la línea media. Estas incisiones se pueden conectar con las incisiones submandibulares a ambos lados. **A** La incisión cursa en la parte inferior a través de almohadilla de tejido blando gonial en el área submentoniana. **B** Una técnica de dividir el labio siguiendo la arruga mentolabial. Esta técnica se usa junto con una incisión submandibular para aumentar la exposición de aquel lado de la mandíbula. **C** Fotografía de la incisión que divide el labio sobre el paciente. **D** Fotografía quirúrgica del abordaje mejorado proporcionado por la división del labio para quitar la muestra mandibular (*). **E** Fotografía 8 semanas después de la cirugía.

booksmedicos.org

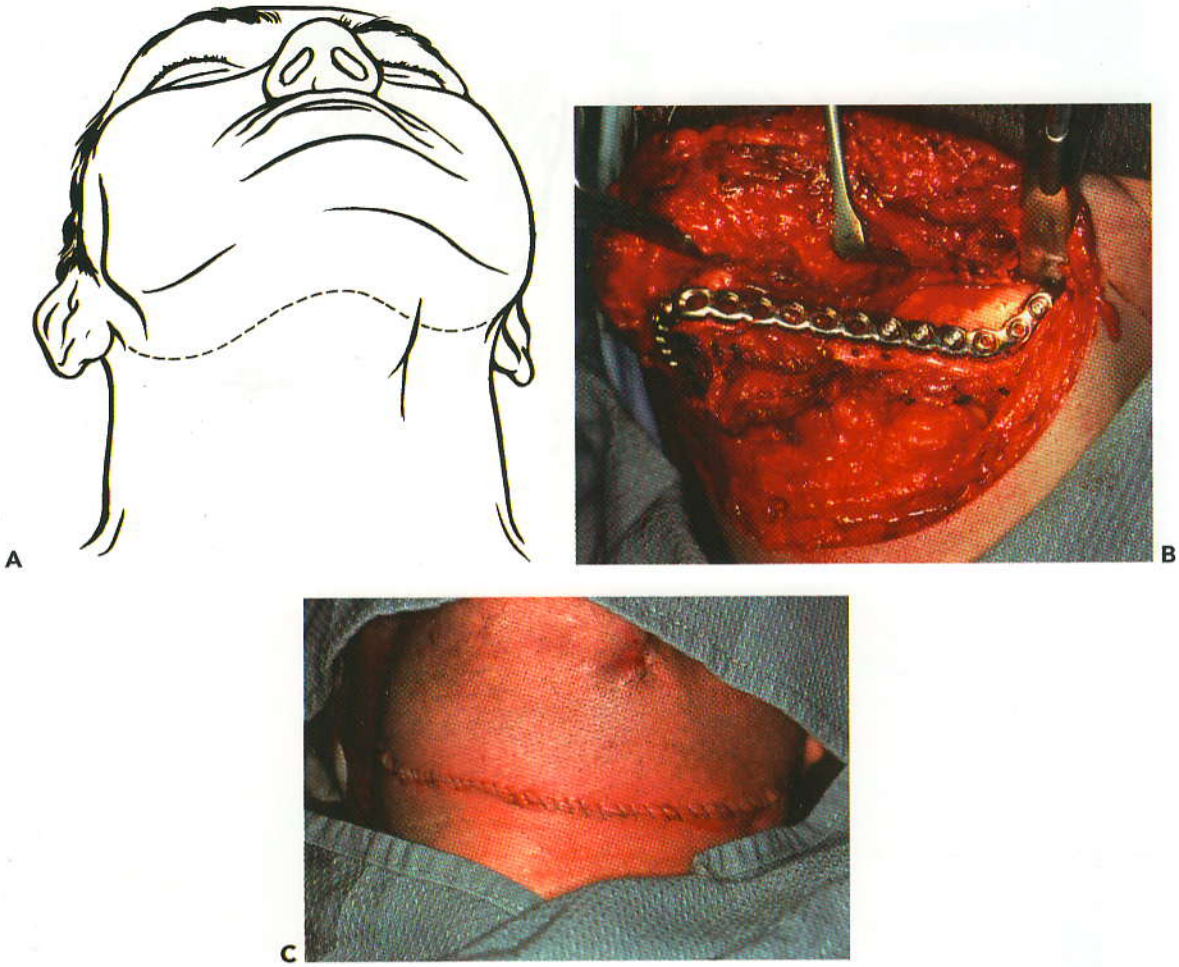

Figura 9.16 **A** Ilustración de las incisiones submandibulares bilaterales conectadas en la línea media para la exposición bilateral completa de la mandíbula. **B** Fotografías del uso de esta incisión para una reconstrucción mandibular grande y después del cierre **C**.

Para exposición bilateral completa, uno puede usar un colgajo de "delantal" con o sin división labial. Las incisiones submandibulares bilaterales se extienden hacia el cuello y luego se conectan. La incisión puede cursar algo hacia la región submentoniana o mantenerse baja en el cuello, dependiendo de los requerimientos quirúrgicos (véase Fig. 9.16).

BIBLIOGRAFÍA

1.- Dingman RO, Grabb WC. Surgical anatomy of the mandibular ramus of the facial nerve based on the dissection of 100 facial halves. *Plast Reconstr Surg*. 1962;29:266.
2.- Ziarah HA, Atkinson ME. The surgical anatomy of the cervical distribution of the facial nerve. *Br J Oral Maxillofac Surg*. 1981;19:159.
3.- Zide M, Epker BN. An alternate elective neck incision. *J Oral Maxillofac Surg*. 1993;51:1071.

booksmedicos.org

Abordaje retromandibular

10

El abordaje retromandibular expone todo el ramus desde atrás del borde posterior. Por lo tanto puede ser útil para procedimientos que abarquen el área en o cerca del cuello/cabeza condilar, o el ramus mismo. En este abordaje la distancia desde la incisión cutánea al área de interés se reduce en comparación con el del abordaje submandibular.

ANATOMÍA QUIRÚRGICA

Nervio facial

El tronco principal del nervio facial emerge de la base del cráneo al foramen estilomastoideo. Se encuentra medial, profundo y ligeramente anterior al centro de la apófisis mastoides en el extremo inferior de la hendidura timpanomastoidea. Después de emitir el músculo auricular posterior y ramas a los músculos estiloideo y digástrico posterior, pasa en sentido oblicuo por la parte inferior y lateral en la sustancia de la glándula parótida. La longitud del tronco del nervio facial visible para el cirujano es alrededor de 1.3 cm. Se divide en ramas temprofacial y cervicofacial en un punto vertical debajo de la parte más inferior del meatus auditivo externo óseo (véase Fig. 10.1). La distancia promedio desde el punto más bajo sobre el conducto audi-

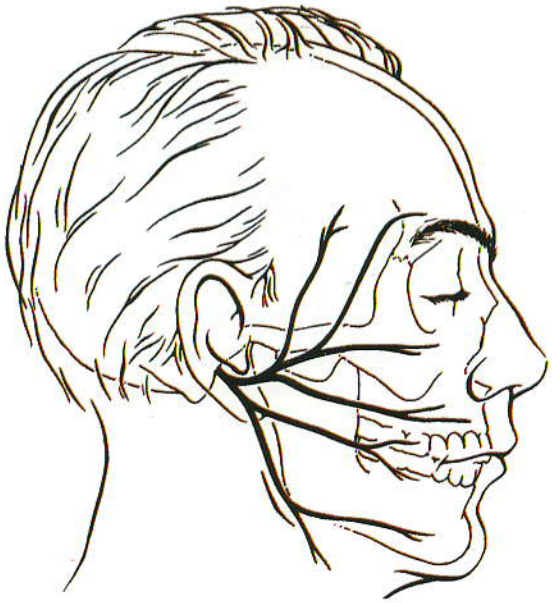

Figura 10.1 Ramificación de la porción extracraneal del nervio facial. Se muestran sólo las ramas principales. En la mayoría de las personas hay también muchas ramas más pequeñas (Fig. 10.2).

booksmedicos.org

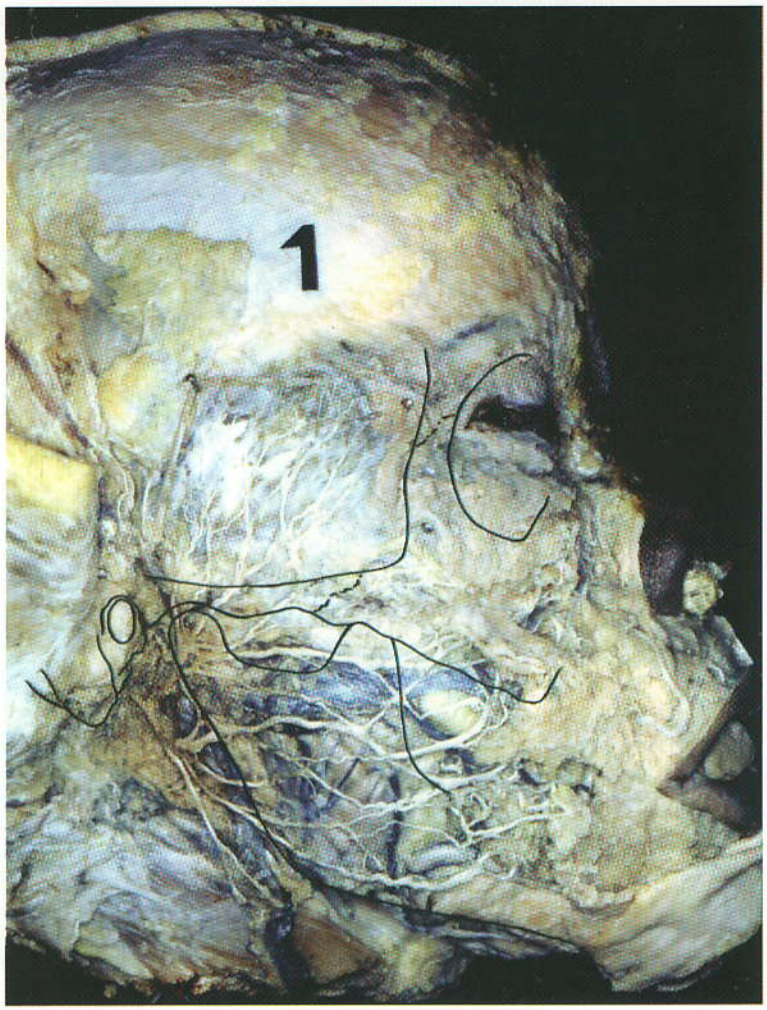

Figura 10.2 Disección anatómica revela un patrón de ramificación amplia del nervio facial (se eliminó la glándula parótida).

tivo externo óseo hasta la bifurcación del nervio facial es 2.3 cm (Desviación estándar 0.28 cm) (1) Posterior a la glándula parótida, el tronco del nervio está a por lo menos 2 cm de la cara profunda de la superficie dérmica. Sus dos divisiones avanzan hacia delante en la sustancia de la glándula parótida y se dividen en sus ramas terminales (véase Fig. 10.2).

La rama mandibular marginal cursa en dirección oblicua y hacia abajo por delante. Con frecuencia nace del tronco principal bien detrás del borde posterior de la mandíbula y cruza el borde posterior en el tercio inferior del ramus. Esta posición deja vacío entre las ramas bucales y la rama o ramas mandibular(es) marginal(es) a través de las cuales la mandíbula se puede abordar con seguridad (véase Fig. 10.3).

Vena retromandibular

La vena retromandibular (vena facial posterior) se forma en la porción superior de la glándula parótida, en la cara profunda del cuello de la mandíbula, por confluencia de la vena temporal superficial y vena maxilar. Descendiendo por detrás del ramus de la mandíbula a través de la glándula parótida, o doblada en su aspecto profundo, la vena se encuentra lateral a la arteria carótida externa (Fig. 10.3). El nervio facial cruza ambos vasos. Cerca del ápice de la glándula parótida, la vena retromadibular emite una comunicación descendente por delante que une la vena facial justo debajo del ángulo de la mandíbula. Luego la vena retromandibular se inclina hacia atrás y se une con la vena auricular posterior para formar la vena yugular externa.

booksmedicos.org

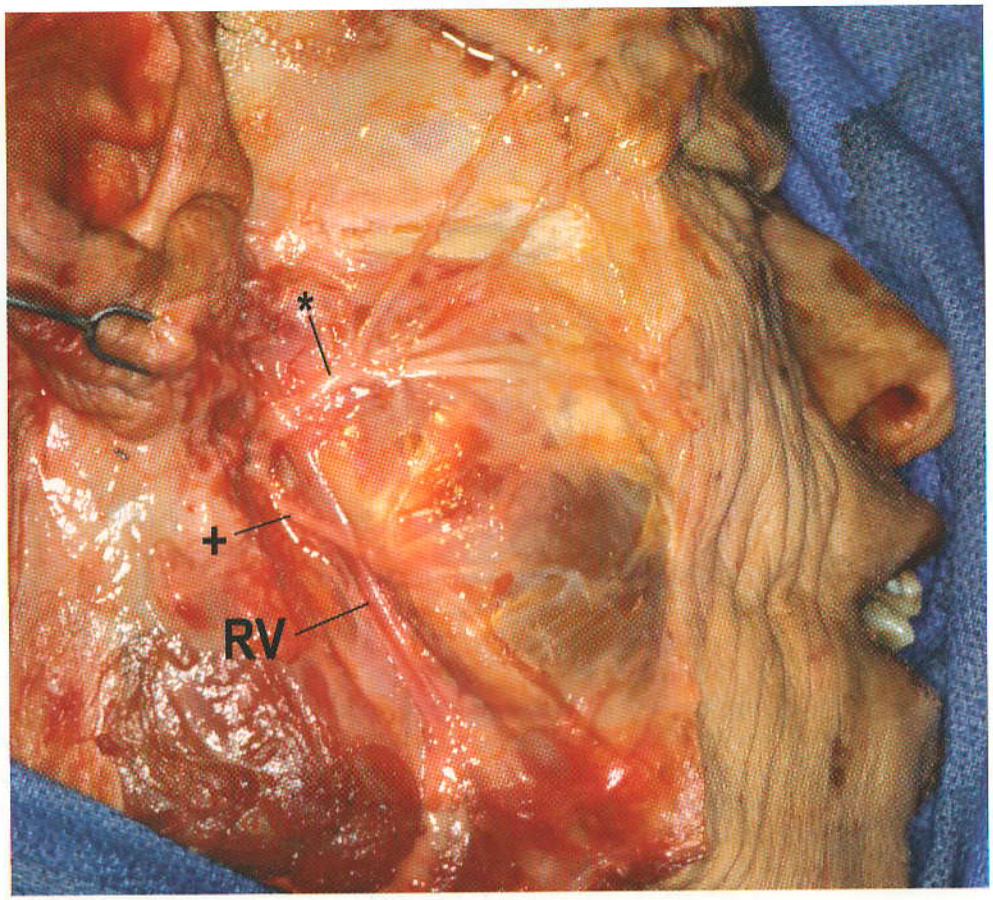

Figura 10.3 Disección anatómica que evidencia la relación de la vena retromandibular (RV), y las divisiones inferior (+) y superior (*) del nervio VII hacia la mandíbula. Observe el espacio entre las divisiones inferior y superior del nervio VII, a través de las cuales se puede abordar el reborde posterior de la mandíbula.

TÉCNICA

La posición de la incisión cutánea, que también dicta la posición de la disección subyacente, varía en el abordaje retromandibular hacia la mandíbula. Algunos cirujanos aconsejan hacer una incisión unos 2 cm por detrás del ramus. La glándula parótida se aborda desde atrás y se diseca desde el músculo esternocleidomastoideo, permitiendo la retracción de la glándula por arriba y por delante para ganar abordaje al ramus. La ventaja teórica de este abordaje es que evita la ramificación del nervio facial, el cual está contenido en la glándula parótida. Por desgracia, entonces se pierde la principal ventaja del abordaje retromadibular, la cual es la proximidad directa de la incisión cutánea a la mandíbula. En este capítulo se describe un abordaje alterno descrito por Hinds (2). La incisión se hace a lo largo del borde posterior de la mandíbula, por debajo del lóbulo de la oreja. La disección hasta el borde posterior de la mandíbula es directa, atravesando la glándula parótida y exponiendo algunas ramas del nervio facial.

Paso 1. Preparación y cubrimiento con tela

Los puntos de referencia pertinentes de la cara tales como las comisuras de la boca, labio inferior y toda la oreja no se deberían cubrir durante el procedimiento (véase Fig. 10.4). Estos puntos de referencia orientan al cirujano respecto al curso del nervio facial y permiten la observación de la función motora labial.

Paso 2. Marcaje de la incisión y vasoconstricción

La piel se marca antes de la inyección del vasoconstrictor. La incisión para el abordaje retromandibular comienza 0.5 cm debajo del lóbulo de la oreja y continúa en la parte inferior de

booksmedicos.org

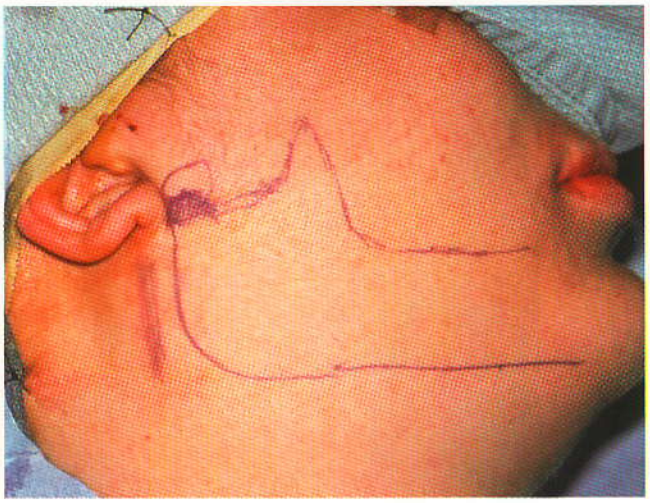

Figura 10.4 Fotografía del paciente cubierto y marcado para la cirugía.

3 a 3.5 cm (véase Figs. 10.4 y 10.5). Se hace por detrás del borde posterior de la mandíbula y puede o no extenderse debajo del nivel del ángulo mandibular, dependiendo de la extensión de la exposición deseada.

Se puede inyectar profundamente epinefrina (1:200,000) sin anestésico local, aunque debería inyectar de rutina anestesia local con un vasoconstrictor sólo por vía subcutánea para ayudar a la hemostasis al momento de la incisión. Aún cuando el nervio facial se ubica a una mayor profundidad que 2 cm en el lóbulo de la oreja, la inyección de anestésico local en la cara profunda del músculo platisma corre el riesgo de tornar a las ramas del nervio facial no como ramas conductoras, haciendo imposible la prueba eléctrica.

Paso 3. Incisión cutánea

La incisión inicial se lleva a cabo a través de la piel y tejidos subcutáneos hasta el nivel del escaso músculo platisma presente en esta área. Socavar la piel con tijeras en todas las direcciones

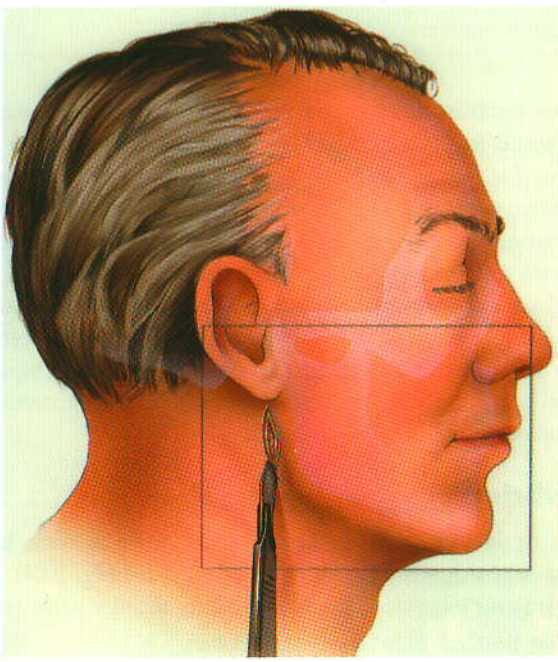

A

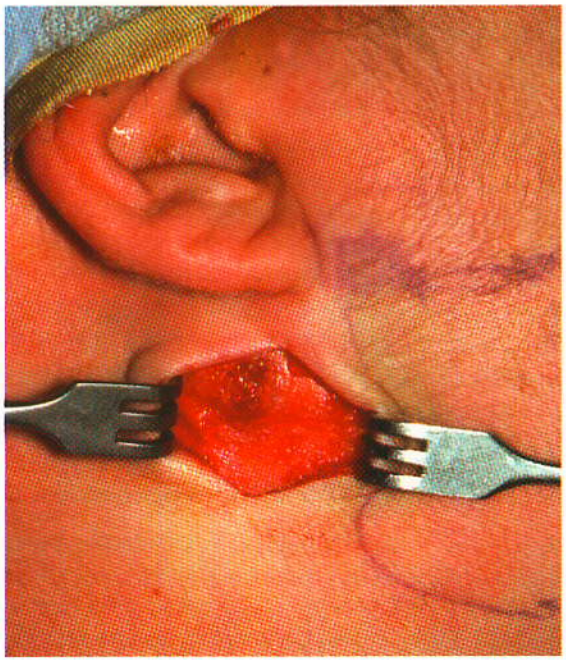

B

Figura 10.5 Ilustración **A** que evidencia el lugar de la incisión vertical por detrás de la mandíbula a través de la piel y tejido subcutáneo hasta la profundidad del músculo platisma. **B** Fotografía mostrando el escaso músculo platisma y sistema musculoaponeurótico superficial subyacente (SMAS) después que la piel se ha cortado y debilitado.

booksmedicos.org

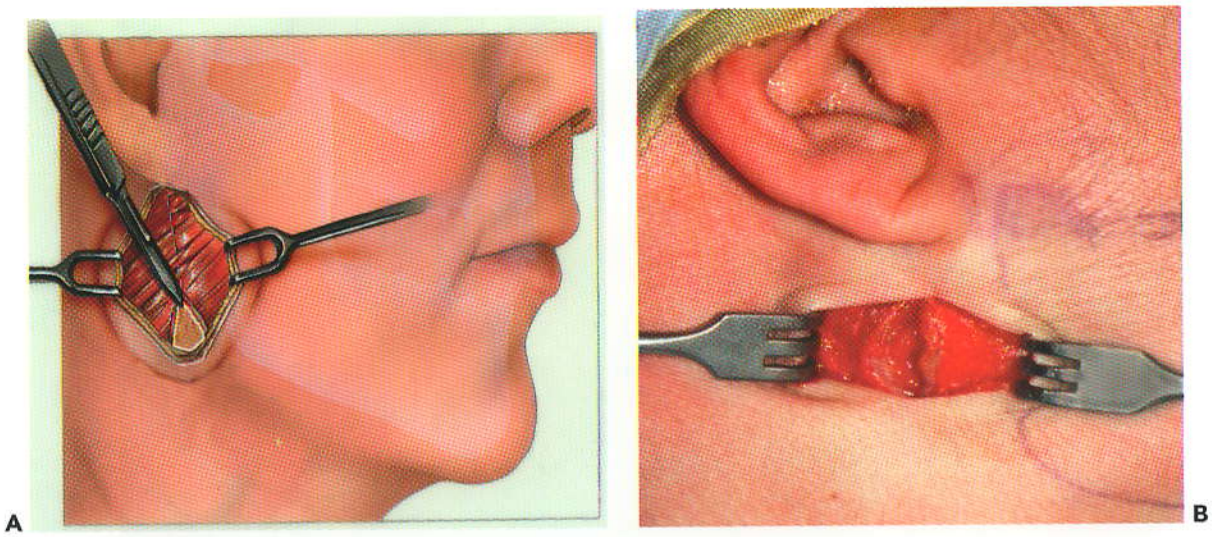

Figura 10.6 **A** Ilustración de la incisión a través del platisma, sistema musculoaponeurótico superficial (SMAS) y fascia parótida en la sustancia de la glándula. **B** Fotografía después de la incisión en la glándula parótida demostrando el tejido glandular escindido.

facilita la retracción y el cierre (Fig. 10.5 B). Luego se alcanza la hemostasis con electrocoagulación de vasos subdérmicos que sangran.

› Paso 4. Disección hasta el cabestrillo del músculo pterigomasetérico

Después de la retracción de los extremos de la piel, se hace visible el escaso músculo platisma que recubre el sistema musculoaponeurótico superficial (SMAS). Se emplea un escalpelo para hacer la incisión a través de la fusión del músculo platisma, SMAS y la cápsula parótida en el plano vertical. Una vez que se penetra, la glándula estará visible con claridad (véase Fig. 10.6). La disección obtusa comienza en la glándula en una dirección anteromedial hacia el borde posterior de la mandíbula. Se abre el hemostato paralelo a la dirección anticipada de las ramas del nervio facial (véase Fig. 10.7). Durante esta disección, se encuentra con frecuencia, pero no siempre, la rama mandibular marginal del nervio facial y se la puede buscar adrede con un estimulador nervioso (véase Fig. 10.8). También se puede encontrar la rama cervical del nervio facial, pero tiene poca importancia ya que corre en sentido vertical fuera del campo (véase Fig. 10.9). En muchos casos, la rama mandibular marginal interfiere con la exposición y se puede retraer en la parte superior o inferior dependiendo de su ubicación. Un adjunto útil en la

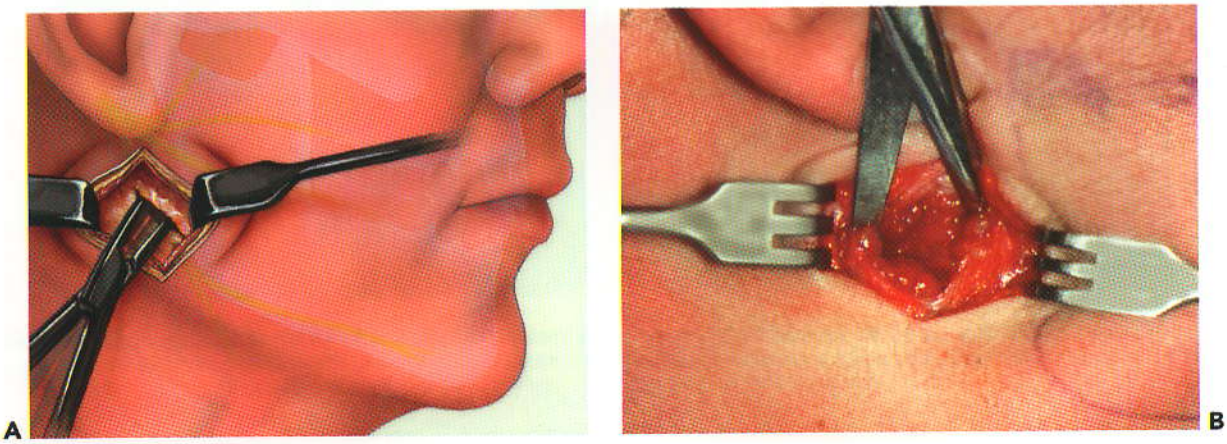

Figura 10.7 **A** Ilustración y **B** fotografía correspondiente a la disección cortante a través de la glándula parótida, abriendo el hemostato en dirección de las fibras del VII.

booksmedicos.org

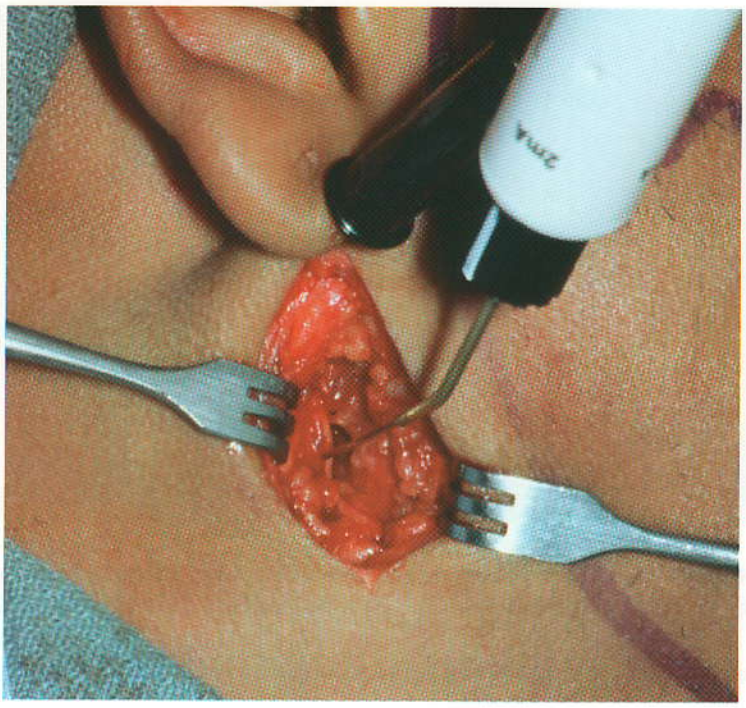

Figura 10.8 Fotografía que muestra el uso de un estimulador de nervio para identificar las ramas del nervio facial.

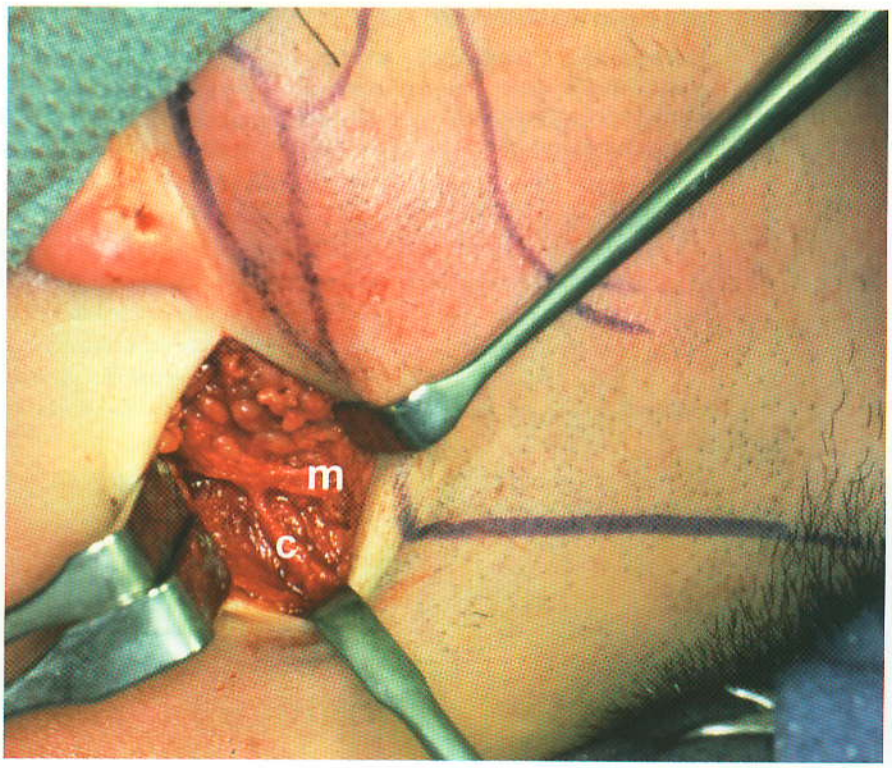

A

Figura 10.9 Ejemplos de la variación en la anatomía del nervio facial. **A** Se muestran tres ramas del nervio mandibular marginal pasando por delante *(m)* mientras que la rama cervical se muestra pasando por debajo (c).

booksmedicos.org

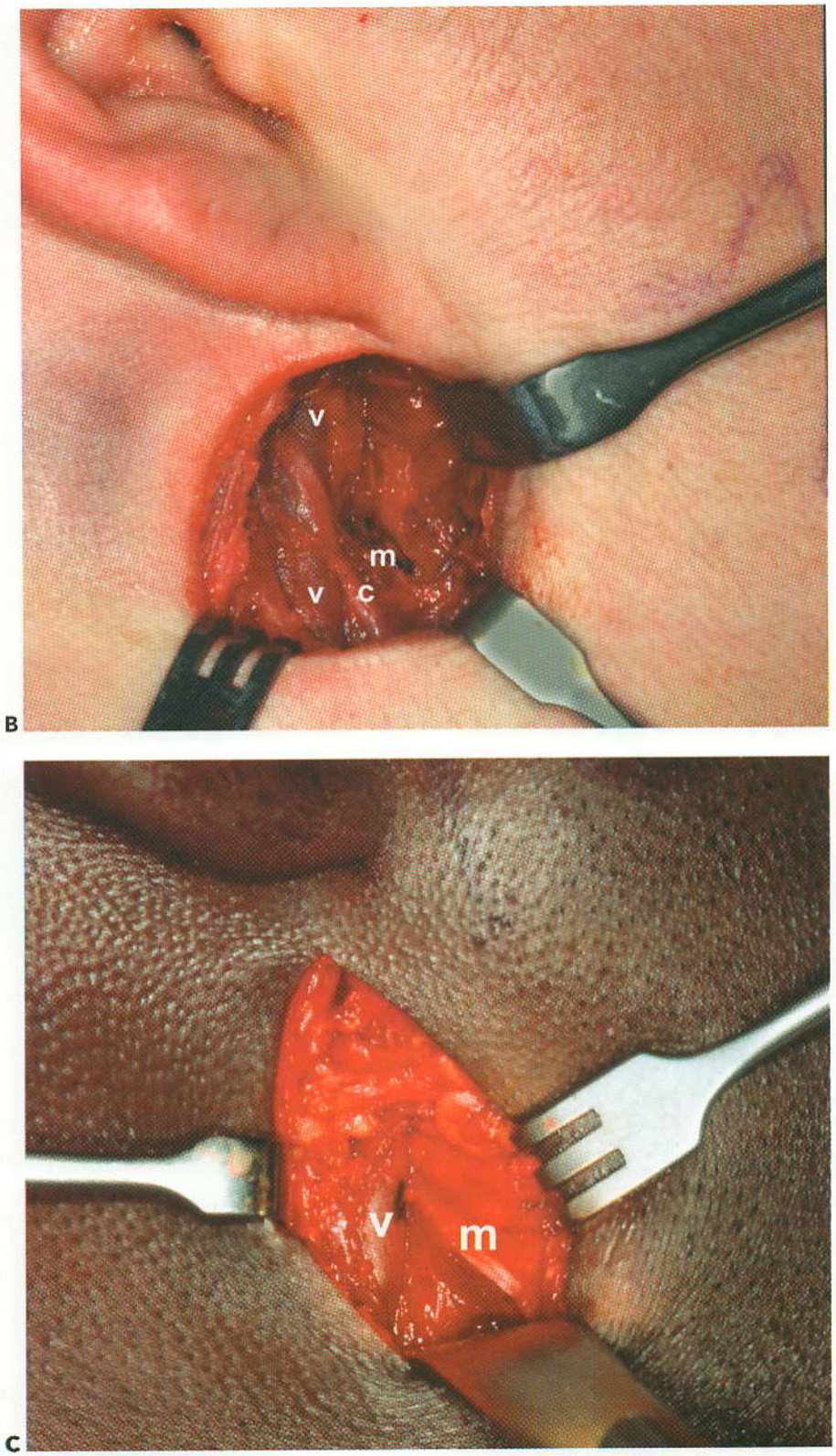

Figura 10.9 (*continuación*) **B** Ramas cervical (*c*). y mandibular marginal (*m*) mostrando que están adaptadas estrechamente a la superficie lateral de la vena retromandibular (*v*) **C** En esta fotografía, la rama mandibular marginal (m) se ve que cursa profundo hacia la vena retromandibular (*v*).

booksmedicos.org

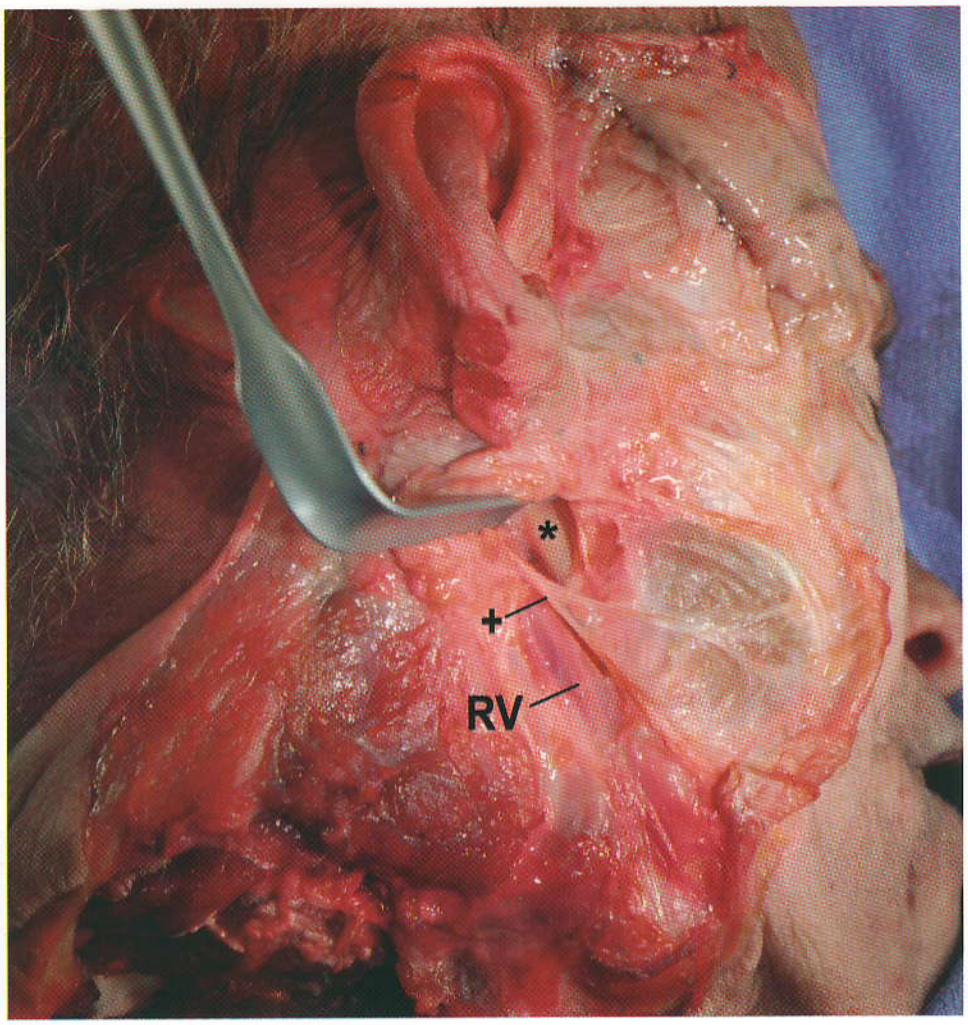

Figura 10.10 Aparece ventana quirúrgica hacia la mandíbula posterior al retraer los tejidos entre las ramas inferior (+) y superior del VII. El retractor está en el cuello del cóndilo (*). Observe la senda de la vena retromandibular *(RV)*. La rama inferior de VII se puede retraer más hacia la parte inferior para permitir abordaje del ángulo gonial.

retracción de la rama mandibular marginal, implica disecarla liberándola de los tejidos circundantes en la parte proximal por 1 cm y en la parte distal por 1.5 a 2 cm. Esta maniobra simple ayudará a determinar si es mejor retraer el nervio en la parte superior o inferior. La disección luego continúa hasta que el único tejido que queda sobre el borde posterior de la mandíbula sea el periostio del cabestrillo pterigomasetérico (véase Fig. 10.10). Uno también debe prestar atención a la vena retromandibular, que recorre vertical en el mismo plano de disección y se expone con frecuencia a lo largo de todo su curso retromandibular. Esta vena rara vez requiere ligadura a menos que se le haya hecho una transección inadvertida.

› Paso 5. División del cabestrillo pterigomasetérico y disección submasetérica

Después de la retracción de los tejidos disecados en la parte anterior (con la rama mandibular marginal del nervio facial quizá bajo el retractor), se coloca un retractor ancho tal como un retractor de cinta detrás del borde posterior de la mandíbula, para retraer los tejidos retromandibulares en la parte medial. Se ve el borde posterior de la mandíbula con el cabestrillo pterigomasetérico recubriéndolo (véase Fig. 10.11A). Se hace una incisión en el cabestrillo pterigomasetérico con los bordes afilados de un escalpelo (Fig. 10.11 B). La incisión comienza lo más lejos que se pueda alcanzar y se extiende lo más inferior posible alrededor del ángulo

booksmedicos.org

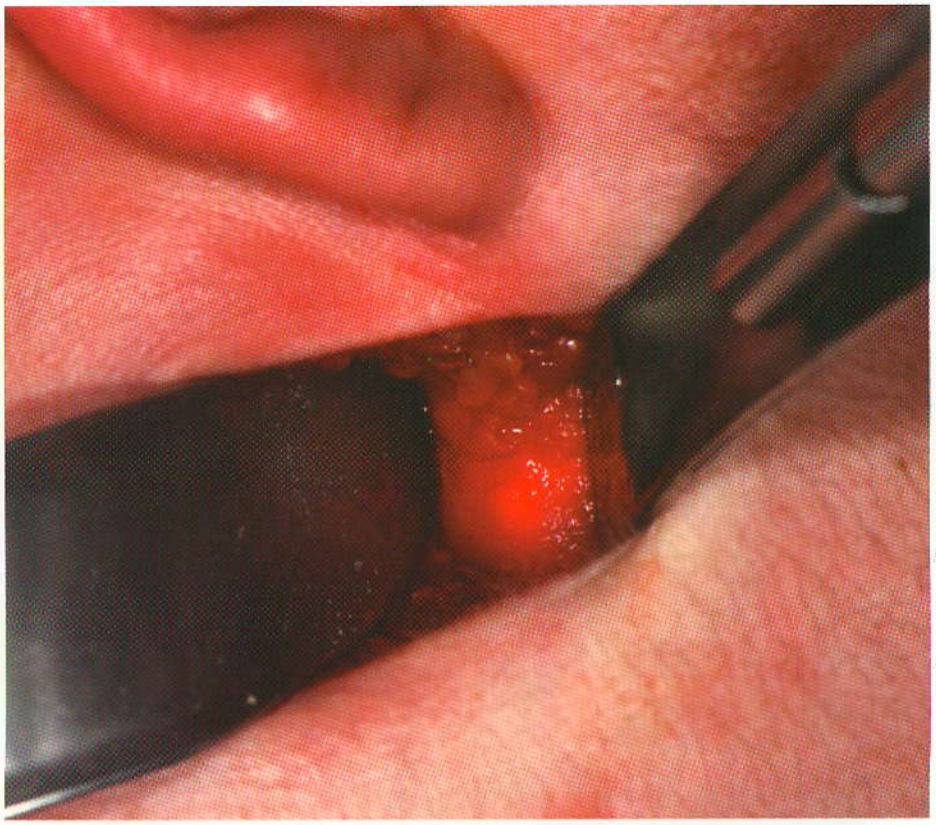

A

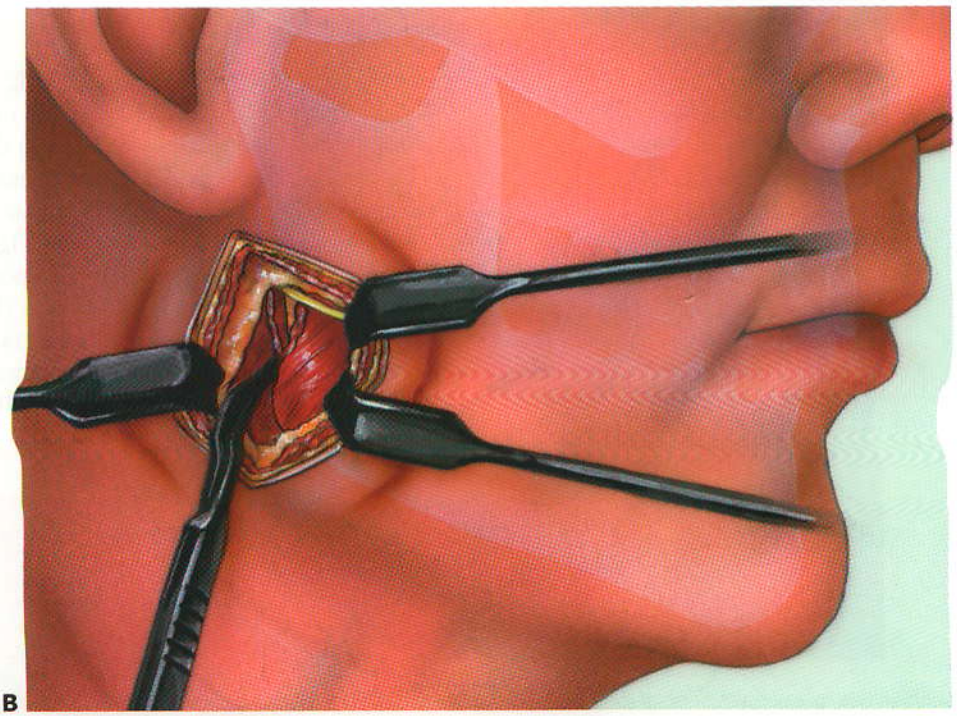

B

Figura 10.11 **A** Fotografía sobre la exposición del borde posterior del ramus mandibular después de la disección a través de la glándula parótida. Los retractores sobre la superficie lateral y medial del ramus proporcionan exposición al cabestrillo pterigomasetérico, que se muestra aquí con claridad antes de la incisión. **B** Ilustración de la incisión a través del cabestrillo pterigomasetérico a lo largo del borde posterior de la mandíbula. En este ejemplo, la división inferior de VII se retrae en la parte superior, pero con frecuencia se retrae hacia la parte inferior y la exposición está entre las ramas bucal encima y la(s) rama(s) mandibular(es) marginal(es) debajo.

booksmedicos.org

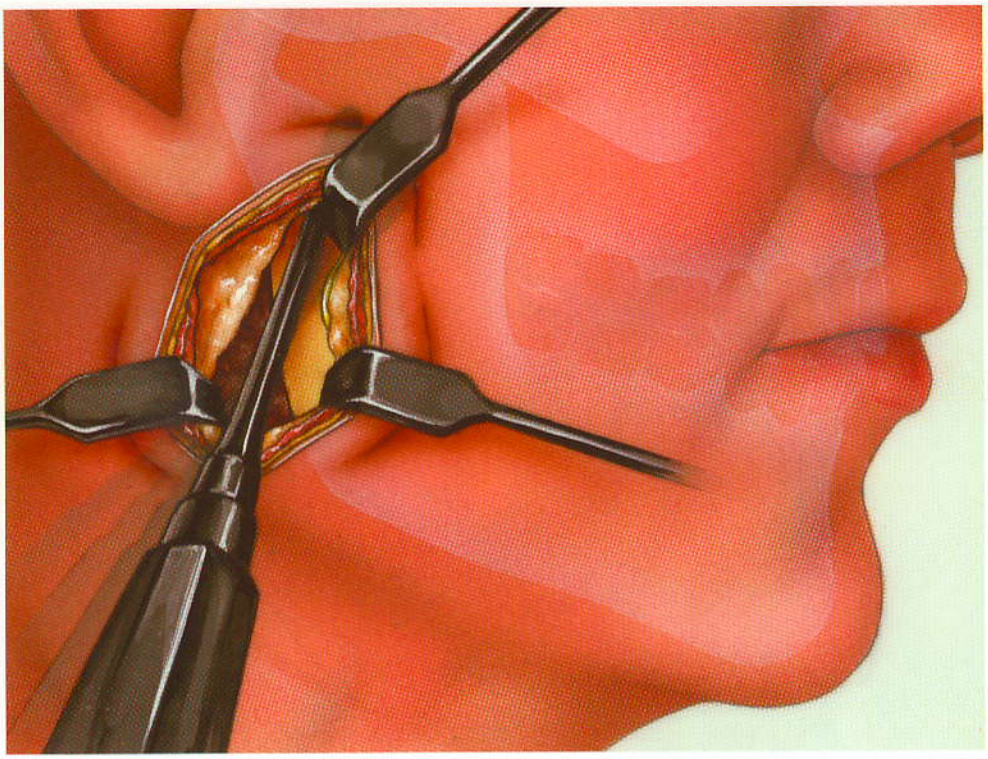

Figura 10.12 Disección subperióstica del músculo masetero. El elevador perióstico se usa para escindir las fibras musculares desde arriba hasta el fondo del ramus.

genial. Una incisión hecha en la porción posterior del cabestrillo sangra menos que una incisión hecha más hacia la parte lateral a través del vientre del músculo masetero.

El extremo cortante del elevador perióstico se arrastra a lo largo de la longitud de la incisión para escindir los tejidos del extremo posterior del ramus. El masetero se expone de la superficie lateral de la mandíbula usando elevadores periósticos. Se facilita la disección limpia disecando el músculo desde la parte superior hasta el fondo (véase Fig. 10.12). Manteniendo el elevador en contacto estrecho con el hueso, reduce la lesión y hemorragia del masetero. Se puede exponer toda la superficie lateral del ramus mandibular, hasta el nivel de la cápsula de la unión témporo-mandibular así como la apófisis coronoides. La retracción del músculo masetero se facilita insertando un retractor adecuado en la ranura sigmoidea (es decir, retractor canalado, retractor de ranura sigmoidea) (véase Figs. 10.13, 10.14 y 10.15).



Figura 10.13 Retractor de ranura sigmoidea. El reborde arqueado en el extremo se inserta en la ranura sigmoidea, retrayendo al músculo masetero.

booksmedicos.org

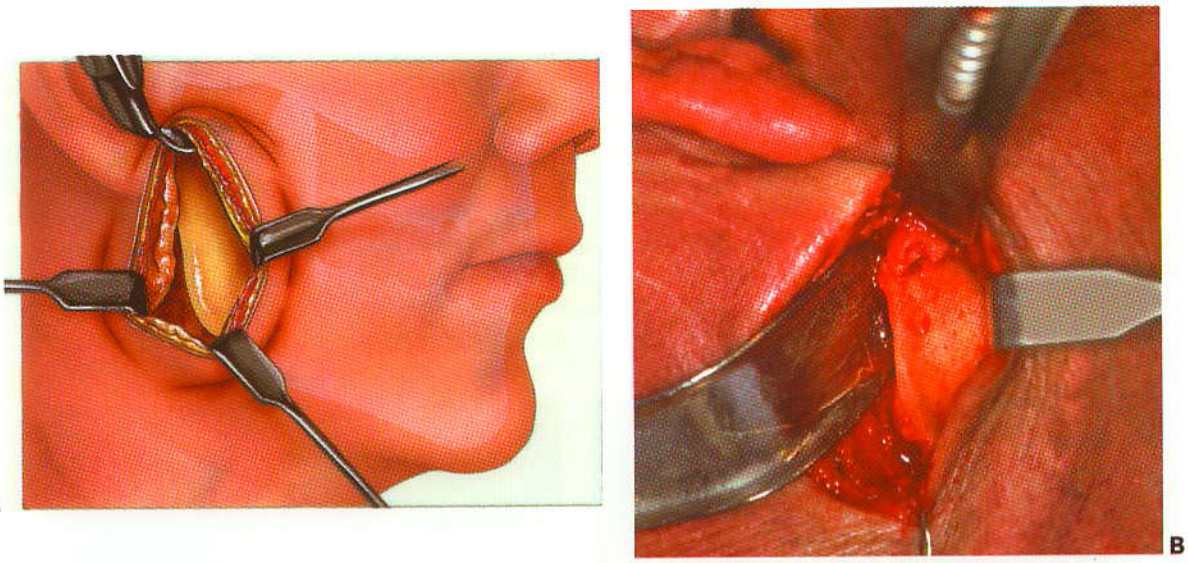

Figura 10.14 Ilustración **A** y fotografía **B** de la exposición del ramus posterior. El retractor de la ranura sigmoidea se coloca en la ranura sigmoidea, elevando al masetero, parótida y los tejidos superficiales.

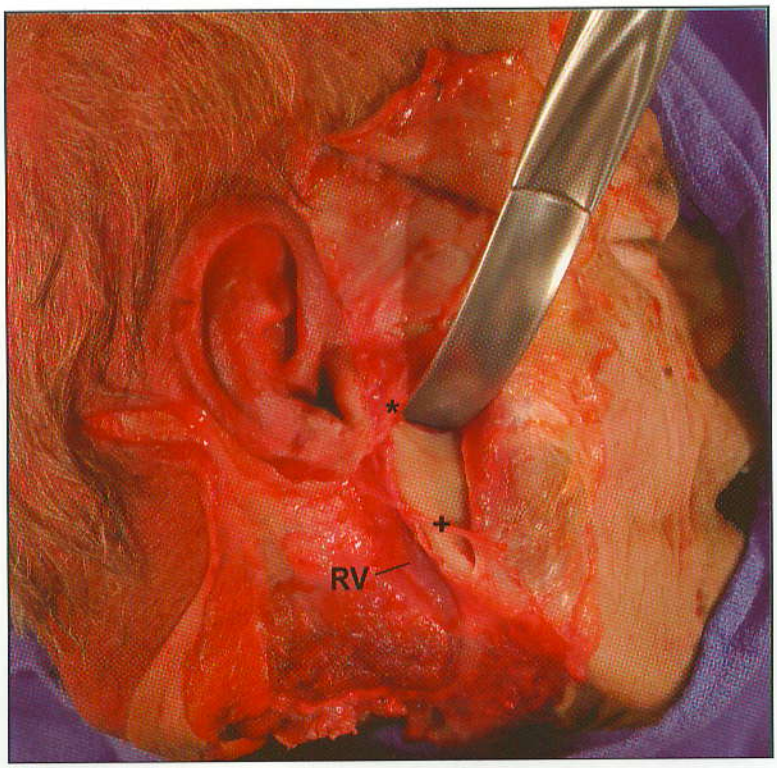

Figura 10.15 Disección anatómica correspondiente a la exposición del ramus posterior con retracción de la división superior del VII por retractor acanalado (*), +, rama mandibular marginal del VII; *RV*, vena retromandibular.

booksmedicos.org

Al usar el abordaje para tratamiento abierto de fracturas del proceso condilar, con frecuencia se necesita acceder al ramus mandibular por debajo. Una técnica simple de hacerlo es aplicar primero un tornillo óseo bicortical a través de la región del ángulo gonial, teniendo cuidado de evitar el canal alveolar inferior (Véase Fig. 10.16 A). Se pasa una aguja calibre 14 a través de la piel debajo del ángulo de la mandíbula y en el campo quirúrgico (Fig. 10.16 B). El extremo cerrado del asa de alambre de calibre 24 se hace pasar a través de la aguja (Fig. 10.16 C) y luego se recupera del campo quirúrgico. La aguja se retira dejando sólo los alambres saliendo de la piel. El asa se coloca sobre el tornillo óseo y los alambres se doblan, asegurando el alambre al tornillo óseo (Fig. 10.16 D). Luego se puede usar un alicate para jalar los alambres y la mandíbula hacia la parte inferior

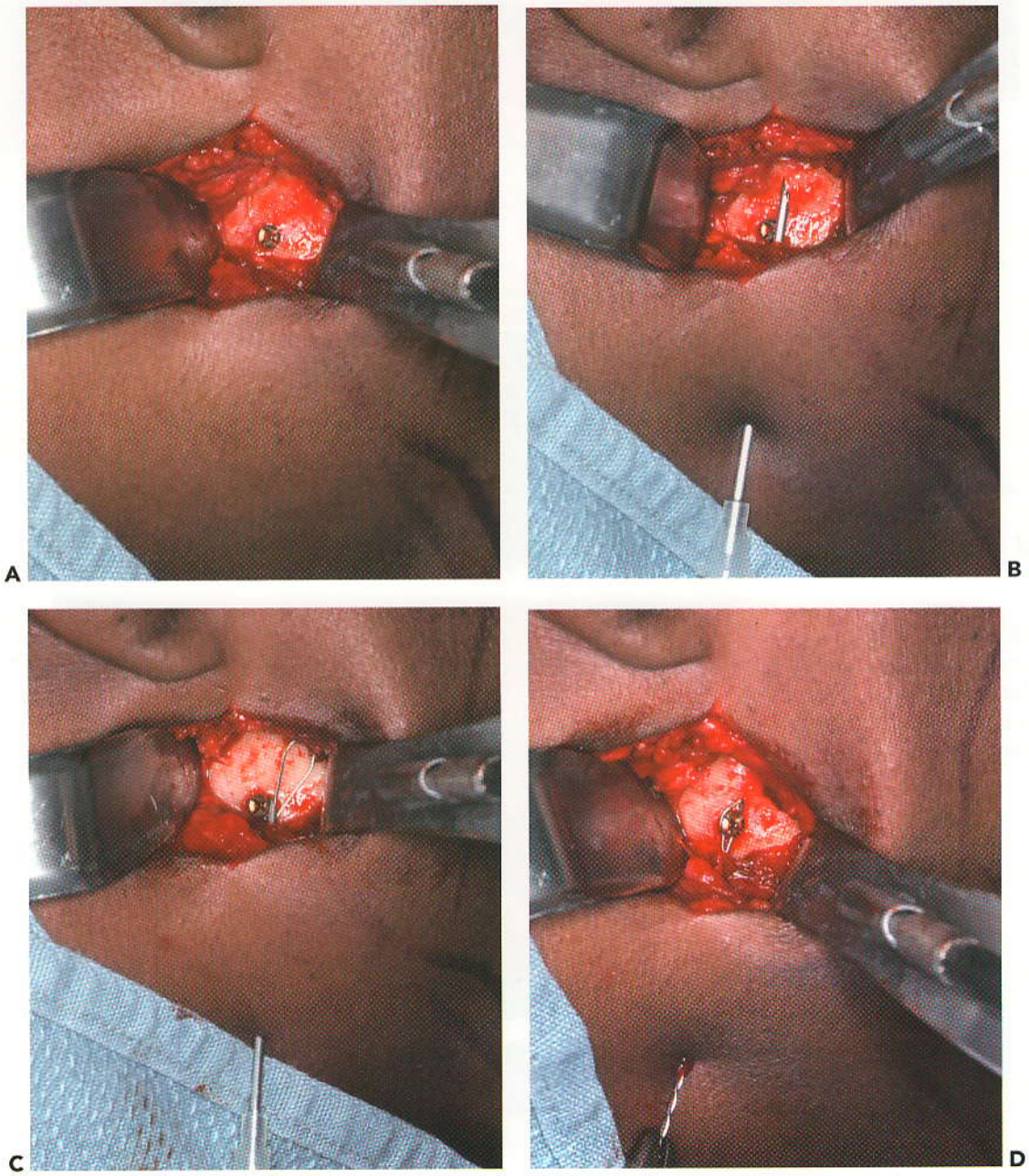

Figura 10.16 Fotografías que ilustran el método de colocar un alambre de tracción que se puede emplear para distraer el ángulo gonial hacia la parte inferior. **A** Se coloca un tornillo bicortical a través de la mandíbula **B** Se inserta aguja a través de la piel en el campo quirúrgico **C** Se inserta a través de la aguja el recodo de alambre de calibre 24. **D** Se doblan juntos el alambre colocado alrededor del tornillo óseo y los extremos del alambre.

booksmedicos.org

Paso 6. Cierre

Los músculos pterigoideo medial y masetero se suturan juntos con suturas absorbibles interrumpidas. Puede ser difícil pasar la aguja de sutura a través del músculo pterigoideo medial que es muy delgado en los bordes inferior y posterior de la mandíbula. Para facilitar el cierre, la sutura primero se debería pasar a través del músculo masetero (véase Fig. 10.17 A). El extremo del músculo pterigoideo medial se puede escindir unos pocos milímetros para facilitar el paso de la aguja. Sin embargo, otra forma de facilitar el paso de la sutura a través del borde del músculo pterigoideo medial, es pasar la aguja en el plano sagital, profundo hacia pero ascendente enfrente de la mandíbula (Fig. 10.17 B): Esta primera sutura se puede retrasar hasta que se coloque otra. Por lo general, son necesarias sólo dos suturas para reaproximar el cabestrillo pterigomasetérico a lo largo del límite posterior (Fig. 10.17 C) a menos que el cabestrillo debajo del ángulo de la mandíbula se haya incidido. En este caso, las suturas se deben colocar a través del cabestrillo a lo largo del límite inferior de la mandíbula.

Al cerrar la cápsula parótida/SMAS y la capa de platisma es importante evitar una fístula salival. Se usa una sutura de colchón horizontal absorbible para cerrar bien la cápsula parótida, SMAS y el músculo platisma en una capa hermética (véase Fig. 10.18). Después de las suturas subcutáneas se cierra la piel.

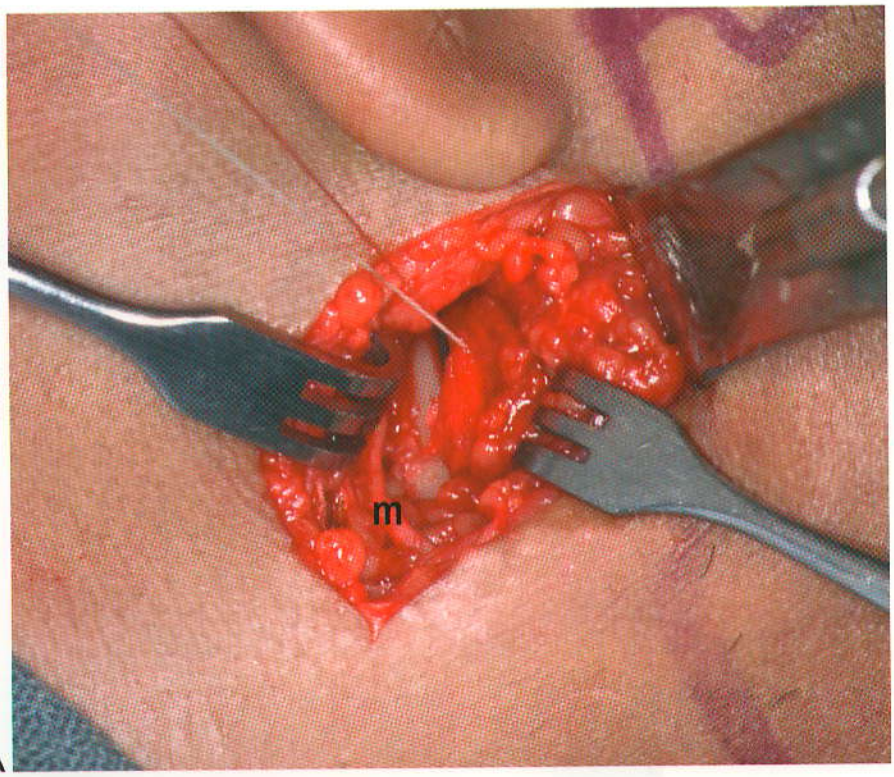

Figura 10.17 Fotografías de un método para suturar el cabestrillo pterigomasetérico. **A** La sutura se pasa a través del músculo masetero. Observe la posición de la rama mandibular marginal del nervio facial (m). **B** La aguja de sutura se pasa a través del músculo pterigoideo medial sobre el lado medial de la mandíbula **C** La sutura unida, reaproxima el cabestrillo pterigomasetérico.

booksmedicos.org

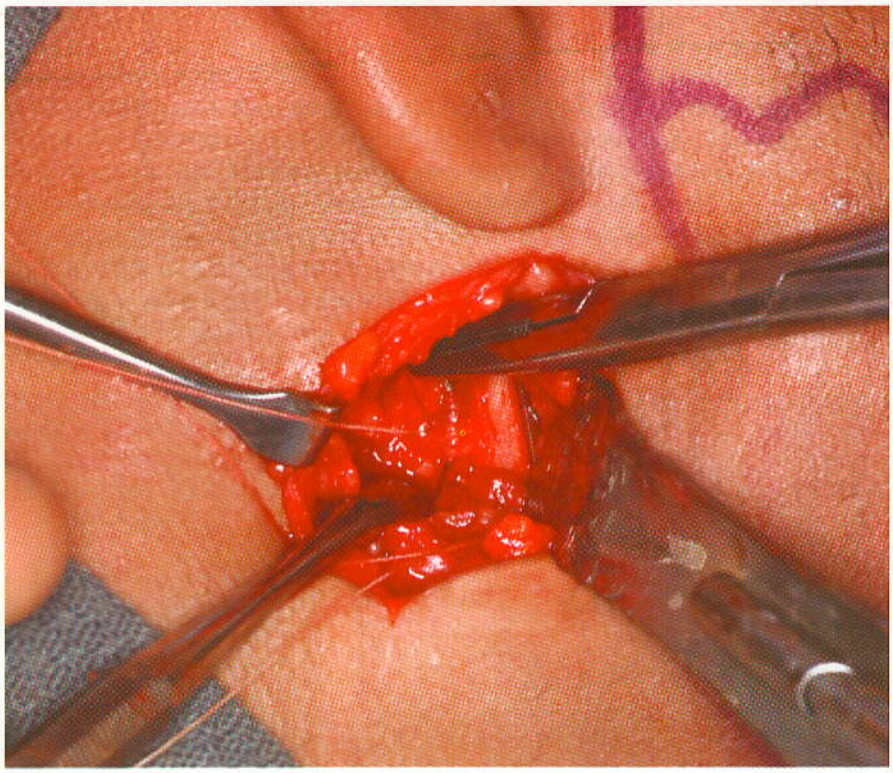

B

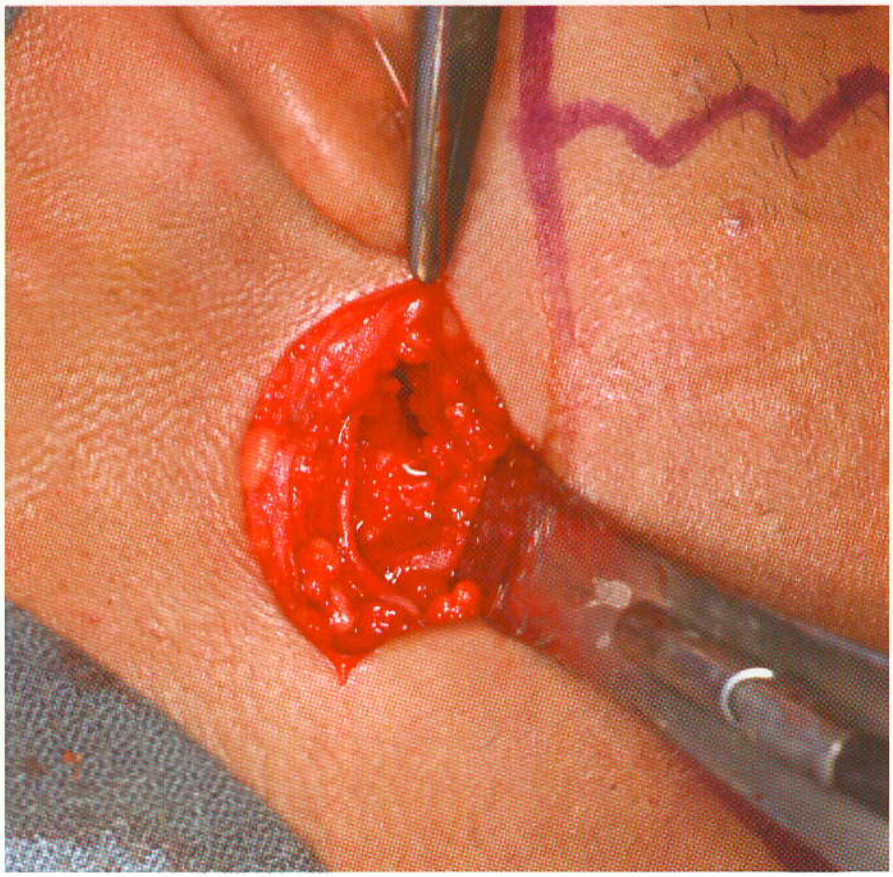

C

Figura 10.17 *(continuación)*

booksmedicos.org

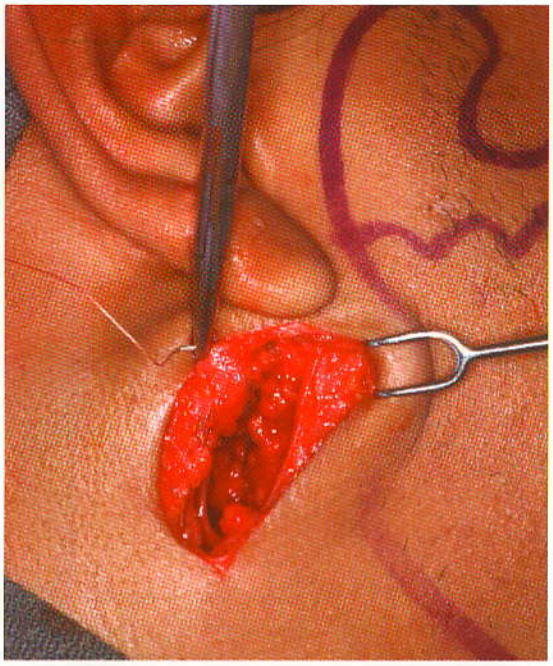

A

B

Figura 10.18 Fotografías del cierre de la cápsula parótida/sistema musculoaponeurótico superfical (SMAS)/músculo platisma. **A** La sutura pasa a través de estas capas fusionadas a un lado de la incisión. **B** Cierre después de haber colocado una sutura de colchón horizontal en serie. Observe la eversión de estas capas y el cierre hermético.

ABORDAJES ALTERNATIVOS PARA EL RAMUS MANDIBULAR

Con frecuencia se requiere la exposición adicional del ramus mandibular. Combinaciones de abordajes tales como abordaje preauricular y el retromandibular ofrecen mayor exposición para ciertos procedimientos, tales como aquellos para anquilosis temporomandibular. Si se requiere aún mayor exposición, estos dos abordajes se pueden conectar, usando una incisión de Blair modificada (véase Fig. 10.19). Los cirujanos emplean con frecuencia esta incisión para abarcar la glándula parótida, pero también es útil para aquellos que abarquen el ramus mandibular.

booksmedicos.org

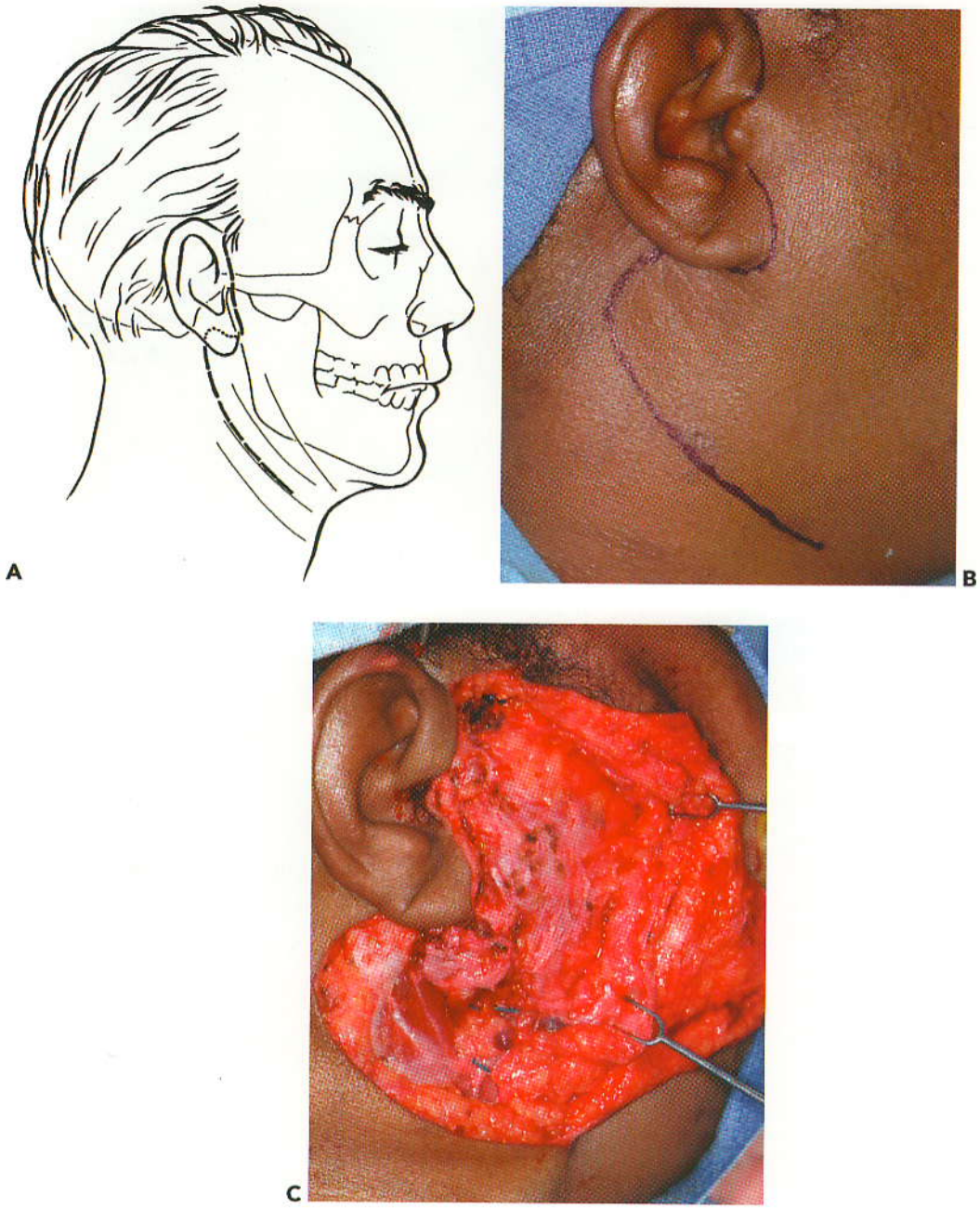

Figura 10.19 Incisión de Blair modificada. Los abordajes preauricular y retromandibular están conectados por una incisión oculta en el pliegue lobular de la oreja. La posición anteroposterior de esta porción retromandibular del abordaje puede adaptarse al gusto del paciente. En esta ilustración **A**, la incisión corre paralela al músculo esternocleidomastoideo y está más posterior que el abordaje retromandibular descrito con anterioridad. En estas fotos clínicas **B** y **C**, la incisión combina componentes de los abordajes submandibular, retromandibular y preauricular.

BIBLIOGRAFÍA

1.- Al-Kayat A, Bramley P. A modified pre-auricular approach to the temporomandibular joint and malar arch. *Br J Oral Maxillofac Surg.* 1979;17:91.
2.- Hinds EC. Correction of prognathism by subcondylar osteotomy. *J Oral Maxillofac Surg.* 1958; 16:209.

booksmedicos.org

Abordaje de ritidectomía

11

La ritidectomía o abordaje del levantamiento facial del ramus mandibular es una variante del abordaje retromandibular. La única diferencia es que la incisión cutánea se hace en un lugar más escondido, como en un levantamiento facial. El procedimiento para disección más profunda, es la misma que la descrita para el abordaje retromandibular.

La principal ventaja del abordaje de ritidectomía del ramus es que la cicatriz facial es menos evidente. La desventaja es el tiempo adicional que se requiere para cerrar.

ANATOMÍA QUIRÚRGICA

Gran nervio auricular

La única estructura específica a este abordaje, no mencionada para el abordaje retromandibular, es el gran nervio auricular. Este nervio sensorial comienza en la cara profunda del cuello, como raíces espinales C2 y C3, que se fusionan en los músculos escalenos para formar el gran nervio auricular. Cuando el nervio se hace más superficial, emerge a través de la fascia profunda del cuello en medio del reborde posterior del músculo esternocleidomastoideo. Cruza el músculo esternocleidomastoideo en un ángulo de 45° hacia la mandíbula, cubierta sólo por el sistema musculoaponeurótico superficial (SMAS) y la piel; se encuentra detrás de la vena yugular externa. Luego el nervio puede dividirse en dos ramas a medida que avanza en la parte superior hacia el lóbulo de la oreja (véase Fig. 11.1). Algunas ramas pasan a través de la glándula parótida e inervan la piel de una parte de la oreja externa y una amplia área variable en la región del ángulo mandibular.

TÉCNICA

‣ Paso 1. Preparación y cubrimiento con tela

Los puntos de referencia sobre la cara, útiles durante la disección se deberían dejar expuestos durante todo el procedimiento quirúrgico. Al utilizar el abordaje de ritidectomía al ángulo/ramus mandibular, las estructuras que deberían estar visibles en el campo incluyen el ángulo del ojo, comisura de la boca, labio inferior por delante y toda la oreja y el nacimiento del pelo descendente, y 2 a 3 cm de pelo superior al nacimiento del pelo en la parte posterior. El área temporal también debe estar expuesta por completo. En la parte inferior, se exponen varios centímetros de piel debajo del borde inferior de la mandíbula y proporcionar abordaje para socavar la piel. No es necesario afeitar las patillas y el pelo temporal, excepto desde el punto de vista de la conveniencia.

‣ Paso 2. Señalización de la incisión y vasoconstricción

La piel se marca antes de inyectar un vasoconstrictor. La incisión comienza de 1.5 a 2 cm por encima del arco cigomático, por detrás de la extensión anterior del nacimiento del pelo (véase

booksmedicos.org

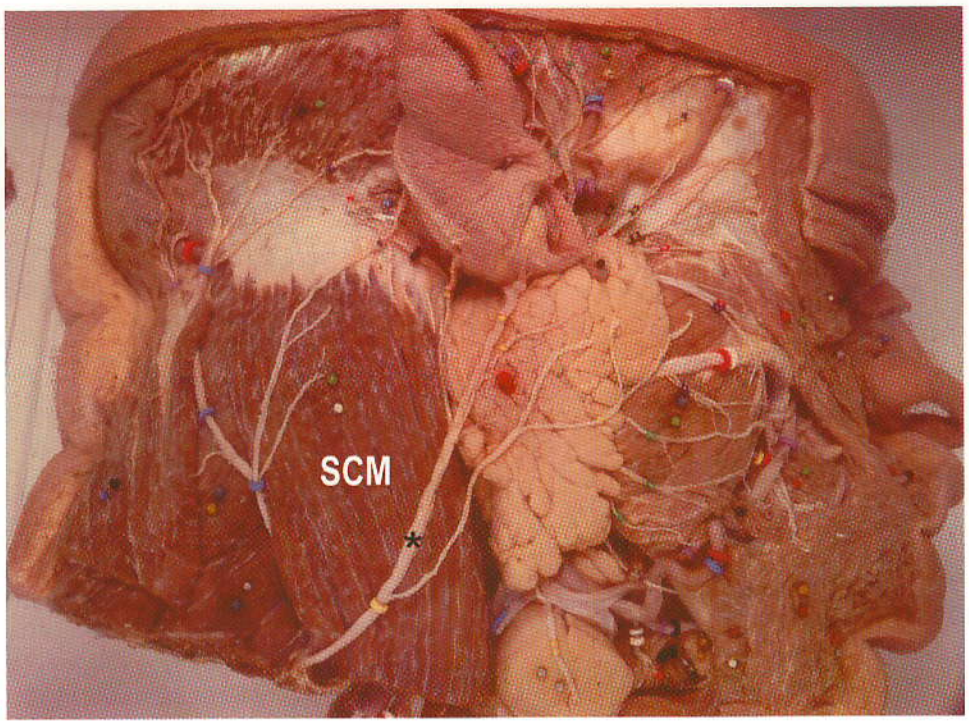

Figura 11.1 Disección anatómica mostrando la relación del gran nervio auricular (*) con el músculo esternocleidomastoideo (*SCM*) y oreja.

Fig. 11.2). Luego, la incisión se curva en la parte posterior e inferior, fusionándose en una incisión preauricular en el pliegue natural anterior al pinna (la misma posición que en el abordaje preauricular hasta la unión témporo-mandibular). La incisión continúa debajo del lóbulo de la oreja y a unos 3 mm sobre la superficie posterior de la aurícula, en vez de continuar en el pliegue piel de la oreja-mastoideo. Esta modificación evita una cicatriz evidente que ocurre durante la cicatrización de contracción del colgajo, halando la cicatriz hacia el cuello; en lugar de ello, la cicatriz termina en un pliegue entre la aurícula y la piel del mastoideo. En un punto donde la incisión está bien oculta por la oreja, se da vuelta en la parte posterior hacia el nacimiento del pelo y luego corre a lo largo del nacimiento del pelo, o justo dentro, por unos pocos centímetros.

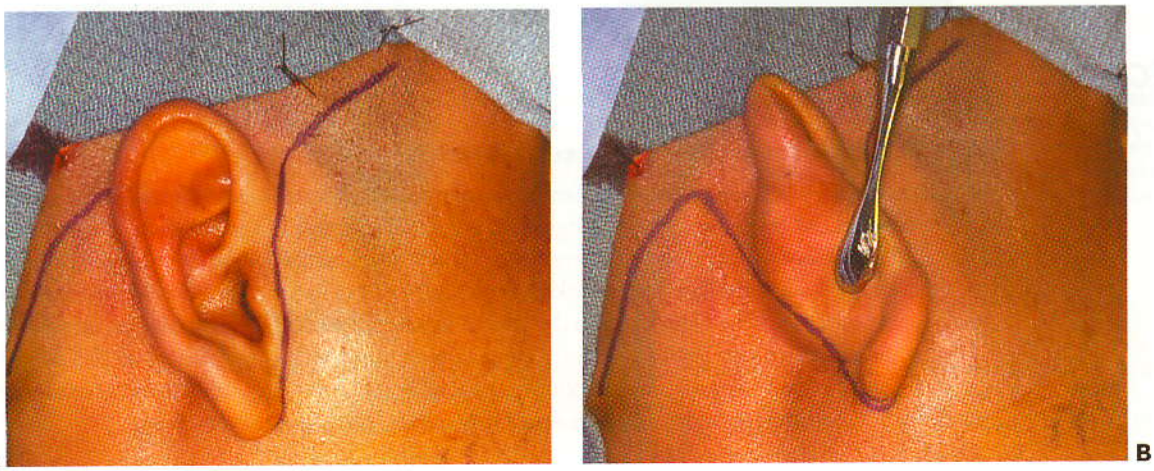

Figura 11.2 Fotografías que señalan la ubicación de la incisión en un paciente de sexo masculino. **A** La incisión se puede extender hacia delante en el nacimiento del pelo para una mejor retracción. **B** La incisión se extiende al lado posterior de la oreja antes de ir por el nacimiento del pelo.

booksmedicos.org

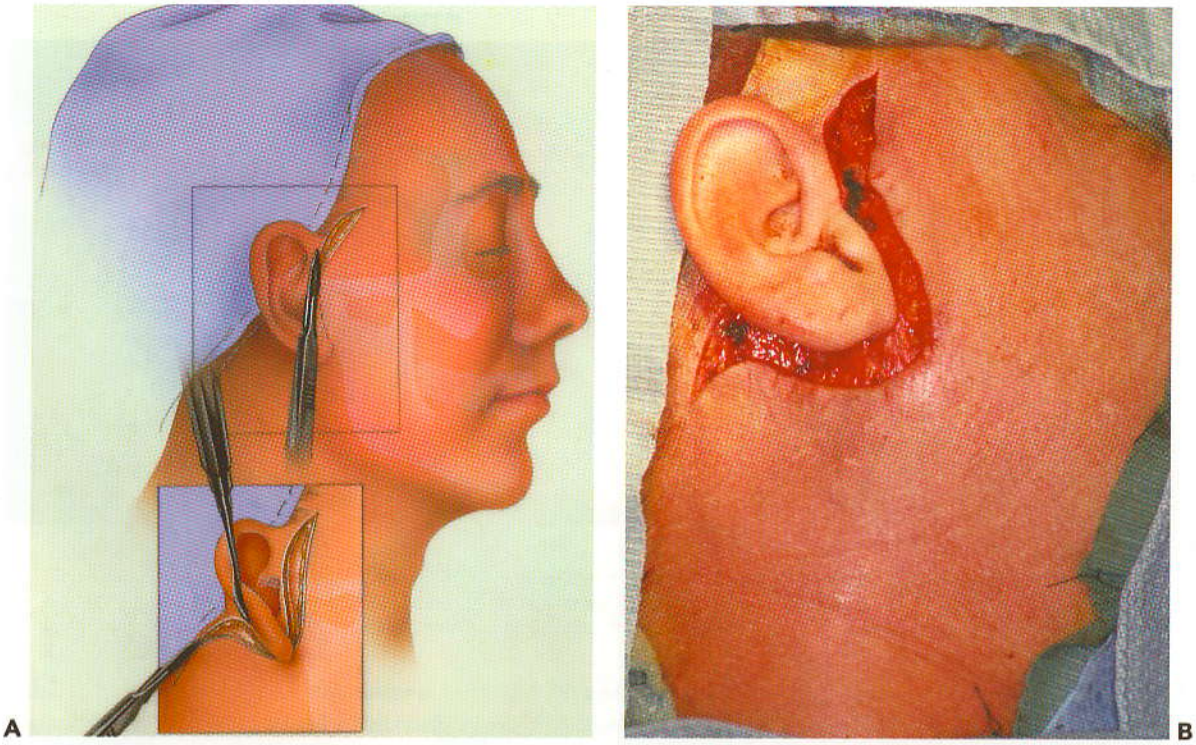

Figura 11.3 **A** Ilustración demostrando la incisión a través de la piel y tejido subcutáneo. **B** Fotografía de una paciente de sexo femenino con incisión y disección de la capa subcutánea.

Se inyecta un vasoconstrictor por vía subcutánea para ayudar en la hemostasis al momento de la incisión. La anestesia local no debería inyectarse en la cara profunda del músculo platisma, debido al riesgo de que sus ramas se tornen no conductoras del nervio facial, imposibilitando hacer la prueba eléctrica.

Paso 3. Incisión cutánea y disección

La incisión inicial se hace sólo a través de la piel y tejido subcutáneo (véase Fig. 11.3). Un colgajo cutáneo se eleva a través de esta incisión usando disección cortante y obtusa con tijeras para ritidectomía o Metzenbaum (véase Fig. 11.4). Se debería socavar con amplitud el colgajo para crear un

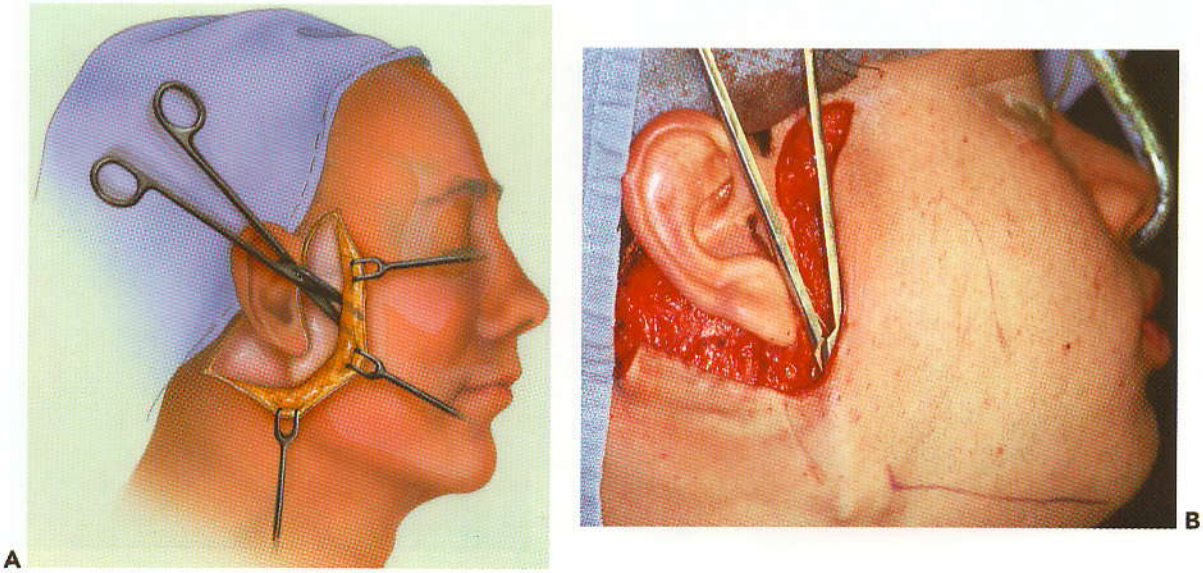

Figura 11.4 Ilustración **A** y fotografía **B** del socavamiento de la piel con tijeras de Metzenbaum o de levantamiento facial.

booksmedicos.org

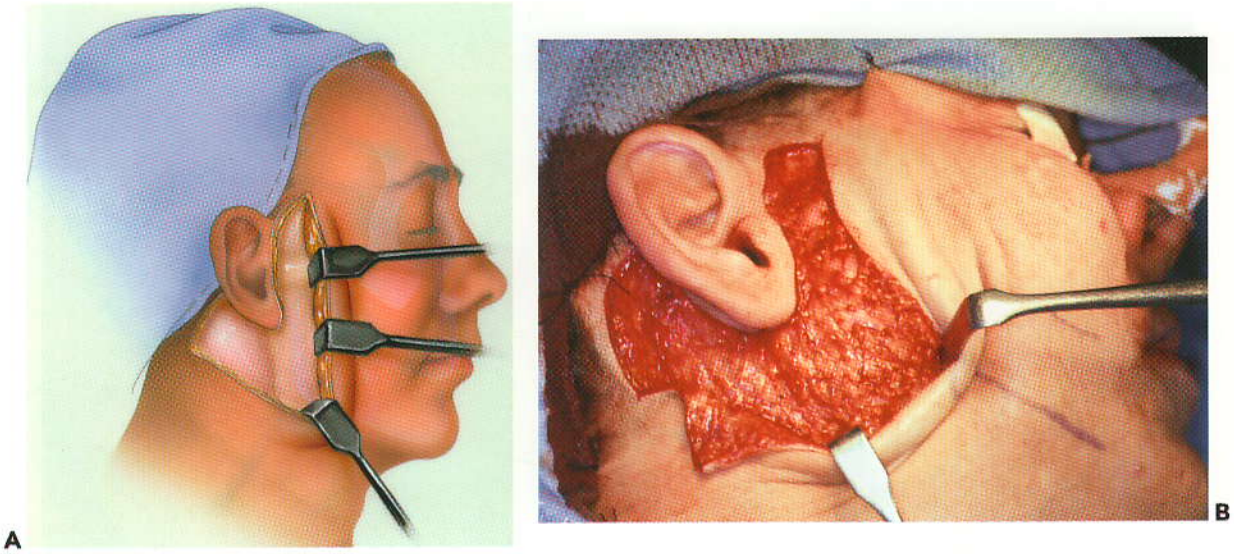

Figura 11.5 Ilustración **A** y fotografía **B** correspondiente a la extensión de la disección subcutánea necesaria para la exposición de la mandíbula posterior. La piel debería estar por completo liberada de tal manera que se pueda retraer debajo del ángulo de la mandíbula y hacia la ranura premasetérica.

saco subcutáneo que se extienda debajo del ángulo de la mandíbula y unos centímetros por delante hacia el borde posterior de la mandíbula. Allí, en este plano no hay estructuras anatómicas de alguna importancia excepto el gran nervio auricular, que se encuentra profundo a la disección subcutánea. Se logra entonces la hemostasis con electrocoagulación de los vasos subdérmicos que sangran.

Paso 4. Abordaje retromandibular

Una vez que la piel ha sido retraída en la parte anterior e inferior, son visibles los tejidos blandos encima de la mitad posterior del ramus mandibular (véase Fig. 11.5). Desde este punto en adelante, la disección avanza como ya se describió para el abordaje retromandibular. El abordaje óseo es el mismo en ambos abordajes (véase Fig. 11.6).

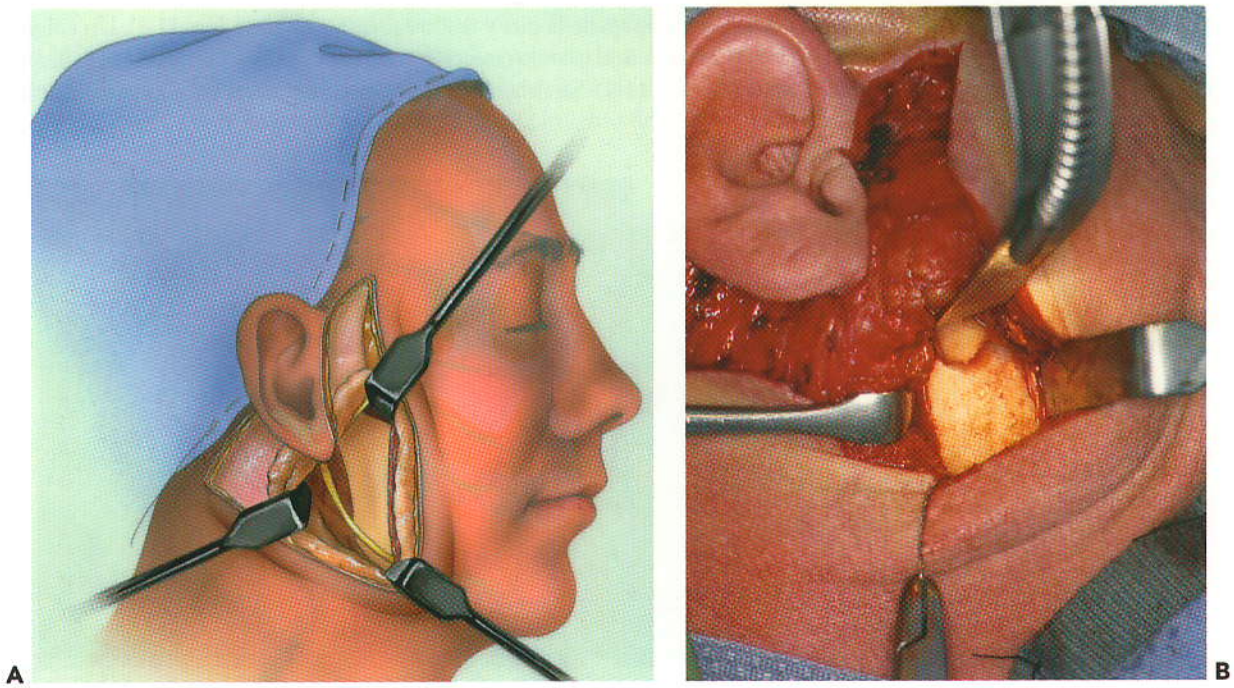

Figura 11.6 Ilustración **A** y fotografía **B** de la mandíbula posterior expuesta a través del abordaje de ritidectomía. En esta fotografía clínica se aborda una fractura del cuello condilar. Los retractores se usan para retraer el masetero, parótida y ramas superiores del nervio craneal VII.

booksmedicos.org

Paso 5. Cierre

Se realiza cierre profundo al igual como se describió para el abordaje retromandibular. Después de cerrar la cápsula parótida/SMAS/capa de platisma, se coloca un dren al vacío alrededor de 1/8 ó 3/32 pulgadas de grosor en el saco subcutáneo para evitar formación de hematoma. El dren puede salir en la porción posterior de la incisión o a través de una abertura separada en la parte posterior del cuello. Se hace un cierre cutáneo de dos capas (véase Fig. 11.7).

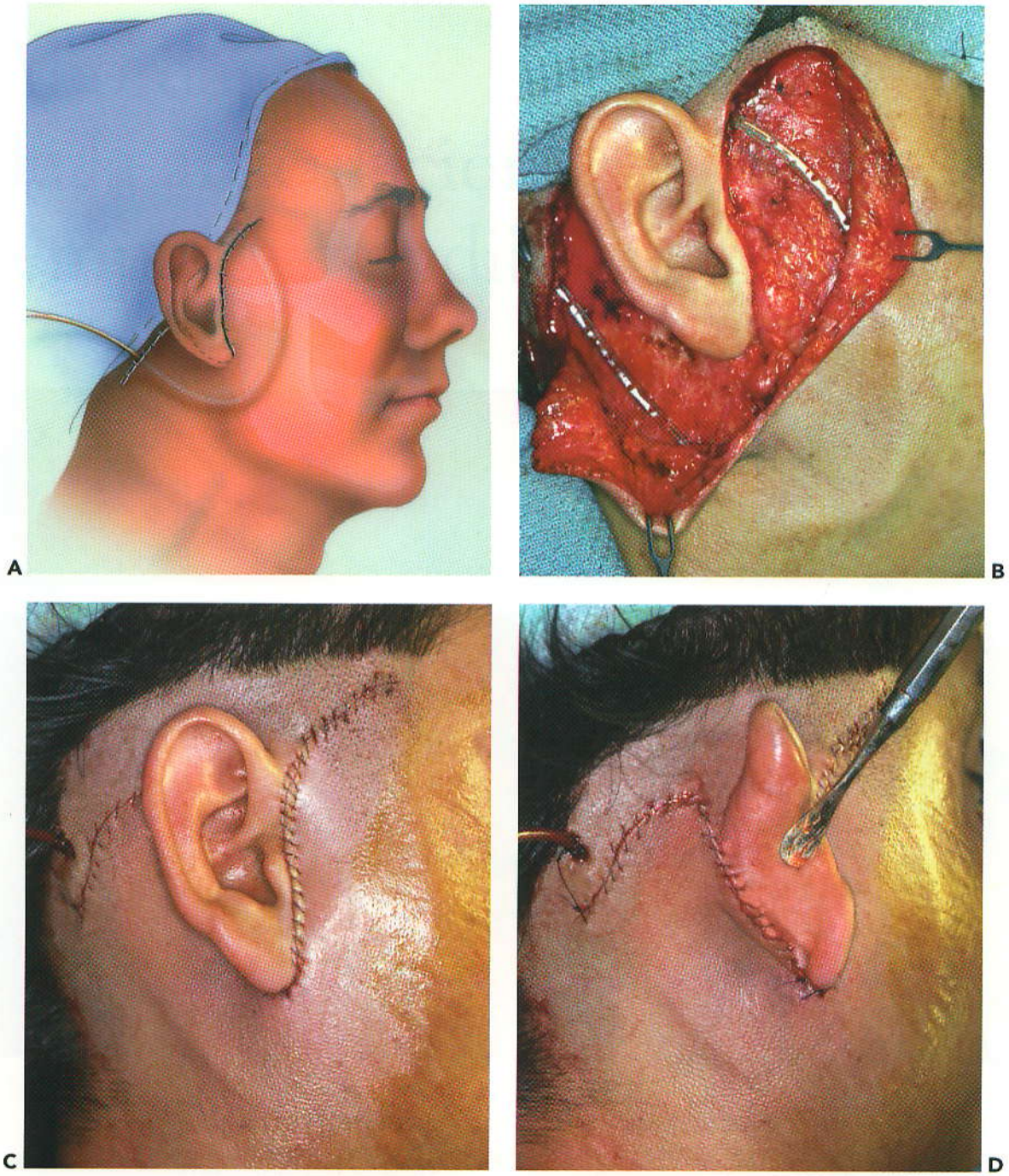

Figura 11.7 Ilustración **A** y fotografías **B-D** correspondientes a la colocación del dren subcutáneo y el cierre.

booksmedicos.org

SECCIÓN 6

Abordajes de la articulación témporo-mandibular

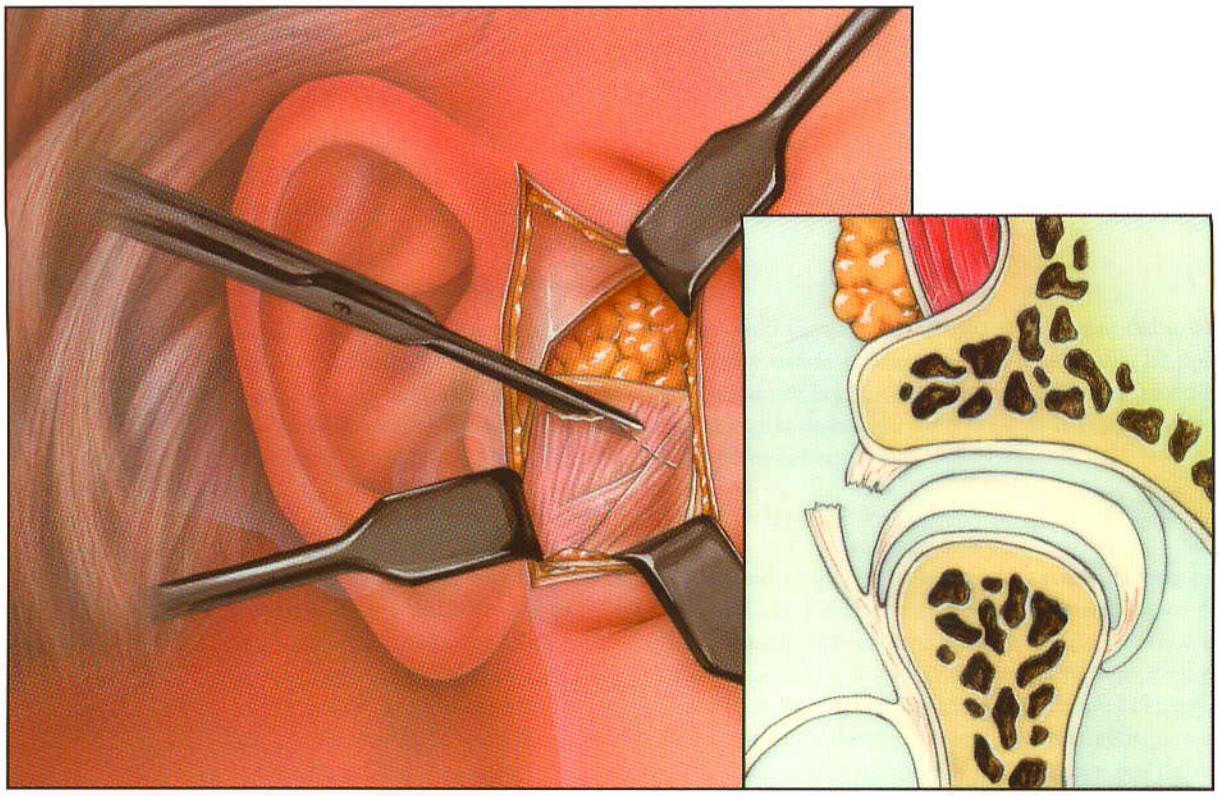

La articulación témporo-mandibular (ATM) y sus componentes requieren con frecuencia su exposición para una variedad de procedimientos. Trastornos internos de la ATM, artritis, trauma, trastornos del desarrollo, y neoplasia pueden afectar la ATM y/o componentes esqueléticos y tejidos blandos. Se han propuesto algunos abordajes al ATM que se usan en la clínica. Sin embargo, el abordaje más básico y estándar es el abordaje preauricular, el cual se describió en detalle en esta sección. Las variaciones se mencionan con brevedad.

booksmedicos.org

Abordaje preauricular

12

La ATM se sitúa en el área que es relativamente fácil de exponer de manera quirúrgica, aunque no sea mucha la extensión de la exposición obtenida. La estructura que limita la extensión de la exposición es la ramificación del nervio facial.

ANATOMÍA QUIRÚRGICA

Aunque la ATM mismo es relativamente pequeño, hay muchas estructuras anatómicas importantes cerca de él. Esta región contiene la glándula parótida, los vasos temporales superficiales y los nervios facial y aurículo-temporal

Glándula parótida

La glándula parótida se encuentra debajo del arco cigomático, debajo y en frente del meatus acústico externo, sobre el músculo masetero y detrás del ramus de la mandíbula. El polo superficial de la glándula parótida se encuentra sobre la cápsula ATM. La glándula parótida misma está encerrada dentro de una cápsula derivada de la capa superficial de la fascia cervical profunda, llamada con frecuencia *fascia parotideomasetérica.*

Vasos temporales superficiales

Los vasos temporales superficiales emergen del lado superior de la glándula parótida y acompañan al nervio aurículo-temporal (véase Fig. 12.1). La arteria temporal superficial nace en la glándula parótida por bifurcación de la arteria carótida externa (la otra arteria terminal es la maxilar interna). Como cruza superficial hacia el arco cigomático, una rama temporal se emite exacto sobre el arco. Este vaso es una fuente común de hemorragia durante la cirugía. La arteria temporal superficial se divide en ramas parietal y frontal a pocos centímetros sobre el arco. La vena temporal superficial se encuentra superficial y casi siempre por detrás de la arteria. El nervio aurículo-temporal acompaña y es posterior a la arteria temporal superficial.

Nervio auriculotemporal

El nervio aurículo-temporal inerva partes del pabellón auricular, el conducto auditivo externo, la membrana timpánica y la piel en el área temporal. Corre desde el lado medial del cuello posterior del cóndilo y se dobla hacia la parte superior, pasando sobre la raíz cigomática del hueso temporal (Fig. 12.1). Exactamente por delante de dicho pabellón, el nervio se divide en

booksmedicos.org

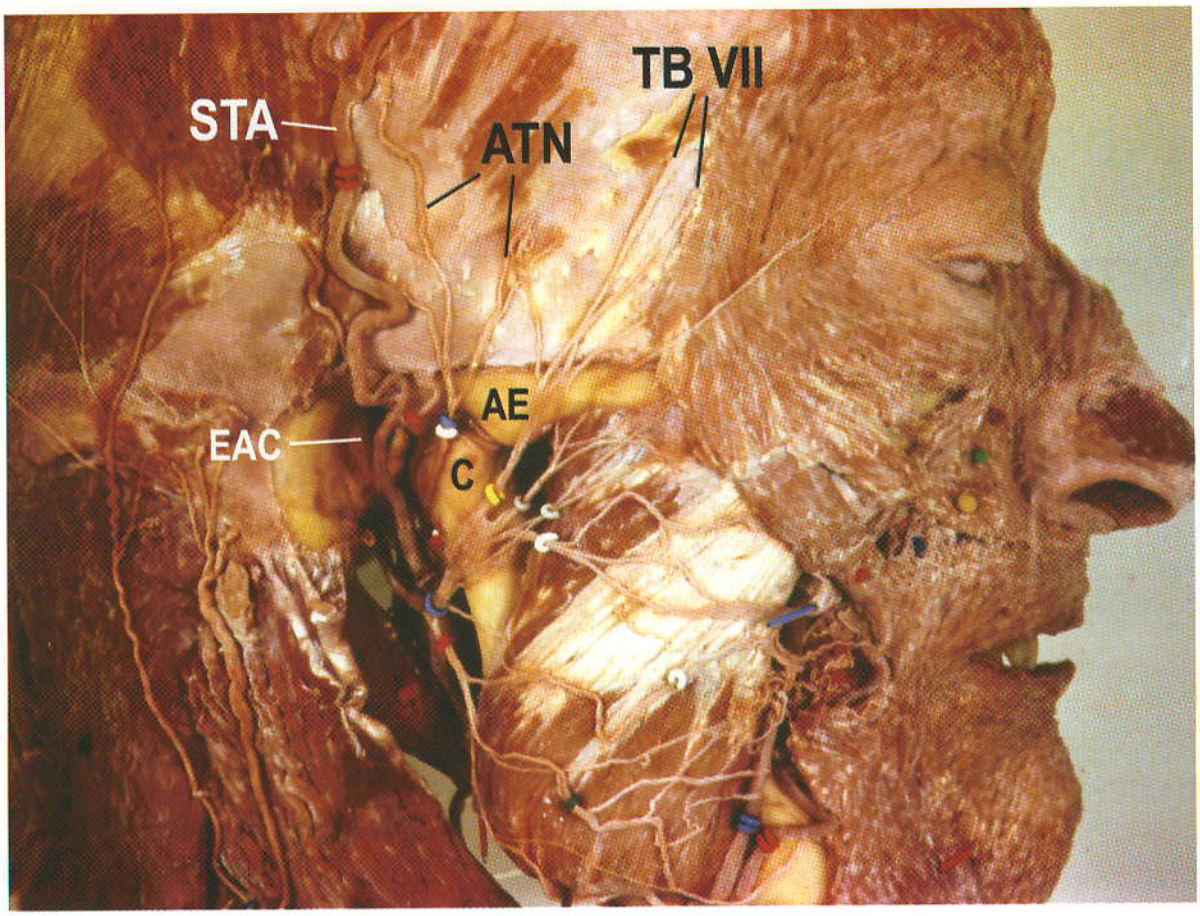

Figura 12.1 Disección anatómica mostrando estructuras importantes. *C*, cóndilo; *AE*, eminencia articular del hueso temporal; *EAC*, conducto auditivo externo (oreja externa extirpada); *STA*, arteria temporal superficial; *ATN*, nervios auriculotemporales; *TB VII*, ramas temporales del nervio facial.

sus ramas terminales en la piel del área temporal. La exposición preauricular del área ATM casi siempre lesiona este nervio. El daño se minimiza haciendo incisión y disección en aposición estrecha a la porción cartilaginosa del conducto auditivo externo, teniendo en cuenta que esta estructura corre en la parte algo anterior cuando pasa de lateral a medial. La extensión temporal de la incisión cutánea debería estar localizada en la parte posterior de tal manera que la rama principal del nervio se disecta y se retrae hacia adelante dentro del colgajo. Por fortuna, los pacientes rara vez se quejan de trastornos de sensibilidad que resultan de la lesión a este nervio.

Nervio facial

Poco después que el nervio facial sale del cráneo a través del foramen estilomastoideo, penetra la glándula parótida. En este punto, el nervio por lo general se divide en dos troncos principales (temporofacial y cervicofacial), las ramas del cual presentan anastomosis variable para formar un plexo parotídeo. La división del nervio facial se ubica entre 1.5 y 2.8 cm debajo de la concavidad más baja del conducto auditivo externo óseo.

Las ramas terminales del nervio facial emergen de la glándula parótida y se irradian hacia la parte anterior (Fig. 12.1) Ellos por lo común se clasifican como temporal, cigomático, bucal, mandibular marginal y cervical. El lugar de las ramas temporales es de particular importancia durante la cirugía de ATM porque estas son las ramas que son más propensas a ser lesionadas. Cuando las ramas del nervio temporal (con frecuencia son dos) cruzan la superficie lateral del arco cigomático, ellos pasan por debajo de la parte superficial de la fascia témporo-parietal (véase Fig. 6.5). La rama temporal cruza el arco cigomático en diferentes lugares en distintas personas, y puede localizarse desde 8 a 35 mm (20 mm en promedio) por delante del canal au-

booksmedicos.org

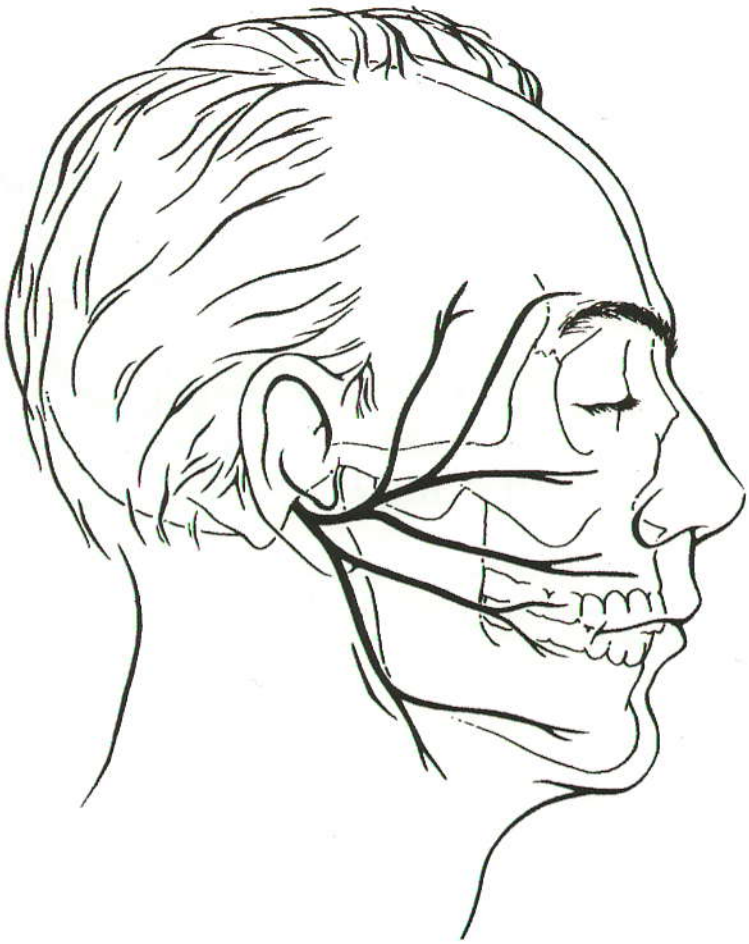

Figura 12.2 Ramas principales del nervio facial. La distancia de la concavidad anterior del conducto auditivo externo a la intersección del arco cigomático por la rama temporal varía de 8 a 35 mm.

ditivo externo (véase Fig. 12.2). Por lo tanto, las ramas temporales del nervio facial se pueden proteger haciendo incisión a través de la capa superficial de la fascia temporal y periostio del arco cigomático no más de 0.8 cm frente al borde anterior del conducto auditivo externo.

Unión témporo-mandibular

La cápsula de la ATM define los límites funcionales y anatómicos del ATM. La cápsula delgada, fibrosa rodea la superficie articular del cóndilo y se fusiona con el periostio del cuello mandibular. Sobre el hueso temporal, la cápsula articular rodea por completo las superficies articulares de la prominencia y de la fosa (véase Fig. 12.3). Las inserciones de la cápsula están adheridas con firmeza al hueso. Por delante, se inserta la cápsula frente a la cresta de la prominencia articular; a los lados, se adhiere al borde de la eminencia y fosa; y por detrás, se extiende en sentido medial a lo largo del labio anterior de las hendiduras petrotimpánica y escamotimpánica. La inserción medial corre a lo largo de la sutura esfenoescamosal. La cápsula articular está reforzada en la parte lateral por el ligamento témporo-mandibular (lateral), compuesto de una capa superficial en forma de abanico de fibras de tejido conectivo orientadas en sentido oblicuo y una banda de fibras estrecha, más profunda que corren más hacia la parte horizontal. El ligamento se inserta ampliamente en la superficie externa de la raíz del arco cigomático y converge hacia abajo y hacia atrás para insertarse al dorso del cóndilo debajo y detrás de su polo lateral.

El disco articular es una estructura firme pero flexible con una forma bicóncava (véase Fig. 12.4). El disco se divide por lo general en tres regiones: banda posterior, zona intermedia y banda anterior. La zona intermedia central es de manera considerable más delgada (1 mm) que las bandas posterior (3 mm) y anterior (2 mm). La superficie superior del disco se adapta

booksmedicos.org

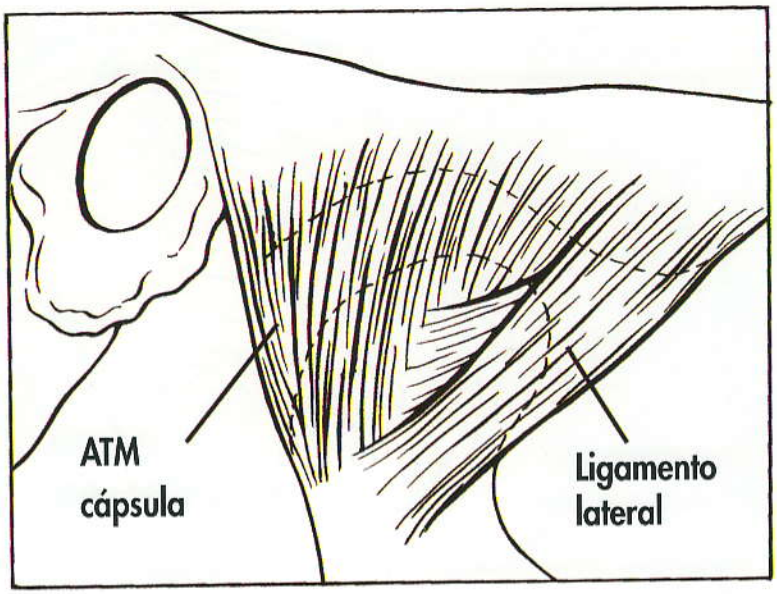

Figura 12.3 Ligamento lateral y cápsula de la articulación témporo-mandibular (ATM). El ligamento lateral tiene tanto componentes laterales como oblícuos.

a los contornos de la fosa y la eminencia del hueso temporal, y la superficie inferior del disco se adapta al contorno del cóndilo mandibular.

En la parte posterior, el disco y los tejidos de inserción posterior organizados libremente (es decir, zona bilaminar y almohadilla retrodiscal) son contiguos. El tejido retrodiscal es un tejido conectivo areolar, blando con grandes espacios vasculares. Los tejidos de inserción posterior se adhieren a la placa timpánica del hueso temporal en la parte posterosuperior y al cuello del cóndilo en la parte posterioinferior. En la parte anterior, el disco, la cápsula y la fascia de la cabeza superior del músculo pterigoideo lateral son contiguos. La cabeza superior del músculo pterigoideo lateral puede tener algunas fibras con inserción directa en el disco en la parte anteromedial.

El disco articular del ATM es una estructura intra-articular hipovascular que separa la cabeza condilar de la fosa glenoidea. Está insertado con firmeza al cóndilo en su polo lateral; no está in-

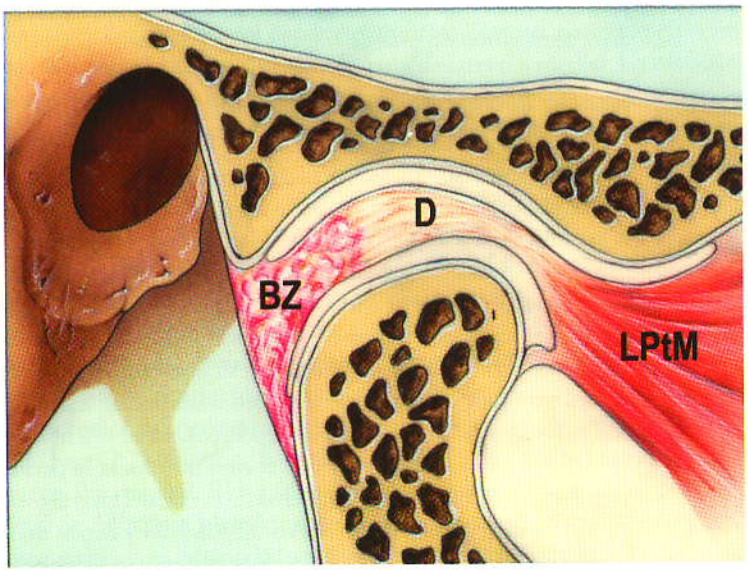

Figura 12.4 Sección sagital a través de la articulación témporo-mandibular (ATM). El disco articular *(D)* es blanco debido a su avascularidad. La zona bilaminar *(BZ)* es roja debido a su suministro abundante de sangre. El músculo pterigoideo lateral *(LPtM)* puede tener algunas fibras insertadas en la porción anterior del disco.

booksmedicos.org

sertado de nanera directa al hueso temporal. El disco articular y sus tejidos de inserción posterior se fusionan con la cápsula alrededor de su periferia. El disco y sus inserciones dividen el espacio de la unión en espacios separados superior e inferior. En el plano sagital, el espacio de unión superior está contiguo a la fosa glenoidea y la eminencia articular. El espacio de la articulación superior siempre se extiende más hacia la parte anterior que el espacio de articulación inferior. El espacio de articulación inferior está contiguo al cóndilo y se extiende sólo algo anterior al cóndilo a lo largo del aspecto superior de la cabeza superior del músculo pterigoideo lateral. En el plano frontal, el espacio de articulación superior se superpone al espacio de la articulación inferior. Por lo tanto, la disección a través de la cápsula lateral lleva a uno al compartimiento superior

Capas de la región témporo-parietal

La *fascia témporo-parietal* es la capa fascial más superficial debajo de la grasa subcutánea (véase Fig. 12.5). Esta fascia es la extensión lateral de la galea y se continúa con la capa del sistema de musculoaponeurótico superficial (SMAS). Se llama con frecuencia *fascia temporal superficial o SMAS supracigomático.* Es fácil perder por completo la capa cuando se hace incisión de la piel porque está debajo de la superficie. Los vasos sanguíneos del cuero cabelludo, tal como los vasos temporales superficiales, corren a lo largo de su porción superficial cerca de la grasa subcutánea. Por otra parte, los nervios motores, tales como la rama temporal del nervio facial, corren en la superficie profunda de la fascia témporo-parietal.

La fascia subgaleal en la región temproparietal está bien desarrollada y se puede disecar como capa fascial discreta si se requiere, pero casi siempre se emplea sólo como plano de división en el abordaje preauricular estándar.

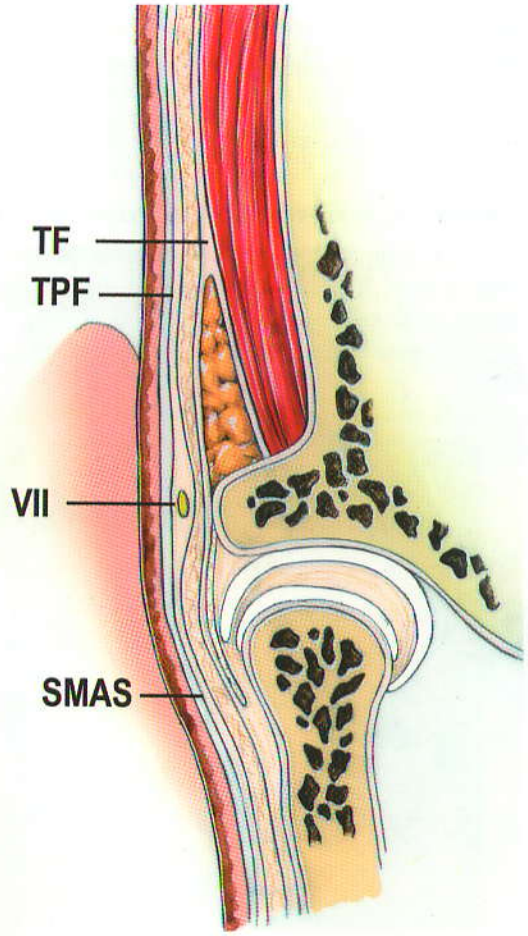

Figura 12.5 Sección coronal de la región de la articulación témporo-mandibular (*ATM*). *TF*, fascia temporal (observe que se divide inferior a este punto en las capas superficial y profunda); *TPF*, fascia témporo-parietal; *VII*, rama temporal del nervio facial; *SMAS*, sistema musculoaponeurótico superficial.

booksmedicos.org

La *fascia temporal* es la fascia del músculo temporal. La fascia gruesa nace desde la línea temporal superior y se funde con el pericráneo. El músculo temporal surge de la superficie profunda de la fascia temporal y de toda la fosa temporal. Por debajo, al nivel del borde orbitario superior, la fascia temporal se divide en capa superficial insertándose en el borde lateral, y la inserción de la capa profunda al borde medial del arco cigomático. Una pequeña cantidad de grasa entre las dos capas se llama a veces *almohadilla de grasa temporal superficial.* Una gran vena corre con frecuencia justo en la cara profunda de la capa superficial de la fascia temporal.

TÉCNICA

Se han propuesto varios abordajes al ATM que se usan en clínica. El más básico y estándar es el abordaje preauricular. Otros abordajes difieren del lugar de la incisión cutánea, así como abordaje a la articulación. Sin embargo, la disección hacia abajo del ATM es similar en todos los abordajes. En este capítulo, el abordaje preauricular estándar se describe primero. Después, se explican las variaciones de manera breve.

Paso 1. Preparación del lugar quirúrgico

La preparación y cubrimiento con tela debería exponer toda la oreja y el canto lateral del ojo. Es opcional afeitar el pelo preauricular. Se puede utilizar una tela plástica estéril para mantener el pelo fuera del campo quirúrgico. Se puede colocar en el conducto auditivo externo un algodón empapado en aceite mineral o ungüento antibiótico

Paso 2. Señalización de la incisión

La incisión se esboza en la unión de la piel facial con el hélix de la oreja. Para la incisión se puede emplear un pliegue natural de la piel a lo largo de toda la longitud de la oreja. Si no existe, la presión digital posterior aplicada sobre la piel preauricular suele crear un pliegue cutáneo que se puede marcar (véase Fig. 12.6 A). La incisión se extiende en la parte superior hacia la cresta del hélix y puede incluir una extensión anterior (palo de jockey) (Fig. 12.6 B).

Paso 3. Infiltración de vasoconstrictor

El área preauricular es bastante vascular. Se puede inyectar un vasoconstrictor por vía subcutánea en el área de la incisión para disminuir la hemorragia incisional. Sin embargo, si se inyecta también la anestesia local, no se debería inyectar de modo profundo porque puede ser necesaria para utilizar un estimulador de nervios sobre las ramas del nervio facial expuesto.

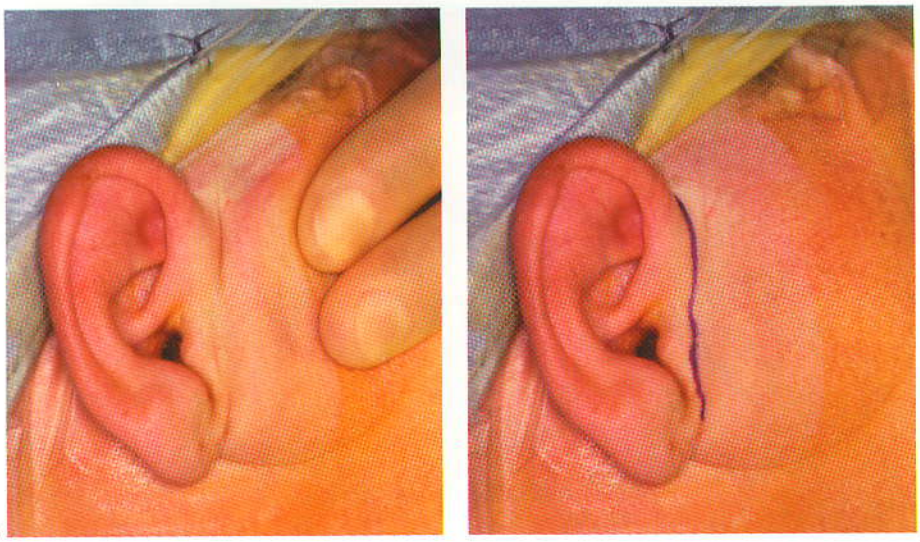

Figura 12.6 Fotografías mostrando un método de marcar la incisión cutánea. La presión digital aplicada en la parte posterior sobre la piel hará que la misma forme un pliegue **A**. Este pliegue se marca para la incisión **B**.

booksmedicos.org

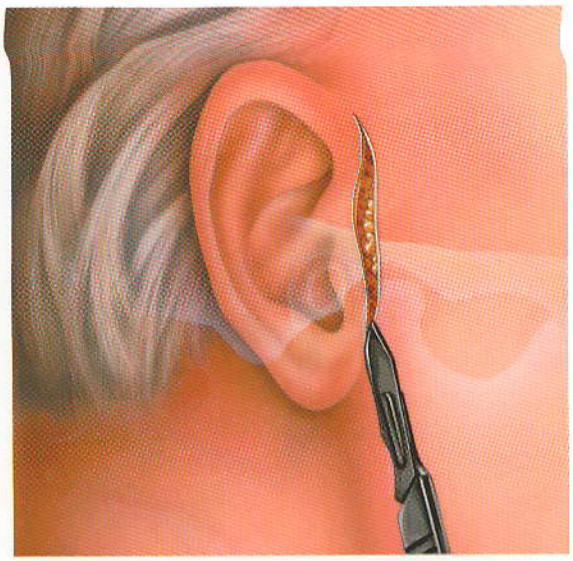

Figura 12.7 Ilustración de la incisión inicial hecha en el pliegue cutáneo preauricular.

Paso 4. Incisión cutánea

La incisión se hace a través de la piel y tejidos conectivos subcutáneos (incluyendo fascia témporo-parietal) hasta la profundidad de la fascia temporal (capa superficial) (ver Fig. 12.7). Todos los vasos cutáneos que sangran son cauterizados antes de proceder con la disección más profunda.

Paso 5. Disección hasta la cápsula de articulación témporo-mandibular

Disección directa con elevadores periósticos, tijeras o ambos (véase Fig. 12.8 A) socava la porción superior de la incisión (aquella parte sobre el arco cigomático) tal como se puede retraer

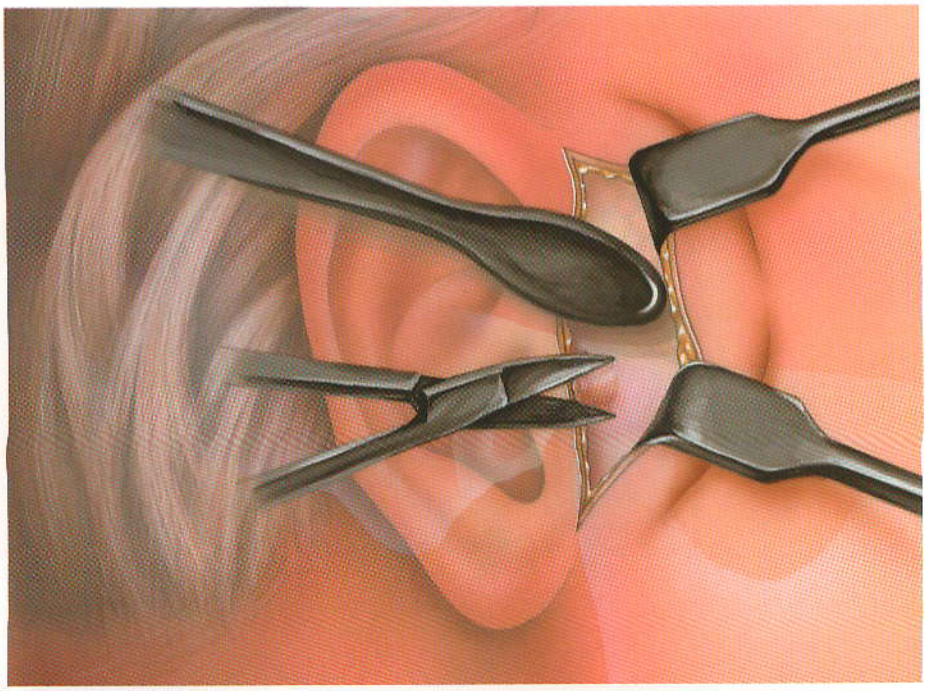

A

Figura 12.8 **A** Ilustración de la disección por encima del arco cigomático hasta el nivel de la capa superficial de la fascia temporal usando un elevador perióstico. El colgajo se diseca en la parte anterior a esta profundidad. La disección con tijeras debajo del arco cigomático está anterior al (sobre el cartílago del) conducto auditivo externo hasta la misma profundidad.

(continúa)

booksmedicos.org

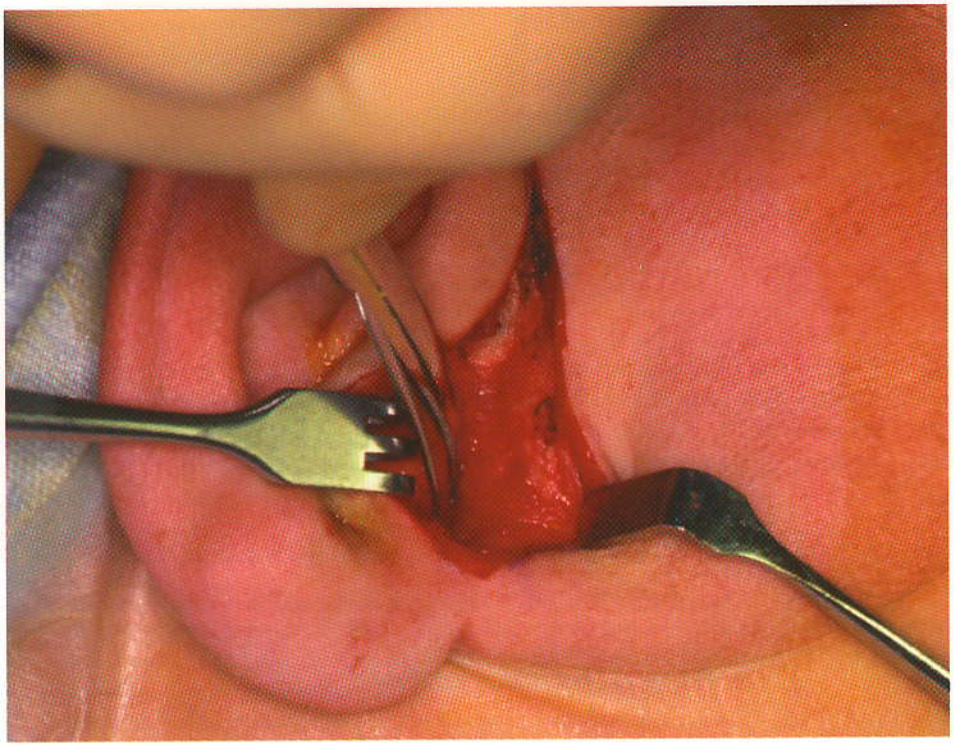

B

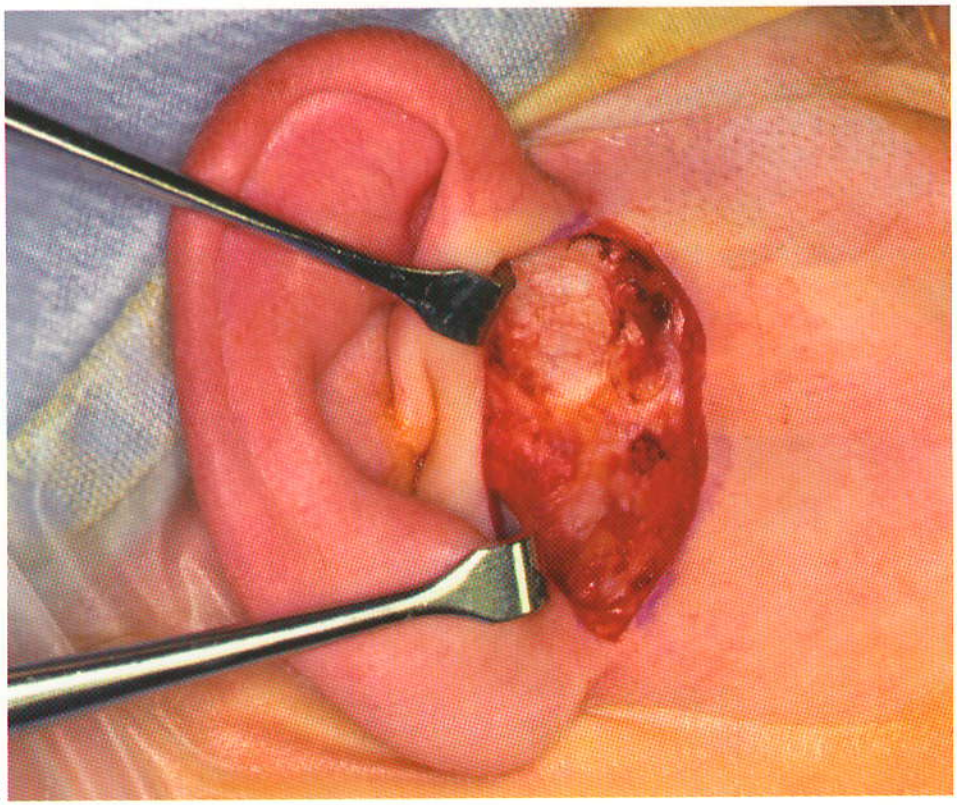

C

Figura 12.8 *(continuación)* **B** Fotografía de la disección a lo largo del meatus auditivo externo con tijeras. **C** Fotografía después de finalizar la disección. La capa superficial de la fascia temporal se ve sobre el arco cigomático *(blanco)*.

booksmedicos.org

un colgajo en la parte anterior de 1.5 a 2 cm (Fig. 12.8 B). Este colgajo se diseca en la parte anterior a nivel de la capa superficial (externa) de la fascia temporal. Esta capa es casi siempre hipovascular. Los vasos temporales superficiales y el nervio aurículo-temporal se puede retraer en la parte anterior en el colgajo. La falla en obtener el colgajo cerca del conducto auditivo externo cartilaginoso aumenta el riesgo de lesionar estas estructuras.

Debajo del arco cigomático, se hace disección obtusa, adyacente al cartílago auditorio externo. La disección con tijeras avanza a lo largo del cartílago auditivo externo en un plano avascular entre él y el lóbulo glenoideo de la glándula parótida (Fig. 12.8 B). El cartílago auditivo externo corre en la parte anteromedial, y la disección se hace paralela al cartílago. La profundidad de la disección en este punto debería ser similar a la sobre del arco cigomático (Fig. 12.8 C).

La atención se enfoca de nuevo sobre la porción de la incisión sobre el arco cigomático. Con el colgajo retraído en la parte anterior, se hace una incisión a través de la capa superficial (externa) de la fascia temporal, empezando en la raíz del arco cigomático justo frente al trago, en la parte anterosuperior hacia el borde superior del colgajo retraído (ver Fig. 12.9). Entonces se exponen los glóbulos de grasa contenidos entre las capas superficial y profunda de la fascia temporal. En la raíz del cigoma, se puede hacer la incisión tanto a través de la capa superficial de la fascia temporal como el periostio del arco cigomático. El extremo cortante de un elevador perióstico se inserta en la incisión fascial, en la capa profunda del revestimiento superficial fascial temporal, y se mueve adelante y atrás para disecar este tejido del tejido adiposo y areolar subyacente (ver Fig. 12.10) El debilitamiento avanza en la parte inferior, hacia el arco cigomático, donde el extremo cortante del elevador perióstico divide la inserción del periostio en la unión de las superficies lateral y superior del arco cigomático, liberando el periostio de su superficie lateral. Luego, se puede emplear el elevador perióstico para continuar la disección obtusa en la parte inferior con un movimiento de atrás hacia adelante, teniendo cuidado no hacer disección en la parte medial de la cápsula ATM (Fig. 12.10). También se pueden utilizar tijeras obtusas para hacer disección en la parte inferior hasta el arco cigomático. Una vez que

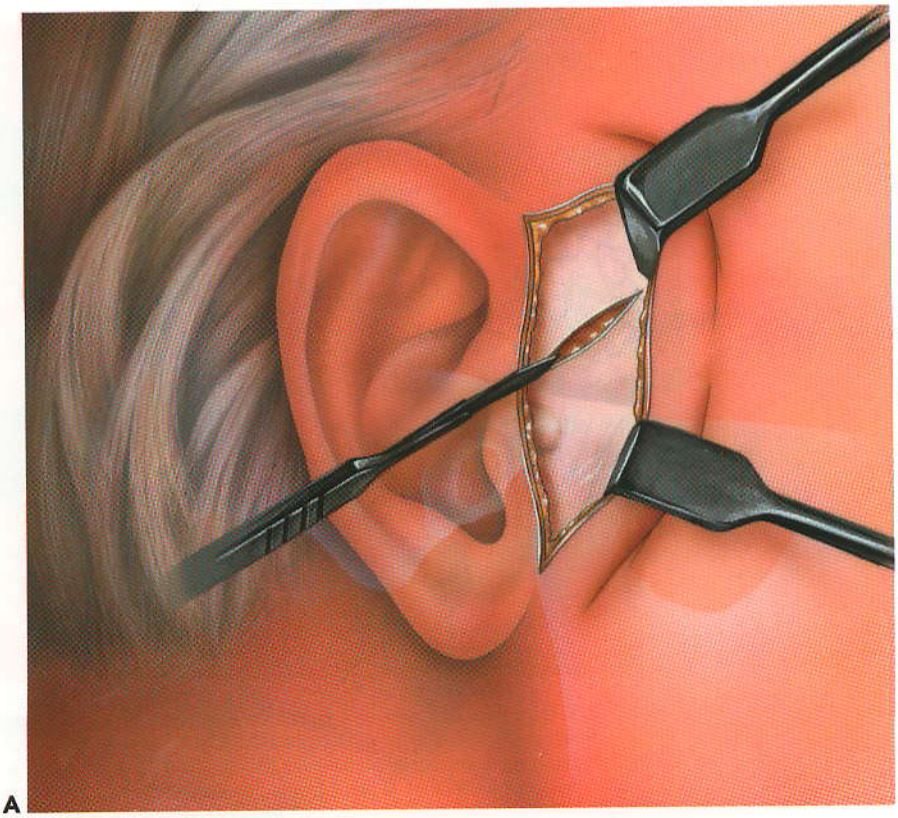

A

Figura 12.9 **A** Ilustración y **B** fotografía correspondiente a incisión oblícua a través de la capa superficial de la fascia temporal. La grasa es visible en la cara profunda de la fascia.

booksmedicos.org

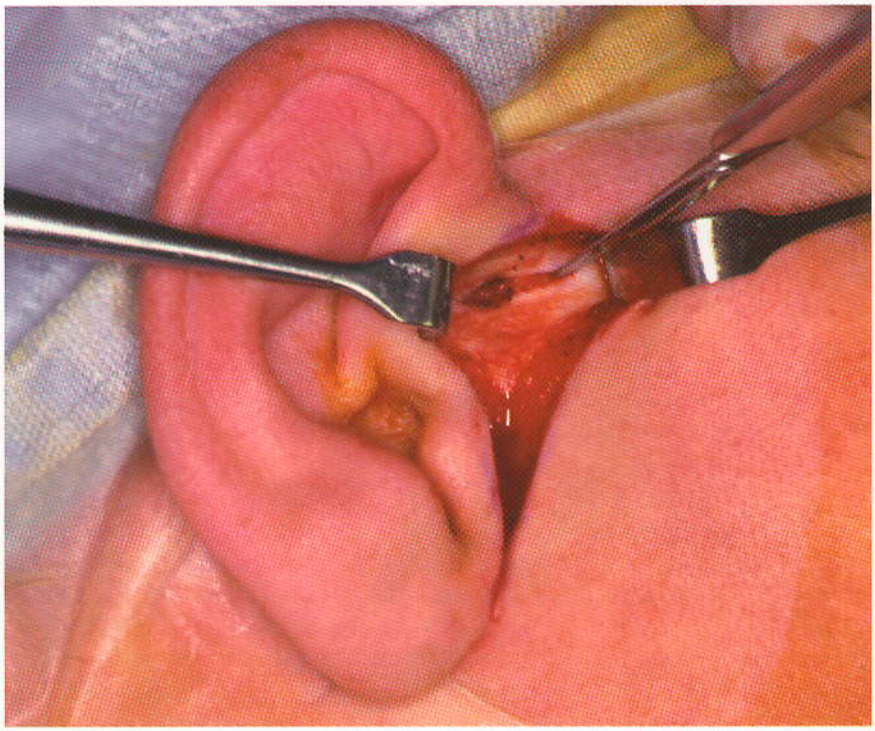

B

Figura 12.9 *(continuación)*

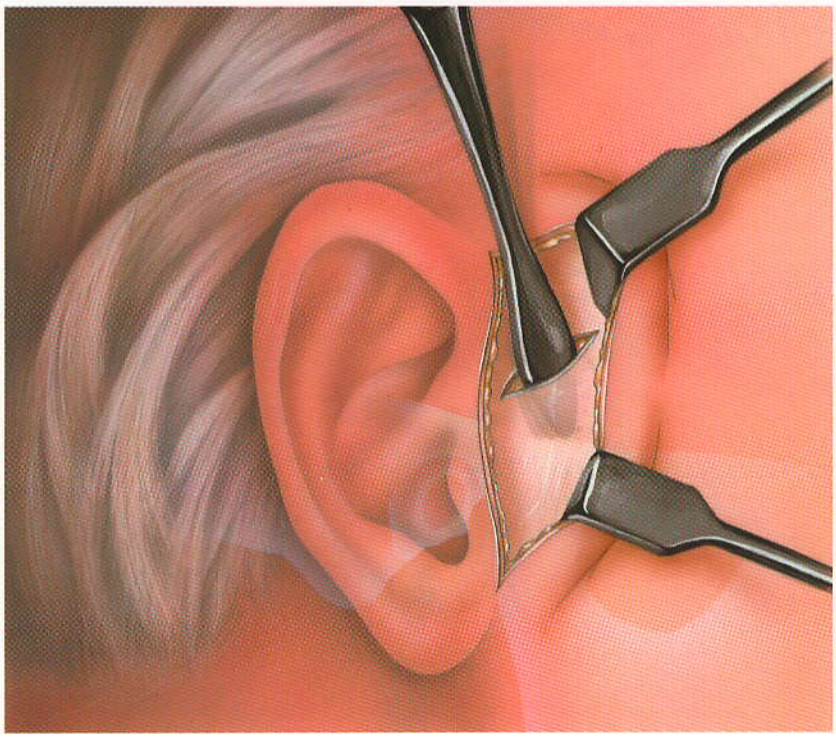

A

Figura 12.10 Ilustración **A** y fotografía **B** que evidencia el uso de un elevador perióstico insertado debajo de la capa superficial de la fascia temporal, para escindir el periostio de la porción lateral del arco cigomático. Disección obtusa en la parte inferior continúa debajo del arco cigomático, justo superficial a la cápsula de la articulación témporo-mandibular. **C** Sección coronal mostrando la capa de disección.

booksmedicos.org

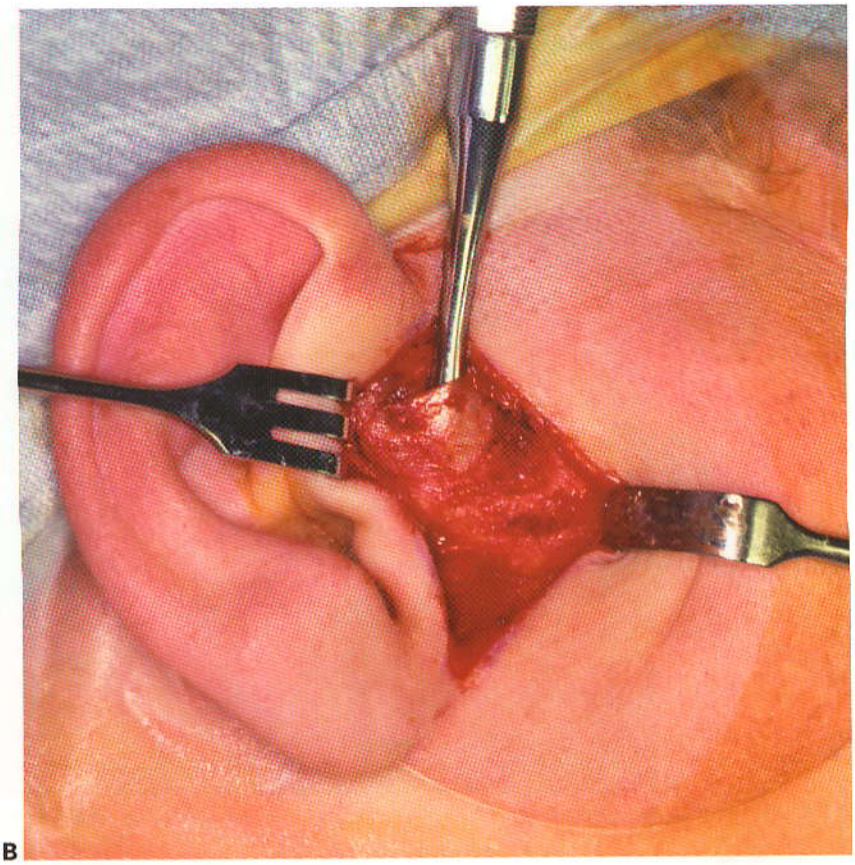

B

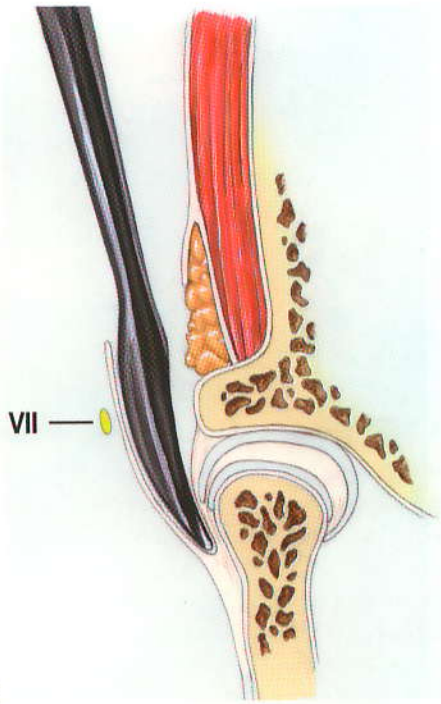

C

Figura 12.10 *(continuación)*

booksmedicos.org

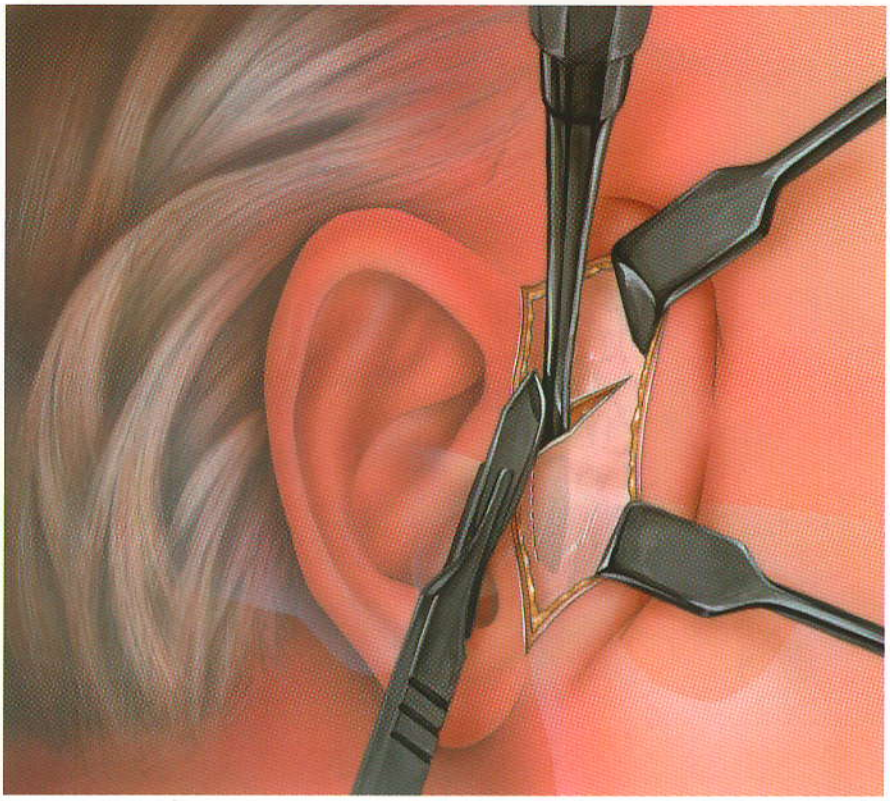

A

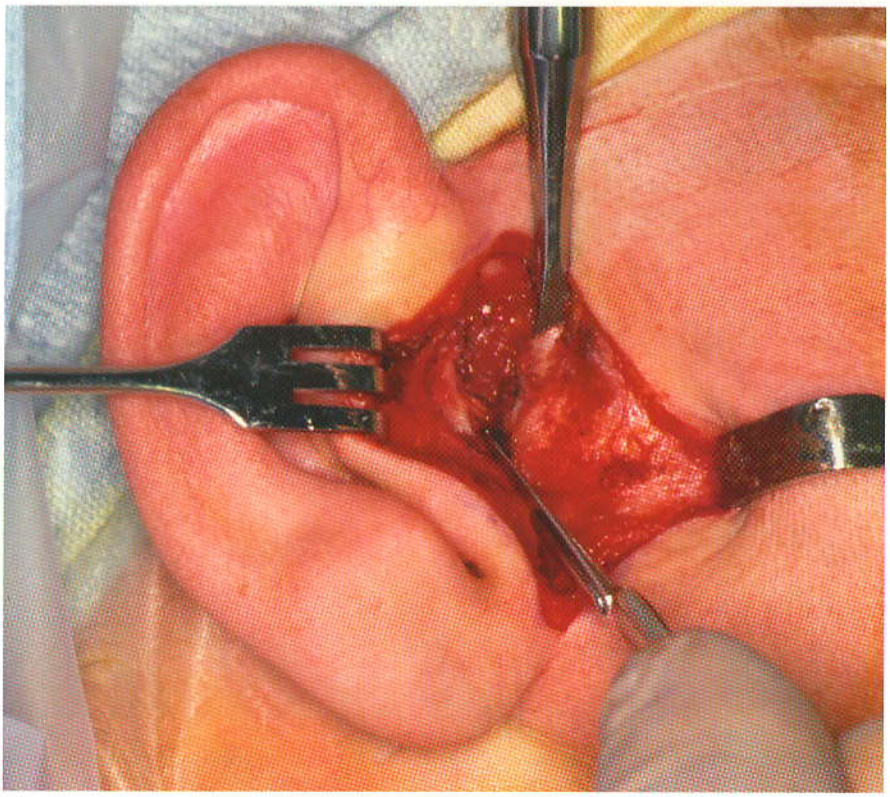

B

Figura 12.11 Ilustración **A** y fotografía **B** de la incisión vertical hecha a través de los tejidos intermedios frente al conducto auditivo externo hasta la profundidad del elevador perióstico.

booksmedicos.org

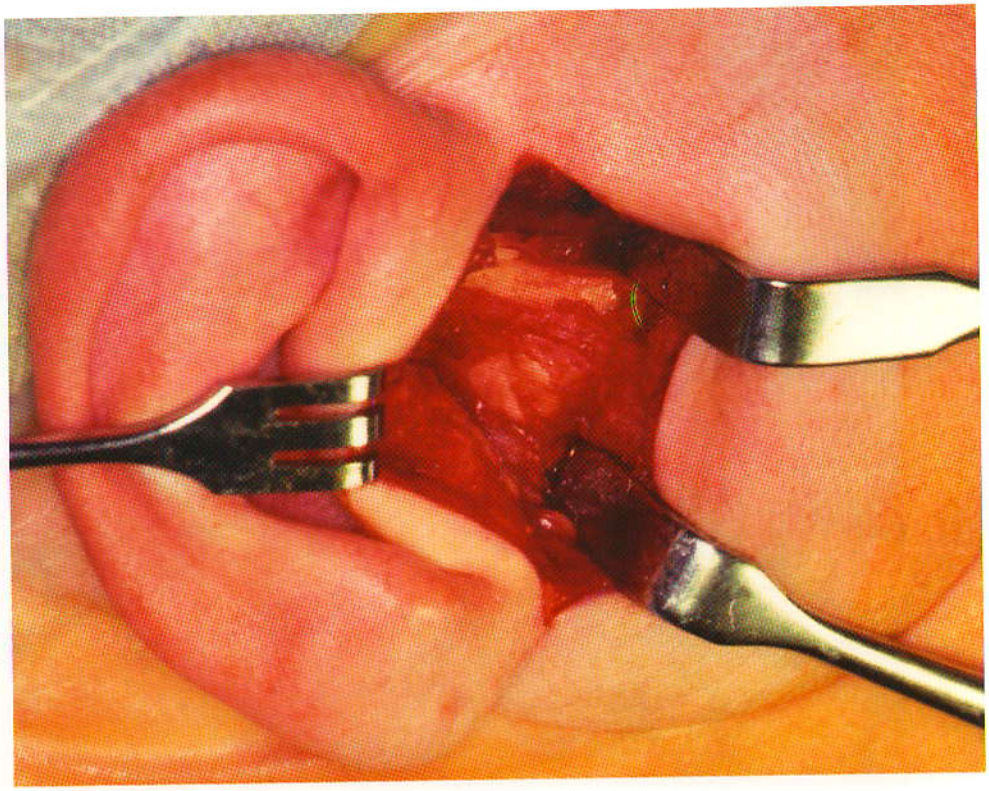

Figura 12.12 Fotografía que muestra la cápsula de la articulación témporo-mandibular *(ATM)* y el arco cigomático expuesto.

la disección esté a 1 cm por debajo del arco, el tejido intermedio se libera en la parte posterior a lo largo del primer plano de la incisión inicial (ver Fig. 12.11).

Luego se retrae todo el colgajo en la parte anterior, y a esta profundidad (para ser exactos, superficial a la cápsula del ATM) avanza la disección obtusa en la parte anterior hasta que se exponga la eminencia articular. Entonces, debería dejarse al descubierto toda la cápsula ATM (véase Fig. 12.12). Debido a la disección subperióstica a lo largo de la superficie lateral del arco cigomático, las ramas temporales del nervio facial se ubican dentro de la sustancia del colgajo retraído (Fig. 12.10 C). Para ayudar a determinar la ubicación del espacio articular, la mandíbula se puede manipular abierta y cerrada.

Paso 6. Exposición de los espacios interarticulares

Con la retracción del colgajo obtenido, se puede entrar en los espacios de la unión. Para facilitar la cirugía, se puede inyectar una solución que contiene un vasoconstrictor en el espacio de la unión superior (véase Fig. 12.13). Con el cóndilo desviado en la parte inferior, se usan tijeras puntiagudas o un escalpelo para entrar en el espacio de la articulación superior, en la parte anterior a lo largo de la inclinación posterior de la eminencia (véase Fig. 12.14). La abertura se extiende en la parte anteroposterior cortando a lo largo del lado lateral de la eminencia y la fosa. La incisión continúa en la parte inferior a lo largo de la porción posterior de la cápsula hasta que la cápsula se funde con la inserción posterior del disco. La retracción lateral de la cápsula permite la entrada en el espacio de articulación superior (véase Fig. 12.15).

El espacio de articulación inferior se abre haciendo una incisión en el disco a lo largo de su inserción lateral hasta el cóndilo dentro del receso lateral del espacio de la articulación superior (véase Fig. 12.16). La incisión se puede extender por detrás de los tejidos de inserción posterior. Luego se penetra el espacio de articulación inferior. El disco articular se puede elevar por arriba o por abajo, exponiendo ambos espacios articulares (véase Fig. 12.17).

booksmedicos.org

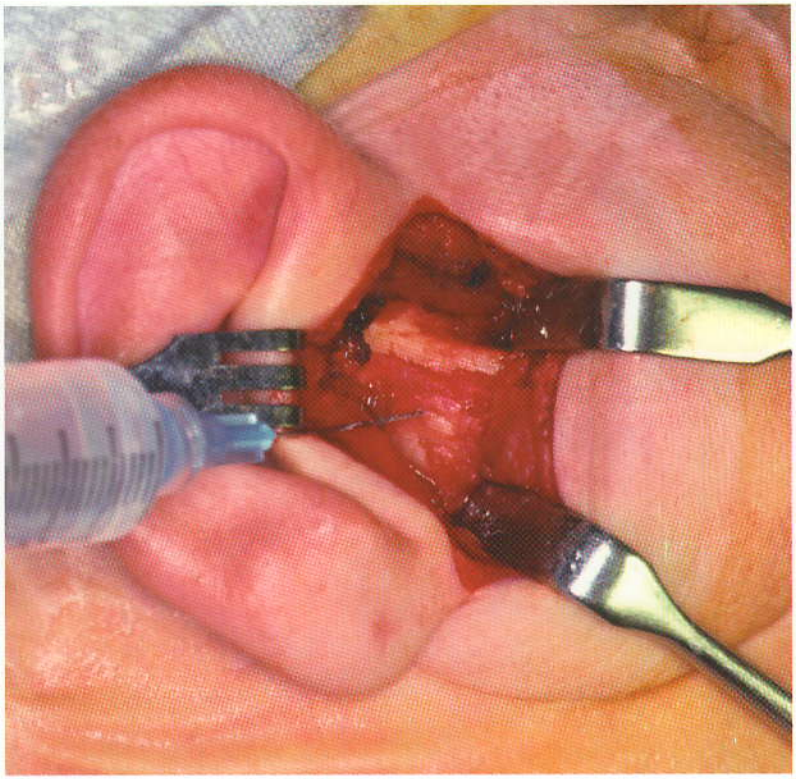

Figura 12.13 Fotografía que ilustra la inyección de anestésico local con epinefrina en el espacio de la articulación superior.

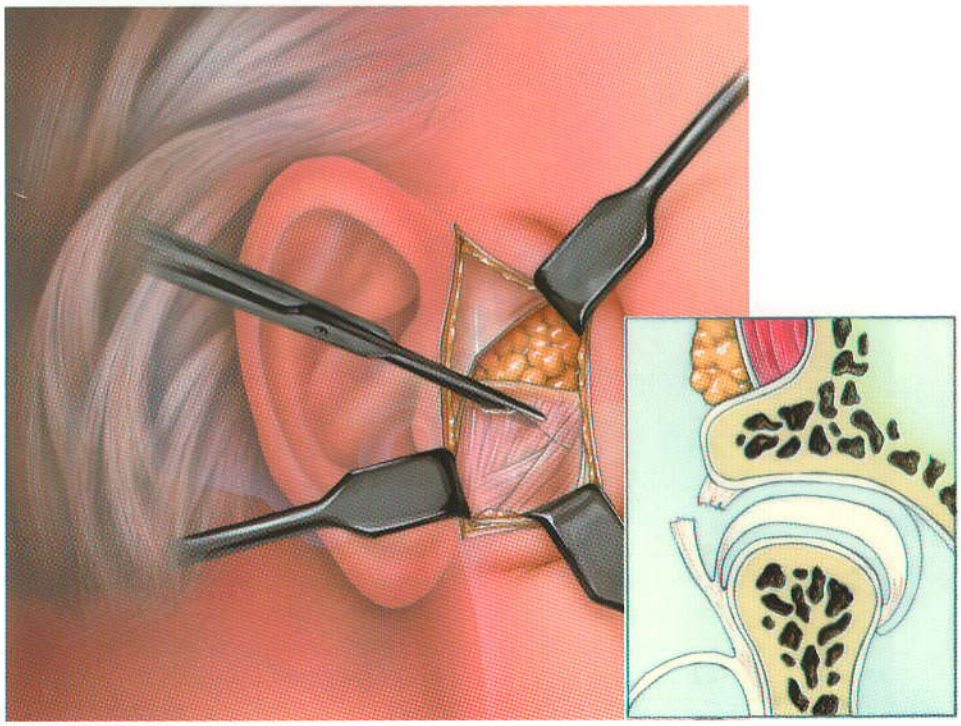

A

Figura 12.14 Después de la retracción de los tejidos superficiales a la cápsula de la articulación témporo-mandibular *(ATM)* se usan tijeras **A** o un escalpelo **B** para penetrar la cápsula. El punto inicial del abordaje está justo debajo del arco cigomático; la incisión continuará paralela al contorno de la fosa de la articulación témporo-mandibular *(ATM)*. **Recuadro:** Sección coronal mostrando disección en el espacio de la articulación superior.

booksmedicos.org

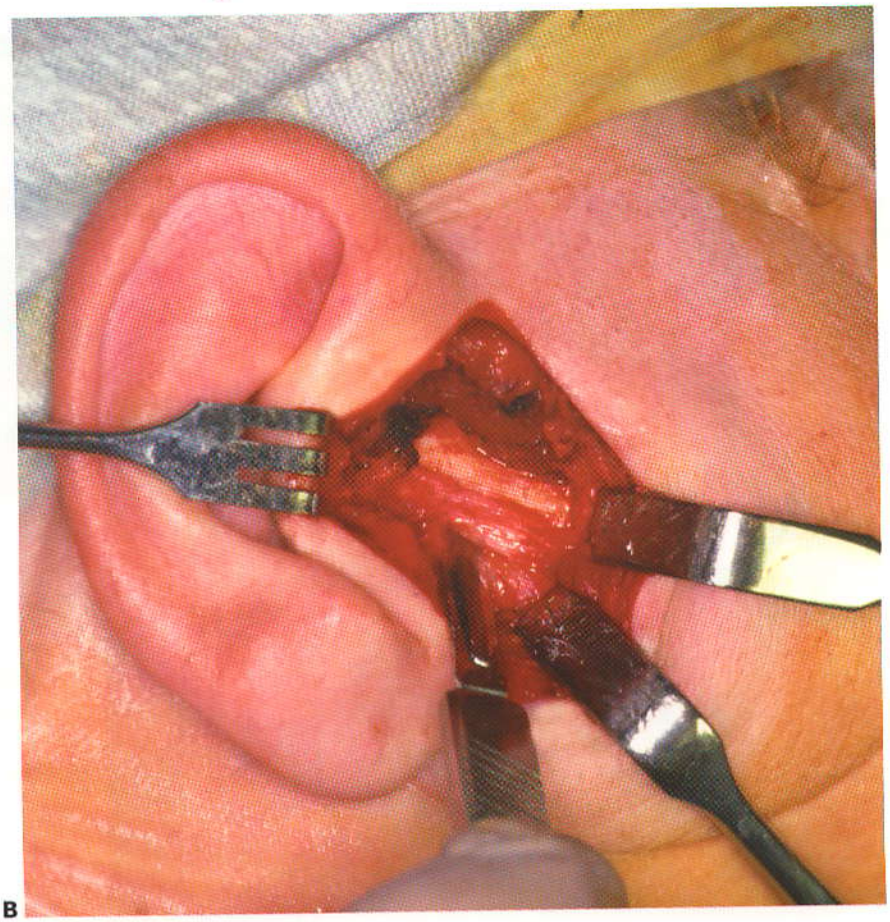

B

Figura 12.14 *(continuación)*

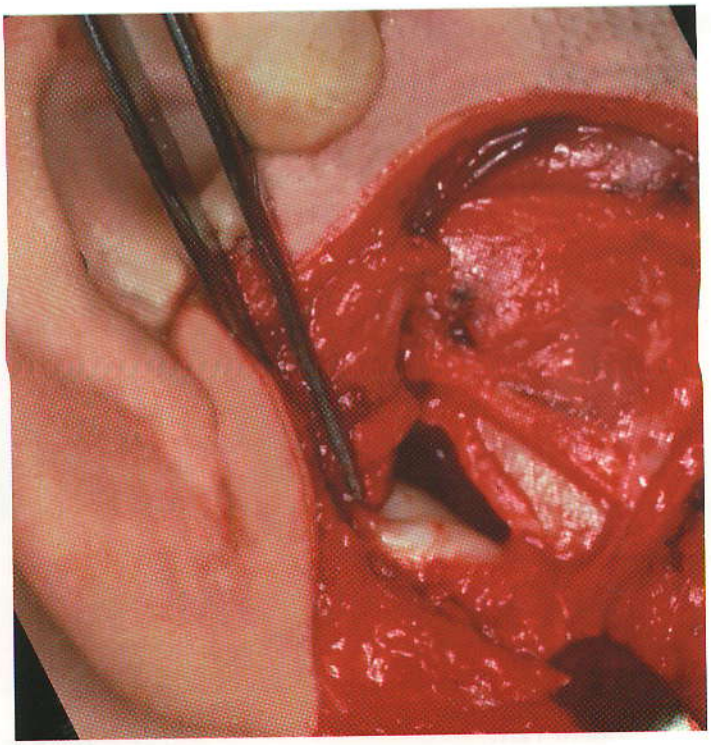

Figura 12.15 Fotografía de la porción interna del espacio de articulación superior. El fórceps sujeta la porción lateral del disco articular *(blanco)*.

booksmedicos.org

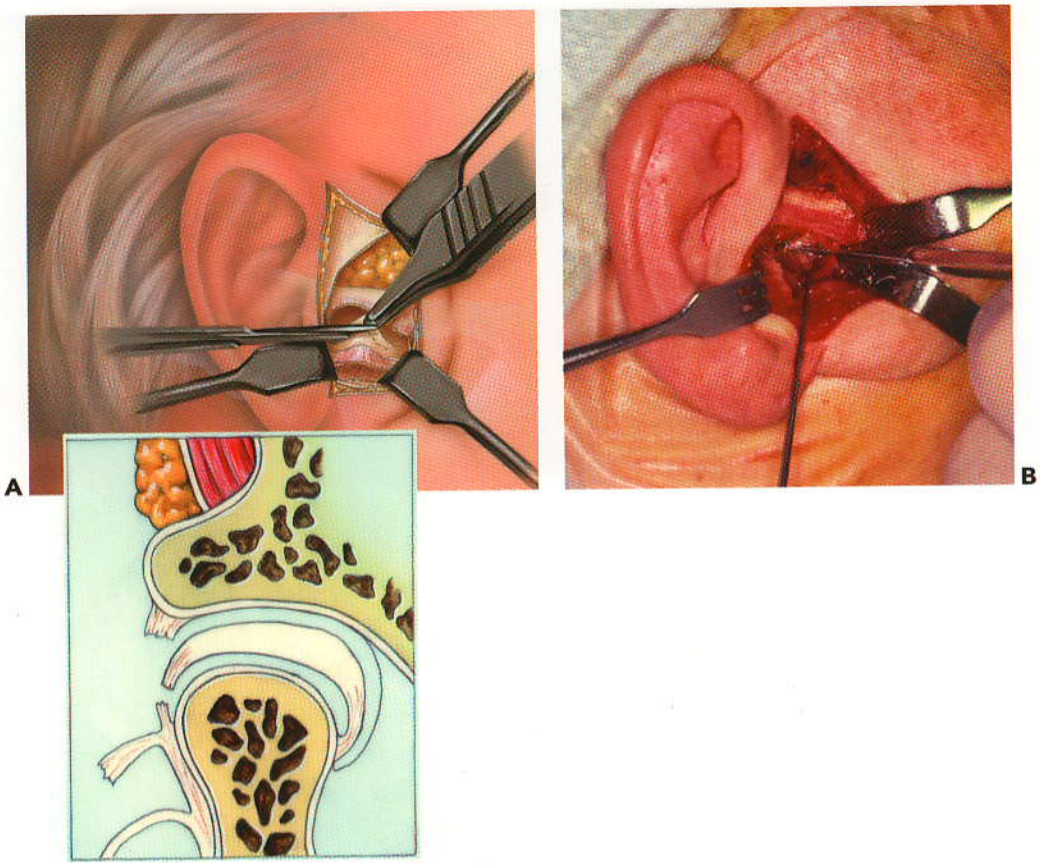

Figura 12.16 Incisión a través de la inserción lateral del disco de la articulación témporo-mandibular, entrando en el espacio de la articulación inferior.. **A** Ilustración del uso de tijeras puntiagudas para hacer incisión de inserción lateral del disco. **B** Fotografía de un escalpelo usado para el mismo fin. **Recuadro:** Sección coronal mostrando la disección en el espacio de articulación inferior.

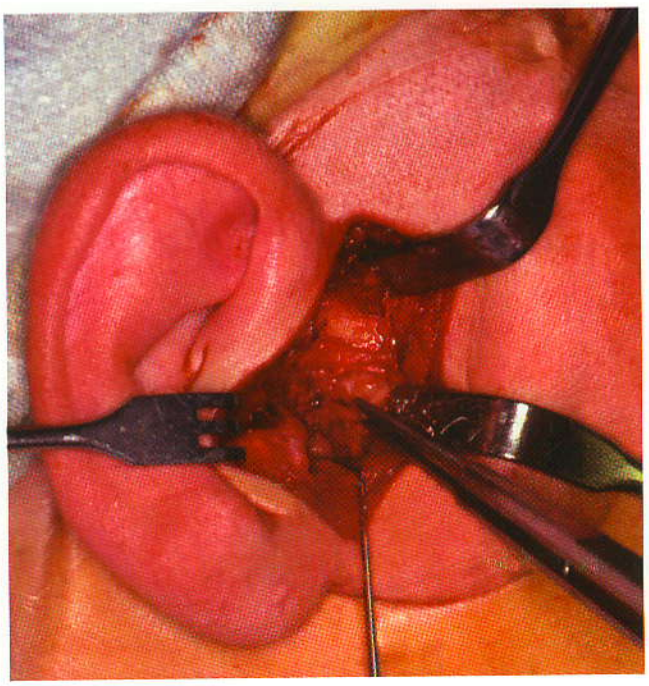

Figura 12.17 Fotografía después de haber realizado la incisión de la inserción lateral del disco de la articulación témporo-mandibular (*ATM*). El disco articular (fórceps) puede ahora levantarse hacia arriba para exponer la superficie condilar.

booksmedicos.org

Paso 7. Cierre

Los espacios de la articulación están irrigados a fondo y cualquier hemorragia se controla antes del cierre. El espacio de la articulación inferior se cierra con sutura de lenta reabsorción o permanente suturando el disco de nuevo a su inserción condilar lateral (véase Fig. 12.18). El espacio de la articulación superior se cierra suturando el borde cortado con las inserciones capsulares restantes sobre el componente temporal de ATM (véase Fig. 12.19). Si tales inserciones no quedan unidas al hueso, la cápsula se puede resuspender sobre el arco cigomático a la fascia temporal.

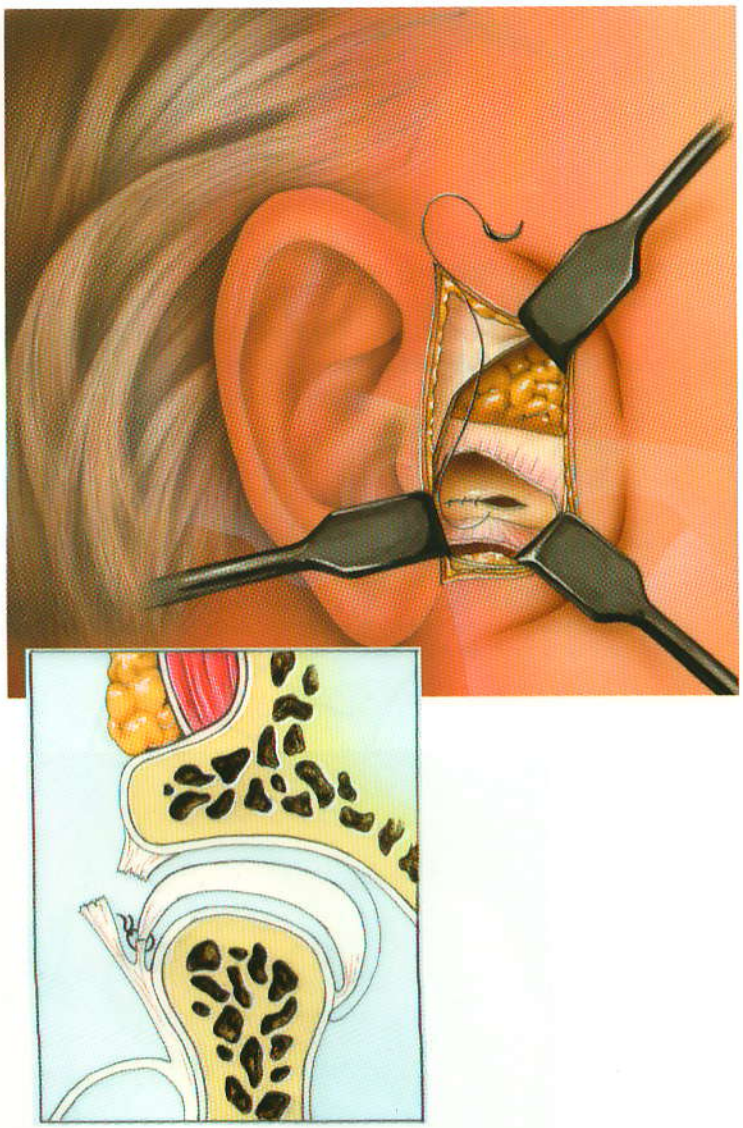

Figura 12.18 Cierre del espacio de articulación inferior usando sutura corriente entre las inserciones del disco lateral y la cápsula de la articulación. **Recuadro:** Sección coronal mostrando la sutura del disco articular.

booksmedicos.org

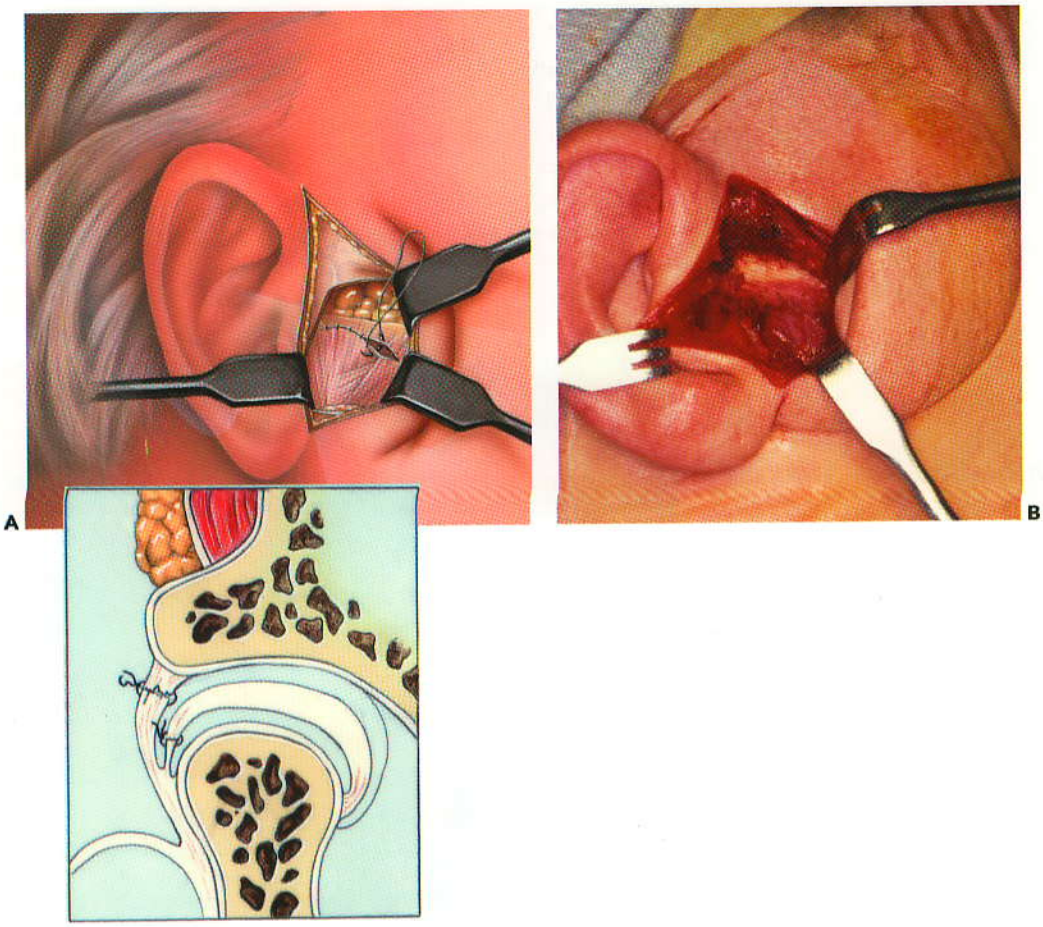

Figura 12.19 Ilustración **A** y fotografía **B** que evidencia el cierre del espacio de articulación superior usando sutura continua entre restos de la cápsula de la articulación témporo-mandibular (ATM) sobre el arco cigomático y la cápsula de ATM debajo. **Recuadro:** sección coronal mostrando la sutura del disco articular y cápsula lateral.

Figura 12.20 Cierre de la incisión cutánea preauricular con sutura continua subcuticular.

booksmedicos.org

Los tejidos subcutáneos se cierran con sutura absorbible. No se requiere sutura más profunda que los tejidos subcutáneos. Luego, se cierra la piel. Una sutura subcutánea corriente hace que sea fácil de quitar y si fuera necesario, permite que se quite más tarde (véase Fig. 12.20). Por lo general se pone un vendaje de presión, teniendo cuidado de hacer refuerzo posterior a la oreja.

ABORDAJES ALTERNATIVOS

Se han descrito y utilizado clínicamente otros abordajes al ATM. Las incisiones coronal y temporal extendidas pueden avanzar en la parte inferior de la misma manera que para una incisión preauricular para exponer al ATM. Ciertos cirujanos usan el abordaje preauricular "extendido" para mejorar la habilidad de retraer los tejidos en la parte anterior. La incisión preauricular extendida es similar al abordaje preauricular, pero una extensión anterosuperior (palo de hockey) se hace en la piel temporal que lleva el pelo (véase Fig. 12.21). Algunos cirujanos eligen traer la incisión preauricular detrás del trago (incisión endaural) para ocultar una porción de esta (véase Fig. 12.22). Esta elección puede ser útil sobre todo en aquellas personas, con frecuencia pacientes jóvenes, que no tienen un pliegue cutáneo preauricular bien demarcado. Una incisión cutánea retroauricular oculta aún más la incisión y ayuda a proteger el nervio aurículo-temporal. Este abordaje requiere una incisión en forma de arco detrás de la oreja (véase Fig. 12.23). Hay hacer transección del conducto auditivo externo en la porción ancha para evitar estenosis, y la oreja se refleja en la parte anterior para abordar la articulación . La misma disección más profunda es efectiva para todos los abordajes que se acaban de describir.

BIBLIOGRAFÍA

1.- Al-Kayat A, Bramley P, A modified pre-auricular approach to the temporomandibular joint and malar arch. *Br J Oral Maxillofac Surg.* 1979; 17:91.

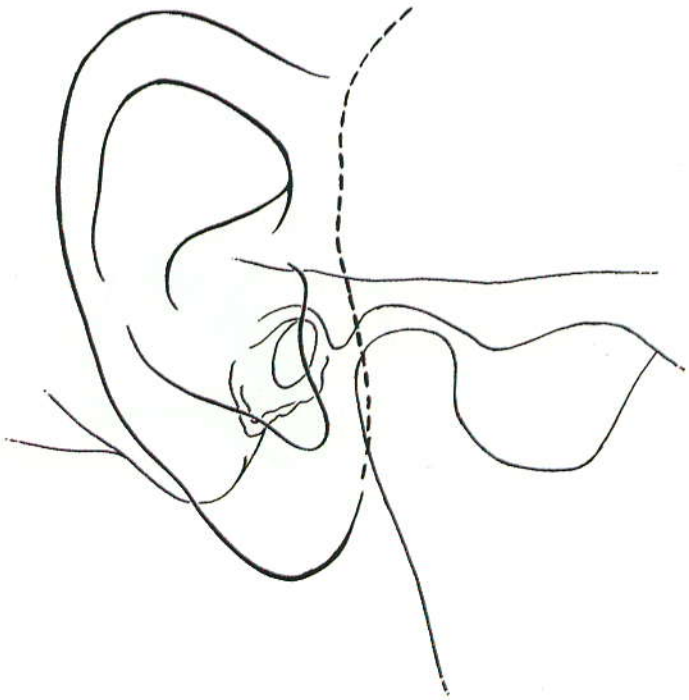

Figura 12.21 Incisión preauricular con una extensión anteriosuperior oblícua (palo de jockey).

booksmedicos.org

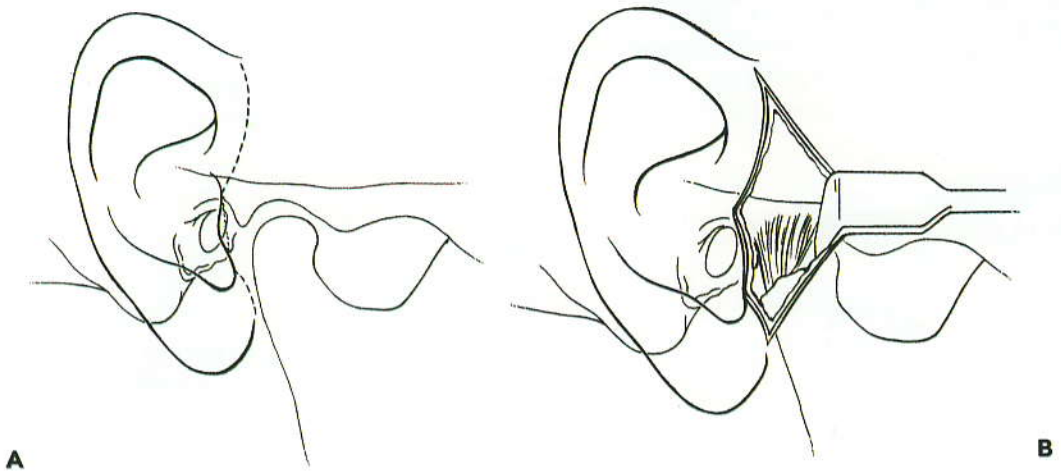

Figura 12.22 Incisión preauricular con una porción retrotragal, ocultando la cicatriz dentro de la oreja. **A** Esbozo de la incisión. **B** Exposición de la cápsula de *ATM*.

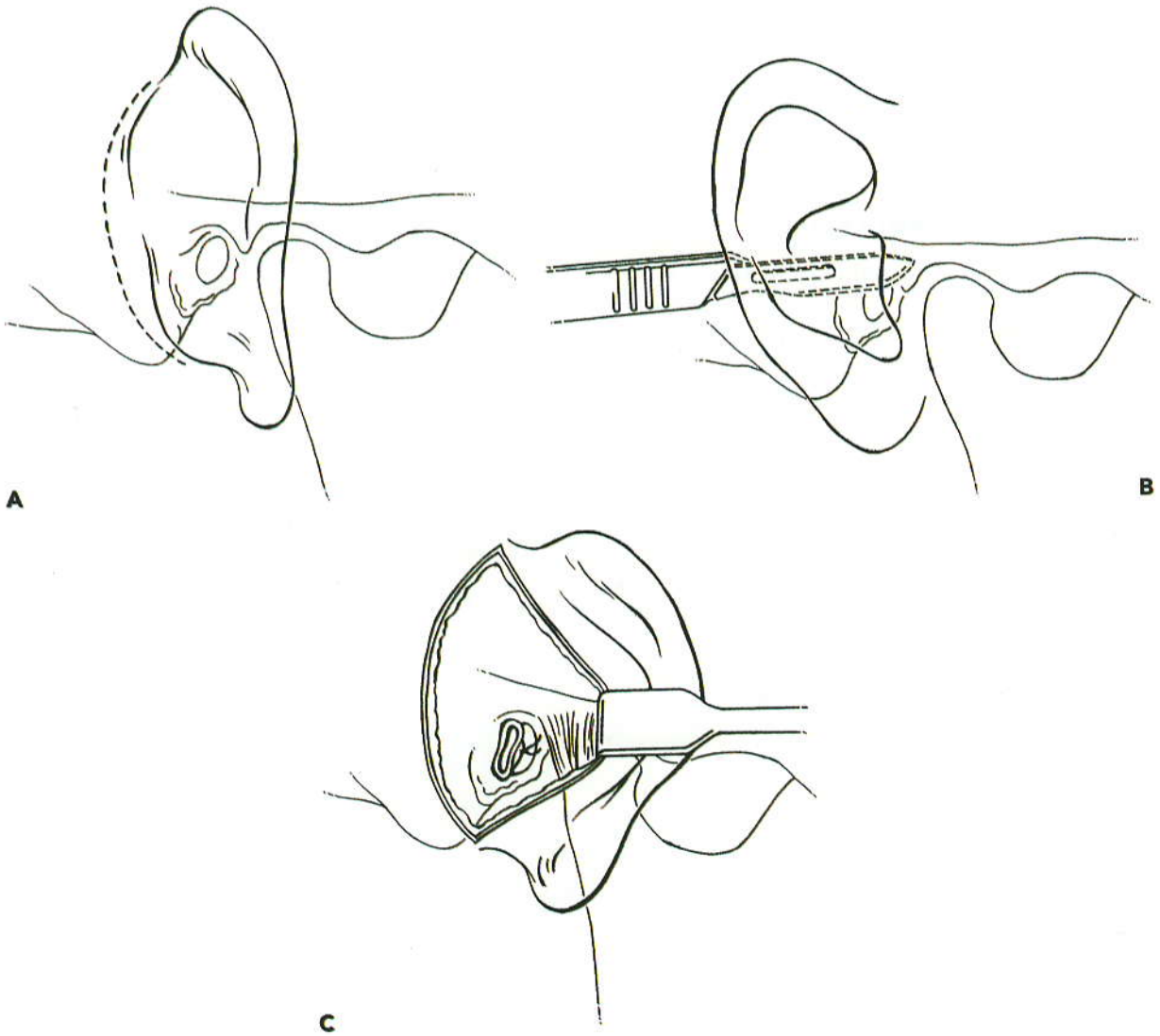

Figura 12.23 Abordaje retroauricular de la articulación témporo-mandibular *(ATM)*. **A** Incisión curvilínea inicial en el pliegue retroauricular. **B** Transección del conducto auditivo externo. **C** Retracción de la oreja externa en la parte anterior, exponiendo la cápsula de *ATM*.

booksmedicos.org

SECCIÓN 7

Abordajes quirúrgicos del esqueleto nasal

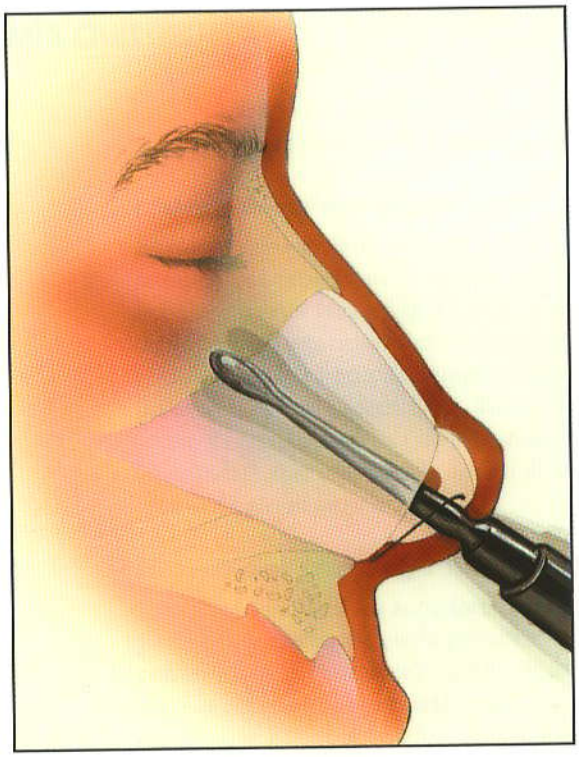

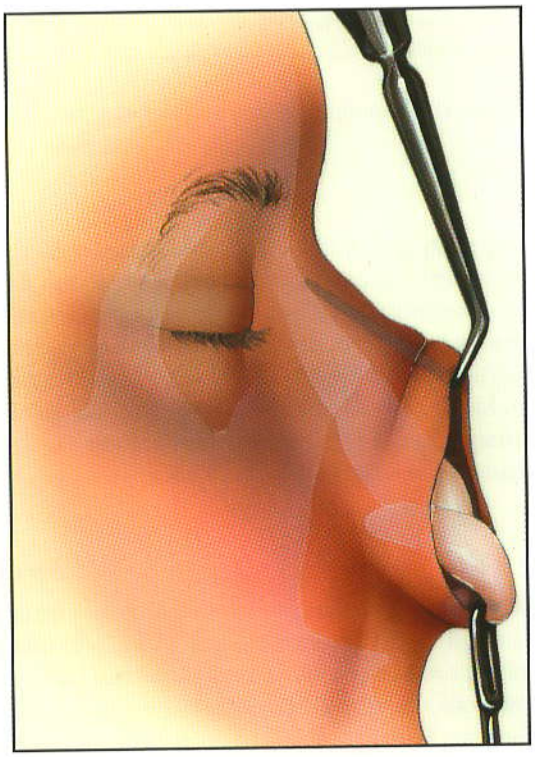

Se han descrito un sinnúmero de abordajes quirúrgicos para exponer el esqueleto nasal. Aquí se describen dos abordajes quirúrgicos básicos comunes, cada uno con su propio conjunto de incisiones y modificaciones. En el abordaje cerrado o endonasal se hacen todas las incisiones dentro de la cavidad nasal que pasan desapercibidas. El abordaje abierto o externo combina la incisión interna y externa. Esta sección se divide en dos capítulos en base a estos dos abordajes. La anatomía quirúrgica se discute en el Capítulo 13.

booksmedicos.org

Abordaje externo (abierto)

13

El esqueleto nasal se expone durante muchos procedimientos, tales como rinoplastia, septoplastia, manejo de fractura y cirugía reconstructiva. Es el único abordaje descrito en éste libro que implica un esqueleto compuesto, tanto de hueso como de cartílago.

ANATOMÍA QUIRÚRGICA

La nariz tiene la forma de una pirámide triangular, con su cima correspondiendo a la raíz de la nariz y una base en la cual se abren las fosas nasales.

Marco óseo nasal externo

El marco óseo de la nariz consiste en un par de huesos nasales, sostenidos en la parte posterior por el proceso nasal del hueso frontal y en la parte lateral por la apófisis frontal del maxilar superior (véase Fig. 13.1). Los huesos nasales varían en longitud, constituyendo desde un tercio a una mitad del marco nasal. Son un par de huesos cuadriláteros que son gruesos y estrechos en su porción superior, haciéndose más amplios o más delgados en la porción inferior. La parte superficial es lisa y cóncava en la mitad superior y convexa en la mitad inferior. El extremo inferior de los huesos nasales se continúa con los cartílagos lateral superior (triangular), que se extiende debajo de los huesos nasales 4 a 7 mm (con frecuencia llamada área de la *piedra angular).*

Marco del cartílago nasal externo

Los cartílagos laterales superiores (triangulares) son un par de estructuras que forman gran parte del tercio medio de la pared nasal lateral (Fig. 13.1). Sus límites mediales se fusionan con las expansiones laterales del borde anterior del cartílago septal en sus dos tercios superiores. En el tercio inferior, están separados del septum y están insertados por tejido conectivo intermedio. El borde superior del cartílago lateral superior se inserta en la superficie profunda del borde inferior de los huesos nasales por unos pocos milímetros. El periostio de los huesos nasales se convierten en pericondrio del cartílago del esqueleto nasal en este acoplamiento. El borde lateral del cartílago lateral superior se une a la abertura piriforme del maxilar superior. El extremo inferior del cartílago lateral superior se desliza debajo de la crus lateral del cartílago alar al cual está unido por un tejido denso, el cual es una prolongación de las capas pericondriales superficial y profunda que incluyen varios fragmentos del cartílago llamado *sesamoides.*

booksmedicos.org

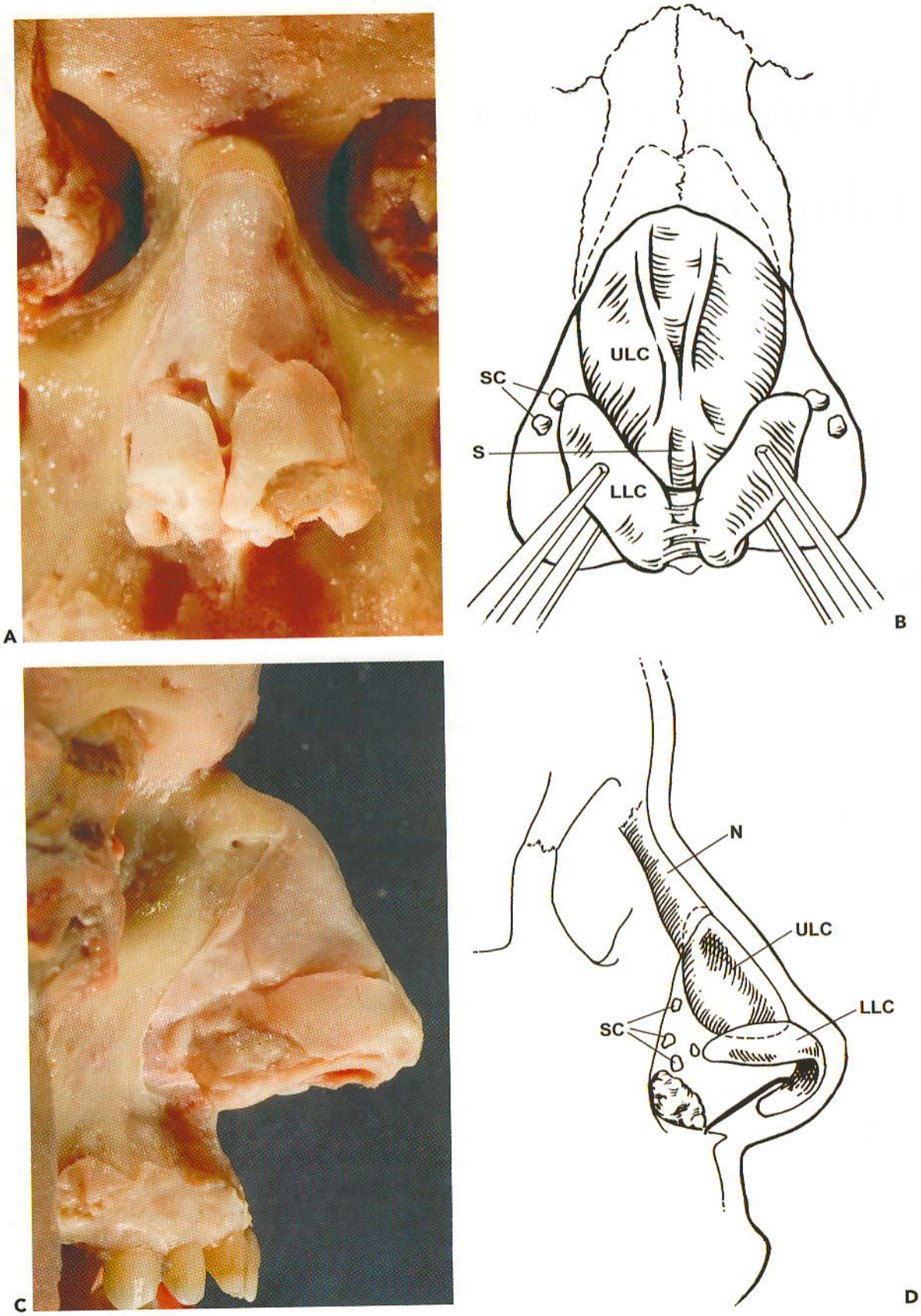

Figura 13.1 Esqueleto externo de la nariz. *N*, hueso nasal; *ULC*, cartílago lateral superior; *SC*, cartílago sesamoideo; *S*, septum cartilaginoso; *LLC*, cartílago lateral inferior.

booksmedicos.org

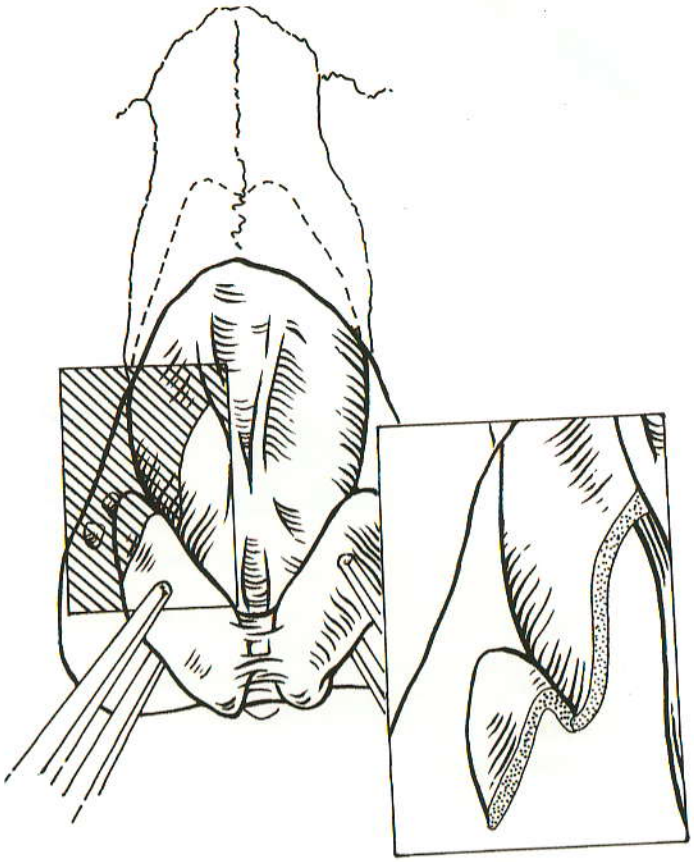

Figura 13.2 Área de desplazamiento (voluta) donde se unen los cartílagos lateral superior e inferior por el tejido fibrocartilaginoso.

La inserción entre los cartílagos lateral superior y alar con frecuencia se dobla hacia atrás por 2 a 3 mm y se llama generalmente el área de voluta (desplazamiento) (véase Fig. 13.2).

Los cartílagos alares (lateral inferior) son estructuras pares que tienen crura lateral y medial. Las dos cruras mediales se unen en la línea media y toman parte en la formación de la columela (véase Fig. 13.3). Los extremos posteroinferiores de las cruras mediales se bifurcan (placas del pie) y se insertan al cartílago septal por el tejido fibroso. Las cruras laterales son cuadrangulares y generalmente convexos. Ellos contribuyen poco a la forma o estructura del ala, que es básicamente una estructura fibroadiposa. La longitud de las cruras laterales varía considerablemente de una persona a otra, pero su perfil por lo general es visible a través de la piel que está encima. El borde lateral de las cruras laterales se extiende hacia la abertura piriforme pero no la alcanzan estando conectadas por el tejido conectivo inermedio e islas del cartílago sesamoideo (Figs. 13.1 y 13.2). La altura de las crura laterales varía ampliamente, con promedio de unos 11 mm. El extremo superior de las crura laterales se encuentra encima del extremo inferior del cartílago lateral superior. El borde inferior de la crus lateral no sigue el borde alar y está más cerca al borde en la parte medial, donde puede estar 5 a 6 mm posterior. En la parte lateral, el borde inferior de la crus lateral puede estar de 12 a 14 mm por encima del borde alar (Fig. 13.1). Por lo tanto, el borde inferior de la crus lateral se extiende hacia la parte superior cuando se extiende lateralmente. Esta relación se ve con facilidad a través de la piel o realizando un examen endonasal con retracción del borde alar. La unión del crus lateral y medial puede ser abrupto, formando un ángulo agudo o genu. A veces, se observa una área plana entre ellos, dando origen al término crus media. Los cartílagos alares están insertados por inserciones ligamentosas interdomales, que se extienden sobre la cima del ángulo septal cartilaginoso, contribuyendo a sostener la punta (Fig. 13.3).

booksmedicos.org

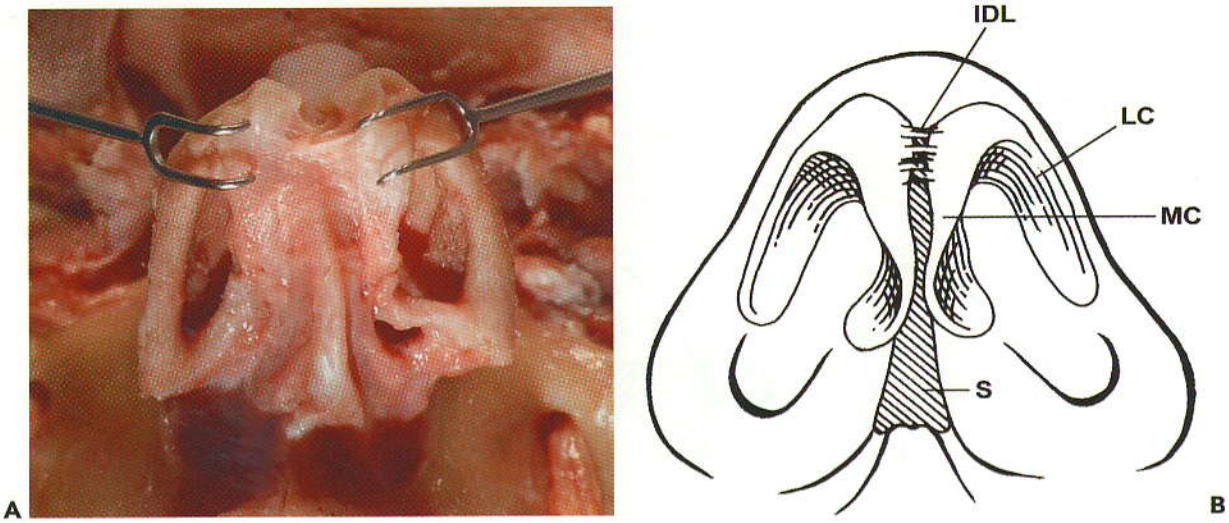

Figura 13.3 Base de la nariz. *IDL*, ligamentos interdomales; *LC*, crus lateral del cartílago lateral inferior; *MC*, crus medial del cartílago lateral inferior; *S*, septum.

El septum nasal

El septum de la nariz está hecho de seis estructuras; la cresta septal del maxilar superior, el plano perpendicular del hueso palatino, la placa perpendicular del hueso etmoideo, el vómer, el septum cartilaginoso (cartílago cuadrangular) y el septum membranoso (véase Fig. 13.4). *El septum cartilaginoso (cartílago cuadrangular)* es una extensión anterior del septum óseo; tiene forma más o menos cuadrangular. El borde anterosuperior contribuye al puente nasal. En su tercio superior, este borde está ubicado debajo de la superficie profunda de los huesos nasales. En su tercio medio, está en estrecha relación con los cartílagos laterales superiores; el borde septal anterior se extiende para formar dos expansiones laterales, que se articulan con los bordes mediales de los cartílagos laterales superiores a través de una articulación fibrosa densa. El borde anterior del septum está bien superior y se estrecha a medida que avanza hacia abajo. El *ángulo septal anterior* es el acoplamiento de los septa dorsal y caudal. En su tercio inferior, el cartílago septal se separa de los cartílagos laterales superiores y está claramente detrás de los cartílagos alares. Un borde anterioinferior, que se extiende en dirección oblicua en la parte posterior, forma un ángulo de una vuelta con la espina nasal anterior a la cual está unido con firmeza por tejidos perióstico y pericondrial que se extienden a su alrededor a este nivel para formar una articulación ajustada pero algo móvil. Un borde posterosuperior está unido a la placa perpendicular del etmoides por una inserción ajustada. El borde posteroinferior se extiende oblicuamente desde la parte posterior a la anterior. Este borde ensanchado se estrecha en la parte posterior y tiene una prolongación caudal que se extiende entre el etmoides y el vómer. Por delante, el borde inferior se expande para colocarse sobre la cresta incisiva que a veces se convierte en ranura para sostener este borde.

Tejidos blandos nasales

Los tejidos blandos que cubren la nariz consisten de piel, una vaina musculoaponeurótica compleja y periostio/pericondrio. Las arterias y venas de la nariz están en los tejidos blandos. Por lo tanto, el plano de disección en cirugías nasales debería estar cerca del marco osterocartilaginoso, para evitar lesiones a estos músculos y vasos. Los tejidos blandos nasales son importantes para comprender el efecto de ciertos procedimientos quirúrgicos sobre la estética y función nasal. Sin embargo, para los fines de exposición del esqueleto nasal, estos factores son menos importantes porque la disección se hace en el plano subperióstico/subpericondrial.

booksmedicos.org

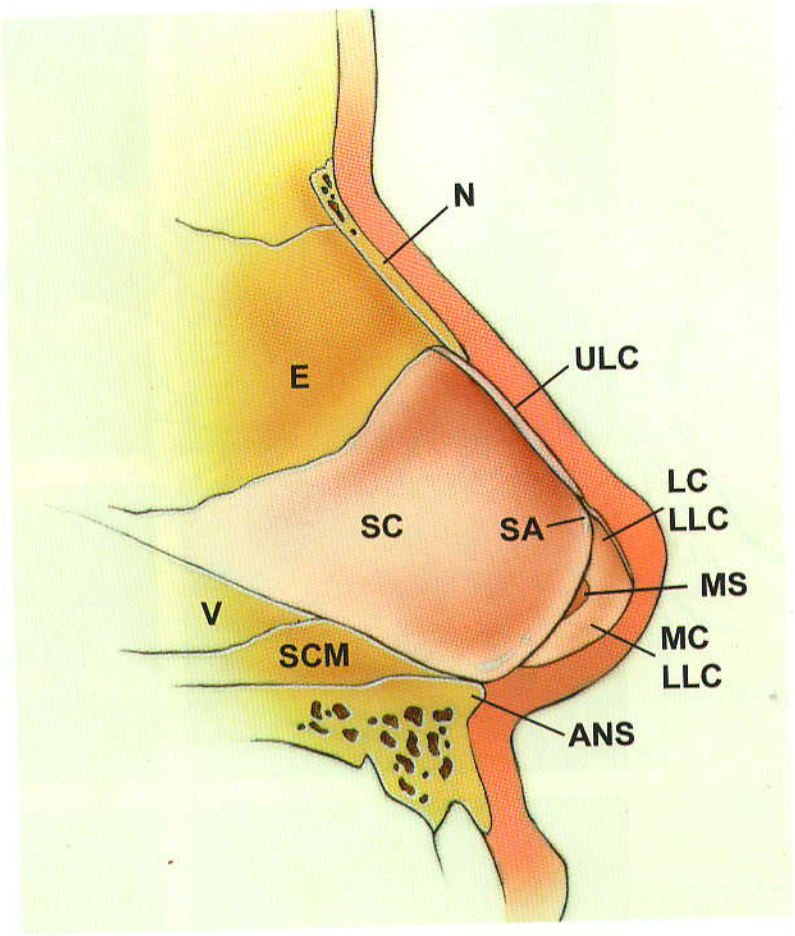

Figura 12.4 Componentes del septum nasal. *N*, hueso nasal; *ULC*, borde cortado del cartílago lateral superior; *E*, etmoides; *SC*, cartílago septal; *SA*, ángulo septal; *V*, vómer; *SCM*, cresta septal del maxilar superior; *LC*, *LLC*, borde cortado de la crus lateral, cartílago lateral inferior; *MS*, septum membranoso; *MC*, *LLC*, crus medial, cartílago lateral inferior; *ANS*, espina nasal anterior.

TÉCNICA

El abordaje externo del esqueleto nasal abarca sólo una incisión externa hecha a través de la columela. Este abordaje consiste en incisiones marginales bilaterales conectadas por una incisión transcolumelar. El tejido blando se eleva fuera de los cartílagos y huesos nasales, exponiendo el dorsum y toda la punta.

› Paso 1. Vasoconstricción y preparación

Las vibrisas dentro de los vestíbulos se afeitan con un escalpelo Nº 15 o también con tijeras y se limpia la cavidad nasal con solución de yodo povidona. Una combinación de compresas intranasales e inyecciones vasoconstrictoras pueden ayudar con hemostasis durante la cirugía. A lo largo de la longitud del suelo nasal, frente a los cornetes y bajo el techo osteocartilaginoso se coloca una compresa nasal con un vasoconstrictor (cocaína al 4%, oximetazolina al 0.05%, etc). Infiltración local de un vasoconstrictor induce hemostasis y ayuda a la disección separando planos de tejidos. La infiltración se lleva a cabo entre la piel y el esqueleto osteocartilaginoso, tratando de deformar la piel que lo recubre lo menos posible, y en el plano de submucosa. (véase Fig. 13.5). Después de la infiltración, se aplica una suave presión externa sobre la nariz de 1 a 2 minutos para de esta manera ayudar a extender el vasoconstrictor de modo homogéneo, con lo cual se reduce la deformidad externa. Las estructuras externas se preparan entonces de manera estándar.

booksmedicos.org

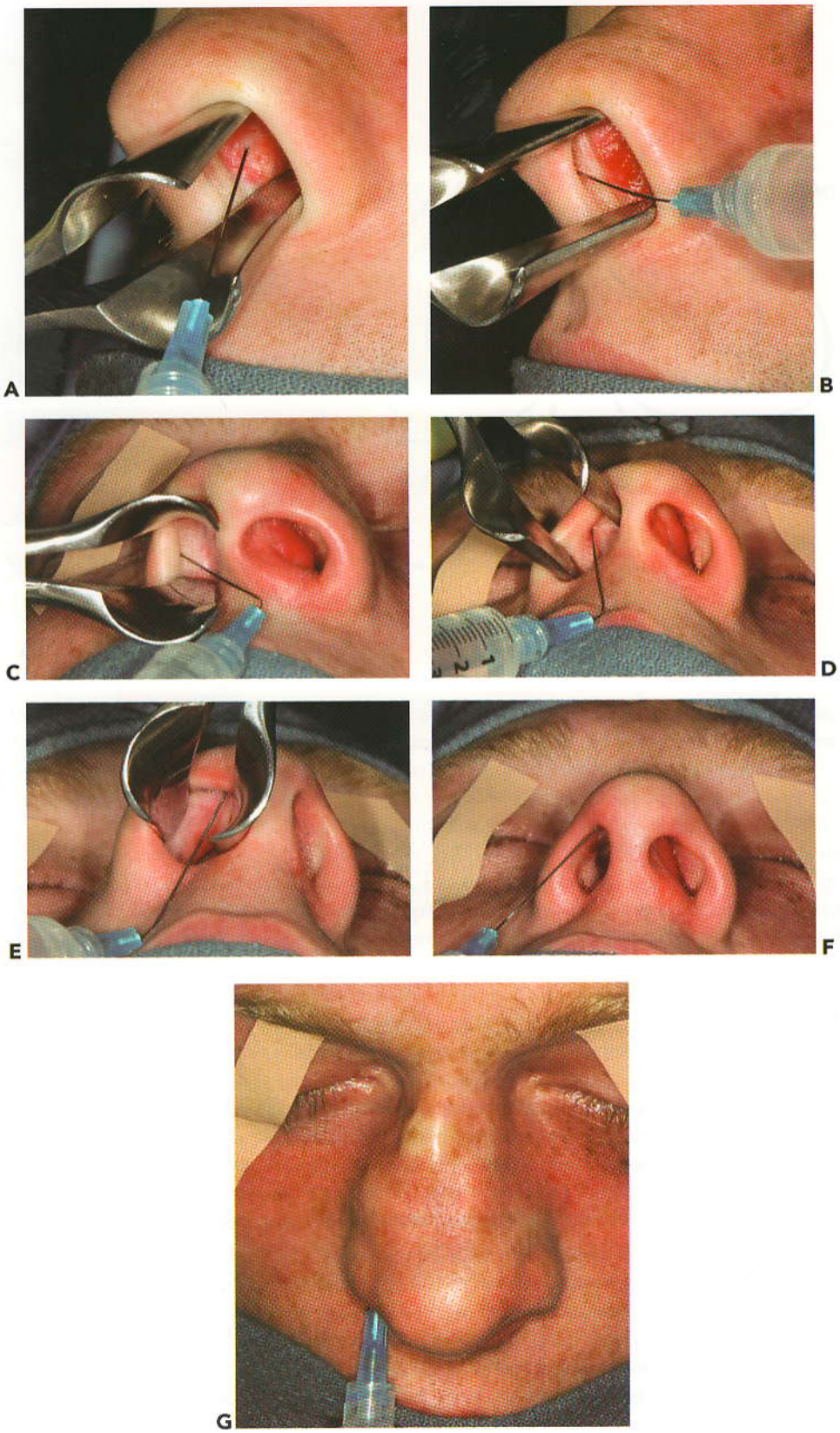

Figura 13.5 Fotografías de la inyección de un vasoconstrictor para ayudar en la hemostasis y desarrollar un plano de disección. **A** Inyección submucosal del septum nasal; **B** Inyección del septum membranoso y a lo largo de la crus medial del cartílago lateral inferior; **C-E**, Inyección a lo largo de la posición de la incisión marginal; **F** Inyección de la cúpula nasal; **G** Inyección superficial a los cartílagos laterales superiores y los huesos nasales.

booksmedicos.org

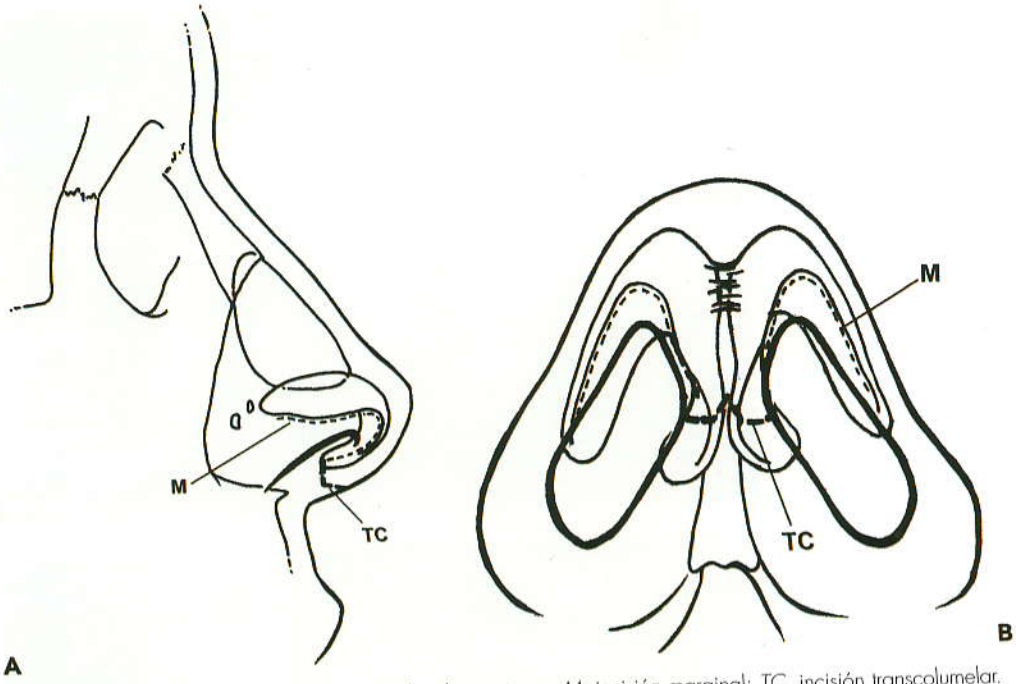

Figura 13.6 **A y B** Incisiones para un abordaje externo. *M*, incisión marginal; *TC*, incisión transcolumelar. Observe como la incisión marginal sigue el borde caudal del cartílago lateral inferior.

Paso 2. Incisiones marginal y transcolumelar

Las incisiones para *el abordaje abierto deberían señalarse con un marcador de punta fina*. La *incisión marginal* para exposición de la cúpula y crus lateral debería seguir el borde caudal libre del cartílago lateral inferior y no el borde de las fosas nasales (véase Fig. 13.6). No se debería hacer incisiones en el triángulo blando, el cual es la porción del caudal de las ventanas nasales hacia el cartílago alar. El triángulo blando se forma por dos capas yuxtapuestas de piel, sin apoyo de cartílago, con sólo tejido areolar libre entre ellos, y cualquier incisión hecha puede resultar en escotadura postoperatoria desfigurante. Este posible resultado es la razón por la que es mejor evitar la incisión en el borde, que requiere disección a través del triángulo blando.

El borde de la ventana nasal se retrae con un gancho cutáneo doble y se voltea hacia fuera, colocando el dedo medio externamente sobre el cartílago alar. El borde caudal del cartílago alar se identifica a través de la piel vestibular (véase Fig. 13.7 A). La colocación del borde inferior de la crus lateral en relación al borde alar se ha discutido antes. La parte posterior del mango del escalpelo se puede usar para palpar el borde caudal del cartílago alar.

La incisión marginal continúa en la parte medial hacia la punta y a lo largo del borde caudal de la crus medial, aproximadamente 1 mm detrás del borde de la columela, deteniéndose en el acoplamiento columela-lóbulo (Fig. 13.7 B). La incisión debería detenerse en la parte medial del punto más angosto de la columela entre el acoplamiento columela-lóbulo y el ensanchamiento de los pies de las cruras mediales. Se marca una incisión *transcolumelar* ya sea como un peldaño de escalera (Fig. 13.7 C) o una incisión de V invertida (Fig. 13.7 D) en la piel a través de la columela, conectándose a los extremos de la incisión marginal.

Una vez marcadas, se pueden hacer las incisiones. La preferencia personal dicta si la incisión transcolumelar o la incisión marginal se ha de hacer primero. Si se hace primero la incisión marginal, por lo general se hace desde la parte lateral a medial, siguiendo el contorno del cartílago alar a través de la piel vestibular hasta el nivel del cartílago (véase Fig. 13.8). Se debe tener cuidado de no hacer incisión demasiado profunda en las áreas de la crus lateral y media, donde el cartílago es muy superifical. Una vez hecha la incisión marginal, se hace la incisión transolumelar con escalpelo no. 11 (véase Fig. 13.9). Las cruras mediales son superficiales en la columela. Por lo tanto, la incisión cutánea a través de la columela debería realizarse con cuidado, o se cortará inadvertidamente el cartílago.

booksmedicos.org

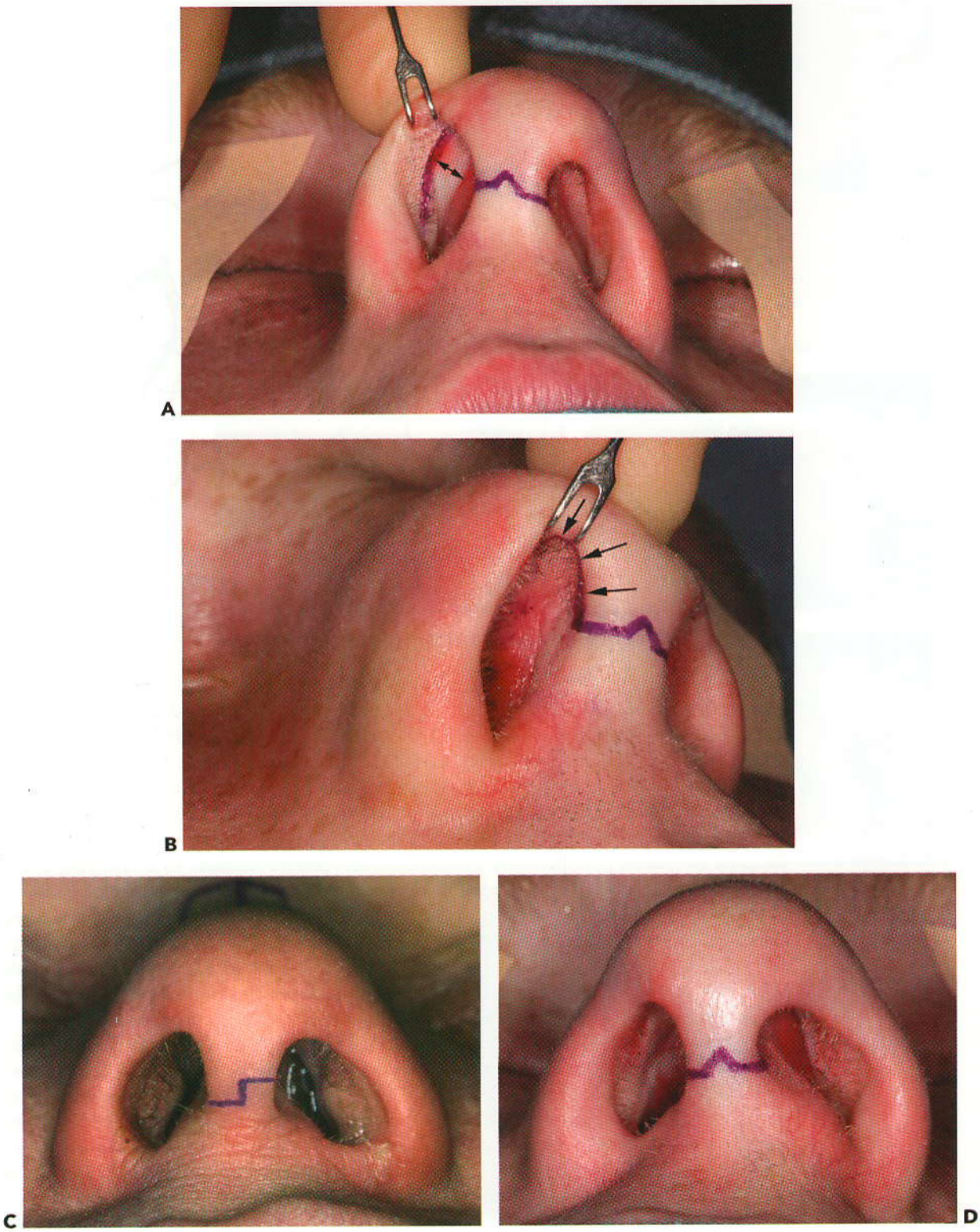

Figura 13.7 Fotografías que evidencian la posición de la incisión marginal y las incisiones trasncolumelares. **A** Incisión marginal señalada con marcador. Observe que sigue el borde caudal del cartílago lateral inferior. La *flecha* muestra la altura de la crus lateral del cartílago lateral inferior. La incisión marginal continúa en la parte medial y anterior antes de girar hacia la parte inferior **B**, *(flechas)*. La incisión transcolumelar se puede hacer como un peldaño de escalera **C** o una V invertida **D**.

booksmedicos.org

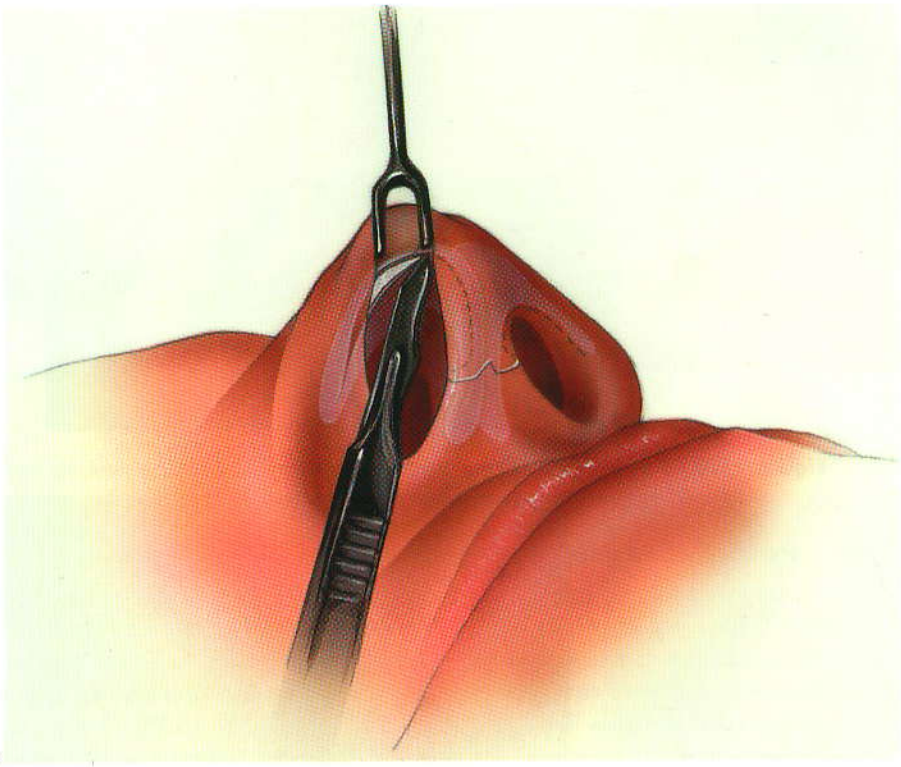

A

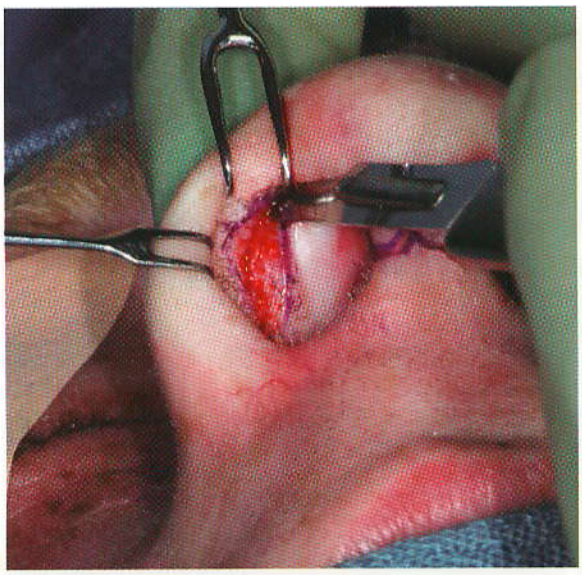

B

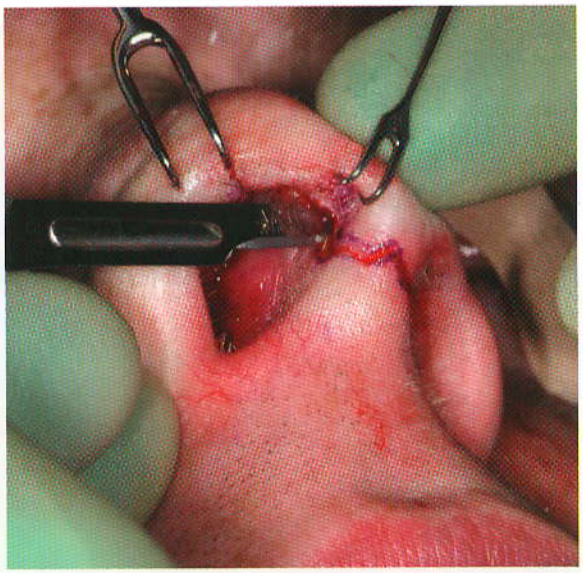

C

Figura 13.8 Incisión marginal. **A** Ilustración correspondiente a la realización de la incisión marginal. Obsérvese que el cartílago lateral inferior está visible a través de la incisión. **B** Fotografía mostrando cómo se hace la incisión marginal, comenzando en la parte lateral y extendiéndose a la parte medial. Observe como el gancho cutáneo retrae el borde alar en la parte superior mientras que un dedo presiona el cartílago alar hacia abajo y hacia fuera. **C** La incisión marginal continúa a lo largo del borde anterior de la crus media y medial del cartílago lateral inferior, justo detrás de la columela.

booksmedicos.org

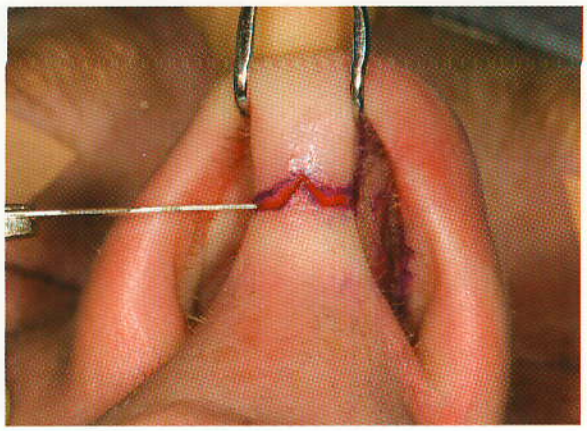

Figura 13.9 Fotografía sobre cómo se hace la incisión transcolumelar con escalpelo no. 11.

Paso 3. Esqueletonización externa de la nariz

Se usa fórceps fino o gancho cutáneo para levantar con suavidad el borde cortado de la piel de la columela, para permitir disección subpericondrial de las cruras mediales con tijeras. Los tejidos blandos que se encuentran encima son delgados y se desgarrarán con facilidad si la disección no se hace en el plano subpericondrial. La disección a través de la porción anterior de las cruras mediales libera la piel columelar (véase Fig. 13.10). Con frecuencia se observa hemorragia profusa en esta área, debido a la presencia frecuente de vasos sanguíneos, que recorren en sentido vertical a lo largo de la columela (véase Fig. 13.11).

Luego se usa un gancho cutáneo doble para voltear hacia afuera el borde de vantana nasal para insertar tijeras puntiagudas en la incisión marginal (véase Fig. 13.12 A). Las puntas de las tijeras deberían contactar el borde caudal de la crus lateral del cartílago lateral inferior y, con un movimiento de extensión liberar todo el extremo caudal del tejido adherente. Las puntas de las tijeras se insertan luego superficial a la crus lateral en el plano subpericondrial y, con un movimiento de extensión, esta superficie se libera de los tejidos que se encuentran encima (Fig. 13.12 B).

En el acoplamiento de las cruras medial y lateral, la disección de los tejidos blandos desde el esqueleto es especialmente difícil, en parte debido a que ellos se adhiere a los ligamentos interdomales (Fig. 13.12 C). Esta área también es el punto de penetración entre las cruras lateral y medial, de modo que tratar de permanecer dentro del plano subpericondrial puede ser difícil. Una vez que se ha hecho la disección tanto en la parte lateral como medial, la última área a ser disecada es el área de penetración entre la crus lateral y medial. Las tijeras se pueden pasar desde una cavidad a otra, facilitando el abordaje de esta área que es difícil de abordar (Fig. 13.12 D).

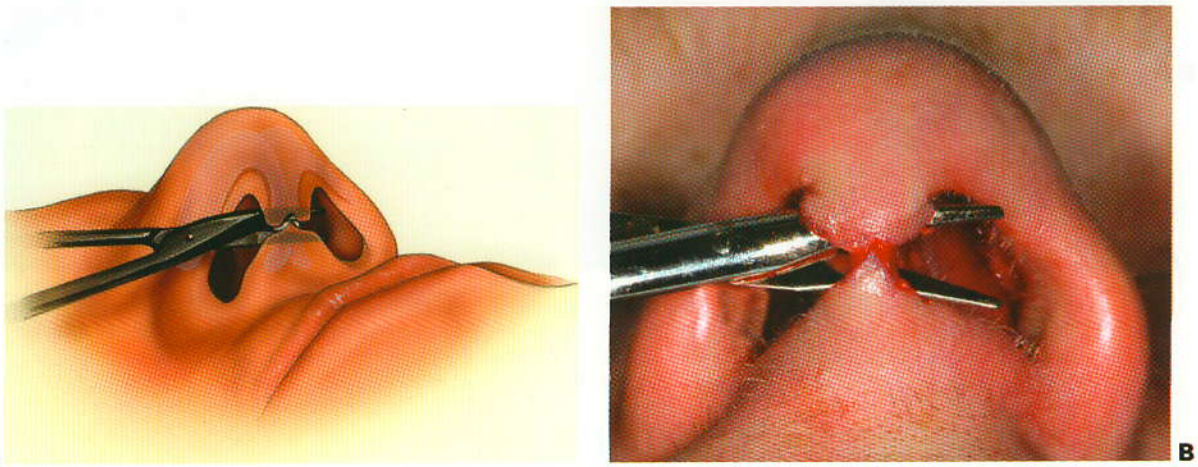

Figura 13.10 Ilustración **A** y fotografía **B** sobre el uso de tijeras para hacer la disección de la piel columelar fuera de la crus medial en el plano subpericondrial.

booksmedicos.org

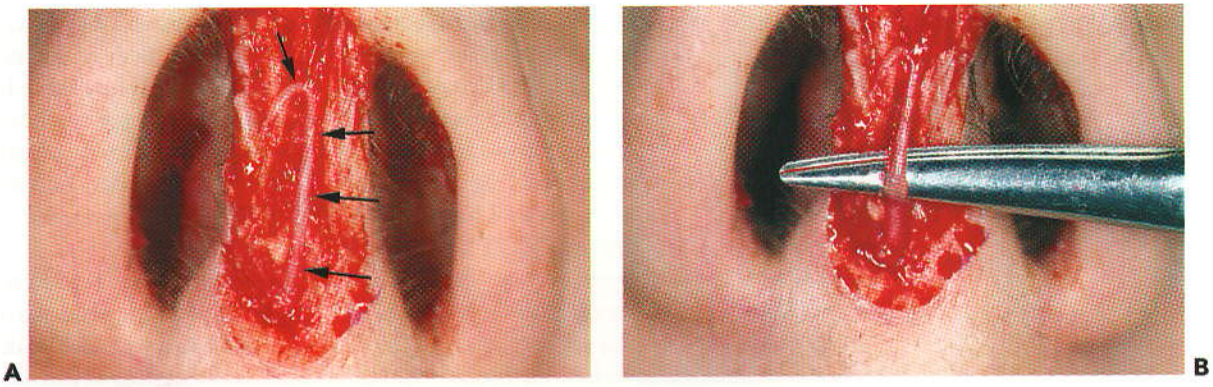

Figura 13.11 **A** y **B** Fotografía mostrando venas columnares grandes.

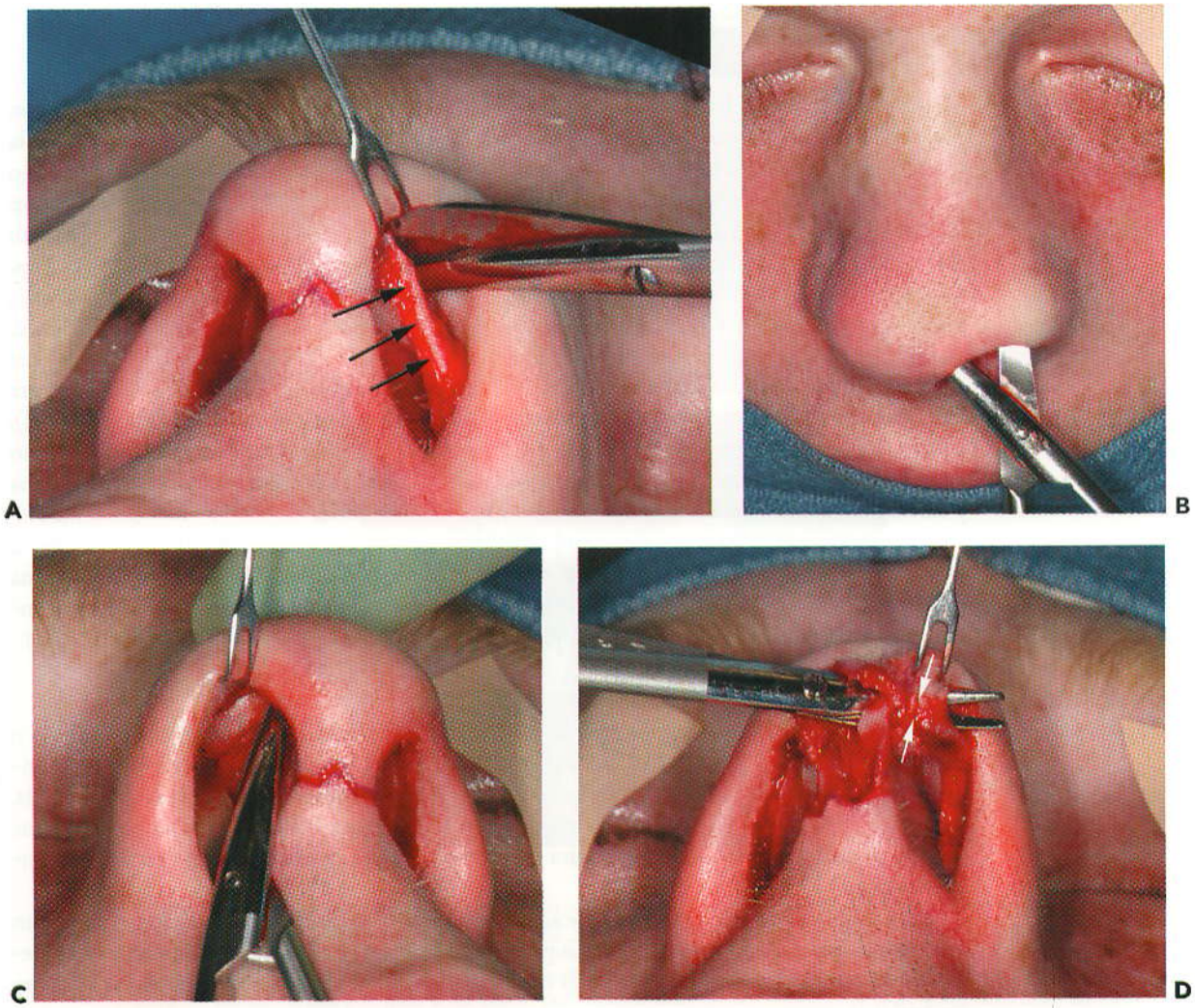

Figura 13.12 Disección de los cartílagos laterales inferiores. **A** Tijeras insertadas en la incisión marginal justo superficial al cartílago alar (plano subpericondrial). Observe el borde caudal del cartílago alar *(flechas)*. **B** Disección con tijeras en la cara superficial del cartílago alar puede continuar hasta el lado opuesto. **C** Disección con tijeras en la parte medial sobre la cima del cartílago alar. **D** Colocación de las tijeras superficialmente al cartílago alar, mostrando la última área donde la disección debe avanzar *(flechas)* para liberar por completo la piel de la nariz del cartílago alar.

booksmedicos.org

Para elevar los bordes cutáneos se usa un gancho cutáneo y para disecar conexiones remanente entre la piel y los cartílagos alares se usan tijeras (véase Fig. 13.13 A). Si la disección no está en el plano subperiocondrial (Fig. 13.13 B), cualquier tejido remanente adherente sobre la parte superficial del cartílago lateral inferior, se puede escindir con pickups y tijeras de disección. Las puntas de las tijeras se insertan junto a los cartílagos y con un movimiento de extensión y corte, se liberan los tejidos adherentes (Figs. 13.13 C y D). La disección subpericondrial con tijeras avanza en la parte superior y lateral hacia la abertura piriforme para proporcionar tanta exposición como sea necesaria (Fig. 13.13 E).

Una vez liberados los tejidos subcutáneo y piel de las cruras lateral y medial, se hace insición en el tejido blando suelto que se encuentra sobre el ángulo septal anterior y se identifica un plano avascular similar sobre el dorso inferior. La tracción hacia abajo con un gancho sobre la parte debajo de los cartílagos alares facilita esta disección. La disección subpericondrial de los cartílagos laterales superiores se realiza con tijeras, en un movimiento de extensión (véase Fig. 13.14). Al alcanzar el borde caudal de los huesos nasales, se hace incisión en el periostio y se eleva en continuidad con tejido blando y la pielque se encuentra encima. Los huesos nasales se exponen con disección subperióstica usando elevadores hasta que se exponen las áreas deseadas (véase Fig. 13.15).

Paso 4. Exposición del septum

El septum se aborda haciendo disección entre las crura medial e intermedia (media) con tijeras puntiagudas, a través del ligamento interdomal y septum membranoso, exponiendo la porción caudal del cartílago septal (véase Figs. 13.16 A y C). Se hace una incisión a lo largo del extremo caudal del setpum cartilaginoso, y se eleva el mucopericondrio fuera del septum (Figs. 13.16 D y E). La disección en un lado del septum debería comenzar con un instrumento cortante, tal como la parte trasera de una hojilla de escalpelo o un elevador de Cottle (Figs. 13.16 Fy G). Es difícil establecer un plano subpericondrial, pero es imprescindible hacerlo. Una vez que el elevador este en el subpericondrial, la disección dentro de este plano es fácil. Para proporcionar mayor abordaje, se puede separar el cartílago(s) lateral(es) superior(es) del cartílago septal. Un método simple para realizar la separación es usando el borde cortante del elevador de Cottle, que puede cortar con facilidad a través del cartílago (Fig. 13.16 H). Luego se puede emplear un elevador de Freer para escindir todo el septum nasal en un plano supericondrial/subperióstico (Fig. 13.16 I). La diferencia *al tacto* entre los componentes óseos y cartilaginosos del septum nasal se pueden notar sin dificultad.

Para exponer el septum nasal por ambos lados, se realiza la disección del mucopericondrio a cada lado, para liberar el cartílago lateral superior del cartílago septal. La disección de la espina nasal anterior también es fácil, a través de una disección subpericondrial en la parte inferior y anterior. Luego se puede insertar un espéculo nasal, aislando el septum por completo(Fig. 13.16 J).

Paso 5. Cierre y férulas

La incisión transcolumelar se repara meticulosamente utilizando sutura de polipropileno o nylon 6-0 (véase Fig. 13.17). Las incisiones marginales se cierran con suturas 5-0 catgut crómico. Las suturas se colocan en la parte lateral y medial, trabajando hacia el área de la cúpula. Hay que tener cuidado de no incluir el cartílago en la sutura porque se puede producir una distorsión del cartílago. Cualquier sutura que deforme la punta nasal debería quitarse y reemplazarse.

Si se quitó la mucosa septal, la colocación de férulas o compresas intranasales mantendrán aproximación de la mucosa y ayudarán a prevenir la formación de hematoma durante el proceso de cicatrización (véase Fig. 13.18). Si no, son útiles las suturas de colchón trans-septal para readaptar la mucosa.

Se puede aplicar vendaje nasal externo para readaptar los tejidos al esqueleto subyacente. Después de enjugar con un poco de tintura de benzoina u otra solución dérmica sobre la piel de la nariz y área circundante (véase Fig. 13.19 A), se aplica cinta de papel en capas superpuestas desde la raíz al área que está encima de la punta (Figs. 13.19 B y C). Se coloca una tira de cinta para formar un cabestrillo a fin de sostener la punta. Se corta material termoplástico en forma de un rombo para cubrir el esqueleto nasal externo (Fig. 13.19 D). Se ablanda en agua tibia y se aplica a la nariz, usando suave presión digital para mantener la forma deseada hasta que se fije (Figs. 13.19 E y F).

booksmedicos.org

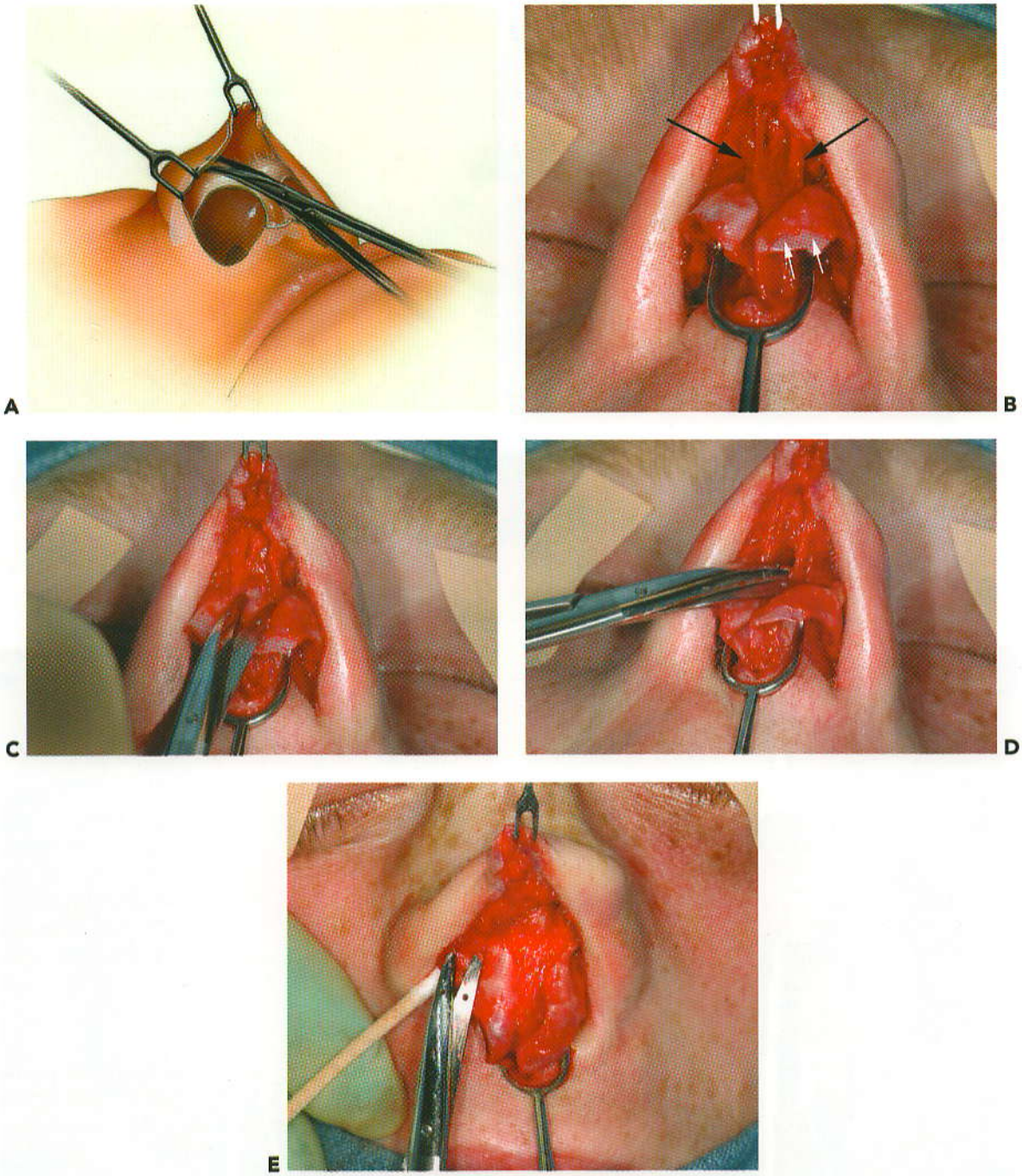

Figura 13.13 Continuación de la disección de los cartílagos alares. **A** Ilustración mostrando la disección con tijeras de la piel nasal desde los cartílagos alares. **B** Fotografía de la elevación inicial de la piel. Observe que se hizo una disección subpericondrial sobre el cartílago alar derecho del paciente y una disección suprapericondrial sobre el cartílago alar izquierdo del paciente *(flechas blancas)*. También debe observarse las conexiones entre el cartílago septal y su área scroll con la piel suprayecente *(flechas negras)*. Se usan tijeras para abrir las conexiones restantes entre la piel y los cartílagos **C** y luego se cortan **D**. **E** Disección subpericondrial en la parte lateral hacia la abertura piriforme.

booksmedicos.org

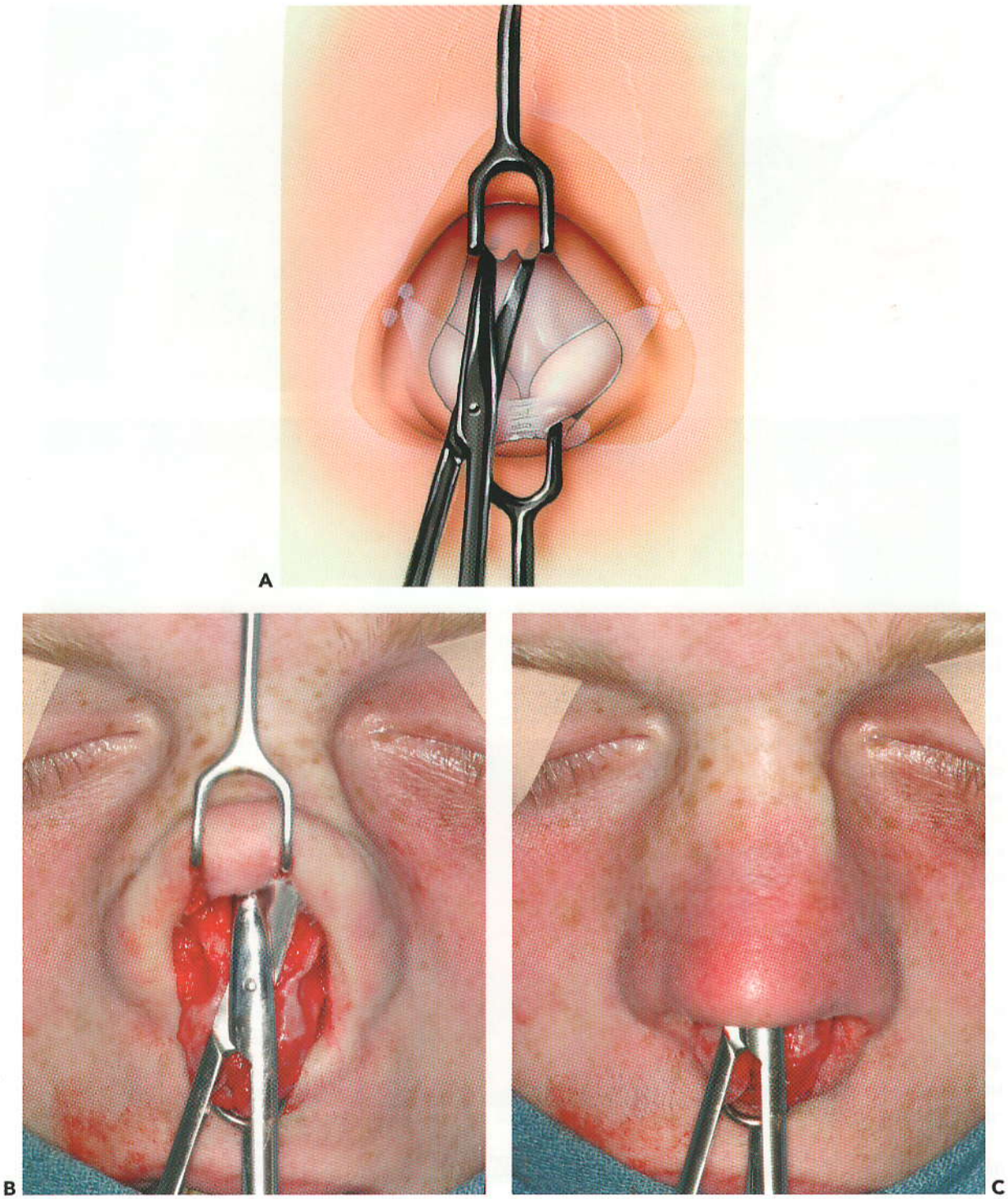

Figura 13.14 **A** Ilustración y **B**, fotografía correspondiente a la disección del dorsum nasal. Un gancho de doble-bola eleva la piel de la nariz, por debajo de los cartílagos alares se inserta el gancho cutáneo doble, retrayéndolos en la parte inferior, mientras que con las tijeras se hace disección del dorsum en el plano subpericondrial. **C** Se usan tijeras para hacer disección en el plano subperióstico sobre los huesos nasales.

booksmedicos.org

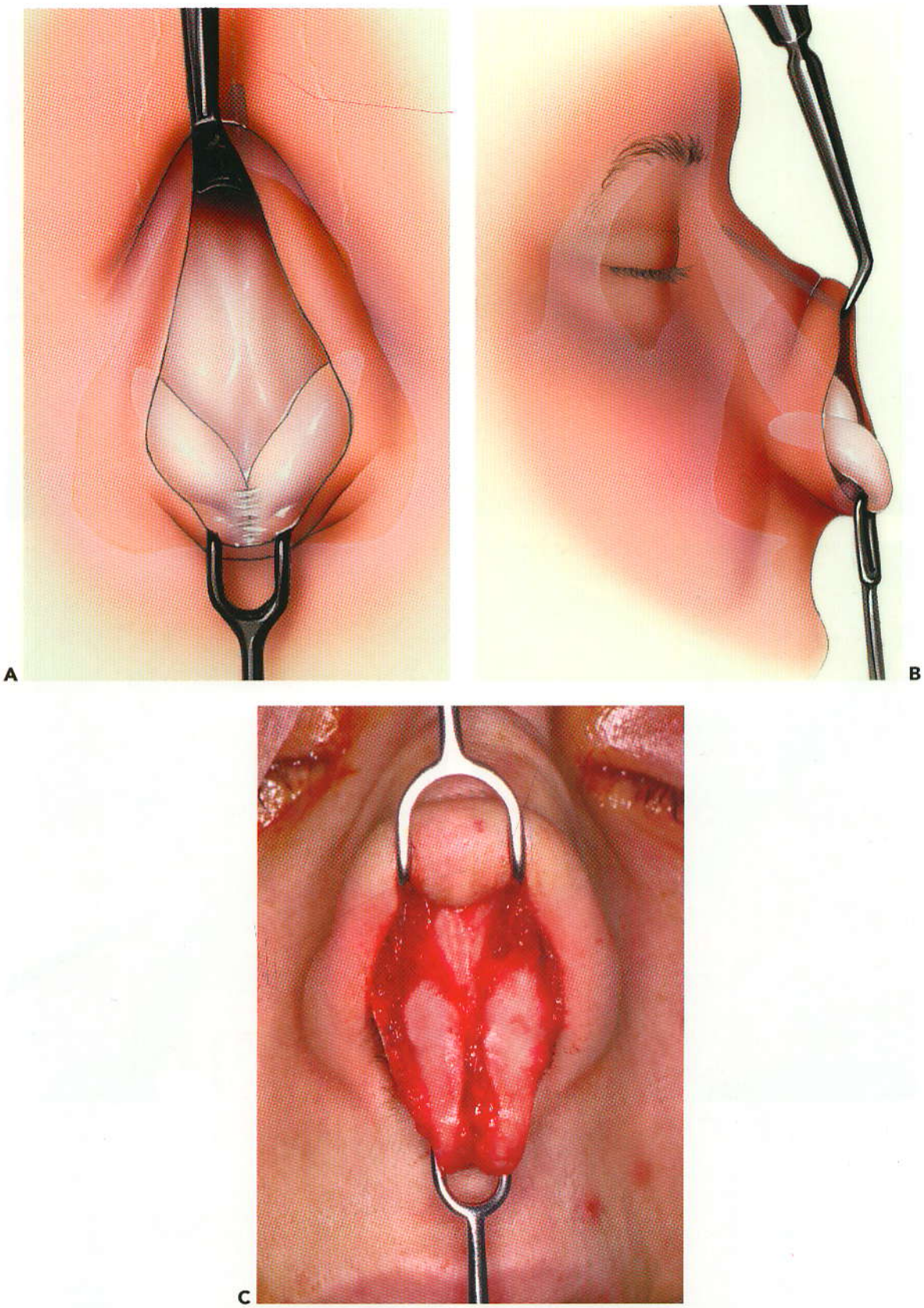

Figura 13.15 **A** y **B** Ilustraciones sobre la exposición de la nariz externa. **C** Fotografía mostrando lo mismo.

booksmedicos.org

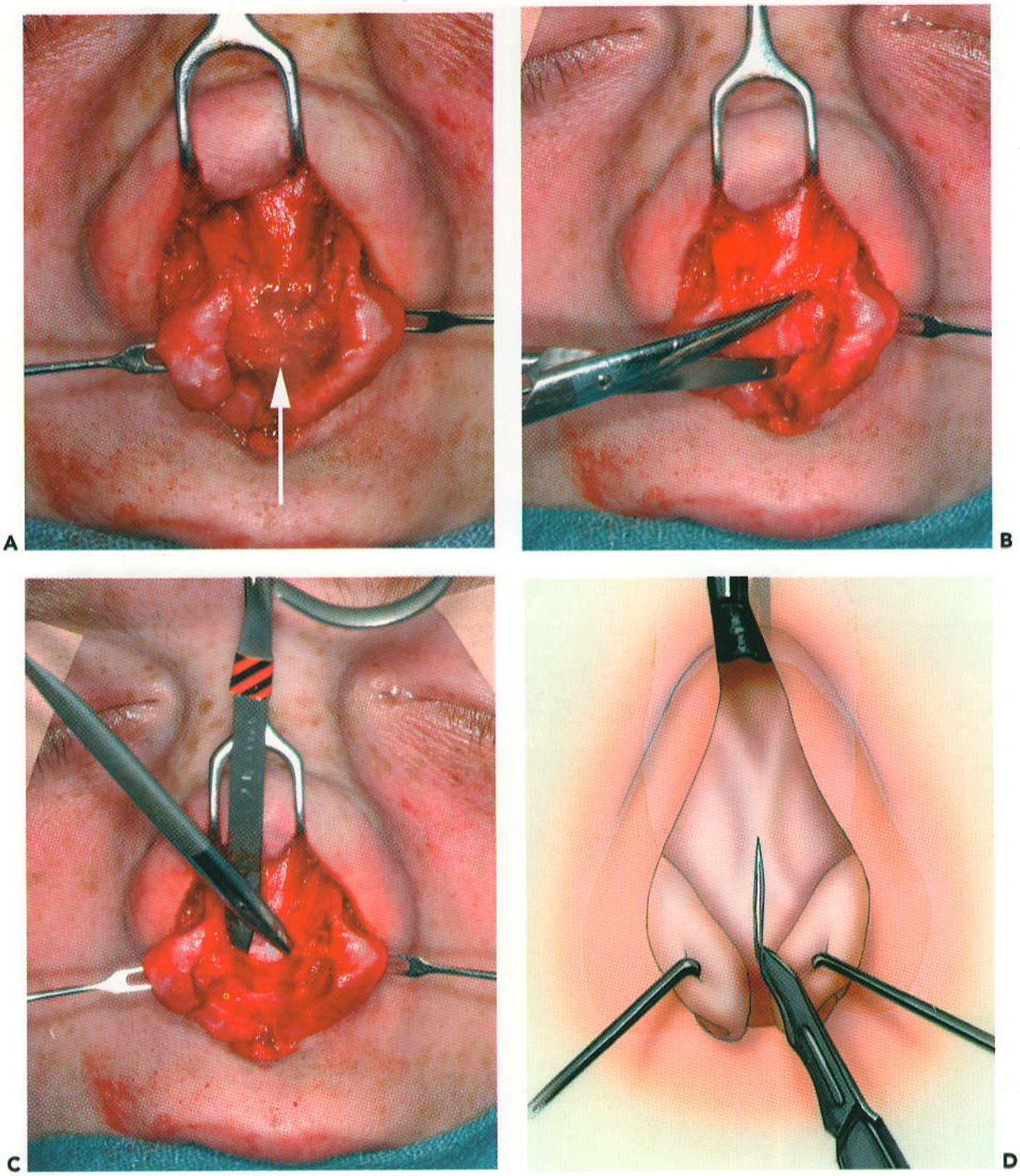

Figura 13.16 Exposición del septum nasal. **A** Ganchos cutáneos dobles usados para separar los cartílagos laterales inferiores. Observe los ligamentos interdomales *(flecha)*. **B** Se usan tijeras para hacer disección a través de los ligamentos interdomales, permitiendo separación de los cartílagos laterales inferiores. **C** Tijeras usadas para hacer disección del septum nasal. **D** Ilustración mostrando incisión en el cartílago septal después que los ligamentos interdomales han sido extirpados y se ha disecado el septum membranoso. **E** Apariencia después que se ha hecho la incisión inicial al septum nasal. La flecha indica el ángulo septal anterior. **F** Ilustración sobre el uso de elevador perióstico cortante, para hacer la disección a lo largo de un lado del septum nasal en el plano subpericondrial. **G** Elevador de Cottle usado para realizar la disección subcondral de la mucosa septal nasal. Observe el gancho cutáneo proporcionando estabilización del septum durante la disección.- **H** Elevador de Cottle en el plano subcondral usado para hacer incisión a través de la conexión entre los cartílagos septal y lateral superior. Observe los ganchos cutáneos usados para separar los cartílagos laterales inferiores, permitiendo el abordaje al septum. **I** Lado derecho de un septum nasal muy desviado ha sido expuesto por completo en un plano subpericondral/subperióstico. **J** Apariencia del septum nasal desviado después de la disección submucosal bilateral. Observe cómo usando esta técnica se puede exponer todo el septum.

booksmedicos.org

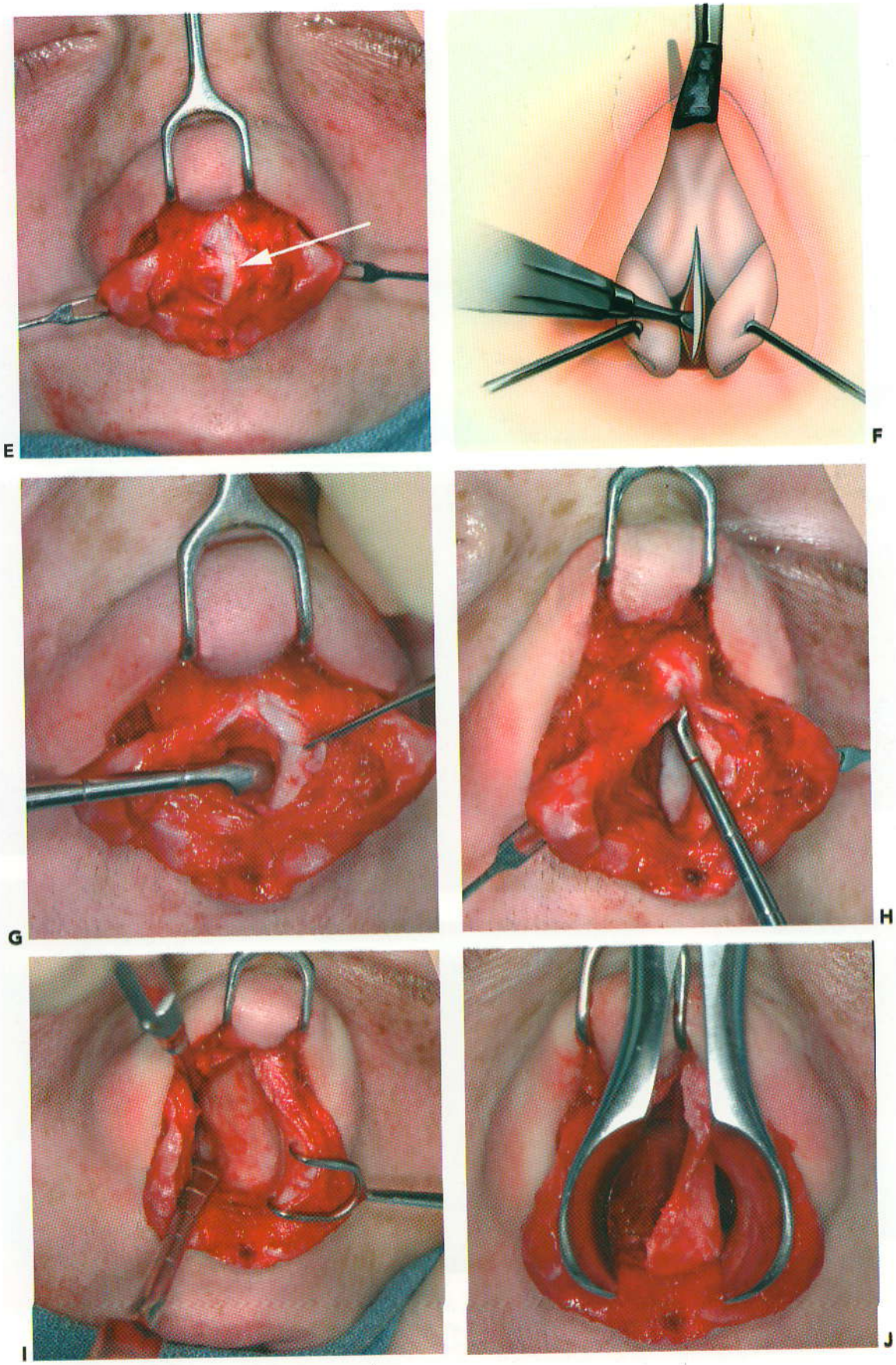

Figura 13.16 *(continuación)*

booksmedicos.org

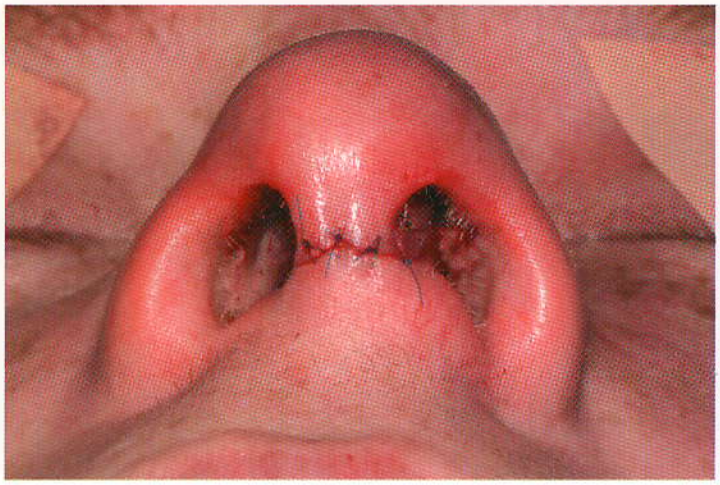

Figura 13.17 Cierre de la incisión transcolumelar.

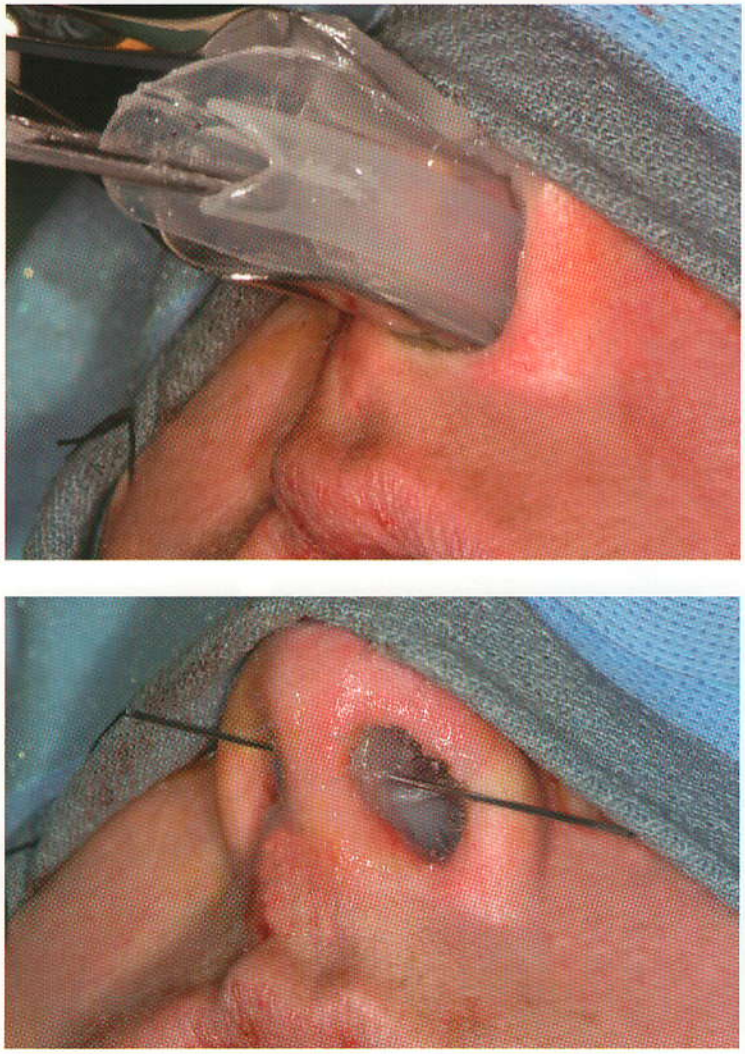

Figura 13.18 **A** Inserción de la férula de silicona lubricada con ungüento antibiótico en los nares. Observe que se usa un espéculo nasal para crear un canal para inserción simple. **B** Se han colocado férulas bilaterales de silicona. Se pasa una sutura de seda en una aguja recta a través de una férula, septum membranoso y la otra férula. Luego, se se pasa la sutura de vuelta en dirección opuesta y se ata.

booksmedicos.org

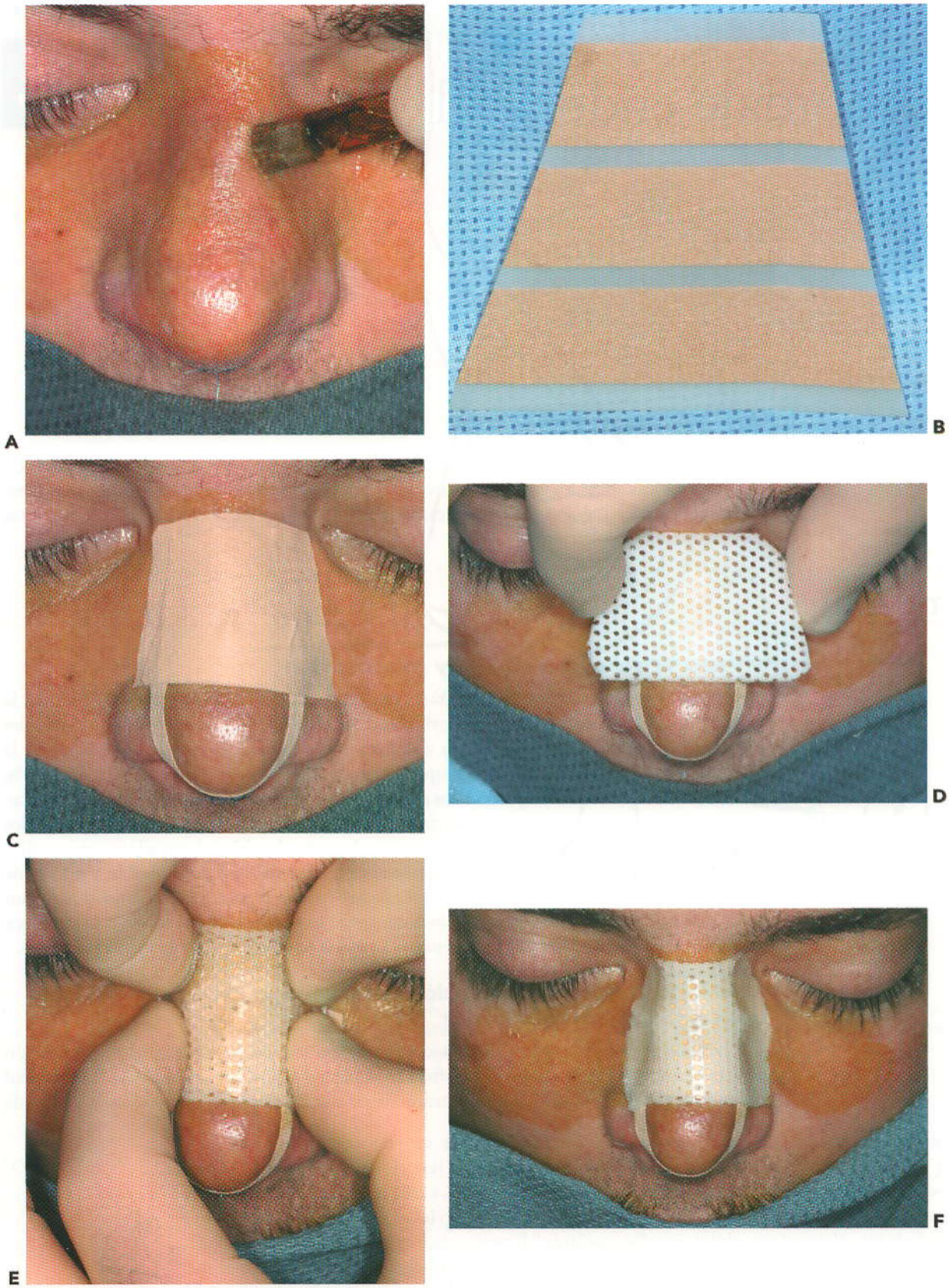

Figura 13.19 Aplicación de férula termoplástica para nariz externa. **A** La piel se prepara aplicando un material "pegajoso" tal como benzoina. **B** Se corta una cinta de papel en rombos alargados y se aplican a la piel nasal **C**. **D** Se corta el material termoplástico al tamaño adecuado. **E** Se ablanda el vendaje termoplástico adaptándose a la nariz. **F** Apariencia después que se pone el vendaje.

booksmedicos.org

Abordaje endonasal

Se han descrito varias incisiones y abordajes endonasales para exponer el esqueleto nasal. La técnica para modificar los cartílagos alares es la principal variable en los diferentes abordajes. El abordaje endonasal descrito en este capítulo es el "abordaje de liberación" para exponer los cartílagos laterales inferiores.

TÉCNICA

Paso 1. Vasoconstricción y preparación

Se afeitan las vibrisas dentro del vestíbulo con un escalpelo Nº 15 o tijeras, y se limpia la cavidad nasal con solución de yodo povidona. Una combinación de compresas intranasales e inyecciones vasoconstrictoras ayudan a la hemostasis durante la cirugía. A lo largo de la longitud del suelo nasal, se colocan compresas nasales con un vasoconstrictor (cocaína al 4%, oximetazolina al 0.05%, etc), junto a los cornetes y bajo el techo osteocartilaginoso. Infiltración local de un vasoconstrictor proporciona hemostasis y ayuda a la disección separando los planos de los tejidos. La infiltración se lleva a cabo entre la piel y el esqueleto osteocartilaginoso, tratando de deformar la piel que se encuentra encima lo menos posible, y a nivel de submucosa. Después de la infiltración, la aplicación de suave presión externa sobre la nariz por 1 ó 2 minutos ayuda a extender de modo homogéneo el vasoconstrictor, con lo cual se reduce la deformidad externa. Entonces, se preparan las estructuras externas de la manera estándar.

Paso 2. Técnica de liberación del cartilago para la exposición del cartílago lateral inferior

El abordaje de la liberación del cartílago alar implica una incisión marginal y una incisión intercartilaginosa conectada a una transfixión completa o parcial (véase Fig. 14.1). La totalidad del esqueleto nasal se puede exponer a través de estas incisiones que se hacen todas dentro de la cavidad nasal.

booksmedicos.org

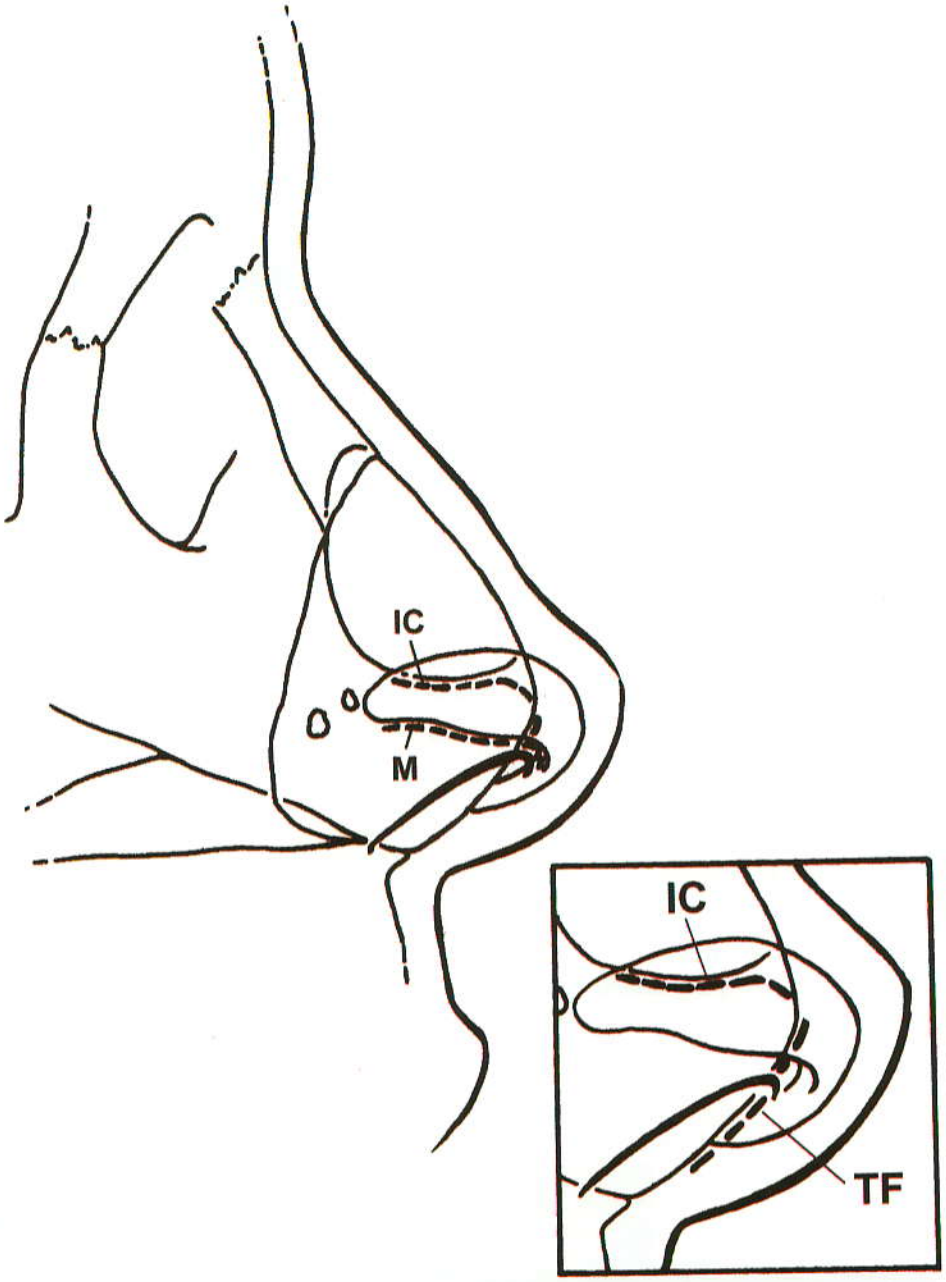

Figura 14.1 Incisiones para el abordaje de liberación del cartílago alar. *IC*, incisión intercartilaginosa; *M*, incisión marginal; *TF*, incisión de transfixión. Observe como la incisión de transfixión sigue el borde caudal del cartílago septal (***recuadro***).

Una *incisión marginal* para exposición de la cúpula y crus lateral debería seguir el borde caudal libre del cartílago lateral inferior y no el borde de la vantana nasal (véase Figs. 14.1 y 14.2; véase también Figs. 13.5 a 13.7). Las incisiones no deberían hacerse en el triángulo blando- la porción de ventana nasal que es caudal al cartílago alar. El triángulo blando se forma por dos capas yuxtapuestas de piel, sin apoyo del cartílago, sólo con tejido areolar suelto entre ellas. Las incisiones en el triángulo blando pueden producir escotadura postoperatoria deformante. Es posible que debido a este resultado se evita la incisión del reborde, pues requiere disección a través del triángulo blando.

El reborde de la vantana nasal se retrae con un gancho cutáneo doble y se voltea hacia afuera colocando el dedo medio en la parte externa sobre el cartílago alar (Fig. 14.2). El extre-

booksmedicos.org

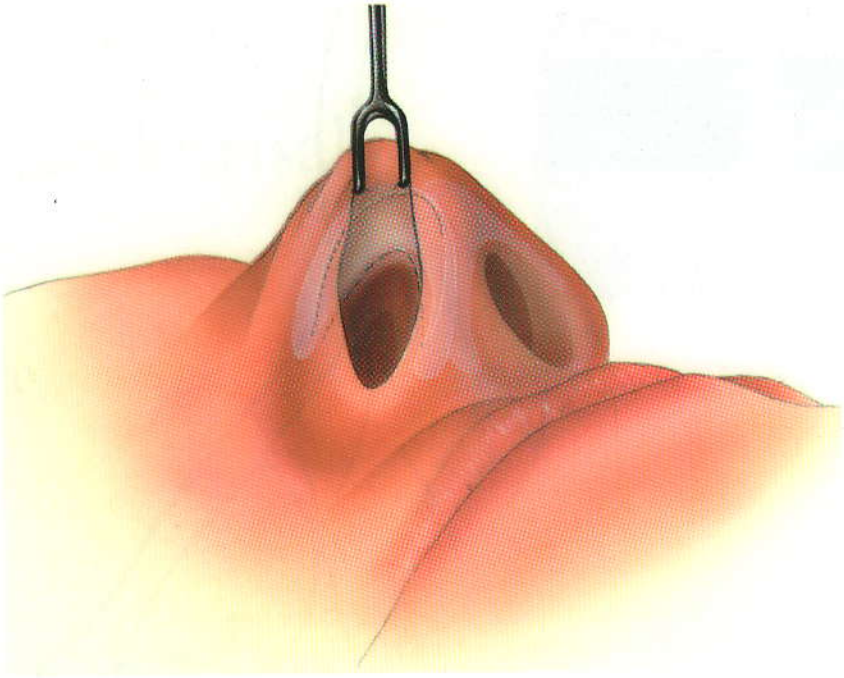

Figura 14.2 Retracción del ala revela posicionamiento de las incisiones marginal, intercartilaginosa y de transfixión.

mo caudal del cartílago alar se identifica a través de la piel vestibular. Como se describió en el Capítulo 13, el borde inferior de la crus lateral no sigue el borde alar, y se cierra hacia el borde en la parte medial, donde puede estar 5 a 6 mm posterior al borde alar. En la parte lateral, el borde inferior de la crus lateral puede estar de 12 a 14 mm superior al reborde alar. El borde inferior de la crus lateral se extiende hacia la parte superior a medida que se extiende en la parte lateral (véase Fig. 14.3). La parte posterior del mango del escalpelo se puede utilizar para palpar el borde caudal del cartílago alar. Se hace una incisión a través de la piel vestibular a lo largo del contorno del cartílago alar hasta la profundidad del cartílago (véase Fig. 14.4). Comienza en la parte lateral más allá del punto donde el borde caudal de la crus lateral se

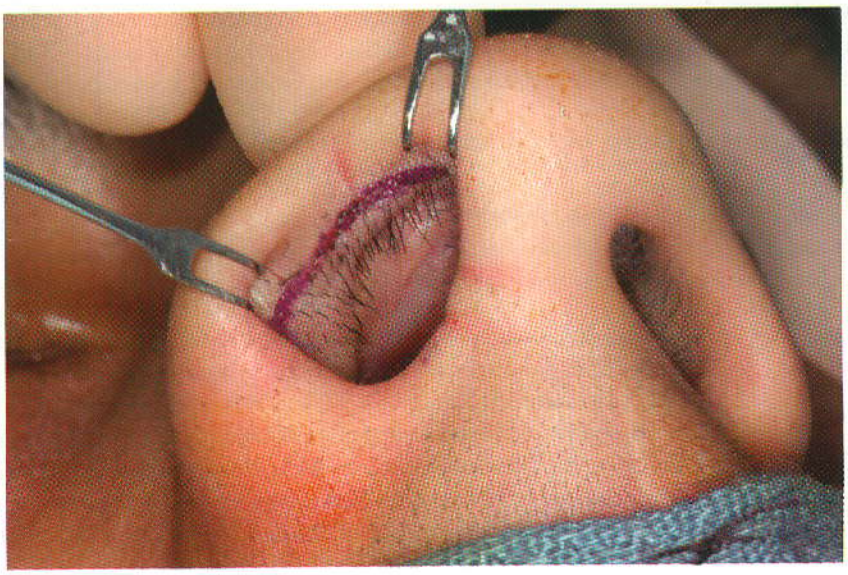

Figura 14.3 Fotografía mostrando el lugar de la incisión marginal.

booksmedicos.org

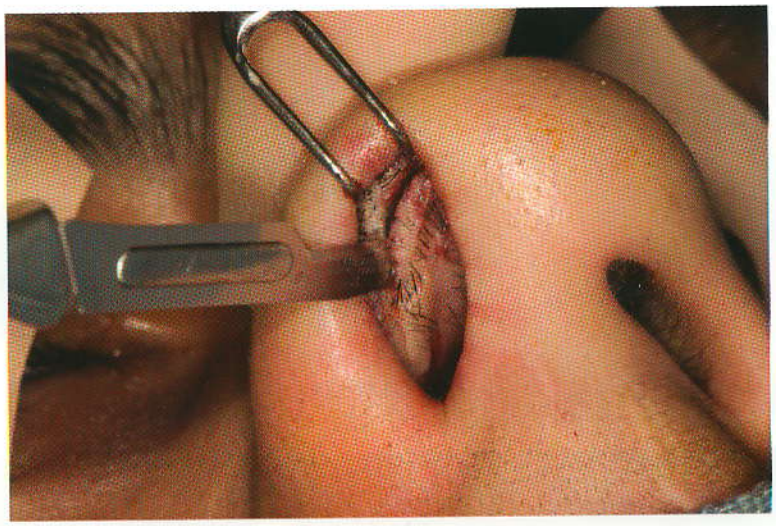

Figura 14.4 Fotografía correspondiente a la realización de la incisión marginal. Observe el gancho cutáneo que retrae el borde alar en la parte superior mientras el dedo colocado fuera de la nariz presiona hacia abajo, facilitando el abordaje.

desvía del borde alar para volverse hacia la cabeza, sigue el borde en la parte medial hacia el ápice y continúa a lo largo del borde caudal de la crus medial, aproximadamente 1 mm detrás del borde de la columela, deteniéndose en el acoplamiento columela-lóbulo. En caso necesario, se puede extender más hacia la parte inferior a lo largo de la crus medial y más hacia la parte lateral a lo largo de la crus lateral para facilitar liberación del cartílago.

La *incisión intercartilaginosa* (incisión del vestibuli limen) divide el acoplamiento de los cartílagos lateral superior e inferior (Figs. 14.1 y 14.2). La incisión atraviesa el tejido fibroareolar parecido al aponeurótico que mantiene la inserción entre ellos (área de desplazamiento). El ala se retrae usando un gancho cutáneo doble y se identifica el borde inferior del cartílago alar. El gancho cutáneo levanta los cartílagos alares, dejando el borde inferior del cartílago lateral superior sobresaliendo en el vestíbulo, cubierto sólo por mucosa nasal (véase Fig. 14.5 A). Se hace una incisión a lo largo del borde inferior del cartílago lateral superior, comenzando en el extremo lateral del limen vestibuli y extendiéndose en la parte medial unos 2 mm caudal y paralelo al limen (véase Figs. 14.6 A y B). Es importante hacer la incisión 2 a 3 mm caudal al limen vestibuli para evitar una cicatriz innecesaria en el área de la válvula nasal. Luego la incisión se arquea en el septum membranoso anterior hasta el área de la válvula, donde se

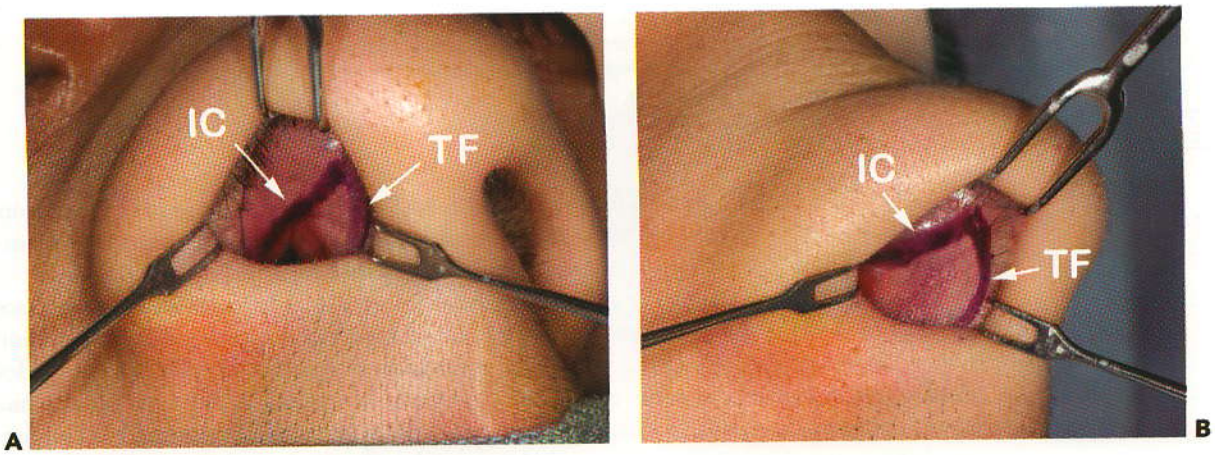

Figura 14.5 Fotografía frontal **A**, y fotografía lateral **B** mostrando el lugar de las incisiones intercartilaginosa *IC* y de transfixión *(TF)*.

booksmedicos.org

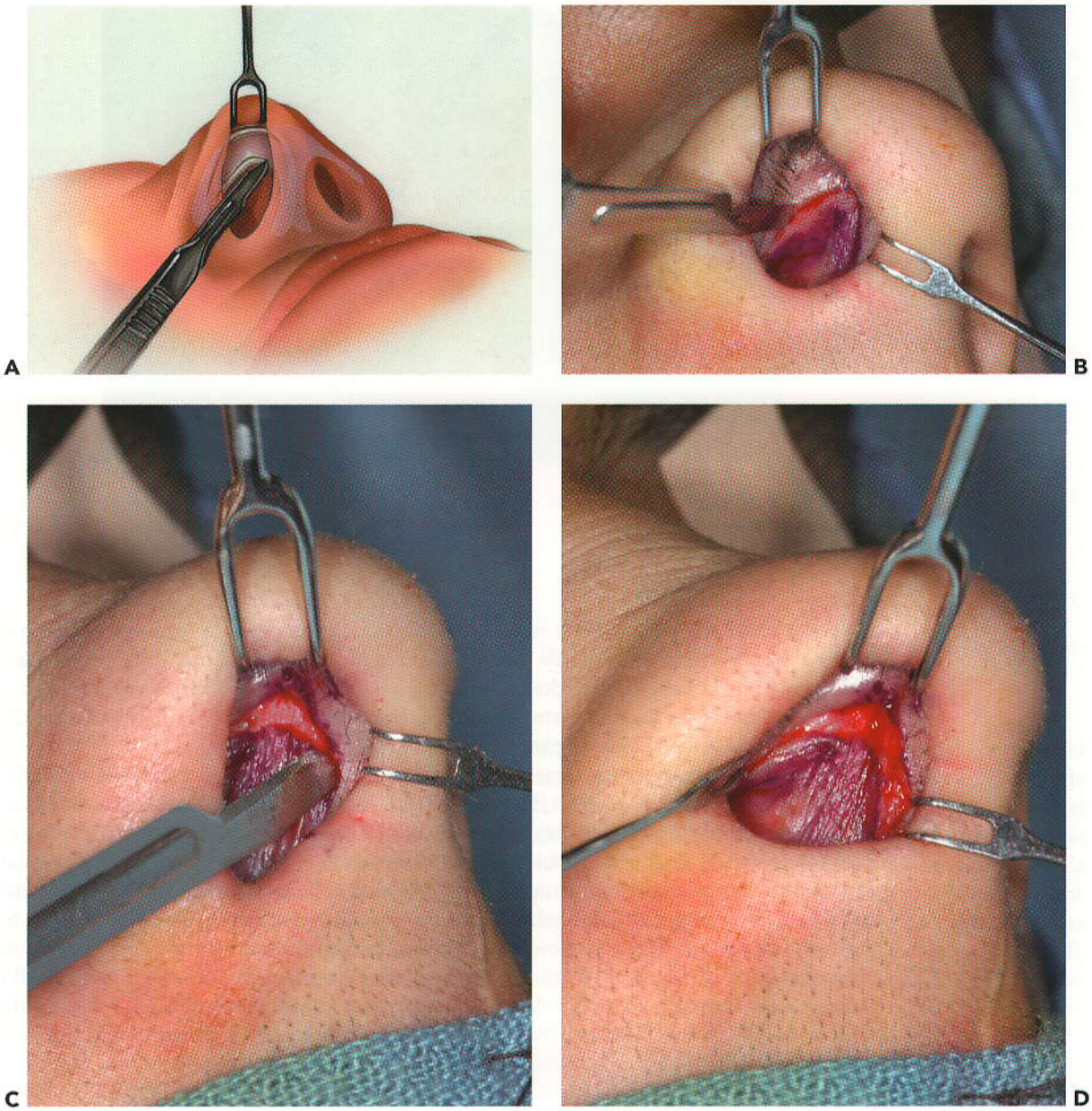

Figura 14.6 Ilustración **A** y fotografía **B**, mostrando realización de la incisión intercartilaginosa. Observe que la incisión marginal ya se ha terminado, exponiendo el cartílago lateral inferior. **C** Fotografía mostrando la realización de la incisión de hemitransfixión. **D** Fotografía después de haber realizado las incisiones intercartilaginosa y de transfixión.

encuentra con la incisión de transfixión (Figs. 14.1, 14.2 y 14.6 C). La longitud de la incisión, que siempre se debería extender hasta la línea media, varía con el alcance necesario de exposición del dorsum y del cartílago alar a ser liberado durante la cirugía de la punta.

Para el abordaje de liberación del cartílago hasta los cartílagos laterales inferiores, se hace una *incisión de transfixión* en el extremo caudal del cartílago septal, conectándolo a la incisión intercartilaginosa (Figs. 14.1, 14.2 y 14.5). La transfixión es una técnica en la cual los tejidos blandos que se encuentran sobre el dorsum y columela se separan del septum. Se hace una incisión de hemitransfixión en el mismo lugar, pero sólo en un lado, dejando intacto el septum membranoso en el lado opuesto. La incisión se puede extender hacia la parte posterior sólo hasta el punto donde sea anterior a las inserciones de los extremos posteriores de las cruras mediales hasta el cartílago septal y su revestimiento (transfixión parcial) o puede continuar en

booksmedicos.org

la parte posterior para cortar la columela y el labio del cartílago septal y espina nasal anterior (transfixión completa). La incisión de transfixion permite exposición completa del septum y fácil liberación de los cartílagos alares.

Se hace una incisión a lo largo del borde caudal del cartílago septal, desde el extremo medial de la incisión intercartilaginosa hacia la espina nasal anterior (o viceversa) (Figs. 14.1 y 14.6). La longitud de la incisión depende si se requieren de los procedimientos sobre la espina nasal anterior y base del cartílago septal. La incisión se hace con preferencia junto al borde caudal del cartílago septal, dejando el septum membranoso unido a la columela. Si se requiere incisión de transfixión completa, se hace desde un lado al otro con un escalpelo y se divide el septum membranoso del borde caudal del septum a ambos lados.

Es importante extender la incisión de transfixión alrededor del ángulo septal para liberar los cartílagos alares de sus inserciones septales cuando se requiere toda la exposición por una incisión marginal (Fig. 14.6) Para hacer visible la cúpula y las cruras mediales, ellas no deben estar limitadas por su inserción septal.

Tijeras puntiagudas insertadas en la incisión marginal liberan el tejido blando sobre los cartílagos alares por disección subperiocondrial (movimiento de extensión) (véase Fig. 14.7 A):

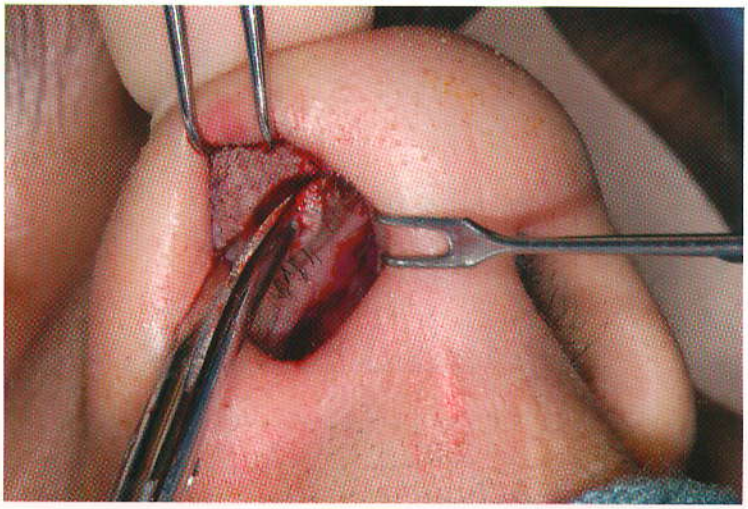

A

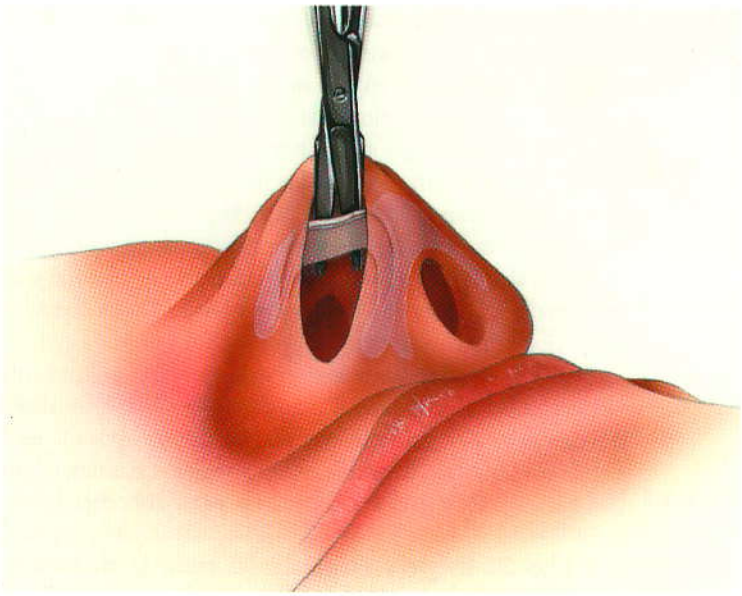

B

Figura 14.7 A Se insertan tijeras en la incisión marginal y se establece un plano subpericondral. **B** Se termina la disección con tijeras del cartílago lateral inferior.

booksmedicos.org

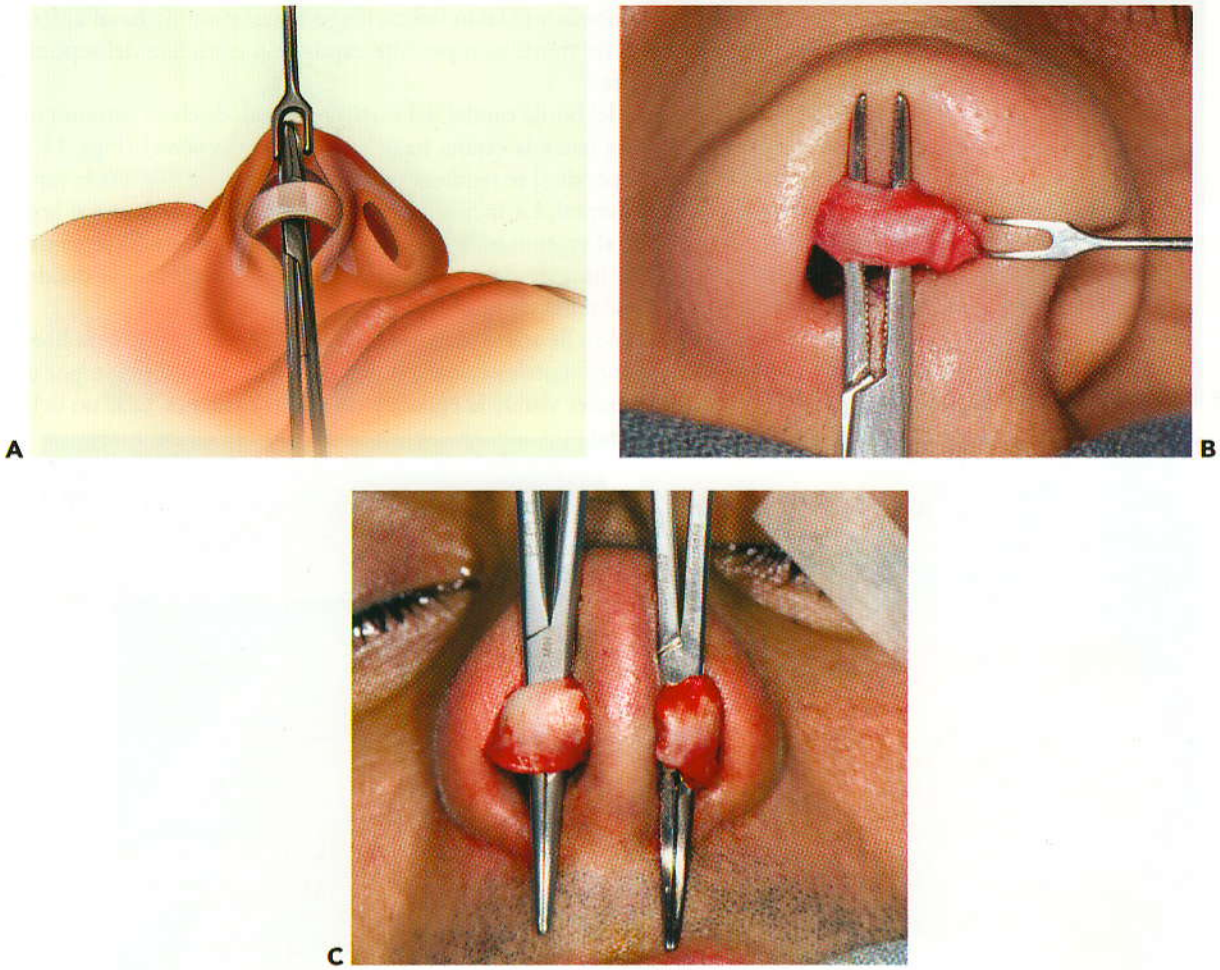

Figura 14.8 Ilustración **A** y fotografías mostrando liberación (**B** unilateral; **C** bilateral) de (los) cartílago(s) alar(es).

La elevación se lleva a cabo en la parte lateral hasta punto de inserción de las cruras laterales al tejido blando en la región de los cartílagos sesamoideos. La disección subpericondral se puede realizar a través de la cúpula opuesta y en la parte superior hasta el techo de la nariz. Si se requiere, se puede continuar la disección subperiocondrial sobre la cúpula en la parte medial entre los dos cartílagos alares, haciendo incisión de las inserciones ligamentosas interdomales. Los extremos puntiagudos de las tijeras se llevan hacia atrás en la cavidad nasal a través de las incisiones de transfixión e intercartilaginosa (Fig. 14.7 B): Una vez que se llevan a cabo las tres incisiones y la disección subpericondrial de los tejidos blandos que se encuentran encima, el cartílago alar se libera, excepto en sus extremos medial y lateral. Si no está libre por completo, se insertan las tijeras en la incisión marginal y la disección se completa hasta que la cavidad subperiocondrial se extienda desde la incisión marginal a la incisión cartilaginosa/transfixión. La incisión intercartilaginosa debería tener la longitud suficiente para permitir adecuada movilización de la crus lateral para la exposición. Esta disección crea un colgajo bipediculado del cartílago alar, cubierto con piel vestibular apoyada en la parte medial y lateral. Luego los cartílagos alares se "liberan" desde las vantana nasales, como las asas de un balde, por retracción con ganchos cutáneos, exponiendo la parte superficial del cartílago (véase Fig. 14.8).

Paso 3. Exposición de la raíz y dorso nasal

El abordaje a la raíz y dorsum nasal se consigue a través de la incisión intercartilaginosa. Una vez efectuada la incisión a través de la mucosa, submucosa, tejido aponeurótico y pericondrio, disección subpericondrial cortante con un escalpelo o disección obtusa con tijeras libera los

booksmedicos.org

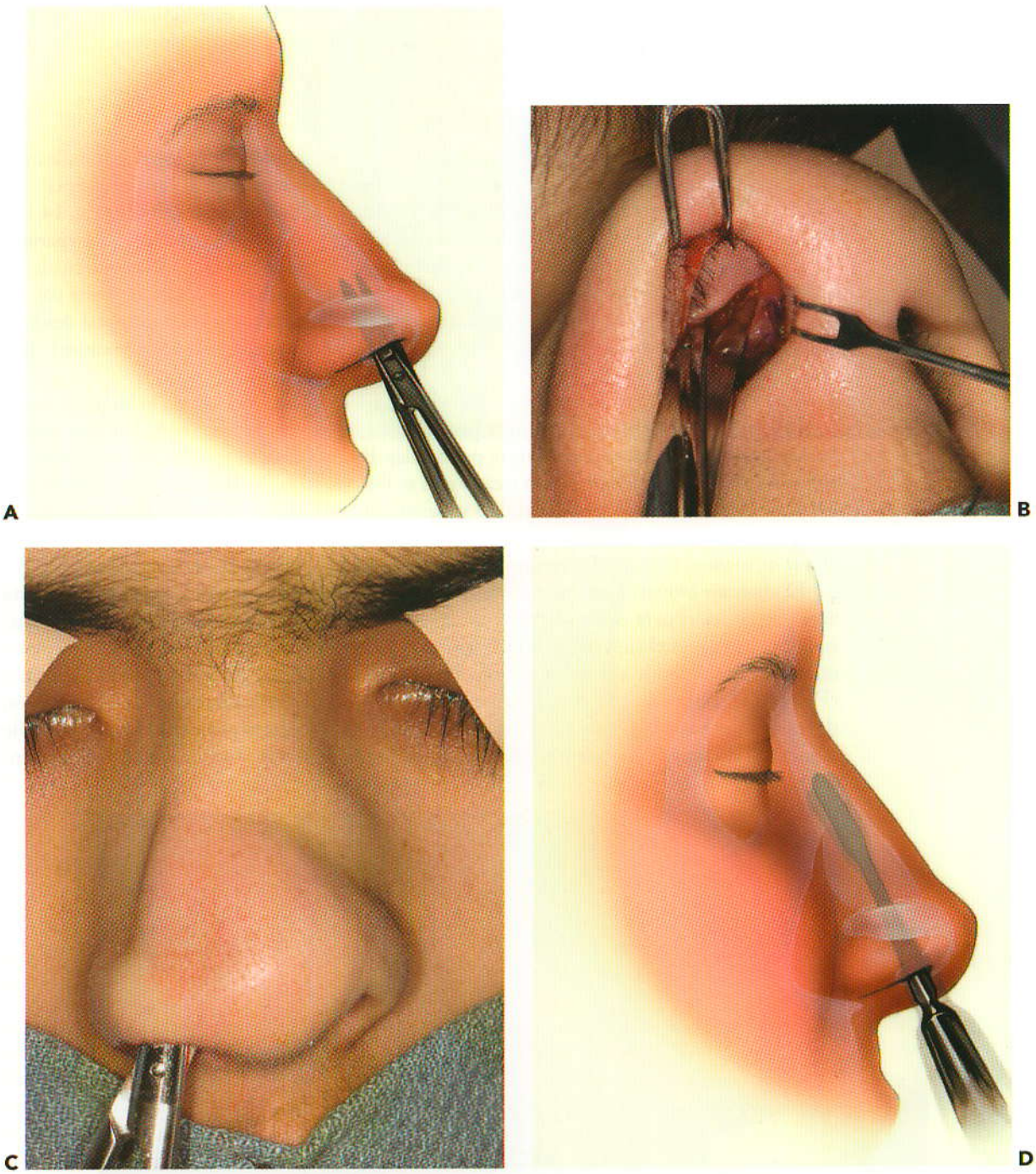

Figura 14.9 Disección con tijeras sobre el esqueleto nasal superior. Ilustración **A** y fotografía **B** mostrando inserción de tijeras a través de la incisión intercartilaginosa, superficial al cartílago lateral superior. Las tijeras avanzan usando un movimiento de extensión hasta que se haya realizado la disección necesaria de los tejidos blandos nasales externos para el procedimiento quirúrgico **C**. **D** Ilustración sobre el uso de un elevador perióstico cortante para hacer la disección de los huesos nasales.

tejidos blandos de los cartílagos laterales superiores (véase Fig. 14.9). La disección debería estar en el plano subpericondrial, para evitar lesionar a la musculatura que se encuentra encima y los vasos sanguíneos de la nariz. Mediante una incisión intercartilaginosa unilateral se realiza la disección hacia el borde inferior de los huesos nasales y a través de la línea media hasta el lado opuesto. La retracción de tejidos blandos liberados permite realizar una incisión cortante con un escalpelo a través del periostio en el borde inferior de los huesos nasales. Elevadores

booksmedicos.org

periósticos cortantes tal como Cottle, Joseph o Freer son útiles para disección subperióstica de los huesos nasales hasta el nivel que sea necesario para el procedimiento quirúrgico (Fig. 14.9 D).

Paso 4. Exposición del septum

La mucosa septal se extirpa del cartílago septal a través de incisión de transfixión, empleando los elevadores periósticos. El mucopericondrio se inserta íntimamente al cartílago septal, sobre todo en la parte anterior, y con frecuencia al inicio es difícil de separar (véase Fig. 14.10). Puede ser necesario comenzar realizando una disección cortante con un escalpelo. La apariencia azul-blanquecina del cartílago septal indica que el operador está en el plano adecuado de disección. Una vez liberada la mucosa del septum anterior, se usa un elevador de Freer con un movimiento de barrido, para disecar el mucopericondrio de todo el cartílago septal desde el vómer hasta el dorsum y en la parte posterior sobre el plano perpendicular del etmoides (véase Fig. 14.11).

La mucosa septal se diseca con facilidad en la mayoría de las áreas salvo a lo largo del borde inferior del cartílago septal, de manera particular en la parte anterior, donde hay una articulación acanalada con el vómer y cresta premaxilar. En esta área, el pericondrio y el periostio son contínuos desde un lado a otro y cada uno se fusiona en la línea media de tal manera que los planos de disección son discontinuos y forman una barrera de elevación. Esta situación se complica más por casos frecuentes de espolones y desviaciones en esta área. Los esfuerzos por elevar de manera forzosa el revestimiento puede conducir a desgarros en la mucosa.

El abordaje bidireccional, usando "túneles" superior e inferior, permite aislamiento de esta área y exposición para elevación cortante de las membranas fusionadas en un lado del septum. Se crea el túnel superior elevando el mucopericondrio y periostio del cartílago septal y etmoideo hasta donde el septum se topa con la cresta nasal del maxilar superior y/o vómer (Fig. 14.11). Luego se crea el túnel inferior disecando en la parte submucosal por la incisión de transfixión hacia la espina nasal anterior y a través de la abertura piriforme. La extensión de la incisión de transfixión sobre el suelo nasal facilita la disección y ayuda a evitar el desgarro

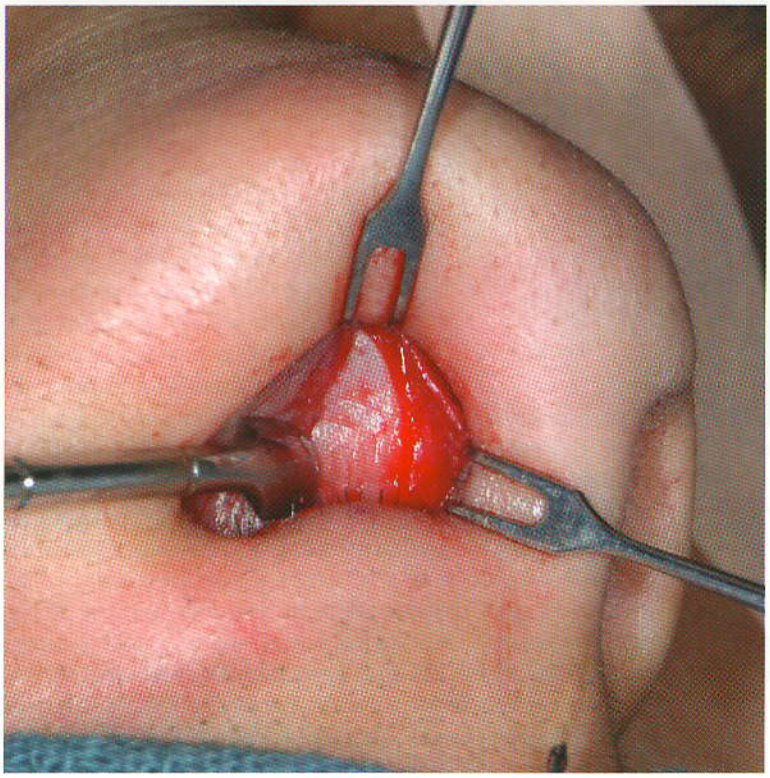

Figura 14.10 Fotografía correspondiente a la disección de la mucosa septal nasal desde el ángulo septal anterior usando un elevador de Cottle.

booksmedicos.org

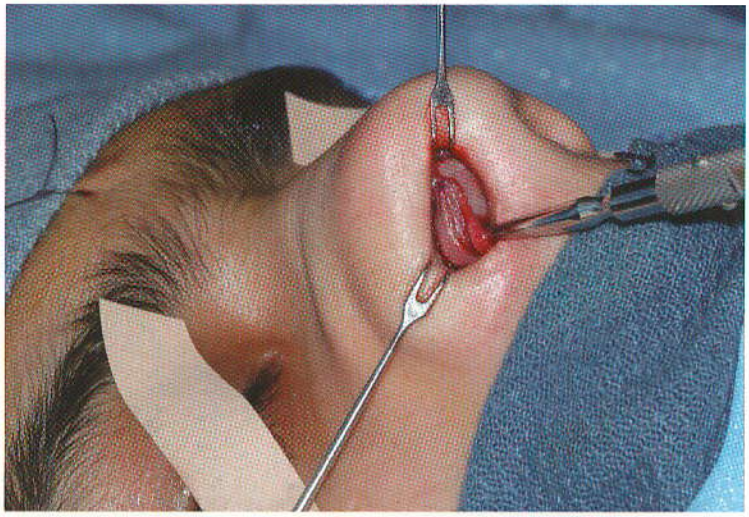

A

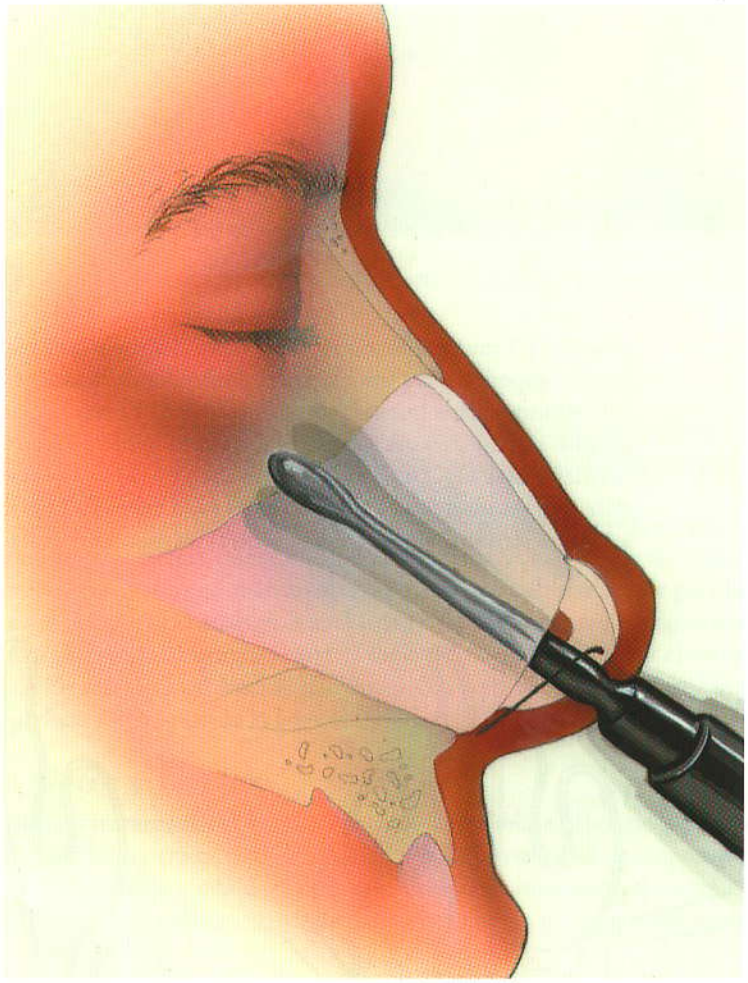

B

Figura 14.11 Elevación submucosal del septum. El elevador se inserta a través de la incisión de transfixión **A** y se libera mucosa hasta el nivel de la unión vómer/cresta septal con el septum cartilaginoso **B**.

booksmedicos.org

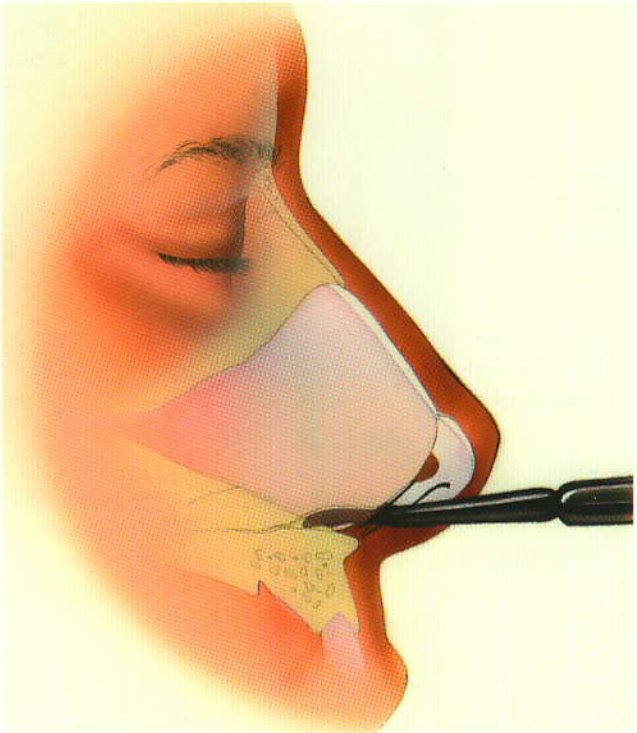

Figura 14.12 Elevación submucosal del suelo de la nariz. El elevador se inserta a través de la incisión de transfixión y se libera la mucosa del suelo y el septum hasta el nivel de la unión vómer/cresta septal del septum cartilaginoso.

mucosal. El mucoperiostio se eleva fuera del suelo nasal y hacia arriba de la cresta nasal del maxilar superior y el vómer hasta el punto donde la mucosa septal está unida al acoplamiento del septum y estos huesos (véase Fig. 14.12). El resultado son dos túneles submucosales, separados por adherencia submucosal hasta el borde inferior del cartílago septal y cresta/vómer maxilar (véase Fig. 14.13 A). La retracción de la mucosa desde el interior de estos túneles permite que las inserciones submucosales sean cortadas con tijeras cortantes o un escalpelo con lo cual se termina la elevación de todo el colgajo mucopericondrial-perióstico desde el septum (Fig. 14.13 B):

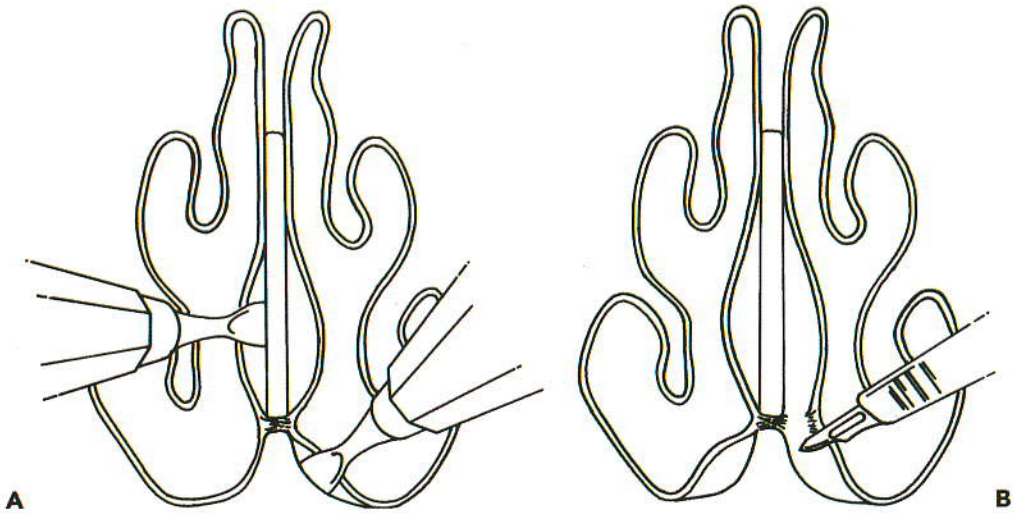

Figura 14.13 Disección submucosal del septum encima y debajo de las áreas de adherencia **A**, seguida de incisión a través de las áreas adherentes **B**.

booksmedicos.org

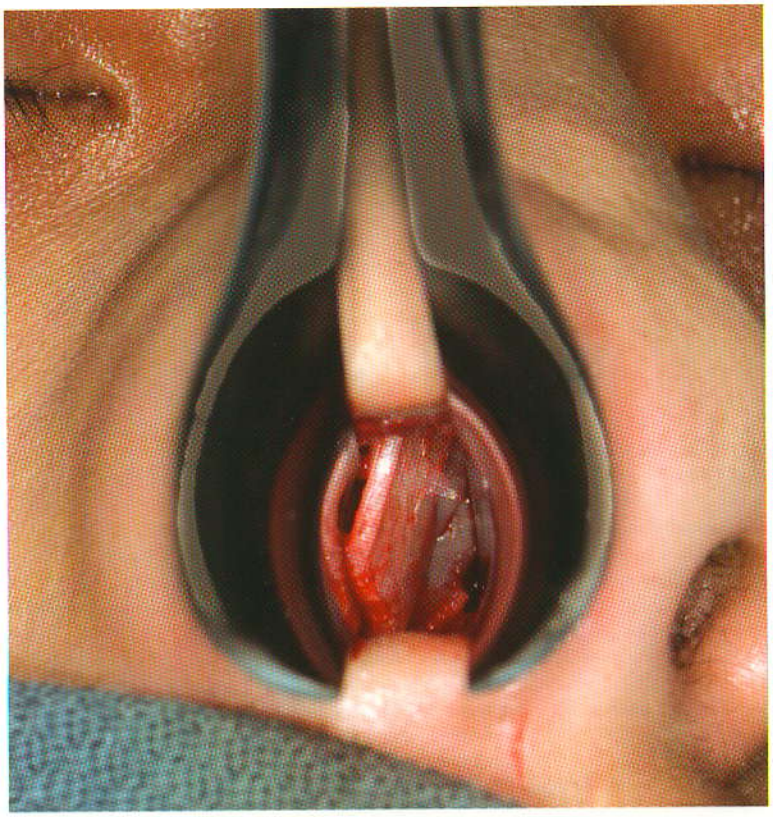

Figura 14.14 Fotografía mostrando el septum nasal desviado expuesto por completo con incisión intercartilaginosa y de hemitransfixión.

Si fuera necesario, también se puede disecar el mucopericondrio del lado opuesto del septum nasal ya sea a través de una hemitransfixión o incisión de transfixión completa, exponiendo todo el septum nasal (véase Fig. 14.14).

La mucosa sobre la superficie subyacente del cartílago lateral superior también se diseca a través de incisión combinada intercartilaginosa/transfixión para evitar su lesión durante los procedimientos de resección que abarcan al dorso nasal. Un método simple para liberar la mucosa de su unión al septum y cartílago lateral superior, es colocar un elevador Freer en la parte submucosal a lo largo del septum nasal justo debajo del dorso nasal y rotar el extremo superior del elevador de Freer en la parte lateral. Esta maniobra separa el mucoperiostio/mucopericondrio de la superficie subyacente de la bóveda nasal.

Paso 5. Cierre y férulas

Todas las incisiones intranasales se cierran con sutura absorbible, tal como 5-0 chromic catgut. Si la mucosa septal fue separada, la colocación de férulas intranasales o compresas mantendrán la aproximación mucosal y ayudarán a evitar formación de hematoma durante el proceso de cicatrización. De manera alternativa, son útiles las suturas de colchón trans-septales para readaptar la mucosa.

Si se han elevado los tejidos blandos de la punta y dorso nasal, se puede aplicar un vendaje nasal externo para readaptar los tejidos al esqueleto subyacente. Después de aplicar una capa fina de tintura de benzoina u otra solución dérmica sobre la piel de la nariz y área adyacente, se aplica una cinta de papel en capas superpuestas desde la raíz hasta el área sobre la punta. De una tira de cinta se corta una ranura en V para formar un cabestrillo con el objeto de sostener la punta. Luego se aplica un vendaje nasal externo.

booksmedicos.org

Índice

Números de páginas seguidos por *f*, indica figuras

A

Abordaje coronal, 81-106
ventajas, 81
incisión alternativa, 105-106
colocación postauricular, 105
incisión zigzag, 106, 106*f*
nervio facial, ramas temporales de, 84-85, 86*f*
órbita media, 85-87
tercio anterior de su pared, 85-86
huesos de, 85
tercio medio de su pared, 86
tercio posterior de su pared, 86
capas del scalp, 81-83
galea, 81
capa musculoaponeurótica, 81, 82*f*
pericráneo (periostio), 82*f*, 83
acrónimo SCALP, 81
piel, 81, 82*f*
tejido subcutáneo, 81, 82*f*
fascia subgaleal, 81-83
sistema superficial músculoaponeurótico (SSMA), 81
cara témporo-parietal, 81
técnica, 87-105
cierre. 104-105
uso de drenaje plano, 104
cantopexia lateral, 104
periostio, 104
componente preauricular, 105
incisión con scalp, 105
sutura de resuspensión de tejido blando, 104
suspensión por encima de cara temporal, 104
suspensión de músculo temporal, 104
elevación de colgajo coronal, 90-95
control de sangramiento, 90-91
disección del colgajo, 91, 92*f*
colgajo pericraneal, desarrollo de, 93
incisión perióstica, 91-93
recolección de injerto óseo craneal, 103
exposición obtenida, 87, 100, 101*f*
técnicas hemostáticas, 89
incisión, 89-90
línea temporal superior baja, 90, 91*f*
crosshatching, 89
inicial, 89-90
extensión preauricular, 90
colocación de incisión y preparación, 87-89, 89*f*
pelo, confinamiento y agrupamiento, 89, 89*f*
línea de pelo del paciente, 87-89
acceso inferior requerido, 88
afeitado del cabello, 89
exposición del cóndilo/ramus mandibular, 102
exposición de áreas periorbitaria, perióstica, 95-101
arteria etmoidal, 98, 100
órbita lateral, 98
tendón cantal medial, 98, 99*f*, 100, 101*f*
región nasofrontal, 98, 99*f*
pared orbitaria superior y media, 98
liberación de haz neurovascular supraorbitaria, 95, 98*f*
exposición de fosa temporal, 102
exposición de articulación témporomandibular (TMJ)102
exposición de arco zigomático, 93-95, 97*f*
capa de región temporoparietal, 82*f*, 83-84
almohadilla grasa bucal, 82*f*, 84
fascia subgaleal, 83
almohadilla grasa superficial temporal, 82*f*, 83
fascia temporalis, 82*f*, 83
músculo temporal, 82*f*, 83
fascia temporoparietal, 82*f*, 83
Abordaje de mitad del párpado. Ver abordaje subtarsal
Abordaje de piel arrugada.ver abordaje subtarsal
Abordaje del pliegue supratarsal. Ver abordaje párpado superior
SMAS supracigomático, 197
Abordaje endonasal, 234-245
abordaje para liberar cartílago alar, 234-240
incisión intercartilaginosa (incisión limen vestibuli)237-238
incisión marginal, 235-237
disección subpericondrial, 239-240
disección transfixión , 237*f*, 238-239
cierre y splint 245
exposición de dorsum nasal y raíz, 240-242
preparación, 234
exposición del septum, 242-245
vasoconstricción, 234
Abordaje para blefaroplastia superior. Ver abordaje párpado superior
Abordaje externo (abierto), 215-233
armadura ósea externa nasal, 215-216*f*
armadura cartilaginosa externa nasal, 215-217
cartílago alar (lateral bajo), 216*f*, 217
sesamoideo, 215, 216
cartílago lateral superior (triangular), 215, 216*f*
septum nasal, 218
tejido nasal blando, 218
área enrollada, 217
técnica, 219-233
cierre, 226
esqueletonización externa de la nariz, 224-226
disección de cartilago alar, 226, 227*f*
exposición de nariz externa, 226, 229*f*
disección de cartílago lateral bajo, 224-226
disección de subpericondrial crura medial, 224
disección del dorso nasal, 226
incisión transcolumenar y marginal, 221
estructura , 221
marca, 221
evitar incisión del margen, 221
triángulo blando, 221

booksmedicos.org

preparación, 219
exposición de septum, 226, 230-232
splints, 226
intranasales o paquetes, 226
aplicación de splint termoplástico, 226, 233*f*
suturas trans-septal, 226
vasoconstricción, 219, 220*f*
Abordaje mandibular vestibular, 137-150
ventajas 137
almohadilla grasa bucal 140-141
complicación 137
arteria facial, 137-138, 139*f*
vena facial, 138, 139*f*
músculo mentoniano, 138-140
nervio mentoniano, 137, 138*f*
técnica, 141-150
cierre, 147-150
sutura músculo mentoniano, 147-150
región posterior y anterior147-149*f*
lugar de revestimiento suspensión, 149
incisión, 141-145
prevención de hernia de almohadilla grasa, 142
mandíbula edéntula, 142
cuerpo y porción posterior de mandíbula , 142
músculo mentalis, 141-142
nervio mentoniano , 142, 145
región anterior de mucosa labial 141
disección subperióstica de mandíbula, 145-147
retractor de Bauer, 147, 148*f*
músculo masetero, 147
disección músculo mentoniano, 145, 145*f*
nervio mentoniano, 145
retractores angulados a la derecha mellados, 145, 147*f*
rama, 145-147
vasoconstricción, 141
Abordaje maxilar vestibular, 111-121
ventajas, 111
almohadilla grasa bucal, 113
exposición obtenida, 113, 118
nervio infraorbitario , 111
musculatura nasolabial, 112-113
efectos de la cirugía, 113
elevador del ángulo oral, 112
elevador del labio superior, 112
elevador del labio superior y ala nasal, 112
grupo nasal, 112
oris orbicularis, 112
técnica 115-121
disección subperióstica de maxilar anterior y zigoma, 116-117
paquete infraorbitario neurovascular , 116, 117
orden de disección, 116
apertura piriforme, 116
zigoma, 117
arco zigomático, 117
conjunto zigomáticomaxilar116-117
cierre, 118-121
identificación y restablecimiento de base alar, 118
incisión horizontal, 120
V-Y cierre, incisión labial, 118-121
incisión, lugar, 115-116
disección submucosa de cavidad nasal, 117-118
septum nasal, 117
apertura piriforme, 117-118
vasoconstricción, 115
Abordaje párpado inferior, 10-40
exposición obtenida, 9
extensión de la incisión, 37-40
anatomía párpado inferior, 10-14, 42, 43*f*
fascia capsulopalpebral, 43
surco infraorbitario, 17
tendón cantal lateral , 14
retracción párpado inferior, 42-43, 43*f*
tendón cantal medial , 14-17
glándulas de Meibomio, 14
músculo ocular orbicularis, 10-14
inervación y sangre, 13
porción orbitaria, 11
porción palpebral, 11-12
porción preseptal, 11
porción pretarsal, 11, 12*f*
septum orbitario, 10*f*, 13
conjuntiva palpebral, 10*f*, 14
piel, 11
tarsus/ placa tarsal, 10*f*, 13-14
resultados cosméticos pobres, 9
abordaje subciliar, 17-32
disección subperióstica de maxila anterior y/u órbita, 26-29
músculo inferior oblicuo, 26-29, 29*f*
fisura inferior orbitaria, 29, 29*f*
borde infraorbitario, 26, 27*f*
exposición piso orbitario y pared, 29, 29*f*
cierre, 31*f*
lugar de incisión , 17, 20*f*
sutura para suspensión párpado inferior, 30, 32*f*
incisión perióstica, 26, 26*f*
incisión entre las porciones pretarsal y preseptal, 24, 25*f*
uso de protector escleral, 18
disección de colgajo cutáneo, 17
incisión de piel, 21
disección piel-músculo flap, 17
disección por pasos, 17
disección subcutánea, 21, 21*f*, 22*f*
disección suborbicular, 23, 23*f*, 24*f*
tarsorrafia temporal, 18, 18*f*, 19*f*, 21*f*
abordaje subtarsal, 32-36
ventajas, 32
incisión, lugar, 32-33
líneas de tensión y relajación piel 32-33
incisión piel 33, 34*f*
disección suborbicular, 33, 35*f*-36*f*
Abordaje párpado superior, 68-78
técnica, 70-78
incisión blefaroplastia, 70, 71*f*
cierre, 73, 76*f*, 77*f*, 78*f*
protección corneal, 70
incisión, posicionamiento y marcaje, 70
incisión perióstica, 73
incisión de piel, 71
debilitamiento de colgajo mio-cutáneo, 73, 73*f*
disección subperióstica (margen orbitario lateral /órbita lateral), 73
vasoconstricción, 71, 71*f*
anatomía del párpado superior, 68-70
cornua (cuernos), 68
capa de cinco, 68, 69*f*
complejo Muller músculo/tarsus, 68-70
complejo septum elevador de la aponeurosis, 68
placa tarsal, 68-70
Abordaje por degloving del tercio medio de macizo facial , 121-127.
ver también abordaje maxilar vestibular
ventajas, 121
exposición obtenida, 127*f*
técnica, 121-127
anestesia, 121
cierre, 126
incisión intranasal, 122-124
circunvestibular, aseguramiento (incisión del limen vestibular), 122-123
incisión intercartilagina (incisión limen vestibuli) 122-123
apertura piriforme, 122*f*, 123

booksmedicos.org

incisión por transfixión, 122*f*, 123, 124*f*
incisión maxilar vestibular
osteotomía del tercio medio del macizo facial
dorso nasal y raíz, exposición de, 124-125
nariz, preparación de, 121-122
exposición subperióstica, 125-126
vasoconstricción, 121-122
Abordaje pre-auricular
nervio aurículotemporal, 193-194
incisiones extendidas, 211
incisión endaural (retrotragal), 211
extensión oblicua anterosuperior (palo de hockey)
incisión cutánea retroauricular
fascia parotídeo-masetérica, 193
glándula parótida, 193
vasos temporales superficiales, 193, 194*f*
técnica, 198-211
cierre, 209, 210*f*
incisión, lugar, 198
exposición, espacio interauricular.205-208
preparación y draping, 198
incisión piel, 199, 199*f*
protección de branques temporales, 195
disección de articulación cápsula temporomandibular 199-205
vasoconstricción, 198
ramas temporales, nervio facial, 194-195*f*
articulación temporomandibular (ATM) 195-197
cápsula articular, 195-197
disco articular, 195-196
cápsula, 195-196*f*
capas de región temporoparietal, 197-198
fascia subgaleal, 197
almohadilla grasa temporal superficial, 198
fascia temporalis, 198
fascia temporoparietal, 197
Abordaje retromandibular, 169-184
abordajes combinados, 181
nervio facial, 169-170, 171*f*
modelo de ramificación, 169-170, 171*f*
brazo marginal mandibular, 170
incisión de Blair modificada, 181
vena retromandibular, 170, 171*f*
técnica, 171-183
cierre, 181-183
preparación y draping, 171
disección del cabestrillo ptérigo-maseterico, 173-176
identificación de ramas del nervio facial a través de estimulación, 173
retaracción de la rama mandibular marginal, 173-176
disección a través de la glandula parótida, 173, 173*f*
incisión a traves del músculo platisma, SMAS, y fusión de cápsula
parótida, incisío a través de, 173, 173*f*
vena retromandibular, 174-175*f*, 176
división de cabestrillo pterigomasetérico, 176-178
uso del retractor mellado sigmoide, 178
incisión de piel, 171, 173
disección submasetérica, 178-180
región del ángulo gonial, tornillo y aplicación de alambre de tracción, 180
disección y retracción de músculo masetero, 178, 179*f*
vasoconstricción, 171-172
Abordaje ritidectomía
ventajas y desventajas, 185
nervio auricular mayor, 185, 186*f*
técnica, 185-189
cierre, 189, 189*f*
lugar de incisión, 185-187
preparación y draping, 185
abordaje retromandibular, 188, 188*f*
elevación y disección de colgajo cutáneo, 187-188
incisión de piel, 187
vasoconstricción, 185-187
Abordaje submandibular, 153-168
extensión de la incisión
exposición completa bilateral, 168, 168*f*
incremento de la exposición ipsilateral165, 165-166*f*
labio inferior, división quirúrgica del, 165-168, 168*f*
arteria facial, 154*f*, 155
vena facial, 154*f*, 155
brazo marginal mandibular, nervio facial, 153
técnica, 155-164
cierre, 164
sítio de la incisión, 153, 155
borde inferior mandibular, 153, 155
fractura mandibular, 155
líneas de tensión de piel en descanso, 156
incisión músculo platisma, 156
preparación y draping, 155
disección del cabestrillo músculo pterigomasetérico158-160
uso de estimulador eléctrico nervioso, 160
arteria y vena facial158, 158*f*, 159*f*
disección a través de fascia, 158-160
brazo marginal mandibular, nervio facial, 160
Ganglio de Stahr, 160
retracción de glándula salival submandibular, 160
división de cabestrillo pterigomasetero, 160-163
incisión piel, 156
disección submasetérica, 162, 163*f*
vasoconstricción, 155
Abordaje subtarsal. Ver abajo abordaje de párpado inferior
Abordaje supraorbitario de los párpados, 65-67
ventajas y desventajas, 65
acceso límite y exposición, 65, 67*f*
técnica, 65-67
cierre, 67
incisión perióstica, 67
incisión de piel, 65-67
disección subperióstica (margen orbitario lateral/ órbita lateral), 67
vasocontricción, 65
Abordaje transcaruncular. Ver abordaje transconjuntival
Abordaje transconjuntival, 41-64
combinados, 61-64
extensión (exposición área frontozigomática), 54-55
incisión tradicional (incisión fórnix inferior) 41-54
anatomía párpado superior , 42, 43*f*
abordaje preseptal y retroseptal, 41, 42*f*
técnica, 43-54
cantólisis, 45, 46*f*
cierre, 50-54
sitio protector corneal, 44, 47, 48*f*
cantotomía lateral, 45
incisión perióstica, 49
disección subperióstica orbitaria, 49-50
sutura de tracción para párpado superior, 44, 45
incisión transconjuntival, 46-49
vasoconstricción, 43
transcaruncular (órbita media), 55-61
anatomía quirúrgica, 55-58
carbúnculo, 56-58
músculo de Horner (pars lacrimalis), 55, 56, 57, 59, 60
fondo de saco lagrimal, 55
tendón cantal medial, 55
músculo ocular orbicular, 55
pliegue semilunar (plica semilunaris), 56, 57*f*, 58*f*
técnica, 58-61
cierre, 60
incisión perióstica y exposición, 60, 60*f*
disección subconjuntival, 59-60

booksmedicos.org

incisión transconjuntival, 59
vasoconstricción, 58
Abordaje Weber-fergusson, 128-136
Exposición obtenida, 133*f*
área lateral orbitaria, 128
nervio infraorbitario, 128, 129*f*
nervio facial-cigomático, 128
nervio frontal-cigomático, 128
anatomía de los labios, 128, 129*f*
elevador del labio superior, 128
orbicular de los labios, 128
técnica 128-136
cierre, 133-136
intraoral, 134
resuspensión de colgajo de mejilla, 134
piel y labio superior, 134
injerto cutáneo de espesor hendido, 133
sutura transnasal (cincha alar), 134
disección de colgajo maxilar, 131-133
paquete neurovascular infraorbitario, 132
disección perióstica, 131
incisión, 128-131
espacios edéntulos, 131
intraoral, 130*f*, 131
nasal lateral, 130
labio, 128-130
extensión párpado inferior, 130-131, 130*f*
subnasal, 130
extensión párpado superior, 130
vasoconstricción, 128
Almohadilla grasa bucal, 68*f*, 70, 97-98, 140-141, 142
Almohadilla grasa temporal superficial, 68*f*, 70, 198
Anatomía quirúrgica de la nariz, 215-217, 221
porción nasal externa ósea, 215-216*f*
porción nasal externa cartilaginosa, 215-217
cartílagos alares (laterales bajos)
sesamoideos, 215, 216*f*
cartílagos superiores laterales (triangulares), 215, 216*f*
septum nasal, 218
área en espiral, 217
área triangular, 221
Apertura piriforme, 117, 122*f*, 123
Aponeurosis levador, 68, 69*f*, 72*f*
Arco zigomático
exposición abordaje coronal, 93-95, 97*f*
exposición abordaje maxilar vestibular, 117
Área enrrollada, 217
Arteria etmoidal, 98, 100
Arteria facial, 137-138, 139*f*, 154*f*, 155, 158, 158*f*, 159*f*
Articulación temporomandibular (ATM)
cápsula articular, 195-197
disco articular, 195-196
exposición, abordaje coronal, 102
cápsula, 195, 196*f*
Atkinson, M.E., 153

B

Bases alares, restablecimiento, 118

C

Caída de labio ipsilateral, 128
Canalículo lagrimal, 14
Cantólisis, 45, 46*f*
Cantopexia, lateral, 104
Cantotomía lateral, 45, 54
Capa de scalp, *ver abajo* abordaje coronal
Capa musculoaponeurótica 81, 82*f*
Capa región temporoparietal.ver abordaje coronal; abordaje preauricular
Cara cápsulo-palpebral, 43
Cartílago alar, abordaje, Ver abordaje endonasal.
Cartílago (lateral inferior) alar, 216*f*, 217
Cartílago triangular, 215, 216*f*
Cincha de sutura alar118, 119*f*, 126, 134
Cirugía
Estado actual versus tiempos medievales , ix
Técnicas de exposición, necesidad para instrucción en, ix
Cirugía esqueleto facial, *ver también abordajes específicos*
exposición y abordaje, XI
incisión, 3-6
edad, 4
características anatómicas, 4
consideraciones cosméticas, 3
músculos y nervios de expresión facial , 3
sitios favorables, 6
longitud de incisión, 4
líneas de tensión mínima (líneas de tensión de piel relajada) 5-6
estructura neurovascular, 4
expectativa del paciente, 4
perpendicular, 4
nervio sensorial, 3
Clips de Raney, 90
Conjuntiva palpebral, 10*f*, 14
Cornua (cuernos), elevador de la aponeurosis, 68
Cresta lagrimal, 14-17

D

Dingman, R.I., 153

E

Elevador de Freer, 59, 125
Elevador de Joseph, 125
Elevador del ángulo oral 112
Elevador del Cottle, 125
Elevador del labio superior, 112, 128, 129*f*
Elevador del labio superior y ala nasal, 112
Esqueleto nasal, abordajes. Ver Abordaje externo (abierto)

F

Fascia parotideomasetérica, 193
Fascia subgaleal, 67-69, 197
Fascia temporal superficial, 197
Fascia temporalis, 68*f*, 70, 89, 198
Fascia temporoparietal, 67, 68*f*, 69, 197
Fosa del saco lacrimal 55

G

Galea, 81
Ganglio de Stahr, 160
Glándula parótida, 193
Glándulas de Meibomio, 14
Glándulas tarsales, 14

Grabb, W.C., 153
Grupo nasal, 112

H

Hinds, E.C., 171
Hueco temporal, 94
Huesos nasales, 215, 216*f*
Hunter, John, ix

I

Incisión blefaroplástica, 17, 70, 71*f*
Incisión de Blair modificada
Incisión del fornix inferior, 41
Incisión del limen vestibuli, 122-123
Incisión en zigzag, 106, 106*f*
Incisión infraciliar. *Ver* incisión subciliar
Incisión intercartilaginosa, 122-123

booksmedicos.org

Incisión intranasal. *Ver debajo* abordaje del tercio medio facial por degloving
Incisión por transfixión, 122*f*, 123, 124*f*
Incisión subciliar 17.ver tambien abordaje de párpado inferior
Incisión vestibular V-Y cierre, 118-121, 126

J
Jaeger Lid Plates, 48*f*, 59

L
Líneas de mínima tensión, 5-6
Líneas de tensión de piel relajada, 5-6, 32

M
Manson, Paul N, ix
Musculatura nasolabial, véase más abajo abordaje vestibular
maxilar
abordaje
Músculo de Horner, 55, 56, 57, 59, 60
Músculo de Müller/complejo tarsal, 68-70
Músculo mentoniano, 138-140, 145, 145*f*
Músculo orbicular de los labios, 112, 128, 129*f*
Músculo orbicular de los ojos, 10-14, 55, 68, 69*f*, 71, 72*f*, 73*f*
Músculo platisma, 156, 173, 173*f*
Músculo temporal, 82*f*, 83, 104

N
Nervio auricular mayor, 185, 186*f*
Nervio aurículo-temporal, 193-194
Nervio facial
modelo de ramificación, 169-170, 171*f*, 172, 173
ramas marginal mandibular, 153, 160, 170, 173-176
ramas temporal, 70-71, 72*f*, 194, 195*f*
Nervio facial-zigomático, 128
Nervio frontal-zigomático, 128
Nervio infraorbitario, 128, 129*f*
Nervio mentoniano, 137, 138*f*, 145

O
Obtención de injerto hueso craneal, 103
Órbita medial, 85-87.98-100, ver también abordaje transcaruncular
abordaje
Osteotomía de Le Fort, 126
Osteotomías del tercio medio del macizo facial, 126

P
Parálisis facial, 3
Paquete pterigomasetérico, 158-160, 173-178
Paquete zigomáticomaxilar, 116-117
Pars lagrimal, véase músculo de Horner
Pérdida de capa areolar , 81-83
Pericráneo (periostio), 82*f*, 83
Placa tarsal
incisión de conjuntiva, 47, 47*f*
párpado superior, 10*f*, 13-14
párpado inferior, 68, 69
Plano subaponeurótico, 81-83
Pliegue semilunar (semilunaris plica), 56, 57*f*, 58*f*
Punta lagrimal, 14

R
Rama mandibular
exposición del abordaje coronal, 102
disección subperióstica, 145-147
Rama neurovascular infraorbitario, 17, 116, 117
Retractor de Bauer, 147, 148*f*
Retractores angulados hacia la derecha mellados, 145, 147*f*
Retractores mellados sigmoideos, 163, 163*f*, 178
Ruskin, John, vii

S
Saco lagrimal, 14
Septum nasal, 218
Septum orbitario/complejo elevador de la aponeurosis, 68
Septum orbitario/tarso, 10*f*, 13-14
Sesamoideo, 215, 216*f*
Sistema musculoaponeurótico superficial (SMAS), 67, 173, 173*f*, 197
Surco infraorbitario, 17
Sutura de tarsorrafia
abordaje subciliar, 17-32
abordaje párpado superior, 70
Sutura trans-septal de colchonero, 226

T
Tejidos blandos nasales, 218
Tendón cantal
lateral
anatomía quirúrgica, 14
abordaje transconjuntival, 46, 54-55
medio
abordaje coronal, 98, 99*f*, 100, 101*f*
abordaje por degloving facial medio, 121
anatomía quirúrgica, 14-17
abordaje transcaruncular, 55, 56
Tendón cantal medial, ver tendón cantal
Tendón lateral cantal.ver tendón cantal
Tijeras de Stevens, 59
Triángulo leve, 221

V
Vasos temporales superficiales, 193, 194*f*
Vena facial, 138, 139*f*, 154*f*, 155, 158, 158*f*, 159*f*
Vena retromandibular, 174-175*f*, 176

W
Walker, Robert V., vii
Whitehead, Alfred North, vii

Z
Zariah, H.A., 153
Zigoma, 117

http://booksmedicos.org

booksmedicos.org

CONTENIDO

Sección 1: Principios básicos para los abordajes del macizo facial

1 Principios básicos para los abordajes quirúrgicos del macizo facial

Sección 2: Incisiones periorbitarias

2 Abordajes transcutáneos a través del párpado inferior
3 Abordajes transconjuntivales
4 Abordaje supraorbitario de la ceja
5 Abordaje del párpado superior

Sección 3: Abordaje coronal

6 Abordaje coronal

Sección 4: Abordajes transorales del macizo facial

7 Abordajes del maxilar superior
8 Abordaje vestibular mandibular

Sección 5: Abordajes transfaciales de la mandíbula

9 Abordaje submandibular
10 Abordaje retromandibular
11 Abordaje de ritidectomía

Sección 6: Abordajes de la articulación témporo-mandibular

12 Abordaje preauricular

Sección 7: Abordajes quirúrgicos del esqueleto nasal

13 Abordaje externo (abierto)
14 Abordaje endonasal

ISBN: 978-958-8328-20-1

9 789588 328201

Web: www.amolca.com.ve

booksmedicos.org