患者，男性，61 岁。

第一次病例

因“发现右颊部肿物半年余”入院。

患者半年余前发现右颊部一“黄豆”大小肿物，无疼痛、出血等不适。一直行药物治疗，疗效不佳。这半年来肿物逐渐增大，现增大至“山核桃”大小。

体检：左右脸面部基本对称，双侧颞下颌关节区无红肿触痛，关节活动自如，右颊粘膜可及大小约 3cm 肿块，质中，界尚清，肿块表面多呈乳头状突起，粗糙，活检创口愈合好，右颊部肿胀明显，触痛（+）。左颊部、腭部、舌体及口底粘膜无异常，舌体活动好，双侧颈部及下颌区未及明显肿大淋巴结。

门诊局部肿物切取活检，行病理切片（图 1、2）。病理示“右颊部鳞状上皮乳头状瘤样增生”。

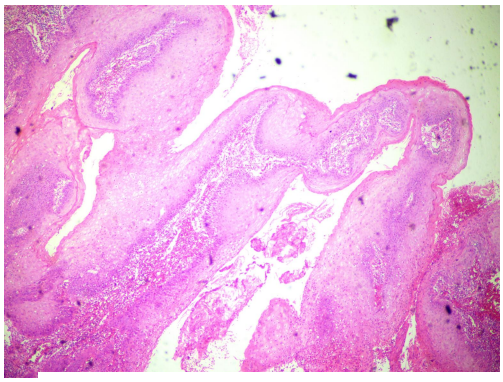

图 1 局部肿物病理切片 HE 10X

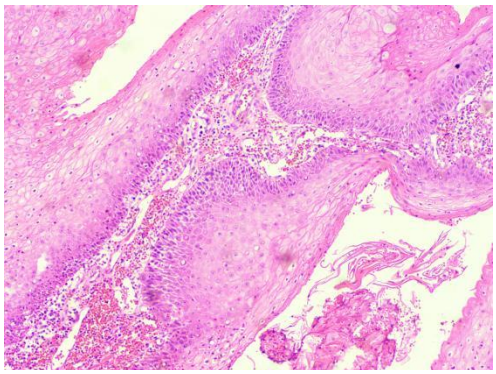

图 2 局部肿物病理切片 HE 20X

入院后完善常规检查，行“右颊部肿物切除术”。

第二次病例

因发现“右颊部肿物切除术后半年余肿物长大”入院。

患者术后发现原手术区又有肿物长出，并逐渐增大。

查体：右前颊粘膜肿胀，可见大小约 3×2cm 隆起，表面有破溃，质较硬，活动度尚可。左颊部、腭部、舌体及口底粘膜无异常，舌体活动好，双侧颈部及下颌区未及明显肿大淋巴结。

入院手术中见：右颊部贯穿性肿瘤伴感染坏死，范围约 6×4cm，质地偏硬，累范口咽侧壁、臼后三角、右下后牙龈，前缘靠近右侧口角。右上颈部数枚淋巴结较饱满。

术后肿物病理切片（图 3、4、5）；右颈部淋巴结 24 只，其中 9 只结构异常（见图 3）。

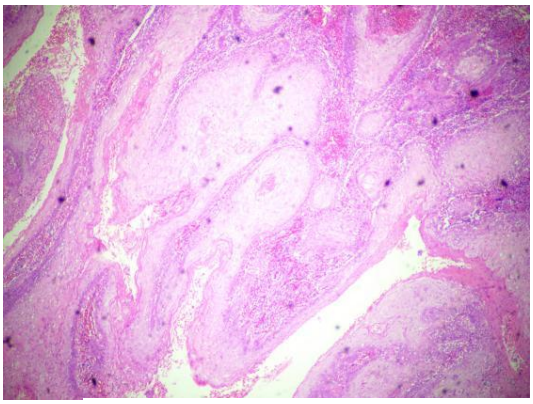

图 3 肿瘤病理切片 HE 10X

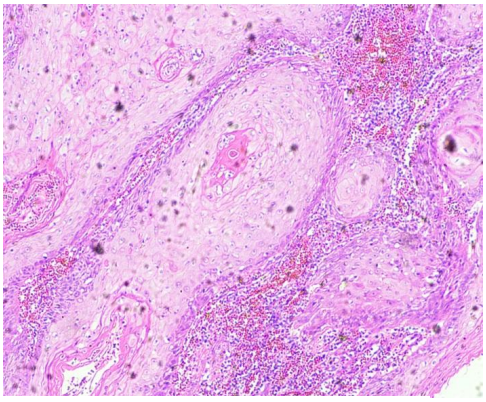

图 4 肿瘤病理切片 HE 20X

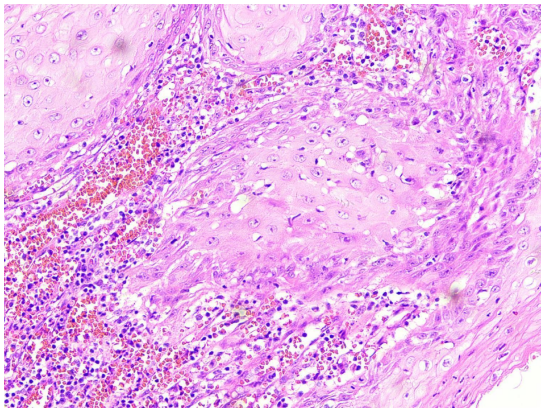

图 5 肿瘤病理切片 HE 40X

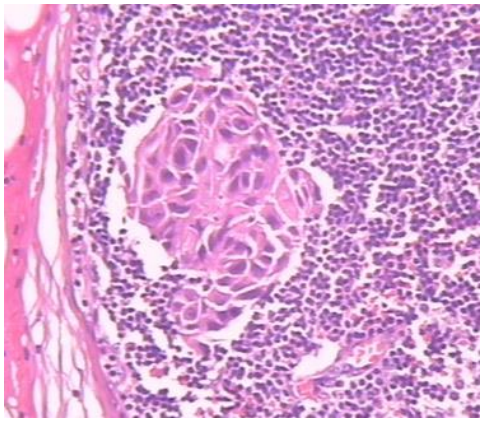

图 6 右上淋巴结病理切片 HE 20X