第三幕（诊断复盘）

术后肿物病理切片见图 1；另右颈部淋巴结 24 只，活检见其中 9 只结构异常（图 2）。

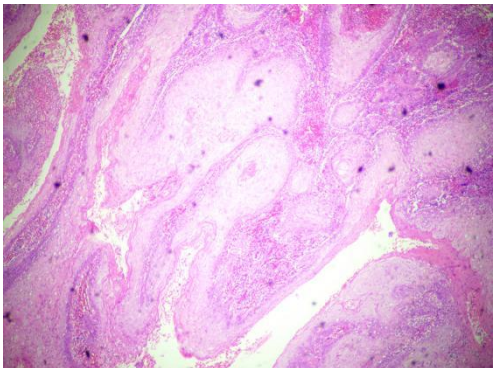

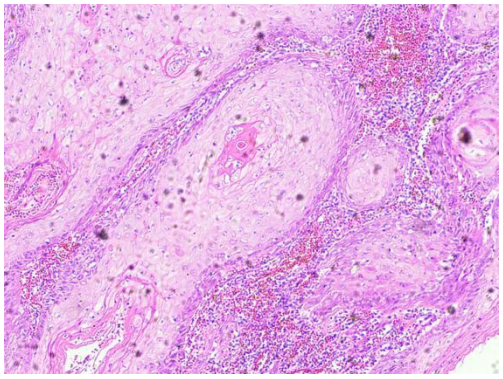

图 1　左图 10×　　右图 20×

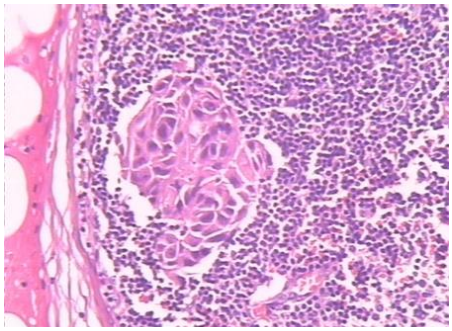

图 2　10×

图 3