健康体检报告

MEDICAL EXAMINATION REPORT

任春英 项目号:C051680005 性别:女

单　　位:吉瑞嘉健康科技（北京）有限公司
联系电话:13466686570 项目简称:吉瑞嘉
员 工 号: 类　　别:员工
卡　　号:1111000058826967 部　　门:

报告递送方式:自取 报告接收人:
递送地址:
邮　　编: 体 检 号:2720161227126

爱康国宾北京宣武门体检分院
(北京爱康国宾门诊部有限公司)

检查日期:2016.12.27

51 /

爱康国宾

爱康国宾是中国最大的健康管理集团之一，每年为数百万客户提供健康体检、疾病检测、齿科服务和私人医生等服务。依托旗下健康医疗服务中心、IT技术平台和强大的客户服务体系，爱康国宾为个人及团体提供从体检、检测、医疗、齿科、家庭医生、慢病管理、健康保险等全方位个性化服务，帮助其全面摆脱亚健康、预防慢性病、解决就医难，为根本提高现代中国人的整体健康水平和生命质量作贡献。同时，爱康国宾为保险公司以及银行提供第三方的健康管理服务以及客户关系管理的解决方案

体检中心分布：北京、上海、广州、深圳、长春、沈阳、天津、烟台、潍坊、威海、西安、银川、南京、苏州、杭州、常州、福州、江阴、长沙、成都、武汉、重庆、香港， 更多城市即将开业

爱康国宾健康体检管理集团有限公司 版权所有 www.ikang.com

尊敬的 任春英 女士：您好！

爱康国宾北京宣武门体检分院(北京爱康国宾门诊部有限公司)感谢您的光临和对我们的信任和支持。现将您2016年12月27日的体检报告呈上。

报告阅读说明

您本次体检报告由健康信息、本次体检主要阳性结果和异常情况、专家指导建议及本次体检结果等部分组成。

健康体检数据只是针对本次体检覆盖的相关器官的相关项目或指标的检查结果，并非能覆盖人体全部器官及全部指标。

您的体检报告结论是基于您提供的健康信息及本次临床检查结果，隐瞒和错误的信息都可能会误导医生作出错误的判断。如果您提供的健康信息不完整，可能会导致相关检查结论有偏差。

因为检查方法的不同，针对同一器官或者系统的检查结果可能会有所差异。

由于体检选项、检查方法及医学本身的局限性，本次体检未见异常并不代表没有疾病，如您有不适症状，请及时到医院就诊。

阳性结果和异常情况

【1】 甲状腺结节；甲状腺腺体回声欠均匀

【2】 体重指数及体脂肪率均增高

【3】 血压正常高值（收缩压120-139mmHg和/或舒张压80-89mmHg）

【4】 窦性心动过缓

【5】 乳腺增生

【6】 鼓膜瘢痕

【7】 颈椎骨质增生

【8】 颈椎先天性发育畸形

【9】 宫颈TCT：良性反应性细胞改变（轻度炎症）未见上皮内病变及恶性细胞（NILM）

【10】 载脂蛋白B降低

【11】 全血粘度1增高

【12】 脂肪肝

【13】 心脏彩超：二尖瓣反流；三尖瓣反流；主动脉瓣反流：

专家建议与指导

【1】甲状腺结节；甲状腺腺体回声欠均匀：
建议您医院专科进一步检查，明确诊断。

【2】体重指数及体脂肪率均增高：
1、体重指数（体重(kg)÷身高(m)的平方）≥24为超重，≥28为肥胖。
2、体脂肪率男性≥25%，女性≥30%，即为超标。
3、饮食宜低脂肪、低糖、低盐，控制总热量，辅以适量优质蛋白（鱼、蛋、奶类等）以及各种蔬菜。
4、可依年龄及身体状况，选择适合自己的运动方式和运动时间，以达到减轻体重及体脂的目的。

【3】血压正常高值（收缩压120-139mmHg和/或舒张压80-89mmHg）：
根据我国流行病学统计，血压水平120-139/80-89mmHg的人群，10年后心血管风险比血压水平110/75mmHg的人群增加1倍以上；血压在此范围的中年人群，10年后分别有45%和64%成为高血压患者。建议改变生活方式，低脂、低盐饮食，戒烟限酒，坚持适量运动，保持正常体

重，减少精神压力，保持心理平衡等，定期监测血压，以免发展为高血压。

【4】窦性心动过缓：
1、指心率＜60次/分，大多数心动过缓，无重要的临床意义，例：运动员、经常运动健身等人，少数见于冠心病、病窦综合征等。
2、如果您有胸闷、心悸、气短等症状，或显著心动过缓，必要时进一步做24小时动态心电图，请到心血管内科进一步诊治。

【5】乳腺增生：
1、系体内女性激素（雌、孕激素）代谢障碍，使乳腺实质增生过度和复旧不全。
2、建议到医院乳腺专科诊治和随访，必要时专科进一步检查。
3、保持心情愉快，善于疏泄不良情绪，避免精神过度紧张。
4、注意膳食平衡，减少脂肪摄入量，多吃蔬菜与水果。
5、慎用化妆品和含雌激素的药物。

【6】鼓膜瘢痕：
是由急慢性中耳炎鼓膜穿孔后自行修复所致，无特殊处理，若有不适请到医院耳鼻咽喉科就诊。

【7】颈椎骨质增生
1、颈椎出现不同程度骨质增生改变。
2、平时多做颈部不同方位活动（每天三次），改善局部血液循环。
3、适当理疗、按摩。
4、若出现头痛、头昏、上肢麻木等症状，请到医院骨科诊治。

【8】颈椎先天性发育畸形：
先天性发育异常，无需治疗。

【9】宫颈TCT：良性反应性细胞改变（轻度炎症）未见上皮内病变及恶性细胞（NILM）
建议定期复查。

【10】载脂蛋白B降低：
建议您复查，如仍异常请您就诊，评估临床意义。

【11】全血粘度1增高：
1、全血粘度主要检测血液中细胞成分和血浆成分的变形和流动特性。
2、血流变检测部分结果异常，建议必要时复查，平时注意合理膳食及适当运动。

【12】脂肪肝：
1、是体内脂肪在肝脏内蓄积，常因喜食荤食、过量饮酒及肥胖或糖尿病等引起，可造成消化功能异常或肝脏代谢解毒功能的下降，若继续发展，可能会出现肝纤维化或肝硬化。
2、每年复查一次血脂，肝功能、肝脏B超；伴有高脂血症应及时到消化内科就诊。
3、严格忌酒，避免使用损肝药物；坚持有氧运动，如快步走、慢跑等，促进脂质代谢。
4、合理膳食，以低糖、低脂、低盐、高蛋白质、高维生素为原则，少吃油炸煎烤类食物。

【13】心脏彩超：二尖瓣反流；三尖瓣反流；主动脉瓣反流：
1、病因年轻人多数是风湿性心瓣膜炎所致瓣膜受累,老年多数是退行性变所致瓣膜受累.或由于左心室扩大，继发二尖瓣环扩张，引起关闭不全。少量反流，一般临床意义不显著。
2、请到心内科门诊咨询和诊治。

异常结果复查建议

序号	发现的异常结果	复查建议 （最终以临床医师意见为准）
1	体重指数增高	3-12个月复查。
2	双侧乳腺增生（也称为乳腺囊性增生病）	每年复查一次。

3	轻度脂肪肝	每年复查一次超声、肝功能。

口腔检查

牙列图

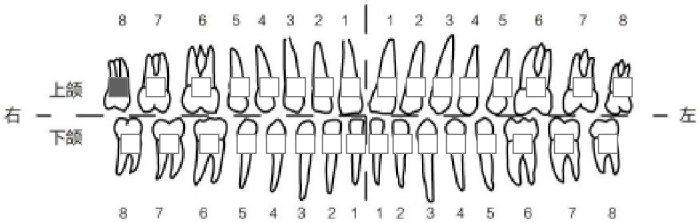

牙齿
①残 根:右上【8】;

牙周
①牙 结 石【Ⅱ】

牙列
未 见 明 显 异 常

颞下颌关节
未 见 明 显 异 常

口腔腺体
未 见 明 显 异 常

口腔粘膜
未 见 明 显 异 常

舌
未 见 明 显 异 常

腭
未 见 明 显 异 常

口腔健康整体解决方案/建议

检查者：李万友

结论	建议
残根	残根： 1、指牙冠全部缺损，仅留下牙根。 2、当所剩牙根比较稳固时，可先进行根管治疗，再进一步行桩冠或覆盖义齿修复。
牙结石	牙结石： 1、是附着在牙表面的沉积或正在沉积的细菌钙化性团块。 2、多与缺乏口腔清洁习惯、牙面粗糙或牙排列不齐有关。可引发牙龈炎、牙周炎。 3、建议到口腔科洁牙，保持口腔清洁。

牙齿护理知识
定期洁牙，提倡每半年或一年洁牙一次，定期清洁牙石，预防牙周疾病的发生。
不要用牙齿咬坚硬的物品，以防止外伤。
正确合理的刷牙方式是保护牙齿的最佳方法。
建议定期去齿科医院进行检查，养成看牙医的习惯，早期治疗可避免病情恶化或导致全身其他疾病的发生。

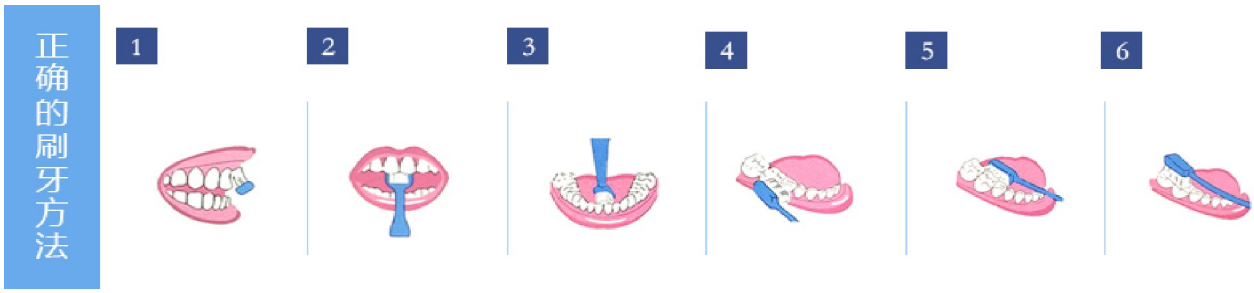

健康体检结果

• 一般项目检查

检查者：于俊英

检查项目	测量结果	单位	异常描述	正常参考值
身高	159.2	cm		
体重	71.4	Kg		
体重指数	28.1		↑	18.5 -- 23.99
收缩压	138	mmHg		90 -- 139
舒张压	73	mmHg		60 -- 89
体脂肪率	43.0	%	↑	17.0 -- 29.9
初步意见	体重指数增高 体脂肪率增高			

• 内科

检查者：焦淑英

检查项目	检查所见	单位
病史	无	
家族史	无特殊	
心率（次/分）	58	次/分
心律	齐	
心音	正常	
肺部听诊	双侧呼吸音未闻及异常	
肝脏触诊	肝脏肋下未触及	
脾脏触诊	脾脏肋下未触及	
肾脏叩诊	双肾区无叩痛	
内科其它	无	
初步意见	心动过缓	

• 外科

检查者：闫秋舫

检查项目	检查所见	单位
皮肤	未见明显异常	
浅表淋巴结	颈部、锁骨上、腋窝及腹股沟未见明显异常	
甲状腺(外科)	右侧甲状腺扪及结节	
乳房	双侧乳腺弥漫性增厚，增厚区与周围乳腺组织分界不明显，颗粒不伴触痛	
脊柱	未见明显异常	
四肢关节	未见明显异常	
肛门、直肠指诊	放弃检查	
外科其它	无	

初步意见	双侧乳腺增生（也称为乳腺囊性增生病） 右侧甲状腺结节

• 妇科

检查者：姜艳

检查项目	检查所见	单位
外阴	未见明显异常	
阴道	未见明显异常	
宫颈	未见明显异常	
子宫	未见明显异常	
附件	未见明显异常	
妇科其它	无	
初步意见	未见明显异常	

• 眼科

检查者：刘晓娜.

检查项目	检查所见	单位
裸视力(右)	1.5	
裸视力(左)	1.2	
矫正视力(右)		
矫正视力(左)		
色觉	正常	
外眼	未见明显异常	
眼科其它	无	
眼底镜检查	未见明显异常	
裂隙灯检查	未见明显异常	
初步意见	未见明显异常	

• 耳鼻咽喉科

检查者：李民勤

检查项目	检查所见	单位
既往史	无特殊	
外耳	未见明显异常	
外耳道	未见明显异常	
鼓膜	双侧鼓膜瘢痕	
鼻腔	未见明显异常	
鼻中隔	未见明显异常	
咽	未见明显异常	
扁桃体	未见明显异常	
耳鼻咽喉科其它	无	
听力(128HZ音叉)	正常	

初步意见	双侧鼓膜瘢痕

• 口腔科

检查者：李万友

检查项目	检查所见	单位
口腔腺体	未见明显异常	
牙列	未见明显异常	
牙体	残根:18;	
牙周	牙结石:Ⅱ;	
舌	未见明显异常	
腭	未见明显异常	
口腔粘膜	未见明显异常	
颞下颌关节	未见明显异常	
初步意见	残根 牙结石	

• 血常规

操作者：方圆

检查项目	缩写	测量结果	提示	参考区间	单位
白细胞计数	WBC	4.9		4.0 -- 10.0	10^9/L
红细胞计数	RBC	4.50		3.5 -- 5.0	10^12/L
血红蛋白	Hb	136		110 -- 150	g/L
红细胞压积	HCT	0.424		0.35 -- 0.49	L/L
平均红细胞体积	MCV	94.2		80.0 -- 100.0	fL
平均红细胞血红蛋白含量	MCH	30.2		26.0 -- 38.0	pg
平均红细胞血红蛋白浓度	MCHC	321		300 -- 400	g/L
红细胞分布宽度-变异系数	RDW-CV	12.6		10 -- 15	%
血小板计数	PLT	267		100 -- 300	10^9/L
平均血小板体积	MPV	9.9		6.8 -- 13.5	fL
血小板分布宽度	PDW	11.4		10.0 -- 15.0	fL
淋巴细胞百分比	LYMPH%	31.7		20.0 -- 50.0	%
中间细胞百分比	MON%	6.5		3.0 -- 12.0	%
中性粒细胞百分比	NEUT%	61.8		50.0 -- 70.0	%
淋巴细胞绝对值	LYMPH	1.6		0.80 -- 5.00	10^9/L
中间细胞绝对值	MON#	0.3		0.1 -- 0.8	10^9/L
中性粒细胞绝对值	NEUT	3.0		2.00 -- 7.20	10^9/L
大血小板比率	P-LCR	24.30		0.1 -- 50.0	%
小结	未见明显异常				

此检验结果仅对本次标本负责，仅供临床参考

• 尿常规

操作者：洪恩博 审核者：孙善亭

检查项目	缩写	测量结果	提示	参考区间	单位
尿比重	SG	1.015		1.003 -- 1.030	
尿酸碱度	PH	5.0		4.5 -- 8.0	
尿白细胞	LEU	阴性		阴性	
尿亚硝酸盐	NIT	阴性		阴性	
尿蛋白质	PRO	阴性		阴性	
尿糖	GLU	阴性		阴性	
尿酮体	KET	阴性		阴性	
尿胆原	URO	阴性		阴性	
尿胆红素	BIL	阴性		阴性	
尿隐血	BLD	阴性		阴性	
小结	未见明显异常				

此检验结果仅对本次标本负责，仅供临床参考

• 便常规

操作者：洪恩博 审核者：孙善亭

检查项目	缩写	测量结果	提示	参考区间	单位
便颜色		黄色			
便性状		软			
便红细胞		0		0	
便白细胞		0		0 -- 1	
便虫卵		未见虫卵			
便常规其它		阴性			
小结	未见明显异常				

此检验结果仅对本次标本负责，仅供临床参考

• 便隐血

操作者：洪恩博 审核者：孙善亭

检查项目	缩写	测量结果	提示	参考区间	单位
便隐血	OB	阴性		阴性	
小结	未见明显异常				

此检验结果仅对本次标本负责，仅供临床参考

• 实验室检查

操作者：曹文玲、方圆、刘芳芳、石婵婵、孙润慈
审核者：曹文玲、孙善亭、陈京京、陈志芳、李姗姗、孙润慈

检查项目	缩写	测量结果	提示	参考区间	单位
幽门螺杆菌检测（呼气试验）		10.0		0 -- 100	
丙氨酸氨基转移酶	ALT	19		0 -- 40	U/L
天门冬氨酸氨基转移酶	AST	16		0 -- 40	U/L
γ-谷氨酰转移酶	GGT	16		8 -- 45	U/L
碱性磷酸酶	ALP	82		15 -- 112	U/L
总胆汁酸	TBA	4.4		0 -- 10	umol/L
胆碱酯酶	ChE	9894		5320 -- 12920	U/L
总胆红素	TBIL	9.9		2.14 -- 21	umol/L
直接胆红素	DBIL	3.3		0 -- 7	umol/L
间接胆红素	IBIL	6.6			umol/L
总蛋白	TP	71.7		60 -- 80	g/L
白蛋白	ALB	44.8		35 -- 55	g/L
球蛋白	GLO	26.9		15 -- 45	g/L
白蛋白/球蛋白比值	A/G	1.7		1.0 -- 2.5	
尿素	BUN	4.21		2.78 -- 7.85	mmol/L
肌酐	Cr	64		35 -- 106	umol/L
尿酸	UA	244		150 -- 420	umol/L
空腹血葡萄糖	FBG	5.93		3.61 -- 6.11	mmol/L
超敏C反应蛋白	HS-CRP	1.18		0 -- 3	mg/L
全血粘度1		21.61	↑	13.79 -- 20.13	mPa.s
全血粘度5		9.51		6.81 -- 9.59	mPa.s
全血粘度30		5.45		4.29 -- 5.91	mPa.s
全血粘度200		4.07		3.36 -- 4.62	mPa.s
血浆粘度		1.61		1.26 -- 1.70	mPa.s
血沉		15.00		0.00 -- 20.00	mm/h
压积		0.42		0.35 -- 0.45	L/L
全血高切相对指数		2.53		1.98 -- 3.67	
全血低切相对指数		13.42		8.11 -- 15.98	
血沉方程K值		52.17		0.00 -- 80.48	
红细胞聚集指数	Agrbc	5.31		3.12 -- 5.33	
全血低切还原粘度		47.63		26.87 -- 53.91	mPa.s
全血高切还原粘度		5.86		3.69 -- 9.60	mPa.s
红细胞刚性指数	IR	3.64		2.17 -- 7.62	

红细胞变形指数	TK	0.74		0.53 -- 1.16	
类风湿因子	RF	8.63		0 -- 20	IU/ml
总胆固醇	TC	3.84		3.10 -- 5.72	mmol/L
甘油三酯	TG	0.51		0.51 -- 1.70	mmol/L
高密度脂蛋白胆固醇	HDL-C	1.67		0.83 -- 1.96	mmol/L
低密度脂蛋白胆固醇	LDL-C	1.94		0 -- 3.12	mmol/L
载脂蛋白A1	Apo-A1	1.58		1 -- 1.6	g/L
载脂蛋白B	Apo-B	0.56	↓	0.7 -- 1.2	g/L
脂蛋白(a)	LP(a)	106.0		0.0 -- 300	mg/L
EB病毒抗-VCAIgA	Anti-EBV-CAIgA	阴性		阴性	
甲胎蛋白定量	AFP	2.15		0 -- 20	ng/ml
癌胚抗原定量	CEA	0.81		0 -- 5	ng/ml
糖类抗原15-3	CA15-3	9.90		0 -- 35	U/ml
糖类抗原19-9	CA19-9	7.08		0 -- 35	U/ml
细胞角蛋白	Cyfra21-1	0.85		0.00 -- 3.30	ug/l
三碘甲状腺原氨酸	T3	1.36		0.6 -- 1.81	ng/ml
游离三碘甲状原氨酸	FT3	2.74		2.3 -- 4.2	pg/ml
甲状腺素	T4	9.3		4.3 -- 12.5	ug/dl
游离甲状腺素	FT4	1.08		0.89 -- 1.76	ng/dl
促甲状腺激素	TSH	2.52		0.35 -- 5.5	uIU/mL
铁	Fe	7.84		7.6-9.85	mmol/L
钙	Ca	1.53		1.42-1.90	mol/L
铜	Cu	11.49		7.12-21.29	μmol/L
锌	Zn	92.90		71.46-111.33	μmol/L
镁	Mg	1.37		1.24 -- 1.79	μmol/L
铅	Pb	45		0.00 -- 200.00	μg/L
小结	全血粘度1增高 载脂蛋白B降低				

此检验结果仅对本次标本负责，仅供临床参考

• 妇科检验项目

操作者：姜艳

检查项目	缩写	测量结果	提示	参考区间	单位
白带清洁度		白带清洁度Ⅱ度			
念珠样菌		无		阴性	
滴虫		无			
其它（白带）		无			

宫颈TCT		未见上皮内病变及恶性细胞（NILM） 良性反应细胞改变（轻度炎症）			
小结	宫颈TCT：轻度炎症反应性细胞改变				

此检验结果仅对本次标本负责，仅供临床参考

• 心电图室

检查者：孟凡华

检查项目	检查所见	单位
心电图	窦性心动过缓	
初步意见	窦性心动过缓	

• 肺功能检查室

检查者：王德超

检查项目	检查所见	单位
肺功能	正常	
初步意见	未见明显异常	

• 动脉硬化检测室

检查者：董利仙

检查项目	检查所见	单位
动脉硬化检测	结果详见报告单。	
初步意见	未见明显异常	

• 超声检查室

检查者：郭江鸿

检查项目	检查所见	单位
颈动脉	颈动脉未见明显异常	
甲状腺	双侧甲状腺形态大小正常，表面尚光滑，包膜完整，腺体增粗，回声欠均匀。CDFI:血流显示较丰富 右侧甲状腺见边界尚清晰的单发结节，大小约6×4mm。CDFI:血流未见明显异常	
乳腺	双侧乳腺组织厚度正常，内部回声欠均匀，局部导管轻度增宽	
心脏	各房室腔大小正常，左心室壁无增厚，室壁运动正常，各瓣膜形态、结构、启闭如常。二尖瓣流速曲线:E峰>A峰。频谱多普勒检查:二尖瓣少量反流、三尖瓣少量反流、主动脉瓣少量反流	
肝	肝脏形态大小正常，肝内实质回声细腻，分布欠均匀，血管纹理走行清晰，门静脉正常。CDFI:血流显示正常	
胆	未见明显异常	
胰	未见明显异常	
脾	未见明显异常	
双肾	未见明显异常	
子宫	子宫形态大小正常，肌层回声均匀，内膜线显示清晰，厚度正常范围，宫颈长度正常	
附件	双侧附件区未见明显异常回声	

初步意见	轻度脂肪肝 二尖瓣反流 三尖瓣反流 主动脉瓣反流 双侧乳腺增生（也称为乳腺囊性增生病） 右侧甲状腺结节 双侧甲状腺腺体回声欠均匀

• 经颅多普勒检查室

检查者：焦淑英

检查项目	检查所见	单位
经颅多普勒	探测脑底各动脉提示，血流速度在正常范围内，波峰略圆钝，PI、RI、S/D正常，未闻血管杂音。	
初步意见	未见明显异常	

• 骨密度检查室

检查者：王德超

检查项目	检查所见	单位
骨密度	骨量正常	
初步意见	未见明显异常	

• 放射科

检查者：杨肃清

检查项目	检查所见	单位
颈部	颈椎曲度存在，第4-6椎体缘增生，椎间隙及附件未见异常。2-3连椎体椎弓畸形（先天变异）	
胸部	双肺纹理较清晰，肺野未见明显实变影。双肺门结构尚清晰。心影大小尚属正常范围之内。双侧膈面光整，肋膈角锐利。	
初步意见	颈椎骨质增生 颈椎先天性发育畸形	

主检医师：_____

iKang 爱康

爱康APP客户端

体检数据太复杂，看不懂？
保存纸质报告很麻烦？

下载爱康APP，一键关联您的体检报告，不怕丢失，想看就看
您还可以通过爱康APP找回自己的历史体检报告
爱康，愿为您的健康做更多！

体检预约　智能导检　报告查询　报告专家解读　一站式搞定！