Serie: Numar:**0**
Denumire cabinet: **COMPLEX MEDICAL PITEA & PITEA SRL**
Adresa: **ARAD , REVOLUTIEI , 45**

Nr: **6453**

Cod numeric personal:

1	5	9	0	5	1	8	0	2	4	4	8	6

Telefon: **0749111455**
Email: **UROLOGIE.PITEA@YAHOO.COM**

SCRISOARE MEDICALA

Către **Dr.**

Cabinet medical **COMPLEX MEDICAL PITEA & PITEA SRL**

Stimate(a) coleg(a), vă informam că pacientul **PETRILĂ VIOREL-MIHAI**, in varsta de **66 ani**, cu domiciliul în **Nădlac** Strada **Vasile Goldiş** Nr. **42**, CNP: **1590518024486**, a fost consultat(a) in serviciul nostru la data de **28/10/2025**, nr. F.O./nr. din Registrul de consultatii **6453**

SIMPTOM/MOTIVUL PREZENTARII: EVALUARE

DIAGNOSTIC:
Diagnostic principal: HIDROCEL DREPT (**702-N43.3**);

Cod-ICD10	Diagnostice secundare
703-N45.9	CHISTE EPIDIDIMARE BILATERALE
564-K40.90	HERNIE INGHINALA DREAPTA

ANAMNEZA:

TRATAMENTE EFECTUATE:

RECOMANDARI:
CURA CHIRURGICALA HERNIE INGHINALA + CURA CHIRURGICALA HIDROCEL + EXCIZIE CHISTE EPIDIDIMARE;

REEVALUARE:

Data: **28/10/2025**

Semnatura si parafa medicului:
PITEA ALEXANDRU A13044

Dr. PÎTEA ALEXANDRU
medic primar urologie
cod A13044

Urologie Arad Dr. Pitea Alexandru

Small Parts Report

Patient ID : 28-10-2025-101401

Name : petrila,viorel

Age : 66Y

Birthday : 28-10-1959

Gender : Male

Sonographer : Dr. Pitea Alexandru

Diagnostic Conclusion

Hernie inghinala dreapta. Hidrocel drept. chiste epididimare bilaterale

Ultrasound Image:

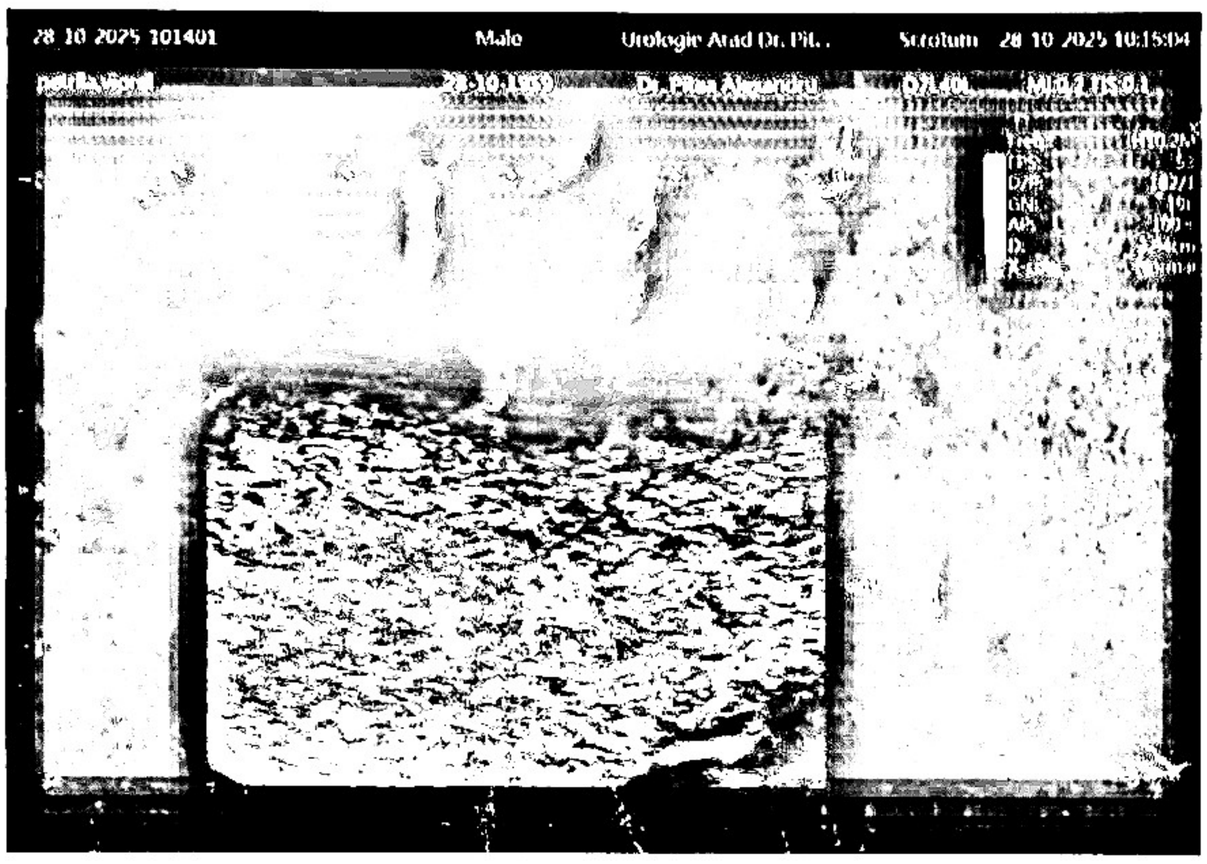

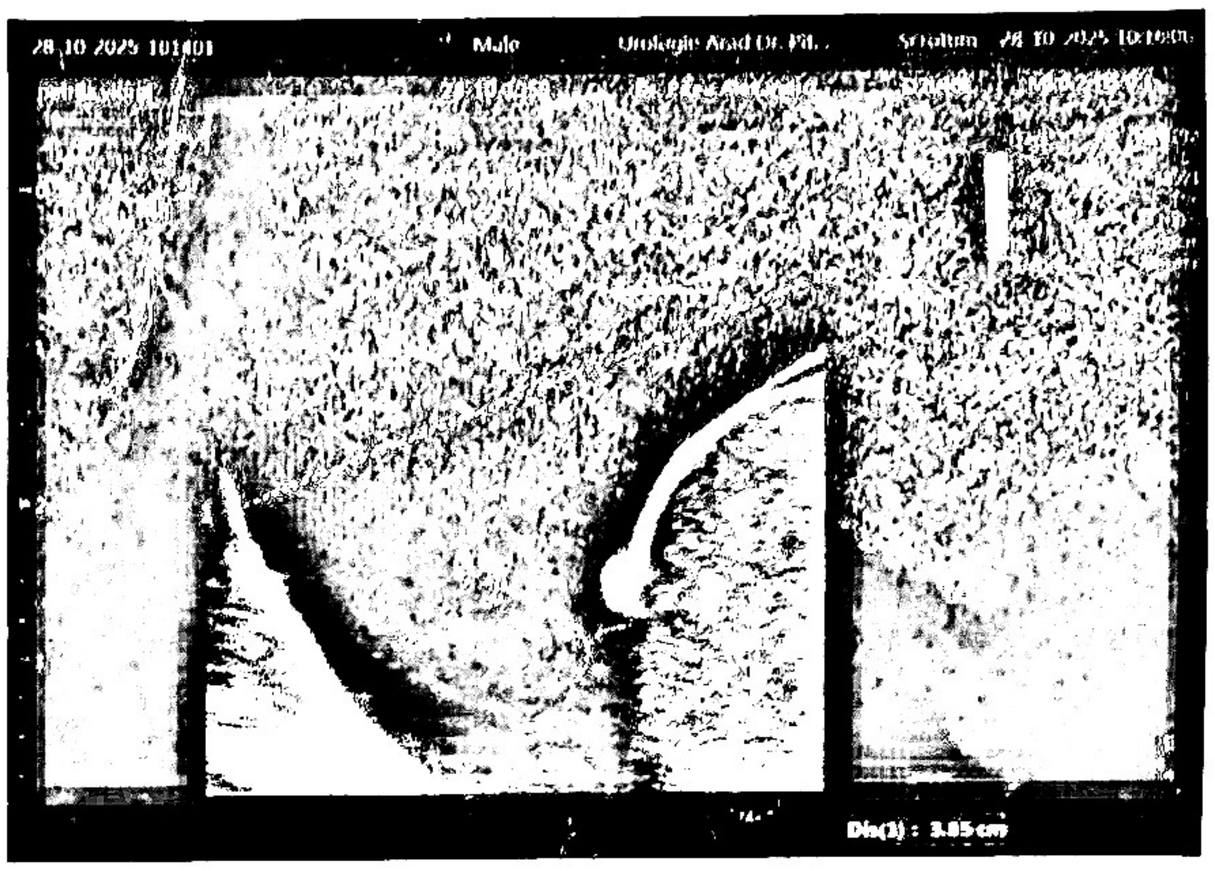



C.N.P.P. Casa județeană de pensii

C.J.P.		Nr.dosar	Luna/An	Total drepturi
021	42	359336	11/25	3166

PETRILA VIOREL MIHAI

Pensie	S.fixă	CASS	Impozit	Rețineri	Legi speciale
3204		20	18		

NADLAC

ARAD

CNP: 1590518JJNNNC

Drepturi restante pentru perioade anterioare

Pensie	CASS	Impozit	Legi speciale

Tot.puncte: 39.54844 **VPR: 81.00**

În cererile adresate caselor teritoriale de pensie se va menționa numărul dosarului (deciziei) de pensie și codul numeric personal (CNP).

TALON MANDAT PLATĂ PENSIE și alte DREPTURI

Pac: PETRILA VIOREL MIHAI 66 ANI
Data: 17.04.2026
Dr. Nouphal Abdul Vahab

BULETIN PENTRU EXAMEN GASTROSCOPIC

ESOFAG:

La 2/3 inferioara esofagului prezinta proces proliferativ circumferentialne depasibila endoscopica(Bio)

CONCLUZII:

PROCES PROLIFERATIV ESOFAGIAN

Dr. NOUPHAL ABDUL VAHAB
MEDIC PRIMAR GASTROENTEROLOG'E

Pac: PETRILA VIOREL MIHAI 66Ani
Data: 17.04.2026
Dr. Nouphal Abdul Vahab

BULETIN PENTRU EXAMEN COLONOSCOPIC

Hemoroizi interni II

RECT:
fara modificari

SIGMOID:
cu restuir fecale solide, portiunea vizibila fara modificari

DESCENDENT: -
prezinta un polip sesil de 8mm(Revine pentru polipectomie)

TRANSVERS:
cu restuir fecale solide, portiunea vizibila fara modificari

ASCENDENT:
cu restuir fecale solide, portiunea vizibila fara modificari

CEC:
fara modificari

CONCLUZII

POLIP COLON DESCENDENT
BOALA HEMOROIDALA

Dr. NOUPHAL ABDUL VAHAB
MEDIC PRIMAR GASTROENTEROLOGIE
Cod: C 11024