39355867556 AYSE-SEMA AKPINAR

PERİODONTOLOJİNİN BİYOLOJİK TEMELLERİ

PERİODONSİYUMUN ANATOMİSİ

Yeni sınıflama da **periodontal fenotip** terimi, **diş eti fenotipi** (üç boyutlu diş eti hacmi ve keratinize dokunun genişliği) **ile kemik morfotipinin** birleşimi olarak kabul edilir ve periodontal fenotip **«İnce scallop", "kalın scallop" ve "kalın-düz"** olarak sınıflandırır.

Fenotip , **genetik kodlar ve çevresel faktörlerin** kombinasyonundan etkilenir. Periodontal hastalığın ilerlemesinde ve tedavi sonuçlarının öngörülmesinde kritik bir bileşen olarak karşımıza çıkar.

Periodontal dokular dıştan içe;

Dişeti → Alveoler kemik → Periodontal ligament → Sement olarak sıralanır.

Oral Mukoza

Üç bölümden oluşur: Çiğneyici mukoza, özelleşmiş mukoza ve örtücü mukoza.

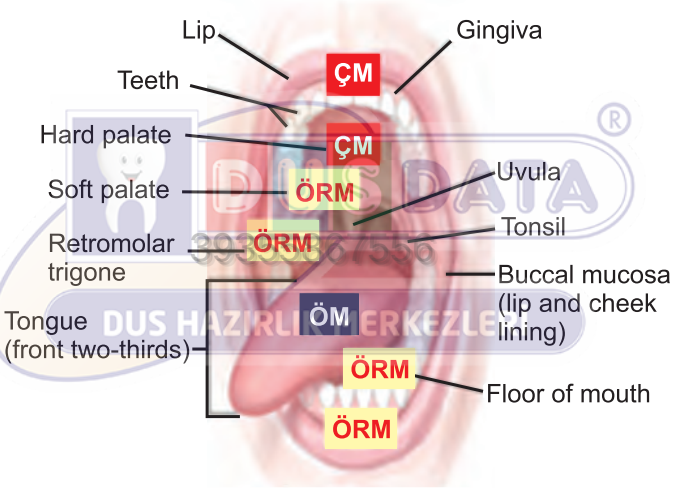

1. **Çiğneyici mukoza: Dişeti** ve **sert damağı** örter.
2. **Özelleşmiş mukoza:** Dilin dorsumunu (sırt yüzeyini) kaplar.
3. **Oral muköz membran (Örtücü mukoza): Yanak** ve **dudakların iç kısmı, dilaltı** ve **yumuşak damak** gibi oral **kavitenin diğer** kısımlarını kaplar.

Oral mukozanın bölümleri

ASLA HELAL ETMİYORUZ

Bu eserin tüm hakları TUS-DATA A.Ş.'ye aittir. Yıllar boyunca verilen nice emek, zahmet, güncelleme telif ve yayın harcamaları ile bugünkü haline gelmiştir.

Bu eserin yasal olmayan yollarla (fotokopi, PDF vb.) edinilmesi iki açıdan daha yasak ve ahlak dışıdır.

1. **Telif hukuku ve kanunlar açısından yasak ve cezaya tabidir.**
2. **Bütün inançlar açısından "yasak" ve "haram" dır. Kul hakkıdır ve TUSDATA ya da emeği geçen herhangi bir yazarımız, kul haklarını hiçbir şekilde helal etmeyeceğini ve bir çeşit "hırsızlık" yoluyla elde edilen yayınımızın fayda etmemesini gönülden dilediklerini açıkça deklare etmektedir.**

39355867556 AYSE-SEMA AKPINAR

Bu esere gerçekten ihtiyacı olan öğrenci arkadaşlarımızın; şubelerimize yazılı başvurması ve incelememiz durumunda, iyi niyetle ve cömertçe hediye etmeye hazır olduğumuzu da deklare ediyoruz.

Mülkiyet haklarına tecavüz ne kadar çirkinse; mülkiyet haklarına saygı da o kadar asil bir duruştur.

TUSDATA

(Bu materyalin tum telif haklari DUSDATA A.S.'ye aittir. zinsiz paylasim, kullanim veya dagitimi, yasal sorumluluk dogurur.)

https://www.klinisyen.com?route=product&isbn=2618910194932&product=CRPzBtyyF84AnLW70SQeDQKuhrXnipWW&sav=true

39355867556 AYSE-SEMA AKPINAR

DİŞETİ (GİNGİVA)

Dişeti anatomik olarak 3 bölüme ayrılır: Marjinal dişeti, yapışık dişeti ve interdental dişeti.

Marjinal Dişeti (Serbest Dişeti)

- Dişin kolesini bir **yaka gibi** çevreleyen, dişetinin **en uç** kısmıdır.
- Ortalama genişliği 1 mm'dir.
- Dişe yapışık değildir; periodontal sond ile diş yüzeyinden ayrılabilir.
- **Dişeti oluğunun (gingival sulkusun)** yumuşak doku duvarını oluşturur.
- **Serbest diş eti oluğu** sıklıkla dişlerin **vestibüler** kısmında belirgindir, en sık olarak mandibulanın insizör ve premolar bölgelerinde ve en az mandibular molar ve maksiller premolar bölgelerinde meydana gelir.
- Yapışık dişetinden **serbest dişeti oluğu** ile ayrılır.
- **Dişeti marjini – serbest dişeti oluğu** arasındadır.
- Oluşturduğu kurvatürün en apikal noktası **zenith noktası** adını alır.
- Sağlıkta **bıçak sırtı** şeklinde sonlanır.

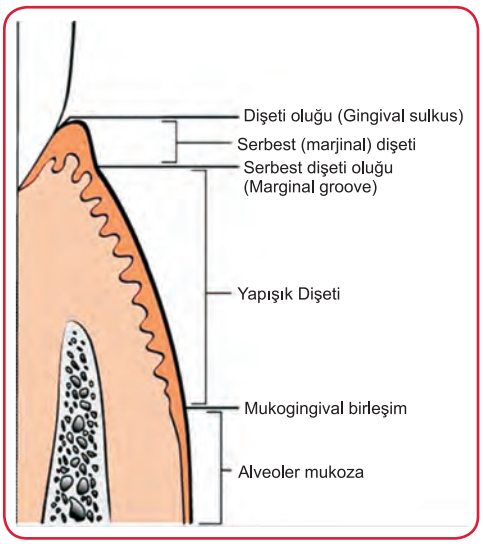

Dişetinin anatomik bölümleri

Dişeti Oluğu (Gingival Sulkus)

Diş yüzeyi ve serbest dişetinin dişe bakan yüzeyindeki sulkuler epitel döşemesi arasında kalan, **V şeklindeki** boşluktur.

Sağlıklı bireylerde **2-3 mm** derinliğindedir. Derinleşmesi önemli bir teşhis kriteridir.

Sondlama ile histolojik derinliği net olarak ölçülemez ancak klinik derinliği ölçülebilir. Sondalama derinliğinin, sulkusun histolojik derinliğine tam olarak **eşit olması gerekmez.**

Periodontal sond, diş eti kalınlığını ölçmek için kullanılabilir. Periodontal sond, sulkus içerisine yerleştirildikten sonra diş eti boyunca görülebiliyorsa **periodontal fenotipin ince** olduğu kabul edilir. Periodontal sondun görünmediği durumlarda kalın olarak kabul edilir.

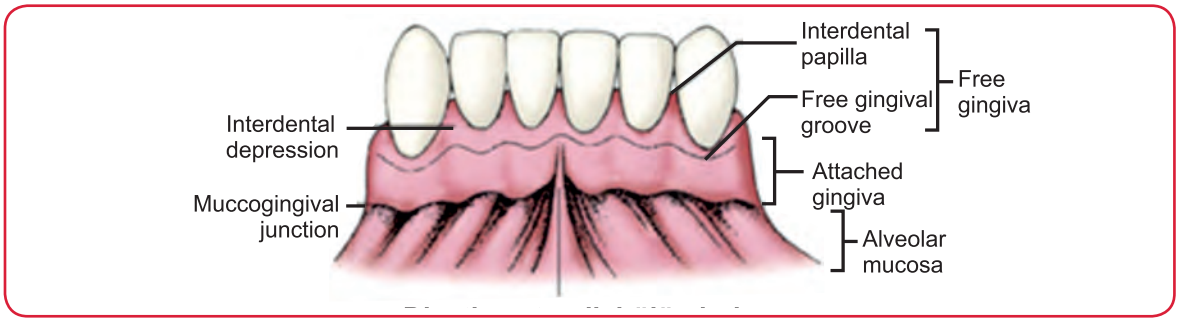

Dişeti anatomik bölümleri

Yapışık Dişeti

Marjinal dişeti ile devam eden, **sıkı**, **dayanıklı** ve altındaki kemiğin periostuna sıkıca tutunan dişeti bölümüdür.

Mukogingival birleşim ve **serbest dişeti oluğu arasında** kalan bölgedir. **Genişliği** çok önemli bir klinik parmetredir.

Keratinize dişeti kavramı ile **karıştırılmamalıdır**. Keratinize dişeti, hem yapışık hem de serbest dişetini içerir.

En geniş olduğu bölge **maksiller anterior**, **en dar** olduğu yer **mandibular premolar** bölgedir.

- **Mukogingival junction** yetişkin yaşamı boyunca **sabit** kaldığından, yapışık diş etinin genişliğindeki değişiklikler, **koronal kısmının** pozisyonundaki değişikliklerden kaynaklanır.
  - Yapışık diş etinin genişliği **4 yaşından** sonra **artar. Supraerüpte (uzamış) dişlerde** yapışık diş eti genişliği **artabilir.**

Yapışık dişeti bandının **geniş olması** hem oral **hijyen** sağlamada hem de **cerrahi uygulamalarda avantaj** sağlar.

39355867556 AYSE-SEMA AKPINAR

(Bu materyalin tum telif haklari DUSDATA A.S.'ye aittir. zinsiz paylasim, kullanim veya dagitimi, yasal sorumluluk dogurur.)

https://www.klinisyen.com?route=product&isbn=2618910194932&product=CRPzBtyyF84AnLW70SQeDQKuhrXnipWW&sav=true

39355867556 AYSE-SEMA AKPINAR

Yapışık Dişetinin Ölçülmesi

Yapışık diş eti ölçülürken sağlıklı ve hastalıklı periodonsiyumdaki **suprakrestal doku ataçmanı** dikkate alınmalıdır. **Sağlıklı periodonsiyumda** yapışık dişeti genişliği, **sulkus tabanından mukogingival bileşkeye** kadar ölçülür (Suprakrestal dokular dişe ve kemiğe veya yalnızca dişe bağlı olabilir.) Fasial yüzeylerinde **infrabony defekti olan periodontitis hastalarında** yapışık dişeti **yalnızca alveolar kemiğe bağlı olabilir** (Şekil B) veya yapışık dişeti **mevcut olmayabilir** (Şekil C). **Periodontal olarak etkilenen bu tür bölgelerde** yapışık dişeti ölçülürken (şekil B) , **kemik tepesinden (sulkus tabanı yerine) mukogingival bileşkeye kadar** ölçülür.

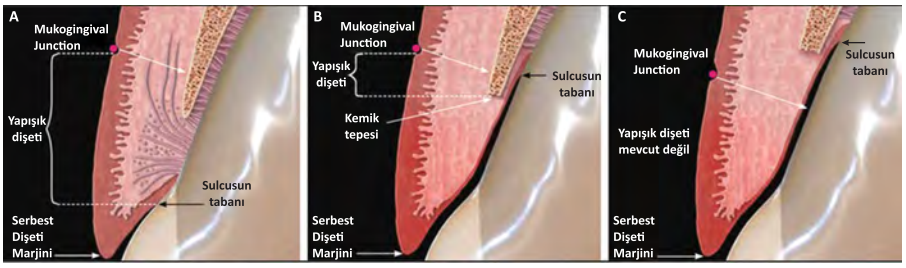

İnterdental Dişeti

Dişlerin **temas noktalarının** altındaki boşluğu (gingival embrajur) dolduran dişetidir.

Piramit şeklinde veya **col** şeklinde olabilir. **Piramit** şeklinde olduğunda papil tepesi dişlerin kontakt noktasının hemen altında bulunur. **Col** şeklinde ise bukkal ve lingual papilin ortasında vadi benzeri **non-keratinize** bir çöküntü bulunur.

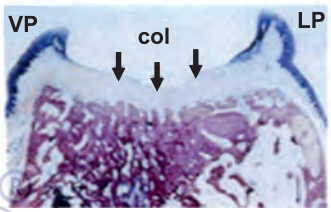

Vestibuler ve lingual papil arasındaki Col formasyonu

İnterdental dişetinin şekli;

- Komşu dişle kontakt noktasının var olup olmaması
- Dişlerin kontakt noktası ve kemik kreti arası mesafe
- Dişeti çekilmesi var olup olmaması'na bağlıdır.

İnterdental papil **hem serbest hem yapışık dişeti** komponentleri içerir. Ancak dişler arasındaki temas düz-genişse veya çapraşıklık varsa sadece serbest dişetinden oluşur.

Dişler arasında **kontakt yok** ise interdental **papil yok**tur.

Alveoler Mukoza

- Mukogingival birleşimle yapışık dişetinden ayrılır, mukogingival birleşimin apikalindedir.
- Bağ dokusu daha **gevşek**tir. Altındaki periosta daha **gevşek** bağlanır bu yüzden hareketlidir.
- Kan damarlarından **zengin**dir. **Epiteli ince** ve **non-keratinize**dir.
- **Elastik**tir. **Stippling** yapı **izlenmez**.

DİŞETİ EPİTELİ

Dişetinin mikroskobik incelemesinde, üstte **çok katlı skuamöz epitel** ve altında **bağ dokusundan** oluşur. Epitel, ağırlıklı olarak **hücresel** elemanlardan oluşur. Bağ dokusu daha az hücreseldir. Esas olarak **kollajen lifleri ve temel maddeden** oluşur.

Dişeti Epitelinin Genel Biyolojik Özellikleri

- Oral epitelin ana fonksiyonu, oral çevre ile selektif bir etkileşim sağlarken derin dokuları korumaktır. Eskiden epitel dokunun sadece fiziksel bariyer olduğu düşünülürdü ancak şimdilerde doğal bağışıklıkta da aktif role sahip olduğuna inanılmaktadır.
- Epitelyal hücreler **proliferasyonlarını arttırmak**, hücreler arası **sinyal iletimini değiştirmek**, hücrelerin **farklılaşması**, **ölümü** ve **homeostazisini** etkilemek gibi yollarla bağışıklıkta aktif rol oynarlar.
- Dişeti epiteli **çok katlı squamöz epitel**dir.
- Temel hücresi **keratinosit**lerdir. İçerdiği diğer hücreler **Langerhans** hücreleri, **Merkel** hücreleri ve **melanosit**lerdir.

39355867556 AYSE-SEMA AKPINAR

(Bu materyalin tum telif haklari DUSDATA A.S.'ye aittir. zinsiz paylasim, kullanim veya dagitimi, yasal sorumluluk dogurur.)
https://www.klinisyen.com?route=product&isbn=2618910194932&product=CRPzBtyyF84AnLW70SQeDQKuhrXnipWW&sav=true

39355867556 AYSE-SEMA AKPINAR

- Keratinositler **proliferasyon** (çoğalma) ve **diferansiyasyon** (farklılaşma) aracılığıyla epitelin ana fonksiyonlarını gerçekleştirmesini sağlar.
- **Keratinositlerin proliferasyonu** büyük oranda **bazal** tabakada gerçekleşir.
- Prolifere olan keratinositler bazal tabakadan yüzeye göç ederek **diferansiyasyon**a uğrarlar, bu süreç **keratinizasyon**u da içerir.
- Epitel hücrelerinin işlevini tamamladıktan sonra üzerindeki eklenilerle birlikte yüzeyden ağız boşluğuna dökülmesine **desquamasyon** denir.

Keratinositlerin diferansiyasyon sürecinde bazal tabakadan yüzeye doğru:

1. Tonofilamentlerin ("bundle sitokeratin") prevalansı artar
2. Hücreler aşamalı olarak yassılaşır;
3. Hücreler arası bağlantıların (desmozomların) granülozum tabakada üretilen keratohyalin granülleri ile birleşmesi
4. Keratinize tabakada çekirdeğin ve hücre organellerinin kaybolması;
5. Keratinlerin (çapraz bağlı sitokeratin, filaggrin, lorikrin ve involukrin'den oluşan) ve lipitlerin plazma membranında birikmesi ve bir araya gelerek hücre zarfını oluşturması görülür.

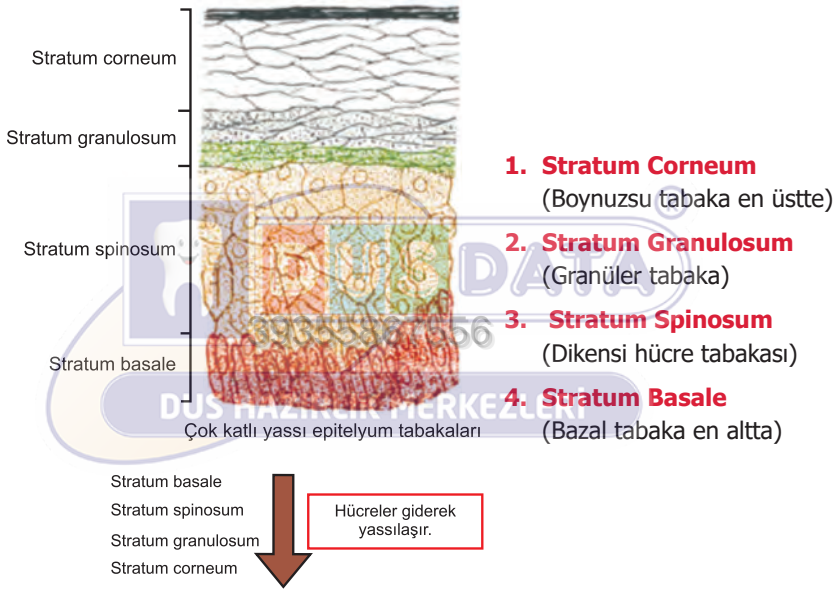

Dişeti epiteli tabakaları

Ortokeratinizasyon tam keratinizasyondur. Stratum corneumdaki keratinositlerin **çekirdekleri kaybolmuştur.** Stratum granülozum belirgindir. Ağızda çok az bölgede ortokeratinizasyon görülür.

Parakeratinizasyonda stratum korneumdaki keratinositlerin çekirdekleri **piknotik** olarak kalmıştır.

Non keratinize epitelde stratum corneum ve stratum granulosum **bulunmaz**. Ancak **sitokeratin** tüm epitel dokularda olduğu gibi hala **majör** komponenttir.

Melanositler bazal ve **spinoz** tabakalarda bulunan dentritirk hücrelerdir (Fizyoloji'de Langerhans hücreleri malpighi tabakasında görüldüğü belirtilmektedir). **Premelanozom** ya da **melanozom** adı verilen organellerinde **melanin** pigmenti sentezlerler. Epitel ve bağ dokusunda melanin granüllerini fagosite eden hücrelere **melanofaj** adı verilir.

Langerhans hücreleri tüm suprabazal tabakalarda, keratinositlerin arasında bulunan **dentritik hücrelerdir**. Mononukleer fagositer sisteme (retikuloendotelyal sistem) ait kemik iliği kökenli farklılaşmış monositlerdir. Lenfositlere **antijen sunarak** immün yanıtta önemli rol alırlar. Sitoplazmalarında **Birbeck granülleri** bulunur. Langerhans hücreleri normal diş etinin oral epitelinde ve daha az sayıda sulkus epitelinde bulunur; **birleşim epitelinde bulunmaz.**

39355867556 AYSE-SEMA AKPINAR

Merkel hücreleri epitelin **derin** katmanlarında bulunur. **Sinir sonlanması** içerir ve **dokunma duyusu** algılar. Komşu hücrelere **desmosom**larla bağlıdır.

(Bu materyalin tum telif haklari DUSDATA A.S.'ye aittir. zinsiz paylasim, kullanim veya dagitimi, yasal sorumluluk dogurur.)
https://www.klinisyen.com?route=product&isbn=2618910194932&product=CRPzBtyyF84AnLW70SQeDQKuhrXnipWW&sav=true

39355867556 AYSE-SEMA AKPINAR

Dişeti Epitelinin Farklı Alanlardaki Yapısal ve Metabolik Özellikleri

Dişeti epiteli dişe ve alveoler kemiğe adapte olabilecek şekilde bölgesel çeşitlilikler göstererek; **oral**, **sulküler** ve **birleşim epiteli** adlarını alır.

Gingival keratinizasyon derecesi

- Gingival **keratinizasyon** derecesi **yaşla** ve **menopoz** ile azalır. Ancak menstural siklusun farklı aşamalarında değişmez.
- **Oral mukozanın keratinizasyon derecesi** farklı bölgelerde **çeşitlilik** gösterir. Keratinizasyon dereceleri sıralandığında;

  Damak (en fazla keratinize) > **Dişeti** > **Dil Gövdesi** > **Yanak** (en az keratinize)

*** Fizyoloji'ye göre yanak non-keratinize epitel ile örtülüdür.

Oral Epitel

- **Kret**, **yapışık dişeti** ve **serbest dişetinin** dış yüzeylerini örter.
- Ortalama **0.2-0.3 mm** kalınlığındadır
- **Çoğunluğu parakeratinize** olmak üzere parakeratinizasyondan tam keratinizasyona kadar çeşitlilik gösterir.
- Dört tabakadan oluşur: Stratum **basale**, **spinosum**, **granulosum** ve **corneum**.

Sulkuler Epitel

- Gingival **sulkusu kaplar**. Birleşim epitelinin koronalinden gingival marjinin tepe noktasına kadar uzanır.
- **Non-keratinize**dir. Stratum corneum ve granulosum tabakalarını **içermez**. **Rete-peg'siz**dir. Merkel hücrelerini **içermez.** Birçok hücre, **hidropik dejenerasyona** uğramış olarak görülür.
- Bakteriyel uyaran tümüyle ortadan kalkarsa veya ağız ortamına açılırsa **keratinize** olabilir. Aksine, epitel **dişle temas ettiğinde** keratinizasyonunu **kaybeder.**
- Bakteriyel ürünlerin dokuya, doku sıvısının ise sulkusa geçmesine izin veren **yarı geçirgen** bir membran gibi davranır. Ancak birleşim epiteline göre daha az geçirgendir.

Birleşim Epiteli

- Yaka biçimli bir bant şeklinde çok katlı **non-keratinize** yassı epiteldir.
- Başlangıçta 3-4 tabaka iken yaşla birlikte 10-20 tabakaya ulaşabilir. Apikale doğru incelir.
- Dişin sürmesi sırasında **azalmış mine epiteli** ve **oral epitel**in birleştiği yerde oluşur.
- Sağlıklı dokuda **mine-sement sınırında** bulunur.
- Uzunluğu **0.25-1.35 mm** arasında değişebilir.
- **Bağ dokusuna bakan bazal** tabaka ve **dişe doğru bakan suprabazal** tabaka hücrelerinden oluşur.
- Birleşim epiteli dişe **internal bazal lamina** ile tutunarak **epitelyal ataçman**ı oluşturur. İnternal bazal lamina diğer bazal laminalardan farklı olarak Tip IV kollejen içermez.
- **İnternal bazal lamina**, mineye komşu olan **lamina densa** ve hemidezmozomların bağlı olduğu **lamina lucida**'dan oluşur.
- **Hemizdezmozomların, internal bazal lamina'ya hücrelerin sıkıca tutunmasında**ki önemli rollerinin yanı sıra **sinyal transdüksiyonu**nda da rolleri olduğu düşünülmektedir.
- Birleşim epiteli hücreleri **laminin** üreterek adhezyon mekanizmasında önemli rol oynar.

Dentogingival ünite

- Birleşim epitelinin dişe bağlantısı serbest dişetini diş yüzeyine adapte eden gingival lifler aracılığıyla güçlendirilmiştir.
- **Birleşim epiteli** ve **gingival lifler** birlikte **"dentogingival ünite"** olarak adlandırılan fonksiyonel bir yapı oluşturur.

39355867556 AYSE-SEMA AKPINAR

(Bu materyalin tum telif haklari DUSDATA A.S.'ye aittir. zinsiz paylasim, kullanim veya dagitimi, yasal sorumluluk dogurur.)

https://www.klinisyen.com?route=product&isbn=2618910194932&product=CRPzBtyyF84AnLW70SQeDQKuhrXnipWW&sav=true

39355867556 AYSE-SEMA AKPINAR

Birleşim epiteli subgingival diş yüzeyinde patojenik bakteri **kolonizasyonunu önlemek** için çeşitli fonksiyonel ve yapısal özellikler gösterir:

- o Diş yüzeyine **sıkıca** bağlanarak bakterilere karşı **epitelyal bariyer** oluşturur
- o **Dişeti oluğu sıvısı**, **inflamatuar hücreler** ve **konak savunma bileşenleri**nin **geçişine** ve bölgeye ulaşmasına **izin verir.**
- o **Hızlı turn-over** göstererek konak-parazit etkileşimini dengede tutar ve hasarlı dokunun hızlıca **tamir** edilmesini sağlar
- o Makrofaj ve nötrofillerdeki gibi **endositik** kapasiteye sahiptir.

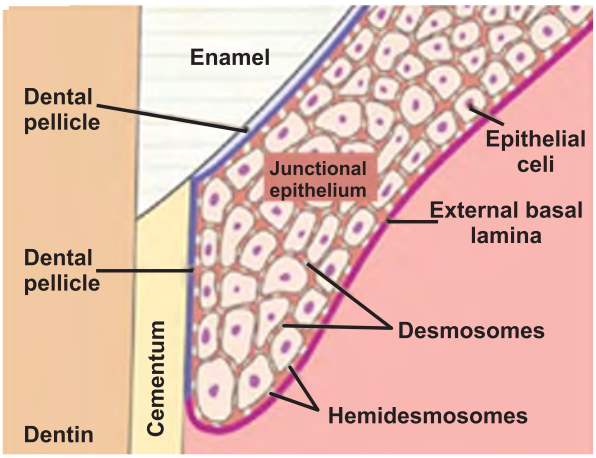

Birleşme epiteli

Oral epitel ve birleşim epiteli arasındaki farklılıklar

- **Birleşim epitelindeki hücrelerin boyutu**, doku hacmine göre oral epitel daha **büyüktür**.
- **Birleşim epitelindeki hücreler arası boşluk**, doku hacmine göre, oral diş eti epitelinden nispeten **daha geniştir**.
- **Birleşim epitelindeki desmozom sayısı** oral diş eti epiteline göre **daha azdır**.

Dişeti Epitelinin Yenilenmesi

- Oral epitelde **bazal ve spinoz tabakalar** devamlı yeni hücreler oluştururken, yaşlanmış hücreler ağız boşluğuna dökülür.
- Mitotik aktivite **sabahları HIZLANIR, akşamları YAVAŞLAR.**
- **Non keratinize** alanlarda **ve gingivitis** ile cinsiyetten bağımsız olarak mitotik aktivite **HIZLANIR.**
- Deney hayvanlarında mitotik oran yüksekten düşüğe doğru:

Bukkal mukoza>sert damak>sulkus epiteli>birleşim epiteli>marjinal diş etinin dış yüzeyi >yapışık diş eti

Dişeti Oluğu Sıvısı (Dişeti Sıvısı, Sulkuler Sıvı)

- Bazal membrandan birleşim epiteline, oradan da sulkusa sızan bir sıvıdır.
- Birçok kimyasal parametre içermesi ona **hastalık-sağlık** açısından **tanısal** bir özellik kazandırır.
- Sıvı **sağlıkta çok az** miktardadır ve **transuda** niteliğindedir, **iltihapla artar** ve **exuda** niteliği kazanır.
- Genelde sıvının içeriğinde bağ dokusu, epitel, iltihabi hücreler, serum ve mikrobiyal flora bileşenleri bulunur.
- **Dişeti Oluğu Sıvısı (DOS)'un,**
  - o Sulkustan materyal **temizlediği** (mekanik yıkama)
  - o Epitel-diş bağlantısını gerçekleştiren **plazma proteinleri** içerdiği
  - o **Antimikrobiyal** özelliklere sahip olduğu ve
  - o Dişeti savunması için **antikor** aktivitesi gösterdiğine inanılır.

39355867556 AYSE-SEMA AKPINAR

(Bu materyalin tum telif haklari DUSDATA A.S.'ye aittir. zinsiz paylasim, kullanim veya dagitimi, yasal sorumluluk dogurur.)

https://www.klinisyen.com?route=product&isbn=2618910194932&product=CRPzBtyyF84AnLW70SQeDQKuhrXnipWW&sav=true

39355867556 AYSE-SEMA AKPINAR

Epitel-Bağ Dokusu Bağlantısı

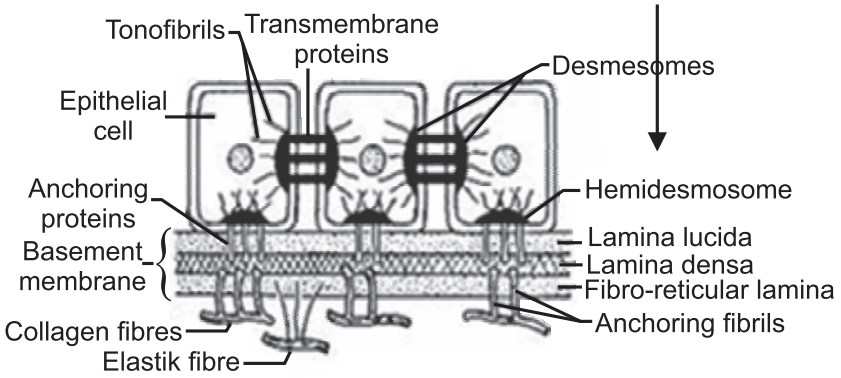

Epitel - Bağ doku bağlantı

Epitel, altındaki bağ dokusuna 300 – 400 Å kalınlığındaki **bazal lamina** aracılığıyla bağlanır.

Bazal lamina, sıvılara **geçirgen**dir ancak partüküler maddelere karşı **bariyer** görevi görür.

Bazal lamina, lamina lucida ve **lamina densa'**dan oluşur.

Lamina lucida, epitelin bazal tabaka hücrelerinin **hemidezmozom**larıyla tutunduğu tabakadır ve başlıca **glikoprotein lamININ**den oluşur.

Lamina densa, tip IV kollajenden oluşur.

Bazal lamina, ağırlıklı olarak tip IV kollajenden oluşan altındaki bağ dokusu liflerine **anchoring fibriller** (anker fibrilleri, çapa fibriller) ile tutunur.

Bağ dokusunun papiller tabakasının epitel dokuya doğru yaptığı uzantılar, aradaki birleşim yüzeyinin **girintili çıkıntılı** olmasına sebep olur. Papiller tabakanın yaptığı uzantıların epiteldeki karşılığına **rete peg** adı verilir.

Epitelyal rete-peglerin arasında, bağ dokusunun papiller tabakasında uzanan kapiller damar düğümleri bulunur.

Epitel ile bağ dokusu arasında tutunmayı sağlayan faktörler

Epitel bağ dokusuna sıkıca tutunur. **Tutunmayı sağlayan faktörler:**

- **Rete pegler, bazal lamina, hemidezmozomlar ve anker fibrilleridir.**

DİŞETİ BAĞ DOKUSU

- Dişeti bağ dokusu **lamina propria** olarak adlandırılır. İki tabakadan oluşur:
  1. **Papiller tabaka, epitele komşu** olan, retepegler arasına giren uzantılara sahip olan tabakadır.
  2. **Retiküler tabaka,** alveoler kemiğin **periostu ile komşu**dur.
- Dişeti bağ dokusunun major komponentlerini **kollajen** fibriller **(%60)**, **fibroblastlar (%5)** ve **damarlar**, **sinirler, matriks** oluşturur.
- Bağ dokusu;
  1. **Hücresel komponent**
  2. **Hücre dışı komponent** içerir. Hücre dışı komponent **lifler (fibriller)** ve **ara madde**den oluşur.

     Ara madde lifler ve hücrelerin arasındaki boşlukları dolduran, yüksek **su** içeriğine sahip **amorf** yapıdır. Proteoglikanlar ve glikoproteinlerden oluşur.
- **Proteoglikanlar** esas olarak **hyaluronik asit** ve **kondroitin sülfat,**
- **Glikoproteinler** esas olarak **fibronektin** içerir.

Fibronektin, fibroblastların fibriller ve başka intersellüler matriks elemanlarına bağlanmasında rol oynar, bu yolla hücre **adhezyonu** ve **migrasyonu**nda düzenleyici görev alır.

39355867556 AYSE-SEMA AKPINAR

Laminin bazal laminada bulunan bir **glikoproteindir** ve **epitelin bazal laminaya bağlanmasında** görev alır.

(Bu materyalin tum telif haklari DUSDATA A.S.'ye aittir. zinsiz paylasim, kullanim veya dagitimi, yasal sorumluluk dogurur.)

https://www.klinisyen.com?route=product&isbn=2618910194932&product=CRPzBtyyF84AnLW70SQeDQKuhrXnipWW&sav=true

39355867556 AYSE-SEMA AKPINAR

Bağ dokusu lifleri 3 tiptir: Kollajen, retiküler ve elastik lifler.

Tip I kollajen, lamina proprianın büyük kısmını oluşturur ve dişetinin gerilme kuvvetlerine direnç göstermesini sağlar.

Tip IV kollajen tip I kollajen demetlerinin arasında, **bazal laminada** ve **damar duvarlarında** bulınur.

Elastik lifler, kollajen lifleri arasında uzanan oksitalan, elaunin ve elastin liflerinden oluşur.

Birleşim epitelinin apikal sınırında, hücresiz ekstrinsik fibrilli semente kollejen demetleri yoğun şekilde bağlanır. Bu bağlantının stabilitesi, birleşim epitelinin apikale göçünün sınırlandırılmasında anahtar bir faktördür.

Dişetinin bağ dokusu vücuttaki en hızlı iyileşen dokulardan biridir. Genellikle cerrahi işlemlerden sonra çok az skar ile iyileşir. Ancak periodontal ligamentin rejeneratif kapasitesinin bağ dokusuna göre daha iyi olduğunu bilmek önemlidir.

Gingival Lifler (Dişeti Fibrilleri)

Serbest dişetinin bağ dokusunda yoğun şekilde **kollajen lif demetleri** bulunur ve **gingival lifler (dişeti fibrilleri)** olarak isimlendirilir.

Tip I kollajenden oluşurlar ve fonksiyonları şu şekildedir:

- Serbest dişetini **destekleyerek** dişin çevresinde **sıkıca durmasını** sağlamak
- Çiğneme kuvvetleri karşısında dişetinin diş yüzeyinden ayrılmasını önlemek için **dayanıklılık** kazandırmak
- Serbest dişetini kök sementi ve komşu yapışık dişeti ile **birleştirmek**

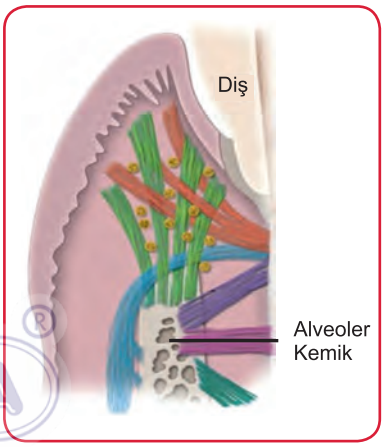

Dişeti Fibrilleri

Gingival lifler 3 temel gruba ayrılır:

Gingivodental (Dentogingival) grup, birleşim epitelinin hemen altında **sementten çıkıp dişetine dağılan** gruptur. Fasiyal, lingual ve interproksimal yüzeylerde bulunur. Fasiyal ve lingualde yelpaze gibi ayrılarak dişetinde sonlanır, interproksimalde interdental dişetinin tepesine kadar ulaşır. Bir kısmı apikalde yapışık dişetine kadar periost ve alveoler kemiğe uzanabilir.

DUS HAZIRLIK MERKEZLERİ

Sirküler grup, marjinal ve interdental dişetinin bağ dokusunda, dişi çepeçevre **halka gibi kuşatan**, dişe atake olmayan fibril grubudur.

Transseptal grup interproksimal alanda bulunan, interdental kemiği aşarak komşu **iki dişin arasında** sementten-semente horizontal olarak seyreden fibrillerdir. Sulkusun tabanındaki epitel ile interdental kemik kreti arasındaki alanda uzanmaları sebebiyle periodontal ligamentin temel fibrilleri içerisinde de değerlendirilebilmektedirler.

Gingival Lifler

Dentogingival	(A)
Dentoperiosteal	(B)
Alveologingival	(C)
Sirkumferal	(D)
Semisirküler	(E)
Transgingival	(F)
İntergingival	(G)
Transeptal	(H)

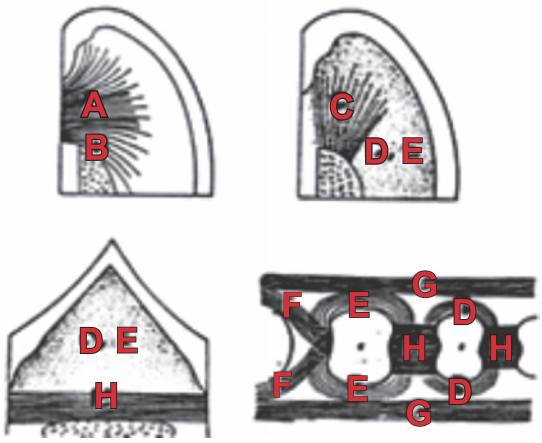

Gingival fibriller

39355867556 AYSE-SEMA AKPINAR

(Bu materyalin tum telif haklari DUSDATA A.S.'ye aittir. zinsiz paylasim, kullanim veya dagitimi, yasal sorumluluk dogurur.)
https://www.klinisyen.com?route=product&isbn=2618910194932&product=CRPzBtyyF84AnLW70SQeDQKuhrXnipWW&sav=true

39355867556 AYSE-SEMA AKPINAR

Gingivanın Kollajen Fibrilleri sekiz gruba ayrılır

1. **Dentogingival lifler:** Dişin sementinden başlayan ve dişeti kenarına doğru uzanan liflerdir. (A)
2. **Dentoperiostal lifler:** Sementten başlayıp periostta sonlanan liflere denir. (B)
3. **Sirküler lifler:** Serbest dişeti içinde dolaşan ama dişe bağlı olmayan liflerdir. (D)
4. **Semi sirküler lifler:** Dişten başlayıp, yarım tur attıktan sonra tekrar dişe bağlanan liflerdir. (E)
5. **Transseptal lifler:** Bir dişin bağ dokusu ataçmanından çıkan, alveol kemiğin koronaline geçerek komşu dişe bağlanan liflerdir. Dişeti papiline form verip, destek oluşturmasını sağlayan liflerdir. (H)
6. **Alveologingival lifler:** Alveol kemiğinden çıkarak serbest dişetine dağılan liflerdir. (C)
7. **İntergingival lifler:** Dental arkın oral veya vestibul yüzeyi boyunca yer alır. (G)
8. **Transgingival lifler:** Bir dişin interproksimal yüzeylerinden oral veya vestibuler yüzeylere uzanan liflere denir. (F)

Dişeti Bağ Dokusunun Hücresel Elemanları

Fibroblastlar

- Dişeti bağ dokusunun **temel** hücreleridir (toplam hücre popülasyonunun %65'i), mezenşimal kaynaklıdır.
- Lif demetlerinin arasında yoğun olarak bulunur.
- Lamina proprianın **gelişmesi, idamesi** ve **tamirinde** önemli rolleri vardır. **Kollajen lifler, elastik lifler, glikoprotein ve glikozaminoglikanları** sentezler.
- Hem **fagositoz** yoluyla hem de **kollajenaz** sentezleyerek **kollajen degradasyonu**nda da rol alırlar.
- Hem **yapım** hem **yıkımda** rol alarak denge sağlarlar, **tamir**de rol alırlar.

Mast hücreleri

- Bazı matriks bileşenlerinin üretiminden sorumludur.
- Mikrovaskuler sistemin fonksiyonunu etkileyen ve dokularda kan akışını kontrol eden **vazoaktif maddeleri** üretirler.
- Sitoplazmalarında çok miktarda vezikül içerirler ve bu veziküllerde **proteolitik enzimler**, **histamin**, **heparin** gibi biyolojik aktif maddeler bulunur.

DUSDATA 39355867556 DUS HAZIRLIK MERKEZLERİ

Makrofajlar

- **Retiküloendotelyal sistem** (mononükleer fagositer sistem) elemanıdır.
- Antijenlerin savunma hücrelerine **tanıtılması** ile ölü hücre, bakteri ve pigmentlerin **fagositozunda** görevli hücrelerdir.
- Kan dolaşımındaki **monositler** dokuya geçince makrofajlar meydana gelir.

Histiositler

- **Retiküloendotelyal sistem** (mononükleer fagositer sistem) elemanıdır.
- Doku artıkları ve yaşlanmş hücreleri **fagosite** ederler.

Perisitler

- Damar çeperindeki bağ dokusunda yer alırlar, yeni damar yapımında rol alan hücrelerdir

Farklılaşmamış mezenşimal hücreler

- **Prekürsör** hücrelerdir. İhtiyaca göre farklılaşırlar.

Yağ hücreleri ve **eozinofiller de** çok az miktarda olsalar da lamina propriada bulunurlar.

Kan Damarları, Lenfatikler ve Sinirler

Dişetinin beslenmesi aşağıdaki yollarla olur:

1. Alveoler kemiğin fasial ve lingual yüzeyleri boyunca uzanan **supraperiostal arteriollerden**
2. **Periodontal ligamentten kaynaklanan arterioller** (Dişetine doğru uzanır ve sulkus alanında anastomozlar oluştururlar)
3. **İnterdental septanın kretinden kaynaklanan damarlardan (**Kemik kretine paralel olarak uzanıp, periodontal ligament damarları, gingival sulkus kapillerleri ve alveoler kretten gelen diğer damarlarla anastomoz oluştururlar.

39355867556 AYSE-SEMA AKPINAR

(Bu materyalin tum telif haklari DUSDATA A.S.'ye aittir. zinsiz paylasim, kullanim veya dagitimi, yasal sorumluluk dogurur.)
https://www.klinisyen.com?route=product&isbn=2618910194932&product=CRPzBtyyF84AnLW70SQeDQKuhrXnipWW&sav=true

39355867556 AYSE-SEMA AKPINAR

Serbest dişetine gelen damarlar ise **3 kaynaktan** gelir:

- Alveol kemiği,
- Periodontal ligament
- Yapışık dişeti (supraperiosteal arterler)

Bu damarlar dişi çepeçevre saran bir ağ şeklinde yan yana gelerek epitelyal ataçman altında **"Gingival plexus"** oluştururlar.

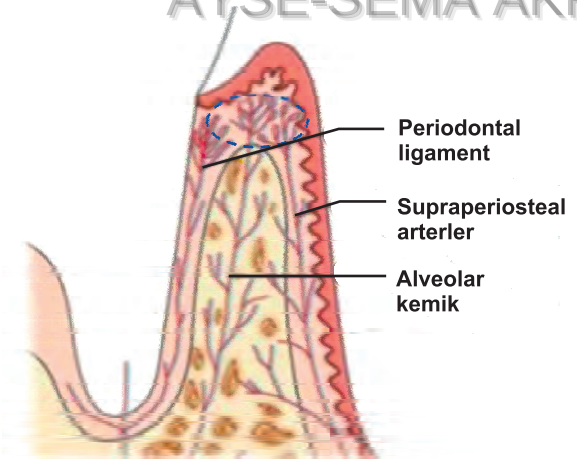

Gingival Plexus

Dişetinin lenfatik drenajı bağ dokusu papilindeki lenflerden başlar, lenfatik ağ yoluyla alveoler kemiğin periostuna ulaşır ve **submaksiller** başta olmak üzere **lokal** lenf **düğümlerinde** toplanır.

Ek olarak birleşim epitelinin hemen altındaki lenfatikler periodontal ligamente ulaşarak buradaki kan damarlarına katılır.

Dişetinin innervasyonu periodontal ligamentteki sinirler ile labial, bukkal ve palatal sinirler yoluyla gerçekleşir. Lamina propriadaki sinirlerin çoğu miyelinlidir. Bağ dokusunda mevcut olan sinir yapıları: Meissner tipi dokunsal cisimcikler; Sıcaklık reseptörleri olan Krause bulbu; ve kapsüllü iğler

KLİNİK VE MİKROSKOBİK ÖZELLİKLERİN KORELASYONU

Renk

Yapışık ve serbest diş etinin rengi; **kahverengi, turuncu** ve **pembe** arasında değişir.

Dişetinin rengi ;

- Vasküler destek,
- Epitelin kalınlığı
- Keratinizasyon derecesi
- Pigment içeren hücrelerin varlığından etkilenir.

Renk kişiden kişiye değişir ve kutanöz pigmentasyonla ilişkilidir.

Yapışık dişeti ve alveolar mukozanın farklı mikroskobik özelliklere sahip olması sebebiyle, her ikisini ayıran mukogingival hat kolayca tespit edilebilir. Alveol mukozası kırmızı, pürüzsüz ve parlaktır.

Fizyolojik pigmentasyon (Melanin)

- Melanin, hemoglobinden türetilmemiş kahverengi bir pigmenttir.
- Melanozomların hücreler arası veziküllerde bulunur.
- Derinin, diş etinin ve ağız mukozasının pigmentasyonundan sorumludur.
- Her bireyde farklı miktarlarda mevcuttur, ancak genetik pigmentasyon bozukluğu olan bireylerde yoktur veya ciddi şekilde azalmıştır.
- Askorbik asit diş eti dokularındaki melanin pigmentasyonunu doğrudan azaltır.

39355867556 AYSE-SEMA AKPINAR

(Bu materyalin tum telif haklari DUSDATA A.S.'ye aittir. zinsiz paylasim, kullanim veya dagitimi, yasal sorumluluk dogurur.)
https://www.klinisyen.com?route=product&isbn=2618910194932&product=CRPzBtyyF84AnLW70SQeDQKuhrXnipWW&sav=true

39355867556 AYŞE-SEMA AKPINAR

Boyut

Dişetinin boyutu hücreler, hücreler arası elemanlar ve damarsal kaynağın total kütlesi ile ilgilidir. Boyuttaki değişimler dişeti hastalıklarının ortak bir özelliğidir.

Kontur

Dişetinin konturu veya şekli **dişin şekli**, **arktaki dizilimi**, **proksimal kontakt seviyesi ve alanı**, **fasial veya lingual embrajür alanları**na bağlı olarak değişir.

Marjinal dişeti dişi yaka gibi sarar, fasiyal ve lingualde kurvatür şeklini izler. Düz yüzeylerde ise şekli düzleşir.

Meziodistal **konveksitesi fazla** olan ya da **bukkale konumlu** dişlerde dişeti ark şeklini koruyup daha **apikalde** konumlanırken; düz yüzeyli ya da **linguale konumlu** dişlerde **kalın** ve **düzdür**.

Dişeti **fenotipi** de toplumda değişkenlik gösterir. Popülasyonun üçte birinde, **kadınlarda** daha sık olmak üzere **ince** ve **dar** keratinize dişeti fenotipi görülürken; popülasyonun üçte ikisinde ve **erkeklerde** sıklıkla **kalın** ve **geniş** keratinize alana sahip dişeti fenotipi görülür.

İnterdental Dişetinin Şekli

Proksimal diş yüzeyinin **konturu** ile gingival **embrajürlerin lokasyonu ve şekli** tarafından belirlenir.

Proksimal yüzeyler fasio-lingual olarak düz uzandığında, kökler daha yakın olarak konumlanır, interdental kemik mesio-distal olarak ince ve interdental dişeti dardır. Tam tersi durumda, yani proksimal yüzeler kontakt noktasından uzaklaşacak şekilde konturlu ise, interdental dişetinin mesio-distal boyutu geniştir.

İnterdental dişetinin yüksekliği proksimal kontaktların lokalizasyonu ile değişir. **Anterior** bölgede **piramit** şekilde iken,**posterior** bölgede bukkolingual olarak daha **düz**dür.

Kıvam

Lamina proprianın **kollajenöz** yapısı ve periost ile komşuluğu sonucu dişeti **sıkı kıvamlı** ve **dirençli**dir.

Dişeti, serbest dişeti kısmı dışında altındaki kemiğe sıkıca bağlıdır. **Dişeti fibrilleri** serbest dişetinin sıkı yapısına katkıda bulunur.

DUS DATA 39355867556 DUS HAZIRLIK MERKEZLERİ

Yüzey Yapısı

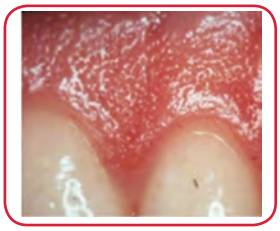

Stippling Yapı

- Dişetinin yüzey yapısı **portakal kabuğu**na benzer. Buna **stippling** (pürtüklü yapı) denir. **Sağlıklı** dişetinin özelliğidir.
- Dişeti **kurutulduğunda** en net şekilde izlenir.
- Yapışık dişeti pürtüklüdür ancak **marjinal dişeti değil**dir. İnterdental papilin orta kısmı genellikle pürtüklü iken, marjinal sınırlar düzdür.
- Pürtüklülük derecesi kişiden kişiye ve ağzın farklı bölgelerinde değişiklik gösterir. **Lingualde** bukkale göre daha **az** belirgindir.
- **Yaşla** birlikte **değişiklik** gösterir. **Genellikle 5** aşından itibaren ortaya çıkar , yetişkinliğe doğru artış gösterir. ileri yaşlarda kaybolur.
- **Keratinizasyon** derecesi ile stippling yapının belirginliğinin ilişkili olduğu görülmüştür.
- Stippling yapının nedenleri;
  - Bağ dokusunun papiller tabakasının epitele doğru yaptığı girintiler (**retepegler**)
  - Kemiğe uzanan dikey lif demetlerinin oluşturduğu çıkıntılar

Pozisyon

Dişetinin konumu gingival marjinin dişe atake olduğu seviyedir.

Devamlı diş erupsiyonu

Bu konsepte göre erupsiyon, diş antagonistiyle temas ettiğinde bitmez, ömür boyu sürer.

39355867556 AYŞE-SEMA AKPINAR

Erupsiyon **aktif** ve **pasif** fazdan oluşur. **Aktif erupsiyon** dişin okluzal plana hareketi iken, **pasif erupsiyon** marjinal dişetinin **apikale migrasyonu** sonucu dişin açığa çıkmasıdır.

(Bu materyalin tum telif haklari DUSDATA A.S.'ye aittir. zinsiz paylasim, kullanim veya dagitimi, yasal sorumluluk dogurur.)

https://www.klinisyen.com?route=product&isbn=2618910194932&product=CRPzBtyyF84AnLW70SQeDQKuhrXnipWW&sav=true

39355867556 AYSE-SEMA AKPINAR

Pasif erupsiyon başta fizyolojik bir süreç olarak görülmüş olsa da günümüzde patolojik bir süreç olarak kabul edilmektedir.

Dört evrede gerçekleşir;

- **Evre 1:** Dişler oklüzyon çizgisine ulaşır. **Birleşim epiteli** ve **sulkus tabanı mine** üzerindedir.
- **Evre 2: Birleşim epitelinin** bir kısmı **sement** üzerinde, bir kısmı da **mine** üzerinde olacak şekilde çoğalır. **Sulkusun tabanı** hala **minenin** üzerindedir.
- **Evre 3:** Birleşim epitelinin tamamı **sement** üzerindedir ve **sulkusun tabanı mine sement sınırındadır.**
- **Evre 4: Birleşim epiteli sement** üzerinde daha da çoğalmıştır. **Sulkusun tabanı sementin** üzerindedir ve bir kısım sement açığa çıkar.

Bu konsepte göre sulkus kişinin yaşına bağlı olarak mine yüzeyi, mine semet birleşimi veya kök yüzeyinde bulunabilir.

Bu konsept anatomik kron - anatomik kök ve klinik kron - klinik kök arasında ayırım yapar:

Anatomik kron: Mine ile kaplı olan diş yüzeyidir
Anatomik kök: Sement ile kaplı diş yüzeyidir.
Klinik kron: Oral kavitede görülen, dişeti ile kaplı olmayan diş yüzeyidir
Klinik kök: Periodontal dokularla kaplı olan diş yüzeyidir.

PERİODONTAL LİGAMENT

Periodontal ligament, kök çevresini **saran** ve onu alveoler kemiğin iç duvarına **bağlayan** yoğun vasküler ve hücre içeriği yüksek bir **bağ dokusu**dur.

Koronalde **gingival bağ dokusu**yla devam eder, kemikteki vasküler kanallar aracılığıyla da **kemik iliği** ile bağlantılıdır.

Periodontal ligament aralığının genişliği **ortalama 0,2 mm** olmasına rağmen çok fazla değişkenlik gösterir: Fonksiyonda **olmayan** ve **sürmemiş** dişlerde genişliği **azalırken**, **hiperfonksiyonda**ki dişlerde **artar**.

Kökün orta üçlüsünde en **dar**; apikal, servikal ve furkasyonda daha **geniş**tir. (**Kum saati** şeklinde)

Dişin mobilitesi büyük ölçüde periodontal ligamentin **genişliği, yüksekliği** ve **kalitesiyle** ilişkilidir.

39355867556 DUS HAZIRLIK MERKEZLERİ

PERİODONTAL LİGAMENT LİFLERİ

- Periodontal ligamentin en önemli elemanları **kollajenöz** yapıda, **demetler** halinde düzenlenmiş, longitudinal kesitte **dalgalı** bir seyir izleyen **temel lifler**dir.
- Temel liflerin **sement** ve **kemiğe gömülen** uç kısımlarına **sharpey lifleri** adı verilir. Sharpey lifleri önemli derecede kalsiye haldedirler.
- **Kollajen; glisin, prolin, hidroksilizin, hidroksiprolin** ve diğer birçok farklı aminoasitten oluşan bir proteindir.
- Dokudaki **kollajen miktarı**, **hidroksiprolin** içeriği ile tayin edilir.
- Kollajen; fibroblast, kondroblast, osteoblast, odontoblast ve bu gibi diğer hücreler tarafından sentezlenir.
- Kollajen lifleri moleküler dizilimleri sayesinde çok **yüksek gerilme kuvveti**ne sahiptir.
- **Tip I kollajen** → **Temel lifler**in **majör** komponentidir.

  Tip III kollajen → **Retiküler** liflerin yapısıdır.

  Tip IV kollajen → **Bazal lamina**da bulunur.

  Tip XII kollajen → Diş gelişimi sırasında periodontal liflerin sıralanması ve düzenlenmesi aşamasında görev alır

  Tip VI kollajen → Periodontal ligament ve dişetinde bulunur.

39355867556 AYSE-SEMA AKPINAR

(Bu materyalin tum telif haklari DUSDATA A.S.'ye aittir. zinsiz paylasim, kullanim veya dagitimi, yasal sorumluluk dogurur.)
https://www.klinisyen.com?route=product&isbn=2618910194932&product=CRPzBtyyF84AnLW70SQeDQKuhrXnipWW&sav=true

39355867556 AYSE-SEMA AKPINAR

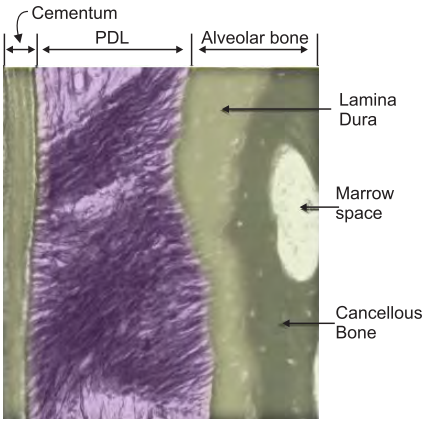

Periodontal ligament

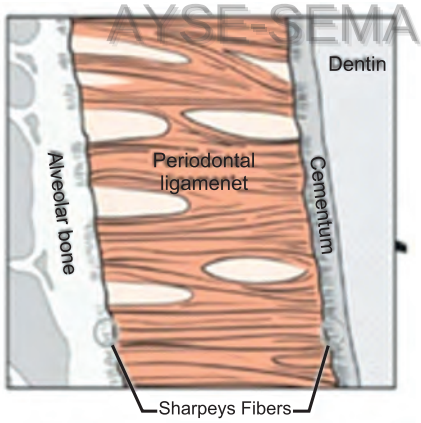

Sharpey fibrilleri

Periodontal ligamentin temel lifleri altı gruba ayrılır:

1) **Transseptal Lifler:** İnterproksimalde alveoler kemik kreti üzerinde uzanırlar ve **komşu dişin sementine gömülürler**. Periodontal hastalık sonucu gerçekleşen alveoler kemik yıkımından sonra bile yeniden oluşurlar. (Son yıllarda transseptal liflerin kemiğe ataçmanları olmaması sebebiyle gingival liflerden olduğu ileri sürülmektedir.)
2) **Alveoler Kret Lifleri:** Birleşim epitelinin hemen altında, sementten oblik olarak alveoler krete uzanırlar. **Dişlerin uzamasını, çıkmasını engeller** ve **lateral diş hareketlerine** karşı koyar.
3) **Horizontal Lifler:** Dişlerin uzun aksına dik olarak sementten alveol kemiğine doğru uzanırlar.
4) **Oblik Lifler:** Periodontal ligament içinde **sayıca en fazla** bulunan (**majör grup**) liflerdir. Sementten kemiğe doğru koronal yönde, oblik olarak uzanırlar. **Vertikal çiğneme kuvvetlerini** esas olarak karşılayan ve alveol kemiğe ileten gruptur.

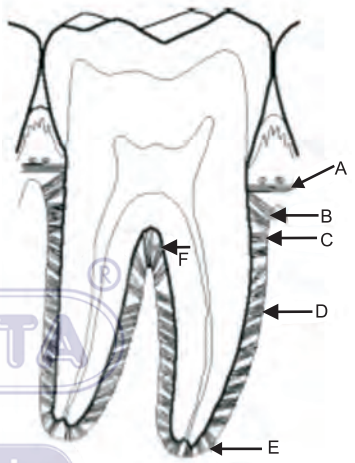

(A) Transseptal lifler (B) Alveolar kret lifleri (C) Horizontal lifler (D) Oblik Lifler, (E) Apikal Lifler (F) İnterradiküler Lifler

Periodontal ligament lifleri

5) **Apikal Lifler:** Soketin apikal bölgesinde düzensiz şekilde bulunurlar, gelişimini **tamamlamamış** kökte bulunmazlar.
6) **İnterradiküler Lifler:** Çok köklü dişlerin furkasyon bölgesinde bulunurlar. Sementten kemiğe doğru yelpaze şeklinde uzanırlar.

- Periodontal ligamentte matür **elastin yoktur** ancak immatür **oksitalan** ve **elaunin bulunur. Vertikal** yönde, **kök yüzeyine paralel** ilerler ve kökün servikal üçlüsünde, semente tutunmak için bükülürler.

  Bu liflerin **kan akımını** kontrol ettikleri düşünülmektedir.
- Büyük fibril demetlerinin çevresinde **her yöne** dağılıp bir pleksus oluşturan **küçük kollajen fibriller** vardır. Bunlara **"indifferent lif pleksusu"** denir.

PERİODONTAL LİGAMENTİN HÜCRESEL ELEMANLARI

Periodontal ligamentte **dört** tip hücre bulunur:

1) **Bağ dokusu hücreleri:**

   Fibroblastlar periodontal ligamentte **en fazla** bulunan hücrelerdir. Hem **kollajen sentezler** hem de yaşlı kollajen lifleri **fagosite edip hidrolize ederek yıkarlar.** Böylece hücre içi enzimler ile kollajenin degradasyonunu, kollejenaz aktivitesine gerek kalmadan, gerçekletirir. Kollajen **turn-overını regüle** ederler.

39355867556 AYSE-SEMA AKPINAR

(Bu materyalin tum telif haklari DUSDATA A.S.'ye aittir. zinsiz paylasim, kullanim veya dagitimi, yasal sorumluluk dogurur.)
https://www.klinisyen.com?route=product&isbn=2618910194932&product=CRPzBtyyF84AnLW70SQeDQKuhrXnipWW&sav=true

39355867556 AYSE-SEMA AKPINAR

Periodontal ligamentte bulunan diğer bağ dokusu hücreleri **osteoblastlar, sementoblastlar, osteoklastlar** ve **odontoklastlar**dır.

2) **Malessez epitel artıkları:**

Hertwig kök kını artıklarıdır, apikal ve servikalde yoğun görülürler. Yaşla azalırlar. **Büyüme faktörleri** içerdikleri gösterilmiştir. Uyarıldıklarında prolifere olarak periapikal ve lateral **kist** oluşturabilirler.

3) **Savunma hücreleri:** Diğer bağ dokularına benzer şekilde **nötrofil**, **makrofaj**, **mast hücresi** ve **eozinofil** gibi hücreler bulunur.

4) **Nörovasküler elemanlar:** Periodontal ligament, diğer bağ dokularına benzer nörovasküler hücreler içerir.

Periodontal ligament; glikozaminoglikan, glikoprotein ve yüksek oranda su içeren bir **ara madde**ye sahiptir.

Periodontal ligamentte ayrıca **sementikel** denilen **kalsifiye kitleler** bulunabilir.

Sementikeller aşağıdaki sebeplerle oluşabilir:

- Kalsifiye epitelyal artıklar
- Kalsifiye Sharpey fibrilleri
- Kalsifiye tromboze damarlar
- Travmatik olarak kopmuş sement ve alveoler kemik parçaları

PERİODONTAL LİGAMENTİN FONKSİYONLARI

Fiziksel Fonksiyonlar

a) **Mekanik** güçlere karşı **damar** ve **sinirleri koruyacak** bir yumuşak doku desteği oluşturmak

b) Oklüzal **kuvvetleri kemiğe** iletmek

c) Dişi **kemiğe** bağlamak

d) Gingival **dokuların dişi** uygun bir şekilde **sarmalamasını** sağlamak

e) Oklüzal kuvvetlerin etkilerine **direnç** (şok absorbsiyonu)

DUS DATA 39355867556 DUS HAZIRLIK MERKEZLERİ

Okluzal kuvvetlerin etkilerine direnç (Şok absorbsiyonu)

Bu konuda tansiyonel ve viskoelastik olmak üzere iki teori vardır:

1. **Tansiyonel teori**ye göre dişe gelen kuvvetlerin karşılanmasındaki en önemli görev **esas fibriller**e düşer. Bu fibriller, oklüzal kuvvetleri **katlanıp-açılarak** karşılayıp **alveoler kemiğe** yöneltir ve alveoler kemiğin bir miktar esnemesine yol açar. Alveoler kemik esneme limitine ulaşırsa yük bazal kemiğe iletilir.
2. **Viskoelastik teori**ye göre ise gelen kuvvetleri karşılamak üzere dişin yerinden oynaması periodontal ligament içindeki **sıvı tarafından** kontrol edilmektedir, fibriller burada ikincil rol oynarlar.

Okluzal kuvvetlerin kemiğe iletilmesi

Esas **fibriller** tıpkı bir **hamak** veya süspansiyon köprüsü gibi düzenlenmiştir.

- Dişe **aksiyel** bir kuvvet geldiğinde; onu **soketine gömmeye** çalışır. **Oblik** fibriller dalgalı yapılarını açarak **kuvvetin çoğunu** karşılarlar.
- **Horizontal** yönde veya **devirici** bir kuvvet geldiğinde ise; diş periodontal ligamentin sınırlarını zorlarsa **alveoler kemik fasiyal** ve **lingual** yönde **esner**.

  Kuvvetin şiddeti daha da fazlaysa diş soketinde **rotasyona** uğrayabilir, bu durumda kökün **apikal** ucu **koronalinin aksi** yönünde hareket eder.

  Gerilim bölgesinde fibrillerin dalgaları **açılarak gerginleşir**, **basınç** tarafında **sıkışırlar**. Dişte **hareketlenme** başlar, kökün aldığı pozisyona göre **soket duvarı da** distorsiyona uğrar.

  Tek köklü dişlerin **rotasyon merkezi** kökün apikal üçlüsü ile orta üçlüsü **arasında**dır. Çok köklü dişlerin rotasyon merkezi ise **interradiküler kemikte**dir. Dişlerin fizyolojik olarak **meziale migrasyonundan** dolayı **mesial** periodontal ligament aralığı distale göre daha **incedir.**

Formatif ve Remodelasyon Fonksiyonları

39355867556 AYSE-SEMA AKPINAR

- Periodontal ligament ve alveoler kemik hücreleri sürekli olarak **fiziksel kuvvetlere** maruz kalırlar.
- Periodontal ligament hücreleri, sement ve kemikte fizyolojik hareketler sonucunda oluşan **rezorbsiyon** ve **hasarların tamiri** ile yeniden **formasyon** işlemlerine katkıda bulunurlar.

(Bu materyalin tum telif haklari DUSDATA A.S.'ye aittir. zinsiz paylasim, kullanim veya dagitimi, yasal sorumluluk dogurur.)

https://www.klinisyen.com?route=product&isbn=2618910194932&product=CRPzBtyyF84AnLW70SQeDQKuhrXnipWW&sav=true

39355867556 AYSE-SEMA AKPINAR

- Periodontal ligamentteki **yaşlanmış hücreler** ve **fibriller** de sürekli bir **remodelasyonla** yenilenirler.
- Periodontal ligamentin içerdiği fibroblastlar kollajen üretirler, rezidüel mezenşimal hücreler ise **osteoblast** ve **sementoblast**lara **dönüşerek** yeni **kemik** ve **sement** oluşumunu sağlarlar.

Beslenme ve Duyu Fonksiyonları

- Periodontal ligament içerdiği kan damarları yoluyla **sement**, **kemik** ve **dişetinin beslenmesini** ve **lenf drenajını** sağlar.
- Diğer ligament ve tendonlarla karşılaştırıldığında periodontal ligamentin **çok fazla vaskülarize** olduğu görülür.
- Periodontal ligamentte **dokunma**, **basınç** ve **ağrı** duyularını algılayan, **trigeminal** yola ait çok sayıda **sinir lifi** vardır.

Periodontel ligamentteki sinir lifleri:

1. **Serbest sonlu lifler** ağaç dalları gibi sonlanırlar (**ağrı** taşırlar)
2. **Ruffini benzeri mekanoreseptörler** genellikle apikal alanda yoğundur
3. **Meissner** korpuskülü ve mekanoreseptörleri genellikle orta kök çevresinde bulunur
4. **İğ şeklinde, basınç** ve **vibrasyon** sonlanması içeren lifler fibröz bir kapsülle çevrili ve apekste yoğunlardır

Periodontal Ligament Genişliğinin Regülasyonu

- Periodontal ligamentin hızla değişen kuvvetlere **adapte olma** ve değişen koşullara göre **genişliğini değiştirme** kapasitesi vardır.
- Periodontal ligament; kemik, sement ve periodontal ligament fibrillerinin oluşumundaki biyolojik mekanizmaları regüle eder.
- Doku **remodelasyonu** ve periodontal ligament **homeostazisinde** büyük öneme sahip çok çeşitli regülatör molekülleri sentezler.

DUS DATA 39355867556 DUS HAZIRLIK MERKEZLERİ

SEMENT

Sement **anotomik** kök yüzeylerini kaplayan özelleşmiş, **kalsifiye**, **avaskuler** (damar, sinir, lenfatik bulunmaz) mezenşimal dokudur.

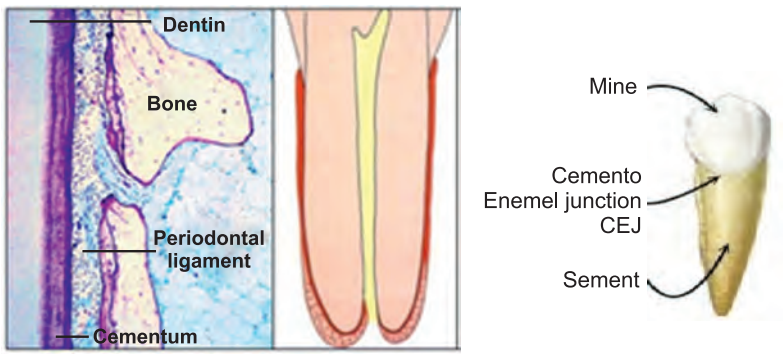

Sement

- Fizyolojik rezorbsiyon ve remodelasyona **uğramaz**, ömür boyu **birikim** gösterir.
- **Hücresiz (primer)** ve **hücreli (sekonder)** sement olmak üzere 2 çeşittir. İki tip sement de kollajen fibril ve kalsifiye interfibriler matriks içerir.
- Sementteki kollajen fibrillerin iki ana kaynağı fibroblastlar tarafından üretilen **sharpey** lifleri (**ekstrinsik**) ve **sementoblastlar** tarafından üretilen, sement matriksine ait **intrinsik** liflerdir.
- Sementoblastlar inerfibriler alandaki **proteoglikanlar, glikoproteinler** gibi non kollajenoz komponentleri de üretirler.

39355867556 AYSE-SEMA AKPINAR

- Organik matriksin **%90'ı tip I kollajen, %5 civarı tip III kollajen**dir.
- Sementin inorganik içeriği hidroksiapatitten oluşur (%45-50) ve kemikten (%65), mineden (%97) ve dentinden (%70) azdır.

(Bu materyalin tum telif haklari DUSDATA A.S.'ye aittir. zinsiz paylasim, kullanim veya dagitimi, yasal sorumluluk dogurur.)
https://www.klinisyen.com?route=product&isbn=2618910194932&product=CRPzBtyyF84AnLW70SQeDQKuhrXnipWW&sav=true

39355867556 AYSE-SEMA AKPINAR

Hücresiz Sement	Hücreli Sement
• **İlk oluşan** sement'tir. • Kök **servikal üçlüsü, kökün yarısını** kaplar. • **Hücre** içermez. • Diş **okluzal düzleme** ulaşmadan önce oluşur. • Kalınlığı 30-230 nm arasında değişiklik gösterir • Shapey lifleri **hücresiz sement** yapısının **çoğunluğunu** oluşturur. • Sharpey lifleri **tamamen kalsifiyedir** (mine sement sınırının 10-50 nm çevresi hariç, bu bölge kısmen kalsifiyedir.) • Liflerin çoğu sement yüzeyine **dik açı** ile gelir, sement derinliklerine gömülür	• Diş **okluzal düzleme ulaştıktan sonra** oluşur, daha **düzensizdir,** daha kalındır. • Lakünler içerisinde bulunup birbirleri ile kanalikuli sistemi aracılığıyla bağlantı kuran **sementositler** • Kökün **1/3 apeks** ve **furkasyonları** kapsar. • **Hücre içerir.** • Hücreli sement, hücresiz semente göre **daha az kalsifiye** olmuştur. • **Sharpey** lifleri, hücreli sement'in **az** bir kısmını kaplar • Sharpey lifleri **çeşitli derecelerde kalsifiye olabilir.** (tamamen kalsifiye, kısmen kalsifiye veya kalsifiye bir sınırla çevrelenmiş merkezi, kalsifiye olmayan bir çekirdeğe sahip olabilir.)

- Hem **hücreli** hem de **hücresiz** sement **dişin uzun aksına paralel** seyreden çizilerin ayırdığı **lameller** şeklinde düzenlenmişlerdir. Bu çizgiler **sementin oluşumu** sırasındaki **duraklama** evrelerini gösterir ve komşu sementten daha **fazla mineralizedirler**.

Sementin farklı formları tanımlanmıştır (Schroeder sınıflaması):

1. **Hücresiz fibrilsiz sement;** esas olarak **minenin servikal kısmında** bulunur. Dişin erupsiyonu sırasında azalmış mine epitelinin ortadan kalkmasıyla mine ile bağ dokusunun temas ettiği bölgelerde **minenin üzerinde** hücresiz fibrilsiz sement dokusu birikebilir.
2. Hücresiz ekstrinsik fibrilli sement; kökün koronal ve orta kısımlarında bulunur ve başlıca Sharpey lif demetlerini içerir. Bu tip sement, ataşman aparatının önemli bir parçasıdır ve dişi kemiğe (uygun alveolar kemik) bağlar. "Yapışık Sement" olarak da adlandırılabilir.
3. **Hücreli karışık tabakalı sement;** köklerin apikal üçte birinde ve furkasyonlarda oluşur. Sementositlerin yanı sıra hem dışsal hem de içsel lifler içerir. Mekanik gerilime daha kolay tepki verdiği için **"Reaktif sement"** olarak adlandırılabilir.
4. **Hücreseli intrinsik fibrilli sement,** esas olarak rezorpsiyon lakünlerinde bulunur. İntrinsik fiberler ve sementositler içerir. **"Reparatif sement"** olarak adlandırılabilir.

Ara sement, kalsifiye bir öğütülmüş maddeye gömülü Hertwig epitelyal kılıfının hücresel kalıntılarını içerdiği anlaşılan, bazı dişlerin sementodentinal bileşkeye yakın, tam olarak tanımlanamamış bir bölgesidir.

DUS DATA 39355867556 DUS HAZIRLIK MERKEZLERİ

Sement-Mine birleşiminde 3 tür ilişki vardır

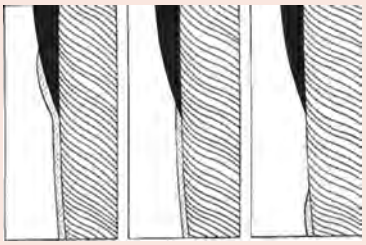

1. %60-65 sement mine yüzeyini örter.
2. %30 uç uca ilişkili
3. %5-10 arada boşluk vardır.

Sementodentinal birleşim

Sement apikalinin son kısmında, **kökün içindeki dentinle** birleştiği bölgedir. (Cementodentinal junction=CDJ). Kanal tedavisi yapıldığında tıkayıcı madde bu bölgede bulunmalıdır. (Endodonti branşında yaygın olarak kabul edilen bilgi: kanal tedavisinin minör apikal çapta bitirilmesidir.) Genişliği yaşla değişmez.

Sementin Kalınlığı

- Sement birikimi **hayat boyu** devam eder.
- Sement kalınlığı 11-70 yaş aralığında 3 kat **artar**. **Yaşla** kalınlığı artarken, **geçirgenliği azalır**.
- Yaşlanma ile sementin **mineral içeriği** arasında **ilişki yoktur** ve mikrosertliğin yaşlanma ile nasıl değiştiği konusunda fikir birliği bulunmamaktadır.

39355867556 AYSE-SEMA AKPINAR

- Sement kalınlığı; Koronal yarıda 16-60 mM, apikal üçlü ve furkada 150-200 mM'dur. **Apikal** alanda sement formasyonu en hızlıdır.
- Sement **distal** yüzeylerde mezial yüzeylerden daha **kalın**dır.

(Bu materyalin tum telif haklari DUSDATA A.S.'ye aittir. zinsiz paylasim, kullanim veya dagitimi, yasal sorumluluk dogurur.)
https://www.klinisyen.com?route=product&isbn=2618910194932&product=CRPzBtyyF84AnLW70SQeDQKuhrXnipWW&sav=true

39355867556 AYSE-SEMA AKPINAR

- **Hipersementoz** terimi, sementin belirgin bir şekilde kalınlaşmasını ifade eder. Genellikle **yaşla** ilgilidir. Fizyolojik sement kalınlaşması ile hipersementozu ayırmak güçtür. Hipersementozun nedeni değişir ve tam olarak anlaşılmamıştır.
- Sementin aşırı proliferasyonu **neoplastik ve bening durumlar,** benign sementoblastoma, sementifiye fibroma, periapikal sement displazisi, florid semento-osseöz displazi ve diğer benign fibro-osseöz lezyonlar (Oral Diagnoz ve Radyoloji'de sementoblastomada hipersementozun görülmediği belirtilmektedir).
- Hipersemntozis görülebilen **lokal durumlar;** ortodontik ve okluzal kuvvetlerin neden olduğu aşırı gerilimler , pulpa hastalığından kaynaklanan düşük dereceli periapikal irritasyon ve inlamasyon , antagonisti olmayan dişlerde diş erüpsiyonunu karşılamak amacıyla hipersementozis olduğu düşünülmektedir.
- Hipersementozis görülebilen **sistemik durumlar; Paget hastalığı,** akromegali, artrit, kalsinozis, romatizmal ateş ve tiroid guatr durumlarında tüm dentisyon etkilenebilir.
- Hipersementozun kendisi **tedavi gerektirmez.**

Sement Rezorbsiyonu ve Tamiri

- Daimi dişler süt dişleri gibi **fizyolojik** rezorbsiyon **göstermez**. Ancak sement dokusunda mikroskobik düzeyde veya belirgin rezorbsiyon görülebilir.
- Sementte **mikroskobik düzeyde** rezorbsiyon **çok yaygın** görülür. **Dentini içerebilir** hatta pulpaya ulaşabilir ancak genelde **ağrısız**dır.
- Sement rezorbsiyonunun nedenleri **sistemik**, **lokal** veya **idiopatik** olabilir.

Sement rezorbsiyonu lokal nedenler	Sement rezorpsiyonu sistemik nedenler
• Ortodontik hareketler • Kist, tümör • Malpoze dişlerden kaynaklanan basınç • Fonksiyonel antagonist dişin olmaması • Gömülü dişler • Periapikal,periodontal hastalık • Reimplantasyon, transplantasyon	• Kalsiyum eksikliği • Hipotiroidizm • Herediter fibröz osteodistrofi • Paget hastalığı

DUS DATA 39355867556 DUS HAZIRLIK MERKEZLERİ

- Sement **tamiri** için **canlı bağ dokusunun** bulunması gerekir. **Epitel** rezorpsiyon bölgesine doğru prolifere olursa tamir gerçekleşmez.
- Sement tamiri vital dişlerde olduğu gibi **devital** dişlerde de olabilir.
- Periodonsiyumun ekstraselüler matriksinde bulunan çeşitli **makromoleküller, sementogenezde düzenleyici** rol oynarlar.
- Sementin **rejenerasyonu** için **sementoblastlar** gereklidir.
- **Malesses epitel artıkları** erupsiyondan sonra da periodonsiyumda kalırlar, belirli koşullar altında dişin gelişimi sırasında yaptıkları gibi **amelogenin**, **enamalin** ve **kılıf proteinleri** gibi **matriks proteinleri** sentezleyerek **sement tamir** ve **rejenerasyonunda** görev alabilecekleri düşünülmektedir.
- Sement rejenerasyonunda bir çok büyüme faktörünün etkili olduğu gösterilmiştir: transforming büyüme faktörleri ailesi (**Bone Morphogenic Proteinler gibi**), **platelet kaynaklı büyüme faktörü, insülin kaynaklı büyüme faktörü** ve **mine matriks türevleri** bunlar arasındadır.
- **Semental aplazi** hücreli sementin hiç **olmaması; semental hipoplazi** hücreli sementin **azlığı**dır.

  Sebep olan durumlar: Hipofosfatazya, sement **yırtıkları** ve **ankilozdur**.

  Ankiloz; periodontal ligamentin **yok olması** veya **bozulması** ile **sement** ve **alveol kemiğinin birleşmesidir**.

Ankilozun nedenleri ve klinik bulguları	
Nedenleri	**Klinik bulgular**
• Sement **rezorpsiyonu** • Kronik periapikal **inflamasyon** • Okluzal **travma** • **Gömülü** dişler	• Kök rezorpsiyonu sonucu **boşluğu kemik** doldurur. • Ankiloze dişte **fizyolojik mobilite** yoktur. • Perküsyonda **metalik ses** vardır. • **Fizyolojik diş hareketleri** görülmez, • Ankiloze durum devam ederse **diş okluzyondan çıkar**. • **Mobilite** değeri **"0"**dır. • Periodontal ligamentin yerini kemik aldığında **basınç duyusu kaybolur**. • Periodontal **ligament izlenemez**.

39355867556 AYSE-SEMA AKPINAR

(Bu materyalin tum telif haklari DUSDATA A.S.'ye aittir. zinsiz paylasim, kullanim veya dagitimi, yasal sorumluluk dogurur.)

https://www.klinisyen.com?route=product&isbn=2618910194932&product=CRPzBtyyF84AnLW70SQeDQKuhrXnipWW&sav=true

39355867556 AYSE-SEMA AKPINAR

ALVEOLER KEMİK

- Alveoler process (çıkıntı), **maksilla** ve **mandibula'nın** diş **soketlerini** (alveol) **oluşturan** ve **destekleyen** kısmıdır.
- Diş sürerken, **periodontal ligament** ile dişin kemiğe olan **ataçmanını sağlamak** için oluşur. Dişler kaybedilince zamanla rezorbe olur.
- Dişin **boyut**, **biçim**, **konum** ve **fonksiyonu** alveoler kemiğin morfolojisini belirler.
- Alveoler kemiğin gelişimini dişin pozisyonunu belirlediği gibi; **ortodontik** veya **okluzal kuvvetler** karşısında dişler de **kemiğin** ve onunla ilişkili periodontal dokuların **adaptasyon** yeteneği sayesinde **yer değiştirebilir**.

Alveoler kemik aşağıdakilerden oluşur:

1. **Haversian** kemik ve **kompakt** kemik lamelinin oluşturduğu, **kortikal kemiğin eksternal plakası**
2. **İnce kompakt kemik** tarafından oluşturulan, ***alveoler bone proper*** olarak adlandırılan **iç soket duvarı**. (Radyografta **lamina dura** olarak görülür.)

   Histolojik olarak **iç soket duvarı**, periodontal ligamenti alveol kemiğin merkezi bileşeni olan **kansellöz** kemik ile birbirlerine bağlayan **nörovasküler kanalların** geçtiği açıklıklar **ciribriform plate** (cribriform plaka) içerir.
3. Bu **iki kompakt tabaka arasında,** alveoler kemiği destekleyen **kansellöz trabeküler kemik.**
   - Soketlerin **fasial** ve **lingual** kısımlarının çoğu **sadece kompakt** kemikten oluşurken; **kanselöz** kemik lamina durayı **apikal**, **apikolingual** ve **interradiküler** alanlarda çevreler.
   - **İnterdental septum, kompakt** kemikle **sınırlanmış kansellöz** kemik içerir. **Kansellöz** kemik **interdental bölgede** fasial ve linguale göre daha **fazla** bulunur.
   - Erişkin insanlarda **kanselöz** kemik, **maksillada** mandibuladan **daha fazla** bulunur.
   - Kansellöz kemiğin trabeküler **paterni**, **okluzal kuvvetler**in etkisiyle geniş varyasyon gösterir.

- Ek olarak **çene kemiği,** dişlerle ilişkili **olmayan**, apikalde konumlanmış **bazal kemik** içerir.

Alveoler kemik

Kemiğin Yapısı

- Kemiğin **2/3'ü inorganik** madde, **1/3'ü organik** matrikstir.
- **İnorganik madde** temel olarak hidroksil, karbonat veya sitrat ile birlikte bulunan **kalsiyum** ve **fostat**tan oluşur. Eser miktarda da sodyum, magnezyum, florin gibi iyonlar vardır.
- **Organik matriks**in %90'ı tip I kollajenden oluşur ve az miktarda **osteoklasin, osteonektin, bone morphogenic protein (BMP), fosfoprotein** ve **proteoglikan** gibi non-kollajenöz proteinler içerir.
- Organik matriks, osteoblastlar tarafından sentezlenir. Mineralize **olmamış** organik matrikse **osteoid** denir.
- Osteoidde bulunan kollajen lifler içeriside mineral çekirdekleri oluşur, **kalsiyum** ve **fosfat** iyonları döşenerek **hidroksiapatit** kristalleri oluşturur. Hidroksiapatit kristalleri dokuya **sertlik** ve **sağlamlık** kazandırır, **gerilme direnci** ve **elastikiyetini** düzenler.
- Kollajen yüzeyi boyunca uzanan **non-kollajenöz proteinler**, kemiğin **mineralizasyonuna yardım ederler**.
- **Osteopontin** ve **kemik sialoprotein** hücre adhezyon proteinleridir ve hem osteoklastlar hem osteoblastların adhezyonunda rol oynarlar. Bununla birlikte organogenez döneminde parakrin etki gösterdikleri için alveoler kemik gelişiminde role sahip oldukları düşünülmektedir.
- Kemiğin yapısal ve metabolik birimine **osteon (haversian kanallar)** adı verilir. Osteonların ortasında bulunan **Havers kanalı**nın içinden geçen damar ile komşu osteonlar ve periostu birbirine bağlayan yatay **Valkman kanalları** yoluyla kemik hücreleri **beslenir**.

39355867556 AYSE-SEMA AKPINAR

(Bu materyalin tum telif haklari DUSDATA A.S.'ye aittir. zinsiz paylasim, kullanim veya dagitimi, yasal sorumluluk dogurur.)

https://www.klinisyen.com?route=product&isbn=2618910194932&product=CRPzBtyyF84AnLW70SQeDQKuhrXnipWW&sav=true

39355867556 AYSE-SEMA AKPINAR

Kemik Doku		
2/3 inorganik	**1/3 organik**	**Hücreler**
• Kalsiyum ve fosfat (Hidroksil, Karbonat, Sitrat) • Sodyum • Magnezyum • Florin	• %90 tip 1 kollajen • Nonkollajenöz proteinler • Osteokalsin • Osteonektin • Bone Morphogenetic Protein (BMP) • Fosfoproteinler ve proteoglikanlar • Karbonhidrat ve lipidler	• Osteoblast • Osteosit • Osteoklast

İskeletsel homeostazisi sağlayan 3 temel hücre tipi vardır:

1. Osteoblastlar

Kemik oluşumundan sorumlu **primer** hücrelerdir.

Organik matriksi **sentezler** ve **mineralizasyonunu** kontrol ederler.

Pluripotent folikül hücrelerinden farklılaşırlar. **BMP**'ler, **insülin benzeri büyüme faktörü**, **platelet kaynaklı büyüme faktörü**, **fibroblast büyüme faktörü** gibi faktörler, osteoblast farklışmasını arttırır.

Kendi salgıladığı matriks tarafından çevrelenip kalsifiye **lakünler** içindeki **osteositlere** dönüşür.

2. Osteositler

Mineralize kemik matriksi içine gömülmüş **lakün** denilen boşluklarda bulunan **yıldız şekilli** hücrelerdir.

Kanaliküli adı verilen bölmelerden uzanan **sitoplazmik çıkıntıları** ile ortamla **iletişim** sağlarlar.

Mekanik sinyalleri **anabolik** ve **katabolik** olayları düzenlemeye yarayacak **biyokimyasal mediatörlerle** iletirler. (**Mekanoreseptör** olarak görev yaparlar) Böylece;

- Kan **kalsiyum homeostazisinde** görev alır.
- Mekanik yüklerin algılanarak **osteoblast** ve **osteoklastların fonksiyonunun düzenlenmesine** katkı sağlarlar.

3. Osteoklastlar

Büyük ve **çok çekirdekli** olan bu hücreler **kemik yıkımından** sorumludurlar.

Kemik iliğindeki kök hücrelerden gelişirler (monosit/makrofaj sistemi).

Osteoklast membranı kemik matriksine temas ettiğinde membran girintili çıkıntılı **fırça** gibi bir görünüm alır. Buradan **mineralleri çözen asit** ve **kollajeni sindiren enzimler** salınır.

Matriks degradasyonu sonucu **Howship lakünası** adı verilen alanlar oluşur.

Remodeling

Remodeling, kemiğin **şeklinin değişmesi**, **kuvvetlere direnç** göstermesi, **yara iyileşmesi** ve vücudun **kalsiyum-fosfat dengesi**nin sağlanması için ana yoldur.

Alveoler kemikte yaşam boyu **rezorbsiyon** ve **formasyon** faaliyetleri birlikte izlenir. Kemik remodelasyonu, kemik yapımından sorumlu **osteoblast** ve yıkımından sorumlu **osteoklastların** aktivitelerinin **koordinasyonu** ile gerçekleşir.

- Osteoblastlar tarafından yeni **osteoid** üretildikçe yüzeyin altında kalan eski osteoid **mineralize** olur.
- Kemik rezorbsiyonu sürecinde **howship lakünaları** ve **çok çekirdekli osteoklastlar** görülür.
- Osteoklastlar **aktif** dönemde ise **hidrolitik** enzimlerin salgıladığına inanılan **fırçamsı** kenarlar görülür. Bu enzimler kemiğin **organik** komponentini yıkar.

39355867556 AYSE-SEMA AKPINAR

Osteoklastların aktivitesi ve fırçamsı kenarların şekli **parathormon** *(indirekt olarak)* ve **kalsitonin** *(direkt olarak, osteoklastların üzerinde reseptörleri vardır)* gibi hormonlar tarafından **değiştirilebilir**.

- Kemik rezorbsiyonundaki bir diğer mekanizma kemik yüzeyinde **asidik ortam** oluşturularak **mineral** komponentinin çözünmesidir.

(Bu materyalin tum telif haklari DUSDATA A.S.'ye aittir. zinsiz paylasim, kullanim veya dagitimi, yasal sorumluluk dogurur.)

https://www.klinisyen.com?route=product&isbn=2618910194932&product=CRPzBtyyF84AnLW70SQeDQKuhrXnipWW&sav=true

39355867556 AYSE-SEMA AKPINAR

Bu süreç, **osteoklastların proton pompası aracılığıyla ortamı asitleştirmesi** sonucu olur; **kemik tümörleri** ve **lokal basınçlar** sebebiyle de osteoklastların sekretuar aktivitesinin değişmesi yoluyla başlatılabilir.

- **Rezorbsiyon** sırasında gerçekleşen olaylar şu şekilde sıralanmıştır:
  1. **Osteoklastların** kemiğin **mineralize** yüzeyine ataçmanları
  2. **Proton** pompanın işleviyle **asidik** izole bir alan oluşturulup kemiğin **demineralize** edilmesi ve organik matriksin açığa çıkarılması
  3. **Asit fosfataz** ve **katepsin** gibi enzimlerin salınımıyla **organik matriksin** parçalanıp **aminoasit** bileşenlerine ayrılması
  4. Ayrılan **mineral iyonlarının** ve **amino asitlerin osteoklastın içine** alınması
- **Rezorbsiyon**, yapımdan **daha hızlı**dır. Kemiğin bir bölgesi **2-3 haftada rezobe** edilirken, yeniden yapılması için **3 ay** geçmesi gerekir. Rezorbsiyon bölgelerinin oranı kemik apozisyonu bölgelerine oranla daha az olduğundan tümü bir denge içerisinde devam ederek kemiği oluşturan yapıları sürekli yenilerler ama bu sırada kemiğin şeklinde bir değişiklik olmaz.
- Vücuttaki **kalsiyum iyonlarının %99 u kemiklerde** bulunur, dolayısıyla **kanda kalsiyum düzeyi azalınca paratiroid hormon(PTH)** tarafından yönetilen mekanizmayla **kemikten kalsiyum açığa çıkarak** bu düzeyi regüle eder.

  PTH osteoblastları **IL-1** ve **IL-6** salınımı için stimüle eder, bunlar da **monositleri** uyararak kemiğe doğru migre olmalarını ve birleşerek çok hücreli **osteoklastlara** dönüşmelerini sağlar.

  Osteoklastlar kemiği **rezorbe** ederken hidroksiapatit kristallerindeki **kalsiyumu serbestleştirip** kana geri verilmesine yardımcı olurlar. Böylelikle kandaki kalsiyum düzeyi normale döner.

Osteoklastlar hidrosiapatit kristalleri boyunca **organik matriksi** de rezorbe eder. Organik matriksteki kolajeni yıkıma uğramasıyla kollajene kovalent bağlı çeşitli osteojenik subsratlar ortama salınır ve bu kez de **osteoblastlara dönüşüm aktive** edilerek **kemik yapımı** başlar.

- Osteoblastların üzerindeki **RANKL,** prematür osteoklastların üzerindeki **RANK** ile birleşerek, **osteoklastların farklılaşmasını** ve **aktifleşmesini** sağlar.
- **Osteoprotegerin (OPG)** ise RANKL'a bağlanarak osteoklast farklılaşmasını **inhibe eder.**
- Periodontal hastalıklarda **RANKL/OPG** dengesi, **kemik yapım-yıkım dengesi** ile ilişkilidir.

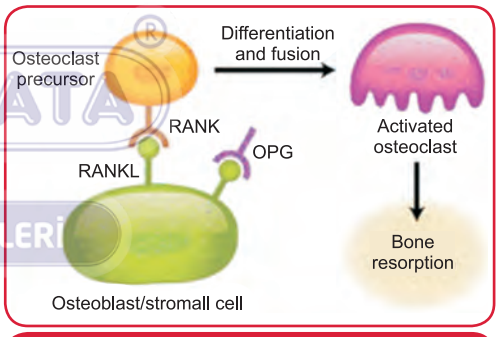

RANKL/OPG sistemi

DUS DATA DUS HAZIRLIK MERKEZLERİ 39355867556

Remodeling aşamaları; Aktivasyon-Rezorbsiyon-Reversal-Formasyon-Sessiz dönem

- **Alveoler kret** → Alveoler kemiğin en tepe noktası
- **Soket** → Alveoler kretin üzerinde mevcut dişlerin kök sayı ve şekillerine göre alveol çukurları
- **İnterdental septum** → Alveol çukurları arasında komşu iki dişi birbirinden ayıran kemik
- **İnterradiküler septum** → Komşu İki kökü birbirinden ayıran kemik

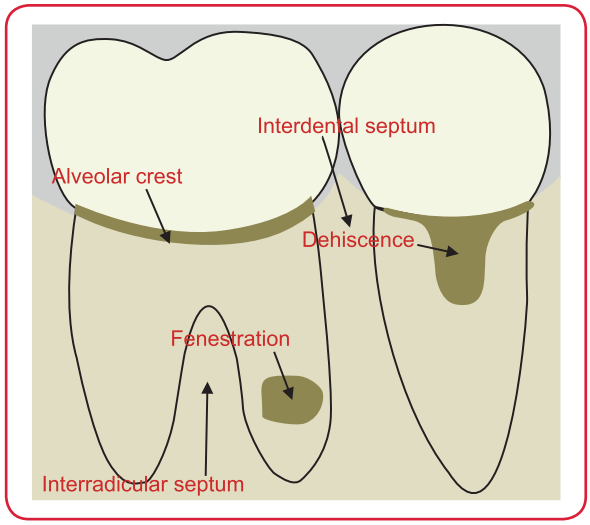

Soket Duvarı

- **Soket duvarı,** yoğun, bir kısmı haversian sistemleri ve **demet kemik** (bundle done) ile düzenlenmiş lamelar kemikten oluşur.

39355867556 AYSE-SEMA AKPINAR

- **Demet kemik (bundle bone),** çok sayıda Sharpey lifi içeren periodontal ligament komşuluğundaki kemiğe verilen isimdir. Araya giren apozisyonel çizgilerle, köke paralel katmanlar halinde düzenlenmiş ince lamellerle karakterizedir. Demet kemik **alveolar bone proper'da** bulunur.

(Bu materyalin tum telif haklari DUSDATA A.S.'ye aittir. zinsiz paylasim, kullanim veya dagitimi, yasal sorumluluk dogurur.)
https://www.klinisyen.com?route=product&isbn=2618910194932&product=CRPzBtyyF84AnLW70SQeDQKuhrXnipWW&sav=true

39355867556 AYSE-SEMA AKPINAR

- Bazı Sharpey lifleri tamamen kalsifiyedir ancak çoğu, kalsifiye bir dış tabaka içinde kalsifiye olmayan bir merkezi çekirdek içerir.
- Demet kemik **çenelere özgü değildir;** İskelet sistemi boyunca bağların ve kasların bağlı olduğu her yerde meydana gelir.
- **Alveol kemiğinin kanselöz kısmı,** ince, endosteal hücre tabakasıyla kaplı düzensiz şekilli kemik iliği boşluklarını çevreleyen **trabeküllerden** oluşur.
- Oklüzal kuvvetlerden etkilenen kanselöz kemiğin trabeküler yapısında değişiklikler meydana gelebilir.
- Kanselöz kemik ağırlıklı olarak **interradiküler ve interdental boşluklarda** bulunur. Yetişkin insanda **üst çenede alt çeneye göre daha fazla** kanselöz kemik bulunur.

Kemik iliği

Embriyolarda ve yeni doğanlarda kemiklerdeki boşluklar **kırmızı hemapoetik ilik** ile doludur, fizyolojik değişiklikler sonucunda zamanla yerini **yağlı**, **inaktif sarı** iliğe bırakır. Yetişkin çene kemiğinde de inaktif tip görülür ancak bazen kırmızı kemik iliğine de rastlanır.

Radyografta **radyolusent** görüntü verirler. Rejeneratif periodontal tedavide **otojen greft sağlayıcı bölgeler** olarak büyük önem taşırlar.

Periost ve Endosteum

- Kemik yüzeylerinin örtülü olduğu **osteojenik**, farklılaşmış **bağ dokusu** tabakalarıdır.
- Kemiğin **dış yüzeyini** örten tabakaya **periosteum**, **iç yüzeyini** örten tabakaya da **endosteum** denir.
- **Periost iki tabakadan oluşur:**

  İç tabaka (osteojenik tabaka): Osteoblastlara **farklılaşma** kapasitesine sahip **progenitör** hücreler ve **osteoblastlar** bulunur.

  Dış tabaka (fibröz tabaka): Bol miktarda **kan damarları**, **sinirler**, **kollajen fibriller** ve **fibroblastlar** içerir. Buradaki fibril demetleri kemiğe doğru uzanıp içine girerek **periostu kemiğe** bağlarlar.
- **Endosteum** tek bir tabaka **osteoblastlardan** ve bazen de **az miktarda bağ dokusu**ndan oluşur. İç tabaka osteojenik, dış tabaka ise fibröz tabakadır.
- Periosttaki osteoblastik ve osteoklastik dengeyi sağlamaya yönelik hücresel olaylar kemiğin şeklini ve boyutlarını yaşam boyunca belirler.

İnterdental Septum

- İnterdental septum, **komşu dişlerin soket duvarının cribriform plakaları** (lamina dura/alveoler bone proper) ile fasial ve lingual **kortikal plakalar**la çevrilmiş **kansellöz kemik**ten oluşur.
- İnterdental **septumun dar** olduğu bölgelerde (örn. alt anterior) **sadece cribriform plakadan** oluşabilir.
- **Kökler** birbirlerine çok **yakın** ve **düzensiz** ise interradiküler alanda bir **kemik penceresi** ortaya çıkabilir.
- İnterdental septum **meziodistal** yönde komşu dişlerin **mine sement sınırlarına** **parelel** seyreder.
- Mine sement birleşimiyle aralarındaki mesafe yetişkinlerde **0.75-1.49 mm** (ortalama 1.08 mm) arasında değişir ve **yaşla** artarak ortalama **2.81 mm**' ye ulaşabilir.
- İnterdental septumun meziodistal ve fasiolingual **boyutu ve şeklini,** komşu **dişlerin kronlarının boyutu**, **konveksitesi** ve **erupsiyon durumları** belirler.

Osseoz Topografi

- **Kemik konturu** normalde **köklerin çıkıntısına** uyar ve marjine doğru incelen vertikal çöküntüleri vardır.
- Alveol **kemiğin anatomisi** hastalar arasında **farklılık** gösterir ve klinik açıdan önemlidir.
- **Fasial** ve **lingual** kemik plakalarının **kalınlığı** ve **yüksekliği;** dişlerin **dizilimi**, **kökün** kemiğe olan **angulasyonu** ve **okluzal kuvvetler**den etkilenir.
- **Labial konumdaki** dişlerde labial kemik marjini → Düzgün konumdaki dişlere göre çok daha **apikalde**dir, apeks yönünde bir **ark şeklinde** uzanır ve **ince**dir, **bıçak sırtı** şeklinde sonlanır.

39355867556 AYSE-SEMA AKPINAR

  Lingual konumdaki dişlerde labial kemik marjini → düzgün konumdaki dişlere göre çok daha **kalın**dır, **düz** şekilde uzanır, **yuvarlaklaşmış** ve **küntt**ür.

(Bu materyalin tum telif haklari DUSDATA A.S.'ye aittir. zinsiz paylasim, kullanim veya dagitimi, yasal sorumluluk dogurur.)

https://www.klinisyen.com?route=product&isbn=2618910194932&product=CRPzBtyyF84AnLW70SQeDQKuhrXnipWW&sav=true

39355867556 AYSE-SEMA AKPINAR

- Kökün kemiğe olan angulasyonunun alveol kemik yüksekliği üzerine etkisi **maksiller molarların palatinal köklerinde** dikkat çekicidir. Kemik marjini kökler üzerinde çok **apikalde** yer alır ve palatal kemik ile **dar açı** yapar.
- Alveol kemiğin **servikal** kısmı okluzal kuvvetlere karşı **destek** oluşturacak şekilde bazen **fasial yüzeyde** belirgin şekilde **kalınlaşır**.

Fenestrasyon ve Dehisens

- **Kökün** üzerinde **kemiğin bulunmadığı** izole alanlardır, kök yüzeyi sadece **periost** ve üzerindeki **dişeti** ile örtülüdür.

- Marjinal kemiğin **bozulmadığı** durumlar →**Fenestrasyon**
- Marjinal kemiğin devamlılığının **bozulduğu** durumlar → **Dehisens** olarak adlandırılır.
- **Fasial** yüzeylerde linguale göre ve **anterior** dişlerde posterior dişlere göre **daha sık** görülür. Çoğunlukla **bilateraldir**.
- Sebebi tam olarak bilinmemektedir ancak predispozan faktörler: **belirgin kök konturları**, **malpozisyon** ve **ince kemik** plakasıyla birlikte kökün **labial protrüzyon**udur.
- Cerrahi periodontal tedavinin sonuçlarını **kötü** etkileyebildikleri için önemlidirler.

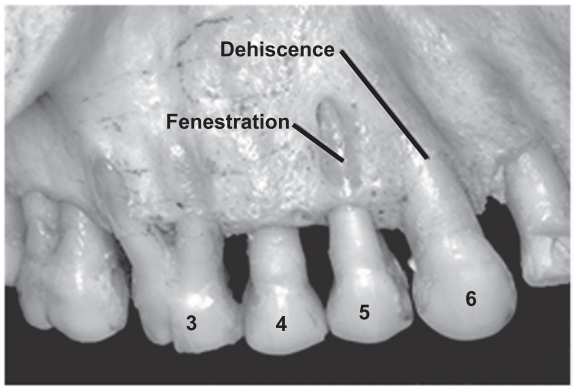

Fenestrasyon ve Dehissence

DİŞİ DESTEKLEYEN DOKULARIN VASKÜLARİZASYONU

Mandibula ve maksillanın **inferior ve superior alveoler arterlerinden** sağlanır.

Periodontal ligamente **üç yol**dan ulaşır: Apikal kanallar, alveoler kemiği penentre eden damarlar ve gingivadan gelip anastomoz yapan damarlar.

- **Apikal** damarlar, kökten geçip pulpaya uzanmadan önce periodontal ligamentin apikal bölgesinin kanlanmasını sağlarlar.
- **Transalveoler** damarlar **lamina durayı** perfore edip ligamente ulaşan damarların dallarıdır.
- **İntraseptal** damarlar dişetini vaskülarize ederek devam ederler. Bu gingival damarlar, servikal bölgede periodontal ligament damarlarıyla **anastomoz** yaparlar.

Periodontal ligamentin **venöz derenajı** arterial damarları takip eder. Venöz drenajı destekleyen lenfatik sistem birleşim epitelinin hemen altından **periodontal ligamente** ulaşarak diğer damar sistemlerini takip edip **periapikal** bölgeye ulaşır. Buradan **alveoler kemiğe** ve mandibulada **inferior dental kanala,** maksillada da **infraorbital kanala** oradan da **submaksiller lenf nodlarına** ulaşır.

YAŞLANMA VE PERİODONSİYUM

YAŞLANMANIN PERİODONSİYUMA ETKİLERİ

Gingivada Görülen Değişiklikler

- Epitelin kalınlığı ve keratinizasyon derecesi **azalır**. Bunun sonucunda epitelin bakteriyel ajanlara geçirgenliği artar, dişeti fonksiyon sırasındaki travmalara daha dayanıksız hale gelir.
- Rete-pegler **düzleşir**.
- Dişeti çekilmesi **artar**. Dişeti çekilmesi yaşlanma ile gelen kaçınılmaz bir sonuç değildir, inflamasyon ve travmanın kümülatif etkisi ile açıklanmaktadır.
- Yapışık dişeti genişliği **artar**. (Mukogingival birleşimin yeri değişmez ancak atrizyonu karşılamak için dişler sürdükçe dentogingival birleşim de koronale doğru ilerler).

39355867556 AYSE-SEMA AKPINAR

(Bu materyalin tum telif haklari DUSDATA A.S.'ye aittir. zinsiz paylasim, kullanim veya dagitimi, yasal sorumluluk dogurur.)
https://www.klinisyen.com?route=product&isbn=2618910194932&product=CRPzBtyyF84AnLW70SQeDQKuhrXnipWW&sav=true

39355867556 AYSE-SEMA AKPINAR

Dişeti Bağ Dokusunda Görülen Değişiklikler

- Bağ dokusu daha **yoğun** ve kaba hale gelir.
- Çözülebilir yapıdaki kollajen **çözünmez** hale dönüşür, mekanik dayanıklılığı ve denatüre olduğu ısı **artar**. Kollajenin **stabilitesi artmıştır**.
- Yaşlılarda **kollajen sentezinin azalmasına** rağmen kollajen **içeriğinin arttığı** görülmüştür.

Periodontal Ligamentte Görülen Değişiklikler

- Periodontal ligament **liflerin kalınlığı** artar, aralarındaki mesafe azalır.
- **Fibroblastların** sayısı **azalır**, **elastik lif** sayısı **artar**
- Mitotik aktivite **azalır**
- Organik **matriks** yapımı **azalır**

Sementte Görülen Değişiklikler

- Diş sürdükten sonra sement birikimi devam eder.
- Sement kalınlığı yaşla **artar**. Bu artış **apikal** ve **lingualde** daha **fazladır**.
- Geçirgenliği ise yaşla **azalır**.

Alveoler Kemikte Görülen Değişiklikler

- Yaşlılarda **rezorbsiyon** apozisyona göre **fazladır**. Bunun sebebi **osteoblastlar azalır**ken **osteoklastlar**ın **aynı** kalmasıdır.
- Dişsiz hastalarda **fonksiyonsuzluk atrofisi** sonucu kalın trabeküllerde kayıp, kortikal incelme, alt ve üst **çene hacminde azalma** meydana gelir.
- Osseointegre dental implantların başarısı, yaşla değişiklik göstermemektedir.
- Yaşlanma ile birlikte **osteoporotik** kişilerde kemik kitlesinde azalma görülebilir, ancak bu durumun fizyolojik yaşlanma sürecinin sonucu olmadığı unutulmamalıdır.

DUS DATA 39355867556 DUS HAZIRLIK MERKEZLERİ

Bakteriyel Plakta Görülen Değişiklikler

- Yaşlandıkça plak birikimi **artar**. Bu durum, artan dişeti çekilmesi sonucu açığa çıkan yüzeylerin mineye kıyasla plak birikimi için daha elverişli olmasıyla açıklanabilir.
- Yaşlılıkta eksik dişler, sallanan dişler veya uyumsuz protezler sebebiyle çiğneme kuvveti azalabilir; bunun sonucunda genellikle **yumuşak diyet** tercih edilir ve bu da **plak ve dişta**şı **birikimi**ni arttırır.
- Supragingival florada kalitatif değişiklikler görülmezken, subgingival florada enterik rod ve pseudomonaslar artış gösterir.
- **P. gingivalis**'in rolü **artış** gösterirken , **A.a**.'nın rolünde **azalma** görülür.

İmmun Yanıtta Görülen Değişiklikler

- Periodontal hastalıklarda bakterilere karşı ilk savunma hattı olan **nötrofiller,** yaş ilerledikçe antimikrobiyal aktivitede **azalma** göstermektedir.
- **Nötrofillerin** bakteriyel fagositozu yaşla birlikte **azalır.**
- Benzer şekilde, bakterilerin hücre dışı olarak yakalanması ve öldürülmesi için bir mekanizma olan **nötrofil hücre dışı tuzaklarının oluşumu** yaş ilerledikçe **azalır.**
- Yaşlanmayla **makforajların proinflamatuar (M1 tipi)** bir fenotipe doğru kaydırdığı görülmektedir.
- Yaşlanmayla birlikte, **T helper 1 (Th1) artar.** Th1 hücreleri **proinflamatuar** sitokin ekspresyonu sergiler ve **artan kemik rezorpsiyonuyla** ilişkilidir.
- **Th17** hücreleri, proinflamatuar sitokin **IL-17'yi üretir(proinflamatuvar).** Yaşla beraber sayılarının arttığı görümüştür.

39355867556 AYSE-SEMA AKPINAR

(Bu materyalin tum telif haklari DUSDATA A.S.'ye aittir. zinsiz paylasim, kullanim veya dagitimi, yasal sorumluluk dogurur.)
https://www.klinisyen.com?route=product&isbn=2618910194932&product=CRPzBtyyF84AnLW70SQeDQKuhrXnipWW&sav=true

39355867556 AYSE-SEMA AKPINAR

Yaşlanmanın Periodontal Hastalığın İlerlemesine Etkisi

- Yaşlı bireylerde daha **fazla** gingival **inflamasyon** görülür.
- Yaşlanmayla **ataçman kaybı** miktarı **artar**. Bu durum, plağa bağlı periodontal hastalık, fırça travması ve iyatrojenik faktörlere (restoratif işlemler ve tekrarlanan SRP protokolleri) uzun süreli maruz kalma sebebiyle görülen **kümülatif etki**nin sonucu olabilir.
- Hayatları boyunca ağız hijyeni iyi olan yaşlılarda ataçman kaybı minimum olmaktadır. Yani periodontal hastalık, yaşlanmanın kaçınılmaz bir sonucu değildir.
- Yaşlanma, periodontitis için gerçek bir **risk faktörü değildir;** onunla ilişkili sayılan bir faktördür.

Yaşlanma ve Periodonsiyumun Tedaviye Cevabı

- Yaşlanma ile periodonsiyumda histolojik değişiklikler görülmesine rağmen, cerrahi ya da cerrahi olmayan periodontal **tedaviye** yanıta direkt bir etkisi **yoktur**. Ancak yaşlılarda görülebilen zayıflamış kognitif ve motor fonksiyonlar, medikal durum gibi diğer faktörler periodontal hastalığa ve tedaviye verilen yanıta etki edebilir.

Ağız Kuruluğu (Kserostomia)

- Ağız kuruluğu, tükürük akış hızında azalmaya bağlı olarak meydana gelir.
- Yemek yerken hissedilen ağız kuruluğu tükürük bezi fonksiyon bozukluğu göstergesidir.

Kserostomia Bulguları
• Çiğneme tat alma,yutma ve konuşmada güçlük • Periodontal hastalık, çürük ve kandida enfeksiyonu riski artışı • Dişetlerinde inflamasyon • Ağız mukozasının kaygan ve parlak yapısının kaybolması, kuru ve frajil olması • Dil ve oral mukozada yanma

- Reçete edilen 500'den fazla **ilaç** tükürük akışının azalması ve kserostomia ile ilişkilidir.

Kserostomianın Medikal Nedenleri
• Oral baş-boyun troid kanserlerinde radyoterapi • Sjorgen sendromu • Kontrolsüz diabet • Kemik iliği transplantasyonları • Tiroid bozuklukları • Depresyon • İlaç kullanımı (antidepresanlar, antihistaminikler, antihipertansifler, diüretikler vb.)

DUSDATA 39355867556 DUS HAZIRLIK MERKEZLERİ

Yaşlanmaya Bağlı Görülen Değişiklikler

Artan	Azalan	Etkilenmeyen
• Yapışık dişeti genişliği • Bağ dokuda kollejen • Periodontal ligamentte elastik lifler • Sement kalınlığı, • P.gingivalisin plaktaki rolü • Ağız kuruluğu • Th1 ve Th 17 sayıları • M1 tip makrofajlar	• Epitel kalınlığı • Keratinizasyon • Kollejen üretimi • Fibroblastlarda mitotik aktiviye • Sementin geçirgenliği • Osteoblastlar • AA. nın plaktaki rolü, • Nötrofillerin fagositoz kapasitesi	• Osteoklast • Periodontal tedaviye yanıt • Osteointegrasyon

39355867556 AYSE-SEMA AKPINAR

(Bu materyalin tum telif haklari DUSDATA A.S.'ye aittir. zinsiz paylasim, kullanim veya dagitimi, yasal sorumluluk dogurur.)

https://www.klinisyen.com?route=product&isbn=2618910194932&product=CRPzBtyyF84AnLW70SQeDQKuhrXnipWW&sav=true