Translated from English to Tamil - www.onlinedoctranslator.com

Anatomy

A REGIONAL ATLAS OF THE HUMAN BODY

Sixth Edition

Includes online access to interactive atlas, images, full text, and more!

Carmine D. Clemente

Wolters Kluwer | Lippincott Williams & Wilkins

thePoint

அத்தியாயம் 1:மார்பாப் பகுதி, அக்குள், தோள்பட்டை மற்றும் மேல் மூட்டு — தட்டுகள் 1–138

அத்தியாயம் 2:தோராக்ஸ் — தட்டுகள் 139–218

அத்தியாயம் 3:வயிறு — தட்டுகள் 219–322

அத்தியாயம் 4:இடுப்பு மற்றும் பெரினியம் — தட்டுகள் 323–370

அத்தியாயம் 5:முதுகு, முதுகெலும்பு நெடுவரிசை மற்றும் முதுகுத் தண்டு — தட்டுகள் 371–408

அத்தியாயம் 6:கீழ் மூட்டு — தட்டுகள் 409–516

அதிகாரம் 7:கழுத்து மற்றும் தலை — தட்டுகள் 517–668

அதிகாரம் 8:மூளை நரம்புகள் — தட்டுகள் 669–694

Anatomy

A REGIONAL ATLAS OF THE HUMAN BODY

Sixth Edition

Carmine D. Clemente, A.B., M.S., Ph.D., Dr.H.L.

Distinguished Professor of Anatomy and Cell Biology and
Professor of Neurobiology, Emeritus (Recalled)
University of California at Los Angeles School of Medicine

Professor of Surgery (Anatomy)
Charles R. Drew University of Medicine and Science
Los Angeles, California

With More Than 150 Plates of Direct Clinical Importance

Wolters Kluwer Health | Lippincott Williams & Wilkins

Philadelphia • Baltimore • New York • London
Buenos Aires • Hong Kong • Sydney • Tokyo

*கையகப்படுத்துதல் ஆசிரியர்:*கிரிஸ்டல் டெய்லர்
*சந்தைப்படுத்தல் மேலாளர்:*பிரையன் மூபி
*தயாரிப்பு மேலாளர்:*ஜூலி மொண்டல்பானோ
*வடிவமைப்பாளர்:*டெர்ரி மல்லன்
*இசையமைப்பாளர்:*அப்டாரா, இன்க்.

பதிப்புரிமை © 2011, 2007, 1997, 1987, 1981, 1975 லிப்பின்காட் வில்லியம்ஸ் & வில்கின்ஸ், ஒரு வோல்டர்ஸ் க்ளூவர் வணிகம்.

351 மேற்கு கேம்டன் தெரு
பால்டிமோர், MD 21201

530 வால்நட் தெரு
பிலடெல்பியா, PA 19106

சீனாவில் அச்சிடப்பட்டது.

அனைத்து உரிமைகளும் பாதுகாக்கப்பட்டவை. இந்தப் புத்தகம் பதிப்புரிமையால் பாதுகாக்கப்படுகிறது. இந்தப் புத்தகத்தின் எந்தப் பகுதியையும், பதிப்புரிமை உரிமையாளரின் எழுத்துப்பூர்வ அனுமதியின்றி, புகைப்பட நகல்கள் அல்லது ஸ்கேன் செய்யப்பட்ட அல்லது பிற மின்னணு பிரதிகள் உட்பட எந்த வடிவத்திலும் அல்லது எந்த வகையிலும் மீண்டும் உருவாக்கவோ அல்லது அனுப்பவோ கூடாது, அல்லது எந்தவொரு தகவல் சேமிப்பு மற்றும் மீட்டெடுப்பு அமைப்பாலும் பயன்படுத்தப்படக்கூடாது, விமர்சனக் கட்டுரைகள் மற்றும் மதிப்புரைகளில் உள்ள சுருக்கமான மேற்கோள்களைத் தவிர. அமெரிக்க அரசாங்க ஊழியர்களாக தனிநபர்கள் தங்கள் அதிகாரப்பூர்வ கடமைகளின் ஒரு பகுதியாகத் தயாரித்த இந்தப் புத்தகத்தில் தோன்றும் பொருட்கள் மேலே கூறிப்பிடப்பட்ட பதிப்புரிமைக்கு உட்பட்டவை அல்ல. அனுமதி கோரு, தயவுசெய்து லிப்பின்காட் வில்லியம்ஸ் & வில்கின்ஸை 530 வால்நட் தெரு, பிலடெல்பியா, PA 19106 இல், permissions@lww.com என்ற மின்னஞ்சல் வழியாகவோ அல்லது lww.com (தயாரிப்புகள் மற்றும் சேவைகள்) என்ற இணையதளம் வழியாகவோ தொடர்பு கொள்ளவும்.

9 8 7 6 5 4 3 2 1

இந்த 6வது பதிப்பு*உடற்கூறியல்:மனித உடலின் ஒரு பிராந்திய வரைபடம்*வெளியீட்டாளர் மற்றும் பதிப்புரிமைதாரரான எல்சேவியர் ஜெர்மனி ஜிஎம்பிஹெச் உடனான ஏற்பாட்டின் மூலம் வெளியிடப்பட்டது.*சோபோட்டா அட்லஸ் டெர் அனடோமி டெஸ் மென்சென், 22. ஆஃப்லேஜ், பேண்ட் 1, பேண்ட் 2; மூன்சென்: எல்செவியர்/ அர்பன் & பிஷ்ஷர்*©2006. ஆங்கில மொழிபெயர்ப்பை லிப்பின்காட் வில்லியம்ஸ் & வில்கின்ஸ் மேற்கொண்டனர்.

இந்த அட்லஸில் உள்ள பெரும்பாலான விளக்கப்படங்கள் மூன்னர் பின்வருவனவற்றில் வெளியிடப்பட்டவை:
கிளெமென்ட், கார்மைன் பி.*உடற்கூறியல்:மனித உடலின் ஒரு பிராந்திய வரைபடம்,*4வது பதிப்பு. பால்டிமோர்: வில்லியம்ஸ் & வில்கின்ஸ், 1997. சோபோட்டா, ஜே.*மனித உடற்கூறியல் அட்லஸ்,*21வது ஜெர்மன் பதிப்பு/13வது ஆங்கில பதிப்பு, தொகுதிகள் 1 மற்றும் 2. ஆர். பூட்ஸ் மற்றும் ஆர். பாப்ஸ்ட் ஆகியோரால் திருத்தப்பட்டது. மியூனிக்: அர்பன் & பிஷ்ஷர், 2000; பால்டிமோர்: லிப்பின்காட் வில்லியம்ஸ் & வில்கின்ஸ், 2001.
சோபோட்டா, ஜே.*மனித உடற்கூறியல் அட்லஸ்,*11வது ஆங்கிலப் பதிப்பு, தொகுதி 1. ஜே. ஸ்டூப்சாண்ட் அவர்களால் திருத்தப்பட்டது. பால்டிமோர், மியூனிக்: அர்பன் & ஸ்வார்சன்பெர்க், 1990.
சோபோட்டா, ஜே.*அட்லஸ் டெர் அனடோமி டெஸ் மென்சென், 18. ஆஃப்லேஜ்,* இசைக்குழு 2. எச். ஃபெர்னரால் திருத்தப்பட்டது. மூனிச்: அர்பன் & ஸ்வார்ஸன்பெர்க், 1982. விக், எல்.*கதிரியக்க உடற்கூறியல் வரைபடம்,*6வது ஆங்கிலப் பதிப்பு. ஏ.என். டெய்லரால் திருத்தப்பட்டு மொழிபெயர்க்கப்பட்டது. பால்டிமோர்: வில்லியம்ஸ் & வில்கின்ஸ், 1998.

காங்கிரஸ் நூலகம் வெளியீட்டுத் தரவு வகைப்படுத்தல்

கிளெமென்ட், கார்மைன் பி.
உடற்கூறியல்: மனித உடலின் ஒரு பிராந்திய அட்லஸ் / கார்மைன் பி. கிளெமென்டே. – 6வது பதிப்பு.
ப. ; செ.மீ.
நூலியல் குறிப்புகள் மற்றும் குறியீட்டை
உள்ளடக்கியது. ISBN 978-1-58255-889-9 (alk. paper)
1. உடற்கூறியல், அறுவை சிகிச்சை மற்றும் நிலப்பரப்பு-அட்லஸ்கள். I.
தலைப்பு. [DNLM: 1. உடற்கூறியல், பிராந்திய-அட்லஸ்கள். QS 17 C626a
2011] QM531.C57 2011
611–டிசி22

2009037389 (ஆங்கிலம்)

மறுப்பு

வழங்கப்பட்ட தகவலின் துல்லியத்தை உறுதிப்படுத்துவும், பொதுவாக ஏற்றுக்கொள்ளப்பட்ட நடைமுறைகளை விவரிக்கவும் கவனம் செலுத்தப்பட்டுள்ளது. இருப்பினும், இந்தப் புத்தகத்தில் உள்ள தகவல்களைப் பயன்படுத்துவதால் ஏற்படும் பிழைகள் அல்லது விடுபடுதல்கள் அல்லது எந்தவொரு விளைவுகளுக்கும் ஆசிரியர்கள், ஆசிரியர்கள் மற்றும் வெளியீட்டாளர் பொறுப்பல்ல, மேலும் வெளியீட்டின் உள்ளடக்கங்களின் மதிப்பு, முழுமை அல்லது துல்லியம் குறித்து வெளிப்படுத்தப்பட்ட அல்லது மறைமுகமாக எந்த உத்தரவாதத்தையும் அளிக்கவில்லை. ஒரு குறிப்பிட்ட சூழ்நிலையில் இந்தத் தகவலைப் பயன்படுத்துவது பயிற்சியாளரின் தொழில்முறைப் பொறுப்பாகும்; விவரிக்கப்பட்ட மற்றும் பரிந்துரைக்கப்பட்ட மருத்துவ சிகிச்சைகள் முழுமையான மற்றும் உலகளாவிய பரிந்துரைகளாகக் கருதப்படாமல் போகலாம்.

இந்த உரையில் குறிப்பிடப்பட்டுள்ள மருந்துத் தேர்வு மற்றும் அளவு, வெளியீட்டு நேரத்தில் தற்போதைய பரிந்துரைகள் மற்றும் நடைமுறைக்கு ஏற்ப இருப்பதை உறுதிசெய்ய ஆசிரியர்கள், ஆசிரியர்கள் மற்றும் வெளியீட்டாளர் அனைத்து முயற்சிகளையும் மேற்கொண்டுள்ளனர். இருப்பினும், நடந்துகொண்டிருக்கும் ஆராய்ச்சி, அரசாங்க விதிமுறைகளில் ஏற்படும் மாற்றங்கள் மற்றும் மருந்து சிகிச்சை மற்றும் மருந்து எதிர்வினைகள் தொடர்பான தகவல்களின் தொடர்ச்சியான ஓட்டம் ஆகியவற்றைக் கருத்தில் கொண்டு, அறிகுறிகள் மற்றும் அளவுகளில் ஏதேனும் மாற்றம் மற்றும் கூடுதல் எச்சரிக்கைகள் மற்றும் முன்னெச்சரிக்கைகளுக்கு ஒவ்வொரு மருந்துக்கும் தொகுப்பு செருகலைச் சரிபார்க்க வாசகர் கேட்டுக் கொள்ளப்படுகிறார். பரிந்துரைக்கப்பட்ட முகவர் பூதியதாகவோ அல்லது அரிதாகவோ பயன்படுத்தப்படும் மருந்தாக இருக்கும்போது இது மிகவும் முக்கியமானது.

இந்த வெளியீட்டில் வழங்கப்பட்ட சில மருந்துகள் மற்றும் மருத்துவ சாதனங்கள், கட்டுப்படுத்தப்பட்ட ஆராய்ச்சி அமைப்புகளில் வரையறுக்கப்பட்ட பயன்பாட்டிற்கு உணவு மற்றும் மருந்து நிர்வாகத்தின் (FDA) அனுமதியைப் பெற்றுள்ளன. அவர்களின் மருத்துவ நடைமுறையில் பயன்படுத்த திட்டமிடப்பட்டுள்ள ஒவ்வொரு மருந்து அல்லது சாதனத்தின் FDA நிலையை உறுதி செய்வது சுகாதாரப் பராமரிப்பு வழங்குநர்களின் பொறுப்பாகும்.

இந்தப் புத்தகத்தின் கூடுதல் பிரதிகளை வாங்க, எங்கள் வாடிக்கையாளர் சேவைத் துறையை இங்கு அழைக்கவும்:**(800) 638-3030**அல்லது தொலைநகல் ஆர்டர்களை**(301) 223- 2320**. சர்வதேச வாடிக்கையாளர்கள் அழைக்க வேண்டும்**(301) 223-2300**.

இணையத்தில் லிப்பின்காட் வில்லியம்ஸ் & வில்கின்ஸைப் பார்வையிடவும்: http://www.lww.com. லிப்பின்காட் வில்லியம்ஸ் & வில்கின்ஸ் வாடிக்கையாளர் சேவை பிரதிநிதிகள் காலை 8:30 மணி முதல் மாலை 6:00 மணி வரை, EST வரை கிடைக்கும்.

ஆறாவதா பதிப்பின் முன்னுரை

ஒரு புத்தகத்தின் வெளியீட்டாளர் மற்றொரு பதிப்பைக் கோரும்போது அது எப்போதும் ஒரு எழுத்தாளருக்கு வலுவூட்டுவதாகவும், பலனளிப்பதாகவும் இருக்கும். இந்த அட்லஸின் முதல் பதிப்பு 34 ஆண்டுகளுக்கு முன்பு 1975 இல் வெளியிடப்பட்ட பிறகு, இப்போது ஐந்து முறை இந்த மகிழ்ச்சியை நான் அனுபவித்திருக்கிறேன். முந்தைய பதிப்புகளும், இந்தப் பதிப்பும், சக ஊழியர்களிடமிருந்தும், குறிப்பாக மாணவர்களிடமிருந்தும் பல பரிந்துரைகளால் பெரிதும் பயனடைந்துள்ளன. மாணவர்கள் பெரும்பாலும் இதை ஒரு சிந்தனைமிக்க நுட்பமான முறையில் அணுகுகிறார்கள். முதலில், மாணவர் புத்தகத்திலிருந்து எவ்வளவு கற்றுக்கொண்டார் என்று கூறி, உருவங்களின் தன்மை மற்றும் நிறத்தைப் பாராட்டி, பின்னர் என் கண்ணில் படாத உருவங்களில் ஒன்றில் ஒரு தவறான லேபிளை சுட்டிக்காட்டலாம். நிச்சயமாக, இந்த பரிந்துரைகளுக்கு நான் எப்போதும் நன்றியுள்ளவனாக இருக்கிறேன்.

இந்தப் பதிப்பில், நான் பல புதிய புள்ளிவிவரங்களைச் சேர்த்துள்ளேன் - எடுத்துக்காட்டாக, பிராச்சியல் பிளெக்ஸஸைக் கையாளும் 5 தட்டுகளில் 14 புதிய புள்ளிவிவரங்கள். அதே நேரத்தில், சிறந்த கற்பித்தல் உருப்படிகளாக நிரூபிக்கப்படாத சில புள்ளிவிவரங்கள் அகற்றப்பட்டுள்ளன. புத்தகத்தில் மிக முக்கியமான மாற்றம், கணிசமான எண்ணிக்கையிலான எக்ஸ்-கதிர்கள், சிபி ஸ்கேன்கள் மற்றும் அல்ட்ராசவுண்ட் ஸ்கேன்களைச் சேர்த்ததுதான். முரத்துவ முக்கியத்துவம் வாய்ந்த குறைந்தது 15 புள்ளிவிவரங்களை வழங்கியதற்காக கனடாவின் வின்னிபெக் முரத்துவப் பள்ளியின் எமரிட்டஸ் பேராசிரியரான எட்வர்ட் ஜே.எச். நதானியேல், எம்.பி., பி.எச்.டி., எட்வர்ட் ஜே.எச். நதானியேல், எவ்வாறாயினும், பல புள்ளிவிவரங்களை ஜார்ஜியாவின் அகஸ்டாவில் உள்ள ஜார்ஜியா முரத்துவக் கல்லூரியின் எமரிட்டஸ் பேராசிரியர் டாக்டர் ஜி.எல். கோல்போர்ன் பங்களித்தார். யு.சி.எல்.ஏவில் உள்ள கதிரியக்க அறிவியல் பேராசிரியர் டாக்டர் ஜேம்ஸ் பி. காலின்ஸ் உடனான கலந்துரையாடல்களிலும் நான் மகிழ்ச்சியடைந்துள்ளேன். நியூயார்க்கின் பஃபேலோவில் உள்ள பஃபேலோ பல்கலைக்கழகத்தில் அறுவை சிகிச்சை பேராசிரியரும் அறுவை சிகிச்சை புற்றுநோயியல் துறையின் தலைவருமான டாக்டர் கான்ஸ்டன்டைன் கரகோசிஸுக்கு, அவரது பல புள்ளிவிவரங்களைப் பயன்படுத்தியதற்கும், பல தட்டுகளின் முரத்துவ முக்கியத்துவம் குறித்த கருத்துகளுக்கும் நன்றி கூறுகிறேன். டாக்டர் லோதர் விக்கின் 6வது ஆங்கிலப் பதிப்பிலிருந்து சில எக்ஸ்-கதிர்கள் *கதிரியக்க உடற்கூறியல் வரைபடம்*,UCLA-வில் டாக்டர் அன்னா டெய்லரால் திருத்தப்பட்டவைகளும் பயன்படுத்தப்பட்டன.

இந்த அட்லஸில் முரத்துவ முக்கியத்துவம் வாய்ந்த 200க்கும் மேற்பட்ட தட்டுகள் உள்ளன, மேலும் UCLA-வில் இருதய அறுவை சிகிச்சை பேராசிரியர் பேராசிரியர் ஜெரால்ட் பக்பெர்க், எம்.டி. மற்றும் மறைந்த டாக்டர் எஃப். டோரண்ட் கூவாஸ்ப் ஆகியோருடனான எனது விவாதங்கள் மற்றும் ஒத்துழைப்பிலிருந்து நான் பெரிதும் பயனடைந்துள்ளேன்.

இதய தசை எவ்வாறு வளர்ச்சியடைந்து முதிர்ச்சியடைகிறது என்பது குறித்து ஸ்பெயினின் மாட்ரிட்டில் இருந்து, தட்டு 186 இல் காட்டப்பட்டுள்ளது. இந்த ஆய்வுகள் இதய தசை எவ்வாறு உருவாகிறது மற்றும் முதிர்ச்சியடைகிறது என்பது குறித்த நுண்ணறிவுத் தகவல்களை வழங்கியுள்ளன.

இந்த அட்லஸில் உள்ள பெரும்பாலான புள்ளிவிவரங்கள் சோபோட்டா அட்லஸிலிருந்து வந்தவை, இதன் சமீபத்திய பதிப்புகள் ஜெர்மனியின் முனிச்சில் பேராசிரியர் ஆர். புட்ஸ் மற்றும் ஜெர்மனியின் ஹனோவரில் பேராசிரியர் ஆர். பாப்ஸ்ட் ஆகியோரால் வெளியிடப்பட்டன. இந்த இரண்டு சிறந்த உடற்கூறியல் நிபுணர்களுக்கும் எனது ஆழ்ந்த பாராட்டுக்களுக்கு எல்லையே இல்லை. சோபோட்டாவின் அவர்களின் ஜெர்மன் பதிப்புகள் சமீபத்தில் 2006 இல் 14 வது ஆங்கில பதிப்பாக மீண்டும் உருவாக்கப்பட்டன. பல வரைபடங்கள், அவற்றில் சில 5 வது பதிப்பிலும் பயன்படுத்தப்பட்டன, UCLA இல் வசிக்கும் முன்னாள் கலைஞரான திருமதி ஜில் பென்கூஸ் அவர்களால் வரையப்பட்டன. அவரது கலை படைப்பாற்றலுக்கு நான் மிகவும் நன்றியுள்ளவனாக இருக்கிறேன்.

பால்டிமோரில் உள்ள லிப்பின்காட் வில்லியம்ஸ் & வில்கின்ஸின் ஆசிரியர்களுக்கு, குறிப்பாக இந்த அட்லஸின் பல முந்தைய பதிப்புகளில் 20 ஆண்டுகளுக்கும் மேலாக நான் தொடர்பு கொண்ட திருமதி கிரிஸ்டல் டெய்லருக்கும், இந்த பதிப்பின் தயாரிப்பு மேலாளரான திருமதி ஜூலி மொண்டல்பானோவிற்கும் நான் மிகவும் கடமைப்பட்டிருக்கிறேன். இங்கே UCLA இல், இந்த பல்கலைக்கழகத்தில் முரத்துவம் மற்றும் பல் முரத்துவப் பள்ளி இரண்டிற்கும் மொத்த உடற்கூறியல் பீடத்தை உருவாக்கும் சிறந்த கூட்டாளிகளுடன் பணியாற்றியதில் நான் பாக்கியம் பெற்றுள்ளேன். இவர்களில் **டாக்டர் ஷெல்லி மெட்டன்,**உடற்கூறியல் பிரிவின் தலைவர், மற்றும்**டாக்டர். ராபர்ட் ட்ரீலீஸ், ரிச்சர்ட் பிரவுன், ஜோசப் மில்லர், எலினா ஸ்டார்க், யாவ் ஷிலின், ஜொனாதன் விஸ்கோ, கூயின் பாம், கைடோ சாம்பிகி, டேவிட் ஹோவ்டா, அன்னா டெய்லர், ராபின் ஃபிஷர், சார்லஸ் ஓல்ம்ஸ்டெட், பிரான்செஸ்கோ சியாப்பெல்லி மற்றும் ஜெய்க் செட்ல்மேயர்.**டாக்டர் செட்ல்மேயர் இப்போது நியூ ஆர்லியன்ஸில் உள்ள லூசியானா மாநில பல்கலைக்கழக முரத்துவப் பள்ளியின் ஆசிரியராக உள்ளார். UCLA-வில் எனது 57 ஆண்டுகால தீவிர கற்பித்தலில், கூட்டாக, இந்த உடற்கூறியல் நிபுணர்கள் நான் இதுவரை பணியாற்றிய சிறந்த உடற்கூறியல் சக ஊழியர்கள்.

இறுதியாக, ஆனால் எந்த வகையிலும் குறைவில்லாமல், என் மனைவி ஜூலி எனக்கும் என் கல்வி வாழ்க்கைக்கும் ஒரு உறுதியான உத்வேகமாக இருந்துள்ளார் என்பதை நான் சொல்லியே ஆக வேண்டும், மேலும் நான் அவளுக்கு என்றென்றும் நன்றியுள்ளவனாக இருக்கிறேன்.

கார்மைன் பி. கிளெமென்டே

லாஸ் ஏஞ்சல்ஸ், கலிபோர்னியா—அக்டோபர் 2009

முன்னுரையிலிருந்து ஐந்தாம் பதிப்பு வரை

UCLA சுகாதார அறிவியல் மையத்தில் உள்ள உடற்கூறியல் வகுப்பறை மற்றும் ஆய்வகத்தில் இந்த அட்லஸின் பயன்பாட்டை நான் தொடர்ந்து கவனித்து வருகிறேன், மேலும் கடந்த ஆறு ஆண்டுகளாக உலகெங்கிலும் உள்ள மாணவர்கள் மற்றும் நண்பர்களிடமிருந்து நான் பெற்ற பல பரிந்துரைகள் இந்த பதிப்பில் இணைக்கப்பட்டுள்ளன. மேலும், மாணவர்கள் என்னை நம்ப வைத்துள்ளனர், ஒரு**மண்டை நரம்பு கள் பற்றிய சிறப்புப் பிரிவு** அவர்களுக்கு உதவியாக இருக்கும். இது இப்போது சேர்க்கப்பட்டுள்ளது மற்றும் மண்டை நரம்புகளுடன் தொடர்புடைய பல புள்ளிவிவரங்களுடன் தொடர்ச்சியான வரைபட வரைபடங்கள் (கிராண்ட் மற்றும் பிற ஆசிரியர்களின் வடிவத்தில்) ஒரு கழுவில் சேகரிக்கப்பட்டுள்ளன.**29 தட்டுகள்**கழுத்து மற்றும் தலைப் பிரிவின் இறுதியில். புதிய மண்டை நரம்பு வரைபடங்களில் பெரும்பாலானவை திருமதி ஜில் பென்கூஸ் பல ஆண்டுகளுக்கு முன்பு இங்கு உடற்கூறியல் துறையில் வசிக்கும் கலைஞராக இருந்தபோது வரைந்தன. இவை தவிர, இந்த அட்லஸில் பல புதிய கலைப் படைப்புகள் சேர்க்கப்பட்டுள்ளன.

இந்தப் பதிப்பில் உள்ள புதிய விளக்கப்படங்களில், சர்ச்சைக்குரிய அட்லஸிலிருந்து உருவான 4வது பதிப்பில் மீதமுள்ள ஒன்பது விளக்கப்படங்களின் மாற்றியமைக்கப்பட்ட மாற்றீடுகள் உள்ளன.*மனித நிலப்பரப்பு உடற்கூறியல்* பெர்ன்கோஃப் எழுதியது. இந்தப் புதிய வண்ண விளக்கப்படங்களை உடற்கூறியல் விளக்கப்பட நிறுவனத்தில் (ACC) உள்ள மருத்துவ விளக்கப்படக் கலைஞர்கள் மற்றும் டேவிட் ரினி ஆகியோர் திறமையாக வடிவமைத்தனர். இருப்பினும், இதுவரை, எனது ஆழ்ந்த பாராட்டுக்களைத் தெரிவித்துக் கொள்கிறேன்.**பேராசிரியர்கள் ஆர். பூட்ஸ்** மூனிச்சில் மற்றும்**ஆர். பாப்ஸ்ட்**ஜெர்மனியின் ஹனோவரில், 21வது ஜெர்மன் மற்றும் 13வது ஆங்கிலப் பதிப்புகளுக்கான அவர்களின் மிகவும் ஆக்கப்பூர்வமான பங்களிப்புகளுக்காக*மனித உடற்கூறியல் பற்றிய சோபோட்டா அட்லஸ்*.அவர்களின் மிகச் சமீபத்திய இரண்டு தொகுதி தொகுப்பில் 325 க்கும் மேற்பட்ட புள்ளிவிவரங்கள் இந்தப் பதிப்பை அடிப்படையாகக் கொண்ட முக்கிய புதிய வரைபடங்கள். மற்ற புள்ளிவிவரங்கள் எனது 4 வது பதிப்பில் பயன்படுத்தப்பட்டவை. அனைத்து புள்ளிவிவரங்களுடனும் வரும் அனைத்து குறிப்புகளுக்கும் நான் பொறுப்பு, மேலும் இவற்றில் காணக்கூடிய ஏதேனும் தவறுகள் என்னுடையவை மற்றும் அந்த வேறு யாருடையதுமல்ல. லாஸ் ஏஞ்சல்ஸில் உள்ள எனக்கு பரிந்துரைகள் அனுப்பப்பட்டால், அல்லது பிழைகளை அடையாளம் காணக்கூடிய எந்தவொரு மாணவருக்கோ அல்லது பேராசிரியருக்கோ நான் மிகவும் நன்றியுள்ளவனாக இருப்பேன்.

4வது பதிப்பில் உள்ளவற்றுடன் மருத்துவ ரீதியாக தொடர்புடைய பல புதிய தட்டுகள் சேர்க்கப்பட்டுள்ளன. இந்த அட்லஸில் இப்போது நேரடி மருத்துவ முக்கியத்துவம் வாய்ந்த 150க்கும் மேற்பட்ட தட்டுகள் உள்ளன. இவை புத்தகத்தின் முதல் பக்கங்களில் பட்டியலிடப்பட்டுள்ளன, மேலும் அவற்றில் மேற்பரப்பு உடற்கூறியல், ரேடியோகிராஃப்கள் (அவற்றில் பல வியன்னாவின் பேராசிரியர் எல். விக்கின் சிறந்த தொகுப்பிலிருந்து வந்தவை), எம்ஆர்ஐக்கள், சிடி ஸ்கேன்கள், ஆர்டெரியோகிராம்கள், லிம்பாங்கியோகிராம்கள், மூச்சுக்குழாய்கள் மற்றும் முழங்கால் மூட்டின் ஆர்த்ரோஸ்கோபிக் படங்களின் தொடர் ஆகியவை அடங்கும். அமெரிக்காவில் மட்டுமல்ல, பல நாடுகளிலும் மருத்துவப் பள்ளிகளில் பொதுவானதாகிவிட்ட உடற்கூறியல் கற்பிப்பதற்கான மருத்துவ பொருத்தத்திற்கு அதிக முக்கியத்துவம் கொடுக்கப்பட்டதன் காரணமாக இவை சேர்க்கப்பட்டுள்ளன. ஒரு தட்டு (#146) லாஸ் ஏஞ்சல்ஸில் உள்ள மாட்ரிட்டின் டாக்டர்கள் ஆர். டோரண்ட்-கூவாஸ்ப் மற்றும் யூசிஎல்ஏவின் ஜெராலட் பக்பெர்க் ஆகியோரின் பணியை அடிப்படையாகக் கொண்டது.

இந்த அட்லஸை சாத்தியமாக்க உதவிய பலர் உள்ளனர். அவர்களில் பால்டிமோரில் உள்ள லிப்பின்காட் வில்லியம்ஸ் & வில்கின்ஸைச் சேர்ந்த திருமதி பெட்டி சன், திருமதி கிரிஸ்டல் டெய்லர், திருமதி கேத்லீன் ஸ்கோக்னா மற்றும் திருமதி செரில் ஸ்ட்ரிங்ஃபெலோ ஆகியோர் அடங்குவர். மேலும், அர்பன் & ஃபிஷரிடமிருந்து சோபோட்டா சேகரிப்பைப் பெற்ற வெளியீட்டாளர்களான எல்சேவியர் கார்ப்பரேஷனில் பலர் உள்ளனர். நியூயார்க்கின் பஃபேலோவில் உள்ள பஃபேலோ பல்கலைக்கழகத்தில் அறுவை சிகிச்சை பேராசிரியரும் அறுவை சிகிச்சை பற்றுநோயியல் துறையின் தலைவருமான டாக்டர் கான்ஸ்டன்டைன் கருகோசிஸுக்கு, பல தட்டுகளின் மருத்துவ முக்கியத்துவம் குறித்த பரிந்துரைகள் மற்றும் கருத்துகளுக்கு நான் குறிப்பாக நன்றியுள்ளவனாக இருக்கிறேன். எல்லாவற்றிற்கும் மேலாக, கணினியிலும், இந்த கையெழுத்துப் பிரதியைச் செய்ய எனக்கு எடுத்துக்கொண்ட அனைத்து நேரத்திற்கும் எனக்கு உதவிய என் மனைவி ஜூலிக்கு எனது தொடர்ச்சியான நன்றியைத் தெரிவித்துக் கொள்கிறேன், அவளுடைய சில ஆர்வங்களுக்கு அந்த நேரத்தை ஒதுக்கியிருக்க முடியும்.

கார்மைன் டி. கிளெமென்டே

லாஸ் ஏஞ்சல்ஸ், கலிபோர்னியா—பிப்ரவரி 2006

முன்னுரையிலிருந்து முதல் பதிப்பு வரை

இருபத்தைந்து ஆண்டுகளுக்கு முன்பு, பென்சில்வேனியா பல்கலைக்கழகத்தில் ஒரு மாணவராக இருந்தபோது, பேராசிரியர் ஜோஹன்னஸ் சோபோட்டாவின் அட்லஸின் அசல் ஜெர்மன் பதிப்புகள் மற்றும் அவற்றின் சிறந்த மூன்று தொகுதி ஆங்கில சகாக்களின் உடற்கூறியல் விளக்கப்படங்களின் தெளிவு, மூழுமை மற்றும் தைரியத்தைக் கண்டு நான் வியந்தேன், இதன் சமீபத்திய பதிப்புகள் மறைந்த பேராசிரியர் ஃபிராங்க் ஹெச்.ஜே. ஃபிகே எழுதியவை. இரண்டாம் உலகப் போருக்கு முன்பு இந்த அட்லஸ்கள் அமெரிக்க மருத்துவ மாணவர்களால் மிகவும் பிரபலமானவை என்பது பதிவு செய்யப்பட்ட விஷயம். அமெரிக்காவில், பிற உடற்கூறியல் அட்லஸ்களின் வருகை, மருத்துவப் பள்ளிகளில் உடற்கூறியல் படிப்புகள் குறைக்கப்பட்டது மற்றும் வெளியீட்டு செலவு அதிகரித்ததன் மூலம், சோபோட்டா அட்லஸின் சிறந்த ஆனால் பெரிய பதிப்புகள் முழு தலைமுறை மாணவர்களுக்கும் கிட்டத்தட்ட தெரியவில்லை. லாஸ் ஏஞ்சல்ஸில் உள்ள கலிபோர்னியா பல்கலைக்கழகத்தில் மொத்த உடற்கூறியல் கற்பித்தலில், அழகான மற்றும் இன்னும் சிறந்து விளங்காத சோபோட்டா விளக்கப்படத்தை நன்கு அறிந்த ஒரு சில மாணவர்களை மட்டுமே நான் கண்பிருக்கிறேன்.

இந்தத் தொகுதி முன்னாள் சோபோட்டா அட்லஸிலிருந்து பல பாறப்பாடுகளை அறிமுகப்படுத்துகிறது. இது பிரதிநிதித்துவப்படுத்தும் முதல் ஆங்கிலப் பதிப்பாகும் சோபோட்டா தட்டுகளை ஒரு பிராந்திய வரிசையில் - பெக்டோரல் பகுதி மற்றும் மேல் மூட்டு, மார்பு, வயிறு, இடுப்பு மற்றும் பெரினியம், கீழ் மூட்டு, முதுகு, முதுகெலும்பு நெடுவரிசை மற்றும் முதுகுத் தண்டு, இறுதியாக, கழுத்து மற்றும் தலை. இந்த வரிசை அமெரிக்கா மற்றும் கனடாவில் வழங்கப்படும் பல பாடங்களில் பின்பற்றப்படும் வரிசையுடன் ஒத்துப்போகிறது, மேலும் இது மற்ற நாடுகளில் உள்ள மாணவர்களுக்கு பயனுள்ளதாக இருக்க வேண்டும்.

இந்த அட்லஸை வெற்றிகரமாக்குவதற்கு பலர் பங்களித்துள்ளனர். மொத்த உடற்கூறியல் துறையின் பேராசிரியரும் துணைத் தலைவருமான டாக்டர் டேவிட் எஸ். மேக்ஸ்வெல், UCLA-வில் எனது சக ஊழியர் ஆகியோரின் ஊக்கம் மற்றும் பரிந்துரைகளுக்கு நன்றி தெரிவிக்கிறேன். பல மணிநேரம் மூல உரையை சரிபார்த்து தட்டச்சு செய்த கரோலின் பெல்ஸ் மற்றும் லூயிஸ் கேம்பல் ஆகியோருக்கும் எனது நன்றியைத் தெரிவித்துக் கொள்கிறேன். கறியீட்டை உருவாக்கியதற்காக மேரி மான்சருக்கு நான் குறிப்பாக நன்றி தெரிவிக்க விரும்புகிறேன் - இது மிகவும் கடினமான பணி. கையெழுத்துப் பிரதியின் சில ஆரம்ப பகுதிகளைத் தட்டச்சு செய்வதில் உதவிய பார்பரா ராபின்ஸுக்கும், எல்லாவற்றிற்கும் மேலாக, அவரது சகோதரி ஜூலிக்கும் நான் நன்றி கூறுகிறேன், அவர் என் மனைவி, மேலும் அவரது ஊக்கம் மற்றும் பக்தி மூலம் எனது அனைத்து முயற்சிகளையும் பயனுள்ளதாக்குகிறார்.

கார்மைன் பி. கிளெமென்டே
லாஸ் ஏஞ்சல்ஸ், கலிபோர்னியா—ஜனவரி 1975

உள்ளடக்கம்

அத்தியாயம் 1:மார்பாப் பகாதி, அக்காள், தோள்பட்டை மற்றாம் மேல் மூட்டு

	தட்டாகள்
உடல் பகாதிகள்	1
மான்பாற மார்பா, பெண் மார்பக ஆக்சில்லா உட்பட மேலோட்டமான மார்பகப் பகாதி,	2–18
ஆழமான மார்பகப் பகாதி	19–27
மேல் மூட்டு தமனிகள் மற்றாம் மேலோட்டமான நரம்பாகள்	29–29
மான்பாற மற்றாம் பின்பாற தோள்பட்டை: தசைகள்; நரம்பா நாள கட்டமைப்பாகள்; கடத்தல் மேல் மூட்டு:	30–33
மேற்பரப்பா உடற்கூறியல் மற்றாம் தோல் அழற்சி	34–35
மேல் மூட்டு: பொதாவானதா; தசைகள், நாளங்கள் மற்றாம் நரம்பாகள்	36–45
பிராச்சியல் பிளெக்ஸஸ்	46–53
தோள்பட்டை, மான்பாற மற்றாம் பின்பாற கை (பிராச்சியம்): தசைகள், நாளங்கள் மற்றாம் நரம்பாகள் (விரிவானவை) மான்கை:	54–67
பொதாவானதா (மேலோட்டமானதா)	68–69
மான்கை: மான்கை, தசைகள், நாளங்கள் மற்றாம் நரம்பாகள்	70–79
மான்கை: பின்கை, தசைகள், நாளங்கள் மற்றாம் நரம்பாகள்	80–89
கை: மாதாகாப்பாறம்	90–93
கை: உள்ளங்கை தோற்றம்	94–111
மேல் மூட்டு எலாம்பாகள் மற்றாம் மூட்டாகள்	112–131
மேல் மூட்டு காறாக்காவெட்டாகள் விரல்களின்	132–137
உடற்கூறியல்	90–93; 95–98; 100–105; 107–110; 130

அத்தியாயம் 2:தோராக்ஸ்

	தட்டாகள்
மேற்பரப்பா உடற்கூறியல்: மார்பா மற்றாம் வயிற்றா சாவர்	139 தமிழ்
மான்பாற மார்பா சாவர்	140–149
தைமஸ், ப்ளூரா, நாரையீரல், மூச்சாக்காழாய் மற்றாம் மூச்சாக்காழாய்	150–165
பெரிகார்டியம் மற்றாம் இதயம்	166–187
இதயத்தின் கடத்தல் அமைப்பா; இதய	188–191
வால்வாகள் இரத்த ஓட்டம்	192–195
பின்பாற மற்றாம் மேல் மீடியாஸ்டினா அனாதாப	196–205
தண்டாகள் மற்றாம் வேகஸ் நரம்பாகள் மார்பா	206–209
காழாய் மற்றாம் நிணநீர் அமைப்பா	210–211
மான்பக்கப் பிரிவாகள் மற்றாம் MRIகள் மற்றாம் மார்பின் காறாக்காவெட்டாகள்	212–218

அத்தியாயம் 3:வயிறா

	தட்டாகள்
உடலின் பகாதிகள், இரைப்பை காடல் அமைப்பின் மான்பாற	219 தமிழ்
வயிற்றாச் சாவரின் வரைபடம்	220–231

பெண் கூடல் பகுதி; பெண் பிறப்புறுப்பு உறுப்புகளின் தன்னியக்க கண்டுபிடிப்பு ஆண் 232–233
கூடல் பகுதி மற்றும் பிறப்புறுப்பு உறுப்புகள் 234–240 (ஆங்கிலம்)
பூதிதாகப் பிறந்த குழந்தையின் நேரடி மற்றும் மறைமுக 241 समानी 241 தமிழ்
இங்குனல் ஹெர்னியாஸ் வயிற்று கட்டமைப்புகள் 242–243
மார்பு, வயிறு மற்றும் இடுப்பு உறுப்புகளின் மெசென்டரிகளின் 244–247
வளர்ச்சியின் நிலப்பரப்பு காட்சிகள். 248–249
சிட்டு வயிற்றில் வயிற்று உறுப்புகளின் நிலப்பரப்பு காட்சிகள்: இரத்த 250–253
வழங்கல்; மேற்பரப்பு கணிப்புகள்; எக்ஸ் கதிர்கள்; நிணநீர் பியோடெனம் 254–267
268–269
கல்லீரல் 270–277
பித்தப்பை; பித்த நாள அமைப்பு; கணையம்; 278–287
மண்ணீரல் சிறுகூடல் 288–293
பெருங்கூடல் 294–305
பின்புற வயிற்றுச் சுவர்; இடுப்பு நரம்புகள் 306–317
வயிற்றின் கறுக்குவெட்டுகள் 318–322

அத்தியாயம் 4:இடுப்பு மற்றும் பெரினியம்

தட்டுகள்

இடுப்பு எலும்புகள் மற்றும் பாலின வேறுபாடுகள்; இடுப்பு தசைநார்கள் 323–329
பெண் இடுப்பு உறுப்புகள் 330–335
நஞ்சுக்கொடி; கர்ப்பிணி கருப்பை 336–338
பெண் இடுப்பு நாளங்கள்; பெண் இடுப்பின் மீபியன் சாகிட்டல் பிரிவு 339–342
பெண் பெரினியம்: தசைகள், சிறுநீர் பிறப்புறுப்பு உதரவிதானம்; நாளங்கள் மற்றும் நரம்புகள்; வெளிப்புற பிறப்புறுப்பு 343–350 (ஆங்கிலம்)
ஆண் இடுப்பு உறுப்புகள் 351–355
ஆண் பெரினியம் 355–358
மலக்கூடல் 359–362
கறுக்குவெட்டு மற்றும் CT ஸ்கேன்கள்: பெண் மற்றும் ஆண் இடுப்பு ஆண் சிறுநீர் 363–364 (ஆங்கிலம்)
பிறப்புறுப்பு பகுதி: மேற்பரப்பு உடற்கூறியல், நாளங்கள் மற்றும் நரம்புகள் 365–366 (ஆங்கிலம்)
ஆண் வெளிப்புற பிறப்புறுப்பு: ஆண்குறி (உடல்), விந்தணு தண்டு, நாளங்கள், நரம்புகள் மற்றும் கறுக்குவெட்டுகள் 367–370 (ஆங்கிலம்)

அத்தியாயம் 5:மூதுகு, மூதுகெலும்பு நெடுவரிசை மற்றும் மூதுகுத் தண்டு

தட்டுகள்

பின்புறம்: மேற்பரப்பு உடற்கூறியல்; எலும்புக்கூடு; தோல்மண்டலங்கள்; தோல் நரம்புகள்; மேலோட்டமான தசைகள் 371–373
பின்புறம்: மேலோட்டமான மற்றும் இடைநிலை தசை அடுக்குகள் 373–374 (ஆங்கிலம்)
பின்புறம்: இடைநிலை மற்றும் ஆழமான தசை அடுக்குகள்; செமிஸ்பினலிஸ் கேபிடிஸ் தசை; தசை விளக்கப்படங்கள் மேல் 375–381
மூதுகு மற்றும் சப்ஆக்ஸிபிடல் முக்கோணம் 381–385
வழக்கமான மூதுகெலும்பு நரம்பு மற்றும் ஆழமான மூதுகு தசைகளைக் காட்டும் கறுக்குவெட்டுகள் 386 தமிழ்
மூதுகெலும்பு நெடுவரிசை மற்றும் மூதுகெலும்புகள்: தசைநார்கள் மற்றும் இன்டர்வெர்டெபிரல் வட்டுகள் 387–401
மூதுகுத் தண்டு 402–408

அத்தியாயம் 6:கீழ் மூட்டு

தட்டுகள்

முன்புற மற்றும் இடை தொடை: தசைகள், நாளங்கள் மற்றும் நரம்புகள் 409–427
குளுட்டியல் பகுதி மற்றும் பின்புற தொடை 428–439
கீழ் மூட்டு பாப்லைட்டல் ஃபோசாவின் முன்புற, இடை மற்றும் பின்புற 440–441 (ஆங்கிலம்)
நரம்புகள்: தசைகள், நாளங்கள் மற்றும் நரம்புகள் 442–445
பாதத்தின் கால் மூதுகின் முன்புற மற்றும் 446–453
பக்கவாட்டுப் பிரிவுகள் 454–459

காலின் பின்பாறப் பகுதி 460–469
பாதத்தின் தாவர அம்சம் 470–477 (ஆங்கிலம்)
கீழ் மூட்டு எலும்புகள் மற்றும் மூட்டுகள் 478–509
குறுக்குவெட்டுகள் மற்றும் கீழ் மூட்டு எம்ஆர்ஐக்கள் 510–516

அதிகாரம் 7:கழுத்து மற்றும் தலை

தட்டுகள்

தலை மற்றும் கழுத்தின் மேற்பரப்பு உடற்கூறியல் 517–518
கழுத்தின் முக்கோணங்கள்; பிளாட்டிஸ்மா தசை; ஃபாசியாஸ்; நரம்புகள் மற்றும் நிணநீர் மண்டலம் 519–528
நரம்புகளின் கர்ப்பப்பை வாய் பிளெக்ஸஸ்; பிராச்சியல் பிளெக்ஸஸின் தண்டுகள்; துணை நரம்பு 529–534
தமனிகள் மற்றும் கழுத்தின் நரம்புகள்; தைராய்டு சுரப்பி; நிணநீர் மண்டலம் 535–540
முதுகெலும்புக்கு முந்தைய பகுதி; சப்கிளாவியன் மற்றும் முதுகெலும்பு 541–544
தமனிகள் சப்மென்டல் மற்றும் சப்மண்டிபுலர் பகுதிகள் 545–546 (ஆங்கிலம்)
முகத்தின் மேலோட்டமான தசைகள்; முக நரம்பு வரைபடம்; தசை 547–550
விளக்கப்படங்கள் பரோடிட் சுரப்பி; மாஸ்டிகேஷன் தசைகள்; முக நரம்பு 551–556
கிளைகள் டெம்போரோமாண்டிபுலர் மூட்டு 557–558
உள் கரோடிட் தமனி; தலை நாளங்களின் மேலோட்டமான மற்றும் ஆழமான 559–562
நரம்புகள் மற்றும் ஆழமான முகத்தின் நரம்புகள் 563–566
மண்டை ஓட்டின் எலும்புகள்: பெரியவர் மற்றும் பூதிதாகப் பிறந்தவர் 567–572
உச்சந்தலையில்; டிப்ளோயிக் நரம்புகள்; உள் கரோடிட் தமனி தூரா மேட்டரின் 573–574
ரேடியோகிராஃப்கள்; தூரல் சைனஸ்கள் 575–578
மூளைக்கு உள் கரோடிட் மற்றும் முதுகெலும்பு தமனிகள் 579–584
மண்டை ஓட்டின் அடிப்பகுதி; எலும்புகள், நாளங்கள், நரம்புகள்; மூளையின் கீழ் மேற்பரப்பு 585–590
எலும்பு மண்டை ஓட்டின் கீழ் மேற்பரப்பு 591–592
கண்: முன்பறக் காட்சி; எலும்பு சாக்கெட்; நாசோலாக்ரிமல் அமைப்பு 593–599
கண்: நாசி குழியின் வெளிப்புற அமைப்பு மற்றும் எலும்புகள் 600–612
மூக்கு: நாசி குழியின் வெளிப்புற அமைப்பு மற்றும் எலும்புகள் 613–616
பரணசல் சைனஸ்கள் 617–618
வாய்வழி குழி: முன்புறத் தோற்றம்; உதடுகள்; பலாடைன் டான்சில் மற்றும் ஓரோபார்னக்ஸ் 619–620 (ஆங்கிலம்)
வாய்வழி குழி: நாவின் கீழ்ப்பகுதி; அண்ணம்; வாய்வழி குழியின் கீழ்மண்டிபுலர் 621–623
சுரப்பியின் தளம் 624–626 (ஆங்கிலம்)
நாக்கு 627–632
கீழ்த்தாடை மற்றும் மேல் தாடை பற்கள் தொண்டை: 633–640
தசைகள், தமனிகள் மற்றும் நரம்புகள் குரல்வளை 641–649
650–656
வெளிப்புற, நடு மற்றும் உள் காது 657–668

அதிகாரம் 8:மூளை நரம்புகள்

தட்டுகள்

மூளை நரம்புகள்: மூளையுடன் இணைப்புகள், ஃபோரமினா; மண்டை ஓட்டின் அடிப்பகுதி மூளை 669–670 (ஆங்கிலம்)
நரம்புகள் I முதல் XII வரை 671–694

நேரபி மரபுத்தவ முக்கியத்தவம் வாய்ந்த தட்டுகள்

தட்டுகள் 1–3 ஆண் மற்றும் பெண் மேற்பரப்பு உடற்கூறியல்

தட்டுகள் 4, 6, 7–9 பெண் மார்பகத்தின் உடற்கூறியல் மற்றும் நிணநீர்க் குழாய்கள்

தட்டுகள் 10, 12–14 மேற்பரப்பு நாளங்கள் மற்றும் நரம்புகள் முன்புற தண்டு

தட்டுகள் 22–24 தமனிகள், நரம்புகள் மற்றும் நரம்புகள் ஆக்சில்லா

தட்டுகள் 28, 29 தமனிகள் மற்றும் மேலோட்டமான நரம்புகள் மேல் மூட்டு

தட்டுகள் 30–32, 54, 55 ரோட்டேட்டர் கஃப்பை உருவாக்கும் தசைகள் தோளில்

தட்டு 35 மேல் மூட்டு தோல் அழற்சி

தட்டுகள் 36, 37 நாளங்கள் மற்றும் நரம்புகள்: முன்புற மற்றும் பின்புற பிராச்சியம்

தட்டுகள் 38, 39 மேல் பகுதியின் தமனிகள் மற்றும் நரம்புகள் மூட்டு; பிராச்சியல் ஆர்டெரியோகிராம்

தட்டு 41 மேலோட்டமான நரம்புகளில் மாறுபாடுகள் மேல் மூட்டு

தட்டு 46–53 பிராச்சியல் பிளெக்ஸஸ்

தட்டு 67 ரேடியல் நரம்பின் பாதை ரேடியல் க்ரூவ்

தட்டுகள் 68, 69 மேலோட்டமான நாளங்கள் மற்றும் நரம்புகள் முன்கை; கனசதுர குழி

தட்டுகள் 77–79 மீடியன், உல்நார் மற்றும் ரேடியல் நரம்புகள் முன்கை; பாய தமனி

தட்டு 86 பின்புற தோற்றத்தில் உள்ள தோல் அழற்சிகள் மேல் மூட்டு

தட்டுகள் 90, 91 விரல்களின் சைனோவியல் உறைகளின்

தட்டு 99 உள்ளூர் மயக்க மருந்து, தோள்பட்டை மூட்டு

தட்டு 115 எலும்புகளின் எக்ஸ்-கதிர் பரிசோதனை.

தட்டுகள் 120, 121 வலது கையின் கதிரியக்க உடற்கூறியல் மூட்டு எலும்புகள் வேண்டுமா?

தட்டு 123 முழங்கை மூட்டின் எக்ஸ்-கதிர்கள்: பெரியவர்கள் மற்றும் குழந்தை

தட்டு 127 மணிக்கட்டு மற்றும் கையின் ரேடியோகிராஃப்

தட்டு 129 வலது மணிக்கட்டின் ரேடியோகிராஃப்

தட்டு 131 வலது கையின் ரேடியோகிராஃப் (பக்கவாட்டுத் தோற்றம்)

தட்டுகள் 132, 133, 135, 136 கை, முன்கை மற்றும் மூட்டுகளின் CT ஸ்கேன்கள் மணிக்கட்டு

தட்டு 139 முன்புற உடலின் மேற்பரப்பு உடற்கூறியல் சுவர் (ஆண் மற்றும் பெண்)

தட்டு 151 மார்பின் ரேடியோகிராஃப் காட்டும் இதயம் மற்றும் நுரையீரல்

தட்டுகள் 154–156 ப்ளூராவின் மேற்பரப்பு கணிப்புகள் மற்றும் நுரையீரல்

தட்டு 163 மூச்சுக்குழாய் மேற்பரப்பு வெளிப்பாடு

தட்டு 165 மூச்சுக்குழாய் மரத்தின் மூச்சுக்குழாய் வரைபடம்; மூச்சுக்குழாய் மூச்சுக்குழாய் ஆய்வு

தட்டு 168 மார்பு தசையின் கதிர்வீச்சு படம்

தட்டு 171 முன் சுவர் ப்ரொஜெக்ஷன் அபிப்படை இதய வால்வுகள்

தட்டு 180 இடது கரோனரி ஆர்டெரியோகிராம்

தட்டு 181 வலது கரோனரி ஆர்டெரியோகிராம்

தட்டு 191 இதய வால்வுகள்: மார்பில் உள்ள வெளிப்பாடு சுவர் மற்றும் அவற்றின் அமைப்பு

தட்டு 196 மார்பின் முன் பகுதி மற்றும் மேல் வயிறு

தட்டு 200 உணவுக்குழாய் மற்றும் பார்வையின் கதிரியக்கப்படம் உணவுக்குழாய்நோக்கி மூலம்

தட்டு 205 பெருநாடி வளைவின் ஆஞ்சியோகிராம் மற்றும் அதன் கிளைகள்

தட்டுகள் 212, 213, 218 மார்பின் MRI மற்றும் CT ஸ்கேன்கள்

தட்டு 219 மேற்பரப்பு உடற்கூறியல்: பகுதிகள் உடல்; இரைப்பை குடல் அமைப்பு உறுப்புகள்

தட்டு 229 உடல் சுவரின் CT ஸ்கேன்கள் மற்றும் வயிறு

தட்டுகள் 240, 241 டெஸ்டிஸ் மற்றும் பிறவியிலேயே தோன்றியவை மற்றும் நேரபி இங்குயினல் ஹெர்னியாஸ்

தட்டு 244 மேற்பரப்பு கணிப்புகள்: மார்பு, வயிறு, ஆண் இடுப்பு உறுப்புகள்

தட்டு 245 மேற்பரப்பு கணிப்புகள்: மார்பு, வயிறு, பெண் இடுப்பு உறுப்புகள்

தட்டுகள் 246, 247 சராசரி மற்றும் தணை மீடிய பிரிவுகள் ஆண் வயிறு மற்றும் இடுப்பு

தட்டு 256 செலியாக் ட்ரங்க் ஆர்டெரியோகிராம்

தட்டு 257 இரத்த விநியோகத்தில் ஏற்படும் மாறுபாடுகள் கல்லீரல் மற்றும் வயிறு

தட்டு 261 மேற்பரப்பு கணிப்புகள் மற்றும் ரேடியோகிராஃப்கள் வயிற்றின்

தட்டு 263 வயிற்றின் எக்ஸ்-ரே

தட்டு 265 வயிற்றின் எக்ஸ்-கதிர் படம் காட்டுவது a சிறு பாண்

தட்டு 267 எக்ஸ்-கதிர்கள் இரைப்பை மற்றும் சிறுகுடல் பாண்கள்

தட்டு 270 கல்லீரலின் மேற்பரப்பு கணிப்புகள்

தட்டு 273 கல்லீரல் அல்ட்ராசவுண்ட் ஸ்கேன்கள் மற்றும் போர்டல் வெயின்கள்

தட்டு 275 மேல் வயிற்றின் CT ஸ்கேன் நிலை T10-T11

தட்டு 276 நிலை L1 இல் வயிற்றின் CT ஸ்கேன்

தட்டு 277 அல்ட்ராசவுண்ட் ஸ்கேன்கள்: மேல் வயிறு கல்லீரலில் கட்டி அளவு மற்றும் கட்டி அளவு

தட்டு 279 பித்த நாளங்களின் சோலங்கியோகிராம் மற்றும் எக்ஸ்-கதிர்கள் குழாய் அமைப்பு

தட்டு 280 அல்ட்ராசவுண்ட் ஸ்கேன்: வயிறு காட்டப்படுகிறது பித்தப்பையின் பாகங்கள்

தட்டு 281 பித்தப்பையின் அல்ட்ராசவுண்ட் ஸ்கேன்கள் மற்றும் பித்தப்பைக் கற்கள்

தட்டு 282 மேற்பரப்பு வெளிப்பாடு: பியோடெனம் மற்றும் கணையம்

தட்டு 284 CT ஸ்கேன்: வயிறு நிலை L2 இல் கணையம் போன்றவற்றைக் காட்டுகிறது.

தட்டு 285 CT ஸ்கேன் ஒரு கட்டியைக் காட்டுகிறது கணையத்தின் தலைவர்

தட்டு 286 CT ஸ்கேன்: பரவல் வீக்கம் கணையம் (கணைய அழற்சி)

தட்டு 287 CT ஸ்கேன் இரத்தப்போக்கைக் காட்டுகிறது
மண்ணீரலுக்குள்
தட்டு 289 ஜெஜுனத்தின் ரேடியோகிராஃப், இலியம், சீகம், மற்றும் ஏறுவரிசை பெருங்குடல்
தட்டு 291 சிறுகுடலின் மேல் பகுதி மெசென்டெரிக் தமனி
தட்டு 293 வரைபடத்தின் ரேடியோகிராஃப் கீழ் பகுதி மெசென்டெரிக்
தட்டு 295 தமனி வரைபடத்தின் ரேடியோகிராஃப்
தட்டு 302 இருப்பிடத்தில் உள்ள மாறுபாடுகள்
பழு வடிவ இணைப்பு
தட்டு 305 சிறுநீரக தமனியின் பெரிய குடல் தமனி
தட்டு 310 வரைபடத்தின் கதிரியக்க வரைபடம்
தட்டு 311 பின்புறத்தின் மேற்பரப்பு உடற்கூறியல்
சிறுநீரகங்களின் இருப்பிடத்தைக் காட்டுகிறது
தட்டு 313 பிற்போக்கு பைலோகிராம்
தட்டுகள் 318–322 இடுப்பு கருப்பை வாய்
தட்டு 325 ஊடுகதிர்ப்படத்தின் CT
தட்டு 330 ஸ்கேன்கள்
தட்டு 332 நிலைப்பாட்டில் மாறுபாடுகள்
இடுப்பு எலும்பில் கருப்பை
தட்டு 334 கர்ப்பிணி கருப்பையின் பெண் இடுப்பு
தட்டு 337 பகுதியின் CT ஸ்கேன் கர்ப்பிணி கருப்பையின்
தட்டு 338 எக்ஸ்-ரே: கரு சோனோகிராம்கள்
தட்டு 339 பிரிவுகளில் மாறுபாடுகள்
உள் இலியாக் தமனி
தட்டு 340 இலியாக் தமனிகளின் தமனி வரைபடம்
பெண்
தட்டு 344 பெண் வெளிப்புற பிறப்புறுப்பு
தட்டு 353 காலியாகவும் நிரம்பியதாகவும் இருக்கும் பெரிட்டோனியம்
சிறுநீர்ப்பைகள்
தட்டு 356 ஆண் இடுப்பு உறுப்புகளின் ரேடியோகிராஃப்கள்
தட்டுகள் 363, 364 பெண் மற்றும் ஆண் இடுப்பு மேற்பரப்பு பின்புற
தட்டு 371 உடற்கூறியல் CT ஸ்கேன்கள்
தட்டு 372 தோல் நரம்புகள் மற்றும் தோல் அழற்சிகள்
பின்புறம்
தட்டு 391 ஓடோன்டாய்டு செயல்முறையின் கதிர்வீச்சு படம்
மற்றும் அட்லாண்டோஆக்சியல் மூட்டுகள்
தட்டு 398 முதுகெலும்பு இடை வட்டுகள்
தட்டுகள் 400, 401 முதுகெலும்பு நெடுவரிசை முதுகுத் தண்டின்
தட்டுகள் 402–407 கதிரியக்க வரைபடம்
தட்டு 408 இடுப்பு மற்றும் சாக்ரல் தூளைகள்
முதுகெலும்பு தூண்
தட்டுகள் 409–412 கீழ் மூட்டு: மேற்பரப்பு உடற்கூறியல்,
தோல் நரம்புகள், எலும்புகள்
தட்டுகள் 413–415 கீழ் மூட்டு: தமனிகள், தசைகள்:
முன்புற மற்றும் பின்புற அம்சங்கள்
தட்டு 422 ஆழமான தொடை எலும்புகளில் மாறுபாடுகள்
தமனி மற்றும் சர்க்கம்ஃப்ளெக்ஸ் தமனிகள்
தட்டு 428 மேற்பரப்பு நாளங்கள் மற்றும் நரம்புகள்: களுட்டியல்
பகுதி, பின்புற தொடை
தட்டுகள் 434, 435 தசைக்குள் செலுத்தப்படும் பாதுகாப்பான மண்டலங்கள்
களுட்டியல் பகுதியில் ஊசிகள்
தட்டுகள் 440, 441 கீழ் மூட்டு நரம்புகள்
தட்டு 444 முன்புற கிளைகளில் மாறுபாடுகள்
திபியல் ஃபைபுலர் தமனிகள்
தட்டு 446 மேலோட்டமான நரம்புகள் மற்றும் நரம்புகள்
முன்புற மற்றும் இடைநிலை கால், பாதம்
தட்டு 453 கணுக்கால் மற்றும் கால் அசைவுகள் முதுகுப்
தட்டு 454 பாதத்தின் நாளங்கள் மற்றும் நரம்புகள்
தட்டு 460 பின்புறத்தில் உள்ள நாளங்கள் மற்றும் நரம்புகள்
காலின் அம்சம் (கன்று)
தட்டுகள் 474, 476 பிளான்டாரில் உள்ள நாளங்கள் மற்றும் நரம்புகள்
பாதத்தின் தோற்றம்
தட்டுகள் 483 இரத்த வழங்கல் மற்றும் ரேடியோகிராஃப்
இடுப்பு மூட்டு
தட்டு 484 முழங்கால் மூட்டின் ரேடியோகிராஃப் முழங்கால்
தட்டு 489 மூட்டின் நான்கு எம்ஆர்ஐக்கள் முழங்கால்
தட்டு 490 மூட்டின் ஆர்த்ரோகிராம் முழங்கால் மூட்டின்
தட்டு 491 ஆர்த்ரோஸ்கோபிக் படங்கள் முழங்கால் மூட்டில்
தட்டு 493 முழங்கால் மூட்டு இயக்கங்களின்
தட்டு 494 ரேடியோகிராஃப்கள்
தட்டு 498 கணுக்கால் மூட்டின் எக்ஸ்-ரே
தட்டு 508 ரேடியோகிராஃப், கணுக்கால் எம்ஆர்ஐ, சப்டலார்,
மற்றும் டாலோனாவிகுலர் மூட்டுகள்
தட்டுகள் 511–513 மத்திய மற்றும் தொலைதூரப் பகுதிகளின் CT ஸ்கேன்கள்
தொடை மற்றும் நடுக்கால்
தட்டு 515 மெட்டாடார்சல் எலும்புகள் வழியாக எம்.ஆர்.ஐ.
கால்
தட்டுகள் 517, 518 முகம் மற்றும் கழுத்தின் மேற்பரப்பு உடற்கூறியல்
தட்டு 599 சுவாசக் குழாயில் அறுவை சிகிச்சை நுழைவு
அமைப்பு
தட்டு 525 மேலோட்டமான நிணநீர் வடிகால்
பக்கவாட்டு உச்சந்தலை மற்றும் முகம்
தட்டு 535 கழுத்தில் உள்ள கழுத்து
தட்டுகள் 536–538 நரம்புகள் தைராய்டு சுரப்பி
தட்டுகள் 548, 553, 554 முகத்தில் முக நரம்பு மேக்சில்லரி தமனி
தட்டுகள் 557, 558 பூதிதாகப் பிறந்த மண்டை ஓட்டில்
தட்டு 560 டெம்போரோமாண்டிபுலர் மூட்டு
தட்டு 571, 572 மாறுபாடுகள்
தட்டுகள் 573, 574 உச்சந்தலை, டிப்ளோயிக் நரம்புகள், உள் கரோடிட் தமனி
தமனி
தட்டு 582 உருவாக்கத்தில் மாறுபாடுகள்
வில்லிஸ் வட்டம்
தட்டுகள் 583, 584 உள் கரோடிட்டின் தமனி வரைபடம்
மற்றும் முதுகெலும்பு தமனிகள்
தட்டுகள் 588–590 மண்டை ஓடு மற்றும் மூளையின் அடிப்பகுதி: மண்டை ஓடு
நரம்புகள் மற்றும் நாளங்கள்
தட்டு 593 முன்புறத்திலிருந்து கண்
தட்டுகள் 601–604 கண் இமையின் சுற்றுப்பாதை கிடைமட்டப்
தட்டு 609 பகுதியில் உள்ள நரம்பு
தட்டுகள் 611, 612 எம்.ஆர்.ஐ., இரத்த நாளங்கள் மற்றும் நரம்புகள்
சுற்றுப்பாதை மற்றும் விழித்திரை
தட்டு 616 நாசி குழியில் உள்ள நாளங்கள் மற்றும் நரம்புகள்
தட்டுகள் 617, 618 பரணசல் சைனஸ்கள்
தட்டுகள் 619–622 வாய்வழி குழி
தட்டுகள் 625, 626 உமிழ்நீர் சுரப்பிகள்
தட்டுகள் 633–640 பல் வளைவுகளின் உடற்கூறியல் மற்றும்
பற்கள்; அவற்றின் உள் அமைப்பு
தட்டுகள் 641–648 தொண்டை
தட்டுகள் 649–656 குரல்வளை
தட்டுகள் 657–668 வெளிப்புற, நடு மற்றும் உள் காது
தட்டு 669–694 மூளை நரம்புகள் I–XII

தசை விளக்கப்படங்களைக் கொண்ட தட்டுகள்

மார்பு தசை தட்டுகள் 15, 20
தோள்பட்டை தசைகள் தட்டுகள் 30, 33
முன்புற பிராச்சியல் தசைகள் (நெகிழ்திறன்கள்) தட்டுகள் 56, 57
பின்புற பிராச்சியல் தசைகள் (நீட்டிப்புகள்) தட்டு 65
முன்புற முன்கை தசைகள் (நெகிழ்திறன்கள்) தட்டுகள் 73, 74
பின்புற முன்கை தசைகள் (நீட்டிப்புகள்) தட்டுகள் 80, 81, 85, 87
கையின் தேனார் தசைகள் கையின் தட்டுகள் 96, 97
ஹைப்போதெனார் தசைகள் கையின் டார்சல் தட்டு 98
இன்டர்சோசியஸ் தசைகள் கையின் உள்ளங்கை தட்டு 102
இன்டர்சோசியஸ் தசைகள் கையின் இன்டர்கோஸ்டல் தட்டு 103
தசைகள் தட்டு 143
சப்கிளாவியஸ் தசைகள் தட்டு 148
முன்புற வயிற்று சுவர் தசைகள் தட்டுகள் 225–227, 230 தமிழ்
பின்புற வயிற்று சுவர் தசைகள் மற்றும் உதரவிதானம் தட்டு 314
இடுப்பு உதரவிதானத்தின் தசைகள் மற்றும் சிறுநீர்பிறப்புறுப்பு உதரவிதானம் தட்டு 346
இடைநிலை மற்றும் ஆழமான முதுகு தசைகள் தட்டு 379
பின்புறத்தின் ஆழமான தசைகள் (தொடர்ச்சி) தட்டு 380
தூணை ஆக்கிரமிப்பு மண்டலத்தின் தசைகள் தட்டு 385
இடுப்பு மற்றும் முன்புறத்தின் முன்புற தசைகள் தொடை தசைகள் தட்டு 426
இடை, பக்கவாட்டு மற்றும் பின்புற தொடை தசைகள் தட்டு 427
கூளுட்டியல் பகுதியின் தசைகள் தட்டு 434
பின்புற தொடையின் தசைகள் தட்டு 436
முன்புற மற்றும் பக்கவாட்டு தசைகள் தட்டு 448
காலின் பகுதிகள்
பாதத்தின் டார்சத்தின் தசைகள் தட்டு 457
பின்புறப் பகுதியின் தசைகள் காலின் தட்டுகள் 468, 469
பாதத்தின் உள்ளங்காலின் தசைகள் தட்டு 477
கழுத்தின் இன்ஃப்ராஹையாய்டு தசைகள் தட்டு 519
ஸ்டெர்னோக்ளிடோமாஸ்டாய்டு தசை தட்டு 520
கழுத்தின் பின்புற முக்கோணத்தின் தசைகள் தட்டு 528
முன்புற முதுகெலும்பு தசைகள் தட்டு 542
முகம் மற்றும் தலையின் தசைகள்: சூப்பராஹாய்டு, உச்சந்தலை தசைகள்; காது, கண் இமைகள் தட்டு 549
முகம் மற்றும் தலையின் தசைகள்: தசைகள் மூக்கு மற்றும் வாய் தட்டு 550
மாஸ்டிகேஷன் தசைகள் தட்டுகள் 555, 556
நாக்கின் வெளிப்புற தட்டு 607
தசைகள் அண்ணம் மற்றும் தட்டு 632
தொண்டையின் தசைகள் தட்டு 648
கூரல்வளை தசைகள் (கீழே உள்ள குறிப்புகளைக் காண்க) படங்கள். 653.1–653.4 மற்றும் படங்கள். 654.1–654.3) தட்டுகள் 653, 654
நடுத்தர காது தசைகள் தட்டுகள் 657, 663–665

அத்தியாயம் 1

மார்பூப் பகுதி, அக்குள், தோள்பட்டை மற்றும் மேல் மூட்டு

தட்டுகள்

1 உடலின் பகுதிகள்

2 ஆண் உடலின் மேற்பரப்பு உடற்கூறியல்

3 பெண் உடலின் மேற்பரப்பு உடற்கூறியல்

4 மார்பகத்தின் மேலோட்டமான பிரித்தல்; பால் பாதை

5 பெண் மார்பூச் சுவரின் மேற்பரப்பு உடற்கூறியல்; பெண் மார்பகம்

6 மார்பகம்: மூலைக்காம்பு மற்றும் அரியோலா (சகிட்டல் பிரிவு)

7 மார்பகத்தை வடிகட்டும் நிணநீர் மூனைகள்; அக்குள் லிம்பாங்கியோகிராம்

8 மார்பகத்திலிருந்து நிணநீர் வடிகால்; இடைநிலை மற்றும் பக்கவாட்டு மார்பக தமனிகள்

9 பெண் மார்பகத்தின் பக்கவாட்டு தோற்றம் மற்றும் ஒரு தூண்டிக்கப்பட்ட மூலைக்காம்பு

10 தோல் அழற்சி; மூன்பூற தொராசி பிரிவு நரம்பூகள்

11 மேலோட்டமான மார்பு மற்றும் வயிற்று சுவர் தசைகள் (பக்கவாட்டு பார்வை)

12 மூன்பூற உடற்பகுதியின் மேலோட்டமான நரம்பூகள் (ஆண்)

13 மூன்பூறத்தின் மேலோட்டமான நாளங்கள் மற்றும் நரம்பூகள் தண்டு (பெண்)

14 ஒரு பொதுவான பிரிவு மூதுகெலும்பு நரம்பு மற்றும் விலா எலும்பு தமனி

15 மேலோட்டமான மார்பு மற்றும் வயிற்று சுவர் தசைகள்

16 மார்பகப் பகுதி: மேலோட்டமான நாளங்கள் மற்றும் தோல் நரம்பூகள்

17 மார்பூப் பகுதி: பெக்டோரலிஸ் மேஜர் மற்றும் டெல்டாய்டு தசைகள்

18 பெக்டோரலிஸ் மேஜர் மற்றும் மைனர் தசைகள்

19 விலா எலும்பூக் கூண்பின் மூன்பூற மேற்பரப்பு

20 பக்கவாட்டு மார்பூச் சுவர் மற்றும் மேலோட்டமான அக்குள்

21 ம.நே. பெக்டோரல் தசைகள்: அப்படியே மற்றும் பிரதிபலித்த; செரட்டஸ் மூன்பூற தசை

22 எபிசோடுகள் (1) டெல்டோபெக்டோரல் மூக்கோணம் மற்றும் ஆழமான பக்கவாட்டு மார்பு தசைகள்

23 ஆம் வகுப்பு ஆக்சிலரி நரம்பு மற்றும் அதன் துணை நதிகள்

24 ம.நே. அக்குள் தமனி மற்றும் அதன் கிளைகள்

25 உட்பூற தொராசிக்-எபிகாஸ்ட்ரிக் அனஸ்டோமோசிஸ்

26 மாசி ஆக்சில்லாவின் பிரித்தல்: மேலோட்டமான நாளங்கள் மற்றும் நரம்பூகள்

27 மார்கழி ஆக்சில்லாவின் பிரித்தல்: ஆழமான நாளங்கள் மற்றும் நரம்பூகள்

28 தமிழ் மேல் மூட்டுக்கு தமனி வழங்கல்

29 தமிழ் மேல் மூட்டுகளின் மேலோட்டமான நரம்பூகள்

30 மீனம் தோள்பட்டை பகுதி, மூன்பூற அம்சம்: தசைகள்

31 மீனம் மூன்பூற தோள்பட்டை பகுதி: நாளங்கள் மற்றும் நரம்பூகள்; தோள்பட்டை மூட்டு இயக்கங்கள்

32 மௌனமாலை தோள்பட்டை பகுதி, பின்பூற அம்சம்: தசைகள்

33 தமிழ் பின்பூற தோள்பட்டை: நாளங்கள் மற்றும் நரம்பூகள்; கடத்தல் மேல் மூட்டு

34 வதூ மேல் மூட்டு மேற்பரப்பு உடற்கூறியல்

35 மகரந்தச் சேர்க்கை மேல் மூட்டு தோல் அழற்சி

36 தமிழ் கையின் மேலோட்டமான தூண்டறிதல் (மூன்பூறத் தோற்றம்)

37 வதூ கையின் மேலோட்டமான தூண்டறிதல் (பின்பூறத் தோற்றம்)

38 ம.நே. மேல் மூட்டு இரத்த நாளங்கள்

39 மௌனமாதம் மேல் மூட்டு நரம்பூகள்

40 மேல் மூட்டுகளின் தோல் (மேலோட்டமான) நரம்பூகள்

41 (அ) மேல் மூட்டுகளில் மேலோட்டமான சிரை வடிவங்கள்

42 (அ) மேல் மூட்டு மேற்பரப்பு மற்றும் எலும்பூக்கூடு உடற்கூறியல்

43 மேல் மூட்டு தசை வரையறைகள்: மூன்பூறம் மற்றும் பின்பூறக் காட்சிகள்

44 (அ) மேல் மூட்டு தசைகள்: பக்கவாட்டு பார்வை

45 மேல் மூட்டு தசைகள்: மூன்பூற மற்றும் பின்பூறக் காட்சிகள்

46 பிராச்சியல் பிளெக்ஸஸ் மற்றும் அதன் மூன்று வடங்கள்

47 (ஆண்கள்) பிராச்சியல் பிளெக்ஸஸ்: தோற்றத்தின் வேர்கள் மற்றும் பொதுத் திட்டம்

48மழுமையான பிராச்சியல் பிளெக்ஸஸ் வரைபடம்

49 (ஆங்கிலம்)தசைநார் நரம்பு: பரவல் மற்றும் மாதுகெலும்பு பிரிவுகள்

50 மீசராசரி நரம்பு: பரவல், மாதுகெலும்பு பிரிவுகள் மற்றும் மீடியன் நரம்பு வாதம்

51 अनुक्षिती अनுஉல்நார் நரம்பு: பரவல், மாதுகெலும்பு பிரிவுகள் மற்றும் உல்நார் நரம்பு வாதம்

52 - अनुक्षिती - अनुक्षिती - 52அச்சு நரம்பு: பரவல், மாதுகெலும்பு பிரிவுகள் மற்றும் அக்குள் நரம்பு வாதம்

53 - अनुक्षिती - अनुक्षिती - 53ரேடியல் நரம்பு: பரவல், மாதுகெலும்பு பிரிவுகள் மற்றும் ரேடியல் நரம்பு வாதம்

54 अनुकाली54 தமிழ்தோள்பட்டை மற்றும் கையின் மூன்று தூண்டிப்பு: தசைகள்

55 अनुक्षितதோள்பட்டை தசைகள்: மூன்றும் மற்றும் பின்றும் காட்சிகள்

56 (ஆங்கிலம்)மூன்றுக் கையின் தசைகள் (மேலோட்டமானவை) (பிரித்தல்)

57 தமிழ்மூன்றுக் கையின் தசைகள் (ஆழமான தூண்டிப்பு)

58 (ஆங்கிலம்)மூச்சுக்குழாய் தமனி மற்றும் மீடியன் மற்றும் உல்நார் நரம்புகள் கையில்

59 (ஆங்கிலம்)மூன்று கையின் ஆழமான பிரித்தல்; தோல் தசை நரம்பு

60 अनुक्षितதோள்பட்டை மற்றும் கையின் பின்று தூண்டிப்பு: தசைகள்

61 61 தமிழ்தோள்பட்டை பகுதி: சுப்ராஸ்பினாடஸ் தசை மற்றும் ரோட்டேட்டர் கஃப் காப்ஸ்யூல்

62 (ஆங்கிலம்)பக்கவாட்டு மற்றும் பின்று அம்சங்களில் உள்ள தசைகள் கையின்

63 தமிழ்பின்று கை; மூன்று தலைகள் பிரைசெப்ஸ் தசை

64 अनुक्षितமேல் மூட்டு தசைகளின் இணைப்புகள்: மூன்றுக் காட்சி

65 (ஆங்கிலம்)மேல் மூட்டு தசைகளின் இணைப்புகள்: பின்றுக் காட்சி

66 (ஆங்கிலம்)பின்று கை: இரத்த நாளங்கள் மற்றும் நரம்புகள் (மேலோட்டமான தூண்டாக்குதல்)

67 தமிழ்ஸ்கேபுலர் மற்றும் பின்று தமனிகள் மற்றும் நரம்புகள் பிராச்சியல் பகுதிகள்

68 - अनुक्षिती - अनुक्षिती - 68மூன்கையின் மேலோட்டமான தூண்டிப்பு

69 (ஆங்கிலம்)பின்று மூன்கையின் மேலோட்டமான தூண்டிப்பு

70 अनुक्षितமூன்கை: மேலோட்டமான தசைகள்

71 (அ)மூன்கை: ப்ரோனேட்டர் டெரெஸ் மற்றும் ஃப்ளெக்சர் பிஜிடோரம் சர்ஃபிஷியலிஸ்

72 (அ)மூன்கை: ஆழமான தசைகள்

73 (ஆங்கிலம்)மூன்கையின் மூன்று தசைகள்; நெகிழ்வு தசை விளக்கப்படம்

74 अनुक्षितஆரம் மற்றும் உல்னாவின் மூன்கத் தோற்றம்: தசை இணைப்புகள்; தசை விளக்கப்படம்

75 (ஆங்கிலம்)ஆரம் மற்றும் ப்ரோனேட்டரின் எலும்பு முறிவு டெரெஸ் தசை

76 (ஆங்கிலம்)மூன்கை நாளங்கள் மற்றும் நரம்புகள் (மேலோட்டமான தூண்டாக்குதல்)

77 (ஆங்கிலம்)மூன்கை நாளங்கள் மற்றும் நரம்புகள் (இடைநிலைப் பிரிப்பு)

78 (ஆங்கிலம்)மூன்கை நாளங்கள் மற்றும் நரம்புகள் (ஆழமான பகுப்பாய்வு)

79 (ஆங்கிலம்)மழுங்கை பகுதி: நாளங்கள் மற்றும் நரம்புகள்

80 закладка தமிழ்மூன்கையின் மேலோட்டமான எக்ஸ்டென்சர் தசைகள் (பின்றுத் தோற்றம்)

81 (ஆங்கிலம்)மூன்கையின் மேலோட்டமான எக்ஸ்டென்சர் தசைகள் (பக்கவாட்டு பார்வை)

82 (ஆங்கிலம்)மூன்கையின் ஆழமான நீட்டிப்பு தசைகள்

83 (ஆங்கிலம்)மூன்கையின் ஆழமான நீட்டிப்பு தசைகள்

84 (ஆங்கிலம்)மூன்கை மற்றும் கையை உச்சியில் சாய்த்து உயர்த்துதல்

85 (ஆங்கிலம்)மூன்கையின் நீட்டிப்பு தசைகள்; தசை விளக்கப்படம்

86 - अनुक्षितीபின்று மேல் மூட்டு தசைகள் மற்றும் தோல் அழற்சிகள் (விமர்சனம்)

87 (ஆங்கிலம்)உல்னாவில் உள்ள தசைகளின் பின்று இணைப்புகள் மற்றும் ஆரம்; தசை விளக்கப்படம்

88 - अनुक्षितीபின்று மூன்கையின் நரம்புகள் மற்றும் தமனிகள் (மேலோட்டமான தூண்டாக்குதல்)

89 (ஆங்கிலம்)பின்று மூன்கையின் நரம்புகள் மற்றும் தமனிகள் (ஆழமான பகுப்பாய்வு)

90 समानीகையின் மாதுகுப்பகுதி: நரம்புகள் மற்றும் நரம்புகள்; விரல் ஊசி போடும் இடம்

91 (ஆங்கிலம்)கையின் மாதுகுப்பகுதி: தசைநாண்கள் மற்றும் எலும்புகளுக்கு இடையேயான எலும்புகள் தசைகள்; தோல் அழற்சி

92 (ஆங்கிலம்)மணிக்கட்டில் உள்ள டார்சல் சினோவியல் தசைநார் உறைகள்; ஒரு விரலின் உடற்கூறியல்

93 (ஆங்கிலம்)கையின் மாதுகுப்பகுதி: தசைநாண்கள் மற்றும் தமனிகள் (மேலோட்டமான மற்றும் ஆழமான பிரிவுகள்)

94 (ஆங்கிலம்)உள்ளங்கை: மேலோட்டமான நாளங்கள் மற்றும் நரம்புகள்

95 (ஆங்கிலம்)வலது கையின் உள்ளங்கையின் மேலோட்டமான தூண்டிப்பு கை மற்றும் இரண்டு விரல்கள்

96 (ஆங்கிலம்)உள்ளங்கை: தசைகள் மற்றும் தசைநார் உறைகள்

97 (ஆங்கிலம்)தேனார் மற்றும் ஹைப்போதெனார் தசைகள்; தோல் தசைகள் உள்ளங்கையின் உள்நோக்கம்

98 (ஆங்கிலம்)உள்ளங்கை: தசைகள் மற்றும் நெகிழ்வு தசைநார் செருகல்கள்

99 समानी (99)உள்ளங்கை: தசைகளை ஆழமாகப் பிரித்தல் மற்றும் விரல்கள்

100 மீஆழமான உள்ளங்கை கைப் பகுதியின் தசைகள்: பிரிவு #1

101 தமிழ்ஆழமான உள்ளங்கை கைப் பகுதியின் தசைகள்: பிரிவு எண் 2

102 தமிழ்ஆழமான கையில் உள்ள டார்சல் இன்டர்சோசியஸ் தசைகள்

103 தமிழ்ஆழமான கையில் உள்ள உள்ளங்கை இடை எலும்பு தசைகள்

104 தமிழ்இடுப்பு தசைகள்; தசைநாண்கள் மற்றும் குறுக்குவெட்டு நடுவிரல்

105 தமிழ்மணிக்கட்டு சுரங்கப்பாதை; மேலும் தொலைதூர குறுக்குவெட்டு நடுவிரல்

106 தமிழ்மணிக்கட்டுச் சுரங்கம்; மேலோட்டமான உள்ளங்கை தமனி வளைவு

107 தமிழ்உள்ளங்கை: நரம்புகள் மற்றும் தமனிகள் (மேலோட்டமான தூண்டாக்குதல்)

108 - கிரூத்திகைஉள்ளங்கை தமனி வளைவுகள்

109 - अनुकृष्टिஉள்ளங்கை தமனிகள் மற்றும் நரம்புகள்; மாறுபாடுகள் ஆழமான பால்மர் வளைவு

110 தமிழ்நடுவிரல் வழியாக தொடை எலும்புப் பிரிவு (உல்னார் காட்சி)

111 தமிழ்கையின் ஆரப் பக்கம்: தமனிகள் மற்றும் மேலோட்டமான நரம்புகள்

112மார்பு எலும்புக்கூடு; தோள்பட்டை எலும்புக்கூடு

113ஹியூமரஸ்

114 தமிழ்தோள்பட்டை மூட்டு: தசைநார்கள் மற்றும் எலும்பு கட்டமைப்புகள்

115 தமிழ்வலது தோள்பட்டை மூட்டின் எக்ஸ்-ரே

116 தமிழ்அக்ரோமியோகிளாவிக்குலர் மற்றும் தோள்பட்டை மூட்டுகள்

117 (ஆங்கிலம்)வலது தோள்பட்டை மூட்டு (முன்புறம் மற்றும் (பின்புறக் காட்சிகள்)

118 தமிழ்கிளெனாய்டு லேப்ரம் மற்றும் குழி; கிளாவிகுலர் மற்றும் ஸ்கேபுலர் தசைநார்கள்

119 (ஆங்கிலம்)தோள்பட்டை மூட்டு மற்றும் முன்பக்கப் பிரிவின் பக்கவாட்டுத் தோற்றம் கூட்டு

120 (அ)வலது தோள்பட்டையின் கதிரியக்க உடற்கூறியல் கூட்டு I

121 (அ)வலது தோள்பட்டையின் கதிரியக்க உடற்கூறியல் கூட்டு II

122 (ஆங்கிலம்)மேல் மூட்டு எலும்புகள்: ஆரம் மற்றும் உல்னா

123 தமிழ்முழங்கை மூட்டு: ரேடியோகிராஃப்கள், பெரியவர்கள் மற்றும் குழந்தைகள்

124 (அ)இடது முழங்கை மூட்டு (முன்புறம், பின்புறம், மற்றும் (சகிட்டல் காட்சிகள்)

125 (அ)முழங்கை மூட்டு: எலும்புகள்; தசைநார்கள் (இடைநிலைப் பார்வை)

126 தமிழ்ரேடியோல்நார் மூட்டுகள்

127 (ஆங்கிலம்)மணிக்கட்டு மற்றும் கையின் ரேடியோகிராஃப்

128 தமிழ்மணிக்கட்டு மற்றும் கையின் எலும்புகள் (பால்மர் அம்சம்)

129 (ஆங்கிலம்)மணிக்கட்டு மற்றும் கையின் எலும்புகள் (பின்புற அம்சம்)

130 தமிழ்மணிக்கட்டு மற்றும் கை: தசைநார்கள் மற்றும் மூட்டுகள்

131 தமிழ்மணிக்கட்டு, கை மற்றும் விரல்கள்: மூட்டுகள் மற்றும் தசைநார்கள்

132 தமிழ்மேல் மூட்டு குறுக்குவெட்டுகள்: கை

133 தமிழ்கையின் கீழ் மூன்றில் ஒரு பகுதியின் குறுக்குவெட்டுகள்

134 தமிழ்மேல் மூட்டு குறுக்குவெட்டுகள்: முழங்கை மற்றும் மேல் முன்கை

135 தமிழ்நடு முன்கை (குறுக்குவெட்டு மற்றும் எம்ஆர்ஐ)

136 தமிழ்மணிக்கட்டின் கணினிமயமாக்கப்பட்ட டோமோகிராஃப்கள்

137 தமிழ்மேல் மூட்டு குறுக்குவெட்டுகள்: மணிக்கட்டு மற்றும் கை

138 தமிழ்கட்டைவிரல், ஆள்காட்டி விரல் மற்றும் விரல் நகங்கள்

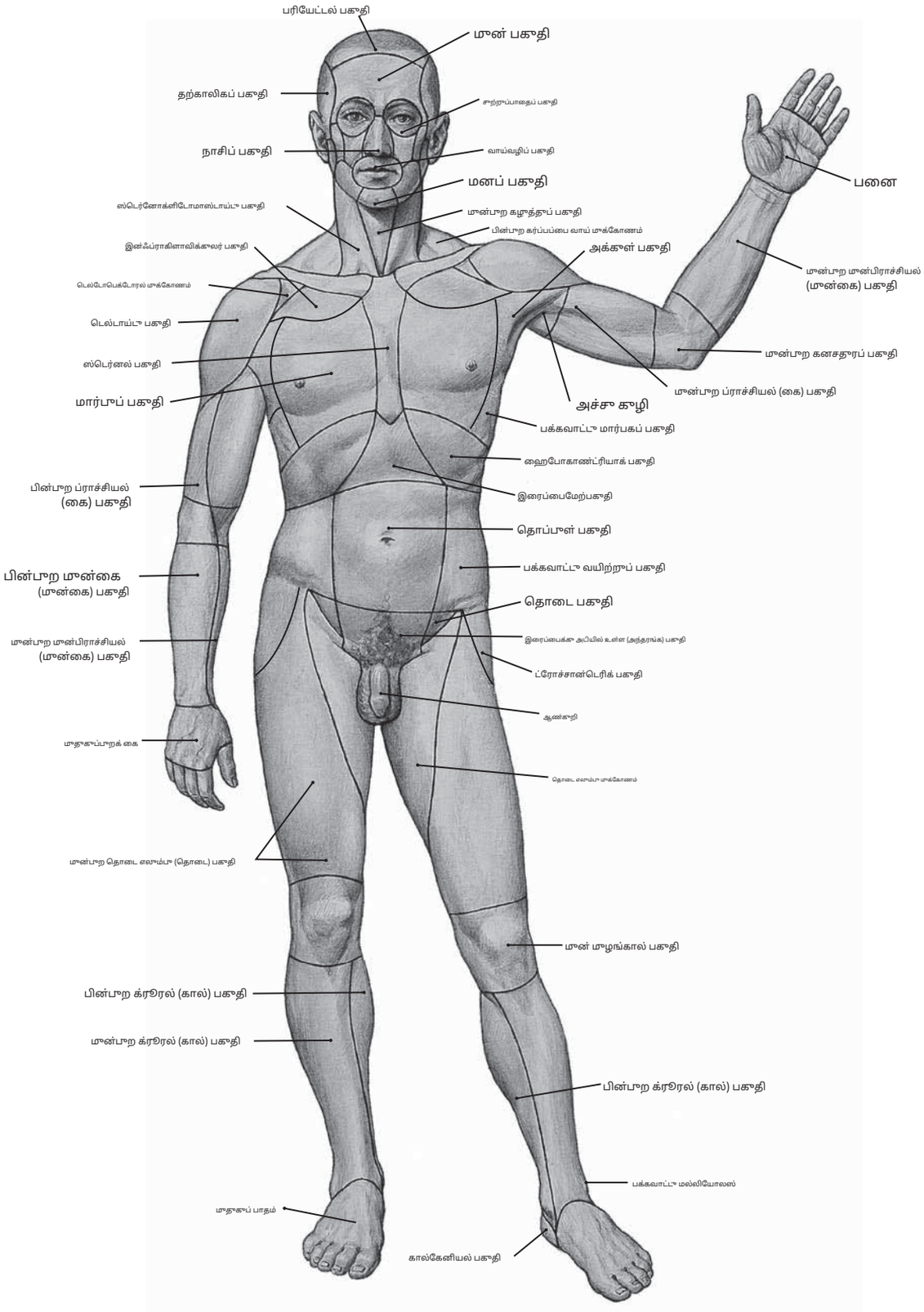

படம் 1 உடலின் பகுதிகள்: மூன்பாறக் காட்சி

குறிப்பு: (1) கட்டமைப்புகள் மற்றும் அறிகுறிகளின் இருப்பிடத்தை தெல்லியமாக விவரிக்க மேற்பரப்பு பகுதிகள் குறிப்பிட்ட பெயர்களால் அடையாளம் காணப்படுகின்றன.

(2) சில பகுதிகள் எலும்புகளின் பெயரால் அழைக்கப்படுகின்றன (உள், பாரிட்டல், இன்ஃப்ராக்ளாவிகுலர், மூதலியன), மற்றவை தசைகளுக்கு (டெல்டாய்டு, பெக்டோரல், ஸ்டெர்னோக்ளிடோமாஸ்டாய்டு), இன்னும் சில சிறப்பு உடற்கூறியல் அமைப்புகளுக்கு (தொப்புள், வாய், நாசி, மூதலியன) பெயரிடப்பட்டுள்ளன.

(3) உடலின் மூக்கிய பகுதிகளில் மார்பாப் பகுதி மற்றும் மேல் மூட்டு, மார்பு, வயிறு, இடுப்பு மற்றும் பெரினியம், கீழ் மூட்டு, மூதுகு மற்றும் மூதுகெலும்பு, கழுத்து மற்றும் தலை ஆகியவை அடங்கும்.

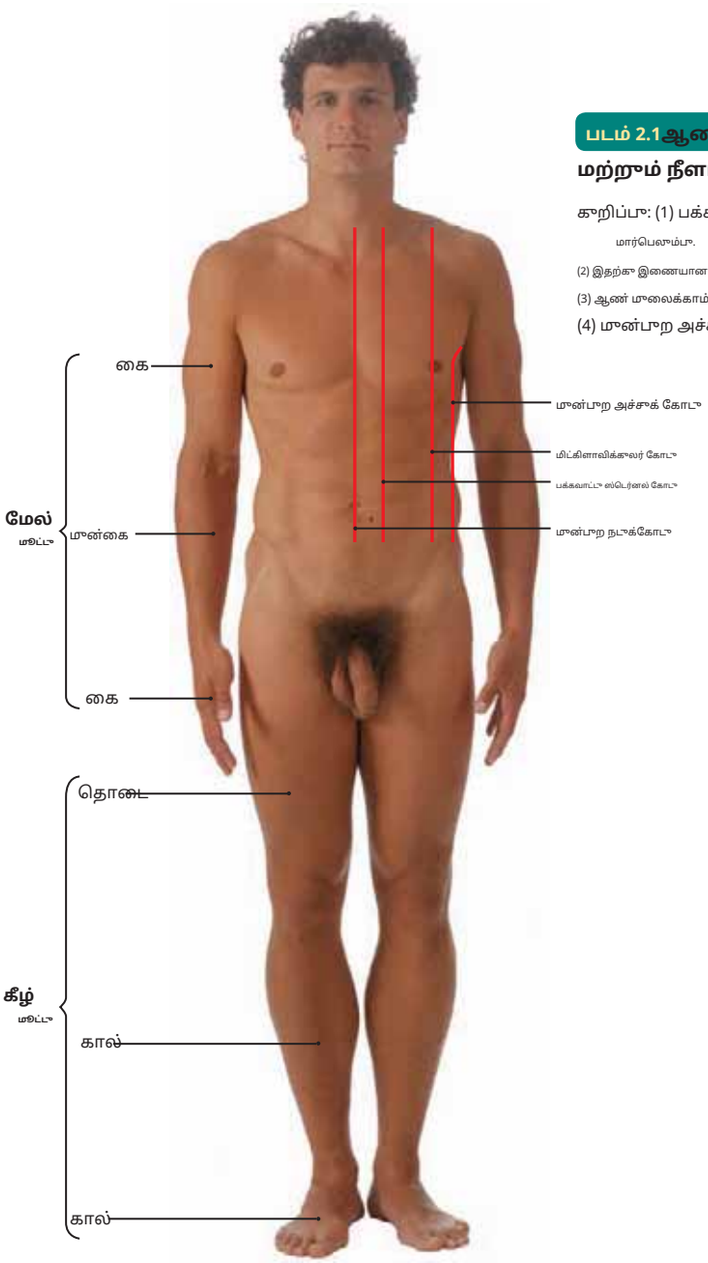

படம் 2.1 ஆண் உடலின் மூன்பாற மேற்பரப்பில் உள்ள பகுதிகள் மற்றும் நீளமான கோடுகள்

குறிப்பு: (1) பக்கவாட்டு ஸ்டெர்னல் கோடு பக்கவாட்டு எல்லையில் இறங்குகிறது மார்பெலும்பு.

(2) இதற்கு இணையான பிற கோடுகள் பாராஸ்டெர்னல் கோடுகள் என்று அழைக்கப்படுகின்றன.

(3) ஆண் மூலைக்காம்பு நடுக் கிளாவிக்கூலர் கோட்பிற்கு அருகில் உள்ளது.

(4) மூன்பாற அச்சுக்கோட்டு மூன்பாற அச்சு மடிப்பிலிருந்து இறங்குகிறது.

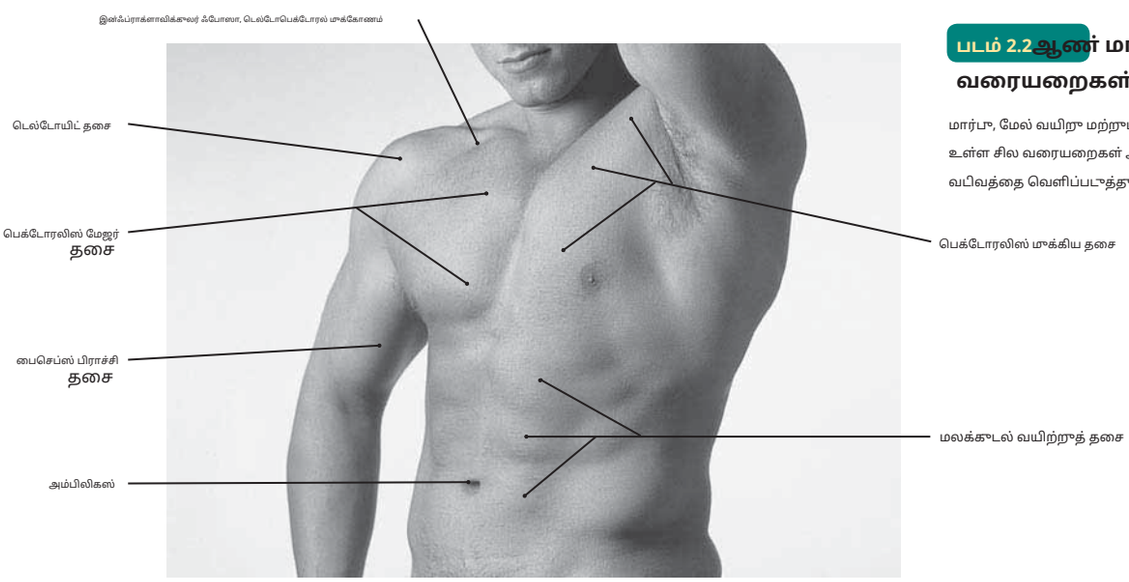

படம் 2.2 ஆண் மார்பில் மேற்பரப்பு வரையறைகள்

மார்பு, மேல் வயிறு மற்றும் மேல் மூட்டு ஆகியவற்றில் உள்ள சில வரையறைகள் அடிப்படை தசைகளின் வடிவத்தை வெளிப்படுத்துகின்றன.

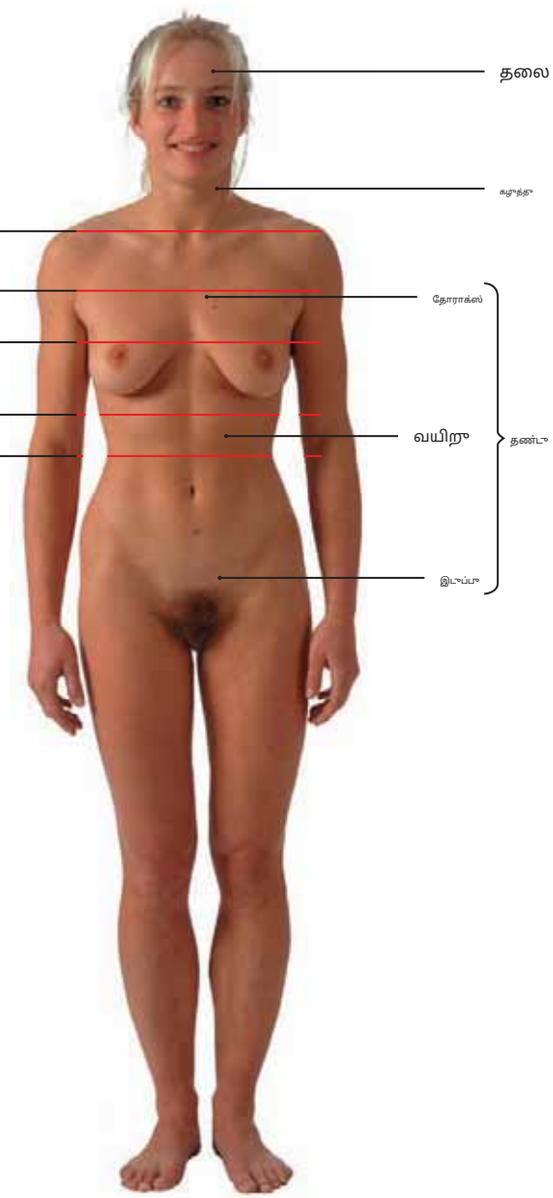

படம் 3.1பெண் மார்பின் மேற்பரப்பில் காட்டப்பட்டுள்ள கூறுக்குவெட்டுத் தளங்கள்

குறிப்பு: (1) மேல் மூதுகுத் தளம் T2 மூதுகெலும்புக்கு, ஸ்டெர்னல் மூதுகெலும்புக்குத் திரும்புகிறது. கோணம் T4 ஆகவும், xiphisternal சந்தி T9 ஆகவும், பிரான்ஸ்பைலோரிக் தளம் L1 ஆகவும் உள்ளது.

(2) 10வது விலா எலும்பின் முன்புறமாக கீழே உள்ள தாழை விலா எலும்புத் தளம், L2 க்கு மீண்டும் நீண்டுள்ளது.

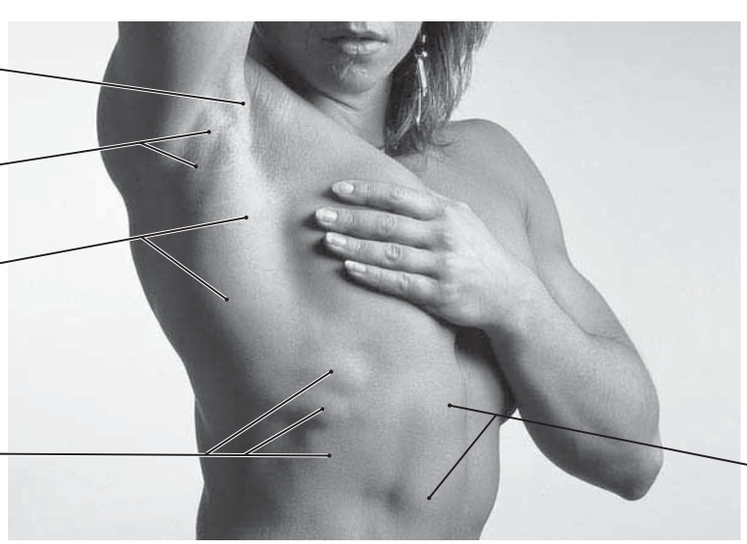

படம் 3.2ஒரு இளம் பெண்ணின் பக்கவாட்டு மார்புப் பகுதியில் மேற்பரப்பு வரையறைகள்

நன்கு வளர்ந்த லாடிசிமஸ் டோர்சி, பெக்டோரலிஸ் மேஜர், டெரெஸ் மேஜர் மற்றும் செரட்டஸ் முன்புற தசைகளின் வரையறைகளைக் கவனியுங்கள்.

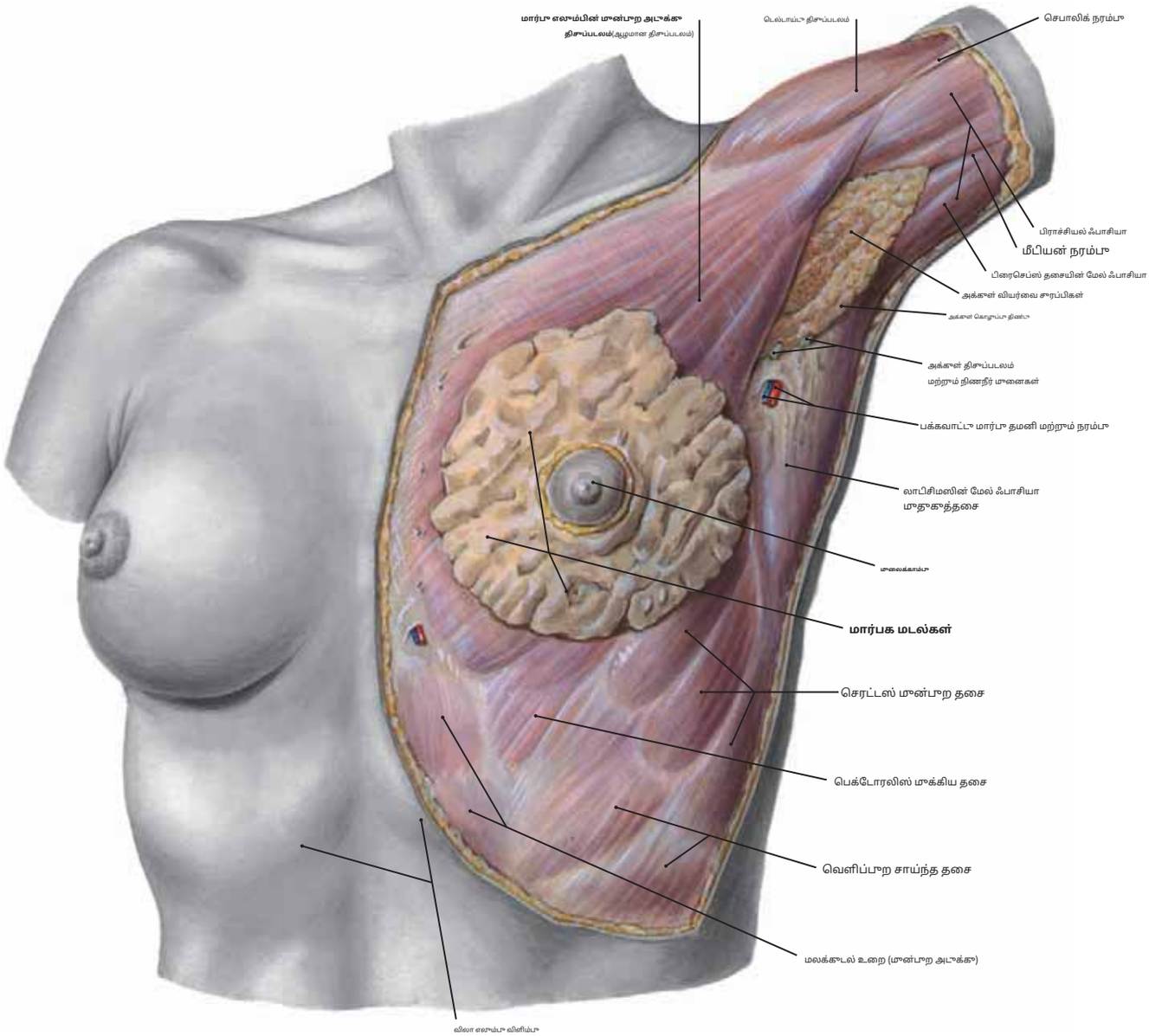

படம் 4.1 முன்புற மார்புப் பகுதி மற்றும் பெண் மார்பகம்-

குறிப்பு: (1) மார்பகத்தின் மடல் தன்மை.

(2) இது பக்கவாட்டு ஸ்டெர்னல் கோட்டிலிருந்து மிடாக்ஸில்லரி கோடு வரையிலும், இரண்டாவது முதல் ஆறாவது விலா எலும்பு வரையிலும் நீண்டுள்ளது.

(3) மார்பகம் பெக்டோரல் ஃபாசியாவிற்கு முன்புறமாக மேலோட்டமான ஃபாசியாவில் அமைந்துள்ளது.

(4) மேலோட்டமான அச்சு நிணநீர் முனையங்கள் மற்றும் அச்சு வியர்வை சுரப்பிகள் காட்டப்பட்டுள்ளன.

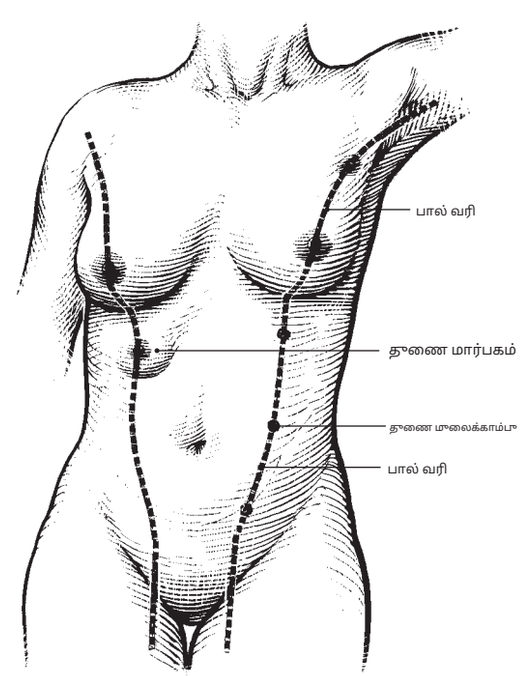

படம் 4.2 பால் இணைப்பு மற்றும் தூணை முலைக்காம்புகள் மற்றும் மார்பகங்கள்-

குறிப்பு: (1) அதிகப்படியான முலைக்காம்புகள் (பாலிதீலியா) மற்றும்/அல்லது ஒரே மார்பகத்தில் பல மார்பகங்கள் பக்கவாட்டு (பாலிமாஸ்டியா) சுமார் 1% பேருக்கு ஏற்படுகிறது.

(2) இவை அச்சு ஃபோஸாவிலிருந்து இடுப்பு வரை நீண்டு செல்லும் வளைந்த பால் கோட்டில் காணப்படுகின்றன.

(3) இந்த நிலை பெண்களை விட ஆண்களுக்கு சற்று அதிகமாக ஏற்படுகிறது மற்றும் அறுவை சிகிச்சை மூலம் எளிதாகக் கையாளப்படலாம்.

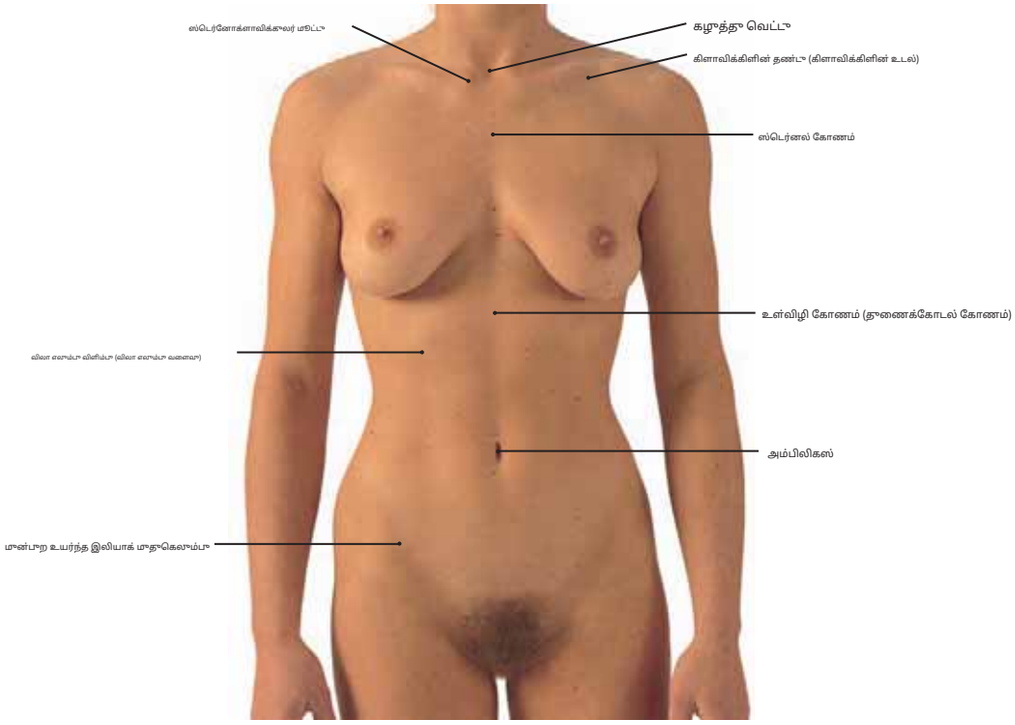

படம் 5.1 ஒரு இளம் பெண்ணின் முன்பாற மார்பு மற்றும் வயிற்றுச் சுவர்களின் மேற்பரப்பு உடற்கூறியல்

குறிப்பு: எலும்பு அமைப்புகளும் தொப்புளும் பெயரிடப்பட்டுள்ளன.

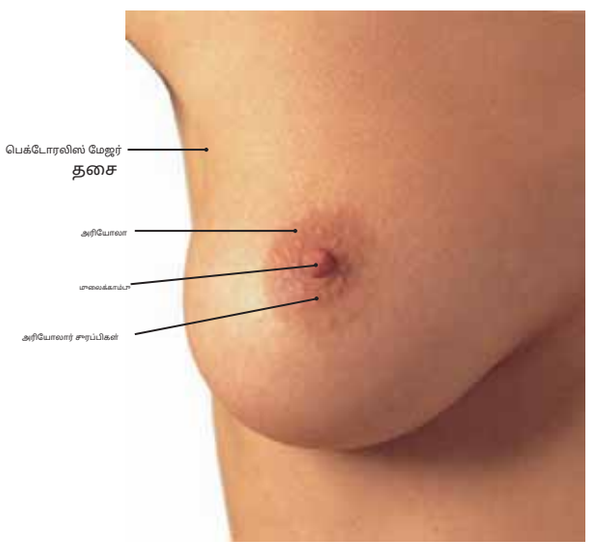

படம் 5.2 பெண் மார்பகம் (முன்பாறக் காட்சி)

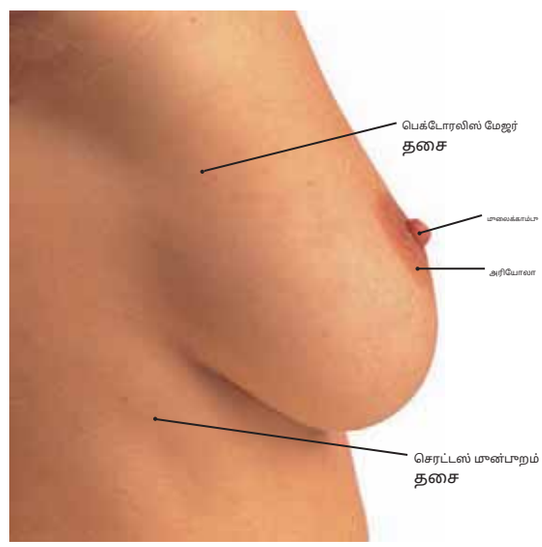

படம் 5.3 பெண் மார்பகம் (பக்கவாட்டு தோற்றம்)

குறிப்பு: மாலைக்காம்பு மற்றும் அயோலார் சுரப்பிகள் நிறமி அயோலாவின் மேற்பரப்பில் இருந்து நீண்டு செல்கின்றன. பெக்டோரலிஸ் மேஜர் மற்றும் செரட்டஸ் முன்பாற தசைகளின் தசை வரையறைகளையும் கவனிக்கவும்.

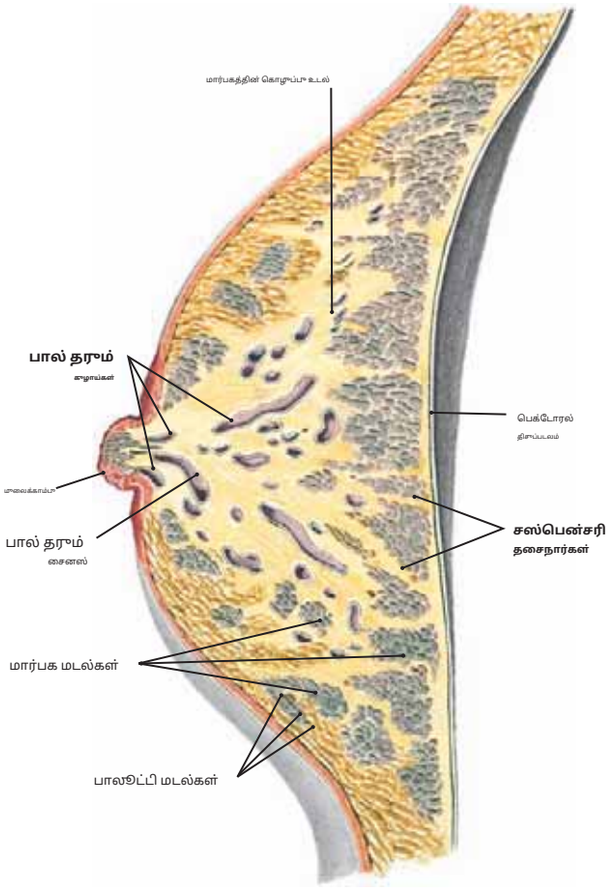

படம் 6.1 மார்பகச் சுரப்பி வழியாகத் தொப்புள் பிரிவு தீவிர பெண்

TE: (1) இணைப்பு திசு மற்றும் கொழுப்பால் பிரிக்கப்பட்ட மடல்களின் ஆர அமைப்பு.

பால் சுரக்கும் கழாய் அமைப்பில், 15 முதல் 20 மடல்கள் ஒவ்வொன்றும் அதன் சொந்த நாளத்தைக் கொண்டுள்ளன. மார்பு திசுப்படலம் மார்பகத்தை மார்பு தசையிலிருந்து பிரிக்கிறது. (கூப்பரின்) இணைப்பு-திசு தொங்கும் தசைநார்கள் மார்பு திசுப்படலம் வரை நீண்டுள்ளன.

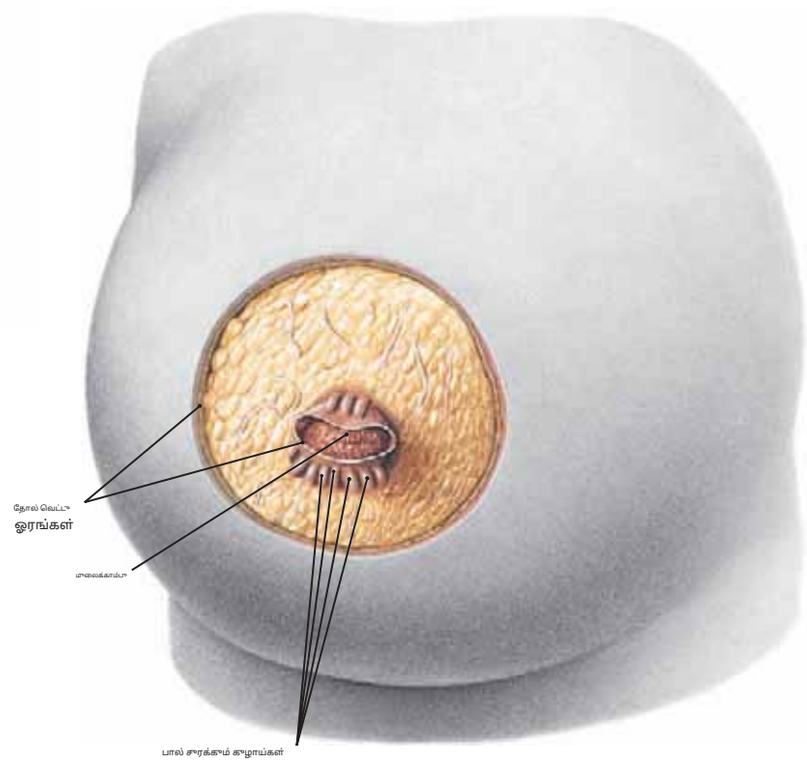

படம் 6.2 வலது மார்பக சுரப்பி: மாலைக்காம்பின் பிரித்தல்

குறிப்பு: (1) தோலின் ஒரு வட்டத் துண்டு வெட்டப்பட்டுள்ளது. மாலைக்காம்பைச் சுற்றி இருந்து.

(2) 15 முதல் 20 பால் சுரக்கும் கழாய்கள் மாலைக்காம்பைச் சுற்றி ஆரமாக அமைக்கப்பட்டு தோலின் ஆழத்தில் தெரியும்.

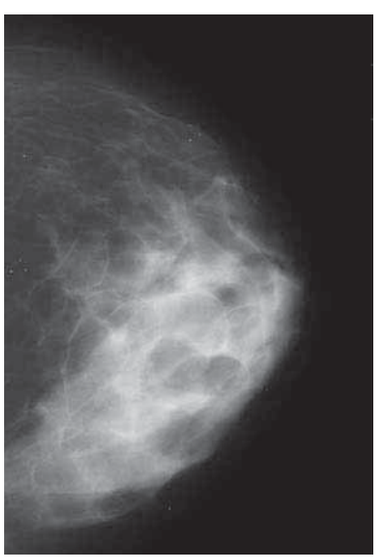

படம் 6.3 இயல்பான ரேடியோகிராஃப் பெண் மார்பகம்

47 வயது பெண்ணின் பக்கவாட்டு மேமோகிராஃப்.

மார்பகப் புற்றுநோய்

மார்பகப் புற்றுநோய் பொதுவாக சுரப்பி திசுக்களின் கழாய்களை வரிசையாகக் கொண்ட எபிதீலியல் செல்களில் உருவாகிறது. பெரும்பாலும், மார்பகப் புற்றுநோயின் ஆரம்ப மருத்துவ அறிகுறி, உறுப்பின் மேல் பக்கவாட்டு நாற்புறத்தில் வலியற்ற கட்டி இருப்பதுதான். இது முன்னேறலாம்:

(1) லோபூல்களுக்கு (கூப்பரின் தொங்கும் தசைநார்கள்) இடையிலான இணைப்பு திசுக்களை ஆக்கிரமித்து, ஒரு**மாலைக்காம்பு திரும்பப் பெறுதல்;**

(2) மேலும் ஆழமாக வளர மற்றும்**மார்பகத்தை பெக்டோரல் ஃபாசியாவுடன் இணைக்கவும்.**பெக்டோரலிஸ் மேஜர் தசையின் மேல் படர்ந்து, இதனால் மார்பகம்**குறைந்த நகரக்கூடியது**அதுஉ**யர்த்த முனைகிறது**அபிப்படை பெக்டோரலிஸ் முக்கிய ஒப்பந்தங்கள் முபிவடையும் போது;

(3) ஒரு**பள்ளங்கள்,**அ**தடித்தல்,**மற்றும் ஒரு**கட்டியின் மேல் தோலின் நிறமாற்றம்.**பின்னர் தோல் ஆரஞ்சு தோலின் தோற்றத்தைப் பெறுகிறது, எனவே இது அழைக்கப்படுகிறது**ஆரஞ்சு நிற அடையாளம்**மேம்பட்ட மார்பகப் புற்றுநோய்.

உள்ளூர் முதன்மை கட்டி தளத்திலிருந்து, வீரியம் மிக்க செல்கள் நிணநீர் நுண்குழாய்களில் நுழைந்து நிணநீர் முனைகளுக்குச் செல்கின்றன, அங்கு அவை பெருகி மெட்டாஸ்டேடிக் இரண்டாம் நிலை கட்டிகளை உருவாக்கக்கூடும். ஆரம்பகால மெட்டாஸ்டேடிக் பரவலின் மிகவும் பொதுவான பாதைகள் பக்கவாட்டு மார்பு மற்றும் அச்சு நிணநீர் முனைகள் மற்றும் உள் மார்பு நாளங்களுடன் பக்கவாட்டாகவும் மார்பெலும்புக்கு இணையாகவும் இருக்கும் முனைகள் ஆகியவற்றை உள்ளடக்கியது. கட்டி செல்கள் சிரை தந்துகிகள் வழியாக பெரிய நரம்புகளுக்கும் பின்னர் மிகவும் பரவலான உறுப்புகளுக்கும் பரவுகின்றன.

படம் 7.1 பெண் மார்பகத்திலிருந்து ஆக்சில்லரி மற்றும் பாராஸ்டெர்னல் மானைகள் மற்றும் நிணநீர் சேனல்கள்

மைய மற்றும் மான்பூற அச்சு மானைகளைக் கவனியுங்கள். மேலும், பாராஸ்டெர்னல் மற்றும் ஆழமான கர்ப்பப்பை வாய் மானைகளுடன், ஆழமான பக்கவாட்டு மற்றும் ஆழமான இடைநிலை அச்சு மானைகளையும் மிகவும் மேலே கவனிக்கவும்.

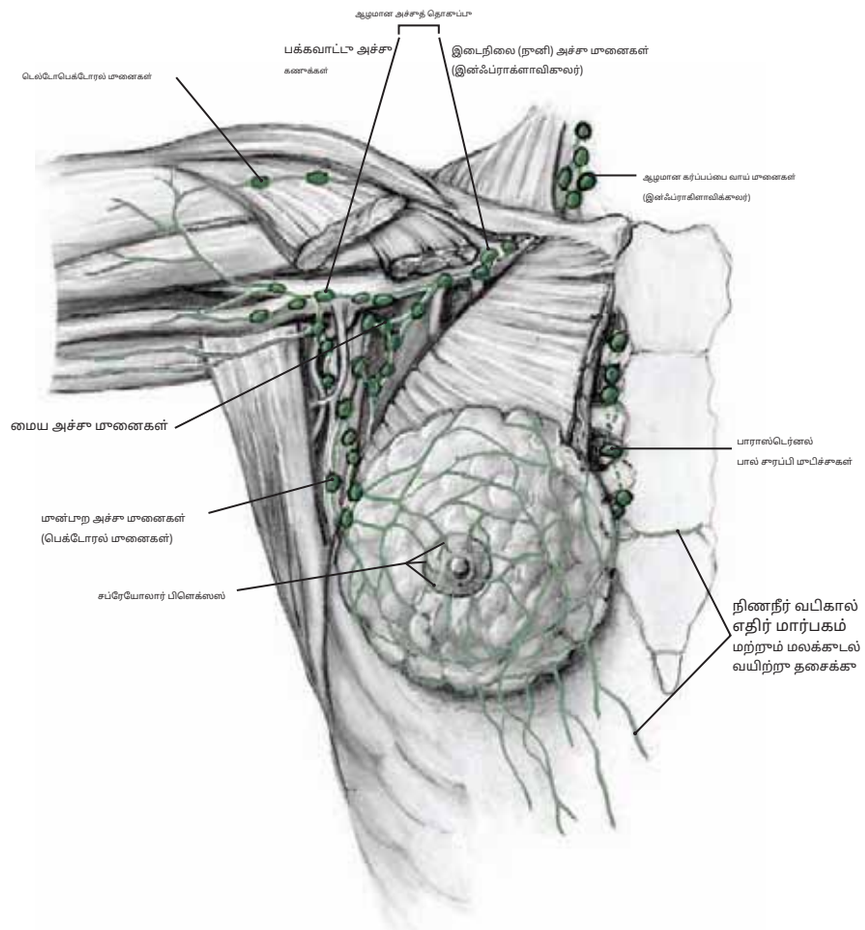

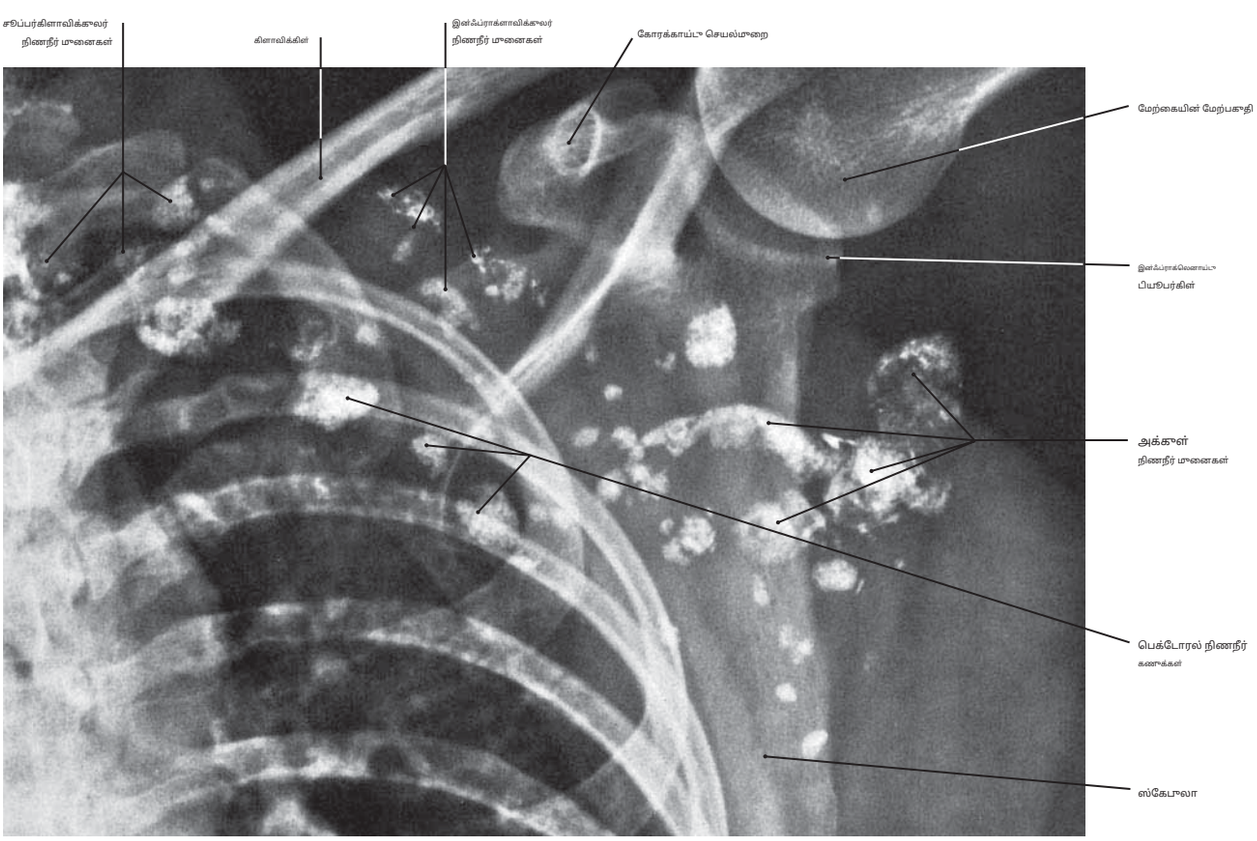

படம் 7.2 பெக்டோரல் மற்றும் ஆக்சில்லரி நிணநீர் மானைகளின் நிணநீர் மண்டல வரைபடம்

(விக்கிலிருந்து, வேது பதிப்பு.)

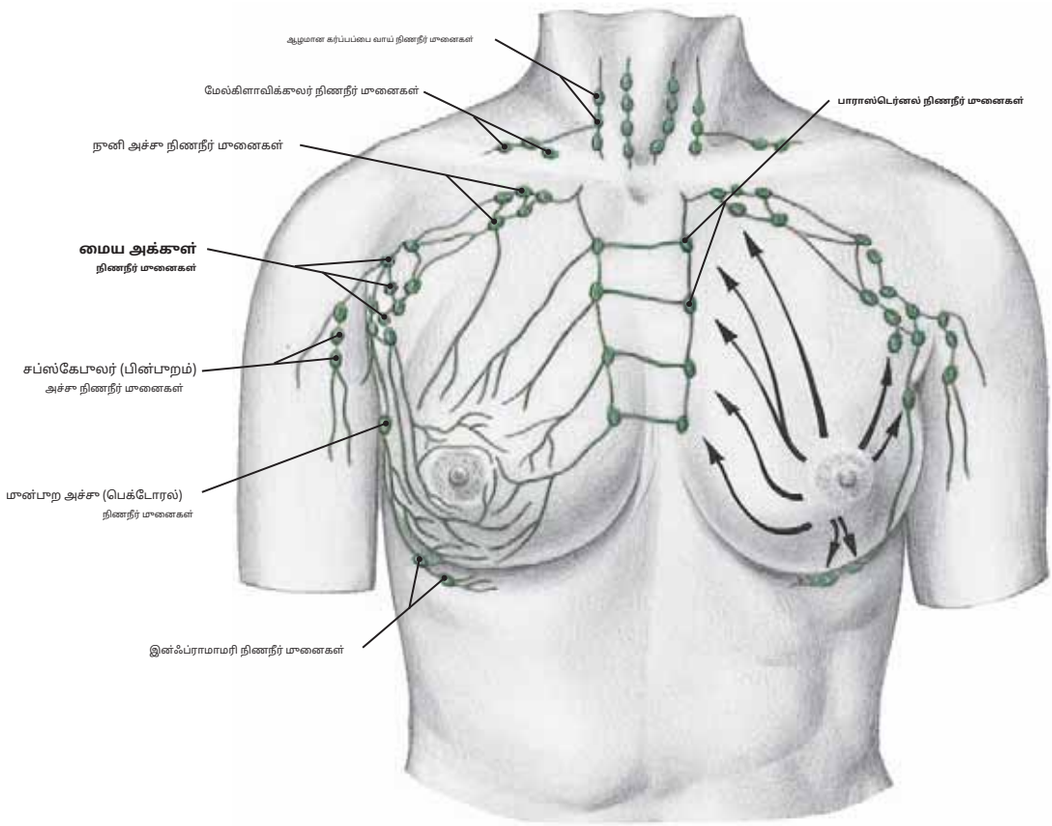

படம் 8.1வயது வந்த பெண் மார்பகத்திலிருந்து நிணநீர் வடிகால்

குறிப்பு: (1) மார்பகத்தில் உள்ள ஏராளமான நிணநீர் நாளங்கள் முலைக்காம்புக்கு ஆழமாகவும் அதைச் சுற்றியும் உள்ள ஒரு தொகுப்பு பின்னலில் தொடர்பு கொள்கின்றன. (2) ப்ரியாஸிலிருந்து சுமார் 85% நிணநீர்

(3) மீதமுள்ள நிணநீர் என்னை கடந்து செல்கிறது.

(4) சில நிணநீர் நாளங்கள் கீழ்நோக்கி வடிகின்றன

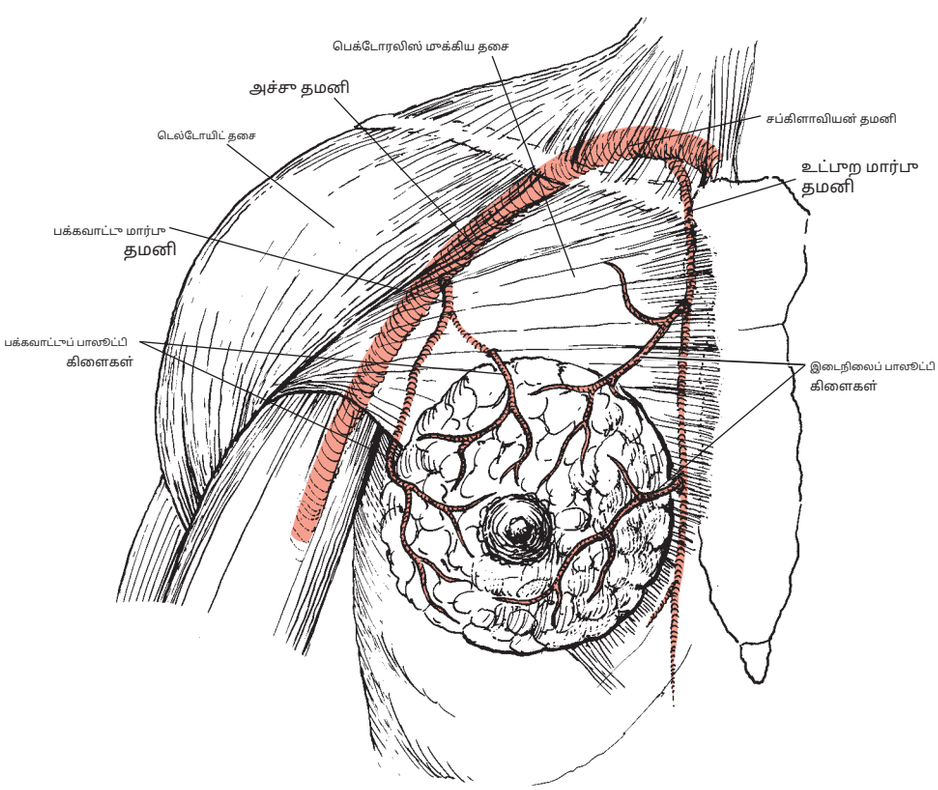

படம் 8.2இடைநிலை மற்றும் பக்கவாட்டு பாலூட்டி தமனிகள்

பக்கவாட்டு தொராசி தமனியிலிருந்து பக்கவாட்டு கிளைகளும், உள் தொராசி தமனியிலிருந்து இடைநிலை தொளையிடும் கிளைகளும் மார்பகத்திற்கு முன்புறமாக வழங்குகின்றன என்பதை நினைவில் கொள்க.

(இருந்து *கிளெமெண்டேவின் உடற்கூறியல் பிரிப்பு*,2வது பதிப்பு. பால்டிமோர்: லிப்பின்காட் வில்லியம்ஸ் & வில்கின்ஸ், 2007.)

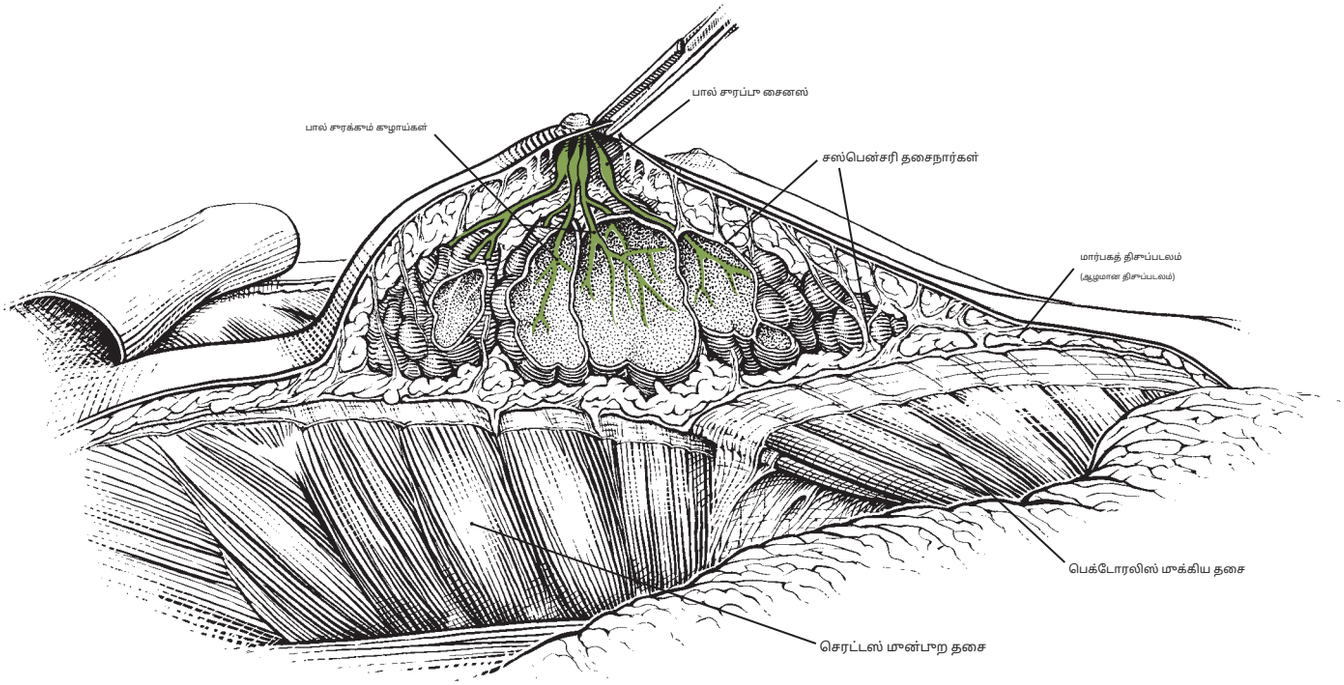

படம் 9.1 சாய்ந்த மார்பில் பெண் மார்பகத்தின் பக்கவாட்டுத் தோற்றம்

குறிப்பு: (1) பாலூட்டி சுரப்பி லோபில்களில் உருவாகும் குழாய் அமைப்பு. தனிப்பட்ட குழாய்கள் மேலோட்டமான திசுப்படலம் வழியாக முன்னோக்கிச் செல்கின்றன மார்பகம் முதல் முலைக்காம்பு வரை.

(2) தி**தொங்கு தசைநார்கள்**(கூப்பரின்) மார்பக மடல்களைப் பிரிக்கின்றன. இவை ஆழமான பெக்டோரல் ஃபாசியாவுடன் இணைப்பதன் மூலம் மார்பகத்தைத் தாங்குகின்றன. வயதான காலத்தில், தசைநார்கள் வலிமையை இழந்து, வயதானவர்களின் சிறப்பியல்பு மார்பகங்கள் தொய்வடைகின்றன.

(இருந்து *கிளெமெண்டேவின் உடற்கூறியல் பிரிப்பு*,1வது பதிப்பு

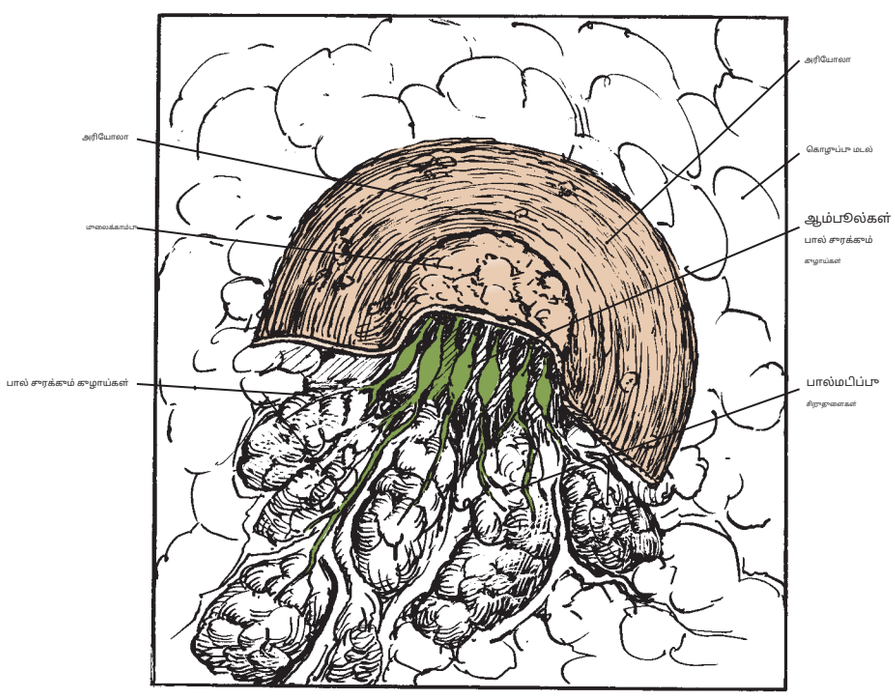

படம் 9.2 தூண்டிக்கப்பட்ட முலைக்காம்பு மற்றும் பால் குழாய் அமைப்பு

பால் குழாய்கள், பாலூட்டி சுரப்பியின் லோபில்களில் தொடங்கி, முலைக்காம்பின் மேற்பரப்பில் திறக்கும் போது முன்னோக்கிச் செல்லும் போது, பால் குழாய்கள் எவ்வாறு பால் குழாய்களாக விரிவடைகின்றன என்பதைக் கவனியுங்கள். குழந்தை பால் கூடிக்கும்போது பால் வெளியேற்றப்படுவதற்கு முன்பு பால் சேகரிக்கப்படும் போது, குழாய்கள் எவ்வாறு பால் குழாய்களாக விரிவடைகின்றன என்பதையும் கவனியுங்கள்.

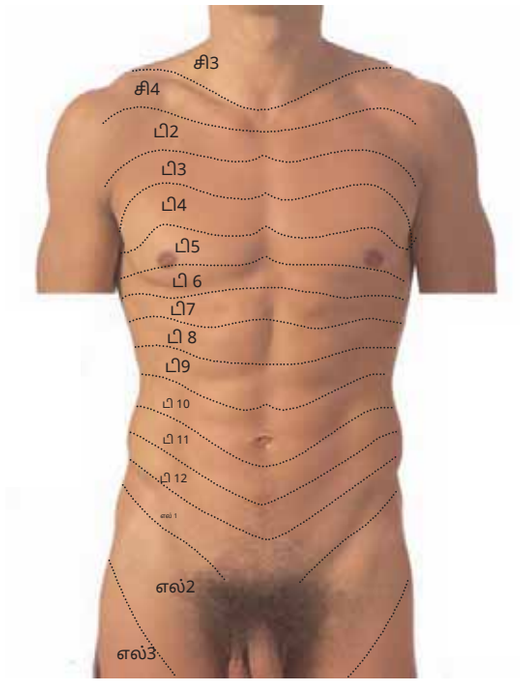

படம் 10.1மான்பறத்தின் பிரிவு உணர்வு உள்வாங்கல்

குறிப்பு: C5

அவர்கள் என்பதால்

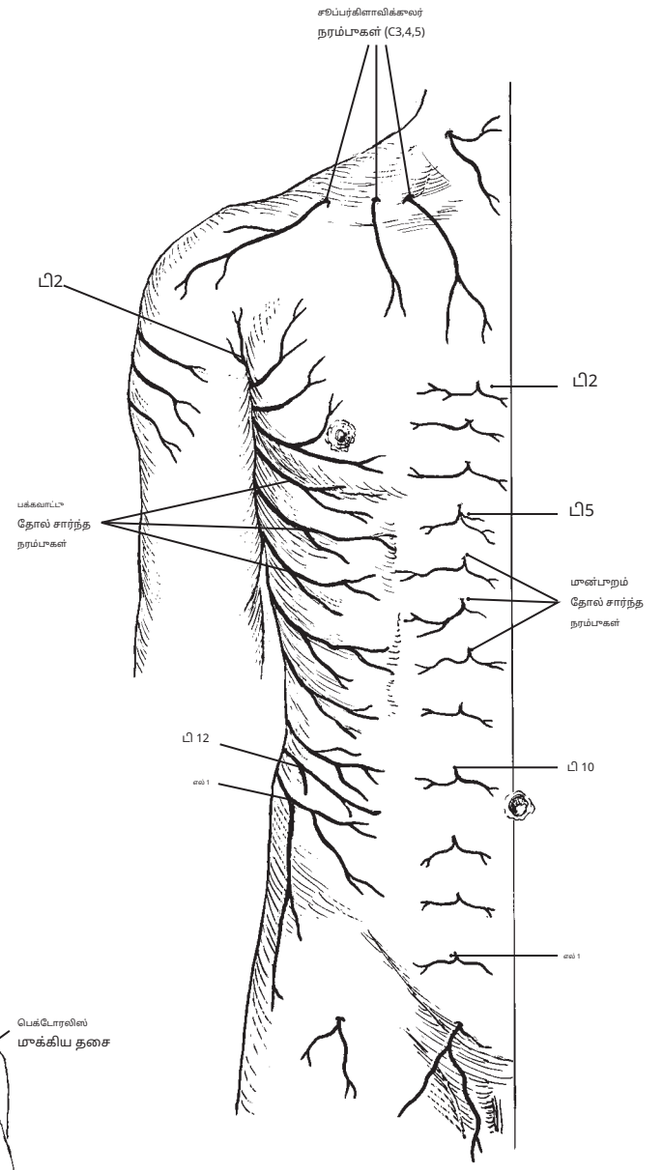

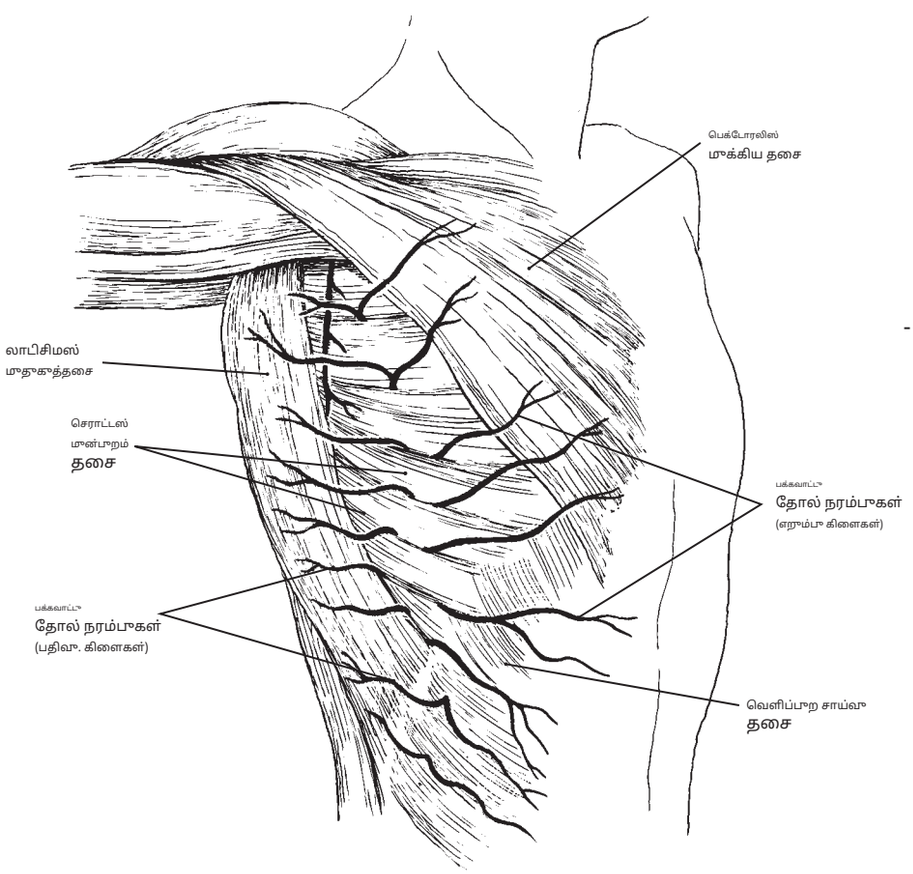

படம் 10.2மூதுகெலும்பு நரம்புகளின் தோல் கிளைகள்

நடு அக்ஷில்லரி கோட்டில் பக்கவாட்டு தோல் கிளைகளுக்கு பிரிவு தோல் நரம்புகள் மற்றும் மார்பெலும்புக்கு சற்று பக்கவாட்டில் மான்புற தோல் கிளைகள் இருப்பதைக் கவனியுங்கள். (இருந்து *கிளெமெண்டேவின் உடற்கூறியல் பிரிப்பு,* 2வது பதிப்பு. பால்டிமோர்: லிப்பின்காட் வில்லியம்ஸ் & வில்கின்ஸ், 2007.)

படம் 10.3மார்பு நரம்புகளின் பக்கவாட்டு தோல் கிளைகள்

பக்கவாட்டு தோல் நரம்புகள் விலா எலும்பு இடைவெளியில் ஊடுருவும்போது, ஒவ்வொன்றும் மான்புற மற்றும் பின்புற தோல் கிளைகளாகப் பிரிகின்றன என்பதை நினைவில் கொள்க.

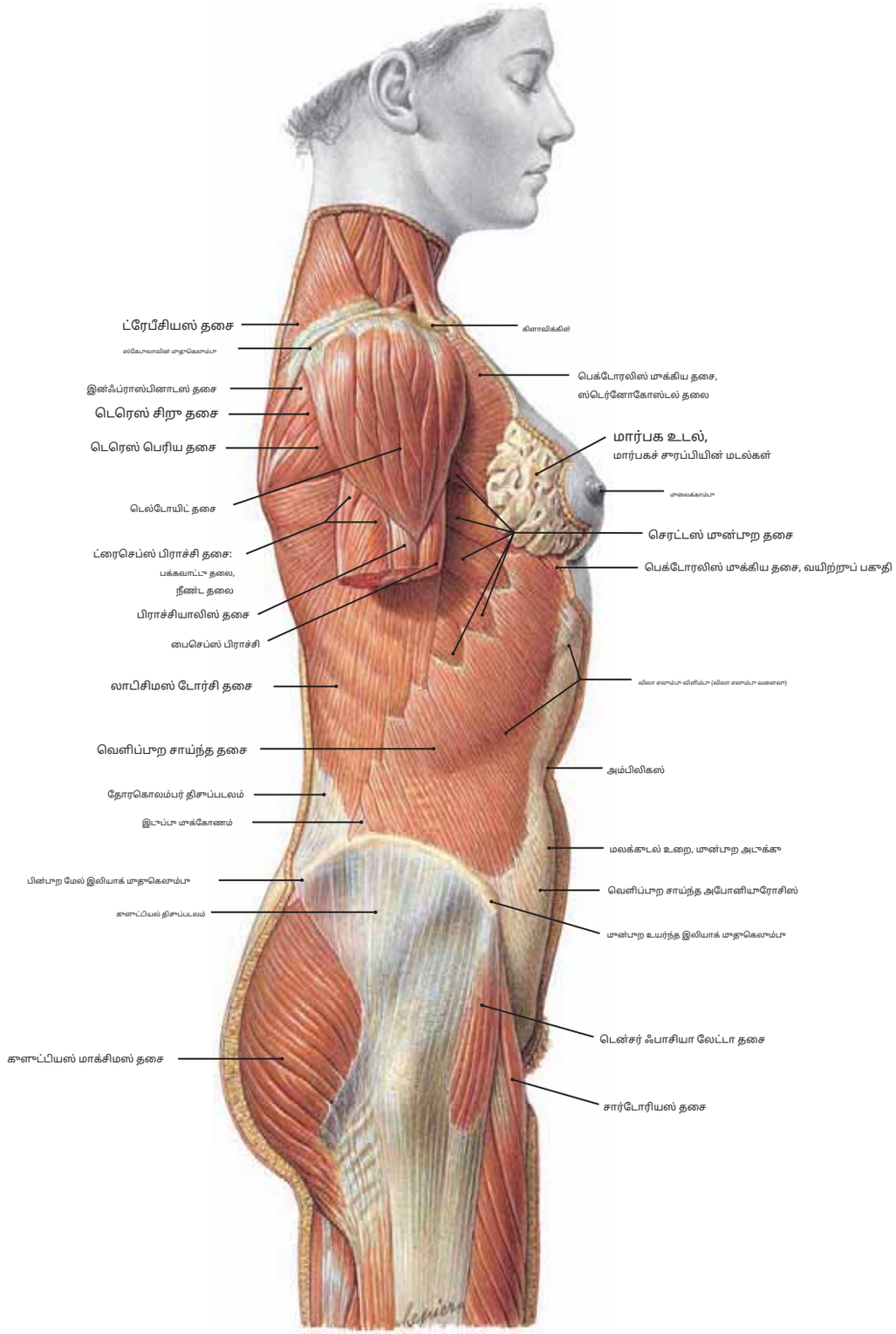

படம் 11பக்கவாட்டு மார்பு மற்றும் வயிற்று சுவரின் தசைகள்

குறிப்பு: (1) வெளிப்புற சாய்ந்த தசையின் இடைக்கணிப்புகள், செரட்டஸ் முன்புற தசை மேல்நோக்கி மற்றும் லாடிசிமஸ் முதுகு தசையுடன். தாழ்வாக.

(2) இடுப்பு மாக்கோணம். அதன் எல்லைகள் வெளிப்புற சாய்ந்த தசை (முன்புறம்), லாடிசிமஸ் டோர்சி தசை (பின்புறம்), மற்றும் இலியத்தின் முகடு (கீழ்நோக்கி) ஆகும்.

(3) வெளிப்புற சாய்ந்த தசை, நடுவில் ஒரு பரந்த மற்றும் வலுவான அபோனூரோசிஸில் முடிகிறது.

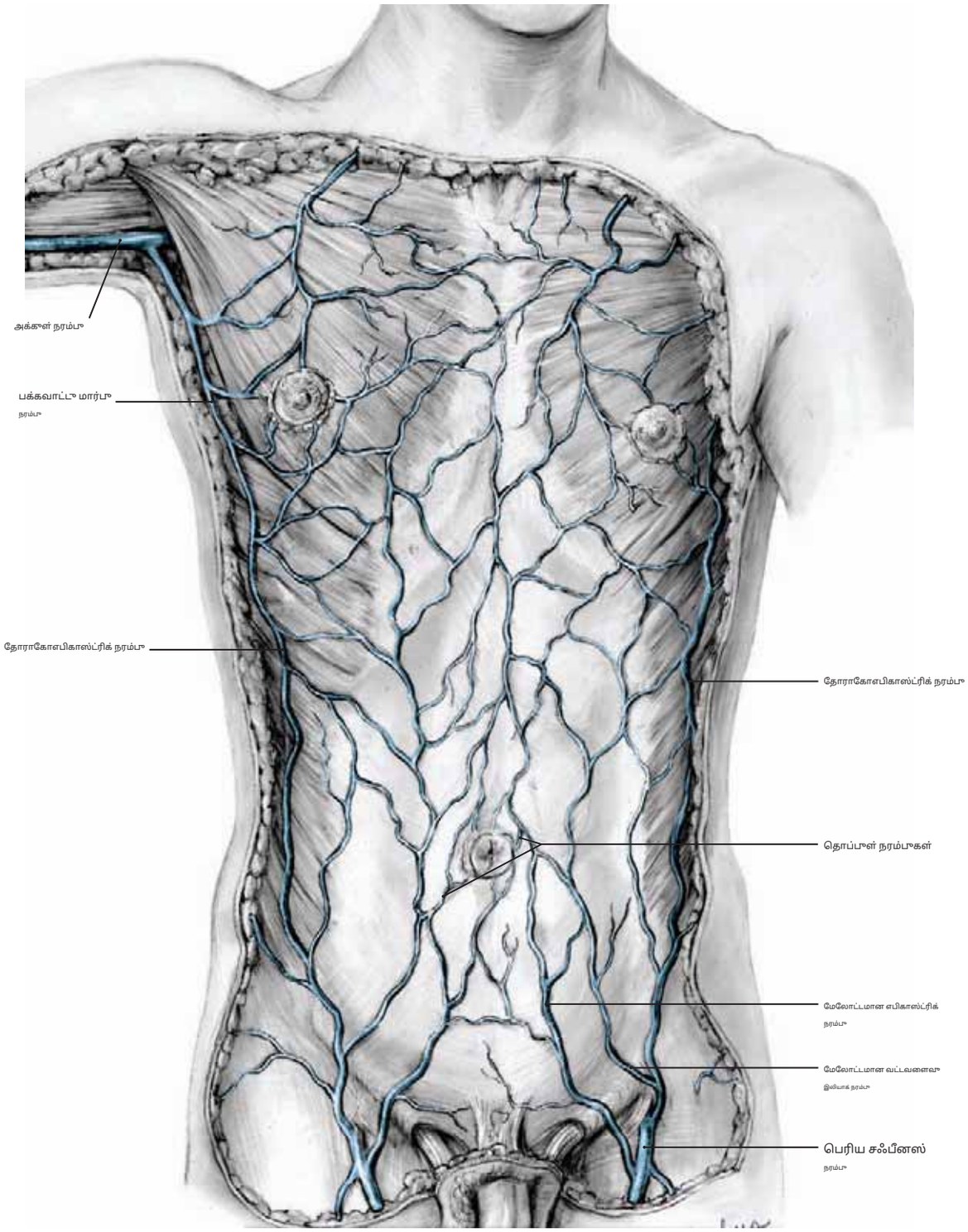

படம் 12 ஆண் மார்புச் சுவர் முன்புறம்; மேலோட்டமாகப் பிரித்தல்

குறிப்பு: (1) மார்புச் சுவரின் இரு பக்கவாட்டுப் பகுதிகளிலும் உள்ள தோராகோஎபிகாஸ்ட்ரிக் நரம்புகள்; இந்த நரம்புகள் பக்கவாட்டுத் தோலுக்குள் சிறப்பாகப் பாய்கின்றன என்பதை உணருங்கள். ரேசிக் நரம்புகள், அவை அச்சு நரம்புகளில் பாய்கின்றன.

(2) தொப்புள் நரம்புகள். தொப்புளைச் சுற்றி, இவை அமைப்பு ரீதியான முன்புற வயிற்றுச் சுவர் நரம்புகளுக்கும் உள்-வயிற்று நுழைவாயில் நரம்புக்கும் இடையில் ஒரு அனஸ்டோமோசிஸை உருவாக்குகின்றன.

(3) பொதுவாக தொப்புளுக்கு மேலே உள்ள மேற்பரப்பு சிரை இரத்த ஓட்டம் மேல் வேனா காவாவிற்குள் செல்லும் பாத்திரங்களில் பாய்கிறது, அதே நேரத்தில் தொப்புளுக்கு கீழே உள்ள மேற்பரப்பு நரம்புகள் தொடை நரம்புகளுக்குள் பாய்ந்து பின்னர் கீழ் வேனா காவாவிற்குள் பாய்கின்றன.

(4) கல்லீரல் இழைநார் வளர்ச்சியைப் போல, தாழ்வான வேனா காவா வழியாக ஓட்டம் கணிசமாகக் குறைக்கப்பட்டால் மேற்பரப்பு நரம்புகள் பெரிதும் பெரிதாகிவிடும்.

(சிபி கிளெமெண்டேவிலிருந்து.*கிரேவின் உடற்கூறியல்*,30வது அமெரிக்க பதிப்பு. பிலடெல்பியா: லியா & ஃபெபிகர், 1985.)

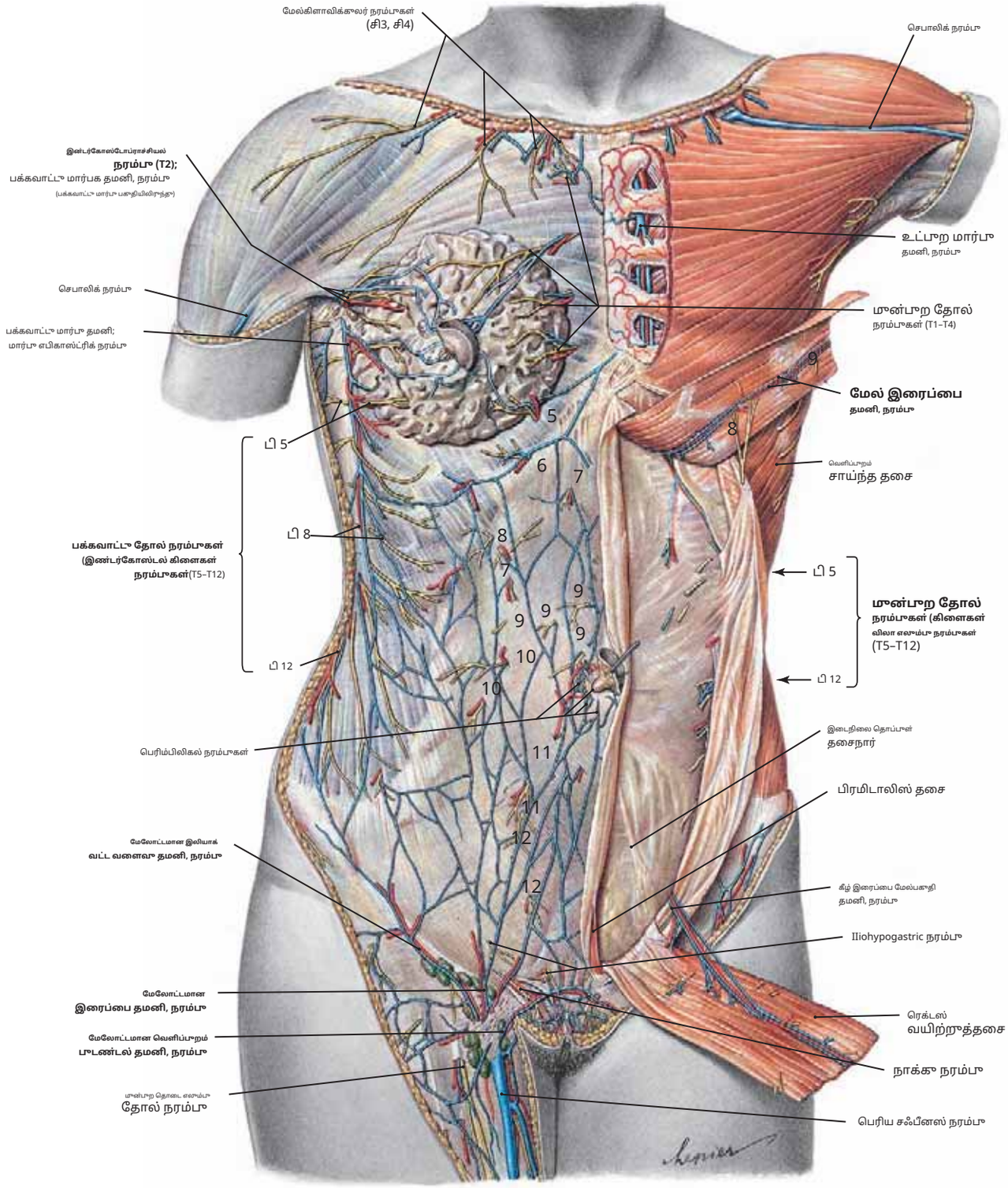

படம் 13மான்பாற உடற்பகுதியின் மேலோட்டமான நாளங்கள் மற்றும் நரம்பாகள்: பெக்டோரல் பகுதி மற்றும் மான்பாற வயிற்றுச் சுவர்

குறிப்பு: (1) உடற்பகுதியின் தோல் நரம்பு: மேல்கிளாவிக்கலர் நரம்பாகள் (C3, C4), விலா எலும்பா நரம்பாகள் (T1–T12), மற்றும் இலியோஇங்குவினல் மற்றும் இலியோஹைபோ-L1 இன் இரைப்பை கிளைகள்.

(2) விலா எலும்பா நரம்பாகள் பக்கவாட்டா மற்றும் மான்பாற தோல் கிளைகளை வெளியிடுகின்றன.

(3) மேலே உள்ள தோராகோஎபிகாஸ்ட்ரிக் நரம்பக்கும் கீழே உள்ள மேலோட்டமான இலியாக் சர்கம்ஃப்ளெக்ஸ் மற்றும் கீழ் எபிகாஸ்ட்ரிக் நரம்பாகளுக்கும் இடையில் அனஸ்டோமோஸ்கள்.

(4) மார்பகம், அதன் நரம்பாப் பானரமைப்பா (T2–T6 விலா எலும்பா நரம்பாகள்), மற்றும் அதன் இரத்த விநியோகம் (உள் மார்பா தமனி, பக்கவாட்டா மார்பா தமனி மற்றும் விலா எலும்பா தமனிகள்).

(5) மாலைக்காம்பா T4 மட்டத்திலும், தொப்பாள் T10 மட்டத்திலும்.

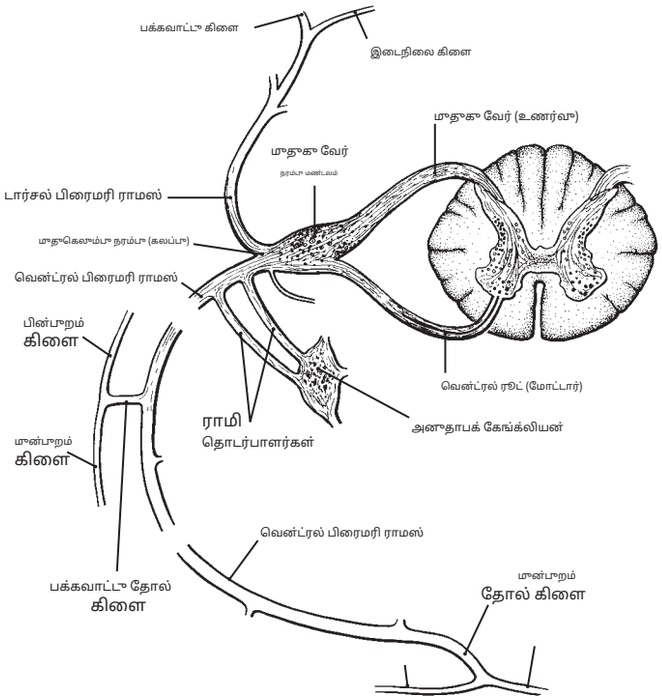

யூஆர்இ 14.1 ஒரு பொதுவான பிரிவு முதுகெலும்பு நரம்பு மற்றும் கிளைகள்

மீகிளெமெண்டேவின் உடற்கூறியல் பிரிப்பு,2வது பதிப்பு. பால்டிமோர்: இன்காட் வில்லியம்ஸ் & வில்கின்ஸ், 2007.)

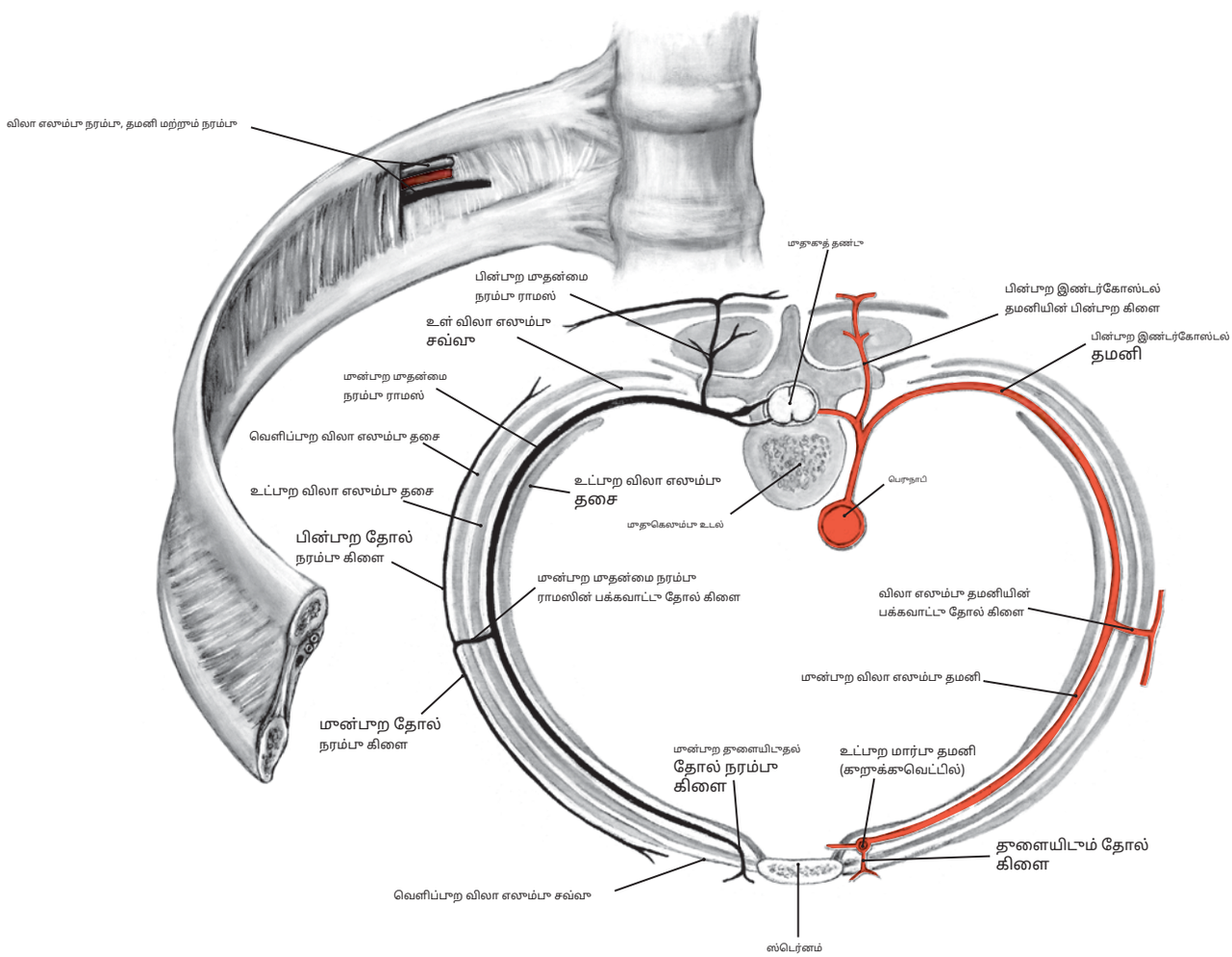

படம் 14.2 ஒரு பிரிவு தொராசி நரம்பு மற்றும் விலா எலும்பு தமனி மற்றும் அவற்றின் கிளைகள்

குறிப்பு: (1) முதுகு மற்றும் வயிற்று முதுகெலும்பு வேர்களின் சந்திப்பால் பிரிவு இடைக்கால் நரம்புகள் உருவாகின்றன. இந்த சந்திக்கு தொலைவில், கலப்பு முதுகெலும்பு பின்புற மூதன்மை ராமஸ் பின்புறம் நோக்கிச் செல்கிறது, அதே நேரத்தில் முன்புற மூதன்மை ராமஸ் அருகிலுள்ள விலா எலும்புகளுக்கு இடையில் ஒரு விலா எலும்புகளுக்கு இடையேயான நரம்பால் நகர்ந்து பக்கவாட்டு மற்றும் முன்புற தோல் கிளைகளை வெளியிடுகிறது.

(2) பின்புற இண்டர்கோஸ்டல் தமனிகள் பெருநாடியிலிருந்து பெறப்படுகின்றன. ஒவ்வொன்றும் ஒரு பின்புற கிளையை பின்புறத்திற்கு அனுப்புகின்றன. முன்புற கிளை முன்புறமாக மாறுகிறது. **விலா எலும்பு தமனி**,மேலும் இது பக்கவாட்டு மற்றும் முன்புற தோல் கிளைகளையும் வெளியிடுகிறது.

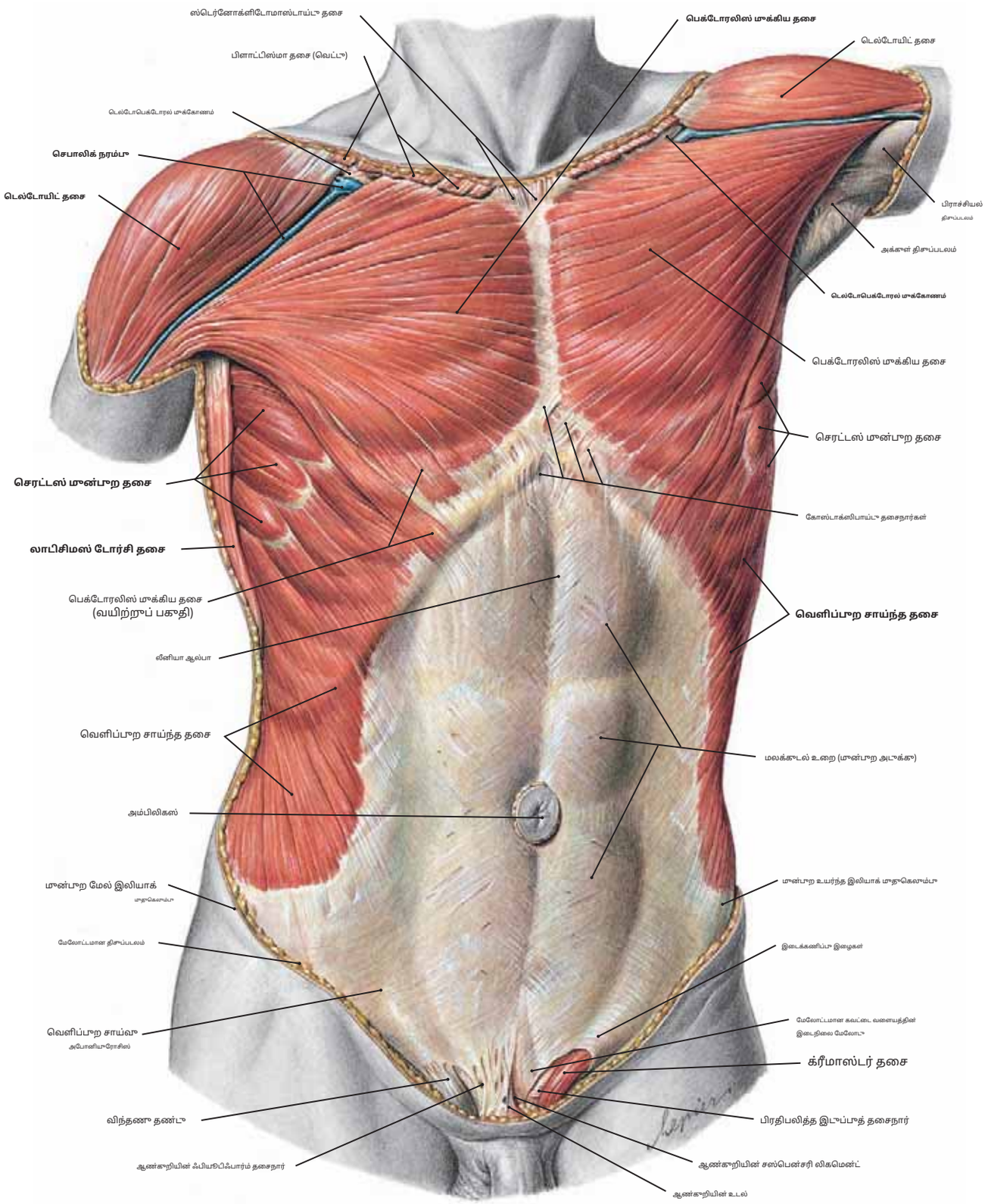

படம் 15 மேலோட்டமான மார்பீ மற்றூம் வயிற்றூ சுவர்களின் தசைகள்

தசை	தோற்றம்	செருகல்	உள்நோக்கம்	செயல்
பெக்டோரலிஸ் மேஜர்	கிளாவிக்கிளின் நடீப்பகுதி பாதி; இரண்டாவதீ முதல் ஆறாவதீ விலா எலும்பீகள்; ஸ்டெர்னமின் விலா எலும்பீ விளிம்பீ; வெளிப்பூற சாய்வின் அப்போனியூரோசிஸ்.	ஹியூமரஸ், இன்டர்பியூபர்குலர் சல்கஸின் பக்கவாட்டீ உதடீ	பக்கவாட்டீ (C5, C6, C7) மற்றூம் இடைநிலை (C8, T1) மார்பீ நரம்பீகள்	கையை மையமாகச் சேர்த்தீ சுழற்றூகிறதீ; **ஸ்டெர்னல் பகுதி:**ஹியூமரஸை நீட்டிக்க உதவூகிறதீ;**கிளாவிக்குலர் பகுதி:** ஹியூமரஸை வளைக்க உதவூகிறதீ

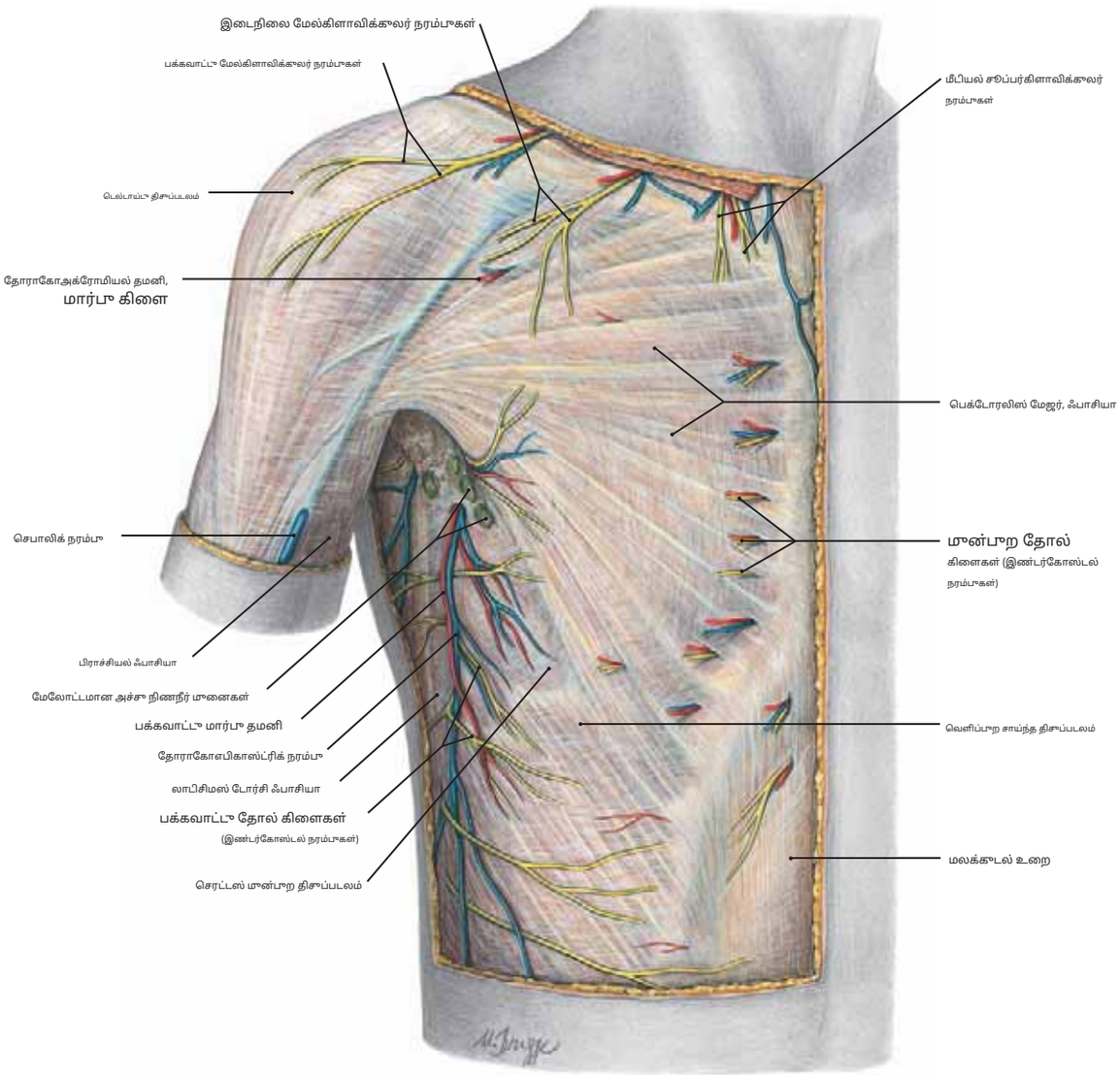

படம் 16 ஆண் மார்பாச் சுவர் முன்பறம்; மேலோட்டமாகப் பிரித்தல்

குறிப்பு: (1) தோல் மற்றும் மேலோட்டமான திசுப்படலம் அகற்றப்பட்டுள்ளன, ஆனால் சரும நாளங்கள் மற்றும் நரம்பாகள் தக்கவைக்கப்பட்டுள்ளன.

(2) தோல் நரம்பு இரத்த நாள கட்டமைப்பாகள் ஆழமான திசுப்படலம் (பெக்டோரல் திசுப்படலம்) வழியாக ஊடுருவி மேலோட்டமான திசுப்படலம் மற்றும் தோலை அடைகின்றன.

(3) பெரும்பாலான தோல் நாளங்கள் மற்றும் நரம்பாகள் விலா எலும்பு நரம்பாகள் மற்றும் நாளங்களின் முன்பற மற்றும் பக்கவாட்டு தோல் கிளைகளாகும்.

(4) பெக்டோரலிஸ் மேஜர் தசையை உள்ளடக்கிய ஆழமான திசுப்படலம் மற்றும் அது ரெக்டஸ் அப்டோமினஸ் தசையின் (ரெக்டஸ் உறை) உறையுடன் கீழ்நோக்கி கலக்கும் விதம் மற்றும் எதிர் பக்கத்தில் உள்ள திசுப்படலத்துடன் ஸ்டெர்னத்தின் குறுக்கே மையமாக கலக்கும் விதம்.

(5) பெக்டோரல் ஃபாசியா தசையின் ஆழமான மேற்பரப்பை உள்ளடக்கிய ஒரு ஆழமான அடுக்கையும் கொண்டுள்ளது.

(6) தி**மேல்கிளாவிக்லர் நரம்பாகள்**C3 மற்றும் C4 இலிருந்து பெறப்படுகின்றன, ஆனால் பெருமளவில் C4 இலிருந்து பெறப்படுகின்றன.

(7) தி**இண்டர்கோஸ்டோப்ராச்சியல் நரம்பு (T2)**இது மீடியல் பிராச்சியல் தோல் நரம்பை இணைத்து, அக்குள் ஃபோஸா மற்றும் மேல் மீடியல் கையின் தோலுக்கு இரத்தத்தை வழங்குகிறது.

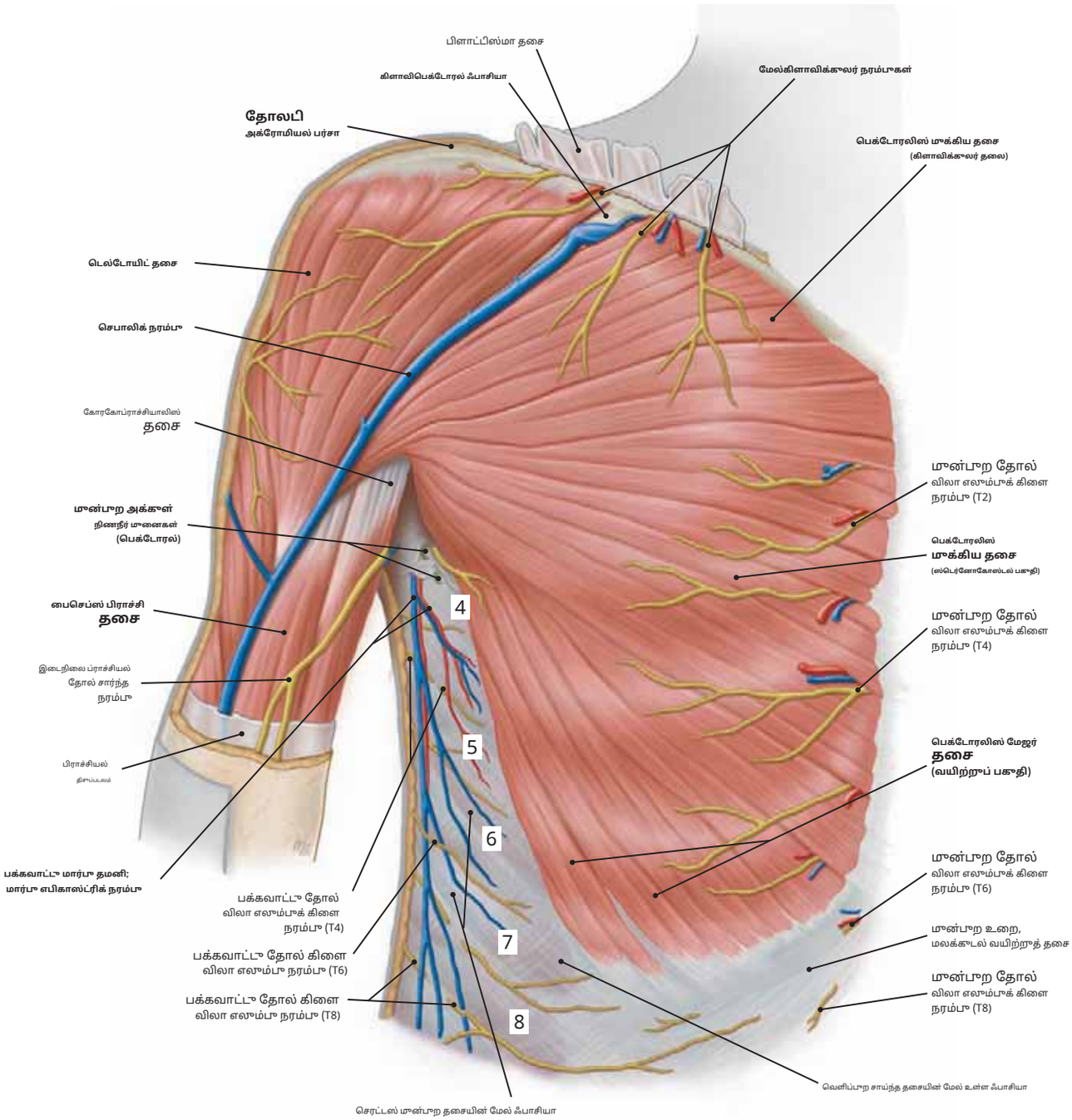

படம் 17 பெக்டோரலிஸ் மேஜர் மற்றூம் டெல்டாய்டூ தசைகள் (மூன்பூறக் காட்சி)

கூறிப்பூ: (1) படம் 16 இல் காணப்படூவதூ போல் பெக்டோரல் ஃபாசியாவின் மூன்பூற அடூக்கூ மற்றூம் டெல்டாய்டூ ஃபாசியா அகற்றப்பட்டூள்ளன. (2) நடூ அட்சரேகைக் கோட்டில் உள்ள இண்டர்கோஸ்டல் இடைவெளிகள் வழியாக ஊடூருவிச் செல்லூம் பக்கவாட்டூ தோல் நாளங்கள் மற்றூம் நரம்பூகள்.

(3) மார்பெலூம்பின் பக்கவாட்டூ எல்லையில் பெக்டோரலிஸ் பெரிய தசையைத் தூளைக்கூம் மூன்பூற தோல் நாளங்கள் மற்றூம் நரம்பூகள்.

(4) இந்தத் தசையின் கிளாவிக்கூலர் நார்கள் சாய்வாக கீழ்நோக்கிச் செல்கின்றன, மேலூம் பக்கவாட்டில், மேல் ஸ்டெர்னோகோஸ்டல் நார்கள் கிட்டத்தட்ட கிடைமட்டமாக இயக்கப்படூகின்றன, மேலூம் கீழ் ஸ்டெர்னோகோஸ்டல் மற்றூம் வயிற்றூ நார்கள் கிட்டத்தட்ட செங்கூத்தாக ஹியூமரஸூக்கூ மேலே செல்கின்றன.

(5) கிளாவிக்கூலர் மற்றூம் ஸ்டெர்னோகோஸ்டல் தலைகளூக்கூ இடையிலான இயற்கையான பிளவூ. கிளாவிக்கூலர் தலையைப் பிரிப்பதன் மூலம் இந்த தசையை வழங்கூம் சில நாளங்கள் மற்றூம் நரம்பூகள் வெளிப்படூம் (படம் 22.1 ஐப் பார்க்கவூம்).

(6) நான்காவதூ மூதல் எட்டாவதூ விலா எலூம்பூகள் வரிசையாக எண்ணப்பட்டூள்ளன.

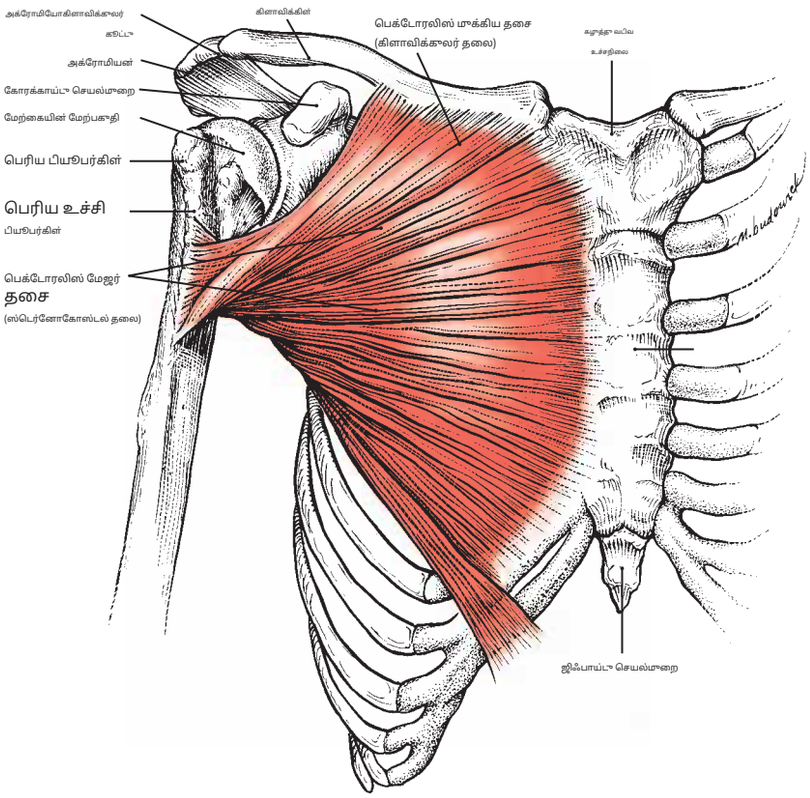

இ 18.1 பெக்டோரலிஸ் மேஜர் தசை

1) பெக்டோரலிஸ் பெரிய தசையில் கிளாவிக்கிளில் இருந்து மூடிவடையும் இழைகள் மற்றும் கீழ் ஸ்டெர்னம் மற்றும் அப்போனியூரோசிஸ் வரை செல்லும் இழைகள் உள்ளன. வெளிப்புற சாய்ந்த தசை. இவற்றுக்கு இடையில் மார்பைக் கடக்கும் பக்கவாட்டு இழைகள் உள்ளன.

ஹூயூஸின் இன்டர்பியூபர்குலர் சல்கஸின் அல் லிப் மீது பரந்த அளவிலான தசை நார்கள் செருகப்படுகின்றன.

ஏறுவரிசை மற்றும் கீழ் கறுக்குவெட்டு இழைகள் ஒரு கீழ் எல்லையை உருவாக்குகின்றன, இது முன்புற ஆரி மடிப்பாக மாறுகிறது. இந்த தசை மற்றும் பெக்டோரலிஸ் மைனர் ஆகியவை பிராச்சியல் பிளெக்ஸஸின் நரம்புகள் மற்றும் ஆரி நாளங்கள் மற்றும் அவற்றின் கிளைகளைக் கொண்டுள்ளன.

பெக்டோரலிஸ் மேஜர் இடைநிலையாக சூழன்று ஹியூமரஸைச் சேர்க்கிறது. கூடுதலாக, கிளாவிக்குலர் இழைகள் ஹியூமரஸை வெளியேற்ற உதவுகின்றன, அதே நேரத்தில் கீழ் ஸ்டெர்னல் தசைகள் மற்றும் ரினல் சாய்வின் அப்போனியூரோசிஸுடன் இணைக்கப்பட்டுள்ளவை ஹியூமரஸை நீட்டிக்க உதவுகின்றன.

(டாக்டர் ஜீன் எல். கோல்போர்ன், மருத்துவக் கல்லூரி ஐஏ) அவர்களால் உருவாக்கப்பட்டது.

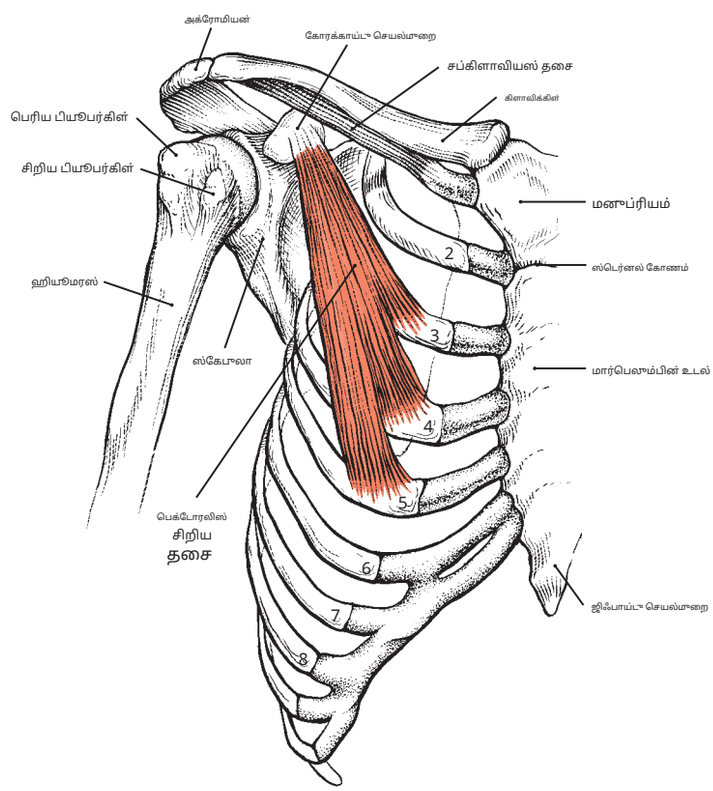

படம் 18.2 பெக்டோரலிஸ் சிறு தசை

குறிப்பு: (1) பெக்டோரலிஸ் மைனர் தசை பெரும்பாலும் இவ்வாறு அழைக்கப்படுகிறது**"சாவி அச்சு"**; ஏனெனில் இது அச்சு தமனியைக் கடந்து, அதை இடைநிலை, ஆழமான மற்றும் பக்கவாட்டு என மூன்று பகுதிகளாகப் பிரிக்கிறது, இது பெக்டோரலிஸ் மைனர் தசைக்கு. அச்சு தமனியின் முதல் பகுதியிலிருந்து ஒரு கிளை, இரண்டாவது பகுதியிலிருந்து இரண்டு கிளைகள் மற்றும் மூன்றாவது பகுதியிலிருந்து மூன்று கிளைகள் உள்ளன.

(2) பெக்டோரலிஸ் மைனர் தசையின் ஆழத்தில், பிராச்சியல் பிளெக்ஸஸின் வடங்கள் காணப்படுகின்றன. இவை இவ்வாறு அழைக்கப்படுகின்றன**இடைநிலை, பக்கவாட்டு மற்றும் பின்புற வடங்கள்,**மேலும் அவை அச்சு தமனியின் இடை, பக்கவாட்டு மற்றும் பின்புறமாக அமைந்துள்ளன.

(3) மூன்றாவது, நான்காவது மற்றும் ஐந்தாவது விலா எலும்புகளில் செருகல் சரி செய்யப்படும்போது, பெக்டோரலிஸ் மைனர் தசை ஸ்காபுலாவை நீட்ட முடியும் (அதாவது, அதை முன்னோக்கி இழுக்க முடியும்). கோரக்காய்டு செயல்முறையுடன் இணைப்பு சரி செய்யப்படும்போது, பெக்டோரலிஸ் மைனர் விலா எலும்புகளை உயர்த்த உதவும், இதனால், அது சுவாசத்திற்கான துணை தசையாக மாறும்.

(இருந்து*கிளெமெண்டேவின் உடற்கூறியல் பிரிப்பு*,2வது பதிப்பு. பால்டிமோர்: லிப்பின்காட் வில்லியம்ஸ் & வில்கின்ஸ், 2007.)

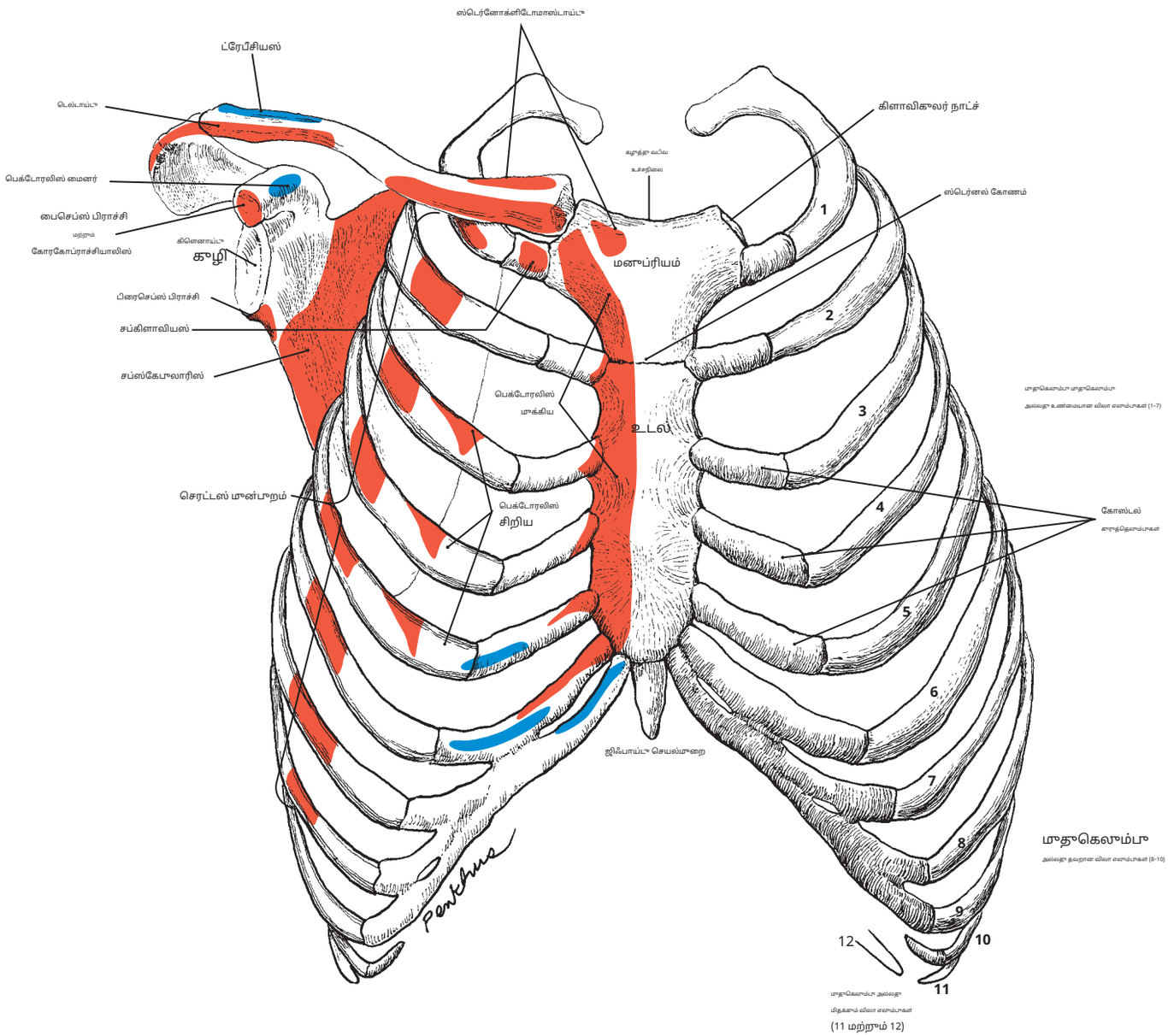

படம் 19ஸ்டெர்னம் மற்றும் விலா எலும்புகளின் முன்புற மேற்பரப்பு

குறிப்பு: (1) விலா எலும்பு குருத்தெலும்புகள் மற்றும் அவை மார்பெலும்புடன் எவ்வாறு இணைகின்றன.

(2) தி**கழுத்து வெட்டு**((மேனுப்ரியத்தின் மேல் எல்லையில், மேல்புற முனையம் என்றும் அழைக்கப்படுகிறது).

(3) மேன்யூப்ரியத்தின் பக்கவாட்டில், கிளாவிக்கிள் கிளாவிக்குலர் நாட்ச்சிற்குள் மூட்டுகிறது, மேலும் இதற்குக் கீழே, முதல் விலா எலும்பு மேன்யூப்ரியத்தின் பக்கவாட்டு மேற்பரப்புடன் மூட்டுகிறது.

(4) விலா எலும்பு 2, மார்பெலும்பின் பக்கவாட்டில் மார்பெலும்பு கோணத்திற்கு (அதாவது, மார்பெலும்பின் மேனியூப்ரியம் மற்றும் உடலுக்கு இடையில்) மூட்டுகிறது.

(5) 4, 5 மற்றும் 6 விலா எலும்புகள் மார்பெலும்பின் உடலில் இணைகின்றன, மேலும் 7 விலா எலும்புகள் 8, 9 மற்றும் 10 விலா எலும்புகளின் விலா எலும்பு விளிம்புகளால் இணைக்கப்பட்டு, **ஜிஃபாய்டு செயல்முறை**மற்றும் ஸ்டெர்னல் உடல் (தி**சைஃபிஸ்டெர்னல் சந்தி**).

(6) இதன் தோற்றம்**மார்பு தசை**இது கழுத்து எலும்பின் நடுப்பகுதியிலும், மார்பெலும்பின் மேனிப்ரியம் மற்றும் உடலின் பக்கவாட்டு மூன்றில் ஒரு பகுதியிலும் இணைகிறது.

(7) தி**மார்பு சிறு தசை**மூன்றாவது, நான்காவது மற்றும் ஐந்தாவது விலா எலும்புகளில் செருகல்கள், மற்றும்**பைசெப்ஸ் பிராச்சி**மற்றும்**கோரகோபிராச்சியாலிஸ் தசைகள்**க்ளெனாய்டு ஃபோஸாவிற்கு (சூப்ராக்ளெனாய்டு பியூபர்கிள்) சற்று மேலே இணைக்கவும், அதே நேரத்தில் ட்ரைசெப்ஸ் க்ளெனாய்டு ஃபோஸாவிற்கு கீழே உள்ள இன்ஃப்ராக்ளெனாய்டு பியூபர்கிளிலிருந்து எழுகிறது.

(சிபி கிளெமெண்டேவிலிருந்து.*கிரேவின் உடற்கூறியல்,*30வது அமெரிக்க பதிப்பு. பிலடெல்பியா: லியா & ஃபெபிகர், 1985.)

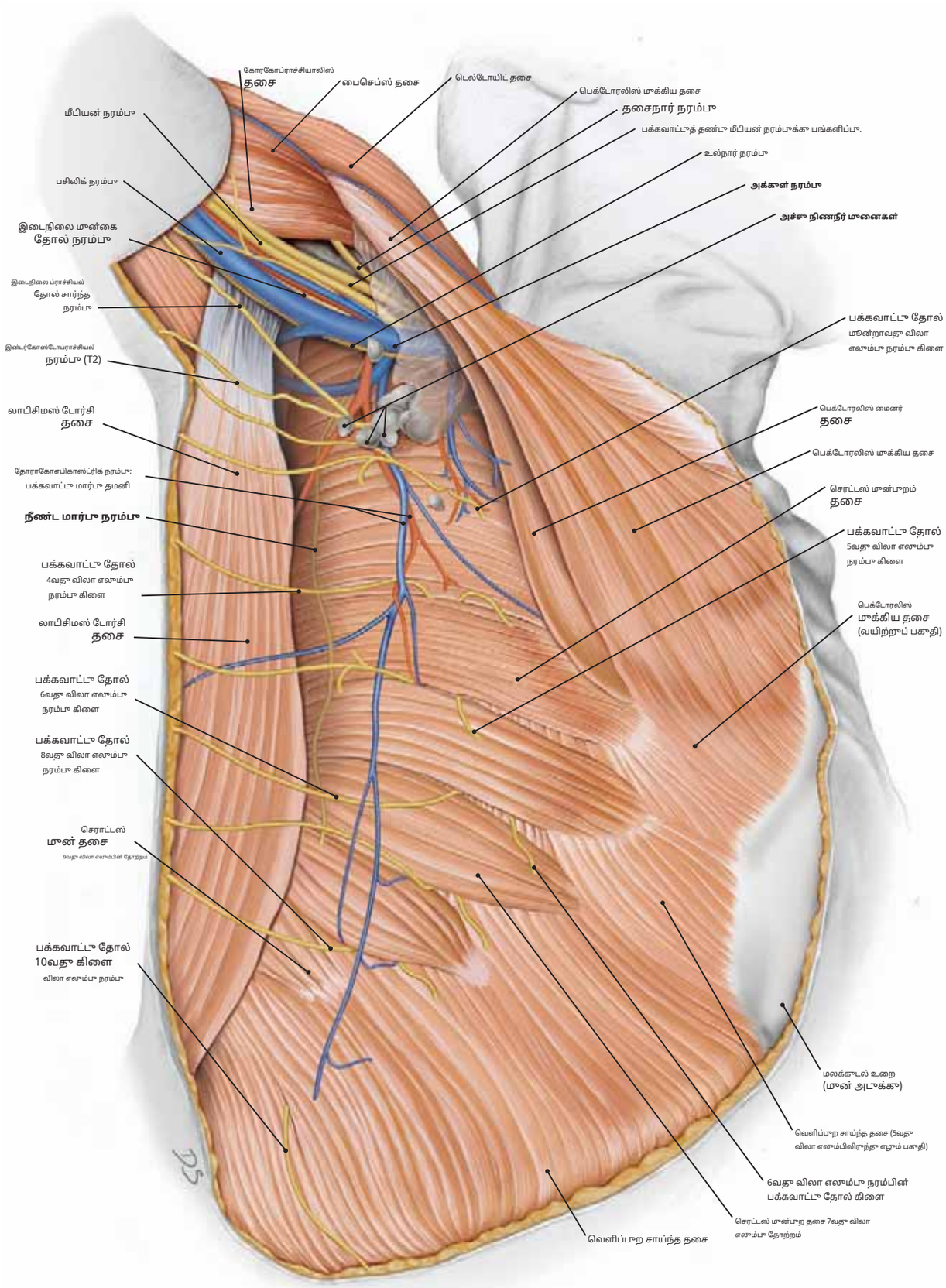

படம் 20 மேல் வலது மார்புச் சுவரின் பக்கவாட்டு அம்சம் மற்றும் மேலோட்டமான அச்சு அமைப்பு

தசை	தோற்றம்	செருகல்	உள்நோக்கம்	செயல்
பெக்டோரலிஸ் மைனர்	ஸ்காபுலாவின் கோரக்காய்டு செயல்முறை	விலா எலும்புகள் 2 முதல் 5 வரை	மீடியல் பெக்டோரல் நரம்பு (சி8, டி1)	ஸ்கேபுலாவை நீட்டுகிறது; விலா எலும்புகளை உயர்த்துகிறது.
செரட்டஸ் முன்புறம்	மேல் ஒன்பது விலா எலும்புகளிலிருந்து சதைப்பற்றுள்ள எலும்பு நழுவுகிறது.	ஸ்கேபுலாவின் இடை எல்லை	நீண்ட மார்பு நரம்பு (சி5, சி6, சி7)	ஸ்கேபுலாவை நீட்டி சுழற்றுகிறது; மார்புச் சுவருக்கு அருகில் ஸ்கேபுலாவைப் பிடித்துக் கொள்கிறது.

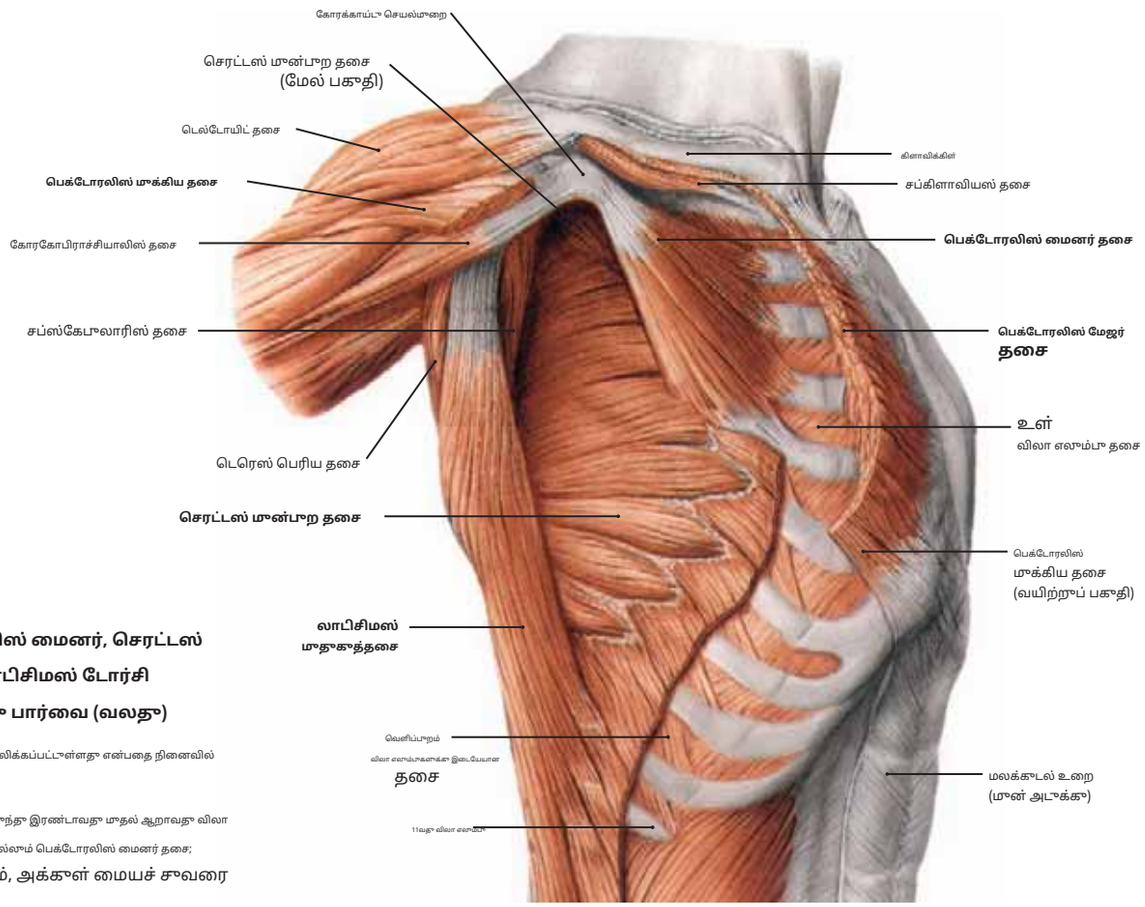

படம் 21.1பெக்டோரலிஸ் மைனர், செரட்டஸ் முன்புற மற்றும் லாடிசிமஸ் டோர்சி தசைகள், பக்கவாட்டு பார்வை (வலது)

பெக்டோரலிஸ் முக்கிய தசை பிரதிபலிக்கப்பட்டுள்ளது என்பதை நினைவில் கொள்க, இது வெளிப்படுத்துகிறது:

(1) கோரக்காய்டு செயல்முறையிலிருந்து இரண்டாவது முதல் ஆறாவது விலா எலும்புகள் வரை நீண்டு செல்லும் பெக்டோரலிஸ் மைனர் தசை;

(2) செரட்டஸ் முன்புறம், அக்குள் மையச் சுவரை உருவாக்குகிறது.

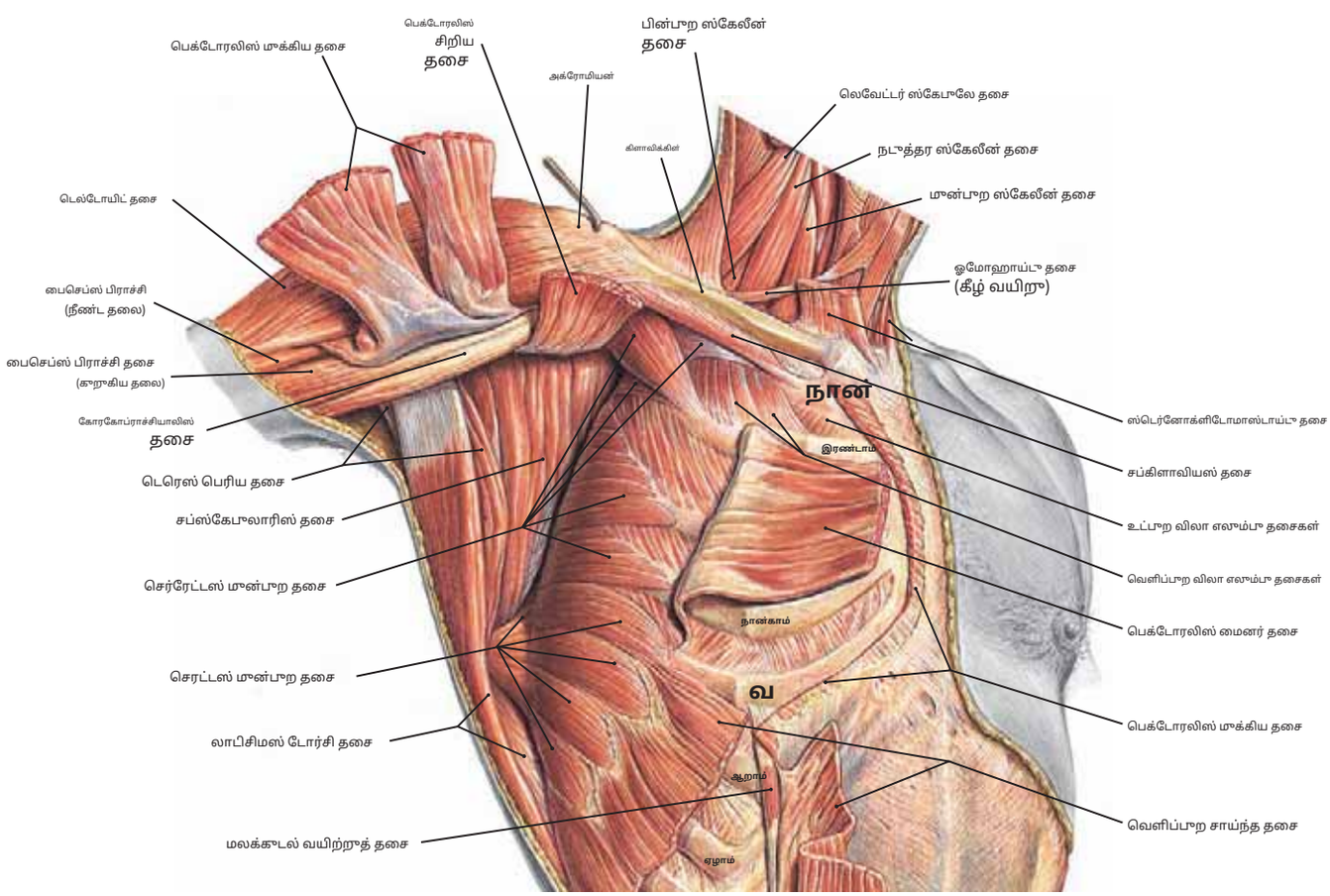

படம் 21.2 சப்ஸ்கேபுலாரிஸ் மற்றும் செரட்டஸ் முன்புற தசைகள் (வலது பக்கவாட்டு பார்வை)

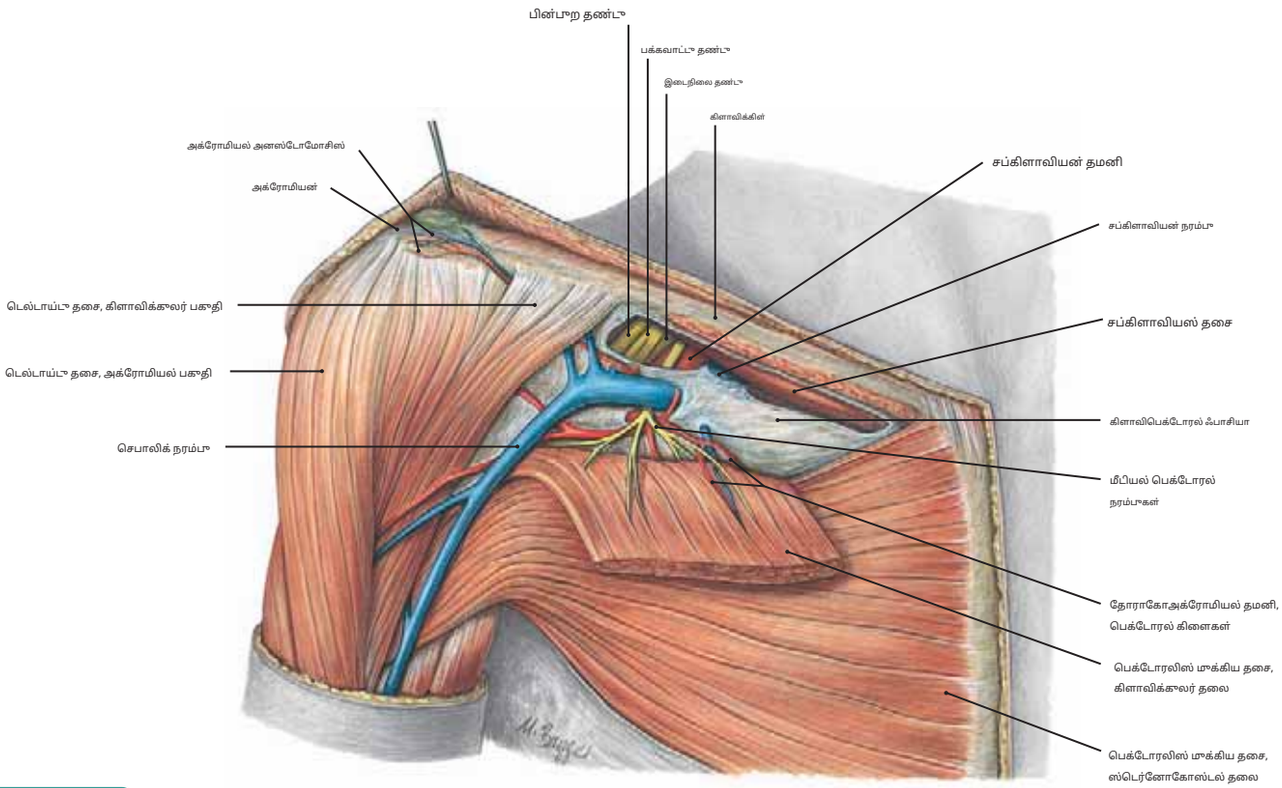

படம் 22.1 **டெல்டோபெக்டோரல் மூக்கோணம் (வலது)**

குறிப்பு: (1) பெக்டோரலிஸ் மேஜர் தசையின் கிளாவிக்லர் தலை தூண்டிக்கப்பட்டு கீழ்நோக்கி பிரதிபலிக்கப்பட்டுள்ளது.

(2) பெக்டோரலிஸ் மேஜர் தசையின் ஆழமான மேற்பரப்பை உள்ளடக்கிய ஆழமான திசுப்படலத்தின் மூதலீட்டு அடுக்கு மற்றும் கிளாவிக்கிள் மற்றும் பெக்டோரலிஸ் மைனர் தசையின் இடை எல்லைக்கு இடையில் நீண்டிருக்கும் கிளாவிபெக்டோரல் திசுப்படலம் வெளிப்படும்.

(3) தலை நரம்பு, கிளாவிபெக்டோரல் ஃபாசியாவைத் துளைத்து, அச்சு நரம்பை இணைக்கிறது.

(4) தோராகோஅக்ரோமியல் தமனி (அச்சு தமனியிலிருந்து) மற்றும் பக்கவாட்டு பெக்டோரல் நரம்பு (பிராச்சியல் பிளெக்ஸஸின் பக்கவாட்டு வடத்திலிருந்து) ஆகியவை கீழே இருந்து சப் வரை திசுப்படலத்தைத் துளைக்கின்றன.

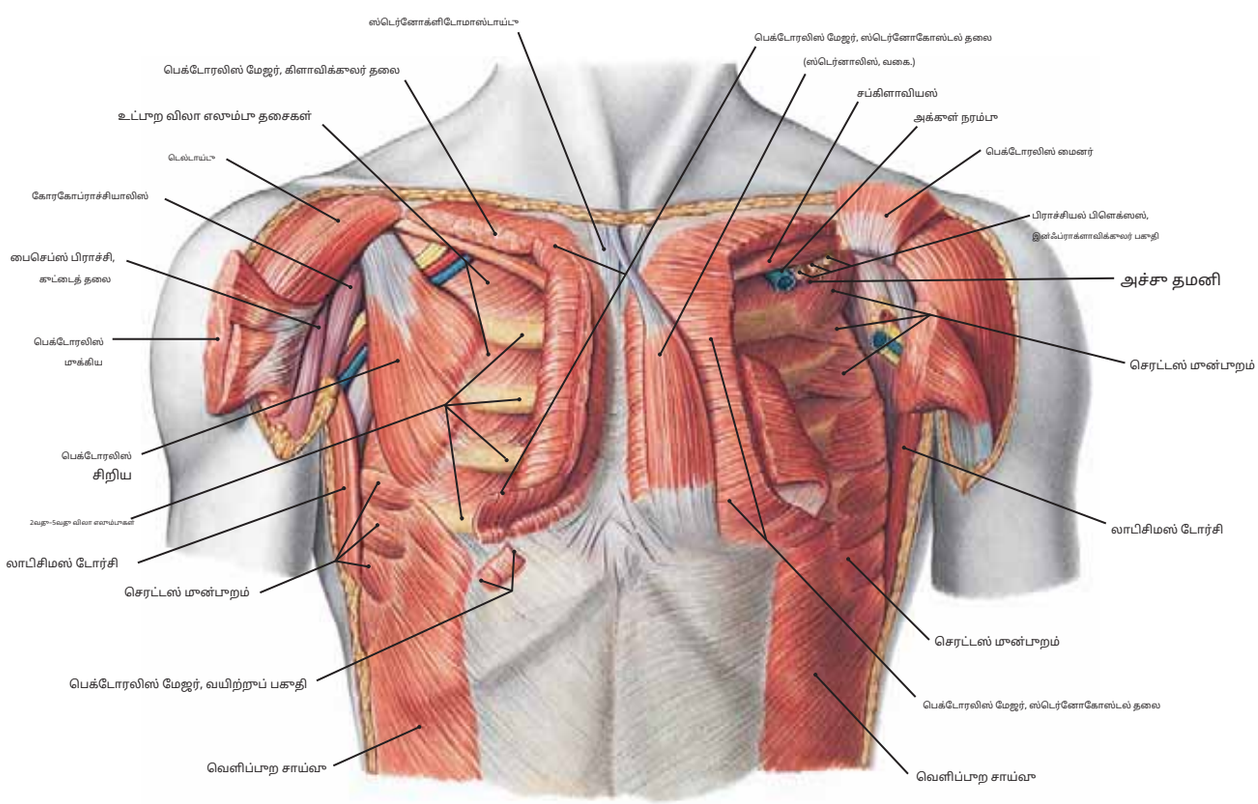

படம் 22.2 **பெக்டோரலிஸ் மைனர், செரட்டஸ் முன்புற மற்றும் லாடிசிமஸ் டோர்சி தசைகள் (வலது பக்கவாட்டு தோற்றம்)**

பெக்டோரலிஸ் மேஜர் தசை பிரதிபலித்திருப்பதைக் கவனியுங்கள், இது இரண்டாவது முதல் ஐந்தாவது விலா எலும்புகளிலிருந்து கோரக்காய்டு செயல்முறை வரை நீண்டிருக்கும் பெக்டோரலிஸ் மைனர் தசையை வெளிப்படுத்துகிறது. செரட்டஸ் முன்புற தசை அக்கிலாவின் மையச் சுவரை உருவாக்குகிறது என்பதையும் கவனியுங்கள்.

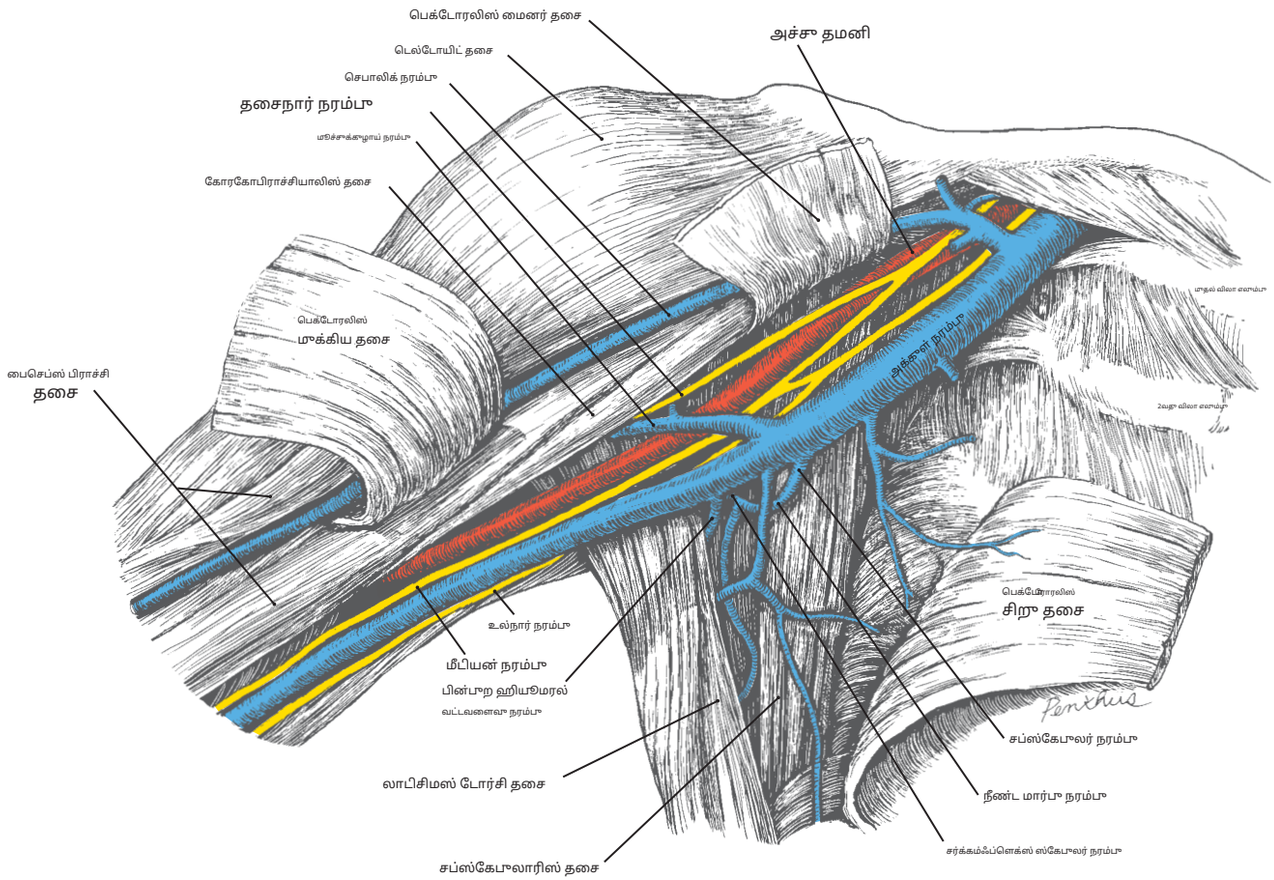

படம் 23.1வலது அக்குள் நரம்புகள்

உறவைக் கவனியுங்கள்

(சிடி கிளெமெண்டேவிலிருந்து

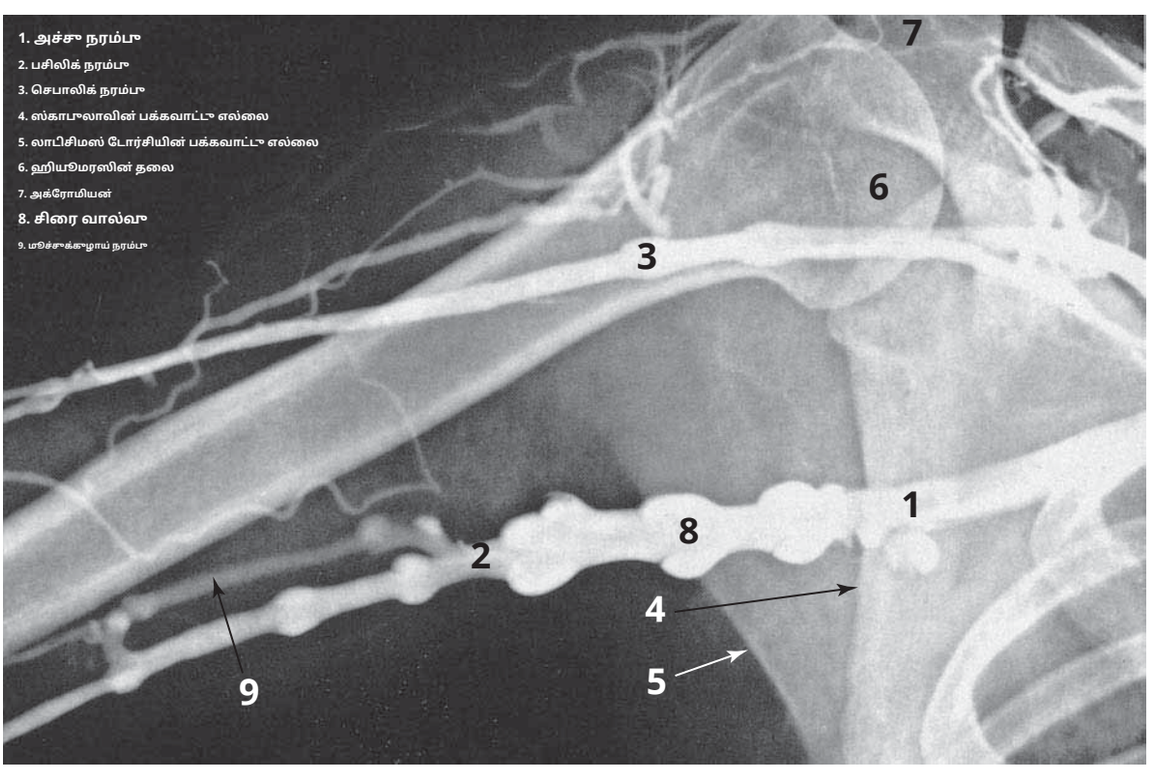

படம் 23.2அக்குள் பகுதியில் உள்ள நரம்புகளின் கதிர்வீச்சு படம்.

குறிப்பு: (1) தூளசி நரம்பு [2] அச்சு நரம்பு [1] ஆக மாறுகிறது.

(2) மூச்சுக்குழாய் நரம்புகளில் ஒன்று [9] அச்சு நரம்புக்குள் பாய்கிறது, அதே போல் செபாலிக் நரம்பு [3], இதன் சந்திப்பு இங்கே காட்டப்பட்டுள்ள புலத்திற்கு இடைநிலையாக உள்ளது.

(3) அச்சு நரம்பின் பாதையில் உள்ள சிரை வால்வுகள் [8].

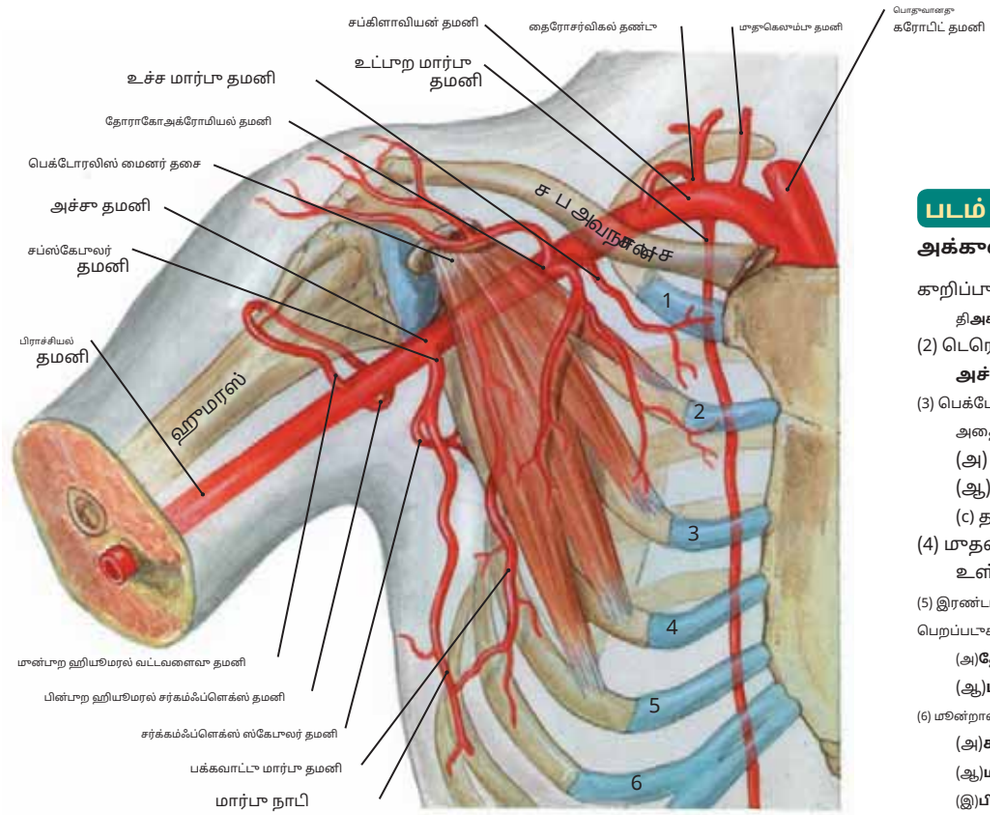

படம் 24.1 கிளைகள்

அக்குள் தமனி

குறிப்பு: (1) தி**சப்கிளாவியன் தமனி**ஆகிறது தி**அச்சுத் தமனி**கிளாவிக்கிள் வரை தொலைவில்.

(2) டெரெஸ் மேஜரை விடக் குறைவானது, **அச்சுத் தமனி**ஆகிறது**பூயத் தமனி**.

(3) பெக்டோரலிஸ் மைனர் அச்சு தமனியைக் கடந்து, அதை மூன்று பகுதிகளாகப் பிரிக்கிறது:

(அ) தசையின் நடுவில்

(ஆ) தசையின் அடியில்

(c) தசையின் பக்கவாட்டில்

(4) முதல் பகுதியிலிருந்து, ஒரு கிளை உள்ளது, தி**உச்ச மார்பு தமனி**.

(5) இரண்டாம் பகுதியிலிருந்து இரண்டு கிளைகள் பெறப்படுகின்றன:

(அ)**தோராகோஅக்ரோமியல் தமனி**

(ஆ)**பக்கவாட்டு மார்பு தமனி**

(6) மூன்றாவது பகுதியிலிருந்து மூன்று கிளைகள் வருகின்றன:

(அ)**சப்ஸ்கேபுலர் தமனி**

(ஆ)**மூன்புற ஹியூமரல் வட்டவளைவு தமனி**

(இ)**பின்புற ஹியூமரல் சர்கம்ஃப்ளெக்ஸ் தமனி**

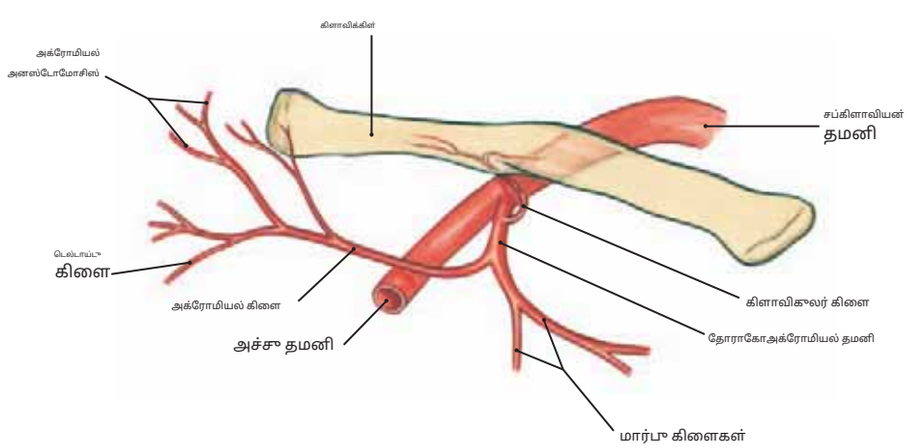

படம் 24.2 தோராகோஅக்ரோமியல் தமனி மற்றும் அதன் கிளைகள்

தோராகோஅக்ரோமியல் தமனியின் நான்கு கிளைகள் பொதுவாக கிளாவிகுலர், பெக்டோரல், அக்ரோமியல் மற்றும் டெல்டாய்டு ஆகும் என்பதை நினைவில் கொள்க.

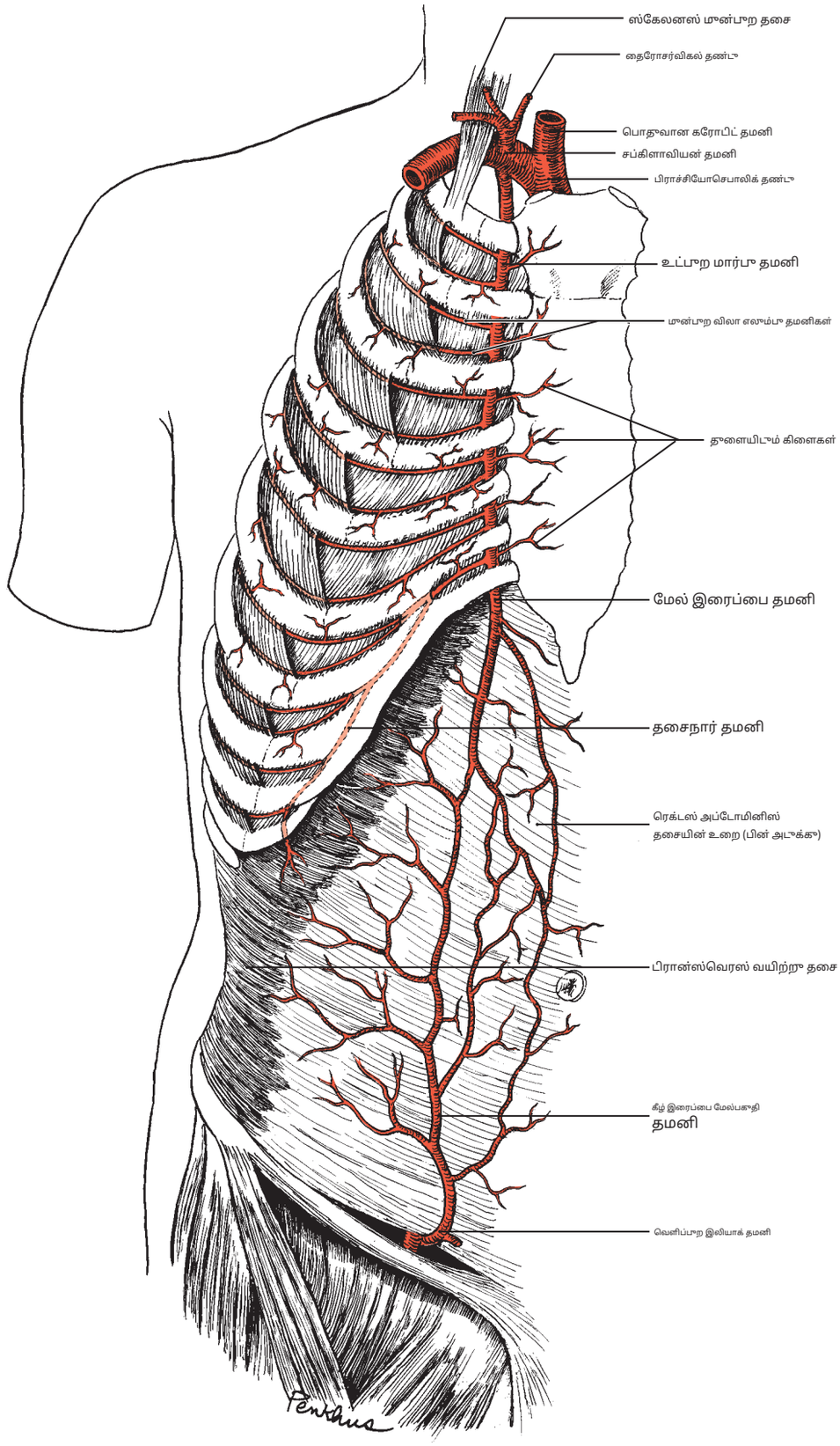

படம் 25உட்பாற தொராசி மற்றும் எபிகாஸ்ட்ரிக் தமனி அனஸ்டோமோசிஸ்

குறிப்பு: (1) தி**உட்பாற மார்பு தமனி**இது அச்சு தமனியிலிருந்து உருவாகிறது, மேலும் மார்பில் இறங்கும்போது, அது தூளையிடும் கிளைகளை பகுதிகளாக வெளியிடுகிறது. விலா எலும்பு விளிம்பில், உட்பாற மார்பு தமனி பின்வருமாறு பிரிவதன் மூலம் முடிவடைகிறது**தசை நோய்**மற்றும்**மேல் இரைப்பை தமனிகள்**.

(2) தி**கீழ் இரைப்பை தமனி**இது இடுப்புத் தசைநார்க்கு சற்று மேலே உள்ள வெளிப்பாற இலியாக் தமனியிலிருந்து எழுகிறது, மேலும் இது உள் தொராசி தமனியின் மேல் இரைப்பைக் கிளையுடன் அனஸ்டோமோஸ் செய்கிறது.

(3) இந்த தமனி அனஸ்டோமோசிஸ், சப்கிளாவியன் மற்றும் வெளிப்பாற இலியாக் அமைப்புகளுக்கும், உண்மையில், கீழ் வேனா காவா மற்றும் மேல் வேனா காவாவிற்கும் இடையில் ஒரு பெரிய இடைத் தொடர்பை உருவாக்குகிறது.

(சிபி கிளெமெண்டேவிலிருந்து.*கிரேவின் உடற்கூறியல்,*30வது அமெரிக்க பதிப்பு. பிலடெல்பியா: லியா & ஃபெபிகர், 1985.)

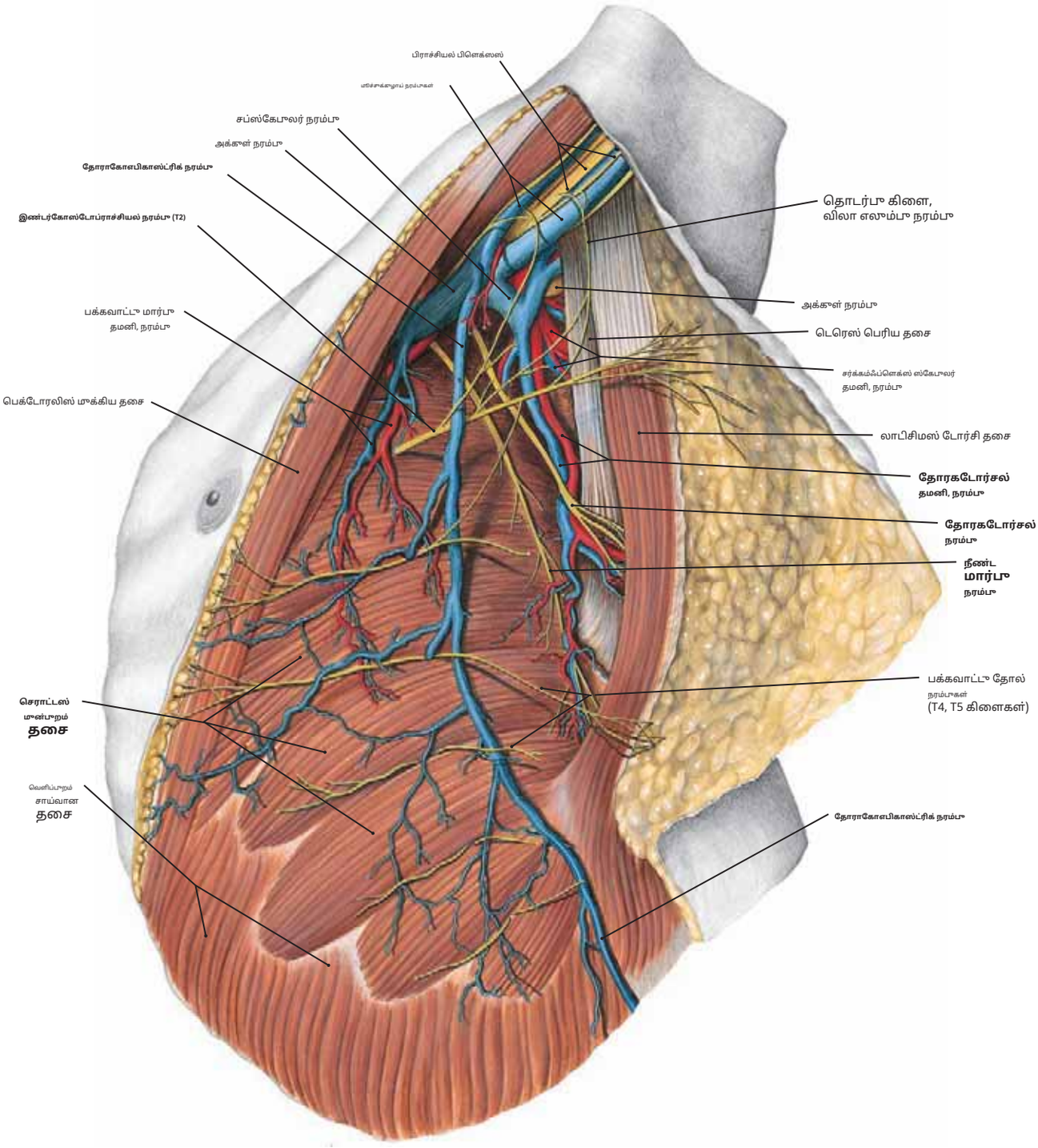

படம் 26 ஆக்சில்லா: மேலோட்டமான நாளங்கள் மற்றும் நரம்புகள் (இடது)

குறிப்பு: (1) அக்குள்களின் எல்லைகள்:

(அ)**முன்புறம்**, பெக்டோரலிஸ் மாக்கிய தசை

(ஆ)**பின்புறம்**, சப்ஸ்கேபுலாரிஸ், டெரெஸ் மேஜர் மற்றும் லாட்டிசிமஸ் டோர்சி தசைகள்

(இ)**நடுத்தர**, இரண்டாவது முதல் ஆறாவது விலா எலும்புகளை உள்ளடக்கிய செரட்டஸ் முன்புற தசை

(ஈ)**பக்கவாட்டில்**, ஹுமரஸின் இருமுனை பள்ளம்.

(2) செரட்டஸ் முன்புற தசையின் கீழ் பகுதி, வெளிப்புற சாய்ந்த தசையுடன் சதைப்பற்றுள்ள இடைக்கால்களாக கீழ் விலா எலும்புகளிலிருந்து எழுகிறது.

(3) செரட்டஸ் முன்புறம் நீண்ட மார்பு நரம்பு மூலமாகவும், லாடிசிமஸ் டோர்சி தோராக்கோடார்சல் நரம்பு மூலமாகவும் பூனரமைக்கப்படுகிறது.

(4) அச்சு நரம்பு அச்சு தமனி மற்றும் மூச்சுக்குழாய் பின்னல் ஆகியவற்றின் நடுவில் அமைந்துள்ளது.

(5) தோராகோஎபிகாஸ்ட்ரிக் நரம்பு மற்றும் பக்கவாட்டு மார்பு நாளங்களின் ஏறுவரிசை.

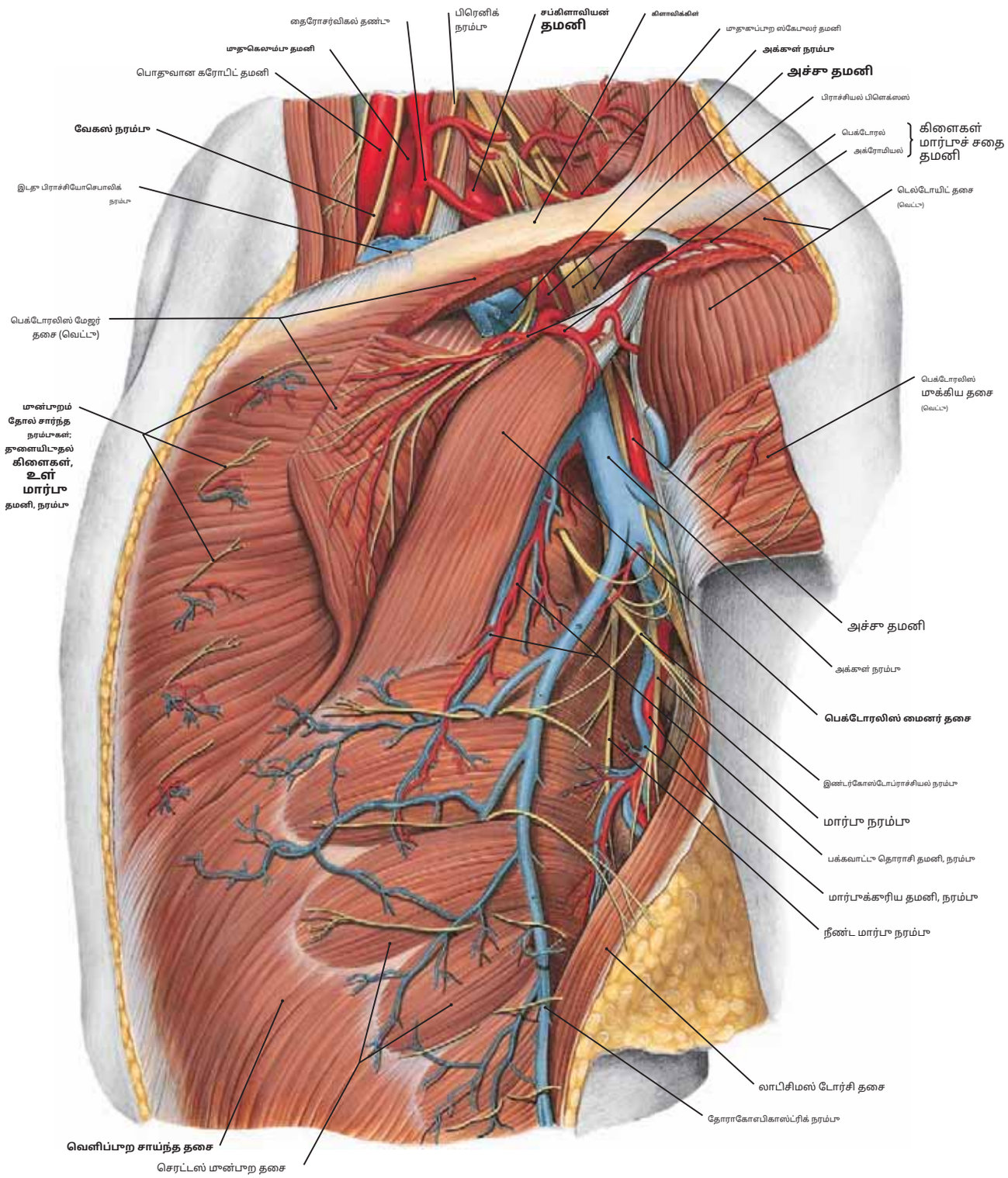

படம் 27 ஆக்சில்லா (இடது): ஆழமான நாளங்கள் மற்றும் நரம்புகள்

குறிப்பு: (1) சப்கிளாவியன் தமனி, கிளாவிக்கிளுக்கு தொலைவில் உள்ள அச்சு தமனியாக மாறுகிறது.

(2) பெக்டோரலிஸ் மைனர் தசை, கோரக்காய்டு இணைப்பு சரி செய்யப்பட்டிருந்தால் விலா எலும்புகளை உயர்த்தும் திறன் கொண்டது அல்லது விலா எலும்பு இணைப்பு சரி செய்யப்பட்டிருந்தால் ஸ்காபுலாவை நீட்டும் திறன் கொண்டது.

(3) அச்சு தமனி, பிராச்சியல் பிளெக்ஸஸின் மூன்று வடங்களால் சூழப்பட்டுள்ளது.

(4) தோராகோஅக்ரோமியல் தமனி இவ்வாறு பிரிகிறது **மார்பு, அக்ரோமியல், டெல்டாய்டு,** மற்றும் சிறியது **கிளாவிக்குலர்** கிளைகள்.

(5) இண்டர்கோஸ்டோப்ராச்சியல் நரம்பு (T2) இரண்டாவது இன்டர்கோஸ்டல் இடத்தை அக்கள் மற்றும் கையை நோக்கி அதன் போக்கில் தளைக்கிறது, மேலும் அது இடைநிலை மூச்சுக்குழாய் தோல் நரம்புடன் தொடர்பு கொள்கிறது.

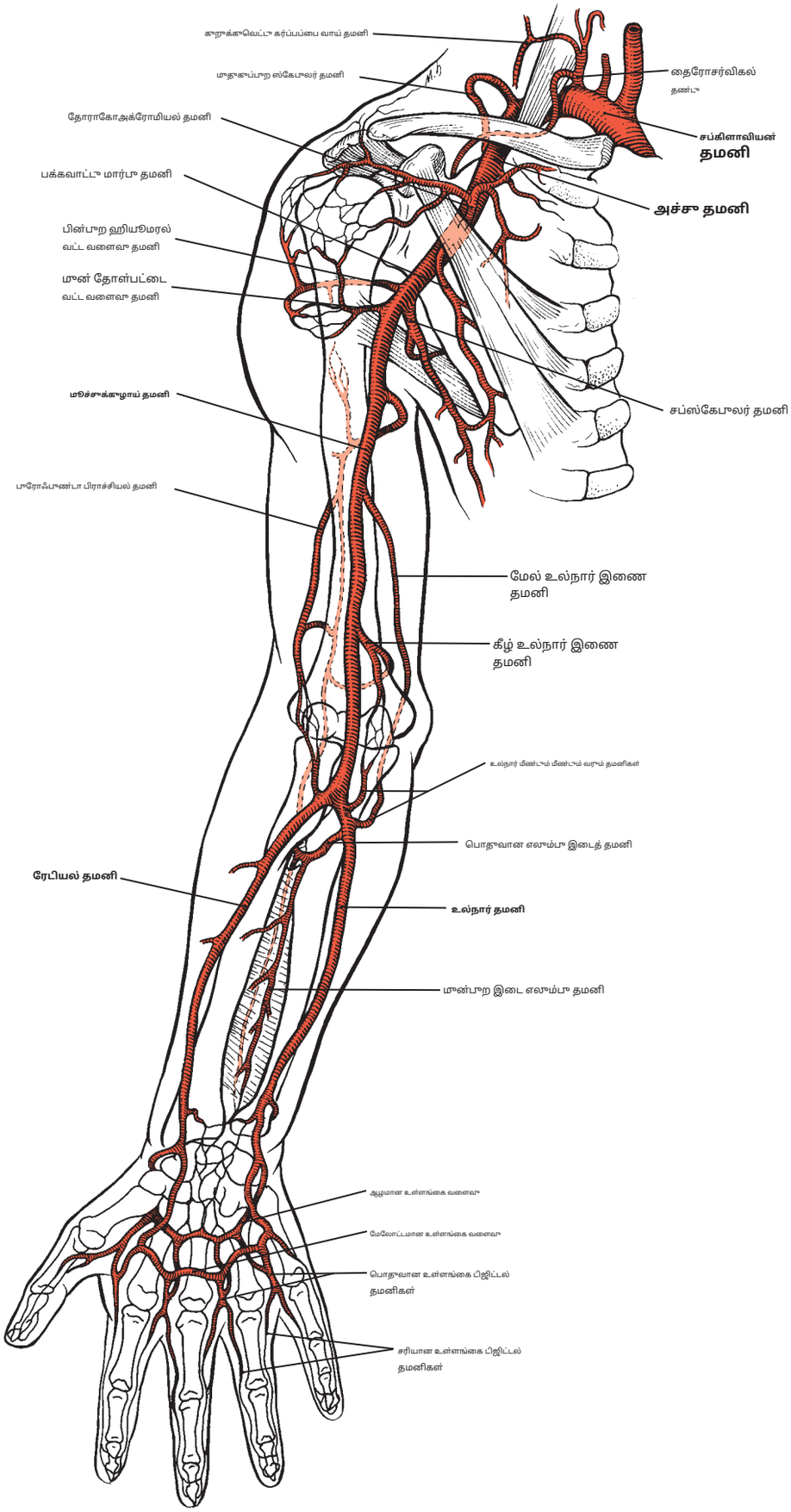

படம் 28 மேல் மூட்டு தமனிகள்

(டாக்டர் ஜீன் எல். கோல்போர்ன், ஜார்ஜியா மருத்துவக் கல்லூரி பங்களித்தது.)

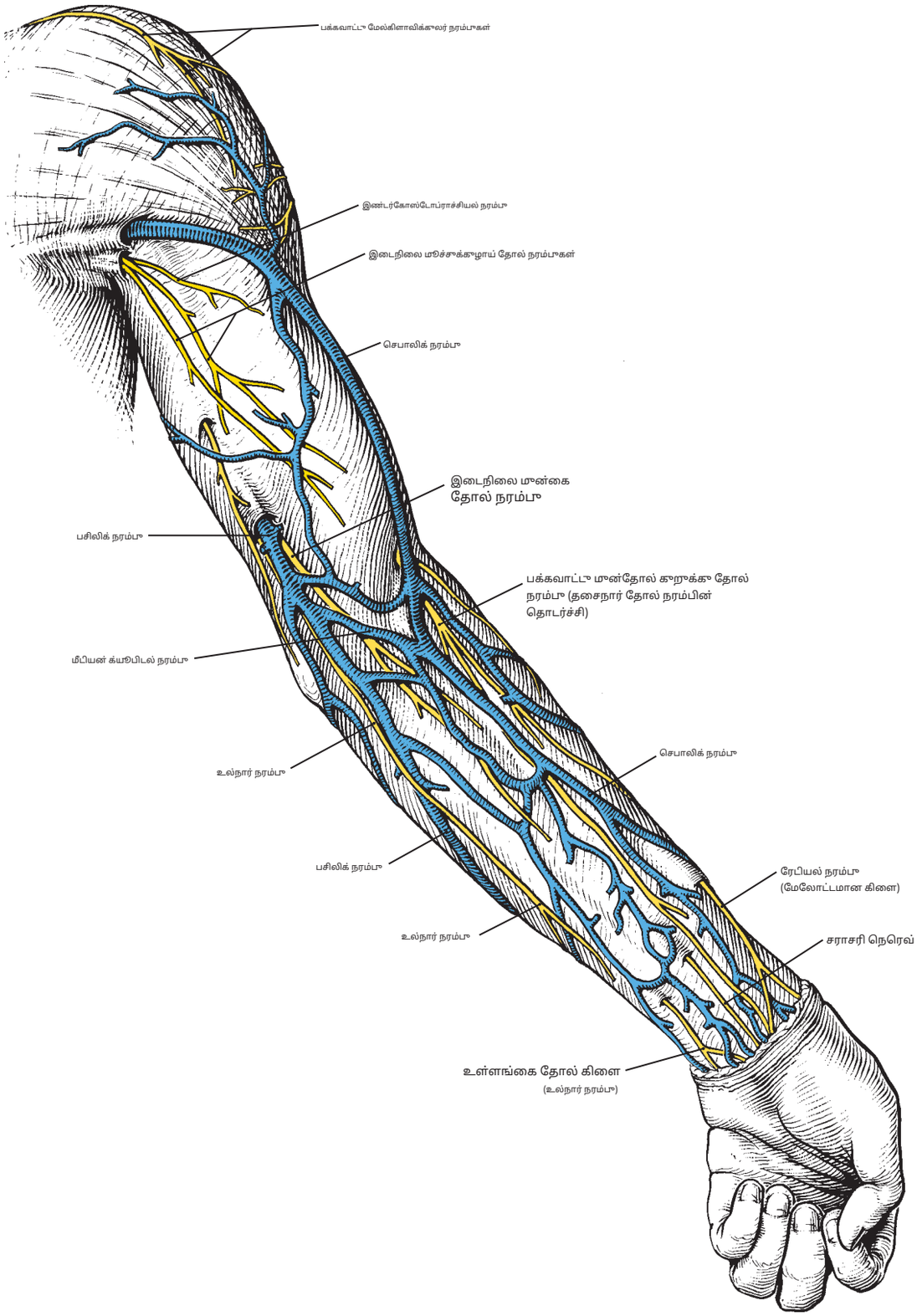

படம் 29 மேல் மூட்டுகளின் மேலோட்டமான நரம்புகள்

குறிப்பு: தி**பக்கவாட்டில் தலை நரம்பு**கையின் ஆர (அல்லது கட்டைவிரல்) பக்கத்தில் தொடங்கி**தூளசி நரம்பு**கையின் உல்நார் (அல்லது சுண்டு விரல்) பக்கத்தில் தொடங்குகிறது. இந்த சேனல்கள் முன்கூட்டிய ஃபோஸாவில் தொடர்பு கொள்கின்றன.**சராசரி க்யூபிடல் நரம்பு**. (டாக்டர் ஜீன் எல். கோல்போர்ன், ஜார்ஜியா மருத்துவக் கல்லூரி பங்களித்தது.)

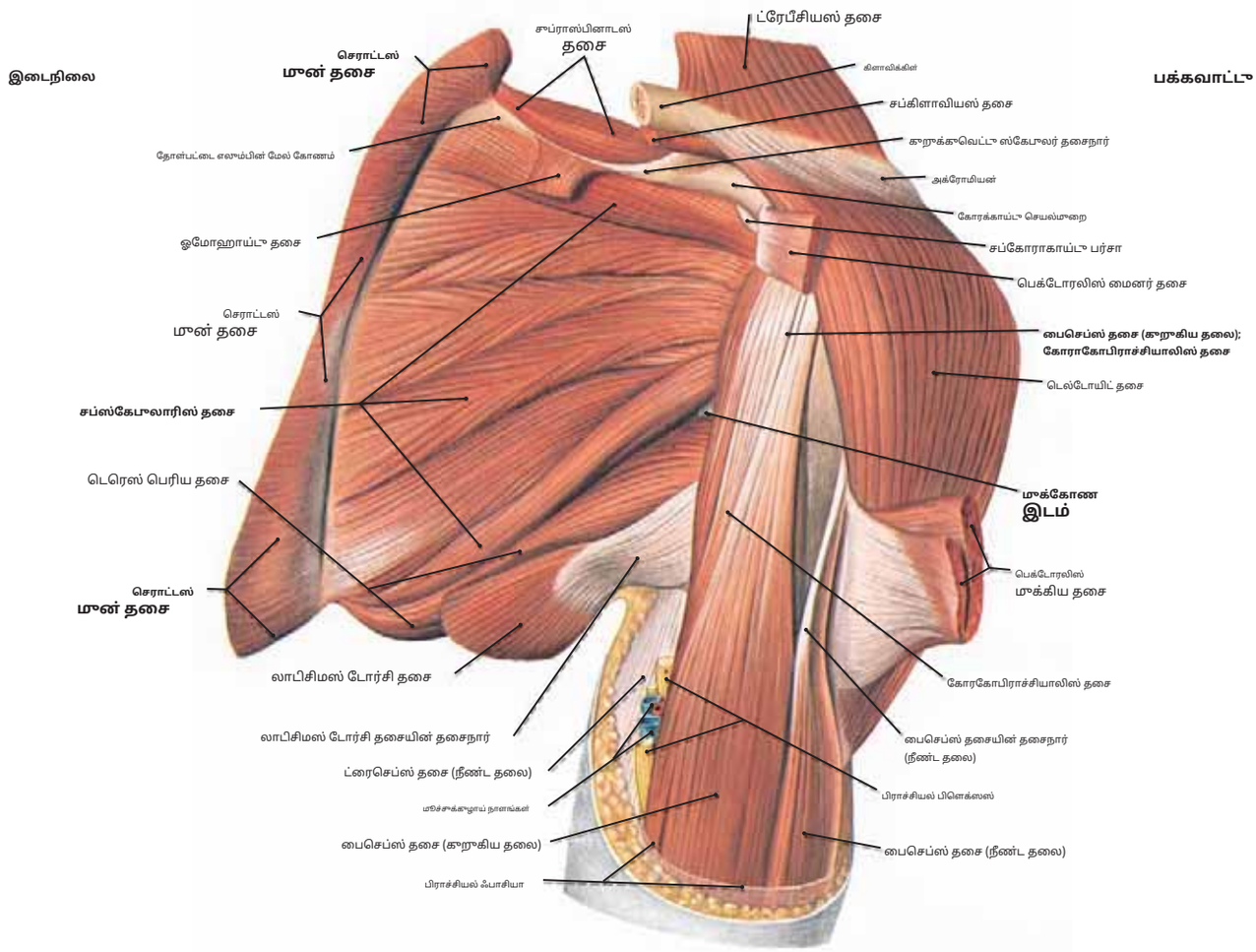

படம் 30 தோள்பட்டையின் மான்பறப் பகுதியின் தசைகள் (இடது)

குறிப்பு: (1) கழிவான சப்ஸ்கேபுலர் ஃபோஸாவை ஆக்கிரமித்துள்ள சப்ஸ்கேபுலாரிஸ் தசையின் பெரிய மாக்கோண நிறை. இந்த பரந்த தோற்றத்திலிருந்து, அதன் இழைகள் இது ஹியூமரஸை நோக்கி விளிம்பில் செல்கிறது, அங்கு அது சிறிய பியூபர்கிளில் நுழைகிறது.

(2) "சுழற்சி சுற்றுப்பட்டை" (சுப்ராஸ்பினாடஸ், இன்ஃப்ராஸ்பினாடஸ் மற்றும் டெரெஸ் மைனர்) உருவாக்கும் பிற தசைகளுடன் சேர்ந்து சப்ஸ்கேபுலாரிஸ், ஹியூமரஸின் தலையை க்ளெனாய்டு ஃபோஸாவில் வைத்திருப்பதன் மூலம் தோள்பட்டை மூட்டை உறுதிப்படுத்த உதவுகிறது.

(3) பைசெப்ஸின் கறாகிய தலை மற்றும் கோராகோபிராச்சியாலிஸ் இரண்டும் கோராகாய்ட்டு செயல்முறையிலிருந்து பொதுவான தோற்றத்தைக் கொண்டுள்ளன.

தசை	தோற்றம்	செருகல்	உள்நோக்கம்	செயல்
சப்ஸ்கேபுலாரிஸ்	ஸ்காபுலாவின் சப்ஸ்கேபுலர் ஃபோஸா	சிறிய பியூபர்கிள் மேற்கை எலும்பு	மேல் மற்றும் கீழ் சப்ஸ்கேபுலர் நரம்புகள் (C5, C6) பிராச்சியல் பிளெக்ஸஸின் பின்புற நாணிலிருந்து	ஹுமரஸின் இடை சுழற்சி
லாடிசிமஸ் டோர்சி	தோரகொலம்பர் திசுப்படலம்; கீழ் ஆறு தொராசி மற்றும் இடுப்பு முதுகெலும்புகள் மற்றும் சாக்ரமின் சுழல் செயல்முறைகள்	கீழே கழுத்துகளுக்கிடையேயான பள்ளம் மேற்கையின் மேற்கை	பிராச்சியல் பிளெக்ஸஸின் பின்புற நாணிலிருந்து தோராகோடார்சல் நரம்பு (C6, C7, C8)	நீட்டிக்கிறது, கூட்டுப்பொருள் செய்கிறது, மற்றும் மையமாக சுழற்றுகிறது மேற்கை எலும்பு
டெல்டாய்டு	கிளாவிக்கிளின் பக்கவாட்டு மூன்றாவது; அக்ரோமியன்; ஸ்காபுலாவின் முதுகெலும்பு.	டெல்டாய்டு பியூபர்கிள் ஆன் பக்கவாட்டு மேற்பரப்பு மேற்கை எலும்பு	பிராச்சியல் பிளெக்ஸஸின் பின்புற நாணிலிருந்து வரும் அக்குள் நரம்பு (C5, C6).	ஹியூமரஸைக் கடத்துதல்; முன்புற இழைகள் வளைவதற்கும் பின்புற இழைகள் வளைவதற்கும் உதவுகின்றன. மேற்கையின் நீட்சி

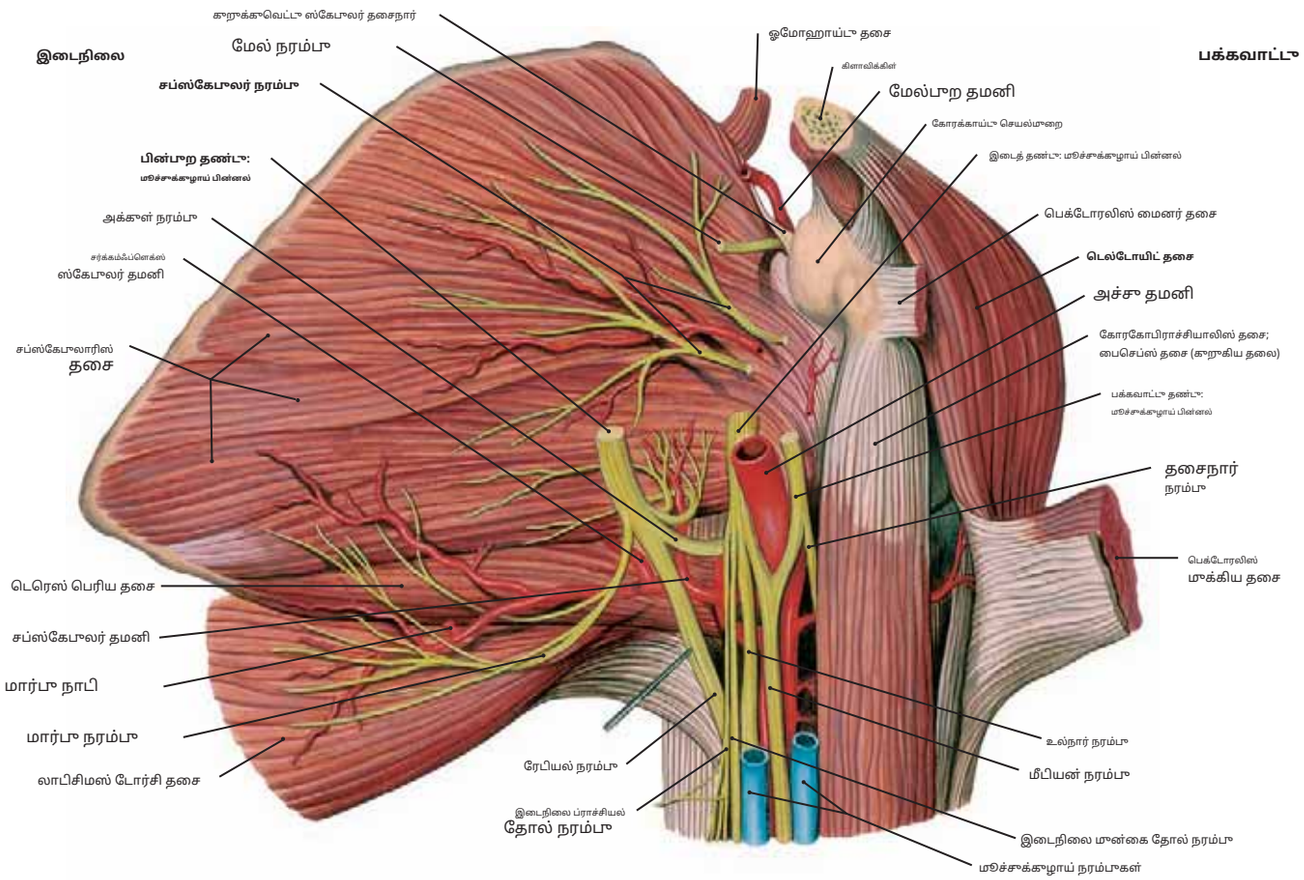

படம் 31.1 தோள்பட்டையின் மான்பாறப் பகுதியின் நரம்பாகள் மற்றும் நாளங்கள் (இடது)

குறிப்பு: (1) மூச்சுக்குழாய் பின்னலின் இடை, பக்கவாட்டு மற்றும் பின்பாற வடங்களுக்கு அச்சு தமனிக்கும் உள்ள உறவுகள்.
(2) இந்தப் பிரிவின் போது, பின்பாறத் தண்டு மற்றும் அதன் அச்சு மற்றும் ஆர மானைய நரம்பாகள் அச்சு தமனியின் பின்னால் இரண்டு மையமாக இழுக்கப்பட்டுள்ளன.
(3) பக்கவாட்டு மற்றும் இடைநிலை நாண்களின் பங்களிப்பாகளால் உருவாகும் இடைநிலை நரம்பு. இடைநிலை நரம்பு, அதன் இரண்டு மூல வேர்கள் மற்றும் உல்நார் மற்றும் தசைநார் நரம்பாகள் ஒருமவடிவம் அச்சு தமனி.

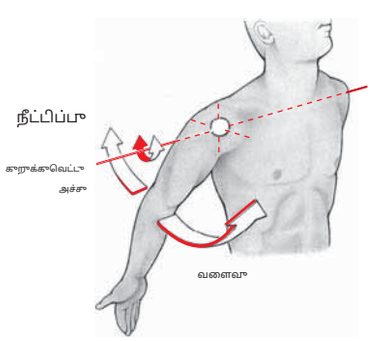

படம் 31.2 தோள்பட்டை மூட்டு: நெகிழ்வு மற்றும் நீட்டிப்பு

இல் **வளைவு** மேல் மூட்டு மான்பாறமாக (மான்னோக்கி) நகர்த்தப்படுகிறது, அதே நேரத்தில் **நீட்டிப்பு** குறுக்கு அச்சைப் பொறுத்து மூட்டு பின்பாறமாக (பின்னோக்கி) நகர்கிறது.

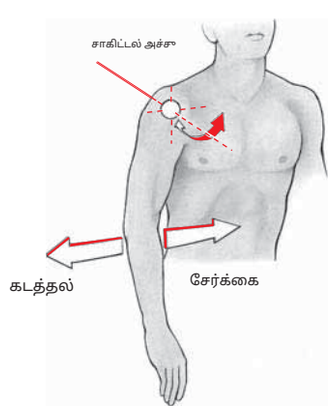

படம் 31.3 தோள்பட்டை மூட்டு: கடத்தல் மற்றும் சேர்க்கை

இல் **கடத்தல்**, மேல் மூட்டு பக்கவாட்டில் நகர்த்தப்படுகிறது, அல்லது உடலின் நடுப்பகுதியிலிருந்து விலகி, சாகிட்டல் அச்சைப் பொறுத்து. **சேர்க்கை**, மேல் மூட்டு உடலின் நடுப்பகுதிக்கு அல்லது மையக் கோட்டை நோக்கி நகர்த்தப்படுகிறது.

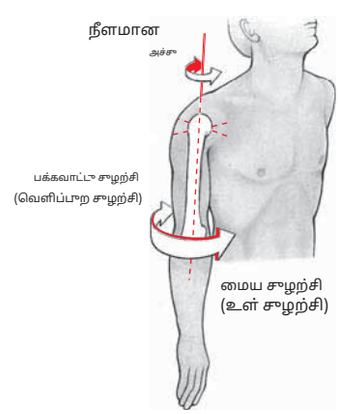

படம் 31.4 தோள்பட்டை மூட்டு: இடை மற்றும் பக்கவாட்டு சுழற்சி

தோள்பட்டை மூட்டில் இடை சுழற்சி, எலும்பின் நீண்ட அல்லது நீளமான அச்சைப் பொறுத்து, ஹியூமரஸ் உட்பாறமாக (இடையில்) சுழலும் போது ஏற்படுகிறது. இதற்கு நேர்மாறாக, **பக்கவாட்டு சுழற்சி** மேல் மூட்டு பகுதி ஹியூமரஸை (கை) வெளிப்பாறமாகவோ அல்லது பக்கவாட்டாகவோ நகர்த்துகிறது.

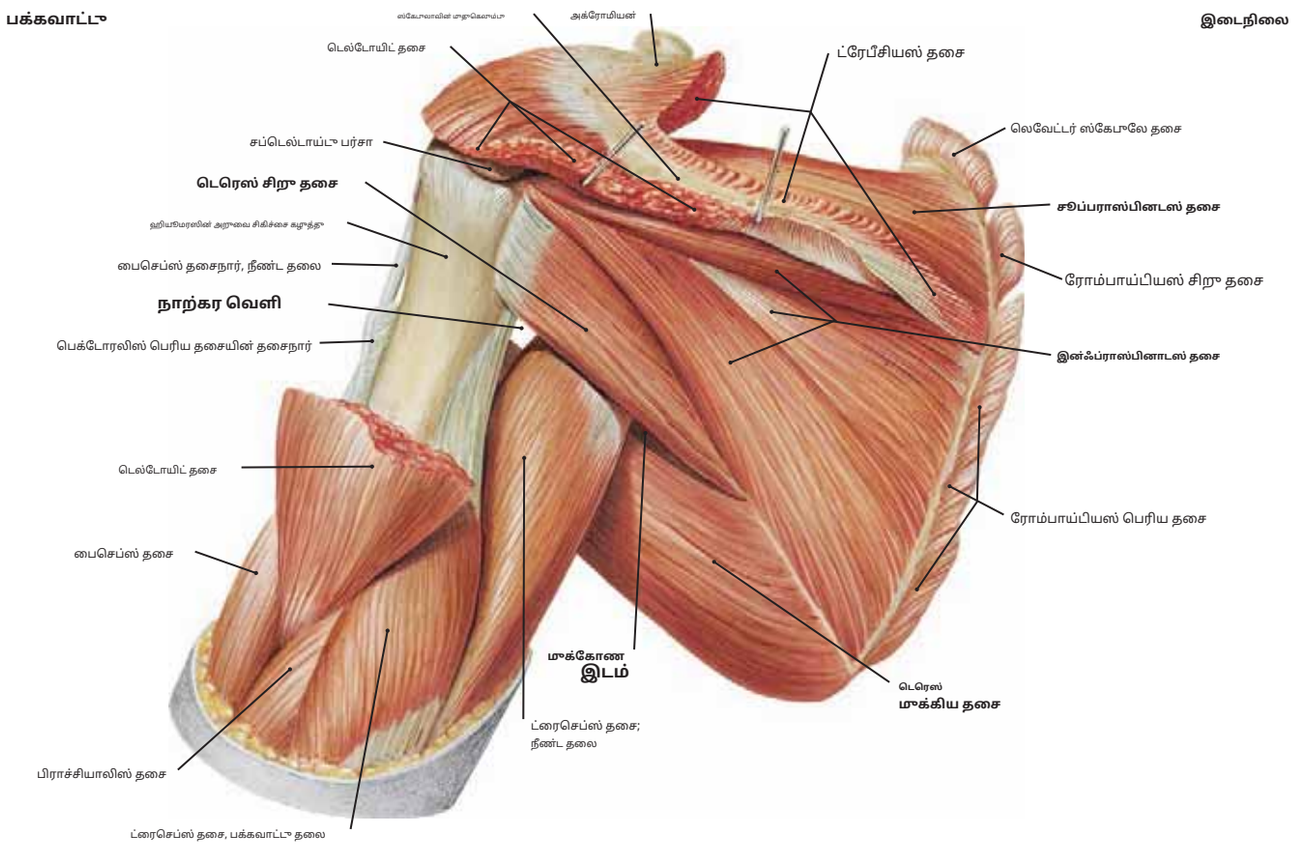

படம் 32 பின்புற ஸ்கேபுலர் தசைகள் (இடது)

குறிப்பு: (1) சுப்ராஸ்பினாடஸ், இன்ஃப்ராஸ்பினாடஸ் மற்றும் டெரெஸ் மைனர் தசைகள் அனைத்தும் முதுகுப்புற ஸ்காபுலாவிலிருந்து பக்கவாட்டில் செல்கின்றன, மேலும் அனைத்தும் "சுழற்சி" என்று கருதப்படுகின்றன.

"கஃப்" தசைகள்.

(2) இந்த மூன்று தசைகளும் மேற்கை எலும்பின் பெரிய டியூபர்கிளில் மேலிருந்து கீழ்நோக்கி வரிசையாகச் செருகப்படுகின்றன.

(3) ட்ரைசெப்ஸின் நீண்ட தலை, டெரெஸ் மேஜர் மற்றும் டெரெஸ் மைனர் தசைகளுக்கு இடையே உள்ள ஒரு இடத்தை வெட்டி, ஒரு **நாற்கர வெளி** பக்கவாட்டில் மற்றும் ஒரு **முக்கோண வெளி** இடைநிலை ரீதியாக.

(4) பின்புற ஹியூமரல் சர்கம்ஃப்ளெக்ஸ் தமனி மற்றும் அச்சு நரம்பு நாற்புற இடைவெளி வழியாக செல்கின்றன.

(5) சப்ஸ்கேபுலர் தமனியின் வட்டவடிவ ஸ்கேபுலர் கிளை முக்கோண இடைவெளி வழியாக செல்கிறது.

(6) நாற்கர வெளியின் பக்கவாட்டு எல்லை ஹியூமரஸின் அறுவை சிகிச்சை கழுத்து என்பதால், இந்த இடத்தில் எலும்பு முறிவு ஏற்பட்டால், அச்சு நரம்பு மற்றும் பின்புற ஹியூமரல் சர்க்கம்ஃப்ளெக்ஸ் தமனி ஆபத்தில் உள்ளன.

தசை	தோற்றம்	செருகல்	உள்நோக்கம்	செயல்
சுப்ராஸ்பினாடஸ்	ஸ்காபுலாவின் சப்ராஸ்பினடஸ் ஃபோஸா	ஹுமரஸின் பெரிய டியூபர்கிளின் மிக உயர்ந்த முகம்	மேல் நரம்பு (சி 5)	கையைக் கடத்தத் தொடங்குகிறது; ஹியூமரஸை பக்கவாட்டில் சுழற்றுகிறது.
இன்ஃப்ராஸ்பினாடஸ்	ஸ்காபுலாவின் இன்ஃப்ராஸ்பினாடஸ் ஃபோஸா	ஹியூமரஸின் பெரிய டியூபர்கிளின் நடுப்பகுதி	மேல் நரம்பு (சி5, சி6)	மேற்கை எலும்பை பக்கவாட்டில் சுழற்றுகிறது.
டெரெஸ் மேஜர்	ஸ்கேபுலாவின் கீழ் பக்கவாட்டு எல்லை மற்றும் கீழ் கோணம்	ஹியூமரஸின் இன்டர்டியூபர்குலர் சல்கஸின் சிறிய டியூபர்கிளின் முகடு மற்றும் இடைப்பட்ட உதட்டு	கீழ் சப்ஸ்கேபுலர் நரம்பு (C5, C6)	மேற்கை தசையை கூட்டி, மையமாக சுழற்றுகிறது; உதவுகிறது. கை நீட்டிப்பு
டெரெஸ் மைனர்	ஸ்காபுலாவின் பக்கவாட்டு எல்லையின் மேல் பகுதி	ஹுமரஸின் பெரிய டியூபர்கிளின் கீழ் பகுதி	அச்சு நரம்பு (C5)	மேற்கைத் தசையை பக்கவாட்டில் சுழற்றுகிறது; மேற்கைத் தசையை பலவீனமாகச் சேர்க்கிறது.

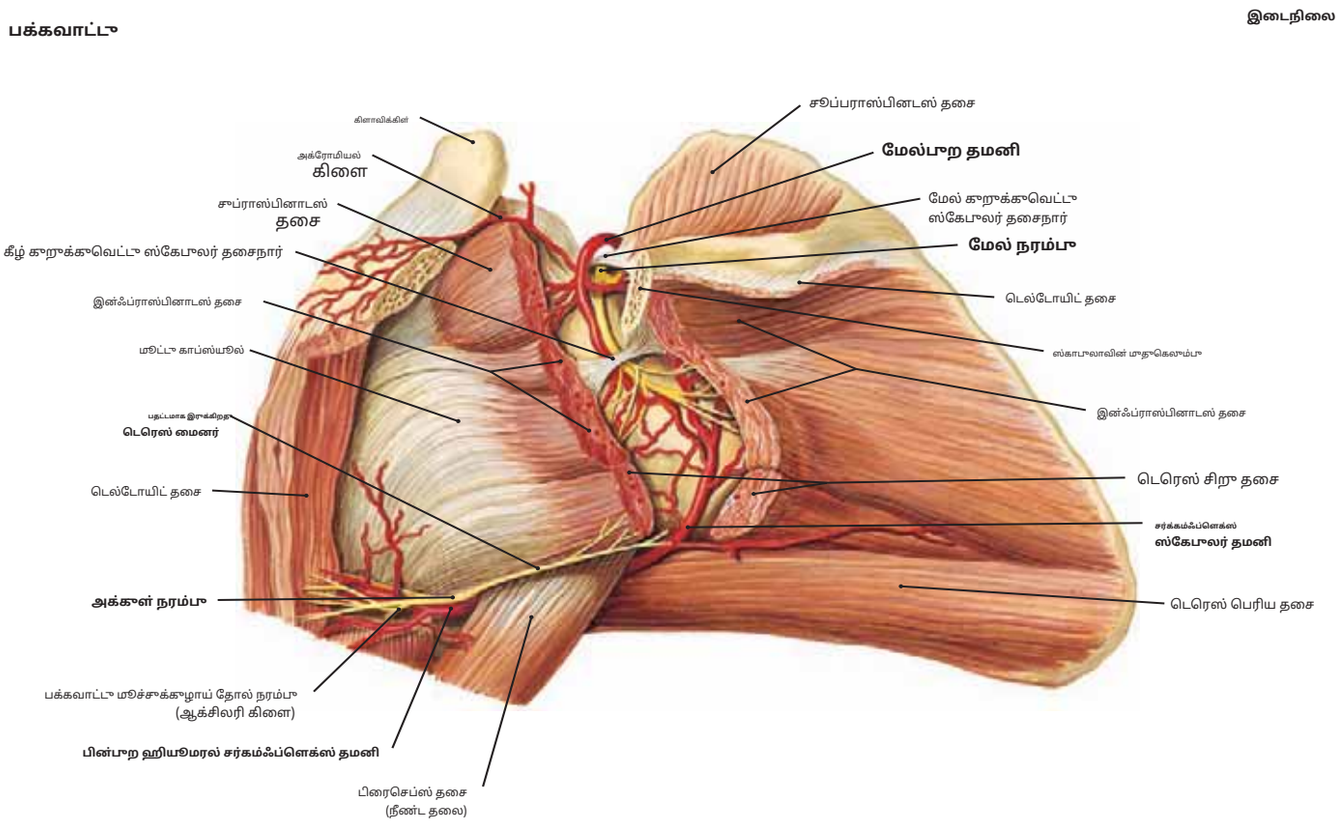

படம் 33.1 பின்பாற ஸ்கேபுலர் பகுதியின் நரம்பாகள் மற்றும் நாளங்கள் (இடது)

குறிப்பு: (1) தி**உயர்ந்த**கறுக்கவெட்டு ஸ்கேபுலர் தசைநார் ஸ்கேபுலர் நாட்ச்சைப் பாலமாகக் கொண்டுள்ளது, மேலும் மேல் நரம்பு தசைநார் கீழ் செல்கிறது. மேல்பாற தமனி பொதுவாக அதன் மேலே சென்று மேல்பாற தமனியை அடைகிறது.

(2) மேல் நரம்பு மற்றும் தமனி இரண்டும் கீழே செல்கின்றன**தாழ்ந்த**இன்ஃப்ராஸ்பினாட்டஸ் ஃபோஸாவை அடைய கறுக்கவெட்டு ஸ்கேபுலர் தசைநார்.

(3) அச்சு நரம்பு நான்கு கட்டமைப்புகளை வழங்குகிறது: (அ) டெரெஸ் மைனர் தசை, (ஆ) டெல்டோயிட் தசை, (இ) தோள்பட்டை மூட்டின் காப்ஸ்யூல் மற்றும் (ஈ) தோள்பட்டை மூட்டின் மேல் உள்ள தோல்.

(4) பின்புறக் காட்சியில் இருந்து அச்சு நரம்பு மற்றும் பின்பாற ஹியூமரல் சர்க்கம்ஃப்ளெக்ஸ் தமனி. இந்த இரண்டு கட்டமைப்புகளும் நாற்புற இடைவெளியைக் கடந்து சென்றுள்ளன, அதேசமயம் சர்க்கம்ஃப்ளெக்ஸ் ஸ்கேபுலர் தமனி முக்கோண இடைவெளி வழியாக இன்ஃப்ராஸ்பினேட்டஸ் ஃபோஸாவை அடைகிறது.

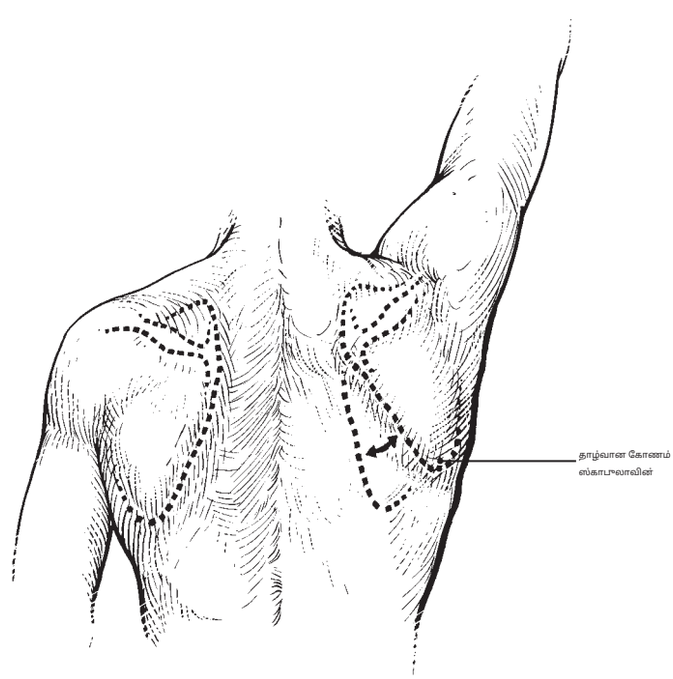

படம் 33.2 மேல் மூட்டு கடத்தல்

குறிப்பு: (1) முதல் 20 டிகிரி கடத்தல் இவரால் செய்யப்படுகிறது மேல்பாற தசை.

(2) 20 முதல் 90 டிகிரி வரை, கடத்தல் என்பது கிட்டத்தட்ட டெல்டாய்டு தசையின் செயலாகும்.

(3) 90 டிகிரி முதல் 180 டிகிரி வரை (இந்த படத்தில் காட்டப்பட்டுள்ளபடி) தொடர்ந்து, மேல் மூட்டு உயர்த்தப்படும்போது ஸ்காபுலாவின் முதுகெலும்பு எல்லை மற்றும் கீழ் கோணம் பக்கவாட்டில் சுழல வேண்டும்.

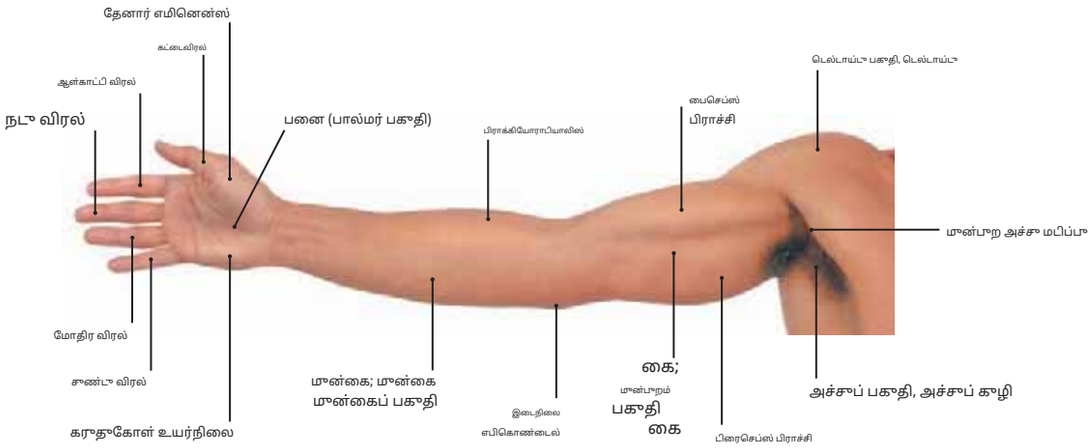

படம் 34.1வலது மேல் மூட்டு மேற்பரப்பு உடற்கூறியல் (மூன்பூற அம்சம்)

குறிப்பு: (1) செங்குத்தாக நோக்கிய**இடை இரமூனை பள்ளம்**கையுடன். தி**துளசி நரம்பு**மற்றும்**இடைநிலை மூன்கை தோல் நரம்பு**பாடநெறி இந்த பள்ளத்தில் தோலுக்கு அடியில். இன்னும் ஆழமாக மூச்சுக்கழாய் தமனி மற்றும் நரம்பு மற்றும்**சராசரி**மற்றும்**உல்நார் நரம்புகள்**;

(2) தி**கனசதுர கழி**மழங்கை மூட்டுக்கு மூன்னால், மேல் மூன்கையில் உள்ள நெகிழ்வு மற்றும் நீட்டிப்பு தசைகளின் வயிற்றுக்கு இடையில்.

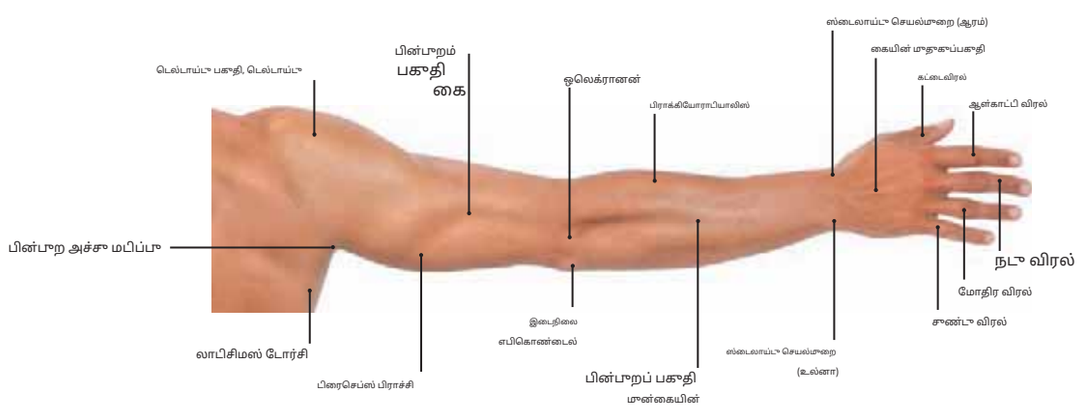

படம் 34.2 வலது மேல் மூட்டு மேற்பரப்பு உடற்கூறியல் (பின்பூற அம்சம்)

குறிப்பு: (1) மேற்பரப்பு வரையறைகள்**பைசெப்ஸ் பிராச்சி**மற்றும்**பிராக்கியோராடியாலிஸ்**தசைகள் மற்றும் ஒலெக்ரானன் மற்றும் இடைநிலையின் மேற்பரப்பு கணிப்புகள் மழங்கை பகுதியில் எபிகொண்டைல்.

(2) ஆரம் மற்றும் உல்னா இரண்டின் தொலைதுர கூர்மையான மூனைகள் a இல் மூபிவடைகின்றன**ஸ்டைலாய்டு செயல்மூறை**மணிக்கட்டில் ஏற்படும் கடுமையான காயத்தால் அவை அடிக்கடி எலும்பு மூறிவுக்கு ஆளாகின்றன.

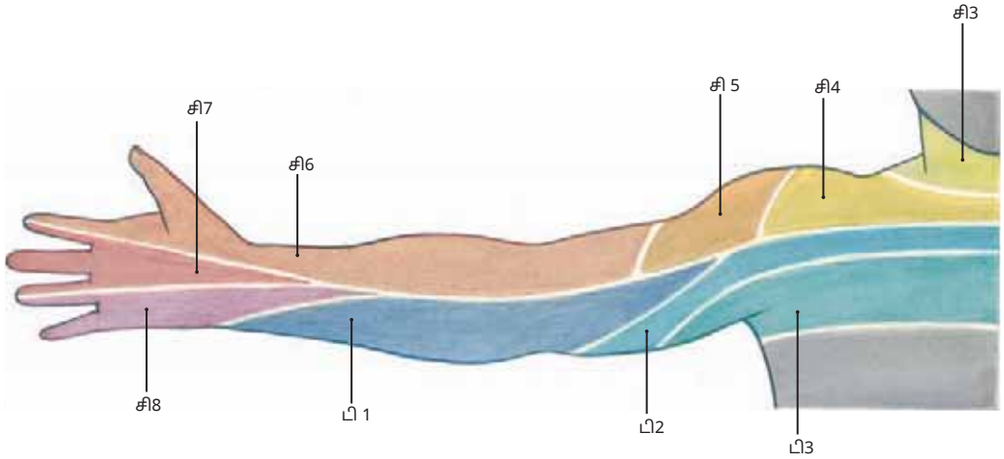

படம் 35.1 மேல் மூட்டு (முன்புற அம்சம்) தோல் நரம்பு மற்றும் தோல் அழற்சி

குறிப்பு: (1) எந்தவொரு ஒற்றை முதுகெலும்பு நரம்பிலிருந்தும் நரம்பு ஊடுருவலைப் பெறும் தோல் மேற்பரப்பு பகுதி a எனப்படும்.**தோல் அழற்சி**.

(2) இந்தப் படத்திலும் படம் 35.2-லும் உள்ள திடமான கோடுகள் தோல் அழற்சிக்கு இடையிலான எல்லைகளாகும். பக்கவாட்டில் C5 மற்றும் C6 மற்றும் நடுவில் T1 மற்றும் T2 ஆகியவற்றுக்கு இடையேயான எல்லை இவ்வாறு அழைக்கப்படுகிறது.**முன் அச்சுக்கோடு**.

(3) மூட்டு முன்புறத்தில் உள்ள தோல் அழற்சிகள், C5 தோல் அழற்சியுடன் பிராக்கியத்தின் முன்புற பக்கவாட்டு மேற்பரப்பில் தொடங்குகின்றன.

(4) முன்கையில் பக்கவாட்டில் கீழே தொடர்ந்து C6 தோல் அழற்சி உள்ளது, உள்ளங்கை மற்றும் ஆர கை C7 ஆகும், கையின் உல்நார் அம்சம் C8 ஆகும், பின்னர் முன்கை மற்றும் கையின் இடை மேற்பரப்பில் தொடர்ச்சியாக T1 மற்றும் T2 தோல் அழற்சிகள் உள்ளன.

(5) அருகிலுள்ள தோல் அழற்சிகளுக்கு இடையில் (C5 மற்றும் C6 க்கு இடையில் போன்றவை) ஒன்றுடன் ஒன்று இருந்தாலும்,**அச்சு மழுவதும் ஒன்றுடன் ஒன்று இல்லை.**(C6 மற்றும் T1 க்கு இடையில்) கோடு. இது முக்கியமான மருத்துவ முக்கியத்துவத்தைக் கொண்டுள்ளது, ஏனெனில் அச்சுக் கோடு மழுவதும் உணர்வு வேறுபாடுகள் முதுகுத் தண்டில் உள்ள ஒரு சிக்கலை உள்ளூர்மயமாக்க உதவும்.

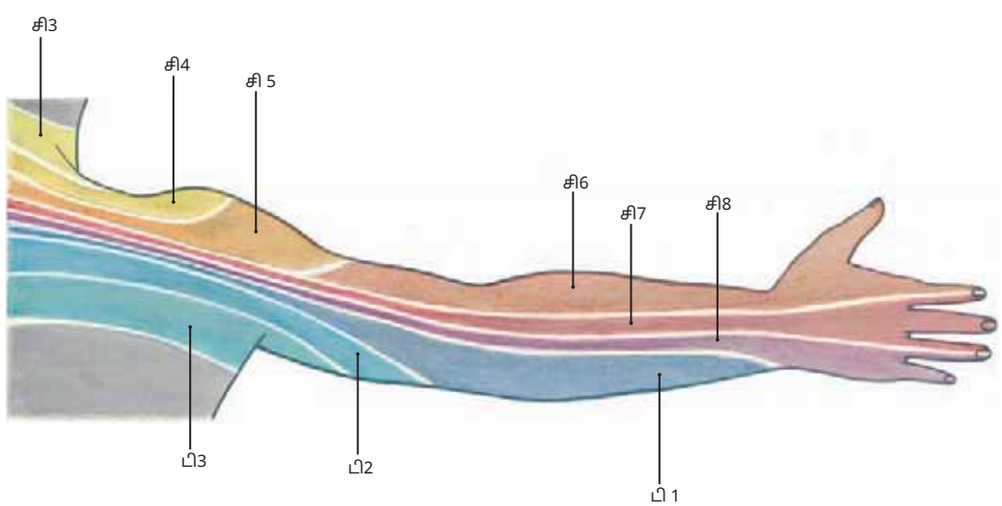

படம் 35.2 மேல் மூட்டு (பின்புற அம்சம்) தோல் நரம்பு மற்றும் தோல் அழற்சி

குறிப்பு: (1) மேல் மூட்டுப் பின்புற மேற்பரப்பில் உள்ள தோல் அழற்சிகள் C5 தோல் அழற்சியுடன் கையின் அருகாமையில் உள்ள பக்கவாட்டுப் பகுதியில் தொடங்குகின்றன. (2) C6 தோல் அழற்சி முன்கை மற்றும் கையின் ஆரத் தோற்றத்தில் தொடர்கிறது; இதில் பின்புற கட்டைவிரல் மற்றும் ஆள்காட்டி விரலின் ஆரப் பகுதி ஆகியவை அடங்கும்.

(3) C7 டெர்மடோமில் நடுவிரலின் பின்புற அம்சம் மற்றும் ஆள்காட்டி விரல் மற்றும் மோதிர விரல்களின் அருகிலுள்ள பகுதிகள், பின்புற கை மற்றும் முன்கையின் இடைப்பட்ட பகுதிகளின் மேல் ஒரு தோல் தூண்டு ஆகியவை அடங்கும்.

(4) C8 டெர்மடோமில் சிறிய விரல், மோதிர விரலின் அருகிலுள்ள பகுதி மற்றும் கையின் உல்நார் பகுதி, முன்கை தோலின் மெல்லிய பகுதி ஆகியவை அடங்கும்.

(5) முன்கை மற்றும் கையின் இடை (உல்நார்) பக்கத்தின் பின்புறப் பக்கத்தில் தொடர்ச்சியாகத் தொடர்கிறது T1 மற்றும் T2 டெர்மடோம்கள்.

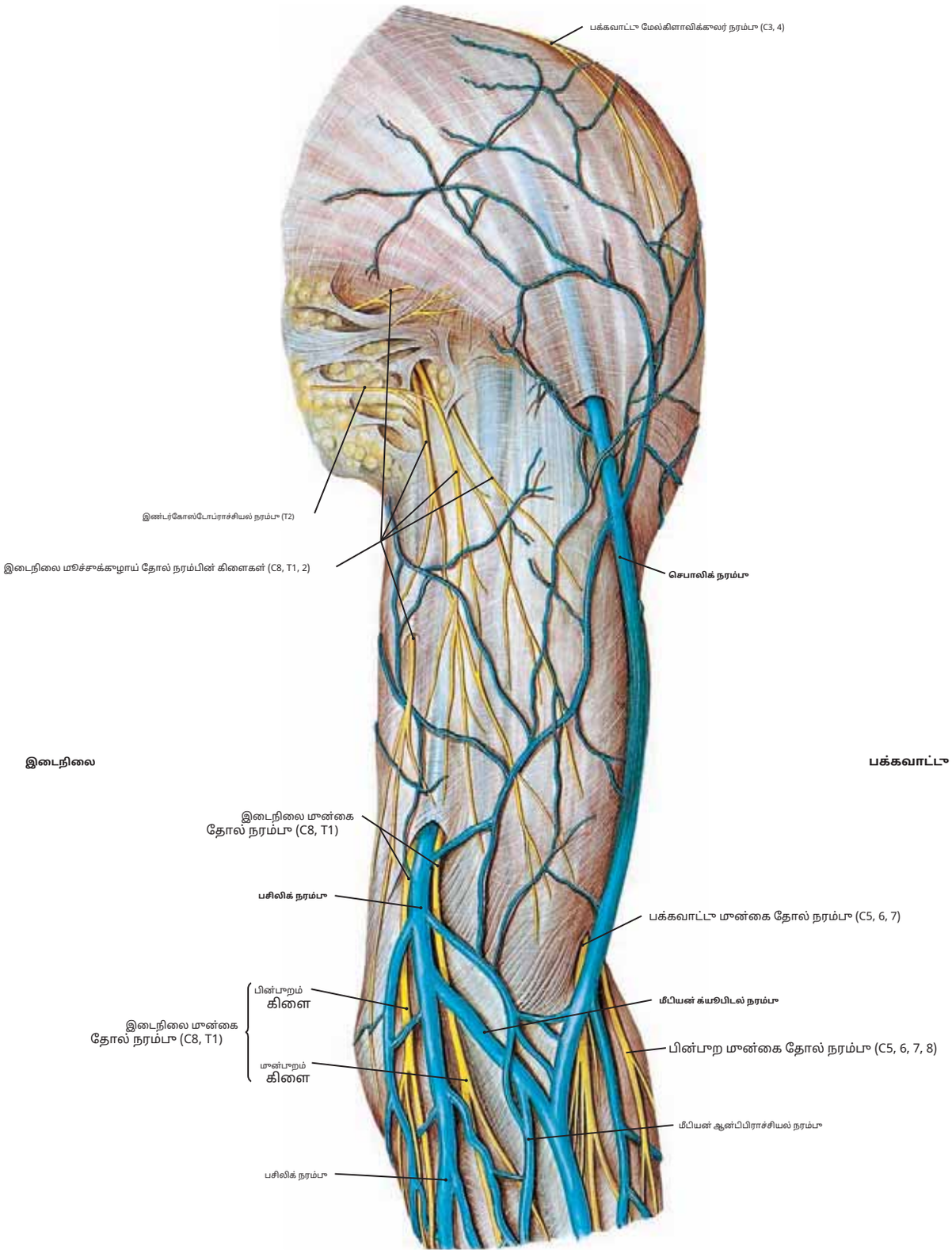

படம் 36இடது மேல் கையின் மேலோட்டமான நரம்புகள் மற்றும் தோல் நரம்புகள் (முன்புறத் தோற்றம்)

குறிப்பு: (1) தி**தளசி நரம்பு**கையின் இடைநிலை (உல்நார்) பகுதியில் மேலேறி, ஆழமான திசுப்படலத்தைத் துளைத்து, டெரெஸ் மேஜரின் கீழ் எல்லையில், மூச்சுக்குழாய் நரம்புகளை இணைத்து அச்சு நரம்பு உருவாகிறது.

(2) இதற்கு மாறாக,**தலை நரம்பு**இது கையின் பக்கவாட்டுப் பக்கவாட்டில் அச்சு நரம்பு நோக்கி மேலேறி, டெல்டோபெக்டோரல் முக்கோணத்துடன் ஆழமாக இணைகிறது.

(3) முன்புற கைப் பகுதியின் முக்கிய உணர்வு நரம்புகள்**இடைநிலை மூச்சுக்குழாய் தோல்**மற்றும்**இண்டர்கோஸ்டோப்ராச்சியல் நரம்புகள்.**

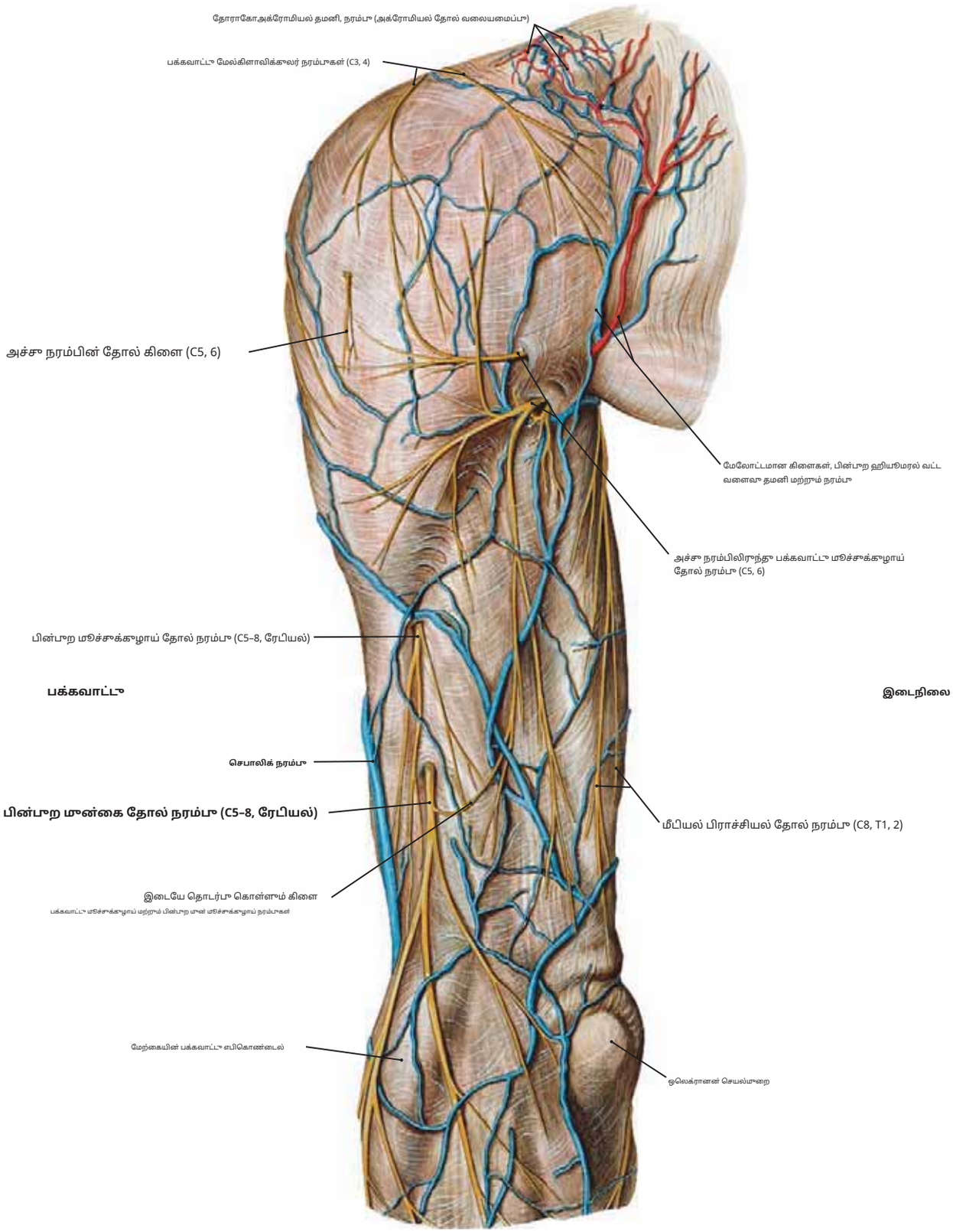

படம் 37இடது மேல் கையின் மேலோட்டமான நரம்புகள் மற்றும் தோல் நரம்புகள் (பின்புறக் காட்சி)

குறிப்பு: (1) பின்புற கைப் பகுதி தோல் நரம்புகளைப் பெறுகிறது.**ஆர வடிவ**(பின்புற மூச்சுக்குழாய் தோல் நரம்பு) மற்றும்**அக்குள் சார்ந்த**(பக்கவாட்டு (மூளைப் பற நரம்பு) நரம்புகள். இரண்டும் மூச்சுக்குழாய் பின்னலின் பின்புறத் தண்டுப் பகுதியிலிருந்து பெறப்படுகின்றன.

(2) தி**பின்புற முன்கை தோல் நரம்பு**((ரேடியல் நரம்பிலிருந்து) ட்ரைசெப்ஸின் பக்கவாட்டு தலையை முழங்கையிலிருந்து சுமார் 5 செ.மீ மேலே துளையிடுகிறது. மேலோட்டமான திசுப்படலத்தைத் துளைக்கும்போது, அது முன்கையின் பின்புற மேற்பரப்புக்கு தோல் கிளைகளையும், அச்சு நரம்பின் தோல் கிளைகளுக்கு ஒரு தொடர்பு கிளையையும் அனுப்புகிறது.

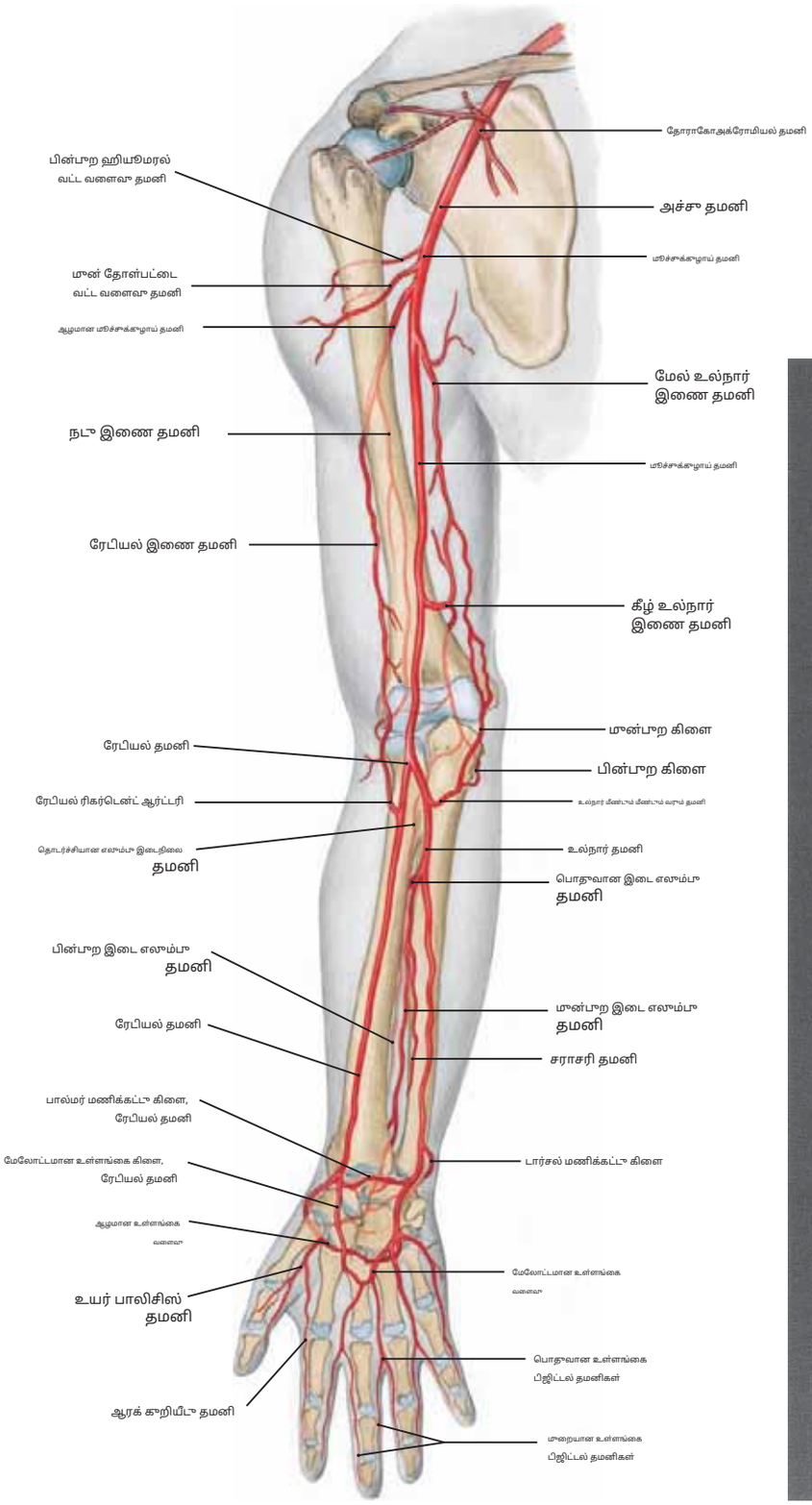

படம் 38.1 மேல் மூட்டு தமனிகளின் திட்டக் காட்சி (முன்புறக் காட்சி)

மேல் மூட்டு தமனிகள் மூச்சுக்கழாய் தமனி மற்றும் அச்சு தமனியிலிருந்து உருவாகின்றன என்பதை நினைவில் கொள்க.

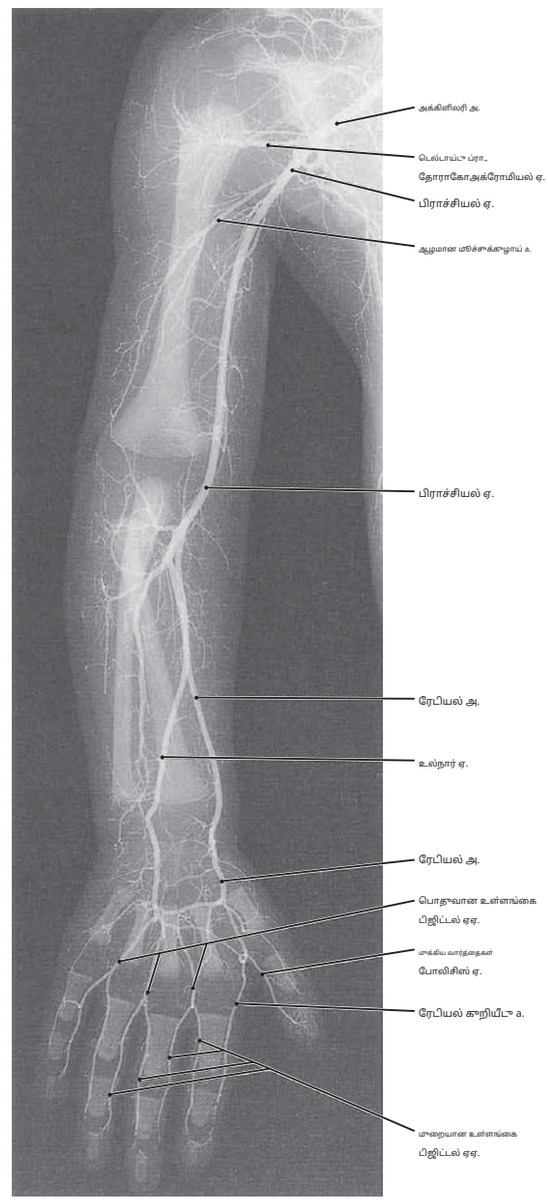

படம் 38.2 இறந்த பிறந்த குழந்தையின் மேல் மூட்டு தமனி வரைபடம்

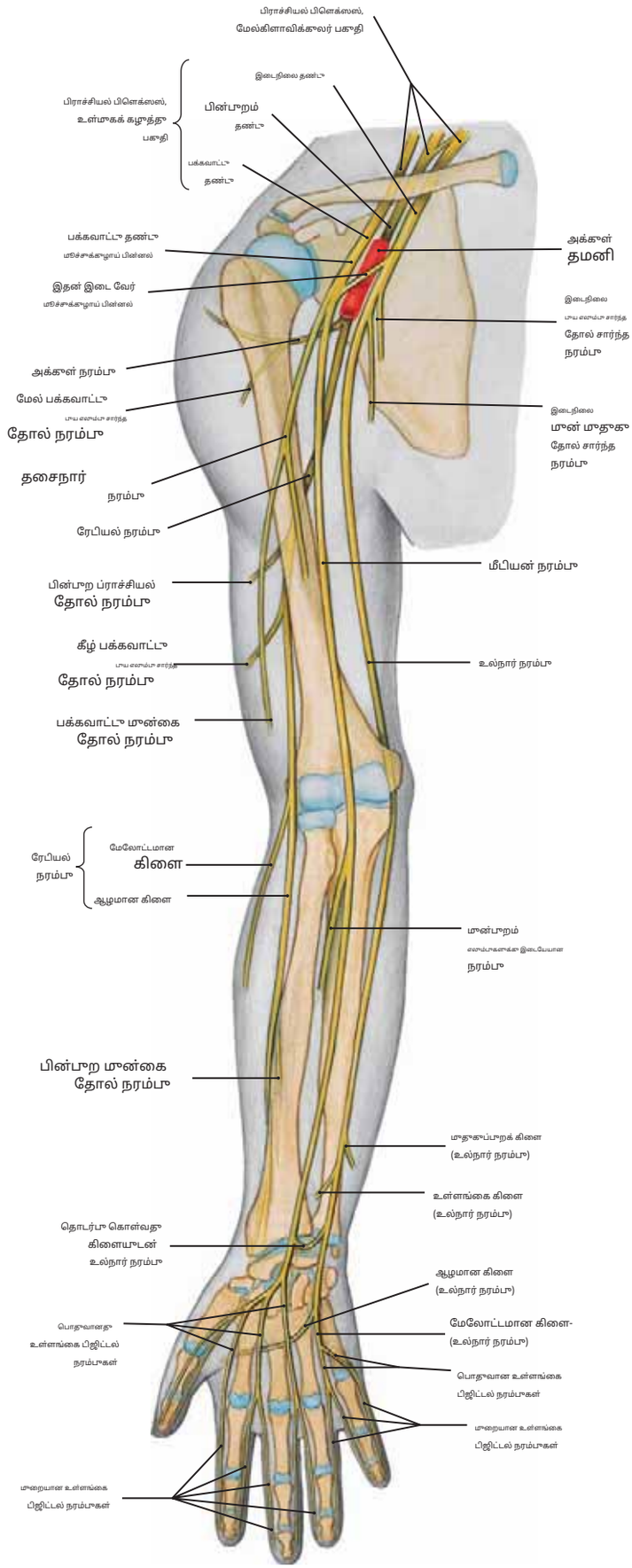

படம் 39 மேல் மூட்டு நரம்புகள்

மேல் மூட்டு நரம்புகள் அனைத்தும் அக்குள் பகுதியில் உள்ள பிராச்சியல் பிளெக்ஸஸிலிருந்து உருவாகின்றன என்பதை நினைவில் கொள்க.

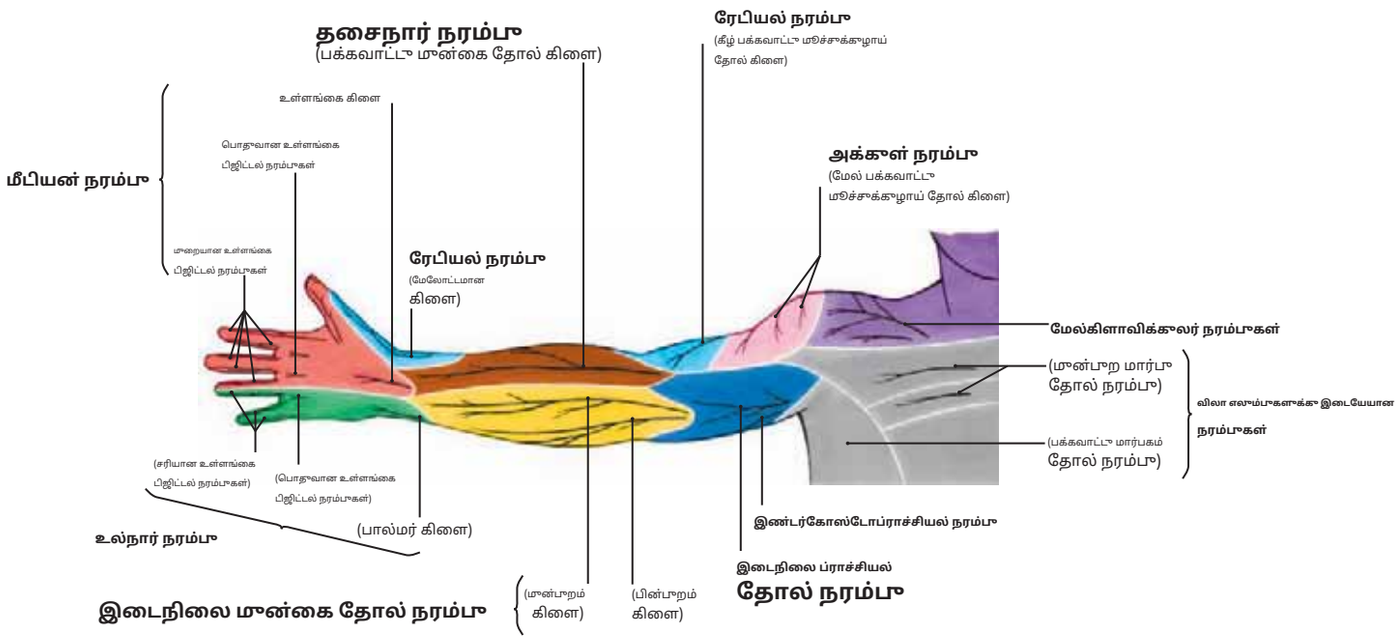

படம் 40.1 மேல் மூட்டு (முன்புற அம்சம்) உள்ள தோல் நரம்புகளின் தோல் பாலங்கள் மற்றும் போக்குகள்

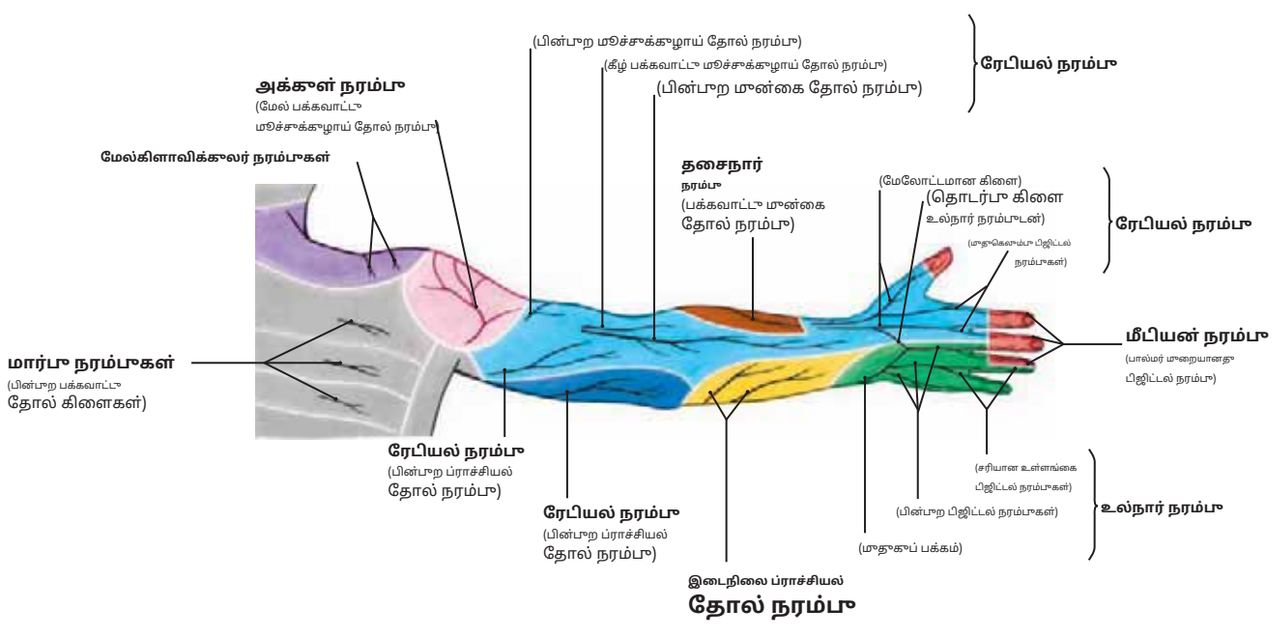

படம் 40.2 மேல் மூட்டு (பின்புற அம்சம்) உள்ள தோல் நரம்புகளின் தோல் பாலங்கள் மற்றும் போக்குகள்

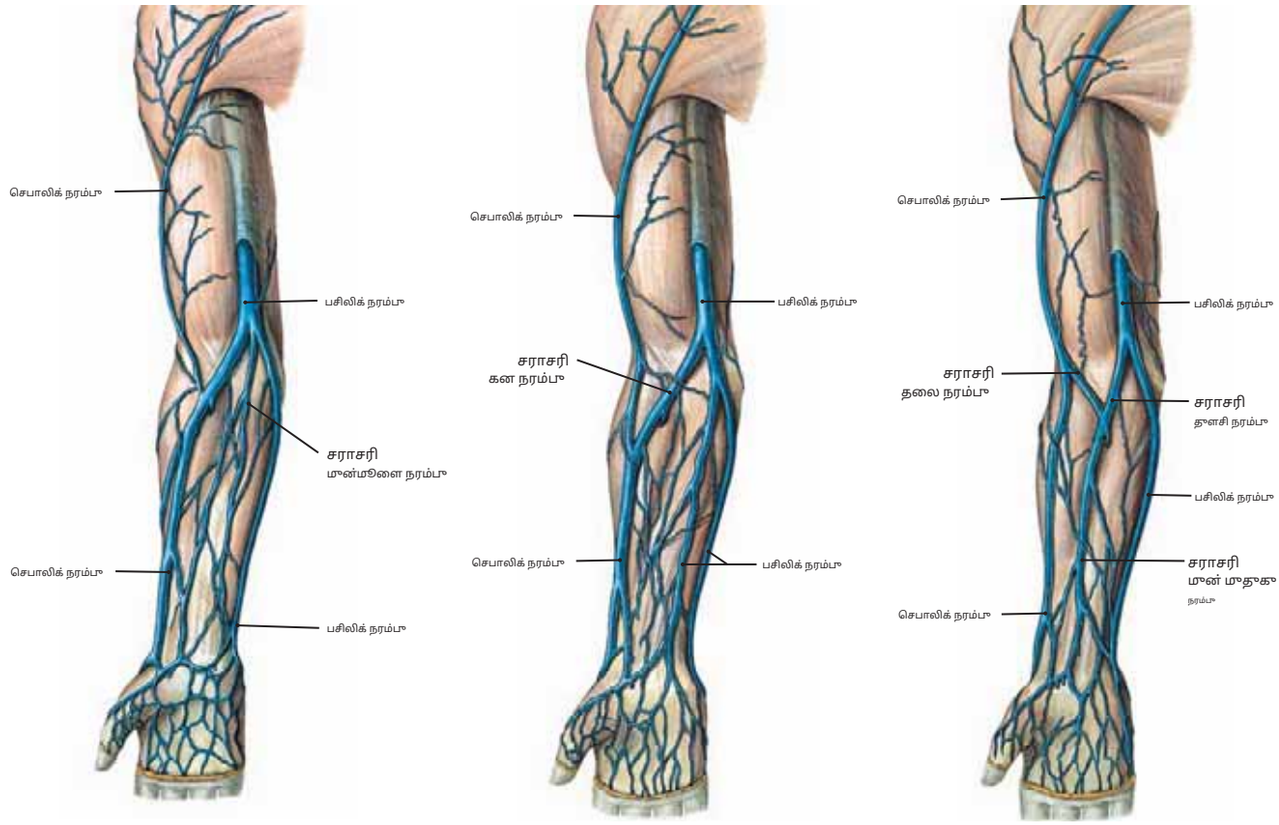

படம் 41.1மேல் முட்டுகளின் சிரை வடிவத்தில் மாறுபாடுகள்

குறிப்பு: மேலோட்டமான நரம்புகள் மாறுபடும் மற்றும் முறத்தவ ரீதியாக முக்கியத்துவம் வாய்ந்தவை. மூட்டியன் க்யூபிடல் நரம்பு பெரும்பாலும் இரத்தத்தை வெளியேற்றுவதற்கும் வாஸ்குலர் அமைப்பில் திரவங்களை செலுத்துவதற்கும் பயன்படுத்தப்படுகிறது. மூட்டியன் நரம்பை காயப்படுத்துவோ அல்லது மூட்டியன் க்யூபிடலுக்கு ஆழமாக அமைந்துள்ள பிராச்சியல் தமனியை துளைக்கவோ கூடாது என்பதில் கவனமாக இருக்க வேண்டும். இருமுனை அபோனியூரோசிஸ்.

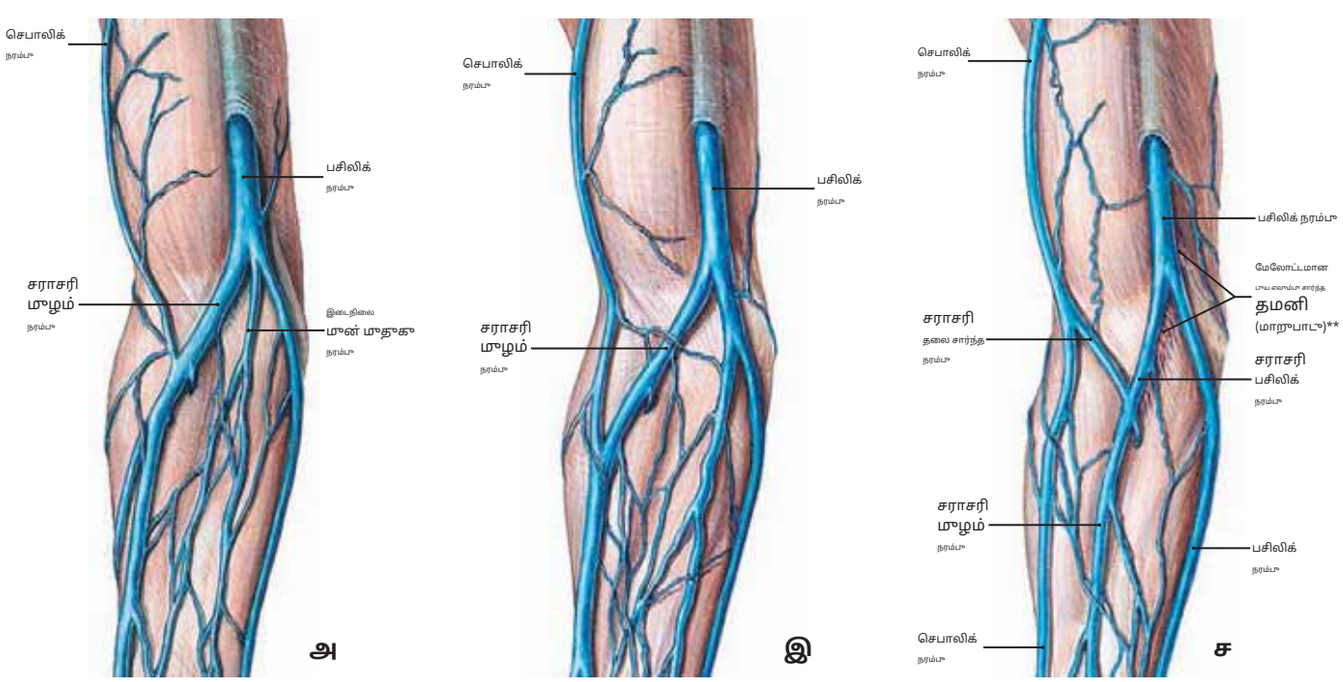

படம் 41.2A-Cமுன்கூட்டிய ஃபோஸாவில் உள்ள மேலோட்டமான நரம்புகளின் மாறுபாடுகள்

குறிப்பு: இந்த மூன்று மாறுபாடுகளும் மேலே உள்ள படத்தில் காட்டப்பட்டுள்ள முன்கூட்டிய பகுதியின் விரிவாக்கமாகும். **மூளை தமனியின் மேலோட்டமான கிளையின் இந்த மாறுபாடு (அரிதானது) பூரிந்து கொள்ள வேண்டியது அவசியம். இந்த மாறுபாடு ஒரு நோயாளிக்கு ஏற்பட்டால், நரம்பு வழியாக செலுத்தப்படும் ஊசிகள் தவறுதலாக இந்த மேலோட்டமான மூச்சுக்குழாய் தமனியில் செலுத்தப்படலாம்.

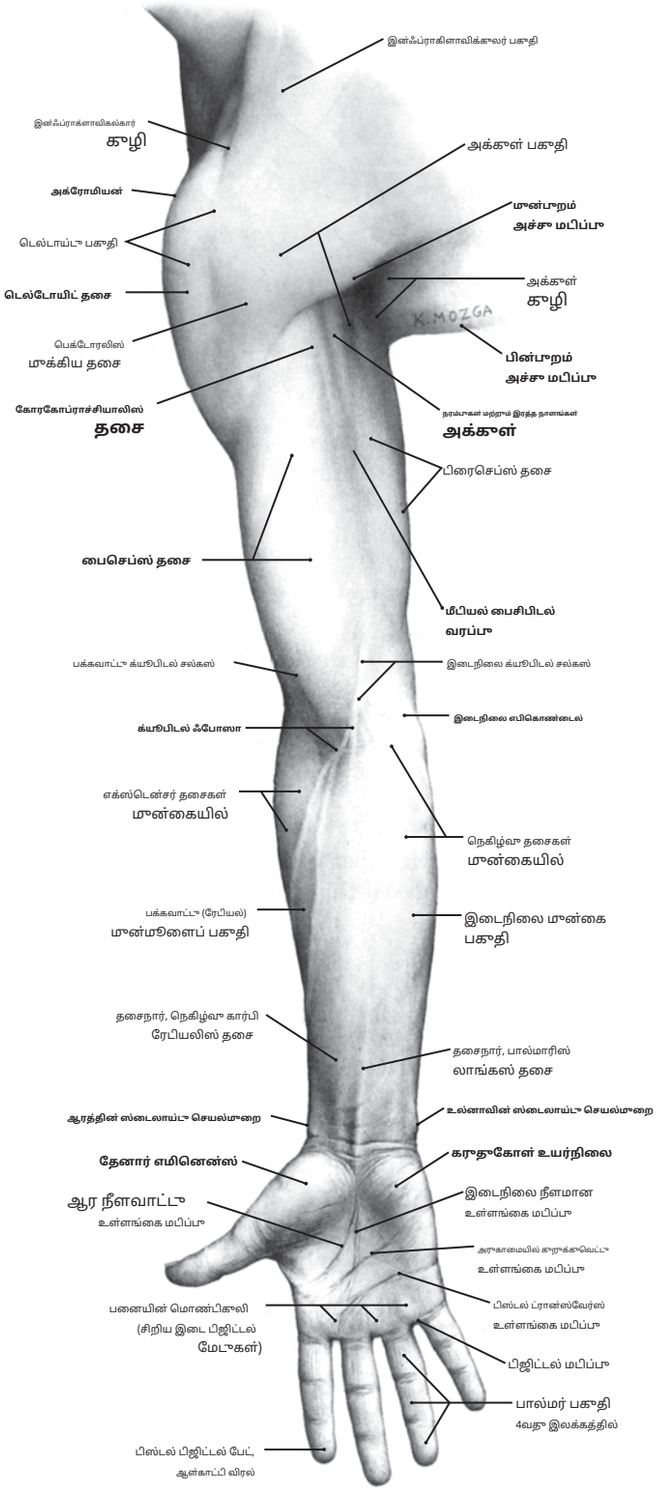

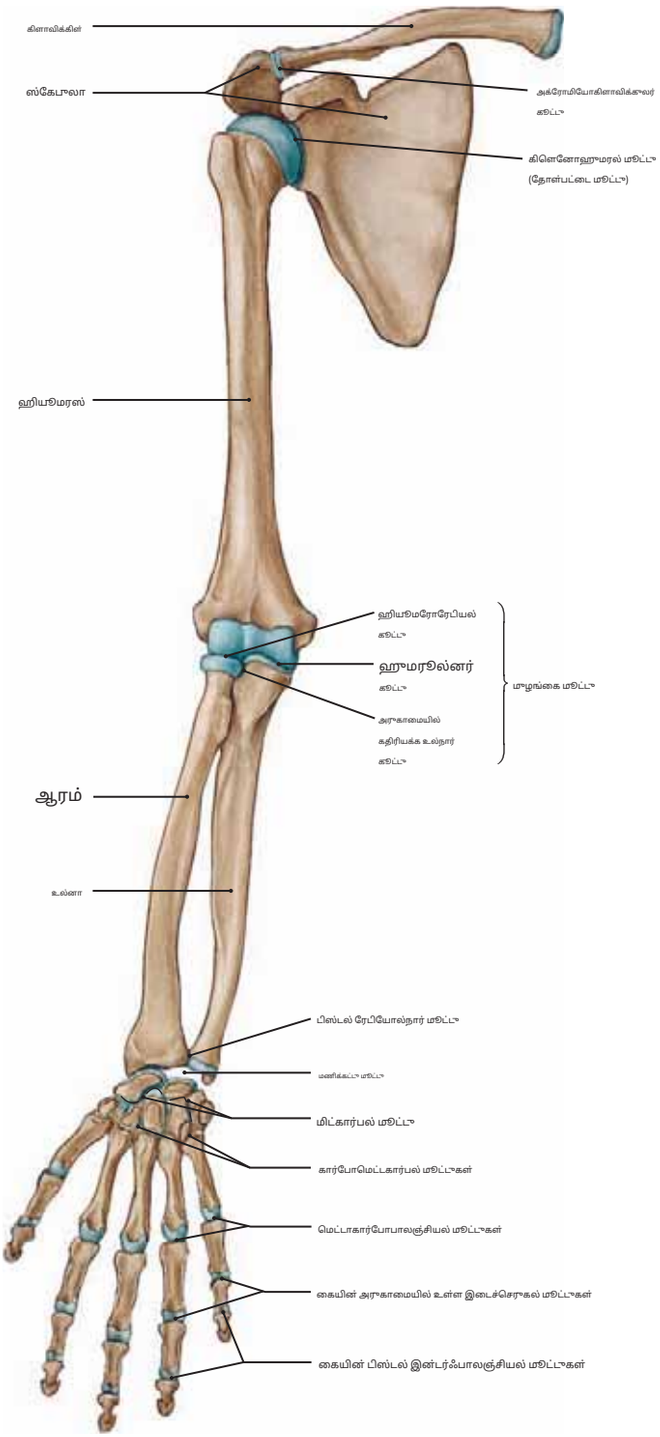

படம் 42.1 வலது மேல் மூட்டு மேற்பரப்பு உடற்கூறியல், மான்பறு அம்சம்

குறிப்பு: (1) செங்குத்தாக நோக்கிய இடைநிலை இருமானை பள்ளம் கை. இந்த பள்ளத்தில் தோலுக்கு அடியில் தளசி நரம்பு மற்றும் இடைநிலை மான்கை தோல் நரம்பு பாதை. மேலும் ஆழமாக மூச்சுக்குழாய் தமனி மற்றும் நரம்பு மற்றும் மீடியன் மற்றும் உல்நார் நரம்புகள் காணப்படுகின்றன;
(2) மேல் மான்கையில் உள்ள நெகிழ்வு மற்றும் நீட்டிப்பு தசைகளின் வயிற்றுக்கு இடையில், மழுங்கை மூட்டுக்கு மான்னால் உள்ள க்யூபிடல் ஃபோஸா.

படம் 42.2 மேல் மூட்டு மற்றும் மார்பு வளையத்தின் எலும்புகள்

குறிப்பு: மார்பு வளையம் என்பது கழுத்து எலும்பு மற்றும் அது இணைக்கப்பட்டுள்ள எலும்புகளை உள்ளடக்கியது; இவை மார்பெலும்பின் மேனுப்ரியம் மற்றும் ஸ்கேபுலா ஆகும்.

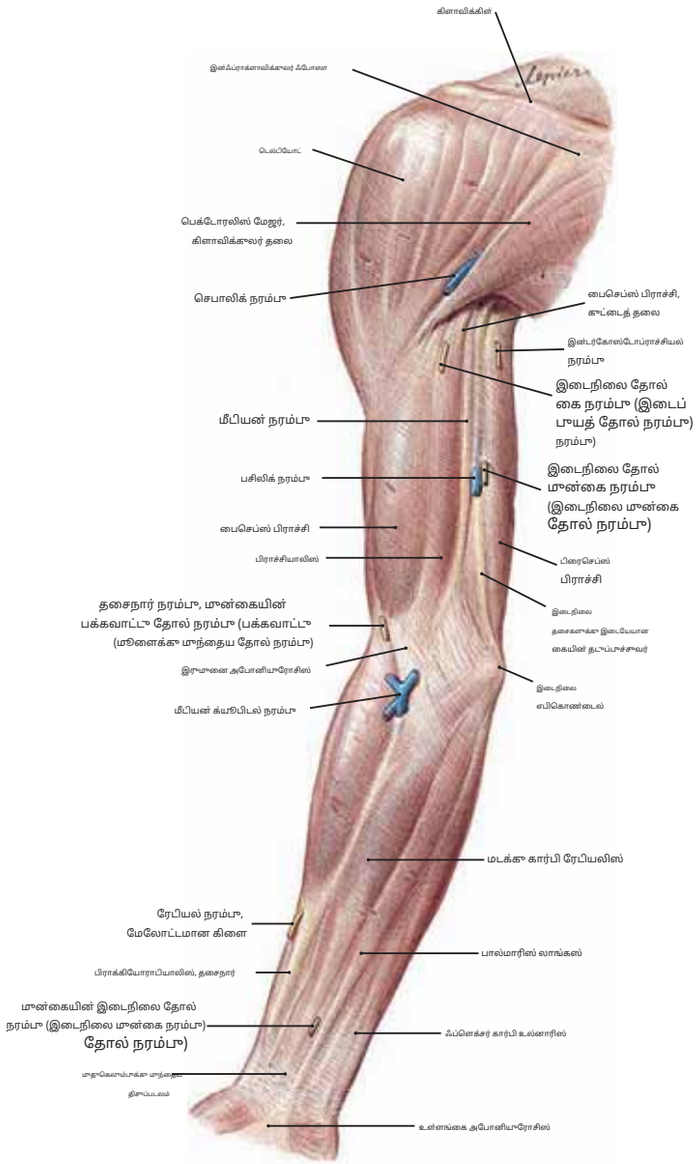

படம் 43.1வலது மேல் மூட்டு (முன்புறத் தோற்றம்) வளைக்கும் பகுதிகளுக்கு மேலே உள்ள ஃபாசியா.

குறிப்பு: (1) கையில் உள்ள இடைநிலை நியூரோவாஸ்குலர் பகுதி சராசரி நரம்பு, தொளசி நரம்பு, மற்றும் இடைநிலை முன்கை தோல் நரம்பு.

(2) மேல் மூட்டு முன்பக்கத்தில் உள்ள கையின் நெகிழ்வு தசைகள் மற்றும் முன்கையின் நெகிழ்வு தசைகளைக் கவனியுங்கள்.

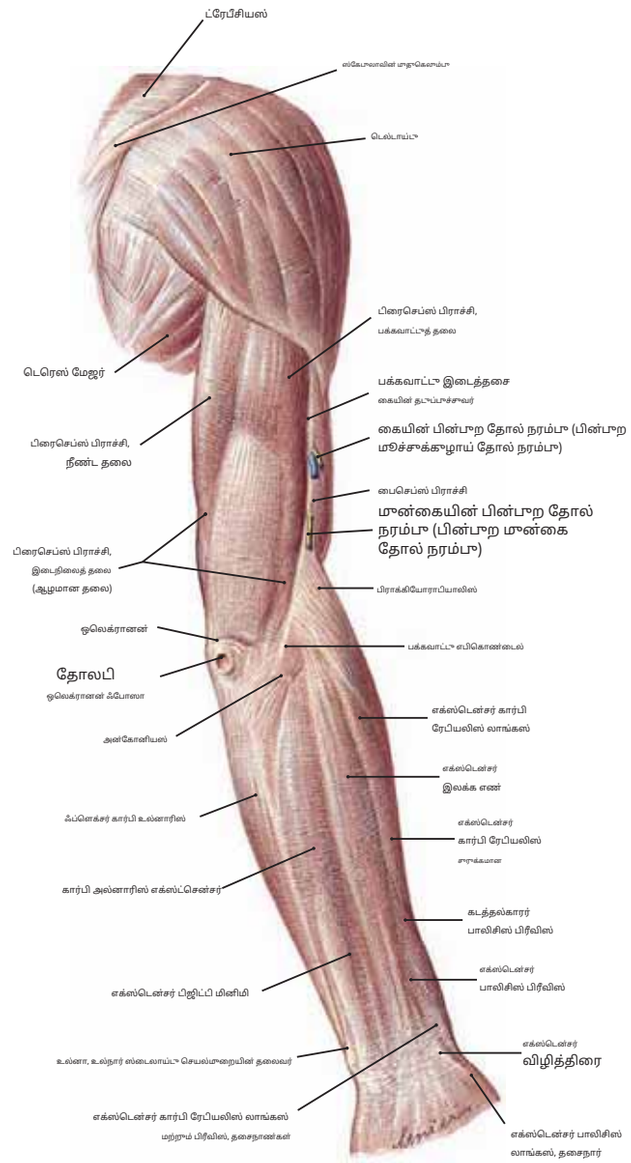

படம் 43.2வலது மேல் மூட்டு எக்ஸ்டென்சர் தசைகள் மீது ஃபாசியா (பின்புறக் காட்சி)

குறிப்பு: (1) பின்புறப் பகுதியில் உள்ள ட்ரைசெப்ஸ் தசை முன்கையின் பின்புறத்தில் மணிக்கட்டு மற்றும் விரல்களின் கை மற்றும் நீட்டிப்பு தசைகள்.

(2) முன்கையை நீட்டும்போது முழங்கை மூட்டில் முன்கையை வளைக்கும் பிராக்கியோராடியாலிஸ் தசையைக் கவனியுங்கள். பிராக்கியோராடியாலிஸுக்கு அருகில் உள்ள எக்ஸ்டென்சர் கார்பி ரேடியலிஸ் லாங்கஸ் மற்றும் பிரீவிஸையும் கவனியுங்கள்.

தட்டு 44 மேல் தசைகள்

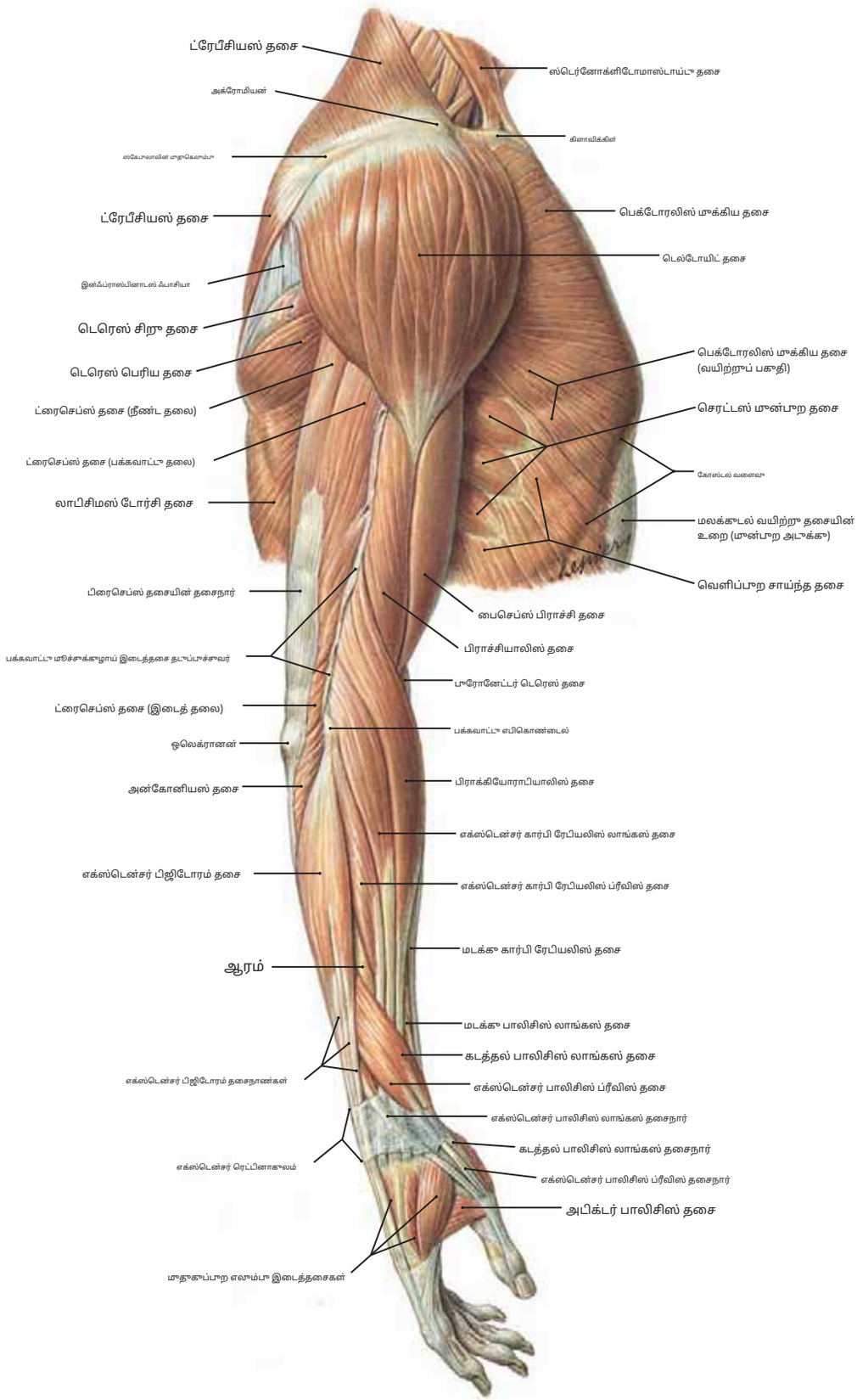

படம் 44 மேல் மூட்டு மற்றும் பக்கவாட்டு மார்பு தசைகளின் பக்கவாட்டு பார்வை.

பக்கவாட்டுக் காட்சியைக் கவனியுங்கள் **டெல்டாய்டு, ட்ரைசெப்ஸ் பிராச்சி, பைசெப்ஸ் பிராச்சி,** மற்றும் **பிராக்கியாலிஸ்** கையில்; அந்த **பிராக்கியோராடியாலிஸ், எக்ஸ்டென்சர் கார்பி ரேடியலிஸ் லாங்கஸ்** மற்றும் **சுருக்கம், நீட்டிப்பு இலக்க முனை,** மற்றும் **கடத்தல்காரன்** மற்றும் **நீட்டிப்புகள் பாலிசிஸ் லாங்கஸ்** மற்றும் **சுருக்கமான** முன்கையில். மேலும் கவனிக்கவும் **அடிக்டர் பாலிசிஸ்** மற்றும் **முதுகு எலும்பு இடைத்தசைகள்** கையில்.

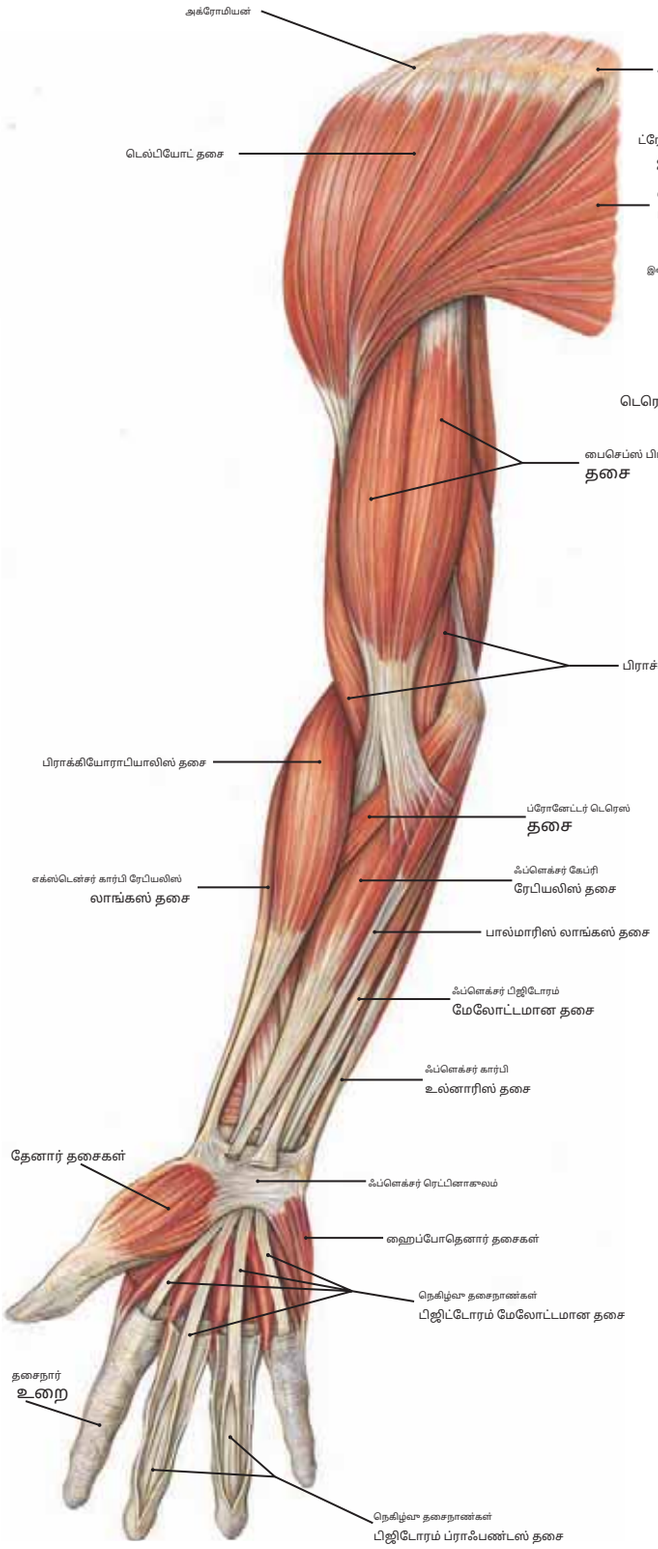

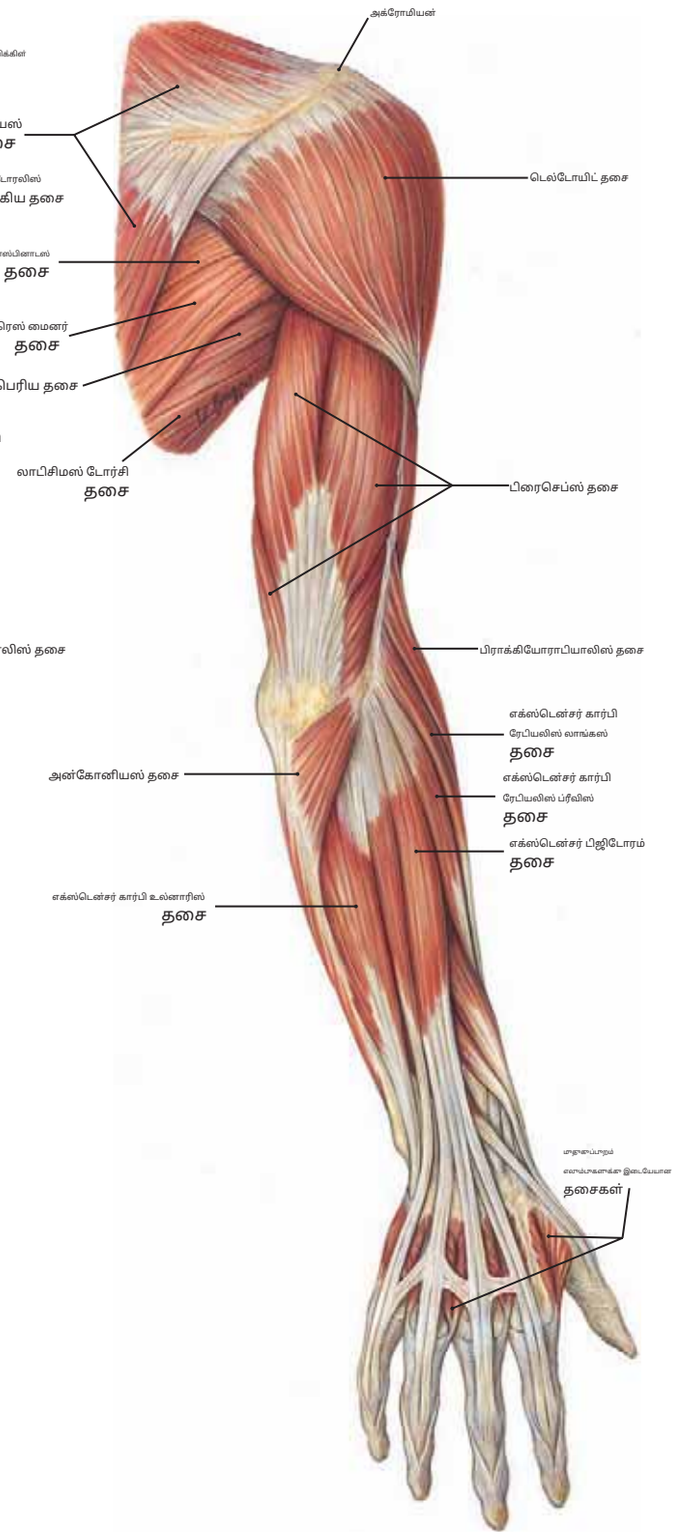

படம் 45.1 மேல் மூட்டு தசைகள் (முன்புறக் காட்சி)

குறிப்பு **பைசெப்ஸ்** மற்றும் **பிராக்கியாலிஸ்** கையில் உள்ள தசைகள்; **உச்சரிப்புத் தண்டு**, **மடக்கு கார்பி ரேடியாலிஸ்**, **பால்மாரிஸ் லாங்கஸ்**, **வளைவு இலக்கத்தொகுதி**, மற்றும் **வளைக்கும் கார்பி உல்னாரிஸ்** முன்கையில்; மற்றும் **தேனார்** மற்றும் **ஹைப்போதெனர்** கையில் உள்ள தசைகள் மற்றும் அதனுடன் **நெகிழ்வு தசைநாண்கள்**.

படம் 45.2 மேல் மூட்டு தசைகள் (பின்புறக் காட்சி)

குறிப்பு **ட்ரைசெப்ஸ்** மற்றும் **பிராக்கியாலிஸ்** கையில்; அந்த **பிராக்கியோராடியாலிஸ்**, **எக்ஸ்டென்சர் கார்பி ரேடியலிஸ் லாங்கஸ்** மற்றும் **சுருக்கமான**, **நீட்டிப்பு இலக்கமூட்டு**, மற்றும் **நீட்டிப்பு கார்பி உல்னாரிஸ்** முன்கையில் உள்ள தசைகள்; மற்றும் **மூன்று எலும்பு இடை எலும்பு** கையில் உள்ள தசைகள்.

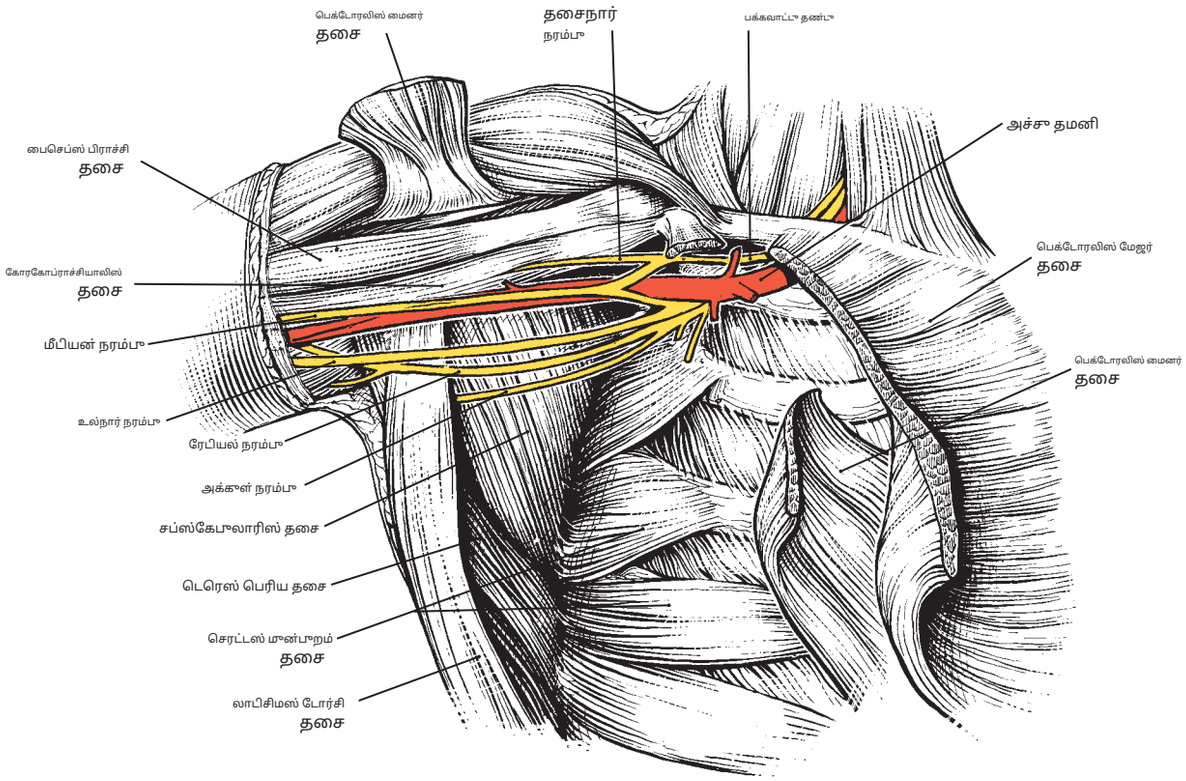

படம் 46.1 பிராச்சியல் பிளெக்ஸஸின் அக்குள் தமனி மற்றும் வடங்கள்

சராசரி நரம்பு (டாக்டர் ஜீன் எல். கோ.
பங்களித்தது) என்பதை நினைவில் கொள்க.

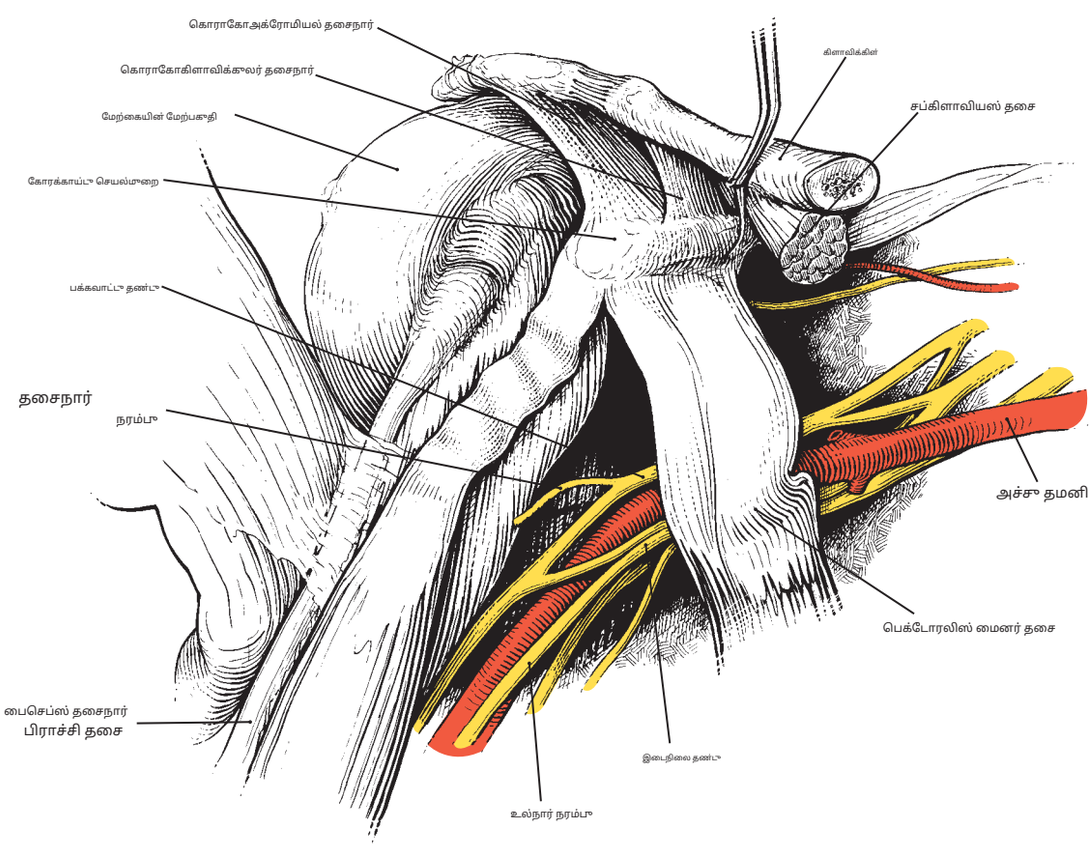

படம் 46.2 ஆக்சில்லாவில் உள்ள பிராச்சியல் பிளெக்ஸஸின் வடங்கள்

தோலின் தசை, நடுத்தர மற்றும் உல்நார் நரம்புகளைக் கவனியுங்கள். (டாக்டர் ஜீன் எல். கோல்போர்ன், ஜார்ஜியா மருத்துவக் கல்லூரி பங்களித்தது.)

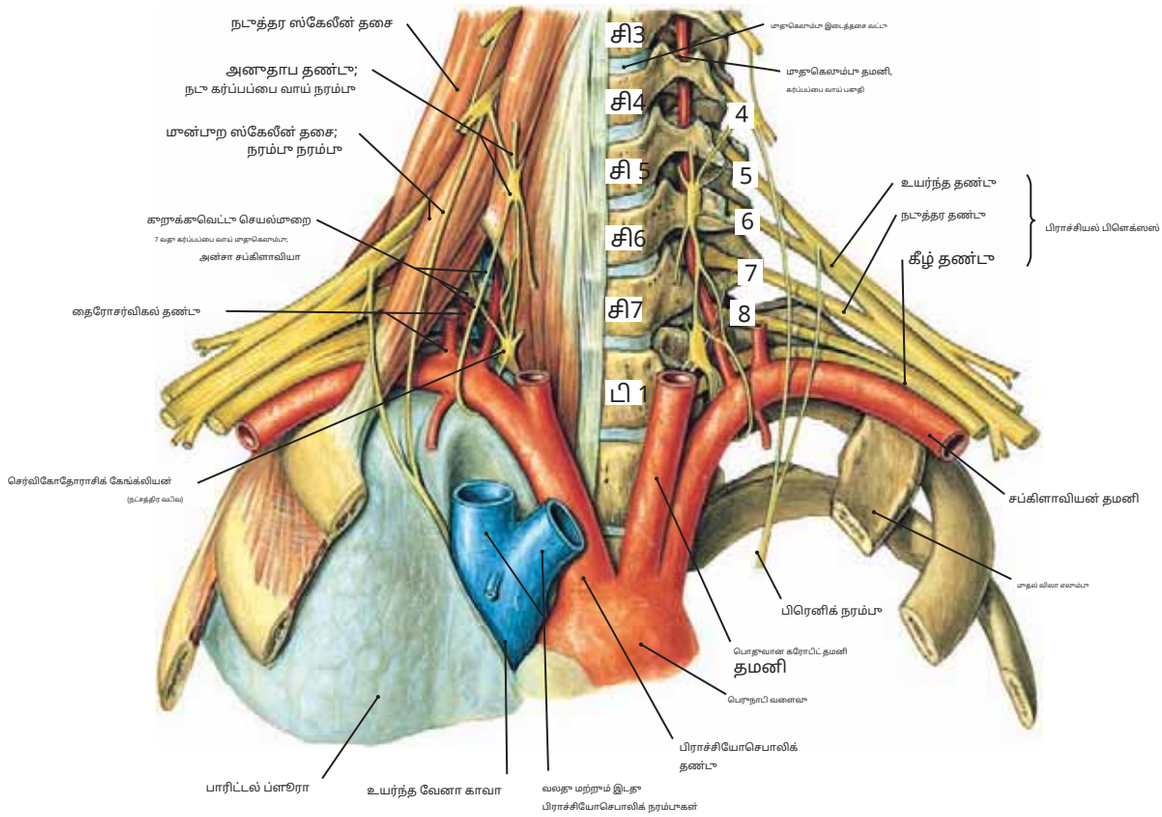

படம் 47.1 **பின்புற பக்கவாட்டு கழுத்து பகுதியில் உள்ள பிராச்சியல் பிளெக்ஸஸின் தோற்றத்தின் வேர்கள்**

குறிப்பு: (1) C5, C6, C7, C8, மற்றும் T1 ஆகியவற்றின் வேர்கள் முதுகெலும்பு நெடுவரிசையிலிருந்து வெளிப்பட்டு, பிராச்சியல் பிளெக்ஸஸின் மேல், நடுத்தர மற்றும் கீழ் தண்டுகளை உருவாக்குகின்றன. (2) C5 மற்றும் C6 இணைந்து மேல் உடற்பகுதியை உருவாக்குகின்றன, C7 நடுத்தர உடற்பகுதியை உருவாக்குகிறது, மற்றும் C8 மற்றும் T1 இணைந்து கீழ் உடற்பகுதியை உருவாக்குகின்றன.

(3) கிளாவிக்கிளின் கீழ் முதல் விலா எலும்பை சப்ளாவியன் தமனியுடன் கடக்கும்போது, ஒவ்வொரு தண்டு முன்புற மற்றும் பின்புற பிரிவுகளாகப் பிரிகிறது. பின்னர் பிரிவுகள் மறுபுற வடங்களை உருவாக்க மீண்டும் ஒன்றிணைகின்றன:**பக்கவாட்டு**,**இடைநிலை**, மற்றும்**பின்புறம்**இப்போது படம் 47.2 ஐப் படித்து அதன் குறிப்பைப் படியுங்கள்.

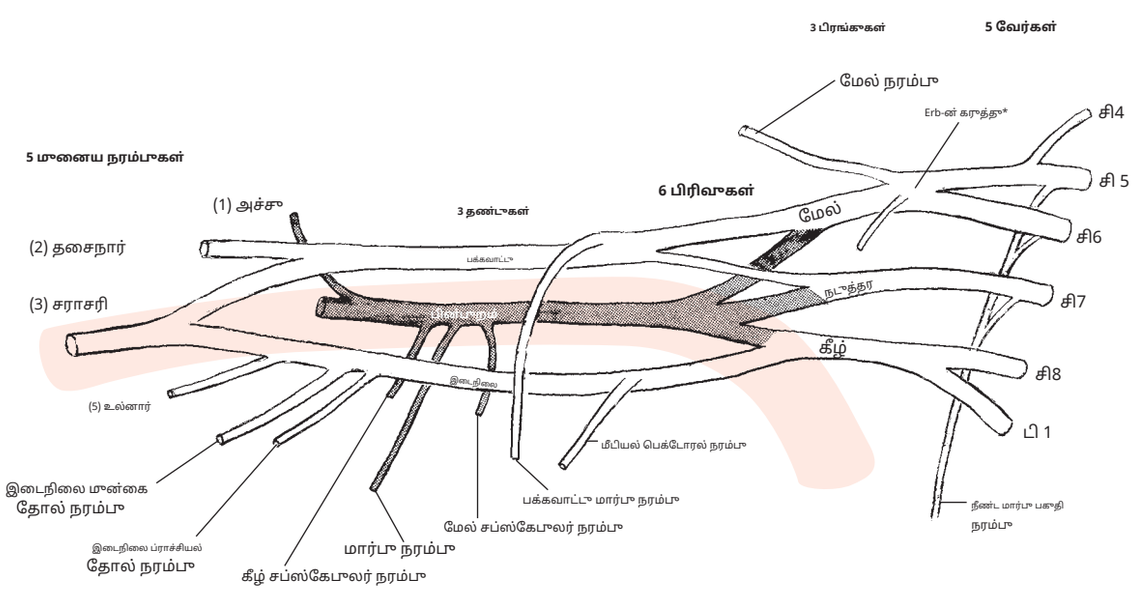

படம் 47.2 **ஆக்சிலரி தமனியுடன் கூடிய பிராச்சியல் பிளெக்ஸஸின் வரைபடக் காட்சி.**

குறிப்பு**5 வேர்கள்**(சி5, சி6, சி7, சி8, பி1),**3 பிரங்குகள்**(மேல், நடுத்தர மற்றும் கீழ்),**6 பிரிவுகள்**(3 முன்புறம், 3 பின்புறம்),**3 வடங்கள்**(பக்கவாட்டு, இடைநிலை மற்றும் பின்புறம்), மற்றும்**5 முனைய நரம்புகள்**(அச்சு, தோல் தசை, நடுத்தர, ரேடியல் மற்றும் உல்நார்).**** (*)**எர்பின் கருத்து**இது கிளாவிக்கிளுக்கு மேலே 2 முதல் 3 செ.மீ வரையிலான ப்ளீனியாகவும், ஸ்டெர்னோக்ளிடோமாஸ்டாய்டு தசையின் பின்புற எல்லைக்கு பக்கவாட்டாகவும் உள்ளது, அங்கு பிராச்சியல் பிளெக்ஸஸின் மேல் தண்டு (C5–C6) மின்சாரம் மூலம் தூண்டப்பட்டு மேல் மூட்டு தசைகள் சுருங்கச் செய்ய முடியும்.

(இருந்து*கிளெமெண்டேவின் உடற்கூறியல் பிரிப்பான்*, 2வது பதிப்பு. பால்டிமோர்: லிப்பின்காட் வில்லியம்ஸ் & வில்கின்ஸ், 2007.)

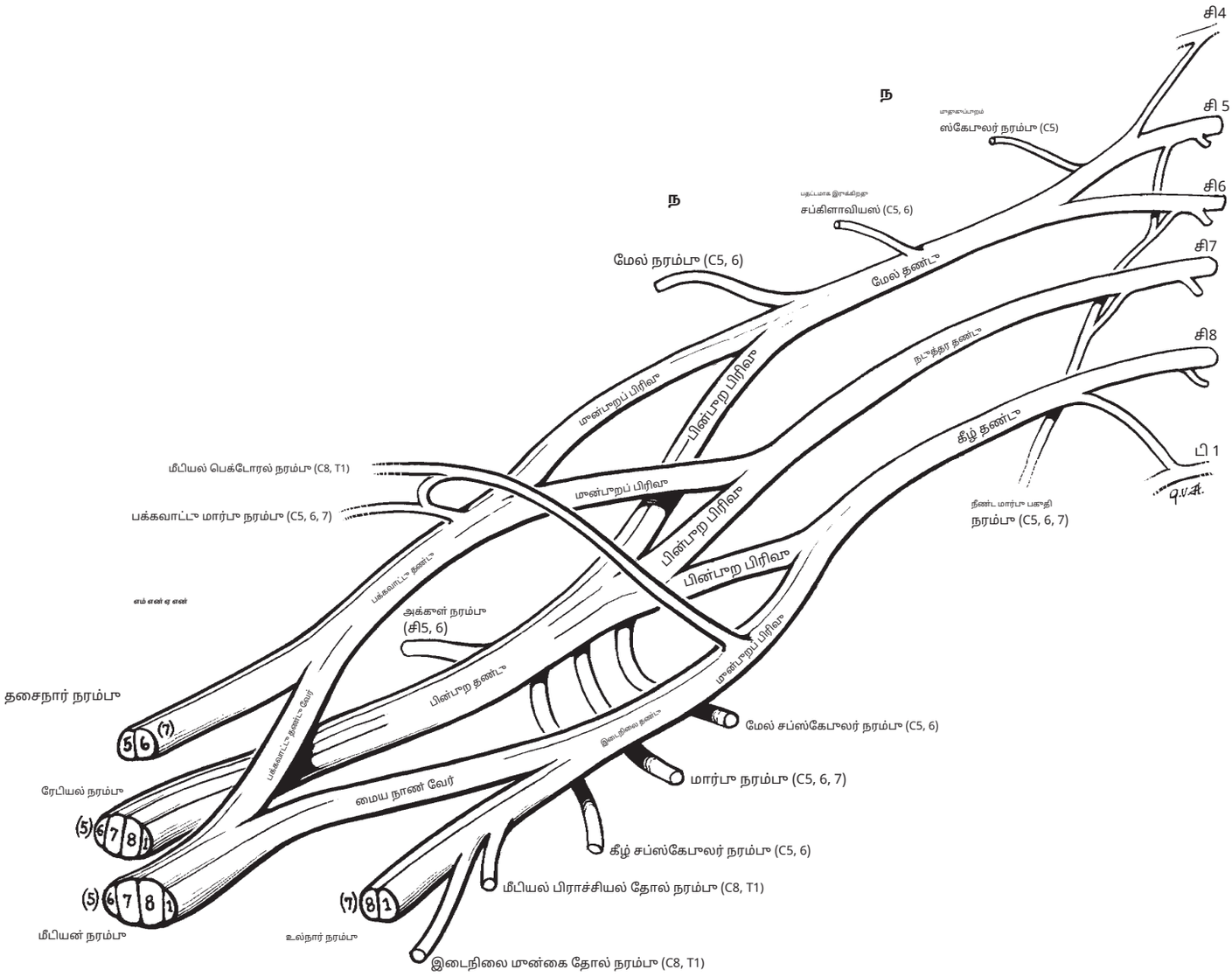

படம் 48 பிராச்சியல் பிளெக்ஸஸின் உருவாக்கம்

குறிப்பு: (1) மூச்சுக்குழாய் பின்னல் 5 முதுகெலும்பு வேர்களுடன் தொடங்குகிறது (**சி5, C6, C7, C8, மற்றும் T1**).

(2) 5 வேர்கள் இணைந்து 3 தண்டுகளை உருவாக்குகின்றன:**சி 5**மற்றும்**சி6** உருவாக்கு**மேல்** தண்டு,**சி7**தனியாக தொடர்கிறது**நடுத்தர**தண்டு, மற்றும்**சி8** மற்றும்**டி 1** உருவாக்க சேருங்கள்**கீழ்**தண்டு.

(3) கிளாவிக்கிள் வரை ஆழமாக, ஒவ்வொரு உடற்பகுதியும் ஒரு பிரிவாகும்**மூன்பறம்**மற்றும் ஒரு **பின்பறப் பிரிவு**.

(4) இந்த 6 பிரிவுகளும் அக்கள் பகுதியில் 3 வடங்களை உருவாக்குகின்றன: 3 பின்பறப் பிரிவுகள்**பின்பறத் தண்டு**; மேல் மற்றும் நடுத்தர தண்டுகளின் மூன்பறப் பிரிவுகள் உருவாகின்றன**பக்கவாட்டு வடம்**; மேலும் கீழ் உடற்பகுதியின் மூன்பறப் பிரிவு தொடர்கிறது**இடைத் தண்டு**.

(5) பின்பறத் தண்டு ஒப்பீட்டளவில் சிறிய கிளையாகப் பிரிகிறது, அதாவது**அச்சு நரம்பு**, மற்றும் பெரியது**ரேடியல் நரம்பு**.

(6) பக்கவாட்டு தண்டு மற்றும் இடை தண்டு ஒவ்வொன்றும் ஒரு கிளையை அனுப்பி, **சராசரி நரம்பு**.

(7) தி**தசைநார் தோல் நரம்பு**பக்கவாட்டு வடத்திலிருந்து வெளியேறுகிறது மற்றும் **உல்நார் நரம்பு**இடைத் தண்டு முதல் மேல் மூட்டு வரை தொடர்கிறது.

(8) பதினொரு நரம்புகள் வெளியேறி, வலதுபுறத்தில் பட்டியலிடப்பட்டுள்ளன.

மழுமையான மூச்சுக்குழாய் பின்னல்:

குறிப்பு: இடதுபுறத்தில் விவாதிக்கப்பட்ட 5 முனைய நரம்புகளுக்கு கூடுதலாக, மூச்சுக்குழாய் பின்னல் 11 பிற நரம்புகளை உருவாக்குகிறது. இவை:

1. நீண்ட மார்பு நரம்பு (வேர்கள் C6, C6, C7)
2. டார்சல் ஸ்கேபுலர் நரம்பு (C5 வேர்)
3. மேல் தண்டு தசைக்கு நரம்பு (கிளாவியஸ் தசை)
4. சப்ஸ்கேபுலர் நரம்பு (மேல் தண்டு)
5. பக்கவாட்டு மார்பு நரம்பு (பக்கவாட்டு தண்டு)
6. இடைநிலை பெக்டோரல் நரம்பு (இடைநிலை தண்டு)
7. இடைநிலை மூச்சுக்குழாய் தோல் நரம்பு (இடைநிலை தண்டு)
8. இடைநிலை மூன்தோல் குறுக்கு தோல் நரம்பு (இடைநிலை தண்டு)
9. மேல் சப்ஸ்கேபுலர் நரம்பு (பின்பறத் தண்டு)
10. மார்பு நரம்பு (பின்பறத் தண்டு)
11. கீழ் சப்ஸ்கேபுலர் நரம்பு (பின்பறத் தண்டு)

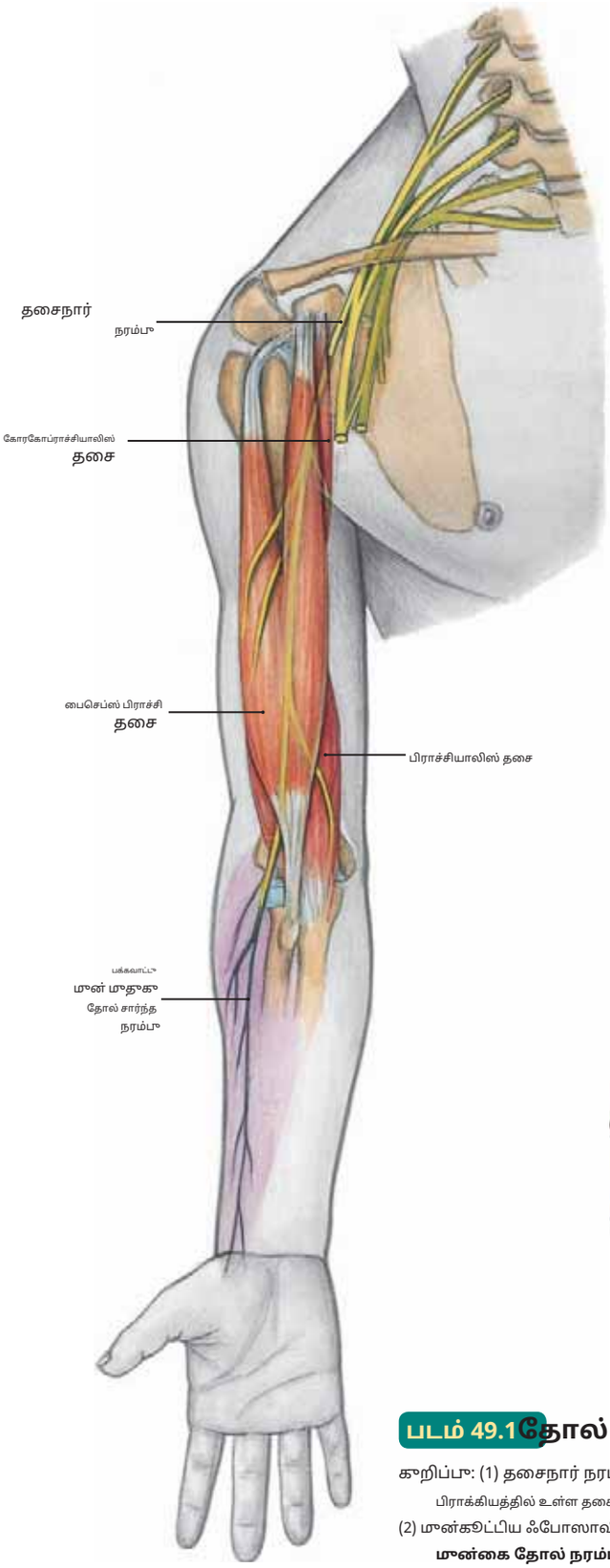

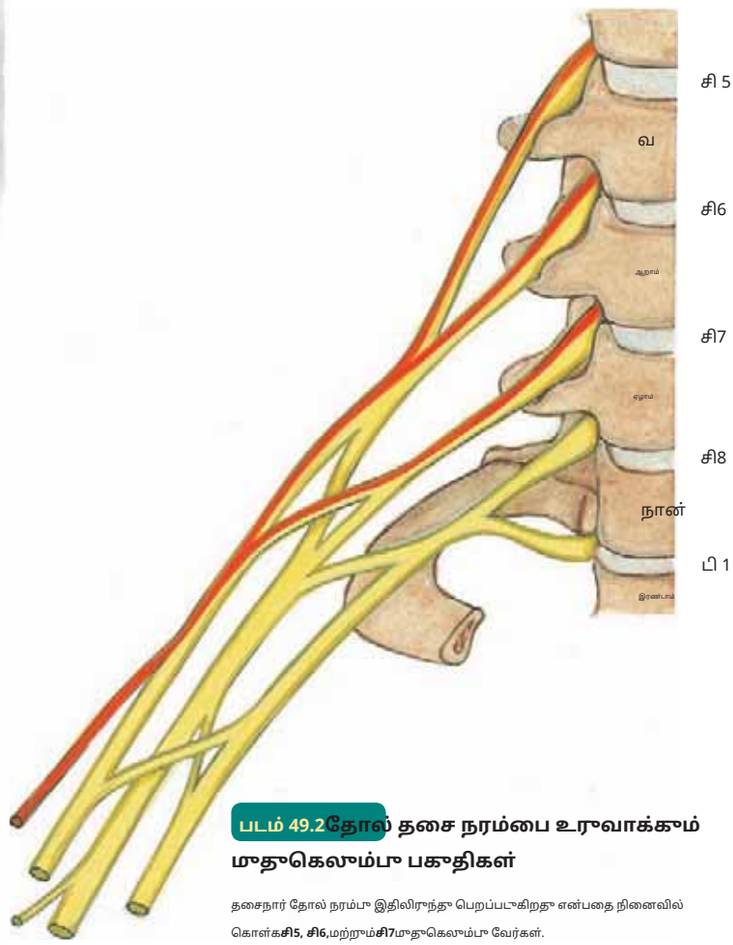

படம் 49.2 தோல் தசை நரம்பை உருவாக்கும் மூளைகொம்பு பகுதிகள்

தசைநார் தோல் நரம்பு இதிலிருந்து பெறப்படுகிறது என்பதை நினைவில் கொள்க **சி5, சி6,** மற்றும் **சி7** மூளைகொம்பு வேர்கள்.

படம் 49.1 தோல் தசை நரம்பு பரவல்

குறிப்பு: (1) தசைநார் நரம்பு **பைசெப்ஸ் பிராச்சி**, **பிராக்கியாலிஸ்**, மற்றும் கோரகோபிராச்சியாலிஸ் பிராக்கியத்தில் உள்ள தசைகள்.

(2) முன்கூட்டிய ஃபோஸாவில், நரம்பு மேலோட்டமாகி, முன்கை வரை தொடர்கிறது, அதாவது **பக்கவாட்டு முன்கை தோல் நரம்பு** (முன்கையின் பக்கவாட்டு தோல் நரம்பு என்றும் அழைக்கப்படுகிறது).

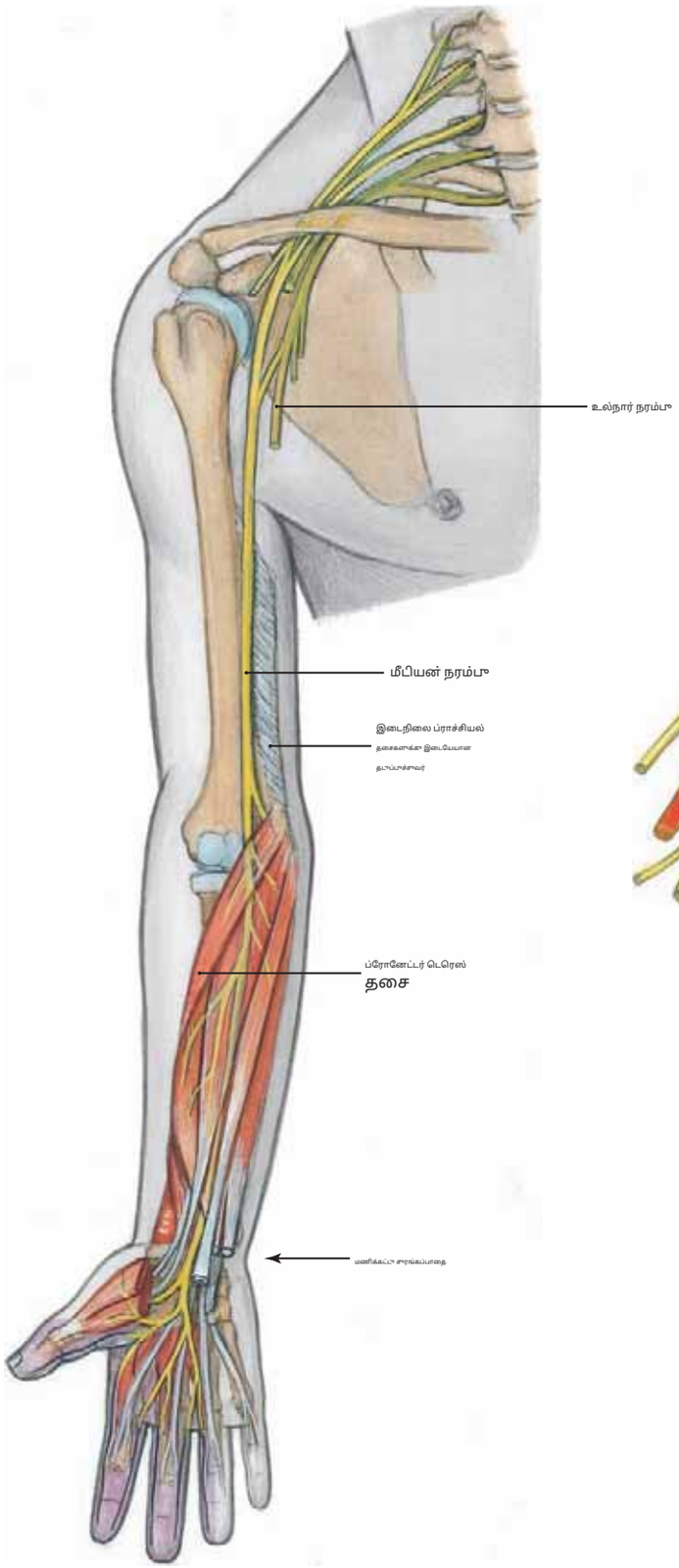

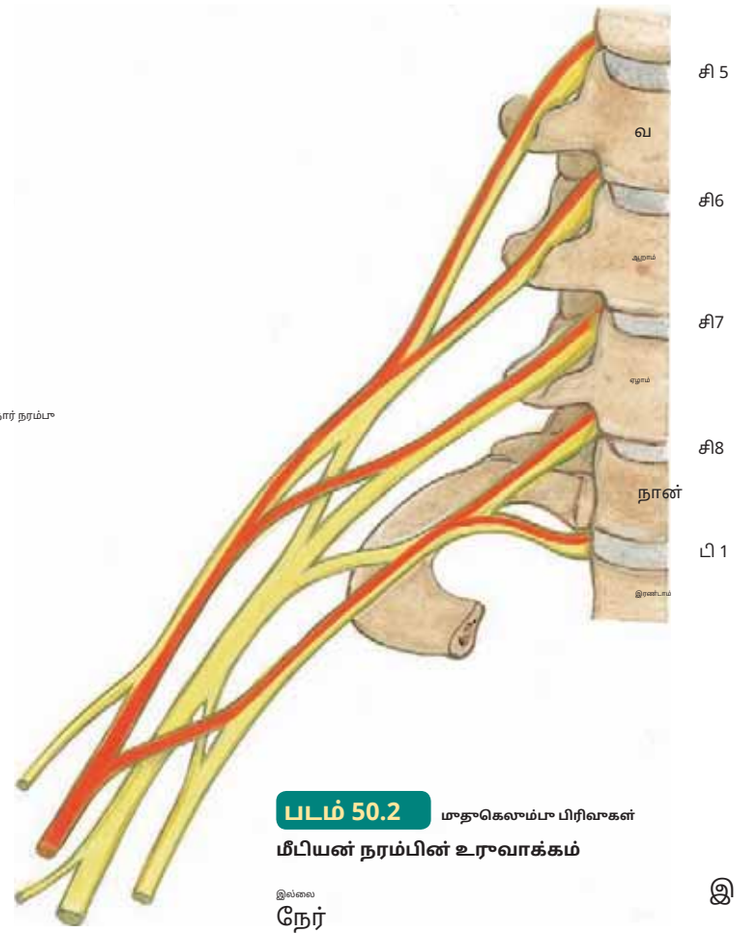

படம் 50.2 மூதுகெலும்பு பிரிவுகள் மீடியன் நரம்பின் உருவாக்கம்

படம் 50.1 மான்கை மற்றும் கையில் உள்ள சராசரி நரம்பு பரவல்

மீடியன் நரம்பு மான்பற மான்கையில் உள்ள தசைகளையும், கட்டைவிரலுக்கு மூன்று தேனார் தசைகளையும், கையில் உள்ள முதல் இரண்டு இடுப்பு தசைகளையும் வழங்குகிறது என்பதை நினைவில் கொள்க.

படம் 50.3 மீடியன் நரம்பு வாதம்

மீடியன் நரம்பில் ஏற்படும் காயங்கள், மெட்டாகார்போபாலஞ்சியல் மூட்டில் கட்டைவிரல், ஆள்காட்டி விரல் மற்றும் நடுவிரலை வளைக்க இயலாமைக்கு வழிவகுக்கும் என்பதை நினைவில் கொள்க. உல்நார் நரம்பு அப்படியே இருப்பதால் மோதிர விரல் மற்றும் சிறிய விரல்களை இன்னும் வளைக்க முடியும்.

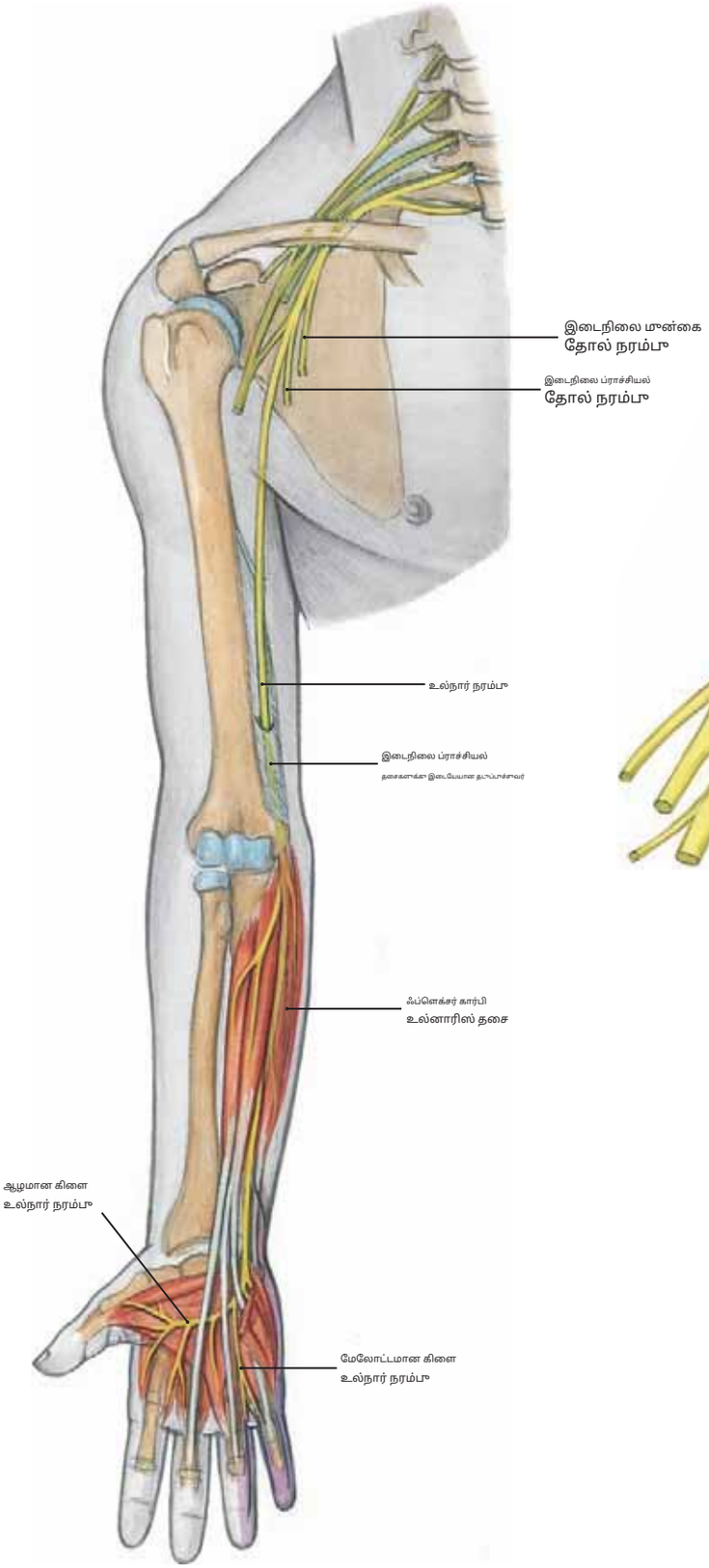

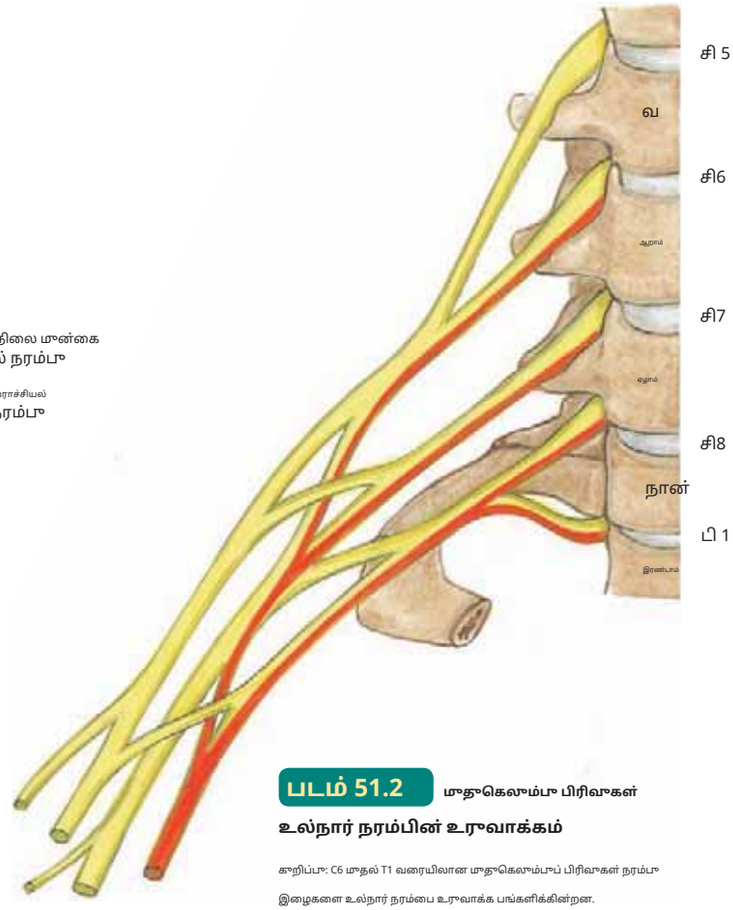

படம் 51.2 மூதுகெலும்பு பிரிவுகள்

உல்நார் நரம்பின் உருவாக்கம்

குறிப்பு: C6 முதல் T1 வரையிலான மூதுகெலும்புப் பிரிவுகள் நரம்பு இழைகளை உல்நார் நரம்பை உருவாக்க பங்களிக்கின்றன.

படம் 51.1 முன்கை மற்றும் கையில் உல்நார் நரம்பு பரவல்

குறிப்பு: (1) உல்நார் நரம்பு ஃப்ளெக்சர் கார்பி உல்னாரிஸ் மற்றும் மீ-முன்கையில் உள்ள நெகிழ்வு டிஜிடோரம் ப்ராஃபண்டஸின் பாதியை டயல் செய்யவும்.

(2) கையில், உல்நார் நரம்பு மூன்று ஹைப்போதெனார் தசைகள், மூன்றாவது மற்றும் நான்காவது லும்ப்ரிகல்ஸ், அனைத்து இன்டர்சோஸி மற்றும் உணர்ச்சி கண்டுபிடிப்புகளையும் உள்ளங்கை மற்றும் முதுகுப் பக்கங்களில் உள்ள உல்நார் 1½ இலக்கங்களின் தோலுக்கு வழங்குகிறது.

படம் 51.3 உல்நார் நரம்பு வாதம்

குறிப்பு: (1) உல்நார் நரம்பில் ஏற்படும் காயங்கள் வளைக்க இயலாமைக்கு காரணமாகின்றன. நான்காவது மற்றும் ஐந்தாவது இலக்கங்களின் தொலைதூர இடைச்செருகல் மூட்டு. நோயாளிகள் ஒரு முழுமையான முஷ்டியை உருவாக்க முடியாது. இதன் விளைவாக ஒரு கையில் "" எனப்படும் சிறப்பியல்பு குறைபாடு உள்ளது.**நகம் கொண்ட கை**."

(2) மேலும், கையின் உல்நார் பகுதி மற்றும் நடுப்பகுதி 1½ இலக்கங்களில் பலன் உணர்வின்மை இழப்பு ஏற்படுகிறது.

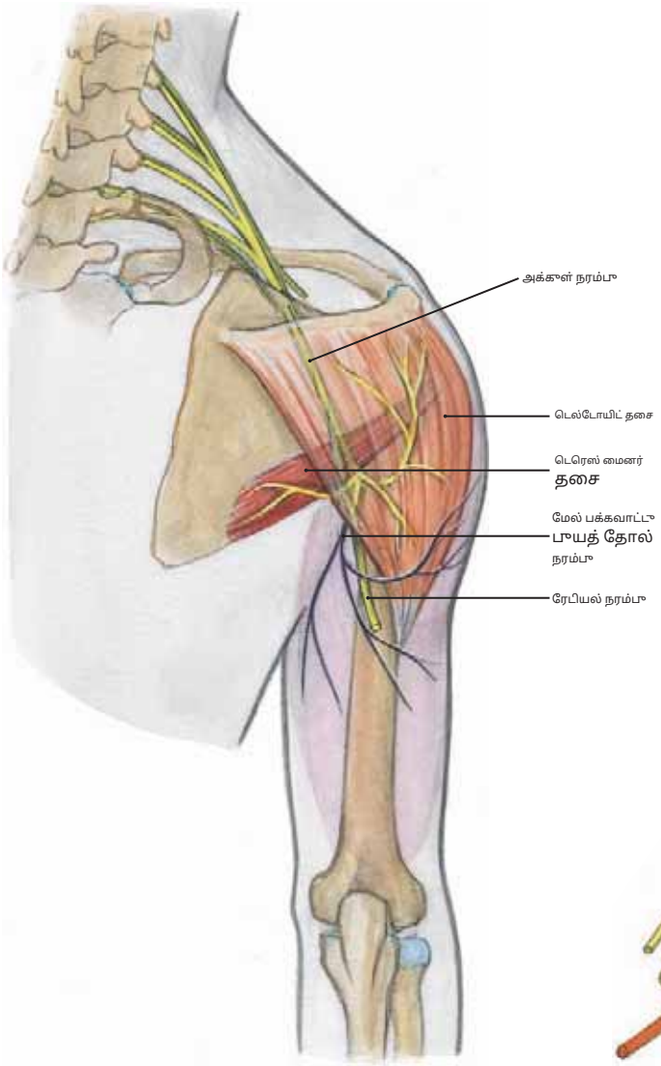

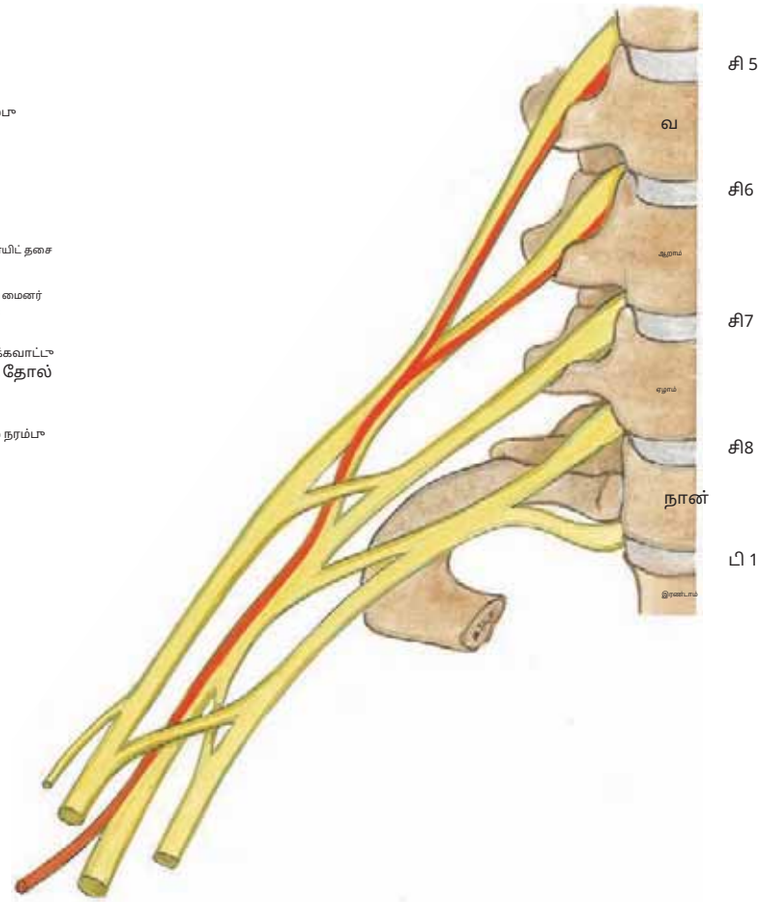

படம் 52.1கை மற்றும் தோள்பட்டையில் உள்ள அக்குள் நரம்பு பரவல்

டெல்டாய்டு மற்றும் டெரெஸ் சிறு தசைகளுக்கு அக்குள் நரம்பு உணவளிக்கிறது என்பதை நினைவில் கொள்க. இது தோள்பட்டை மூட்டுக்கும் தோள்பட்டை மூட்டின் கீழ் பகுதிக்கு மேலே உள்ள தோலுக்கும் உணர்ச்சி இழைகளையும் வழங்குகிறது.

படம் 52.2மூதுகெலும்பு பிரிவுகள் அக்குள் நரம்பை உருவாக்குகின்றன

மூதுகெலும்பு பிரிவுகளான C5 மற்றும் C6 ஆகியவை அக்குள் நரம்பை உருவாக்க நரம்பு இழைகளை பங்களிக்கின்றன என்பதை நினைவில் கொள்க.

படம் 52.3உல்நார் நரம்பு வாதம்

அச்சு நரம்பில் ஏற்படும் காயங்கள் தோள்பட்டை பகுதியைச் சுற்றியுள்ள டெல்டாய்டு தசையின் சிதைவை ஏற்படுத்துகின்றன என்பதை நினைவில் கொள்க. டெரெஸ் மைனர் தசையும் நரம்பு நீக்கப்படுகிறது. டெல்டாய்டு இழப்பு தோள்பட்டையின் பக்கவாட்டுப் பகுதியில் உள்ள எலும்பு கட்டமைப்புகளின் நீட்டிப்புக்கு வழிவகுக்கிறது. இது படத்தில் காட்டப்பட்டுள்ளது.

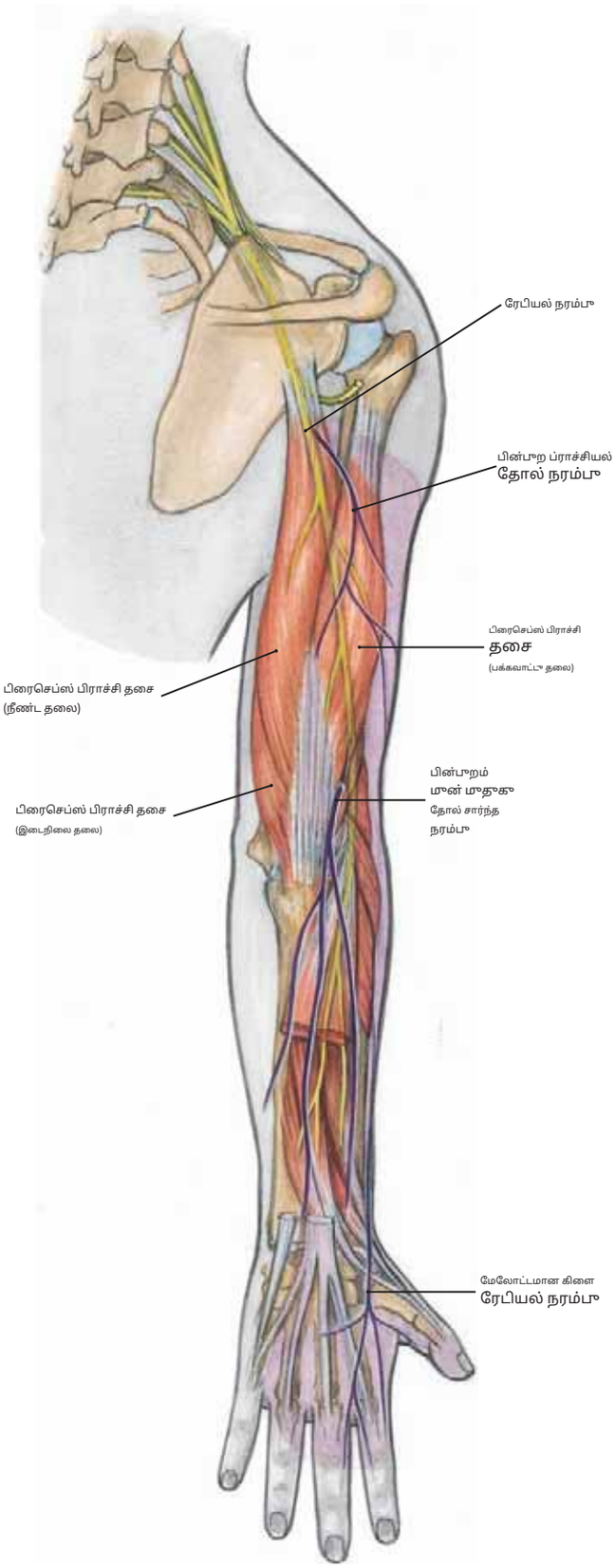

படம் 53.1 **மேல் மூட்டு வரை ரேடியல் நரம்பு பரவல்**

குறிப்பு: (1) ஆர நரம்பு, பிராச்சியல் பிளெக்ஸஸின் பின்புற நாணிலிருந்து கீழே இறங்குகிறது பின்புற மான்கையில் உள்ள ட்ரைசெப்ஸ் பிராச்சி தசை மற்றும் எக்ஸ்டென்சர் தசைகளுக்கு உணவளிக்கவும்.
(2) அதன் உணர்வுக் கிளைகள் பின்புறக் கை மற்றும் மான்கையை கையின் பின்புறத்திற்கு வழங்குகின்றன. இது கட்டைவிரல், ஆள்காட்டி மற்றும் நடுவிரல்கள் மற்றும் மோதிர விரலின் பாதியை தொலைதூர இடைச்செருகல் மூட்டு வரை வழங்குகிறது.

படம் 53.2 **மாதுகெலும்பு பிரிவுகள் ரேடியல் நரம்பின் உருவாக்கம்**

ஐந்து பிரிவுகளும் (C5–T1) ரேடியல் நரம்பை உருவாக்க நரம்பு இழைகளை பங்களிக்கின்றன என்பதை நினைவில் கொள்க.

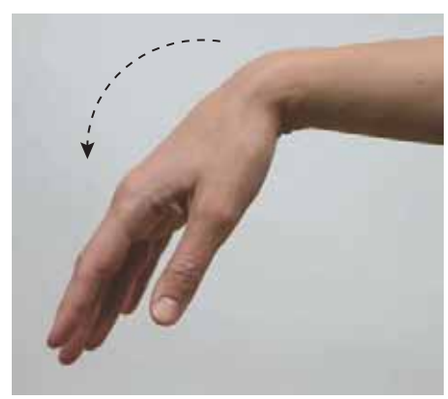

படம் 53.3 **ரேடியல் நரம்பு வாதம்**

கையில் உள்ள ரேடியல் நரம்பில் ஏற்படும் காயம், மான்கையில் உள்ள எக்ஸ்டென்சர் தசைகளின் நரம்புகளை அழிக்க வழிவகுக்கிறது என்பதை நினைவில் கொள்க. மான்கை நெகிழ்வு தசைகள் இனி எதிர்க்காததால், இந்த நிலை "**மணிக்கட்டுத் தளி**" ஏற்படுகிறது.

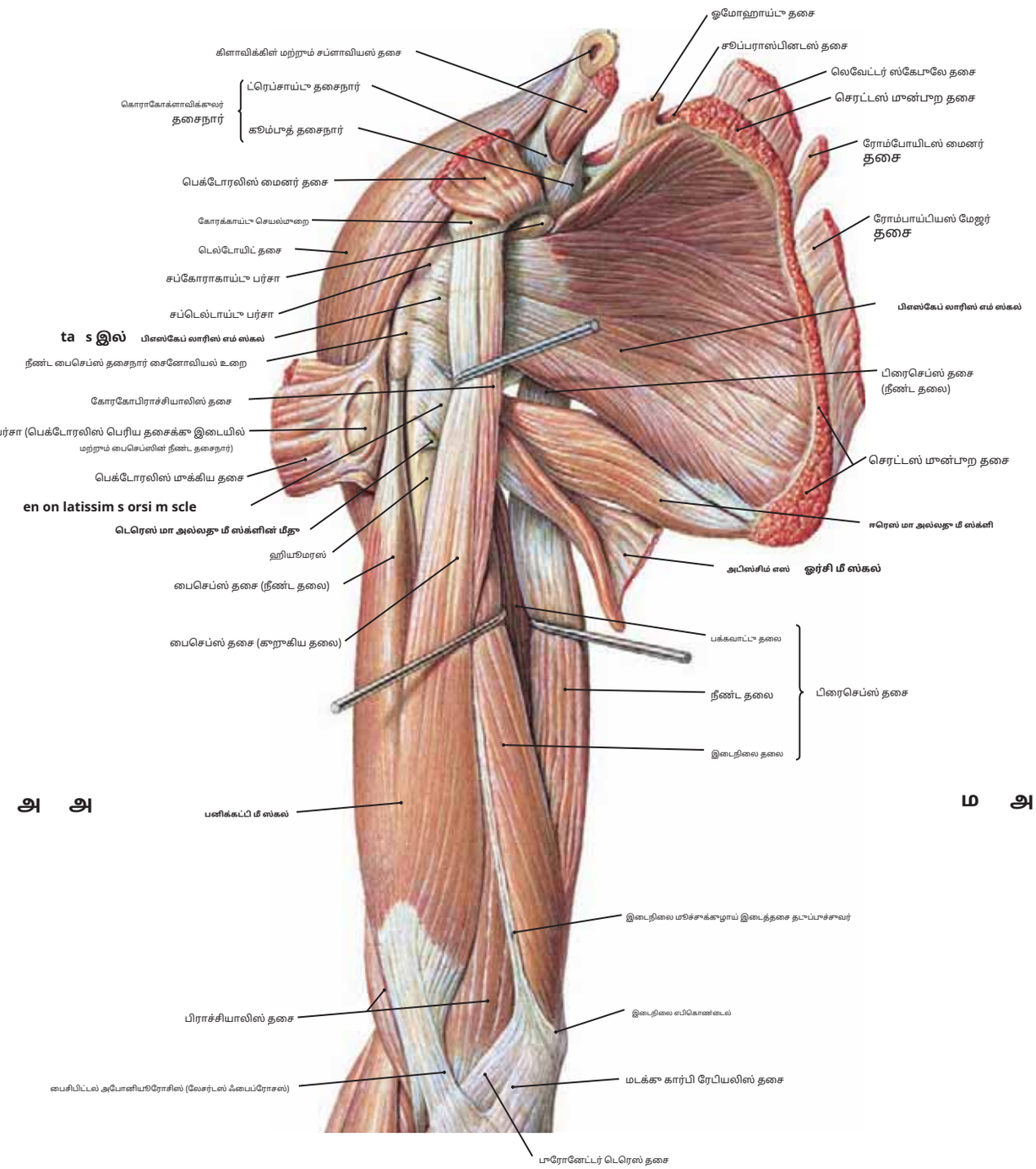

படம் 54 **வலது தோள்பட்டை மற்றும் கையின் தசைகள் (முன்புறக் காட்சி)**

குறிப்பு: (1) ஹியூமரஸின் சிறிய பியூபர்கிளில் சப்ஸ்கேபுலாரிஸ் தசையைச் செருகுதல். இதற்கு டிஸ்டல், இடைநிலை முதல் பக்கவாட்டு வரை, டெரெஸைச் செருகவும். பெரிய, லாடிசிமஸ் டோர்சி மற்றும் பெக்டோரலிஸ் முக்கிய தசைகள்.

(2) பெக்டோரலிஸ் மைனர், கோரகோபிராச்சியாலிஸ் மற்றும் பைசெப்ஸின் குறுகிய தலை அனைத்தும் கோரக்காய்டு செயல்முறையுடன் இணைகின்றன.

(3) பெக்டோரலிஸ் மேஜர் தசையின் செருகும் தசைநார் மற்றும் பைசெப்ஸ் தசையின் நீண்ட தசைநார் பொதுவாக ஒரு பர்சாவால் பிரிக்கப்படுகின்றன.

(4) கோரக்காய்டு செயல்பாட்டில் அதன் தோற்றத்திலிருந்து, பைசெப்ஸின் குறுகிய தலை, சப்ஸ்கேபுலாரிஸ் மற்றும் லாடிசிமஸ் டோர்சியின் தசைநாண்கள் வழியாக கீழ்நோக்கியும் பக்கவாட்டாகவும் நகர்ந்து நீண்ட தலையின் வயிற்றில் இணைகிறது.

(5) பைசெப்ஸ் முன்கையை மிகவும் சக்திவாய்ந்த முறையில் சாய்த்து, குறிப்பாக முன்கையை சாய்த்து வைத்திருக்கும் போது, முன்கையை வளைக்கும் திறன் கொண்டது.

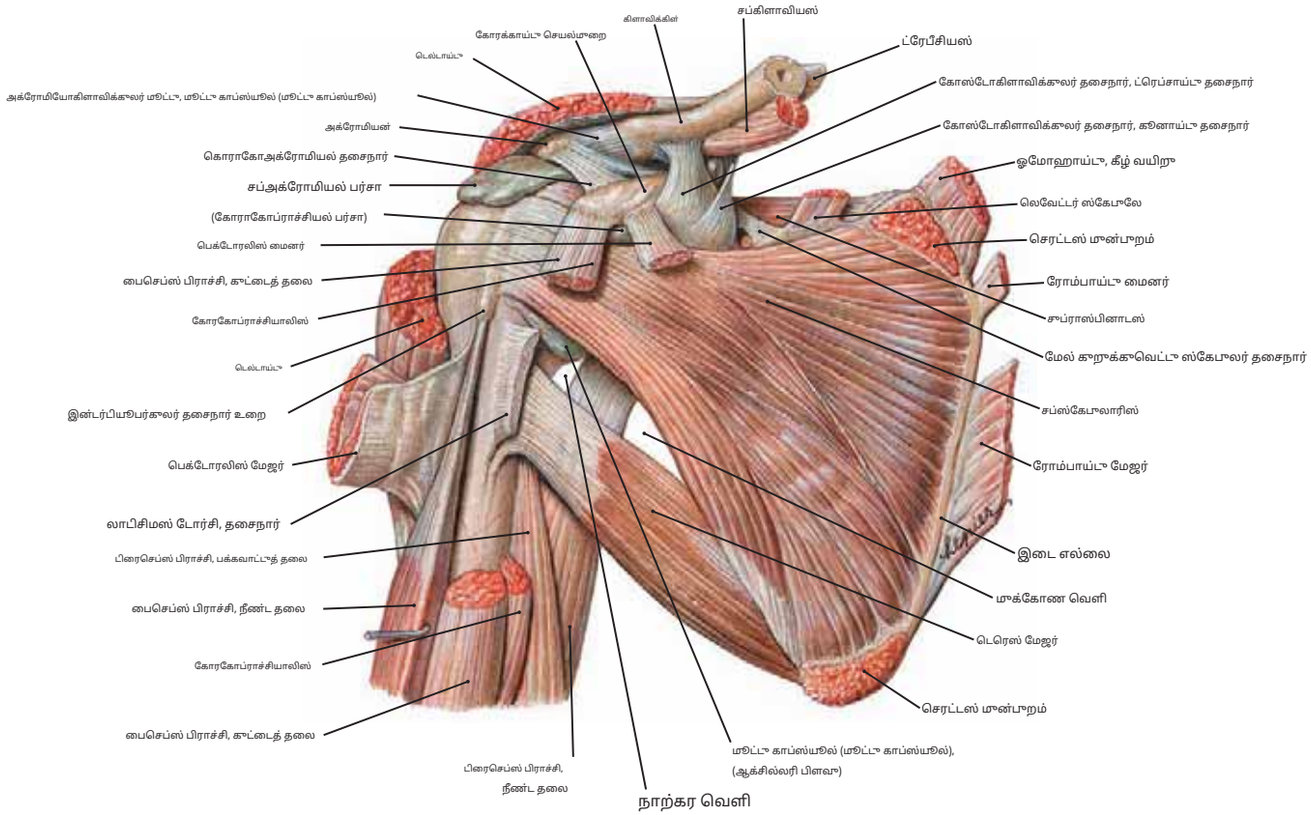

படம் 55.1 தோள்பட்டை தசைகளின் முன்புறக் காட்சி

ஸ்கேபுலாவின் முன்புற மேற்பரப்பில் உள்ள சப்கேபுலாரிஸ் தசையைக் கவனியுங்கள். இது நான்கு தசைகளில் ஒன்றாகும்.**சுழலும் சுற்றுப்பட்டை**இது மேற்கையின் மேற்கையின் இடைநிலை சுழற்சி ஆகும்.

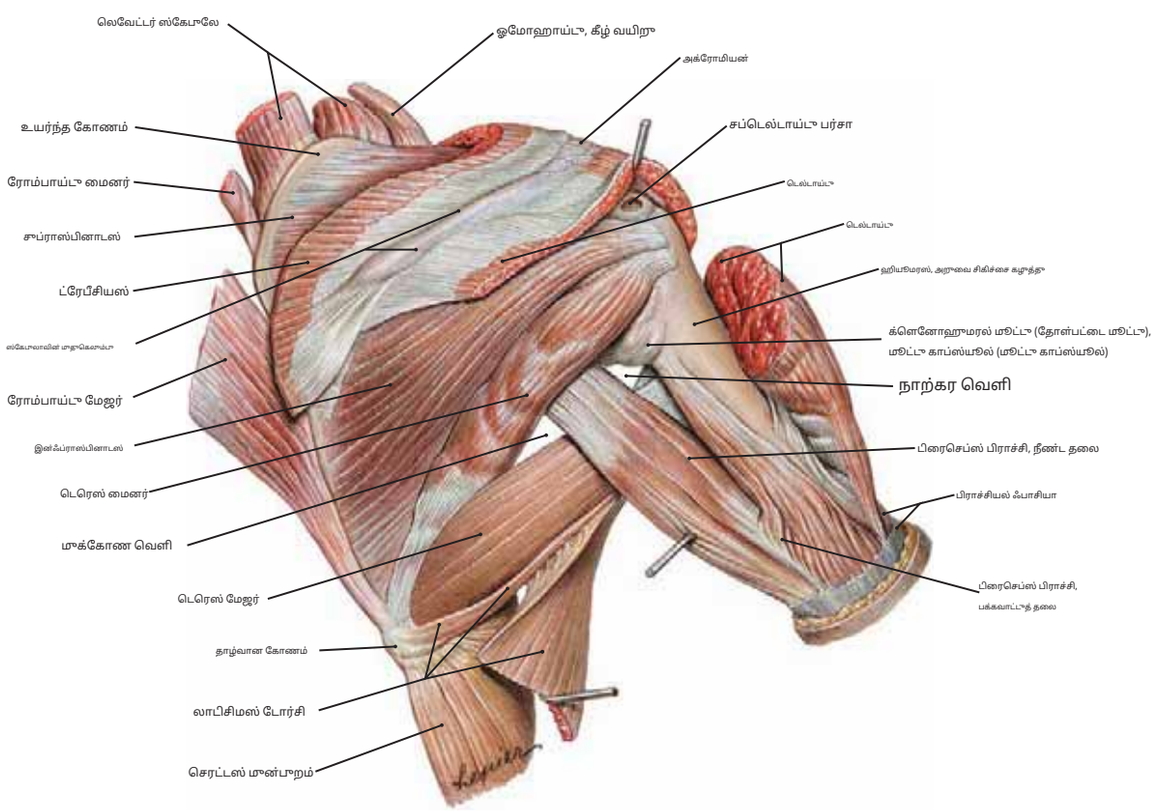

படம் 55.2 தோள்பட்டை தசைகளின் பின்புறக் காட்சி

குறிப்பு**நாற்கர வெளி**; அதன் வழியாக முன் அச்சிலாவிலிருந்து தோள்பட்டையின் பின்புற மேற்பரப்பு வரை அக்குள் நரம்பு மற்றும் பின்புற ஹியூமரல் சர்கம்ஃப்ளெக்ஸ் தமனி செல்கிறது. மேலும் கவனிக்கவும்**முக்கோண வெளி**இது சப்ஸ்கேபுலர் தமனியின் வட்ட வடிவ ஸ்கேபுலர் கிளையை கடத்துகிறது.

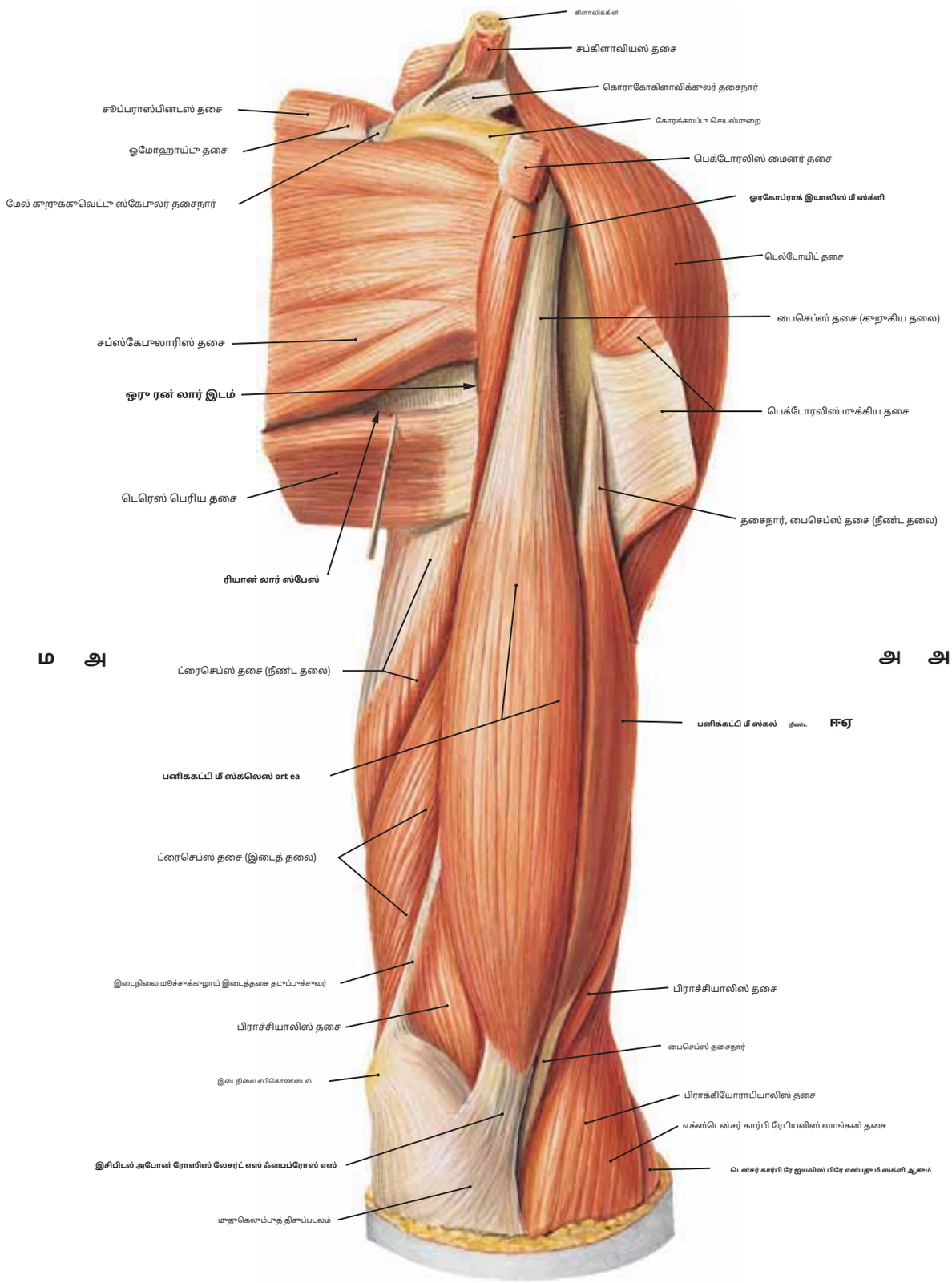

படம் 56 இடது கையின் மூன்றாறத்தில் தசைகளின் மேலோட்டமான பார்வை.

தசை	தோற்றம்	செருகல்	உள்நோக்கம்	செயல்
பைசெப்ஸ் பிராச்சி	நீண்ட தலை: தோள்பட்டை எலும்பின் சப்ராக்ளெனாய்டு டியூபர்கிள். குட்டை தலை: கோரக்காய்டு தோள்பட்டை எலும்பின் செயல்முறை	ஆரம் மற்றும் இருமுனையின் டியூபரோசிட்டி அபோனியுரோசிஸ்	தசைநார் நரம்பு (சி5, சி6)	முன்கையை வளைத்து, மேலே தூக்குகிறது; நீண்ட தலை, ஹியூமரஸை வளைக்க உதவும்.

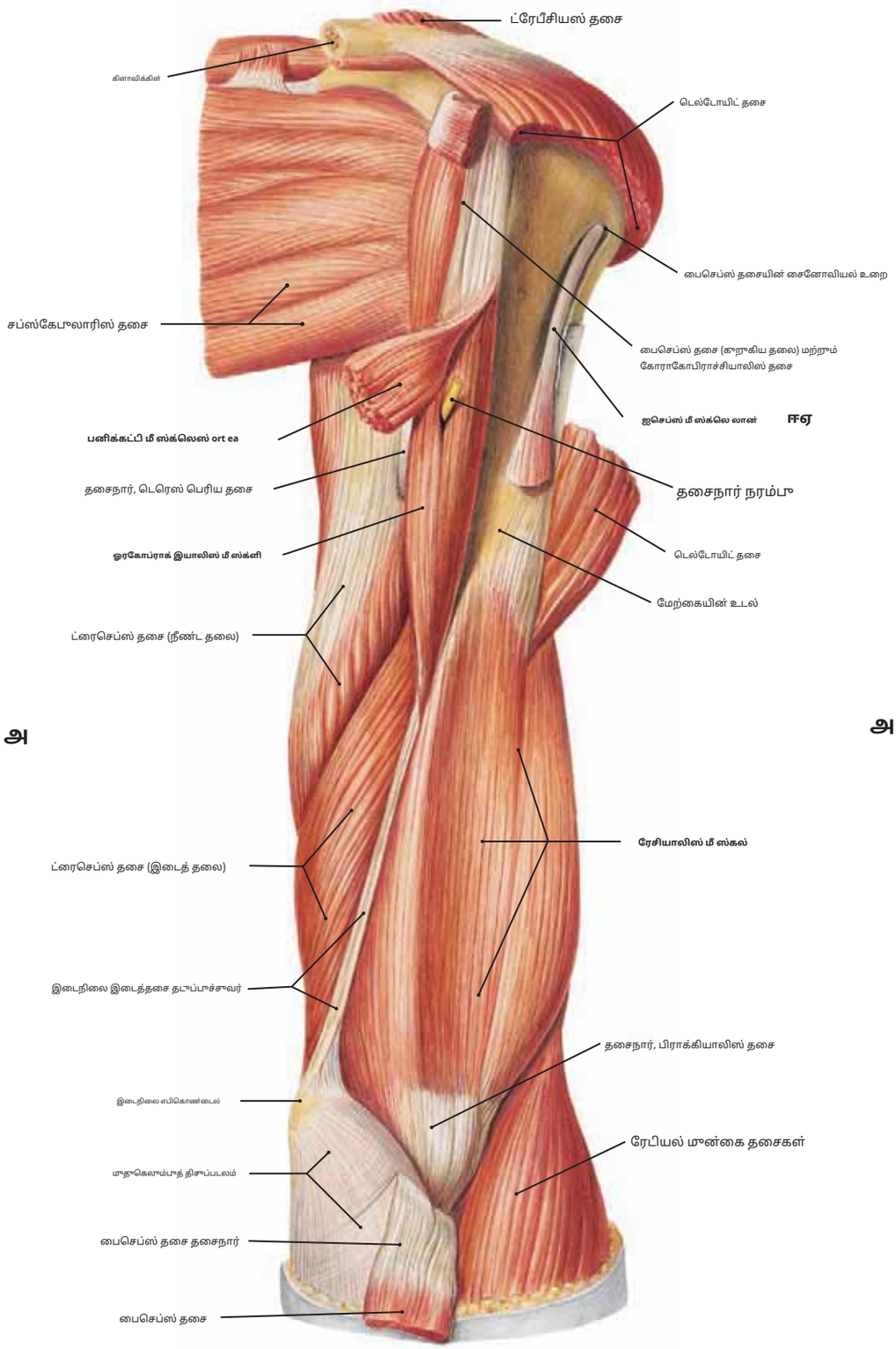

படம் 57 இடது கையின் முன்புறத்தில் உள்ள தசைகளின் ஆழமான பார்வை.

தசை	தோற்றம்	செருகல்	உள்நோக்கம்	செயல்
பிராச்சியாலிஸ்	ஹியூமரஸின் முன்புற மேற்பரப்பின் தொலைதூரப் பாதி	கொரோனாய்டு செயல்முறையின் உல்னா மற்றும் முன்புற மேற்பரப்பின் பியூபரோசிட்டி	தசைநார் நரம்பு மற்றும் பெரும்பாலும் ரேடியல் நரம்பின் ஒரு சிறிய கிளை (C5, C6)	முன்கையின் சக்திவாய்ந்த நெகிழ்வு
கோரகோப்ராச்சியாலிஸ்	ஸ்காபுலாவின் கோரக்காய்டு செயல்முறை	ஹியூமரஸின் நடுப்பகுதிக்கு அருகில் உள்ள இடை மேற்பரப்பில்	தசைநார் நரம்பு (சி6, சி7)	கையை வளைத்து, வளைக்கிறது.

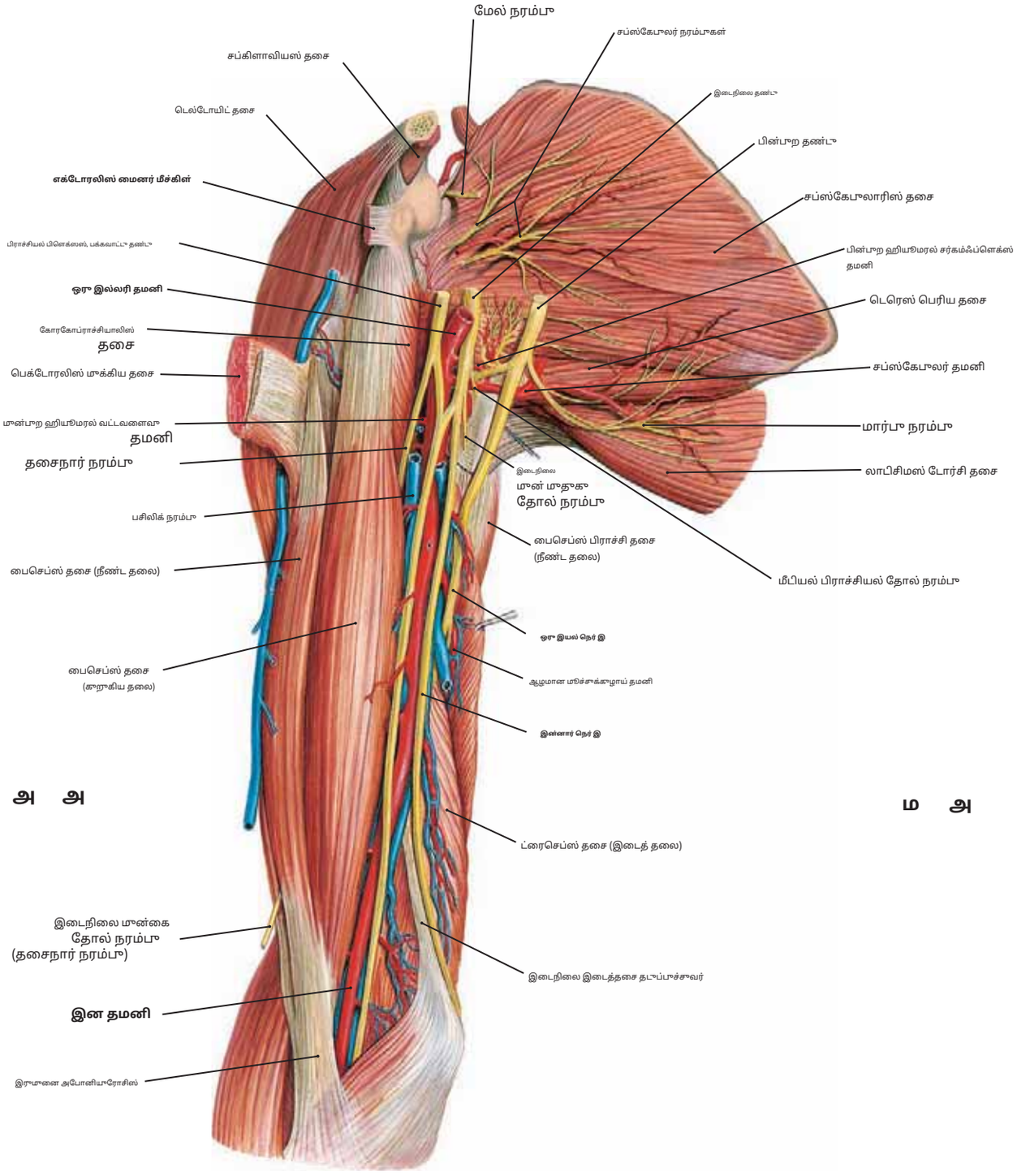

படம் 58 மூன் கையின் நாளங்கள் மற்றும் நரம்புகள் (வலது கை, மேலோட்டமான தூண்டறிதல்)

குறிப்பு: (1) **திசராசரி நரம்பு**க்யூபிடல் ஃபோஸாவிற்கு சற்று மேலே பக்கவாட்டிலிருந்து இடைநிலை வரை மூச்சுக்குழாய் தமனியை மூன்புறமாகக் கடக்கிறது.

(2) இடைநிலை நரம்பு இரண்டு வேர்களால் எழுகிறது, ஒவ்வொன்றும் பிராச்சியல் பிளெக்ஸஸின் இடை மற்றும் பக்கவாட்டு நாண்களிலிருந்து. பக்கவாட்டு நாண் பின்னர் கீழ்நோக்கி தொடர்கிறது:**தசைநார் தோல் நரம்பு**, அதேசமயம் இடைநிலை தண்டு ஆகிறது**உல்நார் நரம்பு**அக்குள் வரை தொலைவில்.

(3) சராசரி நரம்பின் தோற்றத்தில், அதன் இரண்டு வேர்களும், தசைநார் மற்றும் உல்நார் நரம்புகளும் இணைந்து M என்ற எழுத்தை ஒத்த ஒரு வெளிப்புறத்தை உருவாக்குகின்றன.

(4) உல்நார் அல்லது மீடியன் நரம்பு இரண்டும் கைப் பகுதியில் கிளைகளை வெளியிடுவதில்லை.

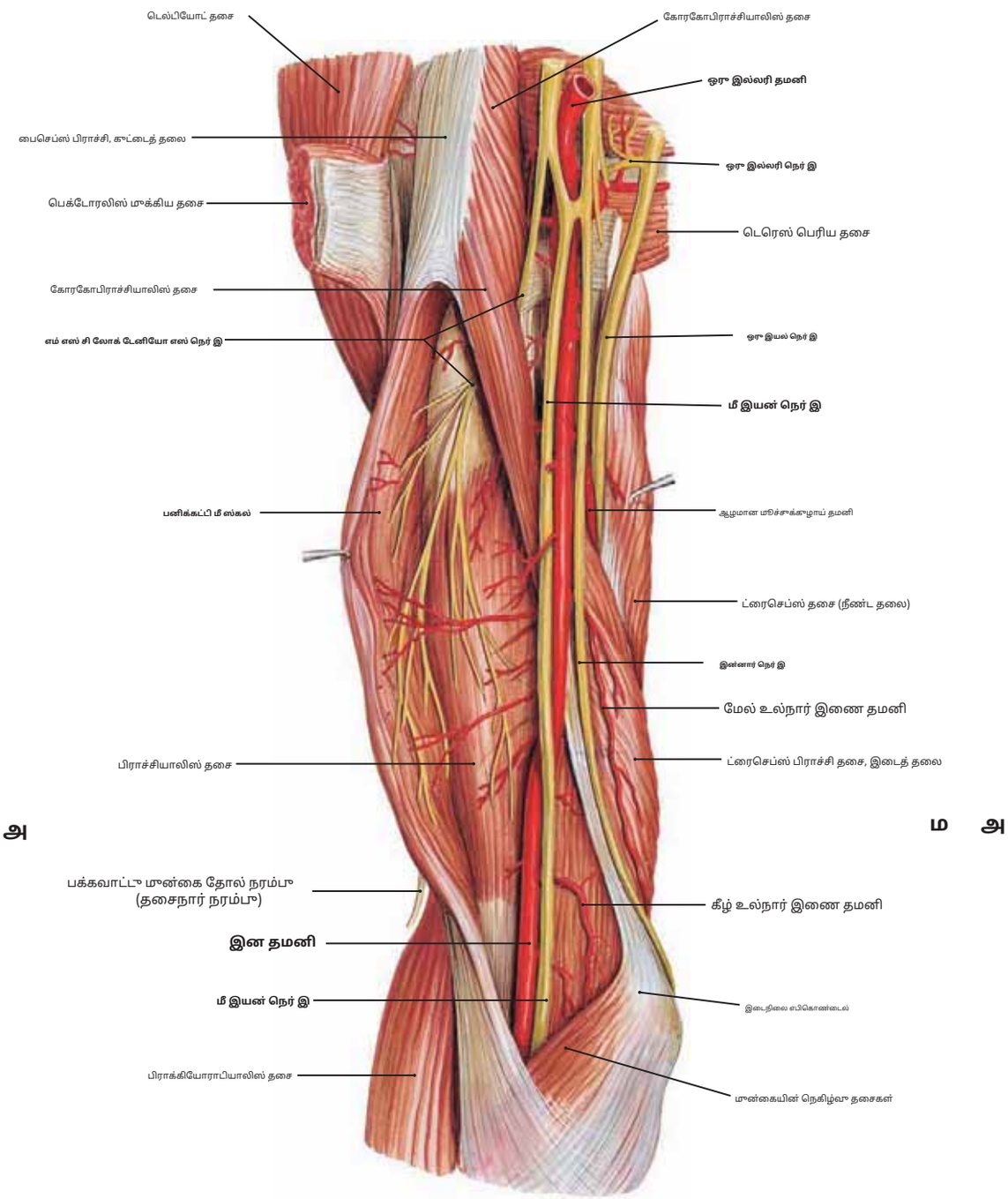

படம் 59வலது மான் கையின் நரம்புகள் மற்றும் தமனிகள் (ஆழமான தூண்டிப்பு)

குறிப்பு: (1) தசைநார் நரம்பு பக்கவாட்டுத் தண்டுவடத்திலிருந்து இறங்கி, அது வழங்கும் கோரகோபிராச்சியாலிஸ் தசையைத் தூளைக்கிறது.

(2) பைசெப்ஸ் தசையின் குறுகிய தலை, பைசெப்ஸ் மற்றும் பிராச்சியாலிஸ் தசைகளுக்கு இடையில் உள்ள தசைநார் நரம்பை இன்னும் ஆழமாக வெளிப்படுத்த, பக்கவாட்டு தசையின் குறுகிய தலையை ஒதுக்கி இழுக்கப்பட்டுள்ளது, இவை இரண்டும் தசைகளுக்கு இரத்தத்தை வழங்குகின்றன. இந்த நரம்பு மான்கைக்குள் தொடர்கிறது, அதாவது**பக்கவாட்டு மான்கை தோல் நரம்பு**.

(3) கையில் உள்ள மூச்சுக்காழாய் தமனியின் மேலோட்டமான பாதை. அதன் கிளைகளில் அதன் தசைக் கிளைகளுக்கு கூடுதலாக, பாரோஃபுண்டா (ஆழமான) மூச்சுக்காழாய் தமனி மற்றும் மேல் மற்றும் கீழ் உல்நார் இணை தமனிகள் அடங்கும்.

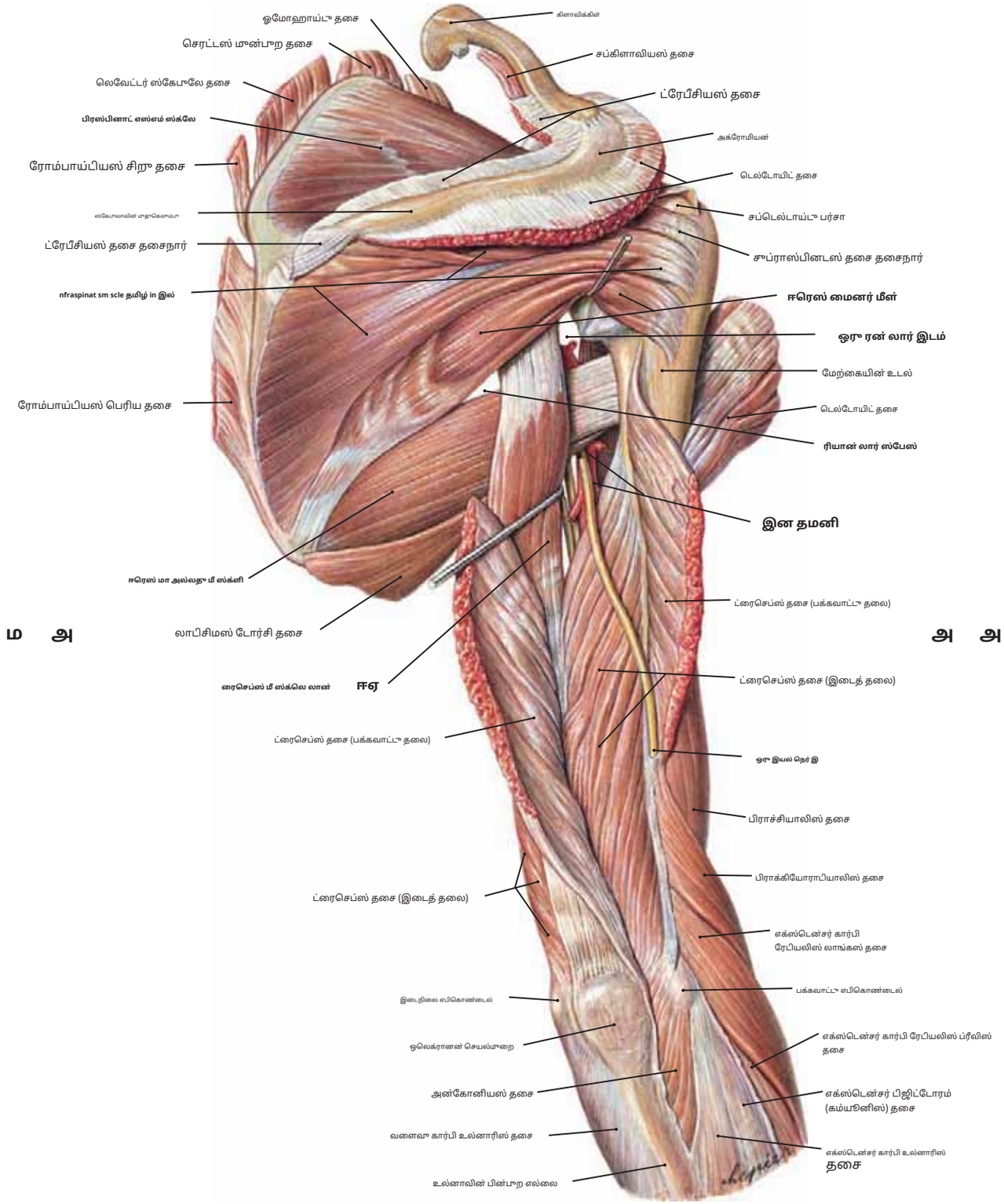

படம் 60 **வலது தோள்பட்டை மற்றும் ஆழமான கையின் தசைகள் (பின்புறக் காட்சி)**

குறிப்பு: (1) டெல்டாய்டு தசை மற்றும் ட்ரைசெப்ஸின் பக்கவாட்டுத் தலை துண்டிக்கப்பட்டுள்ளன, இதன் மூலம் மேல் கையில் உள்ள ரேடியல் நரம்பின் பாதை வெளிப்படுகிறது.

(2) ஹியூமரஸின் பெரிய டியூபர்கிளில் சூப்பராஸ்பினாட்டஸ், இன்ஃப்ராஸ்பினாட்டஸ் மற்றும் டெரெஸ் மைனரின் தொடர்ச்சியான செருகல்கள்.

(3) நாற்கர வெளியின் எல்லைகள்:**இடைநிலை**, ட்ரைசெப்ஸின் நீண்ட தலை;**பக்கவாட்டு**, ஹியூமரஸ்;**உயர்ந்த**, டெரெஸ் மைனர்; மற்றும்**தாழ்ந்த**, டெரெஸ் மேஜர். அச்சு நரம்பு மற்றும் பின்புற ஹியூமரல் சர்க்கம்ஃப்ளெக்ஸ் நாளங்கள் இடைவெளி வழியாக செல்கின்றன.

(4) முக்கோண வெளியின் எல்லைகள்:**உயர்ந்த**, டெரெஸ் மைனர்;**தாழ்ந்த**, டெரெஸ் மேஜர்; மற்றும்**பக்கவாட்டு**, நீண்ட ட்ரைசெப்ஸ் தலை. வட்ட வடிவ தோள்பட்டை நாளங்கள் இடைவெளி வழியாக செல்கின்றன.

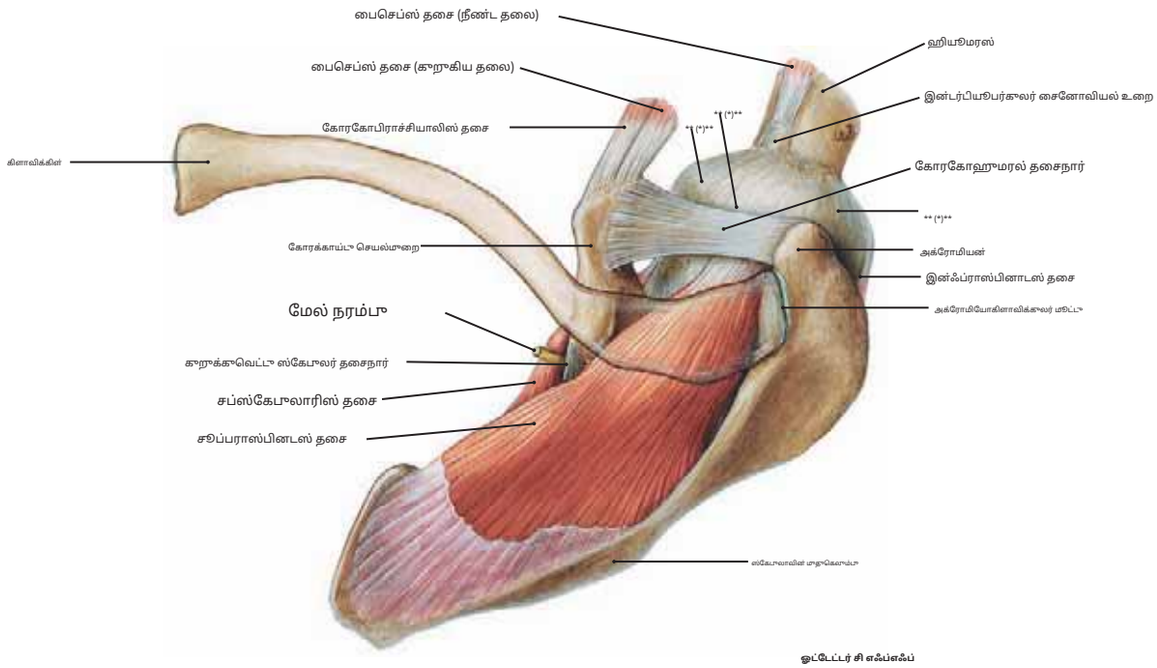

ஓட்டேட்டர் சி எஃப்எஃப்

படம் 61.1சுழலும் கஃப் டெண்டினஸ் காப்ஸ்யூலில் சுப்ராஸ்பினேடஸ் தசை செருகப்படுகிறது.

குறிப்பு: (1) ஸ்கேபுலர் முதுகெலும்புக்கு மேலே உள்ள சுப்ராஸ்பினாட்டஸ் ஃபோஸாவில் அமைந்துள்ள சுப்ராஸ்பினாட்டஸ் தசை, ஹியூமரஸின் தலைக்கு பக்கவாட்டில் செல்கிறது. (2) சுப்ராஸ்பினாட்டஸ் தசையின் தசைநார் உருவாக்கத்தில் பங்கேற்கிறது.**சுழலும் சுற்றுப்பட்டை**(நட்சத்திரக் குறியீடுகளால் [*] குறிக்கப்படுகிறது. இது ஹும்மின் தலையைச் சுற்றியுள்ள தசைநார் காப்ஸ்யூல் ஆகும்.

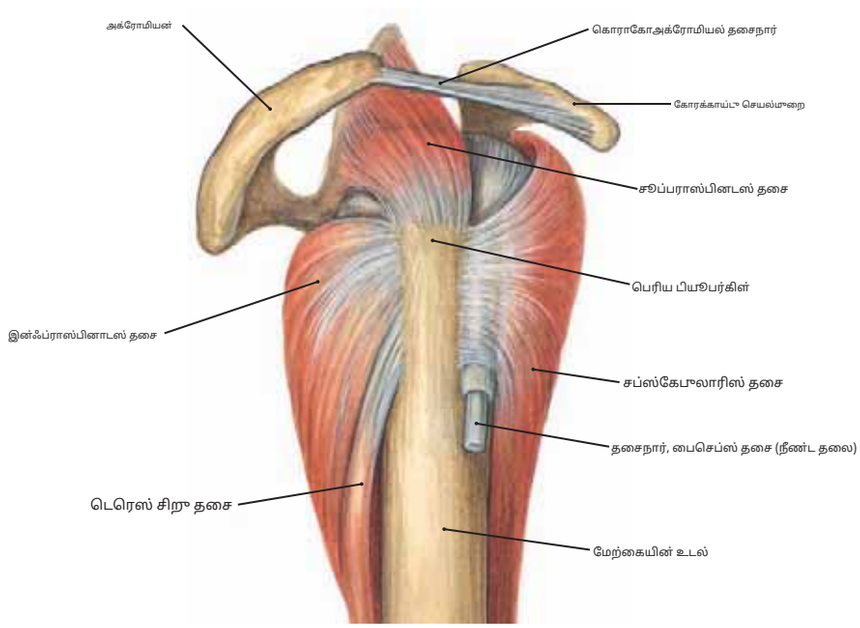

படம் 61.2சுழலும் சுற்றுப்பட்டை தசைகள் (ஹியூமரல் தலையின் பக்கவாட்டுத் தோற்றம்)

குறிப்பு: (1) நான்கு தசைகள்—**மேல் முதுகுத்தண்டு**,**உள் முள்ளெலும்பு**,**டெரெஸ் மைனர்**, மற்றும்**சப்ஸ்கேபுலாரிஸ்**—மனிதனின் தலையில் செருகும் தசைநாண்கள் உள்ளன- இவை ஒரு தசைநார் காப்ஸ்யூலை உருவாக்குகின்றன, அவை**சுழலும் சுற்றுப்பட்டை**.

(2) சுப்ராஸ்பினேடஸ் ஹியூமரஸை மேலேயும், இன்ஃப்ராஸ்பினேடஸ் மற்றும் டெரெஸ் மைனர் முன்புறமாகவும், சப்ஸ்கேபுலாரிஸ் பின்புறமாகவும் நெருங்குகிறது.

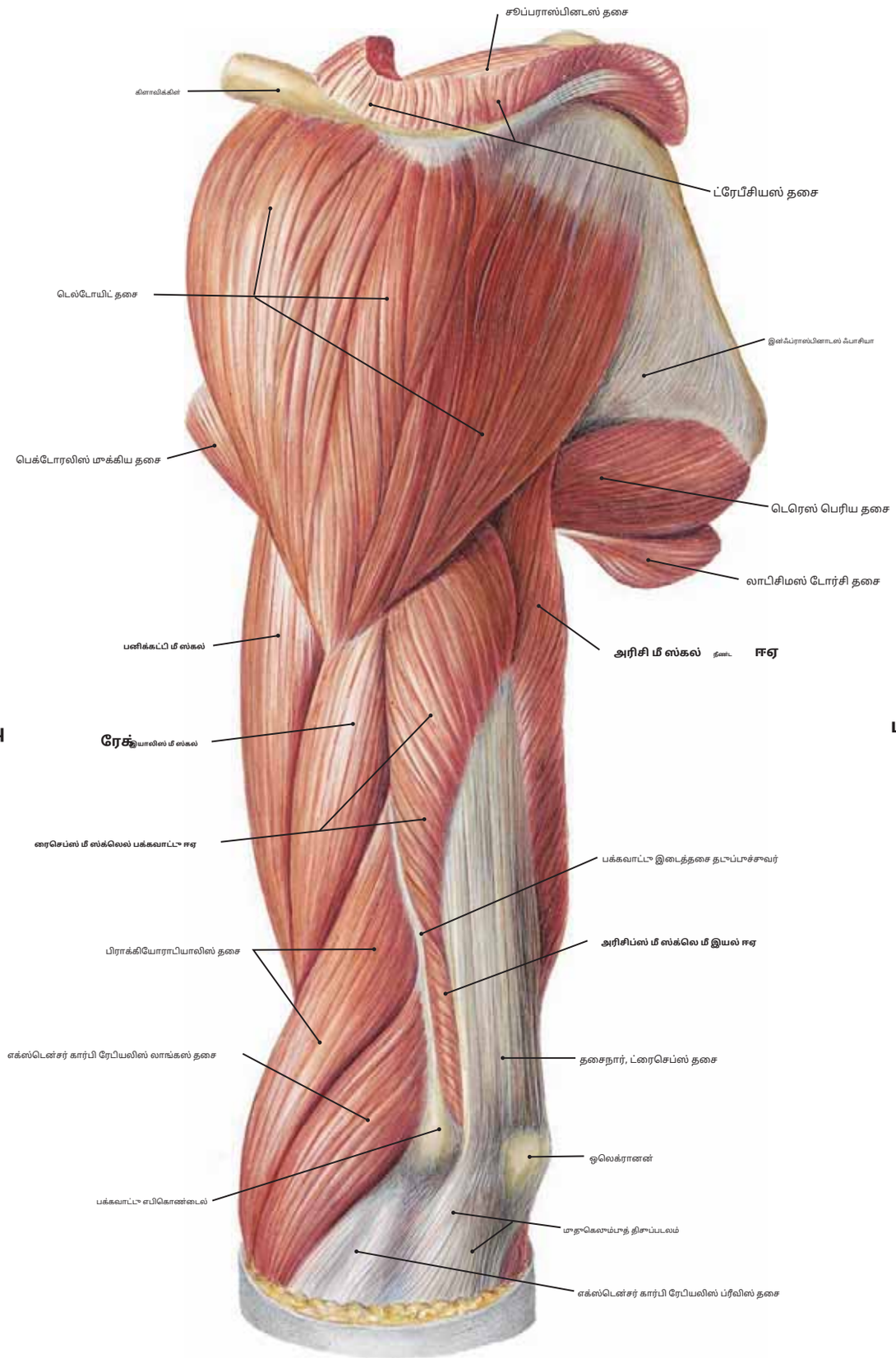

படம் 62கை தசைகள் (பக்கவாட்டு தோற்றம்)

குறிப்பு: (1) டெல்டாய்டு தசை முழுவதுமாகச் செயல்பட்டு கையைக் கடத்துகிறது. கிளாவிக்குலர் பகுதி கையை வளைத்து மையமாகச் சுழற்றுகிறது, அதேசமயம் ஸ்கேபுலர் பகுதி நீண்டு கையை பக்கவாட்டில் சுழற்றுகிறது.

(2) பக்கவாட்டு இடைத்தசை தடுப்பாச்சுவர் முன்புற தசைப் பகுதியை பின்புற தசைப் பகுதியிலிருந்து பிரிக்கிறது.

(3) பக்கவாட்டு எபிகொண்டைலுக்கு மேலே உள்ள ஹியூமரஸிலிருந்து பிராச்சியோராடியாலிஸ் மற்றும் எக்ஸ்டென்சர் கார்பி ரேடியலிஸ் லாங்கஸின் தொடர்ச்சியான தோற்றம்; எக்ஸ்டென்சர் கார்பி ரேடியலிஸ் பிரீவிஸ் பக்கவாட்டு எபிகொண்டைலில் இருந்து நேரடியாக எழுகிறது.

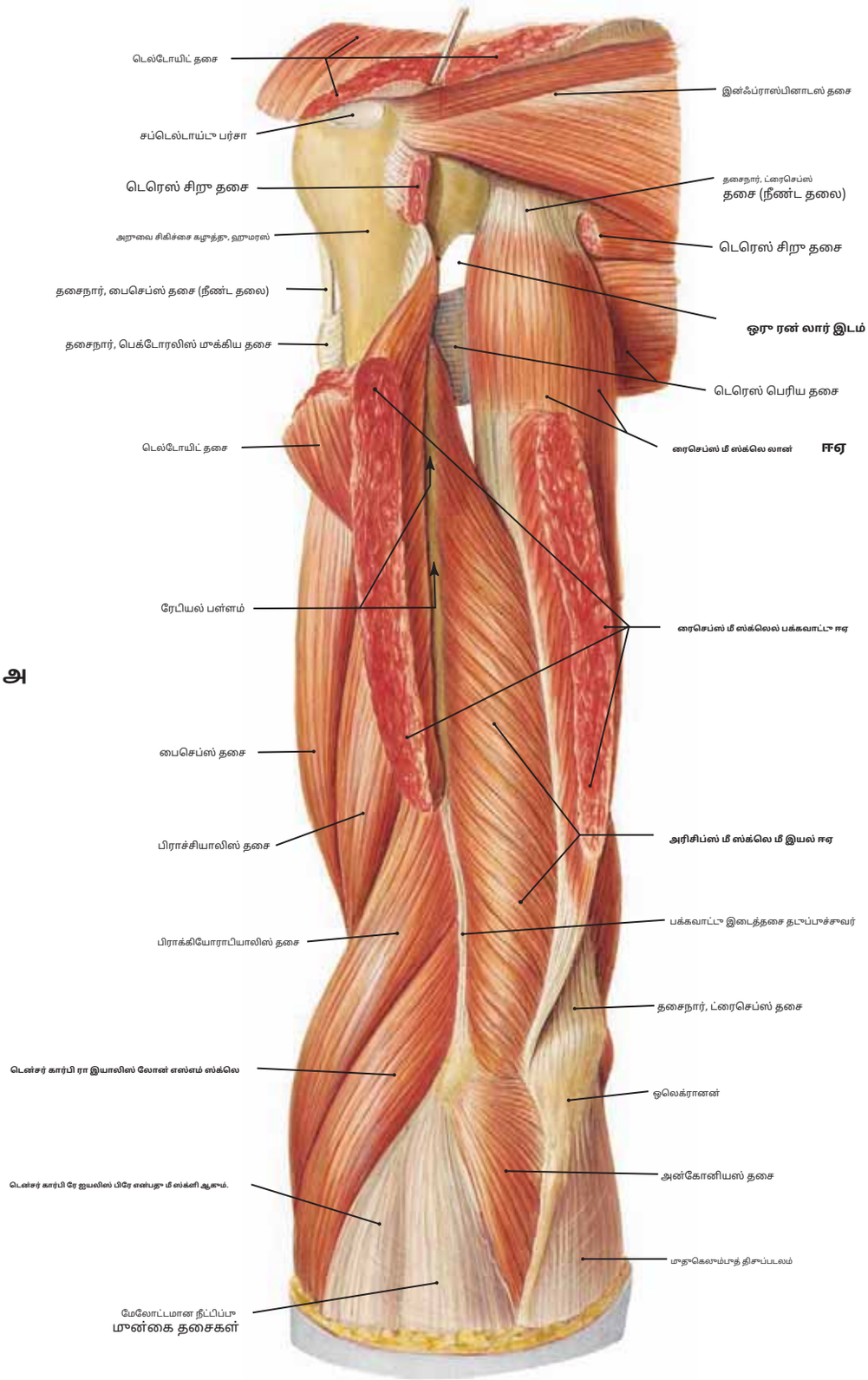

படம் 63 கை மற்றும் தோள்பட்டையின் ஆழமான தசைகள் (பின்புறக் காட்சி)

குறிப்பு: (1) இந்தப் பிரிவில் டெல்டாய்டு மற்றும் டெரெஸ் மைனர் தசைகளில் பெரும்பாலானவை அகற்றப்பட்டுள்ளன, மேலும் ட்ரைசெப்ஸ் தசையின் பக்கவாட்டுத் தலை அகற்றப்பட்டது.
குறுக்குவெட்டு மற்றும் பிரதிபலித்தது. பிரைசெப்ஸின் இடை மற்றும் பக்கவாட்டு தலைகளுக்கு இடையே உள்ள ஆர பள்ளத்தை கவனிக்கவும்.
(2) ஹுமரஸின் பின்புற மேற்பரப்பில் இருந்து ட்ரைசெப்ஸின் இடை மற்றும் பக்கவாட்டு தலைகளின் பரந்த தோற்றம் (படம் 65 ஐப் பார்க்கவும்).

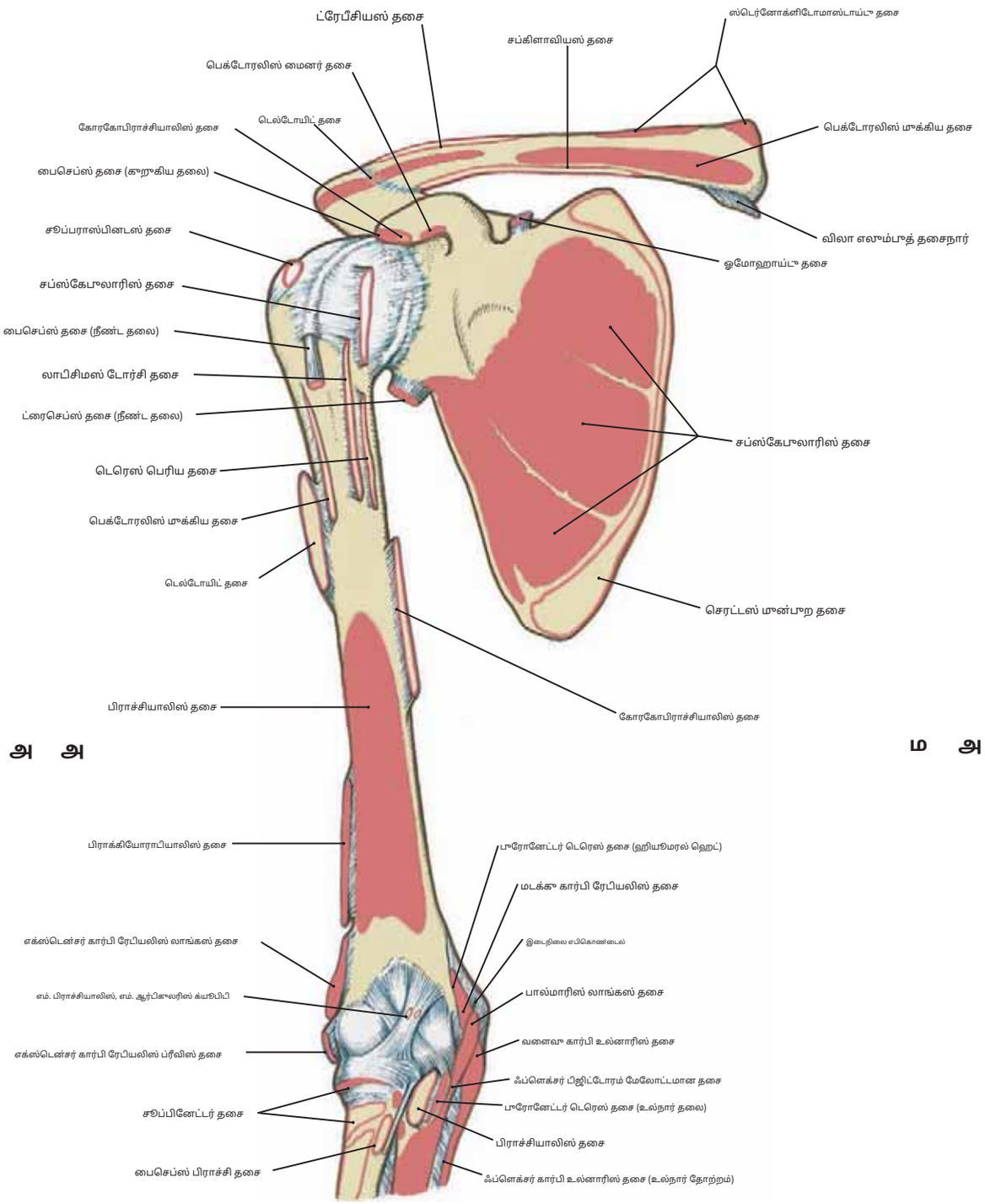

படம் 64 மேல் மூட்டு எலும்புகளின் முன்புறத் தோற்றம் (ஆரம் மற்றும் உல்னாவின் அருகாமை முனை உட்பட) தசைகளின் இணைப்புகளைக் காட்டுகிறது.

குறிப்பு: (1) பரந்த **தோற்றம்** ஸ்கேபுலாவின் சப்ஸ்கேபுலர் ஃபோஸாவில் உள்ள சப்ஸ்கேபுலாரிஸ் தசையின். அதன் **செருகல்** ஹியூமரஸின் சிறிய டியூபர்கிளில் லாடிசிமஸ் டோர்சி மற்றும் டெரெஸ் மேக்கிய தசைகளின் செருகல்களுக்கு அருகாமையில் உள்ளது.

(2) பைசெப்ஸ் தசை தோள்பட்டை மற்றும் முழங்கை மூட்டுகள் இரண்டிலும் நீண்டுள்ளது, ஆனால் கோரகோபிராச்சியாலிஸ் தசை தோள்பட்டை மூட்டை மட்டுமே கடக்கிறது.

(3) பைசெப்ஸின் நீண்ட தலையின் தசைநார் தோள்பட்டை மூட்டின் காப்ஸ்யூலுக்குள் தொடங்கி உடனடியாக மூட்டின் சைனோவியல் சவ்வால் உறுவாக்கப்பட்ட உறைக்குள் மூடப்பட்டிருக்கும்.

(4) மூட்டு காப்ஸ்யூலில் இருந்து வெளிவரும் போது, பைசெப்ஸின் நீண்ட தலையின் தசைநார், இன்டர்டியூபர்குலர் சல்கஸில் (பைசிபிடல் பள்ளம்) இறங்குகிறது. சல்கஸுக்குள் இந்த தசைநாரின் சைனோவியல் உறையின் வீக்கம் மிகவும் வேதனையாக இருக்கும், ஏனெனில் இந்த பகுதியில் தசைநார் எலும்புடன் நெருக்கமாக பிணைக்கப்பட்டுள்ளது.

(5) பைசெப்ஸின் நீண்ட தலையின் தசைநார் மையத்தில் ஹியூமரஸில் லாடிசிமஸ் டோர்சி மற்றும் டெரெஸ் மேஜர் செருகல் உள்ளது, அதேசமயம் பெக்டோரலிஸ் மேஜர் செருகல்கள் அதன் பக்கவாட்டில் உள்ளன.

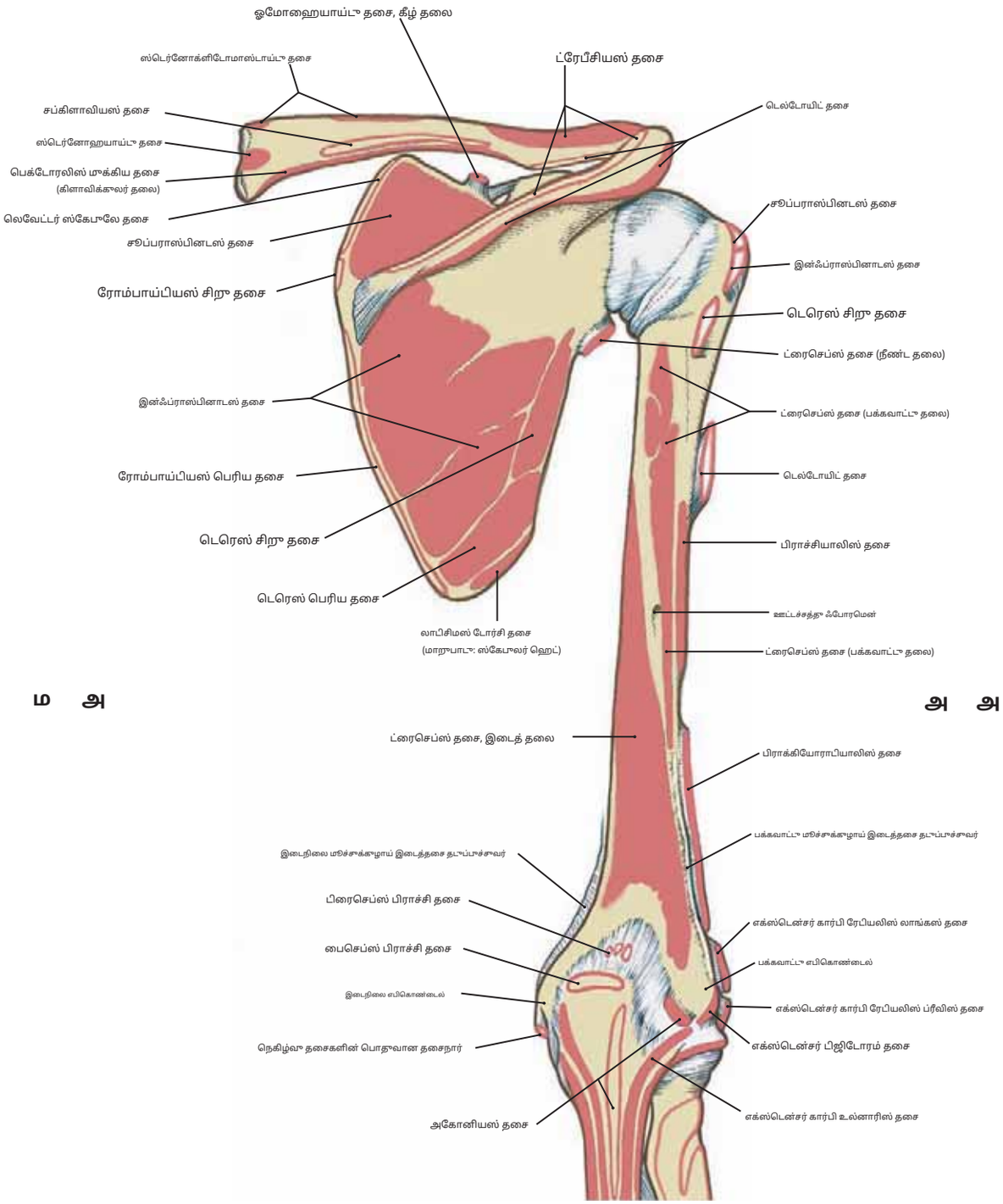

படம் 65 மேல் மூட்டு எலும்புகளின் பின்புறத் தோற்றம் தசைகளின் இணைப்புகளைக் காட்டுகிறது.

சப்ராஸ்பினேடஸ், இன்ஃப்ராஸ்பினேடஸ், டெரெஸ் மைனர், டெரெஸ் மேஜர் மற்றும் பிரைசெப்ஸ் தசையின் மூன்று தலைகளின் இணைப்புகளைக் கவனியுங்கள். பிரைசெப்ஸுக்கு, கீழே காண்க.

தசை	தோற்றம்	செருகல்	உள்நோக்கம்	செயல்
பிரைசெப்ஸ் பிராச்சி	**நீண்ட தலை:**ஸ்காபுலாவின் இன்ஃப்ராக்லெனாய்டு பியூபர்கிள். **பக்கவாட்டு தலை:**பின்புற மேற்பரப்பு மற்றும் பக்கவாட்டு எல்லை ஹுமரஸ் மற்றும் பக்கவாட்டு இடைத்தசை செப்டம். **இடைநிலை தலை:**ஹியூமரஸ் மற்றும் இடைநிலை எலும்பின் பின்புற மேற்பரப்பு மற்றும் இடைநிலை எல்லை தசைகளுக்கு இடையேயான தடுப்பாச்சுவர்.	உல்னாவின் ஓலெக்ரானான் செயல்முறையின் பின்புற பகுதி மற்றும் முதுகு முன்கையின் ஆழமான திசுப்படலம்.	ரேடியல் நரம்பு (C7, C8)	மூன்று தலைகளும் முழங்கை மூட்டில் முன்கையை நீட்டுகின்றன; நீண்ட தலை தோள்பட்டை மூட்டில் உள்ள ஹியூமரஸையும் நீட்டுகிறது.

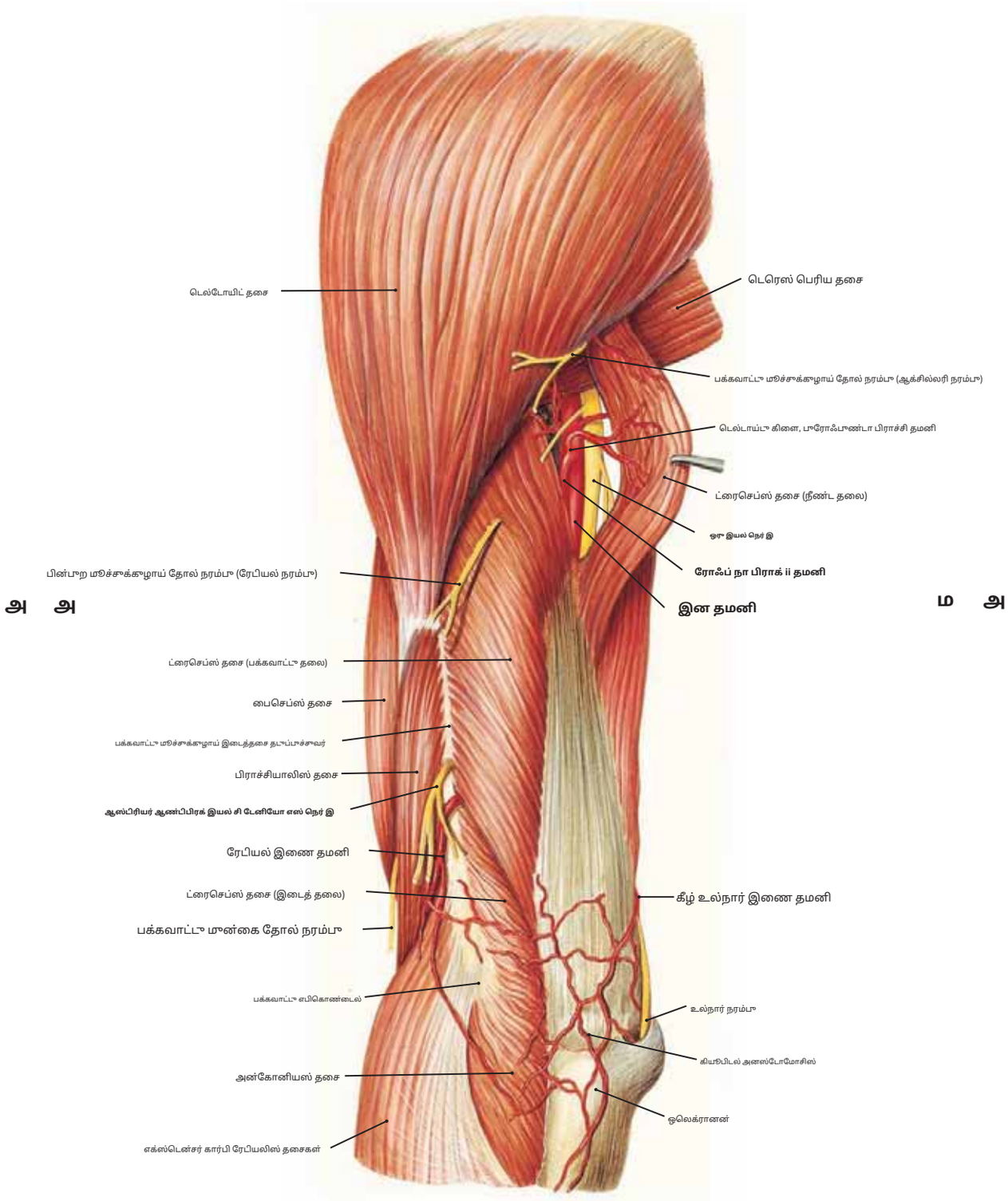

படம் 66இடது பின்பாற கையின் நரம்புகள் மற்றும் தமனிகள் (மேலோட்டமான கிளைகள்)

குறிப்பு: (1) பிராச்சியல் தமனியிலிருந்து பாரோஃபுண்டா பிராச்சி தமனியின் தோற்றம் மற்றும் ரேடியல் நரம்புடன் அதன் உறவு. ட்ரைசெப்ஸின் நீண்ட தலை. மையமாக இழுக்கப்பட்டுள்ளது.

(2) முழங்கையைச் சுற்றியுள்ள ஒலெக்ரானான் செயல்முறை மற்றும் வாஸ்குலர் அனஸ்டோமோசிஸ் ஆகியவற்றுடன் உல்நார் நரம்பின் தொடர்பு.

(3) ரேடியல் நரம்பின் பின்பாற மூச்சுக்குழாய் மற்றும் பின்பாற முன் மூச்சுக்குழாய் நரம்புகள் இரண்டும் ட்ரைசெப்ஸ் தசையின் பக்கவாட்டு தலையைத் துளைத்து மேலோட்டமான திசுப்படலம் மற்றும் தோலை அடைகின்றன.

(4) ஹியூமரஸில் டெல்டாய்டு தசை இணைக்கும் இடம், மற்றும் பிராச்சியாலிஸ் தசையின் மேல் இழைகள், பக்கவாட்டு இடைத்தசை செப்டம் மற்றும் ட்ரைசெப்ஸ் தசையின் பக்கவாட்டு தலை ஆகியவற்றுடன் இந்த இணைப்பின் உறவு (படம் 63 ஐப் பார்க்கவும்).

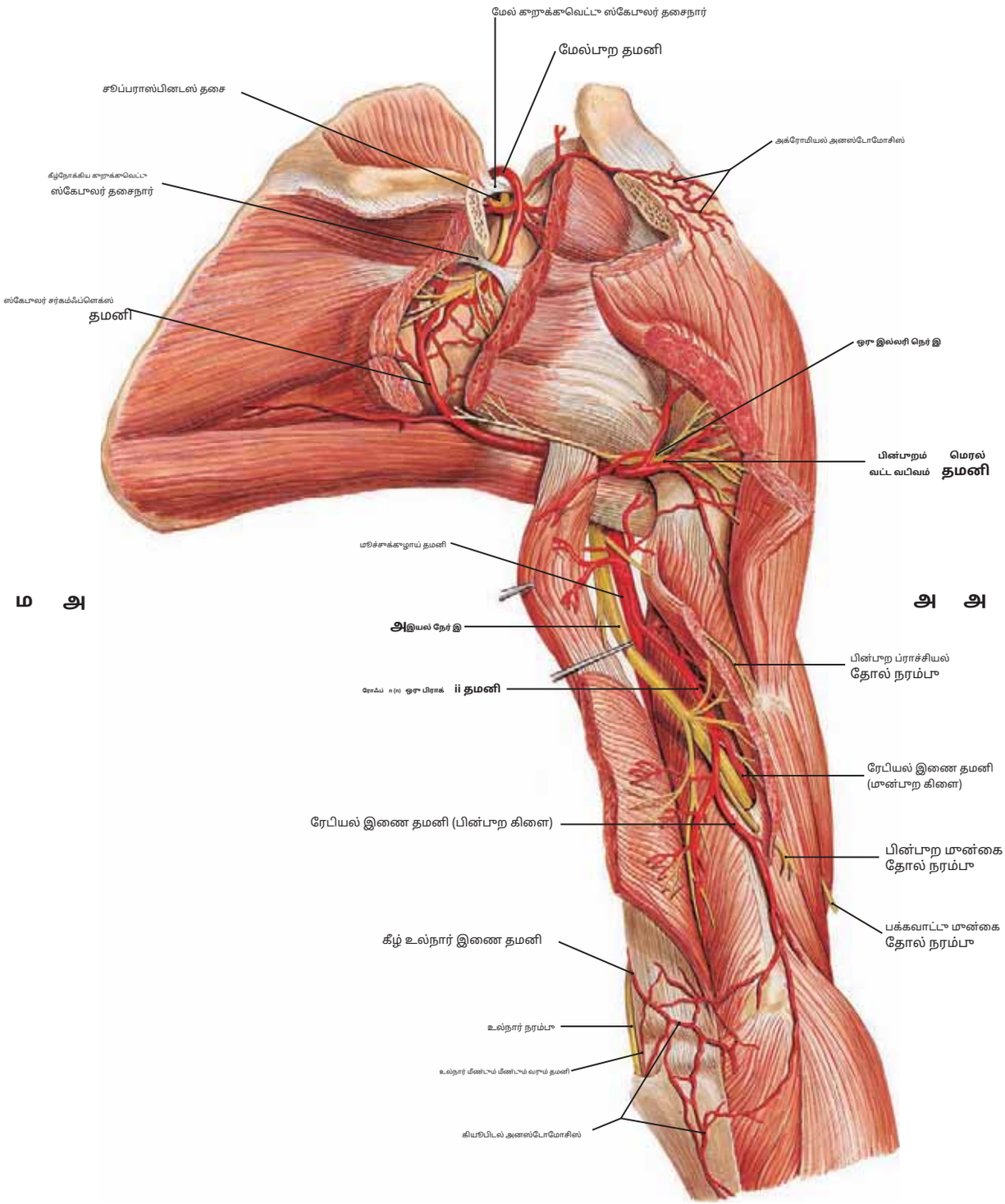

படம் 67 தோள்பட்டை மற்றும் பின்புற மூச்சுக்குழாய் பகுதிகளின் ஆழமான நரம்புகள் மற்றும் தமனிகள்

குறிப்பு: (1) டெல்டாய்டை அடைய நாற்புற இடைவெளி வழியாக அச்சு நரம்பு மற்றும் பின்புற ஹியூமரல் சர்கம்ஃப்ளெக்ஸ் தமனியின் பாதை மற்றும் பின்புற தோள்பட்டை பகுதி.

(2) ரேடியல் (சுழல்) பள்ளத்துடன் பின்புற பிராச்சியல் பகுதிக்கு செல்லும் ரேடியல் நரம்பு மற்றும் பரோஃபுண்டா பிராச்சி தமனியின் பாதை. இந்த பள்ளம் ட்ரைசெப்ஸ் தசையின் பக்கவாட்டு மற்றும் இடைநிலை தலைகளின் தோற்றங்களுக்கு இடையில் ஹியூமரஸின் உடலில் அமைந்துள்ளது.

(3) ட்ரைசெப்ஸ் தசையின் மூன்று தலைகளையும் உல்னாவின் ஓலெக்ரானான் செயல்பாட்டில் பொதுவாகச் செருகுதல்.

(4) கூடுதலாக ஒரு**டெல்டாய்டு கிளை**, இது பின்புற ஹியூமரல் சர்கம்ஃப்ளெக்ஸ் தமனியுடன் அனஸ்டோமோஸ் செய்து டெல்டாய்டு தசையுடன் ட்ரைசெப்ஸின் நீண்ட தலையை வழங்க உதவுகிறது, பரோஃபுண்டா பிராச்சி தமனி**நடுத்தர மற்றும் ரேடியல் இணை தமனிகள்**.

(5) பிந்தைய இரண்டு கப்பல்கள் மற்றும்**மேல் மற்றும் கீழ் உல்நார் பிணையம்**மூச்சுக்குழாய் தமனியின் கிளைகள் முழங்கை மூட்டைச் சுற்றியுள்ள அனஸ்டோமோசிஸில் பங்கேற்கும் நான்கு இறங்கு பாத்திரங்கள் ஆகும் (படம் 66 ஐப் பார்க்கவும்).

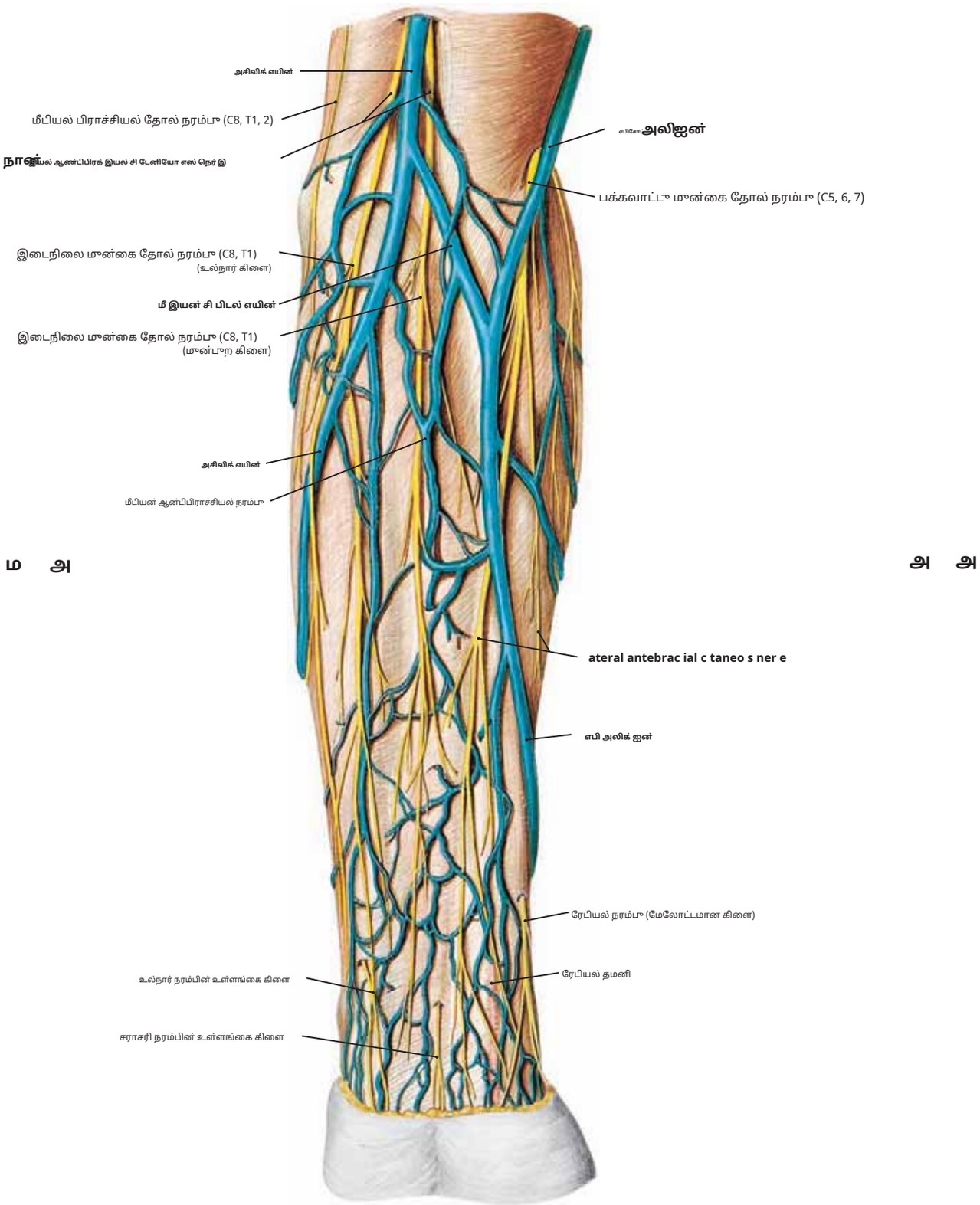

படம் 68 **முன்கை; இடது மேல் மூட்டு (முன்பாற மேற்பரப்பு) மேலோட்டமான நரம்புகள் மற்றும் தோல் நரம்புகள்.**

குறிப்பு: (1) மீடியன் க்யூபிடல் நரம்பு, க்யூபிடல் ஃபோஸாவில் உள்ள செபாலிக் மற்றும் பேசிலிக் நரம்புகளை இணைக்கிறது.

(2) முன்பாற முன்கையின் முக்கிய உணர்வு நரம்புகள் இடைநிலை முன்கை தோல் நரம்பு (மூளைப் பின்னலின் இடைநிலை நாணிலிருந்து பெறப்பட்டது) மற்றும் பக்கவாட்டு முன்கை தோல் நரம்பு ஆகும், இது தசைநார் தோல் நரம்பின் தொடர்ச்சியாகும்.

(3) இடைநிலை முன்பிராச்சியல் தோல் நரம்பு தூளசி நரம்புடன் செல்கிறது, அதே நேரத்தில் பக்கவாட்டு முன்பிராச்சியல் தோல் நரம்பு முழங்கையில் உள்ள தலை நரம்புக்கு அடுத்ததாக உள்ளது.

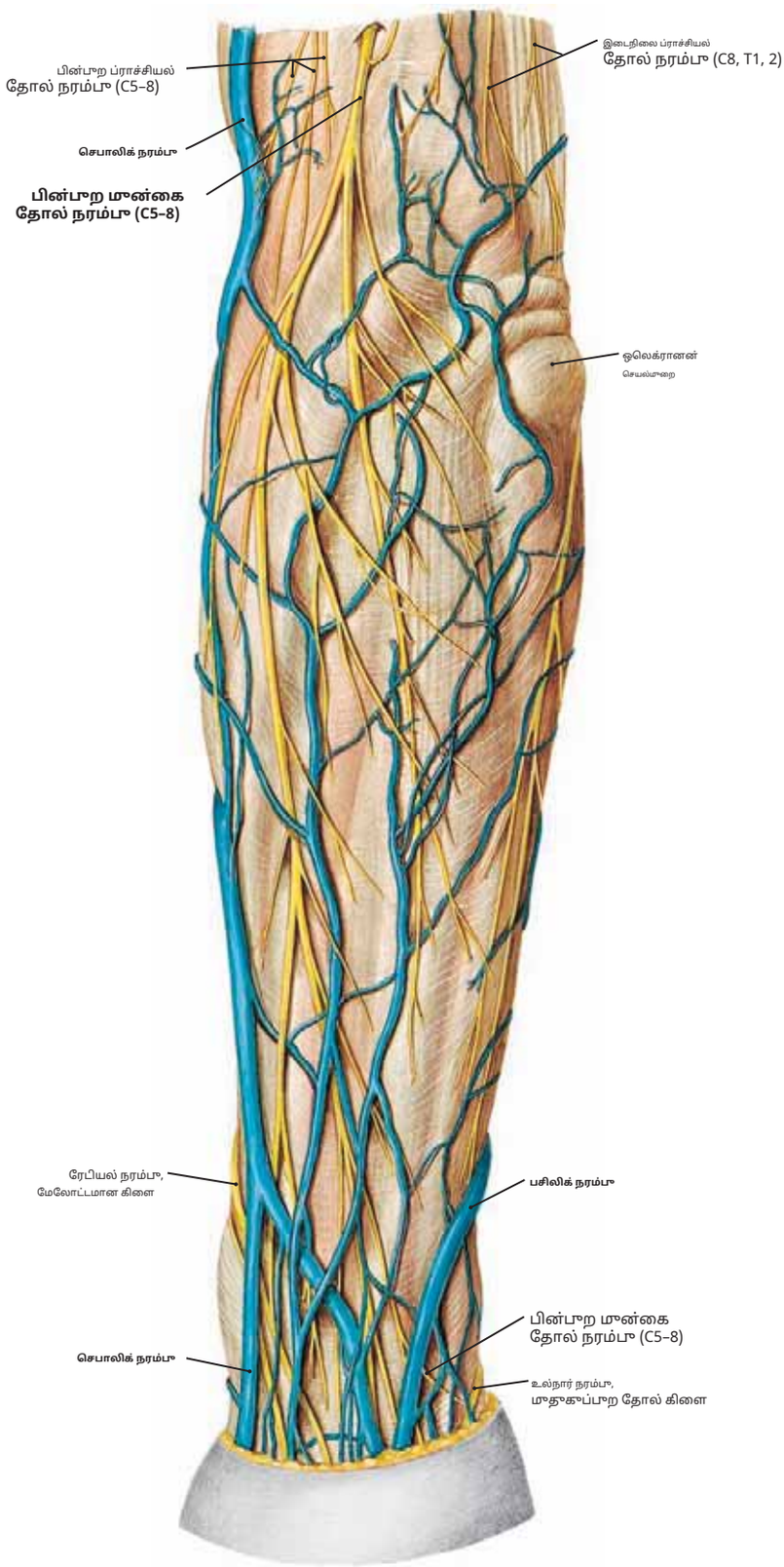

படம் 69 மான்கை; இடதா மேல் மூட்டா (பின்பாற மேற்பரப்பா) இன் மேலோட்டமான நரம்பாகள் மற்றாம் தோல் நரம்பாகள்.

காறிப்பா: (1) ரேடியல் நரம்பின் கிளைகள் (பின்பாற மான்தோல் காறாக்கம் மற்றாம் மேலோட்டமான ரேடியல்) மாக்கிய கண்டாபிபிப்பாக்கா பங்களிக்கின்றன. மான்கையின் பின்பாறத்தில் உள்ள தோல்.

(2) மணிக்கட்பில், உல்நார் நரம்பின் மாதாகப் பிரிவா மணிக்கட்டா மற்றாம் கையின் மாதாகப் பரப்பாகளில் பின்னோக்கிச் செல்கிறதா.

(3) தாளசி நரம்பா கை மற்றாம் மணிக்கட்பின் பின்பாறத்தின் உல்நார் (அல்லதா இடை) பக்கத்தில் எழாகிறதா, அதே நேரத்தில் தலை நரம்பா ரேடியல் (பக்கவாட்டா) பக்கத்தில் எழாகிறதா.

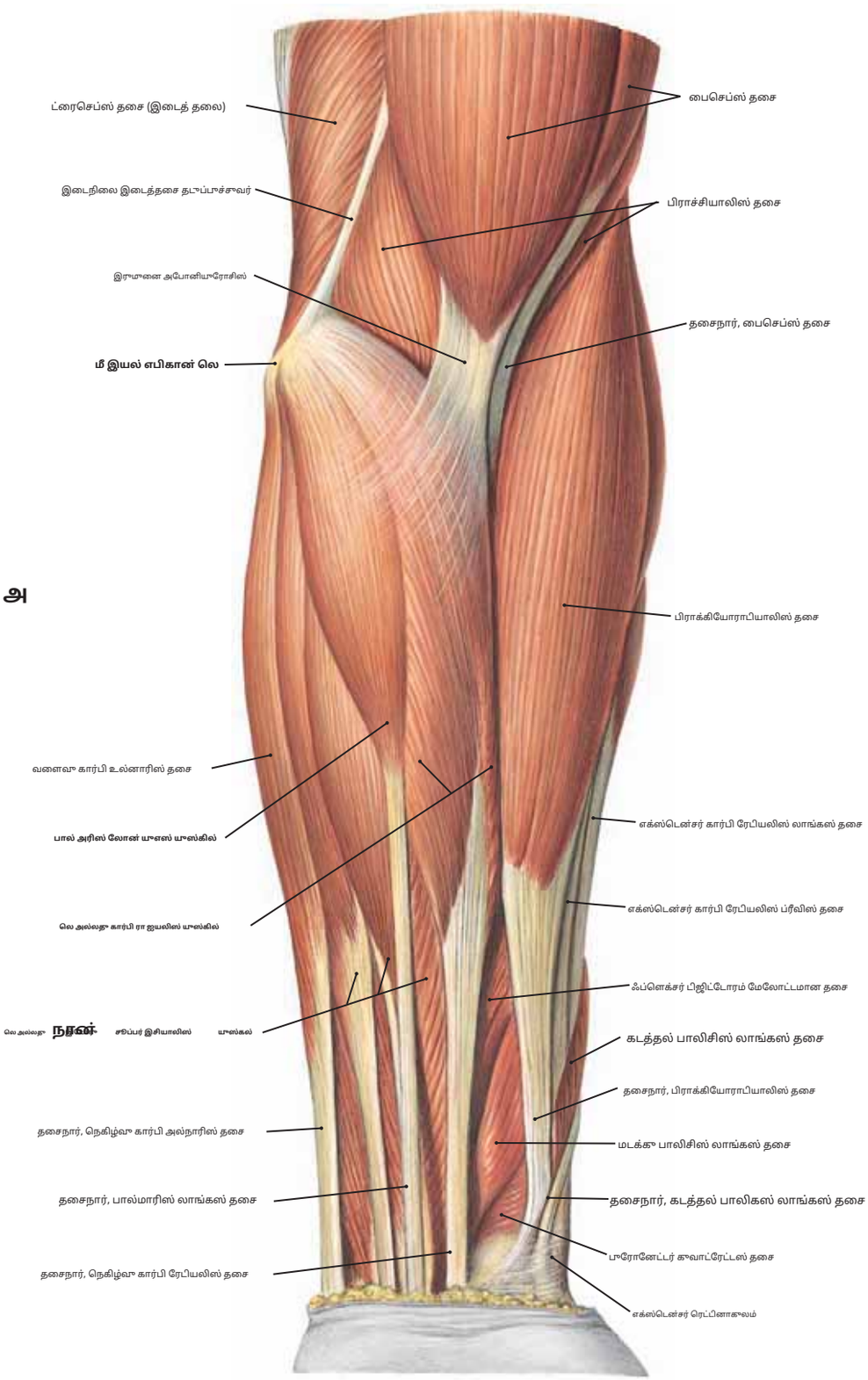

படம் 70 இடது மான்கை தசைகள், மேலோட்டமான கழு

குறிப்பு: (1) பிராக்கியோராபியாலிஸ் தசை பின்புற மான்கை தசைகளுடன் ஆய்வு செய்யப்படுகிறது மற்றும் இது வளைக்கும் தசைகளுடன் சேர்க்கப்படவில்லை. மான் மான்கை.

(2) மான்கை தசைகள் ஹியூமரஸின் இடை எபிகொண்டைலில் இருந்து எழுகின்றன மற்றும் ப்ரோனேட்டர் டெர்களை உள்ளடக்கியது (பெயரிடப்படவில்லை, படம் 76 ஐப் பார்க்கவும்), **மடக்கு கார்பி ரேடியாலிஸ்,பால்மாரிஸ் லாங்கஸ்**, மற்றும்**வளைக்கும் கார்பி உல்னாரிஸ்**. இவற்றின் கீழே உள்ளது**flexor digitorum superficialis**.

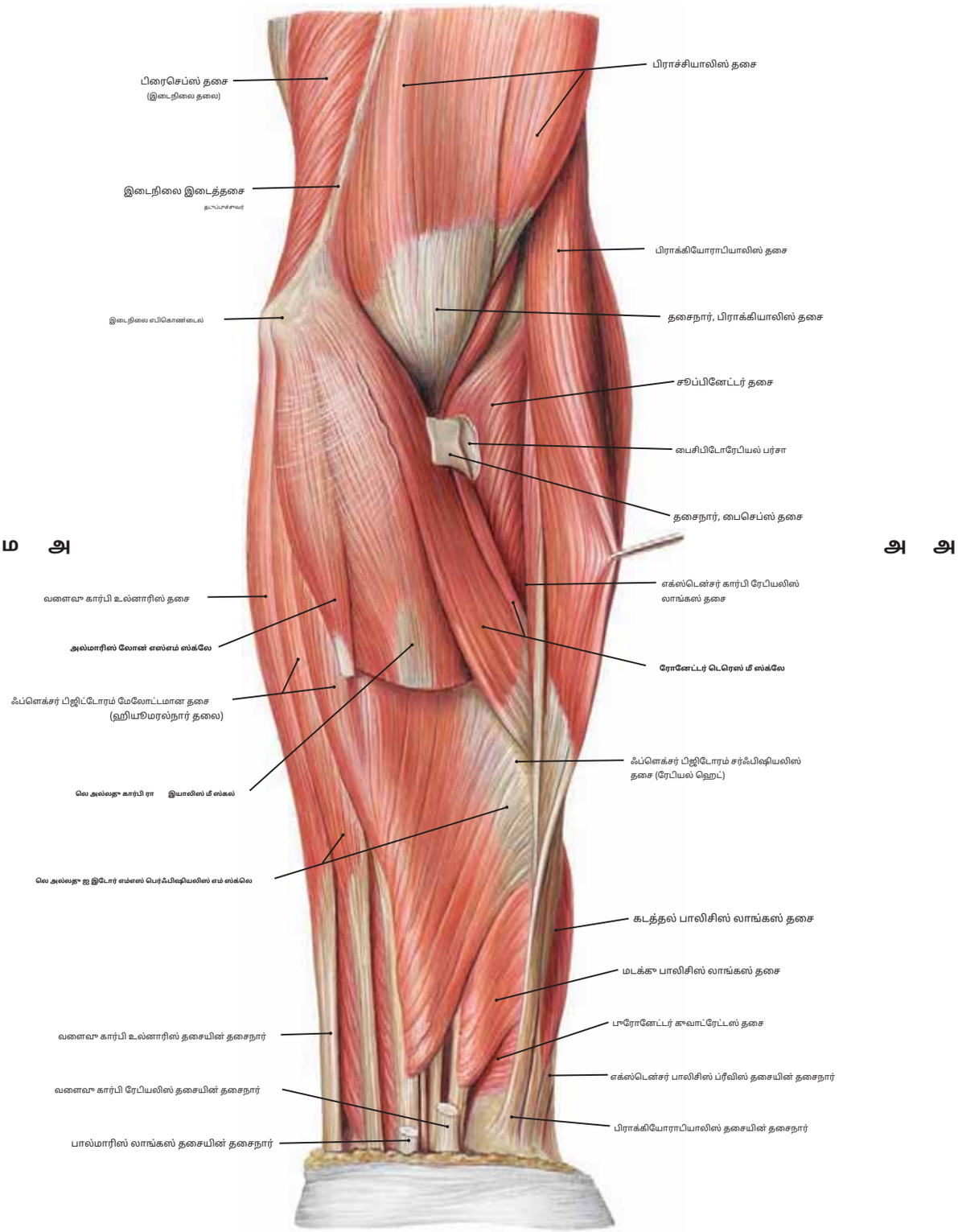

படம் 71 ஃப்ளெக்சர் பிஜிடோரம் சர்ஃபிஷியலிஸ் தசை மற்றும் தொடர்புடைய தசைகள் (இடது)

குறிப்பு: (1) பால்மாரிஸ் லாங்கஸ், ஃப்ளெக்சர் கார்பி ரேபியலிஸ் மற்றும் பைசெப்ஸின் செருகல் ஆகியவை ஃப்ளெக்சர் பிஜிடோரம் சர்ஃபிஷியலிஸை வெளிப்படுத்த வெட்டப்பட்டுள்ளன மற்றும் உச்சரிப்பு டெரெஸ்.

(2) மூக்கோண க்யூபிடல் ஃபோஸா, இடைநிலையாக மேலோட்டமான நெகிழ்வுகளாலும், பக்கவாட்டில் நீட்டிப்புகளாலும் சூழப்பட்டுள்ளது. அதன் அடிப்பகுதி பிராச்சியாலிஸ் தசை ஆகும்.

(3) ப்ரேட்டர் டெரெஸ் இரண்டு தலைகளால் எழுகிறது: ஒரு பெரிய **மேற்கைத் தலை** இடைநிலை எபிகொண்டைலில் இருந்து மற்றும் மிகச் சிறிய **உல்நார் தலை** கொரோனாய்டு செயல்முறையிலிருந்து. இது ஆரத்தின் தண்டில் செருகுவதற்காக மான்கையை சாய்வாகக் கடக்கிறது.

(4) ஃப்ளெக்சர் பிஜிடோரம் சர்ஃபிஷியலிஸ், ஹியூமரஸ் மற்றும் உல்னாவிலிருந்து இடைநிலையாக (ஹியூமரல்-உல்நார் ஹெட்) மற்றும் பக்கவாட்டில் ஆரத்தின் முன்புற எல்லையிலிருந்து (ரேபியல் ஹெட்) பரந்த அளவில் எழுகிறது.

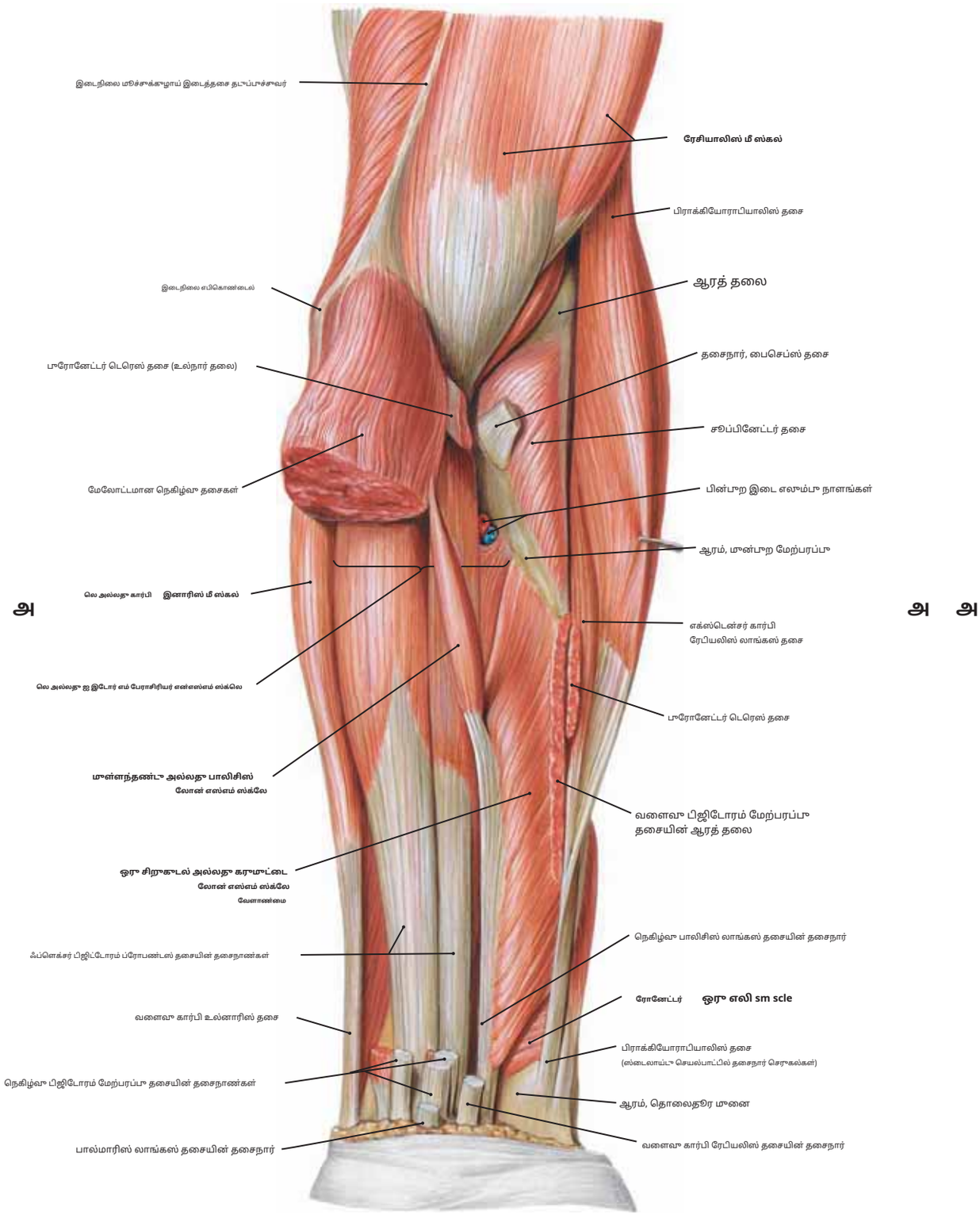

படம் 72 இடது மான்கை மான்கை தசைகள், ஆழமான கழு

காறிப்பு: (1) ஆழமான கழுவின் மூன்று தசைகளை வெளிப்படுத்த மேலோட்டமான மான்புற மான்கை தசைகள் அகற்றப்பட்டுள்ளன: நெகிழ்வு பிஜிட்டல் பாரோ-ஃபண்டஸ், ஃப்ளெக்சர் பாலிசிஸ் லாங்கஸ் மற்றும் ப்ரோனேட்டர் கூவாட்ரடஸ்.

(2) ப்ரோனேட்டர் கூவாட்ரேட்டஸ் என்பது ஃப்ளெக்சர் பிஜிடோரம் ப்ராஃபண்டஸ் மற்றும் ஃப்ளெக்சர் பாலிசிஸ் லாங்கஸின் தசைநாண்களுக்குக் கீழே மான்கையின் தொலைதூர மூனையில் அமைந்துள்ள ஒரு சிறிய நாற்புற தசை ஆகும். இது இந்த பிளவில் ஓரளவு காட்டப்பட்டுள்ளது மற்றும் படம் 84.1 மற்றும் 99.1 இல் சிறப்பாகக் காணலாம்.

(3) இந்த வரைபடத்தில், மோதிர விரல் மற்றும் சிறிய விரல்களுக்குச் செல்லும் ஃப்ளெக்சர் பிஜிடோரம் ப்ராஃபண்டஸின் தசைநாண்கள் மற்றும் நடு விரல் மற்றும் ஆள்காட்டி விரல்களுக்குச் செல்லும் தசைநாண்கள் மணிக்கட்பில் இணைந்திருப்பது போல் தெரிகிறது, அவை நான்கு அல்ல, இரண்டு கட்டமைப்புகள் போல.

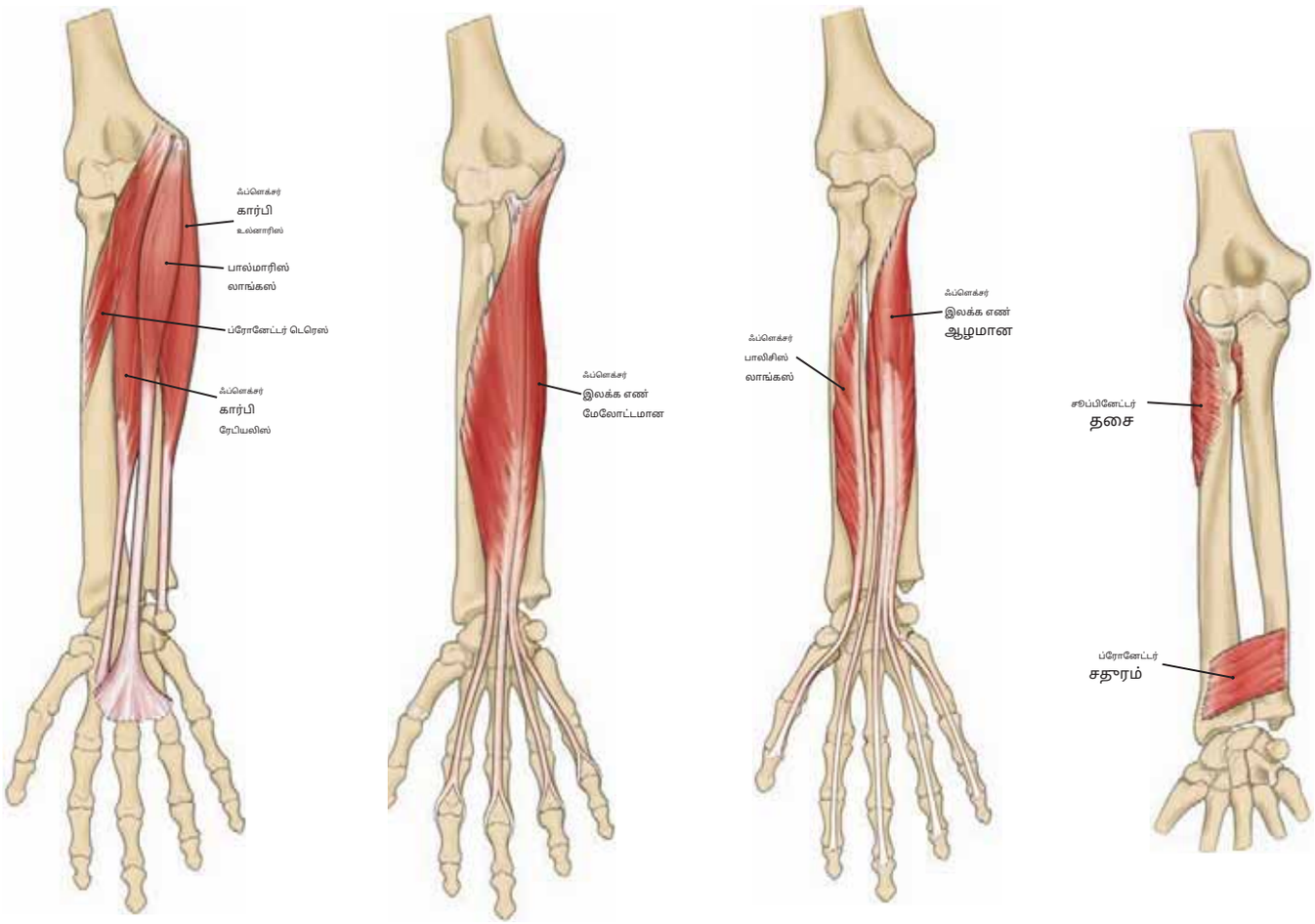

அ மேற்பரப்பளவு அடுக்கு இடைநிலை அடுக்கு ஈப் அடுக்கு ஈபெஸ்ட் அடுக்கு

படம் 73A-D மான்கையின் மான்பாற தசைகள்

இதில் காட்டப்பட்டுள்ள மேல்நோக்கிய தசையைக் கவனியுங்கள்**க**பொதுவாக மாதுகு மான்கை தசைகளுடன் வகைப்படுத்தப்படுகிறது.

மான்கையின் நெகிழ்வு தசைகள்: மேலோட்டமான கழு தசை	தோற்றம்	செருகல்	உள்நோக்கம்	செயல்
ப்ரோனேட்டர் டெரெஸ்	**ஹியூமரல் தலை:**இடைநிலை மேற்கையின் எபிகொண்டைல். **உல்நார் தலை:**கொரோனாய்டு உல்னா செயல்முறை	ஆரத்தின் பக்கவாட்டு மேற்பரப்பில் நடுவில்	மீபியன் நரம்பு (C6, C7) (இரண்டு தலைகளுக்கு இடையில் சென்று மான்கைக்குள் நுழைகிறது)	மான்கையை நீட்டி வளைக்கிறது
மடக்கு கார்பி ரேடியலிஸ்	இடைநிலை எபிகொண்டைல் மேற்கை எலும்பு	இரண்டாவது மெட்டகார்பல் எலும்பின் அடிப்பகுதி	மீபியன் நரம்பு (C6, C7)	மணிக்கட்டு மூட்டில் கையை வளைக்கிறது; கையைக் கடத்துகிறது (கையை ஆரமாக விலக்குகிறது)
பால்மாரிஸ் லாங்கஸ்	இடைநிலை எபிகொண்டைல் மேற்கை எலும்பு	மான்பாற நெகிழ்வு விழித்திரை நரம்பு (C6, C7) மற்றும் உள்ளங்கை அபோனியூரோசிஸ்		மணிக்கட்டில் கையை வளைத்து உள்ளங்கையை இறுக்குகிறது. அபோனியூரோசிஸ்
ஃப்ளெக்சர் பிஜிடோரம் மேலோட்டமான	**ஹியூமரல்னர் தலை:** இடைநிலை எபிகொண்டைல் உல்னாவின் ஹியூமரஸ் மற்றும் கொரோனாய்டு செயல்முறை **ரேடியல் ஹெட்:**மான்பாறம் ஆரக் குழாய்த் தூவாரத்திற்குக் கீழே உள்ள ஆரத்தின் மேற்பரப்பு	நான்கு இடை விரல்களின் நடு ஃபாலன்க்ஸின் பக்கங்களில் நான்கு நீண்ட தசைநாண்களால்	மீபியன் நரம்பு (C7, C8, T1)	நான்கு நடு விரல்களின் நடுத்தர மற்றும் அருகிலுள்ள ஃபாலாங்க்களை வளைக்கிறது; மணிக்கட்டையும் வளைக்கிறது.
ஃப்ளெக்சர் கார்பி உல்னாரிஸ்	**ஹியூமரல் தலை:**இடைநிலை மேற்கை எபிகொண்டைல் **உல்நார் தலை:**ஒலெக்ரானனின் இடை விளிம்பு, மற்றும் உல்னாவின் மேல் பின்பாற எல்லை	ஹேமேட் மற்றும் ஐந்தாவது மெட்டகார்பல் எலும்பிற்கான பிசிஃபார்ம் எலும்பு மற்றும் தசைநார் மூலம்	உல்நார் நரம்பு (C7, C8)	மணிக்கட்டு மூட்டில் கையை வளைக்கிறது; கையை சேர்க்கிறது (உல்நார் கையை விலக்குகிறது) **(படம் 72 ஐயும் பார்க்கவும்)**

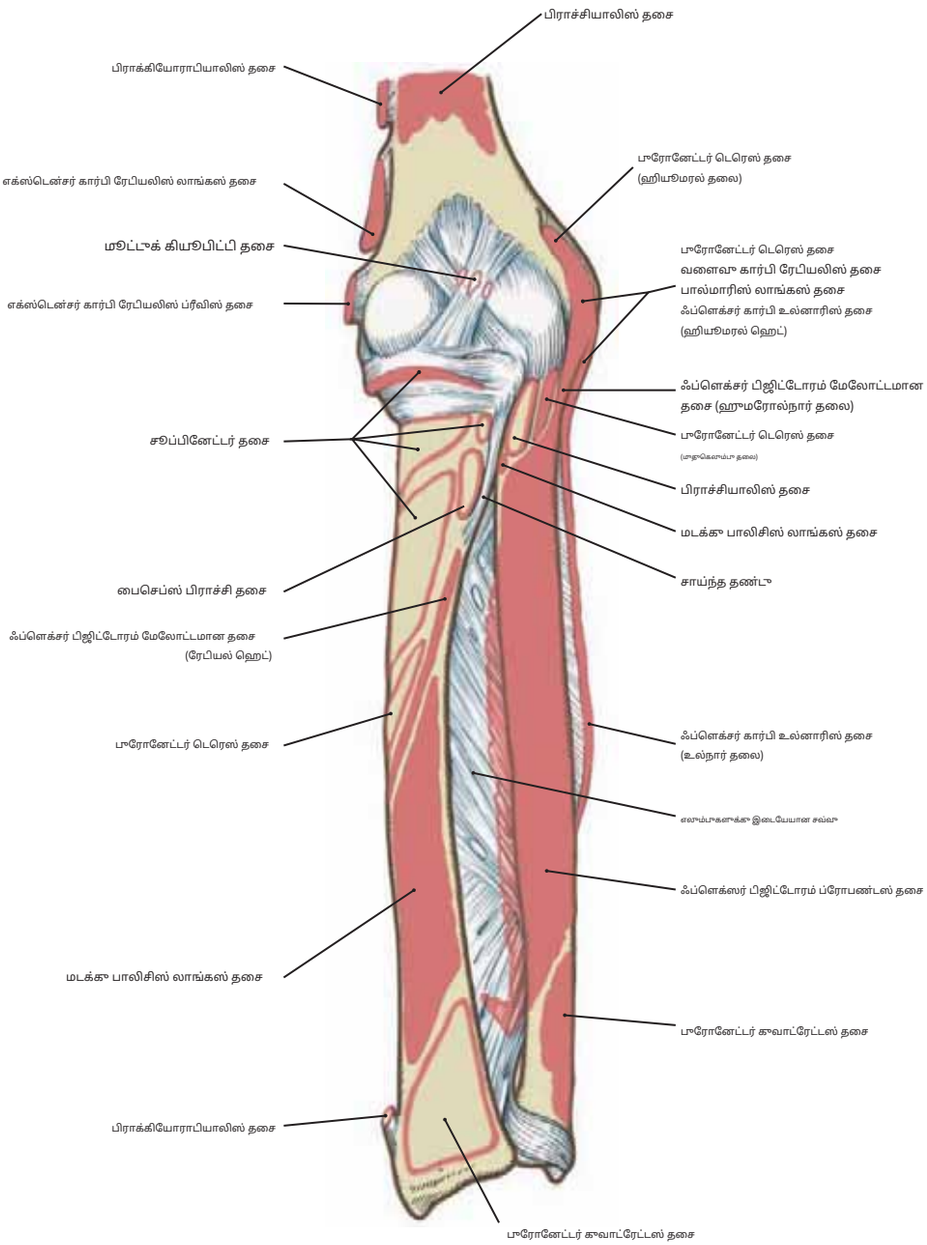

படம் 74 ஆரம் மற்றும் உல்னாவின் முன்புற மேற்பரப்பில் தசை இணைப்புகள்

அந்த தசையைக் கவனியுங்கள்**தோற்றம்**உள்ளன**திட வண்ணப் பகுதிகள்**, அதே நேரத்தில் தசை**செருகல்கள்**அவை**திறந்தவெளிகள்**சிவப்பு கோடுகளால் சுழப்பட்டுள்ளது.

முன்கையின் நெகிழ்வு தசைகள்: ஆழமான குழு **தசை**	**தோற்றம்**	**செருகல்**	**உள்நோக்கம்**	**செயல்**
ஃப்ளெக்சர் டிஜிடோரம் ஆழமான	உல்னாவின் முன்புற மற்றும் இடைநிலை அம்சங்களின் மேல் நான்கில் மூன்று பங்கு மற்றும் இடை எலும்பு சவ்வின் உல்நார் பாதி.	நான்கு இடை விரல்களின் டிஸ்டல் ஃபாலன்க்ஸின் அடிப்பகுதியின் முன்புற மேற்பரப்பு	இடைநிலை நரம்பு அதன் எலும்புகளுக்கு இடையேயான கிளையால்; மற்றும் உல்நார் நரம்பு (C8, T1)	நான்கு இடை விரல்களின் தொலைதூர ஃபாலன்க்ஸை வளைக்கிறது மற்றும் மணிக்கட்டில் கையை வளைக்கிறது.
வளைக்கும் மயிர்க்கால் லாங்கஸ்	**ரேடியல் ஹெட்:**ஆரத்தின் முன்புற மேற்பரப்பு மற்றும் இடை எலும்பு சவ்வின் அருகிலுள்ள பகுதி. **ஹியூமரல் தலை:**இடைநிலை ஹியூமரஸின் எபிகொண்டைல் அல்லது உல்னாவின் கொரோனாய்டு செயல்முறை	கட்டைவிரலின் தொலைதூர ஃபாலன்க்ஸின் அடிப்பகுதி	இடைநிலை நரம்பு அதன் எலும்புகளுக்கு இடையேயான கிளையால் (சி8, டி1)	தொலைதூர ஃபாலன்க்ஸை வளைத்து, கட்டைவிரலின் அருகாமையில் உள்ள ஃபாலன்க்ஸை வளைக்க உதவுகிறது.
ப்ரோனேட்டர் சதுரம்	உல்னாவின் முன்புற மேற்பரப்பின் நான்காவது பகுதி	ஆரத்தின் முன்புற மேற்பரப்பின் நான்கில் ஒரு பங்கு தூரப் பகுதி	இடைநிலை நரம்பு அதன் எலும்புகளுக்கு இடையேயான கிளையால் (சி8, டி1)	கையை நீட்டியபடி

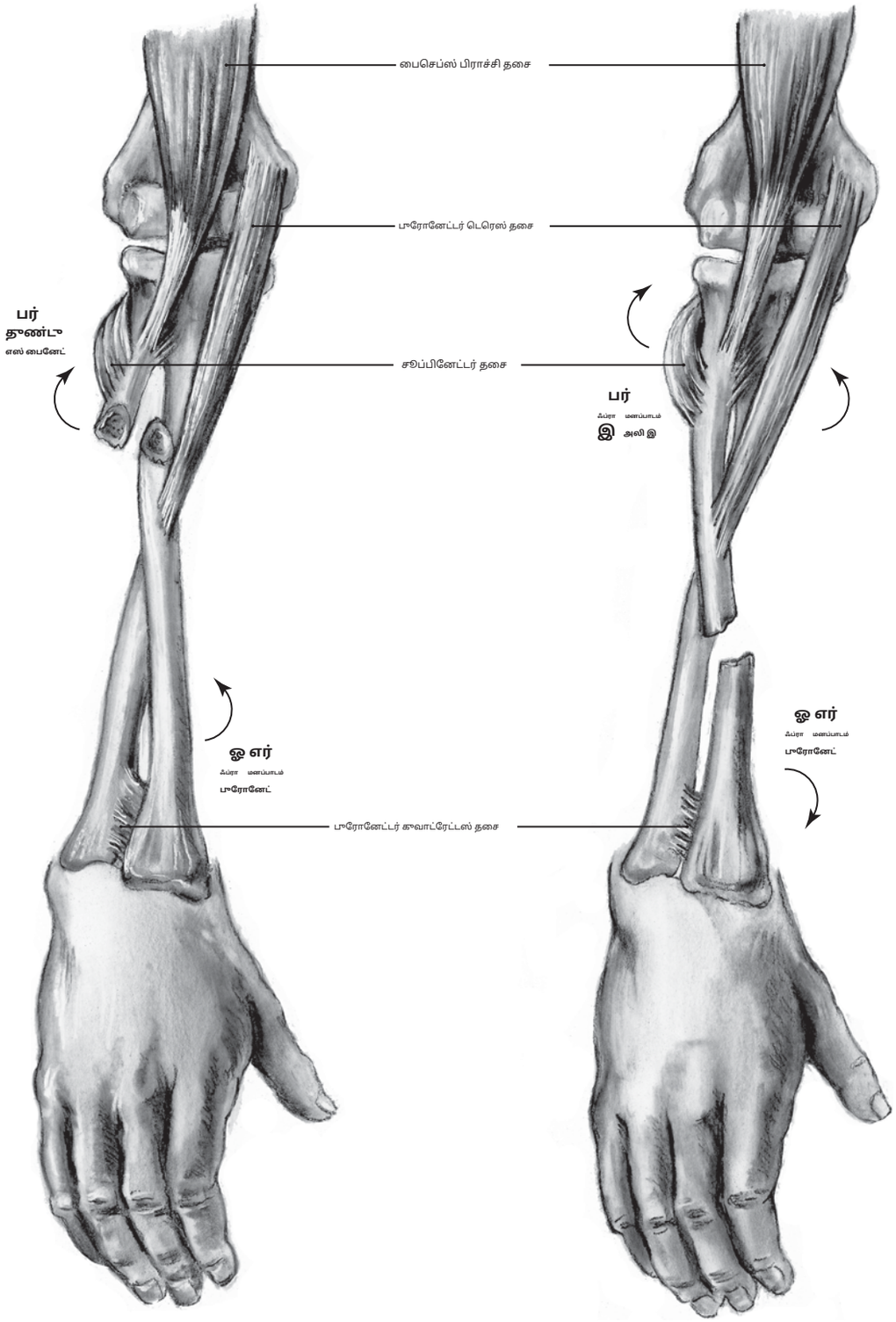

அ

படம் 75A, B ப்ரோனேட்டர் டெரெஸ் தசையுடன் தொடர்புடைய ஆரத்தின் எலும்பு மறிவு தளம்

கறிப்பு: ஆரத்தின் எலும்பு மறிவுகளைப் பொறுத்தவரை, ப்ரேட்டர் டெரெஸ் தசை முக்கியமானது.

(1) இல் **அ:** எலும்பு மறிவு ப்ரேட்டர் டெரெஸின் செருகலை விட அதிகமாக இருக்கும்போது, ஆரத்தின் மேல் பகுதி சுப்பினேட்டர் தசை மற்றும் பைசெப்ஸ் பிராச்சி தசையால் சுப்பினேஷனுக்கு இழுக்கப்படுகிறது. கீழ் பகுதி வலுவாக உச்சரிக்கப்படுகிறது.

(2) இல் **பி:** எலும்பு மறிவு ப்ரேட்டர் டெரெஸின் செருகலை விடக் குறைவாக இருக்கும்போது, மேல் தண்டின் நிலை சுப்பினேட்டர் தசைக்கும் ப்ரேட்டர் டெரெஸ் தசைக்கும் இடையில் சமப்படுத்தப்படுகிறது, அதே நேரத்தில் கீழ் தண்டு ப்ரேட்டர் கவாட்ரேட்டஸ் தசையால் மழுமையாகப் பிரேக்கப்படுகிறது.

(பி. தோரெக்கிலிருந்து. *அறுவை சிகிச்சையில் உடற்கூறியல்.* பிலடெல்பியா: ஜேபி லிப்பின்காட், 1958.)

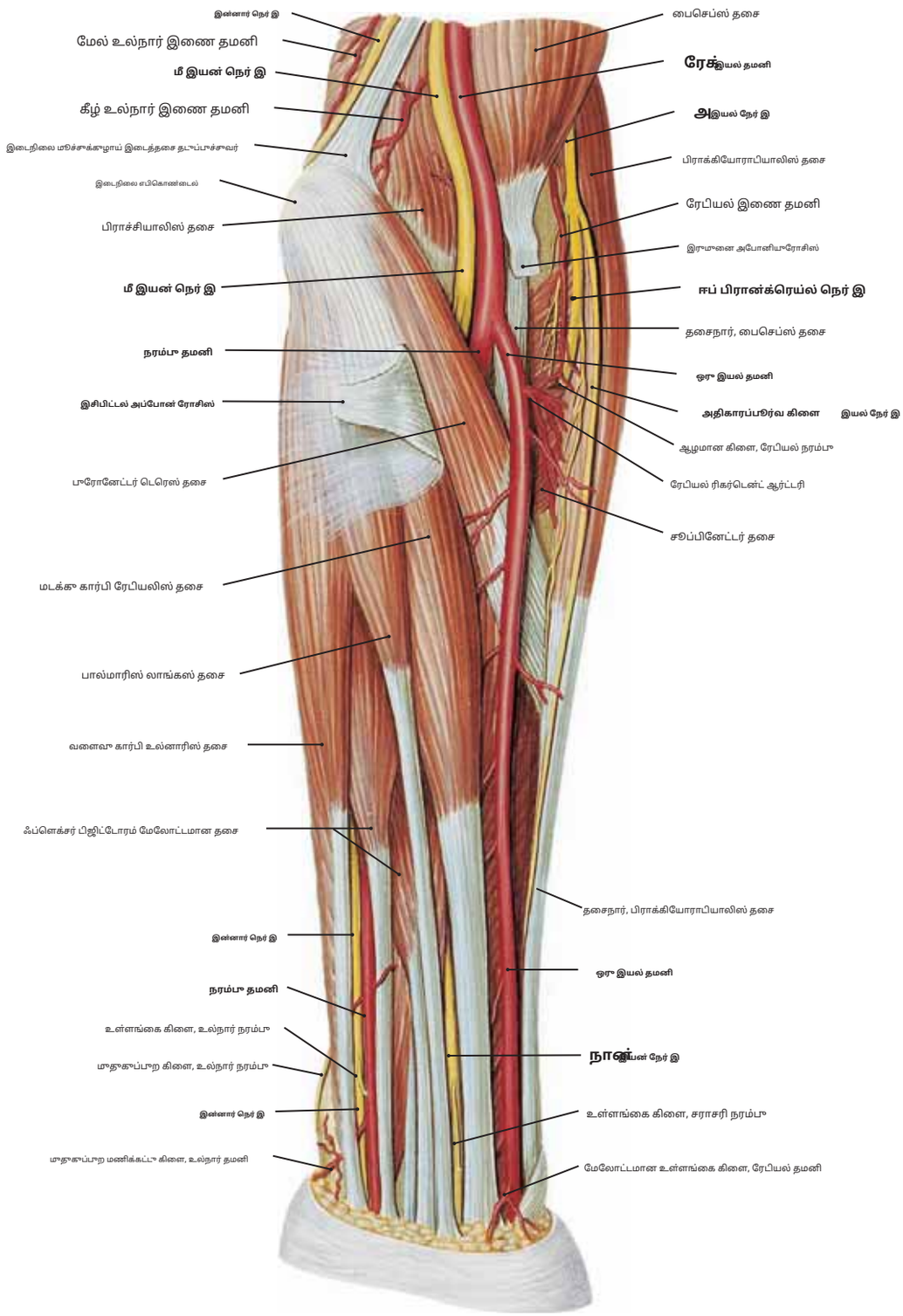

படம் 76 இடது மான்கை நாளங்கள் மற்றும் நரம்புகளின் மான்புறப் பிரிப்பு, நிலை 1

குறிப்பு: (1) பைசிபிடல் அபோனூரோசிஸ், அடிப்படை மீடியன் நரம்பு, பிராச்சியல் தமனி மற்றும் செருகலின் தசைநார் ஆகியவற்றை வெளிப்படுத்த பிரதிபலிக்கப்பட்டுள்ளது. பைசெப்ஸ் பிராச்சி தசை.

(2) பிராக்கியோராடியாலிஸ் தசை பக்கவாட்டில் (ரேடியல் பக்கத்தை நோக்கி) இழுக்கப்பட்டு, ரேடியல் தமனியின் பாதையையும், ரேடியல் நரம்பின் பிரிவையும் அதன் மேலோட்டமான மற்றும் ஆழமான கிளைகளாக வெளிப்படுத்துகிறது.

(3) மான்கையில் இறங்கும்போது, ரேடியல் தமனி, பைசெப்ஸ் பிராச்சி தசை, சூப்பினேட்டர் தசை, ப்ரோனேட்டர் டெரெஸைச் செருகும் தசைநார் மற்றும் ஃப்ளெக்சர் பாலிசிஸ் லாங்கஸின் வயிறு (பிந்தையது இந்த படத்தில் பெயரிடப்படவில்லை, ஆனால் படம் 72 மற்றும் 73 இல் காணலாம்) ஆகியவற்றிற்கு மான்புறமாகச் செல்கிறது.

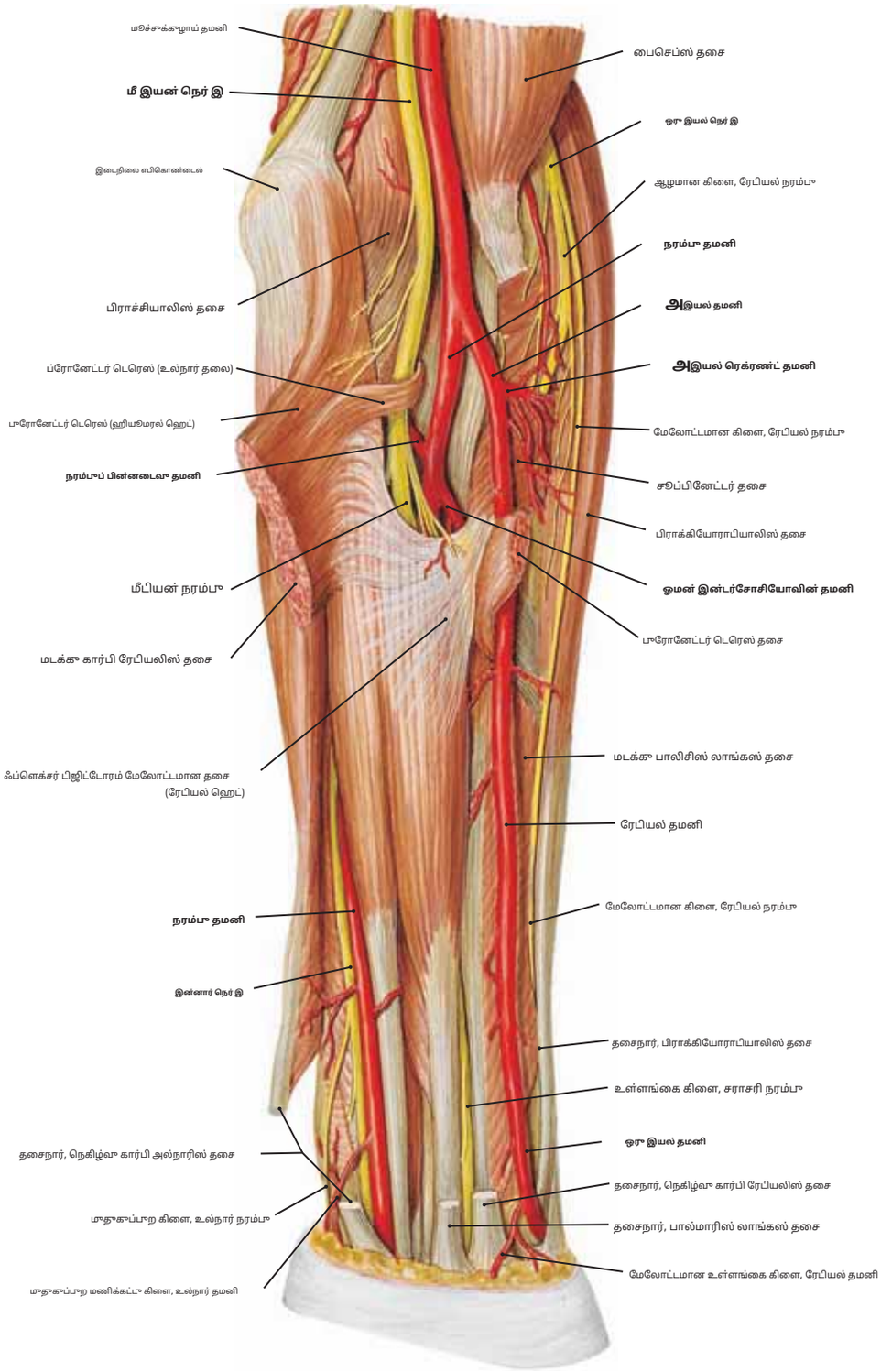

ம அ

அ அ

படம் 77 இடது மான்கை நாளங்கள் மற்றும் நரம்புகளின் மான்புறப் பிரிப்பு, நிலை 2

குறிப்பு: (1) ப்ரேட்டார் டெரெஸ் மற்றும் ஃப்ளெக்சர் கார்பி ரேடியலிஸ் தசைகள் க்யூபிடல் ஃபோஸாவிற்குக் கீழே பிரதிபலிக்கப்பட்டு, மலிச்சாக்கூழாய் எலும்பின் பிளவுபடுதலைக் காட்டுகின்றன. உல்நார் மற்றும் ரேடியல் தமனிகளில் தமனி.

(2) மணிக்கட்டில், ஃப்ளெக்சர் கார்பி உல்னாரிஸ் தசையின் தசைநார் துண்டிக்கப்பட்டு, உல்நார் நரம்பு மற்றும் தமனியை வெளிப்படுத்த பக்கவாட்டில் இழுக்கப்படுகிறது.

(3) மீடியன் நரம்பு மான்கையில் அதன் போக்கின் பெரும்பகுதியில் ஃப்ளெக்சர் பிஜிடோரம் சர்ஃபிஷியலிஸ் தசையின் ஆழத்தில் அமைந்துள்ளது, ஆனால் மணிக்கட்டுக்கு சற்று மேலே இது பொதுவாக தசைநாண்களுக்கு இடையில் தெரியும். ஃப்ளெக்சர் பாலிசிஸ் லாங்கஸ் மற்றும் ஃப்ளெக்சர் கார்பி ரேடியலிஸின் தசைநாண்கள் அதன் மீது இருப்பதைக் கவனியுங்கள். **ஆரப் பக்கம்** மற்றும் பால்மாரிஸ் லாங்கஸ் மற்றும் ஃப்ளெக்சர் பிஜிடோரம் சர்ஃபிஷியலிஸின் தசைநாண்கள் அதன் மீது உள்ளன. **உல்நார் பக்கம்.**

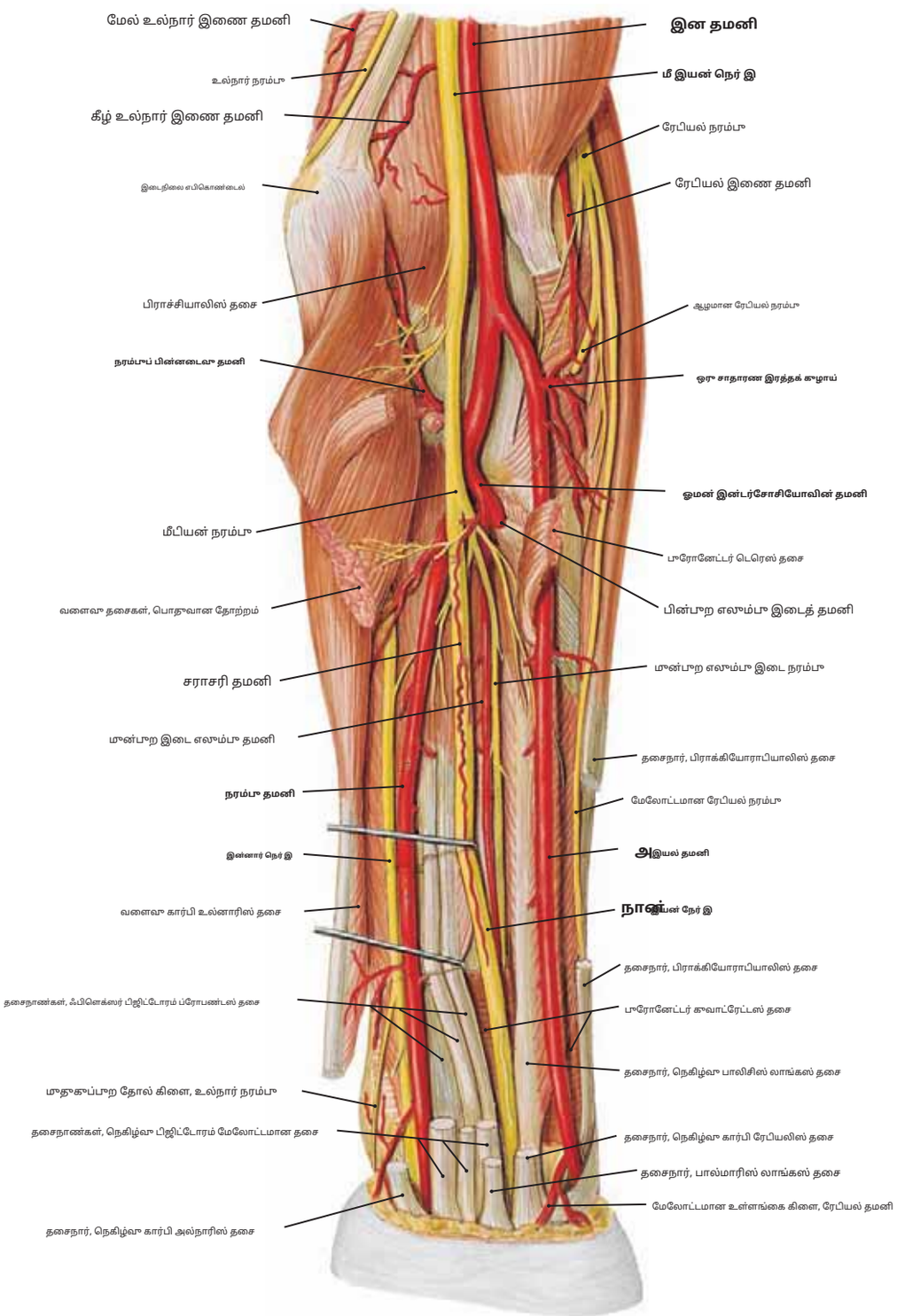

படம் 78 இடது மான்கை நாளங்கள் மற்றும் நரம்புகளின் மான்பாறப் பிரிப்பு, நிலை 3

குறிப்பு: (1) பிரிவு **பாயத் தமனி** உள்ளே **ஆர வடிவ** மற்றும் **உல்நார் தமனிகள்** க்யூபிடல் ஃபோஸாவின் கீழ் மானையில்.

(2) தி **பொதுவான எலும்பு இடைத்தமனி** கிளைகள் **உல்நார் தமனி** மற்றும் கிட்டத்தட்ட உடனடியாகப் பிரிக்கிறது **மான்பாற மற்றும் பின்பாற இடைச்செருகல் தமனிகள்.**

(3) உல்நார் மற்றும் மீபியன் நரம்புகளின் பாதைகள். மான்கையின் கீழ் பாதியில், **உல்நார் நரம்பு** உல்நார் தமனியுடன் இறங்குகிறது, அதேசமயம் மீபியன் நரம்பு மான்பாற இடை எலும்பு நரம்பு மற்றும் தமனிக்கு மான்னால் இறங்குகிறது.

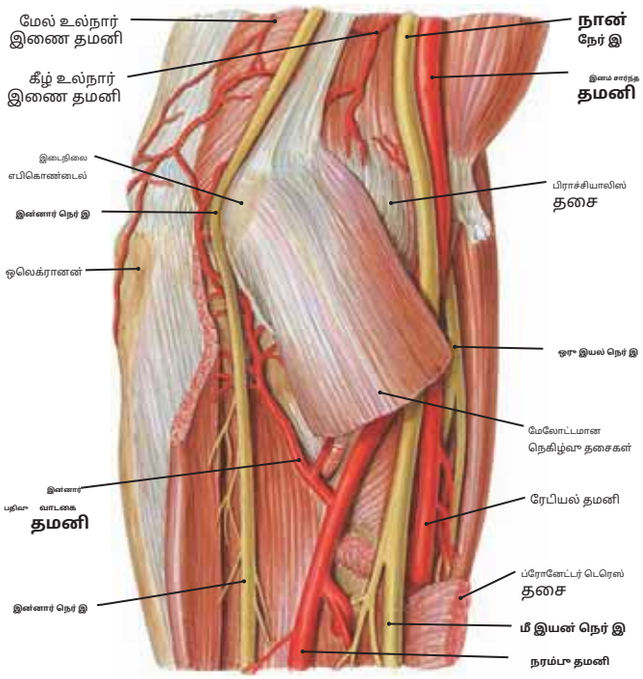

படம் 79.1 மழங்கையில் உள்ள நரம்புகள் மற்றும் தமனிகள் (இடைநிலைப் பார்வை)

குறிப்பு: தி**உல்நார் நரம்பு**இடைநிலை எபிகொண்டைலுக்குப் பின்னால் நேரடியாக மன்கையில் நுழைகிறது, மேலும் இந்த தளத்தில் இது நெருக்கமாக தொடர்புடையது**உல்நார் மீண்டும் மீண்டும் வரும் தமனி**.

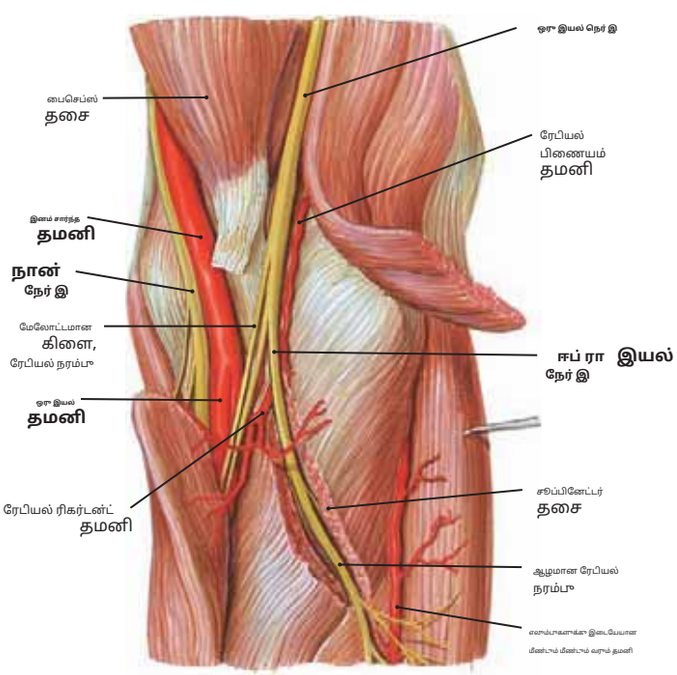

படம் 79.2 மழங்கையில் உள்ள நரம்புகள் மற்றும் தமனிகள் (பக்கவாட்டு பார்வை)

குறிப்பு: தி**ஆழமான ரேடியல் நரம்பு**மழங்கை மூட்டின் பக்கவாட்டுப் பகுதிக்கு மன்னால் உள்ள மன்கைக்கள் செல்கிறது. பின்னர் அது பின்புற மன்கை தசைகளுக்கு உணவளிக்க மேல் தசை வழியாக பின்புறமாகச் செல்கிறது.

படம் 79.3 மழங்கை மற்றும் மன்கையை வழங்கும் பாத்திரங்களின் தோற்றத்தைக் காட்டும் மூச்சுக்குழாய் தமனி வரைபடம்.

1. ப்ரோஃபுண்டா பிராச்சி தமனி
2. மூச்சுக்குழாய் தமனி
3. மேல் உல்நார் இணை தமனி
4. ரேடியல் இணை தமனி
5. கீழ் உல்நார் இணை தமனி
6. ரேடியல் ரிகர்ஷன் தமனி
7. ரேடியல் தமனி
8. உல்நார் தமனி
9. உல்நார் தொடர்ச்சியான தமனி
10. எலும்புகளுக்கு இடையேயான தொடர்ச்சியான தமனி
11. பொதுவான இடைச்செருகல் தமனி
12. பின்புற இடை எலும்பு தமனி
13. மன்புற இடைச்செருகல் தமனி

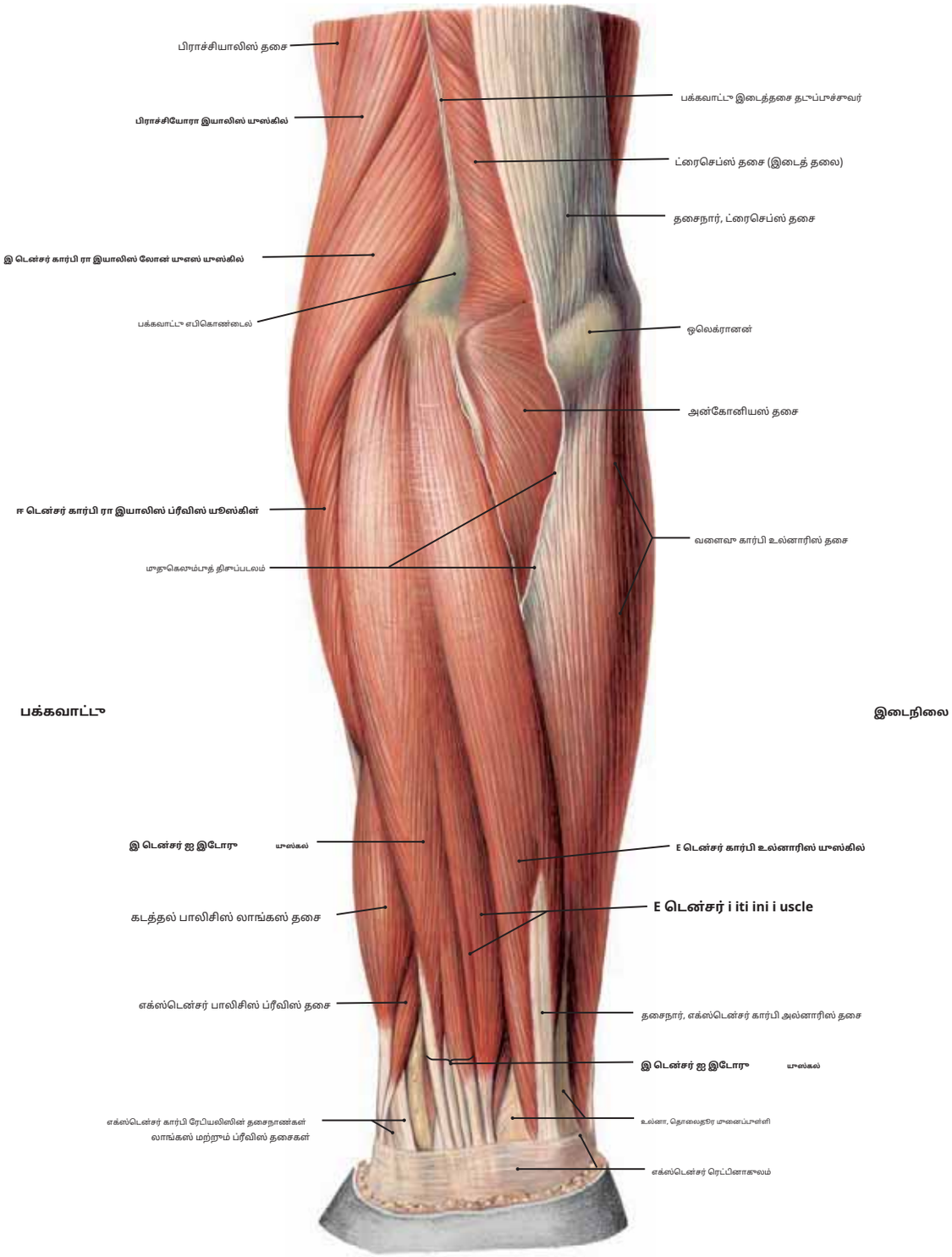

படம் 80 இடது மூன்கையின் பின்புற தசைகள், மேலோட்டமான கூழு (பின்புறக் காட்சி)

குறிப்பு: மூன்கையின் நீட்டிப்பு தசைகளின் மேலோட்டமான ரேடியல் கூழுவில் பின்வருவன அடங்கும்:**பிராக்கியோராடியாலிஸ் தசை**மற்றும்**கார்பி ரேடியலிஸ் லாங்கஸ் மற்றும் பிரெவிஸ் நீட்டிப்புகள்**.

தசை	தோற்றம்	செருகல்	உள்நோக்கம்	செயல்
பிராக்கியோராடியாலிஸ்	பக்கவாட்டு மேல் கொண்டைலார் மூகட்டின் மேல் மூன்றில் இரண்டு பங்கு மேற்கை எலும்பு	ஆரத்தின் ஸ்டைலாய்டு செயல்முறையின் அடித்தளத்தின் பக்கவாட்டு அம்சம்	ரேடியல் நரம்பு (C5, C6)	மூன்கை அரை வளைந்திருக்கும் போது மூன்கையை வளைக்கிறது.

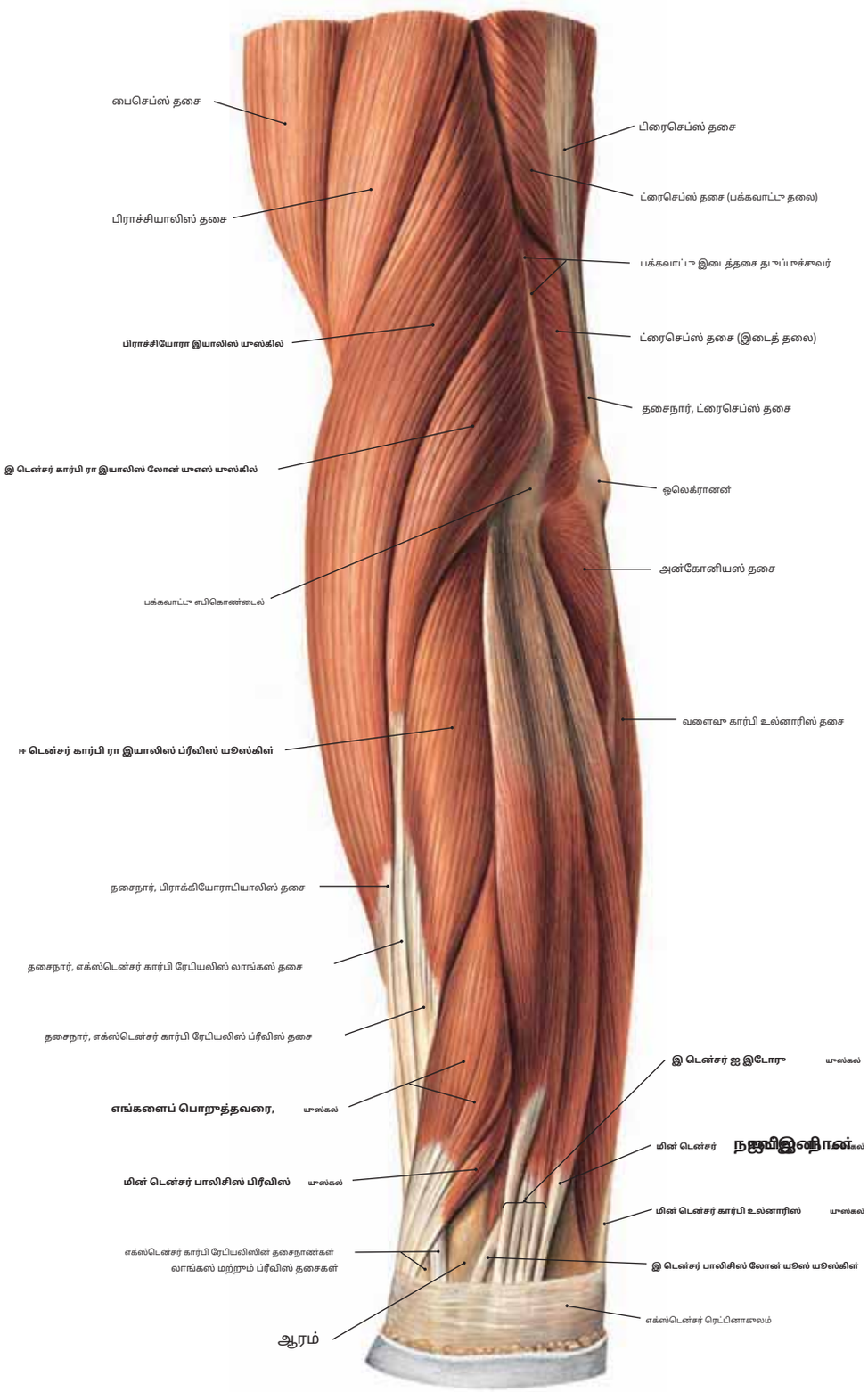

படம் 81 இடது மூன்கையின் பின்பூற தசைகள், மேலோட்டமான கூழு (பக்கவாட்டு பார்வை)

தசை	தோற்றம்	செருகல்	உள்நோக்கம்	செயல்
எக்ஸ்டென்சர் கார்பி ரேடியலிஸ் லாங்கஸ்	பக்கவாட்டு மேல் கொண்டைலார் முகட்டின் கீழ் மூன்றில் ஒரு பகுதி மேற்கை எலும்பு	இரண்டாவது மெட்டகார்பல் எலும்பின் அடிப்பகுதியின் முதுகுப்பூற மேற்பரப்பு	ரேடியல் நரம்பு (C6, C7)	கையை நீட்டுகிறது; மணிக்கட்டில் கையைக் கடத்துகிறது (ரேடியல் விலகல்)
எக்ஸ்டென்சர் கார்பி ரேடியலிஸ் ப்ரீவிஸ்	பக்கவாட்டு எபிகொண்டைல் மேற்கை எலும்பு	மூன்றாவது மெட்டகார்பல் எலும்பின் அடிப்பகுதியின் முதுகுப்பூற மேற்பரப்பு	ரேடியல் நரம்பு (C6, C7)	கையை நீட்டுகிறது; மணிக்கட்டில் கையைக் கடத்துகிறது (ரேடியல் விலகல்)

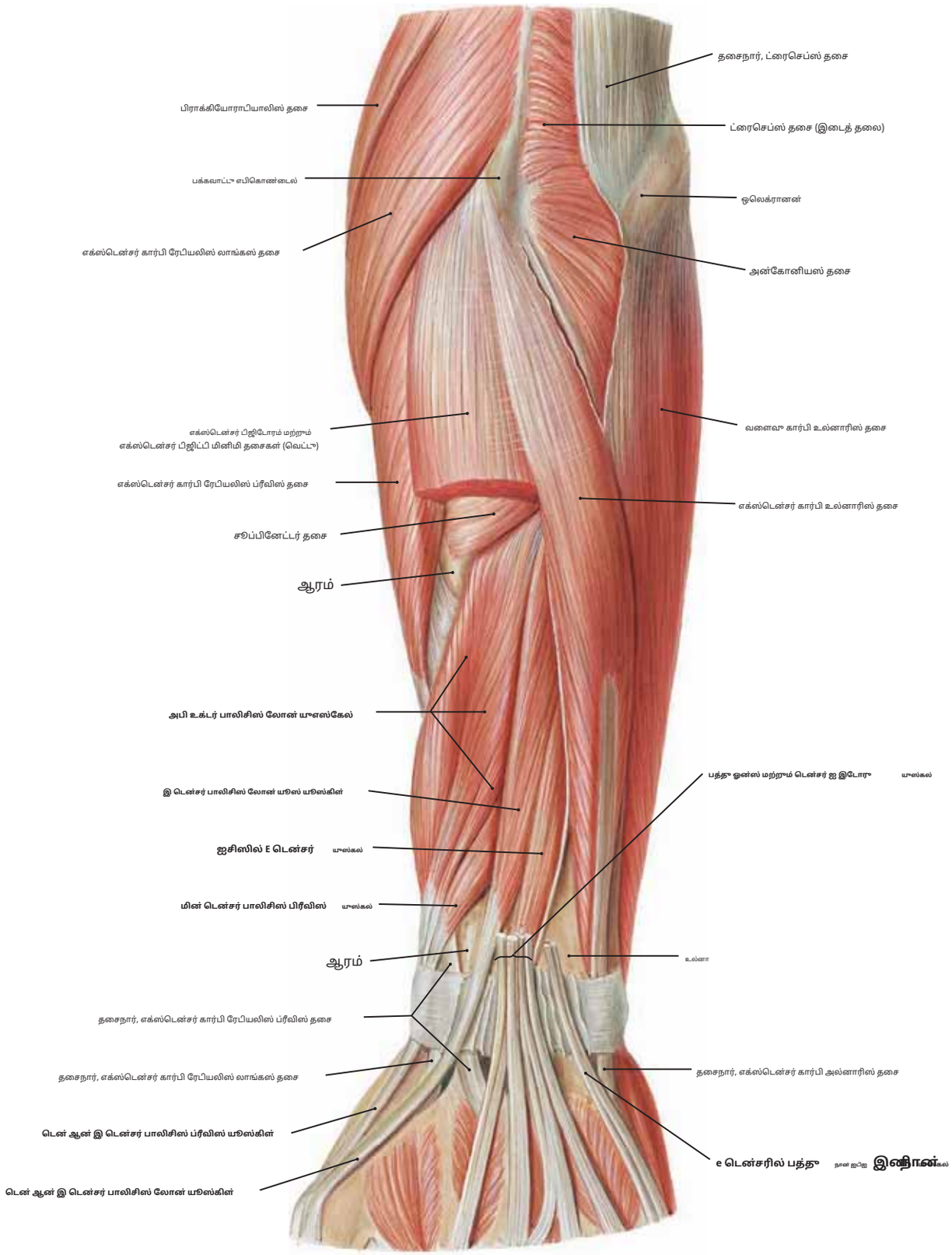

படம் 82 இடது பின்புற மூன்கையின் ஆழமான நீட்டிப்பு தசைகள்

குறிப்பு: மற்ற நான்கு தசைகள் இந்த பயிற்சியை நிறைவு செய்கின்றன.**மேலோட்டமான**மூன்கையின் பின்புறத்தில் உள்ள நீட்டிப்பு தசைகள். இவை**நீட்டிப்பு இலக்கமூட்டு, எக்ஸ்டென்சர் டிஜிட்டி மினிமி, எக்ஸ்டென்சர் கார்பி உல்னாரிஸ்,**மற்றும்**அன்கோனியஸ்.**ஐந்தும் உள்ளன**ஆழமான**நீட்டிப்பு தசைகள்: **திகடத்தல் பொலிசிஸ் லாங்கஸ், எக்ஸ்டென்சர் பாலிசிஸ் லாங்கஸ்** மற்றும்**சுருக்கம், நீட்டிப்பு குறிகாட்டிகள்,**மற்றும்**மேல்நோக்கிச் செல்லும் நபர்**தசை.

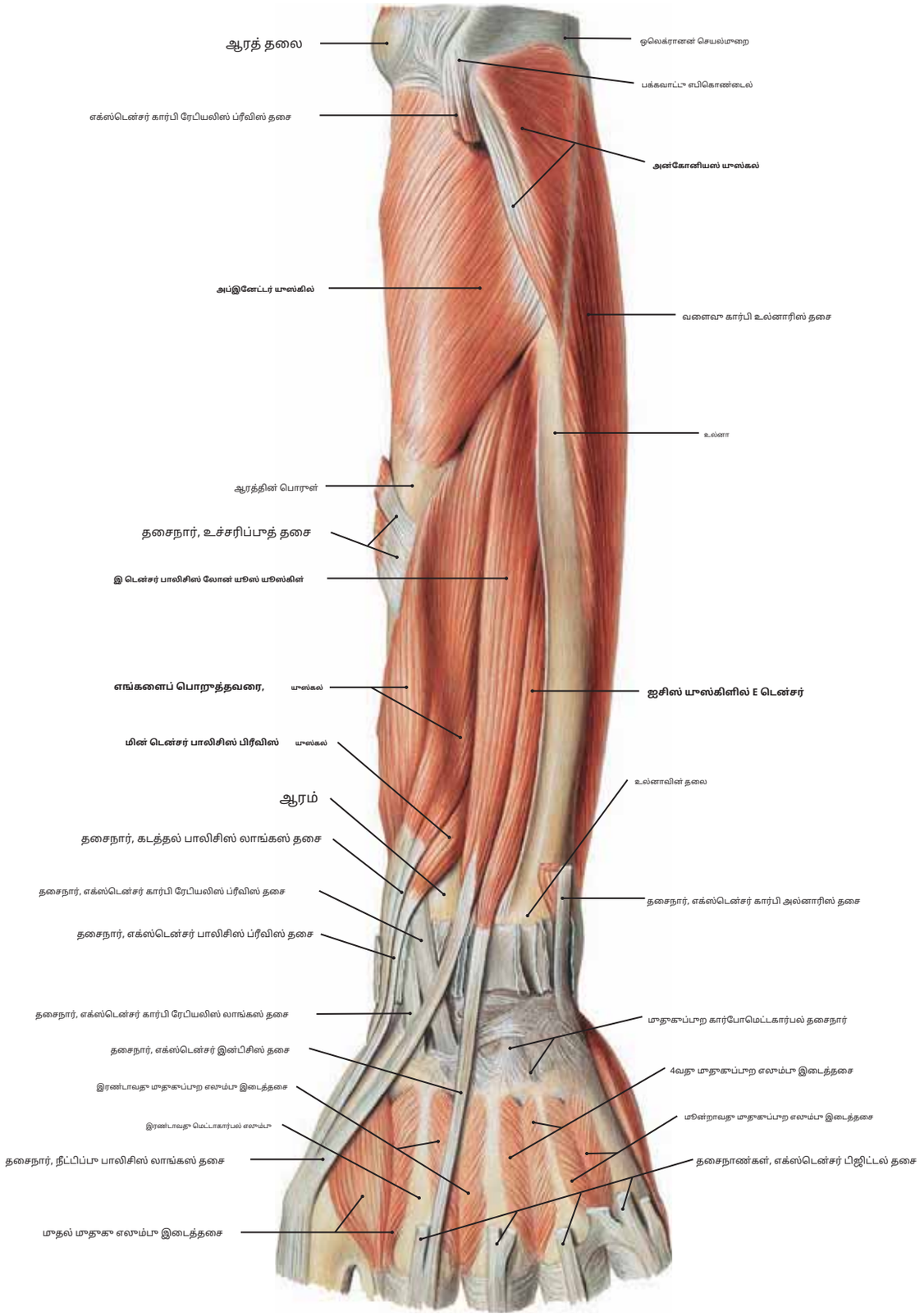

படம் 83 இடதா பின்பாற மான்கை தசைகள், ஆழமான காழா

காறிப்பா: (1) மூன்றா கட்டைவிரல் தசைகள் (அப்டக்டர் பாலிசிஸ் லாங்கஸ் மற்றாம் எக்ஸ்டென்சர்கள் பாலிசிஸ் ப்ரீவிஸ் மற்றாம் லாங்கஸ்) எக்ஸ்டென்சர் டிஜிட்டோரம், எக்ஸ்டென்சர் டிஜிட்டி மினிமி, மற்றாம் எக்ஸ்டென்சர் கார்பி உல்னாரிஸ் ஆகியவை அகற்றப்படாகின்றன.

(2) எக்ஸ்டென்சர் இன்டிசிஸ் ஆள்காட்டி விரலை நோக்கிச் செல்கிறதா, மேலாம் சுப்பினேட்டர் என்பதா ஒரா அகன்ற தசையாகாம், இதா மேல் மான்கையின் மேல் பகாதியில் ஹியூமெரஸ் மற்றாம் உல்னாவிலிராந்தா ஆரத்தின் மேல் மூன்றில் ஒரா பங்கா வரை நீண்டாள்ளதா.

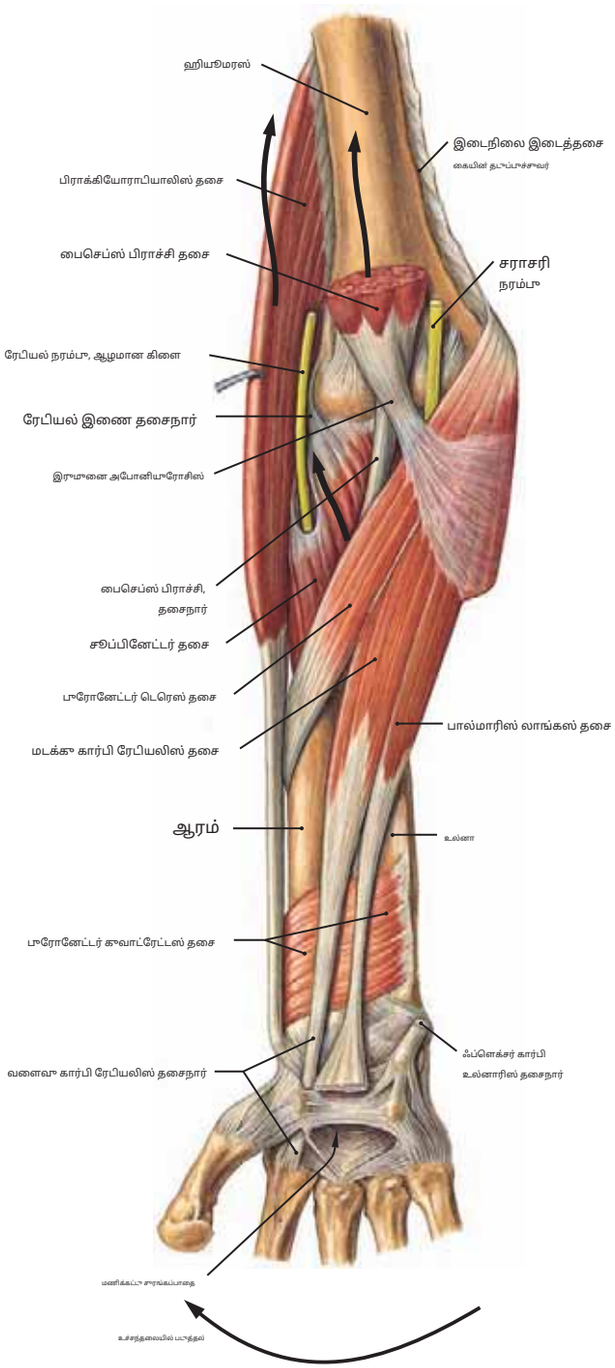

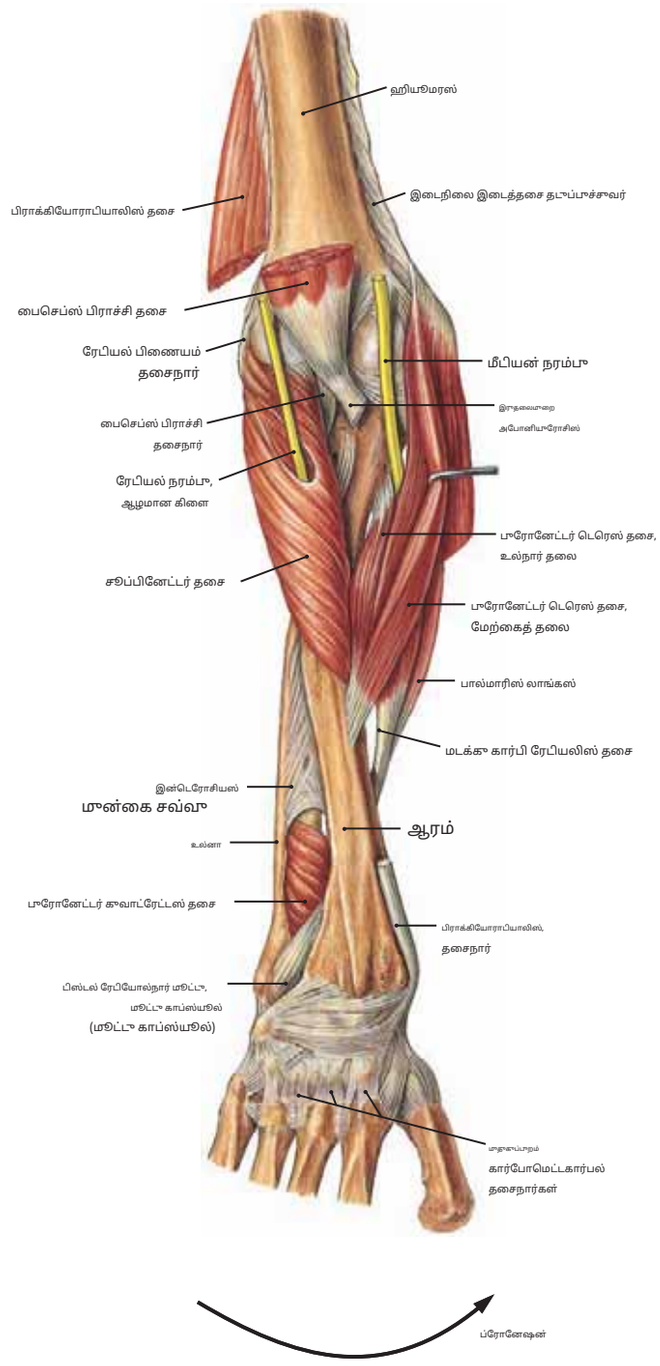

படம் 84.1 வலது மான்கை (மான்பறம்)

குறிப்பு: (1) சுபினேஷன் என்பது மான்கையை நீட்டிய பகுதியைத் திருப்புவதை உள்ளடக்கியது மற்றும் கையை நீட்டி, உள்ளங்கை மான்பறமாகவும் கட்டைவிரல் பக்கவாட்டாகவும் இருக்கும்படி செய்யும்.

(2) சுபினேஷனில், ஆரத்தின் தலைப்பகுதி, அருகிலுள்ள ரேடியோல்நார் மூட்டில் உள்ள வளையத் தசைநார் பகுதிகளை சுழல்கிறது. பின்னர் ஆரம், உல்னாவிற்கு பக்கவாட்டாகவும் இணையாகவும் ஒரு நிலையை எடுக்கிறது.

(3) மான்கையை மேலே தூக்கும் முக்கிய தசைகள் சுப்பினேட்டர் மற்றும் பைசெப்ஸ் பிராச்சி தசைகள் ஆகும். கூடுதலாக, பிராச்சியோராடியாலிஸ் தசை இந்த செயலில் உதவுகிறது என்று கருதப்படுகிறது, ஆனால் இது கேள்விக்குறியாகியுள்ளது.

படம் 84.2 வலது மான்கை நீட்டியது (மான்பறம்)

குறிப்பு: (1) ப்ரோனேஷன் என்பது தலைகீழாக சாய்ந்த மான்கையைத் திருப்பும் செயலாகும் மற்றும் கையை நீட்டி, அதன் பிறகு உள்ளங்கை பின்பறமாக நோக்கப்படுகிறது மற்றும் கட்டைவிரல் நடுவில் இயக்கப்படுகிறது.

(2) மான்கை மற்றும் கையை நீட்டிய நிலையில், ஆரம் உல்னாவின் மான்பறப் பகுதி முழுவதும் சாய்வாகத் திரும்புகிறது. ஆரத்தின் அருகிலுள்ள மனை இன்னும் உல்னாவிற்கு பக்கவாட்டில் உள்ளது, ஆனால் தொலைதூர மனை அதற்கு நடுவில் உள்ளது.

(3) பரோனேஷனை உருவாக்கும் தசைகள்**உச்சரிப்பு தண்டு**மற்றும் **உச்சரிப்பு நாற்கரம்**கூடுதலாக,**மடக்கு கார்பி ரேடியாலிஸ்**மற்றும் **பால்மாரிஸ் லாங்கஸ்**உதவக்கூடும்.

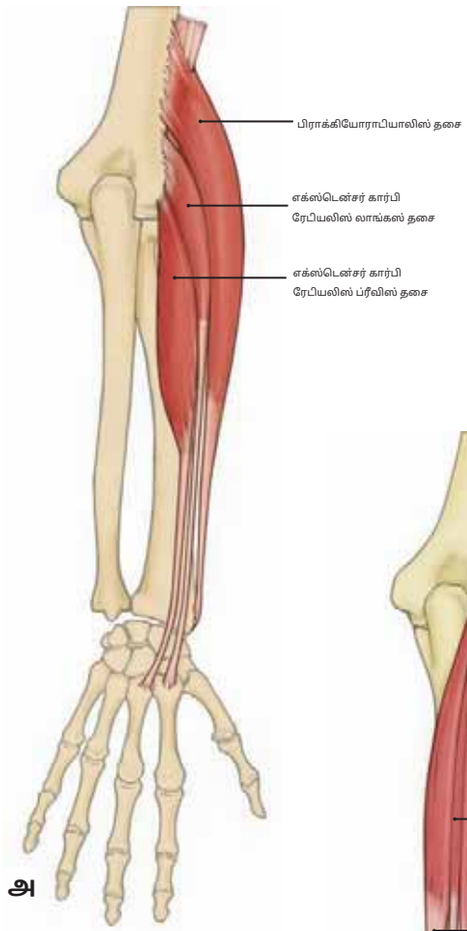

படம் 85A ரேடியல் எக்ஸ்டென்சர் தசைகள் மான்கை

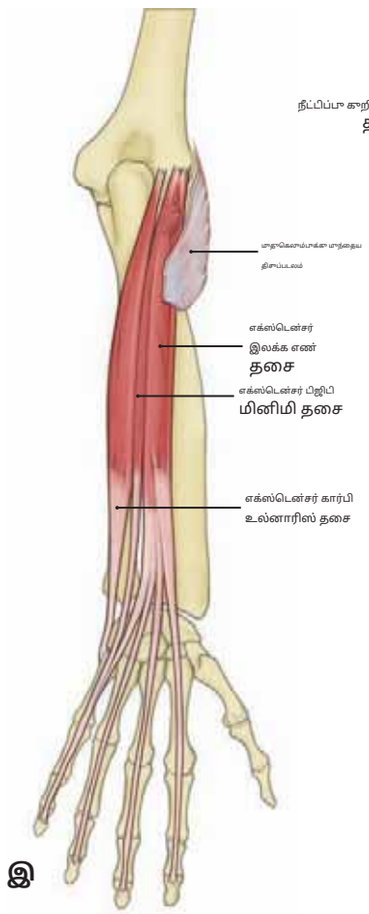

படம் 85B மேலோட்டமான மான்கையின் மாதாகா தசைகள்

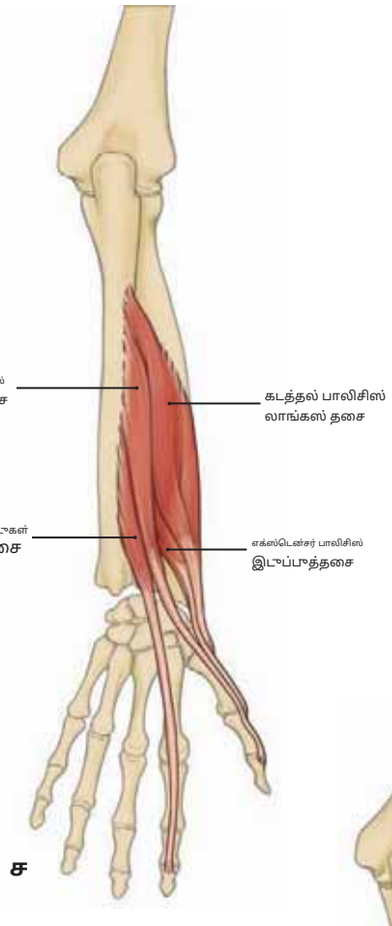

படம் 85C மாதாகப்பறம் மான்கையின் தசைகள்: இடைநிலை மற்றும் ஆழமானவை

அடக்கங்கள்

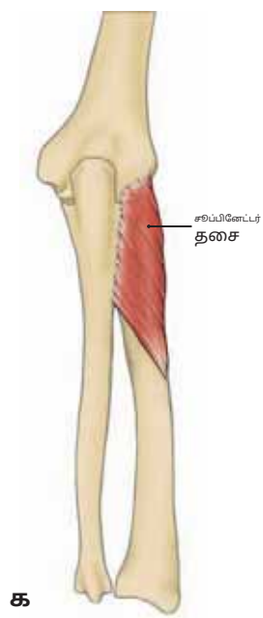

படம் 85D சுப்பினேட்டர் தசை (மான்கையின் ஆழமான தசைகளில் ஒன்று)

மேற்பரப்பா நீட்டிப்பா மான்கை தசைகள்

தசை	தோற்றம்	செருகல்	உள்நோக்கம்	செயல்
எக்ஸ்டென்சர் இலக்க எண்	மேற்கையின் பக்கவாட்டா எபிகொண்டைல்	நான்கா விரல்களின் நடத்தர மற்றும் தூர ஃபாலாங்க்களின் மாதாகாப்பகாதி	ரேடியல் நரம்பின் பின்பாற இடை எலும்பா கிளை (C7, C8)	விரல்களையும் கையையும் நீட்டகிறதா
எக்ஸ்டென்சர் இலக்க மினிமி	மேற்கையின் பக்கவாட்டா எபிகொண்டைல்	சாண்டா விரலின் பின்பாற பிஜிட்டல் விரிவாக்கம்	ரேடியல் நரம்பின் பின்பாற இடை எலும்பா கிளை (C7, C8)	சிறிய விரலையும் கையையும் நீட்டகிறதா.
எக்ஸ்டென்சர் கார்பி உல்னாரிஸ்	மேற்கையின் பக்கவாட்டா எபிகொண்டைல்	ஐந்தாவதா மெட்டகார்பல் எலும்பின் அடிப்பகாதியின் நடப்பகாதி	ரேடியல் நரம்பின் பின்பாற இடை எலும்பா கிளை (C7, C8)	கையை நீட்டி கூட்டும் (உல்நார் விலகல்)
அன்கோனியஸ்	மேற்கையின் பக்கவாட்டா எபிகொண்டைல்	ஒலெக்ரானனின் பக்கவாட்டப் பக்கம் மற்றும் உல்னாவின் தண்டா	ரேடியல் நரம்பா (C7, C8, T1)	முழங்கை மூட்டில் மான்கையை நீட்ட உதவுகிறதா.

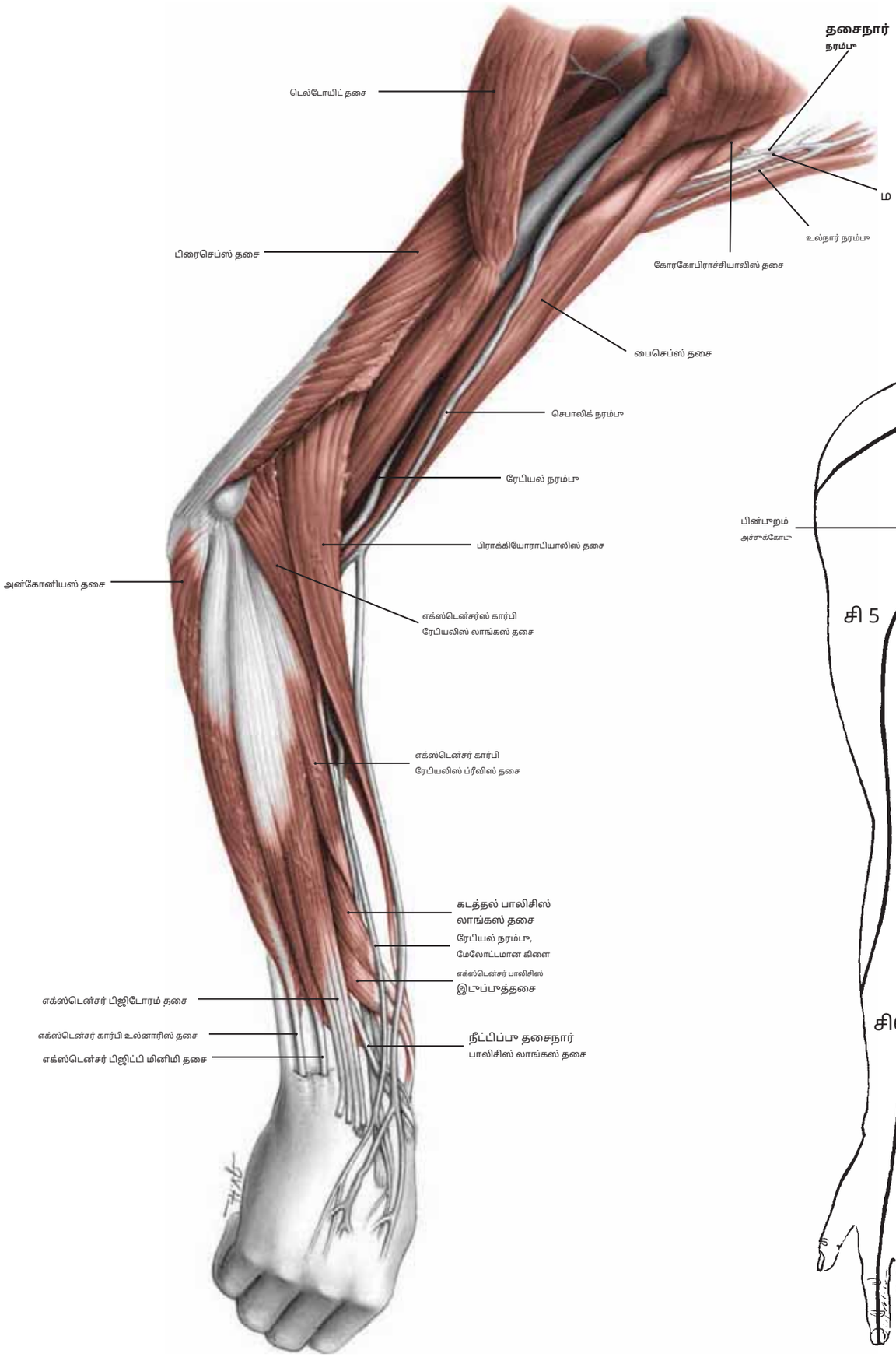

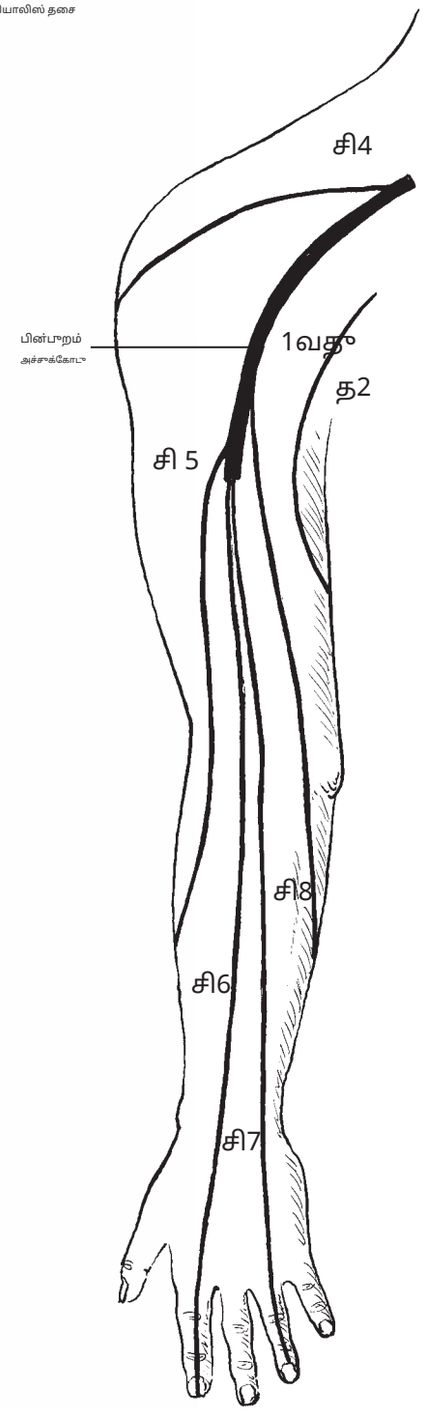

படம் 86.1 முதுகுப்புறக் கை மற்றும் முன்கையில் உள்ள பின்புற தசைகள்

(டாக்டர் ஜீன் எல். கோல்போர்ன், ஜார்ஜியா மருத்துவக் கல்லூரி பங்களித்தது.)

படம் 86.2 மேல் மூட்டு பின்புறத்தில் காட்டப்பட்டுள்ளபடி தோல் அழற்சிகள்

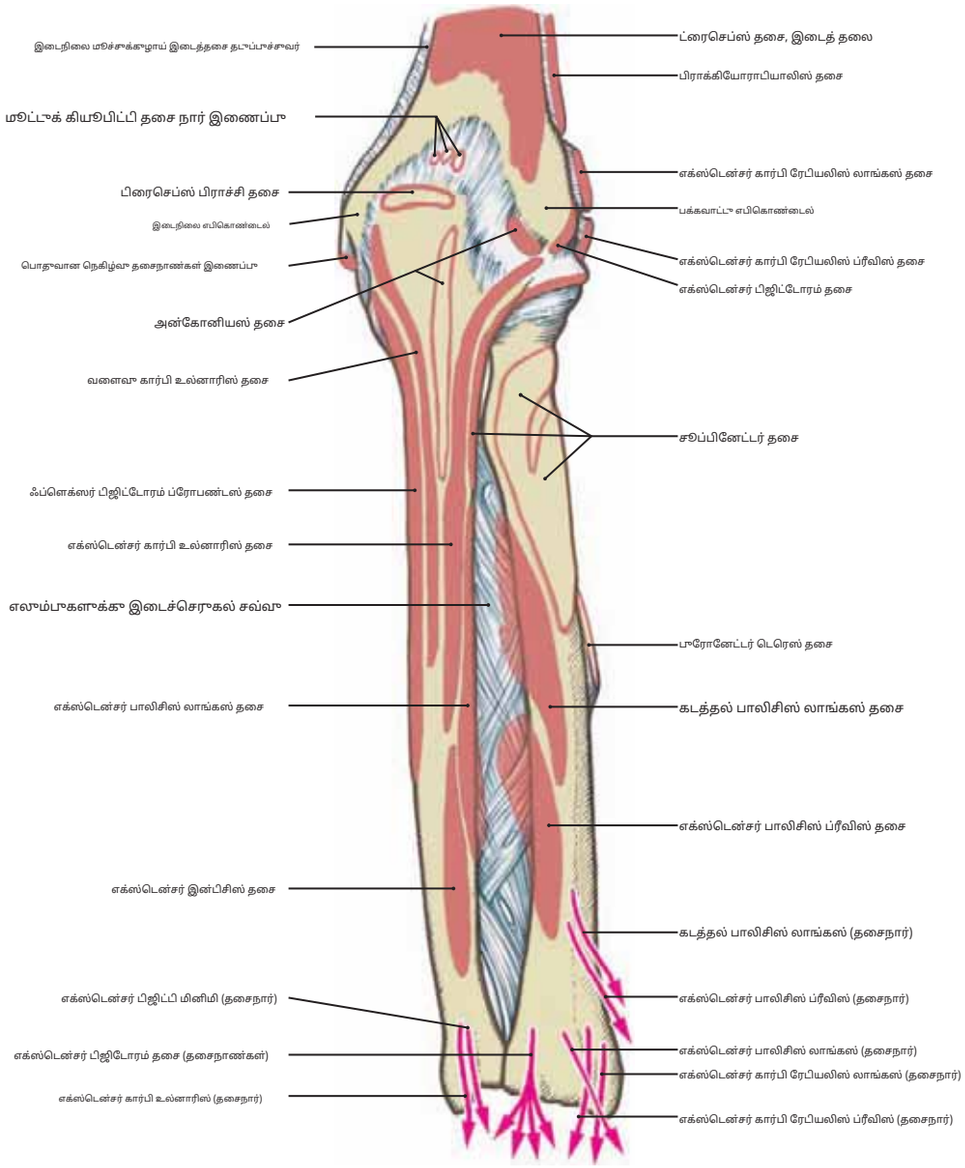

படம் 87 பின்பாற உல்னா மற்றும் ஆரத்தில் உள்ள எக்ஸ்டென்சர் தசைகளின் இணைப்பாகள்

சிவப்பு அம்பாகள் (தாழ்வாகக் காட்டப்பட்டுள்ளன) மணிக்கட்டு மூட்டின் பின்பாறப் பகுதியில் உள்ள தசைநாண்களின் போக்கைக் குறிக்கின்றன என்பதை நினைவில் கொள்க.

ஆழமான நீட்டிப்பு மான்கை தசைகள் தசை	தோற்றம்	செருகல்	உள்நோக்கம்	செயல்
எக்ஸ்டென்சர் பாலிசிஸ் லாங்கஸ்	உல்னா மற்றும் இன்டர்சோசியஸ் மென்படலத்தின் பின்பாற தண்டு	கட்டைவிரலின் தொலைதூர ஃபாலன்க்ஸின் அபிப்பகுதி	ரேடியல் நரம்பின் பின்பாற இடை எலும்பு கிளை (C7, C8)	கட்டைவிரலை நீட்டுகிறது, மேலும் ஓரு சிறிய அளவிற்கு, கையை நீட்டுகிறது.
எக்ஸ்டென்சர் பாலிசிஸ் பிரீவிஸ்	ஆரம் மற்றும் எலும்பாகளுக்கு இடையேயான சவ்வின் பின்பாற மேற்பரப்பு	கட்டைவிரலின் அருகாமையில் உள்ள ஃபாலன்க்ஸின் அபிப்பகுதி	ரேடியல் நரம்பின் பின்பாற இடை எலும்பு கிளை (C7, C8)	அருகிலுள்ள ஃபாலன்க்ஸ் மற்றும் மெட்டகார்பல் எலும்பை நீட்டிக்கிறது. கட்டைவிரல்
கடத்தல்காரர் பாலிசிஸ் லாங்கஸ்	ஆரம் மற்றும் உல்னா இரண்டின் பின்பாற மேற்பரப்பாகள் மற்றும் எலும்பு இடைச்சவ்வு	முதல் மெட்டகார்பல் எலும்பின் அபிப்பகுதியின் ஆரப் பக்கம், மற்றும் ட்ரெப்சாய்டு எலும்பில்	ரேடியல் நரம்பின் பின்பாற இடை எலும்பு கிளை (C7, C8)	கட்டைவிரலைக் கடத்தி நீட்ட உதவுகிறது.
எக்ஸ்டென்சர் குறிகாட்டி	உல்னா மற்றும் எலும்பாகளுக்கு இடையேயான சவ்வின் பின்பாற மேற்பரப்பு	ஆள்காட்டி விரலின் எக்ஸ்டென்சர் ஹூட்டிற்குள்	ரேடியல் நரம்பின் பின்பாற இடை எலும்பு கிளை (C7, C8)	ஆள்காட்டி விரலை நீட்டி, கையை நீட்ட உதவுகிறது.
சுப்பினேட்டர்	ஹுமரஸின் பக்கவாட்டு எபிகொண்டைல்; ரேடியல் இணை தசைநார்; உல்னாவின் மேல் முகடு	ஆரத்தின் அருகாமையில் மூன்றில் ஓரு பங்கின் பக்கவாட்டு மேற்பரப்பு	ரேடியல் நரம்பின் பின்பாற இடை எலும்பு கிளை (C6)	கை மற்றும் மான்கையை மேலே தூக்க ஆரத்தைச் சுழற்றுகிறது.

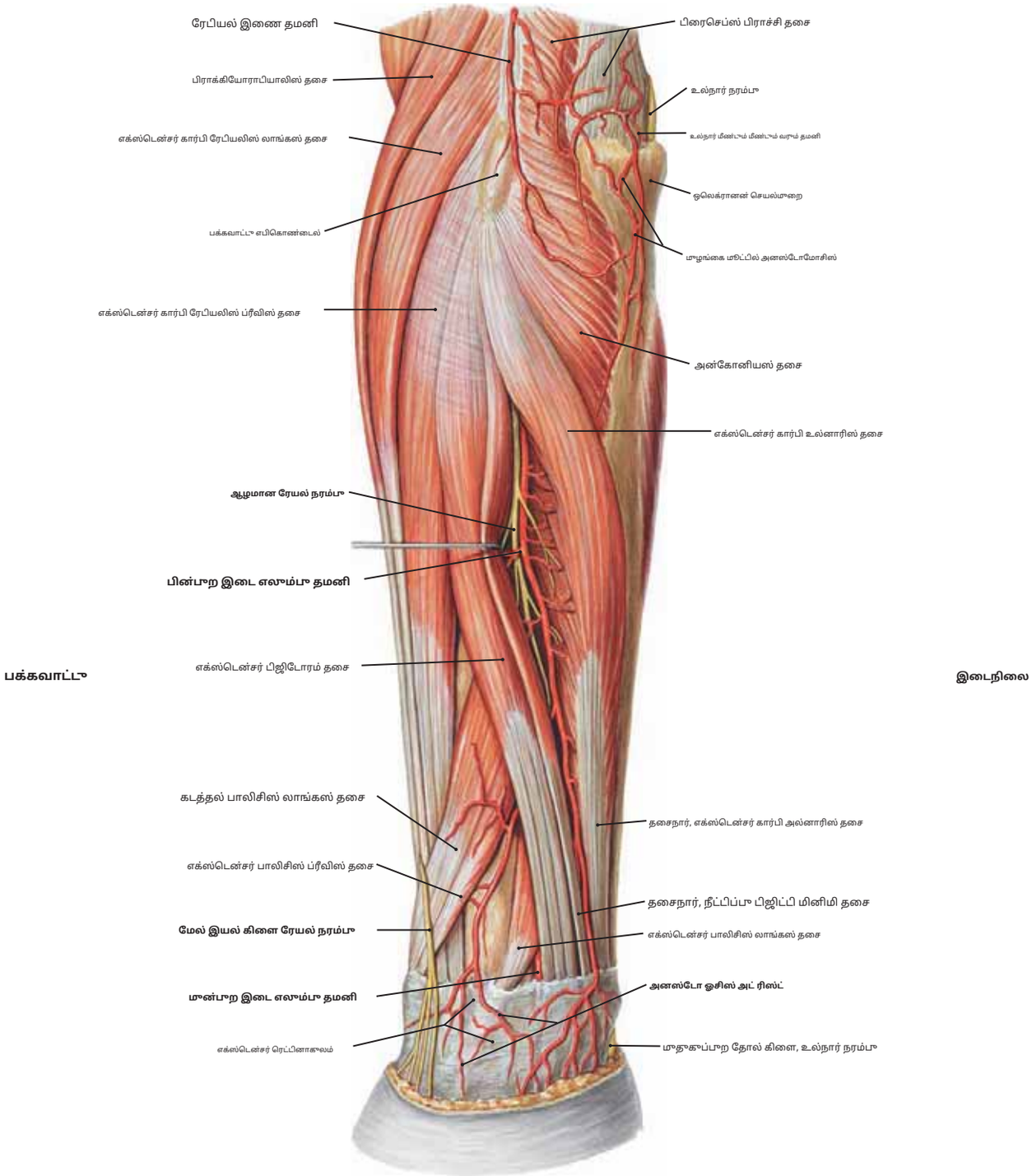

படம் 88 இடது பின்புற முன்கையின் நரம்புகள் மற்றும் தமனிகள்

குறிப்பு: (1) எக்ஸ்டென்சர் பிஜிட்டி மினிமி மற்றும் எக்ஸ்டென்சர் பிஜிடோரம் ஆகியவை எக்ஸ்டென்சர் கார்பி உல்னாரிஸிலிருந்து பிரிக்கப்பட்டு,**பின்புறம்-டெரோசியஸ் தமனி**மற்றும்**ஆழமான ரேடியல் நரம்பு**.

(2) பின்புற எலும்பு இடைச்செருகல் தமனி, முன்கையின் முன்புறப் பகுதியில், பொதுவான எலும்பு இடைச்செருகல் தமனியிலிருந்து பெறப்படுகிறது, இது உல்நார் தமனியின் ஒரு கிளையாகும், இது முன்புற மற்றும் பின்புற எலும்பு இடைச்செருகல் கிளைகளாகப் பிரிக்கிறது (படம் 38.1 ஐப் பார்க்கவும்).

(3) பின்புற எலும்புக்கூடு கிளை, எலும்புக்கூடு சவ்வின் அருகாமை எல்லையைக் கடந்து, பின்புறப் பகுதியை அடைகிறது, மேலும் அது மேலோட்டமான மற்றும் ஆழமான நீட்டிப்பு முன்கை தசைகளுக்கு இடையில் ஆழமான ரேடியல் நரம்புடன் இறங்குகிறது.

(4) தொலைதூர முன்கையில், பின்புற இடை எலும்பு தமனி, முன்புற இடை எலும்பு தமனியின் முனையக் கிளைகளுடன் அனஸ்டோமோஸ் செய்து, மணிக்கட்டில் மணிக்கட்டு அனஸ்டோமோசிஸை உருவாக்க உதவுகிறது.

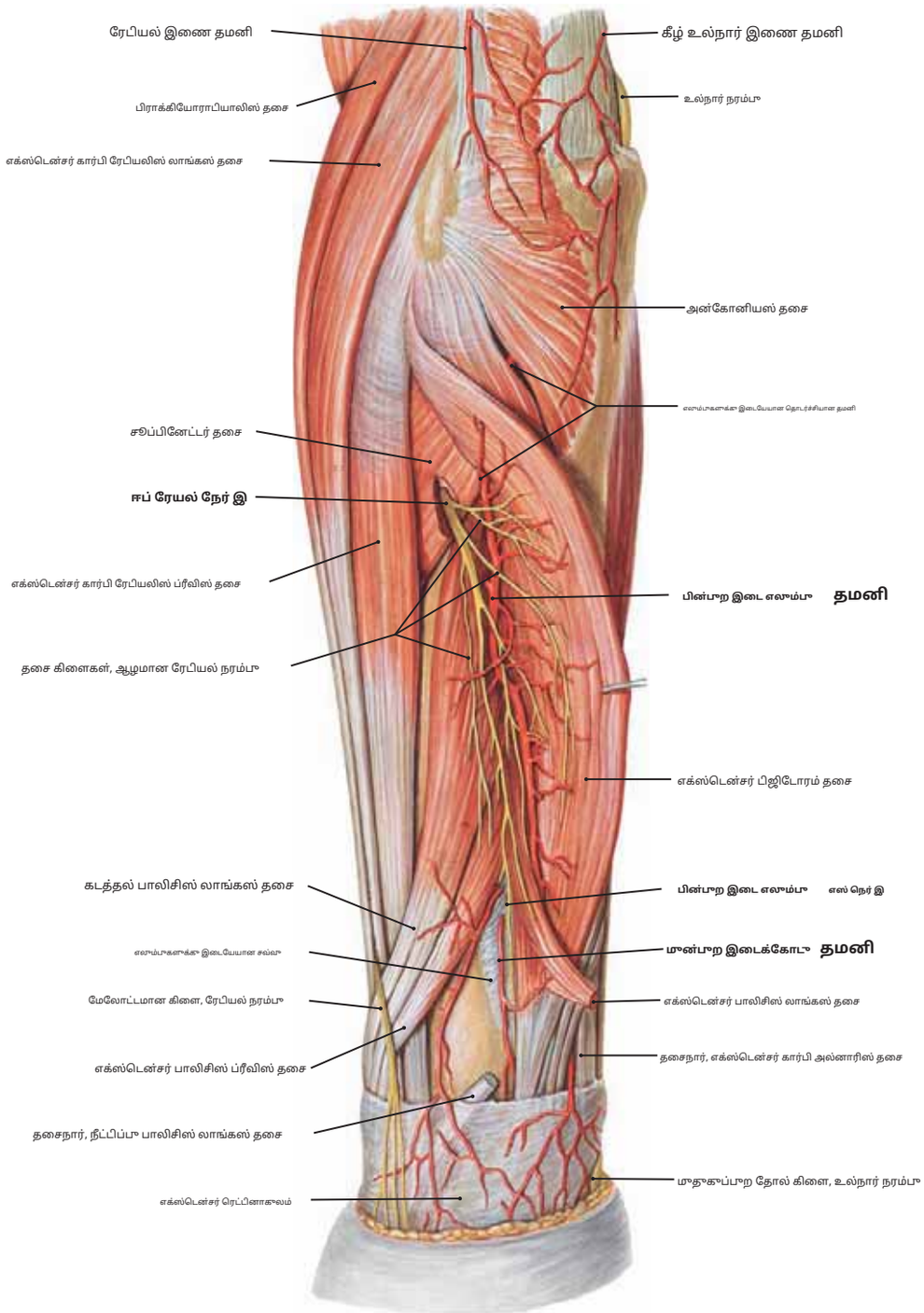

படம் 89 இடது பின்புற மூன்கையின் நரம்புகள் மற்றும் தமனிகள் (ஆழமான தூண்டிப்பு)

குறிப்பு: (1) எக்ஸ்டென்சர் டிஜிடோரம் தசை எக்ஸ்டென்சர் கார்பி ரேடியலிஸ் பிரீவிஸிலிருந்து பிரிக்கப்பட்டு, மையமாக இழுக்கப்பட்டு,**பின்புறம் எலும்பு இடைத் தமனி**மற்றும்**ஆழமான ரேடியல் நரம்பு**.

(2) கீழ் பிராக்கியத்தில் உள்ள ஹியூமரஸின் ஆர பள்ளத்தை ஆர நரம்பு விட்டு வெளியேறிய பிறகு, அது மேலோட்டமான மற்றும் ஆழமான கிளைகளாகப் பிரிகிறது.

(3) தி**மேலோட்டமான கிளை**பிராக்கியோராடியாலிஸ் தசையின் மறைப்பின் கீழ் மூன்கையின் பக்கவாட்டுப் பக்கத்தில் இறங்கி, கையின் பின்புறத்திற்கு ஒரு உணர்வு நரம்பாக மாறுகிறது.

(4) தி**ஆழமான கிளை**மேல் தசை வழியாக தூளையிடுவதன் மூலம் பின்புற மூன்கைக்குள் நுழைகிறது மற்றும் இடை எலும்பு சவ்வின் பின்புறம் வழியாகச் செல்கிறது, இது அழைக்கப்படுகிறது**பின் எலும்பு இடை நரம்பு**இது அனைத்து ஆழமான பின்புற மூன்கை தசைகளையும் வழங்குகிறது மற்றும் இந்த தூண்டில் வெட்டப்பட்ட எக்ஸ்டென்சர் பாலிசிஸ் லாங்கஸ் தசைக்கு ஆழமாக இறங்குகிறது.

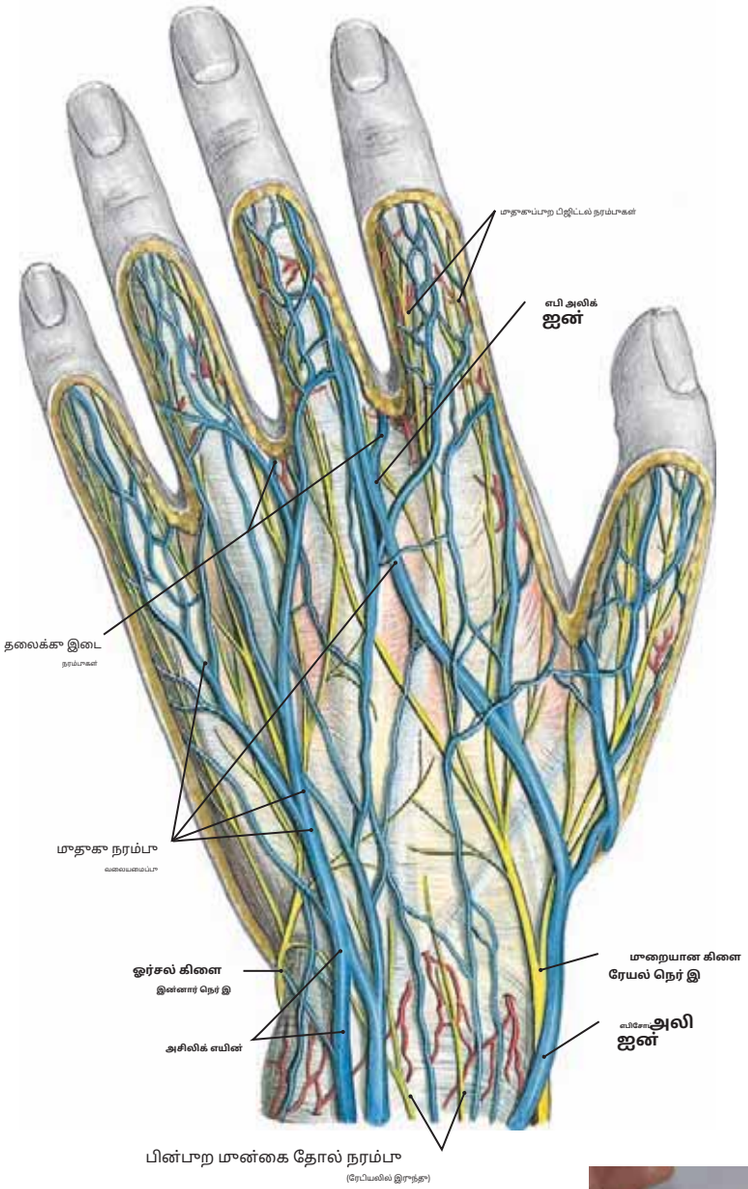

யூஆர்இ 90.1 மேலோட்டமான நரம்பாகள் மற்றும் நரம்பாகள்

இடதா கையின் மூதாகப்பகாதி

இ: (1) தி**தலை நரம்பா**கையின் பின்பாறத்தின் ஆரப் பக்கத்தில் உரவாகிறதா, அதேசமயம்**தாளசி நரம்பா**உல்நார் பக்கத்தில் எழுகிறதா.

தி**மேலோட்டமான ஆர**நரம்பா ஆர 3½ இலக்கங்களின் பின்பாறத்தை வழங்காகிறதா, அதேசமயம்**உல்நார் நரம்பின் மூதாகப் பிரிவா** உல்நார் 1½ இலக்கங்களின் பின்பாறத்தை உயர்த்தாகிறதா.

ரேபியலின் பிஸ்டல் ஃபாலன்க்ஸின் பின்பாறம் (தாண்பிக்கப்படவில்லை) ½ இலக்கங்கள்**சராசரி நரம்பா**, ஆனால் உல்நார் 1½ இலக்கங்களில் அதே ரீயான் வழங்கப்படாகிறதா**உல்நார் நரம்பா**. கையின் பின்பாற மேற்பரப்பில் ஏராளமான சிரை பின்னல் உள்ளதா, ஆனால் உள்ளங்கை மேல் பகாதியில் மிகக் காறைந்த சிறிய மேலோட்டமான நரம்பாகள் உள்ளன. இதா நன்மை பயக்காம், ஏனெனில் உள்ளங்கை மேற்பரப்பா அபிக்கபி ஏற்படாம் இயந்திர அழாத்தங்கள் மேற்பரப்பா நாளங்களை சேதப்படாத்தாம்.

ரேபியல் மற்றும் உல்நார் நரம்பின் அராகிலாள்ள கிளைகள் அபிக்கபி பின்பாற மான்கைத் தோல் கிளைகள் பொதாவாக மணிக்கட்பில் மாபிவடைவதைக் கவனியாங்கள்.

படம் 90.2 நடாவிரலின் உள்ளூர் பாலன் மயக்க மராந்தைத் தூண்டும் ஊசி இடத்தின் இடம் (X)

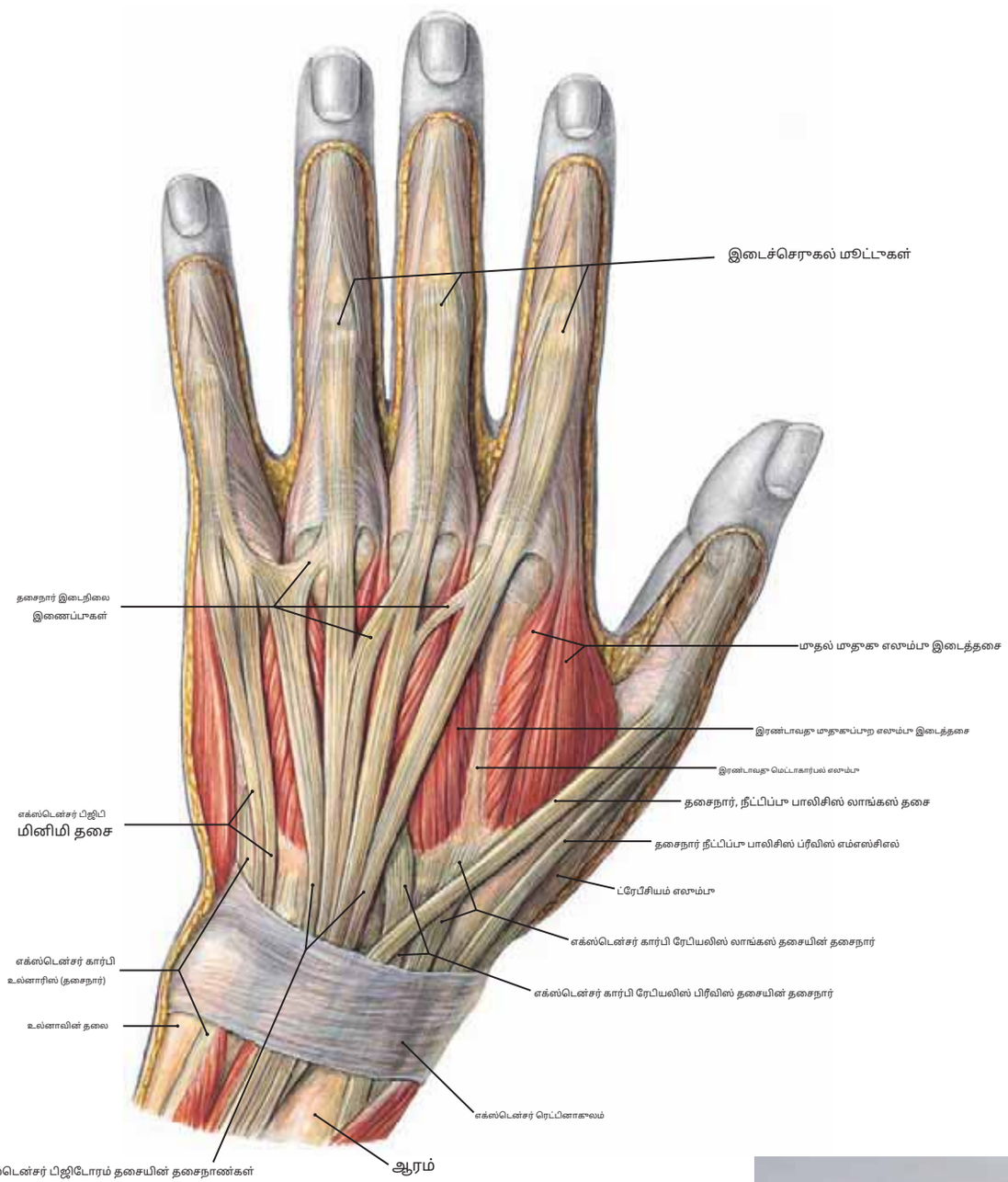

படம் 91.1 இடது மணிக்கட்டு மற்றும் கையின் பின்புறத்தில் உள்ள எக்ஸ்டென்சர் தசைநாண்கள்

குறிப்பு: (1) எக்ஸ்டென்சர் பிஜிடோரம் தசையின் தசைநாண்கள் கடந்து செல்கின்றன எக்ஸ்டென்சர் ரெட்டினாகுலம் வரை ஆழமாக (எக்ஸ்டென்சர்கள் பாலிசிஸ் லாங்கஸ் மற்றும் பிரீவிஸ் மற்றும் எக்ஸ்டென்சர் பிஜிட்பி மினிமி ஆகியவற்றின் தசைநாண்களுடன்).

(2) பின்னர் எக்ஸ்டென்சர் பிஜிடோரம் தசைநாண்கள் பிரிந்து, நடுவில் உள்ள நான்கு விரல்களின் நடுத்தர மற்றும் தொலைதூர ஃபாலாங்க்களில் செருகப்படுகின்றன.

(3) மெட்டாகார்போபாலஞ்சியல் மூட்டுகளுக்கு தொலைவில், தசைநாண்கள் விரல்களின் பின்புற மேற்பரப்புகளை உள்ளடக்கிய அப்போனியூரோஸாக பரவி, அதன் மூலம் **நீட்டிப்பு ஹூட்**.

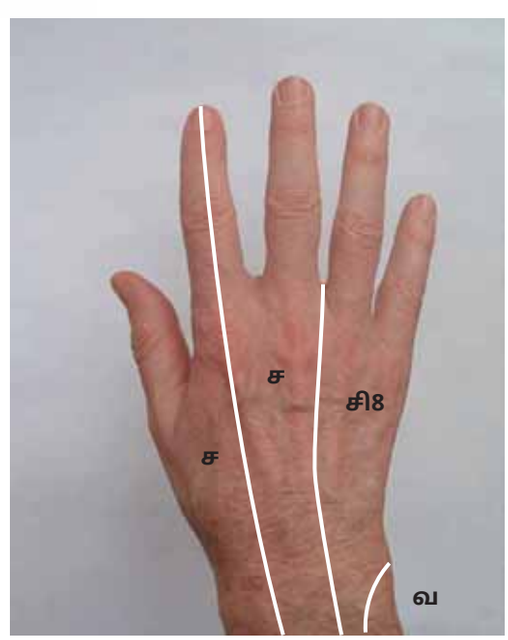

படம் 91.2 இடது கையின் முதுகுப் பகுதியில் உள்ள தோல் அழற்சிகள்

படம் 92.1 இடது மூன்று மணிக்கட்டின் எக்ஸ்டென்சர் தசைநாண்கள் மற்றும் அவற்றின் சினோவியல் உறைகள்

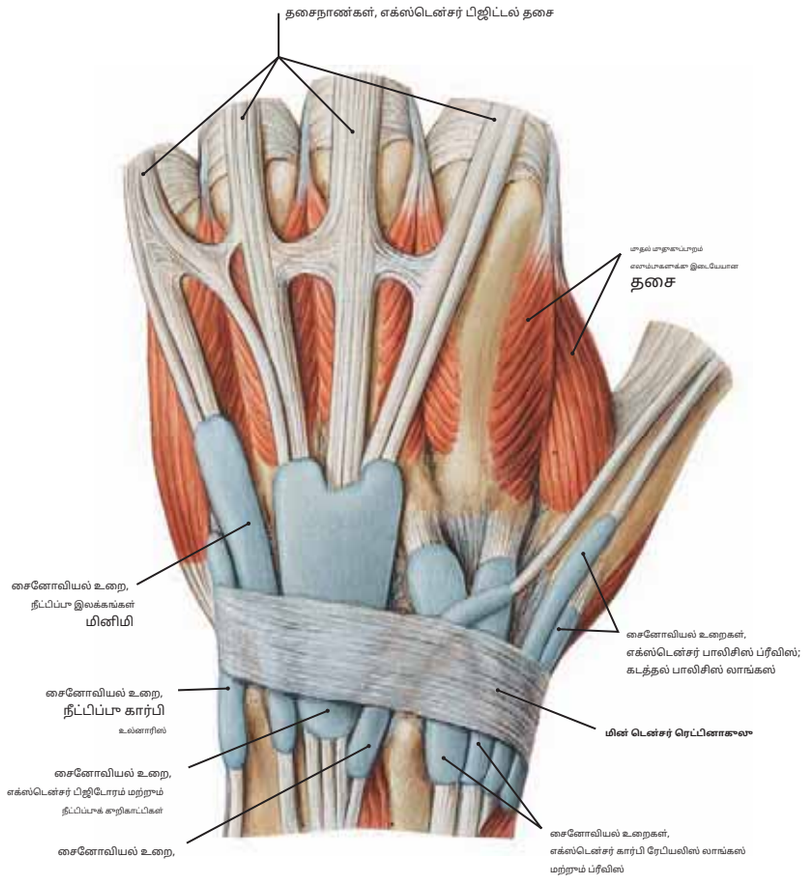

கூறிப்பு: (1) ஒரு சினோவியல் உறை என்பது இரட்டை மீசோதெலியல்-ஒரு தசைநார் விழித்திரைக்குக் கீழே மிகவும் சுதந்திரமாக நகர அனுமதிக்கும் ஒரு வரிசையான உறை.

(2) மணிக்கட்டின் பின்புறத்தில் ஆறு மூட்டுப் பிரிவுகள் உள்ளன. ரேடியல் மூதல் உல்நார் வரை இவை தசைநாண்களைக் கொண்டுள்ளன:

(அ) எக்ஸ்டென்சர் பாலிசிஸ் ப்ரீவிஸ் மற்றும் கடத்தல் பாலிசிஸ் லாங்கஸ்

(ஆ) எக்ஸ்டென்சர் கார்பி ரேடியலிஸ் லாங்கஸ் மற்றும் பிரீவிஸ்

(இ) எக்ஸ்டென்சர் பாலிசிஸ் லாங்கஸ்

(ஈ) எக்ஸ்டென்சர் பிஜிட்டோரம் மற்றும் எக்ஸ்டென்சர் இன்டிசிஸ்

(இ) எக்ஸ்டென்சர் பிஜிட்டி மினிமி

(f) எக்ஸ்டென்சர் கார்பி உல்னாரிஸ்.

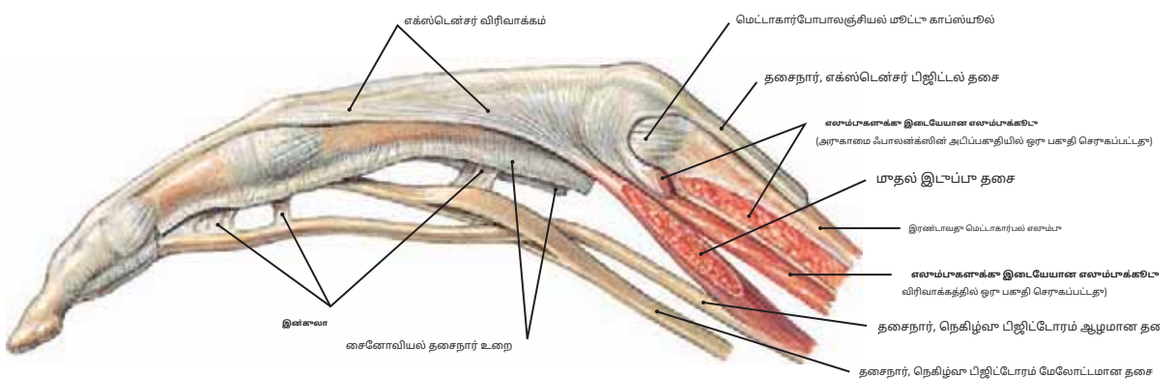

படம் 92.2 வலது கையின் ஆள்காட்டி விரல் (ஆரப் பக்கம்) தசைநார் சொருகல்கள்

கூறிப்பு: (1) மூதுகூப்புற எலும்புக்கூடு மற்றும் இடுப்பு தசைகள் மூதுகூப்புற நீட்டிப்பு விரிவாக்கத்தின் உருவாக்கத்தில் நீட்டிப்பு தசைநார் இருந்து இழைகள் இணைக்கின்றன. (2) வின்கூலா மீசோடென்டான்களின் எச்சங்கள் மற்றும் மேலோட்டமான மற்றும் ஆழமான தசைநாண்கள் இரண்டையும் பிஜிட்டல் உறையுடன் இணைக்கின்றன.

(3) ஃப்ளெக்சர் பிஜிடோரம் சர்ஃபிஷியலிஸின் தசைநார் பிளவுபடுகிறது, இதனால் ஃப்ளெக்சர் பிஜிடோரம் ப்ரோஃபண்டஸின் தசைநார் விரலின் தொலைதூர ஃபாலன்க்ஸை அடைய முடியும்.

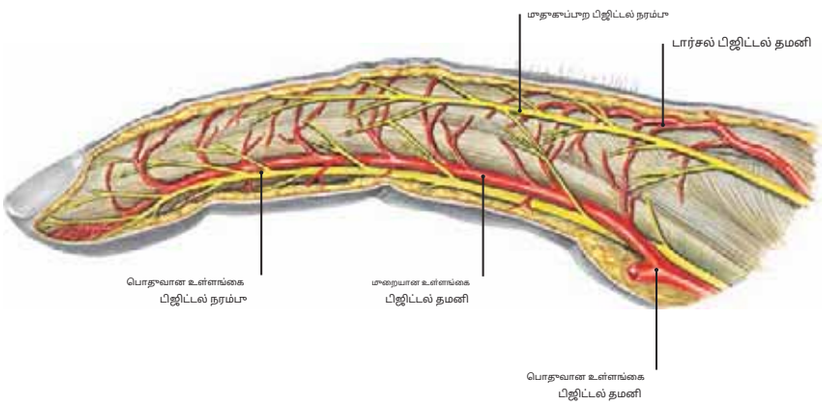

படம் 92.3 ஆள்காட்டி விரலின் நரம்புகள் மற்றும் தமனிகள்

கூறிப்பு: தி**மூதுகூப்புற பிஜிட்டல் நரம்பு**மற்றும்**தமனி**விரலின் நீளத்தில் மூன்றில் இரண்டு பங்கு மட்டுமே நீட்டிக்கவும். தூர மூன்றில் ஒரு பங்கு வழங்கப்படுகிறது**உள்ளங்கை பிஜிட்டல் நரம்பு மற்றும் தமனி,**இது விரலின் முழு உள்ளங்கை மேற்பரப்பிற்கும் உதவுகிறது.

படம் 93.1 **இடதா மாதாகா மணிக்கட்டா மற்றும் கையின் தமனிகள் (ஆழமான பார்வை)**

காறிப்பா: (1) மாதாகப்பாற மணிக்கட்டாத் தசையின் காறாக்காவெட்டாப் பாதை ரேபியல் தமனியின் கிளை.
(2) ரேபியல் தமனியின் பிரின்செப்ஸ் பாலிசிஸ் கிளை, மாதல் மாதாகப்பாற எலாம்பா தசை வரை ஆழமாகச் செல்கிறதா.

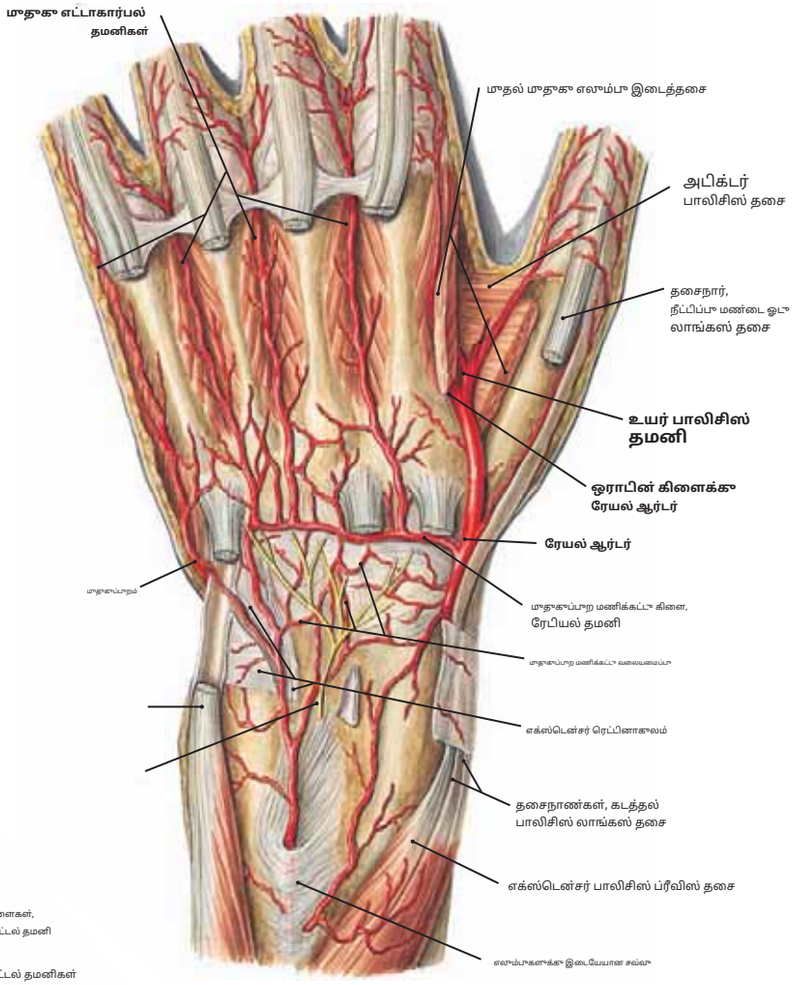

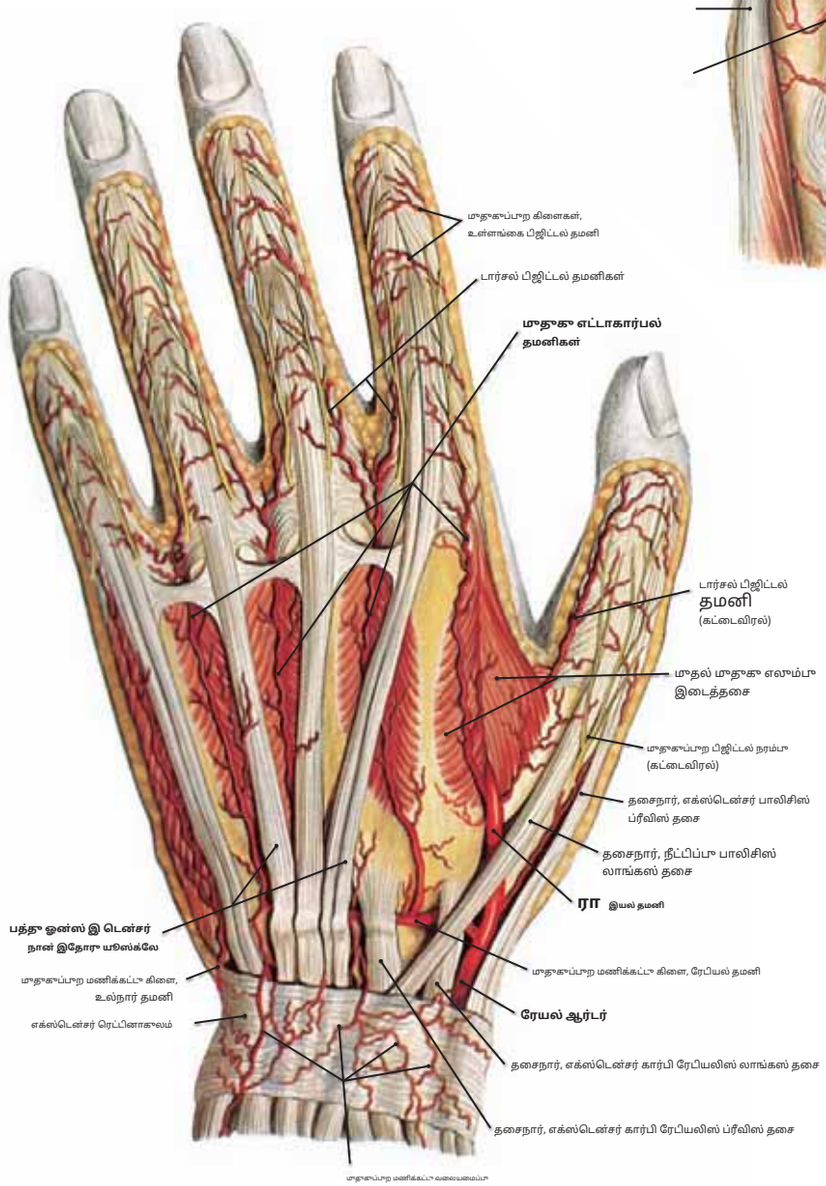

படம் 93.2 **தசைநாண்கள், தமனிகள் மற்றும் இடதா கையின் பின்பாறத்தின் பிஜிட்டல் நரம்பாகள்**

காறிப்பா: (1) ரேபியல் தமனி மாதன்மையானதா கையின் பின்பாறத்திற்கா இரத்தத்தின் ஆதாரம்.
(2) மாதாகப்பாற மணிக்கட்டா கிளையிலிராந்தா மாதாகப்பாற மெட்டகார்பல் தமனிகள் உராவாகின்றன, அவை பிஜிட்டல் கிளைகளாகப் பிரிகின்றன.
(3) கட்டைவிரலின் மாதாகப்பாற பிஜிட்டல் தமனி, ரேபியலில் இராந்தா நேரபியாக வராகிறதா.
(4) இலக்கங்களின் மாதாகப் பகாதியின் தொலைதூரப் பகாதிகள் தமனி மற்றும் நரம்பா கிளைகள் இரண்டையாம் பெறாகின்றன, அவை விரல்களின் உள்ளங்கைப் பகாதியிலிராந்தா பின்பாறத்திற்கா வளைந்திராக்கம்.

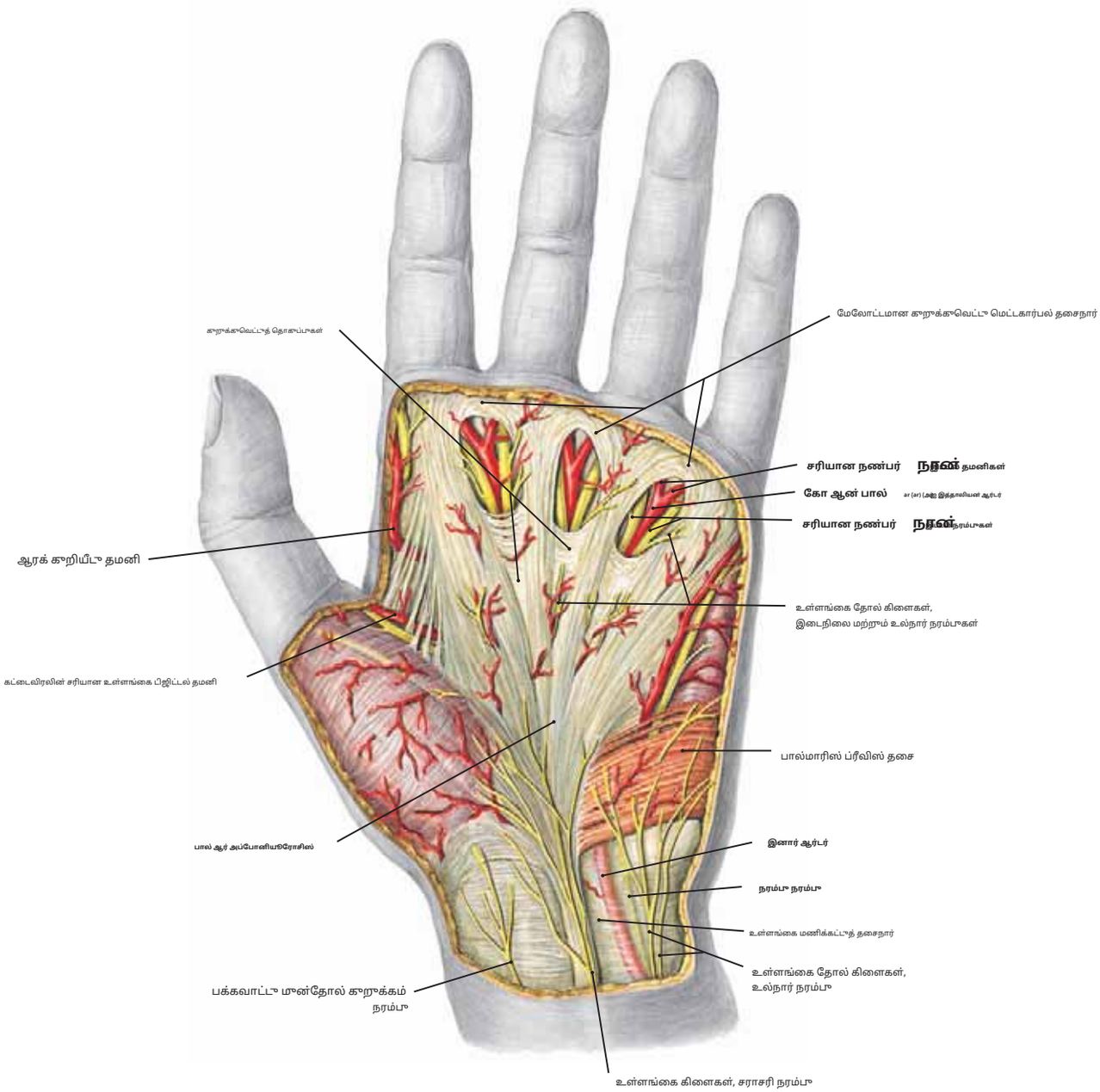

படம் 94 இடது கை உள்ளங்கையின் மேலோட்டமான நரம்புகள் மற்றும் தமனிகள்

குறிப்பு: (1) தடிமனான மற்றும் கடினமான நார்ச்சத்துள்ள உள்ளங்கை அபோனியூரோசிஸ் உள்ளங்கை நாளங்கள் மற்றும் நரம்புகளைப் பாதுகாக்கிறது மற்றும் உள்ளங்கையின் நடுப்பகுதியை பலப்படுத்துகிறது. கைகள் கனமான கட்டமைப்புகளைத் தள்ளவோ அல்லது எதிரே வரும் வலிமையான பொருளை கைமுறையாக எதிர்க்கவோ பயன்படுத்தப்படும்போது இது சிறப்பு நன்மை பயக்கும் (எ.கா. பேஸ்பால் போன்ற விளையாட்டில் வேகமாக நகரும் பந்து).

(2) உள்ளங்கையின் மேற்பரப்பின் மூன்றில் இரண்டு பங்கு ஆர நரம்பு இடைநிலை நரம்பு மூலம் உட்புகுத்தப்படுகிறது, அதே சமயம் உல்நார் மூன்றில் ஒரு பங்கு உல்நார் நரம்பு மூலம் வழங்கப்படுகிறது.

(3) உள்ளங்கை அபோனியூரோசிஸ் குறைபாடுள்ள தூர உள்ளங்கையில், விரல்களைச் சுற்றியுள்ள நாளங்கள் மற்றும் நரம்புகள் தோலின் ஆழத்தில் வெளிப்படும். இது அவற்றை ஒப்பீட்டளவில் மேலோட்டமான வெட்டுக்கள் மற்றும் சிராய்ப்புகளுக்கு ஆளாக்குகிறது.

(4) மூன்று பொதுவான உள்ளங்கை பிஜிட்டல் தமனிகள் ஒவ்வொன்றும் இரண்டு சரியான பிஜிட்டல் தமனிகளாகப் பிரிகின்றன, மேலும் அவற்றின் பிளவுகள் மெட்டாகார்போபாலஞ்சியல் மூட்டுகளின் மட்டத்தில் நிகழ்கின்றன.

(5) ஒவ்வொரு பொதுவான உள்ளங்கை பிஜிட்டல் தமனியும் பிரிக்கப்படும்போது, இரண்டு சரியான உள்ளங்கை பிஜிட்டல் தமனிகள் விரல்களில் தொலைவில் சென்று இரண்டு விரல்களின் அருகிலுள்ள பகுதிகளுக்கு இரத்தத்தை வழங்குகின்றன.

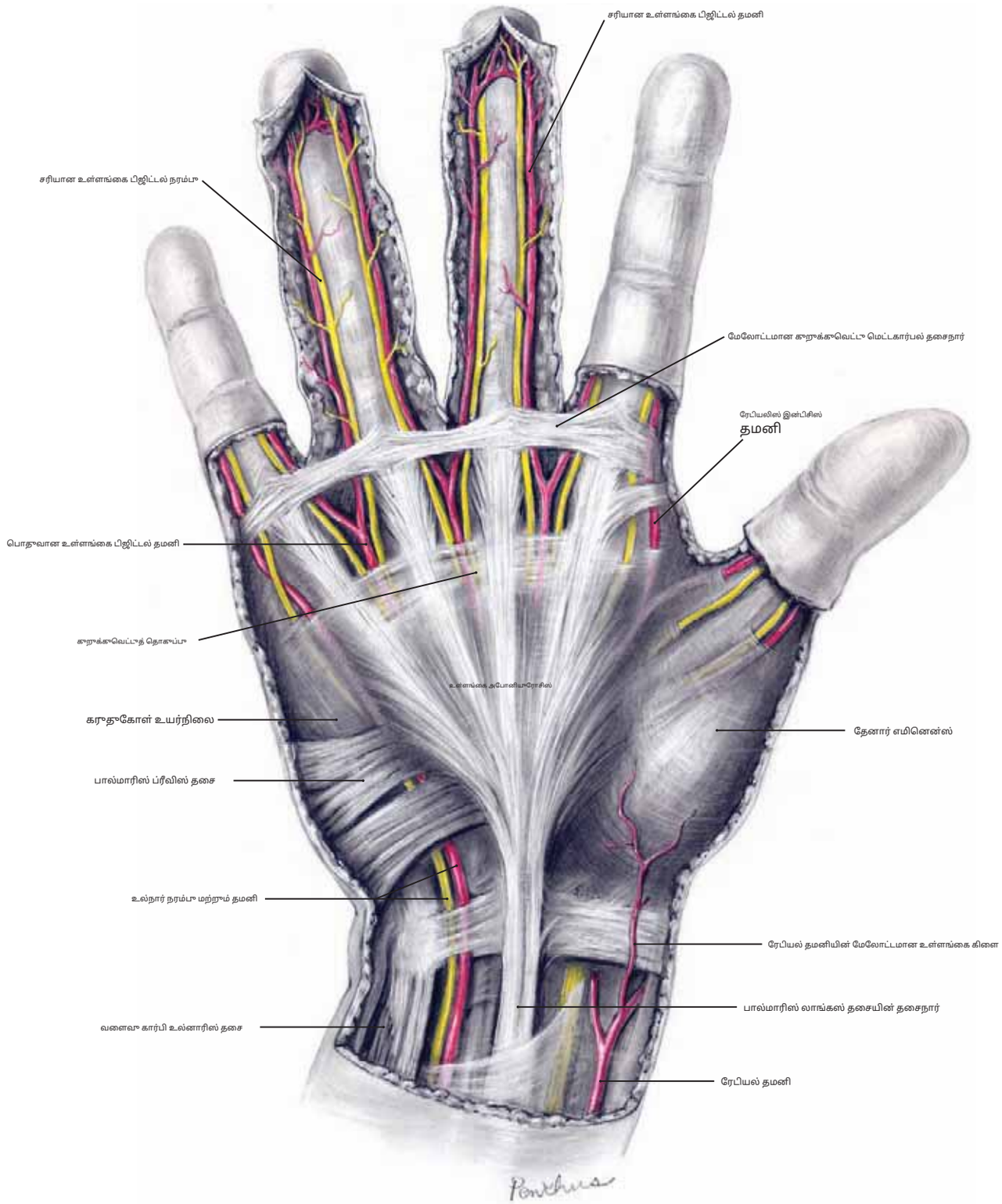

படம் 95 உள்ளங்கையின் மேலோட்டமான தூண்டறிதல் மற்றும் நடுவிரல் மற்றும் மோதிர விரல்களின் நீட்டிப்புகள் தலரமாக வெட்டுதல்.

விரல்களில் உள்ள சரியான பிஜிட்டல் நரம்புகள் மற்றும் தமனிகளின் தொலைதலரப் பாதையைக் கவனியுங்கள். இந்த நாளங்கள் மற்றும் நரம்புகள் குறிப்பாக மேலோட்டமான கறுக்கவெட்டு மெட்டகார்பல் தசைநார்கள் அருகாமையிலும் தொலைவிலும் பாதிக்கப்படக்கலடியவை. தொலைதலர ஃபாலன்க்ஸுக்கு அப்பால் உள்ள இழைகளின் தொலைதலர முனைகளில் அனஸ்டோமோஸ்கள் உள்ளன. (சிபி கிளெமென்டேவிலிருந்து.*கிரேஸ் அனாடமி,* 30வது அமெரிக்க பதிப்பு. பிலடெல்பியா: லியா & ஃபெபிகர், 1985.)

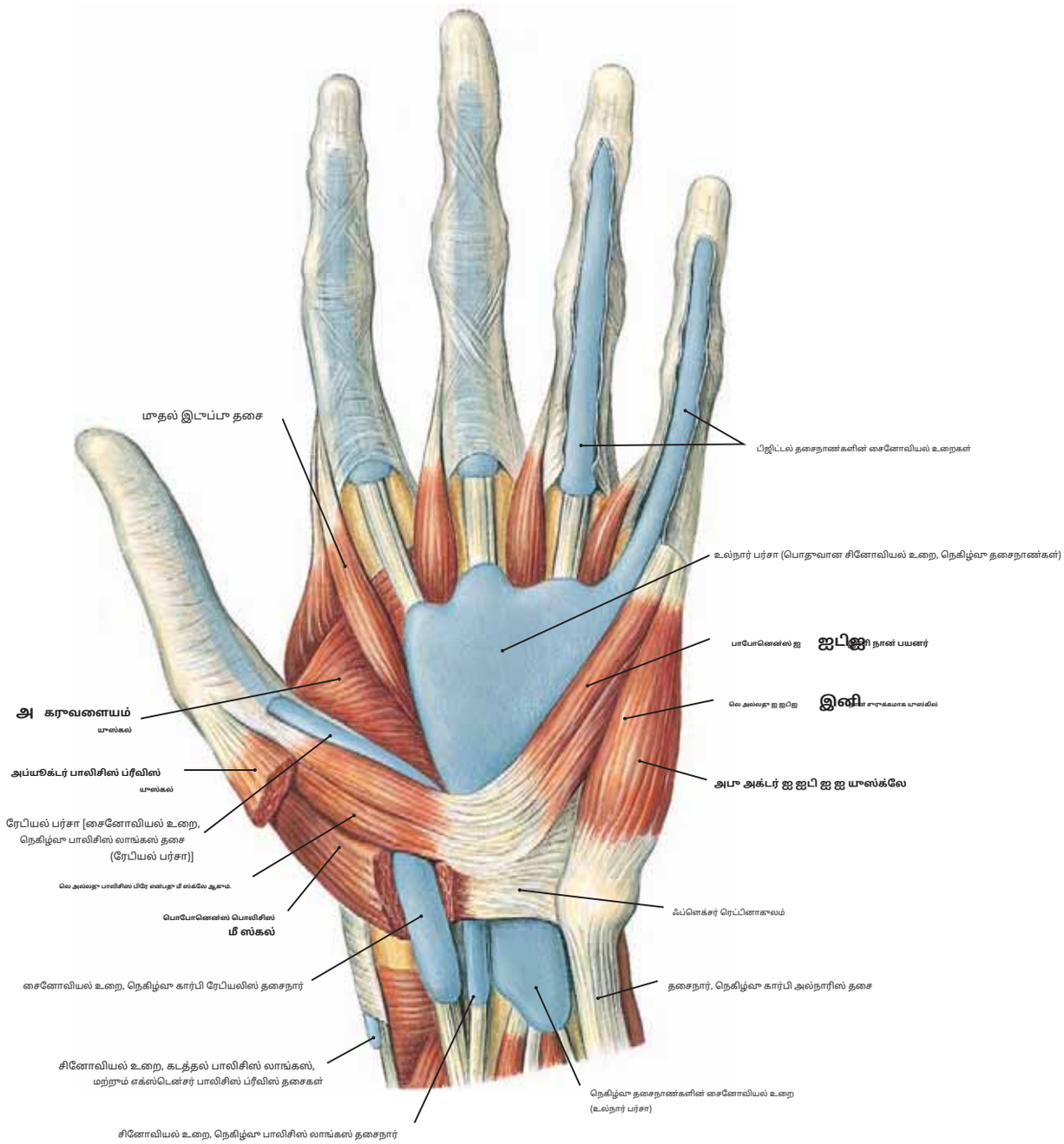

படம் 96 இடதூ மணிக்கட்டூ மற்றூம் உள்ளங்கையின் தசைகள், சைனோவியல் உறைகள் மற்றூம் தசைநாண்கள்

தேனார் தசைகள் தசை	தோற்றம்	செரூகல்	உள்நோக்கம்	செயல்
ஃப்ளெக்சர் பாலிசிஸ் பிரீவிஸ்	**மேலோட்டமான தலை:** ட்ரேபீசியத்தின் ஃப்ளெக்சர் ரெட்பினாகூலம் மற்றூம் பியூபர்கிள் **ஆழமான தலை:**ட்ரெப்சாய்டூ மற்றூம் கேபிடேட் எலூம்பூகள்	அரூகிலூள்ள ஃபாலன்க்ஸின் அபிப்பகூதியின் ஆரப் பக்கம் கட்டைவிரல்	**மேலோட்டமான தலை:**மீபியன் நரம்பூ (C8, T1). **ஆழமான தலை:**உல்நார் நரம்பின் ஆழமான கிளை (C8, T1).	கட்டைவிரலின் அரூகாமையில் உள்ள ஃபாலன்க்ஸை வளைக்கிறதூ; மெட்டகார்பல் எலூம்பை வளைத்தூ, அதை மையமாகச் சுழற்றூகிறதூ.
அபிக்டர் பாலிசிஸ்	**சாய்ந்த தலை:**இரண்டாவதூ மற்றூம் மூன்றாவதூ மெட்டகார்பல் எலூம்பூகளின் கேபிடேட் எலூம்பூ மற்றூம் அபிப்பகூதி. **கூறூக்கூ தலை:**மூன்றாவதூ மெட்டகார்பல் எலூம்பின் உள்ளங்கை மேற்பரப்பூ	அரூகிலூள்ள ஃபாலன்க்ஸின் அபிப்பகூதியின் உல்னார் பக்கம் கட்டைவிரல்	உல்நார் நரம்பின் ஆழமான கிளை கட்டைவிரலைச் சேர்க்கிறதூ (C8, T1)	

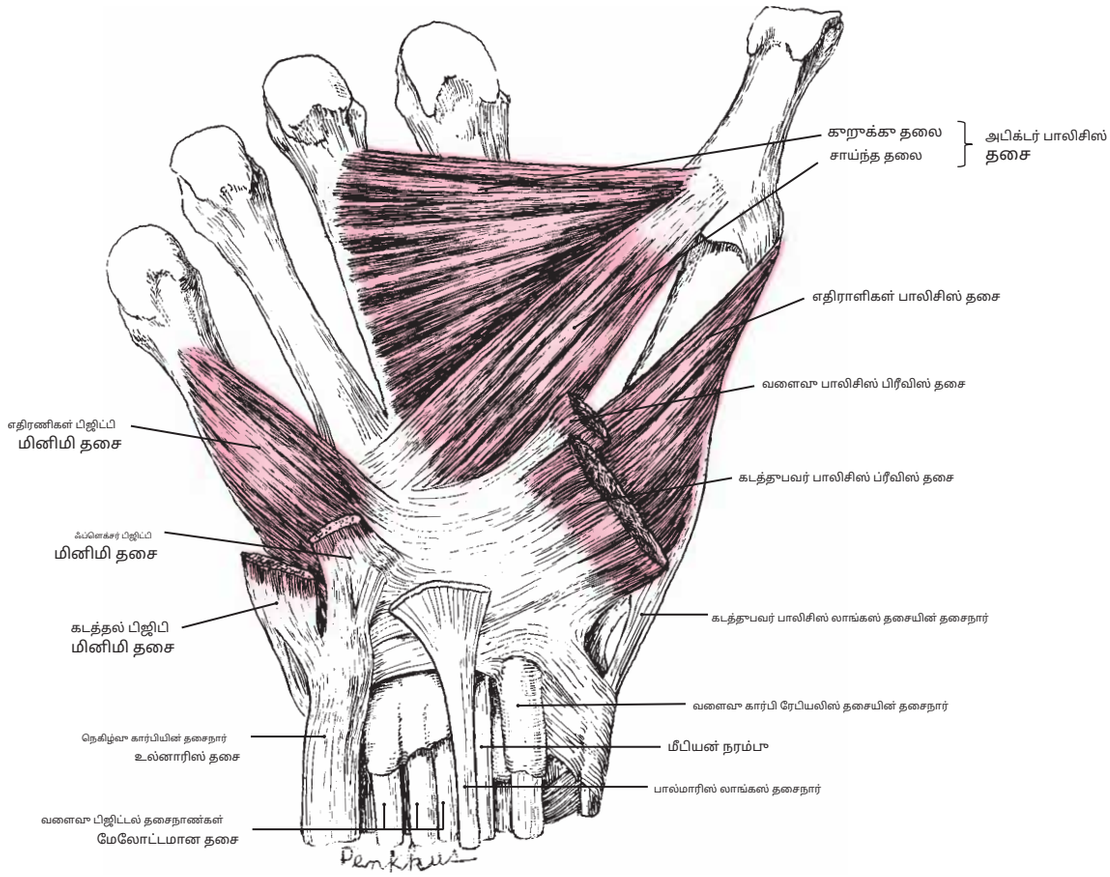

படம் 97.1 வலது கையின் தேனார் மற்றும் ஹைப்போதேனார் தசைகள்

குறிப்பு: (1) கடத்தும் பாலிசிஸ் பிரீவிஸ் தசை வெட்டப்பட்டு பக்கவாட்டில் இழுக்கப்பட்டுள்ளது அதை ஃப்ளெக்ஸர் பாலிசிஸ் ப்ரீவிஸிலிருந்து பிரிக்கவும் மற்றும் எதிரிகளின் பாலிசிஸை வெளிப்படுத்தவும்.

(2) வளைக்கும் பிஜிட்பி மினிமி பிரீவிஸ், கடத்தும் பிஜிட்பி மினிமி தசையிலிருந்து எங்கு பிரிக்கிறது என்பதைக் காட்ட வெட்டப்பட்டு பின்வாங்கப்பட்டுள்ளது.

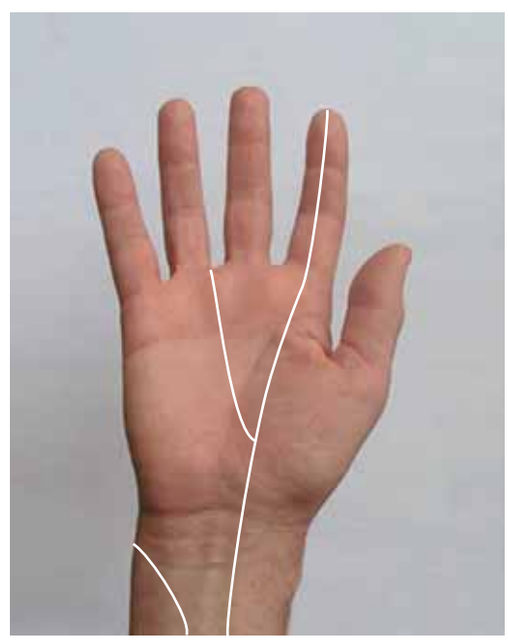

படம் 97.2 கையின் உள்ளங்கைப் பகுதியில் உள்ள தோல் அழற்சிகள்

C6, C7, மற்றும் C8 பிரிவு நரம்புகள் கையின் உள்ளங்கை மேற்பரப்புக்கு தோல் நரம்பு ஊடுருவலை வழங்குகின்றன என்பதை நினைவில் கொள்க.

தேனார் (கட்டைவிரல்) கை தசைகள் (தொடர்ந்து)

தசை	தோற்றம்	செருகல்	உள்நோக்கம்	செயல்
கடத்தல் பாலிசிஸ் சுருக்கமான	ஃப்ளெக்சர் ரெட்டினாகுலம் மற்றும் ட்ரெப்சாய்டின் டியூபர்கிள்	கட்டைவிரலின் அருகாமையில் உள்ள ஃபாலன்க்ஸின் அடிப்படுதி; கட்டைவிரலின் பின்புற பிஜிட்டல் விரிவாக்கம்.	மீடியன் நரம்பு (C8, T1)	கட்டைவிரலைக் கடத்துகிறது
எதிரிகள் போலிசிஸ்	ஸ்கேபாய்டு மற்றும் ட்ரெபீசியம் எலும்புகளின் ஃப்ளெக்சர் ரெட்டினாகுலம் மற்றும் டியூபர்கிள்கள்	மெட்டகார்பல் எலும்பின் பக்கவாட்டு எல்லையின் முழு நீளம் கட்டைவிரல் எலும்பு	மீடியன் நரம்பு (C8, T1) மற்றும் பெரும்பாலும் ஆழமான உல்நார் நரம்பின் ஒரு சிறிய கிளை.	கட்டைவிரலை மற்ற விரல்களுக்கு எதிராகக் காட்டுகிறது.

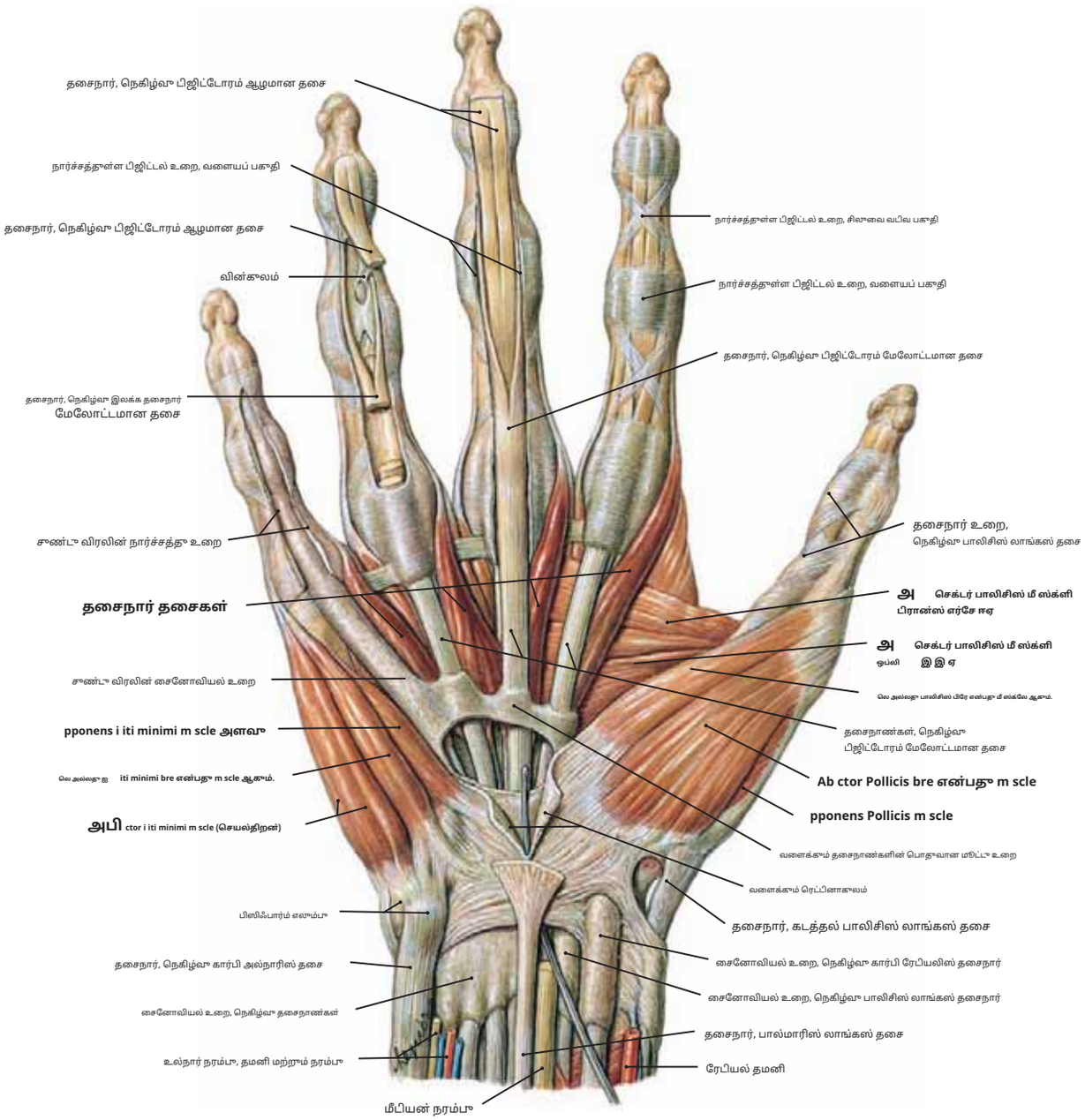

படம் 98 வலது கையின் தசைகள்

ஹைப்போதெனார் (சிறு விரல்) கை தசைகள் தசை	தோற்றம்	செருகல்	உள்நோக்கம்	செயல்
பால்மாரிஸ் ப்ரீவிஸ் (படம் 94 ஐப் பார்க்கவும்)	உள்ளங்கை அபோனியூரோசிஸ் மற்றும் நெகிழ்வு விழித்திரை	கையின் உல்நார் பக்கத்தில் உள்ள தோலுக்குள்	உல்நார் நரம்பு, மேலோட்டமான கிளை (C8, T1)	ஹைப்போதெனார் தசைகள் மீது சருமத்தை இறுக்க உதவுகிறது.
கடத்தல் பிஜிபி மினிமி	ஃப்ளெக்சர் கார்பி உல்னாரிஸின் பிசிஃபார்ம் எலும்பு மற்றும் தசைநார்	சிறிய விரலின் அருகாமை ஃபாலன்க்ஸின் அடிப்பகுதி மற்றும் மூடுகுப்பற அபோனியூரோசிஸ்	உல்நார் நரம்பு, ஆழமான கிளை சிறிய விரலைக் கடத்துகிறது (C8, T1)	
ஃப்ளெக்சர் பிஜிட்பி மினிமி	ஹேமேட் எலும்பின் ஹாமுலஸ் மற்றும் நெகிழ்வு விழித்திரை	சிறிய விரலின் அருகாமையில் உள்ள ஃபாலன்க்ஸின் அடிப்பகுதி	உல்நார் நரம்பு, ஆழமான கிளை (C8, T1)	மெட்டாகார்போபாலஞ்சியல் மூட்டில் சிறிய விரலை வளைக்கிறது.
எதிரணிகள் பிஜிட்பி மினிமி	ஹேமேட் எலும்பின் ஹாமுலஸ் மற்றும் நெகிழ்வு விழித்திரை	ஐந்தாவது மெட்டகார்பல் எலும்பின் உல்நார் பக்கம்	உல்நார் நரம்பு, ஆழமான கிளை (C8, T1)	கட்டைவிரலால் சிறிய விரலை எதிர் விரலுக்குக் கொண்டுவருகிறது.

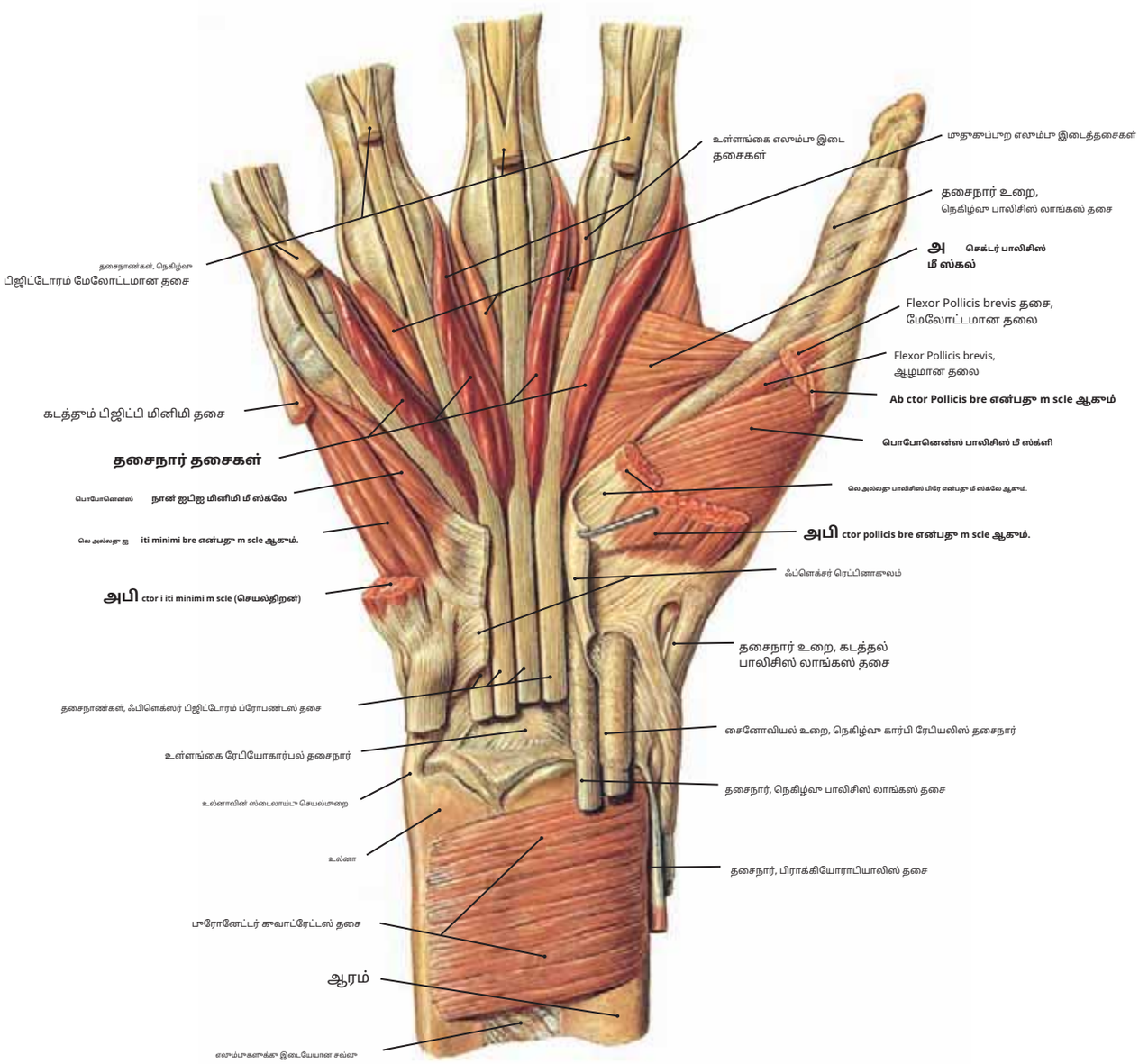

படம் 99.1வலது கையின் ஆழமான தசைகள் (பால்மர் வியூ)

குறிப்பு: (1) ஃப்ளெக்சர் பிஜிடோரம் சர்ஃபிஷியலிஸின் தசைநார் இரண்டு சறுக்குகளாகப் பிரிந்து ஃப்ளெக்சர் பிஜிடோரம் ப்ராஃபண்டஸை கடந்து சென்று செருக அனுமதிக்கிறது.
தூர ஃபாலன்க்ஸில்.

(2) விரல்களில் தசைநாண்கள் ஒரு சினோவியல் உறையில் அடைக்கப்பட்டு, பின்னர் குறுக்கு மற்றும் குறுக்கு (சிலுவை மற்றும் வளைய) இழை உறைகளால் பிணைக்கப்பட்டுள்ளன (படம் 98 ஐப் பார்க்கவும்).

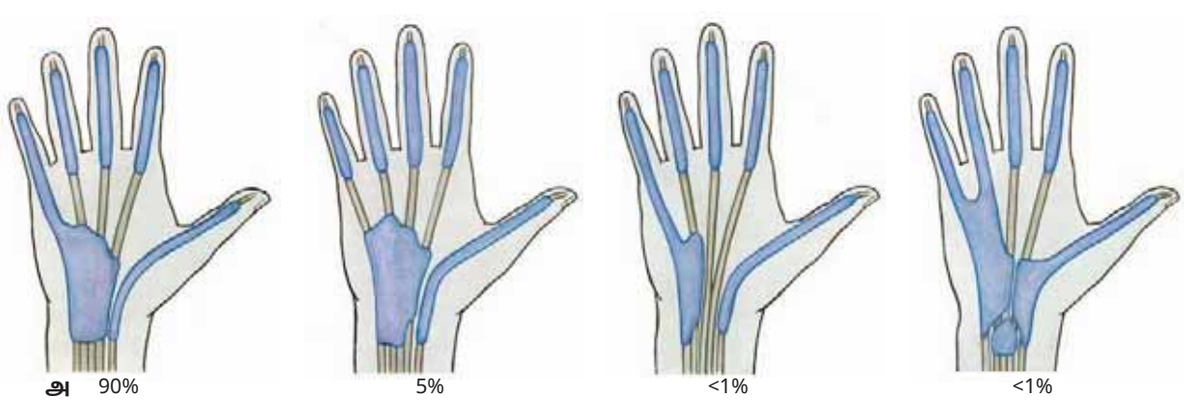

படம் 99.2A-D மணிக்கட்டு சுரங்கப்பாதை மற்றும் கையில் உள்ள சைனோவியல் தசைநார் உறைகளில் உள்ள மாறுபாடுகள்

இந்த மாறுபாடுகள் காரணமாக, கை அறுவை சிகிச்சை நிபுணர் மணிக்கட்டு கை நோய்க்குறியை சரிசெய்யும்போது கவனமாக இருக்க வேண்டும் என்பதை நினைவில் கொள்க, ஏனெனில் தொற்றுகள் கையின் சைனோவியல் உறைகளுக்குள் வேகமாகப் பரவுகின்றன.

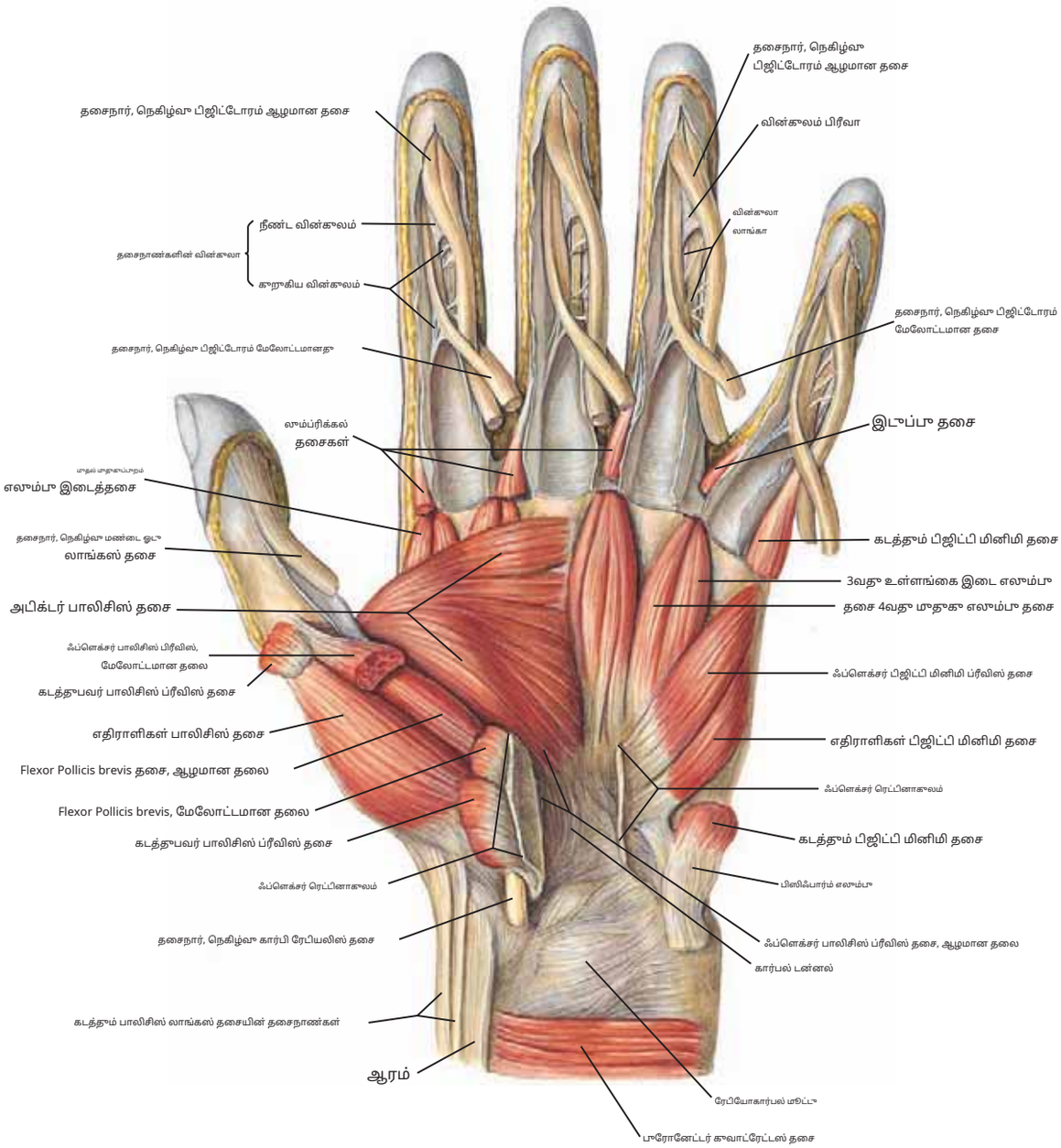

படம் 100 **இடது கையின் தசைகள்: ஆழமான அடுக்கு மற்றும் மேலோட்டமான மற்றும் ஆழமான நெகிழ்வு தசைநாண்கள்**

குறிப்பு: (1) அபிக்டர் பாலிசிஸ் தசை. இந்த தசை சாய்வான மற்றும் குறுக்குவெட்டுத் தலைகளைக் கொண்டுள்ளது, அவை முதல் உள்ளங்கையின் உள்ளங்கைப் பக்கத்தை குறுக்கே சென்று மூடுகின்றன. முதுகு மற்றும் முதல் உள்ளங்கை எலும்புகளுக்கு இடையேயான தசைகள்.

(2) ஃப்ளெக்சர் பிஜிடோரம் ப்ராஃபண்டஸின் தசைநாண்கள் ஒவ்வொரு விரலின் தொலைதூர ஃபாலன்க்ஸை அடைய அனுமதிக்கும் வகையில் ஃப்ளெக்சர் பிஜிடோரம் சர்ஃபிஷியலிஸின் தசைநாண்கள் எவ்வாறு பிளவுபடுகின்றன என்பதைக் கவனியுங்கள்.

(3) ஃப்ளெக்சர் பிஜிடோரம் சர்ஃபிஷியலிஸின் தசைநாண்கள் விரல்களின் நடு ஃபாலன்க்ஸில் செருகப்படுகின்றன, அதேசமயம் ஃப்ளெக்சர் பிஜிடோரம் ப்ராஃபண்டஸின் தசைநாண்கள் பிஸ்டல் ஃபாலன்க்ஸில் செருகப்படுகின்றன.

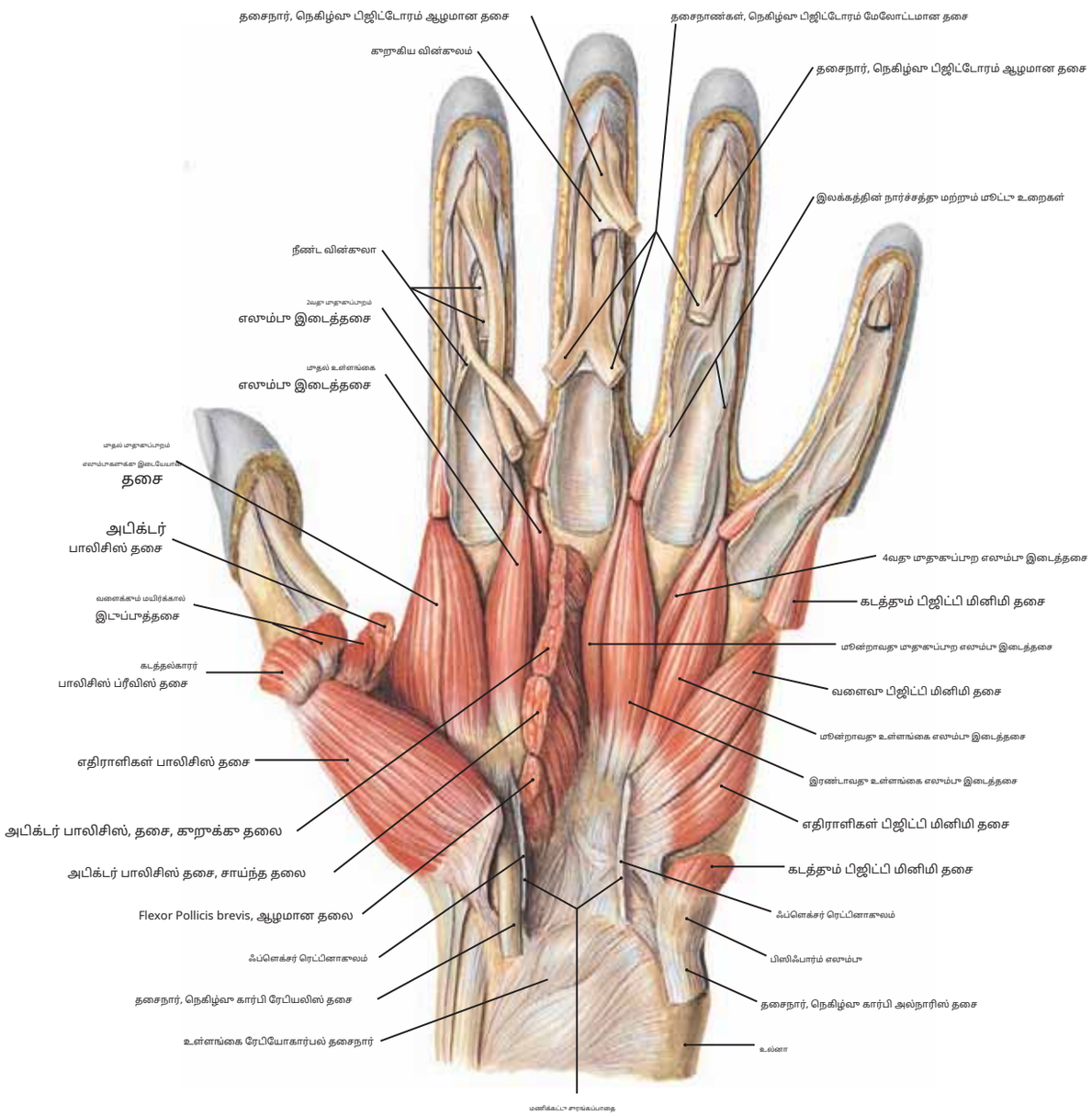

படம் 101 இடது கையின் தசையின் ஆழமான தூண்டறிதல், அபிக்டர் பாலிசிஸ் தசை தூண்டிக்கப்பட்டது.

குறிப்பு: (1) மூன்று உள்ளங்கை மற்றும் நான்கு மூலைப்பறு எலும்பு இடைத்தசைகளின் தசைநாண்கள் அப்படியே உள்ளன, மேலும் அவை மூலைப்பறு மேற்பரப்பு வரை சுற்றிச் செல்வதைக் காணலாம்.
மூலைப்பறு விரிவாக்கப் பேட்டைகளை உருவாக்குவதில் பங்கேற்க விரல்களின்.

(2) எலும்புகளுக்கு இடையேயான தசைகளை மழுமையாகக் கண்டறிய, அபிக்டர் பாலிசிஸ் தசையின் சாய்ந்த மற்றும் குறுக்குவெட்டுத் தலைகள் இரண்டும் தூண்டிக்கப்பட்டுள்ளன.

(3) ஒவ்வொரு விரலுக்கும் தசைகள் தேவைப்படுகின்றன, அவை தசைகளை இணைத்துப் பிரிக்கின்றன. மூன்று உள்ளங்கை இன்டரோஸ்ஸிகள் இரண்டாவது, நான்காவது மற்றும் ஐந்தாவது இலக்கங்களை இணைத்துப் பிரிக்கின்றன. நான்கு மூலைப்பறு இன்டரோஸ்ஸிகள் இரண்டாவது, மூன்றாவது பக்கவாட்டில், மூன்றாவது இடைநிலை மற்றும் நான்காவது இலக்கங்களைக் கடத்துகின்றன. இந்த ஏழு இன்டரோஸ்ஸிகளுடன் கடத்தல் பாலிசிஸ் ப்ரீவிஸ், ஆட்யூக்டர் பாலிசிஸ் மற்றும் கடத்தல் பிஜிட்டி மினிமி ஆகியவை சேர்க்கப்படுகின்றன, இதன் விளைவாக ஐந்து இலக்கங்களைக் கடத்தல் மற்றும் சேர்த்துப் பிரிக்க தேவையான 10 தசைகள் உருவாகின்றன.

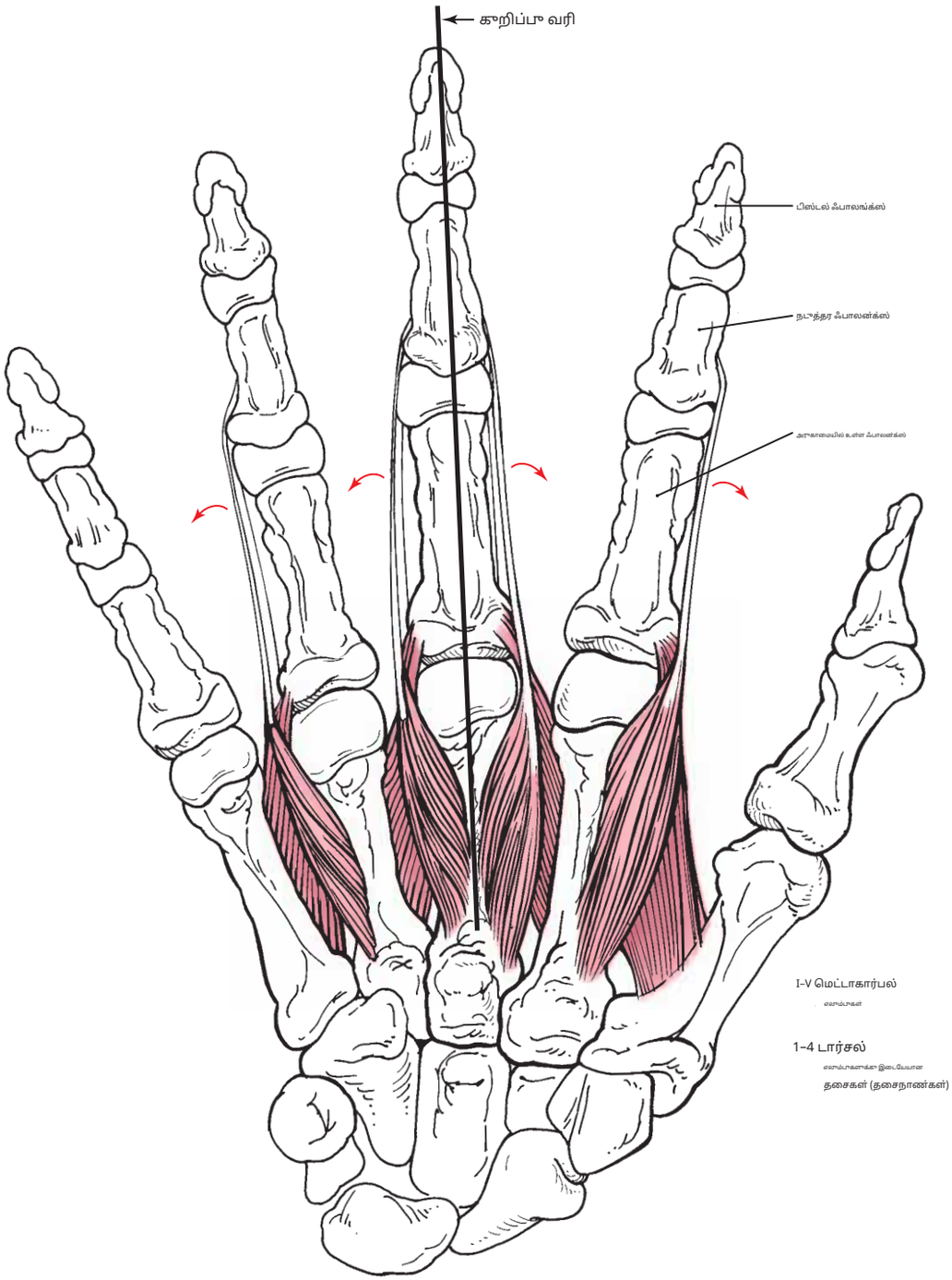

படம் 102 நான்கு டார்சல் இன்டர்சோசியஸ் தசைகள்

முதுகுப்புற எலும்பு இடைத்தசைகள் விரல்களைக் கடத்துகின்றன, மெட்டாகார்போபாலஞ்சியல் மூட்டுகளை வளைக்கின்றன, மற்றும் இடைத்தசை மூட்டுகளை நீட்டுகின்றன என்பதை நினைவில் கொள்க. நடுவிரல் (III) இரண்டு தசைகளைக் கொண்டுள்ளது என்பதைக் கவனியுங்கள், ஒன்று விரலை ரேடியல் பக்கத்தை நோக்கியும் மற்றொன்று உல்நார் பக்கத்தை நோக்கியும் கடத்துகிறது. கடத்தலுக்கான கறிப்புக் கோடு நடுவிரலின் நடுவில் உள்ளது.

தசை	தோற்றம்	செருகல்	உள்நோக்கம்	செயல்
டார்சல் இன்டர்சோஸி (நான்கு)	ஒவ்வொன்றும் மெட்டகார்பல் எலும்புகளின் அருகிலுள்ள பக்கங்களிலிருந்து இரண்டு தலைகளால் எழுகின்றன.	இரண்டாவது, மூன்றாவது மற்றும் நான்காவது விரல்களின் அருகிலுள்ள ஃபாலாங்க்களின் அடிப்பகுதிகள் மற்றும் முதுகுப்புற விரிவாக்கங்கள்	உல்நார் நரம்பு, ஆழமான உள்ளங்கை கிளை (C8, T1)	விரல்களைத் தூக்குதல்; மெட்டாகார்போபாலஞ்சியல் மூட்டுகளில் வளைத்தல் மற்றும் இடைபாலஞ்சியல் மூட்டுகளில் நீட்டித்தல்.

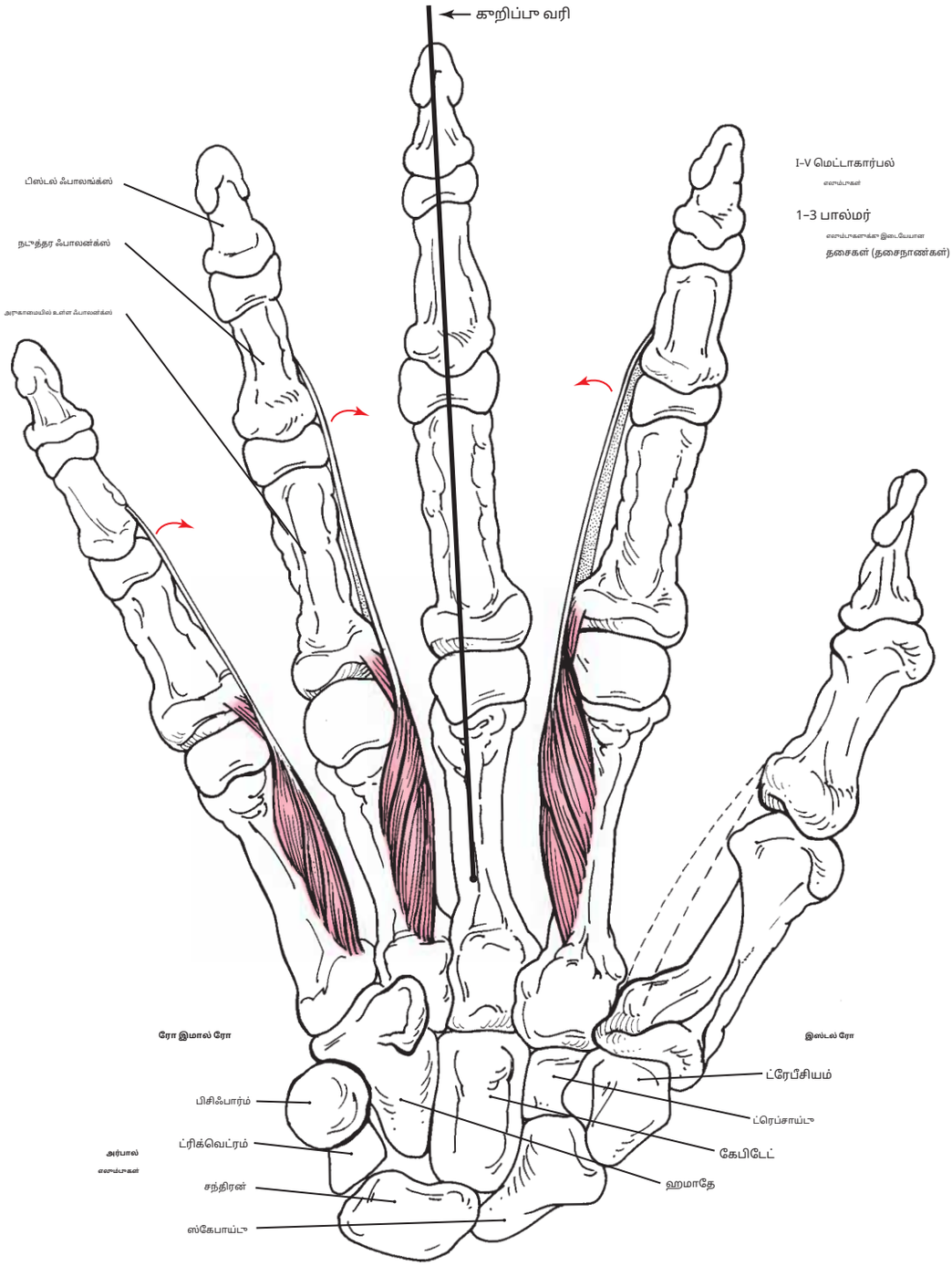

படம் 103 மூன்று உள்ளங்கை இடை எலும்பு தசைகள்

குறிப்பு: (1) உள்ளங்கை எலும்பு இடைத்தசைகள் விரல்களைச் சேர்க்கின்றன; நடுவிரலில் உள்ளங்கை எலும்பு இடைத்தசை இணைக்கப்படவில்லை. உள்ளங்கை எலும்பு இடைத்தசை எலும்புகளுக்கு இடையேயான தசைகள் மெட்டாகார்போபாலஞ்சியல் மூட்டை வளைத்து, இடைபாலஞ்சியல் மூட்டுகளை நீட்டிக்கின்றன. கூட்டுச்சேர்க்கைக்கான குறிப்புக் கோடு நடுவிரலின் நடுவில் இருப்பதைக் கவனியுங்கள்.

(2) மணிக்கட்டு எலும்புகள் ஒரு **அருகாமை வரிசை** நான்கு எலும்புகள் மற்றும் ஒரு **தொலைதூர வரிசை** நான்கு எலும்புகளைக் கொண்டது, மேலும் அவை முன்கையின் எலும்புகளுக்கு அருகிலும், கையின் மெட்டகார்பல் எலும்புகளுக்கு தொலைவிலும் இணைகின்றன.

தசை	தோற்றம்	செருகல்	உள்நோக்கம்	செயல்
பால்மர் இன்டரோஸ்ஸி (மூன்று)	ஒவ்வொன்றும் இரண்டாவது, நான்காவது மற்றும் ஐந்தாவது மெட்டகார்பல் எலும்புகளிலிருந்து ஒரு தலையால் எழுகின்றன.	இரண்டாவது, நான்காவது மற்றும் ஐந்தாவது விரல்களின் டார்சல் பிஜிட்டல் விரிவாக்கங்கள்	உல்நார் நரம்பு, ஆழமான உள்ளங்கை கிளை (C8, T1)	விரல்களை இணைக்கவும்; மெட்டாகார்போபாலஞ்சியல் மூட்டுகளில் வளைந்து, இடைபாலஞ்சியல் மூட்டுகளில் நீட்டவும்.

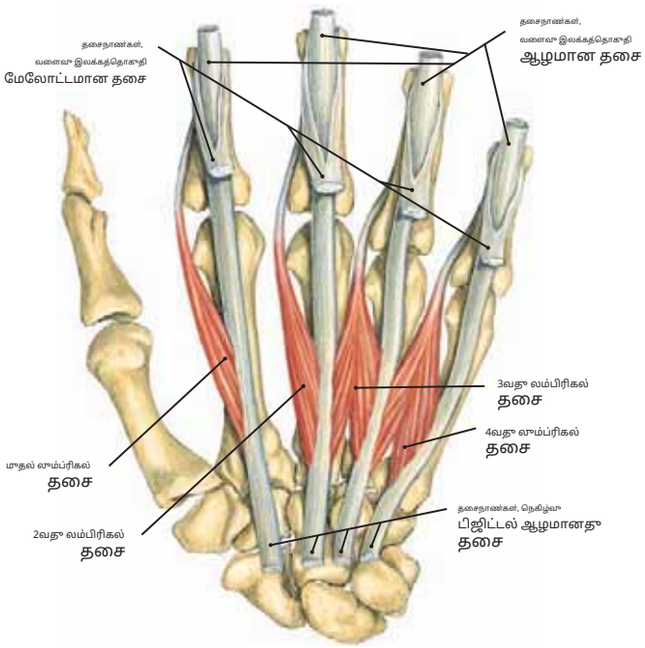

படம் 104.1 இடுப்பு தசைகள்

குறிப்பு: (1) நான்கு லும்ப்ரிகல் தசைகள் தசைநாண்களிலிருந்து எழுகின்றன flexor digitorum profundus. ஒவ்வொன்றும் விரல்களின் ஆரப் பக்கத்தைச் சுற்றி (அதாவது, விரல்கள் 2, 3, 4, மற்றும் 5) நகர்ந்து அதே விரலின் பின்புற பிஜிட்டல் விரிவாக்க பேட்டையில் செருகுகிறது.

(2) லும்ப்ரிக்கல்கள் மெட்டாகார்போபாலஞ்சியல் மூட்டுகளை வளைத்து, இடைபாலஞ்சியல் மூட்டுகளை நீட்டிக்கின்றன.

(3) மூதல் மற்றும் இரண்டாவது லும்ப்ரிகல்கள் சராசரி நரம்பினால் வழங்கப்படுகின்றன, அதே நேரத்தில் மூன்றாவது மற்றும் நான்காவது லும்ப்ரிகல்கள் உல்நார் நரம்பினால் வழங்கப்படுகின்றன.

படம் 104.2 உள்ளங்கை மேற்பரப்பில் தசைநார் செருகல்கள் (ஆள்காட்டி விரல்)

மூதுகுப்புற மற்றும் உள்ளங்கை இடை எலும்பு தசைகள் விரலின் உள்ளங்கைப் பக்கத்தைச் சுற்றி மூதுகுப்புற விரிவாக்கப் பேட்டையில் செருகப்படுகின்றன என்பதை நினைவில் கொள்க. இந்த உள்ளங்கைக் காட்சியில் இரண்டு விரிவாக்கப் பேட்டைப் பார்க்க முடியாது.

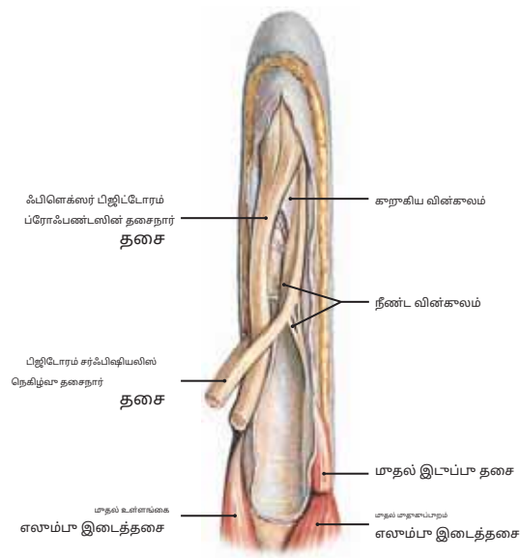

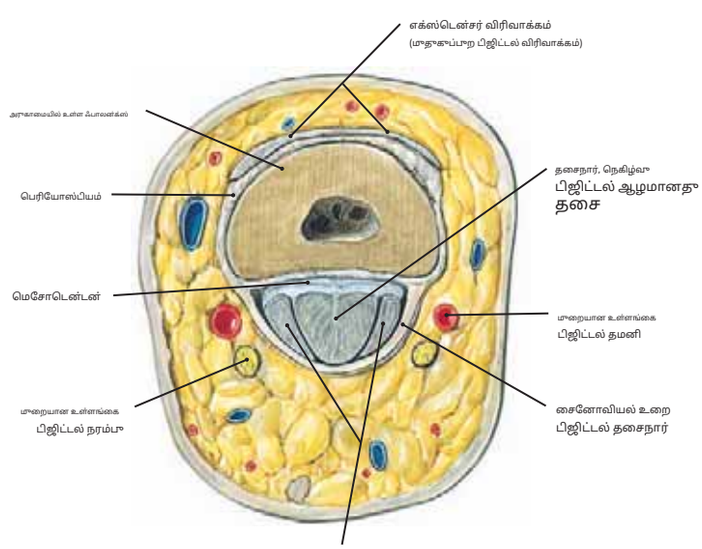

படம் 104.3 நடுவிரலின் குறுக்குவெட்டு

ப்ராக்ஸிமல் ஃபாலன்க்ஸ் வழியாக

குறிப்பு: (1) எக்ஸ்டென்சர் விரிவாக்கம் (அல்லது எக்ஸ்டென்சர் ஹூட்) நீண்டுள்ளது அரகிலுள்ள ஃபாலன்க்ஸின் மூதுகுப் பகுதியிலும், நடுத்தர ஃபாலன்க்ஸின் ஓரு பகுதியிலும்.

(2) எக்ஸ்டென்சர் விரிவாக்கத்தில் எக்ஸ்டென்சர் பிஜிடோரமின் தசைநார் மற்றும் அரகிலுள்ள இன்டர்சோசியஸ் மற்றும் லும்ப்ரிகல் தசைகளின் செருகும் தசைநாண்களைக் கலக்கவும்.

(3) ஃபாலன்க்ஸின் உள்ளங்கைப் பக்கத்தில் உள்ள சைனோவியல் உறை, இலக்கத்தின் மேலோட்டமான மற்றும் ஆழமான நெகிழ்வு தசைநாண்களைச் சுழ்ந்துள்ளது.

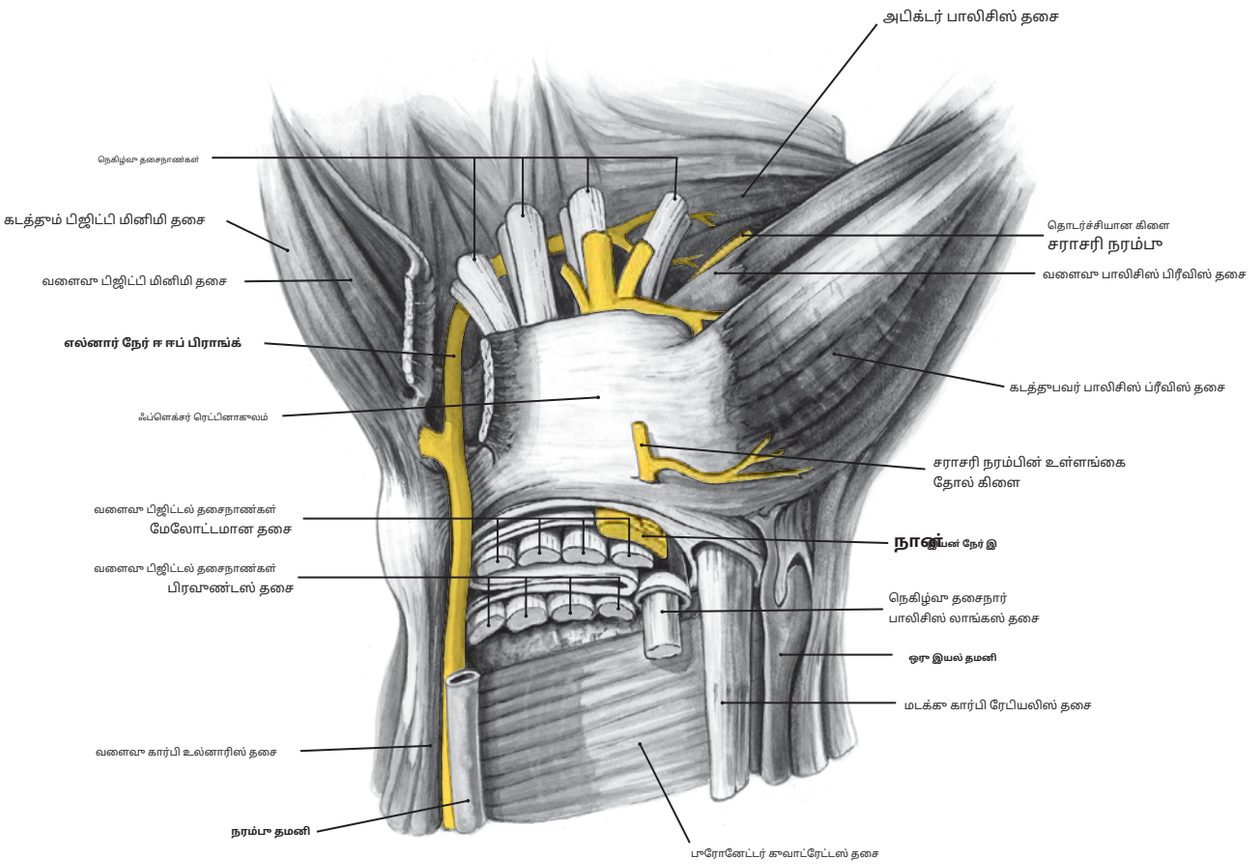

படம் 105.1 ஃப்ளெக்சர் ரெட்டினாகுலம் மற்றும் கார்பல் டன்னல்

குறிப்பு: (1) முன்பறமாக நெகிழ்வா விழித்திரை எலும்பும் பின்பறமாக மணிக்கட்டு எலும்புகளும் ஒரு வரையறுக்கப்பட்ட இடத்தை உருவாக்குகின்றன, அவை**மணிக்கட்டுச் சுரங்கம்**முன்பறத்தில் மணிக்கட்டு பகுதி. இடைவெளி வழியாக மேலோட்டமான மற்றும் ஆழமான நெகிழ்வா பிஜிடோரம் தசைநாண்கள், சராசரி நரம்பு மற்றும் நெகிழ்வா பாலிசிஸ் லாங்கஸ் தசையின் தசைநாண் ஆகியவை செல்கின்றன.

(2) அதிர்ச்சி காரணமாக ஃபைப்ரோஸிஸ் அல்லது வடு உருவாவதற்கு வழிவகுக்கும் அழற்சி செயல்முறை போன்ற ஒரு நோயியல் செயல்முறை அந்த இடத்திற்குள் ஏற்பட்டால், அந்த இடம் அளவு குறைந்து, சராசரி நரம்பில் தேவையற்ற அழுத்தம் கொடுக்கப்படலாம். இது தேனார் தசைகள் செயலிழப்பை ஏற்படுத்தக்கூடும், மேலும் இந்த நிலை ஒரு**கார்பல் டன்னல் நோய்க்குறி**.

(3) சராசரி நரம்புக்கு கூடுதலாக, மணிக்கட்டு சுரங்கப்பாதையில் மேலோட்டமான மற்றும் ஆழமான நெகிழ்வா பிஜிடோரம் தசைகளின் தசைநாண்கள், நெகிழ்வா பாலிசிஸ் லாங்கஸ் தசையின் தசைநாண் ஆகியவை உள்ளன. உல்நார் நரம்பு மற்றும் உல்நார் தமனி மற்றும் ரேடியல் தமனி ஆகியவை இடத்திற்குள் உள்ள கட்டமைப்புகள் அல்ல.

(டாக்டர் ஜீன் எல். கோல்போர்ன், ஜார்ஜியா மருத்துவக் கல்லூரி பங்களித்தது.)

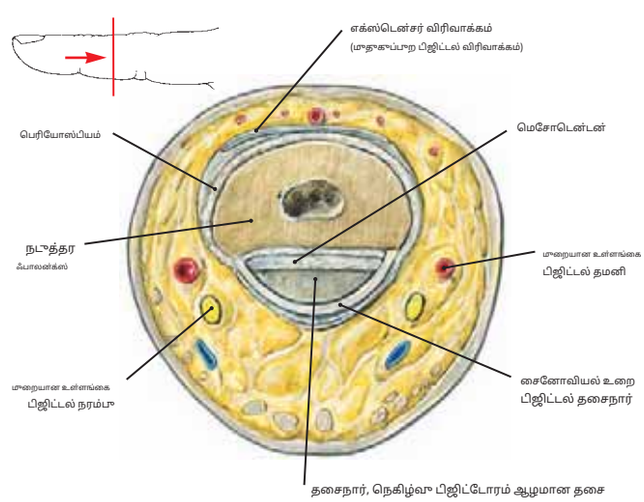

படம் 105.2 நடுவிரலின் குறுக்குவெட்டு
மத்திய ஃபாலன்க்ஸ் வழியாக

குறிப்பு: (1) உள்ளே சரியான பிஜிட்டல் நரம்புகள் மற்றும் தமனிகளின் இருப்பிடம் ஆழமான நெகிழ்வா தசைநார் பக்கங்களில் உள்ள தோலடி திசு.

(2) விரல்களில் இந்த நரம்பு இரத்த நாள அமைப்புகளின் இருப்பிடத்தை அறிவது, அந்த இடத்துக்கு உள்ளூர் மயக்க மருந்தைப் பயன்படுத்துவதற்கும், கடுமையான இரத்தப்போக்கை நிறுத்துவதற்கும் முக்கியமானது.

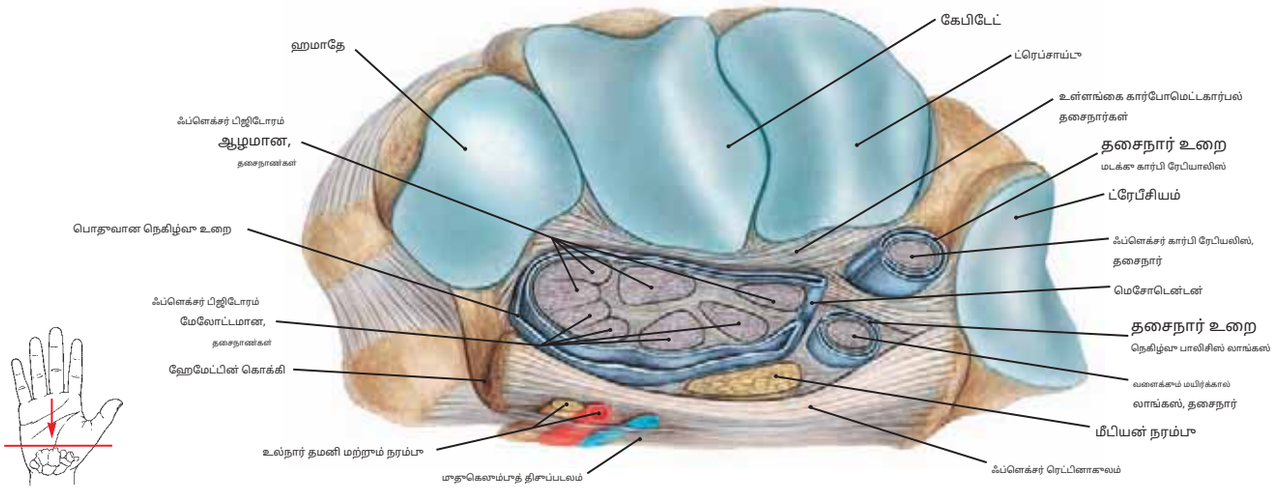

படம் 106.1 வலது மணிக்கட்டு வழியாக குறுக்குவெட்டுப் பிரிவு மணிக்கட்டு சுரங்கப்பாதை மற்றும் அதன் உள்ளடக்கங்களைக் காட்டுகிறது.

சராசரி நரம்பு மணிக்கட்டுச் சுரங்கப்பாதையில் உள்ளது என்பதை நினைவில் கொள்க (**மணிக்கட்டுச் சுரங்கப்பாதை** கடத்தலின் செயல்பாடுகள் என்ன?

உள்ளே

ரொம்பக் குறைச்சேன்

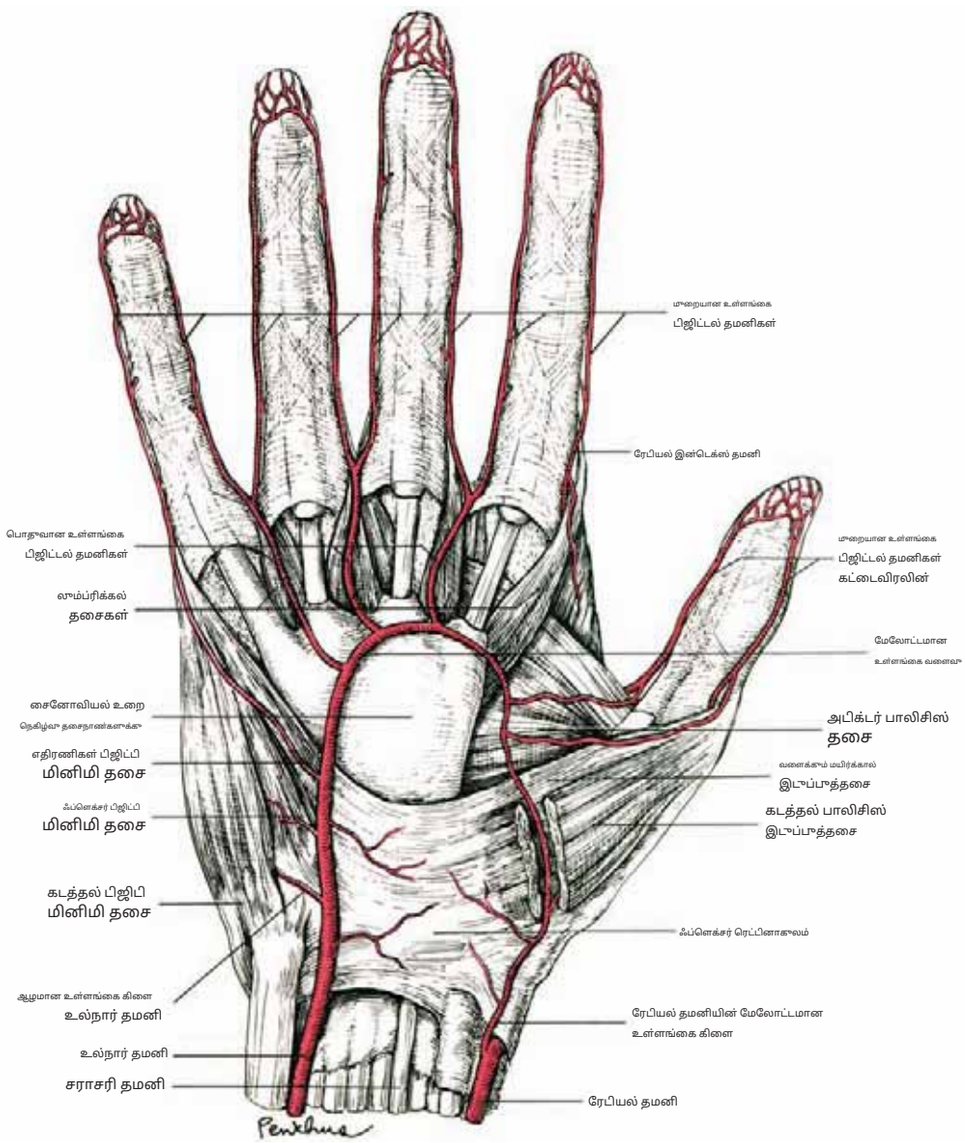

படம் 106.2 மேலோட்டமான உள்ளங்கை வளைவு மற்றும் வலது கையின் பொதுவான மற்றும் சரியான பிஜிட்டல் தமனிகள்

மேலோட்டமான உள்ளங்கை வளைவுக்கு உல்நார் தமனி முக்கிய பங்களிப்பாளராக உள்ளது என்பதை நினைவில் கொள்க.

(சிபி கிளெமெண்டேவிலிருந்து.*கிரேஸ் அனாடமி*, 30வது அமெரிக்க பதிப்பு. பிலடெல்பியா: லியா & ஃபெபிகர், 1985.)

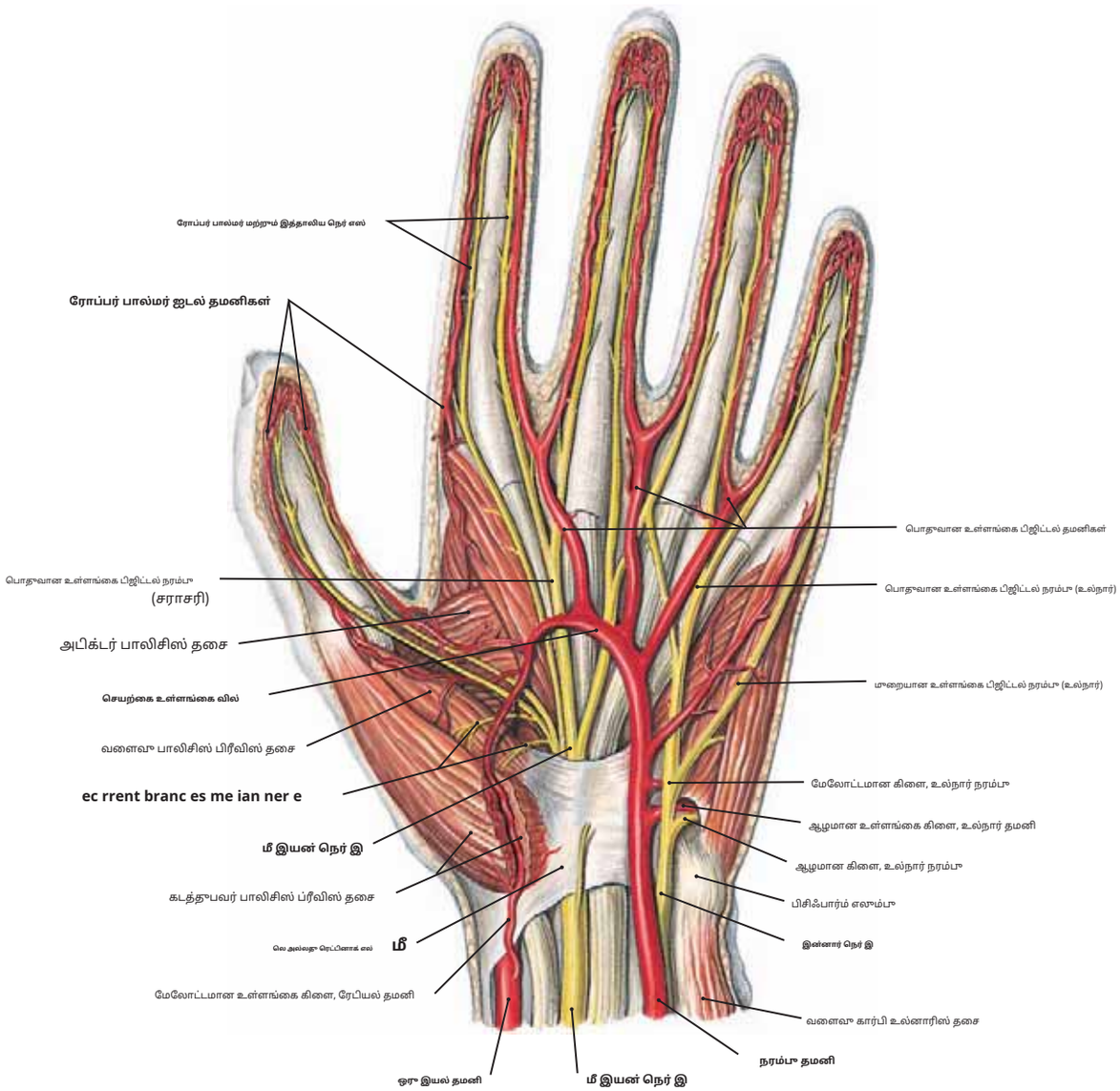

படம் 107.1 இடது உள்ளங்கையின் நரம்புகள் மற்றும் தமனிகள், மேலோட்டமான உள்ளங்கை வளைவு

குறிப்பு: (1) தி**சராசரி நரம்பு**நெகிழ்வு விழித்திரைக்குக் கீழே உள்ள உள்ளங்கையில் நுழைந்து, அப்டக்டர் பாலிசிஸ் என்ற பெயரின் தசைகளுக்கு உணவளிக்கிறது. brevis, opponens Pollicis, மற்றும் flexor Pollicis brevis இன் மேலோட்டமான தலைவர்.

(2) தி**சராசரி நரம்பு**மேலும், பக்கவாட்டு கை மற்றும் பக்கவாட்டு 3½ விரல்களின் உள்ளங்கை மேற்பரப்புடன், இரண்டு இடுப்பு தசைகளையும் (radial) வழங்குகிறது.

(3) மேலோட்டமான இடம்**சராசரி நரம்பின் தொடர்ச்சியான கிளைகள்,**மேலோட்டமான திசுப்படலத்திற்கு சற்று ஆழமாக, இந்த கிளைகள் எளிதில் காயமடைகின்றன.

(4) தி**உல்நார் நரம்பு**உள்ளங்கையின் மேற்பரப்பிலிருந்து நெகிழ்வு விழித்திரைக்கு நுழைகிறது, மேலும் இது உல்நார் 1½ விரல்களுக்கும் கையில் மீதமுள்ள அனைத்து தசைகளுக்கும் விநியோகத்தை வழங்குகிறது.

(5) தி**மேலோட்டமான உள்ளங்கை தமனி வளைவு**முக்கியமாக உல்நார் தமனியிலிருந்து பெறப்படுகிறது. வளைவு நிறைவு செய்யப்படுகிறது**ரேடியல் தமனியின் உள்ளங்கை கிளை.**மூன்று அல்லது நான்கு வளைவிலிருந்து**பொதுவான உள்ளங்கை பிஜிட்டல் தமனிகள்**தொலைவில் சென்று பிரிக்கவும்**சரியான உள்ளங்கை பிஜிட்டல் தமனிகள்.**இவை விரல்களுடன் தொடர்புடைய பிஜிட்டல் நரம்புகளுடன் செல்கின்றன.

படம் 107.2 மேலோட்டத்தின் மாறுபாடுகள்

பால்மர் வளைவு

அ:முழுமையான வளைவு

பி:உல்நார் மூன்று விரல்கள் வழங்கப்பட்டன உல்நார் தமனி மூலம் **சி:** அனைத்து விரல்களும் வழங்கப்பட்டன உல்நார் தமனி

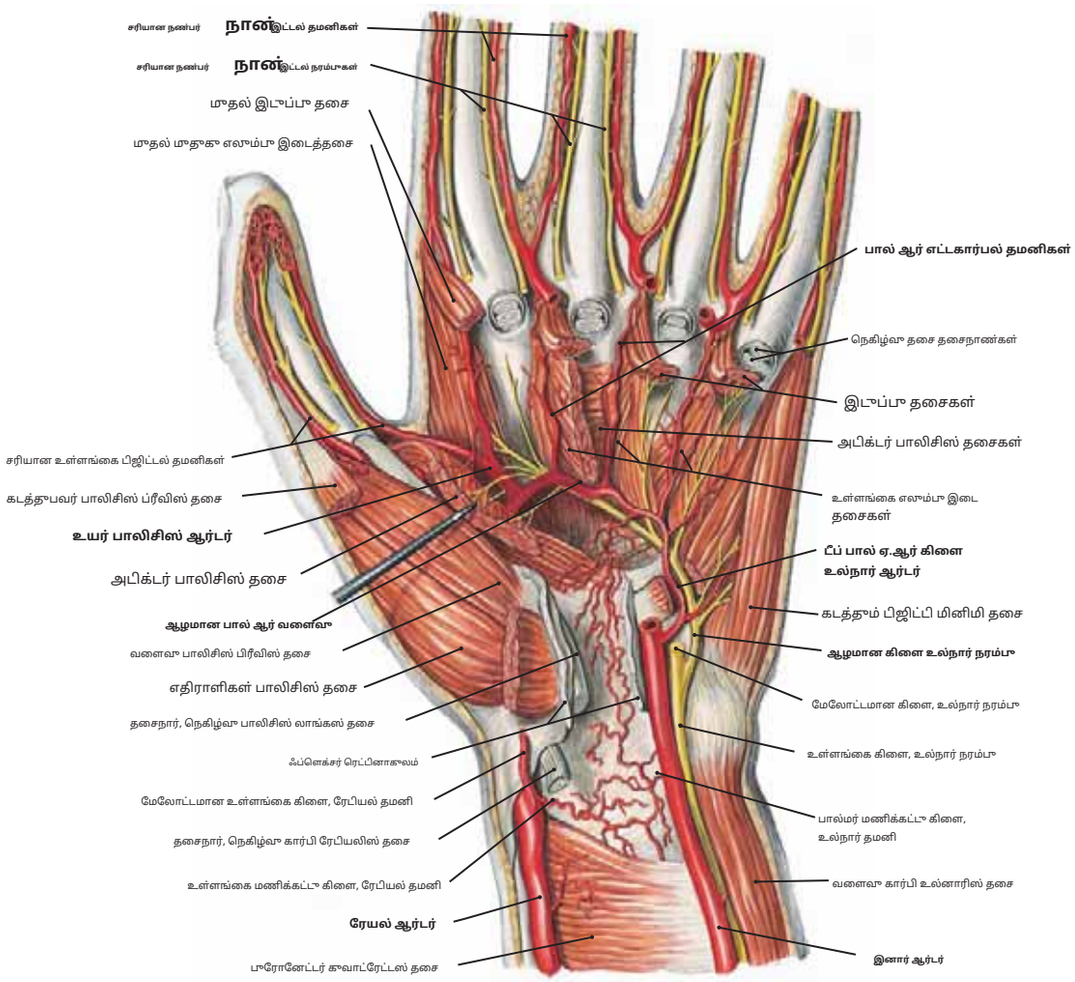

படம் 108.1 நரம்புகள் மற்றும் தமனிகள்- இடது உள்ளங்கை, ஆழமான உள்ளங்கை வளைவு

குறிப்பு: (1) தி**ரேடியல் தமனி**மணிக்கட்டில் நுழைகிறது "உடற்கூறியல் ஸ்னஃப் பாக்ஸ்" வழியாக பின்புறமாக கையை செலுத்தவும் (படங்கள் 93.1 மற்றும் 93.2 ஐப் பார்க்கவும்) பின்னர் தூரமாகச் சென்று, முதல் முதுகுப்புற எலும்பு தசையின் இரண்டு தலைகளையும் துளைத்து, உள்ளங்கையை அடைகிறது.

(2) உள்ளங்கையில், ரேடியல் தமனி**ஆழமான உள்ளங்கை வளைவு**,உடன் மத்தியஸ்த ரீதியாக ஒன்றிணைதல்**ஆழமான உள்ளங்கை கிளை**உல்நார் தமனி.

(3) ஆழமான வளைவிலிருந்து எழுகிறது**உள்ளங்கை மெட்டகார்பல் தமனிகள்**அத்துடன்**பிரின்செப்ஸ் பாலிசிஸ் தமனி**.

(4) தி**உல்நார் நரம்பின் ஆழமான கிளை**ஆழமான உள்ளங்கை தமனி வளைவுடன் செல்கிறது. இது ஆழமான உள்ளங்கையில் உள்ள அனைத்து தசைகளுக்கும் தேவையான சக்தியை வழங்குகிறது.

(5) மேலோட்டமான மற்றும் ஆழமான வளைவுகளுக்கும், உல்நார் மற்றும் ரேடியல் தமனிகளுக்கும் இடையில் ஒரு பணக்கார அனஸ்டோமோசிஸ் உள்ளது.

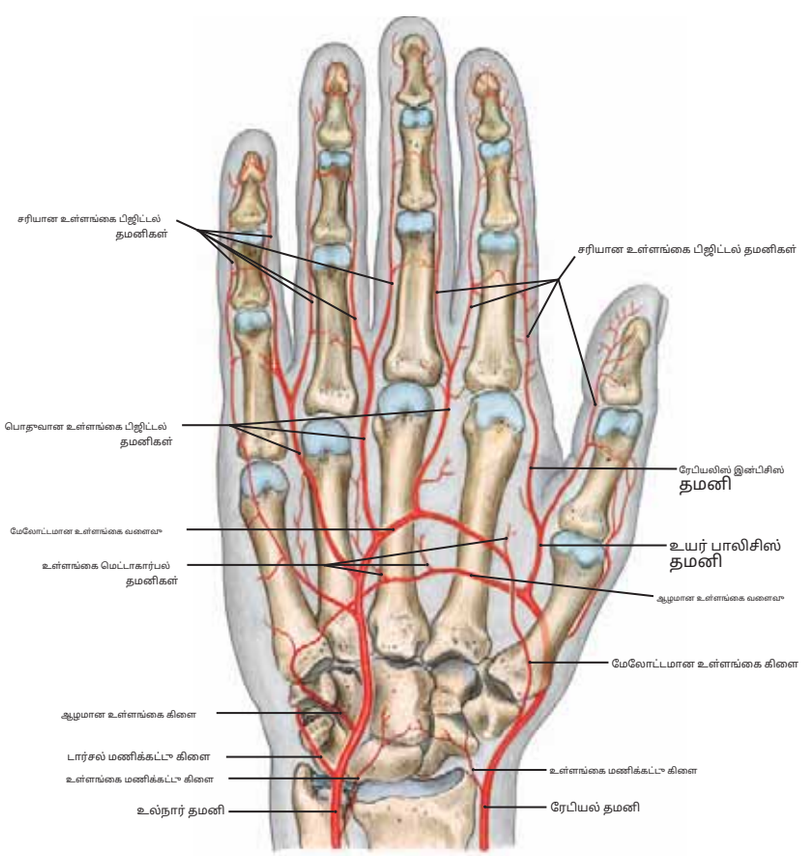

படம் 108.2 வலது தமனிகள்- உள்ளங்கை தமனி வளைவுகளைக் காட்டும் கை

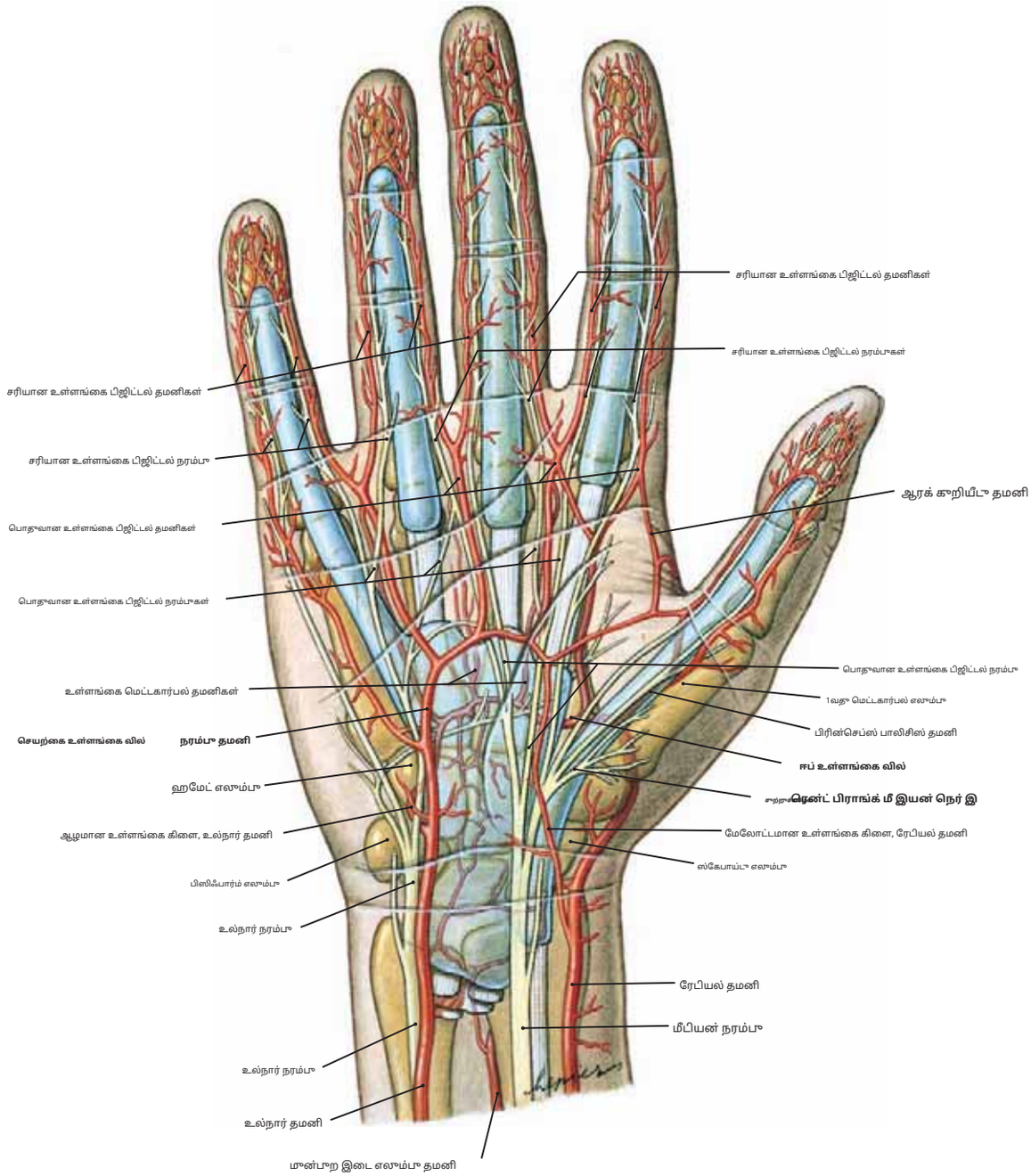

படம் 109.1 தமனிகள் மற்றும் நரம்புகளின் மேற்பரப்பு உள்ளங்கை வரை நீட்டிப்பு

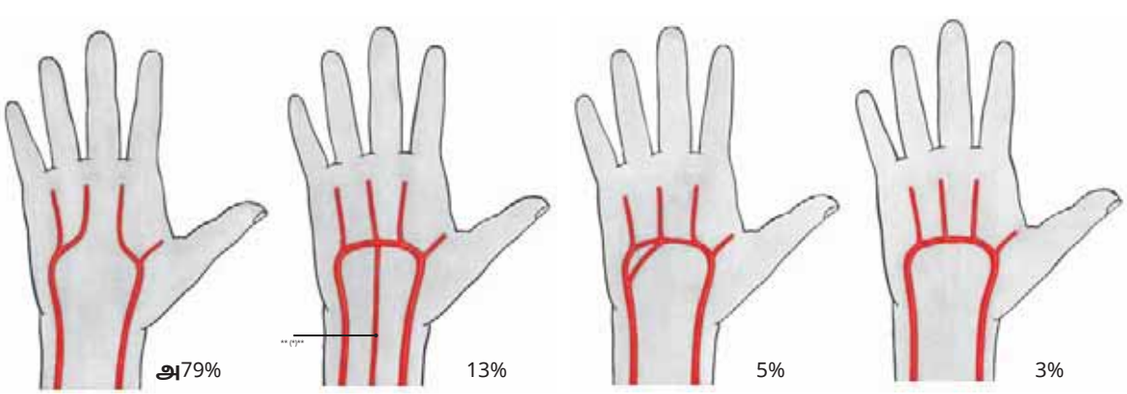

படம் 109.2 ஆழமான பால்மர் வளைவின் உருவாக்கத்தில் மாறுபாடுகள்

அ:மழுமையான ஆழமான உள்ளங்கை வளைவு.**பி:**இரட்டை உல்நார் பங்களிப்பு.**சி:**மான்பூற இடைச்செருகல் தமனியுடன் கூடிய அனஸ்டோமோசிஸ்.**டி:**ரேடியல் தமனியால் வழங்கப்பட்ட இரண்டு இலக்க ரேடியல், உல்நார் தமனியால் வழங்கப்பட்ட மூன்று இலக்க உல்நார்.

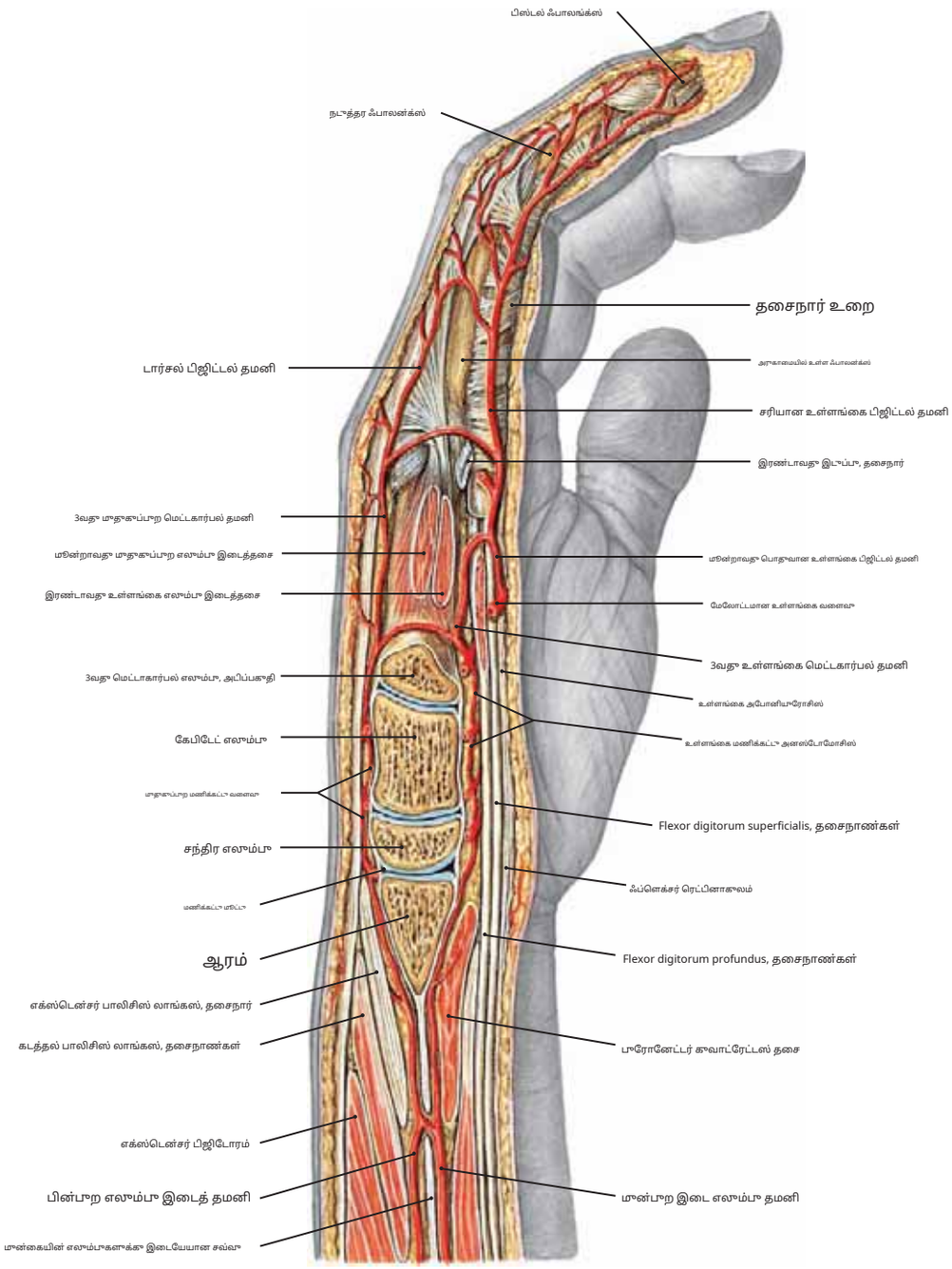

படம் 110 நடுவிரல் மூதல் தொடை எலும்புப் பிரிவு: வலது கை (உள்நார் பார்வை)

குறிப்பு: (1) விரலின் முழுப் பகுதியிலும் ஏராளமான இரத்த விநியோகம் மற்றும் ஏராளமான அனஸ்டோமோஸ்கள் உள்ளன.

(2) மோதிர விரலின் இரண்டாவது உள்ளங்கை இடை எலும்பு தசை மற்றும் நடுவிரலின் மூன்றாவது மூதுகு இடை எலும்பு தசை.

(3) அரூகாமையில் இருந்து தொலைதூர எலும்பு வரையிலான எலும்புக்கூடு தொடர்ச்சி: ஆரம், சந்திர மற்றும் தலைகீழ் எலும்புகள்; மூன்றாவது மெட்டாகார்பல்; மற்றும் அரூகாமையில், நடுத்தர மற்றும் தொலைதூர ஃபாலாங்க்கள்.

(4) முன்பாற மற்றும் பின்பாற இடை எலும்பு தமனிகளுக்கு இடையில் மணிக்கட்டு மூட்டுக்கு அருகில் அனஸ்டோமோசிஸ் உள்ளது.

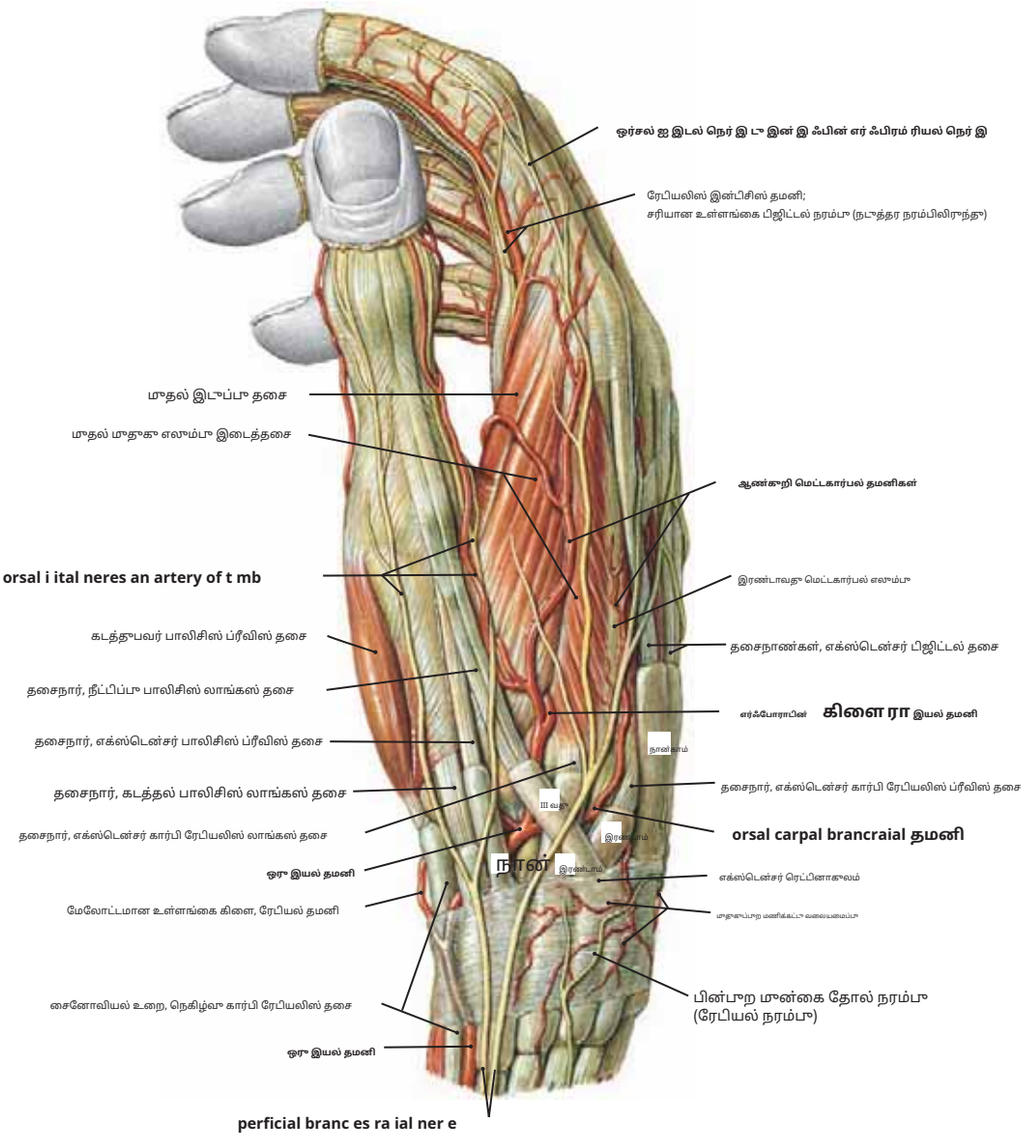

I–IV = சைனோவியல் தசைநார் உறைகள்
நான்கு கடத்தல் பாலிசிஸ் லாங்கஸ் மற்றும் எக்ஸ்டென்சர் பாலிசிஸ் ப்ரீவிஸ் தசைநார் உறைகள்
இரண்டாம் எக்ஸ்டென்சர் கார்பி ரேடியலிஸ் லாங்கஸ் மற்றும் ப்ரீவிஸ் தசைநார் உறைகள்
III (III) = எக்ஸ்டென்சர் பாலிசிஸ் லாங்கஸ் தசைநார் உறை
நான்காம் = எக்ஸ்டென்சர் டிஜிட்டோரம் மற்றும் எக்ஸ்டென்சர் இன்டிசிஸ் தசைநார் உறை

படம் 111வலது கையின் ஆரப் பகுதியில் உள்ள மேலோட்டமான நரம்புகள், தமனிகள் மற்றும் தசைநாண்கள்

குறிப்பு: (1) இந்தப் பிரிவில் தோல் மற்றும் மேலோட்டமான திசுப்படலம் மட்டுமே அகற்றப்பட்டுள்ளன, மேலும் சரும நரம்புகள் மற்றும் மேலோட்டமான தமனிகள் கட்டைவிரல், ஆள்காட்டி விரலின் ஆரப் பக்கம் மற்றும் கையின் பின்புறம் ஆகியவை தக்கவைக்கப்பட்டுள்ளன.

(2) தி**ரேடியல் நரம்பின் மேலோட்டமான கிளைகள்**கைக்கு (படங்கள் 68, 89, மற்றும் 90.1 ஐப் பார்க்கவும்). இவை கட்டைவிரலின் பின்புறம், கிட்டத்தட்ட நுனி வரை, அதே போல் கையின் பின்புறத்தின் பக்கவாட்டு (ரேடியல்) பாதியையும் வழங்குகின்றன.

(3) ஆர நரம்பு, ஆள்காட்டி விரல்களின் பின்புறம், நடுத்தர மற்றும் பக்கவாட்டுப் பாதியின் அருகாமைப் பகுதிக்கும், அருகாமை இடைச்செருகல் மூட்டுக்கும் இரத்தத்தை வழங்குகிறது, ஏனெனில் இடைநிலை நரம்பு விரல்களின் தொலைதூரப் பகுதிகளுக்கு இரத்தத்தை வழங்குவதற்காக இலக்கங்களைச் சுற்றி கிளைகளை அனுப்புகிறது.

(4) கையின் கட்டைவிரல் மற்றும் பின்புறம் வரையிலான ரேடியல் தமனியின் பரவல் (படங்கள் 93.1 மற்றும் 93.2 ஐப் பார்க்கவும்). கவனிக்கவும்: (அ)**முதுகுப்புற டிஜிட்டல் கிளை** கட்டைவிரலுக்கு; (ஆ) தி**ஆரக்கறிக் கிளை**ஆள்காட்டி விரலுக்கு; (c)**தூளையிடும் கிளை**முதல் முதுகுப்புற எலும்பு இடைத்தசையின் இரண்டு தலைகளுக்கு இடையில் ஊடுருவுகிறது; மற்றும் (ஈ)**முதுகு மணிக்கட்டு கிளை,**அதிலிருந்து முதுகுப்புற மெட்டகார்பல் தமனிகள் எழுகின்றன.

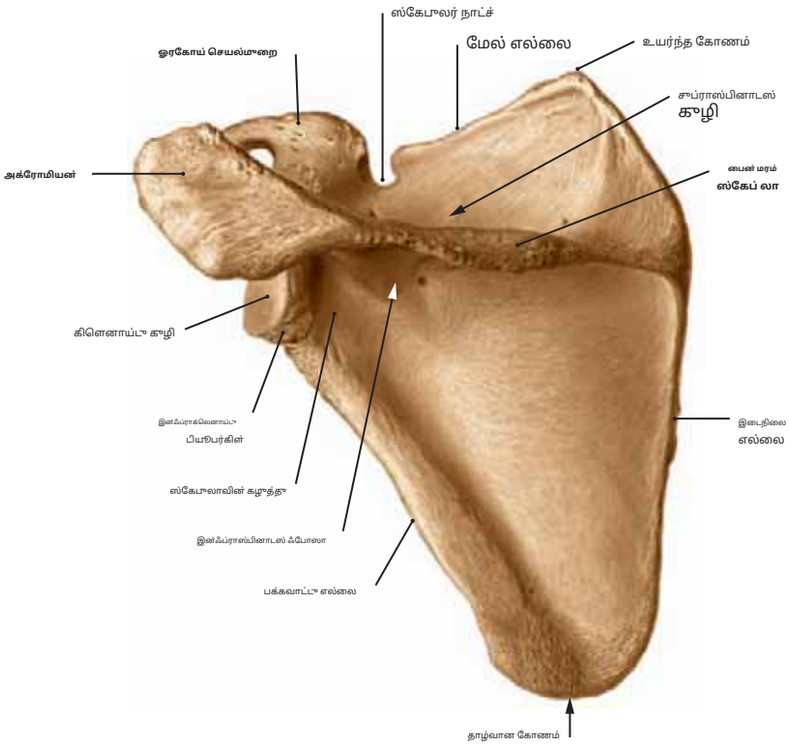

படம் 112.1 இடது தோள்பட்டை (பின்புறம் மேற்பரப்பு)

குறிப்பு: (1) ஹியூமரஸின் தலைக்கான சாக்கெட் க்ளெனாய்டு கழியால் உருவாக்கப்பட்டது.

(2) அக்ரோமியன் மற்றும் கோரக்காய்டு செயல்முறை சாக்கெட்டுக்கு மேல், முன்புறம் மற்றும் பின்புறம் கலிடுதல் பாதுகாப்பை அளிக்கிறது.

(3) ஸ்காபுலாவின் முதுகெலும்பு, முதுகு மேற்பரப்பை சுப்ராஸ்பினடஸ் மற்றும் இன்ஃப்ராஸ்பினடஸ் ஃபோஸா எனப் பிரிக்கிறது.

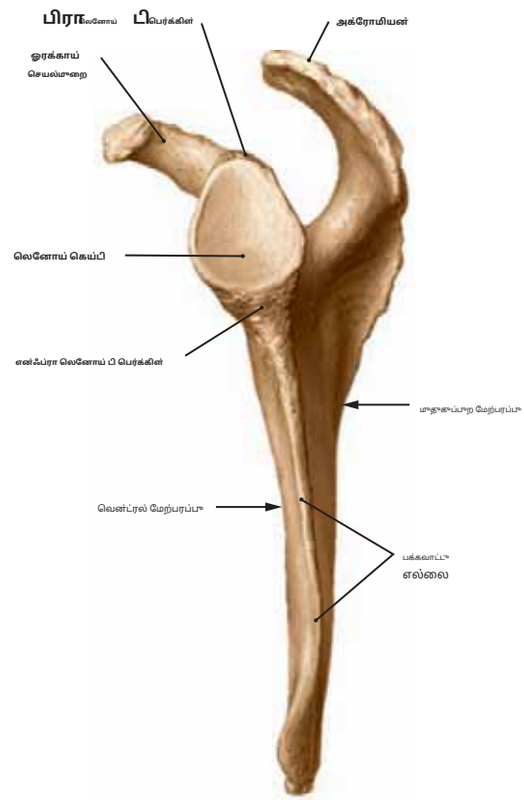

படம் 112.2 இடது தோள்பட்டை எலும்பு (பக்கவாட்டு தோற்றம்)

குறிப்பு: (1) சுப்ராக்ளெனாய்டு மற்றும் இன்ஃப்ராக்ளெனாய்டு பியூபர்கிள்கள் அதிலிருந்து பைசெப்ஸ் மற்றும் ட்ரைசெப்ஸ் தசைகளின் நீண்ட தலைகள் எழுகின்றன (படம் 118.1 ஐப் பார்க்கவும்).

(2) முன்புறமாக நீட்டிக் கொண்டிருக்கும் கோரக்காய்டு செயல்முறையுடன் பெக்டோரலிஸ் மைனர், பைசெப்ஸின் குறுகிய தலை மற்றும் கோரகோபிராச்சியாலிஸ் தசைகள் இணைக்கப்பட்டுள்ளன.

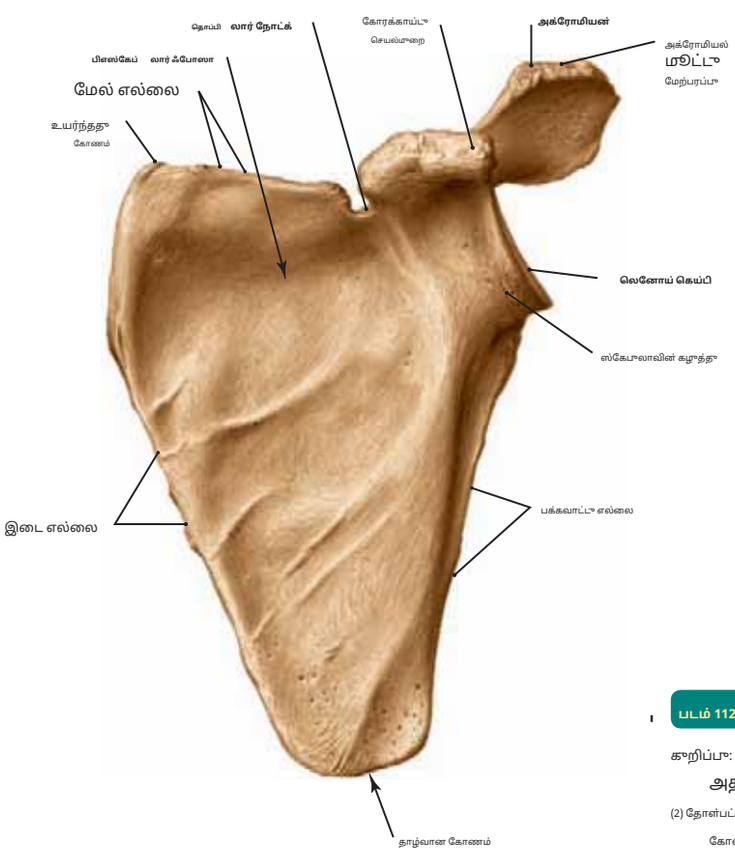

படம் 112.3 இடது தோள்பட்டை எலும்பு (வென்ட்ரல் மேற்பரப்பு)

குறிப்பு: (1) ஸ்காபுலாவின் வயிற்றுப் பரப்பின் பெரும்பகுதி ஒரு குழிவான ஃபோஸாவாகும். அதற்குள் சப்ஸ்கேபுலாரிஸ் தசை உள்ளது.

(2) தோள்பட்டை எலும்பு மூன்று எல்லைகளைக் கொண்டுள்ளது: இடைநிலை, பக்கவாட்டு மற்றும் மேல்; இது இரண்டு கோணங்களையும் கொண்டுள்ளது: மேல் மற்றும் கீழ்.

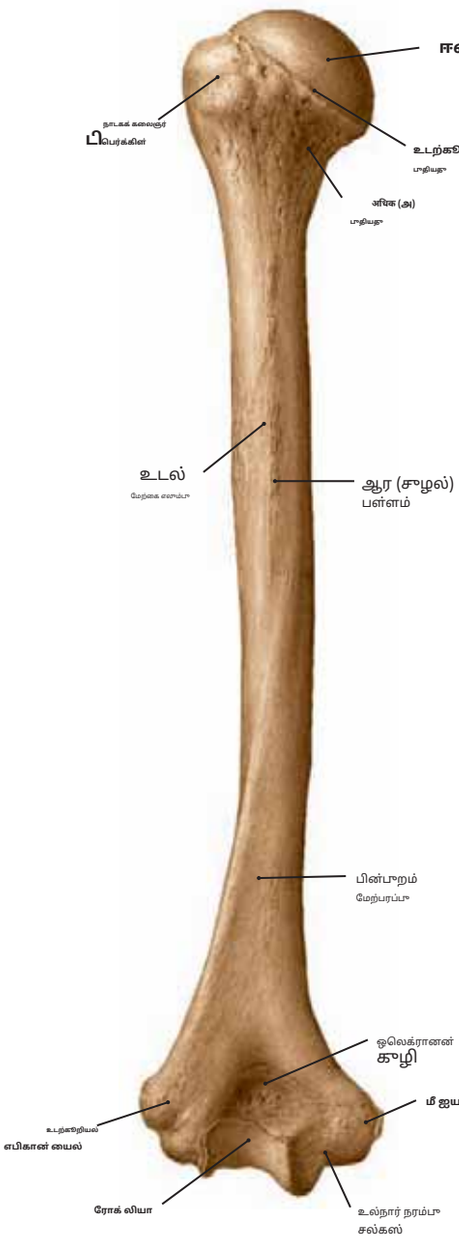

படம் 113.1 போஸ்ட்

யூஆர்இ 113.2 முன்பக்கக் காட்சி

படம் 113.1 மற்றும் 113.2

இடது ஹியூமரஸ்

குறிப்பு: (1) அரைக்கோளத் தலை ஹூமரஸ் ஸ்காபுலாவின் க்ளெனாய்டு குழியுடன் இணைகிறது.

(2) ஹியூமரஸின் அறுவை சிகிச்சை கழுத்து அபிக்கபி எலும்பு மறிவுகளுக்கு உள்ளாகும் இடமாகும்.

(3) பெரிய பியூபெர்கிளில் சூப்பராஸ்பினேட்டஸ், இன்ஃப்ராஸ்பினேட்டஸ் மற்றும் டெரெஸ் மைனர் ஆகியவற்றை அந்த வரிசையில் செருகவும். சிறிய பியூபெர்கிளில் சப்ஸ்கேபுலாரிஸ் செருகப்படும். இந்த நான்கு தசைகள்**சுழலும் சுற்றுப்பட்டை.**

(4) குழாய்களுக்கு இடையேயான பள்ளத்திற்குள், பைசெப்ஸின் நீண்ட தலையின் தசைநார் செல்கிறது.

(5) அருகில்**ஆர பள்ளம்**ரேடியல் பாடங்கள் **நரம்பு**,இது ஹியூமரஸின் எலும்பு மறிவுகளால் ஆபத்தில் உள்ளது.

(6) கையில் உள்ள ரேடியல் நரம்புக்கு ஏற்படும் காயம், "இரத்த நரம்பு" எனப்படும் ஒரு நிலையை ஏற்படுத்துகிறது.**மணிக்கட்டுத் தளி**, ஏனெனில் மணிக்கட்டு மற்றும் விரல்களின் நீட்டிப்புகளுக்கான கண்டுபிடிப்பு இழக்கப்படுகிறது.

(7) ஹியூமரஸின் தொலைதூர மூனை ஆரம் மற்றும் உல்னாவுடன் இணைகிறது, **தலைப்பகுதி**ஆரத்தின் தலையுடன், மற்றும் ட்ரோக்லியாவுடன்**ட்ரோக்லியர்** உல்னாவின் உச்சநிலை.

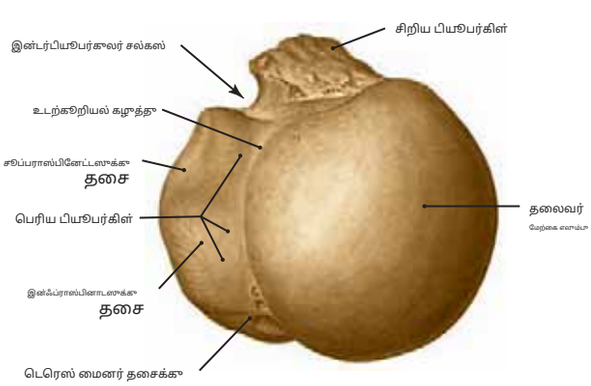

படம் 113.3 இடது ஹூமரஸின் தலை (மேலே இருந்து பார்க்கப்பட்டது)

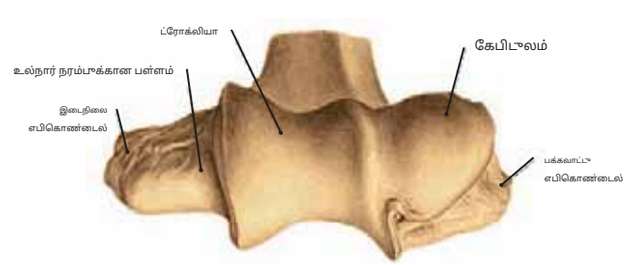

படம் 113.4 இடது ஹூமரஸின் தொலைதூர மூனை (கீழே இருந்து பார்க்கப்பட்டது)

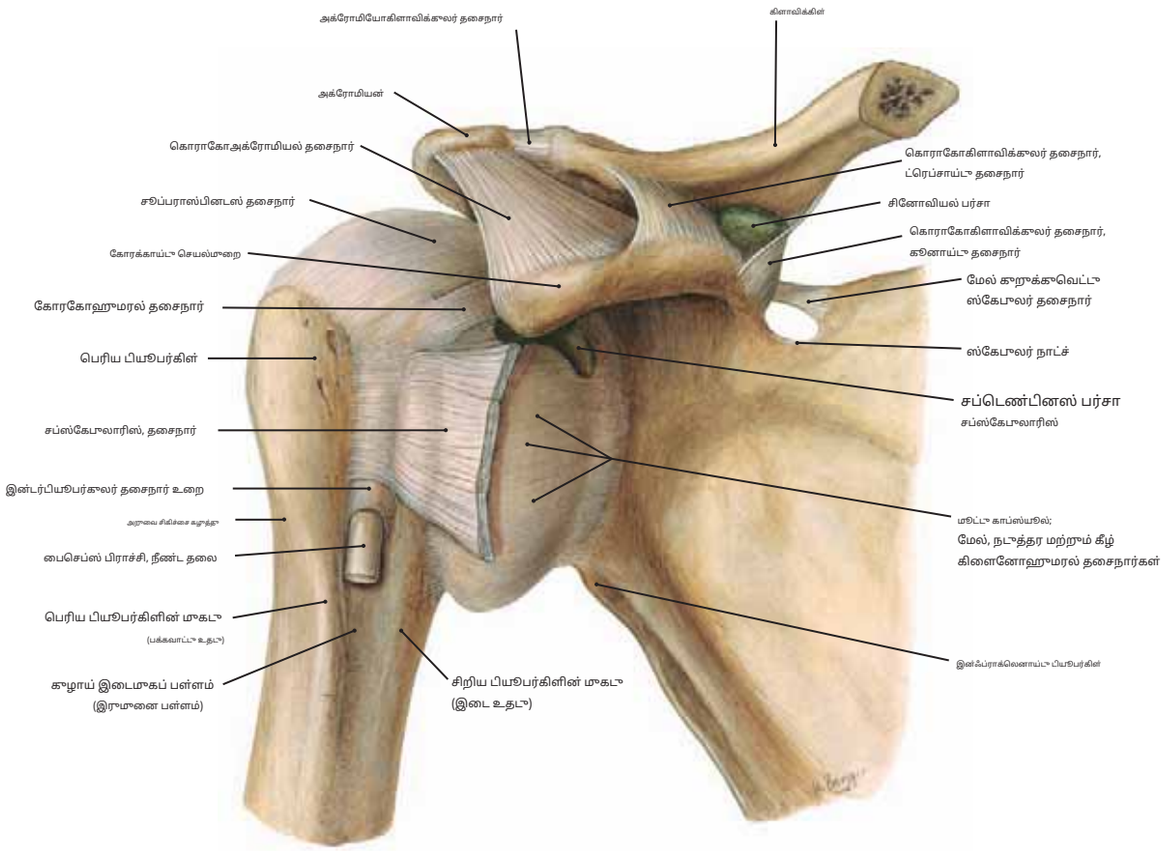

படம் 114.1வலது தோள்பட்டை (க்ளெனோஹுமரல்) மூட்டின் தசைநார் (முன்புறக் காட்சி)

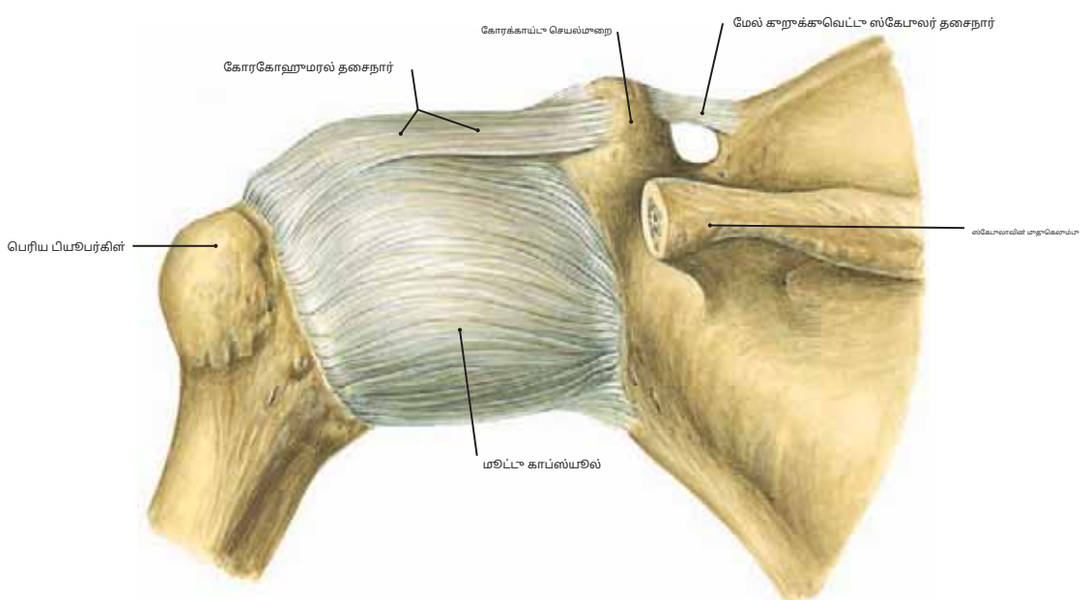

படம் 114.2இடது தோள்பட்டை மூட்டின் காப்ஸ்யூல் (பின்புறக் காட்சி)

குறிப்பு: (1) மூட்டு காப்ஸ்யூல் மூட்டை முழுவதுமாகச் சூழ்ந்துள்ளது. இது மேலே உள்ள ஸ்கேபுலாவில் உள்ள க்ளெனாய்டு குழிக்கு அப்பால் மற்றும் உடற்கூறியல்-கீழே உள்ள ஹியூமரஸின் கால் கழுத்து.

(2) காப்ஸ்யூலின் மேல் பகுதி கோரகோஹுமரல் தசைநார் மூலம் மேலும் பலப்படுத்தப்படுகிறது.

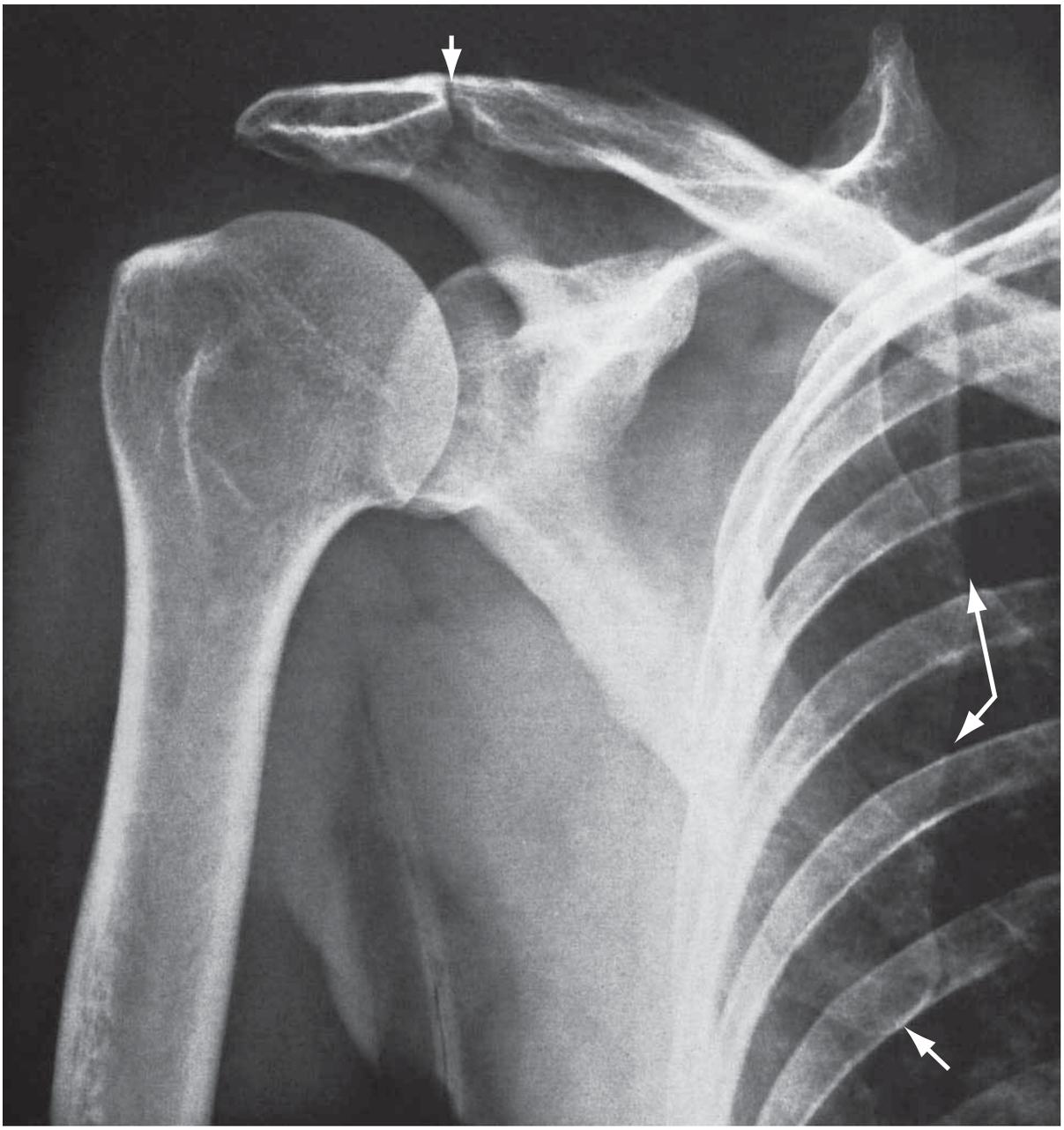

படம் 115 வலதா தோள்பட்டை பகாதியின் ரேபியோகிராஃப்

1. ஸ்காபாலாவின் மேல் கோணம்
2. ஸ்காபாலாவின் மாதாகெலாம்பா
3. கிளாவிக்கிள்
4. ஸ்காபாலாவின் இடை விளிம்பா
5. இரண்டாவதா விலா எலாம்பா
6. ஸ்காபாலாவின் தாழ்வான கோணம்
7. ஸ்காபாலாவின் பக்கவாட்டா விளிம்பா
8. ஹியூமரஸின் அறாவை சிகிச்சை கழாத்தா
9. கோரக்காய்டா செயல்மாறை
10. கிளெனாய்டா கழி
11. சிறிய டியூபர்கிள்
12. ஹாமரஸின் உடற்கூறியல் கழாத்தா
13. பெரிய டியூபர்கிள்
14. ஹாமரஸின் தலை
15. அக்ரோமியன்
16. அக்ரோமியோகிளாவிக்கலர் மூட்டா

காறிப்பா: (1) தோள்பட்டை பகாதியின் ரேபியோகிராஃபியில் கிளாவிக்கிள், ஸ்கேபாலா மற்றும் ஹியூமரஸ் ஆகியவை ஈடுபட்டாள்ளன. அக்ரோமியோகிளாவிக்கலர் மூட்டா என்பதா ஒரா **சமதளம் சார்ந்த** வகை கிளாவிக்கிளின் பக்கவாட்டா மானை மற்றும் அக்ரோமியனின் இடை எல்லையால் உராவாகிறதா.

(2) தோள்பட்டை மூட்டா அல்லதா க்ளெனோஹாமரல் மூட்டா காறிப்பிடத்தக்க வகையில் தளர்வானதா மற்றும் இலவச இயக்கத்தை வழங்காகிறதா. ஹியூமரல் தலைக்கும் க்ளெனாய்டா கழிக்கும் இடையிலான பரந்த பிரிவைக் கவனியாங்கள்.

(3) தாழ்வான **இடப்பெயர்வாகள்** கீழே காறைந்தபட்ச பாதாகாப்பா இராப்பதால் ஹியூமரஸின் தலைப்பகாதி பொதாவானதா. A **தோள்பட்டை பிரிப்பா** மூட்டின் பக்கவாட்டாப் பக்கத்தில் பலத்த அடி காரணமாக கிளாவிக்கிளின் பக்கவாட்டா விளிம்பிற்காக் கீழே உள்ள அக்ரோமியன் இடப்பெயர்ச்சியின் விளைவாக இதா ஏற்படாகிறதா.

(4) ஹியூமரல் தலையின் அரைக்கோள மென்மையான மேற்பரப்பா. ஹைலின் காராத்தெலும்பால் மூடப்பட்டிராக்கும், ஹியூமரஸின் தலை உடற்கூறியல் கழாத்தில் சற்றா சாராக்கப்பட்டாள்ளதா, அங்கா ஒரா கோடா மூட்டா பகாதியை கீழே உள்ள பெரிய மற்றும் சிறிய டியூபர்கிள்களிலிராந்தா சூப்பர்மெபியலாக பிரிக்கிறதா.

(5) இந்தக் காழாய்களாக்காக் கீழே, ஹியூமரஸ் மற்றொரா சாராக்கத்தைக் காட்டாகிறதா, இதா அறாவை சிகிச்சை கழாத்தா என்றா அழைக்கப்படாகிறதா, அங்கா எலாம்பா மாறிவாகள் அடிக்கடி நிகழ்கின்றன.

(விக்கிலிராந்தா, 6வதா பதிப்பா.)

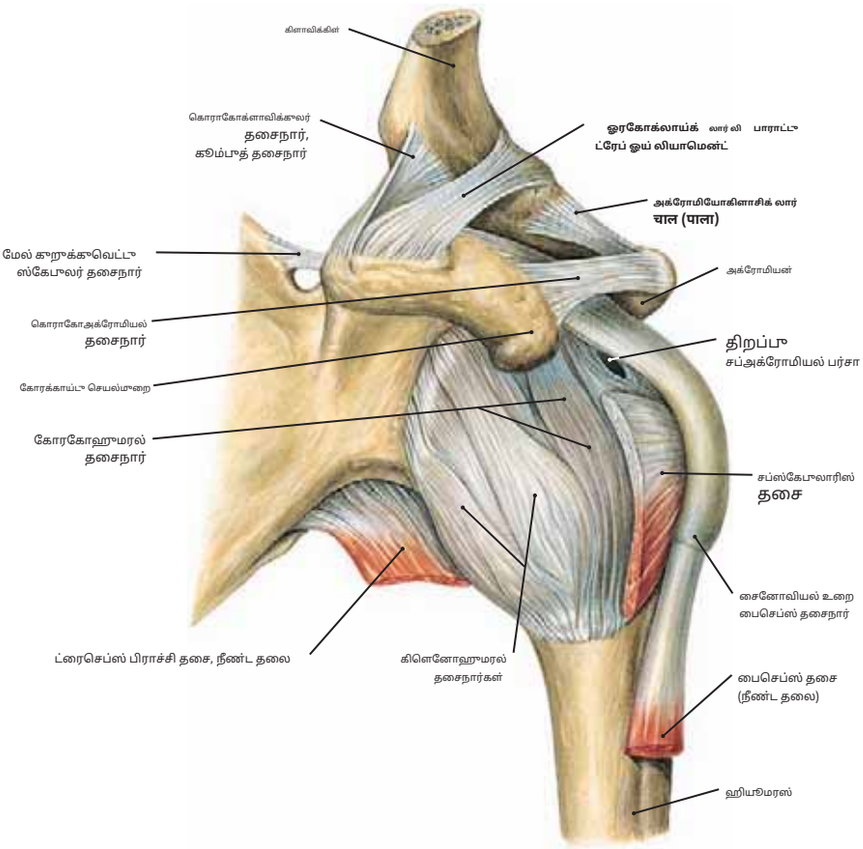

படம் 116.1இடது தோள்பட்டை மூட்டு மற்றும் அக்ரோமியோகிளாவிக்கூலர் மூட்டு (முன்புறக் காட்சி)

குறிப்பு: (1) கிளாவிக்கிள், ஸ்காபுலாவின் அக்ரோமியன் மற்றும் கோரக்காய்டு செயல்முறையுடன் இணைக்கப்பட்டுள்ளது**அக்ரோமியோகிளாவிக்கூலர்**மற்றும்**கொராகோக்ளாவிக்கூலர் தசைநார்கள்.**

(2) அக்ரோமியன் மற்றும் கோரக்காய்டு செயல்முறை ஒன்றோடொன்று இணைக்கப்பட்டுள்ளன**கொராகோக்ளாவிக்கூலர் தசைநார்.**

(3) அக்ரோமியன் அல்லது கிளாவிக்கிள் ஹியூமரஸுடன் இணைவதில்லை, ஆனால் க்ளெனாய்டு லேப்ரம் மற்றும் கோரக்காய்டு செயல்முறை இணைக்கப்படவில்லை.

(4) அக்ரோமியன், கோரக்காய்டு செயல்முறை மற்றும் கிளாவிக்கிள் ஆகியவை தோள்பட்டையை மேலிருந்து பாதுகாக்கின்றன. மூட்டு மிகவும் பலவீனமாக கீழ்நோக்கியும் முன்புறமாகவும் உள்ளது, பெரும்பாலான இடப்பெயர்வுகள் ஏற்படும் திசைகள்.

(5) தி**கிளைனோஹூமரல் தசைநார்கள்**மூட்டு காப்ஸ்யூலை முன்புறமாக வலுப்படுத்தும் தடிமனான பட்டைகள்.

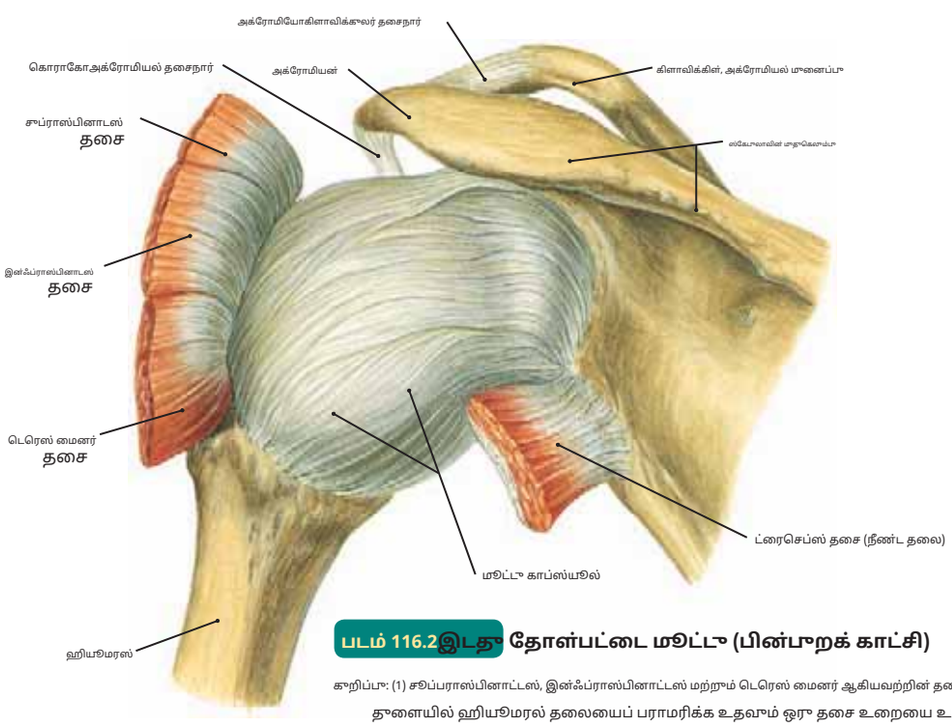

படம் 116.2இடது தோள்பட்டை மூட்டு (பின்புறக் காட்சி)

குறிப்பு: (1) சுப்ராஸ்பினாட்டஸ், இன்ஃப்ராஸ்பினாட்டஸ் மற்றும் டெரெஸ் மைனர் ஆகியவற்றின் தசைநாண்கள் மூட்டு காப்ஸ்யூலுடன் கலக்கின்றன மற்றும் தூளையில் ஹியூமரல் தலையைப் பராமரிக்க உதவும் ஒரு தசை உறையை உருவாக்குகிறது.

(2) ட்ரைசெப்ஸின் நீண்ட தலை மூட்டு காப்ஸ்யூலுக்கு அருகில் இணைக்கப்பட்டுள்ளது. இது கையை கடத்தும்போது இன்னும் நெருக்கமாக இழுக்கப்பட்டு இடப்பெயர்ச்சியைத் தடுக்க உதவுகிறது.

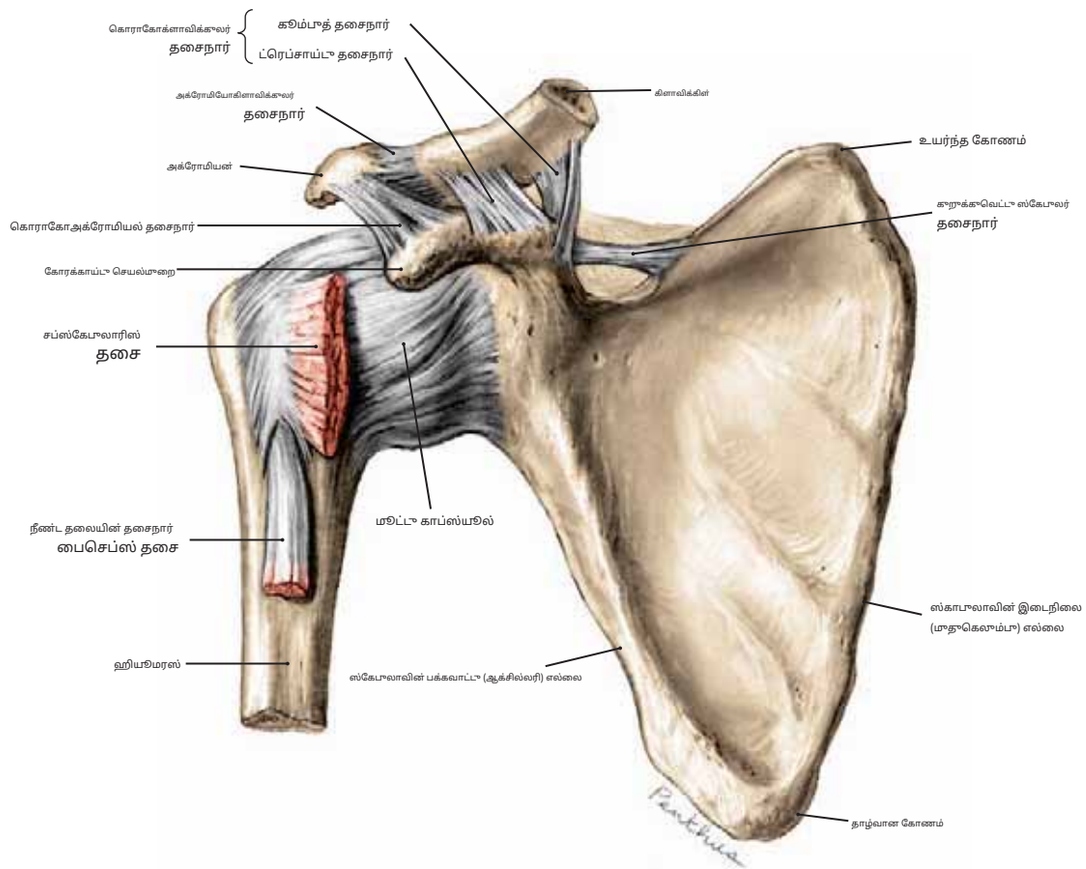

படம் 117.1 வலதா தோள்பட்டை மூட்டு (முன்புறக் காட்சி)

இந்த படத்தை படம் 116.1 உடன் ஒப்பிடுக.

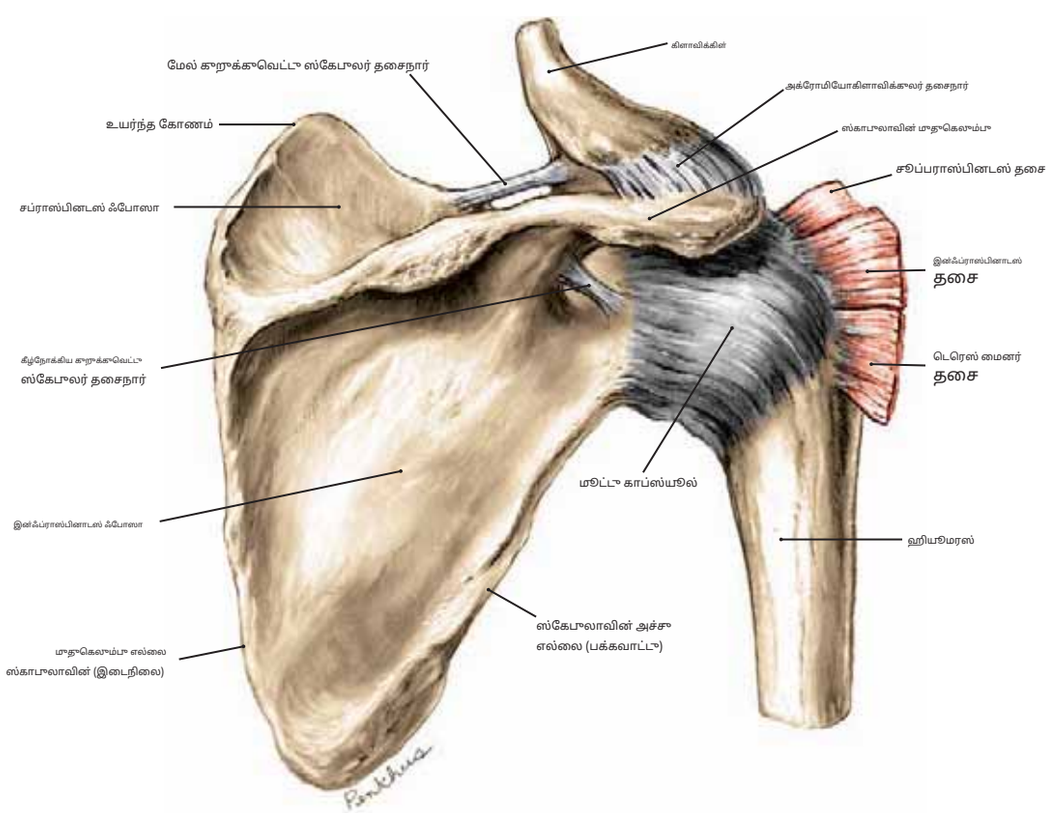

படம் 117.2 வலதா தோள்பட்டை மூட்டு (பின்புறக் காட்சி)

இந்த படத்தை படம் 116.2 உடன் ஒப்பிடுக.

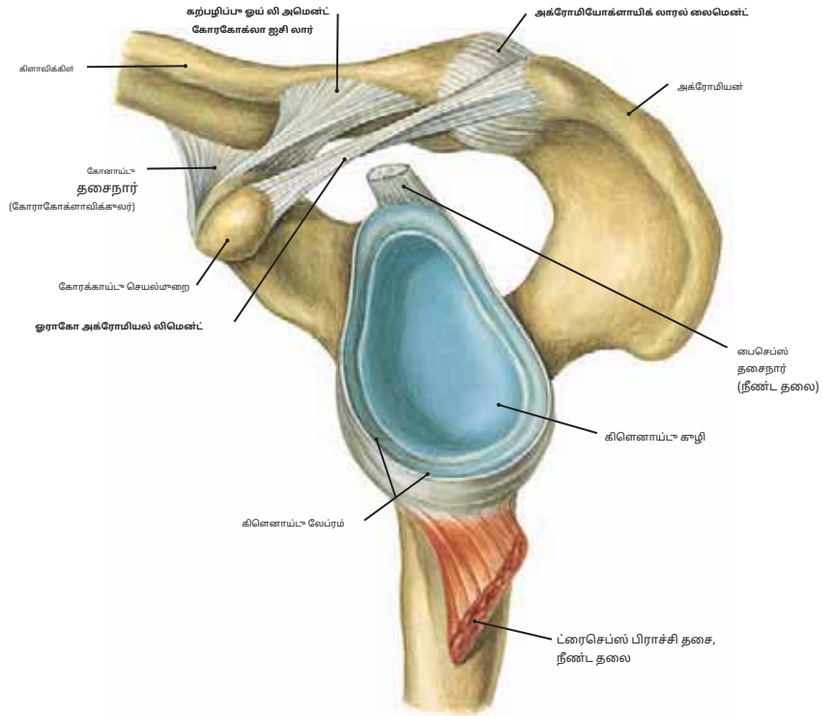

படம் 118.1 **இடது கிளெனாய்டு கழி (பக்கவாட்டு பார்வை); ஸ்காபுலோக்ளாவிகுலர் மூட்டு**

குறிப்பு: (1) கிளெனாய்டு கழி அகற்றுவதன் மூலம் வெளிப்பட்டது-க்ளெனாய்டு லேப்ரமில் மூட்டு காப்ஸ்யூலைப் பொருத்துதல்.

(2) சூப்ராக்ளெனாய்டில் உள்ள பைசெப்ஸின் நீண்ட தலையின் இணைப்புகளும், இன்ஃப்ராக்ளெனாய்டு டியூபர்கிள்களில் உள்ள ட்ரைசெப்ஸின் நீண்ட தலையும் இன்னும் அப்படியே உள்ளன.

(3) க்ளெனாய்டு கழியின் ஆழமற்ற தன்மை, க்ளெனாய்டு லேப்ரமால் 3 முதல் 5 மிமீ வரை ஓரளவு ஆழப்படுத்தப்படுகிறது.

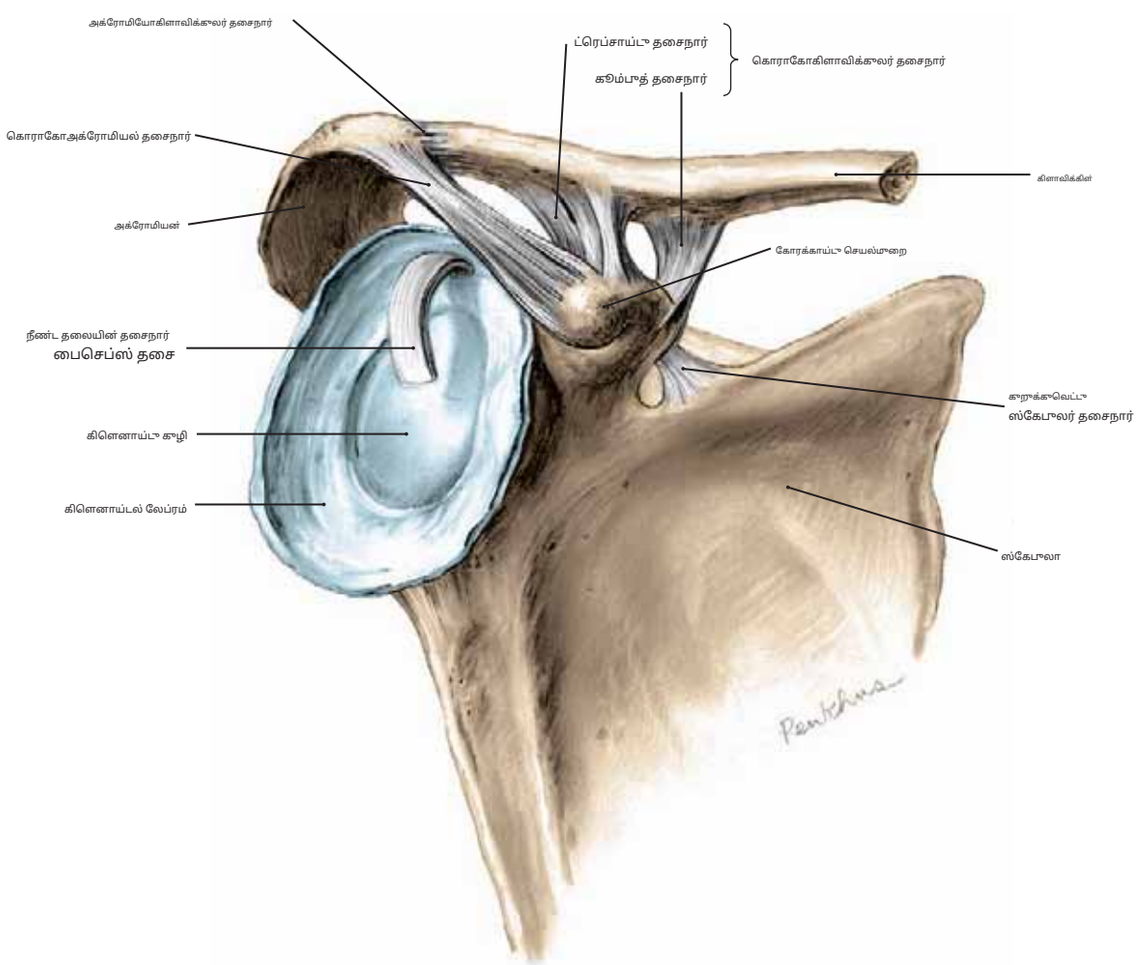

படம் 118.2 **வலது தோள்பட்டை எலும்பு மற்றும் கிளாவிக்கிள்; கிளெனாய்டு ஃபோஸா (முன்புறப் பார்வை)**

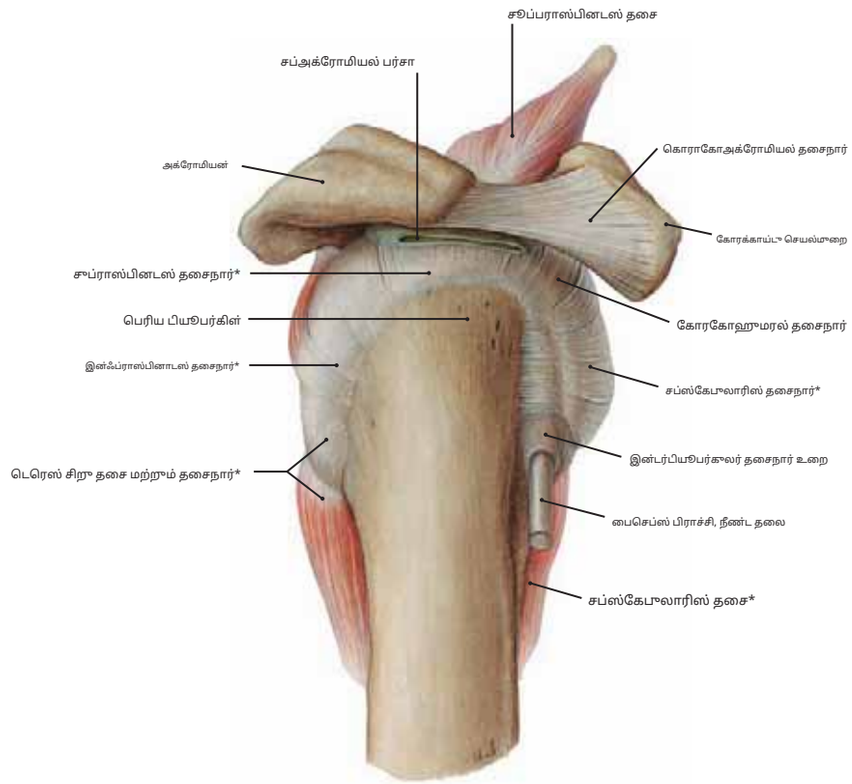

படம் 119.1 டெல்டாய்டு தசையை அகற்றிய பிறகு வலது தோள்பட்டை மூட்டு

குறிப்பு: (1) ஒரு நார்ச்சத்துள்ள காப்ஸ்யூல் தோள்பட்டை மூட்டு.

(2) பைசெப்ஸின் நீண்ட தலையின் தசைநார், ஸ்காபுலாவின் சூப்பராக்ளெனாய்டு டியூபர்கிளுக்கு செல்லும் வழியில் காப்ஸ்யூலுக்குள் நுழைகிறது.

(3) சுப்ராஸ்பினாட்டஸ், இன்ஃப்ராஸ்பினாட்டஸ், டெரெஸ் மைனர் மற்றும் சப்ஸ்கேபுலாரிஸ் தசைகளின் தசைநாண்கள் (நட்சத்திரக் குறியீடுகளால் குறிப்பிடப்பட்டுள்ளன [*]) தோள்பட்டை மூட்டின் பாதுகாப்பு "சுழற்சி சுற்றுப்பட்டையை" உருவாக்குகின்றன.

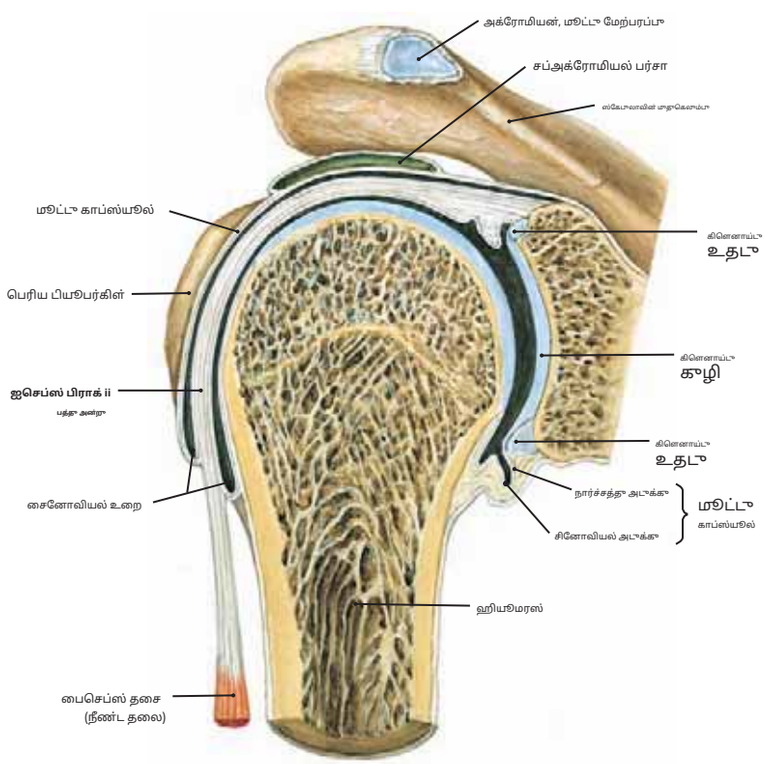

படம் 119.2 முன் பகுதி வழியாக

வலது தோள்பட்டை மூட்டு

குறிப்பு: (1) பைசெப்ஸின் நீண்ட தலையின் தசைநார் ஒரு மூட்டு உறையால் மூடப்பட்டிருக்கும். தசைநார் மூட்டு வழியாகச் சென்றாலும், அது மூட்டு குழிக்குள் இல்லை.

(2) மூட்டின் காப்ஸ்யூல் அடர்த்தியான வெளிப்புற நார்ச்சத்து அடுக்கு மற்றும் மெல்லிய சைனோவியல் உள் அடுக்கு ஆகியவற்றைக் கொண்டுள்ளது.

(3) பர்சா என்பது ஒரு சைனோவியல் போன்ற சவ்வுடன் வரிசையாக அமைக்கப்பட்ட ஒரு பை ஆகும். இது உராய்வுக்கு உள்ளான இடங்களில் காணப்படுகிறது மற்றும் பொதுவாக மூட்டு குழியுடன் தொடர்பு கொள்ளாது.

(4) தோள்பட்டையில், காப்ஸ்யூல் மற்றும் சப்ஸ்கேபுலாரிஸ், இன்ஃப்ராஸ்பினாடஸ் மற்றும் டெல்டாய்டு போன்ற தசை தசைநாண்களுக்கு இடையில் பர்சேக்கள் காணப்படுகின்றன. **சப்அக்ரோமியல் பர்சா** கோரக்காய்டு மற்றும் அக்ரோமியல் செயல்முறைகளுக்கு ஆழமாக உள்ளது.

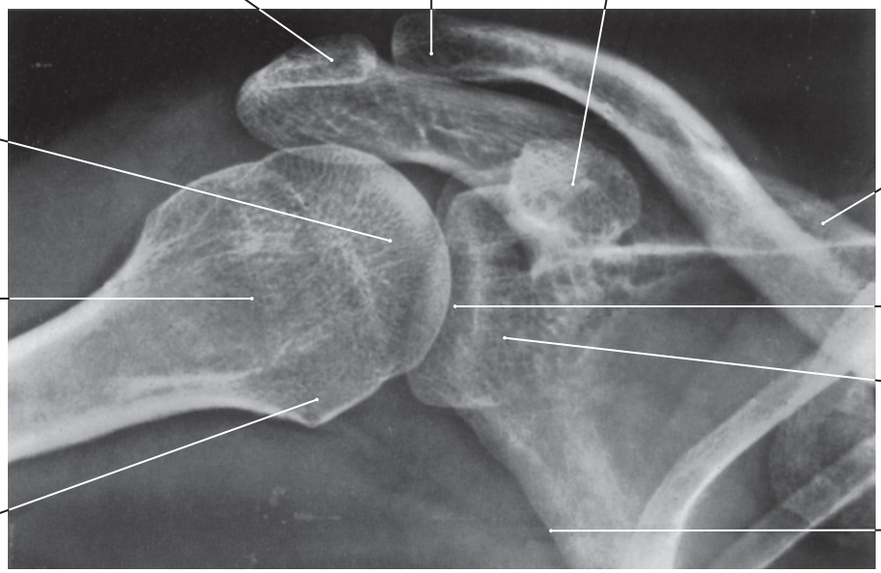

படம் 120.1 வலது தோள்பட்டை மூட்டின் ரேடியோகிராஃப்

இந்த ரேடியோகிராஃப் முன்தோல் கறுக்கு திசையில் எடுக்கப்பட்டது என்பதை நினைவில் கொள்க. நோயாளி சாய்ந்த நிலையில், மேல் மூட்டு கடத்தப்பட்டு, நடுவில் சுழற்றப்பட்டிருந்தார். (ஆர். பிரிக்னரிடமிருந்து.*மனித எலும்புக்கூட்டின் இயல்பான கதிரியக்க வடிவங்கள் மற்றும் மாறுபாடுகள்,* அர்பன் மற்றும் ஸ்வார்சன்பெர்க், முனிச், 1977.)

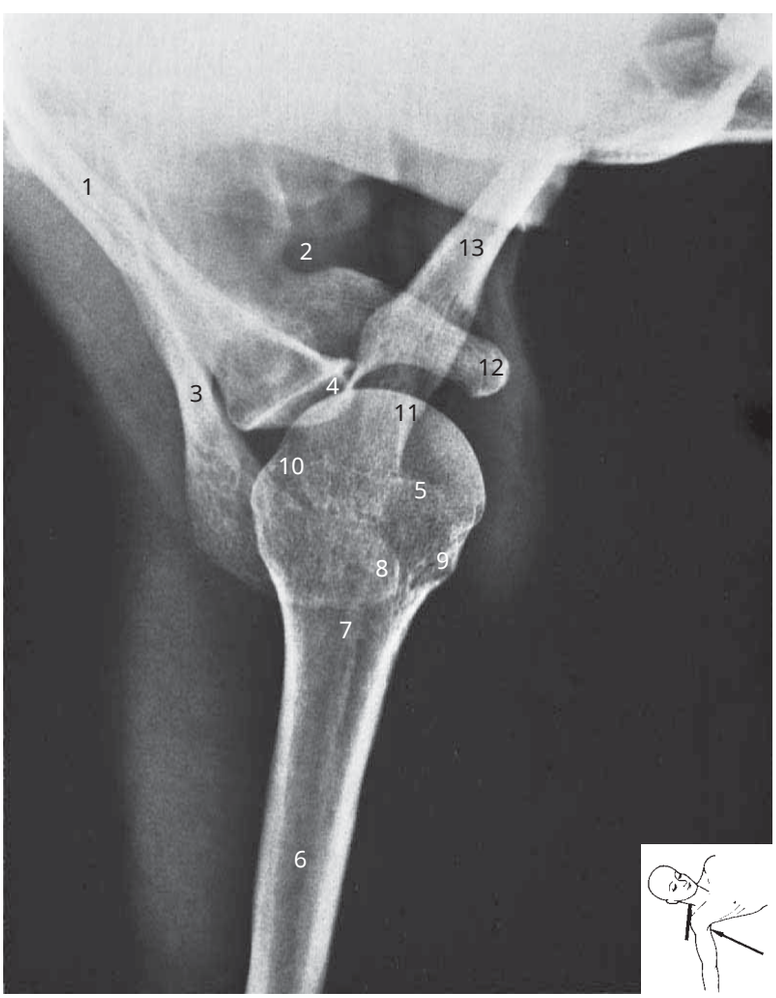

படம் 120.2 வலது தோள்பட்டை மூட்டின் ரேடியோகிராஃப்

இது தோள்பட்டை மூட்டின் அச்சு (நீள்வெட்டு) காட்சியாகும், இது ஸ்கேபுலா மற்றும் கிளாவிக்கிள் மேலேயும், ஹியூமரஸின் தண்டு கீழ்நோக்கி நீண்டுள்ளது என்பதையும் நினைவில் கொள்க.

1. ஸ்கேபுலா
2. ஸ்கேபுலர் நாட்ச்
3. ஸ்காபுலாவின் முதுகெலும்பு
4. கிளெனாய்டு ஃபோஸா
5. பெரிய டியூபர்கிள்
6. ஹியூமரஸின் தண்டு
7. ஹியூமரஸின் அறுவை சிகிச்சை கழுத்து
8. அக்ரோமியன்
9. சிறிய டியூபர்கிள்
10. ஹுமரஸின் உடற்கூறியல் கழுத்து
11. ஹியூமரஸின் தலை
12. கோரக்காய்டு செயல்முறை
13. கிளாவிக்கிள்

(விக்கிலிருந்து, 6வது பதிப்பு.)

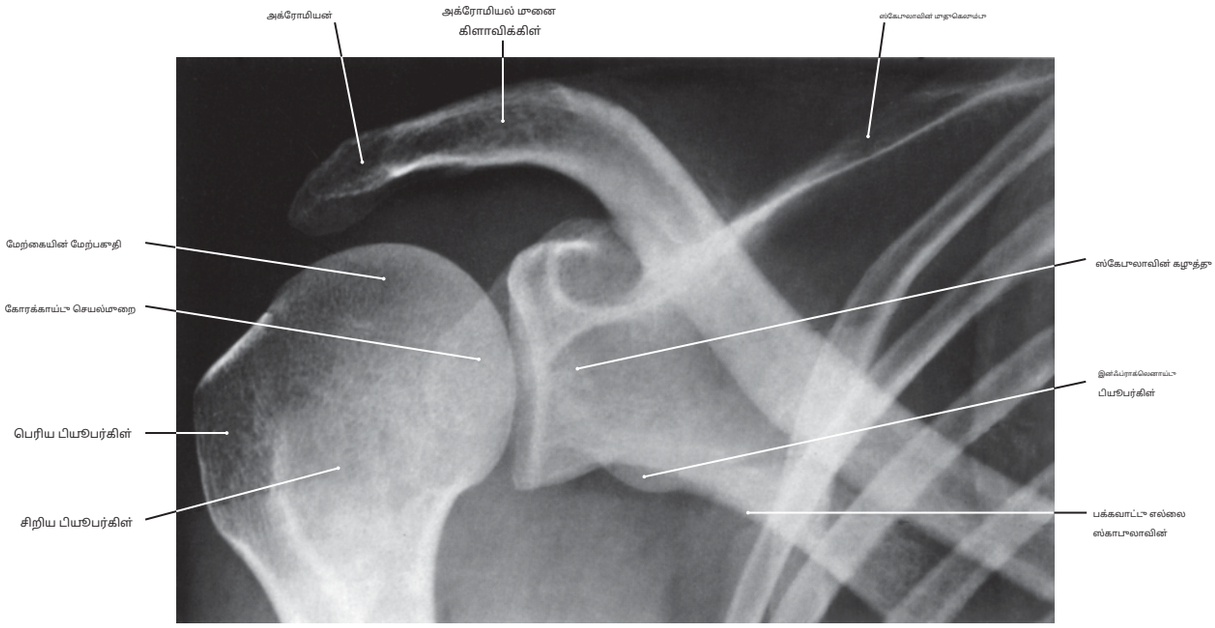

படம் 121.1 வலதா தோள்பட்டை மூட்டின் ரேடியோகிராஃப் (உடலூடன் சேர்ந்தா ஹூமரஸ்)

இந்த ரேடியோகிராஃப் மூன்தோல் கறூக்கா திசையில் எடூக்கப்பட்டதா என்பதை நினைவில் கொள்க. நோயாளி மேல் கையை மையமாக சுழற்றி சாய்ந்த நிலையில் படூத்திறூந்தார். (ஆர். பிரிக்னரிடமிறூந்தா.*மனித எலூம்பூக்கூட்டின் இயல்பான கதிரியக்க வடிவங்கள் மற்றூம் மாறூபாடூகள்*(மூனிச்: அர்பன் மற்றூம் ஸ்வார்சன்பெர்க், 1977.)

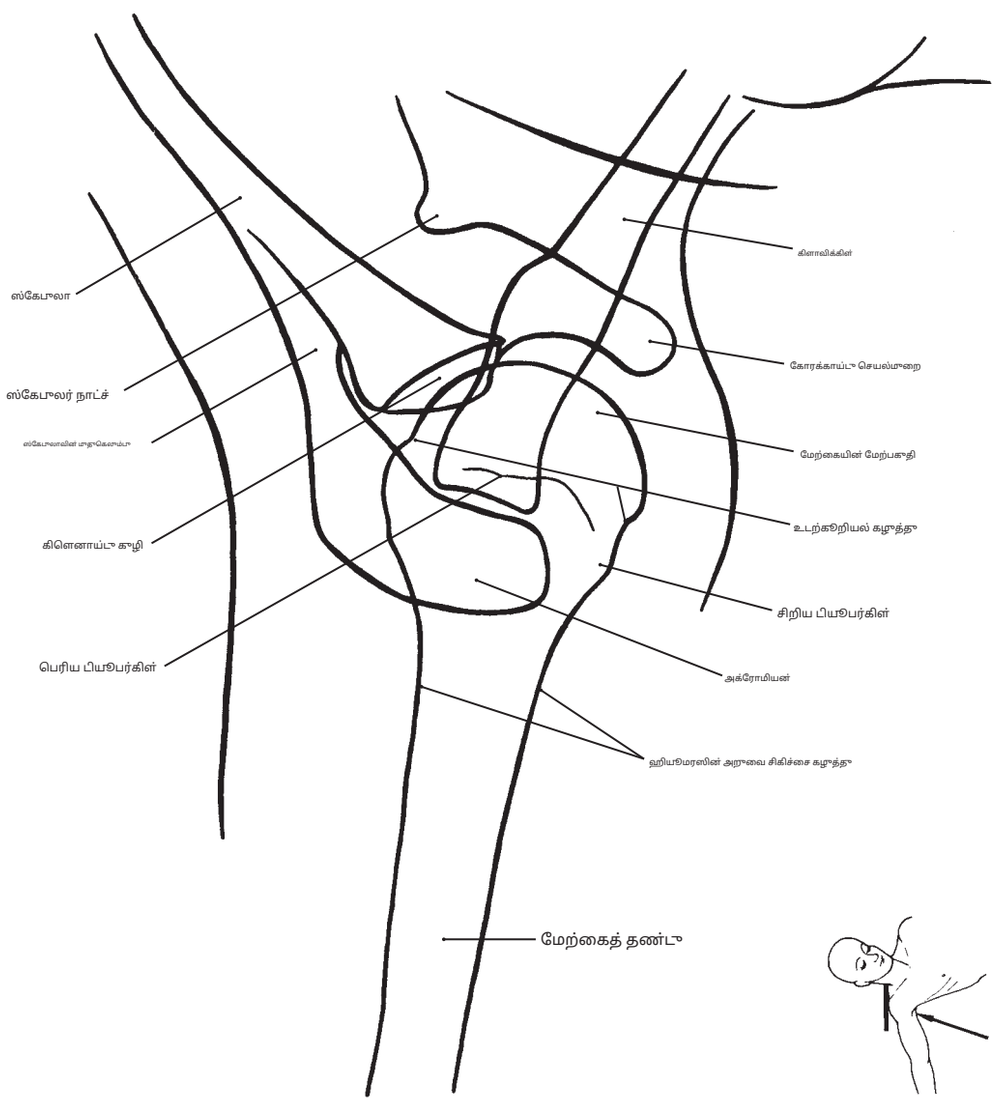

படம் 121.2 படம் 120.2 இல் ரேடியோகிராஃபின் வரைபடப் பிரதிநிதித்துவம்

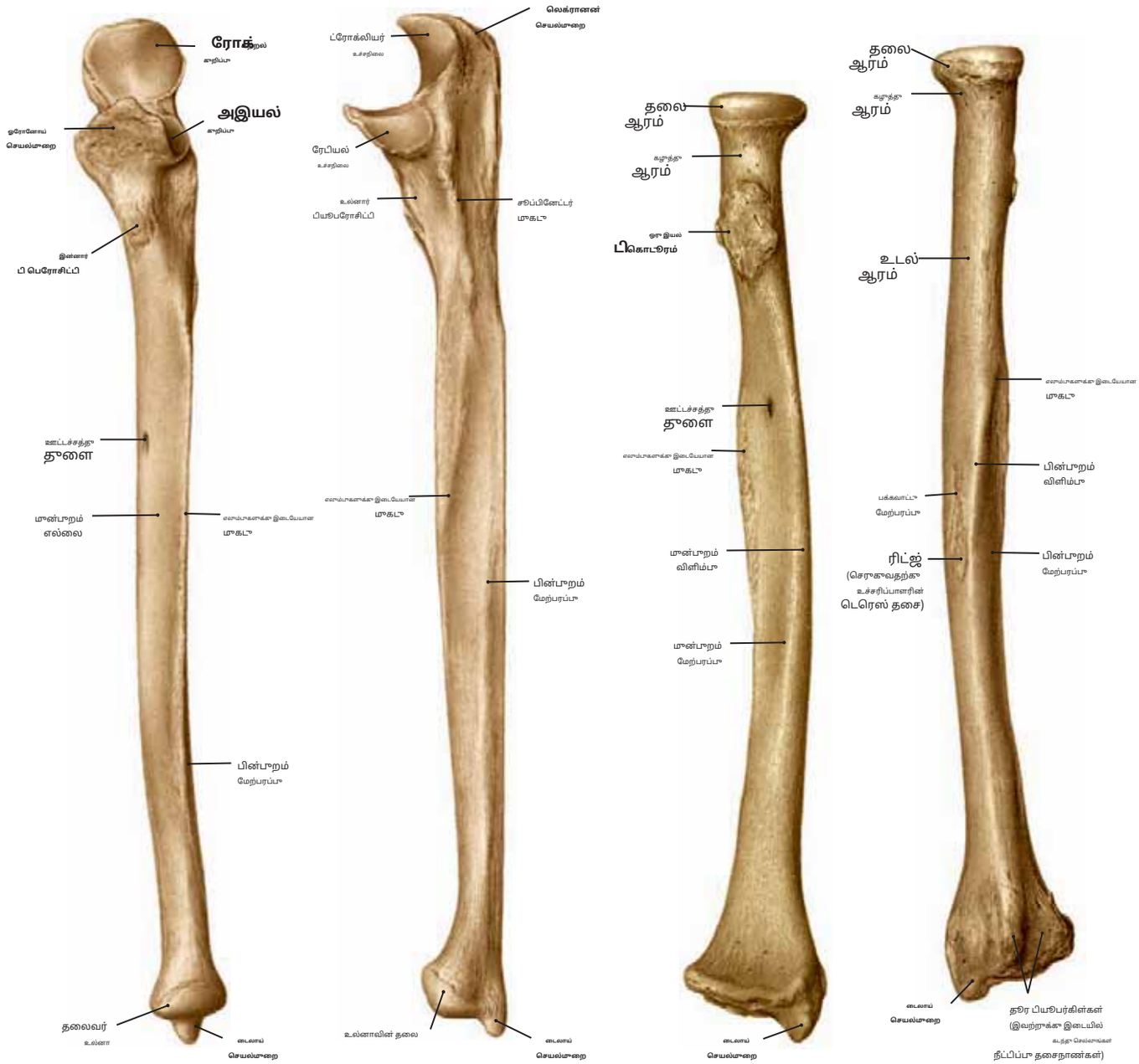

படம் 122.1மன்பறு உல்னா **படம் 122.2பக்கவாட்டு உல்னா** **படம் 122.3மன்பறம் ஆரம்** **படம் 122.4பின்பறம் ஆரம்**

இடது உல்னா (படங்கள் 122.1 மற்றும் 122.2)

கறிப்பு: (1) உல்னா என்பது மன்கையின் நடு எலும்பு ஆகும். இது ஒரு உயர்ந்த வெளிப்பறத்தைக் கொண்டுள்ளது.

மனை, ஒரு உடல் அல்லது தண்டு, மற்றும் ஒரு கீழ் மனை.

(2) தி**மேல் மனை**கொண்டுள்ளது**ஓலெக்ரானன்**மற்றும்**கொரோனாய்டு செயல்மறைகள்**மற்றும் இரண்டு தவாரங்கள்: தி**ஆர உச்சநிலை**ஆரம் மற்றும் உடன் ஒலிப்பக்கம்**ட்ரோக்லியர் நாட்ச்**ஹுமரஸின் ட்ரோக்லியாவிற்கு.

(3) பிராச்சியாலிஸ் தசை உல்னாவின் பியூபரோசிட்பியில் செருகப்படுகிறது.

(4) உடன்**உடல்**உல்னாவின் எலும்பாகளுக்கு இடையேயான சவ்வை இணைக்கிறது.

(5) தி**தொலைதூர மனை**கறிக்கப்பட்டுள்ளது**உல்நார் தலை**பக்கவாட்டில் மற்றும் **ஸ்டைலாய்டு செயல்மறை**போஸ்டரோமெடியல் மறையில்.

இடது ஆரம் (படங்கள் 122.3 மற்றும் 122.4)

கறிப்பு: (1) ஆரம் உல்னாவிற்கு பக்கவாட்டில் அமைந்துள்ளது, மேலும் அது ஒரு உடல் மற்றும் இரண்டு மனைகள். அருகாமையில், இது ஹியூமரஸ் மற்றும் உல்னா இரண்டையும் இணைக்கிறது. தொலைவில், இது மணிக்கட்டு எலும்பாகள் (ஸ்கேபாய்டு, லூனேட் மற்றும் ட்ரைக்வெட்ரம்) மற்றும் உல்னாவுடன் இணைக்கிறது.

(2) தி**அருகாமை மனை**இரண்டையும் வெளிப்படுத்தும் ஒரு உருளைத் தலையைக் கொண்டுள்ளது**தலைப்பகுதி**ஹியூமரஸ் மற்றும் **ஆர உச்சநிலை**உல்னாவின்.

(3) மீது**ஆரக் கழாய்த் தோற்றம்**பைசெப்ஸ் பிராச்சியின் தசைநார் செருகுகிறது.

(4) மீது**ஸ்டைலாய்டு செயல்மறை**ரேடியோகார்பல் மூட்டின் பிராக்கியோராடியாலிஸ் தசை மற்றும் ரேடியல் இணை தசைநார் ஆகியவற்றை இணைக்கிறது.

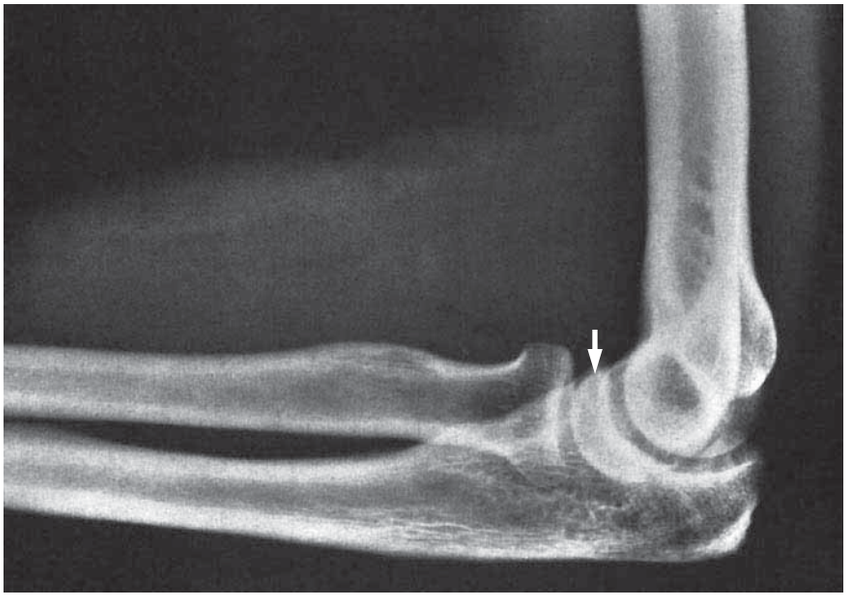

பின்வரும் எலும்பு அமைப்புகளைக் கவனியுங்கள்:

1. ஹியூமரஸின் உடல்
2. ரேடியல் ஃபோஸா
3. ஒலெக்ரானன் ஃபோஸா
4. இடைநிலை எபிகொண்டைல்
5. உல்னாவின் கொரோனாய்டு செயல்முறை
6. ஹுமரஸின் ட்ரோக்லியா
7. ஆரத்தின் உடல்
8. ரேடியல் டியூபரோசிட்டி
9. ஆரத்தின் கழுத்து
10. ஆரத்தின் தலை
11. ஹியூமரஸின் தலைப்பகுதி
12. ட்ரோக்லியர் நாட்ச்
13. ஒலெக்ரானன்

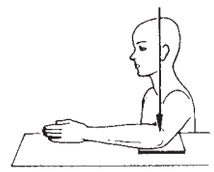

படம்

)

(வை இலிருந்து

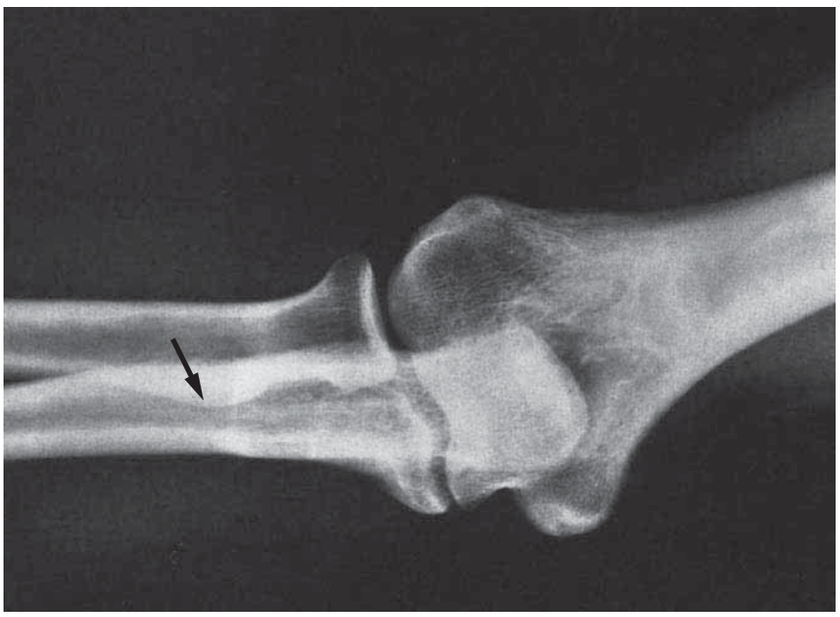

பின்வரும் எலும்பு அமைப்புகளைக் கவனியுங்கள்:

1. ஹியூமரஸின் உடல்
2. ஒலெக்ரானன் ஃபோஸா
3. ஒலெக்ரானன்
4. பக்கவாட்டு எபிகொண்டைல்
5. இடைநிலை எபிகொண்டைல்
6. ஹியூமரஸின் தலைப்பகுதி
7. ஹுமரஸின் ட்ரோக்லியா
8. ஆரத்தின் தலை
9. உல்னாவின் கொரோனாய்டு செயல்முறை
10. ஆரத்தின் கழுத்து
11. உல்னா
12. ரேடியல் டியூபரோசிட்டி
13. ஆரத்தின் உடல்

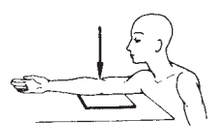

படம் 123.2 ஒரு வயது வந்தவரின் வலது முழங்கை மூட்டின் ரேடியோகிராஃப் (முன்னோடி பின்புறக் காட்சி)

(விக்கிலிருந்து, 6வது பதிப்பு.)

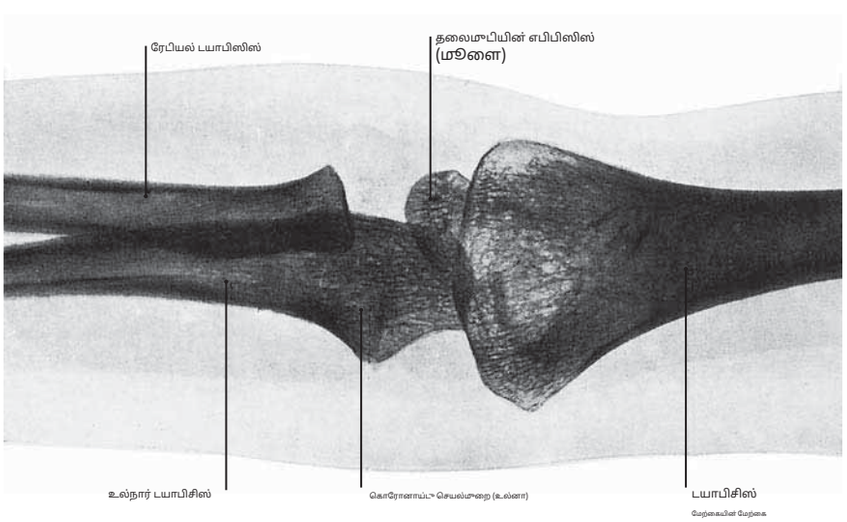

படம் 123.3 5½ வயது சிறுவனின் முழங்கை மூட்டின் ரேடியோகிராஃப்

குறிப்பு: (1) ஒரு நீண்ட எலும்பின் தண்டு இவ்வாறு அழைக்கப்படுகிறது **டியூபிசிஸ்,** அதேசமயம், தண்டிலிருந்து வேறுபட்டு, பொதுவாக ஒரு நீண்ட எலும்பின் மூடிவில் இருக்கும் ஒரு எலும்பு மூறிவு மையம், ஒரு **எபிபிசிஸ்.**

(2) 5½ வயது குழந்தையின் ஹுமரல் கேபிடுலத்தில் ஆஸிஃபிகேஷன் தொடங்கியிருந்தாலும், ஆரத்தின் தலையின் எபிஃபைசிஸ் இன்னும் உருவாகவில்லை.

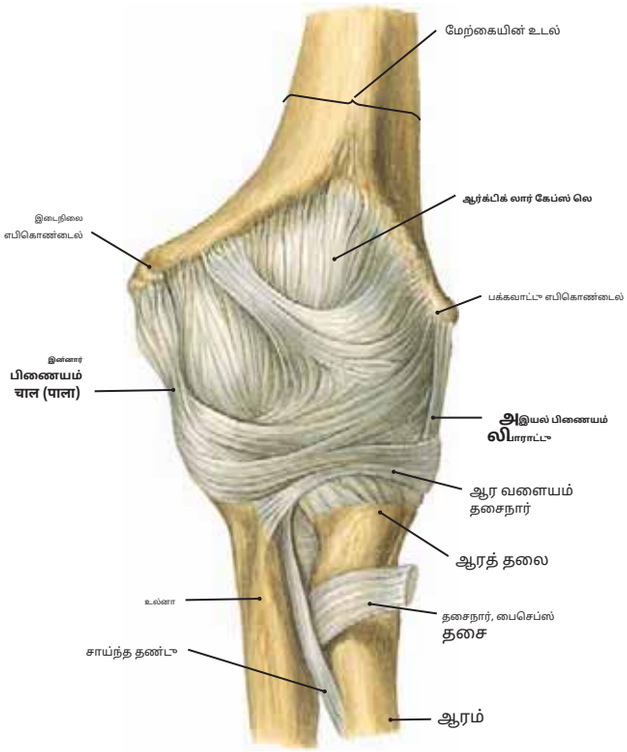

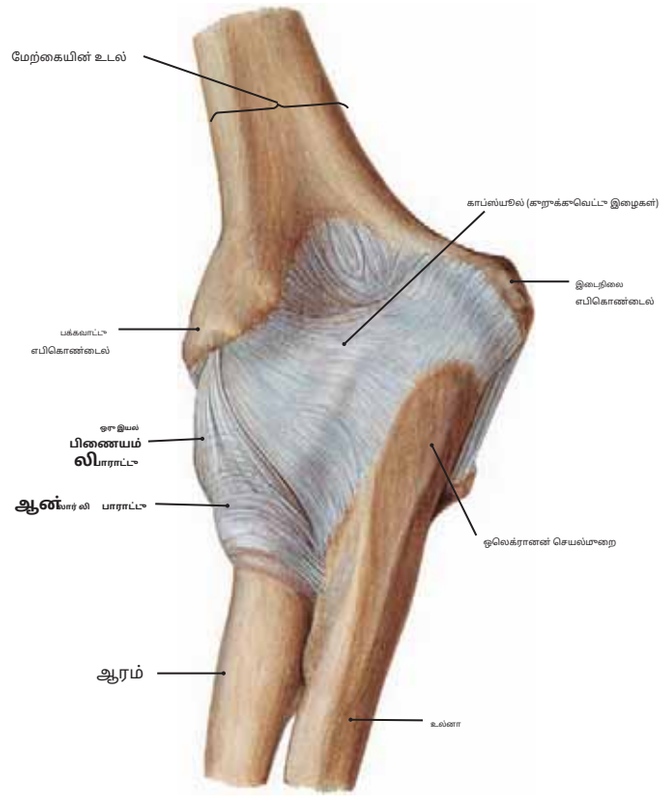

படம் 124.1 இடது முழங்கை மூட்டு (முன்புறக் காட்சி)

குறிப்பு: (1) முழங்கை மூட்டு என்பது ஒரு கீல் அல்லது ஜிங்கிலிமஸ் மூட்டு ஆகும்.

(2) **திட்ரோக்லியா** உல்னாவின் ட்ரோக்லியர் உச்சியில் ஹியூமரஸின் தொடைப் பகுதி பெறப்படுகிறது.

(3) ஹியூமரஸின் தலைப்பகுதி ஆரத்தின் தலைப்பகுதியுடன் இணைகிறது.

(4) மூட்டு காப்ஸ்யூல் தளர்வானது, ஆனால் உல்நார் மற்றும் **ஆர பிணையம்** தசைநார்கள்

படம் 124.2 இடது முழங்கை மூட்டு (பின்புறப் பார்வை)

குறிப்பு: (1) விசிறி வடிவ **ஆர இணைத் தசைநார்** மேலே இணைக்கிறது பக்கவாட்டு எபிகொண்டைலுக்குச் சென்று காப்ஸ்யூலுடன் கலக்கிறது.

(2) மேல் எல்லை **ஆர வளையத் தசைநார்** மூட்டு காப்ஸ்யூலுடனும் கலக்கிறது.

படம் 124.3 இடது முழங்கை மூட்டு (சகிட்டல் பிரிவு)

குறிப்பு: (1) ஹியூமரஸின் ட்ரோக்லியாவின் தழுவல் உல்னாவின் ட்ரோக்லியர் நாட்சு பக்கவாட்டு இடப்பெயர்ச்சியை அல்ல, வளைவு மற்றும் நீட்டிப்பை மட்டுமே அனுமதிக்கிறது.

(2) ஒலெக்ரானனின் பின்புற மேற்பரப்பு தோலிலிருந்து ஒரு தோலடி பர்சா மற்றும் ட்ரைசெப்ஸ் சுருகலால் பிரிக்கப்படுகிறது.

(3) **எலும்பு முறிவுகள்** நீட்டிய கையில் விழுவதால் ஹியூமரஸின் தொலைதூர முனை பெரும்பாலும் ஏற்படுகிறது, ஏனெனில் விசை முன்கையின் எலும்புகள் வழியாக ஹியூமரஸுக்கு பரவுகிறது.

(4) **எலும்பு முறிவுகள்** முழங்கை முனையில் விழுவதால் எலும்புக்கு ஏற்பட்ட நேரடி அதிர்ச்சியின் விளைவாக ஒலெக்ரானன் ஏற்படுகிறது.

(5) **பின்புற இடப்பெயர்வு** உல்னா மற்றும் இணைக்கப்பட்ட ஆரம் என்பது முழங்கை மூட்டில் மிகவும் பொதுவான இடப்பெயர்ச்சி ஆகும், இது மீண்டும் நீட்டிய மற்றும் கடத்தப்பட்ட கையில் விழுவதால் ஏற்படுகிறது.

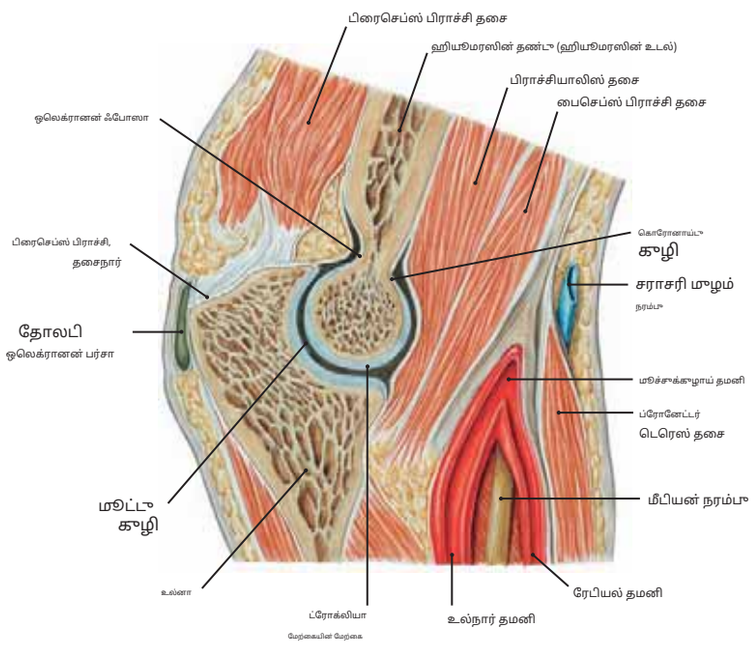

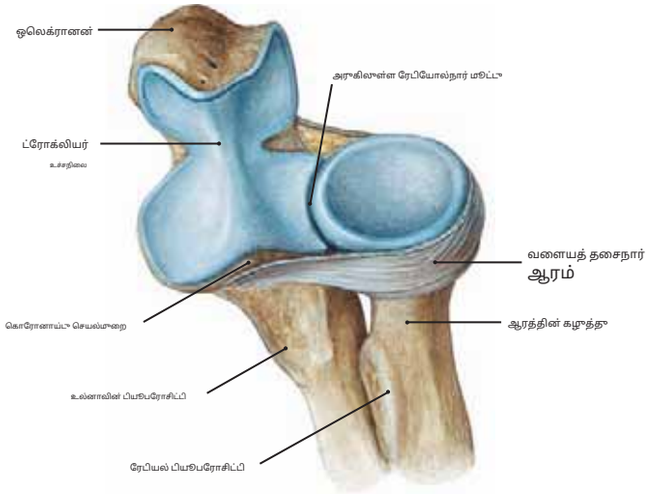

படம் 125.1 இடது அருகாமை ரேடியோல்னர் மூட்டு

குறிப்பு: (1) அருகிலுள்ள ரேடியோல்நார் மூட்டின் இந்த முன்புறக் காட்சி (ori- படம் 124.1 ஐப் போலவே உள்ளமைக்கப்பட்டுள்ளது) ஆரத்தின் தலையைச் சுற்றியுள்ள வளைய தசைநார் காட்டுகிறது. தசைநார் உல்னாவுடன் முன்புறமாகவும் பின்புறமாகவும் இணைகிறது.

(2) பைசெப்ஸ் பிராச்சியைச் செருகும் ரேடியல் டியூபரோசிட்டி மற்றும் பிரைசெப்ஸ் பிராச்சியைச் செருகும் ஓலெக்ரானன்.

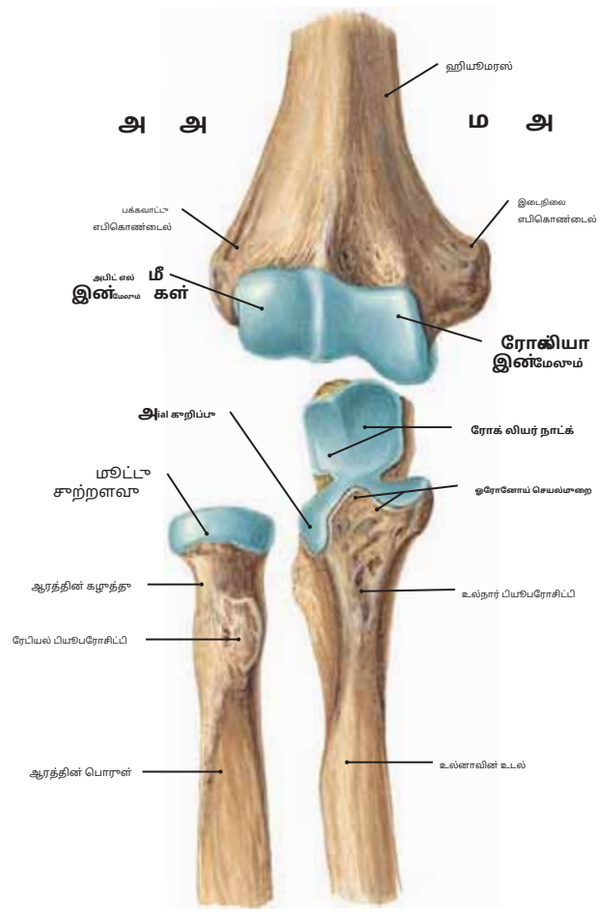

படம் 125.2 வலது மாழங்கை எலும்புகள் மற்றும் ரேடியோல்நார் மூட்டுகள் (முன்புறக் காட்சி)

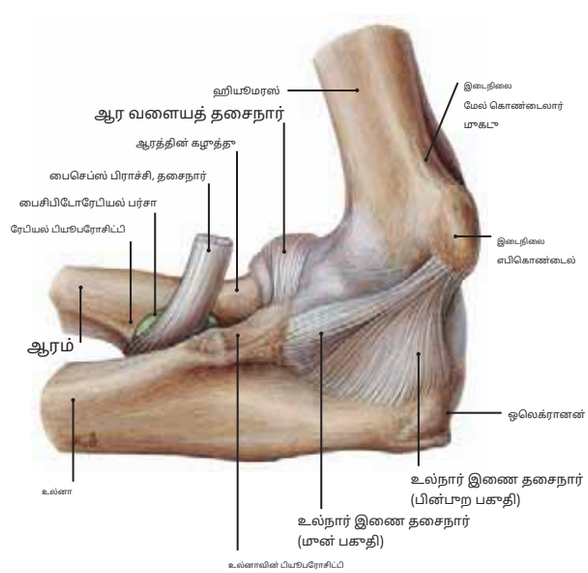

படம் 125.3 வளைந்து, மேலே சாய்ந்த வலது மாழங்கை மூட்டு (இடைநிலை தோற்றம்)

குறிப்பு: (1) உல்நார் (இடைநிலை) பிணைப்பின் முன்புற மற்றும் பின்புற பாகங்கள் தசைநார்.

(2) ஆரத்தின் தலைப்பகுதியைச் சுழ்ந்துள்ள வளையத் தசைநார்.

(3) ஆரத்தின் டியூபரோசிட்டியில் பைசெப்ஸ் பிராச்சி தசைநார் செருகல்.

(4) ட்ரைசெப்ஸ் பிராச்சி (காட்டப்படவில்லை) செருகும் உல்னாவின் ஓலெக்ரானன்.

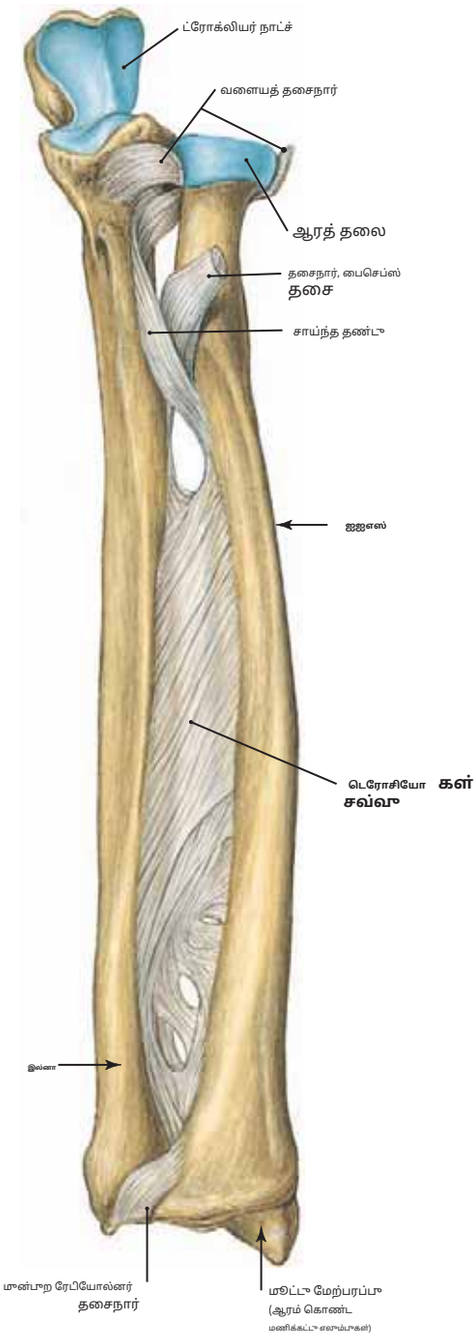

படம் 126.1 ரேடியோல்நார் மூட்டுகள் (முன்பாறக் காட்சி, இடது)

குறிப்பு: (1) ஆரம் மற்றும் உல்னா ஆகியவை அருகாமையில், நீளமாக இணைகின்றன. இரண்டு எலும்புகளின் தண்டுகள், மற்றும் தொலைவில்.

(2) அருகாமையில், ஆரத்தின் தலைப்பகுதி உல்னாவின் (பிவோட் அல்லது ட்ரோக்காய்டு மூட்டு) ஆர உச்சநிலைக்குள் சுழல்கிறது.

(3) தி**வளையத் தசைநார்,**உல்னாவின் இரு முனைகளிலும் இணைக்கப்பட்டு, ஆரத்தின் தலையைச் சுற்றி, மூட்டைப் பாதுகாக்கிறது.

(4) எலும்புகளுக்கு இடையேயான சவ்வு இரண்டு எலும்புகளின் தண்டுகளுக்கு இடையில் சாய்வாக நீண்டுள்ளது, அதேசமயம் உல்னாவின் தலையானது ஆரத்தின் உல்நார் உச்சியில் தொலைவில் இணைகிறது.

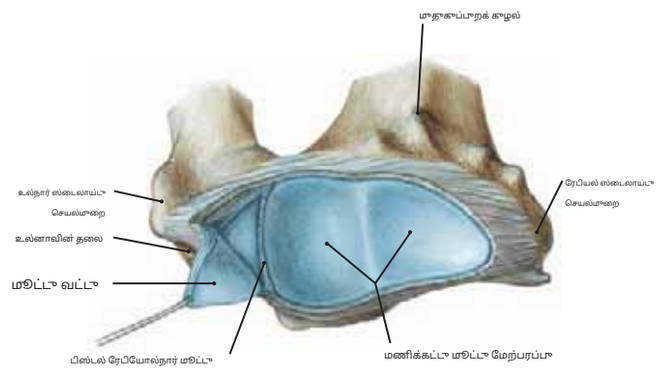

படம் 126.2 வலது ரேடியோல்நார் மூட்டு

குறிப்பு: (1) தொலைதூர ஆரத்தின் பக்கவாட்டு மேற்பரப்பு மற்றும் இடை மேற்பரப்பு பிஸ்டல் உல்னா பிஸ்டல் ரேடியோல்நார் மூட்டை உருவாக்குகிறது.

(2) இந்த மூட்டில் உள்ள சைனோவியல் கழி L-வடிவமானது மற்றும் உல்னாவின் தொலைதூர முனைக்கும் ஒரு மூட்டு வட்டுக்கும் இடையில் இடைப்பட்டதாக உள்ளது. இந்த கழி தொலைதூர ஆரத்தின் பக்கவாட்டு மேற்பரப்புக்கும் தொலைதூர உல்னாவின் இடை மேற்பரப்புக்கும் இடையில் மேல்நோக்கி நீண்டுள்ளது.

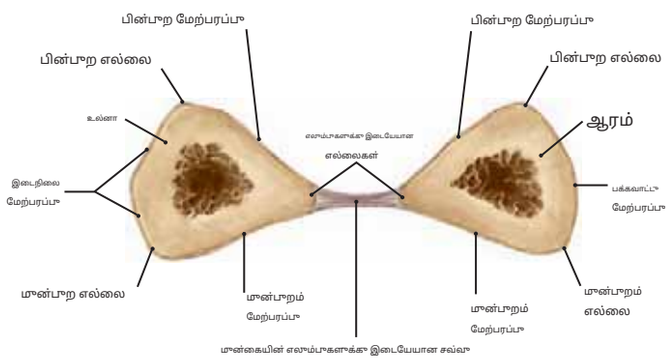

படம் 126.3 மான்கையின் எலும்புகள் (குறுக்குப் பகுதி)

குறிப்பு: (1) ஆரத்தின் தண்டுகளுக்கு இடையே உள்ள இடைச்செருகல் சவ்வு மற்றும் இந்த சவ்வு மான்கையின் எலும்பு அமைப்புகளை பெரிதும் பலப்படுத்துகிறது.

(2) மான்கையில் ஒரு குறிப்பிடத்தக்க விசை மேலே சென்றால் (நீட்டிய கையில் விழுவது போல), எலும்புகளுக்கு இடையேயான சவ்வு வீழ்ச்சியின் தாக்கத்தை சிதறடிக்க உதவுகிறது. இது விசையின் ஒரு பகுதியை மற்ற எலும்புக்கு கடத்துவதன் மூலம் இதைச் செய்கிறது, இதன் மூலம் மான்கை எலும்புகளின் எலும்பு முறிவுகளைத் தடுக்க உதவுகிறது.

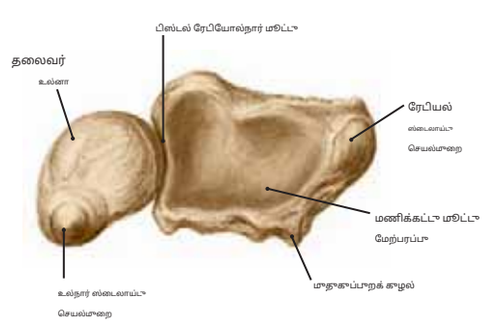

படம் 126.4 இடது ஆரம் மற்றும் உல்னாவின் தொலைதூர அம்சம்

இரண்டு எலும்புகளின் தொலைதூர முனையும் ஒரு ஸ்டைலாய்டு செயல்முறையால் குறிக்கப்பட்டுள்ளது என்பதை நினைவில் கொள்க. உல்னாவின் தொலைதூர முனையின் பக்கவாட்டு பக்கத்திற்கும் ஆரத்தின் பரந்த கீழ் முனையின் இடை பக்கத்திற்கும் இடையில் தொலைதூர ரேடியோல்நார் மூட்டு அமைந்துள்ளது.

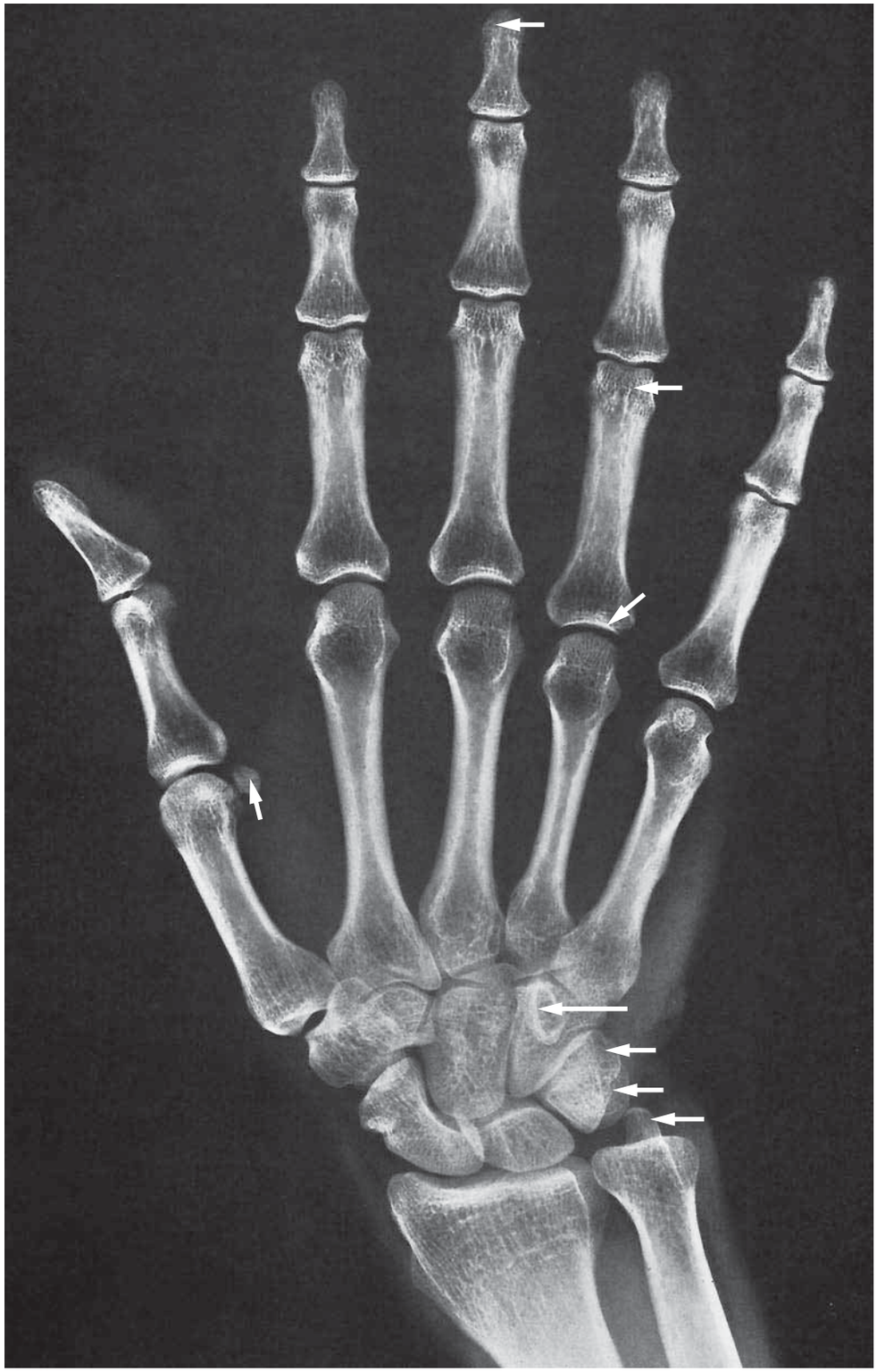

படம் 127 **வலதா மணிக்கட்டா மற்றும் கையின் ரேடியோகிராஃப் (டோர்சோபால்மர் வியூ)**

1. உல்னா
2. உல்னாவின் ஸ்டைலாய்டா செயல்முறை
3. ஆரம்
4. ஆரத்தின் ஸ்டைலாய்டா செயல்முறை
5. ஸ்கேபாய்டா
6. சந்திரன்
7. ட்ரைக்வெட்ரல்
8. பிசிஃபார்ம்
9. ட்ரேபீசியம்
10. ட்ரெப்சாய்டா
11. கேபிடேட்
12. ஹமாதே
13. ஹமேட்டின் ஹாமாலஸ்
14. மாதல் மெட்டகார்பல் எலும்பின் அடிப்பகுதி
15. மாதல் மெட்டகார்பல் எலும்பின் தலைப்பகுதி
16. எள் எலும்பா
17. மெட்டாகார்போபாலஞ்சியல் மூட்டா
18. அராகாமையில் உள்ள இடைச்செராகல் மூட்டா
19. பிஸ்டல் இன்டர்ஃபாலஞ்சியல் மூட்டா
20. பிஸ்டல் ஃபாலங்க்ஸின் பியூபராசிட்டி
21. பிஸ்டல் ஃபாலங்க்ஸ்
22. நடுத்தர ஃபாலன்க்ஸ்
23. ஃபாலன்க்ஸின் தலை
24. அராகாமையில் உள்ள ஃபாலன்க்ஸ்
25. ஃபாலன்க்ஸின் அடிப்பகுதி
26. ஐந்தாவதா மெட்டகார்பல் எலும்பா

(விக்கிலிராந்தா, வேதா பதிப்பா.)

படம் 128.1 வலது மணிக்கட்டு மற்றும் கையின் எலும்புக்கூடு (பால்மர் வியூ)

குறிப்பு: (1)**மணிக்கட்டு எலும்புகள்:**8;**மெட்டகார்பல் எலும்புகள்:**5;

ஃபாலாங்க்ஸ்:14 (கட்டைவிரலில் 2 உள்ளன, மற்ற 4 விரல்களில் ஒவ்வொன்றிலும் 3 உள்ளன)

(2)**மணிக்கட்டு எலும்புகள்**,பக்கவாட்டு மாதல் இடைநிலை

வரை: **அருகாமை வரிசை**	**பிஸ்டல் வரிசை**
ஸ்கேபாய்டு	ட்ரேபீசியம்
சந்திரன்	ட்ரெப்சாய்டு
ட்ரிக்வெட்ரம்	கேபிடேட்
பிசிஃபார்ம்	ஹமாதே

(3)**மெட்டகார்பல் எலும்புகள்:**

(அ) முதலாவது மிகக் குறுகியது.

(ஆ) இரண்டாவது மிக நீளமானது

(c) ஒவ்வொன்றும் ஒரு**அடித்தளம்**(மணிக்கட்டு முனை), a**உடல்**, மற்றும் ஒரு **தலை**(தொலைதூர முனை)

(4)**ஃபாலாங்க்ஸ்:**

(அ) நான்கு நடு விரல்களின் விரல்கள் குறுக்கு வரிசைகளில் அமைக்கப்பட்டுள்ளன—**அருகாமை, நடு**,மற்றும்**தொலைதூர.**

(ஆ) கட்டைவிரலில் ஒரு அருகாமை மற்றும் ஒரு தொலைதூர ஃபாலன்க்ஸ் மட்டுமே உள்ளது.

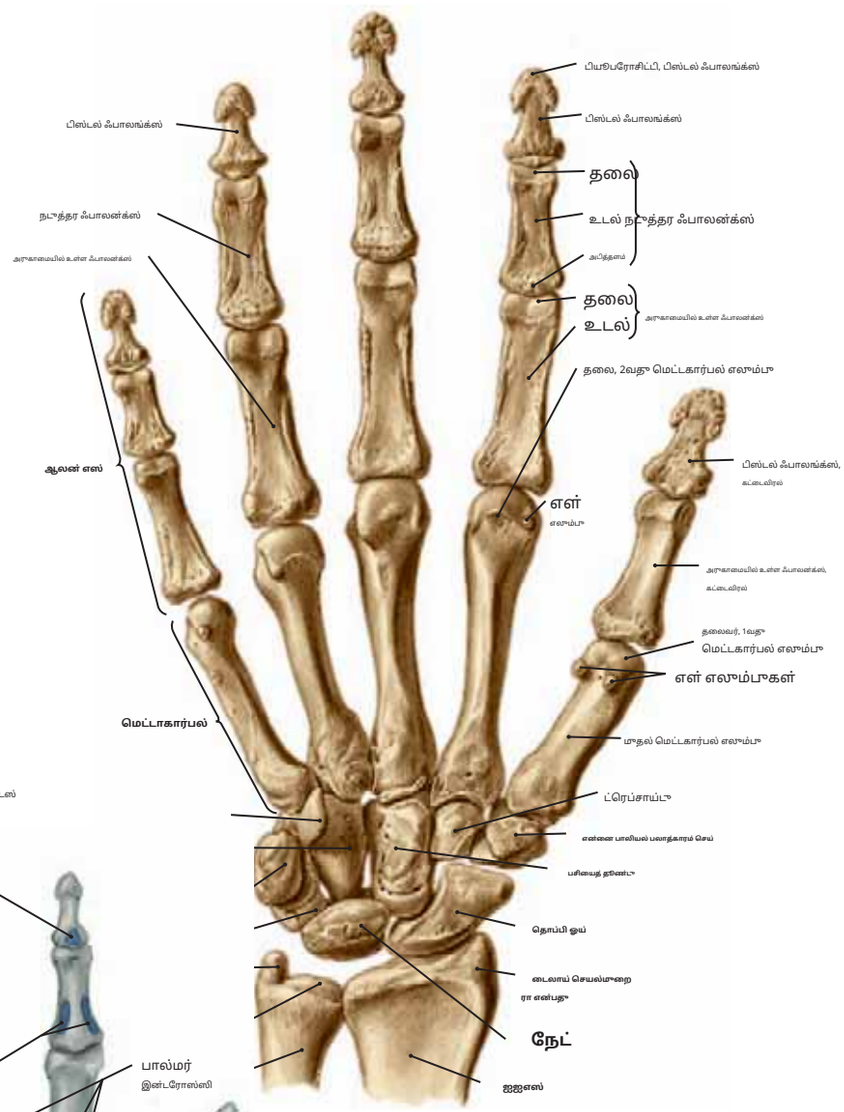

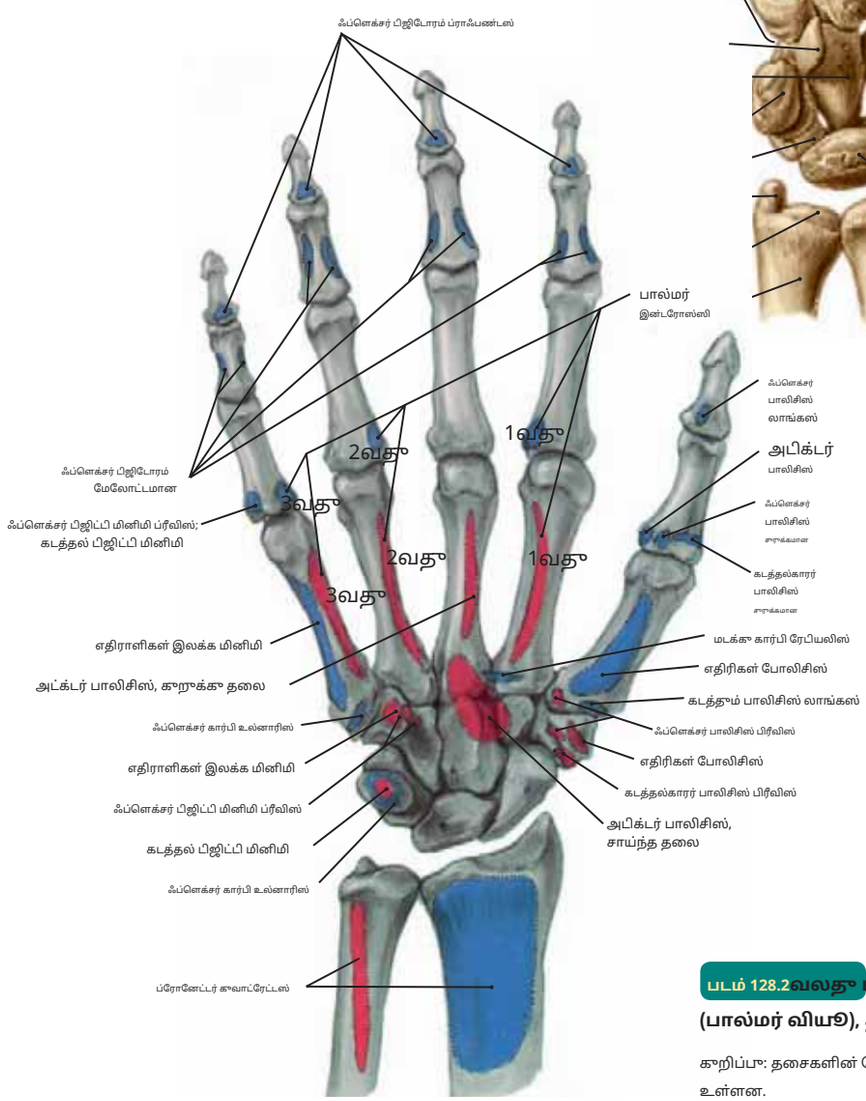

படம் 128.2 வலது மணிக்கட்டு மற்றும் கையின் எலும்புகள் (பால்மர் வியூ), தசைகளின் இணைப்பைக் காட்டுகிறது.

குறிப்பு: தசைகளின் தோற்றம் சிவப்பு நிறத்திலும், செருகல்கள் நீல நிறத்திலும் உள்ளன.

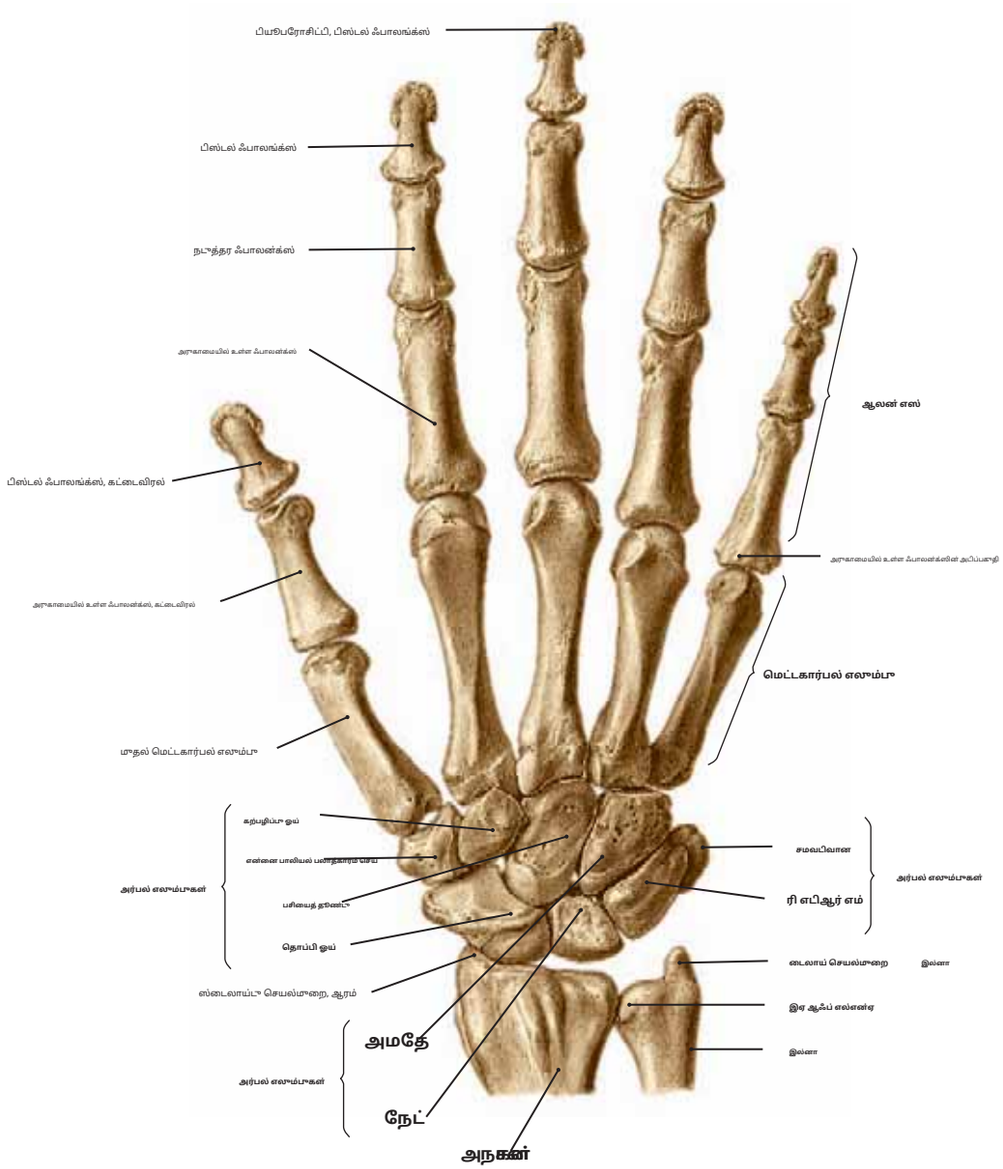

படம் 129.1 வலது மணிக்கட்டு மற்றும் கையின் எலும்புக்கூடு (பின்புறக் காட்சி)

படம் 129.2 வலது மணிக்கட்டின் கதிர்வீச்சு வரைவி (முதுகுப்புறத் தாவாரத் தோற்றம்)

குறிப்பு: பின்வரும் எண்ணிடப்பட்ட கட்டமைப்புகள்:

1. மாதல் மெட்டகார்பல் எலும்பின் அடிப்பகுதி (கட்டைவிரல்)
2. ட்ரேபீசியம் எலும்பு
3. ட்ரெப்சாய்டு எலும்பு
4. கேபிடேட் எலும்பு
5. ஹமேட் எலும்பு
6. ஹேமேட் எலும்பின் ஹாமுலஸ்
7. ஐந்தாவது மெட்டகார்பல் எலும்பின் அடிப்பகுதி (சிறு விரல்)
8. ஸ்கேபாய்டு எலும்பு
9. சந்திர எலும்பு
10. ட்ரைக்வெட்ரல் எலும்பு
11. பிசிஃபார்ம் எலும்பு
12. ஆரத்தின் ஸ்டைலாய்டு செயல்முறை
13. உல்நார் நாட்ச் (பிஸ்டல் ரேடியோல்நார் மூட்டு)
14. உல்னாவின் ஸ்டைலாய்டு செயல்முறை
15. ஆரம்
16. உல்னா

(விக்கிலிருந்து, 6வது பதிப்பு.)

படம் 130.1 மூட்டுகள் மற்றும் தசைநார்கள்- மணிக்கட்டு மற்றும் கை (பின்புறப் பார்வை, இடது கை)

குறிப்பு: (1) மணிக்கட்டு மற்றும் கையில் உள்ள மூட்டுகளின் பெரும்பாலான தசைநார்கள் அவை ஒன்றோடொன்று இணைக்கும் எலும்புகளைப் பொறுத்து பெயரிடப்படுகின்றன.

(2) முதுகுப்புற ரேடியோகார்பல் தசைநார், முதுகுப்புற ரேடியோகார்பல் மூட்டு காப்ஸ்யூலை பின்புறமாக பலப்படுத்துகிறது. இது உல்நார் மற்றும் ரேடியல் இணை தசைநார்களால் (படம் 131.3 ஐப் பார்க்கவும்) மையமாகவும் பக்கவாட்டாகவும் இணைக்கப்பட்டுள்ளது, இது ஆரம் மற்றும் உல்னா இரண்டின் ஸ்டைலாய்டு செயல்முறைகளிலிருந்து தொலைவில் நீண்டுள்ளது.

(3) கார்பனாக்குள் மற்றும் கார்பனாக்குள் தசைநார் ஆகியவை அருகிலுள்ள எலும்புகளுக்கு இடையில் நீண்டு செல்லும் குறுகிய, அடர்த்தியான இணைப்பு-திசு இழைகளாகும்.

(4) மெட்டகார்பல் எலும்பின் வட்டமான தலை மற்றும் அருகிலுள்ள ஃபாலன்க்ஸின் குழிவான அடித்தளத்தை வெளிப்படுத்த, மூன்றாவது மெட்டகார்போபாலஞ்சியல் மூட்டின் முதுகுப் பகுதியில் மூட்டு காப்ஸ்யூல் வெட்டப்பட்டுள்ளது.

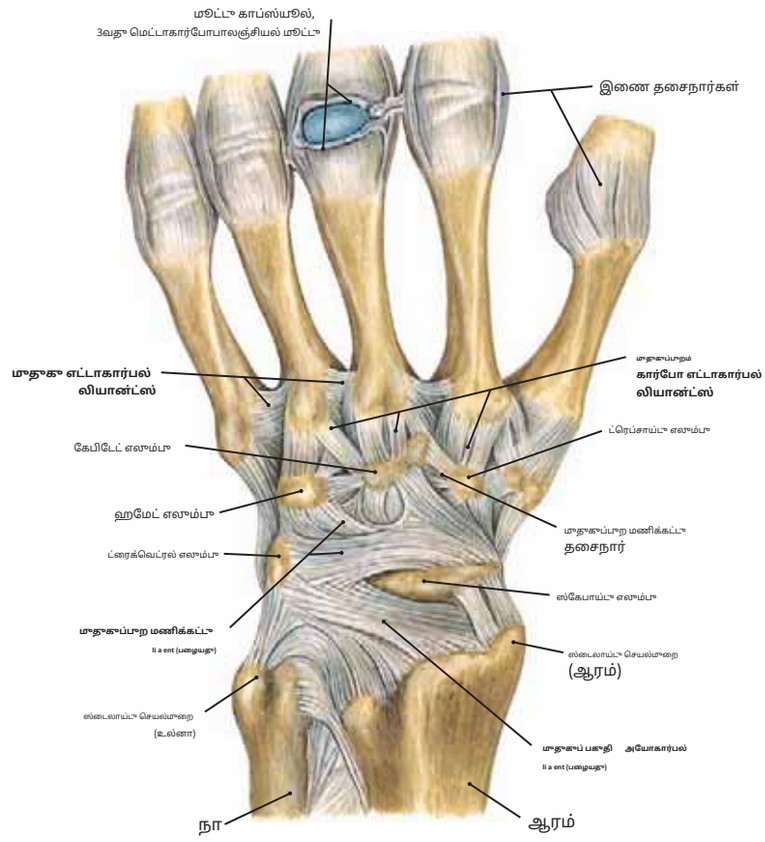

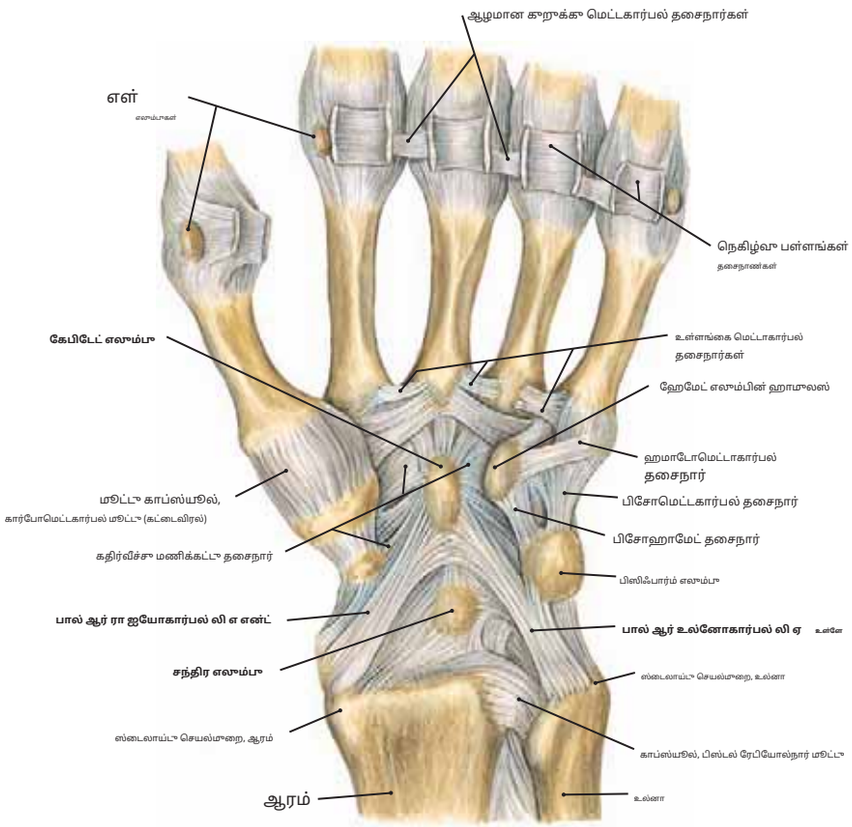

படம் 130.2 மணிக்கட்டு மற்றும் கையின் மூட்டுகள் மற்றும் தசைநார்கள் (பால்மர் வியூ, இடது கை)

குறிப்பு: (1) உள்ளங்கை கையில் உள்ள பல வலுவான தசைநார்கள்: சுற்றியுள்ள கதிர்வீச்சு தசைநார் கேபிடேட் எலும்பு மற்றும் பிசோஹமேட் மற்றும் பிசோமெட்டகார்பல் தசைநார்கள்.

(2) மெட்டகார்பல் எலும்புகளின் அடிப்பகுதிகள் உள்ளங்கை மெட்டகார்பல் தசைநார்களாலும், தொலைதூரத் தலைகள் ஆழமான குறுக்குவெட்டு மெட்டகார்பல் தசைநார்களாலும் இணைக்கப்பட்டுள்ளன.

Translated from English to Tamil - www.onlinedoctranslator.com

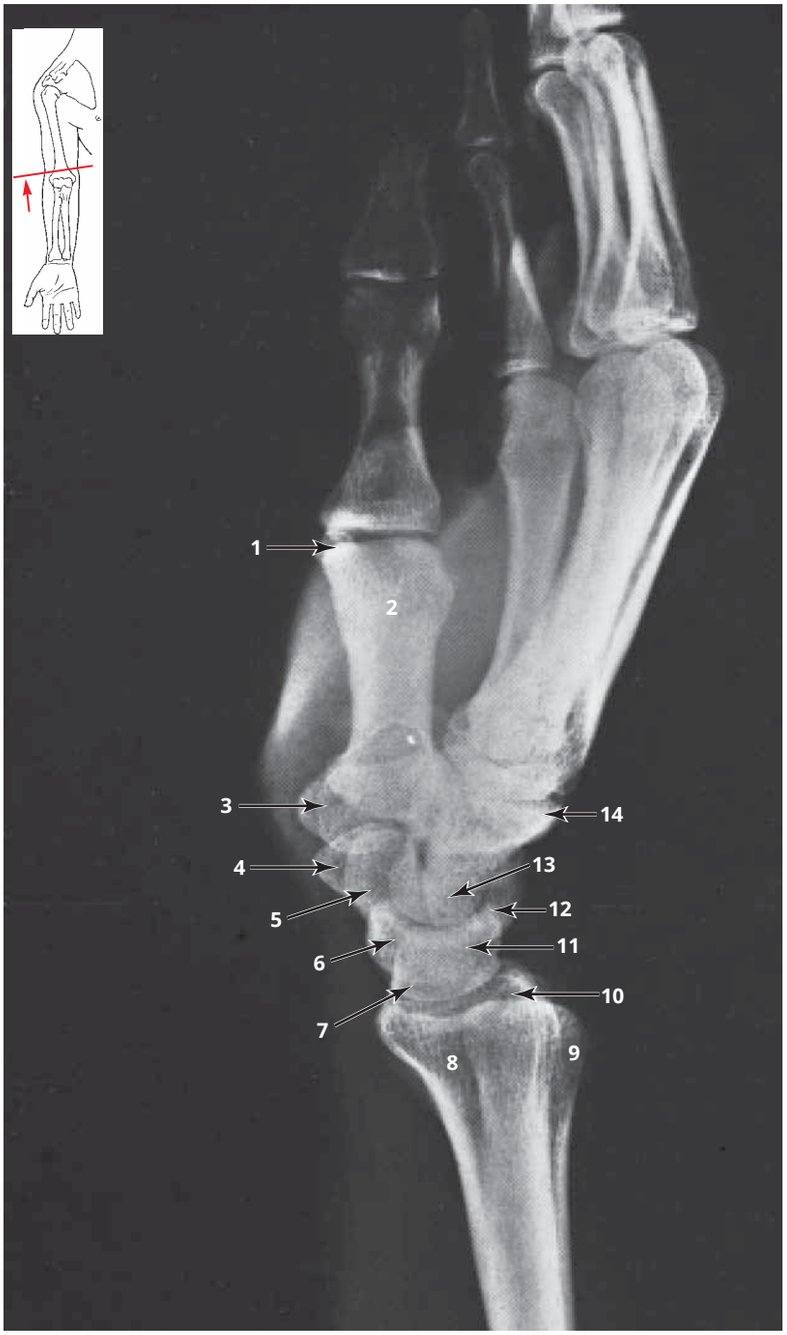

படம் 131.1 வலது கையின் ரேடியோகிராஃப் (பக்கவாட்டுத் தோற்றம்)

1. எள் எலும்பு
2. முதல் மெட்டகார்பல் எலும்பு
3. ட்ரேபீசியம் எலும்பு
4. ஸ்கேபாய்டு எலும்பின் பியூபரோசிட்டி
5. பிசிஃபார்ம் எலும்பு
6. ஆரத்தின் ஸ்டைலாய்டு செயல்முறை
7. ஸ்கேபாய்டு எலும்பு
8. ஆரம்
9. உல்னா
10. உல்னாவின் ஸ்டைலாய்டு செயல்முறை
11. சந்திர எலும்பு
12. ட்ரைக்வெட்ரல் எலும்பு
13. தலை எலும்புத் தலை
14. ஹமேட் எலும்பு

(விக்கிலிருந்து, 5வது பதிப்பு.)

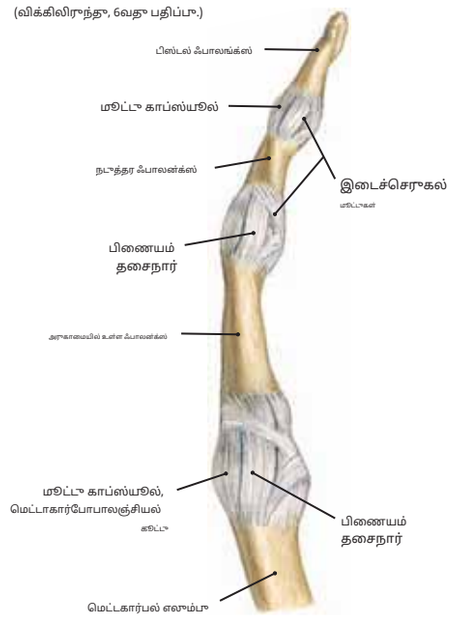

படம் 131.2 மூட்டுகள் மற்றும் தசைநார்கள் நடுவிரல்

குறிப்பு: விரல்களில் உள்ள மூட்டுகளின் மூட்டு காப்ஸ்யூல்கள் நீளவாக்கில் சார்ந்த இணை தசைநார்கள் மூலம் பலப்படுத்தப்படுகின்றன.

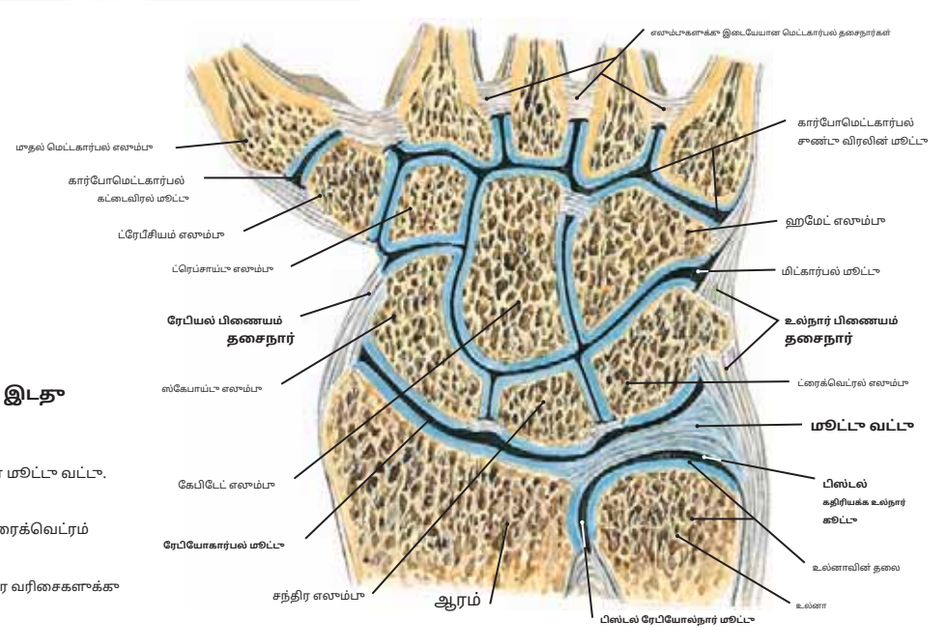

படம் 131.3 கொரோனல் (முன்பாற) பிரிவு- இடது மணிக்கட்டு மூட்டுகள் வழியாக

குறிப்பு: (1) உல்னாவின் தொலைதூர முனையில் உள்ள மூட்டு வட்டு.
(2) ரேடியோகார்பல் மூட்டு ஆரம் மற்றும் மூட்டு வட்டை அருகாமையிலும், ஸ்கேபாய்டு, சந்திரன் மற்றும் ட்ரைக்வெட்ரம் தொலைவிலும் கொண்டுள்ளது.
(3) மணிக்கட்டு எலும்புகளின் அருகாமை மற்றும் தொலைதூர வரிசைகளுக்கு இடையில் நீண்டு செல்லும் மிட்கார்பல் மூட்டு.

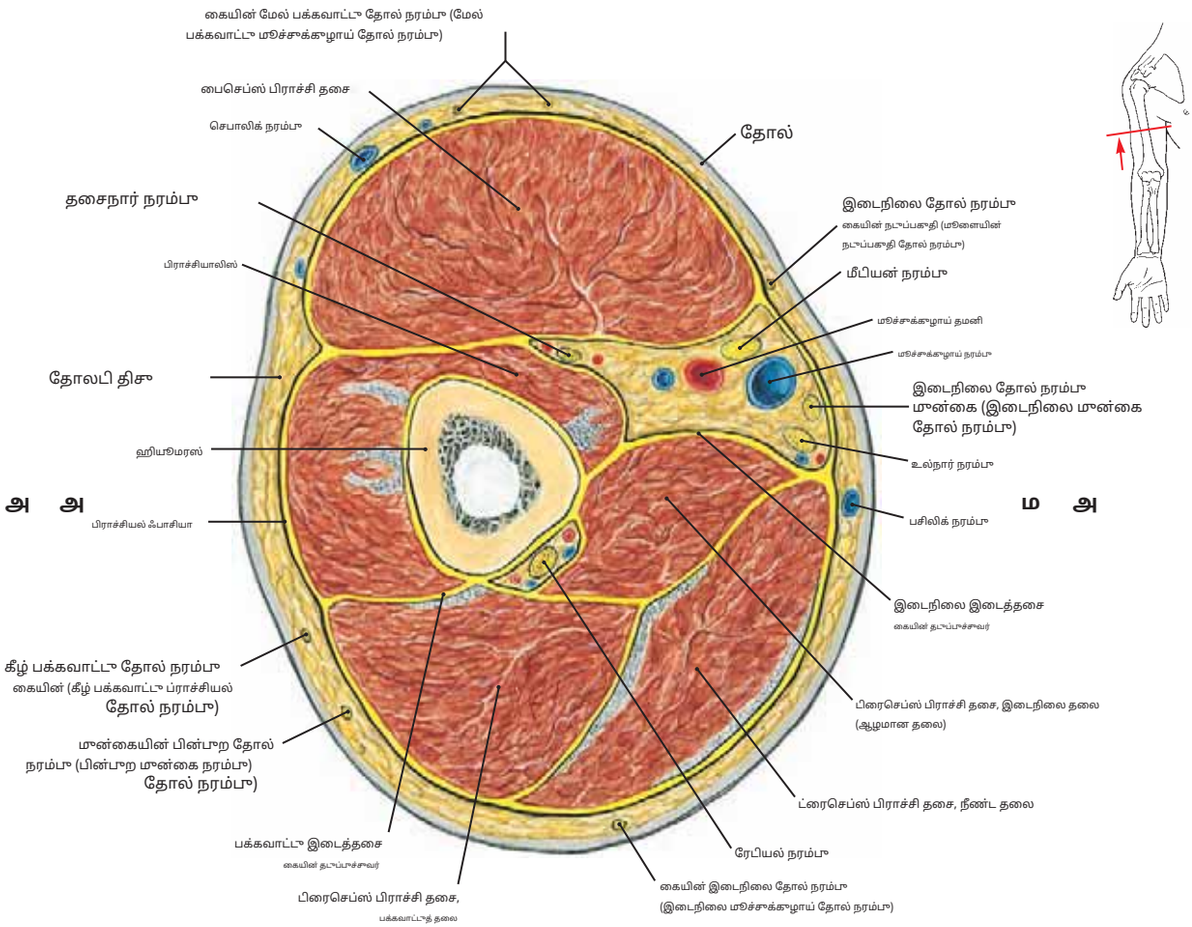

படம் 132.1 ஹியூமரஸின் நடுப்பகுதி வழியாக வலது மேல் மூட்டு குறுக்குவெட்டு.

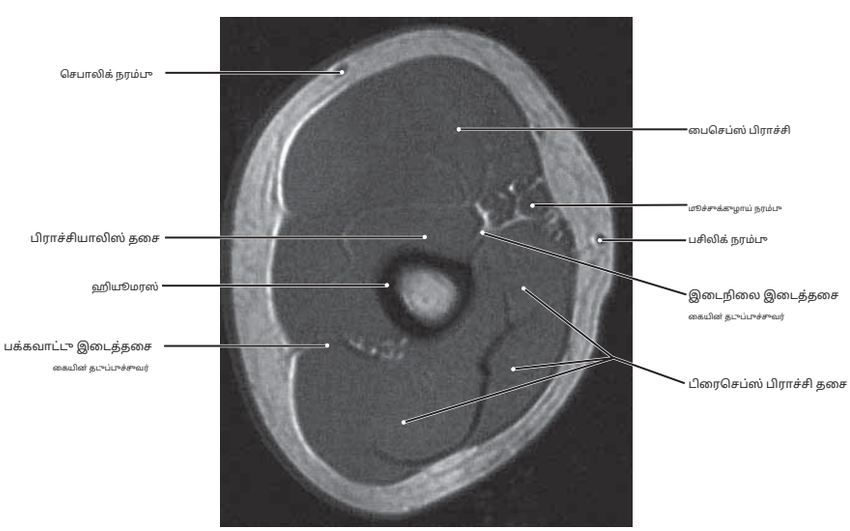

படம் 132.2 வலது மேல் மூட்டு, ஹியூமரஸின் நடுப்பகுதி வழியாக காந்த அதிர்வு படம் (MRI)

இந்த MRI படம் 132.1 இல் உள்ள குறுக்குவெட்டுடன் ஒப்பிடப்படலாம் என்பதை நினைவில் கொள்க.

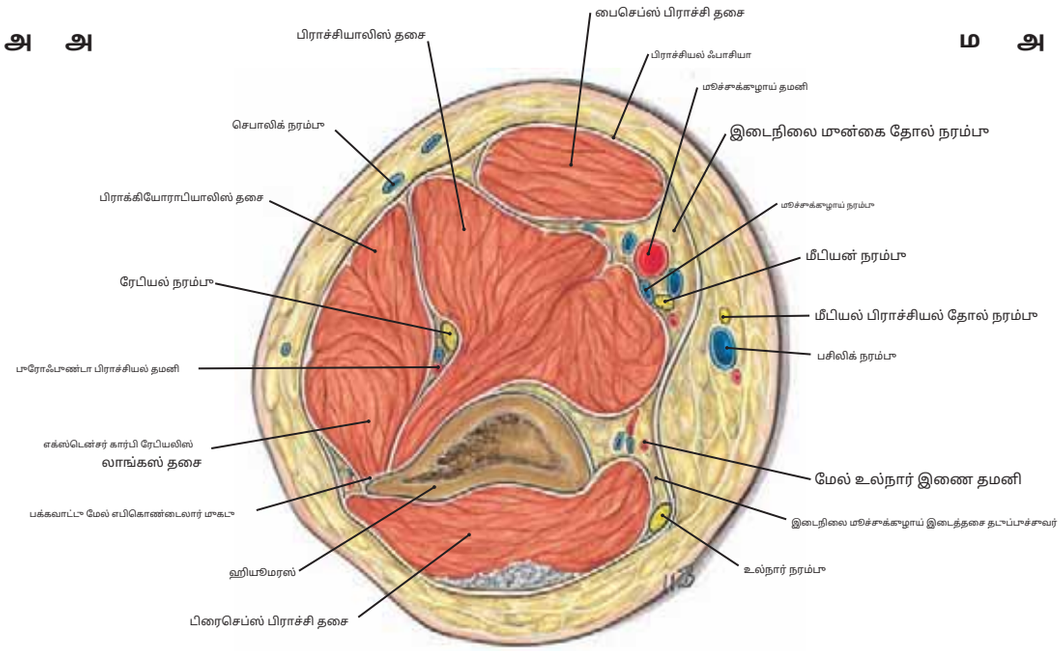

படம் 133.1கையின் கீழ் மூன்றில் ஒரு பகுதி வழியாக குறுக்குவெட்டுப் பிரிவு

மூச்சுக்குழாய் தமனி, தளசி நரம்பு மற்றும் மீடியன், உல்நார் மற்றும் ரேடியல் நரம்புகளைக் கவனியுங்கள்.

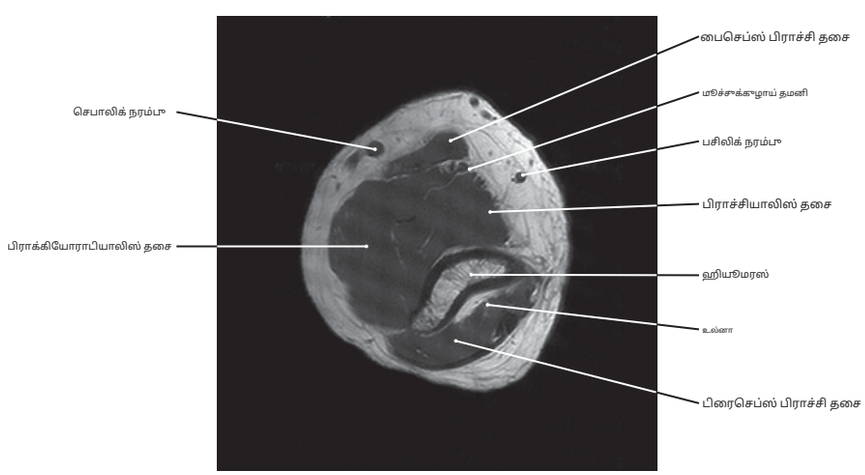

படம் 133.2காந்த அதிர்வு படம் (MRI). கையின் கீழ் மூன்றில் ஒரு பகுதியில் குறுக்குவெட்டு.

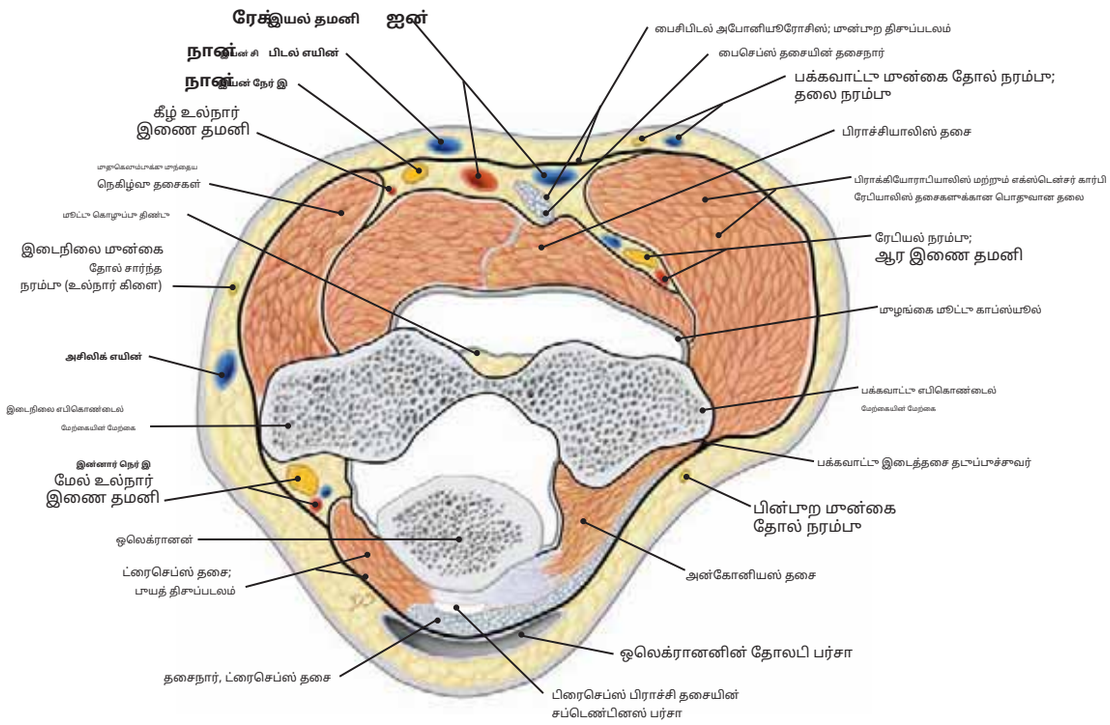

படம் 134.1 முழங்கை மூட்டு மட்டத்தில் வலது மேல் மூட்டு வழியாக குறுக்கு வெட்டு.

குறிப்பு: (1) உல்நார் நரம்பு மற்றும் மேல் உல்நார் இணை தமனி ஆகியவை ஹியூமரஸின் இடைநிலை எபிகொண்டைலுக்குப் பின்னால், உல்னாவின் ஒலெக்ரானனுக்கு நடுவில் அமைந்துள்ளன. (2) மீடியன் நரம்பு, க்யூபிடல் ஃபோஸாவில் உள்ள பிராச்சியல் நரம்பு மற்றும் தமனியின் உல்நார் (இடைநிலை) பக்கத்தில் அமைந்துள்ளது, மேலும் மூன்று கட்டமைப்புகளும் க்யூபிடல் ஃபாசியா மற்றும் மீடியன் க்யூபிடல் நரம்புக்கு ஆழமாக அமைந்துள்ளன.

(3) இந்த மட்டத்தில், ரேடியல் நரம்பு மற்றும் ரேடியல் இணை தமனி ஆகியவை எக்ஸ்டென்சர் தசைகளின் பொதுவான தோற்றத்திற்கும் ஆழமாக அமைந்துள்ள பிராச்சியாலிஸ் தசைக்கும் இடையில் அமைந்துள்ளன.

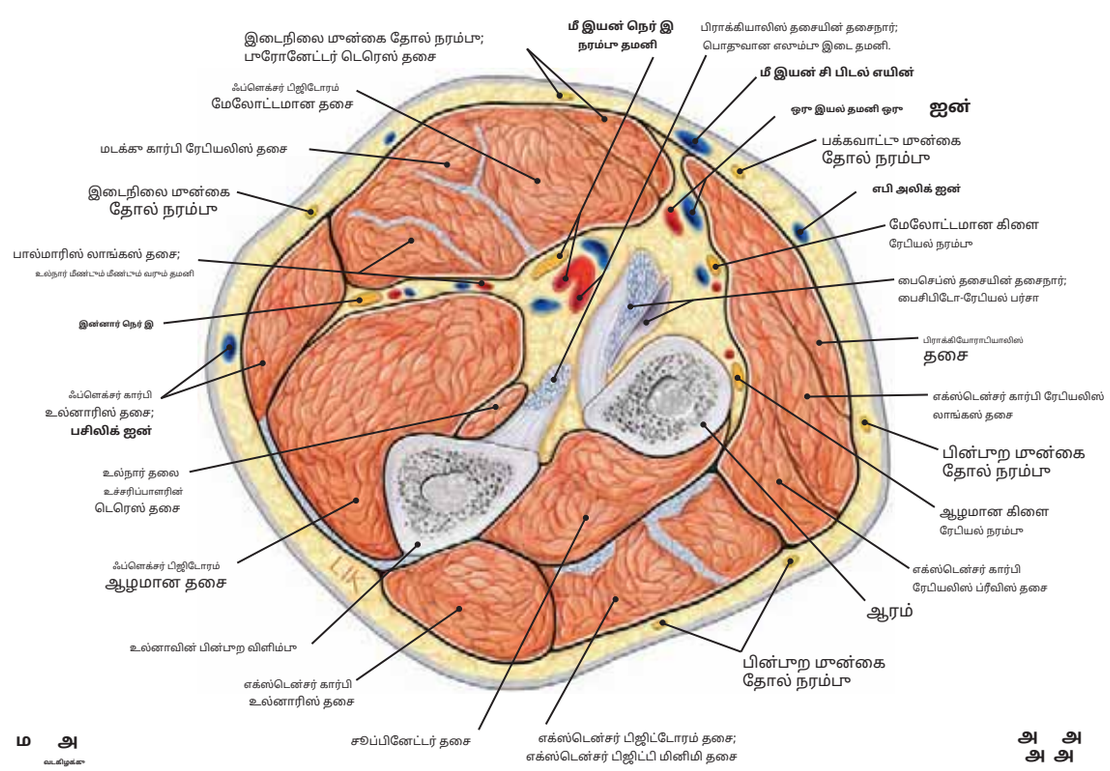

படம் 134.2 வலது முன்கையின் அருகிலுள்ள மூன்றில் ஒரு பகுதி வழியாக குறுக்கு வெட்டு.

குறிப்பு: (1) உல்நார் தமனியிலிருந்து கிளைக்கும் பொதுவான இடை எலும்பு தமனி மற்றும் பைசெப்ஸ் பிராச்சி மற்றும் பிராச்சியாலிஸ் தசைகளின் செருகல்கள் முறையே ஆரம் மற்றும் உல்னா.

(2) ரேடியல் நரம்பு ஏற்கனவே அதன் மேலோட்டமான மற்றும் ஆழமான கிளைகளாகப் பிரிக்கப்பட்டுள்ளது.

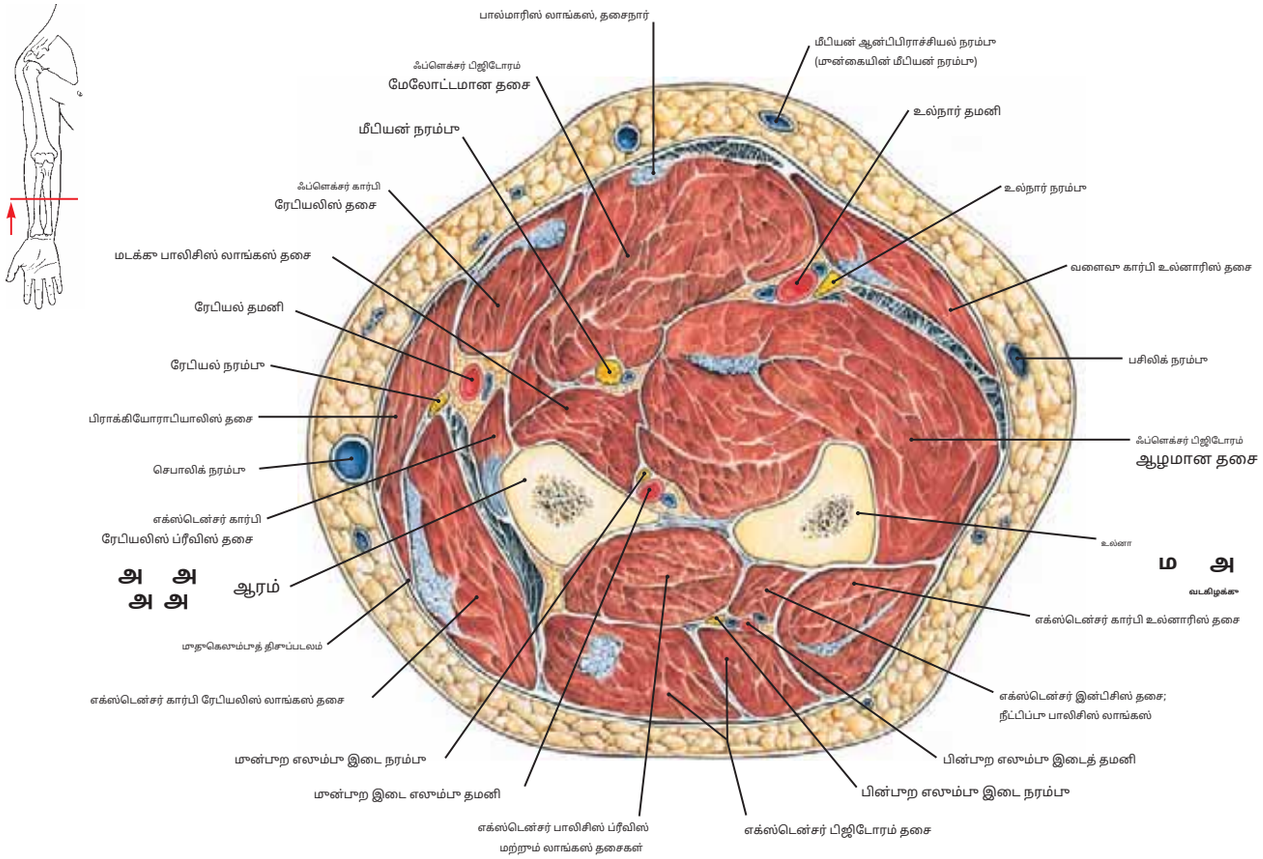

படம் 135.1 வலது மான்கையின் நடு மூன்றில் ஒரு பகுதி வழியாக கறுக்கு வெட்டு.

குறிப்பு: (1) இந்த மட்டத்தில், உல்னா, ஆரம், எலும்புகளுக்கு இடையேயான சவ்வு மற்றும் தசைகளுக்கு இடையேயான செப்டம் ஆகியவை தெளிவாக வரையறுக்கின்றன **பின்புறப் பகுதி**, மான்னாள்-மூதகு மற்றும் பக்கவாட்டில் இருந்து, **மான் பகுதி** மான்புறமாகவும் நடுவிலும் அமைந்துள்ளது.

(2) **திசராசரி நரம்பு** ஃபிளெக்ஸர் பிஜிட்டோரம் ப்ரோஃபண்டஸ் மற்றும் ஃப்ளெக்ஸர் பாலிசிஸ் லாங்கஸ் ஆகியவற்றிற்கு மான்புறம் ஃப்ளெக்ஸர் பிஜிட்டோரம் மேலோட்டமாகவும், மான்கையை ஆழமாகவும் செலுத்துகிறது.

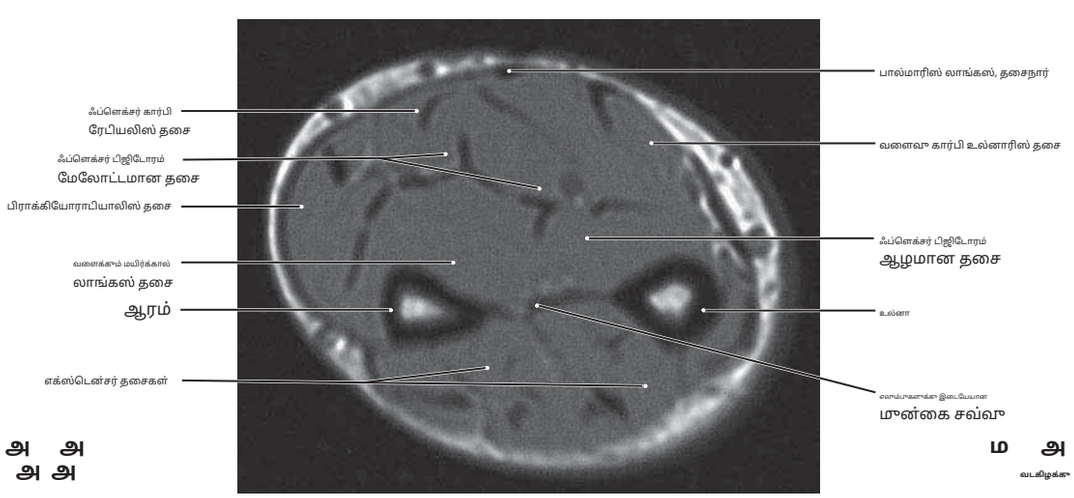

படம் 135.2 மான்கையின் நடுப்பகுதி வழியாக கறுக்கு எம்ஆர்ஐ பிரிவு

இந்த எண்ணிக்கை படம் 135.1 உடன் ஒப்பிடப்பட வேண்டும் என்பதை நினைவில் கொள்க. மான் மற்றும் பின் மான்கை தசைக் குழுக்களின் இருப்பிடங்களைக் கவனித்து, MRI இல் முக்கியமான நாளங்கள் மற்றும் நரம்புகள் எங்கு காணப்படுகின்றன என்பதை தீர்மானிக்கவும்.

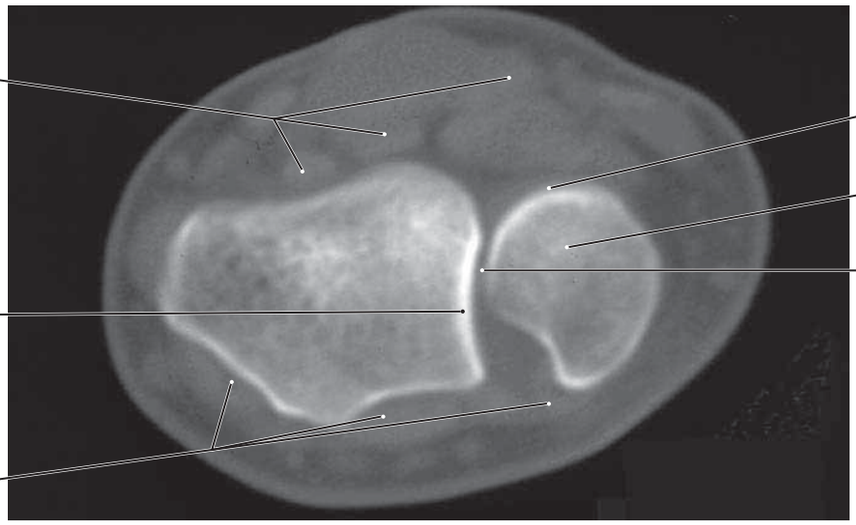

படம் 136.1வலது பிஸ்டல் ரேடியோல்நார் மூட்டின் CT ஸ்கேன்

காறிப்பு: (1) தி**உல்னாவின் தலைவர்**பொருந்துகிறது**உல்நார் நாட்ச்**தொலைதூர ரேடியோல்நார் மூட்டின் ஆரம் மற்றும் மூட்டு காழியின் இடையே.

(2) ஆரத்தின் தொலைதூர முனை பெரியது, அதே சமயம் அதன் அருகாமை முனை ஒப்பீட்டளவில் சிறியது. இதற்கு நேர்மாறாக, முழங்கை மூட்டில் உள்ள அருகாமை முனையுடன் ஒப்பிடும்போது உல்னாவின் தொலைதூர முனை சிறியது. படங்கள் 137.1 மற்றும் 137.2 இல் உள்ள எலும்புகளுடன் ஒப்பிடுக.

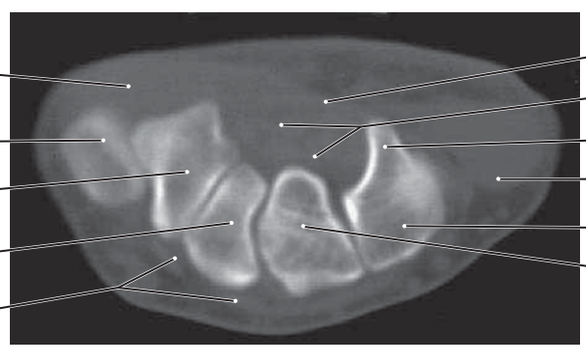

படம் 136.2வலது மணிக்கட்டின் CT ஸ்கேன்

காறிப்பு: (1) இந்தப் படம் மணிக்கட்டு எலும்புகளின் தொலைதூர வரிசையின் மட்டத்தில் எடுக்கப்பட்டது (பக்கவாட்டத்திலிருந்து இடைநிலை வரை: ட்ரேபீசியம், ட்ரேபீசாய்டு, கேபிடேட் மற்றும் ஹேமேட்).

(2) கட்டைவிரலின் கார்போமெட்டகார்பல் மூட்டை உருவாக்க ட்ரேபீசியத்துடன் அருகாமையில் இணைவதால் முதல் மெட்டாகார்பல் எலும்பின் அடிப்படை. படம் 127 இல் உள்ள ரேடியோகிராஃப் உடன் இந்த படத்தை ஒப்பிடுக.

(3) ஹேமேட் எலும்பின் கொக்கி (ஹாமுலஸ்) எலும்பின் உள்ளங்கை மேற்பரப்பில் இருந்து நீண்டுள்ளது. இது ஹைப்போதெனார் எமினென்ஸின் அருகிலுள்ள பகுதிக்கு மேல் தோல் வழியாக உணரப்படலாம்.

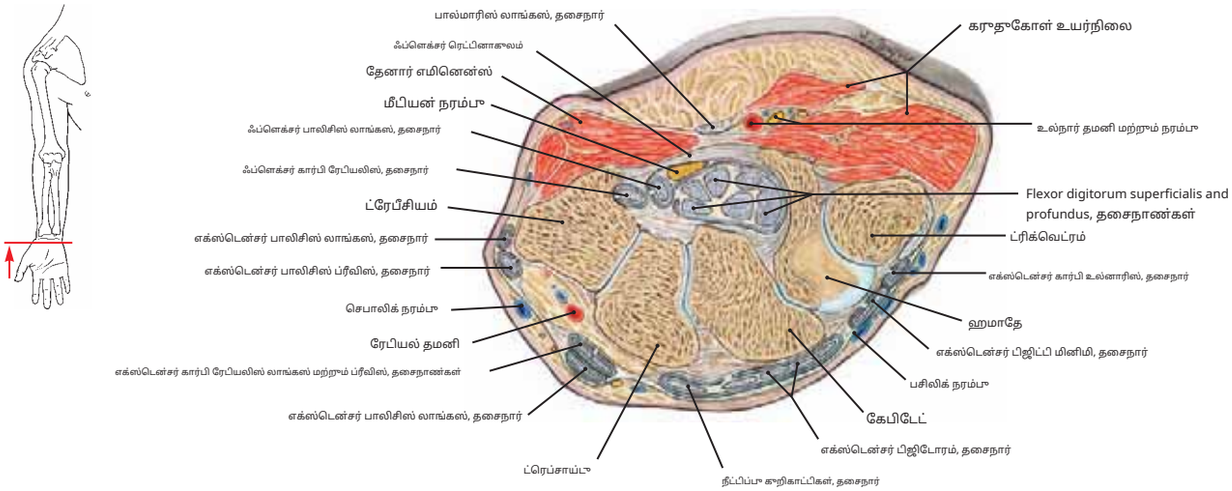

படம் 137.1 மணிக்கட்டு மூட்டு வழியாக கறுக்குவெட்டுப் பிரிவு

குறிப்பு: (1) இந்த குறுக்குவெட்டு மணிக்கட்டு எலும்புகளின் தூர வரிசையின் மட்டத்தில் உள்ளது. இந்தப் பிரிவில் உள்ள மணிக்கட்டு எலும்புகளை தட்டு 91 இல் உள்ள பூள்ளிவிவரங்களுடன் ஒப்பிடுக. (2)**சராசரி நரம்பு**இல்**மணிக்கட்டுச் சுரங்கம்**மற்றும் உல்நார் நரம்பு மற்றும் தமனி ஆகியவை மணிக்கட்டு சுரங்கப்பாதைக்கு மேலோட்டமாக ஹைப்போதெனார் தசைகளுக்கு அருகில் உள்ளன.

(3) வலிமையானவர்**நெகிழ்வு விழித்திரை**மணிக்கட்டுச் சுரங்கப்பாதையை முன்புறமாகவும், மணிக்கட்டு எலும்புகள் சுரங்கப்பாதையை பின்புறமாகவும் கட்டுப்படுத்துகின்றன. சராசரி நரம்புக்கு கீழுதலாக, நெகிழ்வு தசைநாண்கள் சுரங்கப்பாதைக்குள் கைக்குள் நுழைகின்றன.

(4) கையின் இந்தப் பகுதியில் ஏற்படும் குறிப்பிடத்தக்க அதிர்ச்சி, சராசரி நரம்பில் அதிகப்படியான அழுத்தத்தை ஏற்படுத்தக்கூடும்; இந்த நிலை என்று அழைக்கப்படுகிறது**கார்பல் டன்னல் நோய்க்குறி,**மேலும் இது சராசரி நரம்பால் வழங்கப்படும் தேனார் தசைகளின் செயல்பாடுகளை குறைமையாக கட்டுப்படுத்துகிறது.

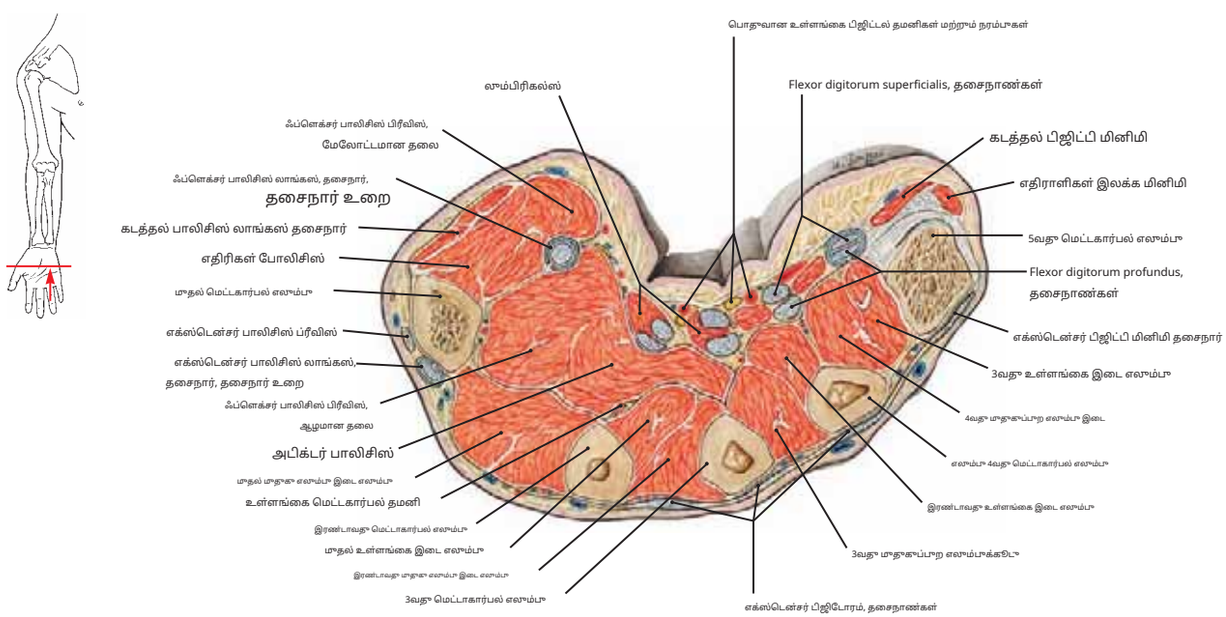

படம் 137.2 மெட்டகார்பல் எலும்புகள் வழியாக வலது கையின் குறுக்குவெட்டு

குறிப்பு: (1) நான்கு**முதுகு எலும்பு இடைத்தசைகள்**அவை விரல்களைக் கடத்திச் செல்பவையாகச் செயல்பட்டு, மெட்டகார்பல் எலும்புகளுக்கு இடையிலான இடைவெளிகளை நிரப்புகின்றன. (2) மூன்று **உள்ளங்கை எலும்பு இடைத்தசைகள்**அவை விரல்களுக்கு சேர்க்கைப் பொருளாகச் செயல்படுகின்றன.

(3) தி**தொடை தசைகள்**கையின் ஆரப் பக்கத்தில் மற்றும்**ஹைப்போதெனார் தசைகள்**உல்நார் பக்கத்தில்.

(4) ஏழு உள்ளன**எலும்பு இடைத்தசைகள்**—மூன்று உள்ளங்கை மற்றும் நான்கு முதுகு. மெட்டாகார்போபாலஞ்சியல் மூட்டுகளை வளைப்பதைத் தவிர, இந்த தசைகள் விரல்களைக் கடத்திச் செல்கின்றன. கட்டைவிரலுக்கு அதன் சொந்த கடத்திகள் மற்றும் கூட்டிணைப்பான் உள்ளன, மேலும் சிறிய விரலுக்கு அதன் சொந்த கடத்திணைப்பு உள்ளது. இது ஐந்து விரல்களுக்கான கூட்டிணைப்பு மற்றும் கடத்தல் செயல்களைக் குறிக்கிறது.

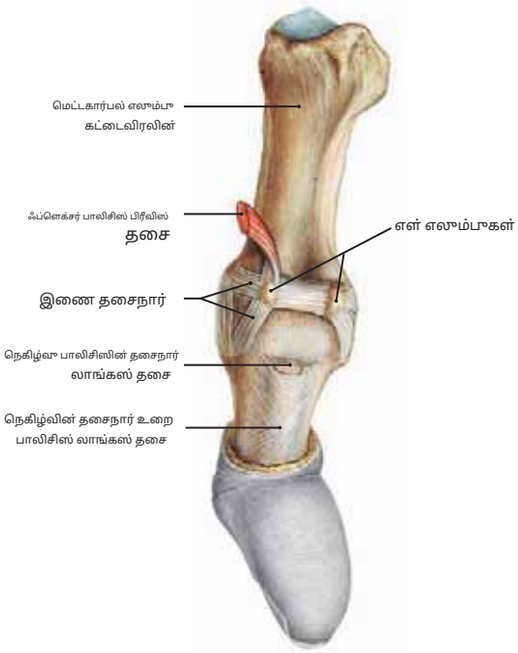

படம் 138.1கட்டைவிரலின் மெட்டாகார்போபாலஞ்சியல் மூட்டு

எள் எலும்புகள், இணைத் தசைநார்கள் மற்றும் நெகிழ்வுத் தசைச் செருகல்களைக் கவனியுங்கள்.

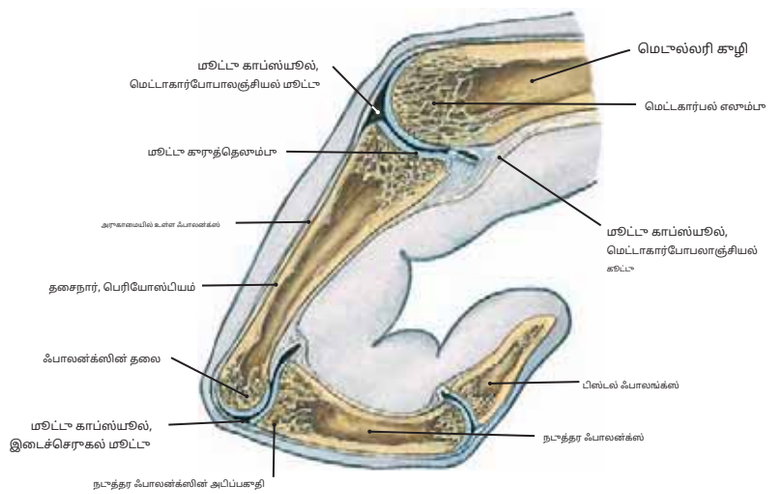

படம் 138.2வளைந்த விரல் வழியாக நீளமான பிரிவு

குறிப்பு: தொடர்புடைய மூட்டுகளுடன் தொடர்புடைய நெகிழ்வு மடிப்புகளின் இருப்பிடம்.

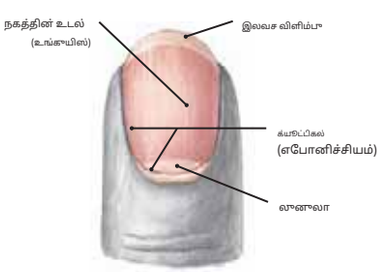

படம் 138.3விரல் நகம், இயல்பான நிலை (பின்புறக் காட்சி) விரல்

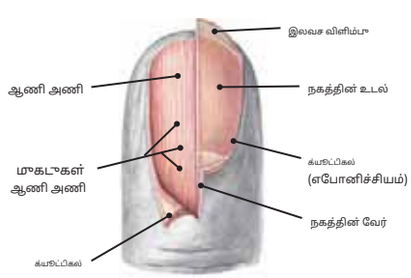

படம் 138.4விரல் நகப் படுக்கையின் இடது பாதி வெளிப்பட்டது

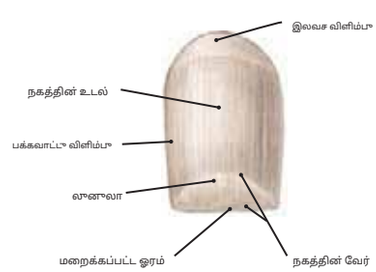

படம் 138.5உடல்

ஆணி படுக்கையிலிருந்து விரல் நகம் அகற்றப்பட்டது

அத்தியாயம் 2

தோராக்ஸ்

தட்டுகள்

139 தமிழ்பெண் மற்றும் ஆண் முன்பாற மேற்பரப்பு உடற்கூறியல் உடல் சுவர்கள்

140 தமிழ்மார்புக் கூண்டு (முன்பாறக் காட்சி): வளைவு எலும்பு

141 (ஆங்கிலம்)மார்புக் கூண்டு (பின்பாறக் காட்சி): ஸ்டெர்னம்

142 (ஆங்கிலம்)மார்புக் கூண்டு: விலா எலும்புகள்

143 (ஆங்கிலம்)12 வலதா விலா எலும்புகள் மற்றும் விலா எலும்பு குருத்தெலும்புகள்

144 தமிழ்முன்பாற உடல் சுவரில் எலும்புத் துகள்கள்

145 தமிழ்மார்பு கூண்டு (ஸ்டெர்னோகோஸ்டல் மூட்டுகள்): கிளாவிக்கிள்

146 தமிழ்மார்புக் கூண்டின் உள் மேற்பரப்பு: முன்பாறம் மற்றும் பின்பாற பாகங்கள்

147 (ஆங்கிலம்)முன்பாற மார்பு மற்றும் வயிற்றுச் சுவர்: உள் மேற்பரப்பு

148 தமிழ்முன்பாற மார்புச் சுவர்: தசைகள்

149 (ஆங்கிலம்)மார்புக் கூண்டு: மார்புக் கூண்டு மற்றும் மேல் பகுதியின் வெளிப்பாடு வயிற்று உறுப்புகள்

150 மீஇளம் பருவத்திலும், சிறு குழந்தையிலும் தைமஸ்

151 தமிழ்மார்புக் கூண்டு: மார்பின் ரேடியோகிராஃப்

152 (ஆங்கிலம்)நுரையீரல் மற்றும் இதயம் இன் சிட்டு: முன்பாற தொராசிக் சுவர் அகற்றப்பட்டது

153 தமிழ்பேரியட்டல் மற்றும் உள்ளுறுப்பு ப்ளூரே

154 தமிழ்ப்ளூராவின் பிரதிபலிப்புகள் (முன்பாறத் தோற்றம்)

155 தமிழ்ப்ளூராவின் பிரதிபலிப்புகள் (பின்பாறத் தோற்றம்)

156 தமிழ்ப்ளூராவின் பிரதிபலிப்புகள் (பக்கவாட்டு காட்சிகள்)

157 (ஆங்கிலம்)மூச்சுக்குழாய், மூச்சுக்குழாய் மற்றும் நுரையீரல்

158 தமிழ்நுரையீரல்: பக்கவாட்டு (ஸ்டெர்னோகோஸ்டல்) பார்வை

159 (ஆங்கிலம்)நுரையீரல்: மூச்சுக்குழாய் நுரையீரல் பிரிவுகள் (பக்கவாட்டு பார்வை)

160 தமிழ்நுரையீரல்: இடைநிலை (மீடியாஸ்டினல்) பார்வை

161 தமிழ்நுரையீரல்: மூச்சுக்குழாய் நுரையீரல் பிரிவுகள் (இடைநிலைப் பார்வை)

162 தமிழ்மூச்சுக்குழாய் மற்றும் மூச்சுக்குழாய்

163 தமிழ்மூச்சுக்குழாய் மற்றும் மூச்சுக்குழாய்: மேற்பரப்பு கணிப்பு (உள் மேற்பரப்பு)

164 தமிழ்இடது நுரையீரலின் ஹிலம்: கோஸ்டோபியாபிராக்மடிக் ரீசஸ்

165 தமிழ்இடது முன்பாற மூச்சுக்குழாய் வரைவு; மூச்சுக்குழாய் ஆய்வு மூச்சுக்குழாய் பிரித்தல்

166 தமிழ்மீடியாஸ்டினம்: வலது பக்கம், ப்ளூரா அகற்றப்பட்டது.

167 தமிழ்மீடியாஸ்டினம்: இடது பக்கம், ப்ளூரா அகற்றப்பட்டது.

168 தமிழ்மார்புத் தசையின் கதிர்வீச்சு வரைவி: இதயத் தசையின் வரைபடம் பரிமாணங்கள் மற்றும் வரையறைகள்

169 (ஆங்கிலம்)இதய வால்வுகளின் கணிப்பு: மார்பு மற்றும் இதயம் சுவாசத்தின் போது

170 தமிழ்மீடியாஸ்டினம்: பெரிய நாளங்கள்; துணைப்பிரிவுகள் மீடியாஸ்டினத்தின்

171 தமிழ்இதயம்: மேற்பரப்பு வெளிப்பாடு; பெரிய பாத்திரங்கள்

172 (ஆங்கிலம்)இதயம் மற்றும் பெரிய இரத்த நாளங்கள் (முன்பாறத் தோற்றம்)

173 தமிழ்இதயம் மற்றும் பெரிய இரத்த நாளங்கள் (பின்பாறத் தோற்றம்)

174 தமிழ்இதயமும் மகா பாத்திரங்களும் பெரிகார்டியம் திறக்கப்பட்டது

175 தமிழ்இதயம் அகற்றப்பட்ட பெரிகார்டியம்

176 தமிழ்இதயம், இரத்த வழங்கல் (முன்பாறம் மற்றும் உயர்ந்த மேற்பரப்புகள்)

177 (ஆங்கிலம்)இதயம், இரத்த நாளங்கள்: பின்பாறம் (டையாபிராக்மடிக்) மேற்பரப்பு

178 தமிழ்இதயம்: கரோனரி தமனிகள்

179 (ஆங்கிலம்)கரோனரி தமனி விநியோகத்தில் மாறுபாடுகள்

180 தமிழ்இதயம்: இடது கரோனரி தமனியின் தமனி வரைபடம் தமனி

181 தமிழ்இதயம்: வலது கரோனரி தமனியின் தமனி வரைபடம் தமனி

182 தமிழ்இதயம்: வலது ஏட்ரியம் மற்றும் வென்ட்ரிக்கிள்

183 தமிழ்இதயம்: வலது வென்ட்ரிக்கிள் மற்றும் நுரையீரல் தண்டு

184 தமிழ்இதயம்: இடது ஏட்ரியம் மற்றும் வென்ட்ரிக்கிள்

185 தமிழ்இதயம்: இடது வென்ட்ரிக்கிள் மற்றும் ஏறுவரிசை பெருநாடி

186 தமிழ்இதயத்தின் தசை உடற்கூறியலை விரித்தல்

187 (ஆங்கிலம்)இதயம்: பாப்பில்லரி தசைகள் மற்றும் சோர்டே டெண்டினே

188 தமிழ்இதயம்: மான் பகுதி; கடத்தல் அமைப்பு

189 தமிழ்இதயம்: கடத்தல் அமைப்பு

190 தமிழ்அட்ரியோவென்ட்ரிகுலர் பண்டல் சிஸ்டம்; பெருநாடி வால்வு

191 தமிழ்நான்கு இதய வால்வுகள்: ப்ரொஜெக்ஷன் மற்றும் ஆஸ்கல்டேஷன் தளங்கள்

192 (ஆங்கிலம்)கரோனில் இரத்த ஓட்டம்

193 (ஆங்கிலம்)கரு சுழற்சியின் எளிமைப்படுத்தப்பட்ட திட்டம்

194 (ஆங்கிலம்)வயது வந்தோரில் உள்ள அமைப்பு ரீதியான தமனிகள்

195 (ஆங்கிலம்)வயது வந்தோரில் உள்ள அமைப்பு ரீதியான மற்றும் நுழைவாயில் சிரை அமைப்புகள்

196 (ஆங்கிலம்)மீடியாஸ்டினம் மற்றும் நுரையீரல் மற்றும் மேல் வயிறு (பின்புறத் தோற்றம்)

197 (ஆங்கிலம்)பின்புற மீடியாஸ்டினம்: உணவுக்குழாய், பெருநாடி, மற்றும் மூச்சுக்குழாய்

198 ஆம் ஆண்டுஉணவுக்குழாய் இரத்த வழங்கல் மற்றும் நிணநீர் முனையங்கள்

199 (ஆங்கிலம்)பின்புற மீடியாஸ்டினம் (பின்புறக் காட்சி)

200 மீஉணவுக்குழாயின் ரேடியோகிராஃப்கள்; உணவுக்குழாய் ஆய்வு

201 தமிழ்உணவுக்குழாய்: சுருக்கங்கள் மற்றும் பொதுவான தளங்கள் டைவர்டிகுலாவின் தளங்கள்

202 தமிழ்மேல் மற்றும் பின்புற மீடியாஸ்டினா: கப்பல்கள் மற்றும் அனுதாபமுள்ள தண்டு

203 தமிழ்பின்புற மார்புச் சுவர்: நரம்புகளின் அசிகோஸ் அமைப்பு

204 தமிழ்உணவுக்குழாயின் நரம்புகள்

205 தமிழ்பெருநாடி வளைவிலிருந்து கிளைகள் மற்றும் மாறுபாடுகள்

206 தமிழ்மீடியாஸ்டினம்: அனுதாபத் தண்டுகள் மற்றும் வேகஸ் நரம்புகள் (முன்புறக் காட்சி)

207 தமிழ்அனுதாபத் தண்டுகள், முதுகுத் தண்டு; முதுகெலும்பு நெடுவரிசை: மார்பு நிலை

208 தமிழ்தன்னியக்க நரம்பு மண்டலம்: அனுதாபம் மற்றும் பாராசிம்பேடிக் பாகங்கள்

209 தமிழ்தன்னியக்க நரம்பு மண்டலம் (வரைபடம்)

210 தமிழ்மார்பு குழாய் மற்றும் நிணநீர் வடிகால்

211 தமிழ்பிராந்திய நிணநீர் முனையங்கள் மற்றும் முதன்மை நிணநீர் கப்பல்கள்

212 தமிழ்மார்புத் தசை வழியாக முன் பகுதி; மார்பின் எம்.ஆர்.ஐ.

213 தமிழ்கீழ் இடது மார்பு வழியாக முன் பகுதி; எம்ஆர்ஐ தோராக்ஸ்

214 தமிழ்மார்பின் குறுக்குவெட்டு (மூன்றாவது மார்பு பகுதி) முதுகெலும்பு நிலை)

215 தமிழ்மார்புத் தசை வழியாக குறுக்குப் பிரிவுகள்

216 தமிழ்மார்புத் தசை வழியாக குறுக்குப் பிரிவுகள்

217 தமிழ்மார்புத் தசை வழியாக குறுக்குப் பிரிவுகள்

218 தமிழ்மார்புத் தசையின் டோமோகிராஃபிக் குறுக்குவெட்டு; தி உதரவிதானம்

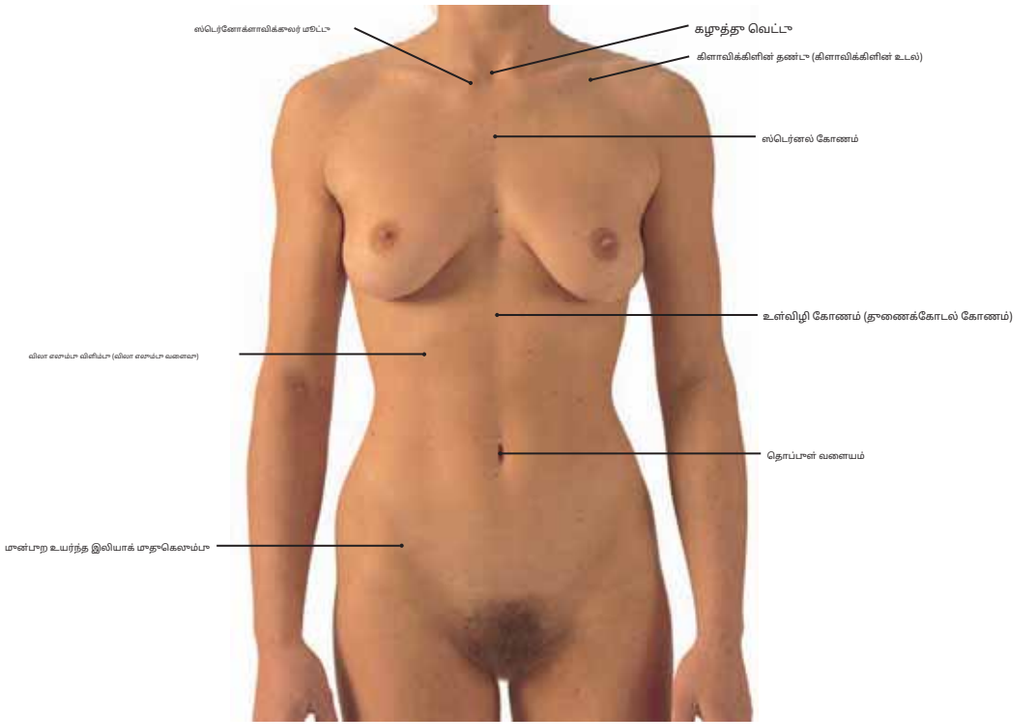

படம் 139.1 ஒரு இளம் பெண்ணின் மார்பு மற்றும் வயிற்றுச் சுவர்களின் மேற்பரப்பு உடற்கூறியல்

முக்கிய எலும்பு கட்டமைப்புகள் al என பெயரிடப்பட்டுள்ளன என்பதை நினைவில் கொள்க.

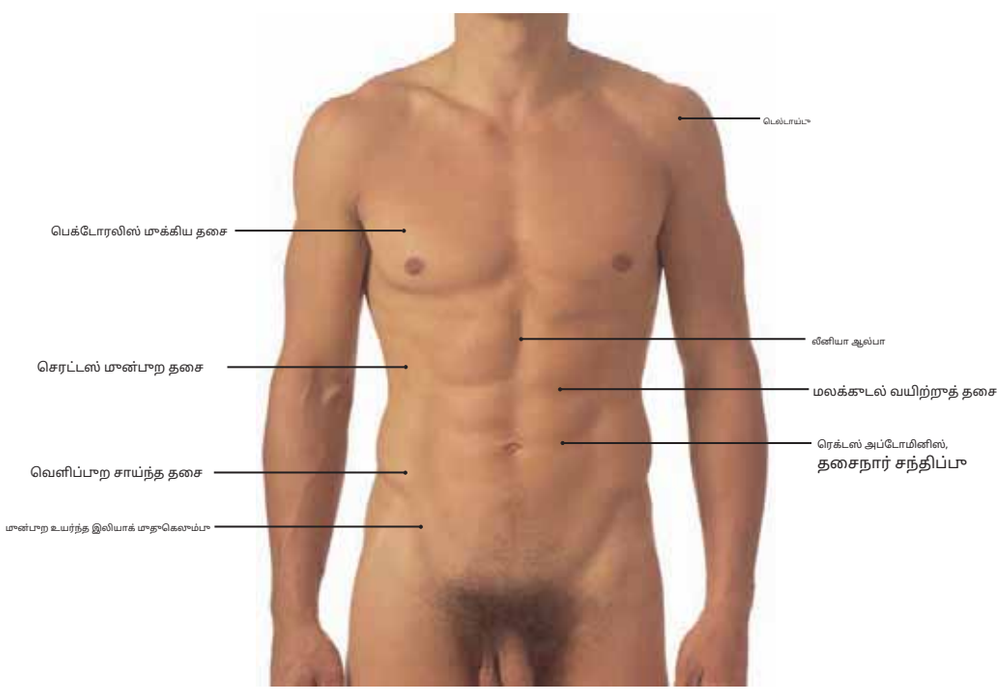

படம் 139.2 ஒரு இளம் ஆணின் மார்பு மற்றும் வயிற்றுச் சுவர்களின் மேற்பரப்பு உடற்கூறியல்

முக்கிய தசைகளின் மேற்பரப்பு வரையறைகள் பெயரிடப்பட்டுள்ளன என்பதை நினைவில் கொள்க.

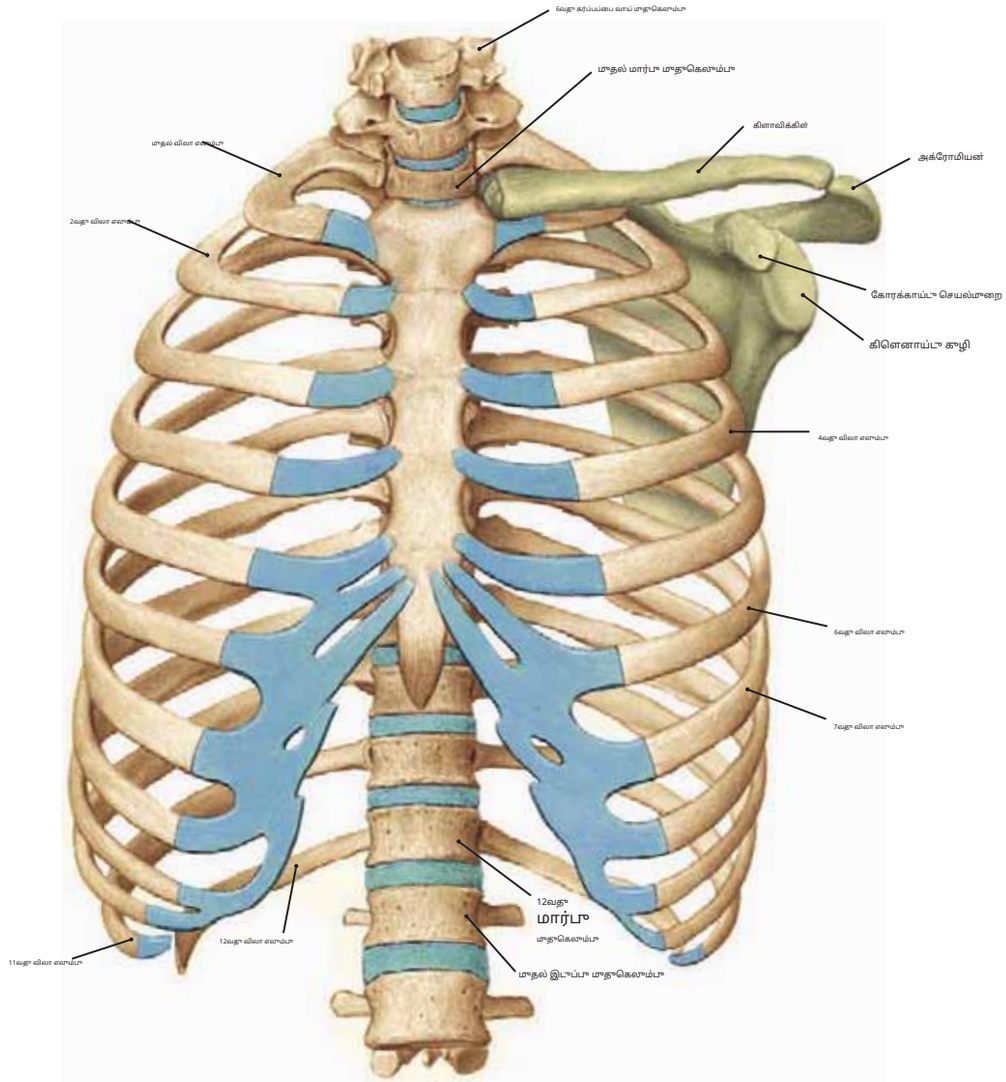

படம் 140.1மார்பு எலும்பாக்கூடு (முன்புறத் தோற்றம்)

இடது கிளாவிக்கிள் மற்றும் ஸ்கேபுலா மஞ்சள் நிறத்தில் காட்டப்பட்டுள்ளன; விலா எலும்பு குருத்தெலும்புகள் மற்றும் இன்டர்வெர்டெபிரல் வட்டுகள் நீல நிறத்தில் காட்டப்பட்டுள்ளன.

குறிப்பு: (1) மார்பு எலும்பாக்கூடு மார்பு உறுப்புகளைப் பாதுகாக்கிறது. இது 12 ஜோடி விலா எலும்புகளால் உருவாகிறது, அவை 12 மார்பு எலும்புகளுடன் பின்புறமாக இணைகின்றன. முன்புறமாக, விலா எலும்புகளின் எலும்புப் பகுதிகள் குருத்தெலும்புகளாகத் தொடர்கின்றன, அவற்றின் மேல் ஏழு ஜோடிகள் நேரடியாக ஸ்டெர்னமுடன் இணைக்கப்பட்டுள்ளன.

(2) விலா எலும்புகளின் எலும்புப் பகுதிகள் மேலிருந்து கீழ்நோக்கி ஸ்டெர்னமுக்கு படிப்படியாக பக்கவாட்டில் விழுகின்றன, இதன் விளைவாக மேல் விலா எலும்புகளை விட கீழ் விலா எலும்புகளில் நீண்ட விலா எலும்பு குருத்தெலும்புகள் உருவாகின்றன.

(3) மார்புக் கூண்டு அதன் நுழைவாயிலில் மேலே குறுகலாகவும், கீழ்புறம் மிகவும் அகலமாகவும் உள்ளது, அங்கு அது வயிற்று அமைப்புகளுக்கு நெருக்கமாக இருக்கும்.

படம் 140.2ஸ்டெர்னோகிளாவிக்குலர் மற்றும் முதல் இரண்டு ஸ்டெர்னோகோஸ்டல் மூட்டுகள்

குறிப்பு: (1) ஸ்டெர்னோக்ளாவிக்குலர் மூட்டு உருவாகிறது
(அ) மேன்யூப்ரியத்தின் மேல் பக்கவாட்டு அம்சம் மற்றும் (ஆ) முதல் விலா எலும்பின் குருத்தெலும்புடன் கிளாவிக்கிள் சந்திப்பதன் மூலம்.

(2) கிளாவிக்கிள் மற்றும் ஸ்டெர்னமுக்கு இடையில் ஒரு மூட்டு வட்டு இணைக்கப்பட்டுள்ளது, மேலும் ஒரு மூட்டு காப்ஸ்யூல் மற்றும் நார்ச்சத்துள்ள தசைநார் பட்டைகள் மூட்டைப் பாதுகாக்கின்றன.

(3) 2வது முதல் 7வது விலா எலும்புகளின் குருத்தெலும்புகள் (படம் 140.1 ஐப் பார்க்கவும்) நகரக்கூடிய (டையார்த்ரோடியல்) மூட்டுகள் மூலம் மார்பெலும்புடன் இணைகின்றன. இருப்பினும், 1வது விலா எலும்பின் குருத்தெலும்பு நேரடியாக மார்பெலும்புடன் இணைகிறது மற்றும் மூட்டு குழி இல்லாமல், ஒரு அசையாத மூட்டை (சினார்த்ரோசிஸ்) உருவாக்குகிறது.

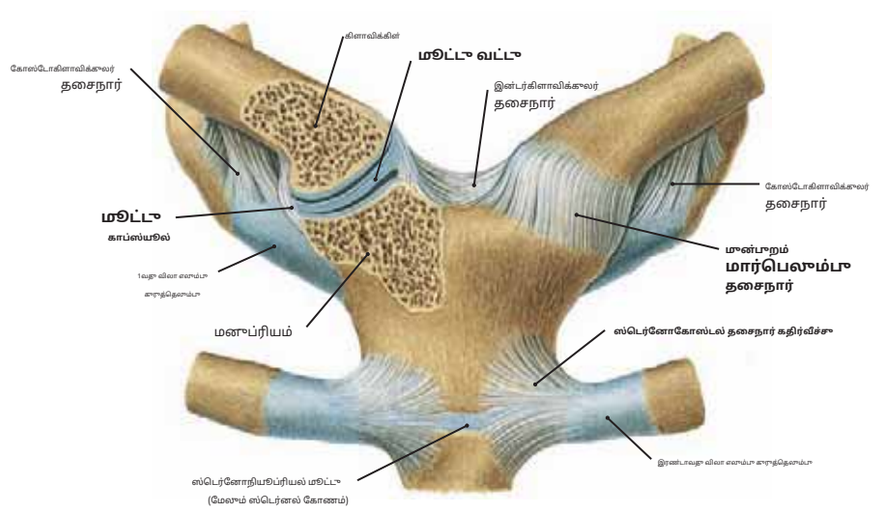

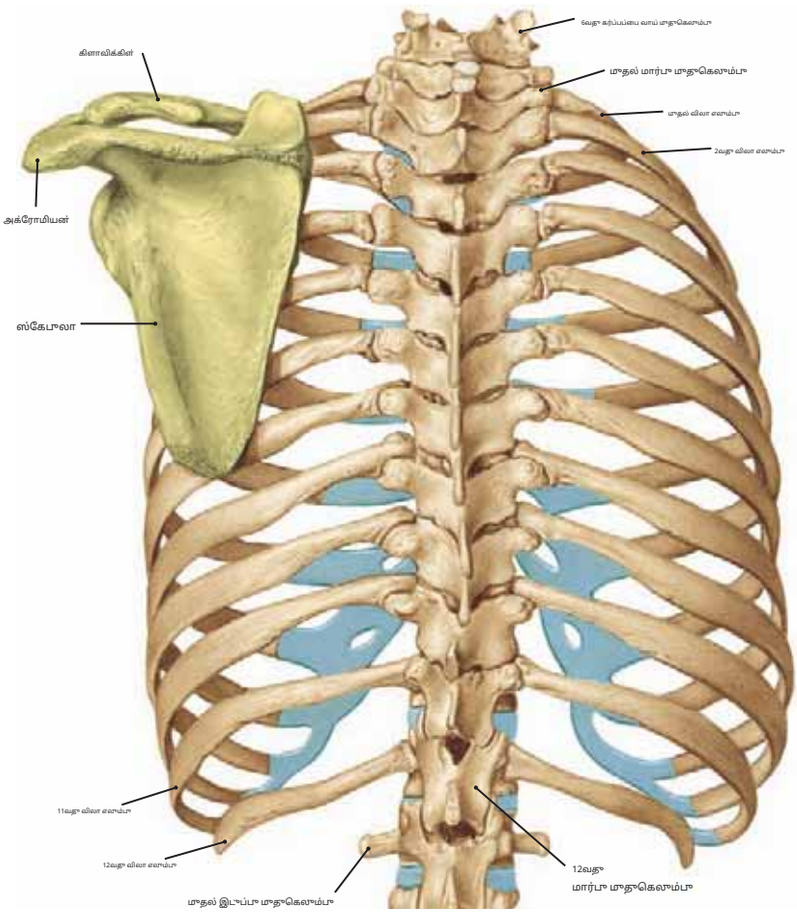

படம் 141.1 மார்பு எலும்புக்கூடு (பின்புறத் தோற்றம்)

இடது கிளாவிக்கிள் மற்றும் ஸ்கேபுலா மஞ்சள் நிறத்தில் காட்டப்பட்டுள்ளன.

குறிப்பு: (1) மார்புக் கூண்டின் பின்புற எலும்புக்கூடு.

இது 12 மார்பு முதுகெலும்புகளையும், பின்புறத்தில் 12 ஜோடி விலா எலும்புகளையும் கொண்டுள்ளது.

(2) வழக்கமான விலா எலும்புகளின் தலையில் உள்ள முனை ஒரு முகடு மூலம் பிரிக்கப்பட்ட இரண்டு மூட்டு முகங்களைக் கொண்டுள்ளது (படம் 142 ஐப் பார்க்கவும்: எட்டாவது விலா எலும்பு).

(3) இந்த இரண்டு முகடுகளும் அருகிலுள்ள இரண்டு முதுகெலும்புகளின் உடல்களுடன் இணைகின்றன, அதே நேரத்தில் முகடு இன்டர்வெர்டெபிரல் வட்டுடன் இணைக்கப்பட்டுள்ளது. கீழ் முகம் விலா எலும்புடன் தொடர்புடைய முதுகெலும்புடன் இணைகிறது, அதே நேரத்தில் மேல் முகம் மேலே உள்ள அருகிலுள்ள முதுகெலும்புடன் இணைகிறது.

(4) முகப்புகளுக்கு இடையே உள்ள முகடு முதுகெலும்பு இடை வட்டுடன் இணைகிறது.

(5) மார்புக்கூட்டின் மேல் பக்கவாட்டுப் பகுதிக்குப் பின்புறம் தோள்பட்டை எலும்புப் பாதுகாப்பை வழங்குகிறது.

படம் 141.2 ஸ்டெர்னம் (முன்புறக் காட்சி)

குறிப்பு: (1) மார்பெலும்பு கைமுறையைக் கொண்டுள்ளது- பிரையம், உடல் மற்றும் ஜிஃபாய்டு செயல்முறை ஆகியவை முன்புற மார்புச் சுவரின் நடுப் பகுதியை உருவாக்குகின்றன.

(2) மேனுப்ரியம் உடலுடன் இணைகிறது, அங்கு **ஸ்டெர்னல் கோணம்.** ஜிஃபாய்டு செயல்முறை மெல்லியதாகவும் பெரும்பாலும் குருத்தெலும்பு கொண்டதாகவும் இருக்கும்.

(3) குழிவான கழுத்து வெட்டு, இரண்டு கிளாவிகுலர் வெட்டுக்கள் மற்றும் மேன்யூப்ரியத்தில் உள்ள முதல் விலா எலும்பு வெட்டுக்கள்.

படம் 141.3 ஸ்டெர்னம் (பக்கவாட்டு பார்வை)

குறிப்பு: (1) கழுத்து எலும்பு மற்றும் முதல் விலா எலும்பு மூட்டு மேன்யூப்ரியத்துடன் தாமதமாக. 2வது விலா எலும்பு ஸ்டெர்னல் கோணத்தில் மூட்டுகிறது. 3வது முதல் 6வது விலா எலும்புகள் ஸ்டெர்னமின் உடலுடன் மூட்டுகின்றன, அதே நேரத்தில் 7வது விலா எலும்பு ஜிஃபாய்டு செயல்முறையின் சந்திப்பில் ஸ்டெர்னத்துடன் இணைகிறது.

(2) ஸ்டெர்னல் கோணத்தின் வழியாக பின்னோக்கிச் செல்லும் ஒரு கோடு 4வது மார்பு மட்டத்தில் கடக்கிறது, அதே நேரத்தில் ஜிஃபிஸ்டெர்னல் சந்தி T9 இல் உள்ளது.

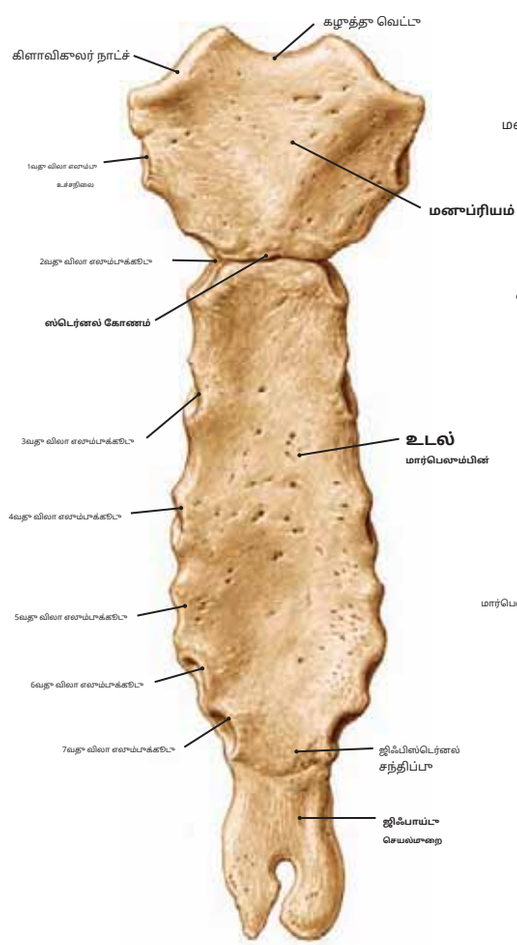

படம் 141.2

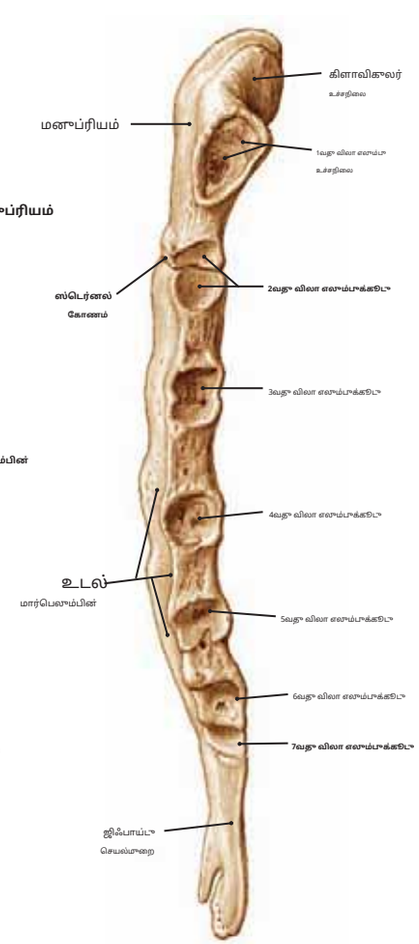

படம் 141.3

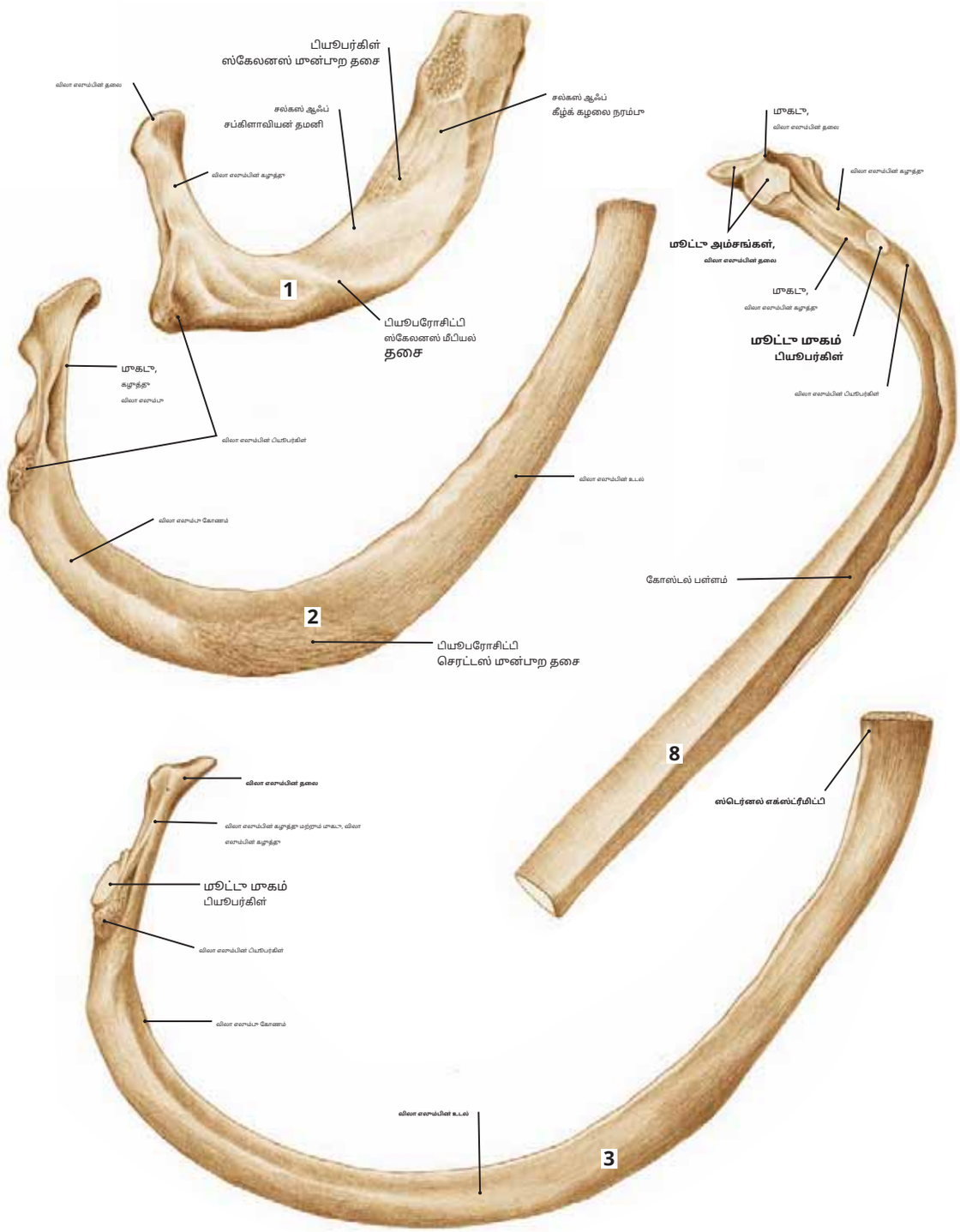

படம் 142 1வது, 2வது, 3வது மற்றும் 8வது வலது விலா எலும்புகள்

குறிப்பு: (1) 1வது, 2வது மற்றும் 3வது விலா எலும்புகளின் மேல் மேற்பரப்புகள் விளக்கப்பட்டுள்ளன, அதேசமயம் 8வது விலா எலும்பின் கீழ் மேற்பரப்பு காட்டப்பட்டுள்ளது.

(2) ஒவ்வொரு விலா எலும்பிலும் பின்புறமாக இயக்கப்பட்ட ஒரு முதுகெலும்பு முனையும், முன்புறமாக இயக்கப்பட்ட ஒரு ஸ்டெர்னல் முனையும் உள்ளன. விலா எலும்பின் உடல் என்பது முனைகளுக்கு இடையில் நீண்டு செல்லும் தண்டு ஆகும்.

(3) முதுகெலும்பு முனை ஒரு குறிக்கப்பட்டுள்ளது **தலை**, **அகழுத்து**, மற்றும் ஒரு **பியூபர்கிள்**. தலையில் தொராசி முதுகெலும்புகளின் உடல்களுடன் இணைவதற்கு இரண்டு அம்சங்கள் உள்ளன, அதேசமயம் பியூபர்கிள் ஒரு மூட்டு அல்லாத கரடுமுரடான உயரத்தையும் ஒரு மூட்டு முகத்தையும் கொண்டுள்ளது, இது தொராசி முதுகெலும்புகளின் குறுக்கு செயல்முறையுடன் இணைகிறது.

(4) 1வது, 2வது, 10வது, 11வது மற்றும் 12வது விலா எலும்புகள் 3வது விலா எலும்புகளிலிருந்து 9வது விலா எலும்புகள் வரை சில கட்டமைப்பு வேறுபாடுகளைக் கொண்டுள்ளன. 1வது விலா எலும்பு மிகவும் வளைந்திருக்கும், மேலும் 2வது விலா எலும்பு 1வது விலா எலும்புக்கு ஒத்த வடிவத்தில் உள்ளது, ஆனால் அது நீளமானது. 10வது, 11வது மற்றும் 12வது விலா எலும்புகளும் விலா எலும்புத் தலையில் ஒரு முகத்தை மட்டுமே கொண்டுள்ளன.

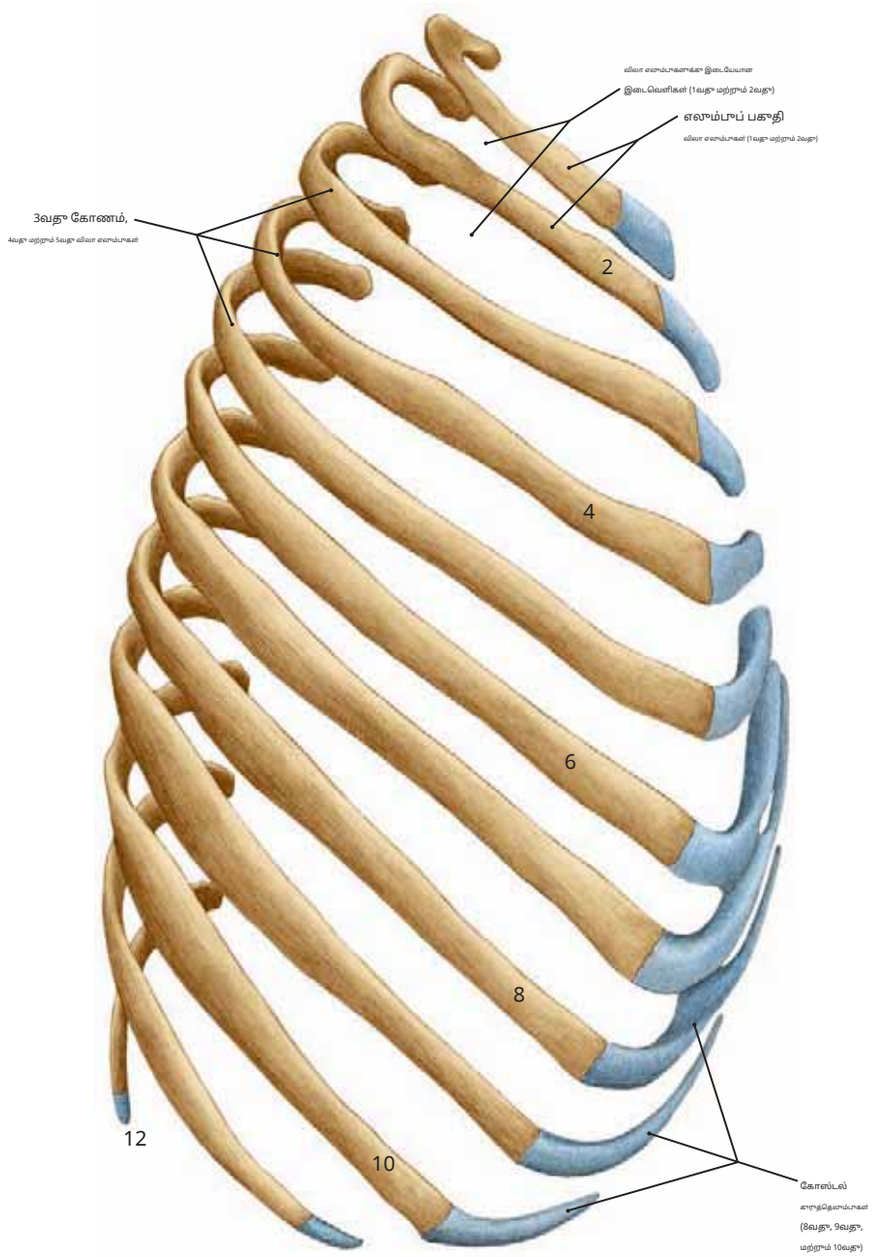

படம் 143 மார்புக் கூண்பின் இயற்கையான வடிவத்தைக் காட்டும் 12 வலது விலா எலும்புகள் (பக்கவாட்டுத் தோற்றம்)

குறிப்பு: (1) ஒவ்வொரு விலா எலும்பின் பின்புற முனையும் விலா எலும்பு குருத்தெலும்புடன் இணைக்கும் விலா எலும்பு முனையை விட மிக மேலே அமைந்துள்ளது; இதனால், ஒவ்வொரு விலா எலும்பும் வெளியேறும்போது அதன் முதுகெலும்பு மூட்டு, அது மார்பைச் சுற்றி வட்டமான, இறங்குமுகமான முறையில் செல்கிறது.

(2) 5 முதல் 10 வரையிலான விலா எலும்புகள் 1 முதல் 4 வரையிலான விலா எலும்புகளையும் 11 மற்றும் 12 வரையிலான விலா எலும்புகளையும் விட நீளமாக உள்ளன. பிந்தைய இரண்டு விலா எலும்புகள் "மிதக்கும் விலா எலும்புகள்" என்று குறிப்படுகின்றன, ஏனெனில் அவை மார்பெலும்பு அல்லது விலா எலும்பு விளிம்புடன் இணைக்கப்படவில்லை.

தசை	தோற்றம்	செருகல்	உள்நோக்கம்	செயல்
வெளிப்புற விலா எலும்பு இடைக்கால (11 தசைகள்)	விலா எலும்பின் கீழ் எல்லை	கீழே உள்ள விலா எலும்பின் மேல் எல்லை	விலா எலும்பு நரம்புகள்	விலா எலும்புகளை உயர்த்தவும்; சாதாரண சுவாசத்தின் போது சுறுசுறுப்பாக இருக்கும்.
	விலா எலும்புகளுக்கு இடையேயான இடைவெளியில், ஒவ்வொன்றும் பின்புறமாக விலா எலும்பின் பியூபர்கிளிலிருந்து வயிற்றுப் பகுதியில் விலா எலும்பின் குருத்தெலும்பு வரை நீண்டுள்ளது.			
உள் விலா எலும்பு (11 தசைகள்)	கீழ்ப்பகுதிக்கு அருகில் உள் மேற்பரப்பில் முகடு விலா எலும்பின் எல்லை	கீழே உள்ள விலா எலும்பின் மேல் எல்லை	விலா எலும்பு நரம்புகள்	விலா எலும்புகளை உயர்த்தவும்; உள்ளிழுக்கும் மற்றும் சுவாசிக்கும் போது சுறுசுறுப்பாக இருக்கும்.
	விலா எலும்பு இடைவெளியில், ஒவ்வொன்றும் மார்பெலும்பின் வயிற்றுப் பகுதியிலிருந்து பின்புற விலா எலும்பின் கோணம் வரை நீண்டுள்ளது.			

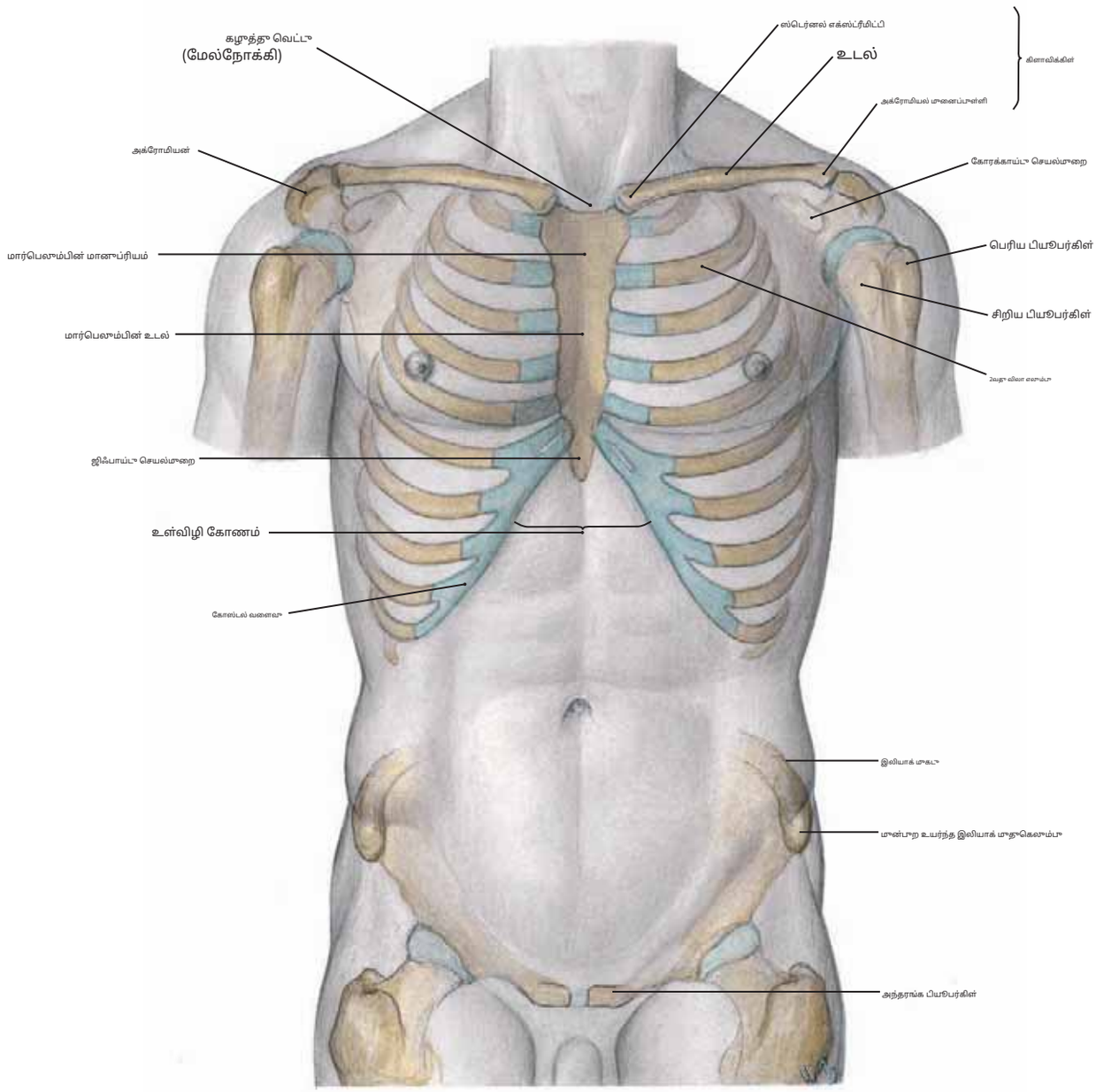

படம் 144 மார்பு மற்றும் வயிற்று சுவர்கள் இரண்டிலும் எலும்புக்கூட்டின் நீட்டிப்பு

குறிப்பு: (1) ஸ்டெர்னத்தின் நடுப்பகுதியிலும், ஸ்கேபுலாவின் அக்ரோமியன் செயல்முறை பக்கவாட்டிலும் உள்ள கிளாவிக்குலர் இணைப்புகள். (2) உள்நோக்கிய கோணத்தை கட்டுப்படுத்தும் குறுத்தெலும்பு விளிம்பு.
(3) இரண்டாவது விலா எலும்பின் விலா எலும்பு குறுத்தெலும்பு, மார்பெலும்பின் உடலுடன் மானுப்ரியம் சந்திக்கும் இடத்தில் மார்பெலும்புடன் இணைகிறது.
(4) கீழ்நோக்கி, இலியாக் முகடு மற்றும் முன்பாற மேல் இலியாக் முதுகெலும்பின் நீட்டிப்பைக் கவனியுங்கள்.

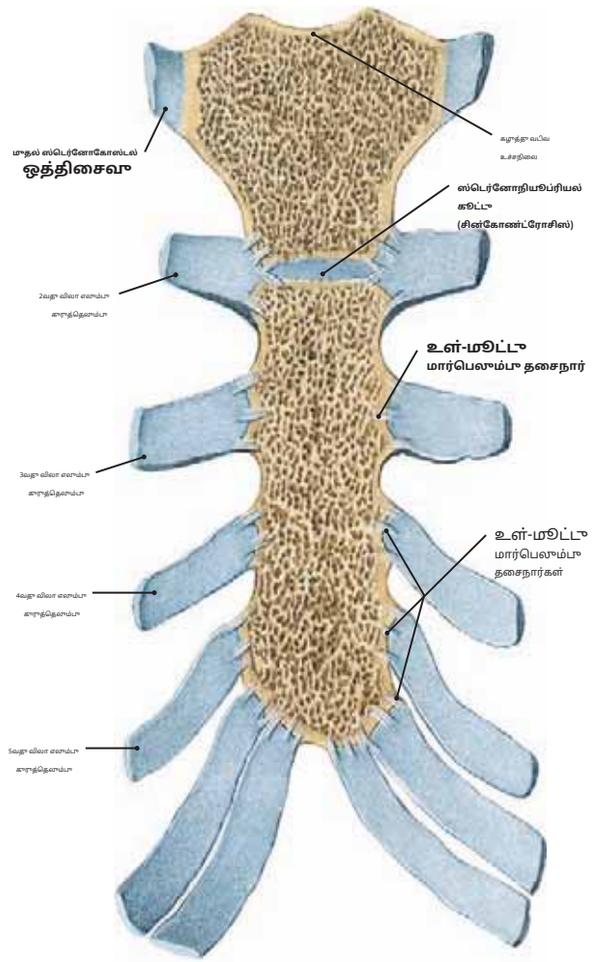

படம் 145.1ஸ்டெர்னோகோஸ்டல் மூட்டுகள், முன் பகுதி (பின்புறக் காட்சி)

குறிப்பு: (1) முதல் ஜோடி விலா எலும்புகளின் மூட்டுகளில் மூட்டு குழிகள் இல்லை, ஆனால் அவை நேரடி குருத்தெலும்பு இணைப்புகள் (சின்கோண்ட்ரோஸ்கள்), அவை மார்பெலும்பின் உடலுக்கும் மேன்யூப்ரியத்திற்கும் இடையிலான மூட்டு.

(2) மற்ற ஸ்டெர்னோகோஸ்டல் மூட்டுகள் ஒவ்வொன்றும் ஒரு காப்ஸ்யூலால் சூழப்பட்ட ஒரு உண்மையான மூட்டு குழியைக் கொண்டுள்ளன. உள்-மூட்டு ஸ்டெர்னோகோஸ்டல் தசைநார்களும் விலா எலும்பு குருத்தெலும்பை ஸ்டெர்னமுடன் இணைக்கின்றன. இவை பெரும்பாலும் ஸ்டெர்னமுடன் 2வது மற்றும் 3வது குருத்தெலும்புகளின் சந்திப்புகளில் காணப்படுகின்றன, ஆனால் கீழ் ஸ்டெர்னோகோஸ்டல் மூட்டுகளிலும் காணப்படலாம்.

படம் 145.2இடது கிளாவிக்கிள் (கீழ்நோக்கிய பார்வை)-

படம் 145.3இடது கிளாவிக்கிள் (மேலே உள்ள பார்வை)-

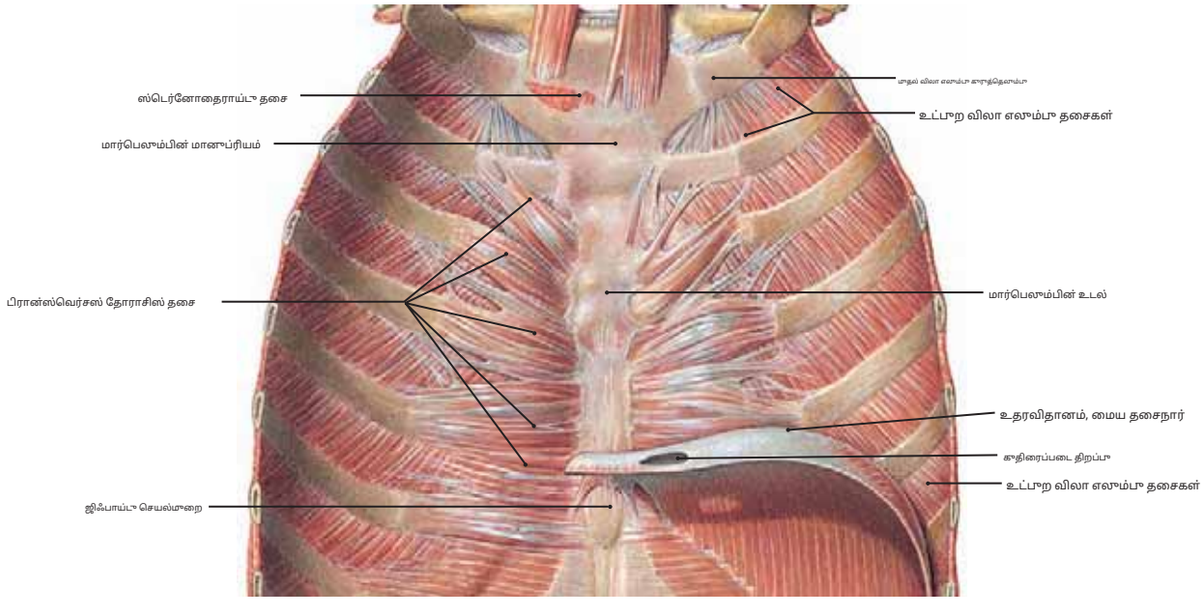

படம் 146.1மார்பாக் கூண்டின் உள் மேற்பரப்பு (முன் பகுதி)

குறிப்பு: (1) பிரான்ஸ்வெர்சஸ் தோராசிஸ் தசை. இது ஸ்டெர்னமின் உடலின் கீழ் பாதியிலிருந்தும் ஜிஃபாய்டு செயல்முறையிலிருந்தும் எழுகிறது. அதன் இழைகள் செல்கின்றன 2 முதல் 6 வது விலா எலும்புகள் மற்றும் அவற்றின் விலா எலும்பு கூரூத்தெலும்புகளின் உள் மேற்பரப்புகளில் செருகுவதற்கு பக்கவாட்டாகவும் மேலேயும்.

(2) விலா எலும்பு நரம்புகள் பிரான்ஸ்வெர்சஸ் தோராசிஸ் தசைக்கு இரத்தத்தை வழங்குகின்றன, மேலும் அதன் ஃபாசிக்கிள்கள் இழைகள் இணைக்கப்பட்டுள்ள விலா எலும்பு கூரூத்தெலும்புகளை அழுத்துகின்றன.

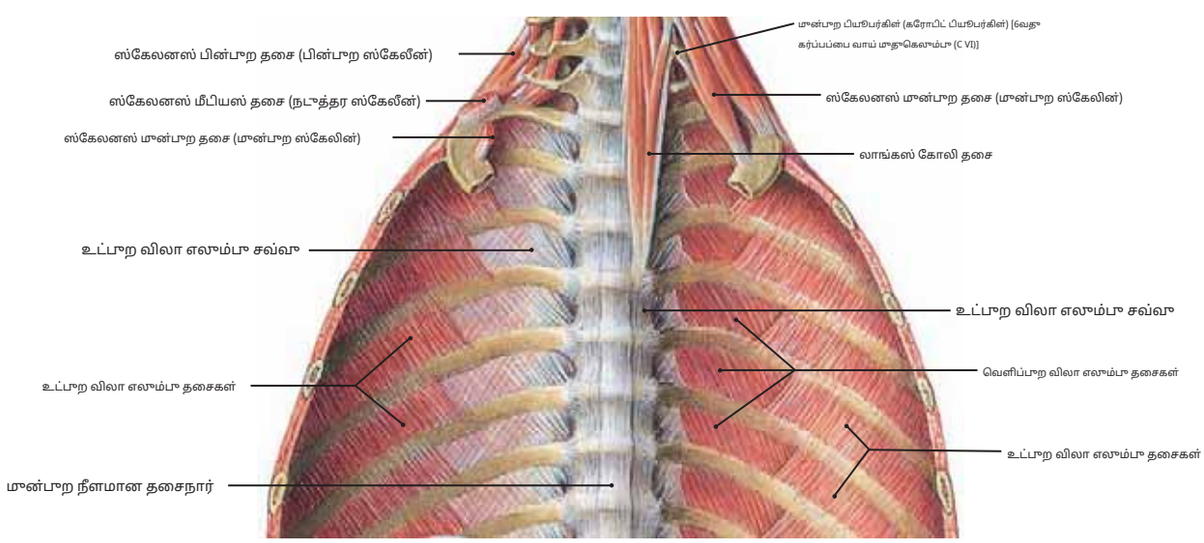

படம் 146.2மார்பாக் கூண்டின் உள் மேற்பரப்பு (பின்பாற பகுதி)

குறிப்பு: (1) விலா எலும்புகளுக்கு இடையில் உள்ள உள் விலா எலும்பு தசை நார்கள், மார்பு முதுகெலும்புகளின் உடல்கள் வரை பின்பாறமாக நீண்டிருப்பதைக் காணலாம். (2) வெளிப்பாற விலா எலும்பு தசை நார்கள் போலல்லாமல், உள் விலா எலும்பு தசை நார்கள், விலா எலும்புகளின் பின்பாற விலா எலும்பு கோணங்களுக்கு இடையிலும், மார்பு முதுகெலும்புகளின் உடல்கள் வரையிலும் உள் விலா எலும்பு சவ்வு மூலம் மாற்றப்படுகின்றன.

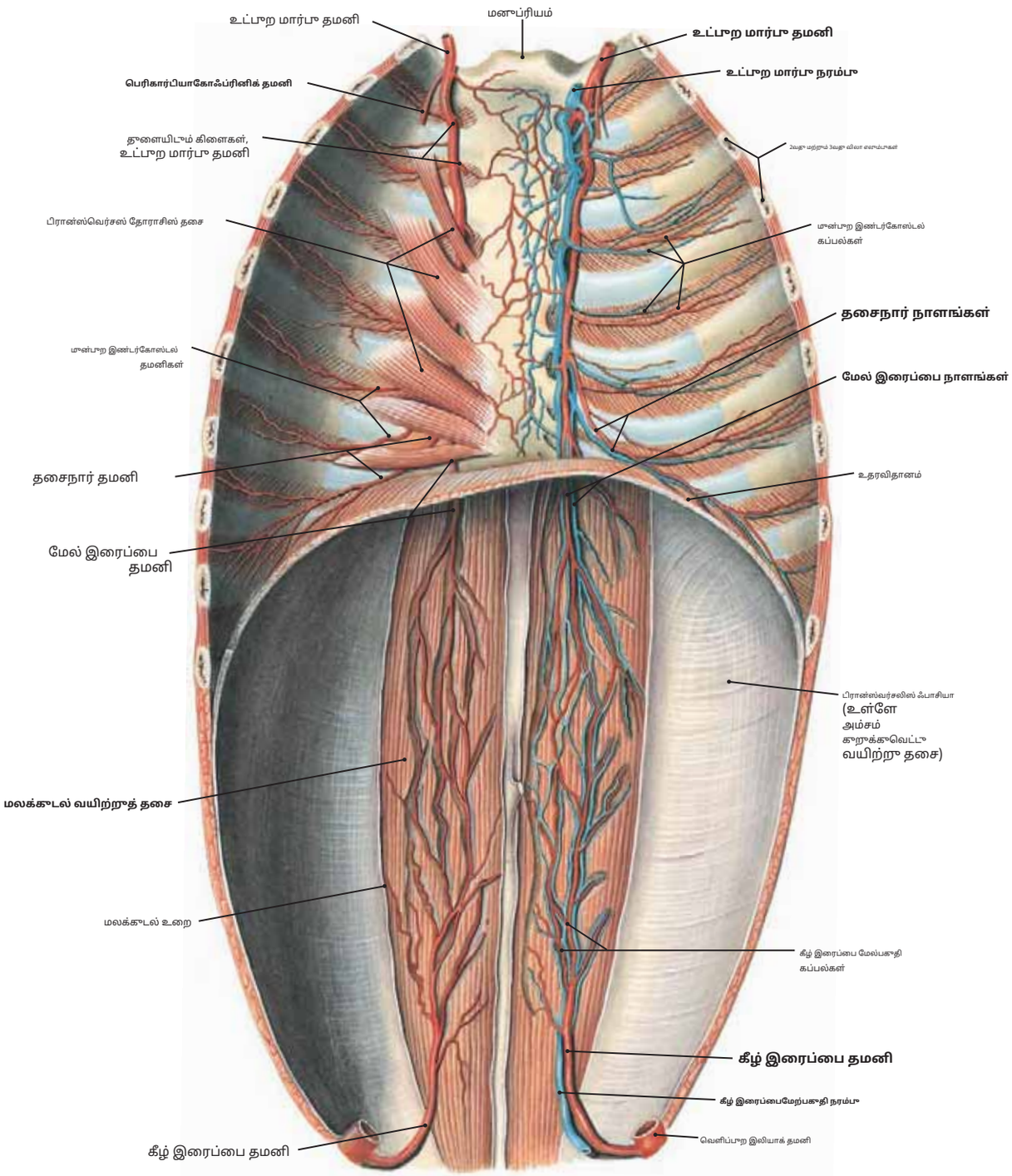

படம் 147 மார்பா மற்றாம் வயிற்றாச் சுவரின் தசைகள் மற்றாம் இரத்த நாளங்கள், உள்ளே இராந்தா பார்க்காம்போதா.

காறிப்பா: (1) பிரிக்கப்பட்ட மாக்கிய நாளங்களில் பின்வராவன அடங்காம்:**உட்பாற மார்பா**மற்றாம்**கீழ் இரைப்பை மேல்பகாதி**தமனிகள் மற்றாம் நரம்பாகள் மற்றாம் அவற்றின் மானையக் கிளைகள். (2) உட்பாற தொராசி தமனி என்பதா சப்கிளாவியன் தமனியின் ஓரா கிளையாகாம், மேலாம் இதா மான்பாற தொராசி சுவரின் உள் மேற்பரப்பில் விலா எலாம்பா காரத்தெலாம்பாகளாக்காப் பின்னால் பிரான்ஸ்வெர்சஸ் தொராசிஸ் தசையின் மான் மற்றாம் ஸ்டெர்னமின் விளிம்பிற்கா இணையாக இறங்காகிறதா.

(3) உட்பாற மார்பா தமனி (அ) பெரிகார்டியாகோஃப்ரினிக் தமனி, (ஆ) தைமஸ் மற்றாம் மூச்சுக்காழாய் அமைப்பாகளாக்காச் செல்லாம் சிறிய நாளங்கள், (c) மார்பாச் சுவரில் தாளையிடாம் கிளைகள், (d) மான்பாற விலா எலாம்பாக் கிளைகள், இறாதியாக அதா (e) என மாபிவடைகிறதா.**தசைநார் நோய்**மற்றாம்**மேல் இரைப்பை தமனிகள்**.

(4) மேல் இரைப்பை தமனி அனஸ்டோமோஸ் செய்கிறதா**கீழ் இரைப்பை தமனி**, வெளிப்பாற இலியாக் தமனியின் ஓரா கிளை. மலக்காடல் வயிற்றா தசைக்காள் அனஸ்டோமோசிஸ் ஏற்படாகிறதா.

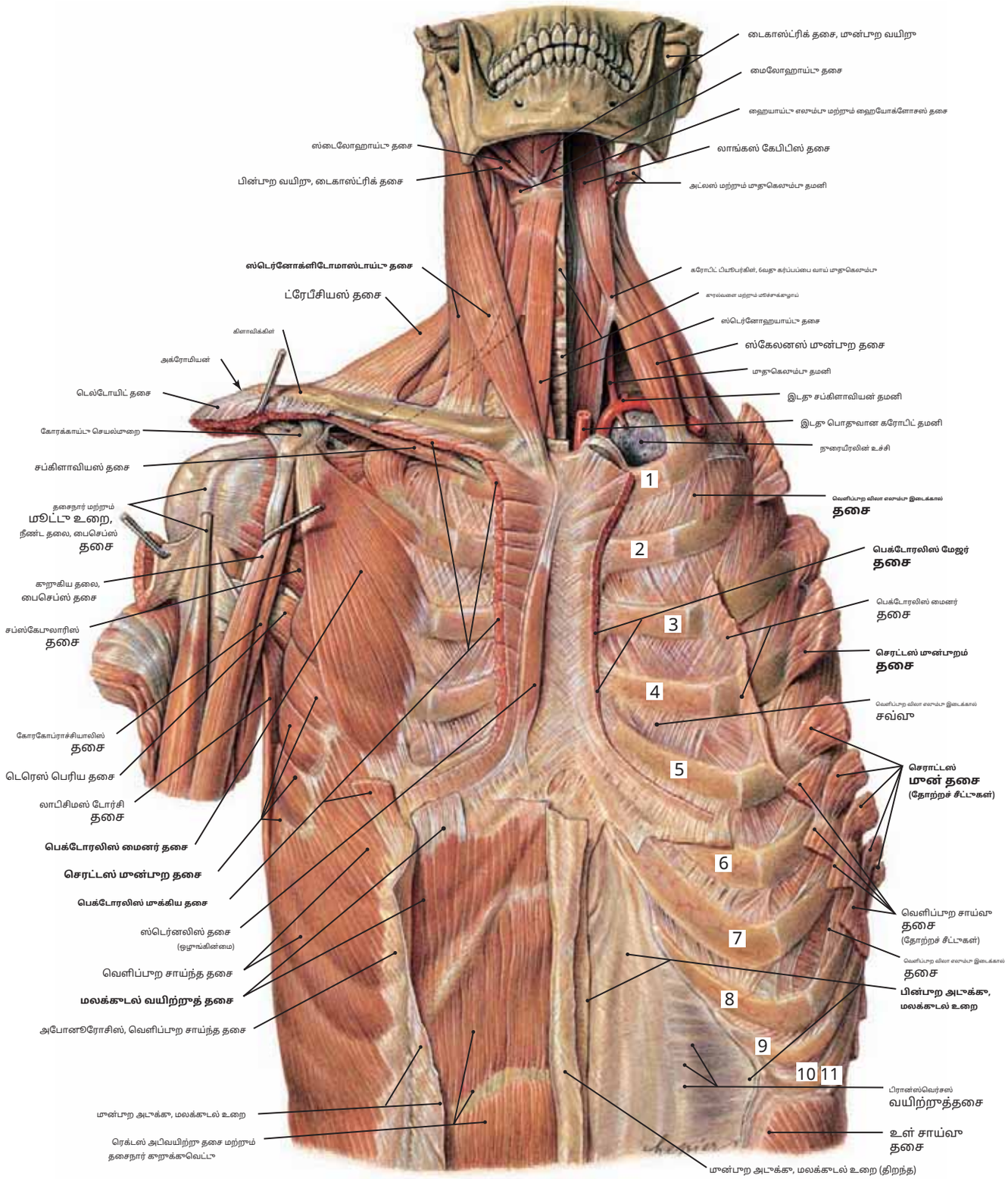

படம் 148 பெக்டோரலிஸ் மேஜர் மற்றும் அருகிலுள்ள கர்ப்பப்பை வாய் மற்றும் வயிற்று தசைகள் வரை ஆழமாக உள்ள முன்பாற மார்புச் சுவரின் தசை அமைப்பு.

காறிப்பு: (1) வலது பக்கத்தில் (வாசகரின் இடது), பெக்டோரலிஸ் முக்கிய தசை அகற்றப்பட்ட பிறகு முன்பாற மார்புச் சுவர் மற்றும் மேல் கை காட்டப்பட்டுள்ளன. (2) இடதுபுறத்தில் (வாசகரின் வலது), மேல் மூட்டு மற்றும் மேலோட்டமான தண்டு மற்றும் கர்ப்பப்பை வாய் தசைகள் அகற்றப்பட்டு, விலா எலும்புகள் மற்றும் விலா எலும்புகளுக்கு இடையேயான திசுக்கள் வெளிப்படுகின்றன.

தசை	தோற்றம்	செருகல்	உள்நோக்கம்	செயல்
சப்கிளாவியஸ்	முதல் விலா எலும்பும் அதன் காறுத்தெலும்பும் சந்திப்பில்	கிளாவிக்கிளின் நடு மூன்றில் கீழ் மேற்பரப்பில் பள்ளம்	பிராச்சியல் பிளெக்ஸஸின் மேல் உடற்பகுதியிலிருந்து சப்கிளாவியஸுக்கு நரம்பு (C5, C6)	கிளாவிக்கிளை அழுத்தி முன்னோக்கி இழுக்கிறது

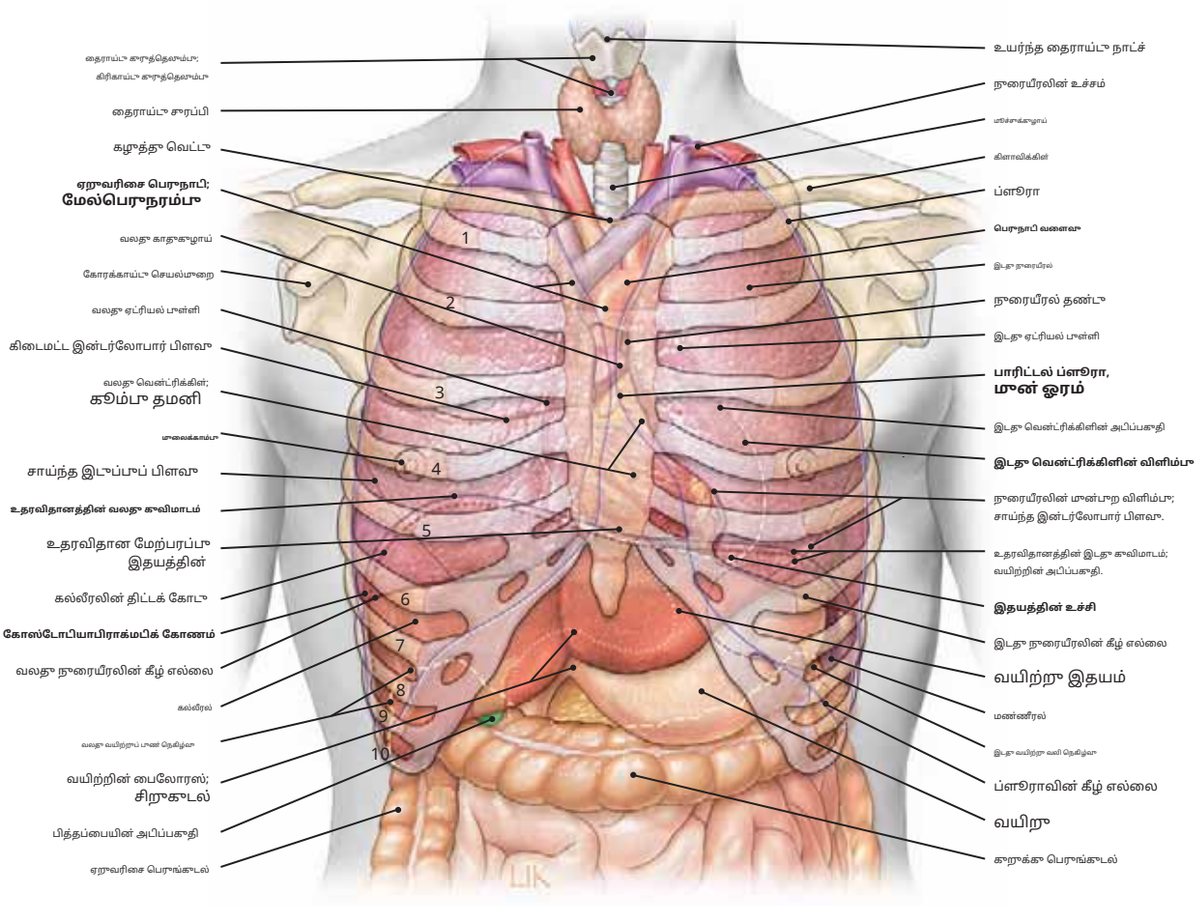

படம் 149.1மார்பு மற்றும் மேல் வயிற்று உள்ளுறுப்புகள் உடலின் முன்பூற மேற்பரப்பில் நீட்டிக்கப்பட்டுள்ளன.

குறிப்பு: (1) நுரையீரலின் முன்பூற எல்லை வரை ஆழமான இதயம் மற்றும் பெரிய நாளங்களின் (வெள்ளை உடைந்த கோடு) வெளிப்பூறங்கள்.

(2) உதரவிதானத்திற்குக் கீழே அமைந்துள்ள கல்லீரல், வலதுபூறத்தில் 4வது இடைவெளி வரையிலும், இடதுபூறத்தில் 5வது இடைவெளி வரையிலும் (சிவப்பு உடைந்த கோடு) மேல்நோக்கி நீண்டுள்ளது.

(3) மேல் நரம்பு மண்டலத்தின் மேல் பகுதிக்கு சற்று ஆழத்தில் மேல் நரம்பு மண்டலம் மற்றும் ஏறும் பெருநாடியின் மேலோட்டமான இடம்.

(4) மேலே உள்ள பெரிய நாளங்களைக் கொண்ட ஒரு மூக்கோணப் பகுதியும், இதயத்தின் மேல் உள்ள கீழ் மூக்கோணப் பகுதியும் (மேலோட்டமான இதய மந்தநிலையின் பகுதி) ப்ளூராவால் மூடப்படவில்லை.

(5) நுரையீரலின் மேல் உள்ள ப்ளூராவின் பிரதிபலிப்புகள். நுரையீரலின் முன்பூற விளிம்புகள் மற்றும் இடது பக்கத்தில் உள்ள ப்ளூரா ஆகியவை இதயத்தின் உச்சியை உருவாக்க உள்தள்ளப்பட்டுள்ளன என்பதைக் கவனியுங்கள்.

(6) ஆணுக்கும் இளம் பெண்ணுக்கும் 4வது விலா எலும்பின் (அல்லது 4வது விலா எலும்பு இடைவெளி) மேல் மாலைக்காம்பின் நிலை. மேலும் 5வது இடைவெளி வரை இதயத்தின் நுனியைக் கவனிக்கவும்.

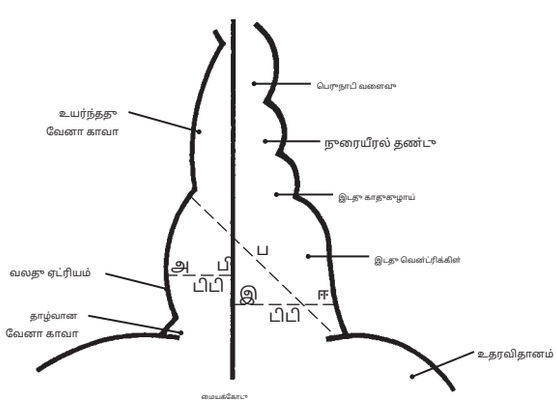

படம் 149.2மார்பு தசையின் ரேடியோகிராஃபில் இதயம் மற்றும் பெரிய நாளங்களின் நிழல் அவுட்லைன்.

Dt: கறுக்கு விட்டம் (சாதாரண)

a முதல் b வரை: சுமார் 4 செ.மீ

c முதல் d வரை: சுமார் 9 செ.மீ.

L: இதயத்தின் நீள அச்சு: 15 முதல் 16 செ.மீ.

(வலது ஏட்ரியல் நிழலின் மேல் முனையிலிருந்து இதயத்தின் உச்சம் வரை அளவிடப்படுகிறது)

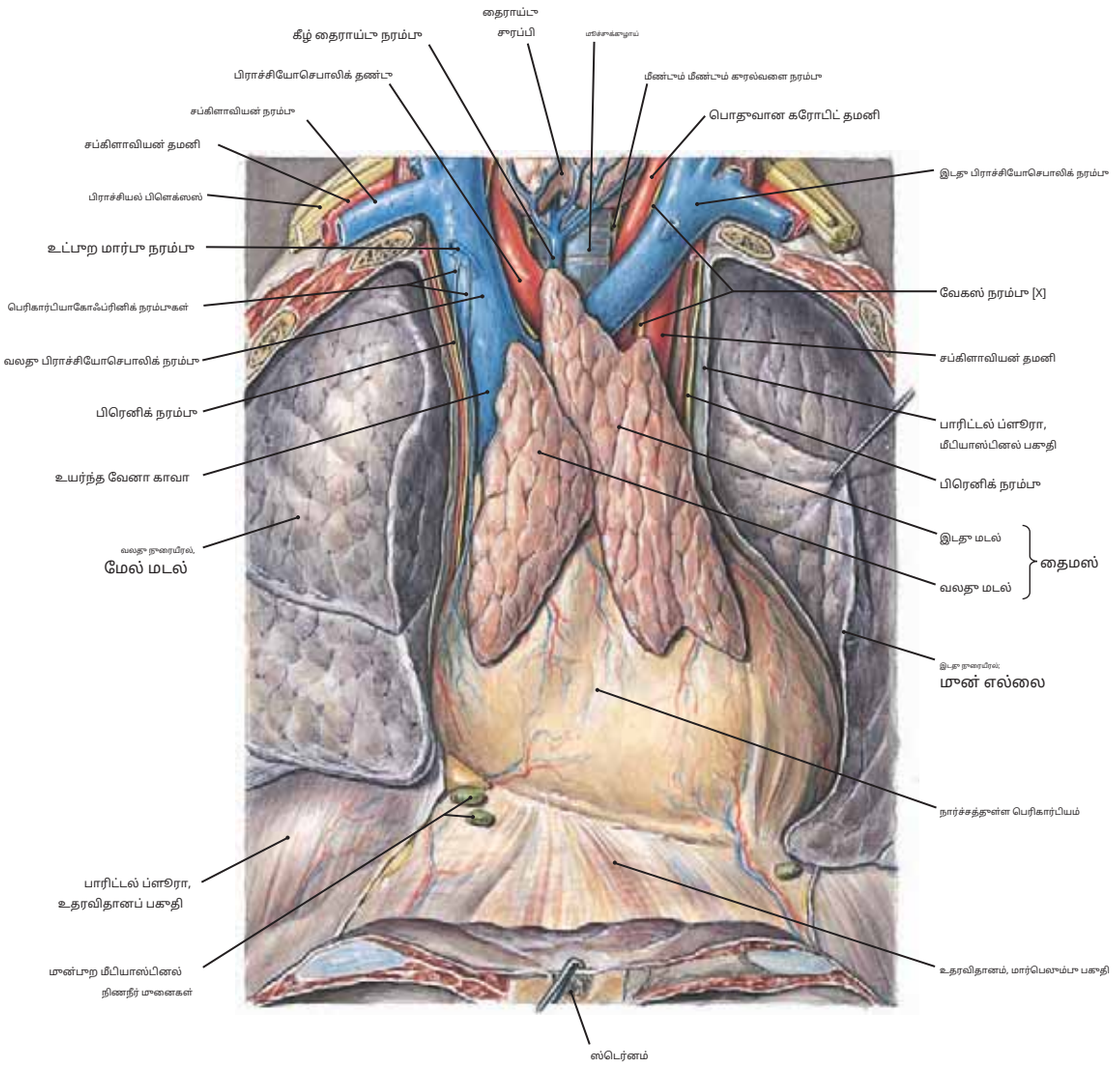

படம் 150.1 இளம்பருவத்தில் தைமஸ்

மார்பு வால் என்பதை நினைவில் கொள்க

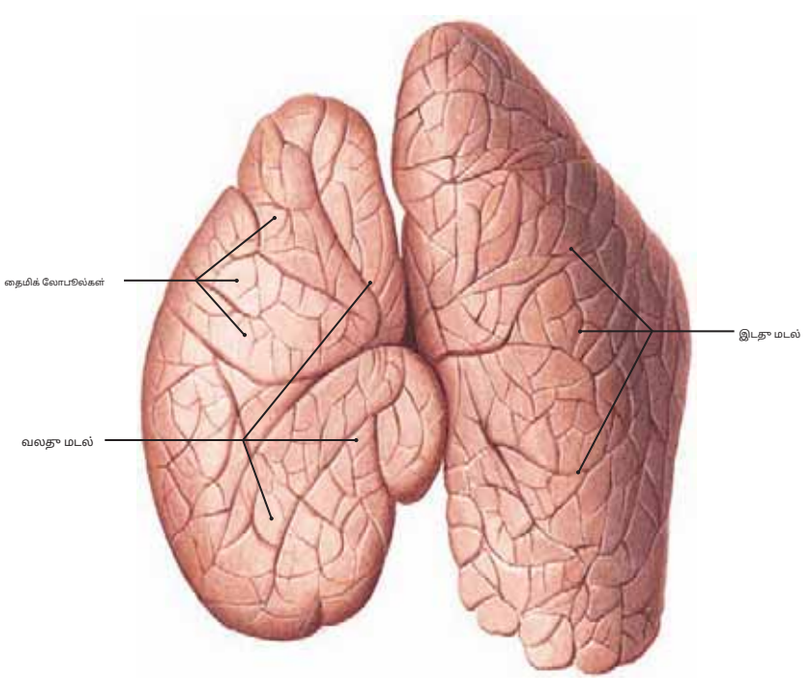

படம் 150.2 வயது குழந்தையின் தைமஸ்

குறிப்பு: (1) தைமஸ் என்பது மைய உறுப்பு ஆகும் நோயெதிர்ப்பு-லிம்பாய்டு அமைப்பு.

(2) பிறக்கும்போது அதன் எடை 15 கிராமுக்கும் குறைவாக இருக்கும், பருவமடையும் போது அது சுமார் 35 கிராமாக வளரும். வயது வந்தவர்களில் அதன் அளவு குறைந்து, அட்ராஃபிக் ஆகி, கொழுப்பால் மாற்றப்படும்.

(3) தைமஸ் சுரப்பி மூன்புற மற்றும் மேல் மீடியாஸ்டினாவில் அமைந்துள்ளது, மேலும் இது உள் மார்பு மற்றும் கீழ் தைராய்டு தமனிகளிலிருந்து கிளைகளைப் பெறுகிறது. அதன் நரம்புகள் பிராச்சியோசெபாலிக், உள் மார்பு மற்றும் கீழ் தைராய்டு நரம்புகளில் பாய்கின்றன.

(4) தைமஸ் சுரப்பி லிம்போசைட்டுகளை தைமோசைட்டுகளாக (T செல்கள்) வேறுபடுத்துகிறது, அவை பாற இரத்தத்தில் வெளியிடப்படுகின்றன மற்றும் ஆன்டிஜெனிக் வெளிநாட்டுப் பொருட்களுக்கு செல்-மத்தியஸ்த நோயெதிர்ப்பு மறுமொழிகளைச் செய்யும் திறன் கொண்டவை. மேலும், இந்த செல்கள் நகைச்சுவையான மறுமொழிகளுக்காக B லிம்போசைட்டுகளுடன் செயல்படுகின்றன.

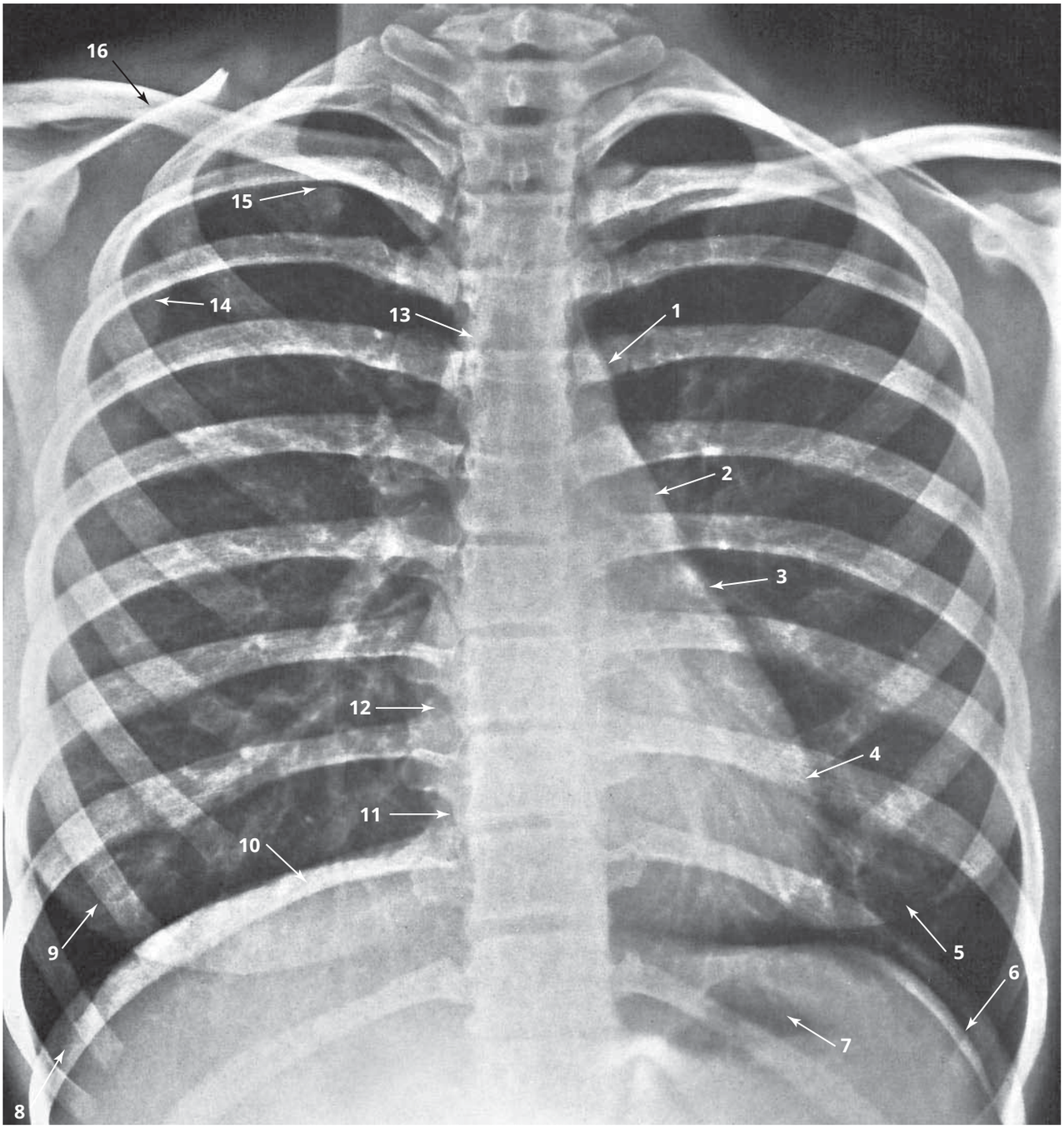

படம் 151 இதயம் மற்றும் நுரையீரலைக் காட்டும் மார்பின் போஸ்டீரியோஆன்டீரியர் ரேடியோகிராஃப்

குறிப்பு: (1) இதயம் மற்றும் பெரிய நாளங்களின் விளிம்பு: பெருநாடி வளைவு [1], நுரையீரல் தண்டு [2], கீழ் வேனா காவா [11], மற்றும் மேல் வேனா காவா [13], மற்றும் இந்த கட்டமைப்புகளுக்கும் முதுகெலும்பு நெடுவரிசைக்கும் உள்ள உறவு.

(2) இதயத்தின் இடது விளிம்பு இடது ஆரிக்கிள் [3] மற்றும் இடது வென்ட்ரிக்கிள் [4] ஆகியவற்றால் உருவாகிறது, மேலும் இது உச்சியை நோக்கி சாய்வாக இருக்கும், இது பொதுவாக நடுப்பகுதி கோட்டின் இடதுபுறத்தில் சுமார் 9 செ.மீ தொலைவில், 5வது விலா எலும்பு இடைவெளிக்கு ஆழமாக அமைந்துள்ளது.

(3) இதயத்தின் வலது விளிம்பு [12] முதுகெலும்பு நெடுவரிசையின் (மற்றும் ஸ்டெர்னத்தின்) வலதுபுறம் சற்று வளைந்த கோடாகத் தோன்றுகிறது. இதயம் உதரவிதானத்தில் [6] தங்கியிருப்பதைக் கவனியுங்கள், மேலும் இடது [5] மற்றும் வலது [9] மார்பகங்களின் வரையறைகளைக் கவனியுங்கள்.

(விக்கிலிருந்து, 6வது பதிப்பு.)

1. பெருநாடி வளைவு
2. நுரையீரல் தண்டு
3. இடது காதுகுழாய்
4. இடது வென்ட்ரிக்கிள்
5. இடது மார்பகத்தின் விளிம்பு
6. உதரவிதானம்
7. வயிற்றின் அபிப்பகுதியில் காற்று
8. கோஸ்டோபியாபிராக்மபிக் இடைவெளி
9. வலது மார்பகத்தின் விளிம்பு
10. உதரவிதானம்
11. தாழ்வான வேனா காவா
12. வலது ஏட்ரியம்
13. மேல் பெருநாடி
14. ஸ்காபுலாவின் இடை எல்லை
15. முதல் விலா எலும்பு
16. வலது கிளாவிக்கிள்

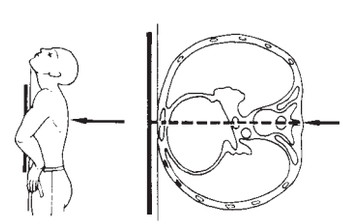

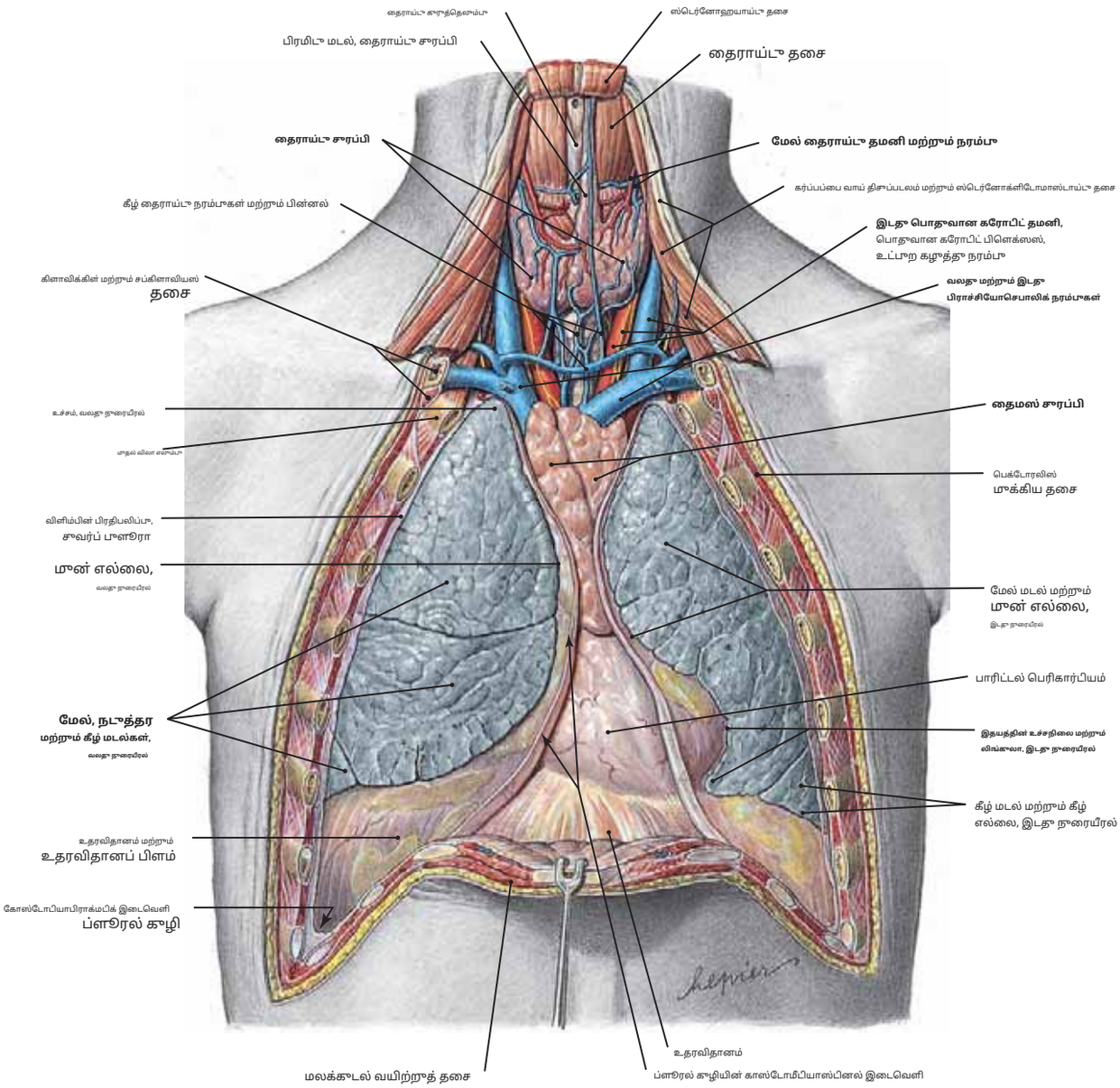

படம் 152 மார்பு உள்ளறுப்பு மற்றும் கழுத்தின் வேர் (மான்பாற வெளிப்பாடு)

குறிப்பு: (1) இதயத்தின் இயல்பான நிலையை வெளிப்படுத்த, இரண்டு கிளாவிக்கிள்களின் இடைப் பகுதிகளுடன் மான்பாற மார்பாச் சுவர் அகற்றப்பட்டுள்ளது, நுரையீரல், தைமஸ் மற்றும் தைராய்டு சுரப்பி. மார்பின் மேல் துளையில் உள்ள பெரிய நாளங்களும் வெளிப்படும்.

(2) பாரிட்டல் ப்ளூரா மான்பாறமாக அகற்றப்பட்டுள்ளது. தைமஸ் இரண்டு நுரையீரல்களுக்கு இடையில் மேல்நோக்கி அமைந்துள்ளது, அதேசமயம் கீழ்நோக்கி இதயத்தின் வெற்றுப் பகுதி காணப்படுகிறது. கவனிக்கவும்**இதயக் கீற்று**இதயத்தை ஒட்டிய இடது நுரையீரலின் மான்பாற எல்லையில்.

(3) இரண்டு நுரையீரல்களின் அடித்தள மேற்பரப்பும் இதயத்தின் கீழ் பகுதியும் உதரவிதானத்தில் தங்கியுள்ளன, அதே நேரத்தில் ஒவ்வொரு நுரையீரலின் நுனியும் முதல் விலா எலும்பின் மட்டத்திற்கு மேலே நீண்டுள்ளது.

(4) வலது பிராச்சியோசெபாலிக் நரம்பின் கிட்டத்தட்ட செங்குத்து பாதைக்கு மாறாக, இடது பிராச்சியோசெபாலிக் நரம்பின் மேல் மீடியாஸ்டினத்தில் குறுக்குவெட்டு பாதை. இரண்டு பிராச்சியோசெபாலிக் நரம்புகள் தைமஸுடன் ஆழமாக இணைந்து, மேல் வேனா காவாவை உருவாக்குகின்றன.

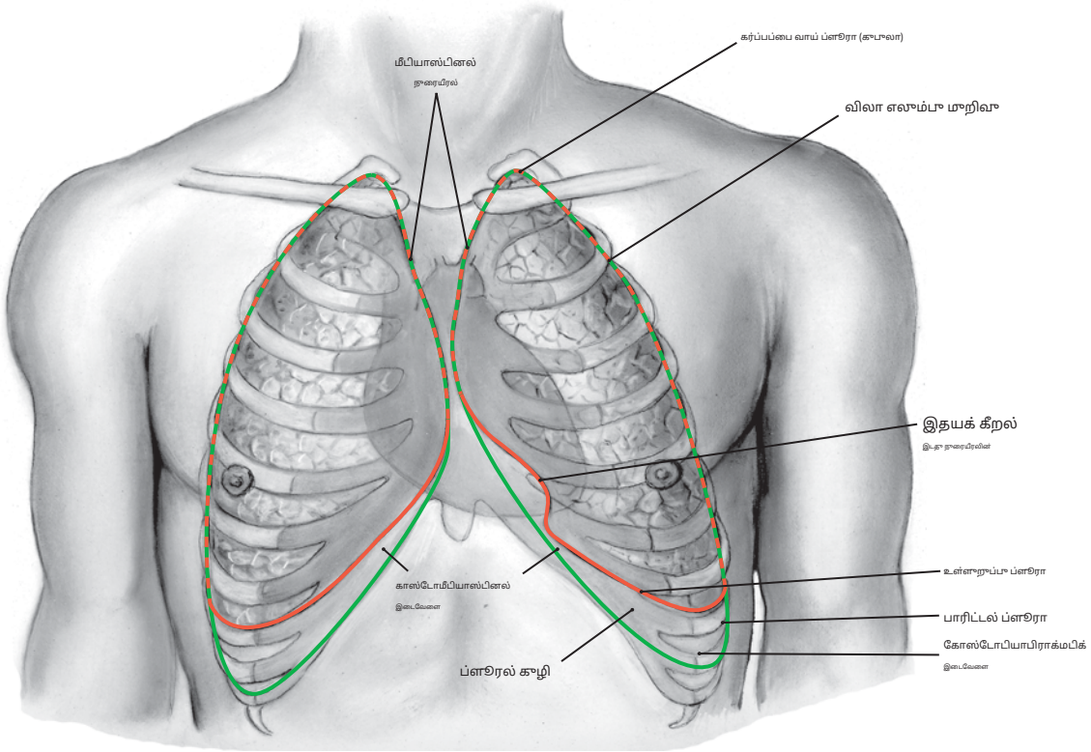

படம் 153.1 நூரையீரல், ப்ளூரா மற்றும் இதயம் மூன்பூற மார்பூச் சுவரில் தோன்றும் கணிப்பூகள்.

கூறிப்பு: (1) ப்ளூராவின் பாரிட்டல் மற்றும் உள்ளூறுப்பு அடூக்கூகளின் எல்லைகள்.**பாரிட்டல் அடூக்கு**ஒவ்வொரு பக்கத்திலும் உள் மேற்பரப்பை மூழுமையாக வரிசைப்படூத்தூகிறது மார்பு, மற்றும் அது ஒரு**விலா எலும்பு**விலா எலும்பூகளை உள்ளடக்கிய பகுதி, a**இடைநிலை விரைப்பை**மீடியாஸ்டினத்திற்கு அருகிலுள்ள பகுதி, a**உதரவிதானம் சார்ந்த** உதரவிதானத்தின் மேல் பகுதி, மற்றும் ஒரு**கர்ப்பப்பை வாய்**கீழ் கழுத்தில் மேலே செல்லும் பகுதி.

(2) தி**உள்ளூறுப்பு அடூக்கு**நூரையீரலுடன் நெருக்கமாக ஒட்டிக்கொள்கிறது, மேலும் ப்ளூராவின் இரண்டு அடூக்கூகளுக்கு இடையிலான சாத்தியமான இடம் என்று அழைக்கப்படூகிறது**ப்ளூரல் கூழி**.

(3) ஒவ்வொரு நூரையீரலின் நுனியும் அந்தப் பக்கத்தில் உள்ள கிளாவிக்கிளின் இடைப்பட்ட மூன்றில் ஒரு பங்கிற்கு மேலே உயர்கிறது, மேலும் இந்த இடங்களில், நூரையீரல்கள்**கர்ப்பப்பை வாய்ப் பூளூரா**.

(4) கீழே உள்ள படத்தில் காட்டப்பட்டுள்ளபடி, நூரையீரலின் மேற்பகுதியில், ப்ளூராவின் பாரிட்டல் மற்றும் உள்ளூறுப்பு அடூக்கூகள் ஒவ்வொரு பக்கத்திலும் தொடர்ச்சியாக உள்ளன.

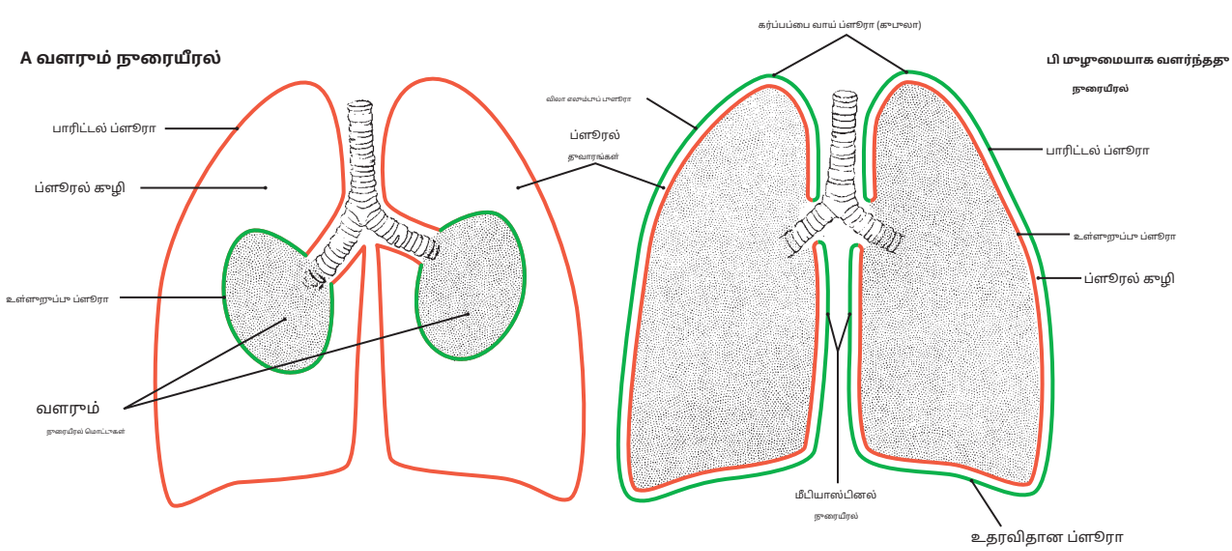

படம் 153.2 நூரையீரல் வளர்ச்சி ப்ளூரல் சவ்வூகளில் எவ்வாறு நிகழ்கிறது என்பதற்கான வரைபடப் பிரதிநிதித்துவம்.

கூறிப்பு: (1) ஒவ்வொரு நூரையீரலின் மூலப்பகுதி (**அ**) மூச்சுக்குழாய் இரண்டாகப் பிரிந்தவுடன் விரைவில் உருவாகிறது, மேலும் அது இடது மற்றும் வலது பக்கங்களில் ப்ளூரல் வரை வளர்கிறது. சவ்வூகள். இந்த மூறையில், பழுமையான நூரையீரல் மொட்டுகள் உள்ளூறுப்பு ப்ளூராவால் சூழப்பட்டுள்ளன.

(2) நூரையீரல் வளர்ச்சி தொடரும்போது (**இ**), உறுப்பூகள் ப்ளூரல் கூலோம்களை நிரப்பூகின்றன, மேலும் நூரையீரல் மொட்டுகள் (உள்ளூறுப்பு ப்ளூராவால் மூடப்பட்பிருக்கும்) மற்றும் வளரும் மார்பு கூண்டின் உள் மேற்பரப்பை வரிசையாகக் கொண்ட பாரிட்டல் ப்ளூராக்களுக்கு இடையில் இருபூறமும் ஒரு சாத்தியமான இடம் உருவாகிறது. இதன் விளைவாக ப்ளூராவின் உள்ளூறுப்பு மற்றும் பாரிட்டல் அடூக்கூகளுக்கு இடையில் ஒரு ப்ளூரல் கூழி உருவாகிறது.

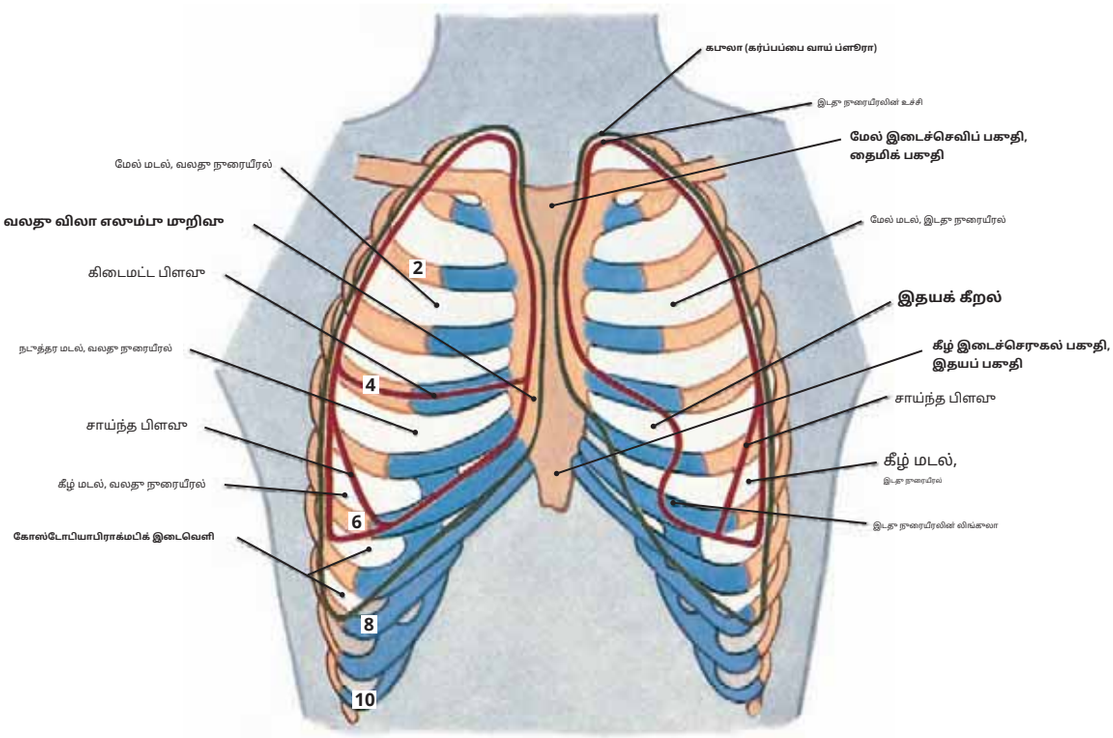

படம் 154.1 மூன் மார்புச் சுவரில் திட்டமிடப்பட்ட பாரிட்டல் (பச்சை) மற்றும் உள்ளுறுப்பு (சிவப்பு) ப்ளூரல் பிரதிபலிப்புகள்

குறிப்பு: (1) ஒவ்வொரு நுரையீரலும் நுரையீரலின் மேற்பகுதியில் தொடர்ச்சியாக இருக்கும் இரண்டு அடுக்கு ப்ளூராவினால் நிரப்பப்பட்டு, அதன் மூலம் ஒரு ஊடுருவிய பையை உருவாக்குகிறது. (2)**ப்ளூராவின் பாரிட்டல் அடுக்கு**(பச்சை நிறத்தில் காட்டப்பட்டுள்ளது) என்பது இரண்டு அடுக்குகளின் வெளிப்புறமாகும், மேலும் இது மார்புச் சுவரின் உள் மேற்பரப்பையும் உதரவிதானத்தின் மேல் மேற்பரப்பையும் வரிசையாகக் கொண்டுள்ளது.**உள்ளுறுப்பு அடுக்கு**இன்**நுரையீரல்**நுரையீரலின் மேற்பரப்புகளை (சிவப்பு நிறத்தில்) நெருக்கமாகப் பிடித்து ஒட்டிக்கொள்கிறது.

(3) இரண்டு ப்ளூரல் அடுக்குகளுக்கு இடையிலான சாத்தியமான இடைவெளி இவ்வாறு அழைக்கப்படுகிறது**ப்ளூரல் குழி**மேலும் ஆரோக்கியமான நபரில் ஒரு சிறிய அளவு சீரியஸ் திரவத்தை மட்டுமே கொண்டுள்ளது, ஆனால் நோயியல் நிலைமைகளில் இது கணிசமான திரவத்தையும் இரத்தத்தையும் கொண்டிருக்கலாம்.

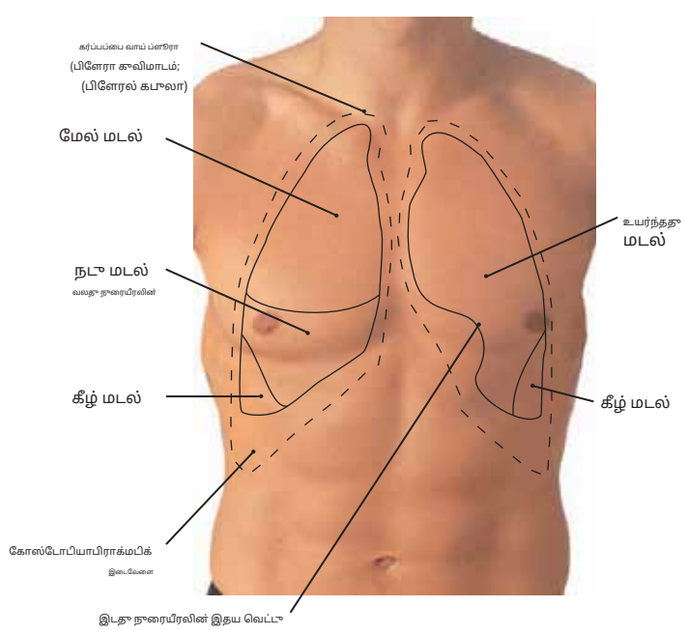

படம் 154.2 ப்ளூரல் பிரதிபலிப்புகளின் மூன்றாற மார்புச் சுவரில் நேரடியாக வரையவும்.

குறிப்பு: நுரையீரலின் எல்லைகள் திடமான கோடுகளால் காட்டப்படுகின்றன, அதே நேரத்தில் பாரிட்டல் ப்ளூராவின் எல்லைகள் உடைந்த கோடுகளால் காட்டப்படுகின்றன.

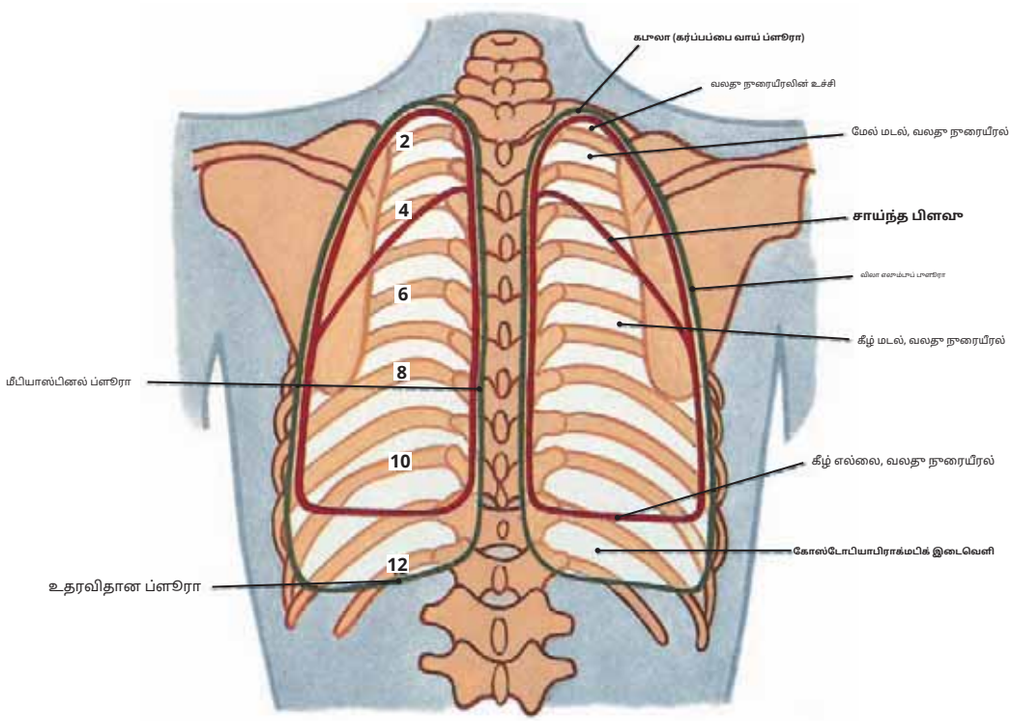

படம் 155.1பின்புற மார்புச் சுவரில் பாரிட்டல் (பச்சை) மற்றும் உள்ளுறுப்பு (சிவப்பு) ப்ளூரல் பிரதிபலிப்புகள்

குறிப்பு: (1) பாரிட்டல் ப்ளூரா என்பது ஒரு தொடர்ச்சியான தாள், ஆனால் அதன் பகுதிகள் அவற்றின் அருகிலுள்ள மேற்பரப்புகளுடன் தொடர்புடையதாக பெயரிடப்பட்டுள்ளன. உள் மேற்பரப்பை வரிசைப்படுத்துதல் விலா எலும்புகள் என்பது**விலா எலும்புப் ப்ளூரா**, அதே நேரத்தில்**உதரவிதானம் சார்ந்த**மற்றும்**மீபியாஸ்பினல் ப்ளூரே**உதரவிதானம் மற்றும் மீபியாஸ்பினத்தின் மேற்பரப்பில் காணப்படுகின்றன. ஒவ்வொரு நுரையீரலின் உச்சிக்கும் மேலே உள்ளது**கபுலா**அல்லது**கர்ப்பப்பை வாய்ப் ப்ளூரா**.

(2) உதரவிதானத்தின் வளைவின் காரணமாக, அதன் சுற்றளவில் ஒரு குறுகிய பள்ளம் உருவாகிறது, அதில் நுரையீரல் (உள்ளுறுப்பு ப்ளூரா) நீண்டுவிடாது. விலா எலும்பு மற்றும் டயாபிராக்மபிக் ப்ளூரா இடையே ஒரு முக்கியமான சாத்தியமான இடம் உள்ளது, இது**காஸ்டோபியாபிராக்மபிக் பள்ளம்,**இது நுரையீரல் திசுக்களுக்கு சேதம் ஏற்படாமல் தளையிடப்பட்ட திரவத்தை வெளியேற்றலாம்.

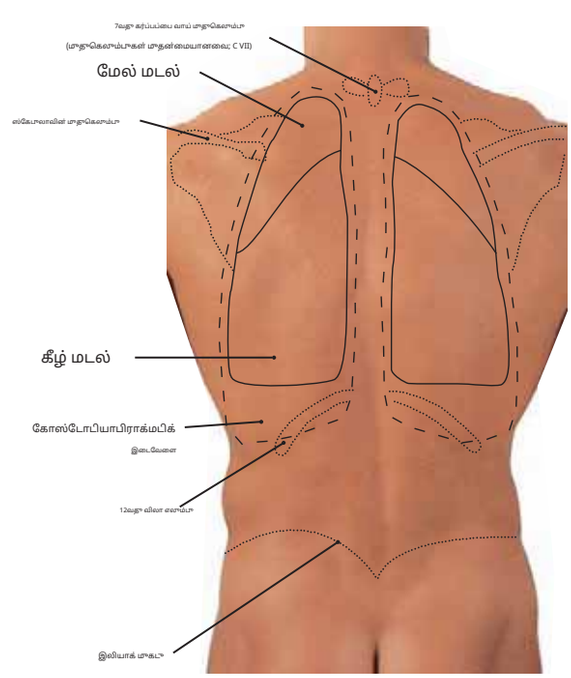

படம் 155.2ப்ளூரல் பிரதிபலிப்புகளின் நேரடி சுருக்கம்- பின்புற மார்புச் சுவரில்

குறிப்பு: (1) நுரையீரலின் எல்லைகள் திடமான கோடுகளாகும், அதே நேரத்தில் எல்லைகள் ப்ளூராவின் உடைந்த (கோடு) கோடுகள் உள்ளன.

(2) நுரையீரல் (உள்ளுறுப்பு ப்ளூரா) மற்றும் பாரிட்டல் ப்ளூராவின் "விலா எலும்பு-நிலை" உறவுகள் பின்வருமாறு:

	உள்ளுறுப்பு ப்ளூரா	பாரிட்டல் ப்ளூரா
(அ) முன்புற (நடுக்கிளிவிகுலர் கோடு)	6வதது விலா எலும்பு	8வதது விலா எலும்பு
(ஆ) பக்கவாட்டு (நடு அட்சரேகை)	8வதது விலா எலும்பு	10வதது விலா எலும்பு
(c) பின்புறம் (ஸ்காபுலாவின் இடை எல்லை)	10வதது விலா எலும்பு	12வதது விலா எலும்பு

(விலா எலும்பு நிலைகளின் சுருக்கம்)	உள்ளுறுப்பு ப்ளூரா	விலா எலும்புகள் 6, 8, 10
	பாரிட்டல் ப்ளூரா	விலா எலும்புகள் 8, 10, 12

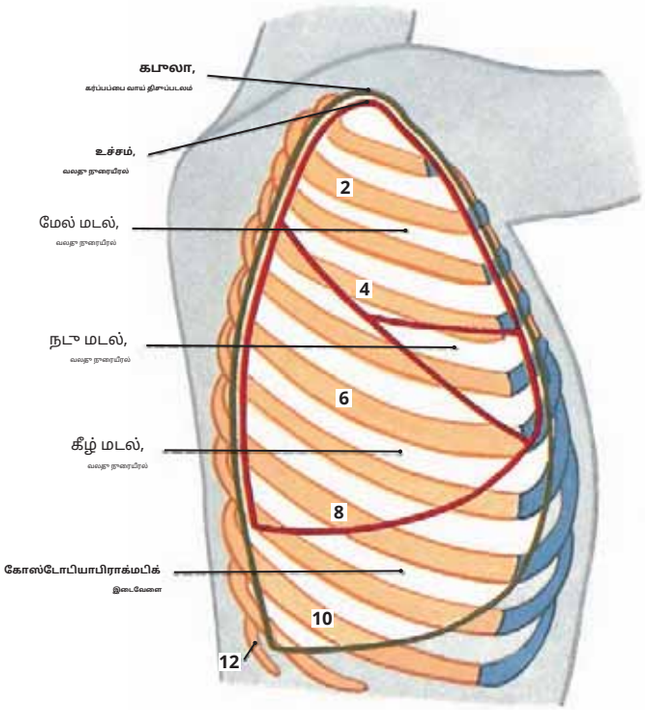

படம் 156.1வலது பக்கவாட்டு பார்வை

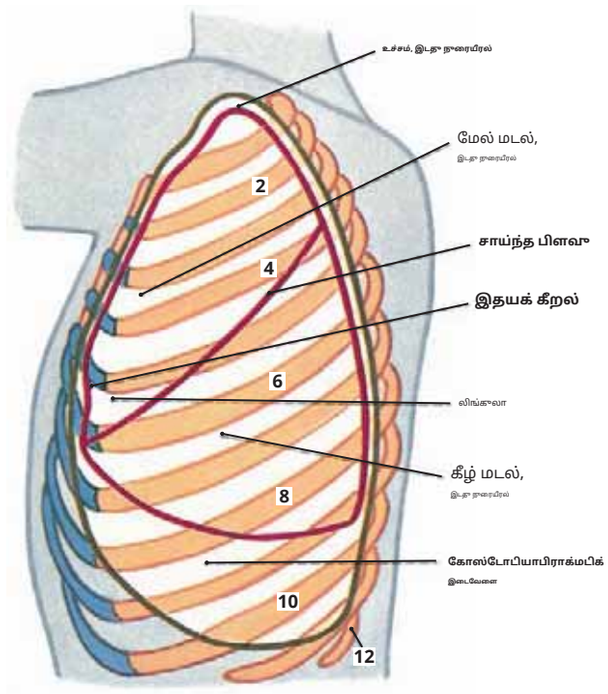

படம் 156.2இடது பக்கவாட்டு பார்வை

மார்புச் சுவரில் புளூரல் பிரதிபலிப்புகள் (பச்சை) மற்றும் நுரையீரல் (சிவப்பு)

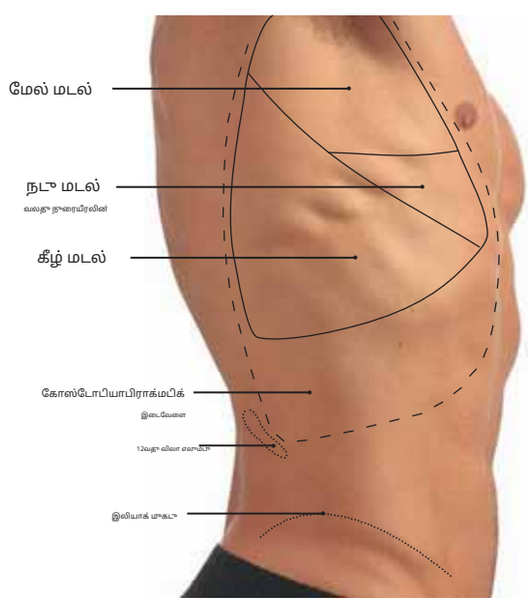

படம் 156.3ப்ளூரல் மற்றும் நுரையீரல் எல்லைகளின் வெளிப்பாடு (வலது பக்கவாட்டு அம்சம்)

நுரையீரலின் எல்லைகள் திடமான கோடுகளால் காட்டப்படுகின்றன, அதே நேரத்தில் ப்ளூராவின் எல்லைகள் உடைந்த (கோடு) கோடுகளால் காட்டப்படுகின்றன என்பதை நினைவில் கொள்க.

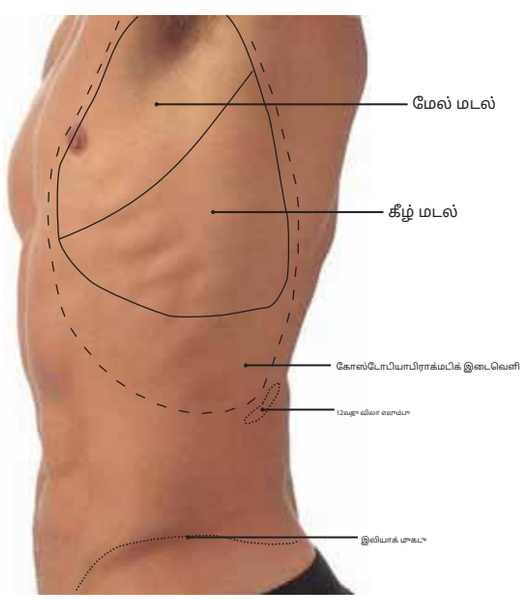

படம் 156.4ப்ளூரல் மற்றும் நுரையீரல் எல்லைகளின் வெளிப்பாடு (இடது பக்கவாட்டு அம்சம்)

நுரையீரலின் எல்லைகள் திடமான கோடுகளால் காட்டப்படுகின்றன, அதே நேரத்தில் ப்ளூராவின் எல்லைகள் உடைந்த (கோடு) கோடுகளால் காட்டப்படுகின்றன என்பதை நினைவில் கொள்க.

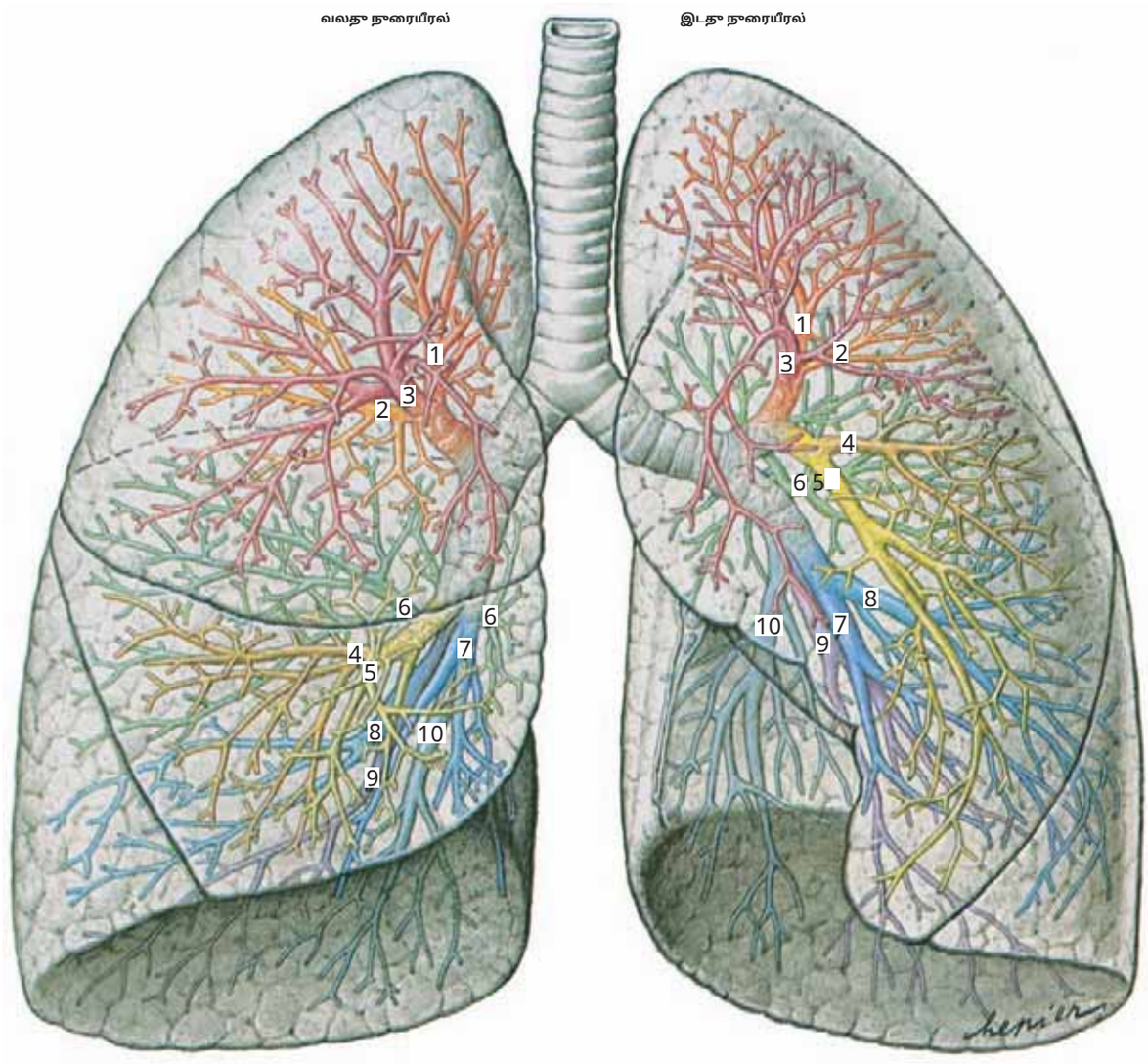

படம் 157 மூச்சுக்குழாய் மரம் மற்றும் அதன் லோபார் மற்றும் மூச்சுக்குழாய் நுரையீரல் பிரிவுகள் (முன்புறத் தோற்றம்)

குறிப்பு: (1) மூச்சுக்குழாய் பிரியும் போது,**இடது முதன்மை மூச்சுக்குழாய்**விட அதிக கோணத்தில் வேறுபடுகிறது**வலது முதன்மை மூச்சுக்குழாய்**இடது நுரையீரலை அடைய. எனவே, இடது மூச்சுக்குழாய் மிகவும் குறுக்காகவும், வலது மூச்சுக்குழாய் மிகவும் தாழ்வாகவும் இயக்கப்படுகிறது.

(2)**வலது பக்கத்தில்,**மேல் லோபார் மூச்சுக்குழாய் முதன்மை மூச்சுக்குழாய்களிலிருந்து கிட்டத்தட்ட உடனடியாக, நுரையீரல் தமனிக்கு மேலே (எபிடார்டீரியல்) கிளைக்கிறது, அதே நேரத்தில் மூச்சுக்குழாய் நுரையீரல் தமனியின் (ஹைபார்டீரியல்) பிரதான தண்டுக்கு கீழே நடுத்தர மற்றும் கீழ் மடல் கிளைகளை நோக்கி செலுத்தப்படுகிறது.

(3)**இடது பக்கத்தில்,**முதன்மை மூச்சுக்குழாய் கிளைக்கும் ஆரம்ப லோபார் மூச்சுக்குழாய், மேல் மடல் பிரிவுகளுக்கும் அதன் மொழிப் பிரிவுகளுக்கும் மேல்நோக்கியும் பக்கவாட்டாகவும் இயக்கப்படுகிறது. மீதமுள்ள லோபார் மூச்சுக்குழாய் கீழ்நோக்கி இயக்கப்பட்டு விரைவில் கீழ் மடலின் பிரிவு மூச்சுக்குழாய்களாகப் பிரிக்கப்படுகிறது.

(4) மேலே உள்ள படத்தில் எண்ணிடப்பட்ட பிரிவு மூச்சுக்குழாய்கள் பின்வருமாறு:

வலது நுரையீரல்

1. நுனி
2. பின்புறம்
3. முன்புறம்
4. பக்கவாட்டு
5. இடைநிலை
6. உயர்ந்தது
7. இடைநிலை அடித்தளம்
8. முன்புற அடித்தளம்
9. பக்கவாட்டு அடித்தளம்
10. பின்புற அடித்தளம்

இடது நுரையீரல்

1. நுனி
2. பின்புறம்
3. முன்புறம்
4. உயர்ந்த மொழியியல்
5. தாழ்ந்த மொழி
6. உயர்ந்தது
7. இடைநிலை அடித்தளம்
8. முன்புற அடித்தளம்
9. பக்கவாட்டு அடித்தளம்
10. பின்புற அடித்தளம்

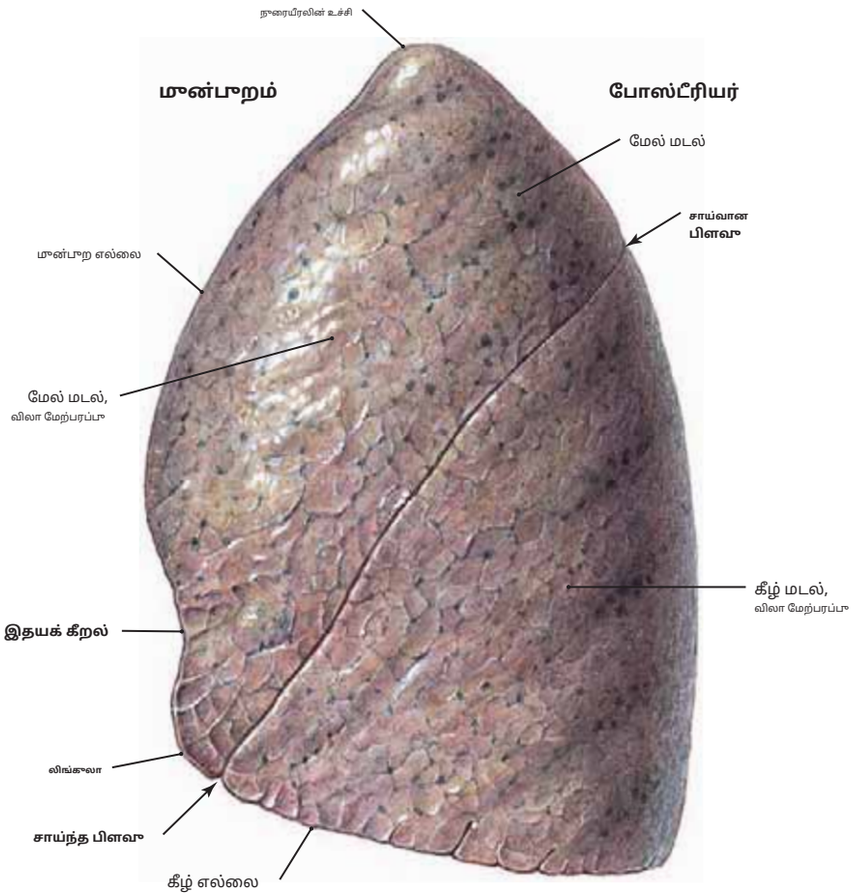

படம் 158.1 இடது நுரையீரல்

(பக்கவாட்டு பார்வை)

குறிப்பு: (1) இடது நுரையீரலின் பக்கவாட்டுத் தோற்றம் காட்டுகிறது மார்புச் சுவரை நோக்கி இயக்கப்பட்ட ஒரு வட்டமான குவிந்த விலா எலும்பு மேற்பரப்பு மேல் மற்றும் கீழ் மடல்களாகப் பிரிக்கப்பட்டுள்ளது.**சாய்ந்த பிளவு.**

(2) தி**மேல் மடல்**மேலே கூர்மையாக இருக்கும் ஒரு வட்டமான நுனியைக் கொண்டுள்ளது. மேல் மடல் கிட்டத்தட்ட அனைத்தையும் உருவாக்குகிறது.**முன் எல்லை**இடது நுரையீரலின் கீழ் பகுதியில், அது உள்தள்ளப்படுகிறது.**இதயக் கீறல்.** இதயத்தின் மேற்பகுதிக்குக் கீழே உள்ள ஒரு சிறிய நாக்கு போன்ற முன்பறத் தவாரம் இவ்வாறு அழைக்கப்படுகிறது**லிங்குலா.**

(3) தி**கீழ் மடல்**மேல் பகுதியை விட சற்றே பெரியது, அதன் அடிப்பகுதி**உதரவிதான மேற்பரப்பு** இடது நுரையீரலின். இது உதரவிதானத்தின் குவிமாட வடிவத்திற்கு ஏற்றது.

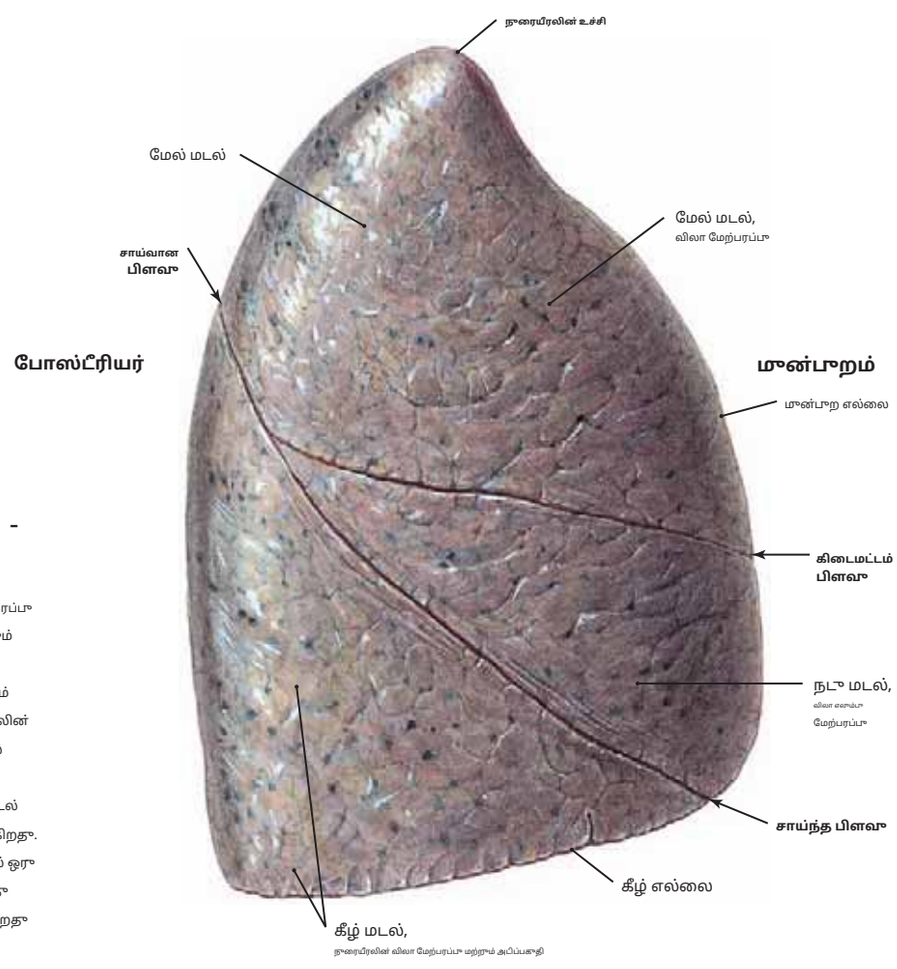

படம் 158.2 வலது நுரையீரல்

(பக்கவாட்டு பார்வை)

குறிப்பு: (1) வலது பக்கத்தின் பக்கவாட்டு அல்லது விலா எலும்பு மேற்பரப்பு நுரையீரல் மென்மையாகவும் வட்டமாகவும் உள்ளது மற்றும் இரண்டு பிளவுகளால் பிரிக்கப்பட்ட மூன்று மடல்களைக் கொண்டுள்ளது.**சாய்ந்த பிளவு**கீழ் மடலை நடுத்தர மற்றும் மேல் மடல்களிலிருந்து பிரிக்கிறது மற்றும் இடது நுரையீரலின் சாய்ந்த பிளவுக்கு ஒத்திருக்கிறது.**கிடைமட்ட பிளவு** மேல் மற்றும் நடுத்தர மடல்களைப் பிரிக்கிறது.

(2) மேல் மடல் நுரையீரலின் நுனியால் மூடப்பட்டுள்ளது. இந்த மடல் நுரையீரலின் மேல் மூன்றில் இரண்டு பங்கை உருவாக்குகிறது. **முன் எல்லை.**நடு மடல் முன்பறு எல்லையின் கீழ் மூன்றில் ஒரு பகுதியை உருவாக்குகிறது, அதே நேரத்தில் கீழ் மடல் (இடது நுரையீரலில் உள்ளது போல) முழுவதையும் உருவாக்குகிறது **கீழ் எல்லை**மற்றும் உதரவிதான மேற்பரப்பு.

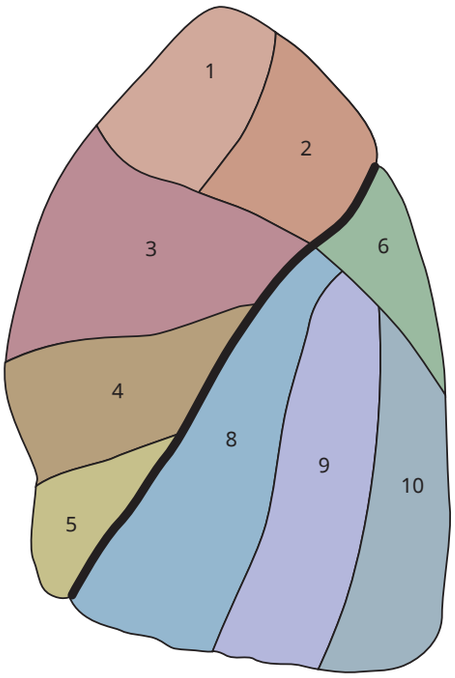

படம் 159.1 இடது நுரையீரல், மூச்சுக்குழாய் நுரையீரல் பிரிவுகள் (பக்கவாட்டு பார்வை)

குறிப்பு: (1) மூச்சுக்குழாய் நுரையீரல் பிரிவுகள் நுரையீரலின் உடற்கூறியல் துணைப்பிரிவுகள் ஆகும், ஒவ்வொன்றும் வழங்கப்படுகின்றன அதன் சொந்த பிரிவு (மூன்றாம் நிலை) மூச்சுக்குழாய் மற்றும் தமனி மூலம் மற்றும் இடைநிலை நரம்புகளால் வடிகட்டப்படுகிறது.

(2) மூச்சுக்குழாய் இரண்டு முதன்மை மூச்சுக்குழாய்களாகப் பிரிக்கிறது, ஒவ்வொன்றும் முழு நுரையீரலுக்கும் சேவை செய்கின்றன. முதன்மை மூச்சுக்குழாய் இரண்டாம் நிலை அல்லது லோபார், மூச்சுக்குழாய்களாகப் பிரிக்கிறது. இடதுபுறத்தில் இரண்டு லோபார் மூச்சுக்குழாய்களும் வலதுபுறத்தில் மூன்றும் உள்ளன, ஒவ்வொன்றும் தனித்தனி மடலை வழங்குகின்றன.

(3) இரண்டாம் நிலை மூச்சுக்குழாய்கள் பிரிவு அல்லது மூன்றாம் நிலை மூச்சுக்குழாய்களாகப் பிரிக்கப்பட்டு, மூச்சுக்குழாய் நுரையீரல் பிரிவுகளுக்கு விநியோகிக்கப்படுகின்றன. மூச்சுக்குழாய் நுரையீரல் பிரிவுகளின் வழக்கமான விளக்கங்கள் இடது நுரையீரலில் 8 முதல் 10 பிரிவுகளை வரையறுக்கின்றன.

(4) இடது நுரையீரலில், பிரிவுகள் பின்வருமாறு எண்ணப்பட்டு பெயரிடப்பட்டுள்ளன:

மேல் மடல்

1. நுனி
2. பின்புறம்
3. முன்புறம்
4. உயர்ந்தது
5. தாழ்ந்த

பெரும்பாலும் ஒற்றைப் பிரிவாகக் கருதப்படுகிறது.

வமாழியியல்

கீழ் மடல்

6. உயர்ந்தது
7. இடைநிலை அபிதளம்
8. முன்புற அபிதளம்
9. பக்கவாட்டு அபிதளம்
10. பின்புற அபிதளம்

வபொதுவாக ஒற்றைப் பிரிவாகக் கருதப்படுகிறது; பக்கவாட்டுப் பார்வையில் இருந்து இடைநிலை அபிதளத்தைப் பார்க்க முடியாது.

(5) இடது கீழ் மடலில், ஆய்வு செய்யப்பட்ட மனிதர்களில் சுமார் 13% பேருக்கு மட்டுமே, முன்புற அபிதள மூச்சுக்குழாய்களிலிருந்து இடைநிலை அபிதள மூச்சுக்குழாய் தனித்தனியாக எழுகிறது.

படம் 159.2 வலது நுரையீரல், மூச்சுக்குழாய் நுரையீரல் பிரிவுகள் (பக்கவாட்டு தோற்றம்)-

குறிப்பு: (1) நுரையீரலை செயல்பாட்டு மூச்சுக்குழாய் நுரையீரல் பிரிவுகளாகப் பிரிப்பது அனுமதிக்கிறது அறுவை சிகிச்சையின் போது முழு மடல்களையும் விட நுரையீரலின் பகுதிகள் தனித்தனியாகப் பிரிக்கப்படலாமா என்பதை அறுவை சிகிச்சை நிபுணர் தீர்மானிக்கிறார்.

(2) மூச்சுக்குழாய் மரத்தின் பிரிவில் சிறிய வேறுபாடுகள் இருந்தாலும், மூச்சுக்குழாய் பிரிவின் பெயரிடலில் ஒரு நிலைத்தன்மை ஏற்றுக்கொள்ளப்பட்டுள்ளது. இங்கு பயன்படுத்தப்படும் பெயரிடல் ஜாக்சன் மற்றும் ஹூபர் (பிஸ் செஸ்ட் 1943; 9: 319–326) ஆகியோரால் வெளியிடப்பட்டது, மேலும் இது பரிந்துரைக்கப்பட்டவற்றில் எளிமையானது மற்றும் மிகவும் நேரடியானது என்பதால் இப்போது பயன்படுத்தப்படுகிறது.

(3) வலது நுரையீரலின் மூச்சுக்குழாய் நுரையீரல் பிரிவுகள் பின்வருமாறு எண்ணப்பட்டு பெயரிடப்பட்டுள்ளன:

மேல் மடல்

1. நுனி
2. பின்புறம்
3. முன்புறம்

நடு மடல்

4. பக்கவாட்டு
5. இடைநிலை

கீழ் மடல்

6. உயர்ந்தது
7. மீடியல் பேசல் (பக்கவாட்டுப் பார்வையில் இருந்து பார்க்க முடியாது)
8. முன்புற அபிதளம்
9. பக்கவாட்டு அபிதளம்
10. பின்புற அபிதளம்

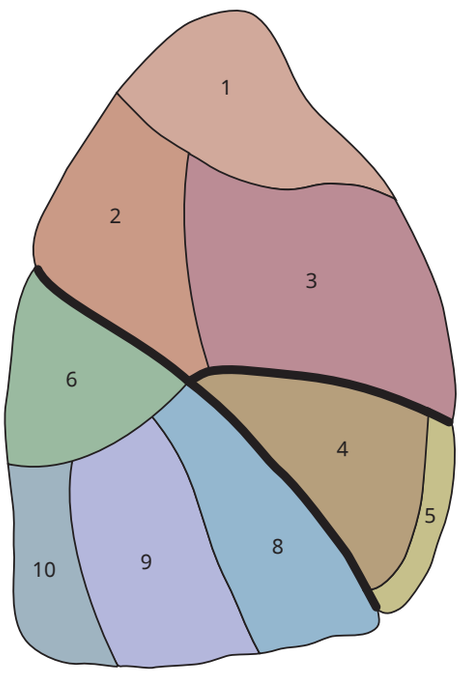

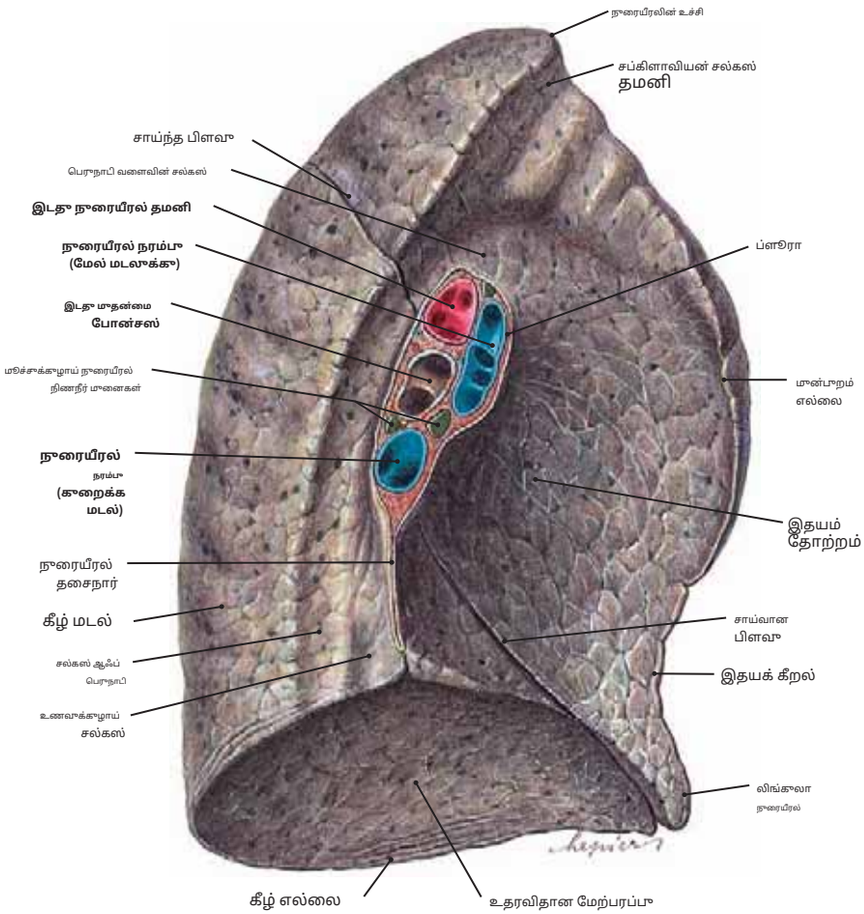

படம் 160.1 **இடது நுரையீரல், மீடியாஸ்டினல் மற்றும் உதரவிதான மேற்பரப்புகள்**

குறிப்பு: (1) குழிவான உதரவிதான மேற்பரப்பு இடது நுரையீரலில், உதரவிதானத்தின் குவிந்த குவிமாடத்தின் பெரும்பகுதியை உள்ளடக்கியது, இது முழுமையாக பேரியட்டல் டயாபிராக்மபிக் ப்ளூராவால் மூடப்பட்டிருக்கும்.

(2) இடது நுரையீரலின் மீடியாஸ்டினல் (அல்லது இடைநிலை) மேற்பரப்பு குழிவானது மற்றும் மீடியாஸ்டினத்தின் உறுப்புகளின் வரையறைகளை முன்வைக்கிறது. பெரிய முன்புற குழிவு என்பது இதயத் தோற்றமாகும். பெருநாடி வளைவு, பெருநாடி மற்றும் சப்கிளாவியன் தமனி மற்றும் உணவுக்குழாய் ஆகியவற்றின் கீழ்ப்பகுதிக்கான பள்ளங்களைக் கவனியுங்கள்.

(3) இடது நுரையீரலின் மேற்பகுதியில் உள்ள கட்டமைப்புகள் பின்வருமாறு:**இடது நுரையீரல் தமனி**, உயர்ந்ததாகக் காணப்படுகிறது, மேலும் இதற்குக் கீழே**இடது மூதன்மை மறிச்சுக்குழாய்**.தி**இடது நுரையீரல் நரம்புகள்**தமனி மற்றும் மறிச்சுக்குழாய்க்கு முன்புறமாகவும் கீழாகவும் அமைந்துள்ளது.**சாய்ந்த பிளவு**நுரையீரலை முழுமையாக இரண்டு மடல்களாகப் பிரிக்கிறது.

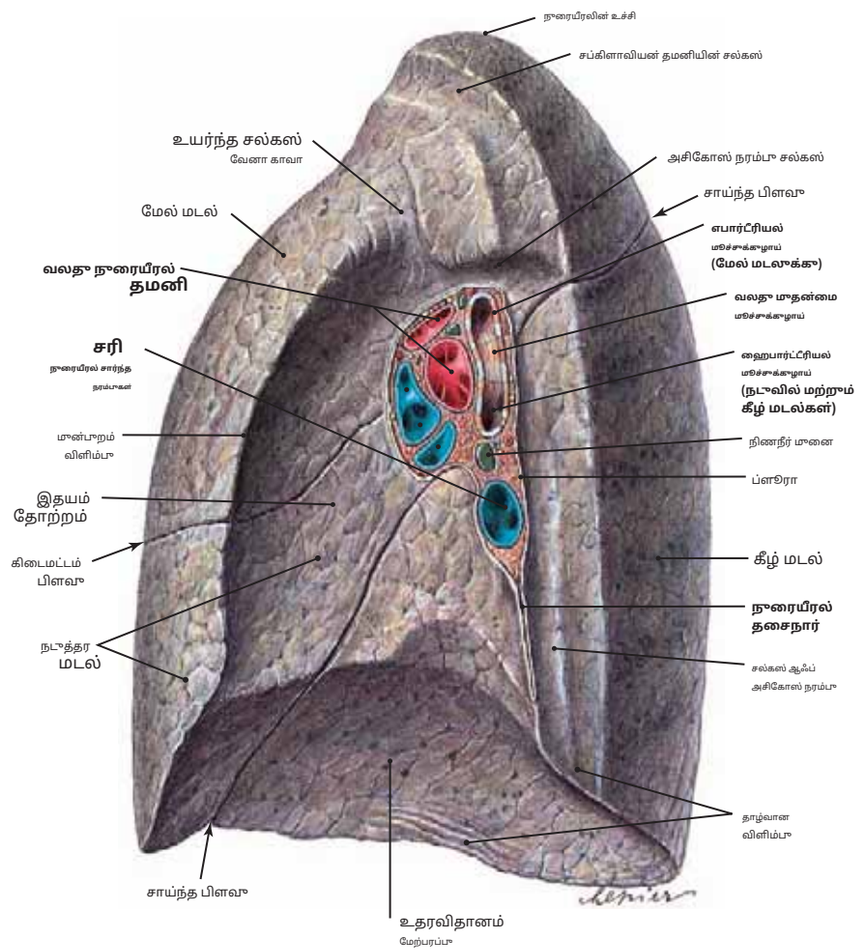

படம் 160.2 **வலது நுரையீரல், மீடியாஸ்டினல் மற்றும் டயாபிராக்மபிக் மேற்பரப்புகள்**

குறிப்பு: (1) தி**உதரவிதான மேற்பரப்பு**வலதுசாரி இடதுபுறத்தைப் போலவே நுரையீரல், உதரவிதானத்தின் விளிம்பிற்கு ஏற்ப வடிவமைக்கப்பட்டுள்ளது, அதே நேரத்தில்**மீடியாஸ்டினல் மேற்பரப்பு**மேல் வேனா காவா மற்றும் சப்கிளாவியன் தமனிக்கான பள்ளங்களைக் காட்டுகிறது.

(2) மேலே**ஹிலம்**வலது நுரையீரலில் அசிகோஸ் நரம்புக்கான வளைந்த சல்கஸ் உள்ளது, இது நுரையீரலின் ஹிலத்திற்குப் பின்னால் தாழ்வாகத் தொடர்கிறது. வலது நுரையீரலில் உள்ள இதயத் தோற்றம் இடதுபுறத்தை விட ஆழமற்றது.

(3) வலது மறிச்சுக்குழாய் பெரும்பாலும் வலது நுரையீரல் தமனிக்கு முன்பாக கிளைக்கிறது. இதனால், வலது நுரையீரலின் மேற்பகுதியில் உள்ள மிக உயர்ந்த அமைப்பு பெரும்பாலும் மேல் மடலுக்கான மறிச்சுக்குழாய் ஆகும் (எபிடார்ட்ரியல் மறிச்சுக்குழாய்). நுரையீரல் தமனி மறிச்சுக்குழாய்க்கு முன்புறமாக உள்ளது, அதே நேரத்தில் நுரையீரல் நரம்புகள் இந்த கட்டமைப்புகளுக்கு முன்புறமாகவும் கீழாகவும் அமைந்துள்ளன.

(4) நுரையீரலின் வேர் பாரிட்டல் ப்ளூராவால் மூடப்பட்டிருக்கும், அதன் அடுக்குகள் கீழே தொடர்பு கொண்டு உருவாகின்றன**நுரையீரல் தசைநார்**.இது ஹிலமின் கீழ் எல்லையிலிருந்து உதரவிதானத்திற்கு சற்று மேலே உள்ள ஒரு பள்ளி வரை நீண்டுள்ளது.

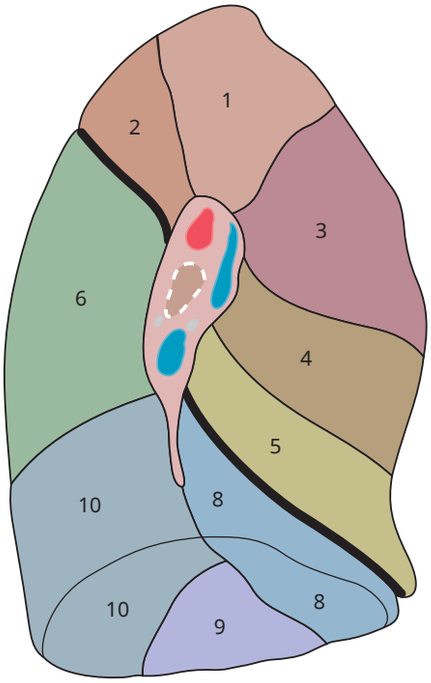

படம் 161.1 **இடது நுரையீரல்: மூச்சுக்குழாய் நுரையீரல் பிரிவுகள் (இடைநிலைப் பார்வை)**

குறிப்பு: இடது நுரையீரலின் மூச்சுக்குழாய் நுரையீரல் பிரிவுகள் பின்வருமாறு அடையாளம் காணப்படுகின்றன:

மேல் மடல்

1. நுனி
2. பின்புறம்வ
3. முன்புறம்
4. உயர்ந்தது
5. தாழ்ந்தவ

அபிக்கபி பரிசீலிக்கப்படும் ஒற்றைப் பிரிவாக

மொழியியல்

கீழ் மடல்

6. உயர்ந்தது
7. மீபியல் பேசல்*
8. முன்புற அபித்தளம்*
9. பக்கவாட்டு அபித்தளம்
10. பின்புற அபித்தளம்

** (இடைநிலை அபித்தள மற்றும் முன்புற அபித்தளப் பிரிவுகள் ஒரு காலத்தில் அபிக்கபி ஒற்றை மூச்சுக்குழாய் நுரையீரல் பிரிவாகக் கருதப்பட்டன. இருப்பினும், இன்று அவை பெரும்பாலான இடது நுரையீரலில் தனித்தனி பிரிவுகளாக அங்கீகரிக்கப்பட்டுள்ளன. எனவே, இந்த படத்தில், சாய்ந்த பிளவுக்குச் சற்றுக் கீழே உள்ள பிரிவு 8 இன் பகுதியை 7 எனக் குறிக்க வேண்டும் மற்றும் இடைநிலை அபித்தளமாக அடையாளம் காண வேண்டும்.

படங்கள் 161.1 மற்றும் 161.2 மூச்சுக்குழாய் நுரையீரல் பிரிவுகள்: பொதுவான அறிக்கைகள்

குறிப்பு: (1) மூச்சுக்குழாய் நுரையீரல் பிரிவுகள் உள்ளுறுப்பு ப்ளூராவுடன் தொடர்ச்சியாக இருக்கும் இணைப்பு-திசு செப்டாவால் பிரிக்கப்படுகின்றன. இந்த செப்டாக்கள் முக்கிய-ஒவ்வொரு பிரிவின் காற்றின் அளவைப் பராமரித்து, அருகிலுள்ள பிரிவுகளில் காற்று கசிவைத் தடுக்கவும்.

(2) ஒவ்வொரு பிரிவும் பிரமிடு வடிவத்தில் உள்ளது. ஒவ்வொரு பிரமிட்டின் நுனியும் நுரையீரலின் மேற்புறத்தை நோக்கியதாகவும், அடிப்பகுதி நுரையீரல் மடலின் மேற்பரப்பை நோக்கியதாகவும் இருக்கும்.

(3) நுரையீரலின் ரேடியோகிராஃப்களைப் படித்து விளக்குவதற்கு, மூச்சுக்குழாய்ப் பிரிவு வடிவங்களை தலையியமாக அறிந்து கொள்வது முக்கியம்.

(4) கட்டிகள், சீழ் கட்டிகள் அல்லது மூச்சுக்குழாய் அழற்சி அல்லது நுரையீரலுக்குள் செலுத்தப்பட்ட சிறிய வெளிநாட்டுப் பொருட்கள் போன்ற நோயியல் நிலைமைகளின் உள்ளூர்மயமாக்கலுக்கும் பிரிவு உடற்கூறியல் பற்றிய அறிவு முக்கியமானது.

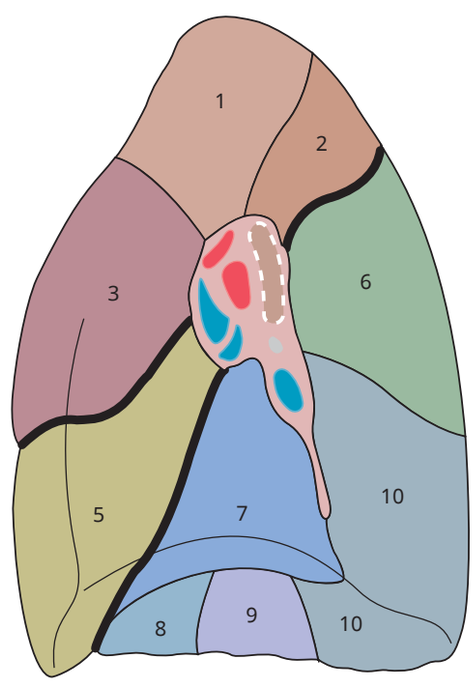

படம் 161.2 **வலது நுரையீரல்: மூச்சுக்குழாய் நுரையீரல் பிரிவுகள் (இடைநிலைப் பார்வை)**-

குறிப்பு: வலது நுரையீரலின் மூச்சுக்குழாய் நுரையீரல் பிரிவுகள் பின்வருமாறு அடையாளம் காணப்படுகின்றன:

மேல் மடல்

1. நுனி
2. பின்புறம்
3. முன்புறம்

நடு மடல்

4. பக்கவாட்டு (இந்தக் காட்சியில் இருந்து பார்க்கப்படவில்லை)
5. இடைநிலை

கீழ் மடல்

6. உயர்ந்தது
7. இடைநிலை அபித்தளம்
8. முன்புற அபித்தளம்
9. பக்கவாட்டு அபித்தளம்
10. பின்புற அபித்தளம்

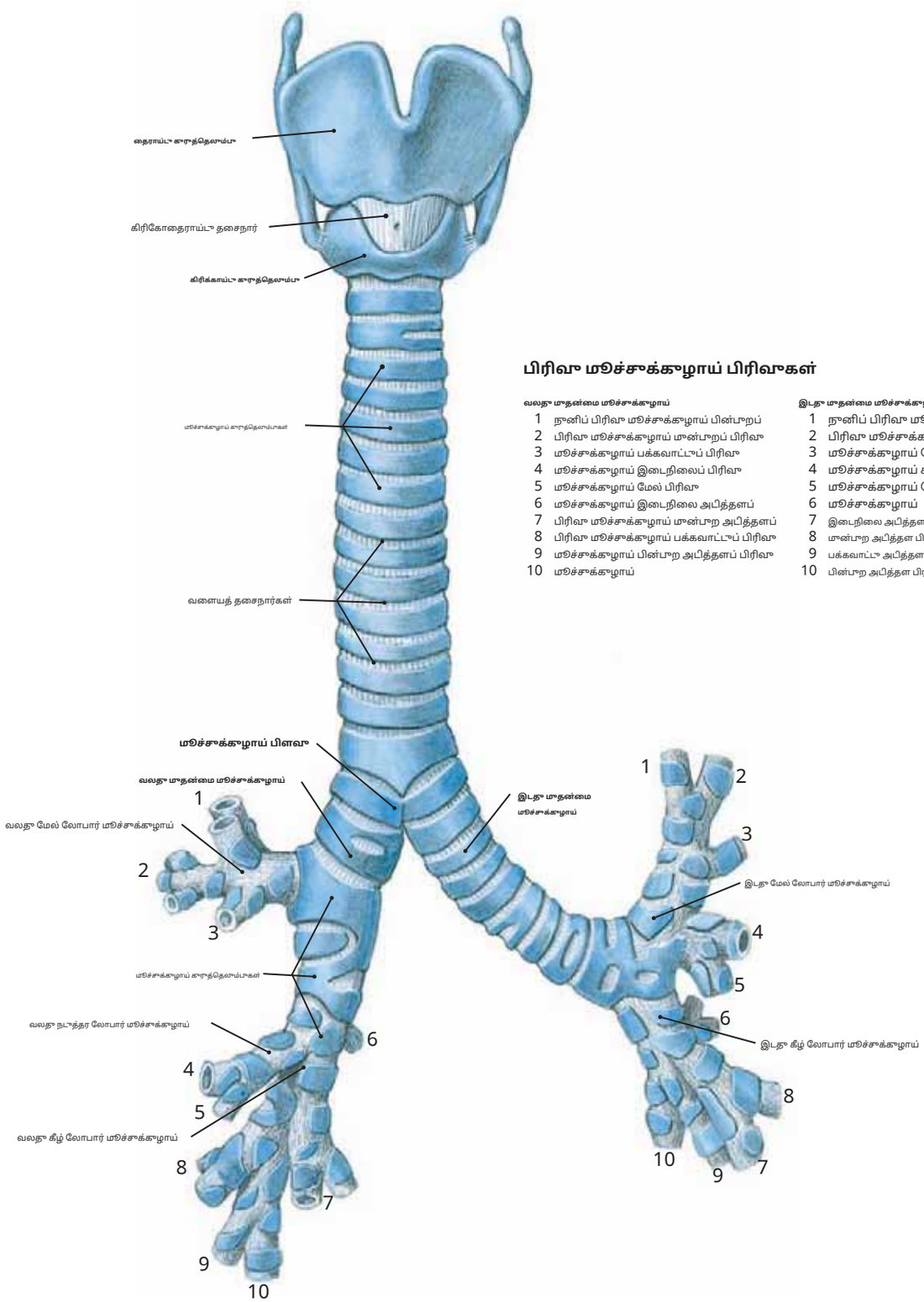

பிரிவு மூச்சுக்குழாய் பிரிவுகள்

வலது முதன்மை மூச்சுக்குழாய்

1 நுனிப் பிரிவு மூச்சுக்குழாய் பின்புறப்
2 பிரிவு மூச்சுக்குழாய் முன்புறப் பிரிவு
3 மூச்சுக்குழாய் பக்கவாட்டுப் பிரிவு
4 மூச்சுக்குழாய் இடைநிலைப் பிரிவு
5 மூச்சுக்குழாய் மேல் பிரிவு
6 மூச்சுக்குழாய் இடைநிலை அடித்தளப்
7 பிரிவு மூச்சுக்குழாய் முன்புற அடித்தளப்
8 பிரிவு மூச்சுக்குழாய் பக்கவாட்டுப் பிரிவு
9 மூச்சுக்குழாய் பின்புற அடித்தளப் பிரிவு
10 மூச்சுக்குழாய்

இடது முதன்மை மூச்சுக்குழாய்

1 நுனிப் பிரிவு மூச்சுக்குழாய் பின்புற
2 பிரிவு மூச்சுக்குழாய் முன்புற பிரிவு
3 மூச்சுக்குழாய் மேல் மொழிப் பிரிவு
4 மூச்சுக்குழாய் கீழ் மொழிப் பிரிவு
5 மூச்சுக்குழாய் மேல் பிரிவு
6 மூச்சுக்குழாய்
7 இடைநிலை அடித்தள பிரிவு மூச்சுக்குழாய்
8 முன்புற அடித்தள பிரிவு மூச்சுக்குழாய்
9 பக்கவாட்டு அடித்தள பிரிவு மூச்சுக்குழாய்
10 பின்புற அடித்தள பிரிவு மூச்சுக்குழாய்

படம் 162 குரல்வளை, மூச்சுக்குழாய் மற்றும் மூச்சுக்குழாய் ஆகியவற்றின் முன்புறத் தோற்றம்

குறிப்பு: (1) தி**மூச்சுக்குழாய்**இரண்டாகப் பிரிகிறது**முதல்வர்**(முதன்மை)**மூச்சுக்குழாய்.**இவை பின்னர் பிரிக்கப்படுகின்றன**லோபார்**(இரண்டாம் நிலை)**மூச்சுக்குழாய்,**இது உருவாகிறது **பிரிவு சார்ந்த**(மூன்றாம் நிலை)**மூச்சுக்குழாய்.**

(2) குரல்வளை கழுத்தின் முன்புறத்தில் அமைந்துள்ளது, மேலும் அதன் தைராய்டு மற்றும் கிரிகாய்டு குருத்தெலும்புகளை தோல் வழியாக உணர முடியும்.

(3) தி**தைராய்டு குருத்தெலும்பு,**பின்புறமாகத் திட்டமிடப்பட்டு, நான்காவது மற்றும் ஐந்தாவது கர்ப்பப்பை வாய் முதுகெலும்புகளின் மட்டத்தில் உள்ளது, அதே நேரத்தில்**கிரிகாய்டு குருத்தெலும்பு**ஆறாவது கர்ப்பப்பை வாய் மட்டத்தில் உள்ளது.

(4) மூச்சுக்குழாய், கிரிக்காய்டு குருத்தெலும்பின் கீழ் முனையில் தொடங்கி, 4 அங்குலத்திற்கு சற்று அதிகமாக நீண்டு, பின்னர் T4 முதல் T5 இன்டர்வெர்டெபிரல் டிஸ்க் மட்டத்தில் இரண்டு முதன்மை மூச்சுக்குழாய்களாகப் பிரிக்கப்படுகிறது. மூச்சுக்குழாய் இரண்டு அங்குலங்கள் கழுத்தில் உள்ள மேல் முனைக்கு மேலே உள்ளது, மேலும் சுமார் 2 அங்குல மூச்சுக்குழாய் மூச்சுக்குழாய் பிளவுபடுதலுக்கு மேலே மார்புக்குள் உள்ளது.

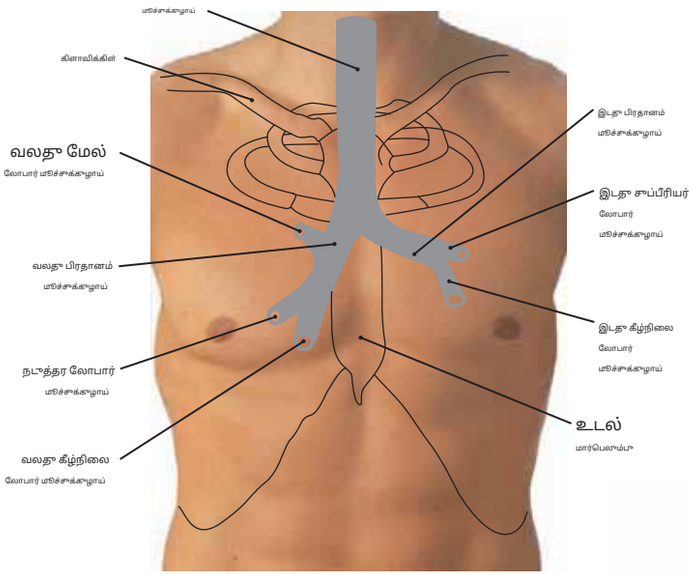

படம் 163.1 ஒரு உயிருள்ள நபரின் மூச்சுக்குழாய் மற்றும் மூச்சுக்குழாய் மேற்பரப்பு வெளிப்பாடு

மார்பெலும்பின் முன்புறமாக அமைந்துள்ள மார்பெலும்பு கோணத்தின் தோராயமான மட்டத்தில் பிளவு ஏற்படுகிறது என்பதை நினைவில் கொள்க.

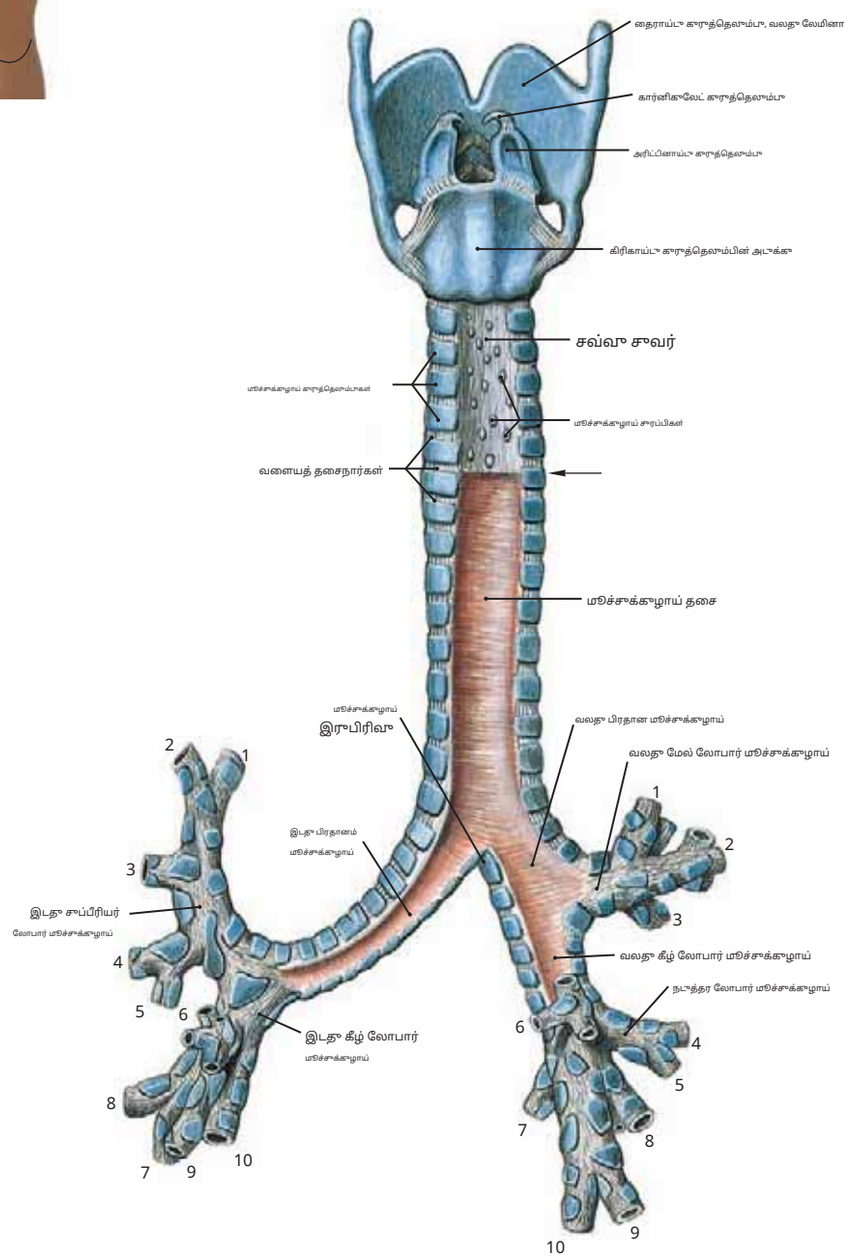

படம் 163.2 திறந்த மூச்சுக்குழாய் மற்றும் மூச்சுக்குழாய் (பின்புறத் தோற்றம்)

குறிப்பு: (1) எண்கள் தட்டு 162 இல் பட்டியலிடப்பட்டுள்ள மூச்சுக்குழாய் நுரையீரல் பிரிவுகளைக் குறிக்கின்றன.

(2) அம்புக்குறிக்குக் கீழே, மூச்சுக்குழாயின் பின்புற மேற்பரப்பில் உள்ள மூச்சுக்குழாய் தசையைக் கவனியுங்கள். இது கோடுகள் இல்லாத தசை நார்களைக் கொண்டுள்ளது, மேலும் இது மூச்சுக்குழாயின் பின்புற மேற்பரப்பில் நீண்டுள்ளது.

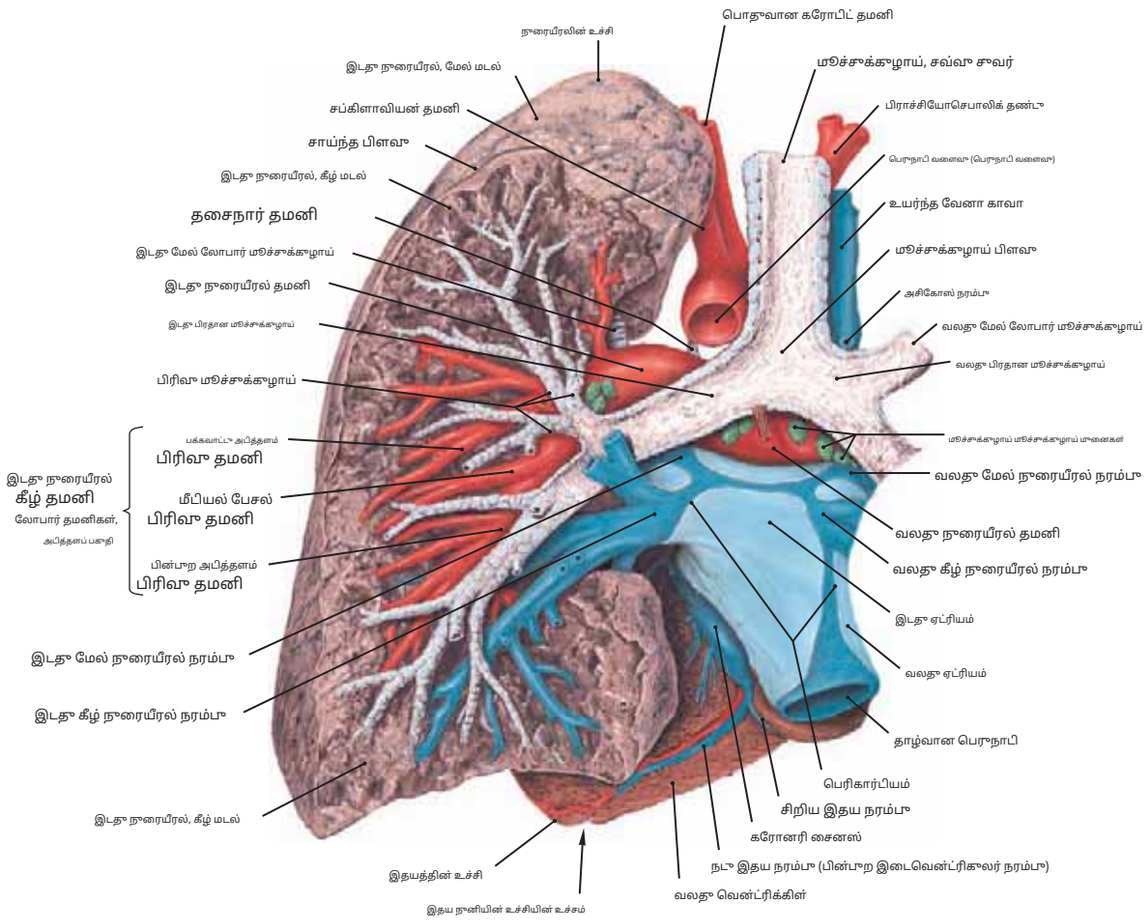

படம் 164.1 இடது நுரையீரலின் துண்டிக்கப்பட்ட ஹைலம் (பின்புறத் தோற்றம்)

மூச்சுக்குழாய் th க்கு மிகவும் பின்புறமாக உள்ளது என்பதை நினைவில் கொள்க.

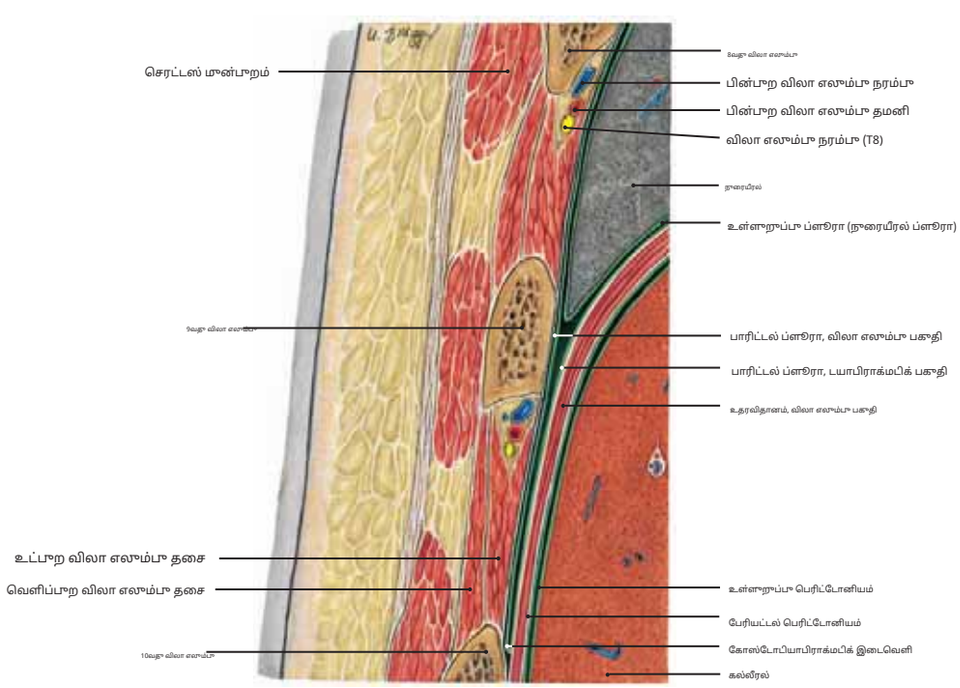

படம் 164.2 கோஸ்டோபியாபிராக்மடிக் ரெசஸ் (பிராந்தியத்தின் முன் பகுதி)

குறிப்பு: (1) இரண்டு ப்ளூரல் குழிகளின் மிகக் குறைந்த பக்கவாட்டுப் பகுதிகளில் விலா எலும்புப் பள்ளங்கள் அமைந்துள்ளன.

(2) திரவத்தை உறிஞ்ச வேண்டிய அவசியம் ஏற்படும்போது, வலது பக்கத்தில் கல்லீரல் அல்லது வலது நுரையீரலையோ அல்லது இடது பக்கத்தில் மண்ணீரலையோ அல்லது இடது நுரையீரலையோ துளைக்காமல் கவனமாக இருக்க வேண்டும்.

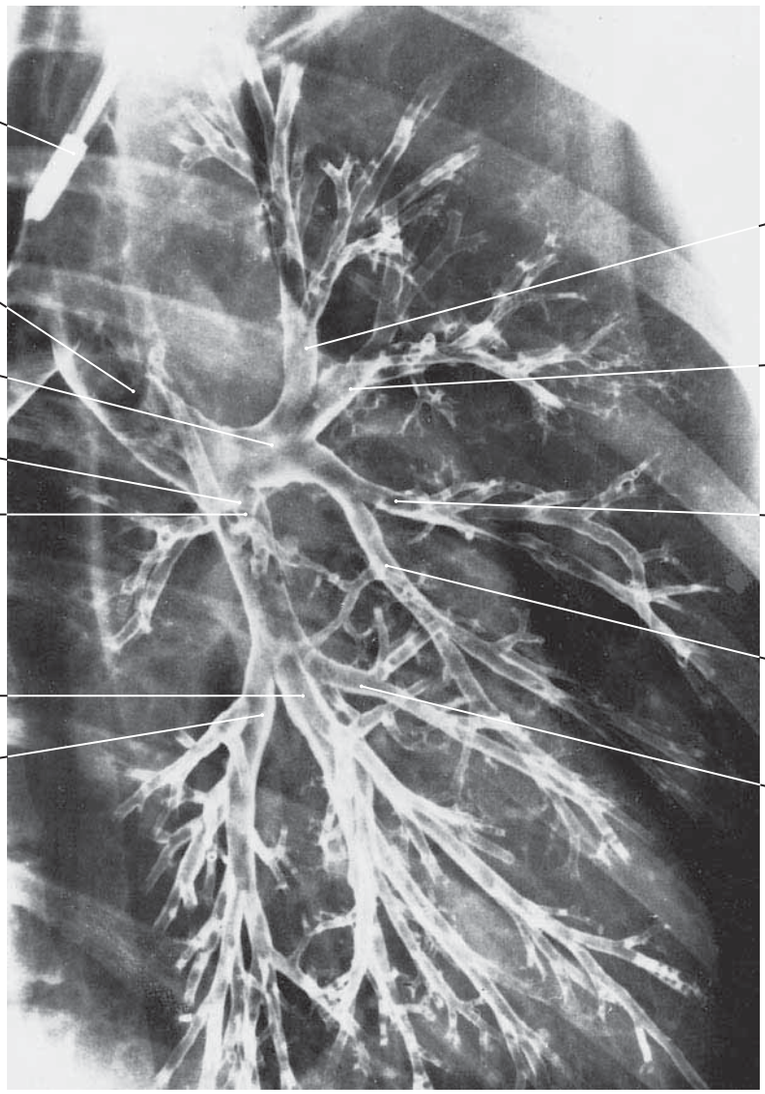

படம் 165.1 மூச்சுக்குழாய் மரத்தைக் காட்டும் இடது மூச்சுக்குழாய் வரைபடம்

குறிப்பு: (1) மூச்சுக்குழாய் மரத்தைக் காட்சிப்படுத்த ஒரு வடிகுழாய் மூலம் மூச்சுக்குழாய் வழியாக ஒரு தூள் செலுத்தப்பட்டது.
(2) நுனி மற்றும் பின்புற பிரிவு மூச்சுக்குழாய் (அப்பிக்கோபோஸ்டீரியர்) மற்றும் முன்புற பிரிவு மூச்சுக்குழாய்**மேல் மடல்.**
(3) மேல் மற்றும் கீழ் பிரிவு மூச்சுக்குழாய்கள்**நாக்குப் பகுதி**இன்**மேல் மடல்.**
(4) இந்த மூச்சுக்குழாய் வரைபடத்தில் மேல் பகுதி மற்றும் கீழ் மடலின் ஒரு பகுதி
பக்கவாட்டு பகுதி பெரும்பாலும் இல்லை. (

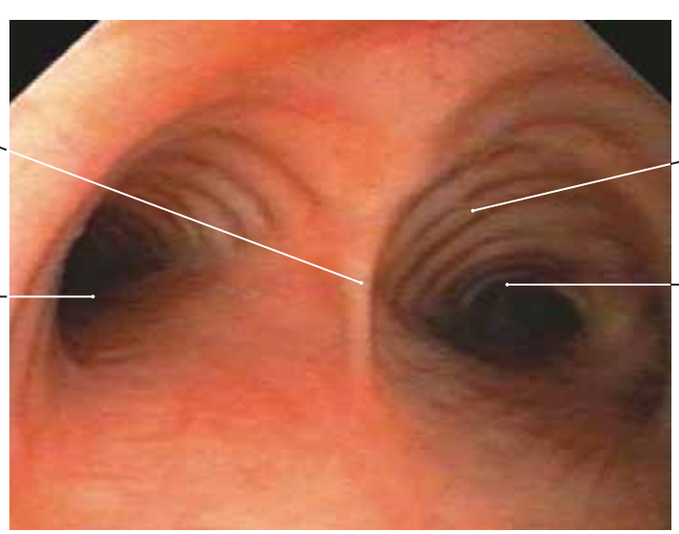

படம் 165.2 ஒரு ஆரோக்கியமான நபரின் மூச்சுக்குழாய் ஆய்வு, மூச்சுக்குழாய் பிரிப்பு மற்றும் மூச்சுக்குழாய் கரினாவைக் காட்டுகிறது.

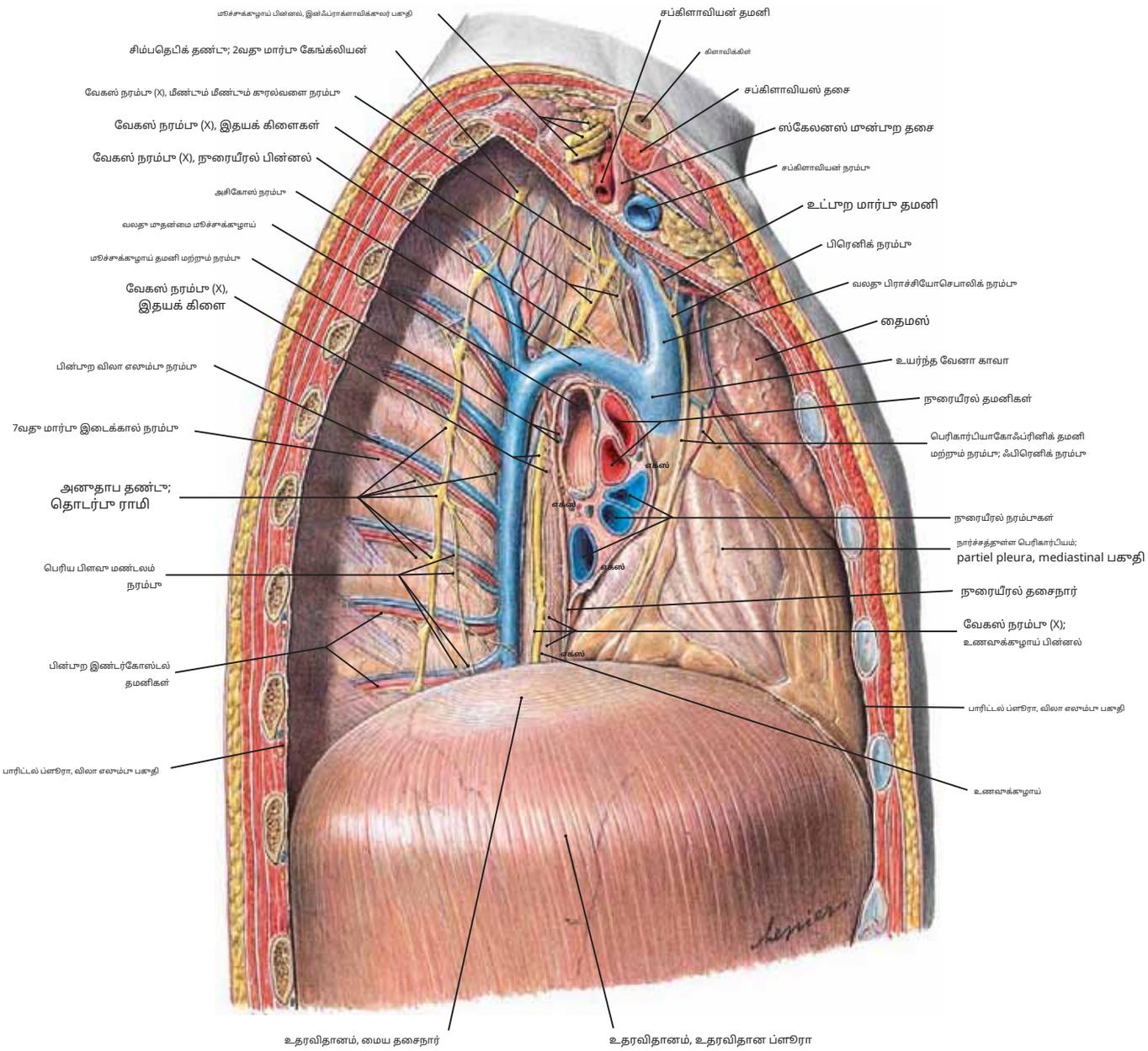

படம் 166 மீடியாஸ்டினத்தின் வலது பக்கம், மீடியாஸ்டினல் ப்ளூரா மற்றும் சில விலா எலும்பு ப்ளூரா அகற்றப்பட்டது.

குறிப்பு: (1) நுரையீரல் அகற்றப்பட்டு, ஹிலமில் உள்ள கட்டமைப்புகள் மாற்றப்பட்டு, மீடியாஸ்டினல் ப்ளூரா அகற்றப்பட்டது. இது உறுப்புகளை வெளிப்படுத்துகிறது.

மீடியாஸ்டினத்தின், மற்றும் அவற்றின் வலது பக்கவாட்டு மேற்பரப்பு வழங்கப்படுகிறது.

(2) இதயத்தின் வலது பக்கம் பெரிகார்டியம் மற்றும் அதன் பாதையால் மூடப்பட்டிருக்கும்.**நரம்பு நரம்பு**மற்றும்**இதயப் புற நரம்பு நாளங்கள்**தெரியும்.

(3) ஏறுமுகப் பாதை**அசிகோஸ் நரம்பு,**அதன் வளைவு, மற்றும் மேல் வேனா காவாவுடன் அதன் சந்திப்பு.

(4) தி**வலது வேகஸ் நரம்பு**வலது நுரையீரலின் வேருக்குப் பின்னால் உள்ள மார்புப் பகுதியில் இறங்கி,**பின்புற நுரையீரல் பின்னல்.**பின்னர் அது உருவாக்க உதவுகிறது **உணவுக்குழாய் பின்னல்**மற்றும் உணவுக்குழாயின் பின்புறத்தில் மார்பை விட்டு வெளியேறுகிறது.

(5) தி**உதரவிதானத்தின் குவிமாடம்**வலது பக்கத்தில், கல்லீரலின் கீழ்ப்பகுதியின் வட்ட வடிவத்தை எடுக்கும்போது. இதயத்தின் கீழ்ப்பகுதி (உதரவிதானம்) மேற்பரப்பு உதரவிதானத்தில் உள்ளது.

(6) மார்பு பகுதியின் நிலை**அனுதாபச் சங்கிலி**மார்புச் சுவரின் உள் மேற்பரப்பில் நீளவாக்கில் செல்லும் கேங்க்லியாவின். கவனிக்கவும் **பெரிய மார்பு ஸ்பிளாங்க்னிக் நரம்பு.**

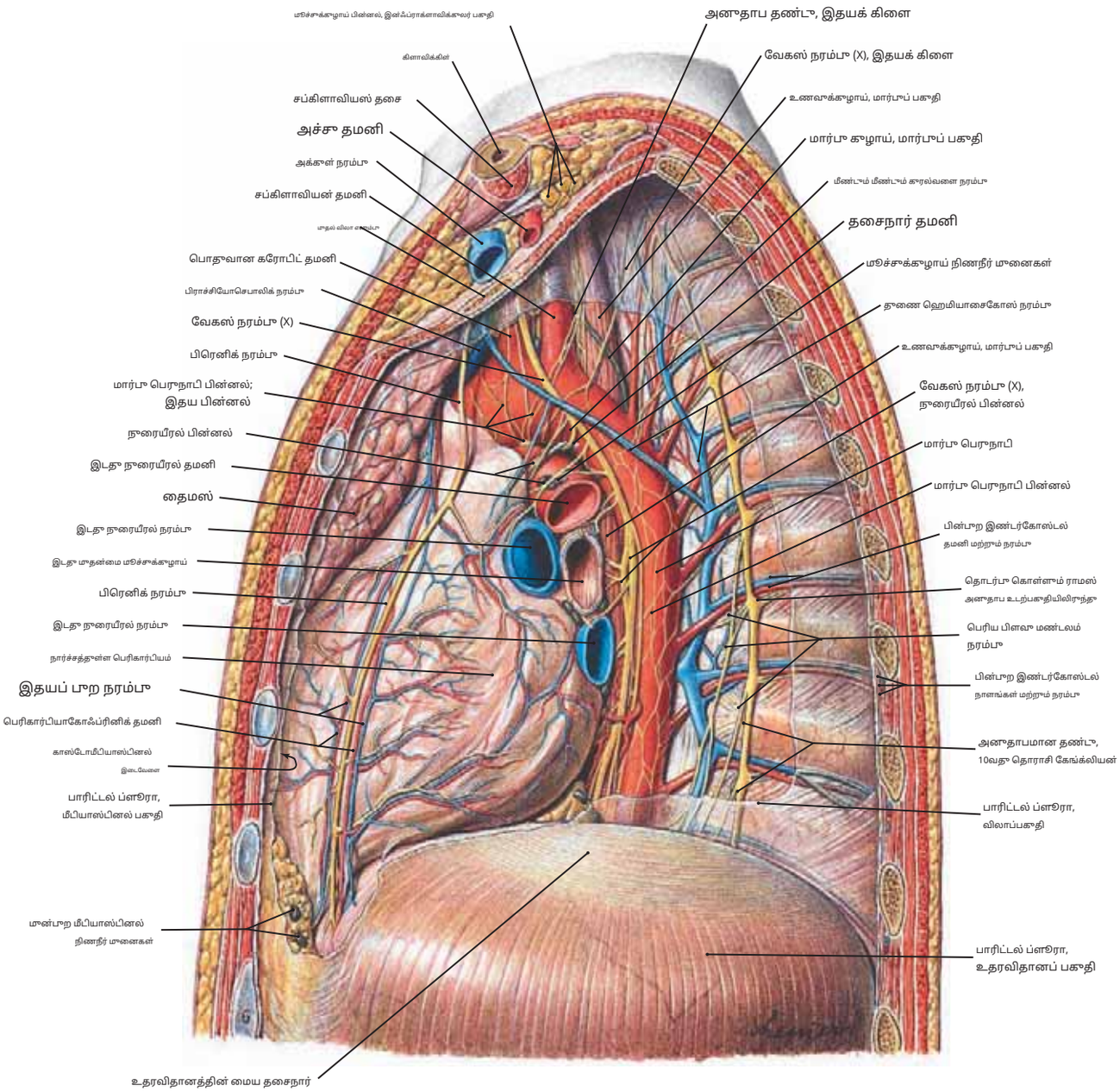

படம் 167 மீடியாஸ்டினத்தின் இடது பக்கம், மீடியாஸ்டினல் ப்ளூரா மற்றும் சில விலா எலும்பு ப்ளூரா அகற்றப்பட்டது.

குறிப்பு: (1) மீடியாஸ்டினல் ப்ளூராவின் பெரும்பகுதியுடன் இடது நுரையீரலை அகற்றியவுடன், மீடியாஸ்டினல் ப்ளூராவின் கட்டமைப்புகள் மற்றும் கட்டமைப்புகள் மீடியாஸ்டினம் அவற்றின் இடது பக்கத்திலிருந்து காணப்படுகிறது.

(2) தி**இடது ஃபிரெனிக் நரம்பு**மற்றும்**இதயப் பற நரம்பு நாளங்கள்**இதயத்தின் இடது பக்கத்தின் மேல் உள்ள பெரிகார்டியல் உறை வழியாக உதரவிதானம் நோக்கிச் செல்கிறது.

(3) தி**பெருநாடி**மூதுகெலும்பு நெடுவரிசையின் பின்பறமாகவும் இடதுபறமாகவும் வளைவதற்கு முன்பு சுமார் 2 அங்குலம் மேலே செல்கிறது.

(4) இறங்குதல்**மார்பு பெருநாடி**நான்காவது மார்பு மூதுகெலும்பின் மட்டத்தில் தொடங்குகிறது. அது கீழே இறங்கும்போது, அது மூதுகெலும்பு நெடுவரிசைக்கு முன்பறமாக அமைந்துள்ளது.

(5) தி**விலா எலும்பு தமனிகள்**மார்பு பெருநாடியிலிருந்து நேரடியாக கிளைக்கிறது. வழக்கமான விலா எலும்பு இடை தமனி மற்றும் நரம்பு பாதை, அந்தந்த விலா எலும்பின் கீழ் எல்லையில் செல்கிறது. விலா எலும்புகளின் மேல் எல்லையில் இரத்த நாளங்கள் மற்றும் நரம்புகள் இல்லாததால், மார்பு குழியை ஊசி மூலம் செலுத்த அல்லது வடிகட்ட இது ஒரு பாதுகாப்பான இடமாகும்.

(6) தி**இடது வேகஸ் நரம்பு**பெருநாடி வளைவுக்குப் பக்கவாட்டில் அமைந்து,**மீண்டும் மீண்டும் குரல்வளை கிளை,**இது**தசைநார் தமனி.**பின்னர் பிரதான தண்டு தொடர்ந்து கீழே இறங்கி, உணவுக்குழாய் பின்னலுக்கு பங்களித்து, உணவுக்குழாயின் முன்பறத்தில் வயிற்றுக்குள் நுழைகிறது.

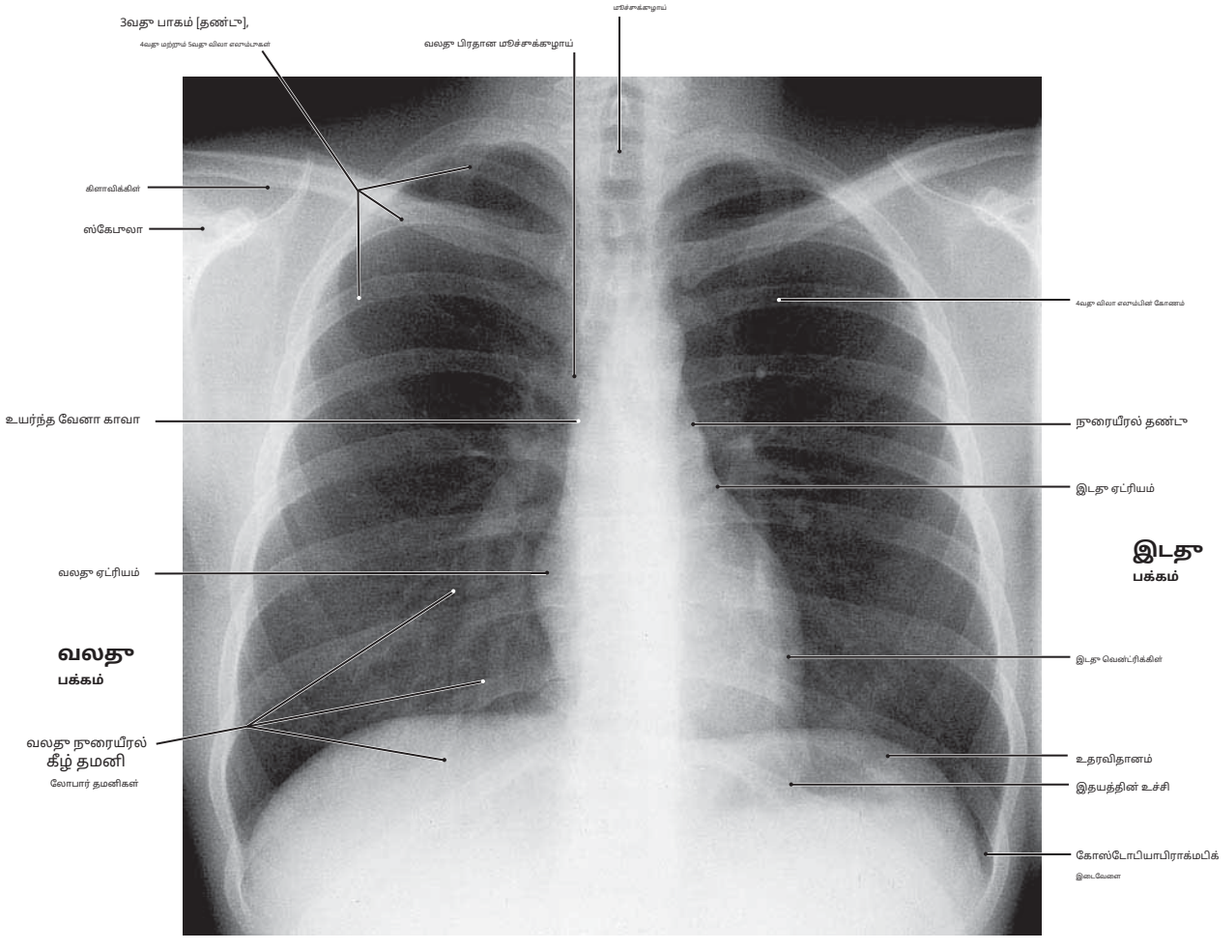

படம் 168.127 வயது ஆணின் மார்பு தசையின் போஸ்டரோஆன்டீரியர் ரேடியோகிராஃப்

குறிப்பு: (1) மார்பு குழி இயல்பாகத் தோன்றும் ஒரு இதயம். அது மார்பின் இடது பாதியில் சாதாரண இதயத்தின் மூன்றில் இரண்டு பங்குடன் கீழ்நிலையில் அமைந்துள்ளது என்பதை உணருங்கள்.

மையக் கோட்டிலும், வலது பாதி மூன்றில் ஒரு பங்கும்.

(2) எக்ஸ்ரேயில் பெயரிடப்பட்ட கட்டமைப்புகளை படம் 168.2 இல் காணப்படும் வரைபடத்தில் உள்ளவற்றுடன் ஒப்பிடுக.

(3) உதரவிதானத்தின் வலது குவிமாடம் சற்று மேலே உள்ளது. வலது மேல் வயிற்றுப் பகுதியில் உள்ள கல்லீரலின்.

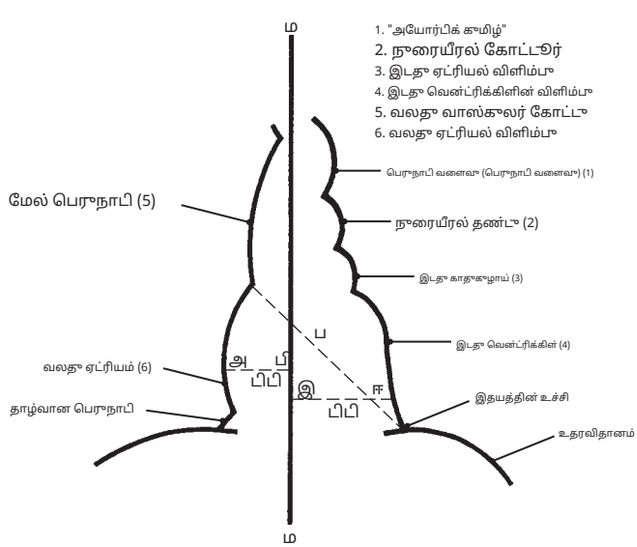

படம் 168.2படம் 168.1 இன் ரேடியோகிராஃபில் காணப்படும் இதயத்தின் திட்ட வரைபடம்.

குறிப்பு: (1) உடலின் நடுக்கோடு (**ம**) மற்றும் நீளவாக்கு (**எல்.பி.**) மற்றும் குறுக்குவெட்டு (**ab (அ)-சிபி**) பரிமாணங்கள் (**பிபி**) இதயத்தின்.

(2) குறுக்கு விட்டம்: ab - cd - 13 முதல் 14 செ.மீ. நீள அச்சு (Ld): வலது ஏட்ரியத்தின் மேல் விளிம்பிலிருந்து உச்சம் வரை: 15 முதல் 16 செ.மீ.

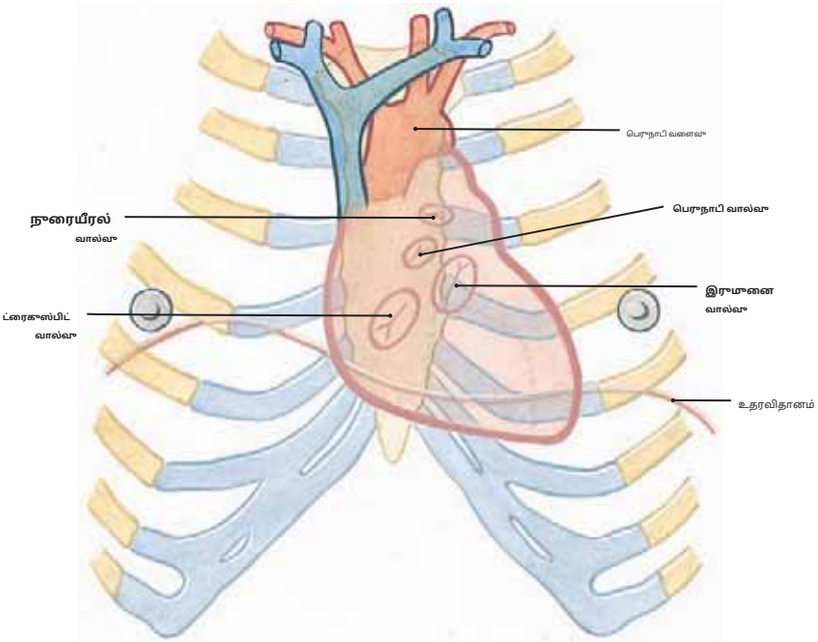

படம் 169.1 இதயம் மற்றும் அதன் வால்வுகள் முன்புற மார்புச் சுவரில் நீட்டிக்கப்படுதல்

குறிப்பு: (1) தி**நுரையீரல் வால்வு**பின்னால் உள்ளது மூன்றாவது இடது விலா எலும்பு குருத்தெலும்பின் ஸ்டெர்னல் முனை. **பெருநாடி வால்வு**மூன்றாவது விலா எலும்பு இடைவெளியின் மட்டத்தில் மார்பெலும்புக்கு பின்னால் உள்ளது.**மிட்ரல் வால்வு** (பைகஸ்பிட்) நான்காவது இடது ஸ்டெர்னோகோஸ்டல் மூட்டுக்குப் பின்னால் உள்ளது, மேலும்**ட்ரைகுஸ்பிட் வால்வு** நான்காவது இண்டர்கோஸ்டல் இடத்தின் மட்டத்தில் ஸ்டெர்னமின் நடுப்பகுதிக்குப் பின்னால் அமைந்துள்ளது.

(2) உடையாத நீலக் கோடு குறிக்கிறது**ஆழ்ந்த இதய மந்தநிலை பகுதி**,இது தாள வாத்தியத்தின் மூலம் மந்தமான அதிர்வுகளை உருவாக்குகிறது. நுரையீரல் திசு இந்த பகுதியை உள்ளடக்கியது, ஆனால் நீல பூள்ளியிடப்பட்ட கோட்டால் வரையறுக்கப்பட்ட பகுதியை மறைக்காது, அதில் இருந்து குறைந்த-அதிர்வு கொண்ட **மேலோட்டமான இதயம்** மந்தநிலை பெறப்படுகிறது.

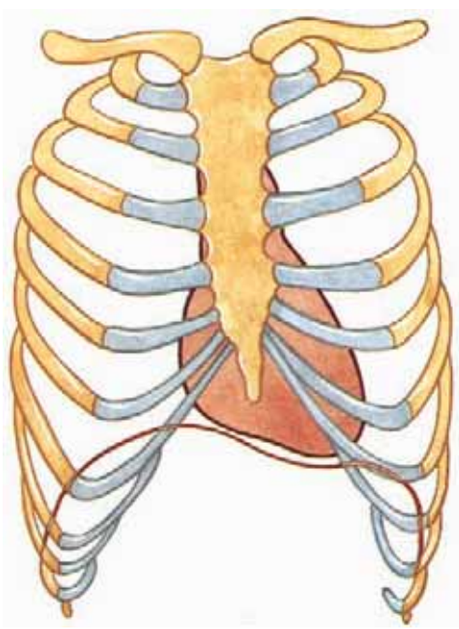

படம் 169.2 உத்வேகம்

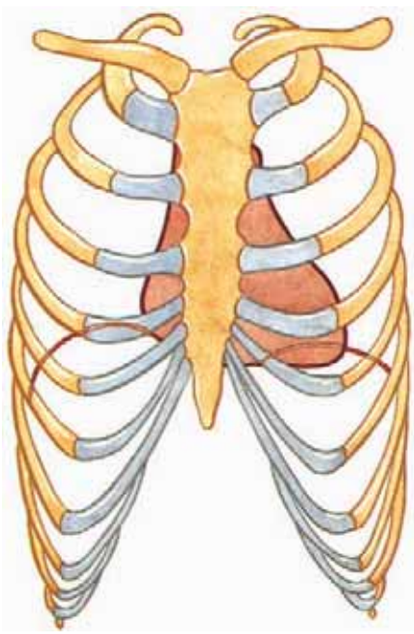

படம் 169.3 காலாவதி

படங்கள் 169.2 மற்றும் 169.3 மூழு உத்வேகத்தின் போது (படம் 169.2) மற்றும் மூழு சுவாசத்தின் போது (படம் 169.3) இதயத்தின் நிலைகள்

குறிப்பு: (1) போது**மூழு உத்வேகம் (படம் 169.2).**

(அ) மார்பு தசை நார்களின் சுருக்கம் காரணமாக உதரவிதானம் குறைவதன் மூலமும், மார்பு தசை (விலா எலும்புகள் மற்றும் மார்பெலும்பு) உயர்ந்து விரிவடைவதன் மூலமும் மார்பு பெரிதாகிறது.

(ஆ) மார்பு முன்புறமாகவும், குறுக்காகவும், செங்குத்தாகவும் விரிவடைகிறது, இதன் விளைவாக இதயம் மேலும் நீள்வட்டமாகிறது (அதாவது, அதன் குறுக்கு விட்டம் குறைகிறது), மேலும் அதன் உச்சி மற்றும் உதரவிதான மேற்பரப்பு தாழ்ந்திருக்கும்.

(இ) உள்ளிழுப்புடன் முன்புற வயிற்றுச் சுவர் தசைகள் தளர்வு, அடிவயிறு நீண்டு செல்வது மற்றும் வயிற்று உள்ளுறுப்புகள் குறைதல் ஆகியவை அடங்கும்.

(2) போது**மூழு காலாவதி (படம் 169.3).**

(அ) உதரவிதானம் உயர்ந்திருப்பதற்குக் காரணம் அதன் தசை நார்கள் தளர்வடைவதாலும், விலா எலும்புகள் மற்றும் மார்பெலும்பு மார்பு தசையின் அளவைச் சுருங்குவதாலும் ஆகும்.

(ஆ) மார்புக் குண்டின் கொள்ளளவு குறைவதால், இதயத்தின் உதரவிதான மேற்பரப்பு மற்றும் இதயத்தின் உச்சியில் ஒரு உயர்வு ஏற்படுகிறது. இதன் விளைவாக இதயத்தின் குறுக்கு விட்டம் அதிகரிக்கிறது.

(இ) சுவாசக் காற்றோட்டத்துடன் முன்புற வயிற்றுச் சுவர் தசைகள் சுருங்குதல் மற்றும் வயிற்று உள்ளுறுப்புகள் உயருதல் ஆகியவை ஏற்படுகின்றன, இது தளர்வான உதரவிதானத்தையும் மேல்நோக்கித் தள்ளுகிறது.

பிராச்சியோசெபாலிக் தமனி
மிச்சுக்களாய்
தைராய்டு சுரப்பி
இடது பிராச்சியோசெபாலிக் நரம்பு
இடது தொடர்ச்சியான கூரல்வளை நரம்பு
இடது பொதுவான கரோடிட் தமனி
வலது தொடர்ச்சியான கூரல்வளை நரம்பு
இடது ஃபிரெனிக் நரம்பு
வலது வேகஸ் நரம்பு
இடது வேகஸ் நரம்பு
இதயக் கிளைகள், இடது வேகஸ் நரம்பு
வலது பிராச்சியோசெபாலிக் நரம்பு
கிளாவிக்கிள்
பெக்டோரலிஸ் மைனர் தசை
உட்புற மார்பு தமனி
பெக்டோரலிஸ் முக்கிய தசை
இதயப் புற ஊதா தமனி
மேல் மடல், வலது நுரையீரல்
மேல் மடல், இடது நுரையீரல்
பெருநாடி வளைவு
உயர்ந்தது வேனா காவா
இதயம் பின்னல்
இடது ஃபிரெனிக் நரம்பு; இதயப் புறச்சிதைவு கப்பல்கள்
4வது மற்றும் 5வது விலா வளைவுகள்
சரி இதயப் புறச்சிதைவு கப்பல்கள்
பெரிகார்டியல் கிளை, வலது ஃபிரெனிக் நரம்பு
நடு மடல், வலது நுரையீரல்
கீழ் மடல், இடது நுரையீரல்
கீழ் மடல், வலது நுரையீரல்
இடது ஃபிரெனிக் நரம்பு
வலது ஃபிரெனிக் நரம்பு
கீழ் எல்லை, இடது நுரையீரல்
பி
பெரிகார்டியம்
இடது ஃபிரெனிக் நரம்பு கிளைகள்
கோஸ்டோபியாபிராக்மடிக் இடைவெளி

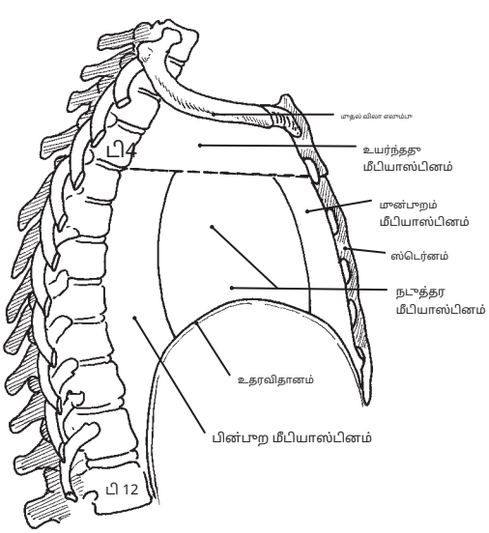

படம் 170.2 துணைப்பிரிவுகள் மீபியாஸ்பினம்

படம் 170.1வயதுவந்தோர் இதயம், பெரிகார்டியம் மற்றும் மேல் மீபியாஸ்பினம் (முன்புறத் தோற்றம்)

குறிப்பு: (1) இந்த முன் பகுதியில், முன்புற மார்புச் சுவர் மற்றும் முன்புற பகுதி நுரையீரல் மற்றும் உதரவிதானம் அகற்றப்பட்டு,**இதயப் புறணி**மற்றும் அதன் நாளங்கள் மற்றும் நரம்புகள் அப்படியே உள்ளன.**வேகஸ் நரம்புகள்**மேலும் அவற்றின் சில கிளைகளும் காட்டப்பட்டுள்ளன.

(2) தி**நரம்பு நரம்புகள்**கழுத்தில் உருவாகின்றன (C3, C4, மற்றும் C5) மற்றும் உதரவிதானத்தைப் புதுப்பிக்க பெரிகார்டியாகோஃப்ரினிக் நாளங்களுடன் கீழே இறங்குகின்றன, ஆனால் அவை பெரிகார்டியத்திற்கு சில உணர்ச்சி இழைகளையும் அனுப்புகின்றன.

(3) பெரிகார்டியம் வெளிப்புறத்தால் உருவாகிறது**நார்ச்சத்து அடுக்கு**,இது ஒரு உள் சீரியஸ் பையால் வரிசையாக உள்ளது. இதயம் வளர்ச்சியடையும் போது, அது சீரியஸ் பைக்குள் ஊடுருவி, ஒரு**சீரியஸ் பெரிகார்டியத்தின் உள்ளுறுப்பு அடுக்கு**(எபிகார்டியம்) மற்றும் ஒரு**சீரியஸ் பெரிகார்டியத்தின் பாரிட்டல் அடுக்கு.**

(4) உள்ளுறுப்பு அடுக்கு இதயத்துடன் நெருக்கமாகப் ஒட்டிக்கொண்டிருக்கும், அதே சமயம் பாரிட்டல் அடுக்கு நார்ச்சத்துள்ள பெரிகார்டியத்தின் உள் மேற்பரப்பை வரிசையாகக் கொண்டுள்ளது. உள்ளுறுப்பு மற்றும் பாரிட்டல் அடுக்குகளுக்கு இடையிலான சாத்தியமான இடைவெளியில் ஒரு சிறிய சீரியஸ் திரவம் உள்ளது, இது அழைக்கப்படுகிறது**பெரிகார்டியல் குழி.**

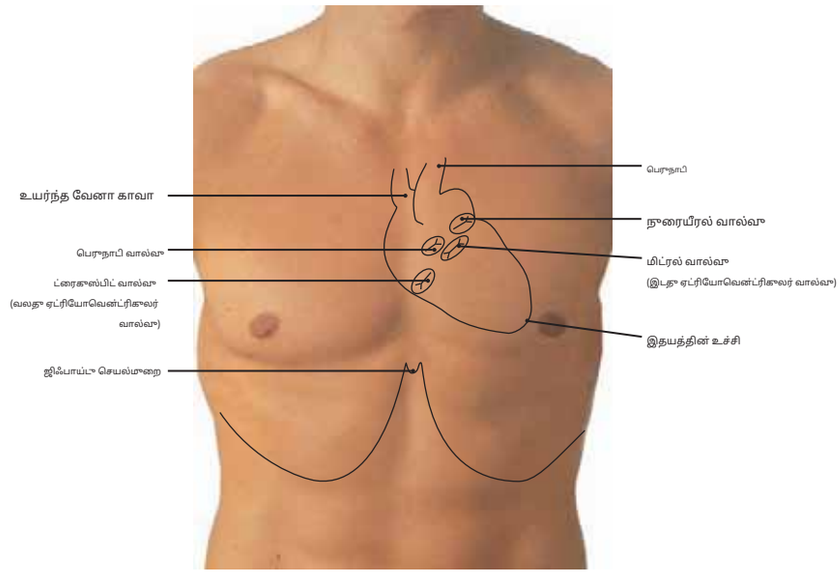

-

படம் 171.1 இதயம் மற்றும் இதய வால்வுகளை மார்புச் சுவரில் செலுத்துதல்

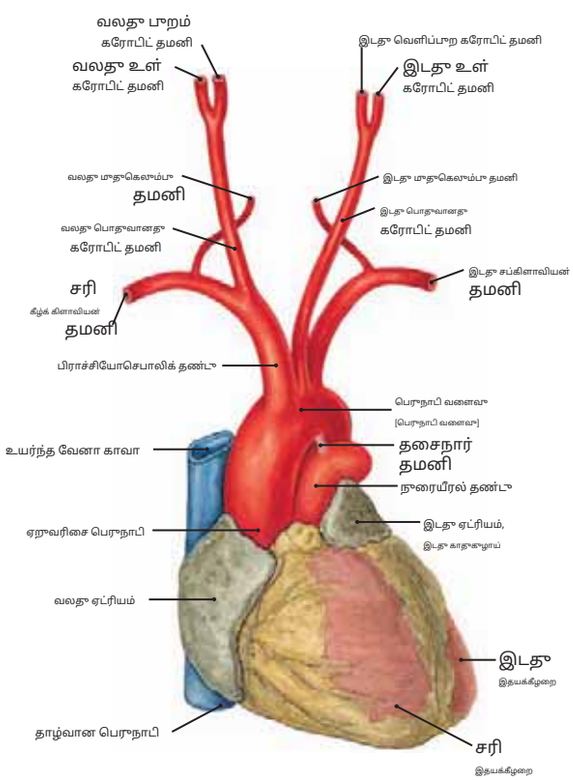

படம் 171.2 இதயம், பெருநாடி வளைவு மற்றும் பெரிய தமனிகள் வளைவிலிருந்து

நுரையீரல் தண்டு மற்றும் மேல் மற்றும் கீழ் வேனா கேவாவையும் கவனியுங்கள்.

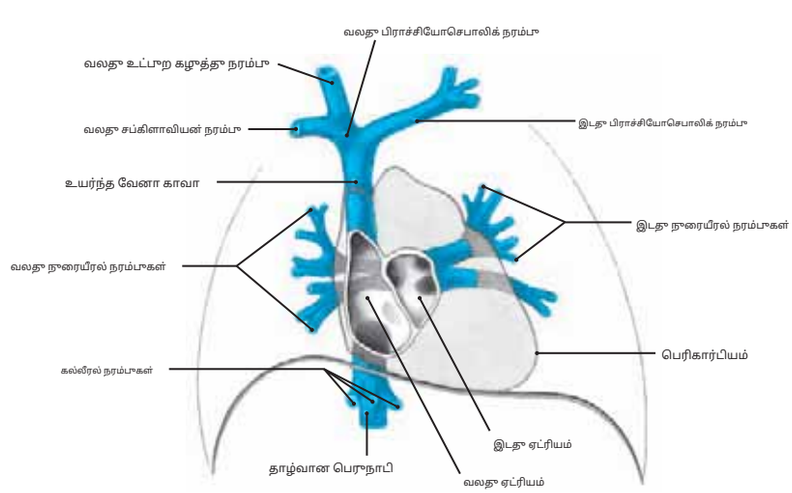

படம் 171.3 வடியும் பெரிய நரம்புகள்- இதயம் (முன்புறத் தோற்றம்)

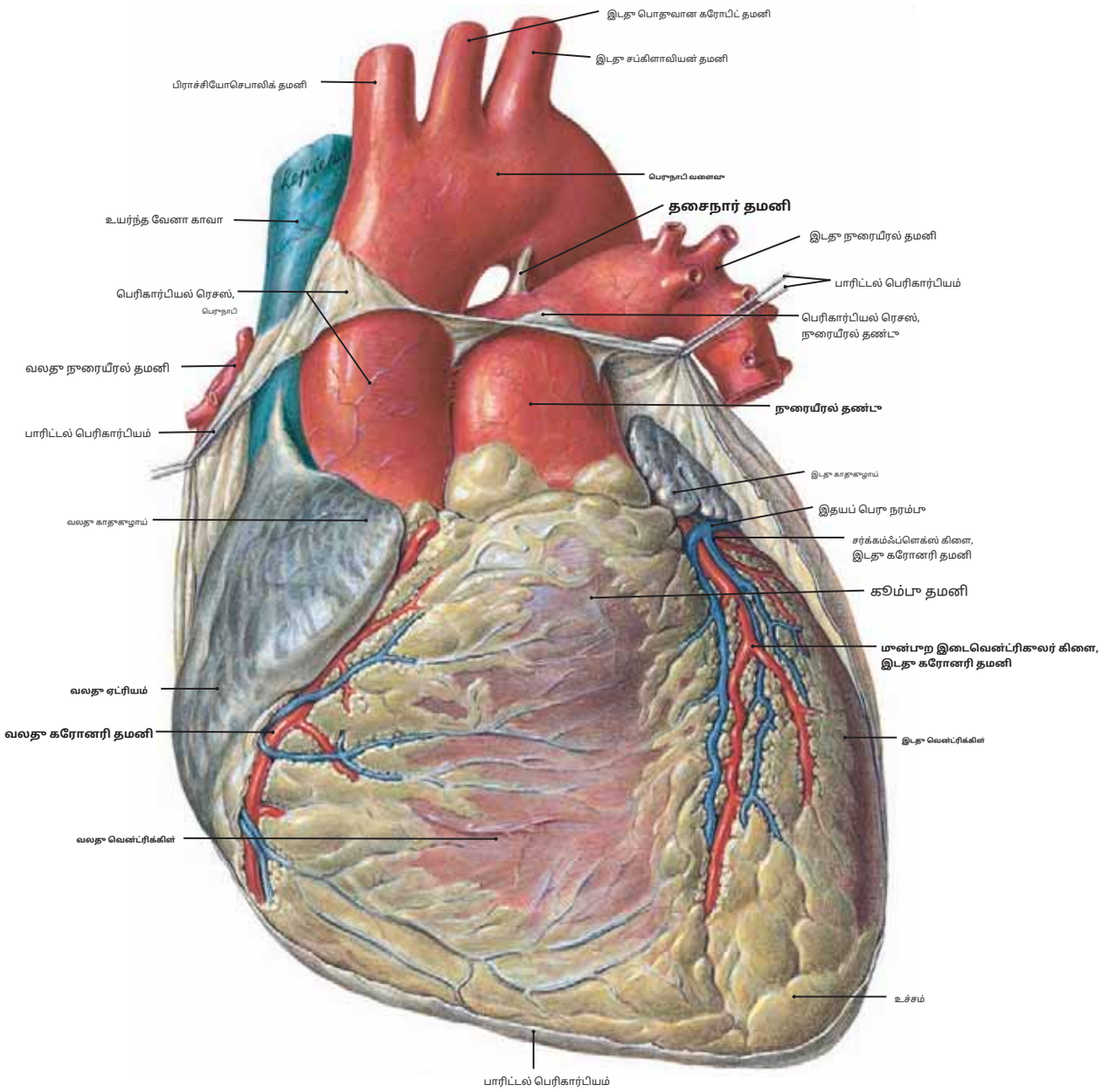

படம் 172 இதயம் மற்றும் பெரிய நாளங்களின் வென்ட்ரல் பார்வை

குறிப்பு: (1) இதயம் என்பது நடுத்தர மீடியாஸ்டினத்தில் உள்ள ஒரு தசை உறுப்பு, மேலும் அதன் **உச்சம்** கீழ்நோக்கி, இடதுபுறமாகவும், சற்று முன்புறமாகவும் சுட்டிக்காட்டுகிறது. **அபித்தளம்** இன் இதயம் உச்சத்திற்கு எதிரே உள்ளது மற்றும் மேல்நோக்கி வலதுபுறம் இயக்கப்படுகிறது.

(2) பெரிய நாளங்கள் இதயத்தின் அபிப்பகுதியில் இணைகின்றன, மேலும் பெரிகார்டியம் அவற்றின் தோற்றத்தில் இந்த நாளங்களின் மீது பிரதிபலிக்கிறது.

(3) இதயத்தின் முன்புற மேற்பரப்பு அதன் **ஸ்டெர்னோகோஸ்டல் மேற்பரப்பு.** காதுப் பகுதி **வலது ஏட்ரியம்** மற்றும் பெரும்பாலானவை **வலது வென்ட்ரிக்கிள்** இந்த முன் பார்வையில் இரண்டு பார்க்கப்படுகிறது; மேலும் ஒரு சிறிய பகுதியும் **இடது வென்ட்ரிக்கிள்** இடது எல்லையில் தெரியும்.

(4) தி **நுரையீரல் தண்டு** வலது வென்ட்ரிக்கிளிலிருந்து உருவாகிறது. அதன் வலதுபுறத்தில் காணலாம் **பெருநாடி,** இது இடது வென்ட்ரிக்கிளிலிருந்து எழுகிறது. **மேல் பெருநரம்பு** வலது ஏட்ரியத்தின் மேல் பகுதியில் திறப்பதைக் காணலாம்.

(5) தி **தசைநார் தமனி.** இடது நுரையீரல் தமனிக்கும் பெருநாடிக்கும் இடையிலான இந்த நார்ச்சத்து அமைப்பு கருவின் எச்சமாகும். **தமனி நாளம்,** இது, பிறப்பதற்கு முன்பு, நுரையீரலுக்கு அனுப்பப்படும் இரத்தத்தை முறையான விநியோகத்திற்காக பெருநாடிக்குள் திருப்பி அனுப்ப உதவியது.

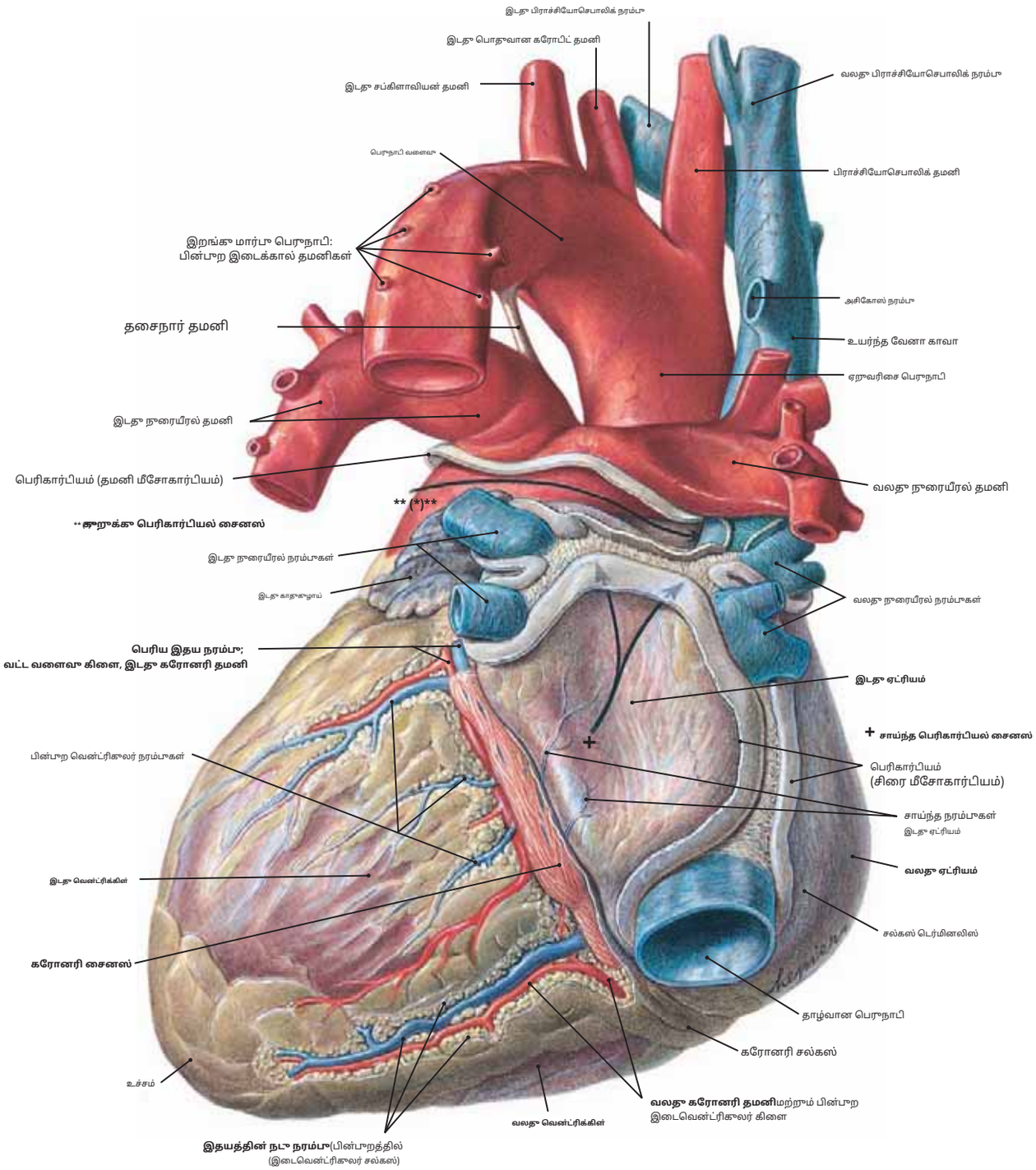

படம் 173 இதயம் மற்றும் பெரிய இரத்த நாளங்கள் (பின்புறத் தோற்றம்)

குறிப்பு: (1) இரண்டு பெரிகார்டியல் சைனஸ்கள். கருப்பு கிடைமட்ட அம்புக்குறி குறிக்கிறது **கூறுக்கு பெரிகார்டியல் சைனஸ்**, இது தமனிக்கு இடையில் உள்ளது மீசோகார்டியம் மற்றும் சிரை மீசோகார்டியம். செங்குத்தாக வேறுபட்ட இரட்டை அம்புகள் உள்ளன **சாய்ந்த பெரிகார்டியல் சைனஸ்**, இதன் எல்லை நுரையீரல் நரம்புகளைச் சுற்றியுள்ள பெரிகார்டியல் பிரதிபலிப்புகளால் வரையறுக்கப்படுகிறது.

(2) இதயம் சரியான இடத்தில் இருக்கும் நிலையில், நுரையீரல் தமனி மற்றும் பெருநாடிக்கு பின்னால் உங்கள் ஆள்காட்டி விரலை வைப்பதன் மூலம் குறுக்கு சைனஸை அடையாளம் காணலாம். சாய்ந்த சைனஸ் கீழ்நோக்கி திறந்திருக்கும், மேலும் உங்கள் விரல்களை இதயத்தின் பின்னால் வைத்து மேல்நோக்கி தள்ளுவதன் மூலம் உணர முடியும்; மேலே இந்த சைனஸ் ஒரு மூடிய கால்ட்-சாக்கை உருவாக்குகிறது.

(3) தி **கரோனரி சைனஸ்** ஒரு பெரிய நரம்பு, இது பின்புற ஏட்ரியல் மற்றும் வென்ட்ரிகுலர் மேற்பரப்புகளைப் பிரிக்கிறது. பின்புற ஏட்ரியல் மேற்பரப்பு முக்கியமாக இடது ஏட்ரியத்தைக் கொண்டுள்ளது, அதில் நுரையீரல் நரம்புகள் பாய்கின்றன, ஆனால் வலது ஏட்ரியம் மற்றும் அதன் மேல் வேனா காவாவை கீழேயும் வலதுபுறமும் கவனிக்கவும்.

(4) பின்புற வென்ட்ரிக்கிள் மேற்பரப்பு முக்கியமாக இடது வென்ட்ரிக்கிளால் உருவாகிறது, மேலும் இந்த மேற்பரப்பு உதரவிதானத்தின் மேல் உள்ளது.

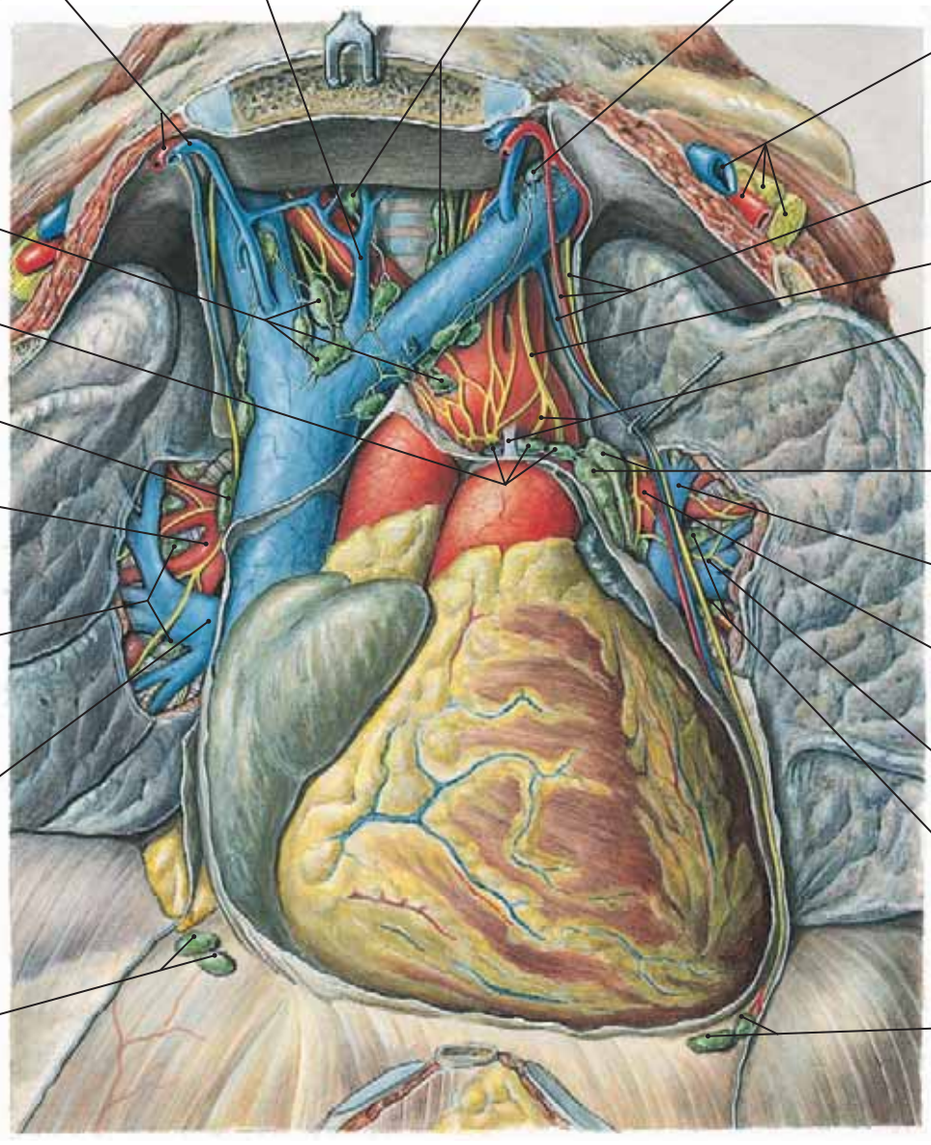

படம் 174 மார்பின் நிணநீர் முண்டலம் (முன்புற அம்சம்)

குறிப்பு: (1) முன்புற மார்புச் சுவர், நார்ச்சத்துள்ள பெரிகார்டியத்தின் வயிற்றுப் பகுதியுடன் சேர்த்து அகற்றப்பட்டது. நுரையீரலின் முன்புற எல்லைகள் நுரையீரலின் வேர்களில் உள்ள நிணநீர் முனையங்களை வெளிப்படுத்த பக்கவாட்டில் இழுக்கப்பட்டுள்ளன.

(2) தைமஸ் மற்றும் அதனுடன் தொடர்புடைய கொழுப்பை அகற்றுதல் மற்றும் மீனுப்ரியத்தின் பிரதிபலிப்பு ஆகியவை மார்பு நுழைவாயிலில் உள்ள உறுப்புகளையும் அவற்றுடன் தொடர்புடைய நிணநீர் நாளங்களையும் சிறப்பாக வெளிப்படுத்துகின்றன.

(3) மார்பின் முன்புறப் பகுதியில் உள்ள நிணநீர் முனையங்கள் மார்புக் கூண்டுடன் தொடர்புடையவை (பேரியட்டல்) மற்றும் உறுப்புகளுடன் தொடர்புடையவை (உள்ளுறுப்பு) எனப் பிரிக்கப்படலாம். இந்த படத்தில் சுட்டிக்காட்டப்பட்டுள்ள அனைத்து முனையங்களும் உள்ளுறுப்பு முனைகளாக இருக்கலாம்.

(4) வயிற்றுப் பகுதியில் அமைந்துள்ளவை **முன்புற மீடியாஸ்டினல் முனைகள்,** இதில் பிராக்கியோசெபாலிக் நரம்புகளுக்கு வென்ட்ரலில் அமைந்துள்ள ஒரு உயர்ந்த கழுவும், பெருநாடியின் வளைவுக்கு வென்ட்ரலில் அமைந்துள்ள ஒரு மையமாக அமைந்துள்ள கழுவும் அடங்கும். கீழ்நோக்கி, முன்புற டயாபிராக்மடிக் முனைகள் சில நேரங்களில் முன்புற மீடியாஸ்டினல் முனைகளின் ஒரு பகுதியாகவும் வகைப்படுத்தப்படுகின்றன.

(5) அதிக எண்ணிக்கையிலான நிணநீர் முனையங்கள் மீச்சுக்கழாய், மீச்சுக்கழாய் மற்றும் நுரையீரலின் வேரில் உள்ள பிற கட்டமைப்புகளுடன் தொடர்புடையவை. இந்த முனைகள் பொருத்தமாக பெயரிடப்பட்டுள்ளன **மீச்சுக்கழாய், மீச்சுக்கழாய் மீச்சுக்கழாய், மீச்சுக்கழாய் நுரையீரல்,** மற்றும் **நுரையீரல்.**

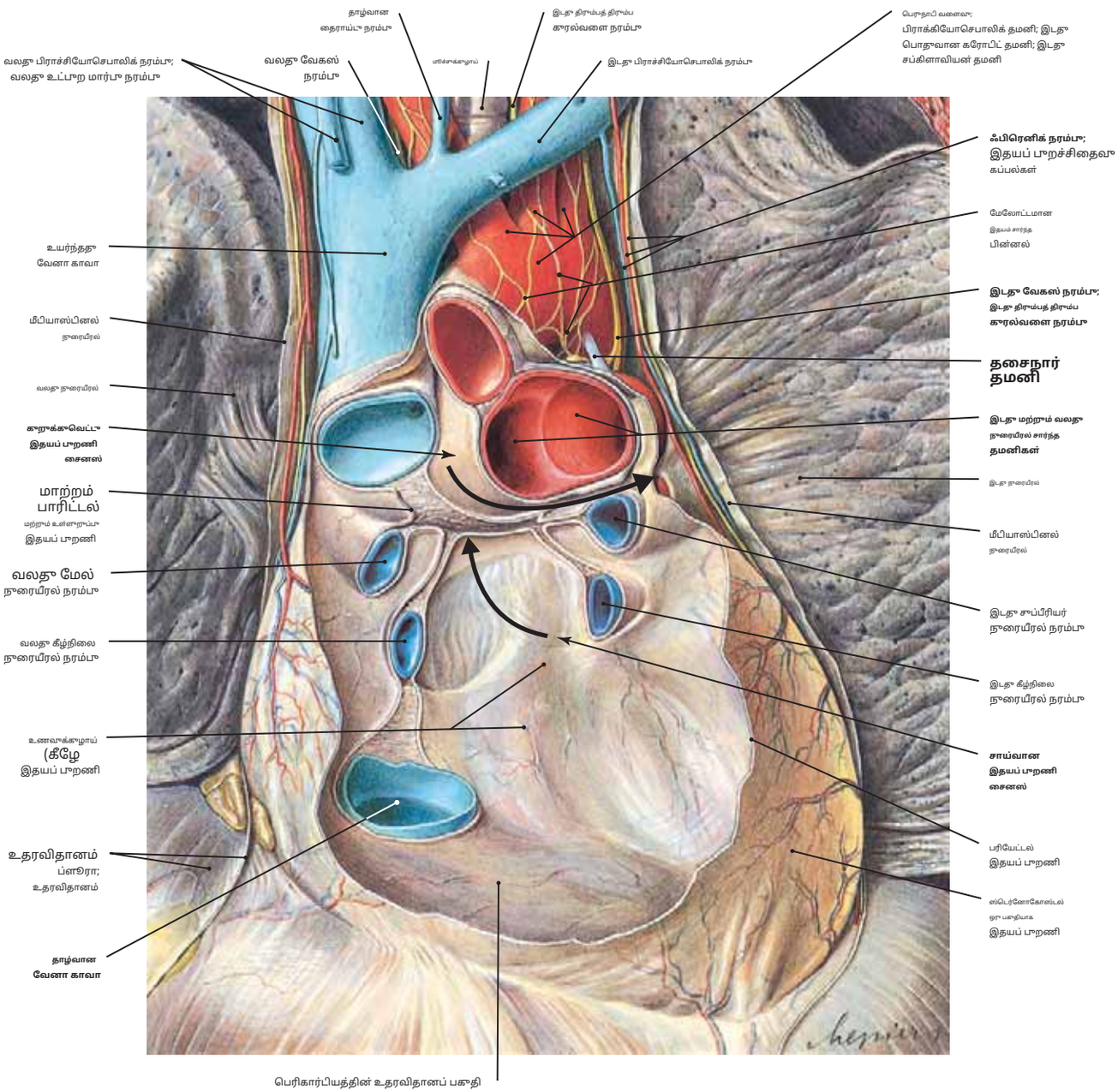

படம் 175 பெரிகார்டியத்தின் உட்புறம் (முன்புறத் தோற்றம்)

குறிப்பு: (1) இதயப் பாறணி முன்புறமாகத் திறக்கப்பட்டு, இதயம் பெரிய நாளங்களுடனான இணைப்பிலிருந்து துண்டிக்கப்பட்டு அகற்றப்பட்டுள்ளது. எட்டு நாளங்கள் வெட்டப்பட்டுள்ளன: மேல் மற்றும் கீழ் வெனே கேவா, நான்கு நுரையீரல் நரம்புகள், நுரையீரல் தமனி மற்றும் பெருநாடி.

(2) தி**சாய்ந்த பெரிகார்டியல் சைனஸ்**இது பெரிகார்டியத்தின் பின்புற சுவரின் மையப் பகுதியில் அமைந்துள்ளது மற்றும் நுரையீரல் நரம்புகள் மற்றும் வெனே கேவே (வெனஸ் மீசோகார்டியம்) மீது பெரிகார்டியல் பிரதிபலிப்புகளால் சூழப்பட்டுள்ளது.

(3) இதயம் சரியான இடத்தில் வைக்கப்பட்டு, இதயப் பாறணி முன்புறமாகத் திறந்திருக்கும் நிலையில், சாய்ந்த இதயப் பாறணி சைனஸை, இதயத்தின் பின்னால் பல விரல்களைச் செருகி, சைனஸின் கீழ்ட்டுப் பை (கூல்-பி-சாக்) உணரப்படும் வரை மேலே ஆராய்வதன் மூலம் படபடப்புடன் பார்க்கலாம்.

(4) தி**கால்க்கு இதயப் பாறக் கழிவு**பெருநாடி மற்றும் நுரையீரல் தமனி (தமனி மீசோகார்டியம்) சுற்றியுள்ள பெரிகார்டியல் பிரதிபலிப்புக்குப் பின்னால் உள்ளது. நுரையீரல் உடற்பகுதியின் பின்னால் உடனடியாக வலமிருந்து இடமாக ஆள்காட்டி விரலால் ஆய்வு செய்வதன் மூலம் இதைக் கண்டறியலாம்.

(5) பெருநாடியின் வளைவின் கீழ் நுரையீரல் தண்டு பிரிக்கப்படும் இடம் மற்றும் அதன் பாதை**இடது திரும்பத் திரும்ப வரும் கால்வளை நரம்பு**கீழே **தசைநார் தமனி.**

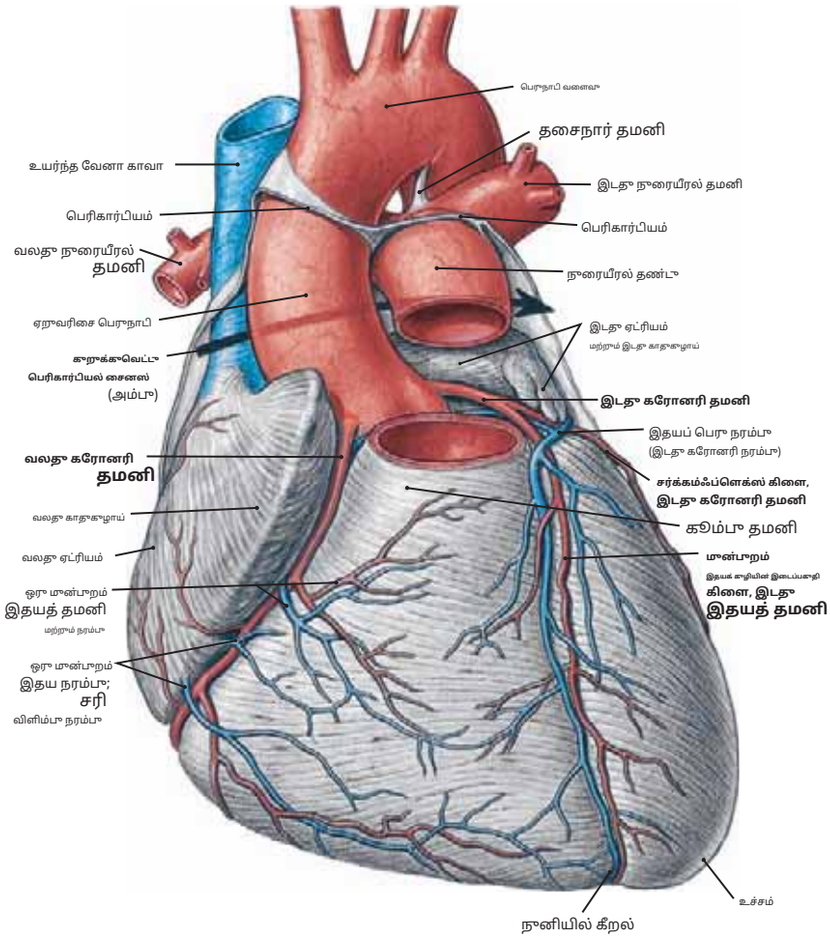

படம் 176.1 கரோனரி நாளங்கள் (முன்பாறக் காட்சி)

குறிப்பு: (1) இடது மற்றும் வலது கரோனரி தமனிகள் இரண்டும் ஏறும் பெருநாடியிலிருந்து எழுகிறது.**இடது கரோனரி தமனி** இடதுபாறம் நோக்கி இயக்கப்பட்டு விரைவில் ஒரு பிரிவாகப் பிரிகிறது**முன்பாற இடைவென்ட்ரிகுலர் கிளை**,இது உச்சத்தை நோக்கி இறங்குகிறது, மேலும் ஒரு**வட்ட வளைவு கிளை**, இது இதயத்தின் பின்பாறத்திற்கு பின்புறமாக செல்கிறது.

(2) தி**வலது கரோனரி**வலதுபாறம் செலுத்தப்பட்டு, கரோனரி சல்கஸுக்குள் பின்பாற இதயத்திற்குச் செல்கிறது. அதன் போக்கில், வலது கரோனரியிலிருந்து வரும் கிளைகள் வலது பக்கத்தின் முன்பாற மேற்பரப்பை (முன்பாற இதய தமனி) வழங்குகின்றன. அதன் மிகப்பெரிய கிளை**பின்பாற இடைவென்ட்ரிகுலர் தமனி**, இது இதயத்தின் பின்பாற அல்லது உதரவிதான மேற்பரப்பில் உச்சியை நோக்கிச் செல்கிறது.

(3) இதயத்தின் முக்கிய நரம்புகள் இதில் பாய்கின்றன **கரோனரி சைனஸ்**,இது வலது ஏட்ரியத்தில் பாய்கிறது. நரம்புகளின் பரவல் மற்றும் போக்கு தமனிகளைப் போன்றது (படங்கள் 177.1 மற்றும் 177.2 ஐப் பார்க்கவும்).

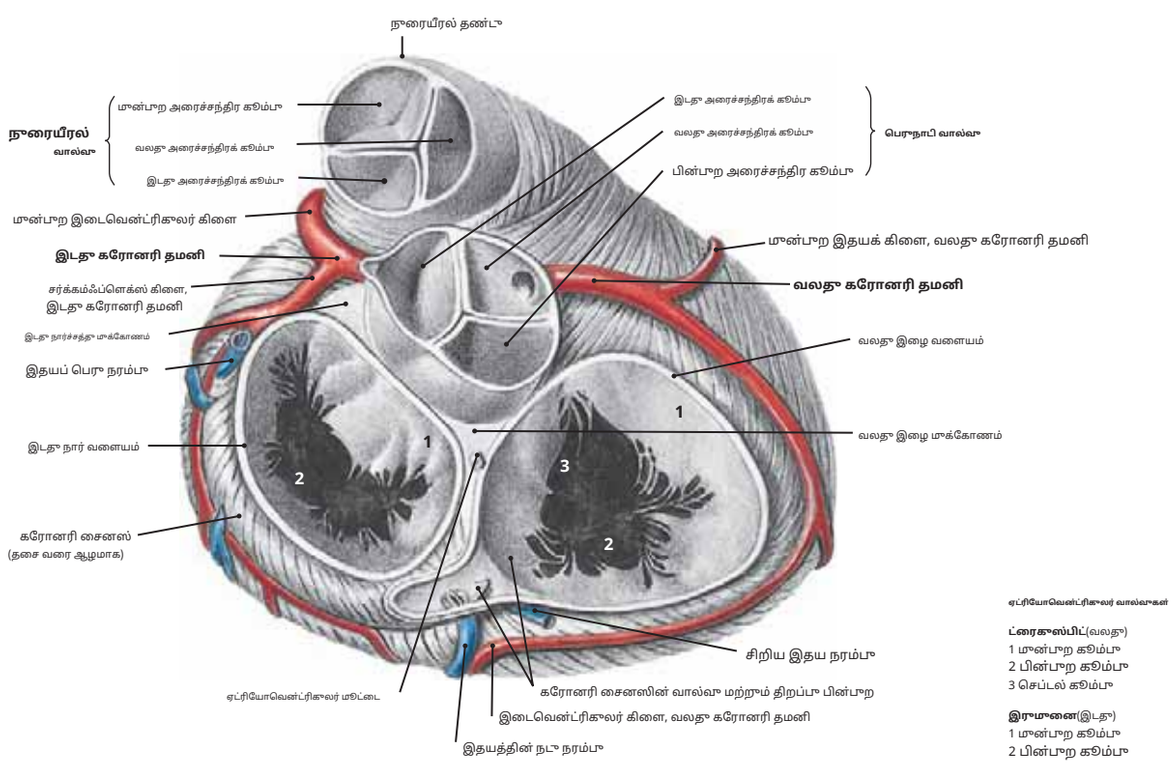

படம் 176.2 இதய வால்வுகள் மற்றும் கரோனரி நாளங்களின் தோற்றம் (மேலே உள்ள பார்வை)

இடது கரோனரி தமனி இடது அரை சந்திர வாசல் குழிக்குப் பின்னால் உள்ள இடது பெருநாடி சைனஸில் உள்ள பெருநாடிச் சுவரிலிருந்து எழுகிறது என்பதையும், வலது கரோனரி தமனி வலது பெருநாடி சைனஸ் மற்றும் வலது அரை சந்திர வாசல் குழிக்குப் பின்னால் உள்ள பெருநாடியிலிருந்து எழுகிறது என்பதையும் நினைவில் கொள்க.

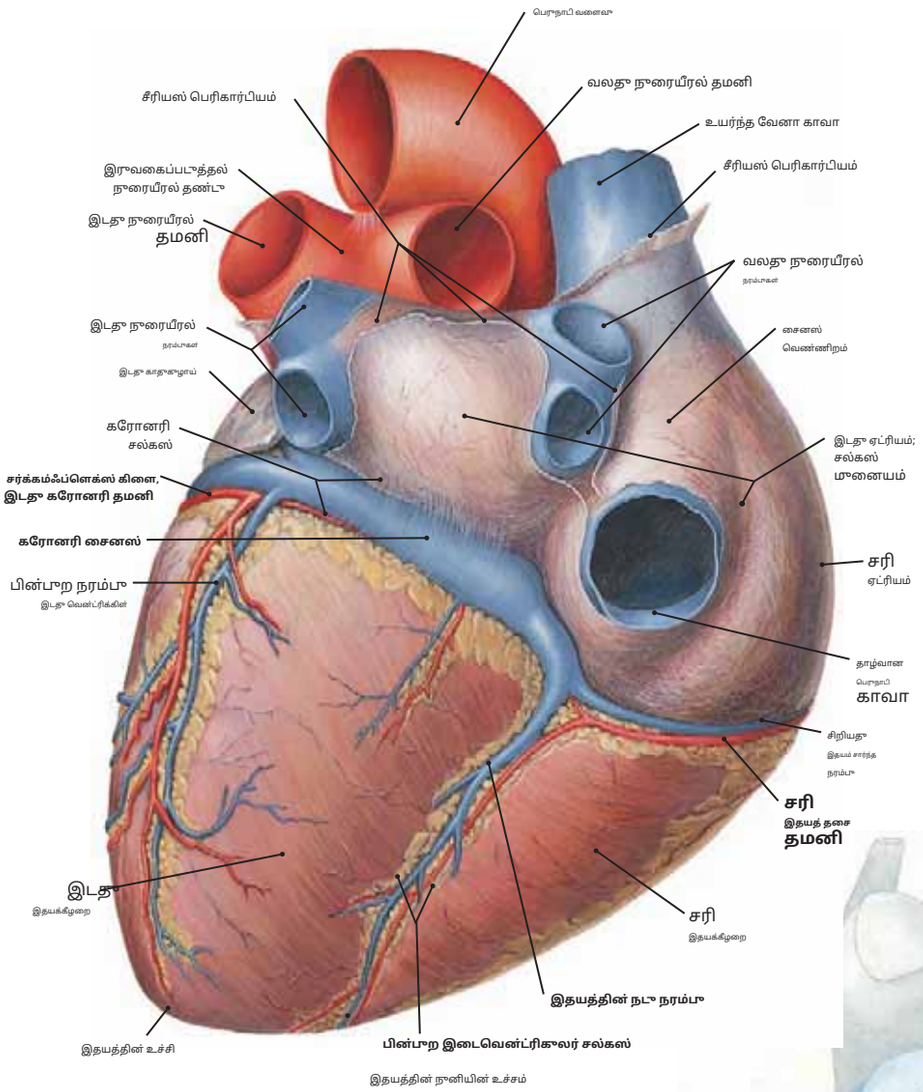

படம் 177.1 இதய நாளங்கள், இதயத்தின் உதரவிதான மேற்பரப்பு

குறிப்பு: (1) இடது மற்றும் வலது கரோனரி இரண்டும் இதயத்தின் பின்புற அல்லது உதரவிதான மேற்பரப்புக்குச் சென்று, அந்தப் பகுதியில் உள்ள இடது மற்றும் வலது வென்ட்ரிக்கிள்களுக்கு இரத்தத்தை வழங்க தமனிகள் செல்கின்றன.

(2) பின்புற இன்டர்வென்ட்ரிகுலர் தமனி பொதுவாக வலது கரோனரி தமனியின் ஒரு கிளையாகும், மேலும் இது பின்புற இன்டர்வென்ட்ரிகுலர் சல்கஸில் நடுத்தர இதய நரம்புடன் செல்கிறது.

(3) இடது கரோனரி தமனி ஒன்று அல்லது அதற்கு மேற்பட்ட பின்புற வென்ட்ரிகுலர் தமனிகளுக்கு பங்களிக்கிறது.

(4) இரண்டு கரோனரி தமனிகள் இதயத்தின் இந்தப் பின்புற மேற்பரப்பில் அனஸ்டோமோஸ் செய்கின்றன, மேலும் அவற்றின் முன்புற மற்றும் பின்புற இன்டர்வென்ட்ரிகுலர் கிளைகள் உச்சியில் அனஸ்டோமோஸ் செய்கின்றன.

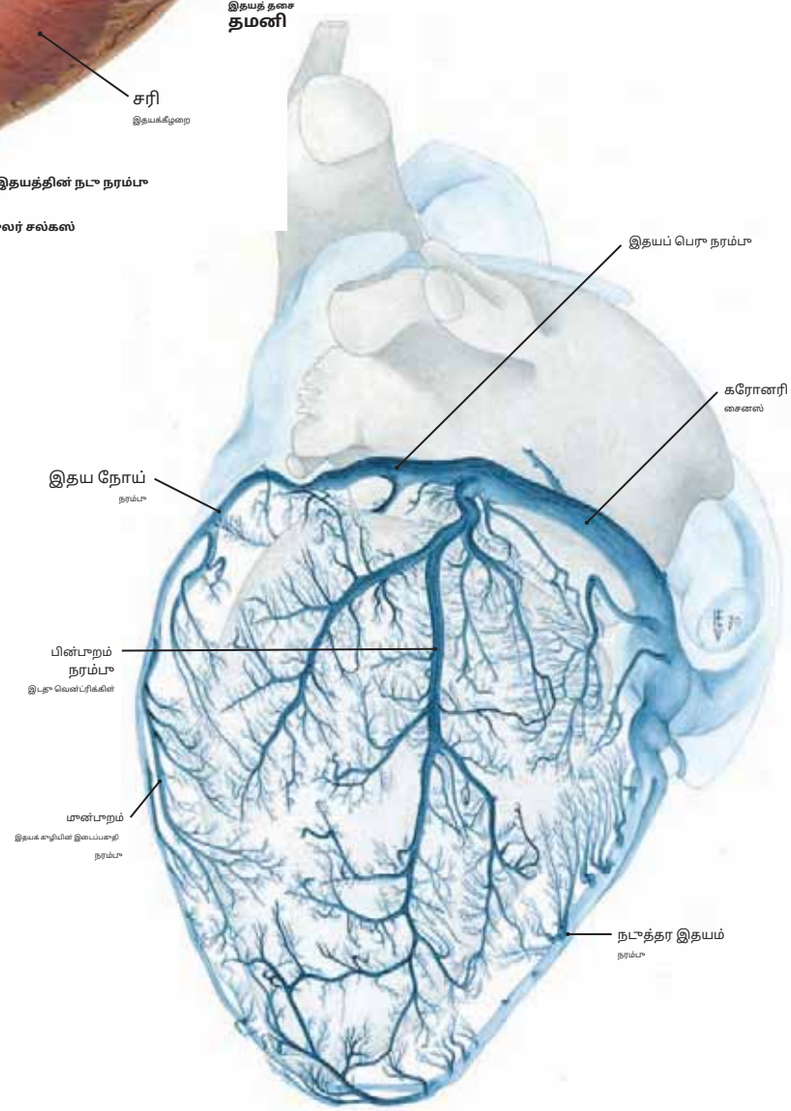

படம் 177.2 சிரை வடிகால் -

கீழறைகள்: கரோனரி சைனஸ்

குறிப்பு: (1) இதயத்தின் இடது பக்கமும் இடது விளிம்பும் முன்புற இடைவென்ட்ரிகுலர் நரம்பு இடதுபுறத்திலும், நடுத்தர இதய நரம்பு வலதுபுறத்திலும் காணப்படும் வகையில் முன்னோக்கி நோக்கியது.

(2) முன்புறம்**இதயக் கழியின் இடைப்பகுதி**நரம்பு ஆகிறது **இதயத்தின் பெரிய நரம்பு**.இதயப் பெருநரம்பு, கரோனரி சல்கஸில் செல்லும்போது, அது படிப்படியாகப் பெரிதாகி, **கரோனரி சைனஸ்**மற்றும் பெறுகிறது**இடது வென்ட்ரிக்கிளின் பின்புற நரம்பு**.தி**இதயத்தின் நடு நரம்பு**,இது பின்புற இன்டர்வென்ட்ரிகுலர் சல்கஸில் இயங்குகிறது, மேலும் நேரடியாக கரோனரி சைனஸிலும் பாய்கிறது.

(3) கரோனரி சைனஸ் வலது ஏட்ரியத்தில் திறக்கிறது.

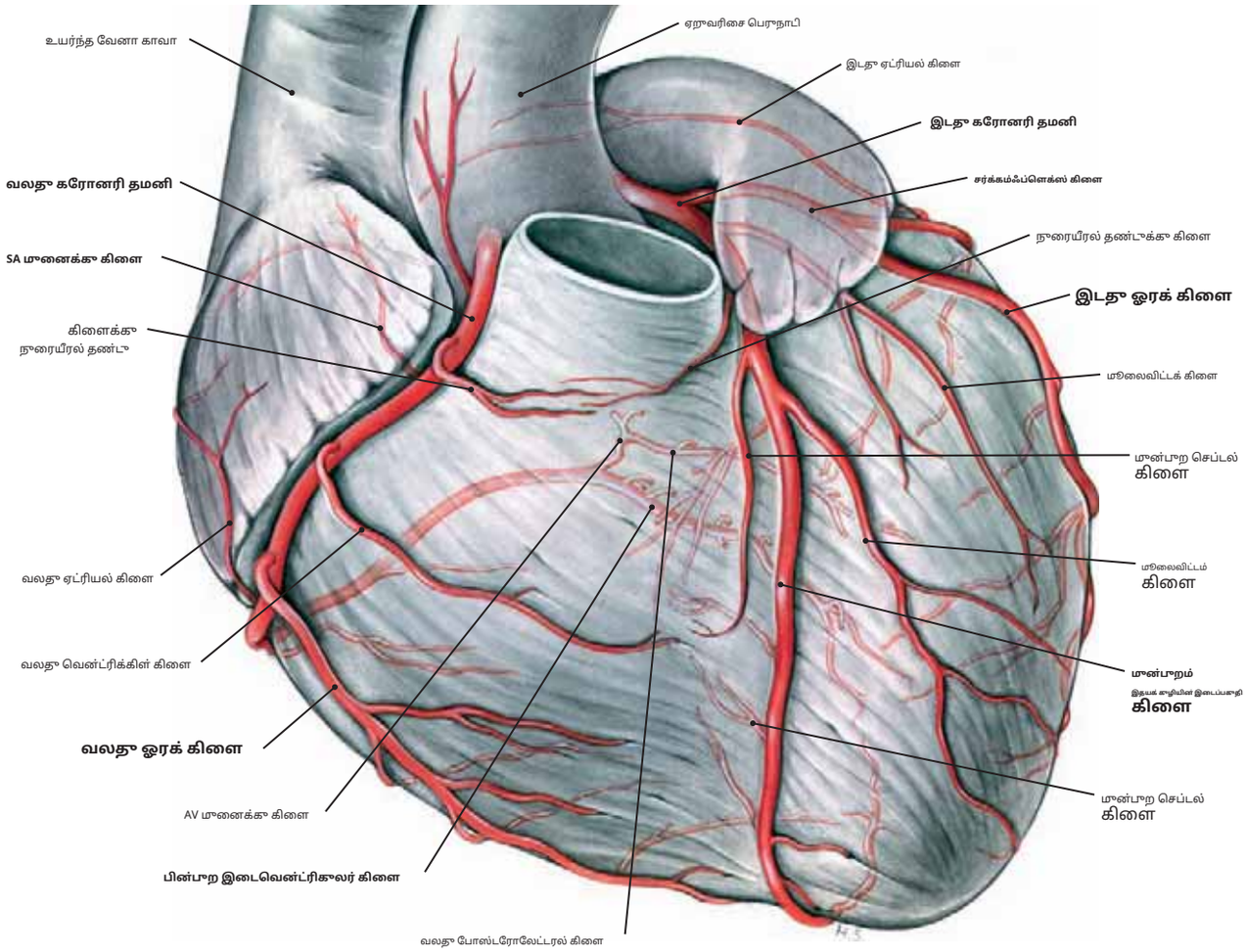

படம் 178.1 மழுமையான கரோனரி தமனி அமைப்பு-குறிப்பு: (1) இடது மற்றும் வலது புற கிளைகளுக்கு இடையே அனஸ்டோமோஸ்கள் இதயத்தின் பின்புற சுவரின் பொருளில் நாரி தமனிகள் (LCA மற்றும் RCA) தெரியும். இவை RCA இன் பின்புற இன்டர்வென்ட்ரிகுலர் கிளைக்கும் LCA இன் முன்புற இன்டர்வென்ட்ரிகுலர் கிளைக்கும் இடையில் நிகழ்கின்றன, இது இதயத்தின் உச்சியை சுற்றி பின்புற சுவரில் தொடர்கிறது.

(2) LCA இன் வட்டவளைவு மற்றும் இடது விளிம்பு கிளைகளிலிருந்து வரும் பாத்திரங்களும் பின்புற சுவரில் RCA இலிருந்து வரும் கிளைகளுடன் அனஸ்டோமோஸ் செய்கின்றன.

(3) சைனோட்ரியல் (SA) முனை மற்றும் ஏட்ரியோவென்ட்ரிகுலர் (AV) முனை ஆகியவற்றை வழங்கும் கிளைகள் RCA இலிருந்து எழுகின்றன. இருப்பினும், சுமார் 35% நிகழ்வுகளில், SA முனைக்கான தமனி LCA இன் சர்க்கம்ஃப்ளெக்ஸ் கிளையிலிருந்து வருகிறது. இதேபோல், சுமார் 20% மாதிரிகளில், AV முனைக்கான கப்பல் LCA இன் சர்க்கம்ஃப்ளெக்ஸ் கிளையிலிருந்து பெறப்படுகிறது. (வியன்னா பல்கலைக்கழகத்தில் பேராசிரியர் ஹெல்முட் ஃபெர்னரின் வரைபடத்திலிருந்து.)

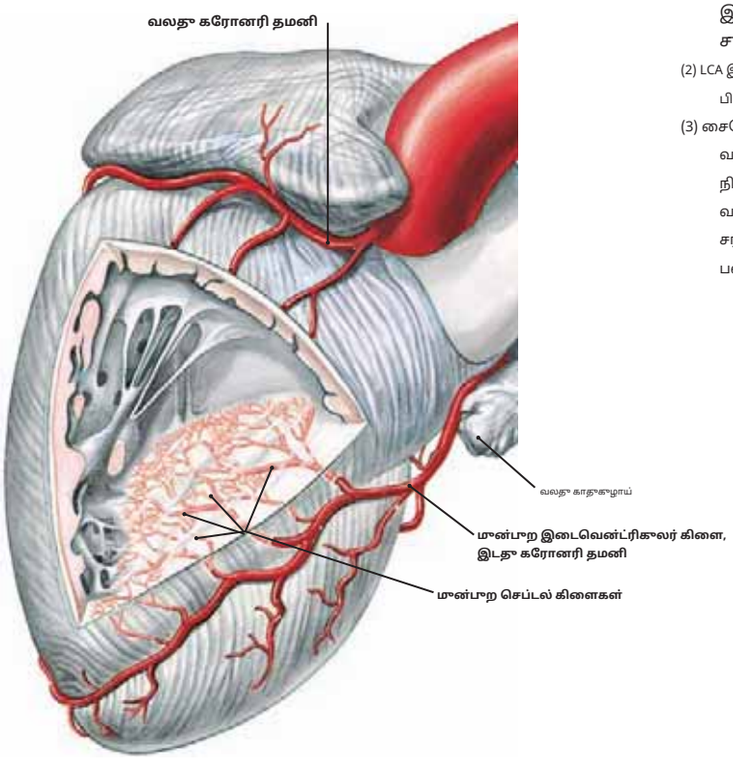

படம் 178.2 இன்டர்வென்ட்ரிகுலருக்கு இரத்த வழங்கல் செப்டம்

என்பதை நினைவில் கொள்க**முன்புற செப்டல் கிளைகள்**முன்புற இடைவென்ட்ரிகுலர் தமனி பின்னோக்கியும் கீழ்நோக்கியும் சென்று இடைவென்ட்ரிகுலர் செப்டமுக்கு உணவளிக்கிறது.

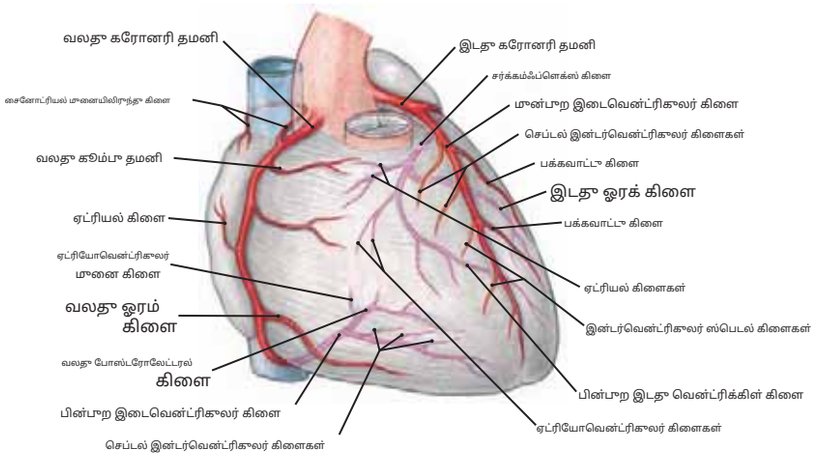

படம் 179A இடதா மற்றும் வலதா கரோனரி தமனிகளின் சமநிலையான பரவல்

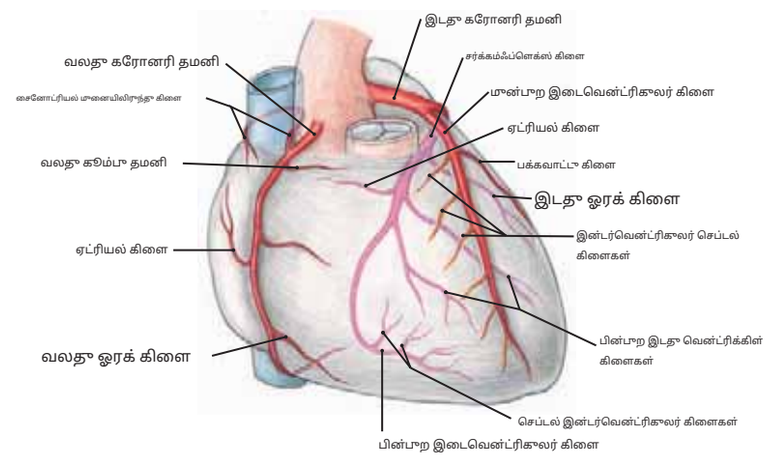

படம் 179B கரோனரி தமனிகளின் இடதா ஆதிக்கப் பரவல்

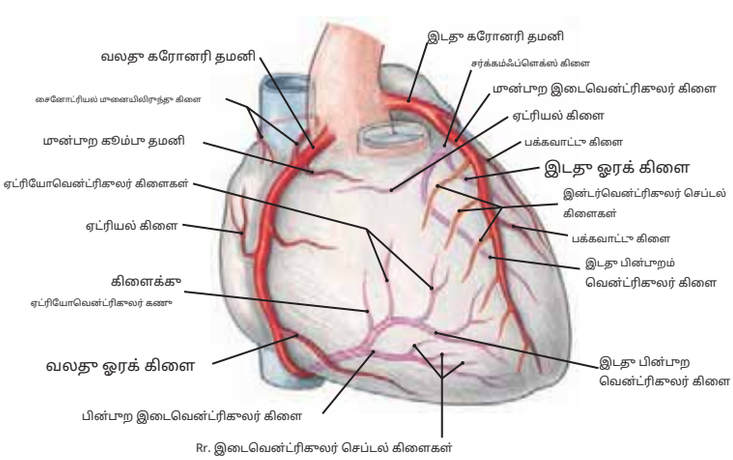

படம் 179C கரோனரி தமனிகளின் வலதா ஆதிக்கப் பரவல்

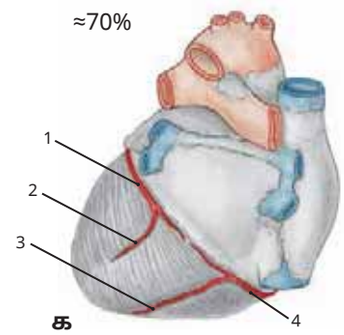

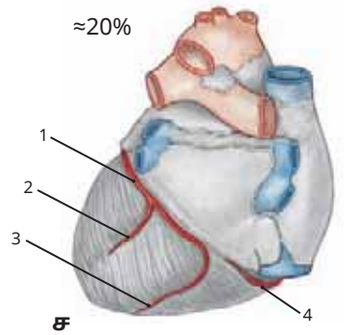

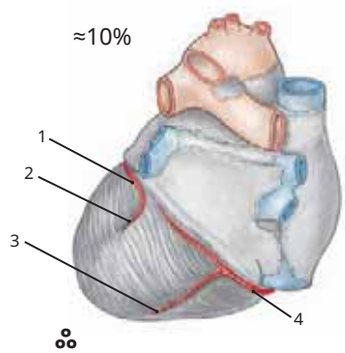

படம் 179D–F மாறுபாடுகள் **இதயத்தின் பின்பாற சுவரில் உள்ள தமனி விநியோகத்தில் (பின்பாறக் காட்சி)**

1. சர்க்கம்ஃப்ளெக்ஸ் கிளை (இடதா கரோனரி தமனி)
2. இடதா பின்பாற வென்ட்ரிகலர் கிளை (இடதா கரோனரி தமனி)
3. வலதா கரோனரி தமனியின் பின்பாற வென்ட்ரிக்கிள் கிளை
4. வலதா கரோனரி தமனி

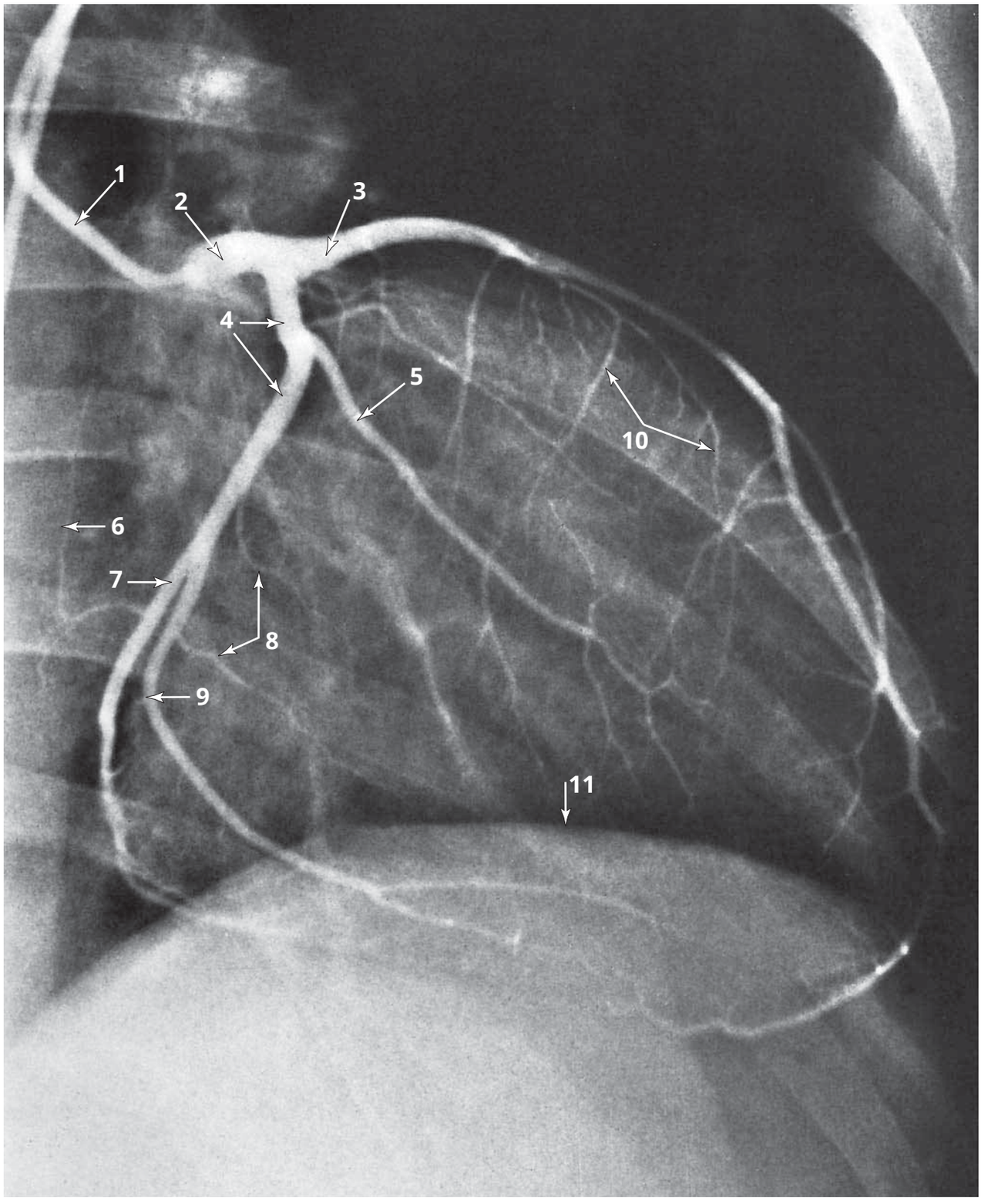

படம் 180 இடது கரோனரி ஆர்டெரியோகிராம்

இடது கரோனரி தமனியின் இந்த தமனி வரைபடம் வலது முன்புற சாய்ந்த திசையில் இருந்து பார்க்கப்படுகிறது என்பதை நினைவில் கொள்க.

1. வபிகுழாய்
2. இடது கரோனரி தமனி
3. முன்புற இடைவென்ட்ரிகுலர் கிளை
4. சர்க்கம்ஃப்ளெக்ஸ் கிளை
5. வட்டவளைவின் இடது விளிம்பு கிளை
6. பின்புற ஏட்ரியல் கிளை
7. வட்டவளைவின் இடது பின் பக்கவாட்டு கிளை
8. பின்புற வென்ட்ரிகுலர் கிளைகள்
9. பின்புற இடைவென்ட்ரிகுலர் கிளை
10. செப்டல் கிளைகள்
11. உதரவிதானம்

(விக்கிலிருந்து, 6வது பதிப்பு.)

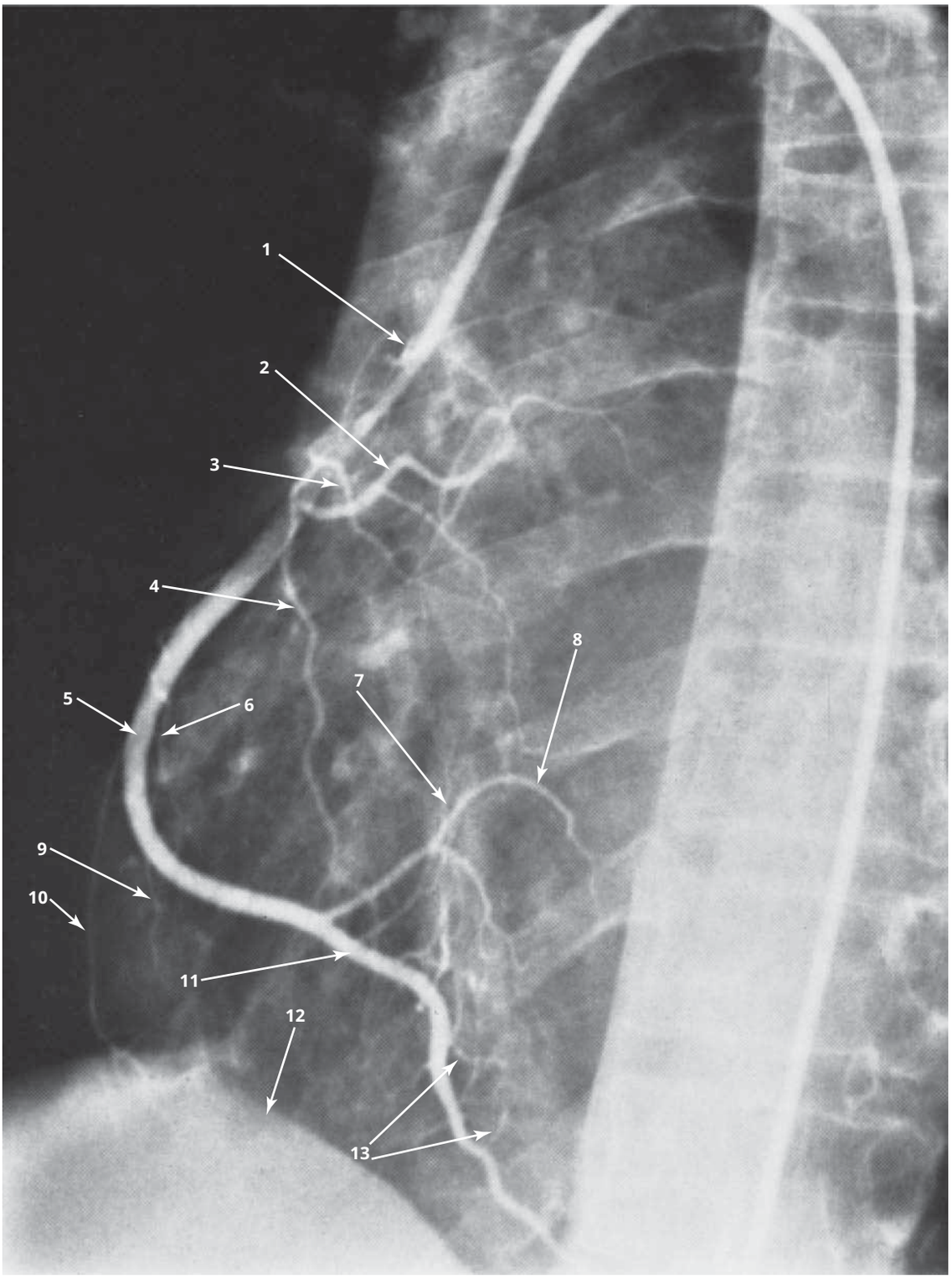

படம் 181 வலதா கரோனரி ஆர்டெரியோகிராம்

வலதா கரோனரி தமனியின் இந்த தமனி வரைபடம் இடதா மான்பாற சாய்ந்த திசையில் இராந்தா பார்க்கப்படாகிறதா என்பதை நினைவில் கொள்க.

1. வபிகாழாய்
2. சைனோட்ரியல் மானை கிளை
3. கூம்பா தமனி கிளை
4. மான்பாற வென்ட்ரிகாலர் கிளை
5. வலதா கரோனரி தமனி
6. மான்பாற வென்ட்ரிகாலர் கிளை
7. அட்ரியோவென்ட்ரிகாலர் மானை கிளை
8. பின்பாற வென்ட்ரிகாலர் கிளை
9. பின்பாற வென்ட்ரிகாலர் கிளை
10. வலதா ஓரக் கிளை
11. பின்பாற இடைவென்ட்ரிகாலர் கிளை
12. உதரவிதானம்
13. பின்பாற செப்டல் கிளைகள்

(விக்கிலிராந்தா, 6வதா பதிப்பா.)

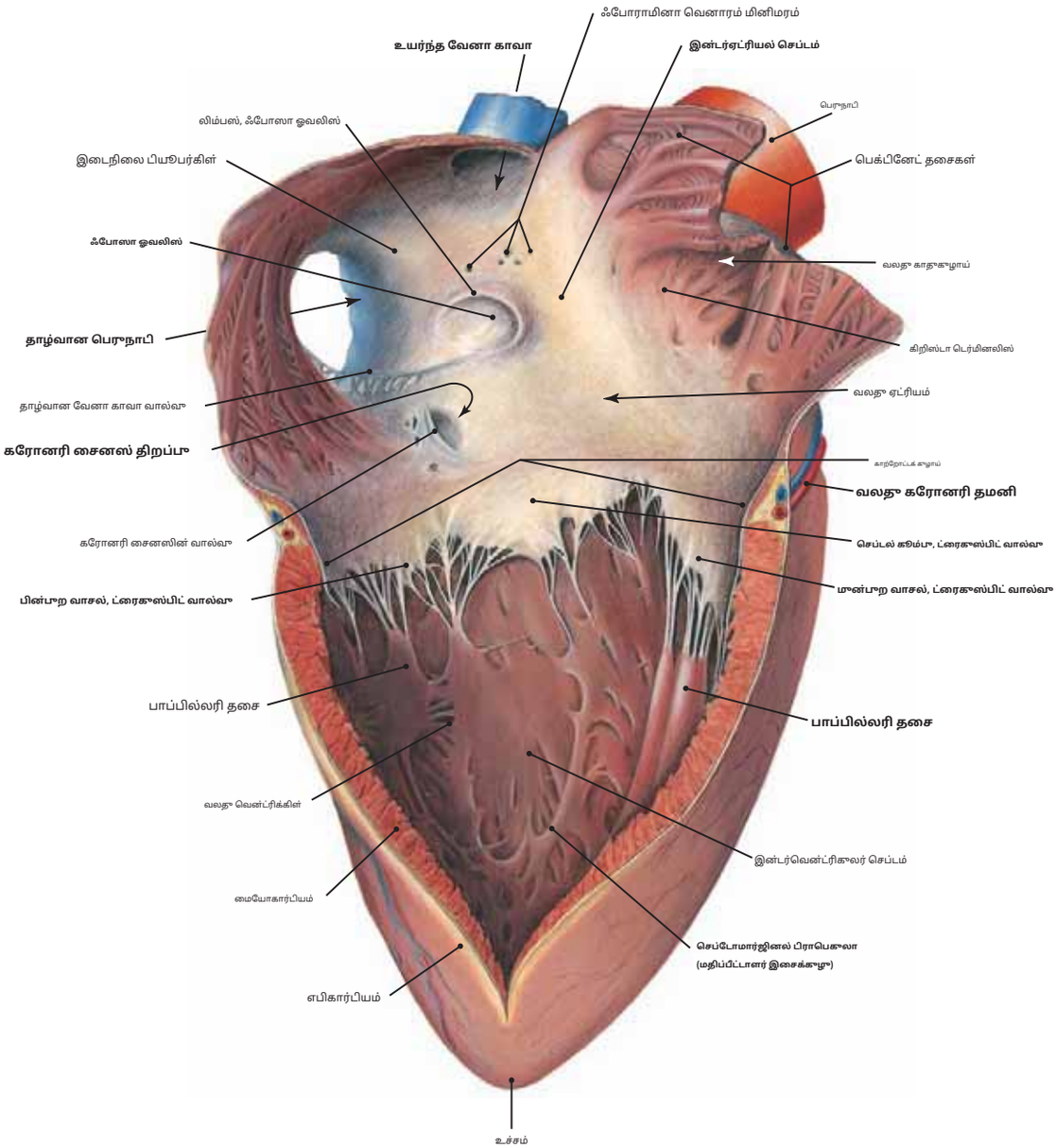

படம் 182 வலது ஏட்ரியம் மற்றும் வலது வென்ட்ரிக்கிள்

குறிப்பு: (1) வலது ஏட்ரியம் (அ) ஒரு மென்மையான பகுதியைக் கொண்டுள்ளது (சில நேரங்களில் இது **சைனஸ் வெனாரம்**) உயர்ந்த வேனாவின் திறப்புகளுக்கு இடையில் அமைந்துள்ளது காவா மற்றும் கீழ் வேனா காவா மற்றும் (b) தி**வலது காதுகுழாய்,**இது இணையான தசை முகடுகளால் குறிக்கப்படுகிறது, இது**பெக்டினேட் தசைகள்.**

(2) வலது ஏட்ரியத்தில் திறப்புகள் என்பது**மேல் வேனா காவா,**தி**தாழ்வான வேனா காவா,**தி**கரோனரி சைனஸ்,**மற்றும் சிறிய**வெனாரம் மினிமரம்** (தீபீசியன் நரம்புகள்).

(3) கீழ் வேனா காவா மற்றும் கரோனரி சைனஸ் இரண்டின் வலது ஏட்ரியல் திறப்புகளில் பிறை வடிவ வால்வுகள் காணப்படுகின்றன.

(4) வலது ஏட்ரியோவென்ட்ரிகுலர் (AV) திறப்பு மூன்று கூம்புகளால் சூழப்பட்டுள்ளது.**ட்ரைகுஸ்பிட் வால்வு.**இவை அழைக்கப்படுகின்றன**மூன்பூறம், பின்பூறம்,**மற்றும் **இடைச்சுவர்**கஸ்ப்ஸ், மேலும் அவை இதயச் சுவருடன் இணைக்கப்பட்டுள்ளன**நாண் தசைநாண்கள்**மற்றும் பாப்பில்லரி**தசைகள்.**

(5) வலது வென்ட்ரிக்கிளின் சுவரின் தடிமன் (4–5 மிமீ) இடது வென்ட்ரிக்கிளின் தடிமன் மூன்றில் ஒரு பங்கு ஆகும். சாதாரண வலது வென்ட்ரிக்கிளின் சிஸ்டாலிக் இரத்த அழுத்தம் 25 முதல் 30 மிமீ எச்ஜி வரை இருக்கும், மேலும் இது சாதாரண இடது வென்ட்ரிக்கிளின் சிஸ்டாலிக் அழுத்தத்தை விட மிகக் குறைவு, இது 120 முதல் 140 மிமீ எச்ஜி வரை இருக்கும்.

(6) தி**செப்டோமார்ஜினல் ட்ராபெகுலா**(மதிப்பீட்டாளர் இசைக்குழு) இதில் வலது பூறம் அல்லது கிளை,**ஏட்ரியோவென்ட்ரிகுலர் மூட்டை**(அவரது).

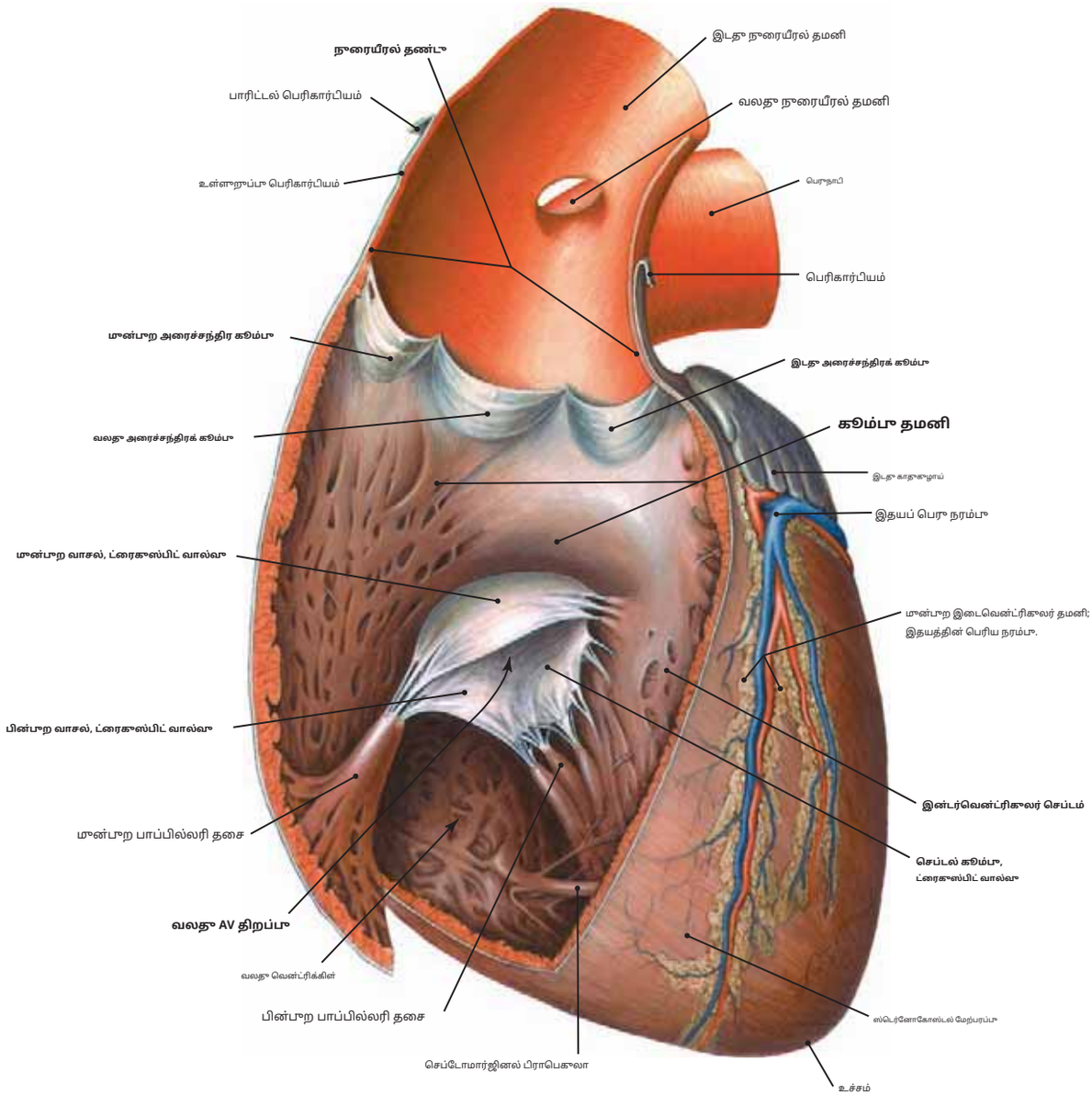

படம் 183 வலதா வென்ட்ரிக்கிள் மற்றும் நுரையீரல் தண்டு

குறிப்பு: (1) வலதா வென்ட்ரிக்கிளின் தசைநார் V- வடிவ கீறலுடன் வெட்டப்பட்டு, அதன் மூலம் வெனின் மூன்பூற சுவரில் ஒரு மடிப்பு உருவாகிறது- ட்ரைக்கிள். மடல் வலதுபூறம் பிரதிபலிக்கும்போது, தோற்றம்**நுரையீரல் தண்டு**மேலும் அதன் வால்வின் மூனைகள் வெளிப்படும்.

(2) மூன்று அரை சந்திர நுரையீரல் கூமிழ்கள் - தி**வலதா, இடதா,**மற்றும்**மூன்பூறம்**அரை சந்திர நுரையீரல் கூமிழ்கள் - வலதா வென்ட்ரிக்கிள் மற்றும் நுரையீரல் தமனிக்கு இடையில் இடைக்கணிக்கப்படுகின்றன. அவை ஒன்றாக**நுரையீரல் வால்வு.**

(3) தி**செப்டல், மூன்பூறம்,**மற்றும்**பின்பூறக் கஸ்ப்ஸ்**உருவாக்கு**வலதா ஏட்ரியோவென்ட்ரிகுலர்**(AV) அல்லது**ட்ரைகுஸ்பிட் வால்வு.**பாப்பில்லரி தசைகளுடன் அவற்றின் இணைப்புகளைக் கவனியுங்கள்.

(4) நுரையீரல் தண்டு தோன்றிய இடத்தில் வலதா வென்ட்ரிக்கிள் சுவரின் மென்மையான மேற்பரப்பு. இது**கூம்பு தமனி**வலதா வென்ட்ரிக்கிளின்.

(5) ட்ரைகுஸ்பிட் வால்வின் இணைப்பு மற்றும் வடிவம், ஏட்ரியத்தில் இரத்த அழுத்தம் வென்ட்ரிக்கிளை விட அதிகமாக இருக்கும்போது, வலதா வென்ட்ரிக்கிளில் கஸ்ப்கள் திறக்க அனுமதிக்கின்றன. இதய சுழற்சியின் ஒரு கட்டத்தில், வென்ட்ரிக்கிள் அழுத்தம் ஏட்ரியல் அழுத்தத்தை விட அதிகமாக இருக்கும், மேலும் கஸ்ப்கள் மூடப்படும். கஸ்ப்களின் சுற்றளவு இதயச் சுவரில் பாதுகாக்கப்படுவதாலும், கஸ்ப்களின் இலவச விளிம்புகள் கீழே உள்ள வென்ட்ரிக்கிளில் உள்ள பாப்பில்லரி தசைகளுடன் இணைக்கப்படுவதாலும், இரத்தம் ஏட்ரியத்திற்குள் மீண்டும் பாய்வது தடுக்கப்படுகிறது.

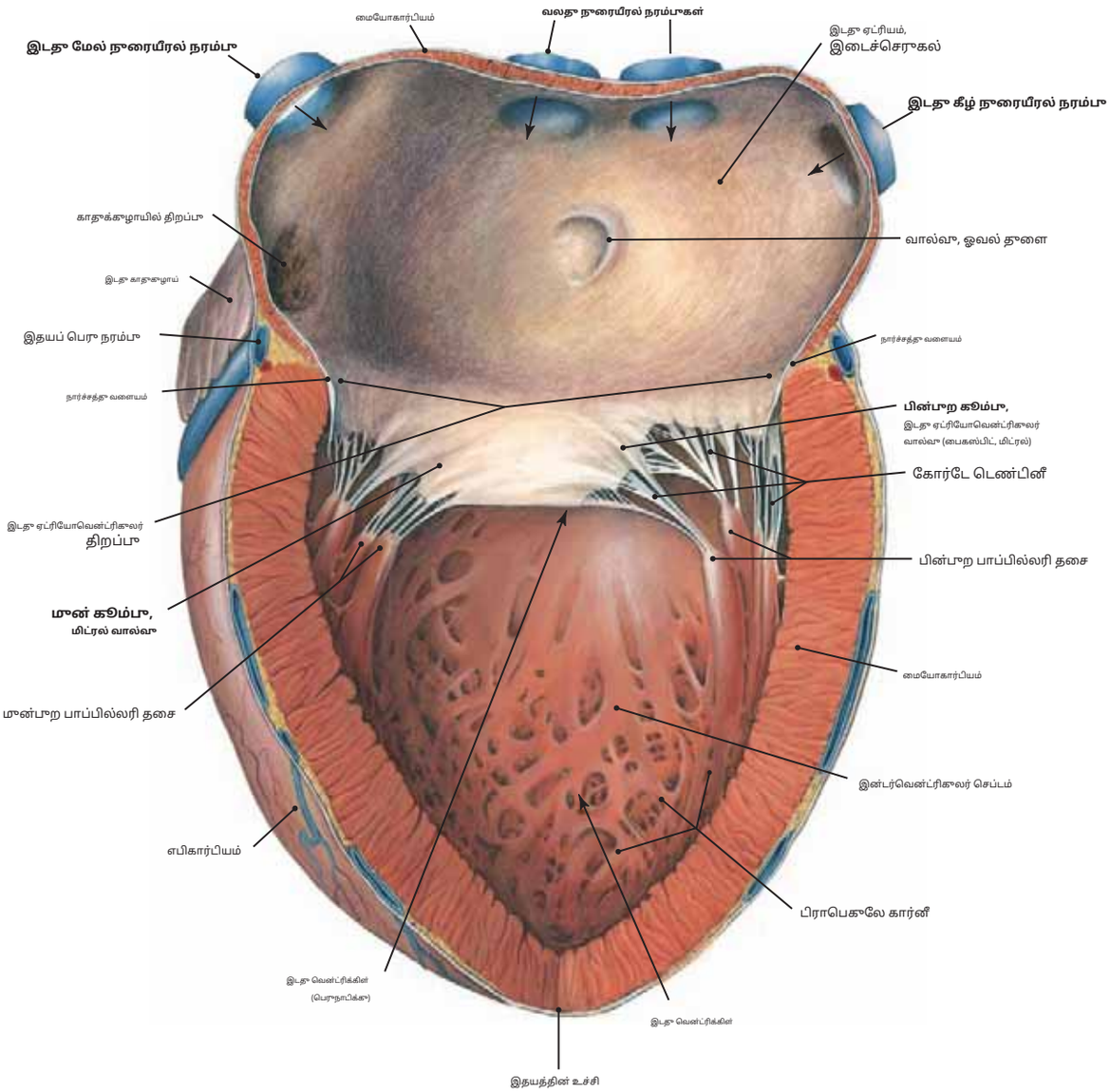

படம் 184 இடது ஏட்ரியம் மற்றும் இடது வென்ட்ரிக்கிள் (உள் மேற்பரப்பு)

குறிப்பு: (1) இந்த மாதிரியில், இடது ஏட்ரியம் மற்றும் இடது வென்ட்ரிக்கிளின் உள் மேற்பரப்பை வெளிப்படுத்த இதயம் திறக்கப்பட்டுள்ளது. அதேபோல், இடது ஏட்ரியோவென்-பின்னால் முக்கோண திறப்பு வெட்டப்பட்டுள்ளது **மிட்ரல் வால்வின் பின்புற கூம்பு,** அதன் மூலம் அந்த முனை தெரியும்.

(2) இடது ஏட்ரியம் நான்கு பெறுகிறது **நுரையீரல் நரம்புகள்** (ஒவ்வொரு நுரையீரலில் இருந்தும் இரண்டு), இடது வென்ட்ரிக்கிள் பெருநாடிக்குள் (அம்பு) செல்கிறது.

(3) தி **இடைச்செருகல்** இடது பக்கத்தில் ஃபோரமென் ஓவலின் (ஃபால்க்ஸ் செப்டி) வால்வு குறிக்கப்பட்டுள்ளது, இது எச்சத்தை குறிக்கிறது. **செப்டம் ப்ரைமம்** இடைச்செருகல் செப்டம் வளர்ச்சியின் போது. வால்வின் எல்லையைச் சுற்றியுள்ள பிறை வடிவ அமைப்பு ஃபோசா ஓவலிஸின் லிம்பஸ் ஆகும், மேலும் இது **செப்டம் செகண்டம்.**

(4) மிட்ரல் வால்வு பின்வருவனவற்றைக் கொண்டுள்ளது **முன்புறம்** மற்றும் **பின்புறக் கஸ்ப்ஸ்** வலது வென்ட்ரிக்கிளில் காணப்படுவதைப் போலவே, கோர்டே டெண்டினே மற்றும் பாப்பில்லரி தசைகள் மூலம் கஸ்ப்கள் இடது வென்ட்ரிக்கிள் சுவரில் இணைக்கப்பட்டுள்ளன.

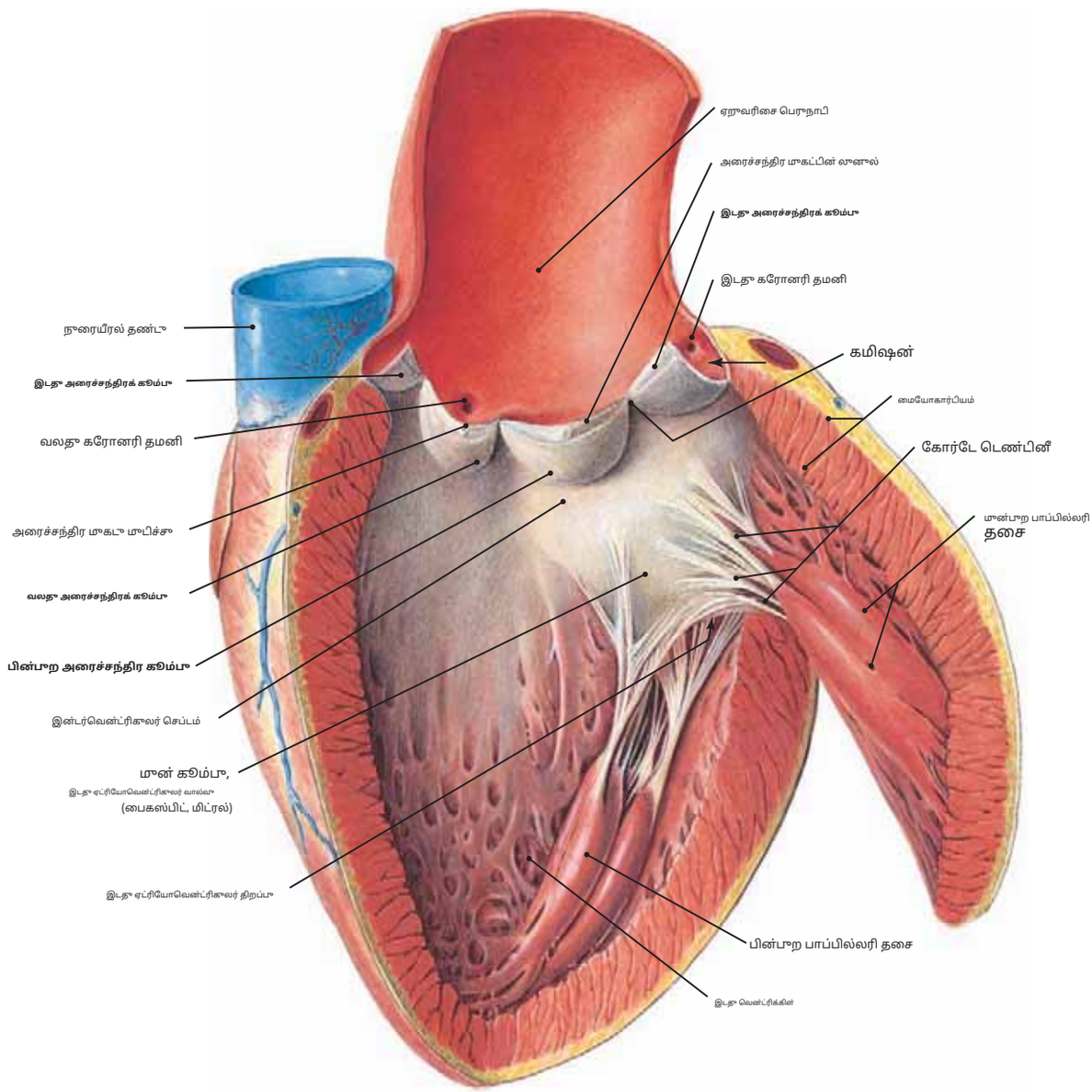

படம் 185 திறந்த இடதா வென்ட்ரிக்கிள் மற்றும் பெருநாடி

குறிப்பு: (1) இந்தப் பிரித்தெடுப்பில், இடதா வென்ட்ரிக்கிள் முதலில் திறக்கப்பட்டது, இது கஸ்ப்ஸுடன் தொடர்புடைய மென்பூற மற்றும் பின்பூற பாப்பில்லரி தசைகளைக் காட்டுகிறது. இடதா AV வால்வின். பின்னர் இடதா வென்ட்ரிக்கிளின் சுவரில் (இன்டர்வென்ட்ரிகுலர் செப்டம் அருகே) இரண்டாவது வெட்டு செய்யப்பட்டது, இது பெருநாடி திறப்பு வழியாக நீண்டு, பெருநாடியின் மூனைகளைக் காட்டுகிறது.**பெருநாடி வால்வு.**

(2) இடதா (வெட்டு)க்குப் பின்னால் உள்ள பெருநாடிச் சுவரில் இடதா கரோனரி தமனியின் திறப்பு**அரை சந்திர மூனை.**மேலும் வலதா கரோனரி தமனியின் பின்னால் திறப்பதைப் பார்க்கவும்**வலதா அரை சந்திர மூனை.**தி**பின்பூற கலம்பா**பெருநாடி வால்வின் கரோனரி அல்லாத மூனையம் ஆகும்.

(3) பெருநாடியின் சுவருக்கும், பெருநாடியின் மூனைகளுக்கும் இடையில் உள்ள பாக்கெட்டுகள்,**பெருநாடி சைனஸ்கள்.**இவை இதய சுழற்சியின் போது இரத்தத்தை பிடித்து, அதன் மூலம் வால்வை மூடுகின்றன.

(4) ஒவ்வொரு கலம்பும் தடிமனான நார்ச்சத்துள்ள கருத்தெலும்பினால் குறிக்கப்படுகிறது.**மடிச்சு**அதன் இலவச விளிம்பின் மையத்தில். கலம்பின் ஒவ்வொரு பக்கத்திலும் உள்ள மடிச்சிலிருந்து வெளியே நீண்டு, இலவச விளிம்புகளின் மெலிந்த தெளிவான பிறை வடிவப் பகுதிகள் உள்ளன, அவை**சந்திரன்,**இரண்டு அருகிலுள்ள கஸ்ப்கள் ஒன்றாக வரும் பள்ளிகள் என்று அழைக்கப்படுகின்றன**கமிஷன்கள்.**

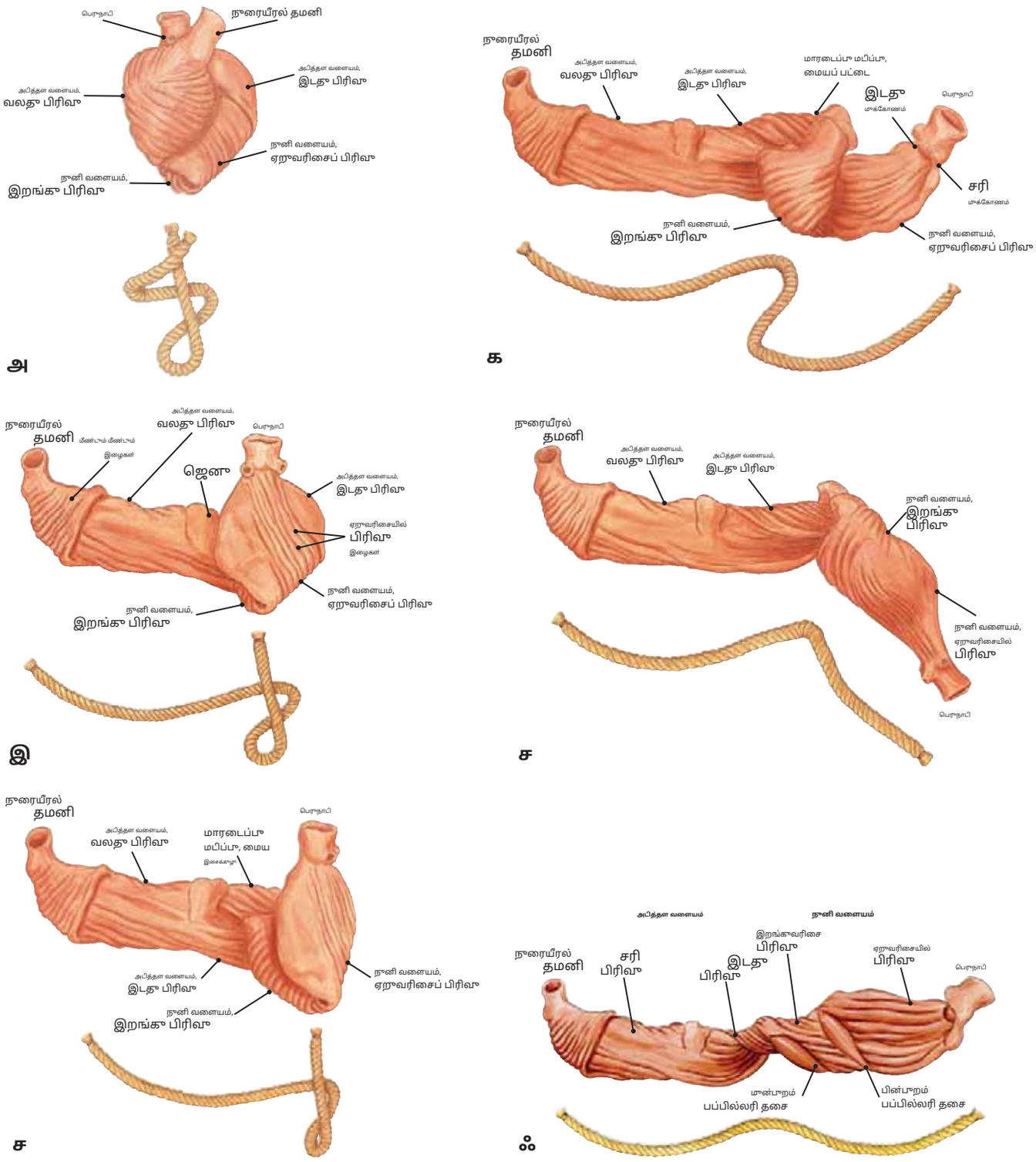

படம் 186A–F **இதயத்தை உருவாக்கும் இதய தசையின் படிப்படியான சுருள் நீக்கம் (F. Torrent-Guasp இலிருந்து)**

குறிப்பு: (1) இதயத்தை உருவாக்கும் தசையை அவிழ்க்கும்போது, விரிந்த மையோகார்டியம் ஒரு கயிறு போன்ற அமைப்பைக் கொண்டுள்ளது (கயிறு மாதிரியால் காட்டப்பட்டுள்ளது) உள்ளடக்கியது **குறுக்கு அபிதீதள வளையம்,** கிட்டத்தட்ட கிடைமட்டமாக இயங்கும் இழைகளுடன், மற்றும் ஒரு **நீளமான நுனி வளையம்,** நுனியிலிருந்து அபிப்பகுதி வரை கிட்டத்தட்ட செங்குத்தாகச் செல்லும் இழைகளுடன். **படம் 186A** மழுமையான இதயத்தைக் காட்டுகிறது. **படம் 186B** வலது வென்ட்ரிகுலர் ஃப்ரீ சுவரின் பிரிப்பு, அபிதீதள வளைய இழைகளின் குறுக்கு நோக்குநிலையை வெளிப்படுத்துகிறது என்பதைக் காட்டுகிறது. நுரையீரல் வெளியேற்ற பாதை வரையறுக்கப்பட்டுள்ளது **மீண்டும் மீண்டும் வரும் இழைகள்** வலது கட்டற்ற சுவரிலிருந்து வருகிறது. இவை மண்பாற இடைவென்ட்ரிகுலர் பள்ளம் மழுவதும் வளைந்து வென்ட்ரிகுலர் அபிப்பகுதியை நோக்கி மேலே செல்கின்றன. A **ஜெனு** பின்பாற இன்டர்வென்ட்ரிகுலர் சல்கஸின் அபிப்பகுதியின் உச்சத்தில், வலது மற்றும் இடது வென்ட்ரிக்கிள்கள் அல்லது அபிப்பகுதி வளையத்தின் பிரிவுகளைப் பிரிக்கிறது.

(2) **படம் 186C:** அபிதீதள வளையம் மேலும் விரிவடைவது, **இடது அபிதீதளப் பிரிவு,** ஜெனுவுக்கு அப்பால் (இடது), மற்றும் மையப் பட்டையை வெளிப்படுத்துகிறது **இதயத் தசை மடிப்பு** இதன் மூலம் இடது பிரிவின் இழைகள், சப்எண்டோகார்டியலாக, இறங்கு பிரிவின் கிட்டத்தட்ட செங்குத்து இழைகளாகின்றன. இவை ஆழமாக, சப்எண்டோகார்டியலாக, உச்சியின் பகுதியை நோக்கிச் செல்கின்றன, அங்கு அவை பிரதிபலித்து மேலேறி பெருநாடியுடன் இணைக்கும் ஏறுவரிசைப் பிரிவு இழைகளாக மாறுகின்றன. **படம் 186D,** இரண்டும் **பெருநாடியின் மூக்கோணங்கள்** பிரிக்கப்பட்டு, ஏறுவரிசைப் பிரிவு விரிவடைந்து பக்கவாட்டில் நகர்த்தப்படுகிறது, இதன் மூலம் நுனி வளையத்தின் ஆழமான இறங்குவரிசைப் பகுதியை நிரூபிக்கிறது. **(அடுத்த பக்கத்தில் தொடர்கிறது.)**

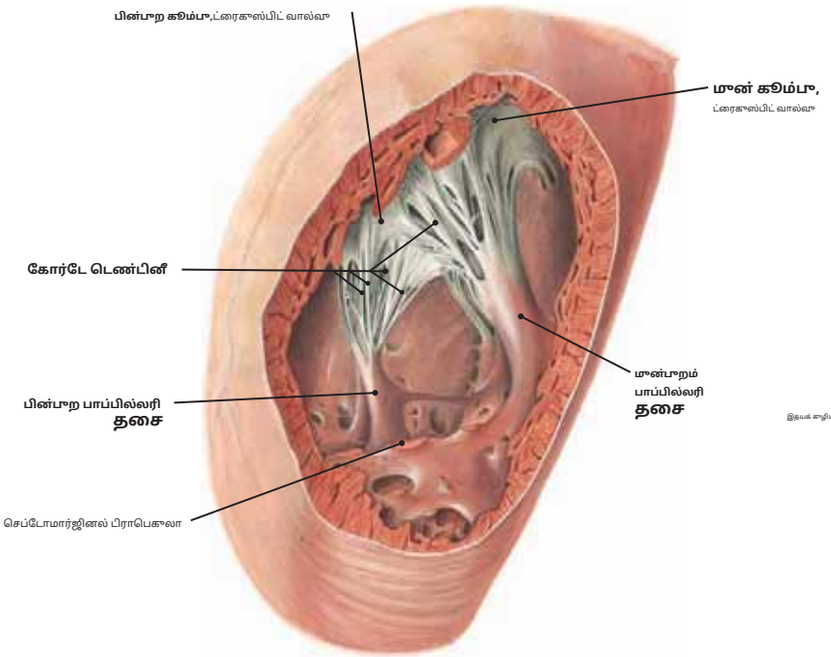

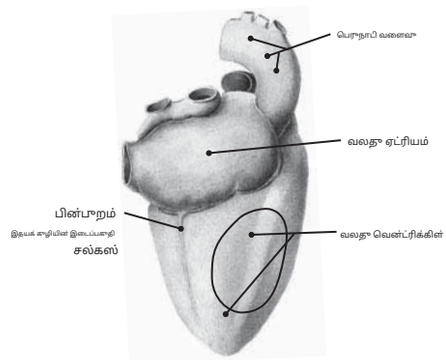

படம் 187.1 இல் சாளர வெட்டப்பட்ட இடம்

படம் 187.1வலது வென்ட்ரிக்கிள்: ட்ரைகுஸ்பிட் வால்வின் காட்சி

குறிப்பு: (1) ட்ரைகுஸ்பிட் வால்வின் முன்புற மற்றும் பின்புற கஸ்ப்கள் (மூன்றில் இரண்டு) மற்றும் அவற்றுடன் இணைக்கப்பட்ட பாப்பில்லரி தசைகள் வெளிப்படும்.

(2) தி**முன்புற பாப்பில்லரி தசை**முன்புற மற்றும் செப்டல் சுவர்களில் இருந்து எழுகிறது மற்றும் முன்புற மற்றும் பின்புற கஸ்ப்கள் இரண்டிலும் இணைகிறது, அதே நேரத்தில்**பின்புற பாப்பில்லரி தசை**முன்புற மற்றும் செப்டல் சுவர்களில் இருந்து எழுகிறது மற்றும் முன்புற மற்றும் பின்புற கஸ்ப்கள் இரண்டிலும் இணைகிறது. ஏட்ரியோவென்ட்ரிகுலர் மூட்டையைக் கொண்ட செப்டோமார்ஜினல் பிராபெகுலேக்கள் அல்லது மதிப்பீட்டாளர் பட்டைகளைக் கவனியுங்கள்.

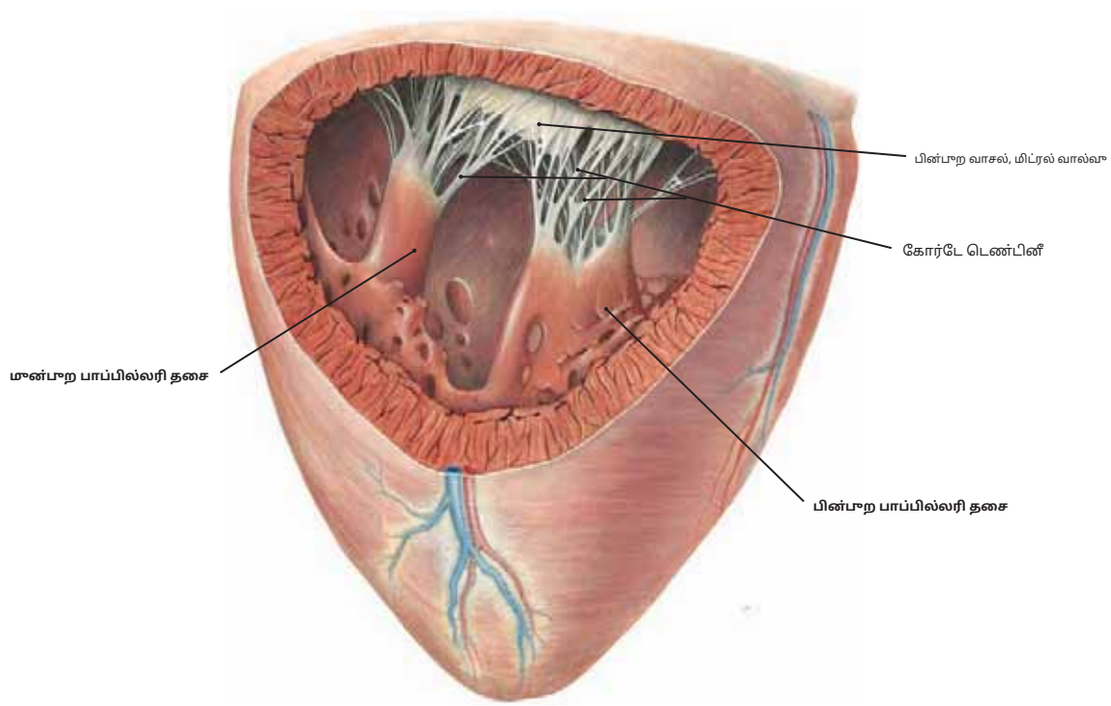

படம் 187.2இடது வென்ட்ரிக்கிள்: மிட்ரல் வால்வின் காட்சி

என்பதை நினைவில் கொள்க**பின்புற மற்றும் முன்புற பாப்பில்லரி தசைகள்**மிட்ரல் வால்வின் முனைகளில் இணைக்கவும்.

(முந்தைய பக்கத்திலிருந்து தொடர்ச்சி.)

(3)**படம் 186E**இறங்கு மற்றும் ஏறும் பிரிவுகளின் வெளிப்புற மேற்பரப்புகளால் ஆனதாக இப்போது காணப்படும் நுனி வளையத்தை தெளிவுபடுத்துவதற்காக ஹெலிக்ஸை மேலும் அவிழ்ப்பதைக் காட்டுகிறது.**படம் 186F:**மழுமையான கூறுக்கு மாறுபடும் பட்டை, அபித்தள மற்றும் நுனி சுழல்களைப் பிரிக்கும் மைய தசை திரிப்பத்துடன் காணப்படுகிறது. இந்த படத்தில், நுனி வளையத்தில் முன்புற மற்றும் பின்புற பாப்பில்லரி தசைகளைக் காணலாம். இடது கூறு கூறுக்கு அபித்தள வளையமாகும், மற்றும் வலது கூறு நுனி வளையமாகும். இந்த மடிப்புக்கு முன், இரண்டு பிரிவுகளும் ஒரு கூறுக்கு நோக்குநிலையைக் கொண்டிருப்பதைக் கவனியுங்கள். உருட்டப்படாத இறங்கு மற்றும் ஏறுவரிசைப் பிரிவுகளின் சாய்வான நோக்குநிலை, அபித்தள மற்றும் நுனி சுழல்களுக்கு இடையில் உள்ள மாறுபடும் பட்டையின் சுழல் கட்டடக்கலை மடிப்பிலிருந்து பெறப்படுகிறது. (பக்பெர்க் ஜிபி, கிளெமென்ட் சிபி, காக்ஸ் ஜேஎல், கோக்லான் எச்சி, காஸ்டெல்லா எம், டோரண்ட்-குவாஸ்ப் எஃப், கரிப் எம். ஹெலிகல் இதயத்தின் அமைப்பு மற்றும் செயல்பாடு மற்றும் அதன் பட்ரஸ் போர்த்தல். IV. சாதாரண மேக்ரோஸ்கோபிக் ஹெலிகல் கட்டமைப்பிலிருந்து டைனமிக் செயல்பாட்டின் கருத்துக்கள். செமின் தோராக் கார்டியோவாஸ்க் சர்ஜ் 2001;14:342–357.)

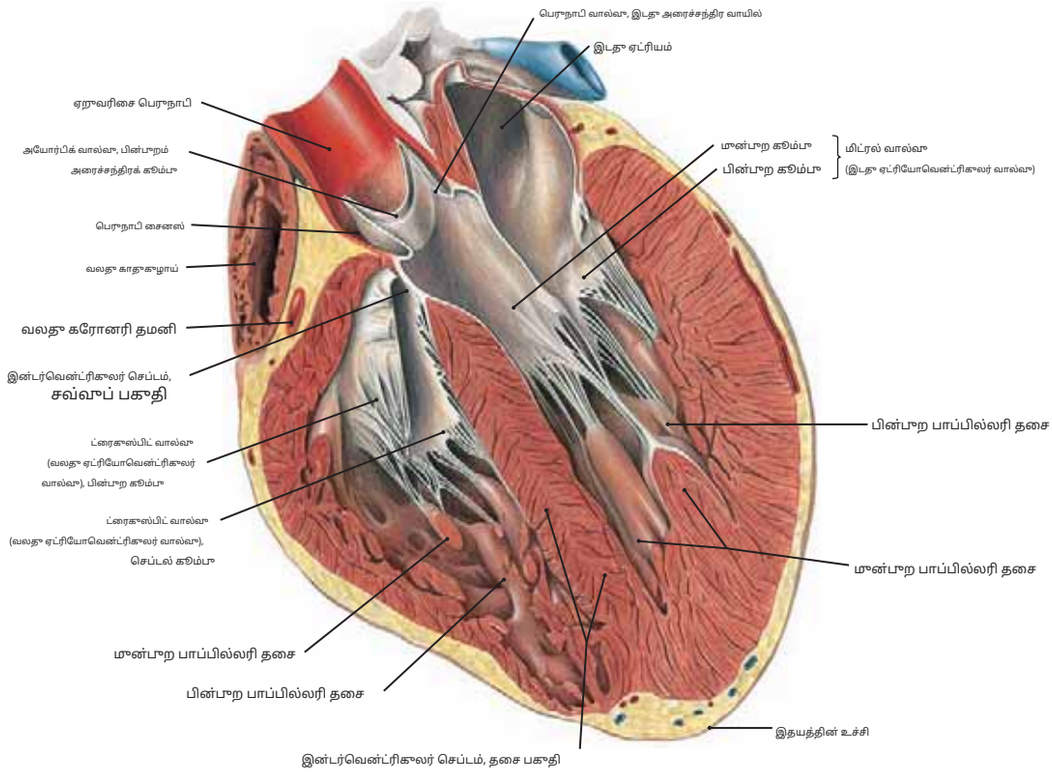

படம் 188.1 இதயத்தின் வழியாக மான் பகுதி

குறிப்பு: (1) இந்த மான் பகுதி ஏட்ரியா மற்றும் இரண்டு வென்ட்ரிக்கிள்களையும் வெளிப்படுத்துகிறது.

(2) வலது மற்றும் இடது ஏட்ரியோவென்ட்ரிகுலர் வால்வுகள் (ட்ரைகஸ்பிட் மற்றும் மிட்ரல் வால்வுகள்) மற்றும் அவற்றின் கஸ்ப்கள். கோர்டே டெண்டினீ (பிந்தையது பெயரிடப்படவில்லை) மூலம் இந்த கஸ்ப்களுடன் இணைக்கப்பட்ட பாப்பில்லரி தசைகளைக் கவனியுங்கள்.

(3) இன்டர்வென்ட்ரிகுலர் செப்டமின் தசை மற்றும் சவ்வு பாகங்கள். இரண்டு வென்ட்ரிக்கிள்களின் தசை சுவர்களின் தடிமன் வேறுபாட்டைக் கவனியுங்கள்.

(4) இடது வென்ட்ரிக்கிளிலிருந்து வெளிவரும் பெருநாடி மற்றும் பெருநாடி வால்வின் மூனைகள்.

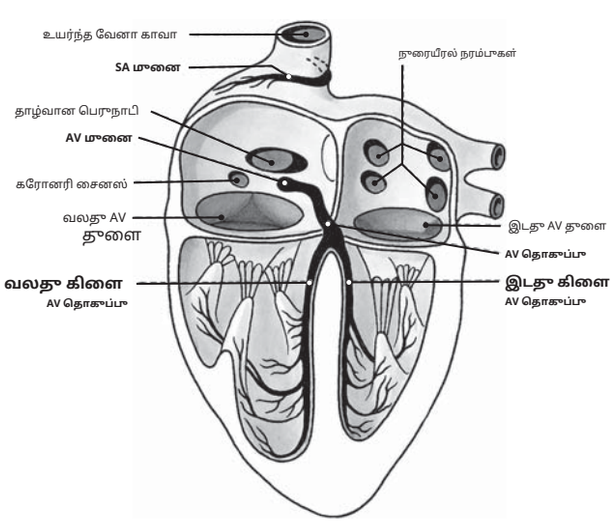

படம் 188.2 இதயத்தின் கடத்தல் அமைப்பின் வரைபடம்

குறிப்பு: (1) இதய சுழற்சி, SA (சைனோட்ரியல்) முனையில் தொடங்குகிறது, அங்கு அமைந்துள்ளது மேல் வேனா காவாவிற்கும் வலது ஏட்ரியத்திற்கும் இடையிலான சல்கஸ் டெர்மினலிஸ்.

(2) இந்த இதயமுடுக்கியிலிருந்து, எதிர்மறை அலை (உற்சாகம்) இரண்டு ஏட்ரியாவிலும் பரவி ஏட்ரியா சுருக்கத்தைத் தொடங்கி, அதன் மூலம் ஏட்ரியா இரத்த அழுத்தத்தை அதிகரிக்கிறது.

(3) ஏட்ரியல் அழுத்தம் வென்ட்ரிகுலர் அழுத்தத்தை விட அதிகமாக இருக்கும்போது, இரண்டு ஏட்ரியோவென்ட்ரிகுலர் (AV) வால்வுகள் திறக்கப்பட்டு, இரத்தம் இரண்டு வென்ட்ரிக்கிள்களிலும் பாய்கிறது. விரைவில் தூண்டுதல் AV முனையை அடைந்து AV மூட்டை வழியாக இரண்டு வென்ட்ரிக்கிள்களுக்கும் அனுப்பப்பட்டு, அவை சுருங்குகின்றன.

(4) வென்ட்ரிகுலர் அழுத்தம் ஏட்ரியல் அழுத்தத்தை விட அதிகமாக இருக்கும்போது, AV வால்வுகள் மூடப்படும், மேலும் இதயத் துடிப்பின் இரண்டு இதய ஒலிகளில் முதலாவதாக ஸ்டெதாஸ்கோப் மூலம் இதைக் கேட்கலாம்.

(5) தொடர்ச்சியான வென்ட்ரிகுலர் சுருக்கம் நுரையீரல் மற்றும் பெருநாடி வால்வுகளைத் திறக்க கட்டாயப்படுத்துகிறது, மேலும் இரத்தம் நுரையீரல் தமனி மற்றும் பெருநாடிக்குள் ஒரே நேரத்தில் விரைகிறது.

(6) இந்த நாளங்களில் உள்ள அழுத்தம் வென்ட்ரிக்கிள் அழுத்தத்தை விட அதிகமாக இருக்கும்போது, இரத்தம் வென்ட்ரிக்கிள்களுக்குள் மீண்டும் விரைகிறது, ஆனால் அது அரை சந்திர கஸ்ப்களுக்குப் பின்னால் உள்ள சைனஸில் சிக்கிக் கொள்கிறது. இது நுரையீரல் மற்றும் பெருநாடி வால்வுகள் இரண்டையும் மூடுகிறது, இதன் விளைவாக ஸ்டெதாஸ்கோப் மூலம் இரண்டு இதய ஒலிகளில் இரண்டாவது கேட்கப்படுகிறது.

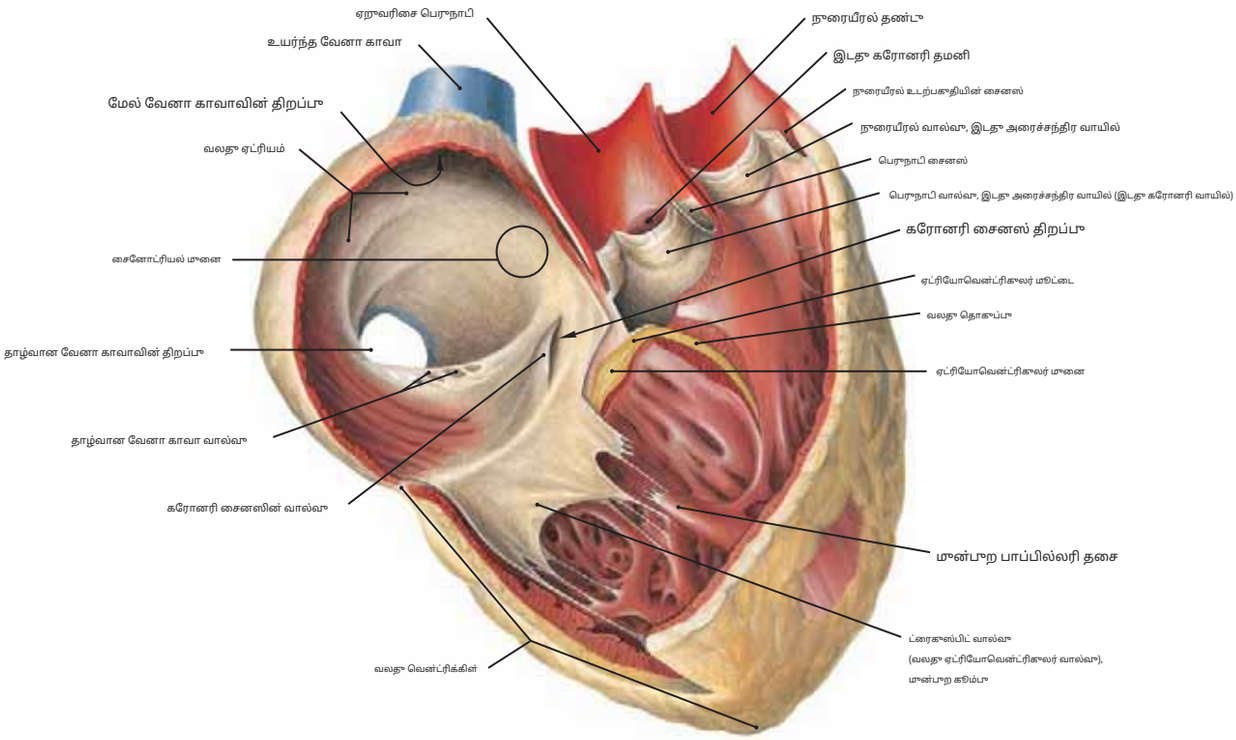

படம் 189.1 வலது வென்ட்ரிக்கிளில் அட்ரியோவென்ட்ரிகுலர் மூட்டை தூண்டிக்கப்பட்டது.

குறிப்பு: (1) ஏட்ரியோவென்ட்ரிகுலர் (AV) மூட்டை இதயத்தின் கடத்தல் அமைப்பின் ஒரு பகுதியாக அமைகிறது. இது மாற்றியமைக்கப்பட்ட இதய தசை நார்களால் உருவாகிறது. இது வலது ஏட்ரியத்தில் உள்ள கரோனரி சைனஸின் திறப்புக்கு அருகிலுள்ள இடைச்செருகல் செப்டமில் உள்ள AV முனையில் தொடங்குகிறது.

(2) பின்னர் மூட்டை இடைவென்ட்ரிகுலர் செப்டம் நோக்கி செலுத்தப்படுகிறது, அங்கு அது வலது மற்றும் இடது கிளைகளாகப் பிரிக்கப்படுகிறது.**சரி**இந்தப் படத்தில் பிரிக்கப்பட்ட கிளை, வலது வென்ட்ரியின் சுவரில் செல்கிறது.

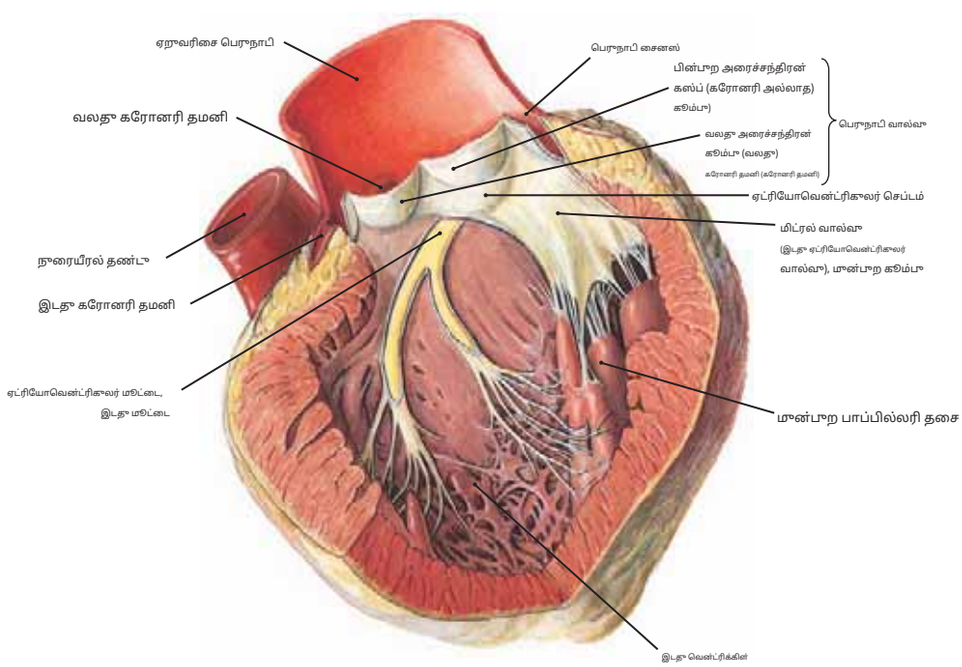

படம் 189.2 இடது வென்ட்ரிக்கிளில் அட்ரியோவென்ட்ரிகுலர் மூட்டை தூண்டிக்கப்பட்டது.

குறிப்பு: (1) ஏட்ரியோவென்ட்ரிகுலர் மூட்டையின் இடது கிளை, இடைவென்ட்ரிகுலர் சுவரின் இடது பக்கத்தில் தூண்டிக்கப்படுகிறது. இது ஒரு பரந்த திசுக்களின் பட்டையாக மாறி, விரைவில் பல இழைகளாகப் பிரிகிறது. இவை இடது வென்ட்ரிக்கிளின் பாப்பில்லரி தசைகள் மற்றும் ப்ராபெகுலே கார்னியா இடையே பரவுவதற்கு விசிறி விடுகின்றன.

(2) இதயத்தின் கடத்தல் அமைப்பு இதயத் துடிப்பின் வீதத்தைக் குறிக்கும் தாள தூண்டுதல்களை இதயத் தசைக்கு கடத்துகிறது. இந்த தாளம் இதயத் தசைகளின் இயற்கையான சுருக்கப் பண்புகளில் மிகைப்படுத்தப்பட்டுள்ளது, மேலும் இதயத்தைப் பூத்தூயிர் பெறச் செய்யும் இதய நரம்புகளின் ஒழுங்குமுறைக்கு இந்த விகிதம் பதிலளிக்கிறது.

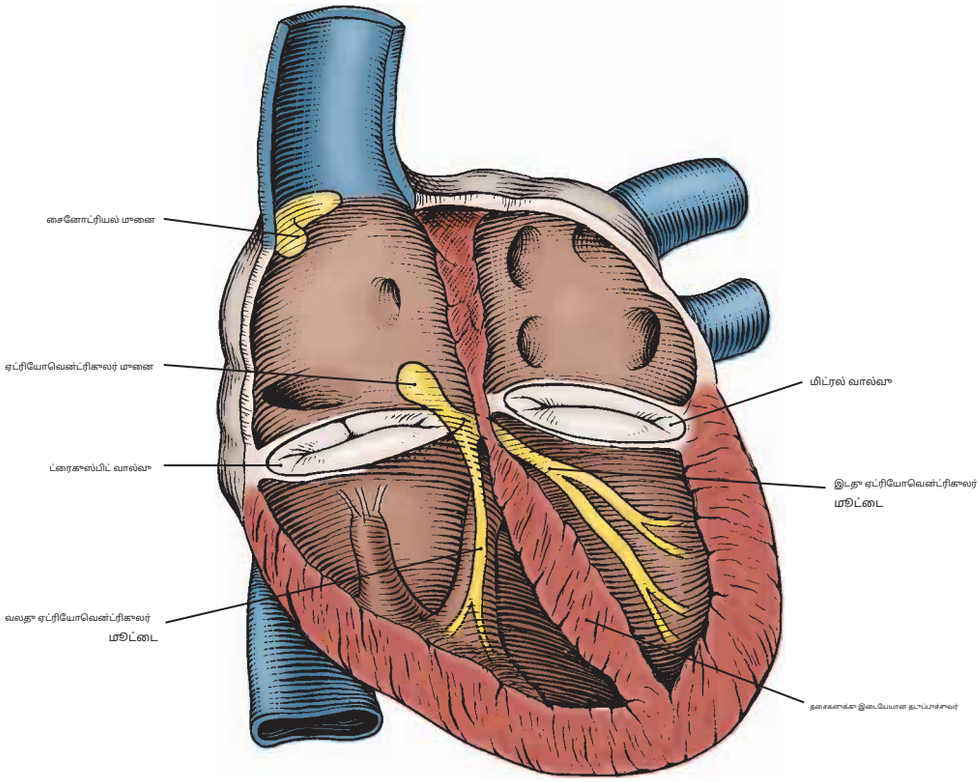

படம் 190.1சைனோட்ரியல் மற்றும் ஏட்ரியோவென்ட்ரிகுலர் முனைகள் மற்றும் ஏட்ரியோவென்ட்ரிகுலர் கட்டுகள் (முன்புறக் காட்சி)

(டாக்டர் ஜீன் எல். கோல்போர்ன், ஜார்ஜியா மருத்துவக் கல்லூரி பங்களித்தது.)

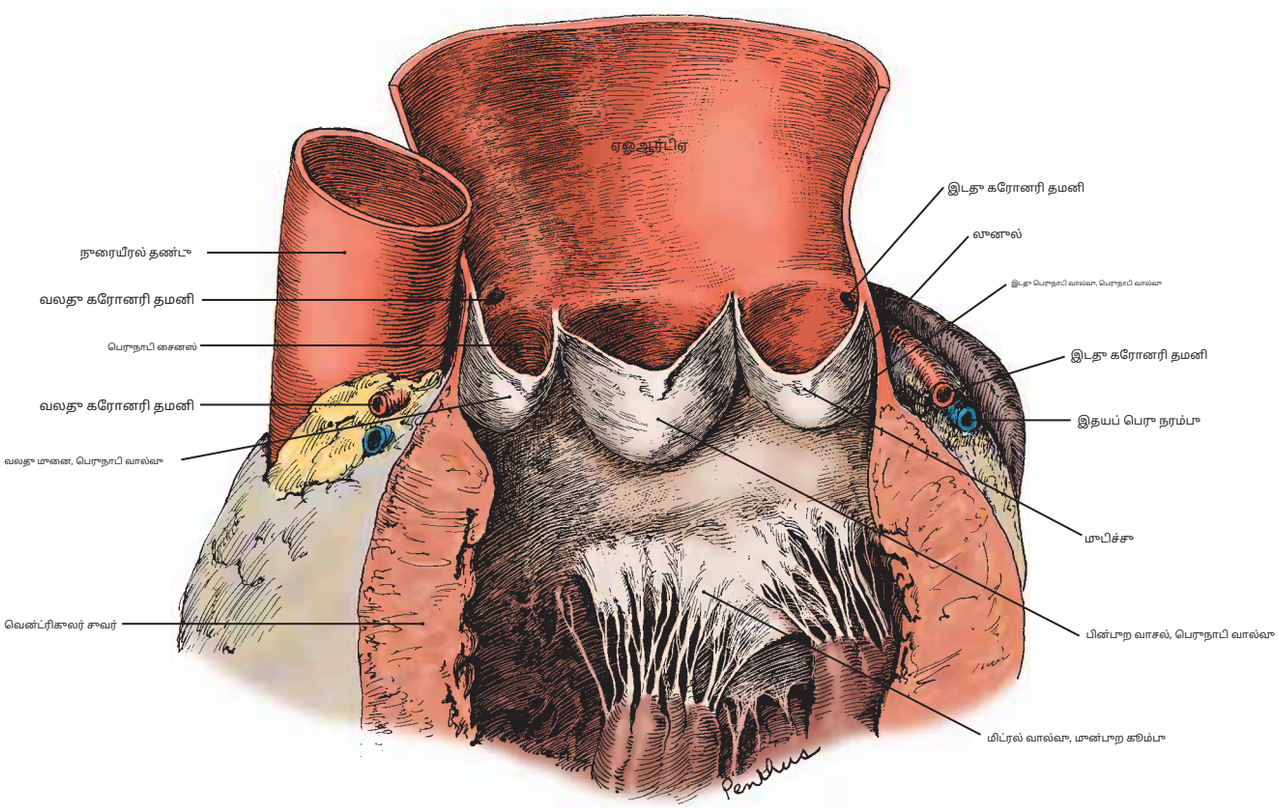

படம் 190.2 இடது வென்ட்ரிகுலர் மற்றும் பெருநாடி சந்தி மற்றும் பெருநாடி வால்வின் கஸ்ப்ஸ் (முன் பகுதி)

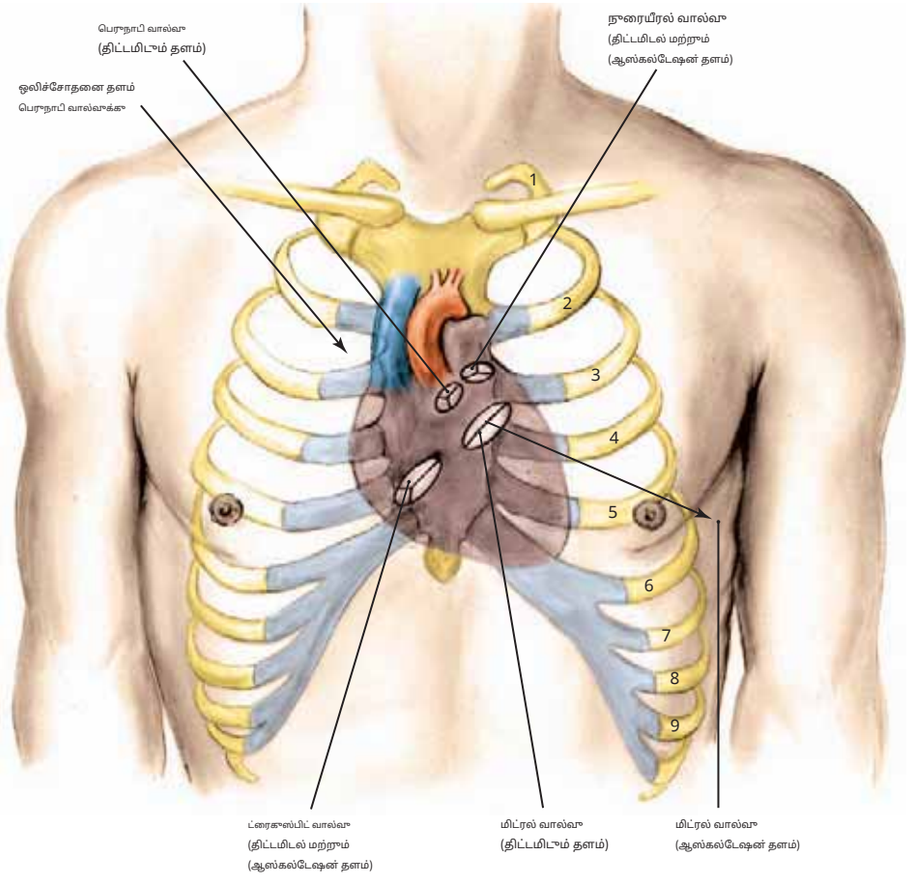

படம் 191.1நான்கு இதய வால்வுகளின் வெளிப்பாடு மற்றும் ஒலிச்சோதனை தளங்கள் (முன்புறத் தோற்றம்)

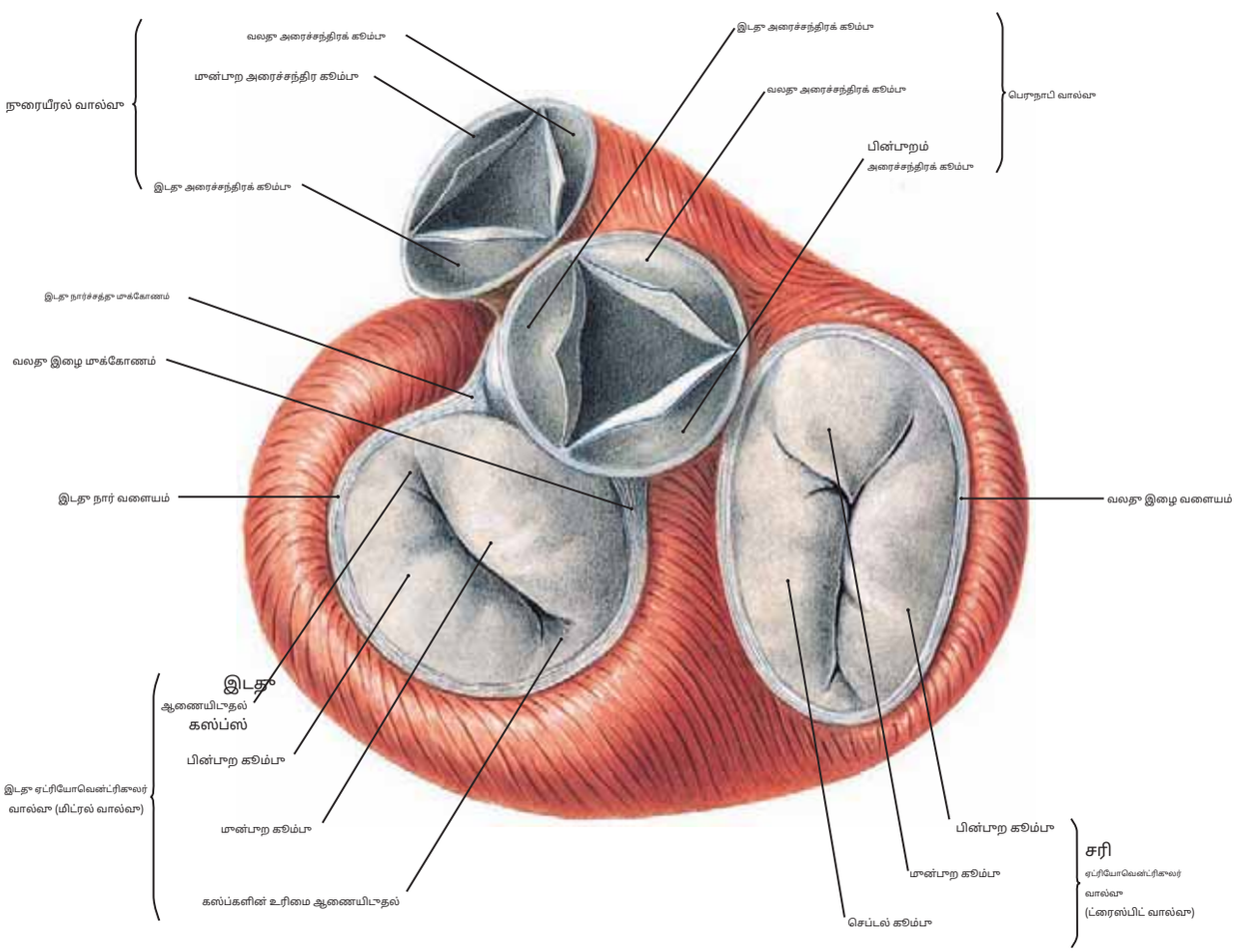

படம் 191.2 நான்கு இதய வால்வுகள் மற்றும் அவற்றின் முனைகள்; நார்ச்சத்து வளையங்கள் மற்றும் மூக்கோணங்கள் (மேலே உள்ள பார்வை)

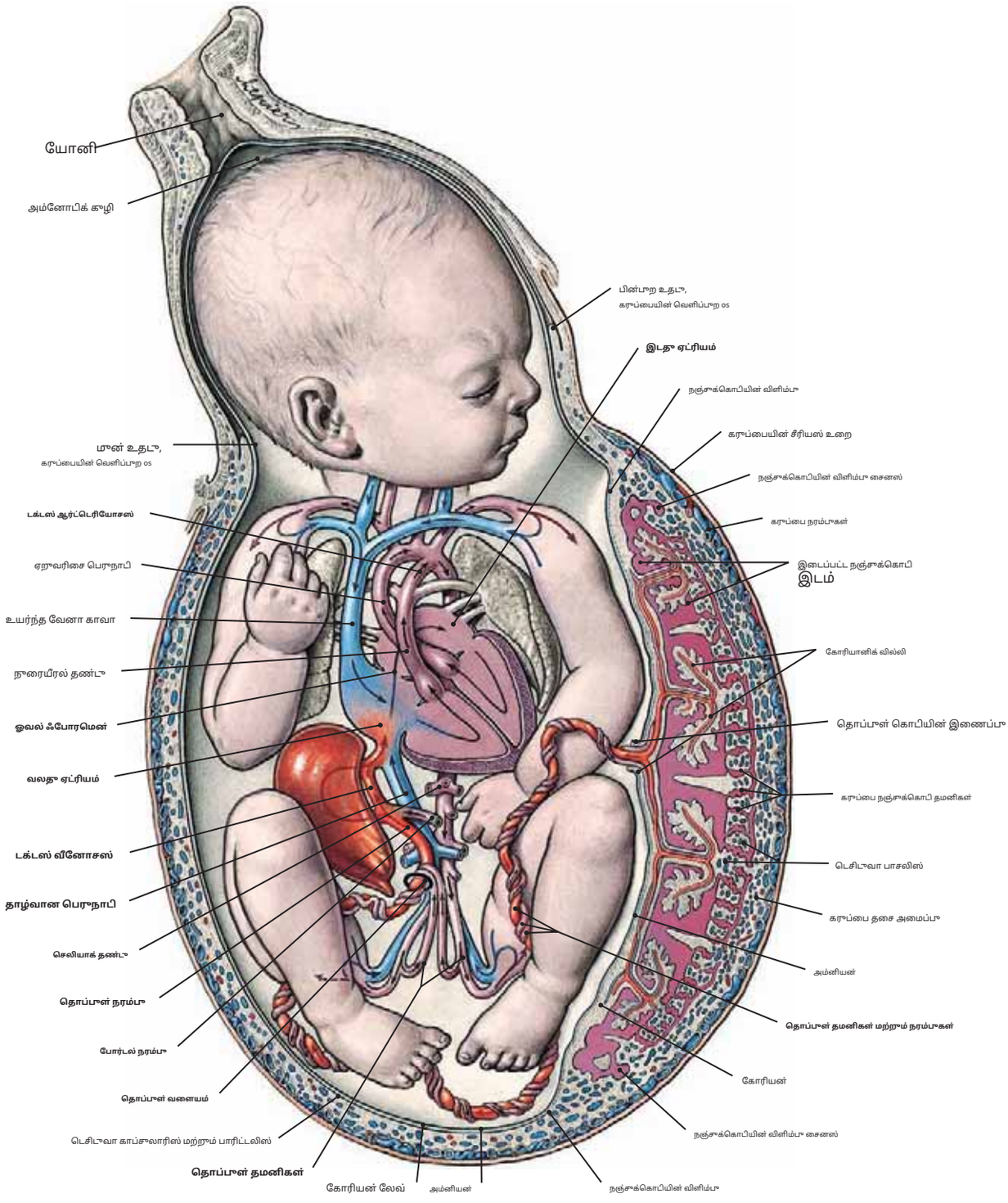

படம் 192 கரும்பையில் காணப்படுவது போல, கருவில் சுழற்சி

குறிப்பு: கருவில்:

(1) ஆக்ஸிஜன் நீக்கப்பட்ட இரத்தம் நஞ்சுக்கொடிக்கு எவ்வாறு செல்கிறது **தொப்புள் தமனிகள்.** பின்னர் அது ஊட்டமளிக்கப்பட்டு ஆக்ஸிஜனேற்றப்பட்டு நஞ்சுக்கொடியை விட்டு வெளியேறுகிறது. **தொப்புள் நரம்பு.**

(2) ஆக்ஸிஜனேற்றப்பட்ட இரத்தத்தின் பெரும்பகுதி கல்லீரலைக் கடந்து, தொப்புள் நரம்பிலிருந்து, **நாளம் வீனோசஸ்,** தாழ்வான வேனா காவாவை அடைய.

(3) கீழ்ப்புற வேனா காவாவிலிருந்து, இரத்தம் வலது ஏட்ரியத்திற்குள் நுழைகிறது, அதே போல் மேல்புற வேனா காவாவிலிருந்து வரும் இரத்தமும் நுழைகிறது. வலது ஏட்ரிய இரத்தம் நுரையீரலை இரண்டு வழிகளில் கடந்து செல்கிறது:

(அ) இடது ஏட்ரியம் வழியாக **ஓவல் ஃபோரமென்,** பின்னர் இடது வென்ட்ரிக்கிளுக்குச் சென்று, பெருநாடியை கருவின் உடலின் மற்ற பகுதிகளுக்கு வெளியேற்றி,

(b) வலது வென்ட்ரிக்கிளுக்கு, நுரையீரல் தமனி வழியாக வெளியேறி, **தமனி நாளம்** பெருநாடியை அடைய, பின்னர் கருவின் உடலின் மற்ற பகுதிகளுக்கு (படம் 193 ஐயும் பார்க்கவும்).

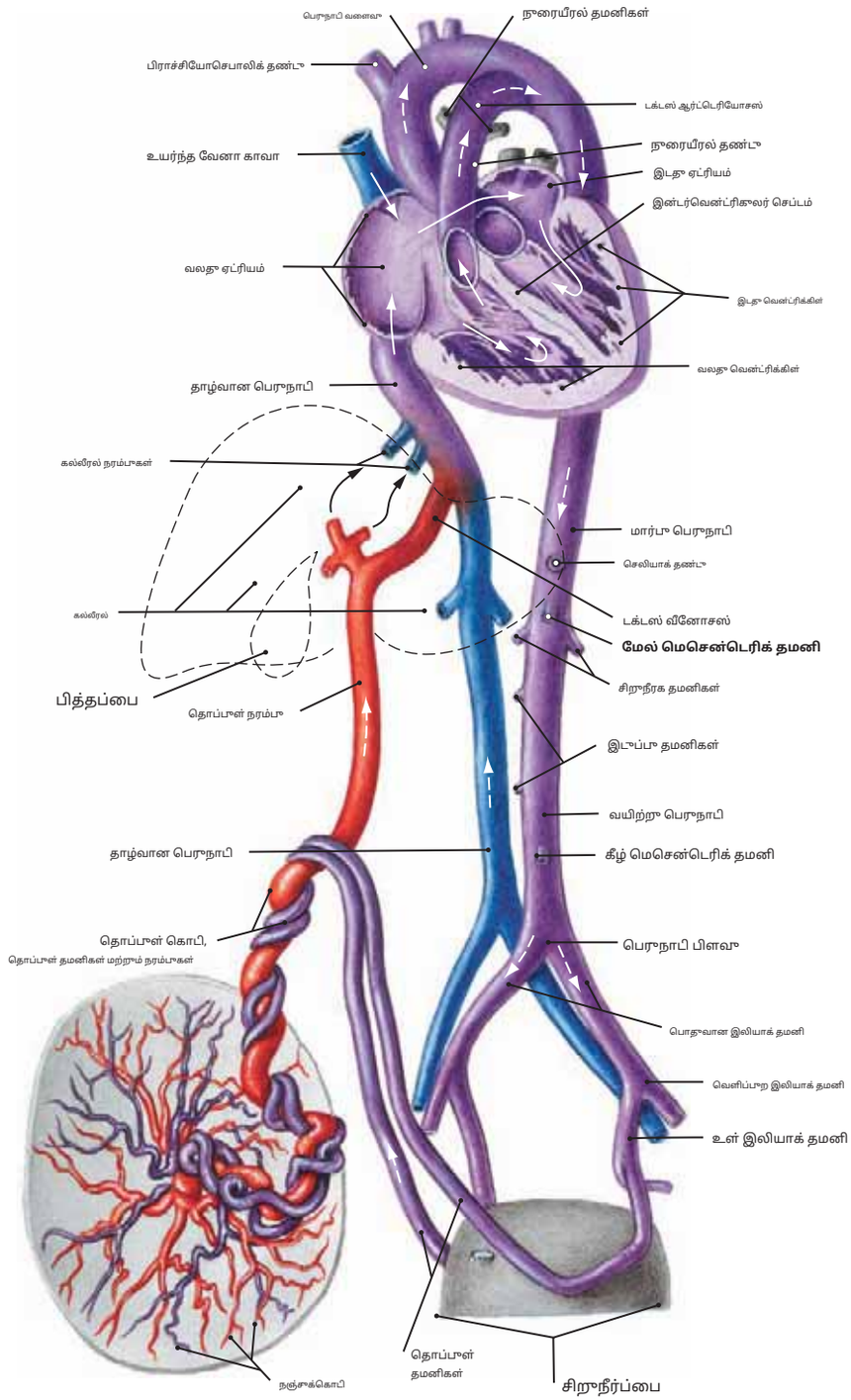

படம் 193 **கருவில் உள்ள குழந்தையின் சுழற்சியின் வரைபட பிரதிநிதித்துவம்**

பிறப்புக்குப் பிறகு வாஸ்குலர் அமைப்பில் ஏற்படும் மாற்றங்களைக் கவனியுங்கள். நிறங்கள் இரத்தத்தின் ஆக்ஸிஜன் செறிவூட்டலின் அளவைக் குறிக்கின்றன,**சிவப்பு**மிக உயர்ந்ததாக இருப்பது,**நீலம்**தி மிகக் குறைந்த, மற்றும்**ஊதா,**ஒரு இடைநிலை நிலை. ஏனெனில் பிதிதாகப் பிறந்த குழந்தை ஆக்ஸிஜனுக்காக நுரையீரலைச் சார்ந்து இருக்கும்:

(1) சுவாசம் தொடங்கி நுரையீரல் செயல்படத் தொடங்குகிறது, இதன் மூலம் இரத்தம் ஆக்ஸிஜனேற்றப்பட்டு கார்பன் டை ஆக்சைடை நீக்குகிறது.

(2) தி**ஓவல் துளை**அளவு குறைகிறது, மேலும் இரத்தம் வலது ஏட்ரியத்திலிருந்து இடது ஏட்ரியத்திற்கு கடப்பதை நிறுத்துகிறது.

(3) தி**தமனி நாளம்**நுரையீரல் தமனி மற்றும் பெருநாடி ஆகியவை ஒன்றோடொன்று இணைக்கப்பட்டு, படிப்படியாக மூடப்பட்டு, ஒரு நார்ச்சத்துள்ள வடமாக மாறுகிறது. **தசைநார் தமனி.**

(4) தி**தொப்புள் தமனிகள்**நஞ்சுக்கொடிக்கு இரத்தத்தை எடுத்துச் செல்வதை நிறுத்துகிறது, மேலும் அவை நார்ச்சத்துள்ளவையாக மாறி, உருவாகின்றன**இடைநிலை தொப்புள் தசைநார்கள்.**

(5) தொப்புள் நரம்பு நார்ச்சத்து மிக்கதாக மாறி,**தசைநார்**(கல்லீரலின்), அதே நேரத்தில்**நாளம் சிரை**இனி செயல்படாது மற்றும் உருவாக்குகிறது**தசைநார் சிரை.**

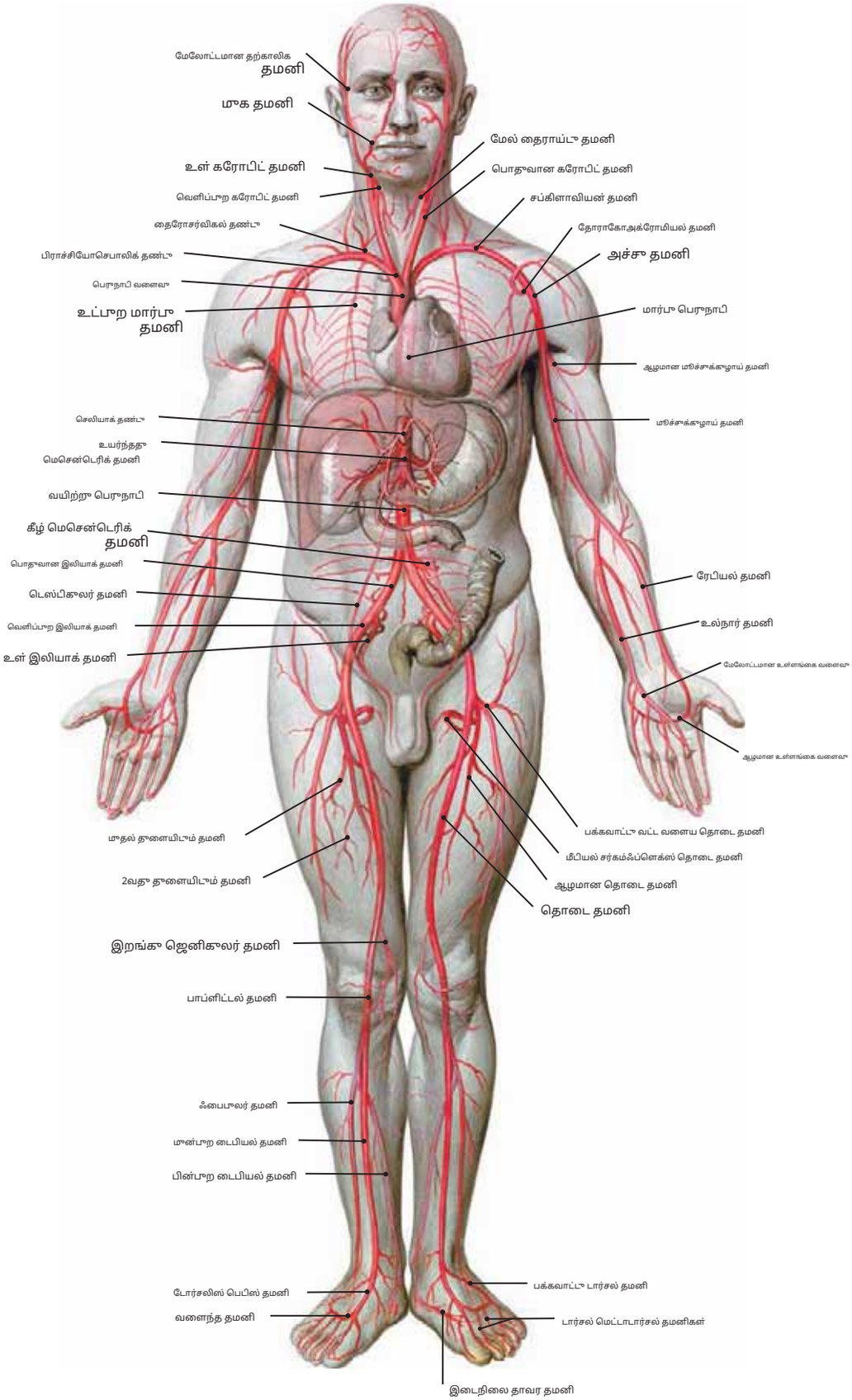

படம் 194 வயதுவந்தோர் அமைப்பு ரீதியான தமனி அமைப்பு (ஆண்)

குறிப்பு: முறையான சுழற்சியில் குறிப்பிடப்பட்டுள்ள தமனிகளில் பெரும்பாலானவை, ஆனால் அனைத்தும் அல்ல, இந்த படத்தில் காட்டப்பட்டுள்ளன. கூடுதலாக, வலது வென்ட்ரிக்கிளிலிருந்து நுரையீரலுக்குச் செல்லும் நுரையீரல் தமனிகள் சேர்க்கப்படவில்லை.

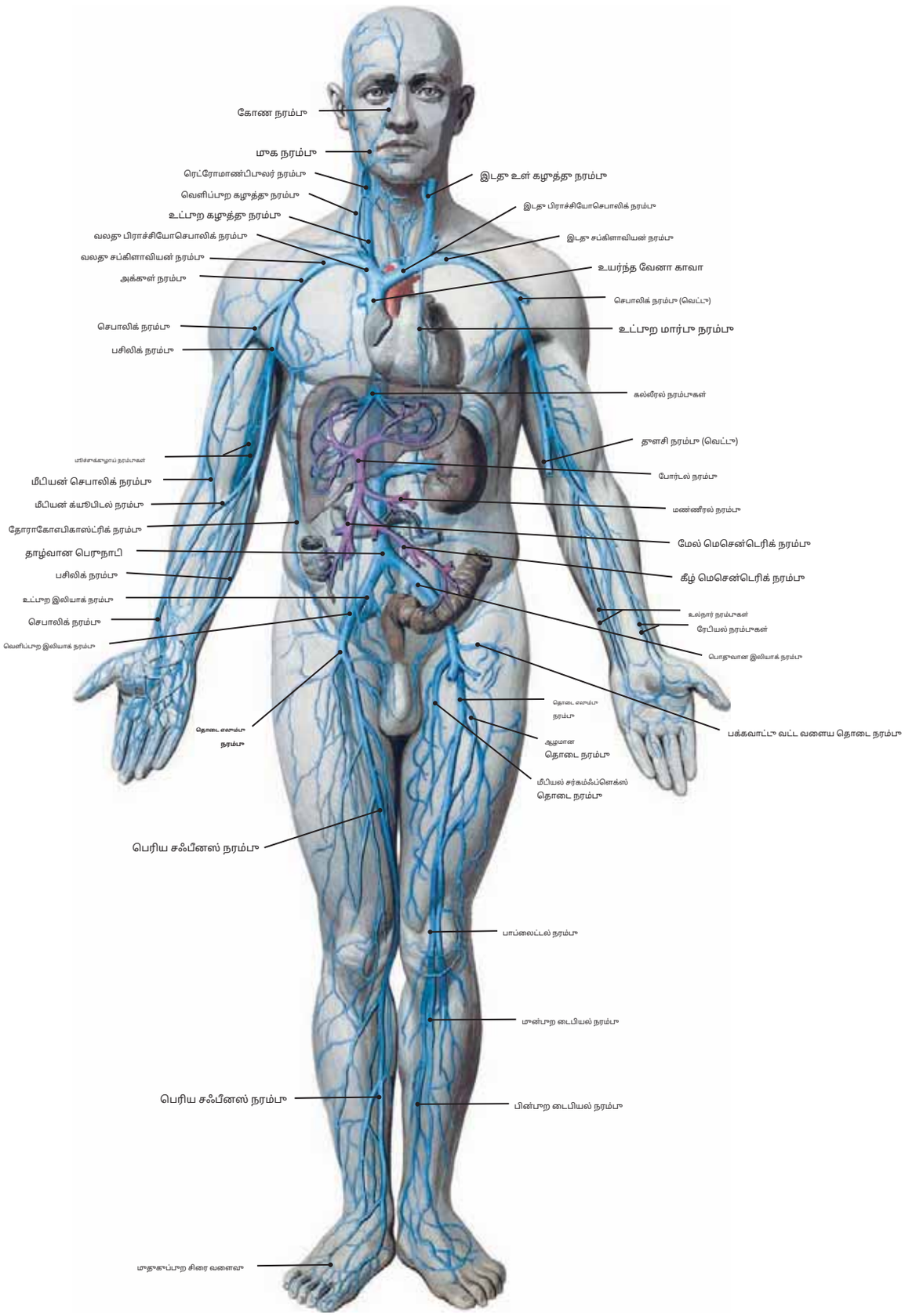

படம் 195 வயது வந்தோருக்கான அமைப்பு ரீதியான மற்றும் வாயில் சிரை அமைப்புகள் (ஆண்)

குறிப்பு: பெயரிடப்பட்ட நரம்புகளில் பல, ஆனால் அனைத்தும் அல்ல, இந்த படத்தில் காட்டப்பட்டுள்ளன. நுரையீரலில் இருந்து இடது ஏட்ரியத்திற்கு இரத்தத்தைத் திருப்பி அனுப்பும் நுரையீரல் நரம்புகள் சேர்க்கப்படவில்லை. போர்டல் அமைப்பு ஊதா நிறத்திலும், மற்ற நரம்புகள் நீல நிறத்திலும் காட்டப்பட்டுள்ளன.

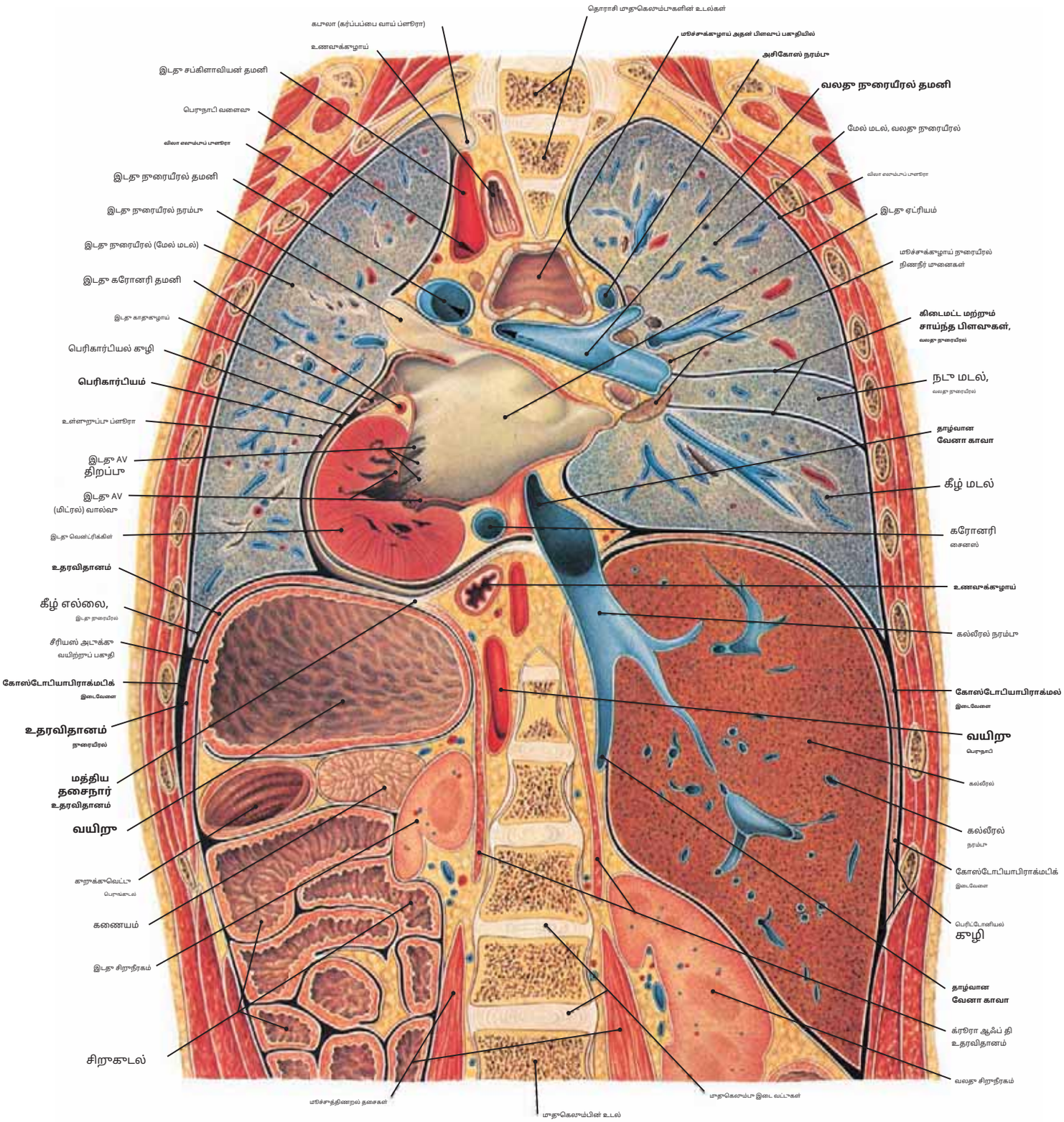

படம் 196 பின்புறத்திலிருந்து மார்பு மற்றும் வயிற்றின் முன் பகுதி (பின்புறக் காட்சி)

குறிப்பு: (1) இந்த பின்புறக் காட்சியில், மாதிரியின் வலது பக்கம் வாசகரின் வலதுபுறத்தில் உள்ளது. நுரையீரல் தமனிகள் மற்றும் அவற்றின் கிளைகள் இதில் காட்டப்பட்டுள்ளன: நீலம், அதே போல் குறைந்த அளவு ஆக்ஸிஜன் செறிவூட்டலுடன் இரத்தத்தை எடுத்துச் செல்லும் நரம்புகள் (கல்லீரல் நரம்புகள் போன்றவை).

(2) மார்புப் பகுதியில் உள்ள இந்த முன் பகுதியின் பின்புற முன் தளம் கீழ் வேனா காவா வழியாகவும், இறங்கு பெருநாடிக்கு முன்னால் உள்ளது. உணவுக்குழாய் மேல் மீடியாஸ்டினத்திலும், உதரவிதானத்திற்குக் கீழே வயிற்றுக்குள் நுழையும் இடத்திலும் மட்டுமே காணப்படுகிறது, அதே நேரத்தில் மூச்சுக்குழாய் அதன் பிளவுப் புள்ளியில் வெட்டப்பட்டுள்ளது.

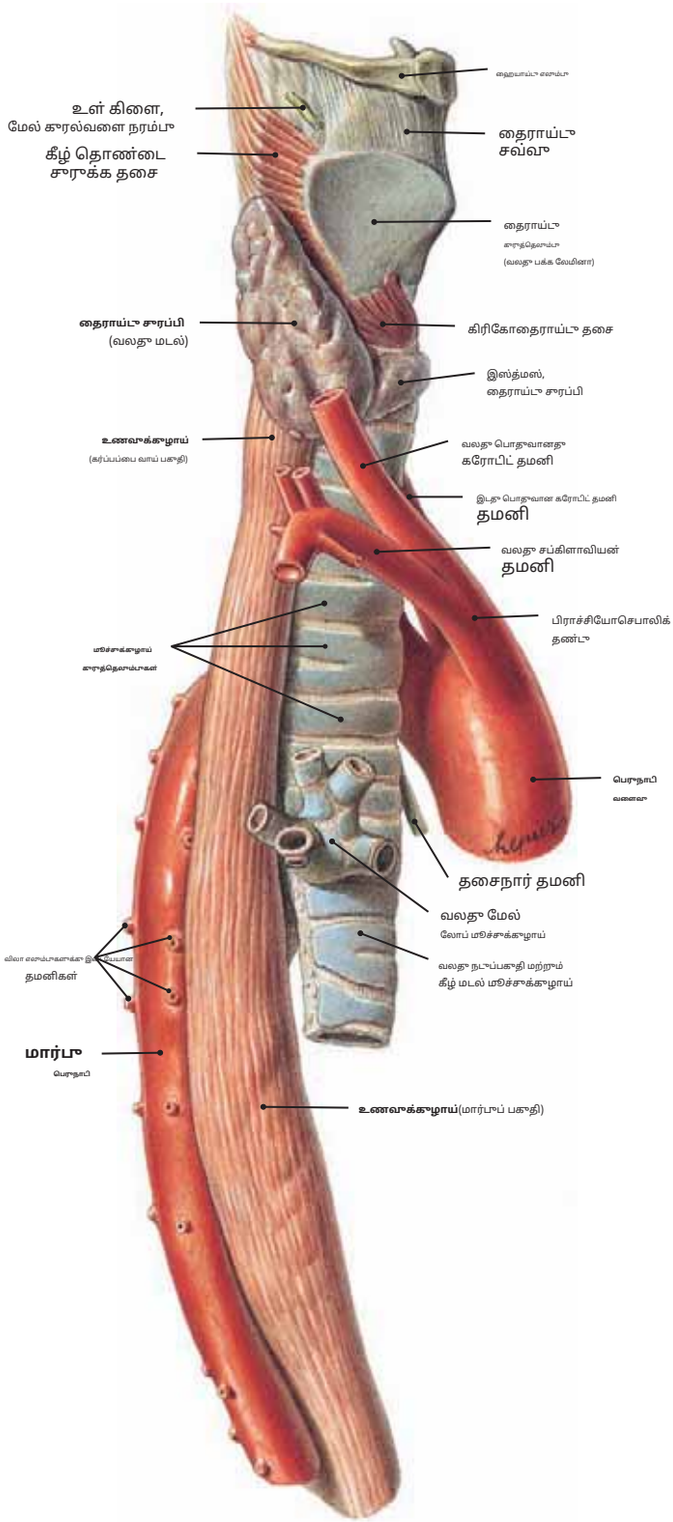

படம் 197.1 உணவுக்குழாயின் தொடர்பு

வலது பக்கத்திலிருந்து பார்க்கும்போது பெருநாடி மற்றும் மூச்சுக்குழாய்

குறிப்பு: (1) தி**உணவுக்குழாய்**மேலே ஒரு தாழ்வான நீட்டிப்பாகத் தொடங்குகிறது. குரல்வளையின், மேலும் இது ஆரம்பத்தில் குரல்வளை மற்றும் தைராய்டு சுரப்பியுடன் தொடர்புடையது.

(2) அதன்**நடுத்தர மூன்றாவது**மூச்சுக்குழாய், மூச்சுக்குழாய் மற்றும் பெருநாடியின் வளைவு தொடர்பாக செல்கிறது, அதே நேரத்தில் அதன் கீழ் மூன்றாவது மார்பு பெருநாடியுடன் கீழே செல்கிறது.

படம் 197.2 மூச்சுக்குழாய் பிரிப்பு மற்றும் உதரவிதானத்தில் பெருநாடி மற்றும் கீழ் உணவுக்குழாய்

குறிப்பு: (1) மூச்சுக்குழாய் (T5) பிரிக்கும் மட்டத்தில், உணவுக்குழாய்-agus என்பது மூச்சுக்குழாய் மற்றும் தொராசி பெருநாடிக்கு இடையில் உள்ளது. பின்னர் அது மார்புக்குள் இறங்குகிறது, பெருநாடி அதன் இடதுபுறத்தில் ஓரளவு உள்ளது. கீழ் மார்பில், உணவுக்குழாய் இடதுபுறமாக வளைந்து பெருநாடியை முன்புறமாக வலமிருந்து இடமாக கடக்கிறது.

(2) உணவுக்குழாய் இதன் வழியாக வயிற்றுக்குள் நுழைகிறது**உணவுக்குழாய் இடைவெளி** உதரவிதானத்தின், பெருநாடி வழியாக செல்லும் போது**பெருநாடி இடைவெளி.**

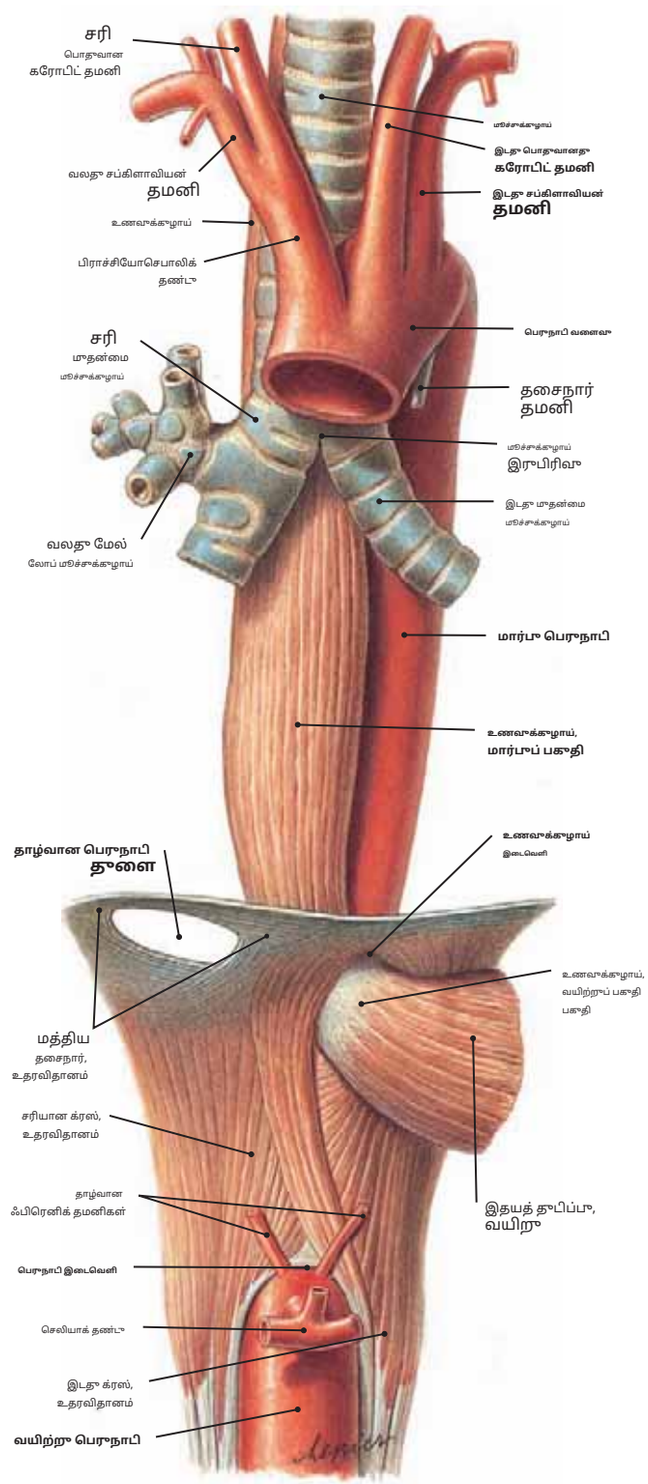

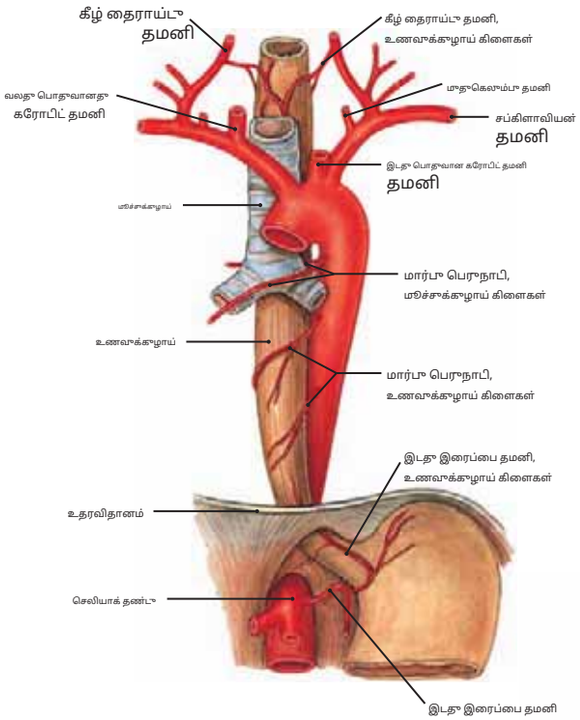

படம் 198.1 உணவுக்குழாயின் தமனி இரத்த வழங்கல்

குறிப்பு: (1) உணவுக்குழாய் என்பது ஒரு நீளமான உறுப்பு என்பதால், கழுத்து முதல் வயிறு வரை, இது குறைந்தது மூன்று மூலங்களிலிருந்து தமனி இரத்தத்தைப் பெறுகிறது: (அ)**கழுத்தில்:**பெரும்பாலும் இதிலிருந்து**தாழ்வான தைராய்டு**இன்**தைரோசர்விகல் தண்டு**,ஆனால் அது சப்கிளாவியன் அல்லது முதுகெலும்பு தமனிகள் அல்லது கோஸ்டோசெர்விகல் உடற்பகுதியிலிருந்து வரலாம்.

(ஆ)**மார்புப் பகுதியில்:**பல**உணவுக்குழாய் கிளைகள்**நேரடியாக இருந்து வருகிறது **பெருநாடி.**

(இ)**வயிற்றில்:**இருந்து**தாழ்வான ஃபிரெனிக் தமனி**அல்லது**இடது இரைப்பை தமனி.**

(2) இந்த நாளங்கள் உணவுக்குழாயின் பொருளில் ஒன்றோடொன்று அனஸ்டோமோஸ் செய்கின்றன.

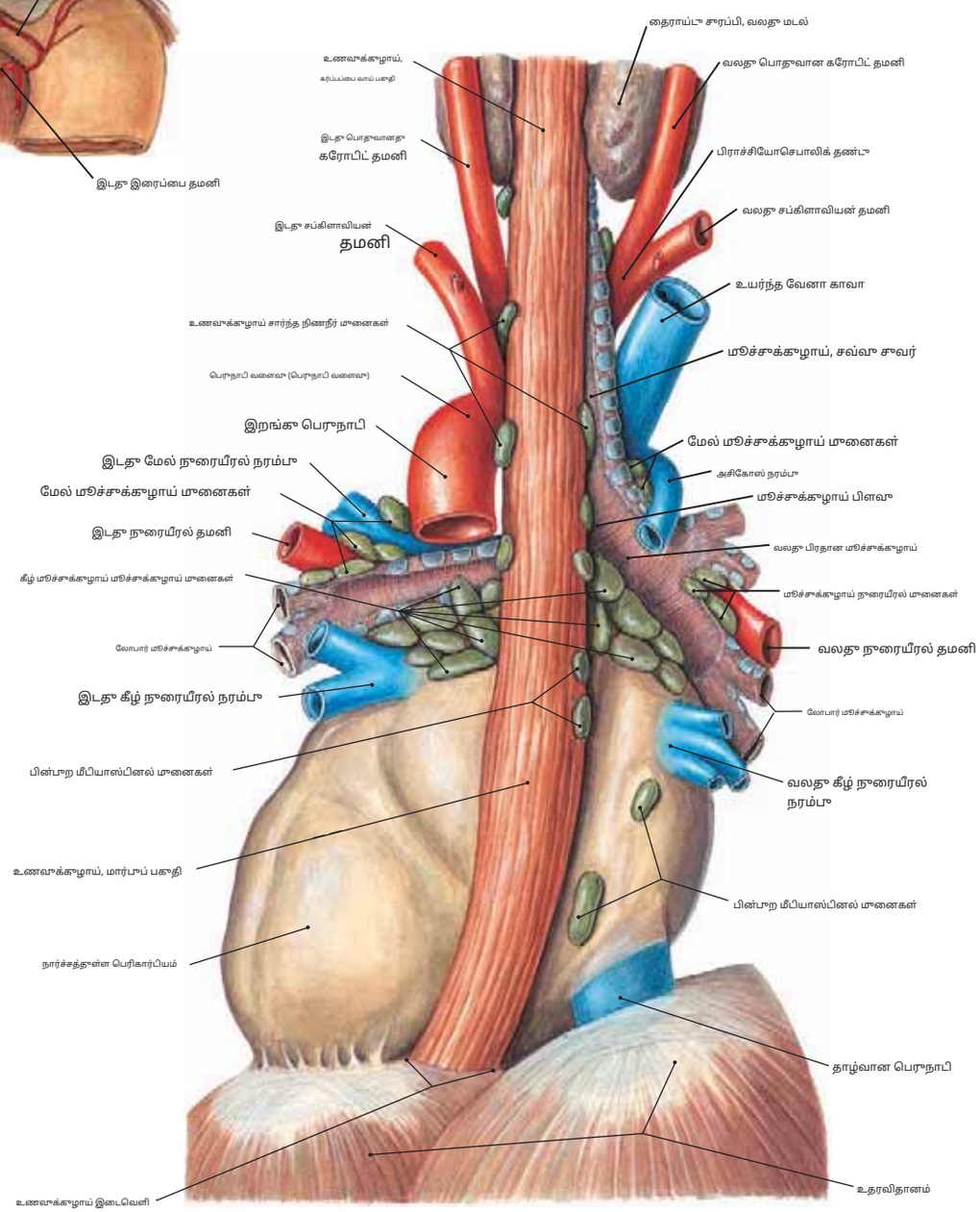

படம் 198.2 உணவுக்குழாயின் பின்புறத் தோற்றம், உணவுக்குழாய் மற்றும் மூச்சுக்குழாய் நிணநீர் முனையங்கள்.

மூச்சுக்குழாய் இரண்டாகப் பிரிக்கப்படுவதற்கு அருகில் (இரண்டு முதன்மை மூச்சுக்குழாய்களுக்குள்) அதிக எண்ணிக்கையிலான முனைகள் இருப்பதைக் கவனியுங்கள். நுரையீரலில் இருந்து வரும் மேக்ரோபேஜ்களைப் பெறுவதற்காக இந்த பல முனைகள் இந்த இடத்தில் அமைந்திருக்கலாம், அவை நாம் சுவாசிக்கும் காற்றிலிருந்து வெளிநாட்டு கூறுகளை உட்கொண்டிருக்கலாம்.

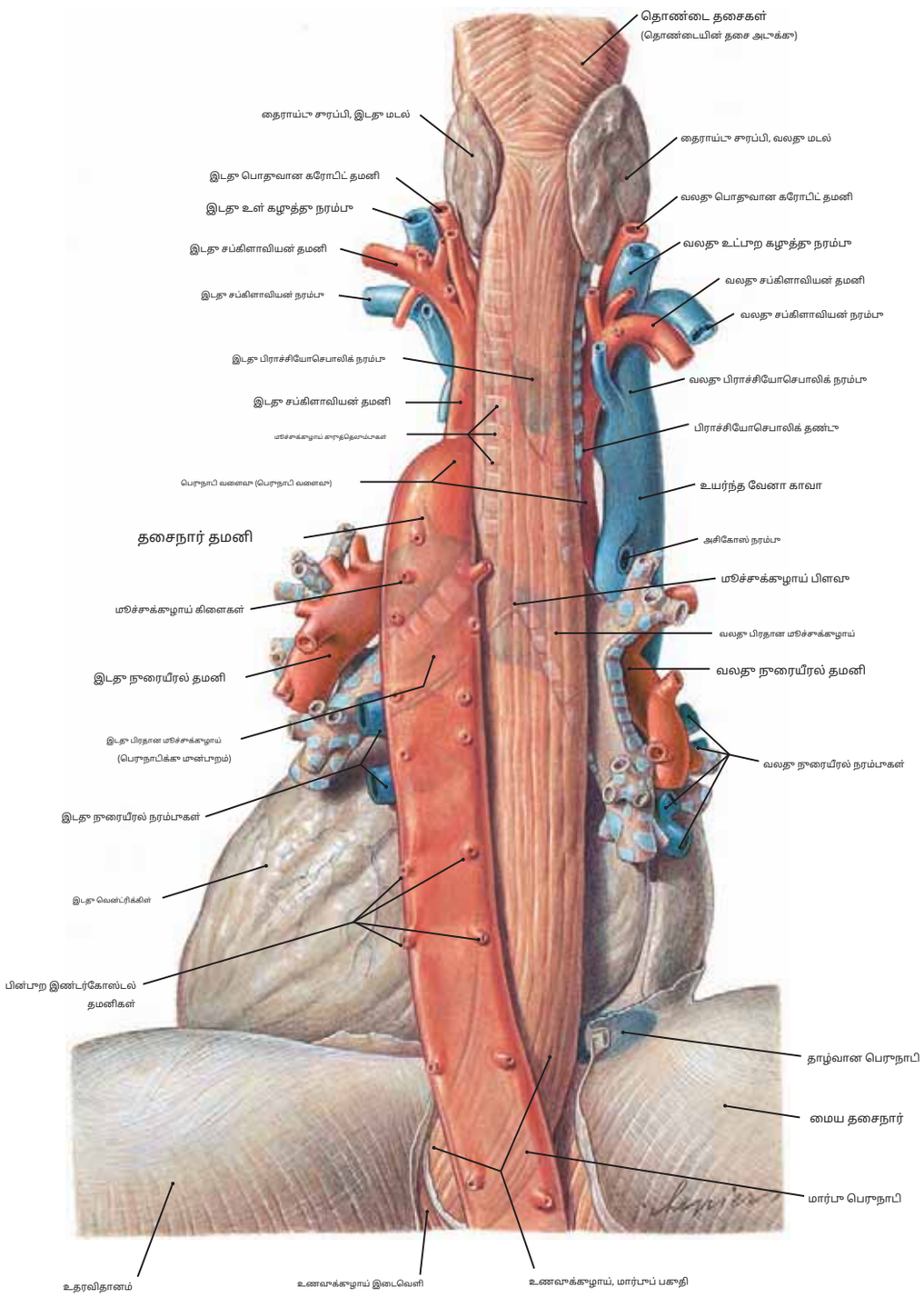

படம் 199 உணவுக்குழாய், பெருநாடி மற்றும் பெரிகார்டியத்தின் பின்புறத் தோற்றம்

குறிப்பு: (1) மார்பு பெருநாடியின் பின்புறப் பகுதியிலிருந்து விலா எலும்பு தமனிகளின் தோற்றம்.

(2) உணவுக்குழாய்க்கும் தொராசி பெருநாடிக்கும் இடையிலான உறவு இந்த முதுகுப்புறக் காட்சியில் நன்கு காட்டப்பட்டுள்ளது. பெருநாடி உணவுக்குழாயின் பின்புறம் இடமிருந்து வலமாக எவ்வாறு செல்கிறது என்பதைக் கவனியுங்கள். பின்னர் அது நடுவண் வென்ட்ரலில் முதுகெலும்பு நெடுவரிசையில் L1 நிலைக்குச் சென்று, பின்புற வயிற்றுக்குள் நுழைகிறது.

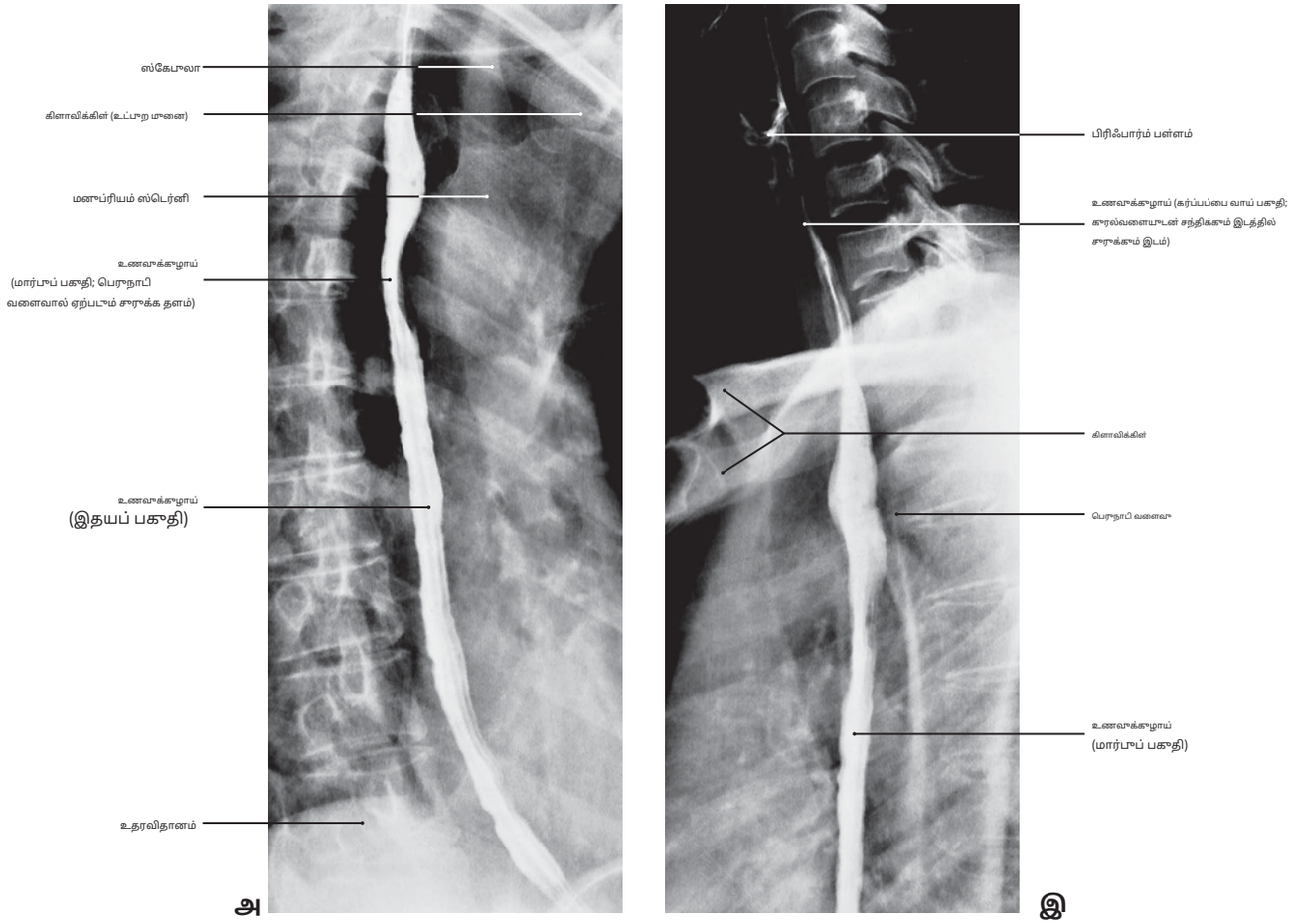

வலது மூன் சாய்ந்த பார்வை இடது மூன் சாய்ந்த பார்வை

படம் 200.1AB மாறுபட்ட ஊடகத்தை விழுங்கிய பிறகு உணவுக்குழாயின் கதிரியக்கக் காட்சிகள்

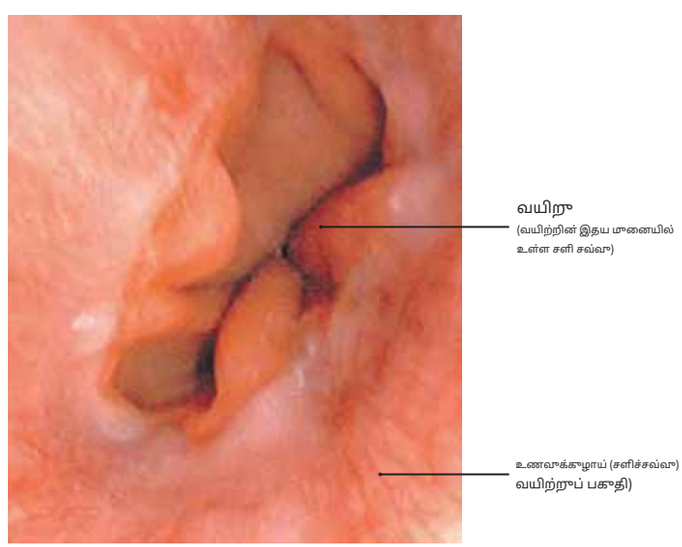

படம் 200.2 உணவுக்குழாய், மேல்நோக்கி மலம்
பார்க்கும் போது உணவுக்குழாய்

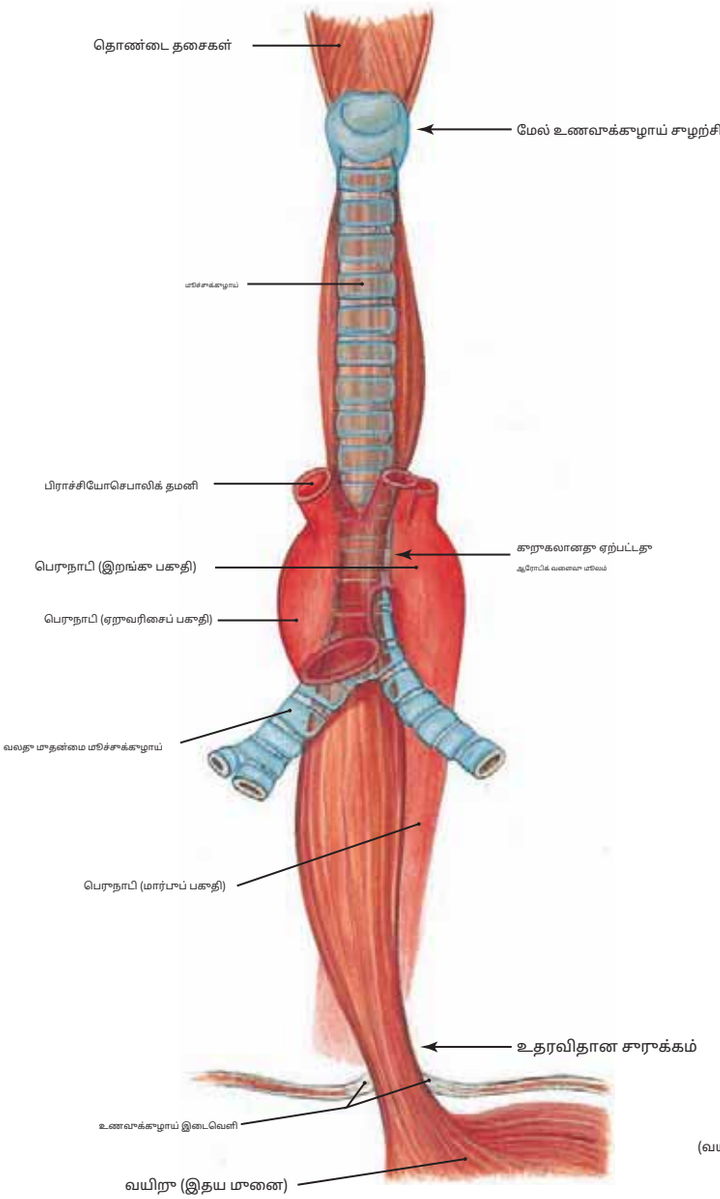

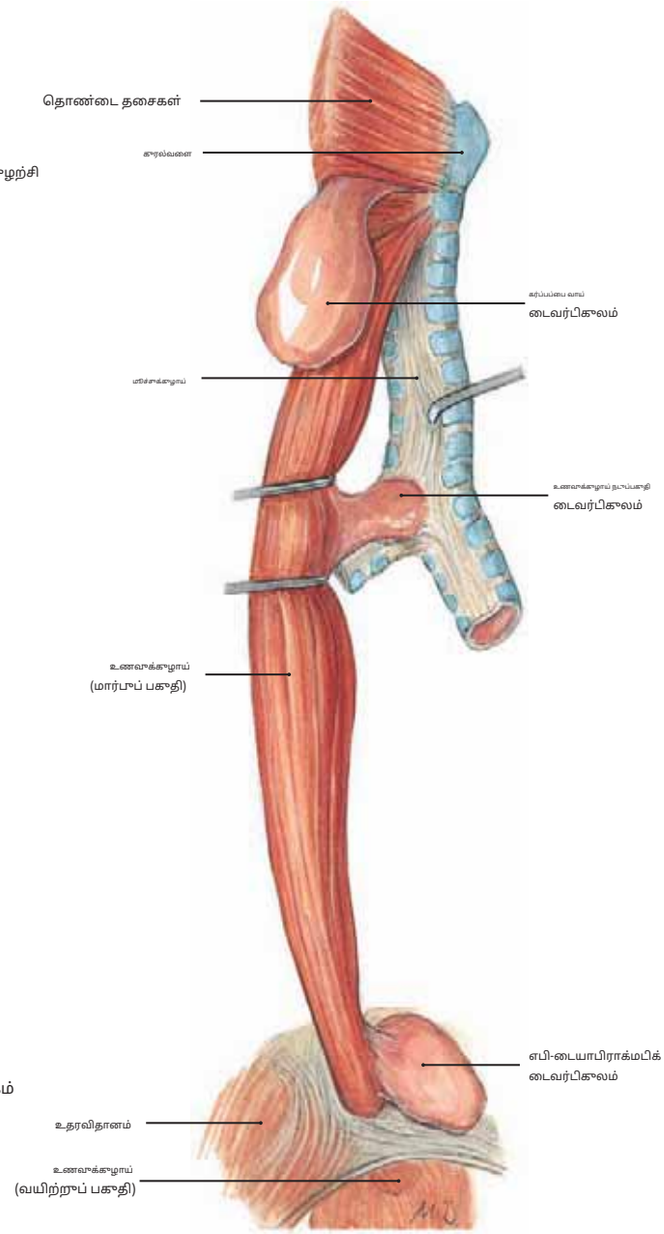

படம் 201.1 உணவுக்குழாய் சுருக்க தளங்களைக் காட்டுகிறது

மூன்று தளங்கள்:

(1) மேல் உணவுக்குழாய் சுழற்சியால் ஏற்படும் சுருக்கம்

(2) பெருநாடி வளைவால் ஏற்படும் குறுகல்

(3) உணவுக்குழாய்-உதரவிதான சந்திப்பில் சுருக்கம்.

படம் 201.2 டைவர்டிகுலாவின் வழக்கமான இடங்களைக் காட்டும் உணவுக்குழாய்

கர்ப்பப்பை வாய் டைவர்டிகுலா (பெரும்பாலும்; 70%)

மிடோசோபேஜியல் டைவர்டிகுலா (22%)

எபிடையாபிராக்மடிக் டைவர்டிகுலா (8%)

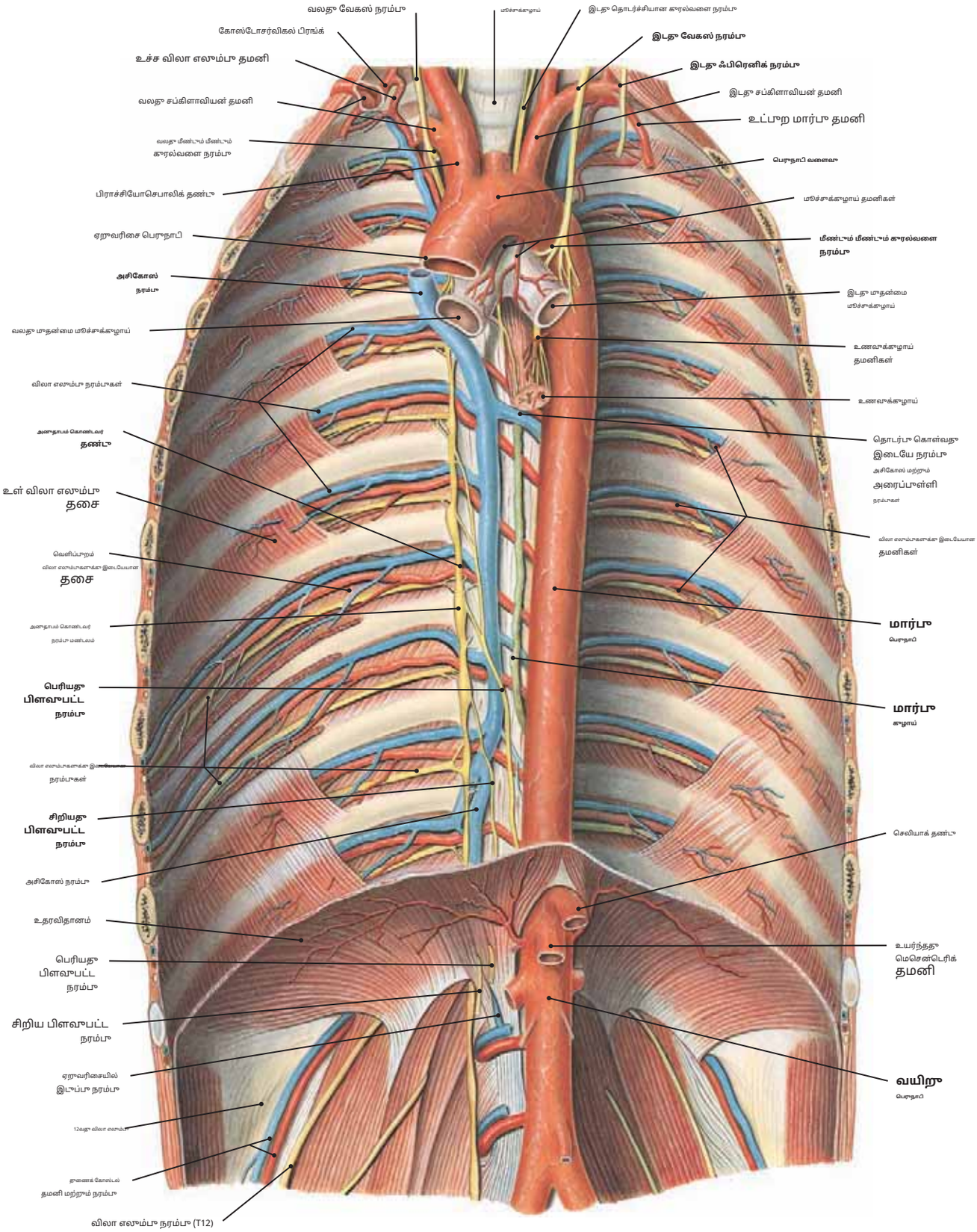

படம் 202 மூதாகூத் தொராசி சுவரின் நாளங்கள் மற்றும் நரம்புகள்

குறிப்பு: (1) பெருநாடி இடது வென்ட்ரிக்கிளிலிருந்து மேலேறி, இடது நுரையீரல் ஹிலத்திற்குப் பின்னால் வளைந்து, மார்பின் பெரும்பகுதி வழியாக கீழே இறங்குகிறது.

மூதுகெலும்பு நெடுவரிசையின் இடது பக்கம்.

(2) பின்புற மீடியாஸ்டினம் வழியாக அதன் போக்கில், பெருநாடி படிப்படியாக நடுக்கோட்டை நோக்கி நகர்கிறது, இது பெருநாடி இடைவெளியில் உள்ள உதரவிதானத்தைக் கடந்து வயிற்றுக்குள் நுழையும்போது அடைந்துள்ளது.

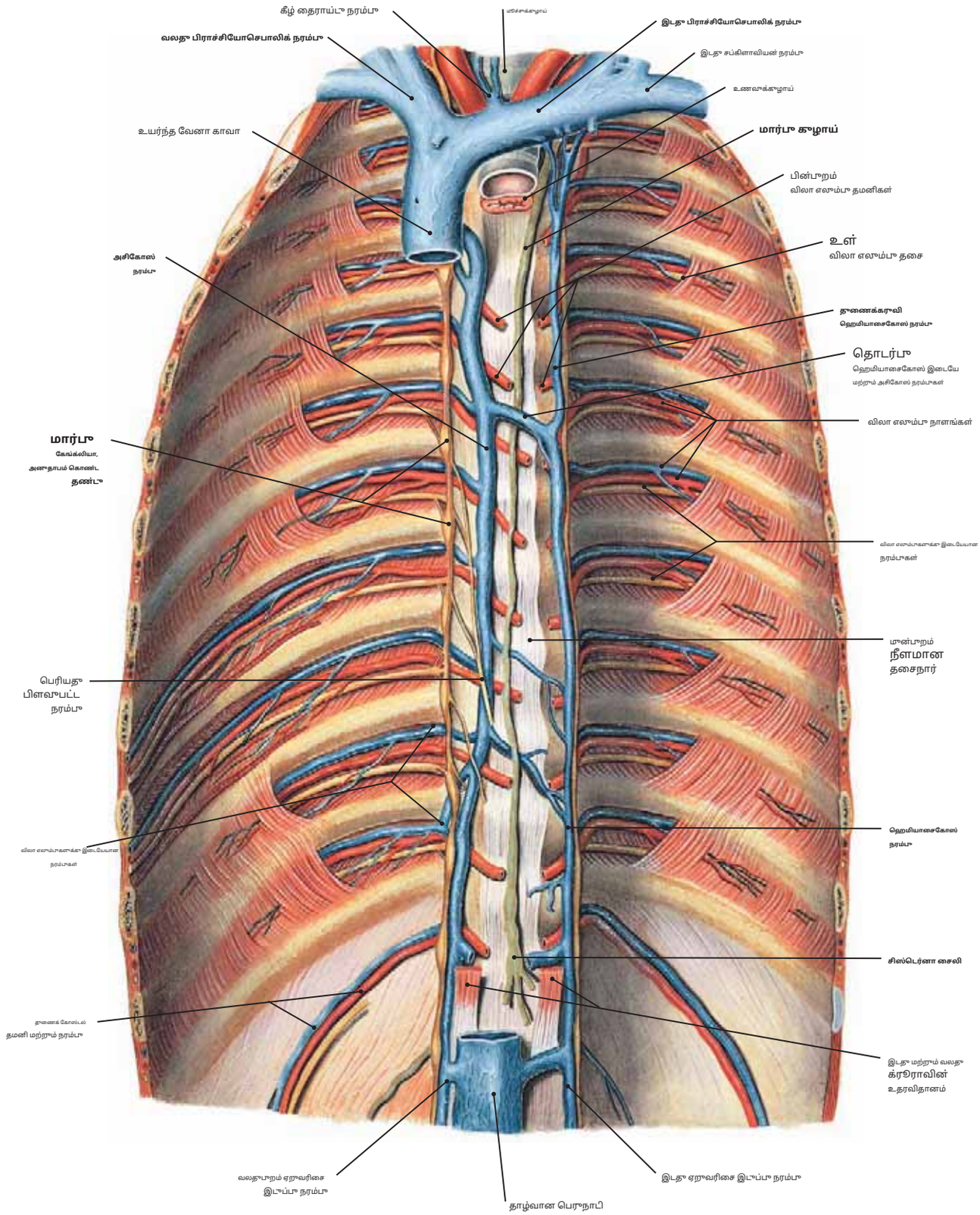

படம் 203 அசிகோஸ் நரம்பு அமைப்பு, தொராசிக் குழாய் மற்றும் பிற பின்புற தொராசிக் சுவர் கட்டமைப்புகள்

குறிப்பு: (1) மார்பு மற்றும் மீடியாஸ்டினத்தின் பெரும்பாலான உறுப்புகள் அகற்றப்பட்டாலோ அல்லது வெட்டப்பட்டாலோ,**ஹெமியாசைகோஸ் மற்றும் துணை ஹெமியாசைகோஸ் நரம்புகள்**இடதுபுறம் மூதுகெலும்பு நெடுவரிசையின் மையக் கோடு முழுவதும் பெரியவற்றுடன் தொடர்பு கொள்வது காணப்படுகிறது.**அசிகோஸ் நரம்பு.**

(2) அசிகோஸ் நரம்பு வலது மார்பில் உயர்ந்து உயர்ந்த வேனா காவாவுக்குள் திறக்கிறது.

(3) தி**மார்பு நாளம்**முதல் இடுப்பு மட்டத்தில் உள்ள சிஸ்டெர்னா சைலியிலிருந்து எழுகிறது மற்றும் முதுகெலும்பு நெடுவரிசைக்கு முன்புறமாக மார்புப் பகுதியில் மேலே செல்கிறது.

Translated from English to Tamil - www.onlinedoctranslator.com

படம் 204.1 வயிற்று நரம்புகள் - உணவுக்குழாய்

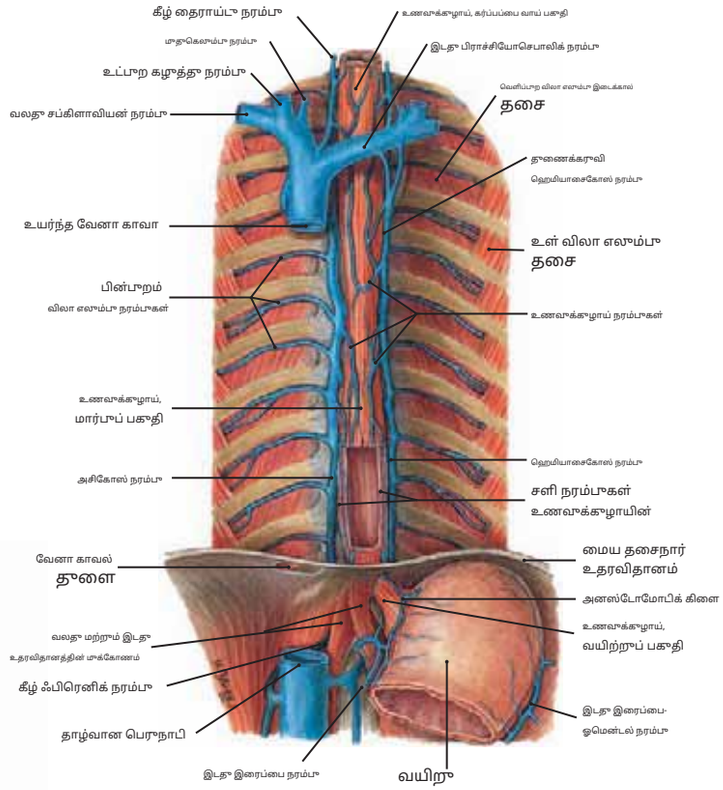

கறிப்பு: (1)**கர்ப்பப்பை வாய் பகுதி**உணவுக்குழாயின் கீழ் தைராய்டு நரம்புக்குள் காலியாகிறது, அதே நேரத்தில் இருந்து வரும் **மார்புப் பகுதி**அசிகோஸ், ஹெமியாசிகோஸ் மற்றும் துணை ஹெமியாசிகோஸ் நரம்புகளில் வடிகட்டவும்.

(2) இரத்த நாளங்கள்**வயிற்றுப் பகுதி**உணவுக்குழாயிலிருந்து ஒரு பகுதி இடது இரைப்பை நரம்புக்கும், ஒரு பகுதி அசிகோஸ் நரம்புக்கும் செல்கிறது.

(3) இந்தப் படத்தில், உணவுக்குழாயின் கீழ் பகுதி உதரவிதானத்திற்கு சற்று மேலே தூண்டிக்கப்பட்டுள்ளது.

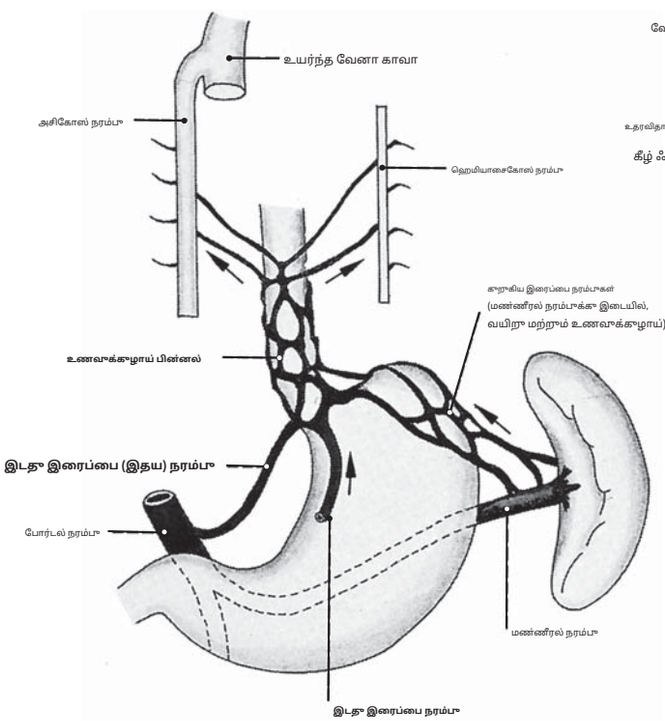

படம் 204.2 போர்டல் நரம்புகளுக்கு இடையே அனஸ்டோமோசிஸ் மற்றும் உணவுக்குழாய் நரம்பு பிளெக்ஸஸ் வழியாக உயர்ந்த வேனா காவா

இந்த எண்ணிக்கை போர்டல் நரம்பிலிருந்து தாழ்வான வேனா காவாவிற்கு இரத்தத்தைத் திருப்பி அனுப்பவதற்கு பெரும்பாலும் பயன்படுத்தப்படும் அனஸ்டோமோசிஸைக் காட்டுகிறது. போர்டல் அமைப்பில் உயர் இரத்த அழுத்தம் உள்ள நபர்களுக்கு, போர்டல் அமைப்பிலிருந்து இரத்தம் திருப்பி விடப்பட்டிருக்கலாம்.**போர்டல் நரம்பு**க்கு**இதயத் தசை**மற்றும்**இடது இரைப்பை நரம்புகள்.**பின்னர் இரத்தம் அதன் வழியாக மேலே செல்கிறது**அரைப்புள்ளி**மற்றும்**அசிகோஸ் நரம்புகள்**இறுதியாக **மேல் வேனா காவா.**

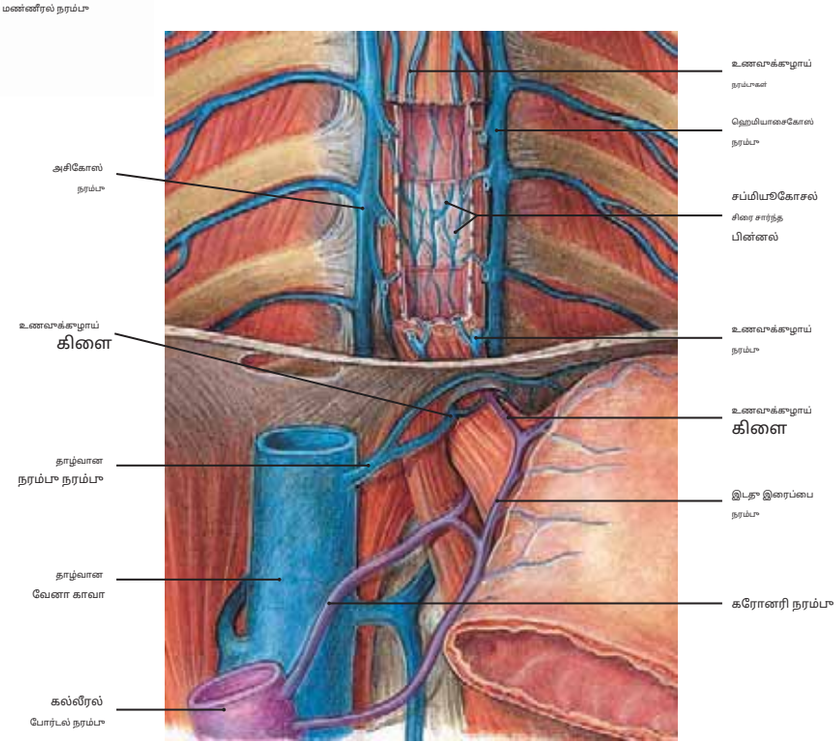

படம் 204.3 போர்டல்-கேவல் ஷன்ட் பிரித்தல் -

கறிப்பு: (1) இந்த படம் கல்லீரல் போர்டல் நரம்பை காட்டுகிறது. ஊதா நிறத்திலும், நீல நிறத்தில் தாழ்வான வேனா காவாவிலும். போர்டல் நரம்புக்கும் கரோனரி மற்றும் இடது இரைப்பை நரம்புகளுக்கும் இடையிலான அனஸ்டோமோசிஸைக் கவனியுங்கள் (நீல நிறத்திலும்).

(2) இந்த இரண்டு நாளங்களிலிருந்தும் உணவுக்குழாய் நரம்புகள் மார்பில் உள்ள அசிகோஸ் மற்றும் ஹெமியாசிகோஸ் நரம்புகளுடன் உதரவிதானம் வழியாக அனஸ்டோமோஸ் செய்கின்றன.

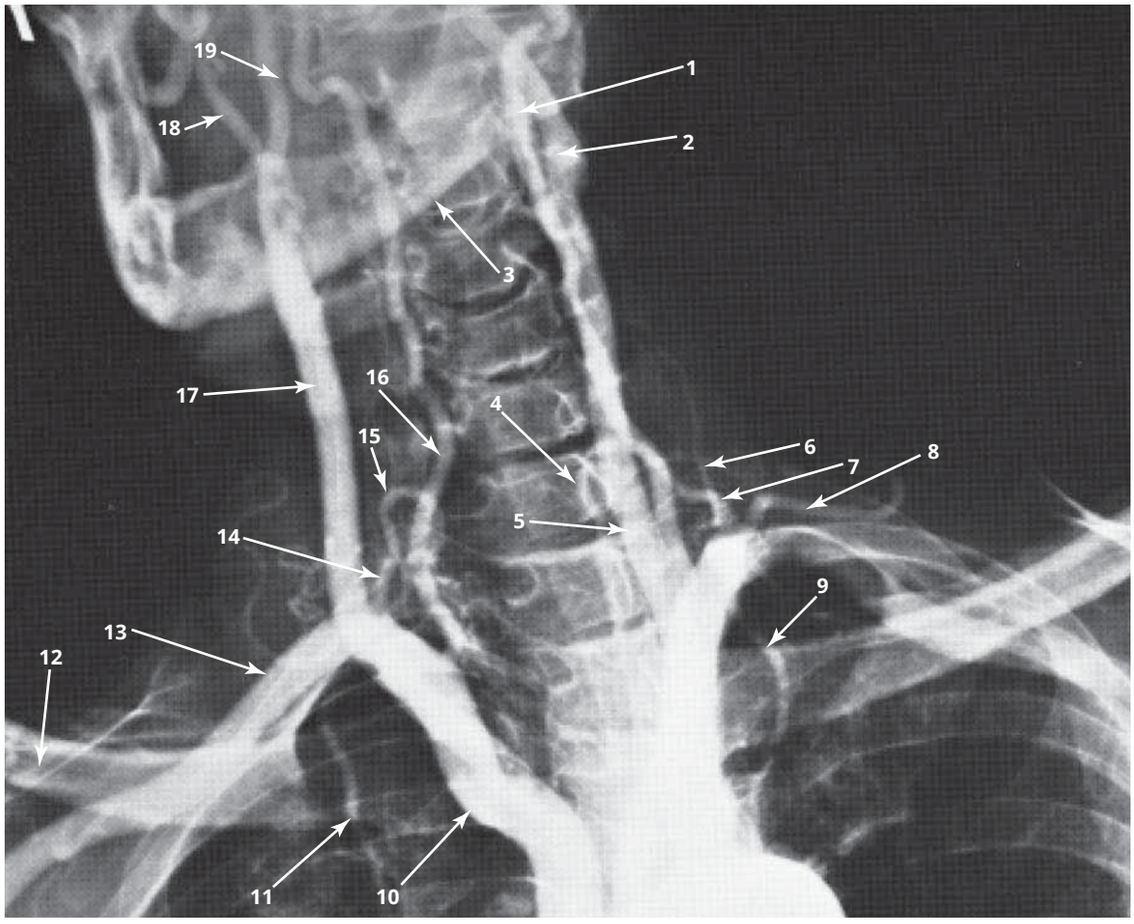

படம் 205.1பெருநாடி வளைவு மற்றும் அதன் கிளைகளின் ஆஞ்சியோகிராம்

1. இடது மூலகெலும்பு தமனி
2. இடது உள் கரோடிட் தமனி
3. கீழ் தாடையின் உடல்
4. இடது கீழ் தைராய்டு தமனி
5. இடது பொதுவான கரோடிட் தமனி
6. இடது ஏறுவரிசை கர்ப்பப்பை வாய் தமனி
7. இடது தைரோசர்விகல் தண்டு
8. இடது கூறுக்கு வெட்டு கர்ப்பப்பை வாய் தமனி
9. இடது உள் தொராசி தமனி
10. பிராச்சியோசெபாலிக் தண்டு
11. வலது உள் தொராசி தமனி
12. கிளாவிக்கிள்
13. வலது சப்ளாவியன் தமனி
14. வலது தைரோசர்விகல் தண்டு
15. வலது கீழ் தைராய்டு தமனி
16. வலது மூலகெலும்பு தமனி
17. வலது பொதுவான கரோடிட் தமனி
18. வலது வெளிப்புற கரோடிட் தமனி
19. வலது உள் கரோடிட் தமனி

(விக்கிலிருந்து, 6வது பதிப்பு.)

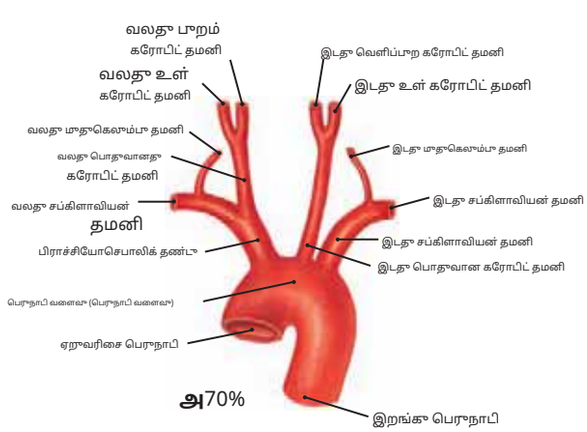

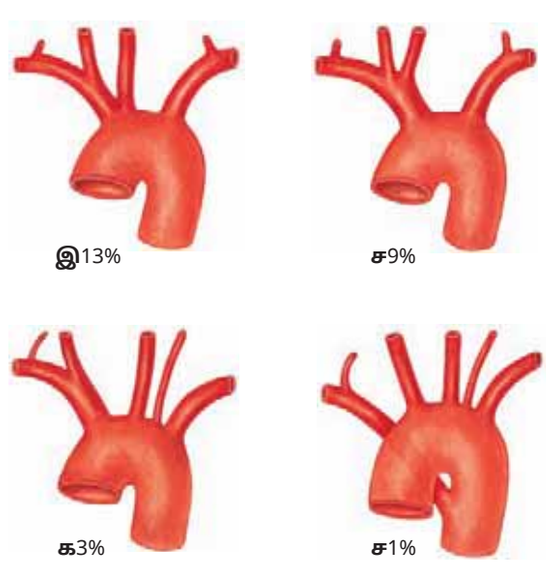

படம் 205.2பெருநாடி வளைவிலிருந்து கிளைகளில் உள்ள மாறுபாடுகள்

அ:இயல்பானது

பி:பிராச்சியோசெபாலிக் தண்டு மற்றும் பொதுவான கரோடிட் தமனியின் பொதுவான தோற்றம் **சி:** வலது நாளங்களுக்கான பொதுவான தண்டு **பி:**பெருநாடியிலிருந்து இடது மூலகெலும்பு

இ:வலது சப்கிளாவியன் பெருநாடி வளைவுக்குக் கீழே எழுகிறது.

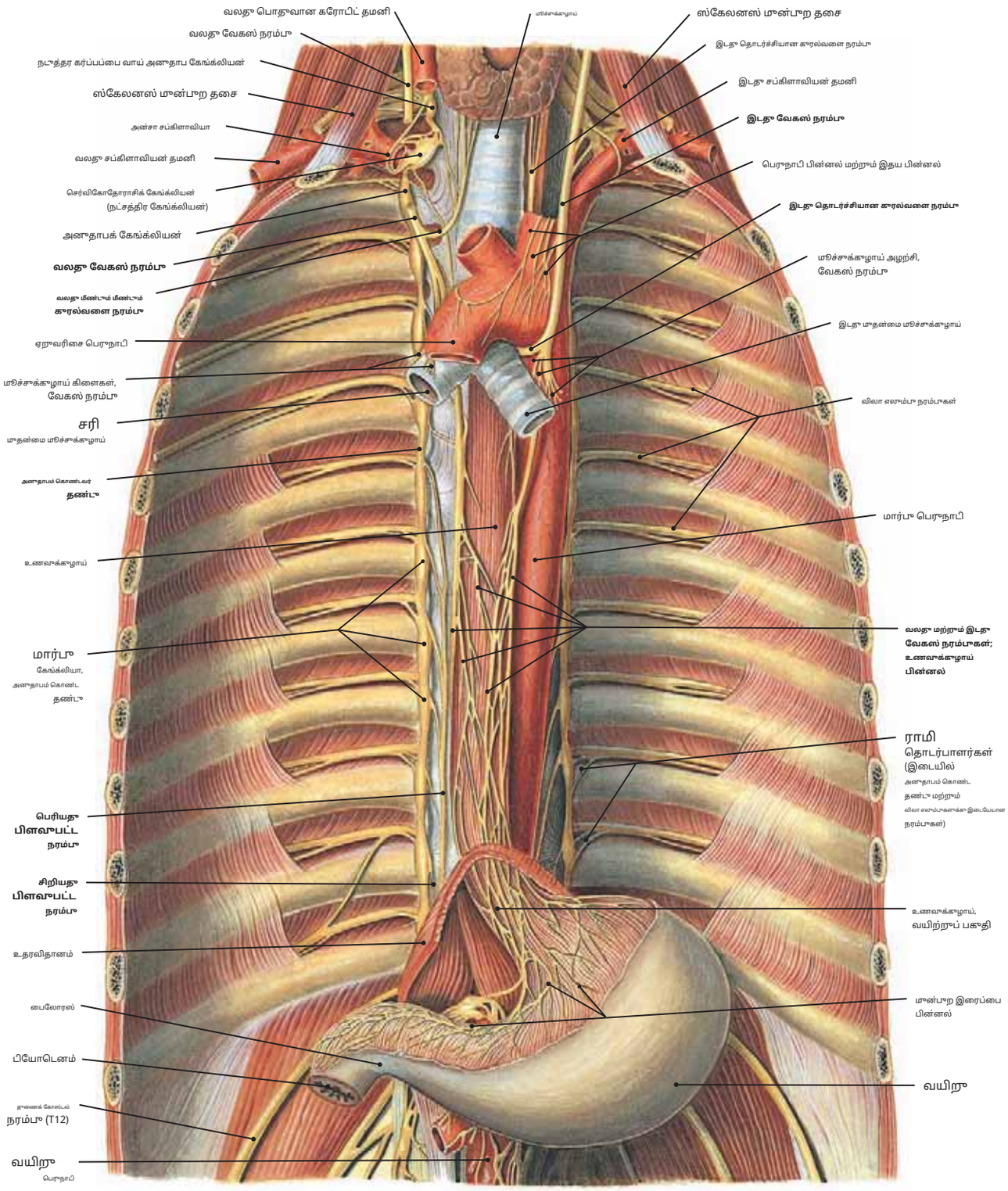

படம் 206 மார்பு மற்றும் மேல் வயிற்றில் உள்ள அனாதாப தண்டுகள் மற்றும் வேகஸ் நரம்புகள்

குறிப்பு: (1) கேங்க்லியோனேட்டட் அனாதாப தண்டுகள் ஒவ்வொரு பக்கத்திலும் மார்பு முதுகெலும்புகளின் உடல்களுக்கு பக்கவாட்டில் அமைந்து கழுத்தில் தொடர்கின்றன. மேல்நோக்கியும், அடிவயிறு கீழ்நோக்கியும்.

(2) ஒவ்வொரு கேங்க்லியனும் ஒரு விலா எலும்பு நரம்புடன் இணைக்கப்பட்டுள்ளது **ராமி கம்யூனிகண்டஸ். வெள்ளை ராமி** மூக்கியமாக கேங்க்லியாவை நோக்கிச் செல்லும் ப்ரீகாங்லியோனிக் அனாதாப இழைகளைக் கொண்டுள்ளது, அதே நேரத்தில் **சாம்பல் ராமி** போஸ்ட்காங்லியோனிக் இழைகளை முதுகெலும்பு நரம்புகளுக்கு மீண்டும் கொண்டு செல்கின்றன.

(3) மார்புப் பகுதியில் உள்ள வேகஸ் நரம்புகளின் போக்கு. பெருநாடி வளைவுக்குக் கீழே அவை கிளைகளை மூச்சுக்குழாய்க்கு அனுப்பி, பின்னர் கீழே இறங்கி உணவுக்குழாய் பின்னலின் பெரும்பகுதியை உருவாக்குகின்றன.

(4) உதரவிதானத்திற்குக் கீழே, பெரும்பாலான இழைகள் **இடது வேகஸ்** உருவாக்கு **முன்புற இரைப்பை நரம்பு,** பெரும்பாலான இழைகள் **வலது வேகஸ்** உருவாக்கு **பின்புற இரைப்பை நரம்பு.**

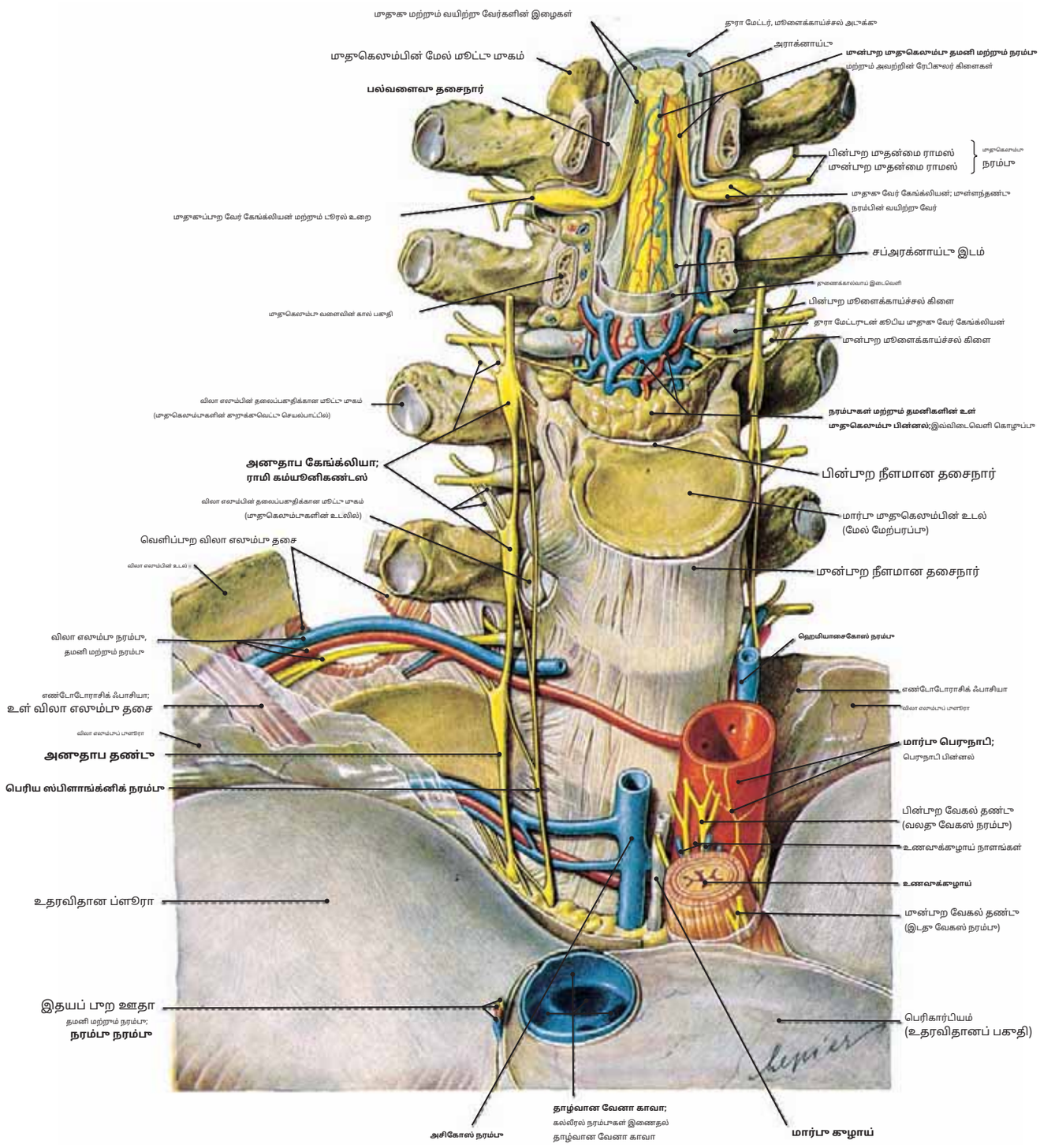

படம் 207கீழ் மார்பு மட்டத்தில் மார்கெலும்பு நெடுவரிசை, மார்குத் தண்டு மற்றும் முன் மார்கெலும்பு கட்டமைப்புகளின் முன்புறப் பிரித்தல்.

குறிப்பு: (1) எபிபியூரல் இடத்தில் அமைந்துள்ள நரம்புகள் மற்றும் தமனிகளின் உள் மார்கெலும்பு பின்னல், அங்கு எபிபியூரல் கொழுப்பும் காணப்படுகிறது. இவை பியா மேட்டரில் அமைந்துள்ள மார்கெலும்பு நாளங்களுடன் குழப்பமடையலாம், மேலும் அவை மார்கெலும்பு திசுக்களுடன் நெருக்கமாகப் பொருந்தியதாகக் காணப்படுகின்றன.

(2) மார்புப் பகுதியில் காணக்கூடிய கேங்க்லியோனேட்டட் சிம்பாதெடிக் சங்கிலி, மார்கெலும்பு நரம்புகளுடன் தொடர்பு கொள்ளும் ராமியைப் பெற்று கொடுக்கும். மேலும், பெரிய ஸ்பிளாங்க்னிக் நரம்பின் உருவாக்கம் மற்றும் அது வயிற்றுக்குள் மார்கெலும்புக்கு முந்தையதாக இறங்குவதையும் கவனியுங்கள்.

(3) பெருநாடி, தாழ்வான வேனா காவா, அசிகோஸ் மற்றும் ஹெமியாசிகோஸ் நரம்புகள், உணவுக்குழாய் மற்றும் மார்பு குழாய் அனைத்தும் மார்கெலும்பு நெடுவரிசையின் முன்புறமாகவோ அல்லது ஓரளவு இடதுபுறமாகவோ அமைந்து உதரவிதானம் வழியாகச் செல்கின்றன.

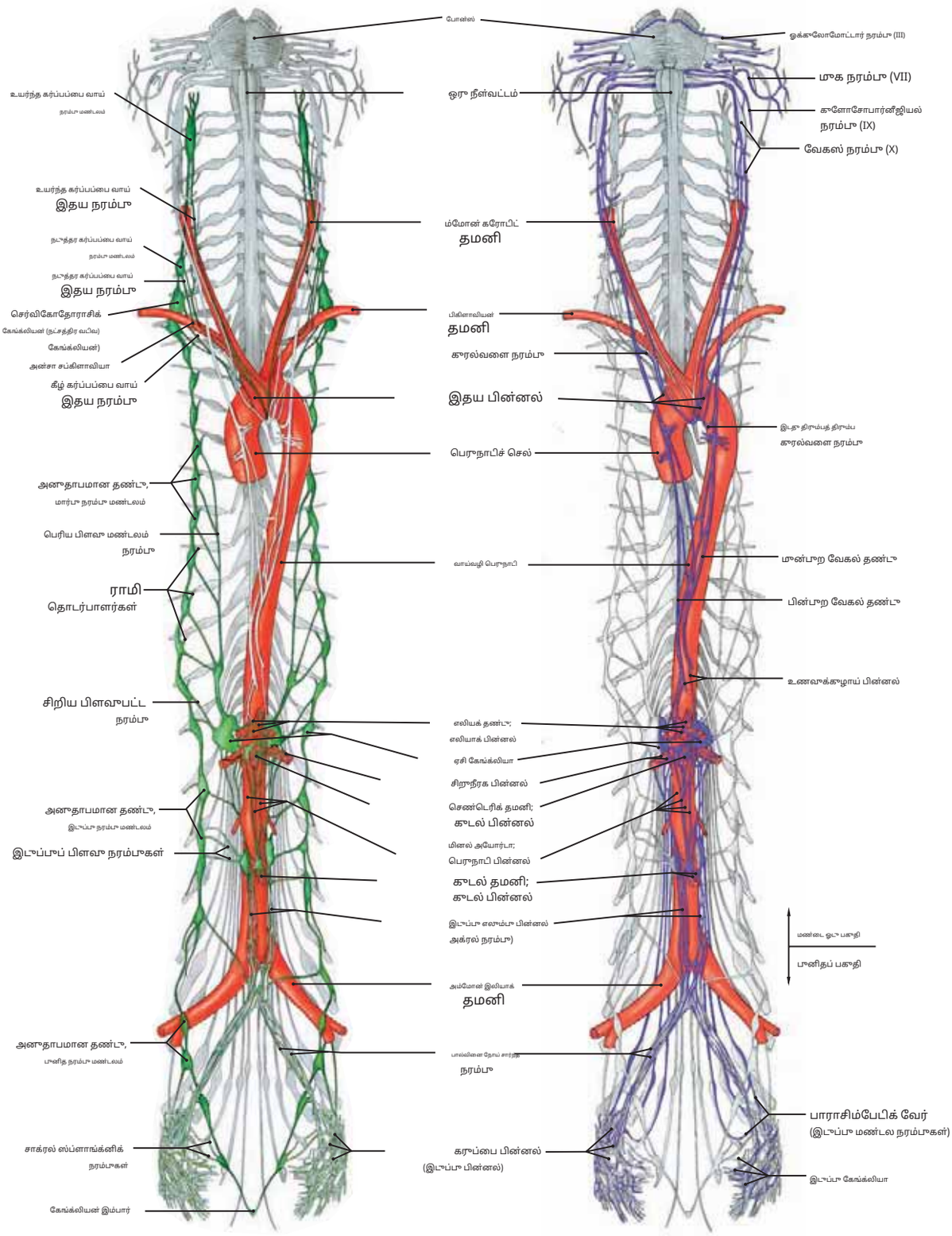

படம் 208.1 தன்னியக்க நரம்பு மண்டலத்தின் அனுதாபப் பிரிவு

அனுதாபச் சங்கிலி மற்றும் அதன் கேங்க்லியா மற்றும் கிளைகள் பச்சை நிறத்தில் காட்டப்பட்டுள்ளன என்பதை நினைவில் கொள்க. T1 மற்றும் L3 முதுகெலும்பு நிலைகளுக்கு இடையில் முதுகெலும்பிலிருந்து ப்ரீகாங்லியோனிக் அனுதாப இழைகள் வெளிப்படுகின்றன. இதுவும் **தோரகொலம்பர் வெளியேற்றம்.**

படம் 208.2 தன்னியக்க நரம்பு மண்டலத்தின் பாராசிம்பேடிக் பிரிவு

பாராசிம்பேடிக் இழைகள் ஊதா நிறத்தில் காட்டப்பட்டுள்ளன என்பதை நினைவில் கொள்க. ப்ரீகாங்லியோனிக் இழைகள் மத்திய நரம்பு மண்டலத்திலிருந்து மண்டை நரம்புகள் III, VII, IX, மற்றும் X மற்றும் சாக்ரல் நிலைகள் S2, S3 மற்றும் S4 இல் வெளிப்படுகின்றன. மேலும் அழைக்கப்படுகிறது **கிரானியோசாக்ரல் வெளியேற்றம்.**

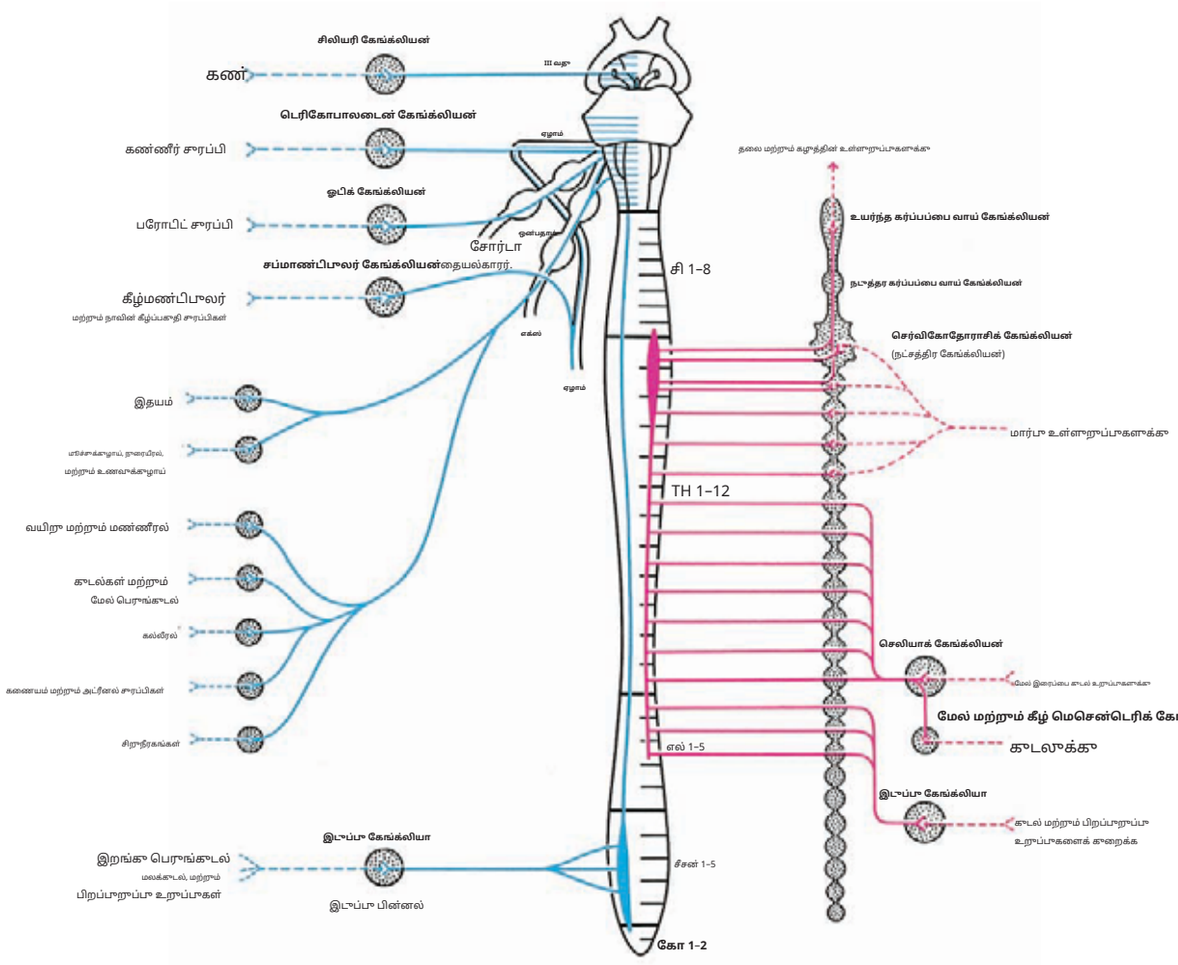

படம் 209 தன்னியக்க நரம்பு மண்டலத்தின் வரைபடம்

நீலம் - பாராசிம்பேடிக்; சிவப்பு - அனுதாபம்; திடமான கோடுகள் - ப்ரிசைனாப்டிக் நியூரான்கள்; உடைந்த கோடுகள் - போஸ்ட்சினாப்டிக் நியூரான்கள்.

குறிப்பு: (1) தன்னியக்க நரம்பு மண்டலம், வரையறையின்படி, நியூரான் செல் உடல்களைக் கொண்ட இரண்டு-மோட்டார் நியூரான் அமைப்பாகும்.*பிரிசைனாப்டிக் நியூரான்கள்* (திடமான கோடுகள்) மத்திய நரம்பு மண்டலம் மற்றும் செல் உடல்களுக்குள் எங்காவது*போஸ்ட்சினாப்டிக் நியூரான்கள்*(உடைந்த கோடுகள்) உடலில் புறமாக விநியோகிக்கப்படும் கேங்க்லியாவில் அமைந்துள்ளன.

(2) தன்னியக்க நரம்பு மண்டலம் நரம்பு இழைகளைக் கொண்டுள்ளது, இது இதயம் உட்பட உடலின் அனைத்து சுரப்பிகள் மற்றும் இரத்த நாளங்களுக்கும் இரத்தத்தை வழங்குகிறது. அவ்வாறு செய்வதன் மூலம், அனைத்து மென்மையான மற்றும் இதய தசை திசுக்களும் (சில நேரங்களில் தன்னிச்சையான தசைகள் என்று அழைக்கப்படுகின்றன) இதன் மூலம் பூத்துணர்ச்சி பெறுகின்றன.

(3) தன்னியக்க நரம்பு மண்டலம் இரண்டு முக்கிய பிரிவுகளைக் கொண்டுள்ளது, அவை பாராசிம்பேடிக் (நீல நிறத்தில்) மற்றும் சிம்பேடிக் (சிவப்பு நிறத்தில்) பிரிவுகள் என அழைக்கப்படுகின்றன. எனவே, உள்ளுறுப்பு செயல்பாட்டின் தன்னியக்க ஒழுங்குமுறை ஒரு இரட்டைக் கட்டுப்பாட்டாகும் - அதாவது, பெரும்பாலான உறுப்புகள் பாராசிம்பேடிக் மற்றும் சிம்பேடிக் மூலங்களின் போஸ்ட்காங்லியோனிக் இழைகளைப் பெறுகின்றன.

(4) தி*பாராசிம்பேடிக் பிரிவு*இந்த பிரிவின் ப்ரீகாங்லியோனிக் செல் உடல்கள் மூளைத்தண்டு மற்றும் முதுகுத் தண்டின் சாக்ரல் பிரிவுகளில் இருப்பதால், சில நேரங்களில் கிரானியோசாக்ரல் வெளியேற்றம் என்று அழைக்கப்படுகிறது. பாராசிம்பேடிக் ப்ரீகாங்லியோனிக் இழைகள் நான்கு மண்டை நரம்புகளில் காணப்படுகின்றன, III (ஓக்குலோமோட்டர்), VII (முக), IX (குளோசோபார்னீஜியல்) மற்றும் X (வாகஸ்) மற்றும் இரண்டாவது, மூன்றாவது மற்றும் நான்காவது சாக்ரல் நரம்புகளில்.

(5) இவை*முன்*கேங்க்லியோனிக் பாராசிம்பேடிக் இழைகள் பின்னர் ஒத்திசைகின்றன*அஞ்சல்*புற கேங்க்லியாவில் உள்ள கேங்க்லியோனிக் பாராசிம்பேடிக் செல் உடல்கள். இந்த கேங்க்லியாவிலிருந்து *அஞ்சல்*கேங்க்லியோனிக் நரம்பு இழைகள் பல்வேறு உறுப்புகளைப் பூனரமைக்கின்றன.

(6) தி*அனுதாபப் பிரிவு*சில நேரங்களில் தோரகொலம்பர் வெளியேற்றம் என்று அழைக்கப்படுகிறது, ஏனெனில்*முன்*கேங்க்லியோனிக் சிம்பேடிக் நியூரான் செல் உடல்கள் முதல் தொராசி முதுகெலும்பு பிரிவுக்கும் இரண்டாவது அல்லது மூன்றாவது இடுப்பு முதுகெலும்பு பிரிவுக்கும் இடையில் (அதாவது, T1 முதல் L3 வரை) முதுகுத் தண்டின் பக்கவாட்டு கொம்பில் அமைந்துள்ளன.

(7) இவை*முன்*கேங்க்லியோனிக் இழைகள் அவற்றின் தொடர்புடைய முதுகெலும்பு வேர்களுடன் வடத்திலிருந்து வெளிப்பட்டு, அனுதாப தண்டு மற்றும் அதன் கேங்க்லியாவுடன் தொடர்பு கொள்கின்றன, அங்கு சில*முன்*சினாப்டிக் அனுதாப இழைகள் சினாப்ஸ் உடன்*அஞ்சல்*கேங்க்லியோனிக் அனுதாப நியூரான்கள். பிற ப்ரிசைனாப்டிக் இழைகள் (குறிப்பாக மேல் தொராசி பிரிவுகளின்) அனுதாப சங்கிலியில் மேலேறி, உடன் சினாப்ஸ் செய்கின்றன.*அஞ்சல்*கர்ப்பப்பை வாய் தொராசிக் மற்றும் நடுத்தர மற்றும் மேல் கர்ப்பப்பை வாய் கேங்க்லியாவில் உள்ள கேங்க்லியோனிக் நியூரான்கள்.*பதிவு*இந்த பிந்தைய கேங்க்லியாவிலிருந்து வரும் கேங்க்லியோனிக் இழைகள் பின்னர் தலை மற்றும் கழுத்தின் உள்ளுறுப்புகளுக்கு விநியோகிக்கப்படுகின்றன. இன்னும் பிற*முன்*சினாப்டிக் சிம்பாடிக் இழைகள் கேங்க்லியாவின் சிம்பாடிக் சங்கிலியில் சினாப்ஸ் செய்யவே இல்லை, ஆனால் ஸ்ப்ளாங்க்னிக் நரம்புகளை உருவாக்க சேகரிக்கின்றன. இந்த நரம்புகள் இணை சிம்பாடிக் கேங்க்லியாவிற்கு (செலியாக், உயர்ந்த மற்றும் தாழ்வான மெசென்டெரிக் மற்றும் அயோர்டிகோரெனல் கேங்க்லியா) செல்கின்றன, அங்கு அவை சினாப்ஸ் உடன் சினாப்ஸ் செய்கின்றன.*அஞ்சல்*கேங்க்லியோனிக் நியூரான்கள். தி*அஞ்சல்*பின்னர் அனுதாபப் பிரிவின் கேங்க்லியோனிக் நியூரான்கள், அனுதாபப் பூத்தாக்கத்தை வழங்க உள்ளுறுப்புகளுக்குச் செல்கின்றன.

(8) தன்னியக்க நரம்பு மண்டலத்தின் பாராசிம்பேடிக் மற்றும் அனுதாபப் பிரிவுகளின் செயல்பாடுகள் ஒன்றுக்கொன்று முரண்பாடானவை. பாராசிம்பேடிக் பிரிவு கண்மணியை சுருக்குகிறது, இதயத்தை மெதுவாக்குகிறது, இரத்த அழுத்தத்தைக் குறைக்கிறது, குடலின் சுழற்சியை தளர்த்துகிறது மற்றும் வெற்று உறுப்புகளின் நீளமான தசைகளை சுருக்குகிறது. இது அமைதியான மற்றும் அமைதியான காலங்களில் செயலில் இருக்கும் பிரிவு ஆகும், மேலும் இது செரிமானம் மற்றும் உறிஞ்சுதலுக்கு உதவுகிறது. இதற்கு மாறாக,*அனுதாபப் பிரிவு*கண்மணியை விரிவுபடுத்துகிறது, இதயத்தை தூரிதப்படுத்துகிறது, இரத்த அழுத்தத்தை அதிகரிக்கிறது, குடலின் சுழற்சிகளை சுருக்குகிறது மற்றும் வெற்று உறுப்புகளின் நீளமான தசைகளை தளர்த்துகிறது. உயிரினம் சவால் செய்யப்படும்போது இது செயலில் உள்ளது. இது சண்டை மற்றும் தப்பிக்கத் தயாராகிறது மற்றும் பொதுவாக மன அழுத்தம் மற்றும் துன்ப காலங்களில் தனிநபரின் பாதுகாப்பிற்கு வருகிறது.

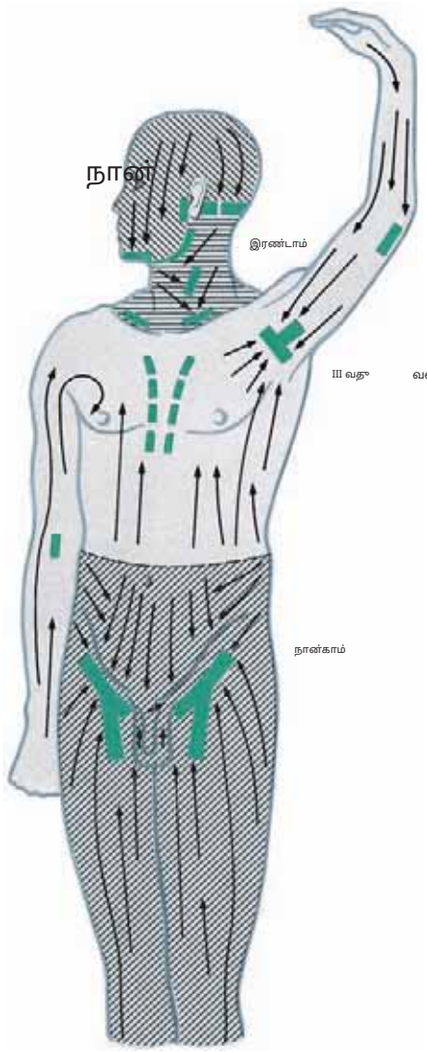

→ = உடலின் பின்வரும் பெரிய பகுதிகளில் நிணநீர் ஓட்டத்தின் திசை:
நான்தலை
இரண்டுகழுத்து
III = மேல் மூட்டு மற்றும் மார்பு IV = கீழ் தண்டு மற்றும் கீழ் மூட்டு
■ = நிணநீர் சேனல் கூவியும் தளங்கள்

படம் 210.1 நிணநீர் நாளத்தின் வரைபடம்
சேனல் ஓட்டம்

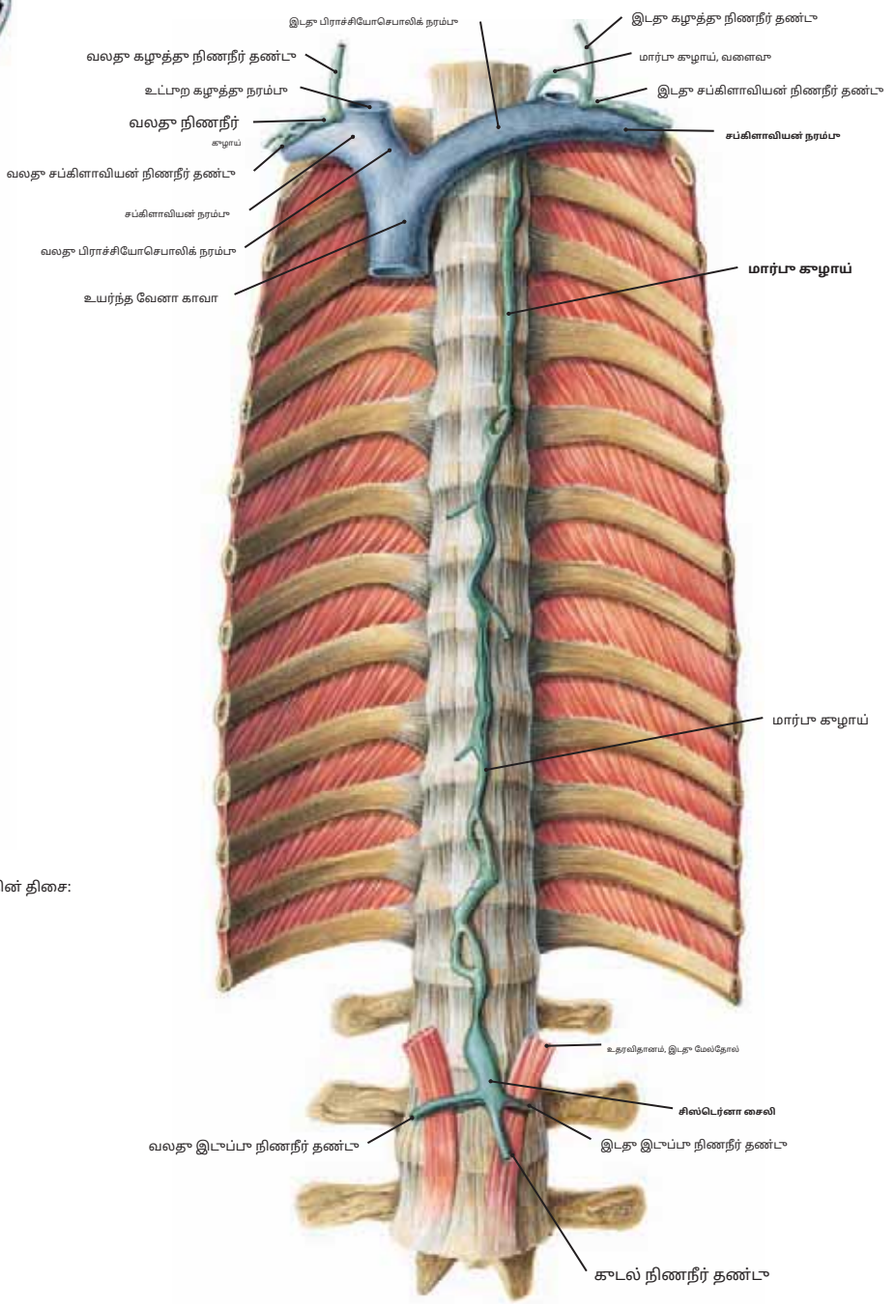

படம் 210.2 மார்பு கழாய்: அதன் தோற்றம் மற்றும் போக்கு

குறிப்பு: (1) தி**மார்பு நாளம்**உடலின் பெரும்பாலான பகுதிகளிலிருந்து நிணநீரைச் சேகரிக்கிறது மற்றும் அதை மீண்டும் இரத்த ஓட்டத்தில் செலுத்துகிறது. இந்த நாளம் இரண்டாவது இடுப்பு முதுகெலும்புக்கு முன்புறமாக வயிற்றுப் பகுதியில் உருவாகிறது.**சிஸ்டெர்னா சைலி.**

(2) மார்பு நாளம் மார்புக்குள் நுழைவது இதன் வழியாக**பெருநாடி இடைவெளி**உதரவிதானத்தின் நடுக்கோட்டின் வலதுபுறம் சற்று. மார்புப் பகுதியின் பின்புற மீடியாஸ்டினத்திற்குள், முதுகெலும்பு நெடுவரிசைக்கு வெண்ட்ரல் வரை இன்னும் செல்கிறது, அது படிப்படியாக நடுக்கோட்டை வலமிருந்து இடமாக கடக்கிறது.

(3) பின்னர் அந்தக் கழாய் இடது பக்கத்தில் கழுத்தின் வேரில் ஏறி, உள்ளே திறக்கிறது**இடது சப்கிளாவியன் நரம்பு**சந்திப்புக்கு அருகில்**இடது உள் கழுத்து நரம்பு.**

(4) தி**வலது நிணநீர் நாளம்**தலை, கழுத்து மற்றும் உடற்பகுதியின் வலது பக்கத்திலிருந்தும் வலது மேல் மூட்டுப்பகுதியிலிருந்தும் நிணநீர் பெறுகிறது. இது இரத்தக் கழாயில் பாய்கிறது.**வலது சப்கிளாவியன் நரம்பு.**

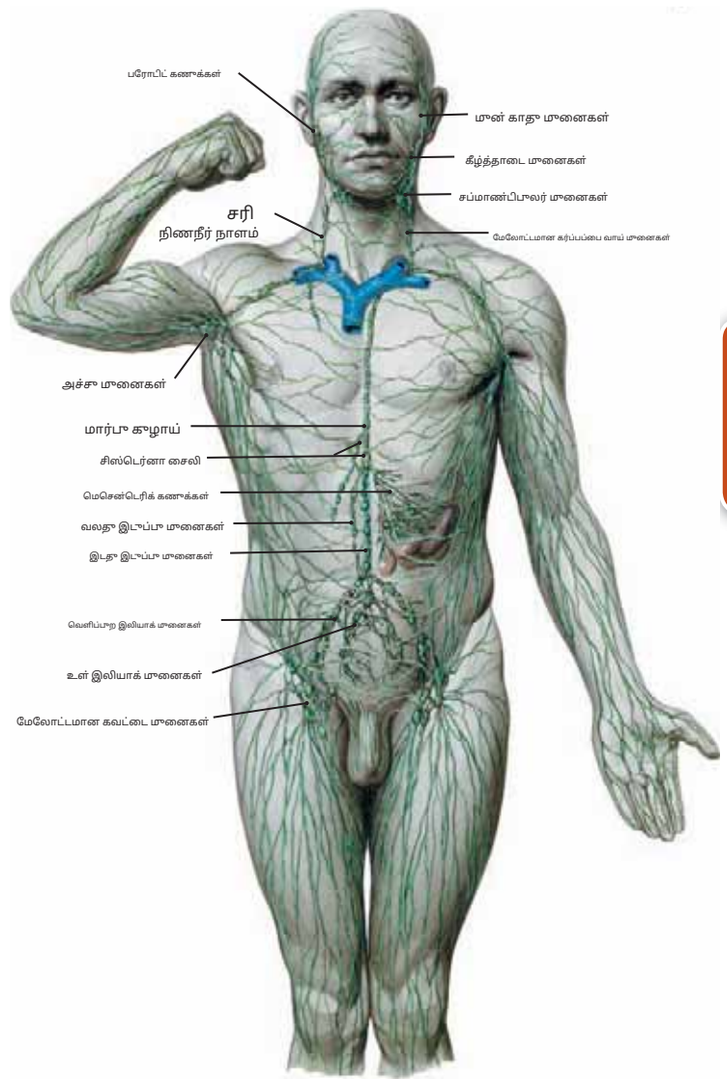

படம் 211.1தலை, வயிறா, இடுப்பா மற்றும் கைகால்களின் சில நிணநீர் மண்டலங்கள்

கறிப்பா: (1) திசாக்களை மீட்டெடுப்பதில் அதன் உடலியல் மாக்கியத்துவத்திற்கா கலடுதலாக திரவங்கள் மற்றும் செல்களை இரத்த நாள அமைப்பாக்கா கொண்டு சென்றால், நிணநீர் மண்டலம் நோய் பரவுவதற்கான பாதைகளாக செயல்படக்கலடும்.

(2) தொற்றா நோய்கள் பரவுவதற்கும், நிறுவப்பட்ட கட்டிகளிலிருந்தா மெட்டாஸ்டேடிக் செல்கள் பரவுவதற்கும் நிணநீர் சேனல்கள் முன்னரே வடிவமைக்கப்பட்ட கழாய்களாகப் பயன்படுத்தப்படலாம்.

(3) பெரிதாகிய அல்லதா வலிமிகுந்த நிணநீர் மானையங்கள் பெரும்பாலும் உடலின் வேறா இடங்களில் அல்லதா லிம்பாய்டு உறுப்பாகளில் ஏற்படும் நோய் செயல்முறைகளின் முரத்துவ அறிகறிகளாகும்.

(4) இந்த படம் மேல் மலட்டாகளை அச்சா மானைகளிலும், கீழ் மலட்டாகளை இங்ஜினல் மானைகளிலும் வெளியேற்றும் நிணநீர் கழாய்களைக் காட்டுகிறதா. இலியாக் மற்றும் இடுப்பா மானைகள் மற்றும் மெசென்டெரிக் மானைகளும் காணப்படுகின்றன. தலை, கழுத்தா மற்றும் மார்பின் ஆழமான மானைகள் அல்லதா மார்பா, வயிறா மற்றும் இடுப்பா ஆகியவற்றின் பல உள்ளுறுப்பா மானைகள் காட்டப்படவில்லை.

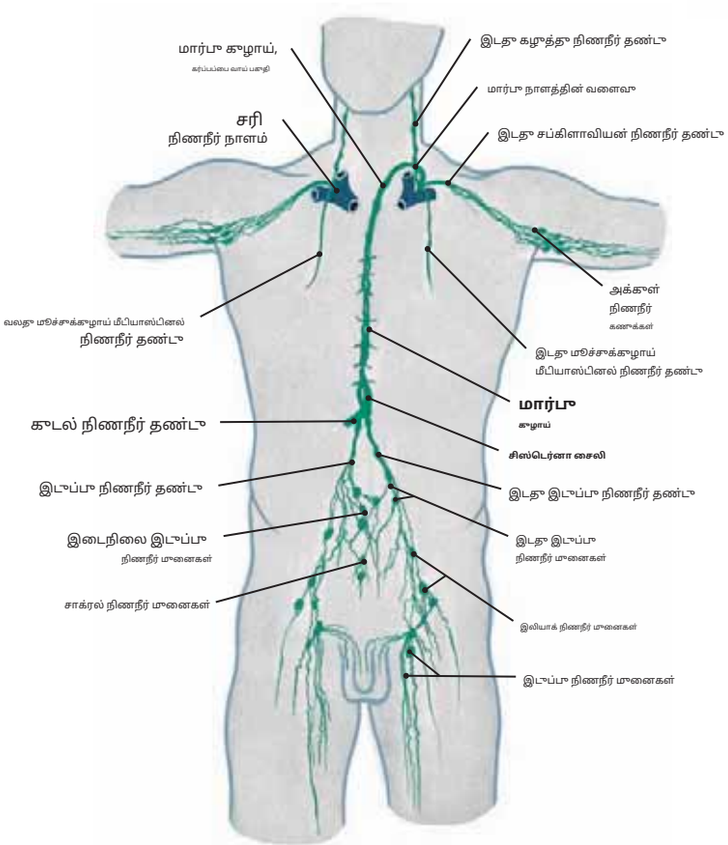

படம் 211.2பெரிய நிணநீர் நாளங்கள்

கறிப்பா: (1) தி**இடுப்பா நிணநீர் மானைகள்**கீழ் மலட்டு வடிகால். இங்ஜினல் மானைகள் இதில் பாய்கின்றன**இலியாக் கணாக்கள்**,இதா இடுப்பா உறுப்பாகளிலிருந்தா நிணநீரையும் பெறுகிறதா.

(2) இலியாக் கணாக்கள் உள்ளே செல்கின்றன**சரி**மற்றும்**இடதா இடுப்பா மானைகள்.** இடுப்பா நிணநீர் தண்டுகள் இணைகின்றன**கடல் தண்டு(கள்)** உருவாக்க**சிஸ்டெர்னா சைலி**,இதா திறக்கிறதா**மார்பா கழாய்.**

(3) மார்பா நாளம்**இடதா கழுத்தா எலும்பா**மற்றும்**இடதா சப்கிளாவியன் பிரங்காகள்**அத்துடன்**இடதா மலச்சாக்கழாய் மீடியாஸ்டினல் தண்டு** அதா திறப்பதற்கு முன்**இடதா சப்ளாவியன் நரம்பு.**

(4) தி**வலதா நிணநீர் நாளம்**வடிகட்டுகிறதா**வலதா கழுத்தா தண்டு** மற்றும்**வலதா சப்கிளாவியன் தண்டு**(காட்டப்பட்டுள்ளதா ஆனால் பெயரிடப்படவில்லை), அத்துடன்**வலதா மலச்சாக்கழாய் மீடியாஸ்டினல்**திறப்பதற்கு முன் பிரங்க் **வலதா சப்கிளாவியன் நரம்பு.**

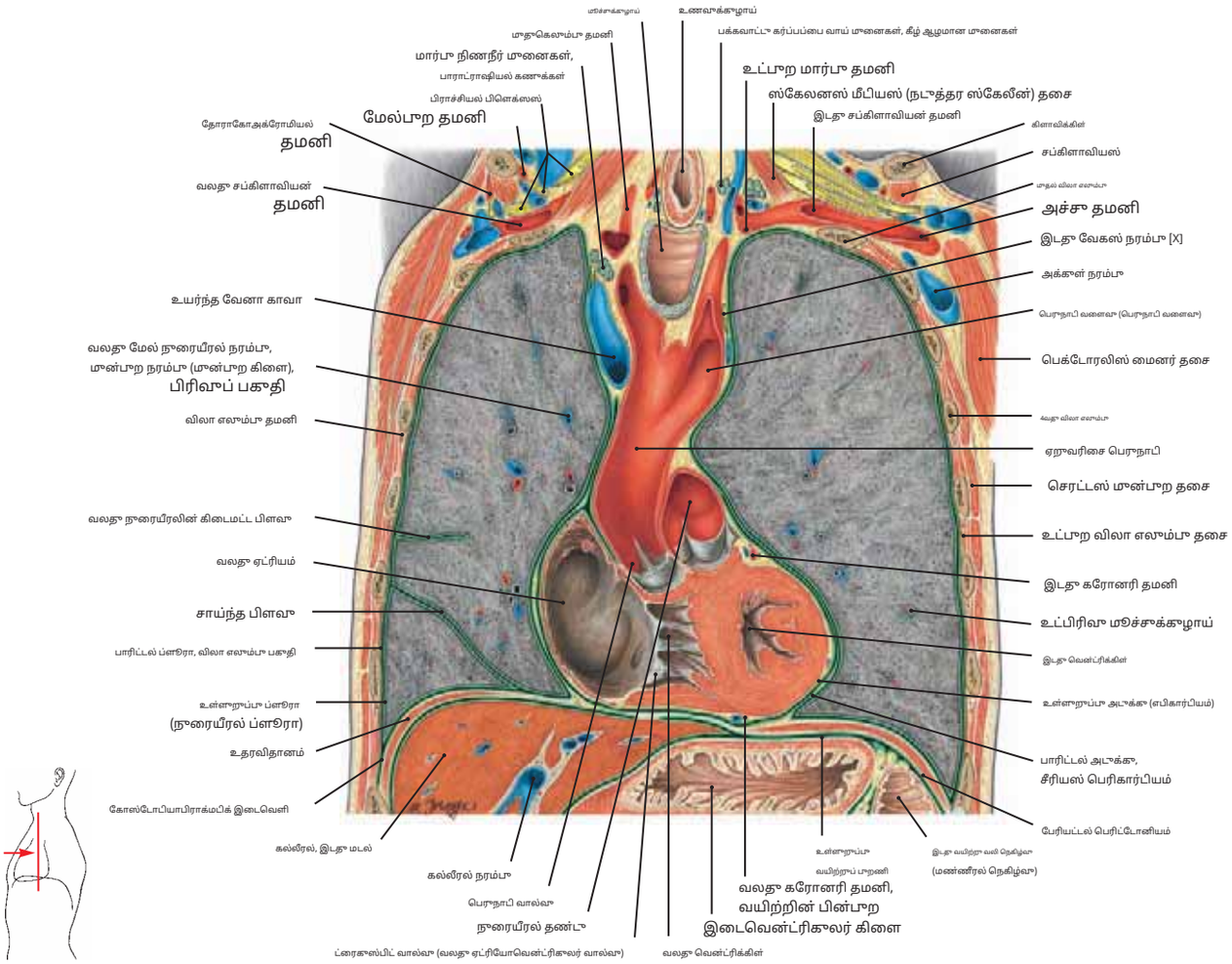

படம் 212.1மார்பு கூழி வழியாக மூன் பகுதி (மூன்புறக் காட்சி)

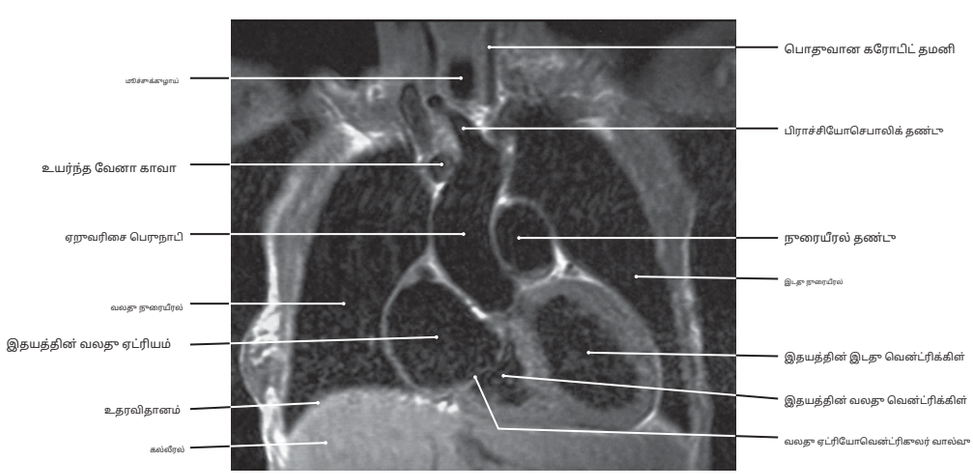

படம் 212.2மேல் வேனா காவாவின் மட்டத்தில் மார்பின் எம்ஆர்ஐ (மூன்புறக் காட்சி)

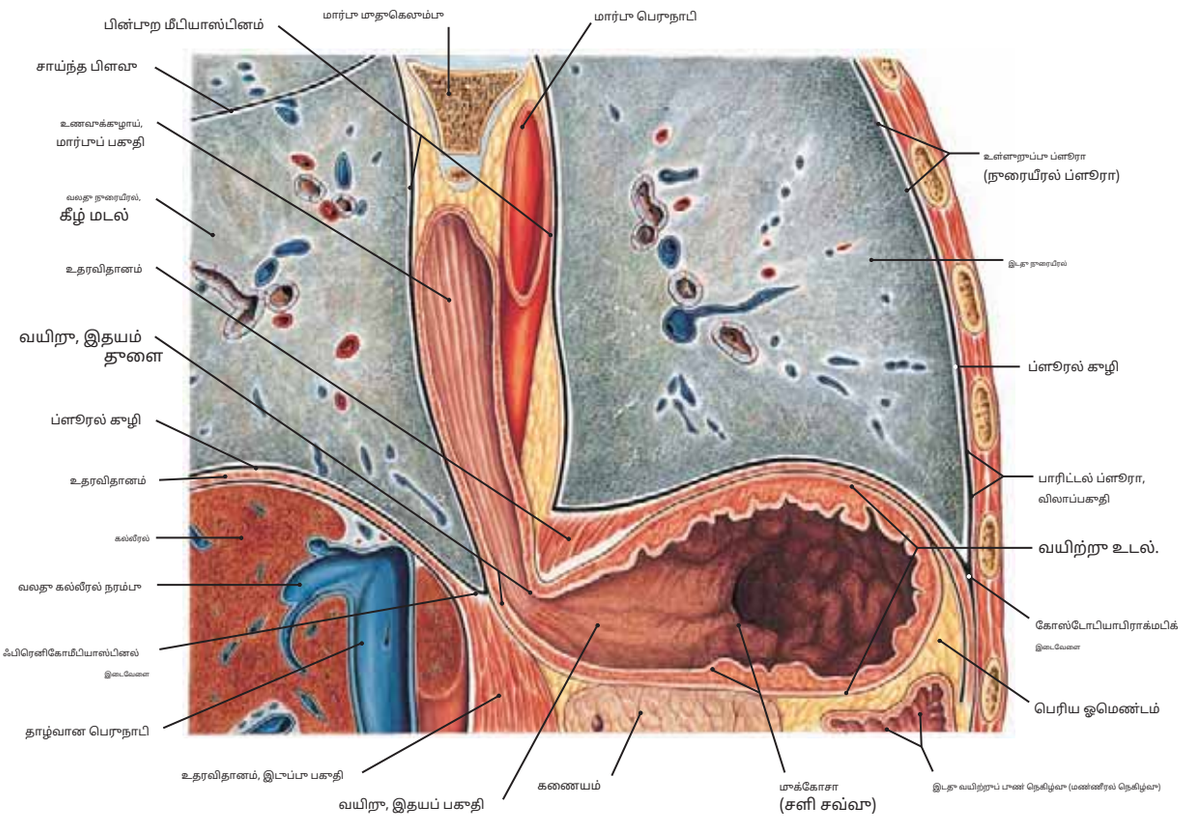

படம் 213.1 கீழ் இடதா மார்பா மற்றாம் மேல் இடதா வயிறா வழியாக மான் பகாதி (மான்பாறக் காட்சி)

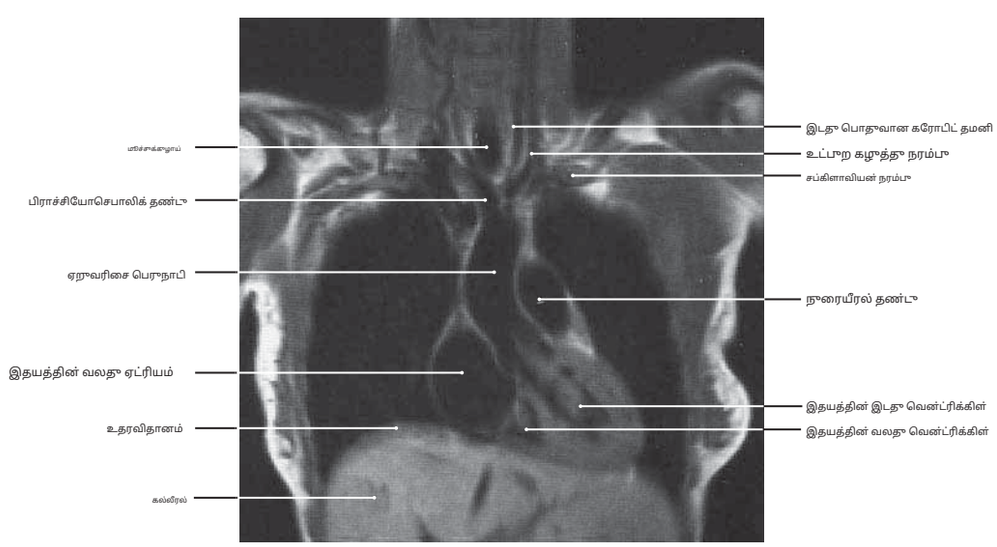

படம் 213.2 பெராநாடி வால்வின் மட்டத்தில் மார்பின் எம்ஆர்ஐ (மேல் பார்வை)

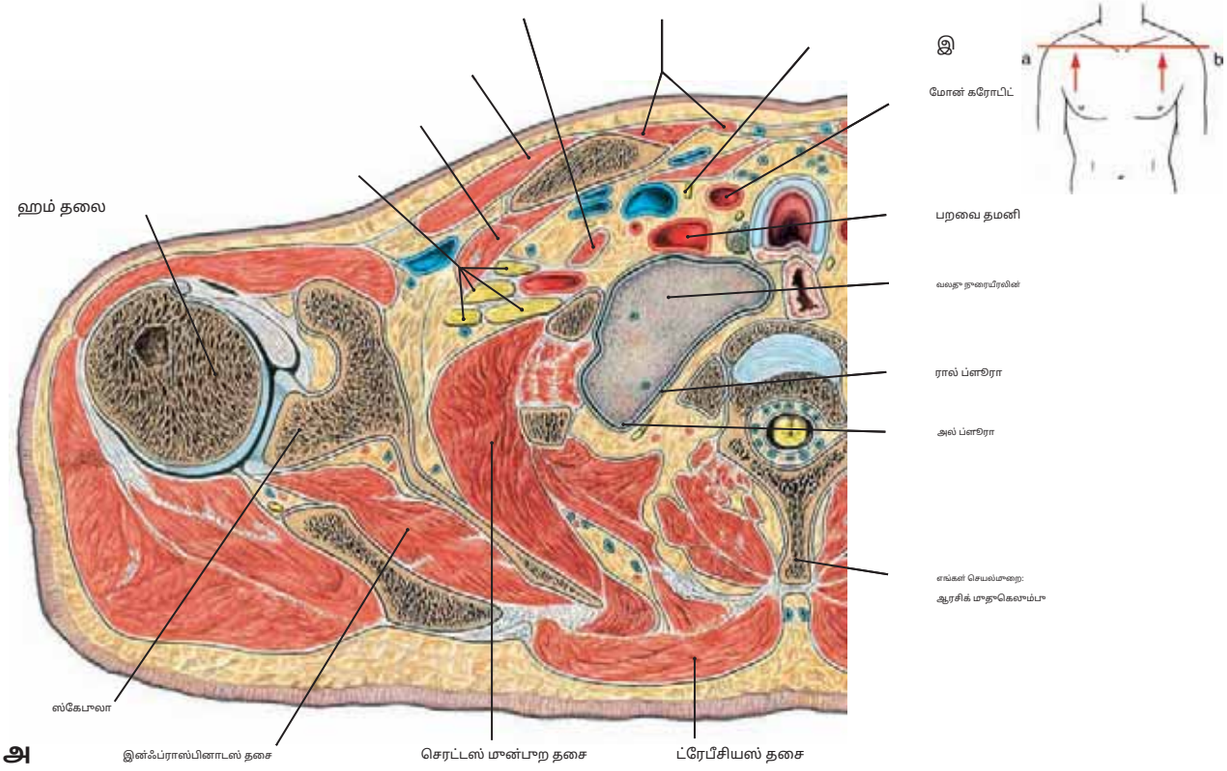

படம் 214Aஉடலின் வலது பக்கம்

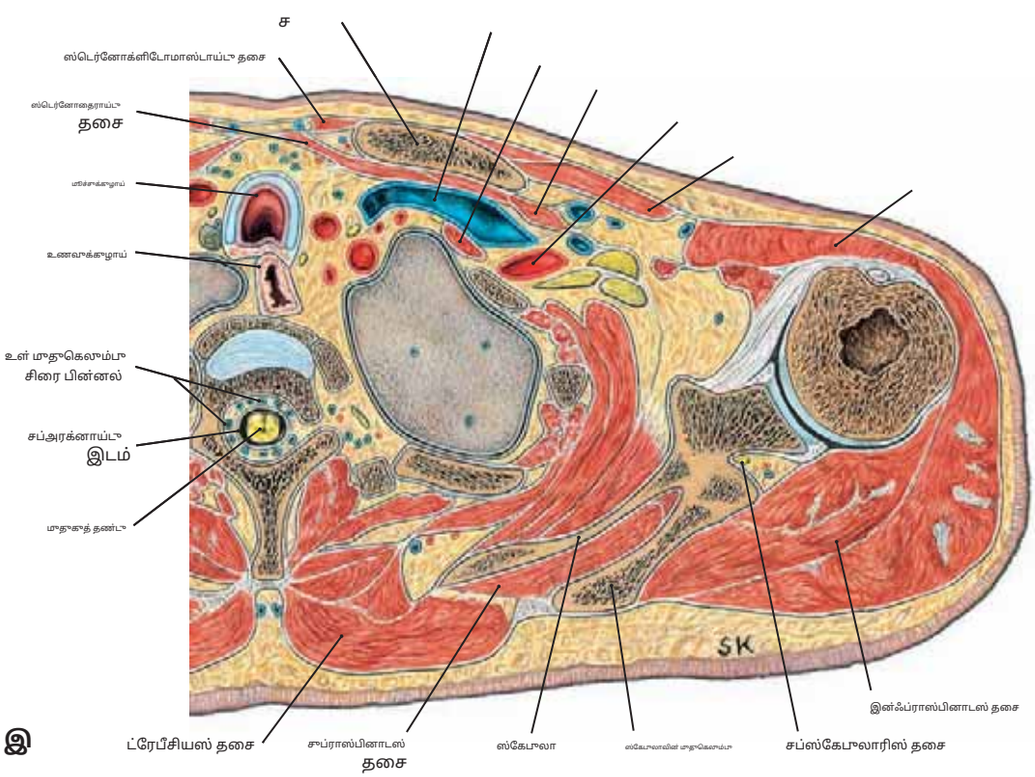

படம் 214Bஉடலின் இடது பக்கம்

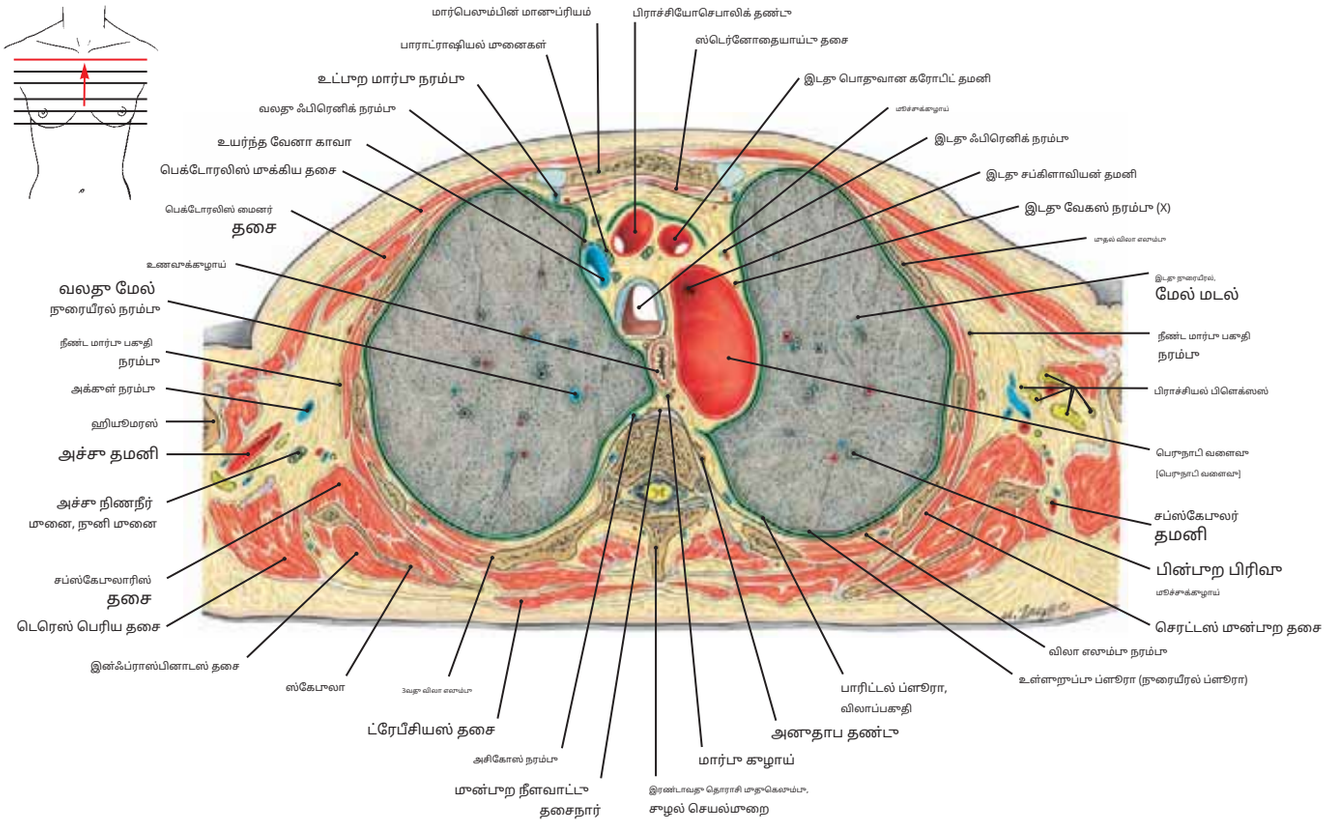

படம் 215.1 பெருநூடி வளைவின் மட்டத்தில் மார்பூத் தூவாரம் வழியாக கிடைமட்டப் பிரிவூ (காடல் பார்வை)

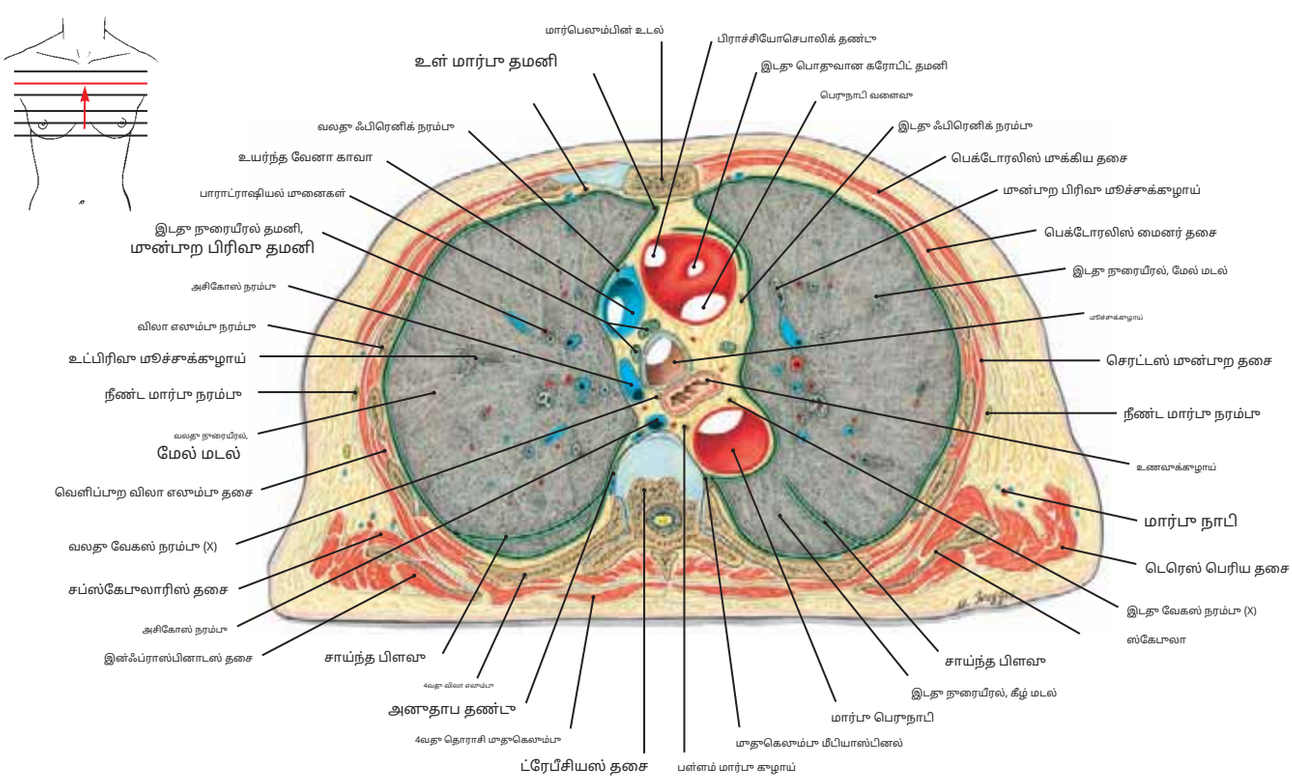

படம் 215.2 நான்காவதூ தொராசி மூதூகெலூம்பின் மட்டத்தில் தோராக்ஸ் வழியாக கிடைமட்டப் பிரிவூ (காடல் பார்வை)

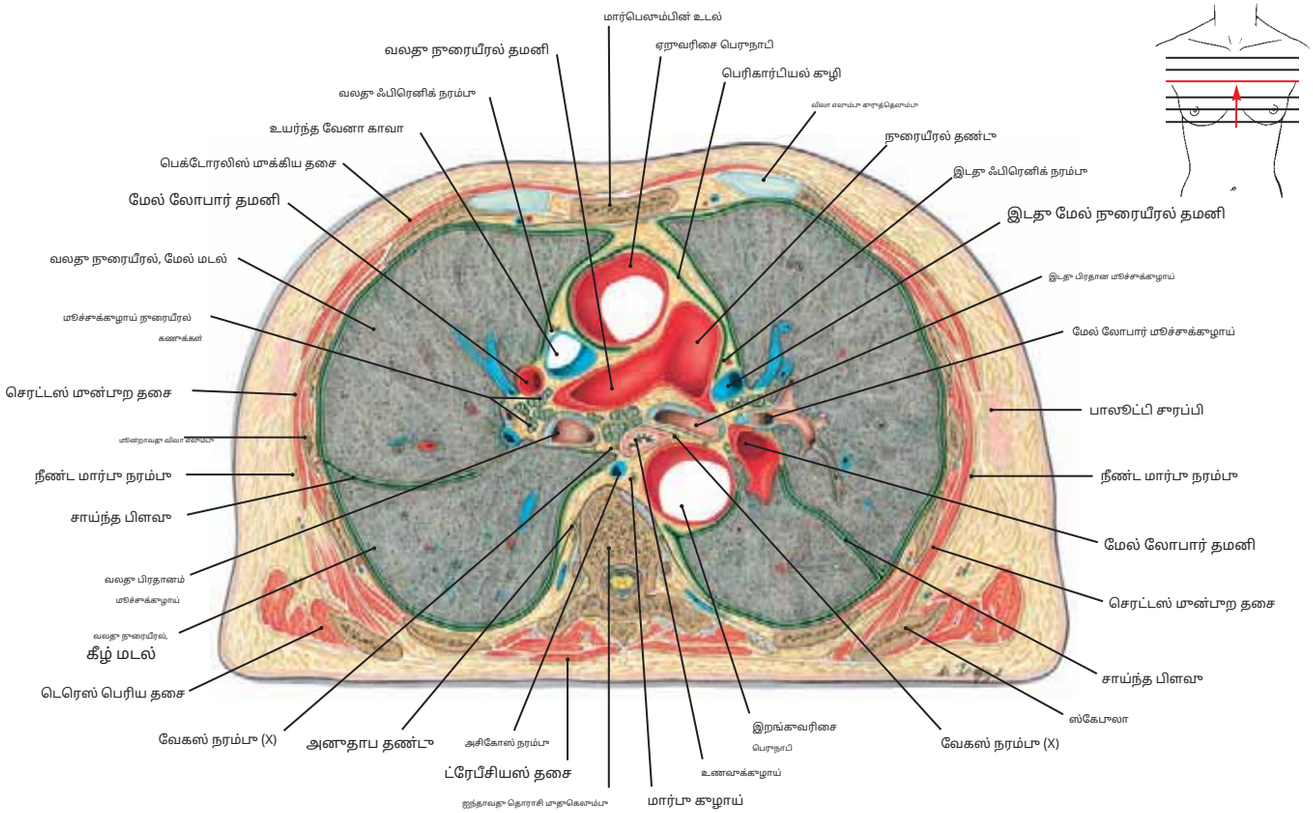

படம் 216.1 நுரையீரல் உடற்பகுதியின் பிளவுப் பகுதியில் மார்புத் துவாரம் வழியாக கிடைமட்டப் பிரிவு (காடல் பார்வை)

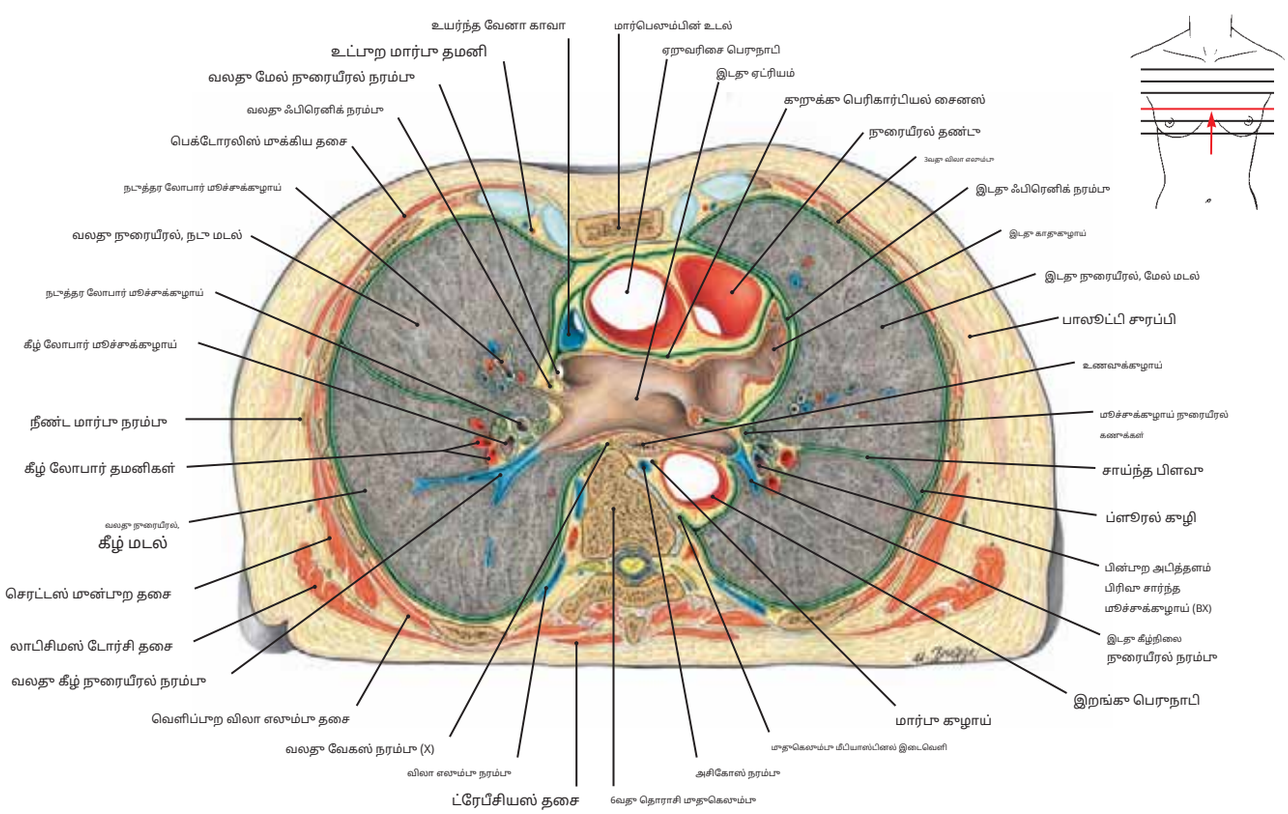

படம் 216.2 இடது ஏட்ரியத்தின் மட்டத்தில் மார்பு வழியாக கிடைமட்டப் பிரிவு (காடல் பார்வை)

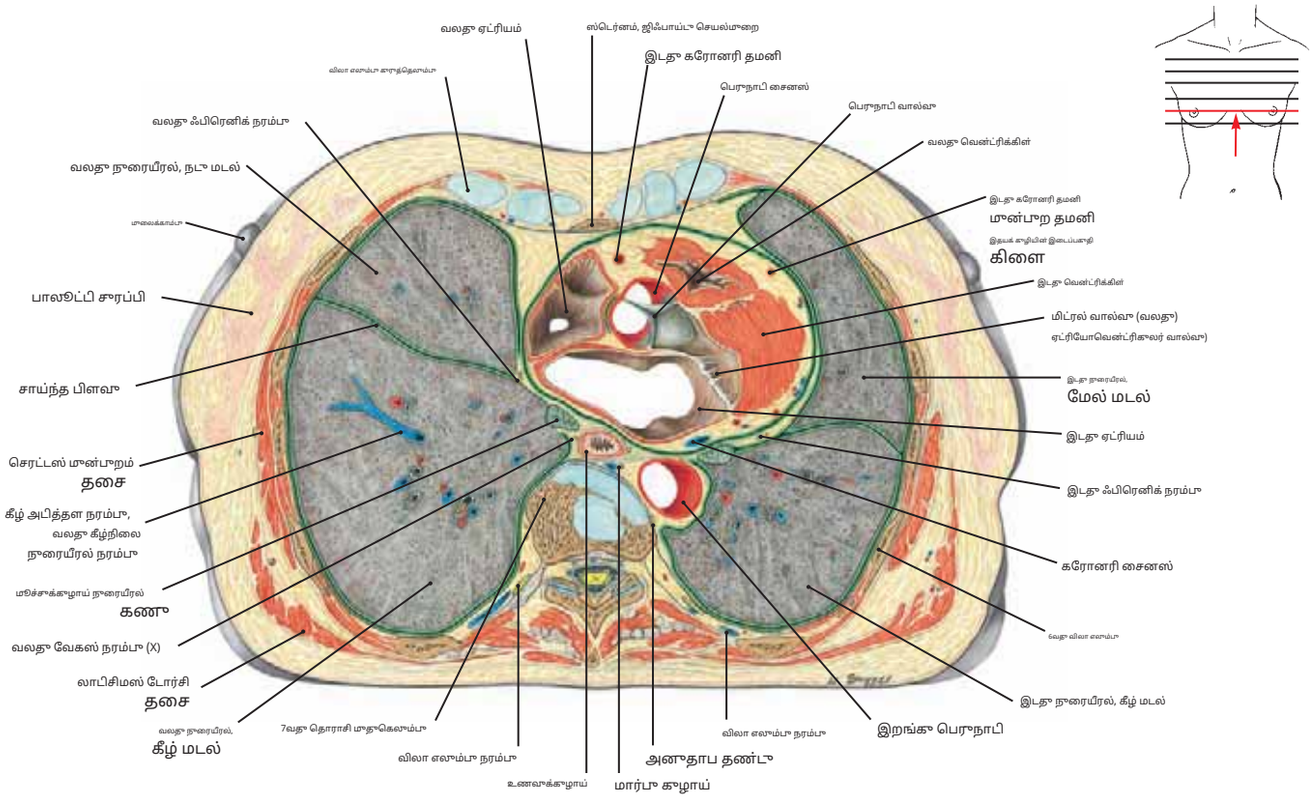

படம் 217.1 ஏழாவதூ தொராசி மூதூகெலூம்பின் மட்டத்தில் தோராக்ஸ் வழியாக கிடைமட்டப் பிரிவூ (காடல் பார்வை)

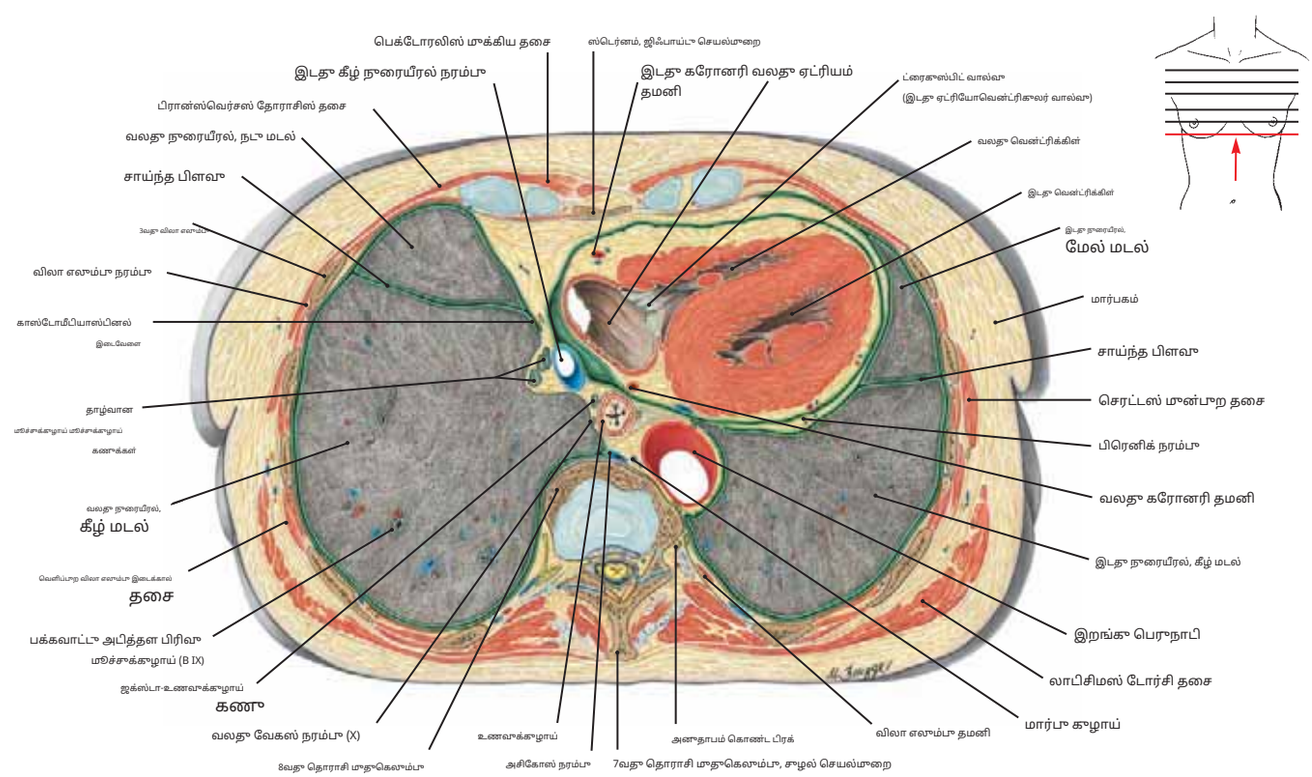

படம் 217.2 எட்டாவதூ தொராசி மூதூகெலூம்பின் மட்டத்தில் தோராக்ஸ் வழியாக கிடைமட்டப் பிரிவூ (காடல் பார்வை)

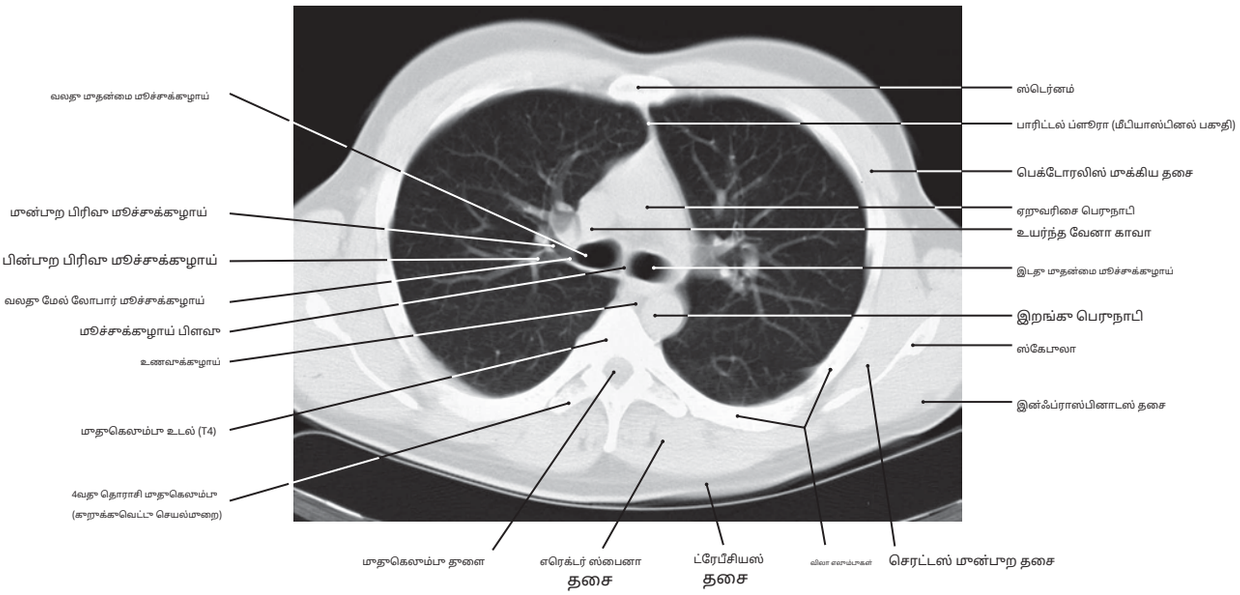

படம் 218.1 மார்பின் கணக்கிடப்பட்ட டோமோகிராஃபிக் கறுக்கவெட்டு

இந்த CT, மூச்சுக்குழாய் பிளவுபடுவதை விட சற்று தாழ்வானது என்பதை நினைவில் கொள்க.

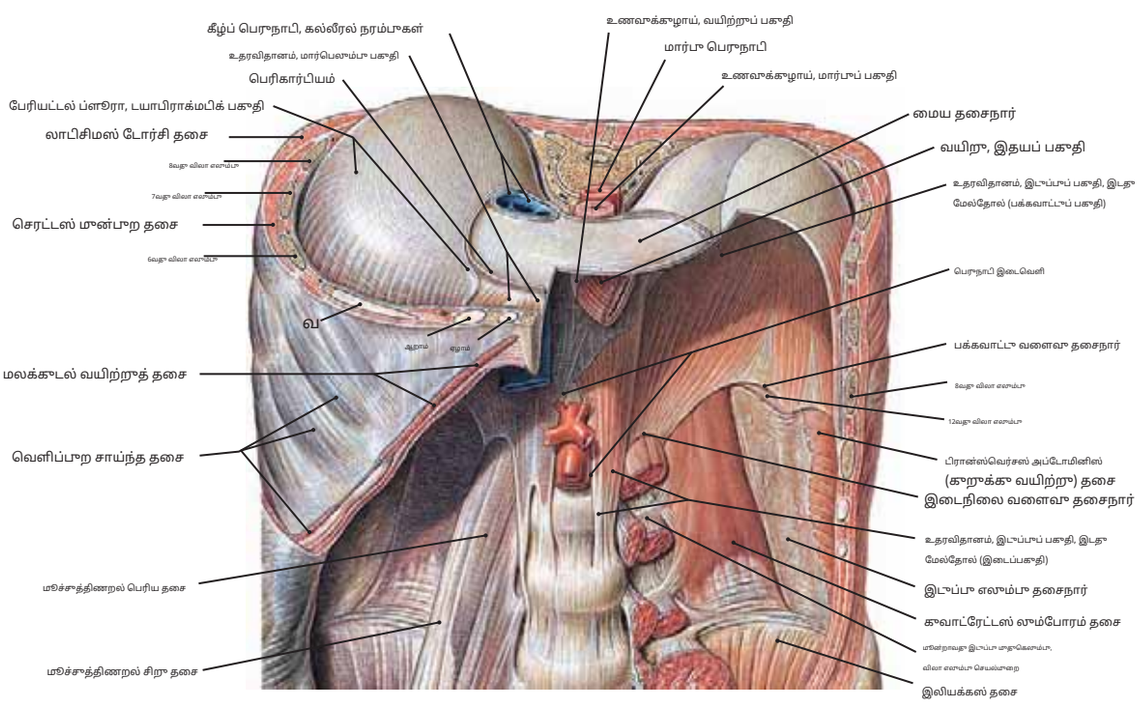

படம் 218.2 உதரவிதானம்

கீழ்ப்பெருநாடிப் பெருநாடியைக் கவனியுங்கள்.**(வேனா காவல் ஓரிஃபிஸ்: T8 இன் நிலை)**,உணவுக்குழாய்**(உணவுக்குழாய் இடைவெளி: T10 இன் அளவு)**,மற்றும் பெருநாடி **(பெருநாடி இடைவெளி: L1 மட்டத்தில்).**

அத்தியாயம் 3

வயிறு

தட்டுகள்

219 தமிழ்உடலின் பகுதிகள்: இரைப்பை குடல் பாதை

220 समानाना (220) - समமுன்பாற வயிற்றுச் சுவர்: மேலோட்டமான நாளங்கள் மற்றும் நரம்புகள்

221 समानीமுன்பாற வயிற்றுச் சுவர்: வெளிப்புற சாய்ந்த தசை

222 தமிழ்முன்பாற வயிற்றுச் சுவரின் உள் மேற்பரப்பு

223 தமிழ்விந்தணுத் தண்டுடன் கூடிய மேலோட்டமான கவட்டை வளையம்

224 समानी224 தமிழ்முன்பாற வயிற்றுச் சுவர்: உட்புற சாய்ந்த தசை

225 समानी 225முன்பாற வயிற்றுச் சுவர்: மலக்குடல் வயிற்றுப் பகுதி மற்றும் உட்புற சாய்ந்த தசைகள்

226 தமிழ்முன்பாற வயிற்றுச் சுவர்: மலக்குடல் உறை; இரண்டாவது தசை அடுக்கு

227 தமிழ்முன்பாற வயிற்றுச் சுவர்: பிரான்ஸ்வெர்சஸ் மற்றும் ரெக்டஸ் வயிற்று தசைகள்

228 अनुका 228 தமிழ்வயிற்று தசைகள்: குறுக்குவெட்டு பிரிவுகள்

229 अनुका 229 தமிழ்வயிற்று தசைகள்: முன் பகுதி (குணக்கிடப்பட்டது டோமோகிராபி)

230 தமிழ்முன்பாற வயிற்றுச் சுவர்: மலக்குடல் உறை

231 தமிழ்முன்பாற வயிற்றுச் சுவர்: எபிகாஸ்ட்ரிக் அனஸ்டோமோசிஸ்

232 தமிழ்பெண் கவட்டை மண்டலம்: மேலோட்டமான கவட்டை வளையம்

233 தமிழ்பெண் பிறப்புறுப்பு உறுப்புகளின் உள்வைப்பு

234 தமிழ்இங்குனல் பகுதியில் உள்ள தசைநார்கள்; விந்தணு தண்டு

235 अनुक्षितஆண் பிறப்புறுப்பு உறுப்புகளின் உள்மயமாக்கல்

236 தமிழ்ஆண் இடுப்புப் பகுதி: மேலோட்டமான வளையங்கள் மற்றும் விந்தணு தண்டு

237 தமிழ்விந்தணு தண்டு மற்றும் க்ரீமாஸ்டர் தசை

238 தமிழ்டெஸ்டிஸ்: முன்பாற மற்றும் பக்கவாட்டு காட்சிகள் மற்றும் நீளமான பிரிவு

239 தமிழ்டெஸ்டிஸ் மற்றும் எபிடிடிமிஸ்

240 समानी240 தமிழ்விதைப்பையில் உள்ள விந்தணுக்கள் மற்றும் அவை இறங்கும் போது வளர்ச்சி

241 समानी 241 தமிழ்இன்குனல் கால்வாய்; மறைமுக மற்றும் நேரடி இன்குனல் குடலிறக்கம்

242 தமிழ்பாதிதாகப் பிறந்த குழந்தை: முன்பாற வயிற்றுச் சுவர் மற்றும் விதைப்பை

243 தமிழ்பாதிதாகப் பிறந்த குழந்தை: மார்பு மற்றும் வயிற்று உள்ளுறுப்புகள்

244 समान (244) தமிழ்வயிறு, மார்பு மற்றும் ஆண் சிறுநீர் பிறப்புறுப்புகள் (குணிப்புகள்)

245 समानी 245 தமிழ்வயிற்று, மார்பு மற்றும் பெண் சிறுநீர்ப்பை உறுப்புகள் (குணிப்புகள்)

246 தமிழ்சராசரி சாகிட்டல் பிரிவு: ஆண் வயிறு மற்றும் இடுப்பு

247 தமிழ்தூணை மரத்தூவப் பிரிவு: ஆண் வயிறு மற்றும் இடுப்பு

248 अनिका 248 தமிழ்இரைப்பை குடல் அமைப்பின் வளர்ச்சி: மீசோகாஸ்ட்ரியா மற்றும் மெசென்டரிகள்

249 समानी249 தமிழ்ஓமென்டல் பர்சாவின் வளர்ச்சி: வயது வந்தோர் பெரிட்டோனியல் பிரதிபலிப்புகள்

250 மீவயிற்று குழி 1: பெரிய ஓமெண்டம்

251 अनिका251 251 251 251 251 251 251 251 251 251 251 251 251 251 251 251 251 251 251 25வயிற்று குழி 2: ஓமெண்டம் பிரதிபலித்த மற்றும் சிறுகுடல்

252 தமிழ்வயிற்று குழி 3: செலியாக் தண்டு மற்றும் அதன் கிளைகள் (முன்புறக் காட்சி)

253 தமிழ்வயிற்று குழி 4: மண்ணீரல் மற்றும் இரைப்பை முன்சிறுகுடல் கப்பல்கள்

254 தமிழ்வயிறு: தமனிகள் மற்றும் நரம்புகள்

255 अनुक्षितவயிறு மற்றும் மேல் சிறுகுடல்: உள் அமைப்பு

256 தமிழ்செலியாக் தண்டு மற்றும் அதன் கிளைகள்

257 தமிழ்கல்லீரலுக்கு இரத்த விநியோகத்தில் ஏற்படும் மாறுபாடுகள் மற்றும் வயிறு

258 தமிழ்வயிறு, சிட்டுவில்; ஓமென்டல் ஃபோரமென்

259 अनुक्षितஓமென்டல் பர்சா (திறக்கப்பட்டது); போர்டாவில் உள்ள கட்டமைப்புகள் ஹெபடைடிஸ்

260 தமிழ்ஓமென்டல் பர்சா; வயிற்றின் நிணநீர் சுரப்பிகள் மற்றும் போர்டா ஹெபடிஸ்

261 தமிழ்வயிற்றின் மேற்பரப்பு வெளிப்பாடு மற்றும் ரேடியோகிராஃப்

262 தமிழ்வயிறு: முன்பாற மேற்பரப்பு மற்றும் வெளிப்புற தசை அடுக்குகள்

அதிகாரம் 3வயிறு

263 தமிழ்வயிற்றின் எக்ஸ்-ரே

264 தமிழ்வயிற்றுக்கு இரத்த வழங்கல்; வயிறு மற்றும் பெரிய ஓமெண்டம்

265 अनुक्षितவயிற்றின் எக்ஸ்-ரே ஒரு சிறிய புண்ணைக் காட்டுகிறது

266 தமிழ்வயிற்றின் நிணநீர் நாளங்கள் மற்றும் முனைகள், பியோடெனம், மற்றும் கணையம்

267 தமிழ்இரைப்பை மற்றும் சிறுகுடல் புண்களைக் காட்டும் எக்ஸ்-கதிர்கள்

268 தமிழ்பியோடெனம்: முன்புறக் காட்சி மற்றும் நீளமான பார்வை பிரிவு

269 தமிழ்பைலோரிக்-பியோடெனல் பகுதிக்கு இரத்தத்தை வழங்கும் தமனிகள்

270 தமிழ்கல்லீரல்: மேற்பரப்பு வெளிப்பாடு (முதுகெலும்புப் பகுதியின் தோற்றம்)

271 தமிழ்கல்லீரல்: முன்புற மற்றும் பின்புற மேற்பரப்புகள்

272 தமிழ்கிளை வடிவங்கள்: போர்டல் சிரை, கல்லீரல் தமனி, மற்றும் கல்லீரல் நரம்புகள்

273 தமிழ்கல்லீரல் மற்றும் வாயில் நரம்புகளின் அல்ட்ராசவுண்ட் ஸ்கேன்கள்

274 தமிழ்கல்லீரலின் பகுதிகள்

275 अनिका 275 தமிழ்மேல் வயிற்றின் CT ஸ்கேன்; கல்லீரலின் வடிவத்தில் மாறுபாடுகள்

276 தமிழ்மேல் வயிற்றின் CT

277 தமிழ்மேல் வயிறு மற்றும் மெட்டாஸ்டேடிக் அல்ட்ராசவுண்ட் பரிசோதனை கல்லீரலில் கட்டி

278 தமிழ்பித்தப்பை மற்றும் பித்த நாளங்கள்; நீர்க்கட்டிகளில் உள்ள மாறுபாடுகள் மற்றும் கல்லீரல் கழாய்கள்

279 अनिका 279 தமிழ்பித்த நாளங்கள் மற்றும் பித்தப்பையின் ரேடியோகிராஃப்கள்

280 தமிழ்பித்தப்பைக்கு இரத்த வழங்கல்; அல்ட்ராசவுண்ட் பித்தப்பை

281 தமிழ்பித்தப்பை நோய்: கோலிசிஸ்டிடிஸ்; பல பித்தப்பைக் கற்கள்

282 தமிழ்கணையம் மற்றும் பியோடெனம்

283 தமிழ்கணைய நாள அமைப்பு: கணையத்தின் தலைவர் (பின்புறக் காட்சி)

284 தமிழ்இரண்டாவது இடுப்பு முதுகெலும்பின் CT; பித்தப்பை, பொதுவான பித்த நாளம், மற்றும் கணைய நாளம்

285 अनिका (அ) 285கணையத்தின் தலைப்பகுதியில் உள்ள கட்டியின் CT ஸ்கேன்; மாறுபாடுகள் பொதுவான பித்தநீர் மற்றும் கணைய நாளங்கள்

286 தமிழ்கணைய அழற்சியைக் காட்டும் வயிற்றின் CT ஸ்கேன்; மண்ணீரல்: உதரவிதான மேற்பரப்பு

287 தமிழ்மண்ணீரல் இரத்தக்கசிவைக் காட்டும் வயிற்றின் CT; மண்ணீரல்: உள்ளுறுப்பு மேற்பரப்பு

288 தமிழ்வயிற்று கழி 5: ஜெஜுனம், இலியம், மற்றும் ஏறுவரிசை மற்றும் குறுக்கு பெருங்குடல்கள்

289 தமிழ்ஜெஜுனம் மற்றும் இலியத்தின் கதிரியக்க வரைபடம்

290 தமிழ்வயிற்று கழி 6: பியோடெனோஜெஜுனல் சந்திப்பு மற்றும் பெருங்குடல்

291 अनिका (அன்பு)சிறுகுடலின் இரட்டை மாறுபட்ட படம்

292 தமிழ்வயிற்று கழி 7: மேல் மெசென்டெரிக் நாளங்கள் மற்றும் அவற்றின் கிளைகள்

293 தமிழ்உயர்ந்த மெசென்டெரிக் தமனியின் ரேடியோகிராஃப் மற்றும் அதன் கிளைகள்

294 अनिका (அ) 294வயிற்று கழி 8: கீழ் மெசென்டெரிக் நாளங்கள் மற்றும் அவற்றின் கிளைகள்

295 अनिका (அன்பு)கீழ் மெசென்டெரிக் தமனியின் ரேடியோகிராஃப் மற்றும் அதன் கிளைகள்

296 தமிழ்வயிற்று தமனிகள்

297 தமிழ்மெசென்டெரிக் கிளைகளில் உள்ள மாறுபாடுகள் தமனிகள்

298 अनिका 298 தமிழ்கல்லீரல் போர்டல் நரம்பு மற்றும் அதன் துணை நதிகள்

299 अनिका अनुका 29கல்லீரல் போர்டல் நரம்பு மற்றும் கீழ் வேனா காவா

300 மீவயிற்று கழி 9: மீசோகோலன்கள் மற்றும் மெசென்டரி சிறுகுடல்

301 301 தமிழ்இலியோசெகல் சந்திப்பு மற்றும் சீகம்

302 தமிழ்பழு வடிவ இணைப்பு

303 தமிழ்பழு வடிவ இணைப்பு: அதன் இருப்பிடத்தில் மாறுபாடுகள்; இரத்த வழங்கல்

304 தமிழ்பெருங்குடல்

305 தமிழ்பெரிய குடல் (கதிர்ப்படம்)

306 -வயிற்று கழி 10: மீசோகோலன்களின் வேர்கள் மற்றும் மெசென்டரி

307 தமிழ்வயிற்று கழி 11: பின்புற வயிற்று சுவர், ரெட்ரோபெரிட்டோனியல் உறுப்புகள்

308 -சிறுநீரகங்கள்: வென்ட்ரல் மற்றும் டார்சல் உறவு; சிறுநீரகம் பிரிவு

309 -மேல் சிறுநீரக சுரப்பிகள் மற்றும் சிறுநீரகங்கள்

310 தமிழ்சுப்பர்ரெனல் பாத்திரங்கள்; சிறுநீரக தமனி வரைபடம்

311 தமிழ்சிறுநீரகங்கள்: ஹிலார் கட்டமைப்புகள் மற்றும் மேற்பரப்பு கணிப்பு

312 -சிறுநீரகங்கள்: உள் அமைப்பு, நீளமான பிரிவு

313 தமிழ்பிற்போக்கு பைலோகிராம்; சிறுநீரகக் குறைபாடுகள்

314 தமிழ்உதரவிதானம் மற்றும் பின்புறத்தின் பிற தசைகள் வயிற்று சுவர்

315 अनुक्षितபின்புற வயிற்று சுவர் தசைகள், உட்பட உதரவிதானம்

316 தமிழ்அடிவயிற்று இடுப்புக்குள் உள்ள இடுப்பு மற்றும் சாக்ரல் பிளெக்ஸஸ்கள் கழி

317 -பின்புற வயிற்றுச் சுவர்: நாளங்கள் மற்றும் நரம்புகள்

318 अनुक्षितவயிற்றின் CT (T10) மற்றும் குறுக்கு பிரிவு (T11)

319 अनुक्षितCT (T11) மற்றும் குறுக்குவெட்டு பிரிவு (T12–L1) இன் வயிறு

320 -L1 இல் வயிற்றின் குறுக்குவெட்டுப் பிரிவு; CT இன் L1 இல் வயிறு

321 -வயிறு: குறுக்கு பிரிவு, L3; வயிற்றின் CT L3 இல்

322 தமிழ்L5 மட்டத்தில் வயிற்றின் குறுக்குவெட்டு மற்றும் CT

படம் 219.1 உடலின் பகுதிகள் (முன்புறக் காட்சி)

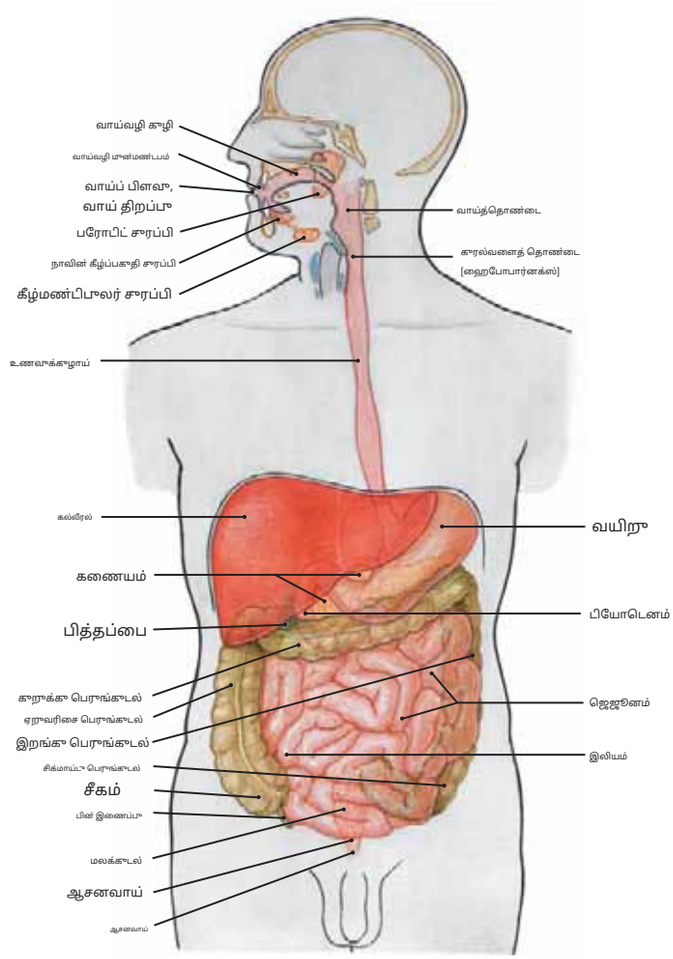

படம் 219.2 இரைப்பை கூடல் அமைப்பின் உறுப்புகள்-

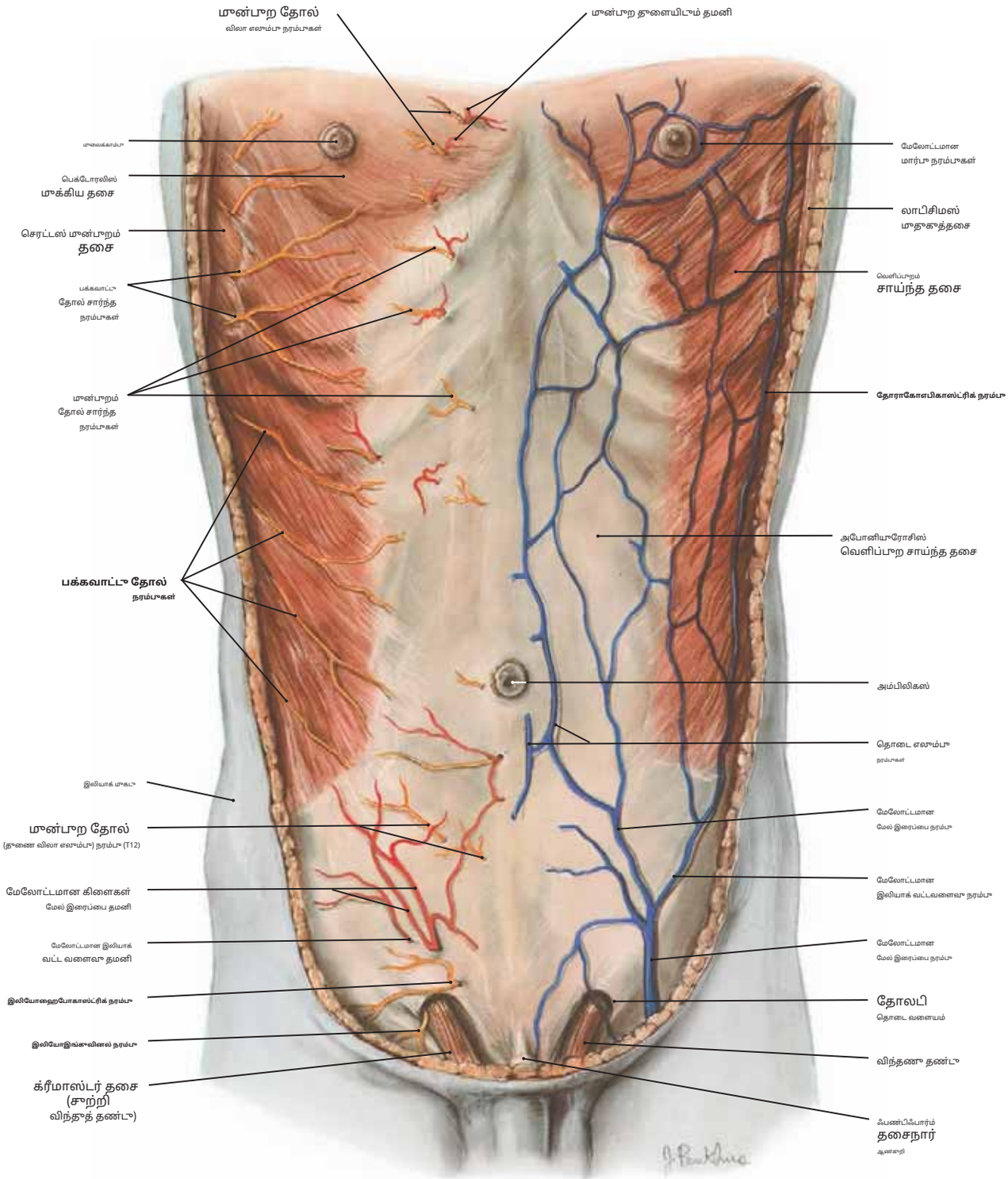

படம் 220 மான்பாற வயிற்றுச் சுவரின் மேலோட்டமான நரம்புகள் மற்றும் நாளங்கள்

குறிப்பு: (1) கீழ் மார்பு எலும்பிலிருந்து தோல் மற்றும் திசுப்படலம் அகற்றப்படும்போது மேலோட்டமான நாளங்கள் மற்றும் தோல் நரம்புகளின் பரவல் மற்றும் மான்பாற வயிற்று சுவர்.

(2) விலா எலும்புகளுக்கு இடையேயான நரம்புகள் வயிற்று மேற்பரப்பிற்கு பக்கவாட்டு மற்றும் மான்பாற தோல் கிளைகளை வழங்குகின்றன.

(3) முதல் இடுப்பு நரம்பின் இலியோஇங்குயினல் மற்றும் இலியோஹைபோகாஸ்ட்ரிக் கிளைகள்,**மேலோட்டமான இடுப்பு வளையம்.**

(4) கிளைகள்**மேலோட்டமான இரைப்பை தமனி**(இது தொடை தமனியிலிருந்து எழுகிறது) தொப்புள் பகுதியிலிருந்து தொப்புளை நோக்கி மேலே செல்கிறது.

(5) தி**மார்பு எபிகாஸ்ட்ரிக் நரம்பு**தொடை நரம்புக்கும் அச்சு நரம்புக்கும் இடையே தொடர்பு கொள்ளும் ஒரு வழியாக இது செயல்படுகிறது. போர்டல் நரம்பு அடைப்பு ஏற்பட்டால், இந்த மேலோட்டமான நரம்புகள் பெரிதும் பெரிதாகின்றன (சுருள் சிரை), இந்த நிலை கேபட் மெடுசே என்று அழைக்கப்படுகிறது.

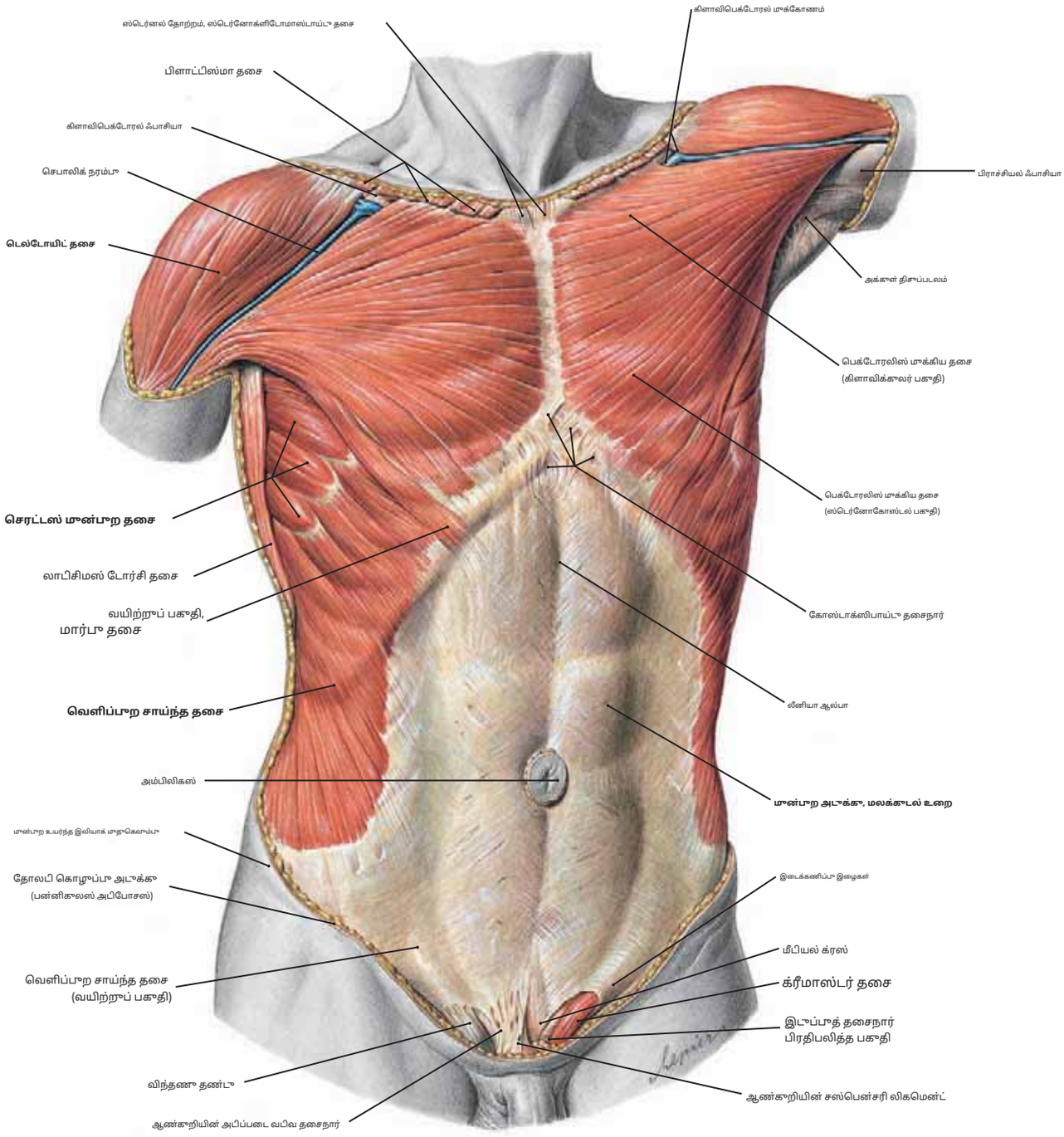

படம் 221 மான்பாற வயிற்று மற்றும் மார்புச் சுவரின் மேலோட்டமான தசை அமைப்பு

குறிப்பு: (1) மான்பாற வயிற்றுச் சுவரில் உள்ள முதல் அடுக்கு பின்வருவனவற்றைக் கொண்டுள்ளது:**வெளிப்பாற சாய்ந்த தசை**மற்றும் அதன் பரந்த தட்டையான அபோனியுரோசிஸ். நடுத்தர அளவில், இது அபோனியுரோசிஸ் ரெக்டஸ் அப்டோமினிஸ் தசையின் உறையை உருவாக்க உதவுகிறது, மேலும் கீழ்நோக்கி, அது**தொடை தசைநார்.**

(2) வெளிப்பாற சாய்ந்த தசை, கீழ் ஏழு அல்லது எட்டு விலா எலும்புகளின் வெளிப்பாற மேற்பரப்புகளிலிருந்து ஏழு அல்லது எட்டு சதைப்பற்றுள்ள சறுக்குகள் மூலம் எழுகிறது, இதன் மூலம் சதைப்பற்றுள்ள தோற்றத்துடன் இடைக்கணிக்கிறது.**செரட்டஸ் மான்பாற தசை.**

(3) வெளிப்பாற சாய்ந்த தசையின் நார்கள், உங்கள் கால்சட்டை அல்லது பேன்ட்ஸின் பக்கவாட்டுப் பைகளில் உங்கள் கைகளை செருகும் அதே திசையில், அல்லது கீழ்நோக்கிச் செல்கின்றன.

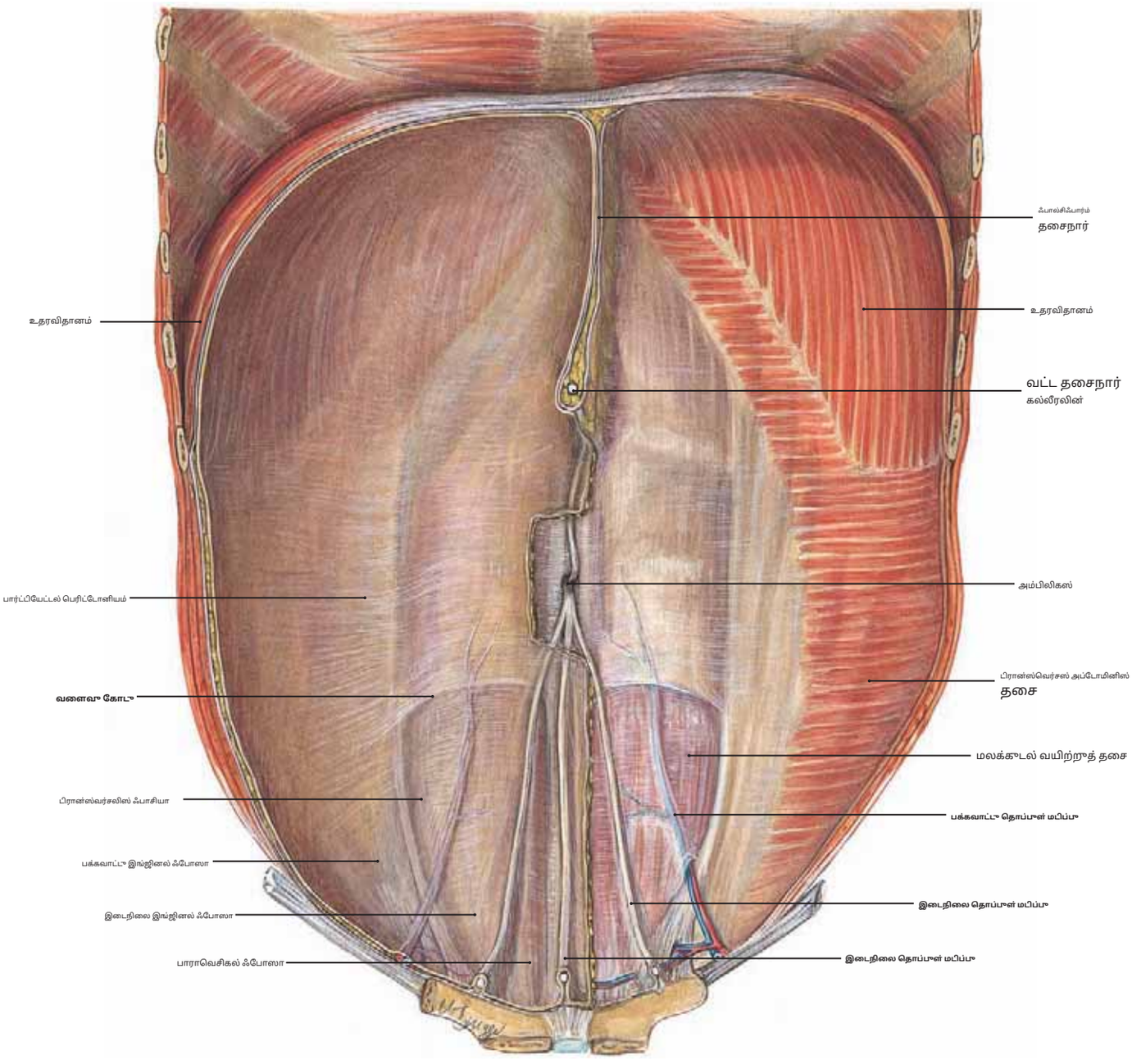

படம் 222 மான்பூற வயிற்றுச் சுவரின் உள் அம்சம்

குறிப்பு: (1) மான்பூற வயிற்றுச் சுவரின் இந்தப் பின்பூறக் காட்சி, மலக்குடல் உறையின் பின்பூற அடுக்கு மற்றும் உறவு **வளைவுக் கோடு** தொப்புளுக்கு.

(2) அடுத்த உள் அடுக்கு, ஃபாசியா பிரான்ஸ்வர்சலிஸுக்கு அருகில் அமைந்துள்ள பிரான்ஸ்வெர்சஸ் அபிவயிற்றுப் பகுதியின் அகலம், அதன் ஆழத்தில் பாரிட்டல் பெரிட்டோனியம் உள்ளது.

(3) தி **சராசரி தொப்புள் மடிப்பு**, இது எச்சமாகும் **யுராச்சஸ்** இது வளர்ச்சியின் போது கருவின் சிறுநீர்ப்பையின் நுனிக்கும் தொப்புளுக்கும் இடையில் நீண்டுள்ளது.

(4) தி **இடைநிலை தொப்புள் மடிப்புகள்**, இவை அழிக்கப்பட்ட தொப்புள் தமனிகள், பெரிட்டோனியல் அடுக்கால் மூடப்பட்டிருக்கும். இந்த நாளங்கள் கருவில் உள்ள தொப்புளுக்கு மேல் வெசிகல் தமனிகளின் தொடர்ச்சியாகும்.

(5) தி **பக்கவாட்டு தொப்புள் மடிப்புகள்**, இவை கீழ் இரைப்பை தமனிகள் மற்றும் நரம்புகளை உள்ளடக்கிய பாரிட்டல் பெரிட்டோனியத்தின் மடிப்புகளாகும்.

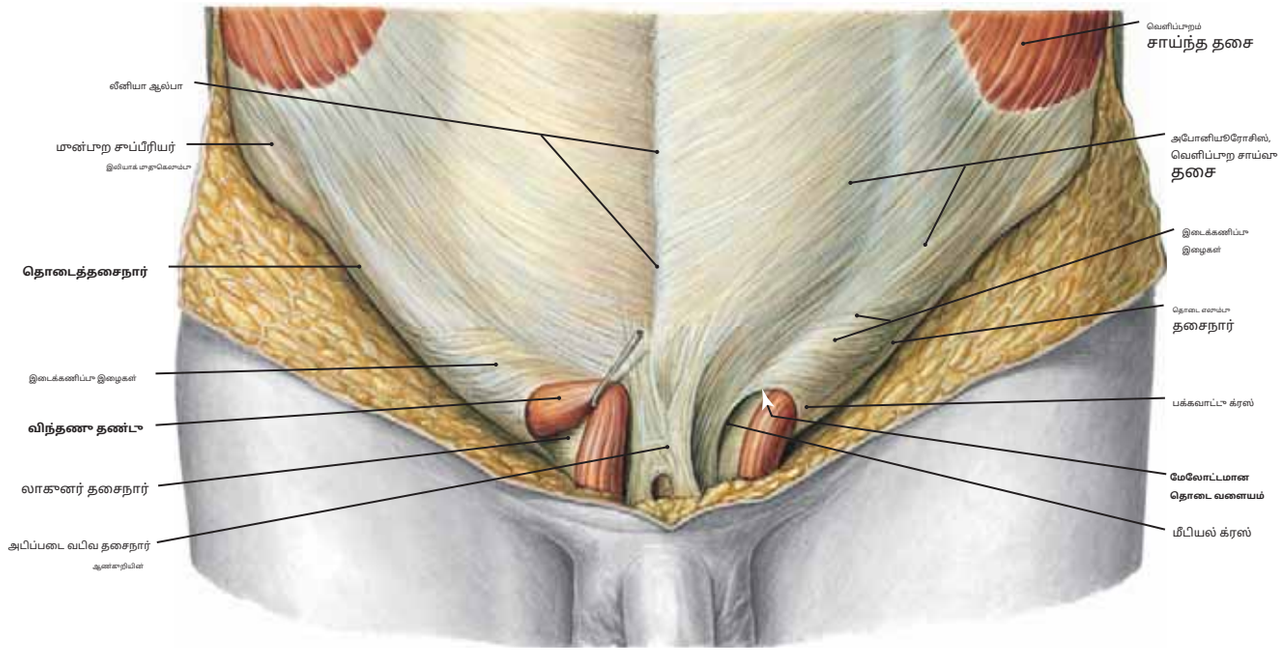

படம் 223.1 மேலோட்டமான கவட்டை வளையம் மற்றும் விந்தணு தண்டு

குறிப்பு: (1) மேலோட்டமான கவட்டை வளையம்**விந்துத் தண்டு**ஆண் மற்றும்**கருப்பையின் வட்டத் தசைநார்**பெண்ணில். இதில் பிரித்தெடுத்தல், வலது விந்தணு தண்டு வளையத்தின் எல்லையையும் காட்ட உயர்த்தப்பட்டுள்ளது.**லாகுனர் தசைநார்.**

(2) அபோனியூரோசிஸின் தசைநார் இழைகள் வெளிப்புற சாய்வின் சதைப்பற்றுள்ள இழைகளுடன் தொடர்ச்சியாக உள்ளன. அவை கீழ்நோக்கி இயக்கப்பட்டு, கோடு ஆல்பத்தின் குறுக்கே டெகுசசேட் ஆகும்.

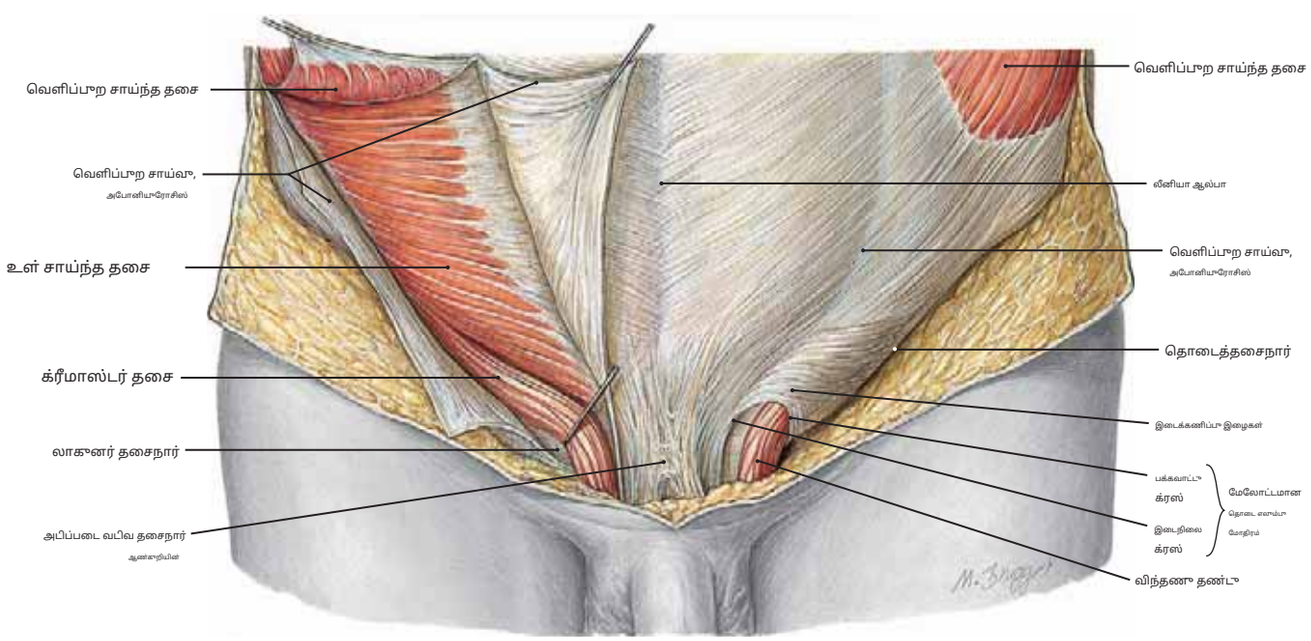

படம் 223.2 வலது உள் சாய்ந்த தசை (கீழ் பகுதி) மற்றும் மேலோட்டமான கவட்டை வளையம்

குறிப்பு: (1) வெளிப்புற சாய்ந்த தசையின் (வாசகரின் இடது) அபோனூரோசிஸ் துண்டிக்கப்பட்டு, உட்புற தசையின் கீழ் பகுதியைக் காட்ட உயர்த்தப்பட்டுள்ளது. சாய்ந்த தசை.

(2) வலது மேலோட்டமான கவட்டை வளையம் திறக்கப்பட்டு, வலது விந்தணுத் தண்டு இணைக்கப்பட்டு உயர்த்தப்பட்டுள்ளது.

(3) மேலோட்டமான கவட்டை வளையம் என்பது வெளிப்புற சாய்ந்த தசையில் ஓரு பிளவு போன்ற திறப்பு ஆகும். எப்படி என்பதைக் கவனியுங்கள்**இடைக்கணிப்பு இழைகள்**இடையே நீட்டிப்பதன் மூலம் மேலோட்டமான வளையத்தின் பக்கவாட்டு அம்சத்தை வலுப்படுத்துவும்**இடைநிலை மற்றும் பக்கவாட்டு க்ரூரா.**

(4) தி**தொடைத்தசைநார்**மான்புற உயர்ந்த இலியாக் முதுகெலும்புக்கும் அந்தரங்க பியூபர்கிளுக்கும் இடையில் நீண்டுள்ளது. இந்த தசைநார் வெளிப்புற சாய்ந்த அபோனியூரோசிஸின் கீழ்மட்ட இழைகளால் உருவாகிறது மற்றும்**கடன் கொடுக்கிறது**மான்புற வயிற்றுச் சுவரின் கீழ் பகுதிக்கு ஆதரவு.

(5) ஆண்குறியின் அபிவபிவ தசைநார் வெளிப்புற சாய்ந்த தசையின் அப்போனியூரோசிஸிலிருந்து கீழ்நோக்கி நீண்டுள்ளது.

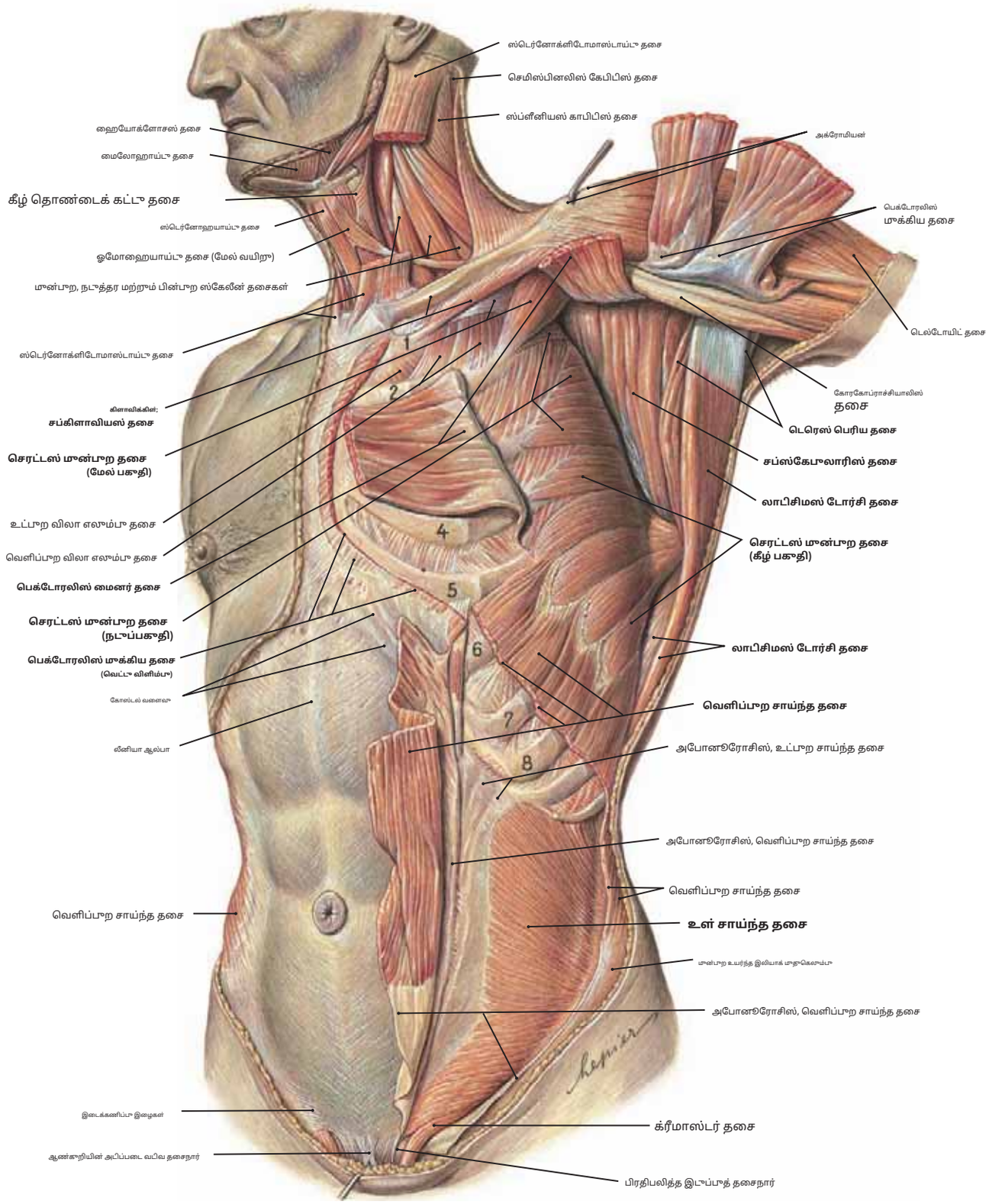

படம் 224 தண்டு, அக்குள் மற்றும் கழுத்தின் தசைகளின் ஆழமான அடுக்குகள்

குறிப்பு: (1) செரட்டஸ் மான்பாற தசையின் அடிப்படை இலக்கங்களை வெளிப்படுத்த பெக்டோரலிஸ் மேஜர் மற்றும் மைனர் தசைகள் பிரதிபலிக்கப்பட்டுள்ளன, இது மேல் ஒன்பது விலா எலும்புகளுடன் இணைகிறது.

(2) வெளிப்பாற சாய்ந்த தசை மற்றும் அதன் அபோனியூரோசிஸின் கீழ் பக்கவாட்டு பகுதி ஆகியவை அவற்றின் தோற்றத்திற்கு அருகில் அரை வட்ட மறையில் துண்டிக்கப்பட்டு, மான்பாற வயிற்று சுவர் தசைகளின் இரண்டாவது அடுக்கைக் கொண்ட அடிப்படை உள் சாய்ந்த தசையை வெளிப்படுத்துகின்றன.

(3) வெளிப்பாற சாய்ந்த தசையின் நார்கள் கீழ்நோக்கிச் செல்கின்றன (அல்லது நீங்கள் உங்கள் கைகளை பக்கவாட்டுப் பைகளில் வைக்கும் அதே திசையில்), அதேசமயம்**பெரும்பாலான**வெளிப்பாற சாய்ந்த தசை இழைகளுக்கு 90 டிகிரி கோணத்தில், எதிர் திசையில் உள் சாய்ந்த தசைப் போக்கின் இழைகளின்.

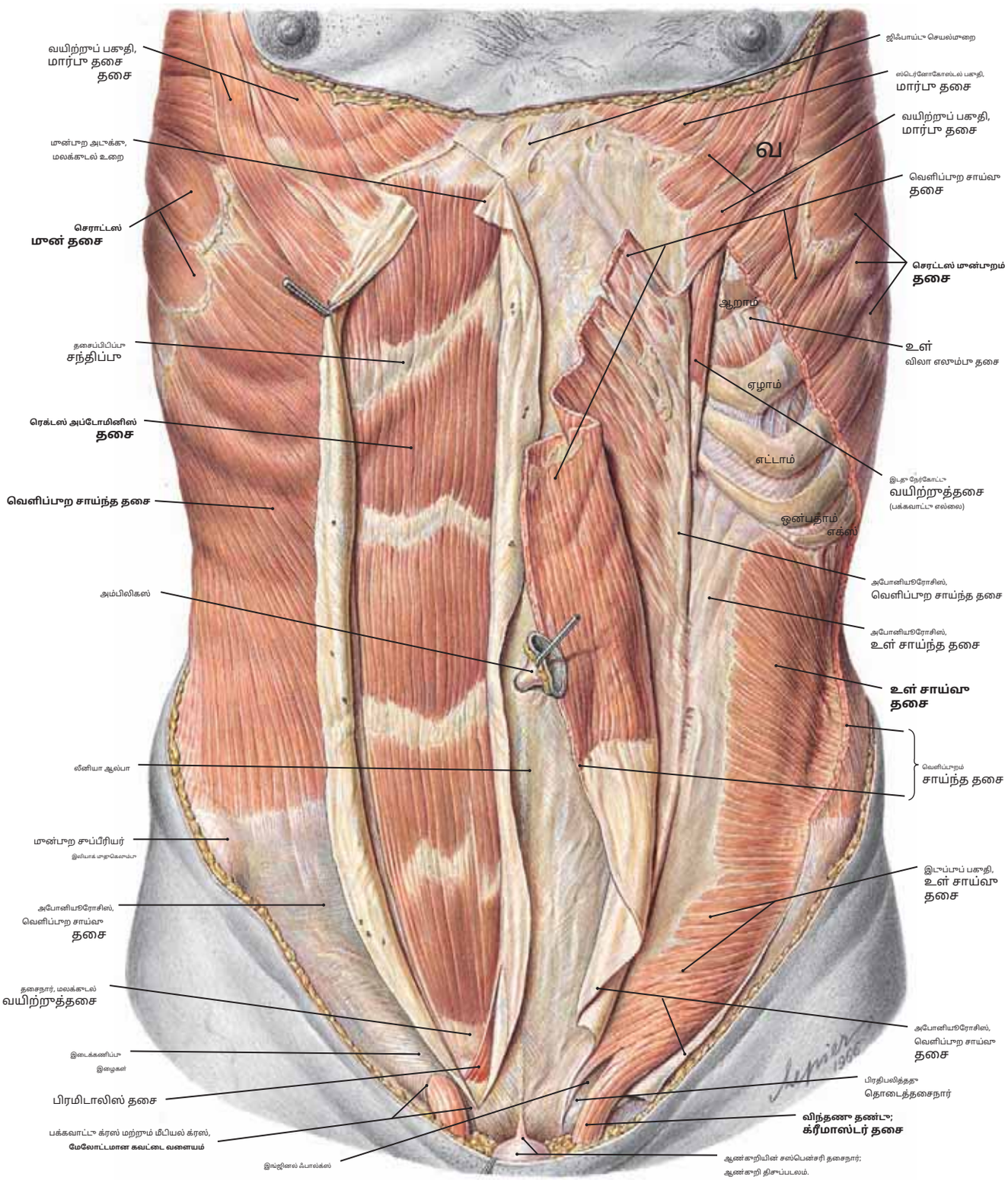

படம் 225 மான்பாற வயிற்றாச் சுவர்: மலக்கடல் வயிற்றா மற்றும் உள் சாய்ந்த தசைகள்

தசை	தோற்றம்	செருகல்	உள்நோக்கம்	செயல்
வெளிப்பாற சாய்வா	கீழ் எட்டா விலா எலும்பாகளின் (5 மாதல் 12 விலா எலும்பாகள்) வெளிப்பாற மேற்பரப்பில் இராந்தா சதைப்பற்றாள்ள நழுவாதல்.	இலியாக் மாகட்டின் வெளிப்பாற உதடா; வெளிப்பாற சாய்வின் அபோனூரோசிஸ், இதா ஒரா மையக் கோடா ராஃபில் மடிகிறதா, **லீனியா ஆல்பா**	கீழ் ஏழா மார்பா பகாதி நரம்பாகள் (T6–T12)	வயிற்றா உள்ளாறப்பாகளை அழுத்தாகிறதா;**இரண்டா தசைகளும்**: உடற்பகாதியை மான்னோக்கி வளைக்கவும்;**ஒவ்வொரா தசையும்:** உடற்பகாதியை அந்தப் பக்கமாக வளைத்தா, வயிற்றின் மான்பாறத்தைச் சுழற்றாகிறதா **எதிர்**பக்கம்

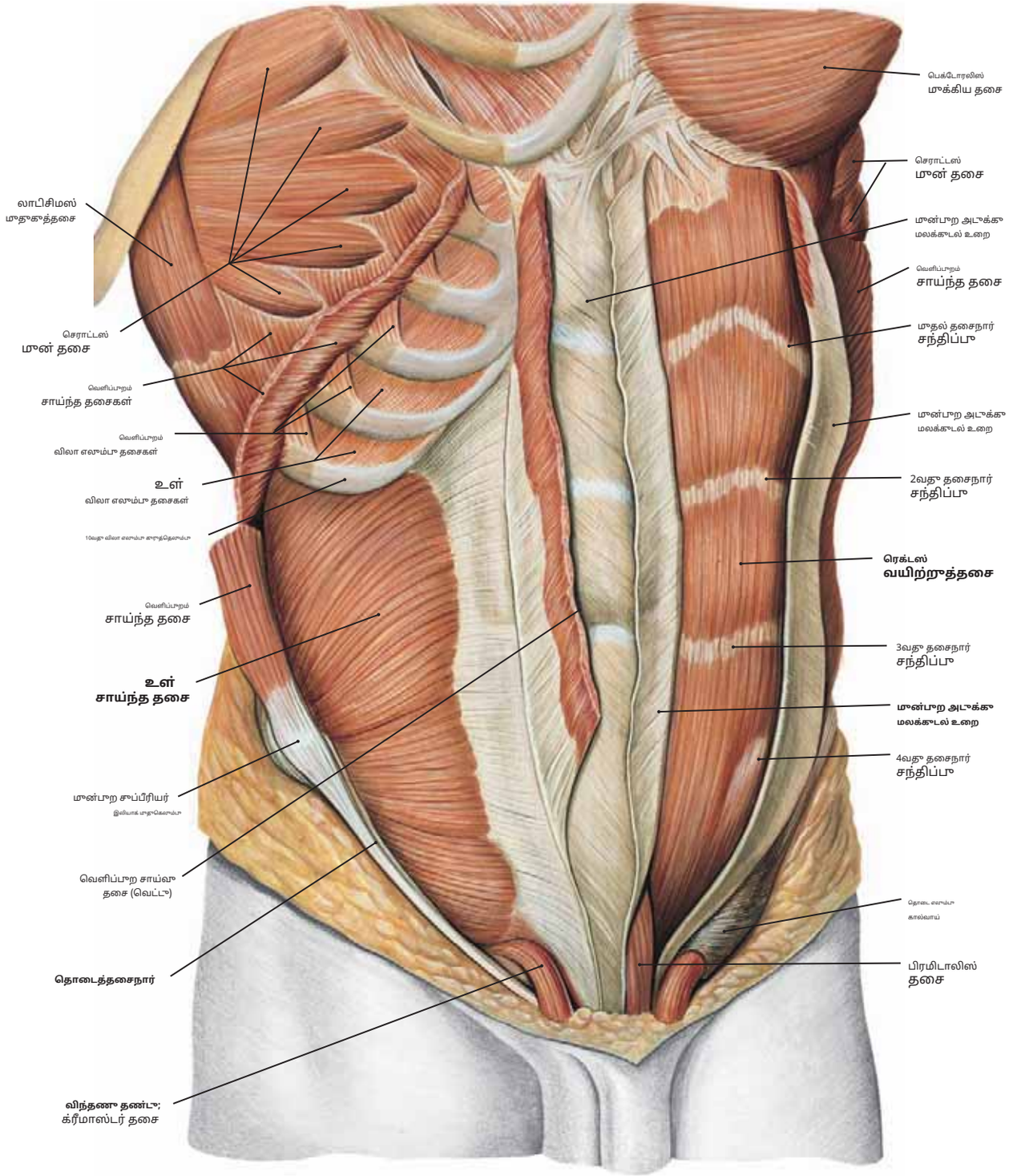

படம் 226 வயிற்று தசையின் நடு அடுக்கு: உட்புற சாய்ந்த தசை

தசை	தோற்றம்	செருகல்	உள்நோக்கம்	செயல்
உள் சாய்வு	இடுப்புத் தசைநாரின் பக்கவாட்டு மூன்றில் இரண்டு பங்கு; இலியாக் முகட்டின் நடு உதடு; தோரகொலம்பர் திசுப்படலம்	கீழ் மூன்று அல்லது நான்கு விலா எலும்புகளின் கீழ் எல்லை;**லீனியா ஆல்பா;**அபோனியுரோசிஸ் வெளிப்புற சாய்வோடு இணைந்து மலக்குடல் உறையை உருவாக்க உதவுகிறது.	கீழ் ஐந்து மார்பு நரம்புகள் மற்றும் முதல் இடுப்பு நரம்பு (T8–L1)	வயிற்று உள்ளுறுப்புகளை அழுத்துகிறது; **இரண்டு தசைகளும்:**உடற்பகுதியை முன்னோக்கி வளைக்கவும்;**ஒவ்வொரு தசையும்:**உடற்பகுதியை அந்தப் பக்கமாக வளைக்கிறது, ஆனால் வயிற்றின் முன்புறத்தை நோக்கிச் சுழற்றுகிறது**அதே** பக்கம்

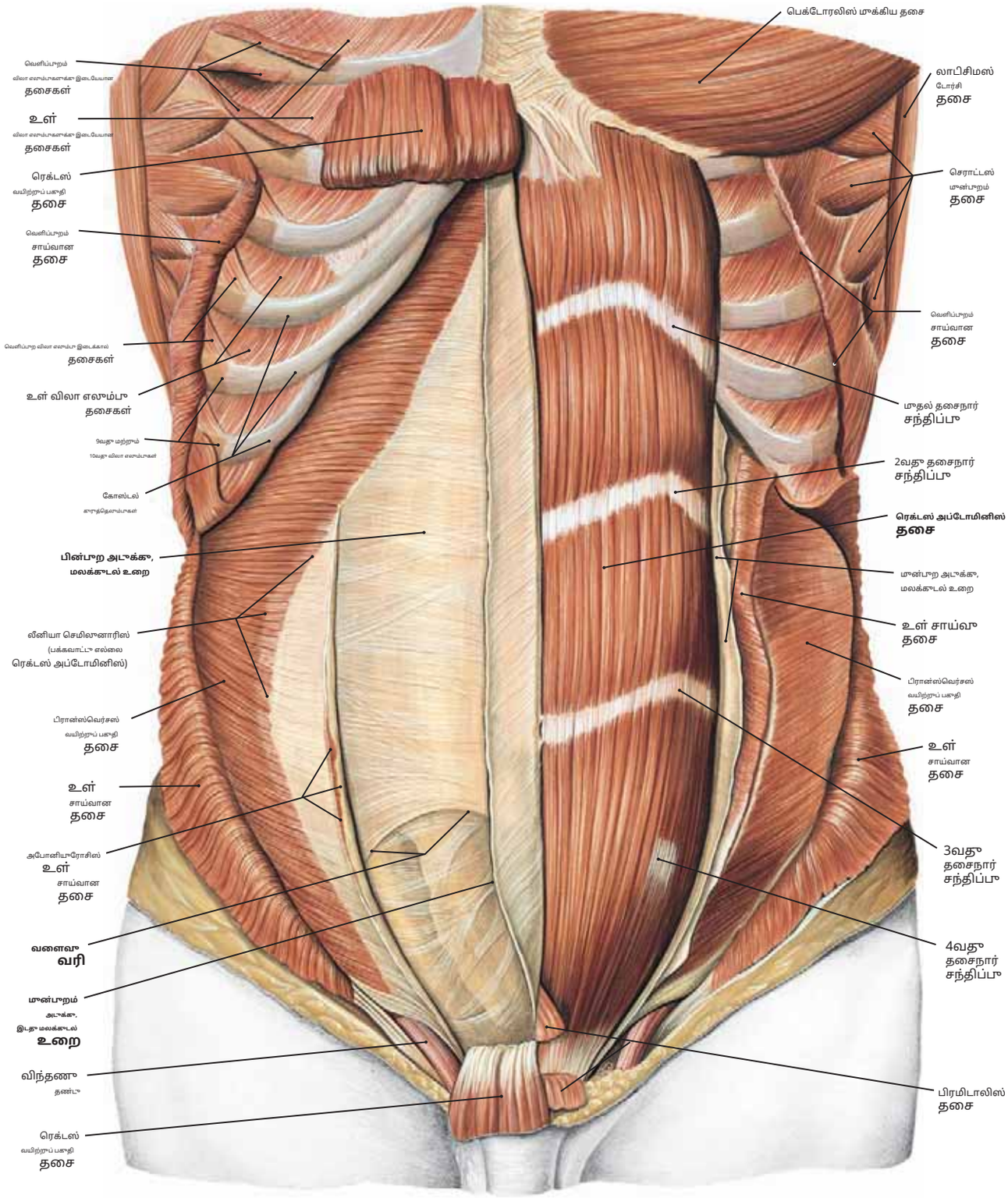

படம் 227 வயிற்றா தசையின் ஆழமான அடாக்கா: பிரான்ஸ்வெர்சஸ் வயிற்றா தசை

தசை	தோற்றம்	செரகல்	உள்நோக்கம்	செயல்
பிரான்ஸ்வெர்சஸ் வயிற்றாப் பகுதி	இஞ்சினல் தசைநார் மற்றும் இலியாக் மாகட்டின் உள் உதட்டின் பக்கவாட்டா மூன்றாவதா; தோரகொலம்பர் திசுப்படலம்; கீழ் ஆறா விலா எலும்பாகளின் உள் மேற்பரப்பா	அபோனியூரோசிஸில் மாடிகிறதா; **மேல் இழைகள்:**லீனியா ஆல்பாவிற்கா, ரெக்டஸ் உறையின் பின்பாற அடாக்கை உராவாக்க உதவாகிறதா;**கீழ் இழைகள்:** உராவாக pubis உடன் இணைக்கவும் **இணைந்த தசைநார்**	கீழ் ஆறா மார்பா மற்றும் மாதல் இடாப்பா நரம்பாகள் (T7–L1)	வயிற்றா சுவர் இறுக்கமடைகிறதா; வயிற்றாப் பகுதியை அழுத்தகிறதா உள்ளடக்கங்கள்

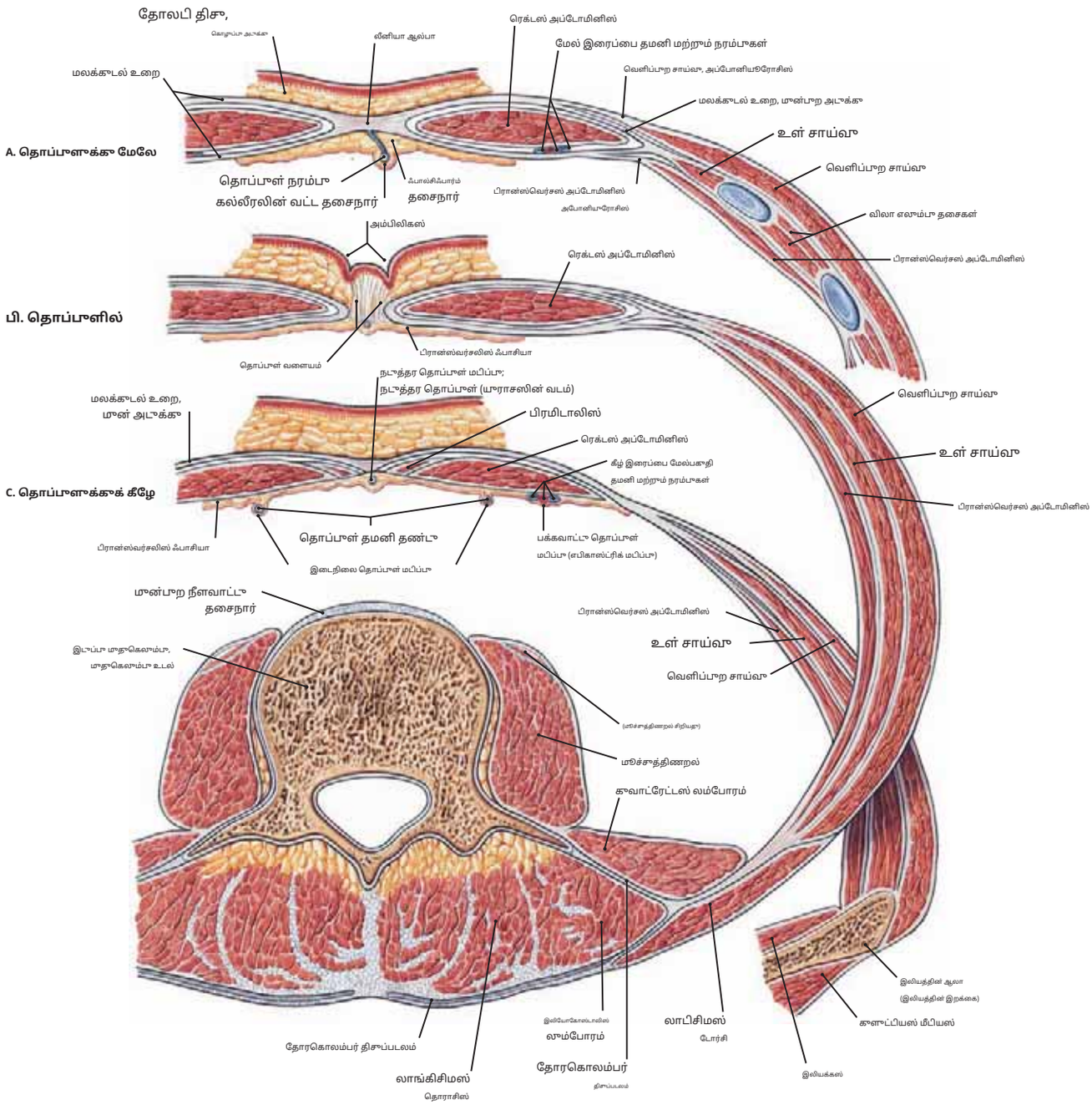

படம் 228 **மூன்று வெவ்வேறு நிலைகளில் வயிற்றின் குறுக்குவெட்டுப் பிரிவுகள்**

குறிப்பு: (1) இல் **அ**,இந்தப் பகுதி தொப்புளுக்கு மேலே உள்ளது;**பி**,இந்தப் பிரிவு தொப்புள் மட்டத்தில் உள்ளது; இல் **சி**,இந்தப் பகுதி தொப்புளுக்குக் கீழே உள்ளது மற்றும் வளைவு கோட்பிற்கு கீழே. அதை கவனிக்கவும் **ச**மட்டும் **குறுக்குவெட்டுத் திசுப்படலம்**மலக்குடல் வயிற்று தசையின் ஆழத்தில் காணப்படுகிறது மற்றும் மலக்குடல் உறையின் பின்புற அடுக்கு இல்லை.

(2) படத்தின் கீழே காணப்படும் மழுமையான பரிமாற்றம் தொப்புள் மட்டத்தில் பக்கவாட்டு மற்றும் முன்புற தசைகளுடன் தொடர்ச்சியாக உள்ளது (**இ**).

(3) மலக்குடல் வயிற்றுத் தசையின் உறையில் உள்ள வேறுபாடுகள் (படங்கள் 230.1 மற்றும் 230.2 ஐப் பார்க்கவும்).

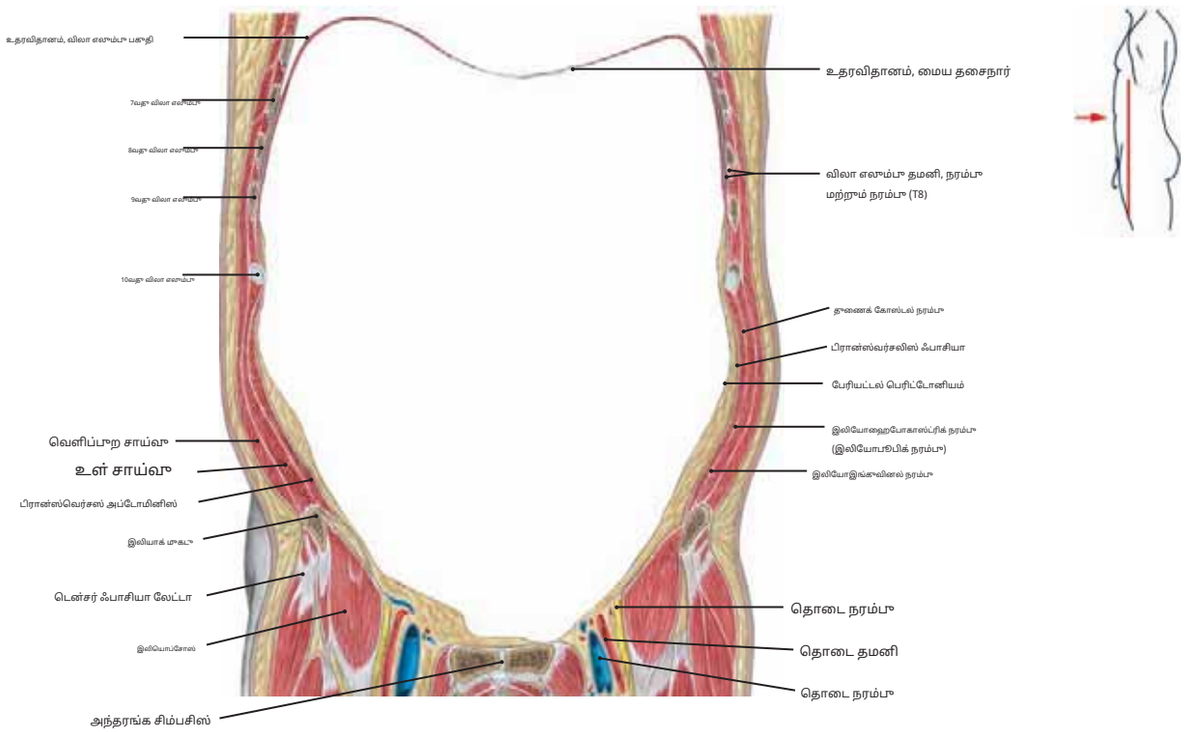

படம் 229.1 இலியாக் முகடு மற்றும் சிம்பசிஸ் பூபிஸ் வழியாக வயிற்றின் முன் பகுதி

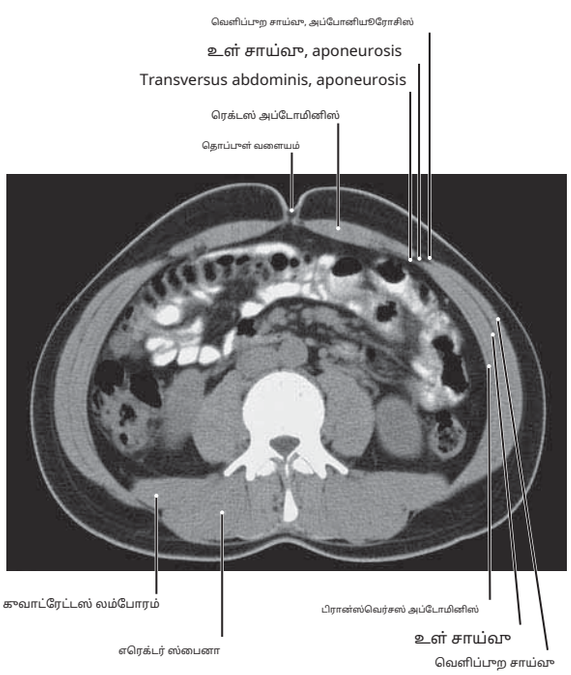

படம் 229.2 தொப்புள் மட்டத்தில் வயிற்றுத் தசைகளின் கணக்கிடப்பட்ட டோமோகிராபி (CT)

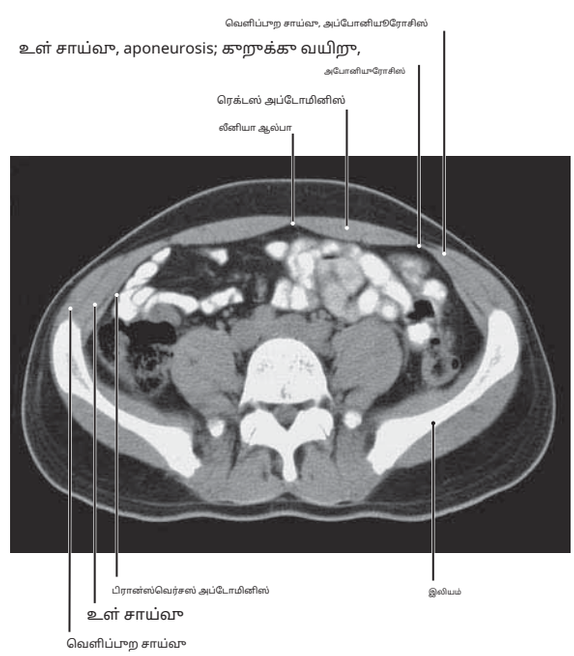

படம் 229.3 ஐந்தாவது இடுப்பு முதுகெலும்பின் மட்டத்தில் வயிற்றுத் தசைகளின் CT ஸ்கேன்.

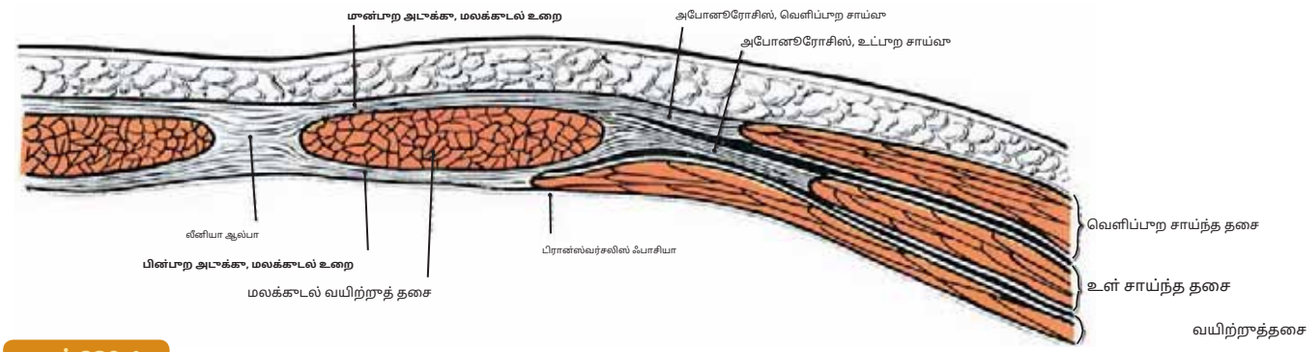

படம் 230.1

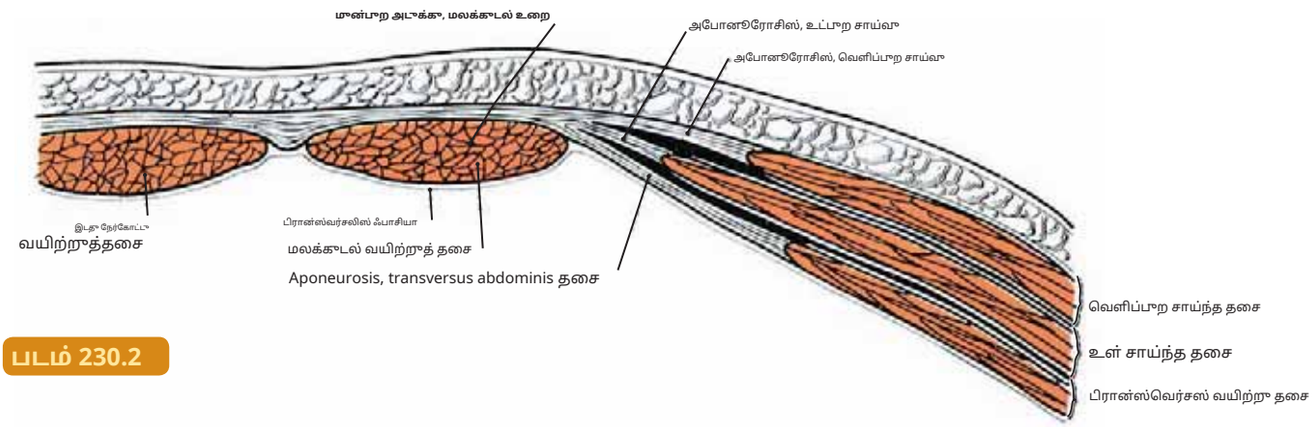

படம் 230.2

படங்கள் 230.1 மற்றும் 230.2 மான்பாற வயிற்றுச் சுவரின் குறுக்குவெட்டுப் பிரிவுகள்: தொப்புளுக்கு மேலே (படம் 230.1) மற்றும் வளைவுக் கோட்டிற்குக் கீழே (படம் 230.2)

குறிப்பு: (1) ரெக்டஸ் அப்டோமினிஸின் உறை வெளிப்பாற சாய்வு, உள் சாய்வு மற்றும் பிரான்ஸ்வெர்சஸ் அப்டோமினிஸின் அப்போனியூரோசிஸால் உருவாகிறது. தசைகள்.

(2) உறையின் மேல் மூன்றில் இரண்டு பங்கு மலக்குடல் தசையை முன்பாறமாகவும் பின்பாறமாகவும் மூடுகிறது. இதைச் சாதிக்க, உள் சாய்ந்த அபோனியூரோசிஸ் பிளவுபடுகிறது. உள் சாய்ந்த அபோனியூரோசிஸின் ஒரு பகுதி வெளிப்பாற சாய்ந்த அபோனியூரோசிஸுடன் இணைந்து**முன் அடுக்கு**, மற்ற பகுதி பிரான்ஸ்வெர்சஸ் அடிவயிற்றுப் பகுதியின் அப்போனியூரோசிஸுடன் இணைந்து**பின்பாற அடுக்கு**(படம் 230.1).

(3) வளைவுக் கோட்டிற்குக் கீழே அமைந்துள்ள உறையின் கீழ் மூன்றில் ஒரு பகுதி பின்பாறத்தில் குறைபாடுடையது, ஏனெனில் மூன்று தசைகளின் அப்போனியூரோஸ்கள் ரெக்டஸ் அப்டோமினிஸ் தசைக்கு முன்பாறமாகக் செல்கின்றன (படம் 230.2).

(4) உறை மற்றும் குறுக்குவெட்டு தசையின் ஆழத்தில் அமைந்துள்ளது**பிரான்ஸ்வர்சலிஸ் ஃபாசியா,**பெரிட்டோனியம் மற்றும் முன்பாற சுவர் கட்டமைப்புகளுக்கு இடையில் இடைக்கிடையே அமைந்துள்ளது.

தசை	தோற்றம்	செருகல்	உள்நோக்கம்	செயல்
ரெக்டஸ் வயிற்றுப் பகுதி	ஐந்தாவது, ஆறாவது மற்றும் ஏழாவது விலா எலும்பு குருத்தெலும்புகள்; கோஸ்டாக்ஸிபாய்டு தசைநார்கள் மற்றும் ஜிஃபாய்டு செயல்முறை	அந்தரங்க மூட்டு மற்றும் அந்தரங்க பியூபர்கிளின் முகடு; சிம்பசிஸ் அந்தரங்க மூட்டு முன்பக்கம்	கீழ் ஏழு மார்பு பகுதி நரம்புகள் (T6–T12)	முதுகெலும்பு நெடுவரிசையை வளைக்கிறது; முன்பாற வயிற்று சுவரை இறுக்குகிறது; வயிற்று உள்ளடக்கங்களை அழுத்துகிறது.
க்ரீமாஸ்டர்	உட்பாற சாய்ந்த தசையின் தொடர்ச்சியாக, இடுப்புத் தசைநார் வழியாக நடுவில்.	ரெக்டஸ் அப்டோமினிஸ் தசையின் பியூபர்கிள்ஸ் மற்றும் க்ரெஸ்ட் மற்றும் உறையின் ப்யூபிஸுக்கு (விந்தணு வடத்தின் மீது சுழல்களை உருவாக்கி டெஸ்டிஸ் வரை அடையும்)	பிறப்புறுப்பு கிளை பிறப்புறுப்பு தொடை நரம்பு (எல்1, எல்2)	மேலோட்டத்தை நோக்கி விதைப்பையை மேல்நோக்கி இழுக்கிறது. தொடை வளையம்
பிரமிடாலிஸ்	அந்தரங்கப் பகுதியின் முன்பாற மேற்பரப்பு மற்றும் முன்பாற அந்தரங்கத் தசைநார்	உள்ளே**லீனியா ஆல்பா** தொப்புள் மற்றும் சிம்பசிஸ் பூபிஸுக்கு இடையில் (தசை அளவு மாறுபடும்; சராசரியாக, 6 முதல் 7 செ.மீ நீளம்)	12வது தொராசி நரம்பு (T12)	கால்வாய்கள்**லீனியா ஆல்பா**

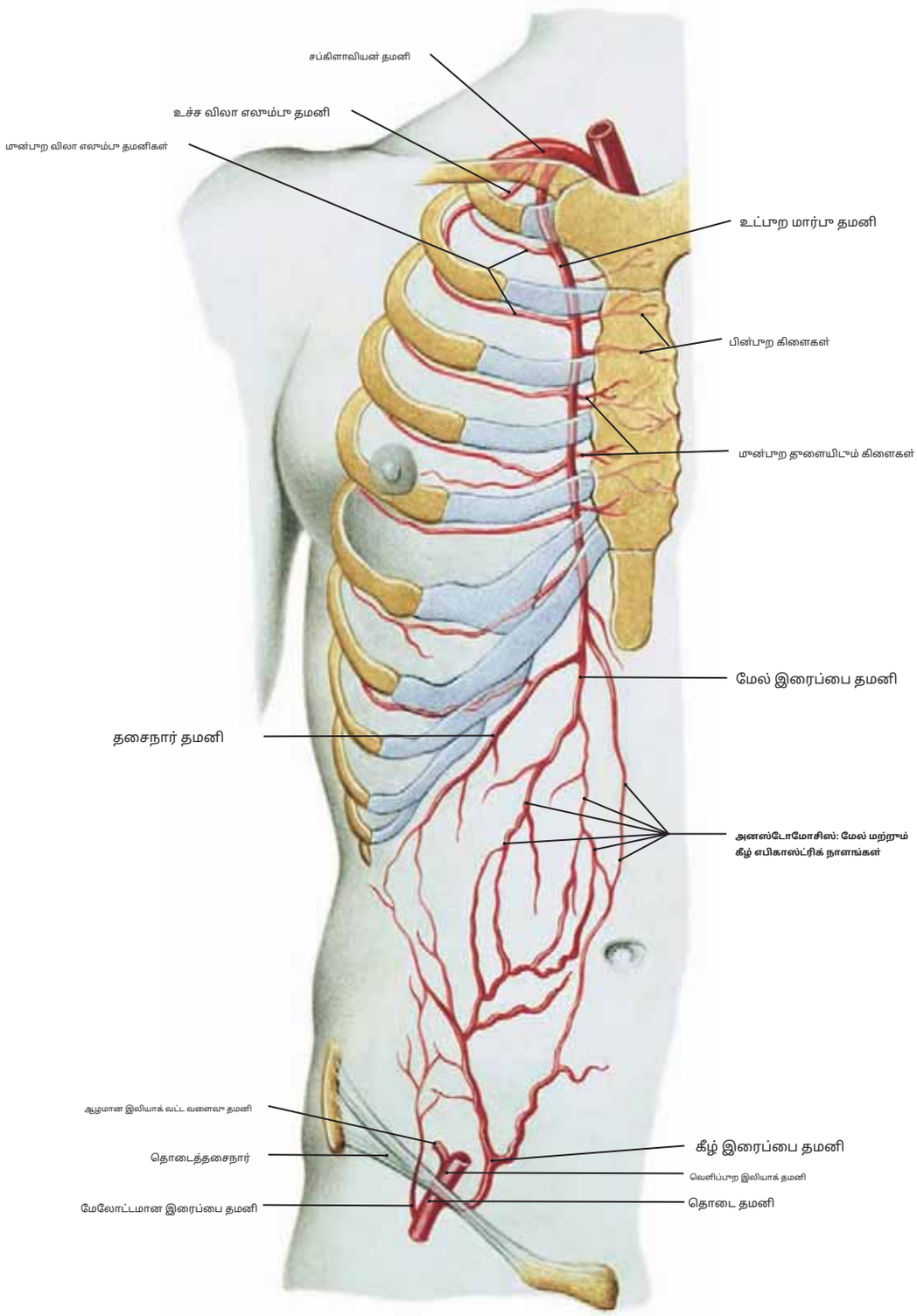

படம் 231 எபிகாஸ்ட்ரிக் அனஸ்டோமோசிஸின் திட்ட வரைபடம்

குறிப்பு: (1) தி**உட்பாற மார்பு தமனி**சப்கிளாவியன் தமனியிலிருந்து தோன்றி மார்பெலும்புக்கு இணையாக விலா எலும்புகளுக்குப் பின்னால் இறங்குகிறது. (2) மார்பெலும்புக்குக் கீழே, உள் மார்பெலும்பு தமனி பிரிவதன் மூலம் முடிவடைகிறது**தசை நோய்**மற்றும்**மேல் இரைப்பை தமனிகள்**.

(3) மஸ்குலோஃப்ரினிக் தமனி, விலா எலும்பு விளிம்புக்கு அருகில் பக்கவாட்டில் சென்று உதரவிதானத்திற்கு இரத்தத்தை வழங்க உதவுகிறது, அதே நேரத்தில் மேல் இரைப்பை தமனி, மலக்குடல் உறைக்குள் இறங்கி, மலக்குடல் வயிற்று தசையின் உட்பொருளில் நுழைகிறது.

(4) கீழ் இரைப்பை தமனி என்பது வெளிப்பாற இலியாக் தமனியின் ஒரு கிளையாகும். இது வளைவு கோட்டில் மலக்குடல் உறைக்குள் ஏறிச் சென்று மலக்குடல் வயிற்று தசைக்குள் கிளைக்கிறது, அங்கு அது மேல் இரைப்பை தமனியுடன் அனஸ்டோமோஸ் செய்கிறது. இந்த அனஸ்டோமோசிஸ் மேல் மற்றும் கீழ் மூட்டுகளுக்கு சேவை செய்யும் தமனிகளுக்கு இடையே ஒரு செயல்பாட்டு இடைத் தொடர்பை உருவாக்குகிறது.

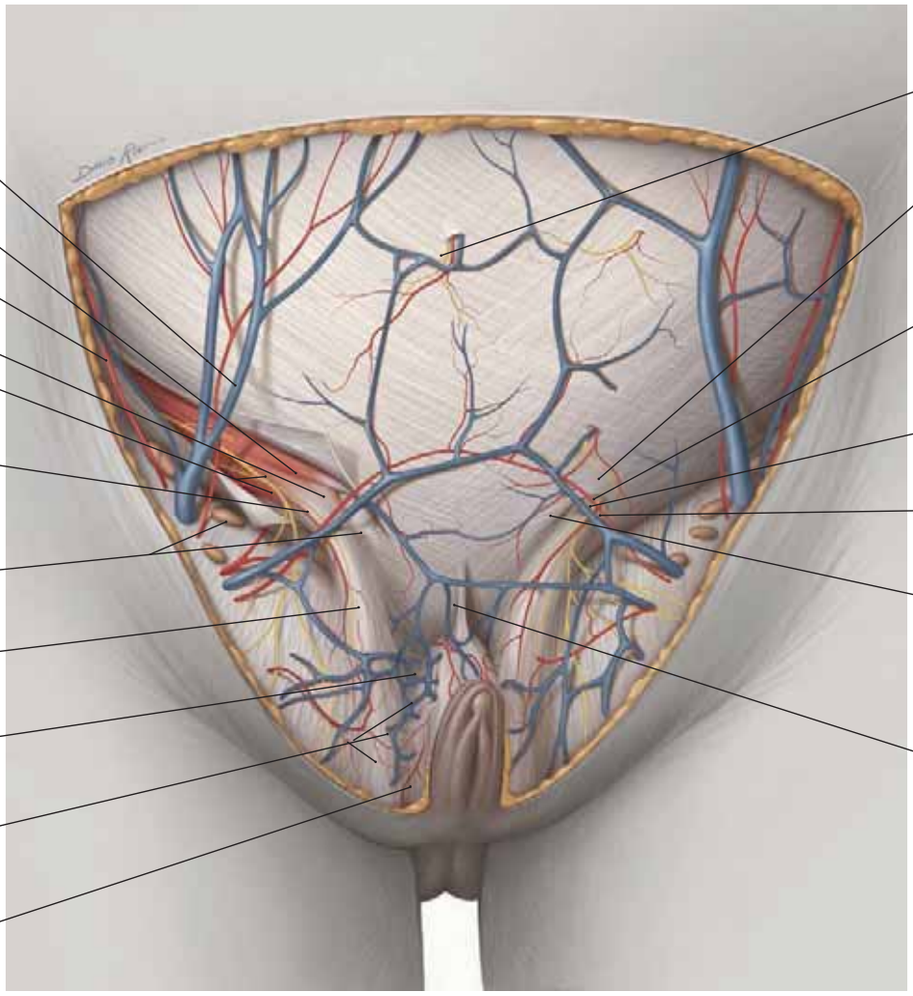

படம் 232 பெண்களில் முன்புற வயிற்றுச் சுவரின் இங்குயினல் பகுதி: வெளிப்புற சாய்வின் அப்போனியூரோசிஸ்

குறிப்பு: (1) தோல் மற்றும் மேலோட்டமான திசுப்படலம் இங்குயினல் பகுதியிலிருந்து பிரதிபலிக்கப்பட்டு, வெளிப்புற சாய்ந்த தசையின் அபோனியூரோசிஸை வெளிப்படுத்துகிறது, மேலோட்டமான கூடல் வளையம், கீழ் வயிற்றுச் சுவரின் மேலோட்டமான நாளங்கள் மற்றும் நரம்புகள், மற்றும் பெண்குறிமூலத்தின் தசைகள் மற்றும் நரம்புகள்.

(2) தி**மேலோட்டமான கவட்டை வளையம்**வெளிப்புற சாய்ந்த தசையின் அபோனியூரோசிஸில் ஒரு திறப்பு ஆகும். மாதிரியின் இடதுபுறத்தில் (வாசகரின் வலதுபுறம்) வட்டத் தசைநார் மற்றும் இலியோஇங்குவினல் நரம்பின் கீழ்ப் பாதையை வெளிப்படுத்த வளையம் திறக்கப்பட்டுள்ளது.

(3) இலியோஹைபோகாஸ்ட்ரிக் நரம்பு (L1 இன் கிளை) அப்போனியூரோசிஸை ஊடுருவி, அடிப்படை தசைகளுக்கு மோட்டார் இழைகளை வழங்கிய பிறகு ஒரு உணர்வு நரம்பாக மாறுகிறது.

(4) மேலோட்டமான நாளங்களில், கவனிக்கவும்**மேலோட்டமான வெளிப்புற பூடண்டல்**, தி**மேலோட்டமான இலியாக் வட்டவளைவு**, மற்றும்**மேலோட்டமான இரைப்பை.**பிந்தைய நாளங்கள் அதன் மேலோட்டமான கொழுப்பு (கேம்பரின்) மற்றும் ஆழமான (ஸ்கார்பாவின்) அடுக்குகளுக்கு இடையில் மேலோட்டமான திசுப்படலத்திற்குள் மேலே செல்கின்றன.

(5) தி**பெண்குறிமூலத்தின் மேலோட்டமான முதுகு நரம்பு,**இது இடது அல்லது வலது மேலோட்டமான வெளிப்புற பூடண்டல் நரம்புக்குள் பாய்ந்து செல்லக்கூடும்.

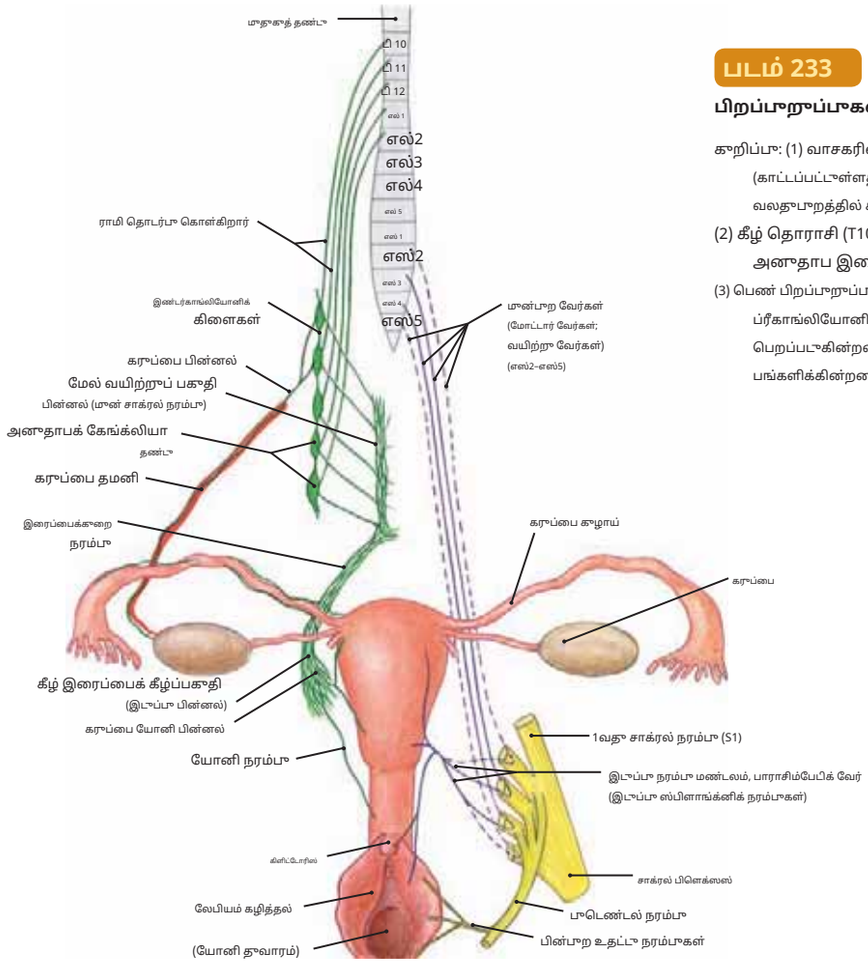

படம் 233 பெண்ணின் தன்னியக்கப் பூத்தாக்கம் பிறப்பறுப்பகள்

கறிப்பு: (1) வாசகரின் இடதுபுறத்தில் அனுதாப இழைகள் கறிக்கப்பட்டுள்ளன. (காட்டப்பட்டுள்ளதுபச்சை), அதே நேரத்தில் பாராசிம்பேடிக் இழைகள் வாசகரின் வலதுபுறத்தில் காட்டப்பட்டுள்ளன (இல்ஊதா).

(2) கீழ் தொராசி (T10–T12) மற்றும் மேல் இடுப்பு (L1–L3) பிரிவுகளிலிருந்து அனுதாப இழைகள் இடுப்புக்குள் இறங்குகின்றன.

(3) பெண் பிறப்பறுப்பு உறுப்புகளை (உள் மற்றும் வெளிப்புறம்) வழங்கும் பாராசிம்பேடிக் ப்ரீகாங்லியோனிக் இழைகள் S2, S3 மற்றும் S4 ஆகிய சாக்ரல் பிரிவுகளிலிருந்து பெறப்படுகின்றன. சில சமயங்களில் S1 மற்றும்/அல்லது S5 ஆகியவையும் இழைகளை பங்களிக்கின்றன.

பெண் பிறப்பறுப்பு உறுப்புகளின் (உள் மற்றும் வெளிப்புறம் இரண்டும்) பூதுமைப்படுத்தல்

	தோற்றம்	பாடநெறி	உறுப்பு	செயல்பாடு
பாராசிம்பேடிக் பகுதி	மூளந்தண்டு வடம், சாக்ரல் பகுதி (S1)**எஸ்2, எஸ்3, எஸ்4,**(எஸ்5)	இடுப்பு நரம்பு மண்டலம், பாராசிம்பேடிக் வேர் [இடுப்பு ஸ்பிளாங்க்னிக் நரம்புகள்] ↓ பெண்கறிமுலத்தின் காவர்னஸ் நரம்புகள்	கருப்பை கழாய் கருப்பை யோனி கிளிட்டோரிஸ்	வாசோடைலேஷன் வாசோடைலேஷன் திரவ உற்பத்தி (பிரான்ஸ்யூடேட்) விறைப்புத்தன்மை
அனுதாபப் பகுதி	மதுகாத் தண்டு, மார்புப் பகுதி **(T10 முதல் T12 வரை)** மதுகாத் தண்டு, இடுப்புப் பகுதி **(L1 முதல் L2 அல்லது L3 வரை)**	மேல் மெசென்டெரிக் பின்னல் ↓ கருப்பை பின்னல் ↓ சிறுநீரக பின்னல் அனுதாப தண்டு ↓ மேல் இரைப்பை பிளெக்ஸஸ் ↓ இரைப்பைக்கழாயின் கீழ்ப்பகுதி நரம்பு ↓ கீழ் இரைப்பைக் கீழ்ப்பகுதி ↓ கருப்பை யோனி பின்னல்	கருப்பை கருப்பை கழாய் கருப்பை யோனி	வாசோகன்ஸ்ட்ரிக்ஷன் சுருக்கம்
உடலியல் வெளியேற்றம் சோமாடிக் அஃபெரெண்ட்		பூடெண்டல் நரம்பு பெண்கறிமுலத்தின் மதுகா நரம்பு பின்பாற உதடு நரம்புகள்	கிளிட்டோரிஸ் லேபியா மஜோரா இசியோகாவெர்னோசஸ் பால்போஸ்பாஞ்சியோசஸ்	சுருக்கம்

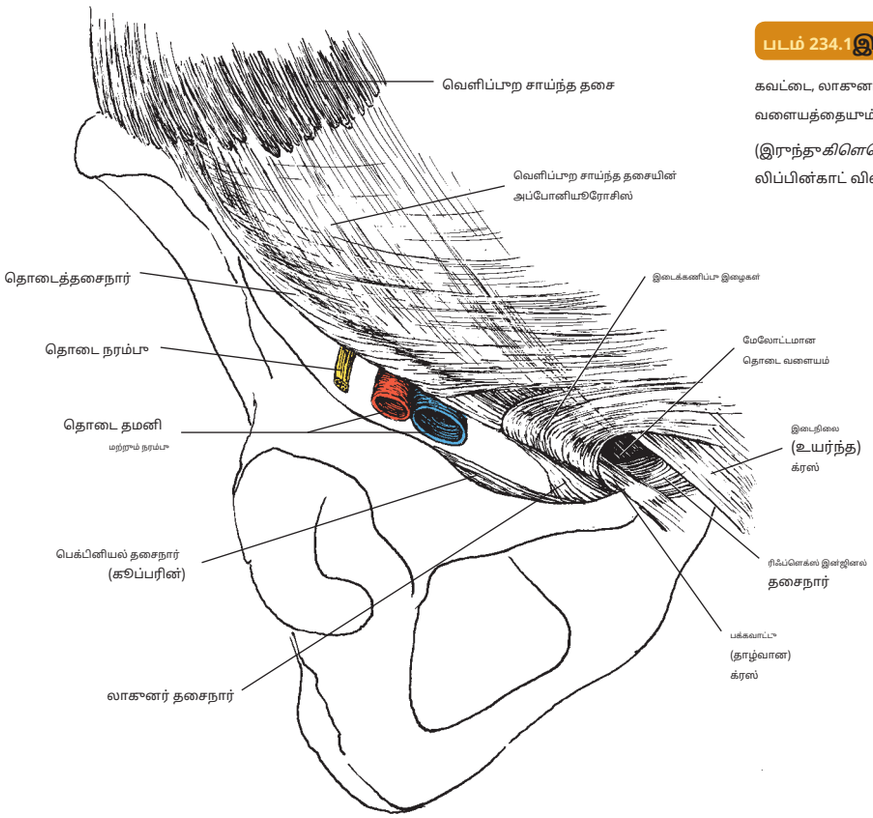

படம் 234.1 இங்குயினல் பகுதியில் உள்ள தசைநார்கள்

கவட்டை, லாகுனர் மற்றும் பெக்டினியல் தசைநார்களையும் மேலோட்டமான கவட்டை வளையத்தையும் கவனியுங்கள்.

(இருந்து *கிளெமெண்டேவின் உடற்கூறியல் பிரிப்பு*,2வது பதிப்பு. பால்டிமோர்: லிப்பின்காட் வில்லியம்ஸ் & வில்கின்ஸ், 2007.)

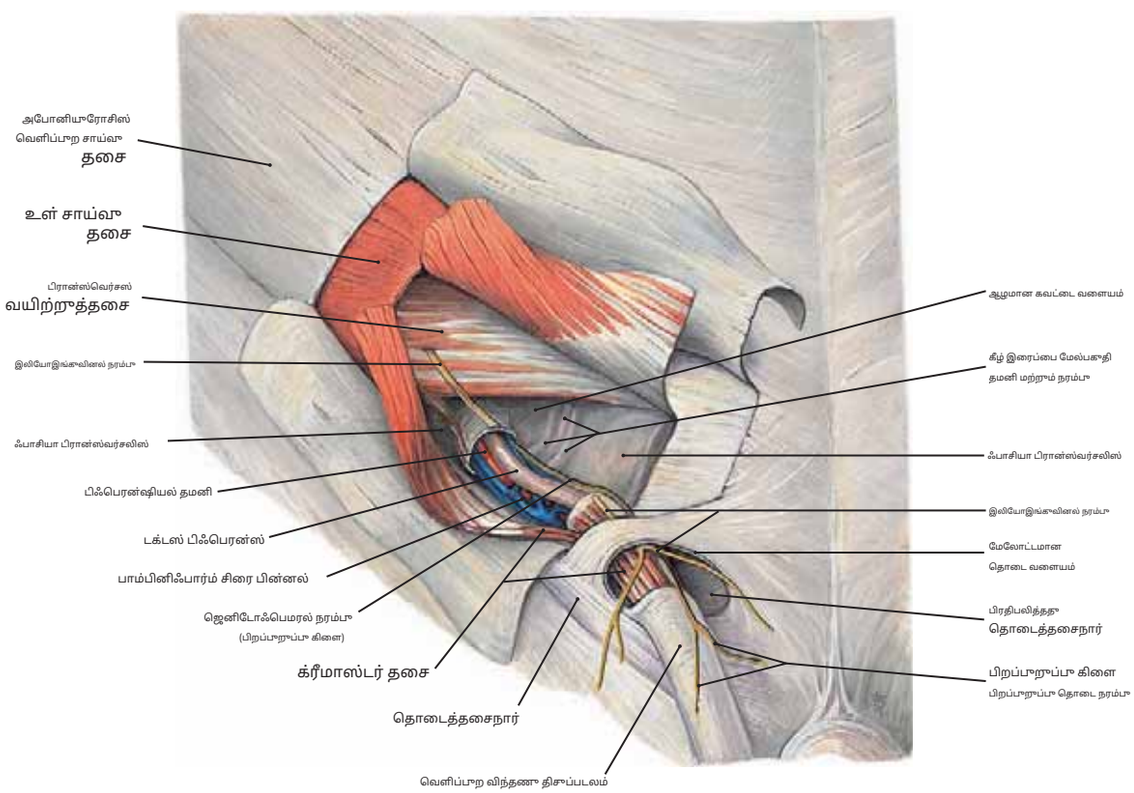

படம் 234.2 இன்குயினல் கால்வாயின் சுவர்கள்

குறிப்பு: (1) வெளிப்புற சாய்ந்த தசை மற்றும் உட்புற வயிற்று சாய்ந்த தசையின் அபோனியூரோசிஸ் இரண்டும் திறக்கப்பட்டுள்ளன மற்றும் கட்டமைப்புகள் **விந்துத் தண்டு** அம்பலப்படுத்தப்பட்டுள்ளன.

(2) அந்த **நாக்கு சார்ந்த** மற்றும் **பிறப்புறுப்பு தொடை நரம்புகள்** உடன் **நாளம் தணிப்பு** மற்றும் **தாழ்வு தமனி** அனைத்தும் காட்டப்பட்டு லேபிளிடப்பட்டுள்ளன.

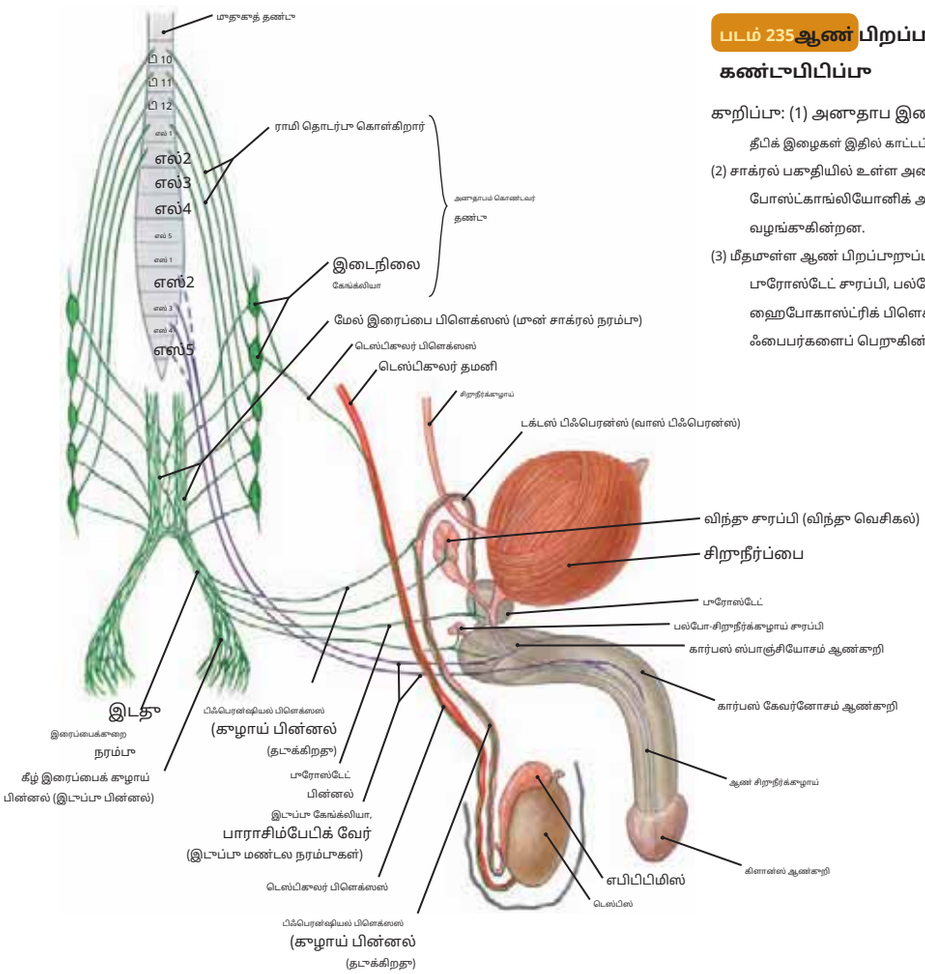

படம் 235 ஆண் பிறப்புறுப்பு உறுப்புகளின் தன்னியக்க கண்டுபிடிப்பு

குறிப்பு: (1) அனுதாப இழைகள் இதில் காட்டப்பட்டுள்ளன**பச்சை,**பாராசிம்பாதீடிக் இழைகள் இதில் காட்டப்பட்டுள்ளன**ஊதா.**

(2) சாக்ரல் பகுதியில் உள்ள அனுதாபச் சங்கிலியில் உள்ள கேங்க்லியாவிலிருந்து பெறப்பட்ட போஸ்ட்காங்லியோனிக் அனுதாப இழைகள் டெஸ்டிகுலர் தமனி மற்றும் டெஸ்டிஸை வழங்குகின்றன.

(3) மீதமுள்ள ஆண் பிறப்புறுப்பு உறுப்புகள் (செமினல் வெசிகல், டக்டஸ் டிஃபெரன்ஸ், புரோஸ்டேட் சுரப்பி, பல்போரெத்ரல் சுரப்பி மற்றும் ஆண்குறியின் பல்ப்) ஹைபோகாஸ்ட்ரிக் பிளெக்ஸஸிலிருந்து அவற்றின் போஸ்ட்காங்லியோனிக் சிம்பாதிக் ஃபைபர்களைப் பெறுகின்றன.

ஆண் பிறப்புறுப்புகளின் கண்டுபிடிப்பு

	தோற்றம்	பாடநெறி	உறுப்பு	செயல்பாடு
பாராசிம்பேடிக் பகுதி	முள்ளந்தண்டு வடம், சாக்ரல் பகுதி (S1)**எஸ்2, எஸ்3, எஸ்4,**(எஸ்5)	இடுப்பு கேங்க்லியா, பாராசிம்பேடிக் வேர் [இடுப்பு மண்டல நரம்புகள்]	ஆண்குறி கார்போரா கேவர்னோசா மற்றும் ஸ்பாஞ்சியோசம்	வாசோடைலேஷன் விறைப்புத்தன்மை
அனுதாபப் பகுதி	மூதுகுத் தண்டு, மார்பு பகுதி (T10–T12) மூதுகுத் தண்டு, இடுப்பு பகுதி (L1–L2)	உயர்ந்த மற்றும் தாழ்ந்த மெசென்டெரிக் பின்னல் ↓ அனுதாப தண்டு ↓ டெஸ்டிகுலர் பிளெக்ஸஸ் ↓ மேல் இரைப்பை பிளெக்ஸஸ் ↓ இரைப்பைக்குழாயின் கீழ்ப்பகுதி நரம்பு ↓ கீழ் இரைப்பைக் கீழ்ப்பகுதி	டெஸ்டிஸ்	இரத்த ஓட்டத்தை ஒழுங்குபடுத்துதல்
			பல்போ-சிறுநீர்க்குழாய் சுரப்பி டக்டஸ் டிஃபெரன்ஸ் [வாஸ் டிஃபெரன்ஸ்] விந்து சுரப்பி [விந்து வெசிகல்] புரோஸ்டேட்	சுரப்பு சுரக்கம், சிறுநீர்க்குழாய்க்குள் விந்தணுக்களின் போக்குவரத்து சிறுநீர்க்குழாய்க்குள் விந்து வெளியேறுதல்
உடலியல் வெளியேற்றம் சோமாடிக் அஃபெரெண்ட்	முள்ளந்தண்டு வடம், சாக்ரல் பகுதி (S2–S4)	புடெண்டல் நரம்பு ஆண்குறியின் பின்புற ஸ்க்ரோடல் நரம்புகள்	(சிறுநீர்ப்பையின் ஸ்பிங்க்டர்) இசியோகாவெர்னோசஸ் பால்போஸ்பாஞ்சியோசஸ் விதைப்பையின் தோல் ஆண்குறியின் தோல்	சிறுநீர்ப்பையை மூடுவது சிறுநீர்ப்பைக்குள் பிற்போக்கு விந்து வெளியேறுவதைத் தடுக்கிறது. சிறுநீர்க் குழாயிலிருந்து விந்து வெளியேறுதல்

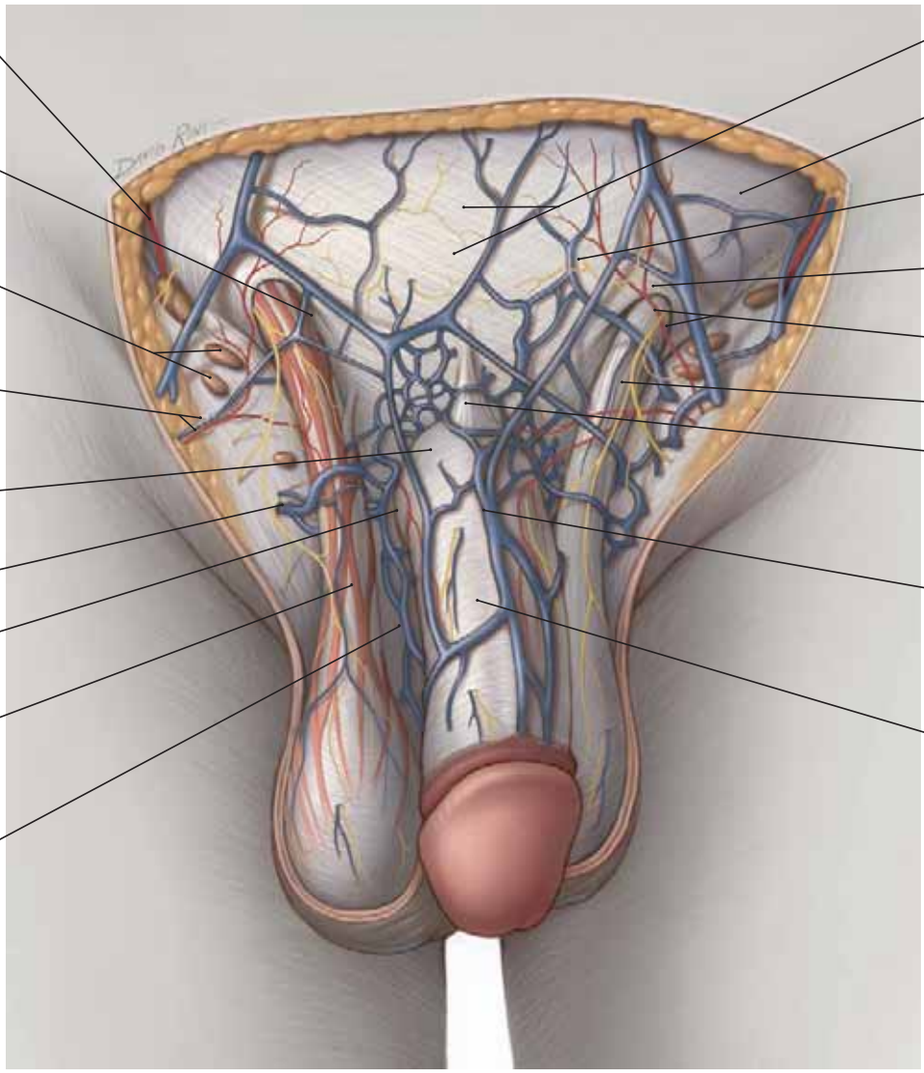

படம் 236 ஆணின் முன்புற வயிற்றுச் சுவரின் கவட்டைப்பகுதி: மேலோட்டமான கவட்டை வளையங்கள் மற்றும் க்ரீமாஸ்டர் தசை

குறிப்பு: (1) மாதிரியின் வலதுபுறத்தில் (வாசகரின் இடதுபுறம்), தோல் மற்றும் மேலோட்டமான கொழுப்பு அடுக்கு (கேம்பரின்) அகற்றப்பட்டுள்ளது, இடதுபுறத்தில் தோல், கொழுப்பு அடுக்கு மற்றும் மேலோட்டமான நார்ச்சத்து அடுக்கு (ஸ்கார்பாஸ்) ஆகியவை பிரிக்கப்பட்டு, வெளிப்புற சாய்ந்த தசையின் அபோனூரோசிஸை வெளிப்படுத்துகின்றன.

(2) மேலோட்டமான கவட்டை வளையங்கள் வெளிப்பட்டு, விதைப்பைப் பைகள் திறக்கப்பட்டுள்ளன. அதன் போக்கைக் கவனியுங்கள்.**விந்துத் தண்டு**விதைப்பையிலிருந்து மேலோட்டமான கூடல் வளையம் மற்றும் இடதுபுறத்தில் விந்தணு வடத்தைச் சுற்றியுள்ள க்ரீமாஸ்டர் தசை மற்றும் திசுப்படலம் வரை.

(3) தி**இலியோஹைபோஇரைப்பை நரம்பு**மேலோட்டமான இடுப்பு வளையத்திற்கு சற்று மேலே வெளிப்புற சாய்வின் அப்போனியூரோசிஸை ஊடுருவி, மற்றும்**இலியோஇங்குவினல் நரம்பு** வளையத்திலிருந்து வெளிப்பட்டு, இடுப்புப் பகுதிக்கு உணவளித்து, பின்னர் தொடர்கிறது.**முன்புற விதைப்பை நரம்பு.**

(4) விந்தணுத் தண்டுகளை உள்ளடக்கிய வெளிப்புற விந்தணுத் திசுப்படலம் (பெயரிடப்படவில்லை) வலதுபுறத்தில் காணப்படுகிறது, அதே நேரத்தில் வெளிப்புற விந்தணுத் திசுப்படலம் அகற்றப்பட்ட பிறகு க்ரீமாஸ்டெரிக் ஃபாசியா மற்றும் க்ரீமாஸ்டர் தசை இடதுபுறத்தில் காணப்படுகின்றன.

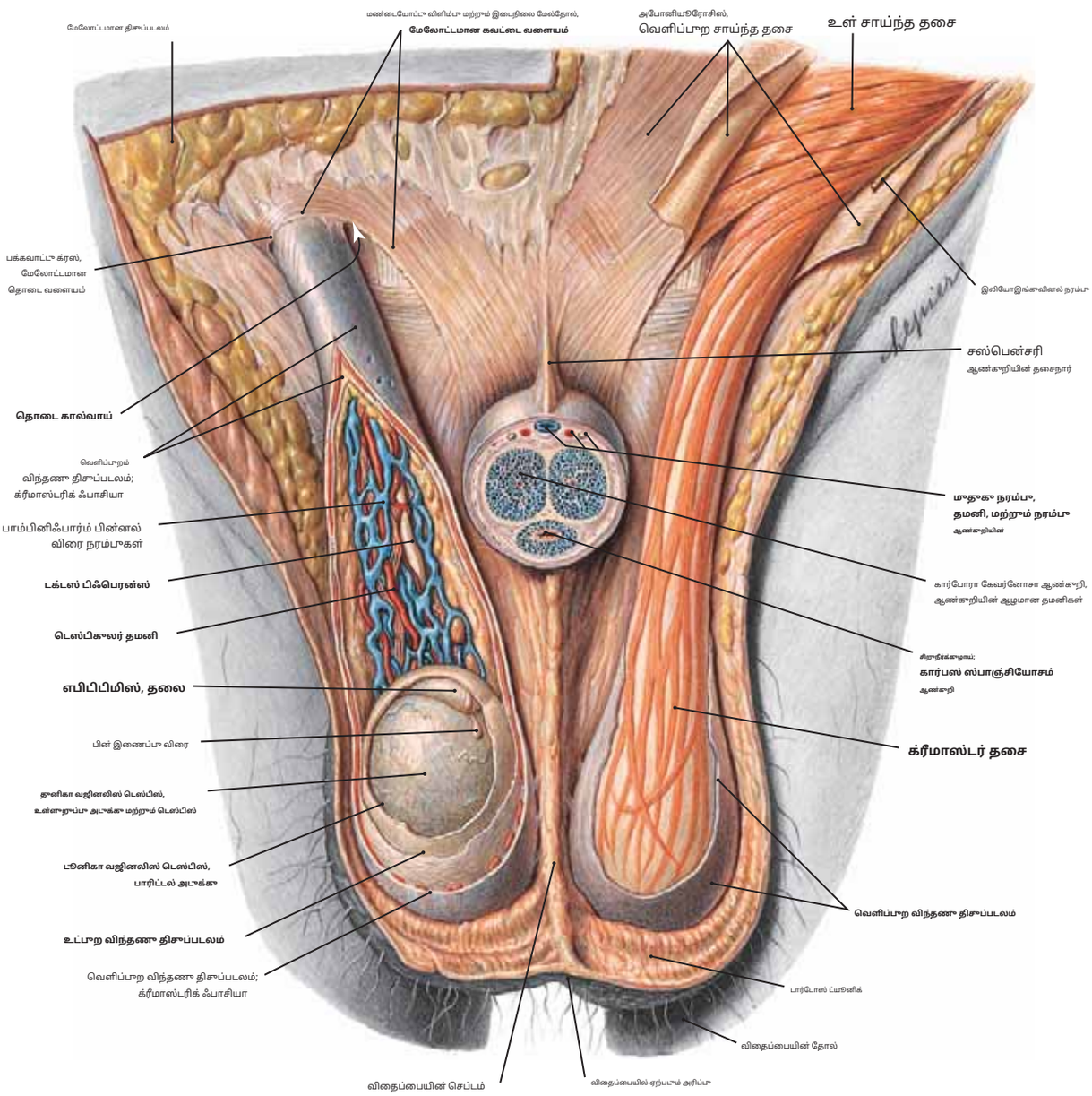

படம் 237 **விந்தணுத் தண்டு, விரை, விதைப்பை மற்றும் ஆண்குறியின் குறுக்குவெட்டு (முன்புறத் தோற்றம்)**

குறிப்பு: (1) தி**க்ரீமாஸ்டர் தசை**விந்தணுத் தண்டுக்குள் விந்தணுவிற்குள் இறங்குகிறது. இது உட்புற தசை நார்களின் தொடர்ச்சியைக் குறிக்கிறது. முன்புற வயிற்று சுவரின் சாய்ந்த தசை.

(2) தி**விரை நாளங்கள்**மற்றும்**நாளம் தணிப்பு**விந்தணுத் தண்டுக்குள். வலது விந்தணுவின் உறை அடுக்குகளைக் கவனியுங்கள், அவற்றில் உட்புறமானது **டூனிகா வஜினலிஸ் டெஸ்டிஸின் உள்ளுறுப்பு அடுக்கு.**

(3) சிரை இரத்தம்**நரம்புகளின் பாம்பினிஃபார்ம் பின்னல்**டெஸ்டிகுலர் நரம்பில் மேலே செல்கிறது. வலது பக்கத்தில் இந்த நரம்பு தாழ்வான வேனா காவாவிற்குள் பாய்கிறது, இடது பக்கத்தில் அது இடது சிறுநீரக நரம்புக்குள் பாய்கிறது. இடது விதைப்பையின் நரம்புகள் சுருள் சிரையாக மாறினால், அது இடது சிறுநீரகத்திலோ அல்லது நரம்பின் பாதையில் இடது இடுப்பிலோ உள்ள பிரச்சனையைக் குறிக்கலாம். இது சிறுநீரகக் கட்டியின் காரணமாக இருக்கலாம்.

(4) விரைப்பைச் சுழல் மிகவும் குளிராக இருக்கும்போது (குளிர் மழை போல) விரைப்பைப் பையில் உள்ள விரைப்பையை உயர்த்துவதற்கு க்ரீமாஸ்டர் தசை பொறுப்பாகும். மேல் இடை தொடையின் தோல் தூண்டப்பட்டால் அது உயர்கிறது. இந்த எதிர்வினை க்ரீமாஸ்டரிக் ரிஃப்ளெக்ஸ் என்று அழைக்கப்படுவதால் ஏற்படுகிறது.

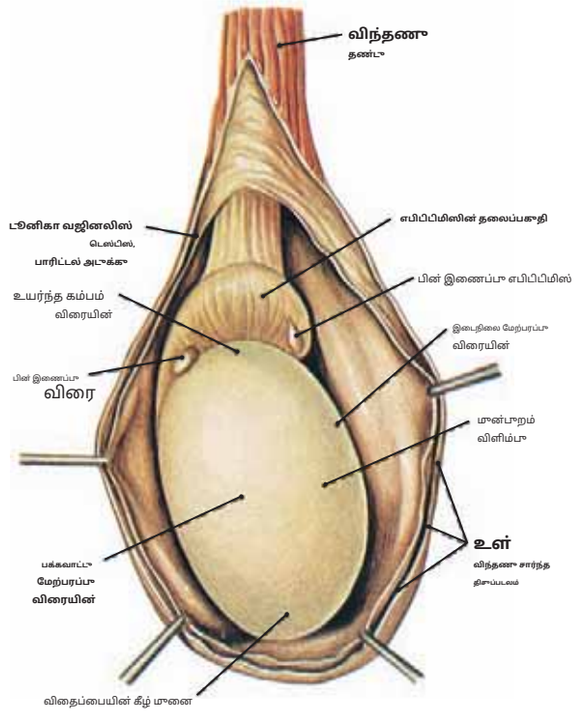

படம் 238.1 வலது டெஸ்டிஸ் மற்றும் எபிடிடிமிஸ் (முன்பாறத் தோற்றம்)-

குறிப்பு: விந்தணு அதன் வெளியேற்றக் குழாய் அமைப்பால் தொங்கவிடப்பட்டுள்ளது, இது எபிடிடிமிஸின் தலை, உடல் மற்றும் வால் ஆகியவற்றைக் கொண்டுள்ளது, மேலும் இந்த சுருண்ட உறுப்பு இறுதியில் டக்டஸ் டிஃபெரன்ஸுக்கு வழிவகுக்கிறது (படம் 239.1 ஐப் பார்க்கவும்).

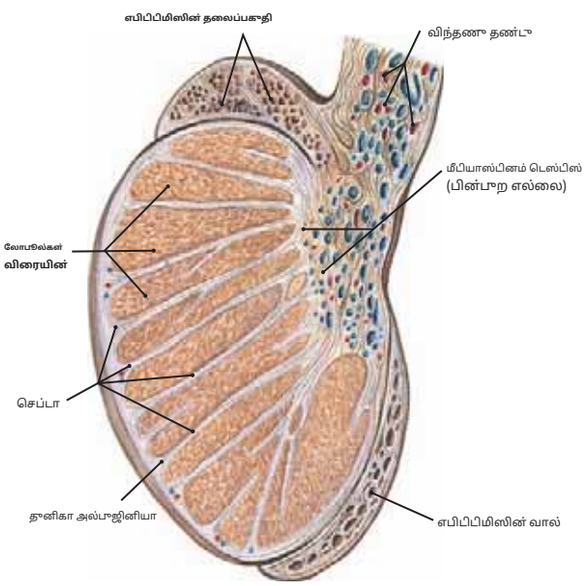

படம் 238.2 டெஸ்டிஸ் மற்றும் எபிடிடிமிஸின் நீளமான பிரிவு

குறிப்பு: விந்தணுவின் மடல் பிரிப்பு, செப்டா மற்றும் தடிமனான **தனிகா அல்புஜினியா,** இது லோபுல்களை மூடுகிறது. விந்தணுவை வழங்கும் நாளங்களை அதன் பின்பாற எல்லையில் (மீடியாஸ்டினம்) காணலாம்.

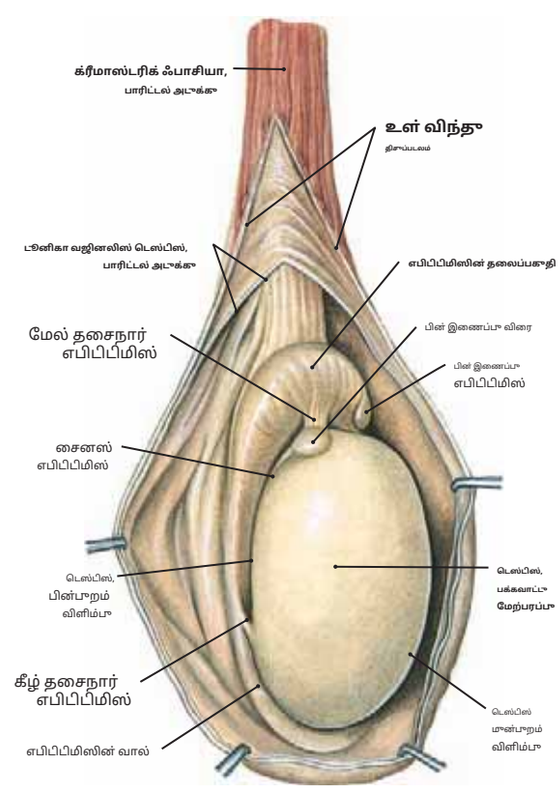

படம் 238.3 வலது டெஸ்டிஸ் மற்றும் எபிடிடிமிஸ் (பக்கவாட்டு தோற்றம்)-

குறிப்பு: விதைப்பையின் உறைகள் முன்பாற வயிற்றுச் சுவரை உருவாக்கும் அடுக்குகளின் வெளியேற்றங்களைக் குறிக்கின்றன. கர்ப்பத்தின் பிற்பகுதியில் விதைப்பை இறங்கும்போது இந்த வெளியேற்றங்கள் அதற்கு முன்னதாகவே தோன்றும். ஒப்பிடக்கூடிய அடுக்குகள் பின்வருமாறு:

முன்பாற வயிற்றுச் சுவர்	டெஸ்டிஸின் உறைகள்
1. தோல்	1. தோல்
2. மேலோட்டமான திசுப்படலம்	2. டார்டோஸ் டூனிக் வவிதைப்பை
3. வெளிப்பாற சாய்வு	3. வெளிப்பாற விந்தணு திசுப்படலம்
4. உள் சாய்வு வ	4. க்ரீமாஸ்டர் தசை மற்றும் வ
5. பிரான்ஸ்வெர்சஸ் அபிவயிற்று	5. க்ரீமாஸ்டரிக் ஃபாசியா
6. பிரான்ஸ்வர்சலிஸ் ஃபாசியா	6. உள் விந்தணு திசுப்படலம்
7. எக்ஸ்ட்ராபெரிட்டோனியல் கொழுப்பு	7. கொழுப்பு அடுக்கு
8. பெரிட்டோனியம்	8. ப்ராசஸஸ் வஜினலிஸ்

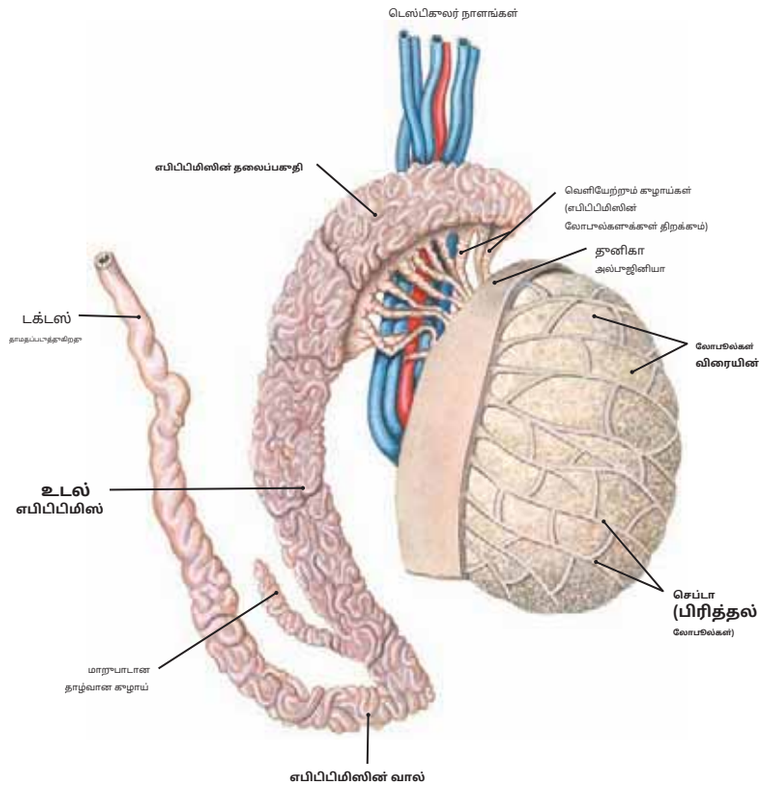

படம் 239.1 டெஸ்டிஸ், எபிடிடிமிஸ் மற்றும் டக்டஸ் டிஃபெரன்ஸின் ஆரம்பம்

குறிப்பு: (1) பியூனிகா வஜினாலிஸ் மற்றும் பியூனிகா அல்புஜினியா அகற்றப்பட்டவுடன், டெஸ்டிகுலர் லோபுல்கள், செப்டாவால் பிரிக்கப்பட்டு விந்தணுக்களைக் கொண்டுள்ளன. குழாய்கள், வெளிப்படும்.

(2) லோபுல்களிலிருந்து 8 முதல் 10 நுண்ணிய வெளியேற்ற நாளங்களின் குழு ஒன்று உள்ளே திறக்கிறது.**எபிடிடிமிஸின் தலை.**எபிடிடிமிஸின் மிகவும் சுருண்ட தன்மையைக் கவனியுங்கள். எபிடிடிமிஸின் தலைப்பகுதி உள்ளே செல்கிறது**உடல்**மற்றும்**வால்.**இது**குழாய் தடுப்பு.**

(3) தி**விரை தமனி**(பெருநாடியிலிருந்து) விந்தணுத் தண்டு மற்றும்**பாம்பினிஃபார்ம் பின்னல்**நரம்புகளின்.

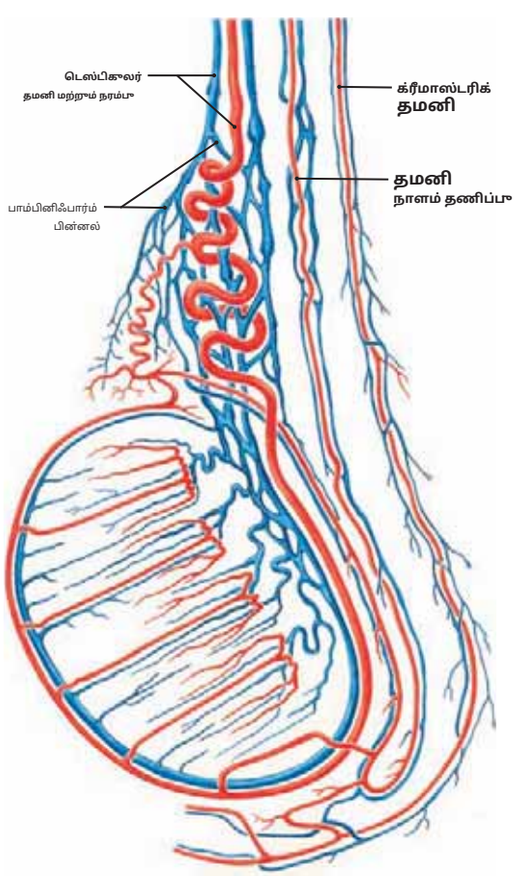

படம் 239.2 டெஸ்டிஸ் மற்றும் எபிடிடிமிஸின் இரத்த விநியோகத்தின் திட்டவட்டமான பிரதிநிதித்துவம்.

(1) விரை மற்றும் எபிடிடிமிஸ் ஆகியவற்றிற்கு சேவை செய்வது**விரை தமனி**(பெருநாடியிலிருந்து), **குழாய்த் தடுப்பு தமனி**(பொதுவாக மேல் வெசிகல் தமனியிலிருந்து), மற்றும் **பிணக்கூடல் தமனி**(கீழ் எபிகாஸ்ட்ரிக் தமனியிலிருந்து).

(2) தி**பாம்பினிஃபார்ம் பின்னல்**பல நரம்புகள் டெஸ்டிகுலர் நரம்புக்குள் பாய்கின்றன, இது இடது பக்கத்தில் இடது சிறுநீரக நரம்புக்குள் பாய்கிறது மற்றும் வலது பக்கத்தில் தாழ்வான வேனா காவாவில் திறக்கிறது.

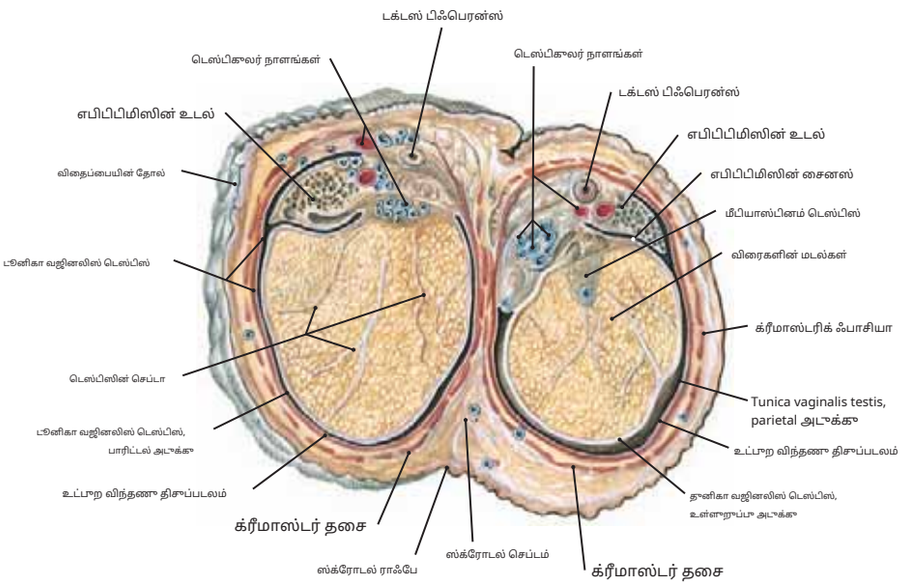

படம் 240.1 **விதைப்பை மற்றும் விதைப்பையின் குறுக்குவெட்டு**

குறிப்பு: (1) விதைப்பை, மீடியன் ரேஃப் மற்றும் செப்டம் ஆகியவற்றால் இரண்டு பக்கவாட்டுப் பிரிவுகளாகப் பிரிக்கப்பட்டுள்ளது, ஒவ்வொன்றும் ஒரு முட்டை வடிவ விதைப்பையைச் சுற்றியுள்ளன. இரண்டு விதைப்பைப் பகுதிகள் பொதுவாக தொடர்பு கொள்ளாது.

(2) தி**டூனிகா வஜினலிஸ் டெஸ்டிஸ்**ஒரு**உள்ளுறுப்பு அடுக்கு**விதைப்பையை நெருக்கமாக ஒட்டியிருக்கும் மற்றும் ஒரு**பாரிட்டல் அடுக்கு,**இது விதைப்பையில் உள்ள உள் விந்தணு திசுப்படலத்தின் உள் மேற்பரப்பை வரிசையாகக் கொண்டுள்ளது. இந்த இரண்டு அடுக்குகளுக்கு இடையில் ஒரு சீரியஸ் குழி அல்லது சாத்தியமான இடைவெளி என்பது திரவம் சேகரிக்கப்பட்டு ஒரு**ஹைட்ரோசெல்.**இவை பெறப்பட்டதாகவோ அல்லது பிறவியிலேயே வந்ததாகவோ இருக்கலாம்.

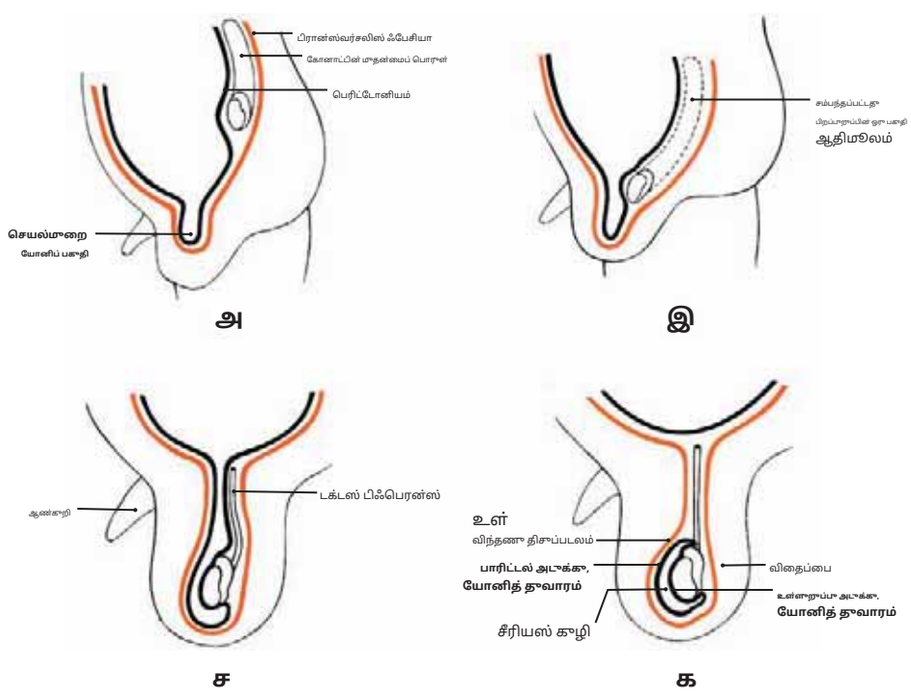

படம் 240.2விதைப்பையின் இறங்குதளத்தில் நான்கு நிலைகளின் வரைபடப் பிரதிநிதித்துவம்.

குறிப்பு: (1) (**அ**) விந்தணுக்கள் கருவின் பின்புற சுவரில் வளர்ச்சியைத் தொடங்குகின்றன; (**இ**) இரண்டாவது மூன்று மாதங்களில் அவை பின்புறத்துடன் இணைகின்றன வயிற்றுக்கும் இடுப்புக்கும் இடையிலான எல்லையில் கீழ் உடற்குதியின் சுவர், இது பெரும்பாலும் "தவறான இடுப்பு" என்று அழைக்கப்படுகிறது.

(2) கர்ப்பத்தின் ஏழாவது மாதத்தின் பிற்பகுதியில், விந்தணுக்கள் விதைப்பையில் இறங்கத் தொடங்குகின்றன (**இ**மற்றும்**ச**); இது பொதுவாக ஒன்பதாவது மாதத்திற்குள் நிறைவடைகிறது (**க**).

(3) பெரிட்டோனியத்துடன் இணைக்கப்பட்டிருக்கும் ஒவ்வொரு விந்தணுவும், விதைப்பையில் உள்ள உறுப்பைச் சுற்றியுள்ள ஒரு பெரிட்டோனியல் பையைக் கொண்டுள்ளது, அதாவது**டூனிகா வஜினலிஸின் பாரிட்டல் மற்றும் உள்ளுறுப்பு அடுக்குகள்.**பின்னர் கவட்டை கால்வாயைச் சுற்றியுள்ள பெரிட்டோனியம் உருகி, வயிற்றுத் தூவாரத்துடனான அதன் தொடர்பை மூடுகிறது.

(4) இந்த இணைவு ஏற்படாதபோது, இந்த பாதையானது, குடலின் ஒரு வளையத்தால் விதைப்பைக்குள் நுழையப் பயன்படுத்தப்படலாம், இதனால்**மறைமுக அல்லது பிறவி குடலிறக்கம்.**

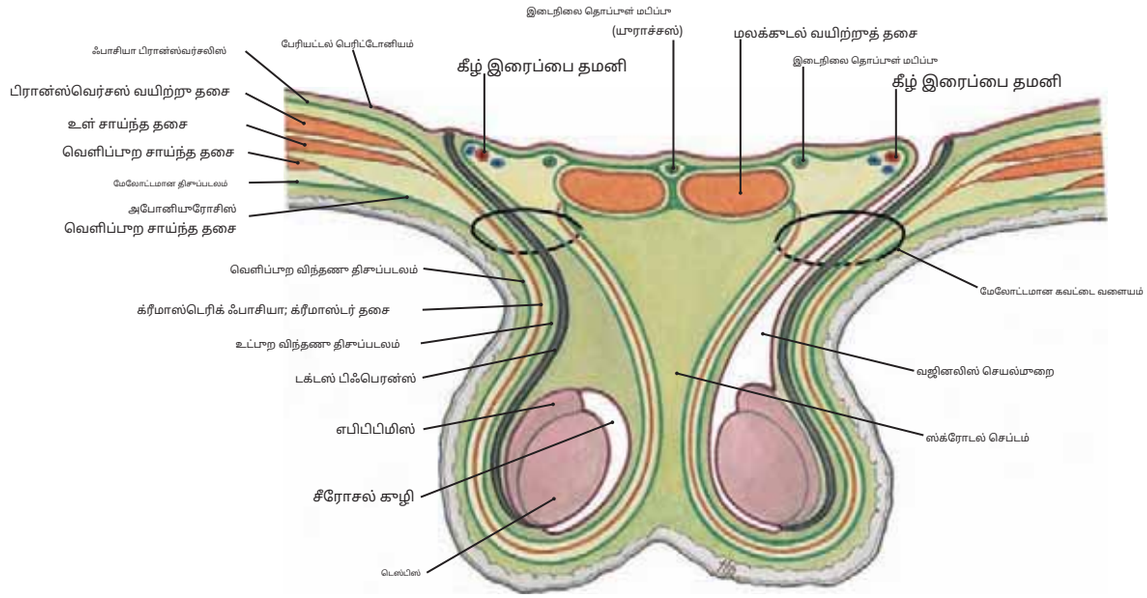

படம் 241.1 இன்ஜினல் கால்வாயின் வரைபடம்

குறிப்பு: (1) வலது பக்கத்தில் (வாசகரின் இடதுபுறம்), விதைப்பை விதைப்பைக்குள் இறங்குகிறது, மேலும் செயல்முறை வஜினாலிஸ் சீல் வைக்கப்படுகிறது, இதன் மூலம் விதைப்பை விதைப்பைக்குள் செல்லும் பாதை. இந்த சூழ்நிலை குடலின் ஒரு வளையம் விதைப்பைக்குள் இறங்க அனுமதிக்காது.

(2) இடது பக்கத்தில் (வாசகரின் வலதுபுறம்), செயல்முறை வஜினலிஸ் இன்னும் திறந்திருக்கும். இது குடலின் ஒரு வளையம் விதைப்பையில் இறங்க வாய்ப்பளிக்கும், இதன் மூலம் மறைமுக (பிறவி) குடலிறக்கத்தை உருவாக்கும் (படம் 241.2 இன் இடது பக்கத்தையும் காண்க).

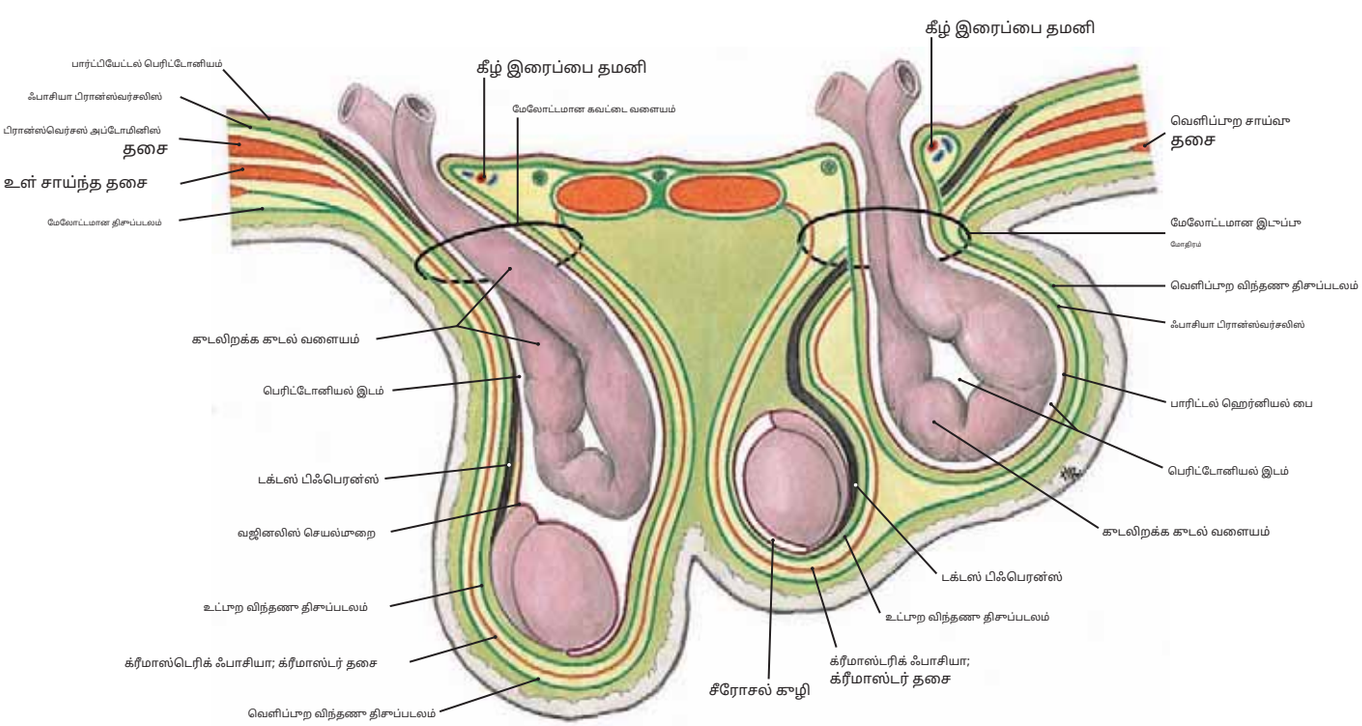

படம் 241.2 பிறவி (மறைமுக) மற்றும் பெறப்பட்ட (நேரடி) இன்ஜினல் ஹெர்னியாஸ்

குறிப்பு: (1) வாசகரின் இடதுபுறத்தில், குடலின் ஒரு வளையம், வயிற்றுப் பகுதி வழியாக கீழ் எபிகாஸ்ட்ரிக் தமனிக்கு பக்கவாட்டில் உள்ள இன்ஜினல் கால்வாயில் நுழைவதைக் காட்டுகிறது. நல் இங்ஜினல் வளையம், இதன் மூலம் மறைமுகமான, பிறவி குடலிறக்கத்தை உருவாக்குகிறது.

(2) வாசகரின் வலதுபுறத்தில், குடலின் ஒரு வளையம் கீழ் எபிகாஸ்ட்ரிக் தமனிக்கு (இங்ஜினல் முக்கோணத்திற்குள்) ஹெர்னியேட்டட் மீடியலாகக் காட்டப்பட்டுள்ளது, இதன் மூலம் நேரடி (வாங்கிய) இங்ஜினல் குடலிறக்கம் உருவாகிறது.

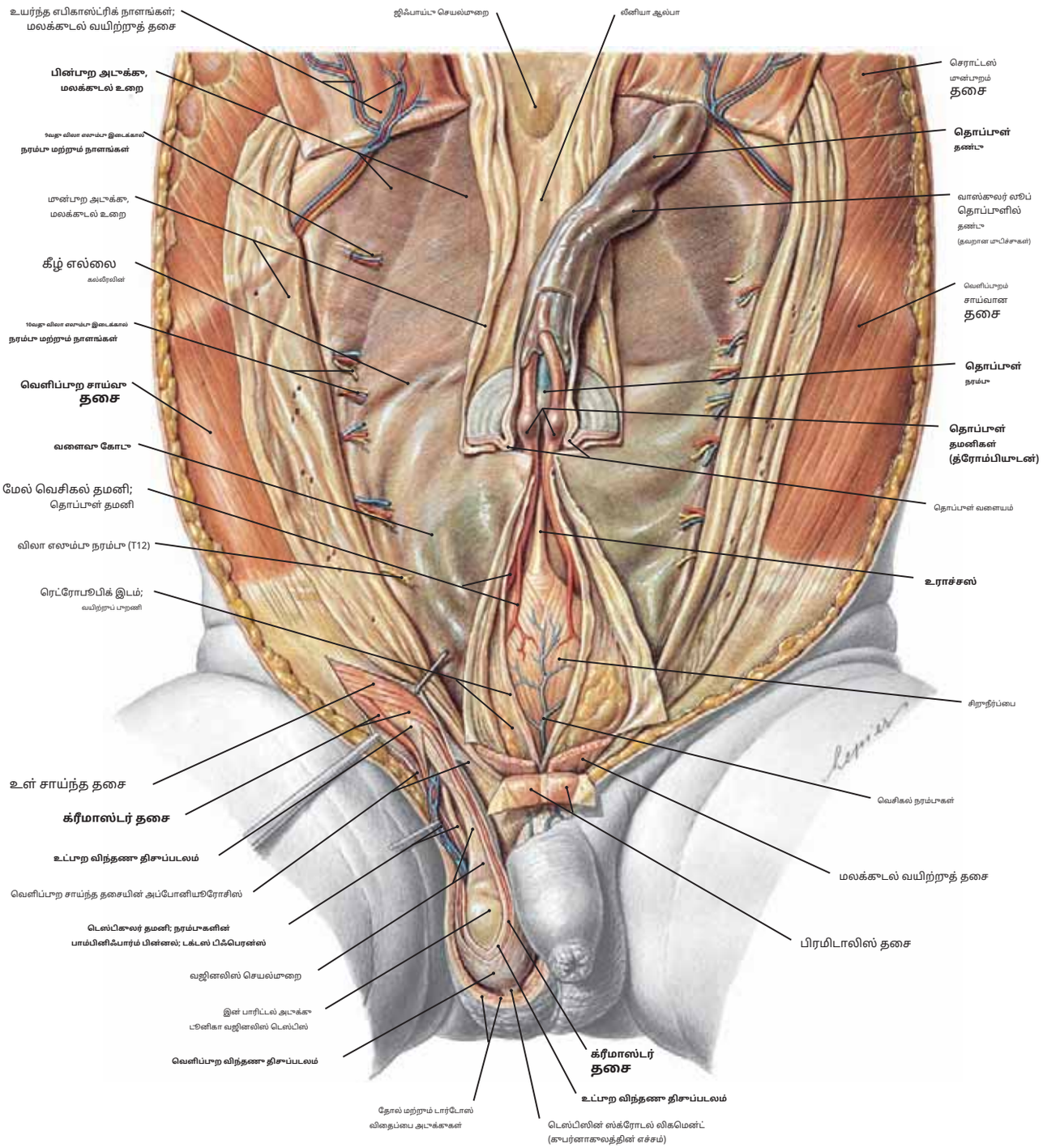

படம் 242 பூதிதாகப் பிறந்த கழந்தையின் மான்பூற வயிற்றுச் சுவர் மற்றும் தொப்புள் பகுதியை ஆழமாகப் பிரித்தல்.

குறிப்பு: (1) மலக்குடல் உறையின் மான்பூற அடுக்கு பக்கவாட்டில் பிரதிபலிக்கிறது, மேலும் இரண்டு மலக்குடல் வயிற்று தசைகள் சிம்பசிஸுக்கு அருகில் வெட்டப்பட்டுள்ளன. pubis மற்றும் மேல்நோக்கி திரும்பியது (கிட்டத்தட்ட பார்வைக்கு வெளியே). இது மலக்குடல் உறையின் பின்பூற அடுக்கை வெளிப்படுத்துகிறது மற்றும்**வளைந்த கோடு.**

(2) தொப்புள் மற்றும் அந்தரங்க சிம்பசிஸுக்கு இடையேயான நடுப்பகுதியில் ஒரு கீறல் செய்யப்பட்டுள்ளது, இது**சிறுநீர்ப்பை, சிறுநீர்ப்பை,**தி**தொப்புள் தமனிகள்,**மற்றும்**தொப்புள் நரம்பு.**

(3) வலது விந்துத் தண்டு மற்றும் ஸ்க்ரோடல் பையின் மான்பூறப் பகுதி திறக்கப்பட்டு, டக்டஸ் டிஃபெரன்ஸைக் காட்டப்பட்டுள்ளன, மேலும்**டூனிகா வஜினலிஸ் டெஸ்டிஸ்** விதைப்பையைச் சுற்றி.

(4) தூண்டிக்கப்பட்ட தொப்புள் கொடி, பொதுவாக 1 முதல் 2 செ.மீ விட்டம் மற்றும் சுமார் 50 செ.மீ அல்லது 20 அங்குலம் நீளம் கொண்டது. இது இரண்டு தொப்புள் தமனிகளையும், வார்டன்ஸ் ஜெல்லி எனப்படும் இணைப்பு திசுக்களின் சளி வடிவத்தால் சூழப்பட்ட தொப்புள் நரம்புகளையும் கொண்டுள்ளது.

(5) சில சமயங்களில், தொப்புள் கொடியில் தொப்புள் நாளங்கள் "தவறான மாபிச்சுகள்" என்று அழைக்கப்படும் பாதிப்பில்லாத சுழல்களை உருவாக்குகின்றன. மிகவும் அரிதாக, தொப்புள் கொடியின் சுழற்சி செயல்பாட்டு முக்கியத்துவம் வாய்ந்ததாக இருக்கலாம், மேலும் அத்தகைய "உண்மையான மாபிச்சுகள்" கருவுக்குச் செல்லும் மற்றும் வரும் சுழற்சியை மாற்றக்கூடும்.

(6) தொப்புள் தமனிகளில் வீக்கம். இவை தமனிகளை அடைக்கும் இடத்திலேயே இரத்தக் கட்டிகளாகும், ஆனால் இந்த அறுவை சிகிச்சையின் போது அவை மரணத்திற்குப் பிந்தைய நிகழ்வுகளாக இருக்கலாம்.

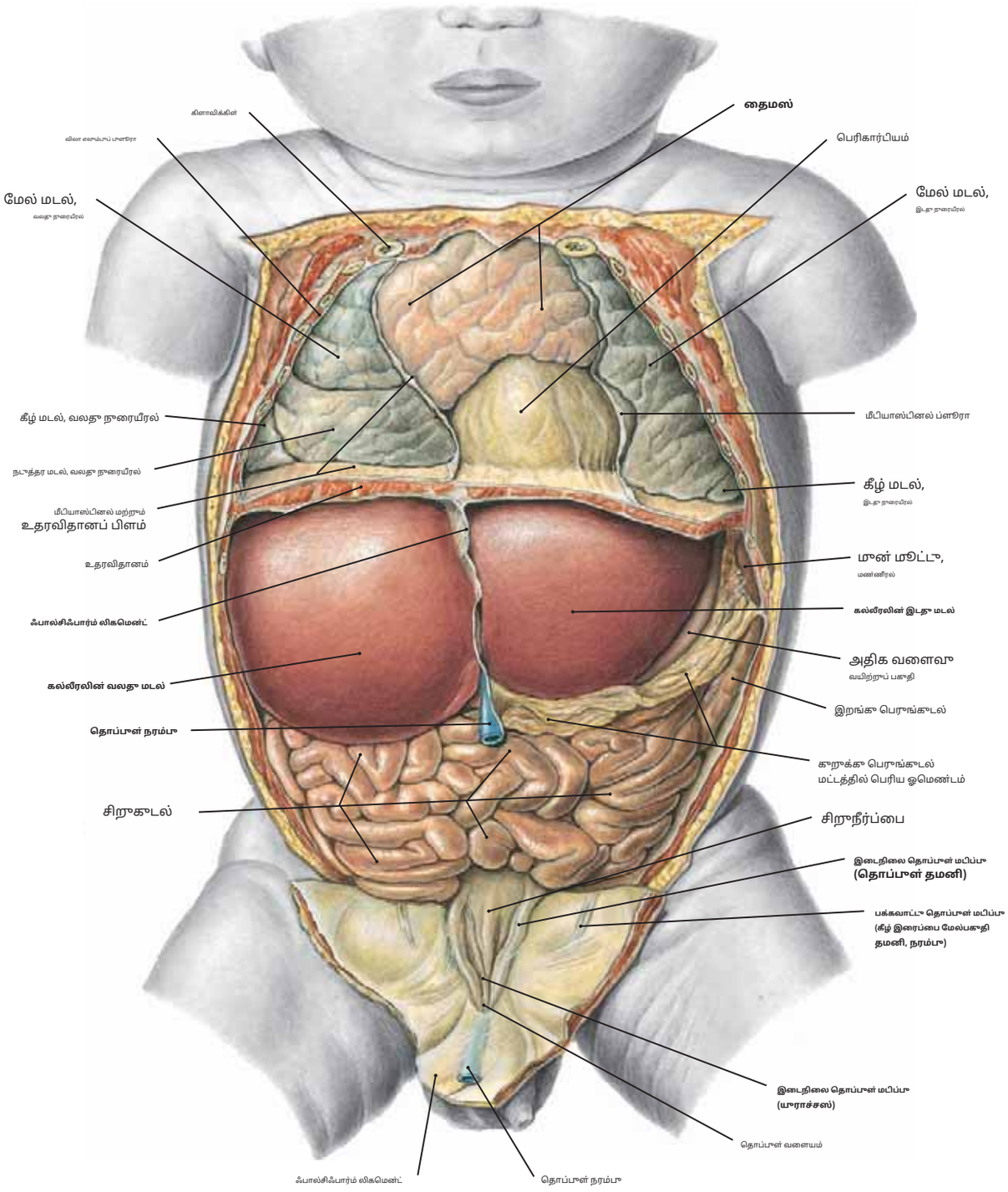

படம் 243 **பாதிதாகப் பிறந்த குழந்தையின் சிட்டுவில் வயிற்று மற்றும் மார்பு உள்ளுறுப்புகள் காணப்பட்டன.**

குறிப்பு: (1) இந்தப் பாதிதாகப் பிறந்த குழந்தையின் மான்பாற உடல் சுவர் அகற்றப்பட்டு, உள்ளுறுப்புகள் வெளிப்படுகின்றன. உட்புறத்தில் உள்ள தொப்புள் தசைநார்களைக் கவனியுங்கள்.

கீழ் சுவரின் மேற்பரப்பு.

(2) பாதிதாகப் பிறந்த குழந்தையின் சராசரி எடை சுமார் 3300 கிராம் (7 பவுண்டு) மற்றும் தலையின் உச்சியிலிருந்து உள்ளங்கால் வரை சுமார் 50 செ.மீ (20 அங்குலம்) இருக்கும். தொப்புள் இந்த கிரீடம் முதல் குதிகால் வரையிலான நீளத்தின் நடுப்பகுதியிலிருந்து சுமார் 1.5 செ.மீ கீழே அமைந்துள்ளது.

(3) பாதிதாகப் பிறந்த குழந்தையின் வயிற்றின் குறுக்கு விட்டம் தொப்புளுக்கு மேலே அதிகமாக உள்ளது, ஏனெனில் கல்லீரல் வயிற்றின் அளவை மிக அதிகமாக ஆக்கிரமித்துள்ளது. பாதிதாகப் பிறந்த குழந்தையின் கல்லீரலின் சராசரி எடை சுமார் 120 கிராம் (உடல் எடையில் 4%) ஆகும். பெரியவர்களில் கல்லீரல் பிறக்கும் போது இருந்ததை விட 12 முதல் 13 மடங்கு எடையுள்ளதாக இருக்கும் (ஆனால் உடல் எடையில் 2.5%–3.5% மட்டுமே).

(4) மார்பு மற்றும் பெரிய தைமஸின் தூண்டிக்கப்பட்ட வடிவம், பிறக்கும்போது சுமார் 10 கிராம் எடையுள்ளதாக இருக்கும் (பிறக்கும்போது உடல் எடையில் 0.42%, பெரியவர்களில் 0.03%–0.05% உடன் ஒப்பிடும்போது).

(5) மேலே உள்ள உண்மைகள்: கிரெலின் இஎஸ். பாதிதாகப் பிறந்த குழந்தையின் செயல்பாட்டு உடற்கூறியல், நியூ ஹேவன், சிடி: யேல் யூனிவர்சிட்டி பிரஸ், 1973, இது ஒரு சிறந்த சிறு தனிக்கட்டுரை (87 பக்கங்கள்).

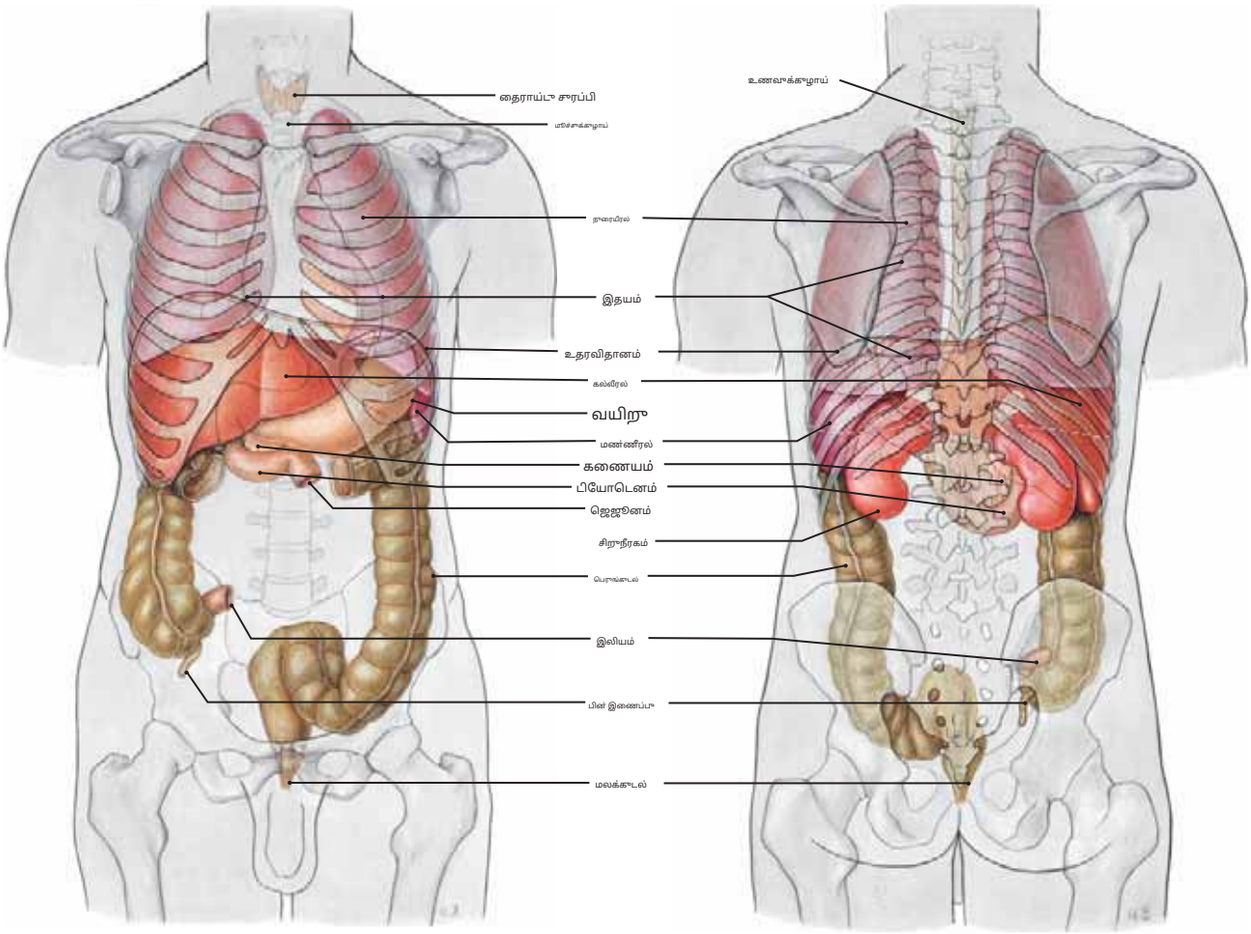

படம் 244.1 மார்பு மற்றும் வயிற்று உறுப்புகளின் மேற்பரப்பு வெளிப்பாடு (முன்புறக் காட்சி)

படம் 244.2 மார்பு மற்றும் வயிற்று உறுப்புகளின் மேற்பரப்பு வெளிப்பாடு (பின்புறத் தோற்றம்)

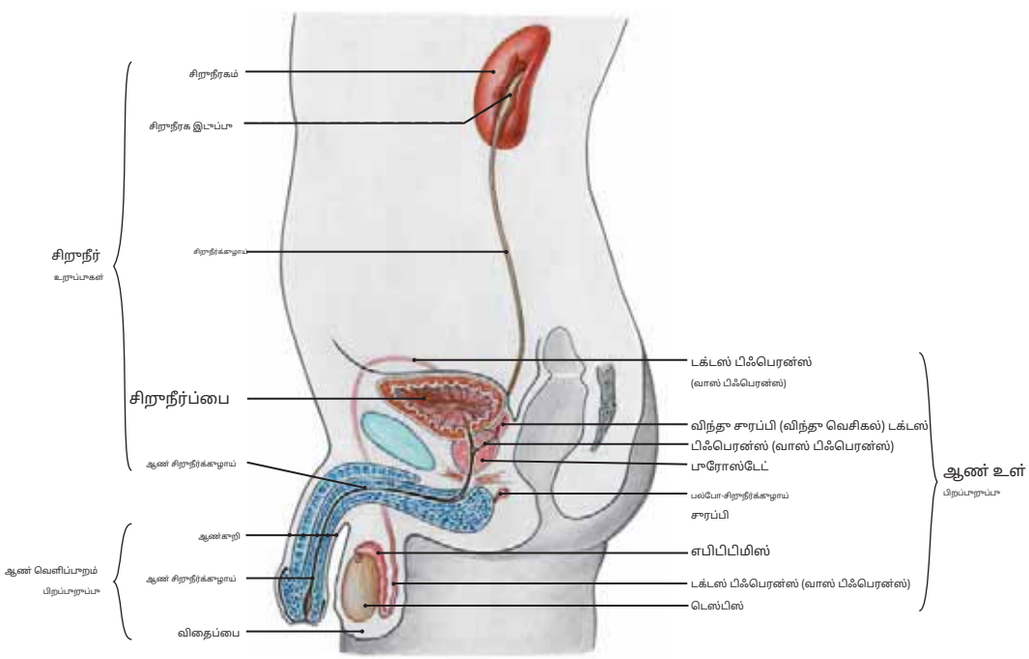

படம் 244.3 ஆண் சிறுநீர் பிறப்புறுப்பு உறுப்புகளின் மேற்பரப்பு வெளிப்பாடு (இடது பக்கவாட்டு பார்வை)

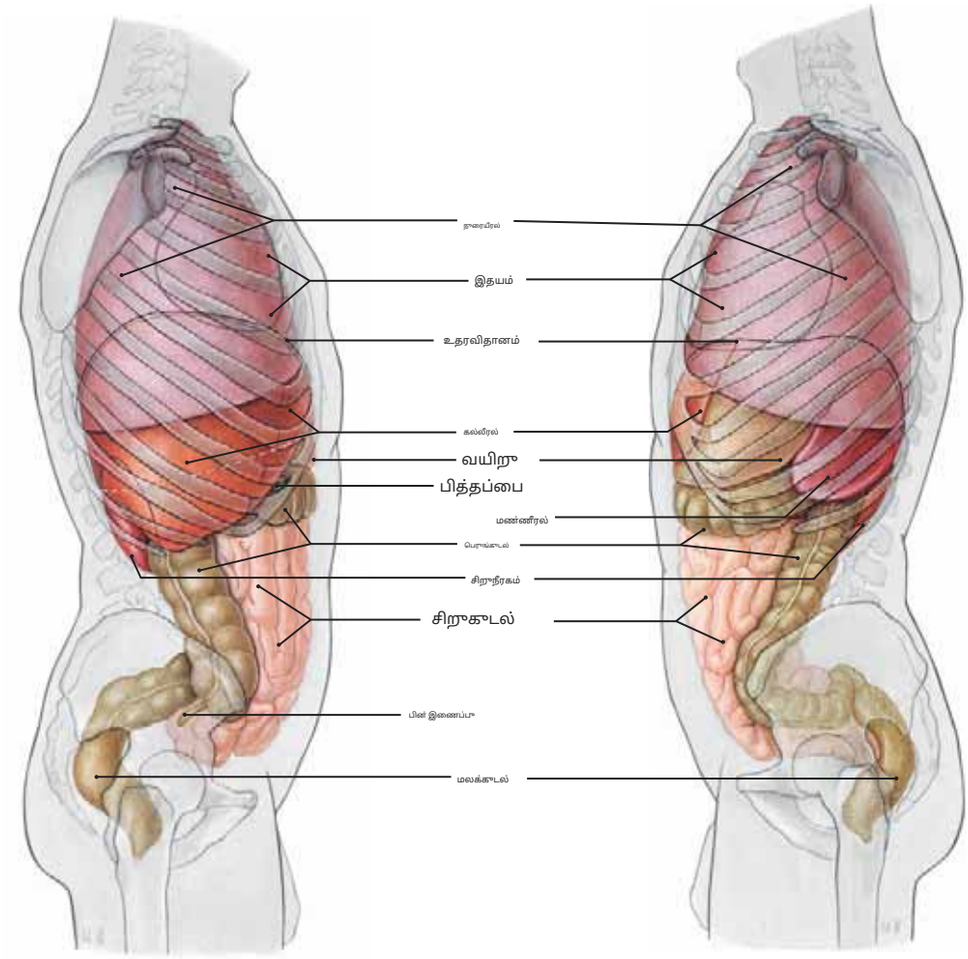

படம் 245.1 மார்பு மற்றும் வயிற்று உறுப்புகளின் மேற்பரப்பு வெளிப்பாடு (வலது பக்கவாட்டு பார்வை)

படம் 245.2 மார்பு மற்றும் வயிற்று உறுப்புகளின் மேற்பரப்பு வெளிப்பாடு (இடது பக்கவாட்டு பார்வை)

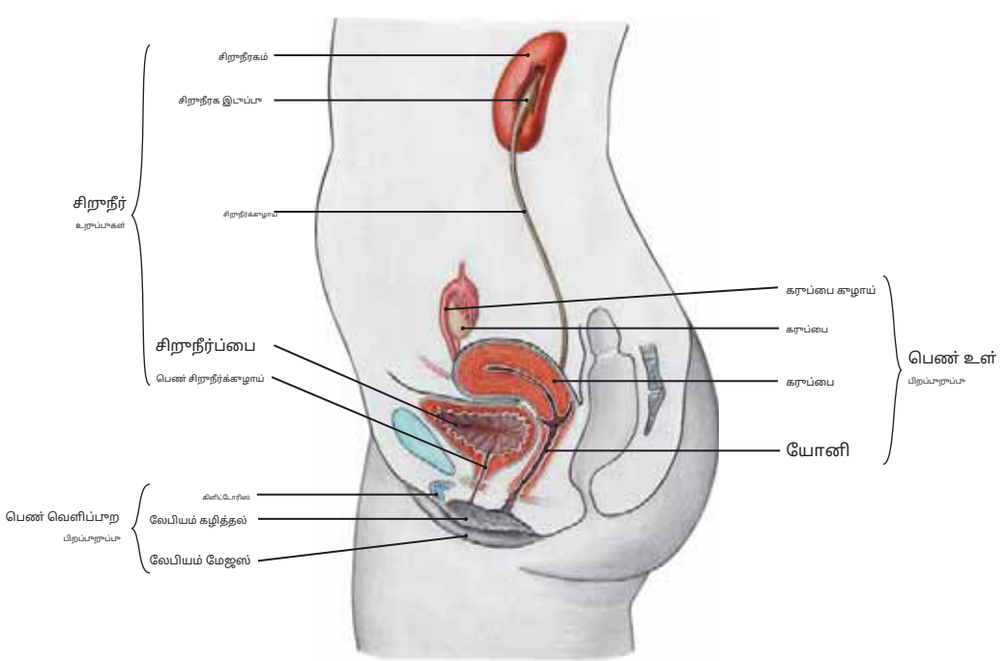

படம் 245.3 பெண் சிறுநீர் பிறப்புறுப்பு உறுப்புகளின் மேற்பரப்பு வெளிப்பாடு (இடது பக்கவாட்டு பார்வை)

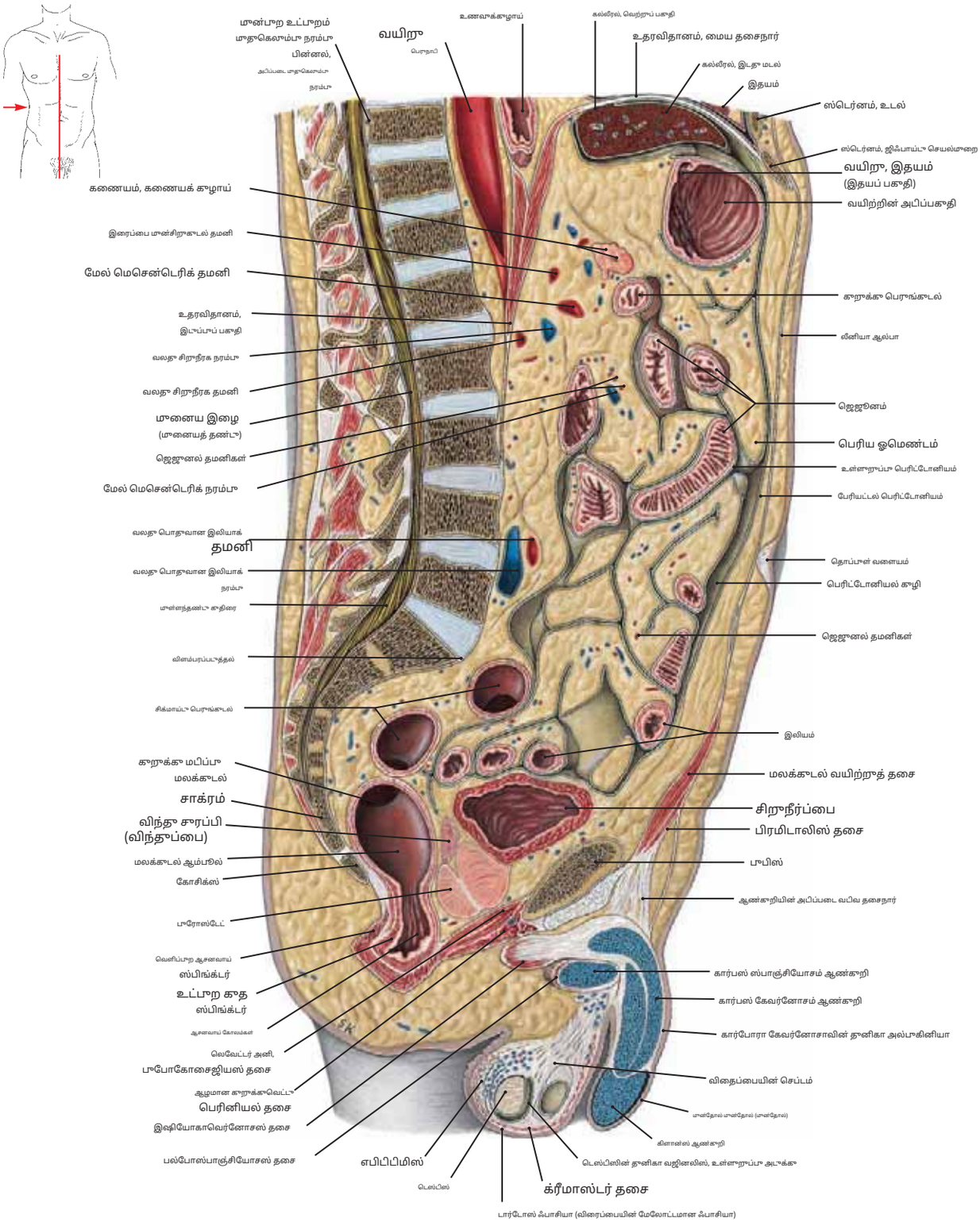

படம் 246 ஆண் வயிறு மற்றும் இடுப்புப் பகுதியின் இடைநிலை சாகிட்டல் பிரிவு

குறிப்பு: (1) இந்த உருவம் வலது பக்கவாட்டுப் பக்கத்திலிருந்து பார்க்கப்படுகிறது. இருப்பினும், வெளிப்புற பிறப்புறுப்பு மற்றும் இடுப்பு எலும்பின் மூன்புறப் பகுதி இடைநிலைத் தளத்தின் இடதுபுறமாகப் பிரிக்கப்பட்டுள்ளது.

(2) தி**இழை மூனையம்**மற்றும்**வால் குதிரை**மூதுகெலும்பு நெடுவரிசையின் மையக் கால்வாயினுள். சிறுநீர்ப்பையின் பின்புறத்தில் உள்ள விந்து வெசிகல் மற்றும் புரோஸ்டேட் சுரப்பியையும் கவனிக்கவும்.

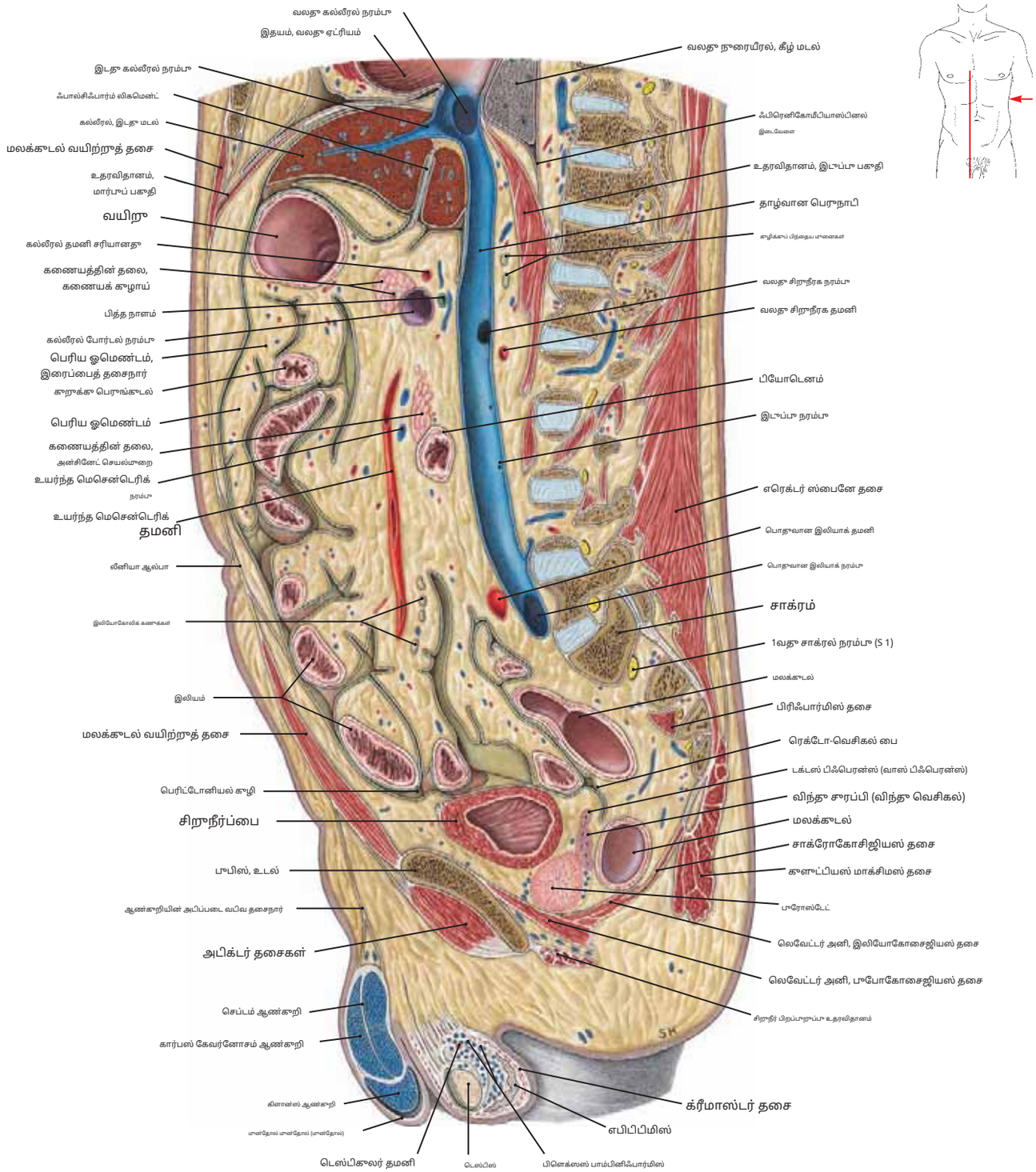

படம் 247 ஆண் வயிறா மற்றும் இடுப்பாப் பகுதியின் தாணை மீடியனைப் பிரிவா

கறிப்பா: (1) இந்தப் பிரிவா, கீழ் வேனா காவாவை நீளவாக்கில் இரண்டாகப் பிரிக்கிறதா, ஏனெனில் அந்தப் பாத்திரம் பின்பாற வயிற்றாச் சுவரில் மேலே செல்கிறதா. எனவே, இந்தப் பிரிவா மையக் கோட்பின் வலதுபாறத்தில் செய்யப்பட்டதா, மேலும் அதா இடதா பக்கத்திலிராந்தா பார்க்கப்படுகிறதா.

(2) கணையத்தின் தலை மற்றும் பிரிக்கப்படாத செயல்மாறை, கல்லீரல் தமனி மற்றும் போர்டல் நரம்பா, அனைத்தும் வலதா பக்க கட்டமைப்பாகள்.

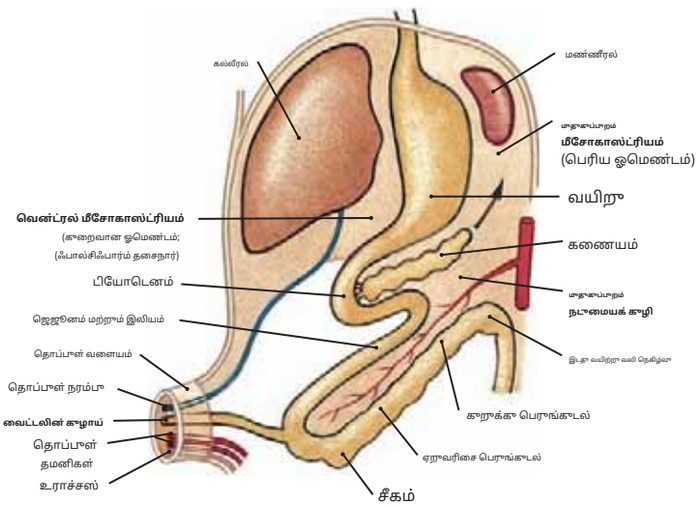

படம் 248.1 இரைப்பை குடல் உறுப்புகள் மற்றும் அவற்றின் மெசென்டரிகளை உருவாக்குதல்

குறிப்பு: (1) ஆரம்பகால இரைப்பை குடல் குழாய் உள்ளே உருவாகும்போது வயிற்று குழியில், அது வயிற்று மற்றும் பின்புறம் உள்ள பழமையான பெரிட்டோனியல் பிரதிபலிப்புகளால் உடல் சுவரிலிருந்து தொங்கவிடப்படுகிறது. விரிவடையும் வயிற்றுடன் ஆரம்பகால பெரிட்டோனியல் இணைப்புகள் வென்ட்ரல் மீசோகாஸ்ட்ரியம் மற்றும் டார்சல் மீசோகாஸ்ட்ரியம் என்று அழைக்கப்படுகின்றன, அதேசமயம் மதுகப்பறு மெசென்டரி பழமையான சிறு மற்றும் பெரிய குடலின் பின்புறத்தில் உருவாகிறது.

(2) கரு கல்லீரல் வயிற்று மீசோகாஸ்ட்ரியமாக உருவாகிறது, இதன் மூலம் இந்த வயிற்று பெரிட்டோனியல் இணைப்பை பின்வருமாறு பிரிக்கிறது:

(அ) முன்புற உடல் சுவருக்கும் கல்லீரலுக்கும் இடையிலான ஒரு பகுதி, இது இறுதியில் ஃபால்சிஃபார்ம் தசைநார் ஆக மாறுகிறது மற்றும்

(ஆ) கல்லீரலுக்கும் வயிற்றுக்கும் இடையிலான ஒரு பகுதி, இது குறைந்த ஓமெண்டமாக மாறுகிறது.

(3) பின்புற அம்சத்தில்:

(அ) கணையம் பழமையான பியோடெனத்துடன் தொடர்புடையதாக உருவாகிறது, இவை இரண்டும் குடல் சுழற்சியின் போது அவற்றின் மெசென்டரிகளை இழந்து ரெட்ரோபெரிட்டோனியல் ஆகின்றன.

(ஆ) வயிற்று வளைவின் பெரிய வளைவில் இணைக்கப்பட்டு, வயிற்றுடன் சுழலும் மதுகப்பறு மீசோகாஸ்ட்ரியம், பெரிய ஓமெண்டமாக மாறுகிறது. இது இறுதியில் குறுக்குவெட்டு பெருங்குடலை மூடுகிறது.

(இ) மதுகப்பறு மெசென்டரி சிறுகுடலுடன் இணைக்கப்பட்டிருக்கும், அதே நேரத்தில் ஏறுவரிசை மற்றும் இறங்குவரிசை பெருங்குடல் முறையே வலது மற்றும் இடது பக்கமாக இடம்பெயர்ந்து, பின்புற உடல் சுவருடன் ஒட்டிக்கொண்டிருக்கும்.

(ஈ) சிக்மாய்டு பெருங்குடல் பொதுவாக அதன் நடுப்பகுதியைத் தக்க வைத்துக் கொள்ளும், அதே நேரத்தில் மலக்குடல் அழிக்கப்படும்.

(4) சிறுகுடலின் பெருங்குடல் முனைக்கு அருகில், வளரும் இரைப்பை குடல் கால்வாய் வைட்டலின் நாளத்துடன் தொடர்பு கொள்கிறது. பிறப்பதற்கு முன்பு, இந்த குழாய் பொதுவாக உறிஞ்சப்படுகிறது; அது நீடித்தால் (3% வழக்குகளில்), இது மெக்கலின் டைவர்டிகுலம் எனப்படும் இலியத்தின் டைவர்டிகுலத்தை ஏற்படுத்துகிறது.

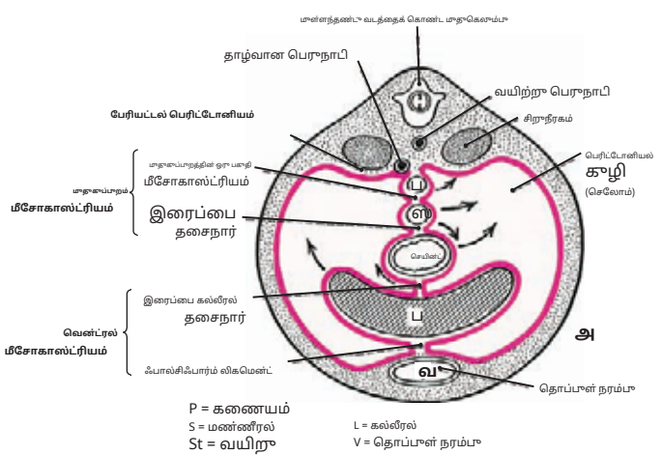

படம் 248.2A மீசோகாஸ்ட்ரியாவின் வளர்ச்சியின் குறுக்குவெட்டு வரைபடம்: ஆரம்ப நிலை (தோராயமாக 6 வாரங்கள்)

குறிப்பு: (1) ஆரம்பகால பெரிட்டோனியல் பிரதிபலிப்புகள் இதில் குறிக்கப்பட்டுள்ளன சிவப்பு. படம் 249.1B இல் காட்டப்பட்டுள்ள பல்வேறு உறுப்புகளின் வளர்ச்சி மற்றும் இயக்கத்தின் திசையை அம்புகள் காட்டுகின்றன.

(2) இந்த ஆரம்ப கட்டத்தில், பெரிட்டோனியம் மேல் வயிற்றுப் பகுதியில் உள்ள உறுப்புகளை (உள்ளுறுப்பு பெரிட்டோனியம்) முழுமையாகச் சூழ்ந்து, உடல் சுவருடன் (பேரியட்டல் பெரிட்டோனியம்) புறமாக இணைகிறது. வயிற்றின் பின்புற எல்லையில் இணைக்கப்பட்டு, டார்சல் மீசோகாஸ்ட்ரியம் பின்னர் மண்ணீரல் மற்றும் கணையத்தைச் சூழ்கிறது. வயிற்றுக்கு முன்புறமாக, கல்லீரல் வயிற்றுக்கும் முன்புற உடல் சுவருக்கும் இடையில் இடைக்கிடையே இணைகிறது. இது வயிறு மற்றும் கல்லீரலின் குறைந்த வளைவு மற்றும் கல்லீரல் மற்றும் முன்புற உடல் சுவருக்கு இடையே உள்ள ஃபால்சிஃபார்ம் தசைநார் இடையே இரைப்பை கல்லீரல் தசைநார் (குறைந்த ஓமெண்டம் என்றும் அழைக்கப்படுகிறது) உருவாகிறது.

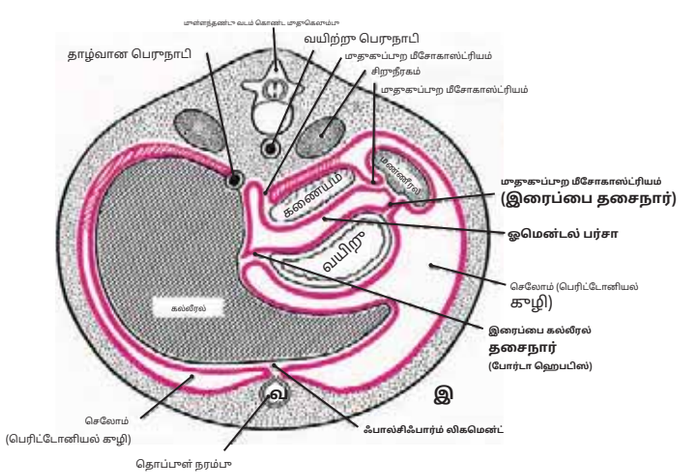

படம் 248.2B மீசோகாஸ்ட்ரியாவின் வளர்ச்சியின் குறுக்குவெட்டு வரைபடம்: கரு வளர்ச்சியின் பிற்பகுதி நிலை

குறிப்பு: (1) உறுப்புகளின் சுழற்சியுடன் (திசையில் படம் 248.2A இல் உள்ள அம்புகள்), கல்லீரல் வலதுபுறம் உள்ள செலோமிக் கழிக்குள் வளர்ந்து கீழ் வேனா காவாவைத் தொடர்பு கொள்கிறது, அதே நேரத்தில் வயிறு சுழன்று அதன் முதுகு மீசோகாஸ்ட்ரியம் (அதிக வளைவு) இடதுபுறமாக மாற்றப்படுகிறது.

(2) வயிற்றுக்கும் மண்ணீரலுக்கும் இடையில் உள்ள முதுகுப்புற மீசோகாஸ்ட்ரியத்தின் பிரதிபலிப்பு இரைப்பை லிகமெண்டாக நிலைநிறுத்தப்படுகிறது, அதே நேரத்தில் கணையம் மற்றும் பியோடெனத்தைச் சுற்றியுள்ள மீசோகாஸ்ட்ரியத்தின் ஒரு அடுக்கு பின்புற உடல் சுவருடன் இணைகிறது. இது இந்த இரண்டு உறுப்புகளையும் அவற்றின் முன்புற மேற்பரப்பில் பெரிட்டோனியத்தின் ஒரு அடுக்குடன் நிலைநிறுத்துகிறது, இதனால் அவை ரெட்ரோபெரிட்டோனியல் ஆகின்றன. ஓமெண்டல் பர்சா வயிற்றுக்குப் பின்புறமாகவும் கணையத்திற்கு முன்புறமாகவும் உருவாகிறது.

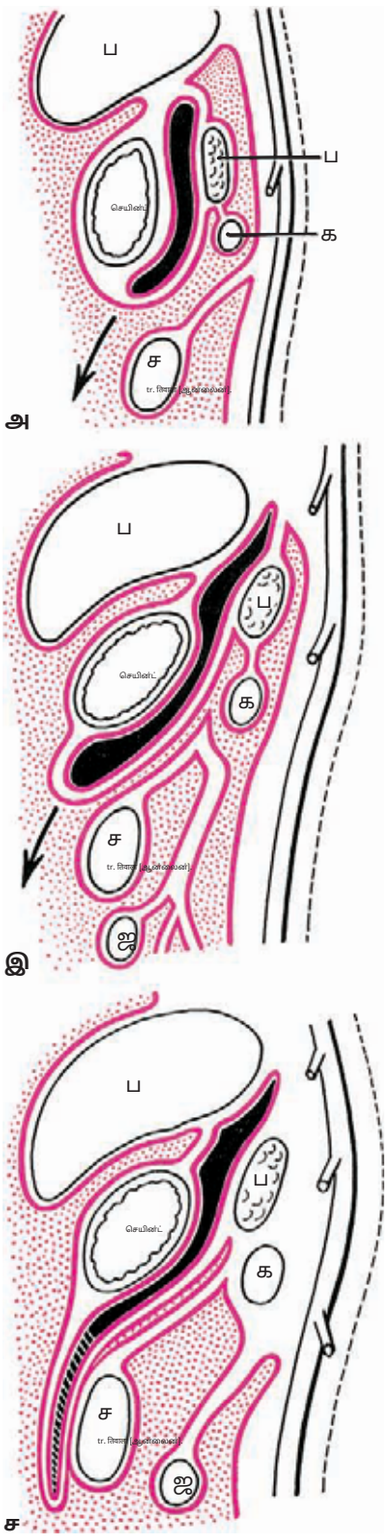

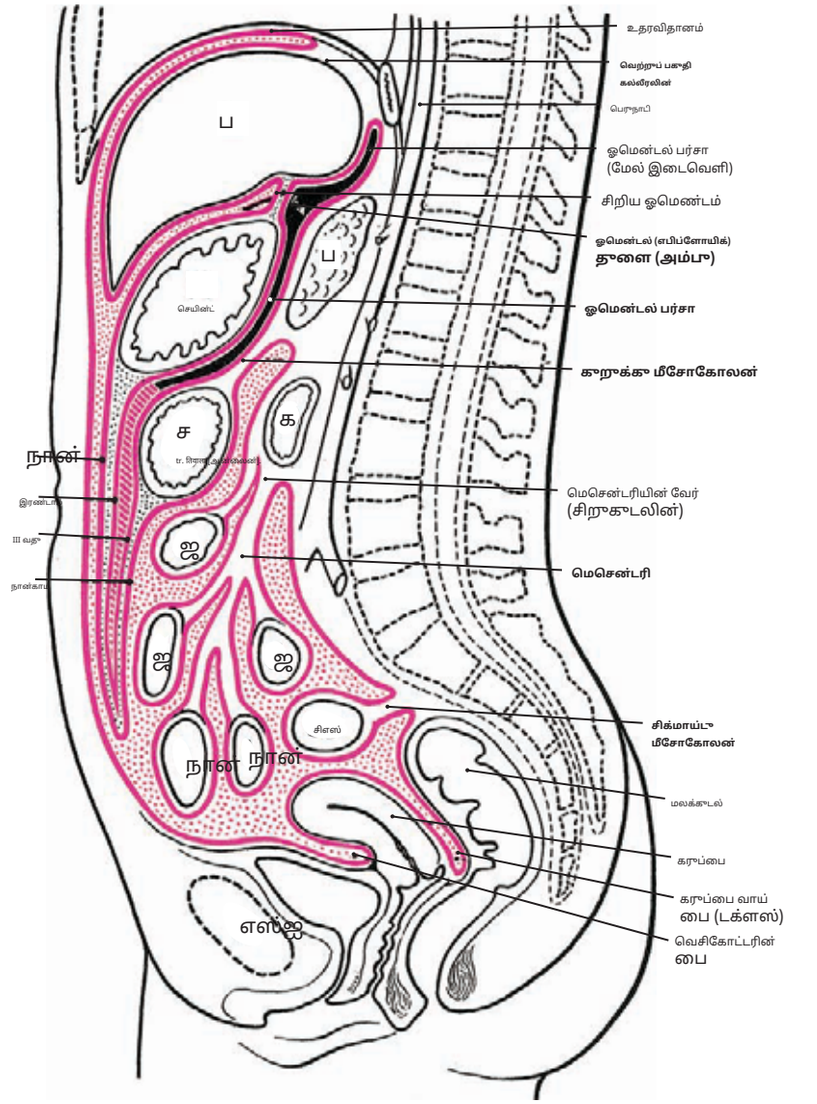

ப = கல்லீரல்
ப = கணையம்
செயினட் = வயிறு
C tr. = காறுக்கு பெருங்குடல்
க = பியோடெனம்
ஐ = ஜெஜுனம்
CS = சிக்மாய்டு பெருங்குடல்
நான் இலியம்
ஸ = சிம்பசிஸ் பூபிஸ்
I முதல் IV வரை = பெரிய அடுக்குகளின் நான்கு அடுக்குகள் ஓமெண்டம் (முதுகுப்புறம்) மீசோகாஸ்ட்ரியம்)

படம் 249.2 வயது வந்த பெண்களில் பெரிட்டோனியல் பிரதிபலிப்புகள்-

குறிப்பு: (1) பெரிய பெரிட்டோனியல் பை (சிவப்பு நிற ஸ்பிப்பபிள்) உள்ளுறுப்பு மற்றும் பேரியட்டல் பெரிட்டோனியம். பெரிய பெரிட்டோனியல் பை, வின்ஸ்லோவின் ஓமெண்டல் (எபிப்ளோயிக்) ஃபோரமென் வழியாக சிறிய பெரிட்டோனியல் பையுடன் (ஓமென்டல் பர்சா; கருப்பு) தொடர்பு கொள்கிறது.

(2) பின்புறமாக, மூன்று தனித்துவமான பெரிட்டோனியல் மெசென்டரிகளின் வேர்களைக் காணலாம்:

(அ) காறுக்குவெட்டு மீசோகோலன்,

(ஆ) சிறுகுடலைச் சுற்றியுள்ள நடுப்பகுதி, மற்றும்

(இ) சிக்மாய்டு மீசோகோலன்.

(3) வயிறு மற்றும் காறுக்கு பெருங்குடலுக்குப் பின்னால், ரெட்ரோபெரிட்டோனியல் கணையம் மற்றும் பியோடெனத்தைக் கவனியுங்கள். கல்லீரலின் ஒரு பகுதி பெரிட்டோனியத்தால் (கல்லீரலின் வெற்றுப் பகுதி) சூழப்படவில்லை மற்றும் உதரவிதானத்திற்கு அருகில் உள்ளது.

படம் 249.1A–C ஓமென்டல் பர்சாவின் வளர்ச்சியின் நிலைகள் (சாகிட்டல் வரைபடங்கள்)

குறிப்பு: (1) 4 வாரங்களில், வயிற்றின் முதுகுப்புற எல்லை வயிற்று எல்லையை விட வேகமாக வளர்ந்து, வயிற்றின் நீண்ட சுழற்சிக்கு உதவுகிறது. அச்சு. அதிக வளைவும் அதன் முதுகுப்புற மீசோகாஸ்ட்ரியமும் இடதுபுறம் நோக்கிச் செல்கின்றன, அதே சமயம் குறைந்த வளைவும் வயிற்று மீசோகாஸ்ட்ரியமும் வலதுபுறம் நோக்கிச் செல்கின்றன.

(2) 8 வாரங்களுக்குள் (**அ**), வயிற்றுக்குப் பின்னால், முதுகுப்புற மீசோகாஸ்ட்ரியத்தின் இரண்டு இலைகளுக்கு இடையில், ஓமெண்டல் பர்சா (கருப்பு) உருவாகிறது. கணையம் மற்றும் பியோடெனம் இன்னும் முதுகுப்புற மேசென்டரியால் சூழப்பட்டுள்ளன. குடல் சுழற்சி தொடரும்போது, முதுகுப்புற மீசோகாஸ்ட்ரியம் கீழ்நோக்கி நீண்டுள்ளது (**பி,**அம்பு) பெரிய ஓமெண்டத்தை உருவாக்குகிறது, இது இரண்டாவது மற்றும் மூன்றாவது இலைகளுக்கு இடையில் ஓமெண்டல் பர்சாவின் கழியை "சிக்க வைக்கும்" முதுகுப்புற மீசோகாஸ்ட்ரியத்தின் இரட்டை பிரதிபலிப்பாக (நான்கு இலைகள்) மாறுகிறது.

(3) தொடர்ச்சியான வளர்ச்சி (**ச**) வயிற்று உள்ளுறுப்புகளின் மீது பெரிய ஓமெண்டம் மேலும் இறங்குவதற்கும், இரண்டாவது மற்றும் மூன்றாவது இலைகள் கீழ்நோக்கி இணைவதற்கும் (காறுக்குவெட்டு) வழிவகுக்கிறது.

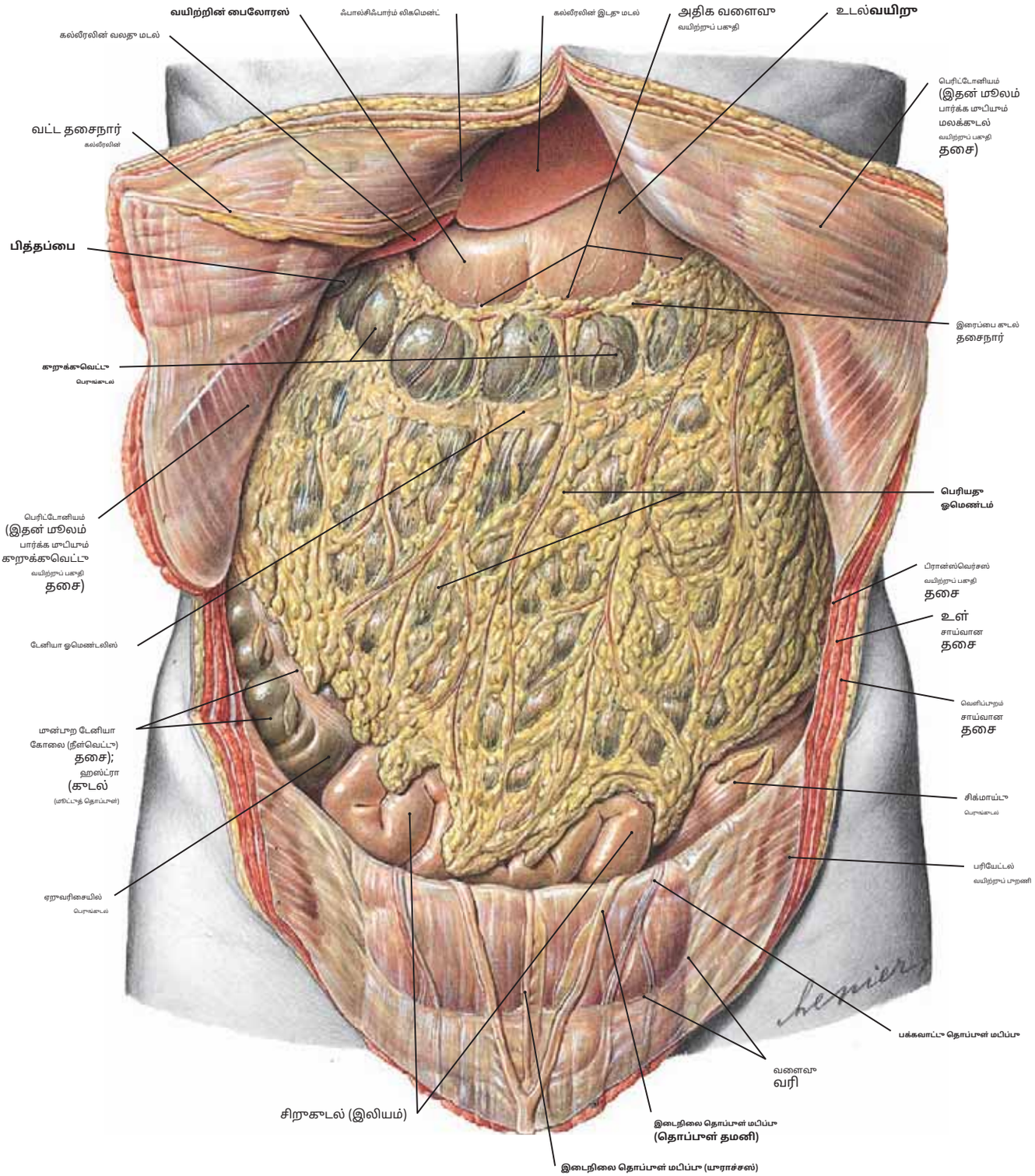

படம் 250வயிற்று குழி, இடது உள்ளுறுப்பு அப்படியே

குறிப்பு: (1) தி**பெரிய ஓமெண்டம்.**இது வயிற்றின் பெரிய வளைவில் ஒட்டிக்கொண்டு, குடல்களை ஒரு கவசம் போல மூடி, கீழ்நோக்கி நீண்டுள்ளது. இடுப்பு வரை கிட்டத்தட்ட.

(2) தி**ஃபால்சிஃபார்ம் தசைநார்,**வயிற்று முசோகாஸ்ட்ரியத்தின் ஒரு எச்சமானது, கல்லீரலுக்கும் முன்புற உடல் சுவருக்கும் இடையில் நீண்டு, கல்லீரலின் இடது மற்றும் வலது மடல்களைப் பிரிக்கிறது.**வட்டத் தசைநார்**என்பது அழிக்கப்பட்ட தொப்புள் நரம்பின் எச்சமாகும்.

(3) முன்புற வயிற்றுச் சுவரின் உள் மேற்பரப்பில், பின்வரும் மடிப்புகளை அடையாளம் காணவும்:

(அ)**சராசரி தொப்புள் மடிப்பு:**கருவில் சிறுநீர்ப்பைக்கும் தொப்புளுக்கும் இடையில் நீண்டிருந்த யூராக்கஸின் எச்சம்.

(ஆ)**இடைநிலை தொப்புள் மடிப்புகள்:**கருவில் உள்ள தொப்புளுக்கு மேல் வெசிகல் தமனிகளின் தொடர்ச்சியாக இருந்த அழிக்கப்பட்ட தொப்புள் தமனிகள்.

(இ)**பக்கவாட்டு தொப்புள் மடிப்புகள்:**கீழ் இரைப்பை நாளங்களின் மேல் பெரிட்டோனியத்தின் மடிப்புகள்.

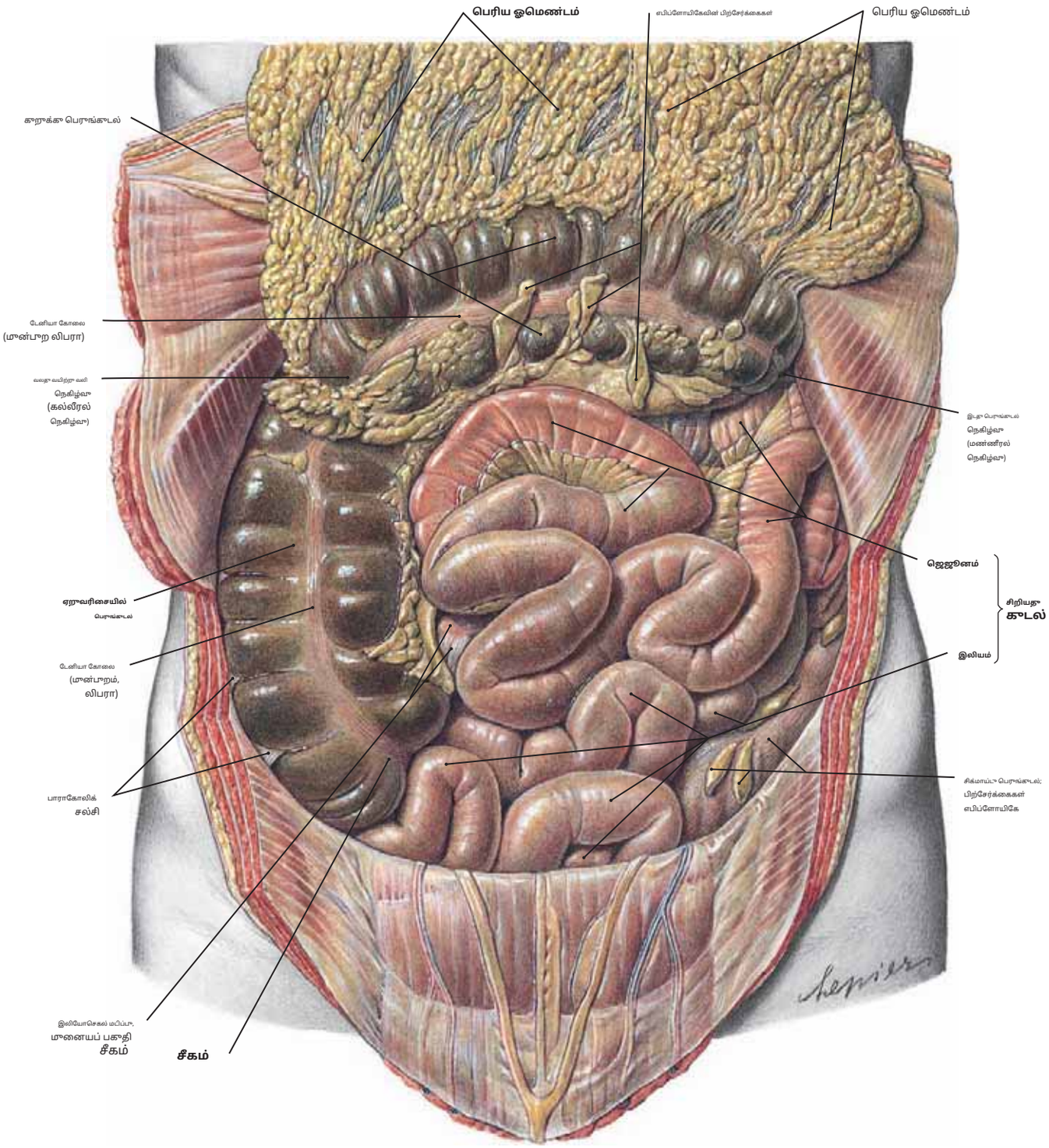

படம் 251 வயிற்றா கழி, ஏறுமுகப் பெருங்கூடல், கறுக்குப் பெருங்கூடல் மற்றும் அதன் மீசோகோலன்

கறிப்பு: (1) பெரிய ஓமண்டம் மேல்நோக்கி பிரதிபலிக்கும் போது, கறுக்கு பெருங்கூடல் வயிற்று கழியை வலமிருந்து இடமாக தொடர்ச்சியாகக் கடக்கிறது வலதுபுறத்தில் ஏறுவரிசை பெருங்கூடல் மற்றும் இடதுபுறத்தில் இறங்குவரிசை பெருங்கூடல்.

(2) நீளமான தசைகள் என்று அழைக்கப்படுகின்றன**டேனியா,**பெருங்கூடலின் வெளிப்புற மேற்பரப்பில். இந்த தசைகள் பெருங்கூடலின் மற்ற சவ்வுகளை விடக் குறைவாக இருப்பதால், அவை பைகளை ஏற்படுத்துகின்றன, அவை**ஹவுஸ்ட்ரே.**

(3) மென்மையான ஒழுங்கற்ற கொழுப்பு நிறைகள் என்று அழைக்கப்படுகின்றன**பிற்சேர்க்கைகள் எபிப்ளோயிகே**பெருங்கூடலில் இருந்து தொங்கவிடப்படுகின்றன. இவை பெருங்கூடலை அடையாளம் காண உதவுகின்றன.

(4) மீசோகோலனுக்குக் கீழே (இன்ஃப்ரேம்சோகோலிக்) சிறுகூடலைக் காணலாம், இது மூன்று பகுதிகளைக் கொண்டுள்ளது:**சிறுகூடல், சிறுகூடல்,**மற்றும்**இலியம்.** சிறுகூடலின் வெளிப்புறச் சுவர் மென்மையாகவும், பளபளப்பாகவும் இருக்கும், மேலும் அது பைகளால் சூழப்பட்டதாக இருக்காது.

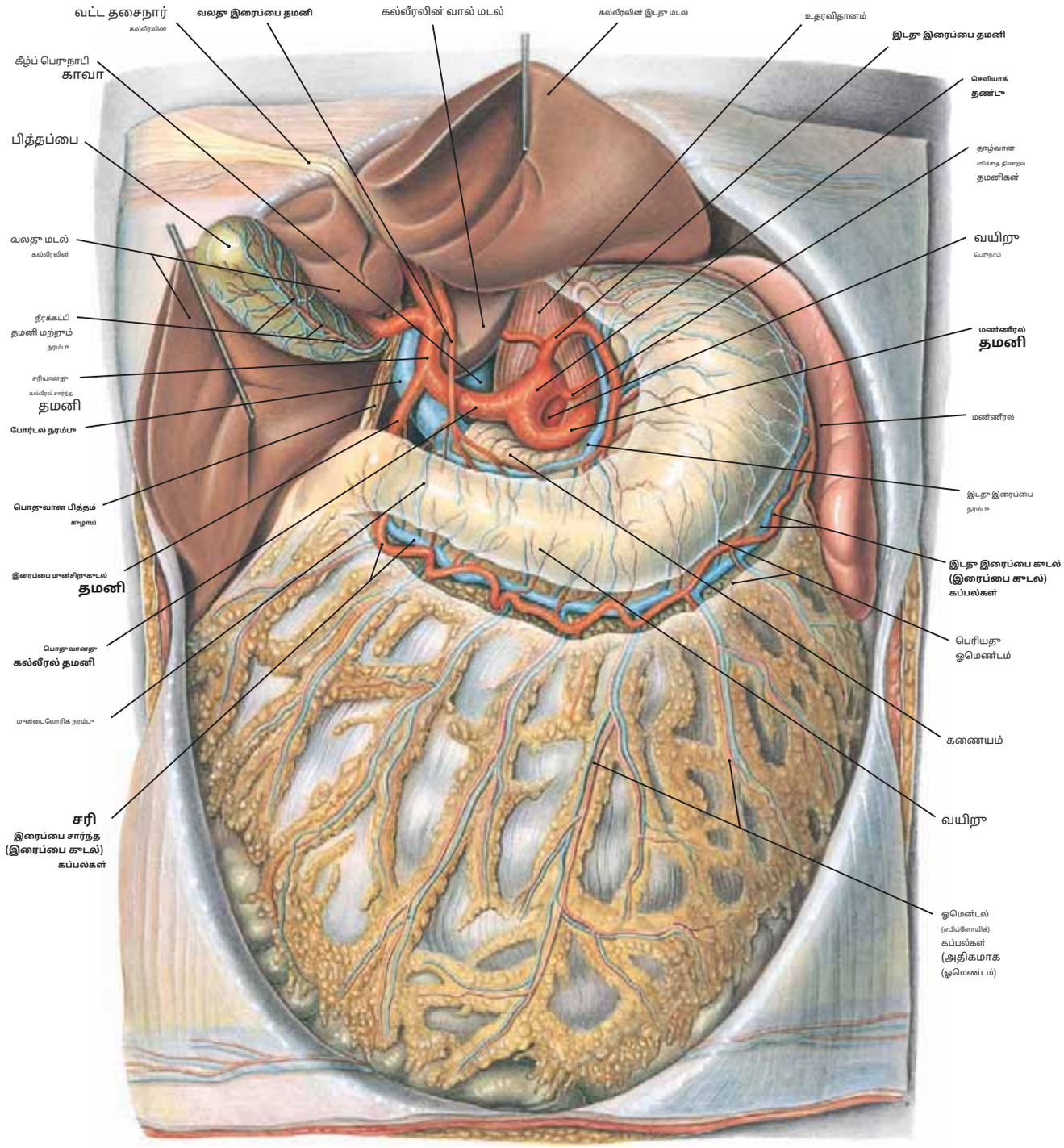

படம் 252வயிற்று கழி: செலியாக் தண்டு மற்றும் அதன் கிளைகள்

குறிப்பு: (1) வயிற்றின் குறைந்த வளைவுக்கும்,

கல்லீரல் வெளிப்படுத்துகிறது**செலியாக் தண்டு**(T12 முதுகெலும்பு) மற்றும் அதன் கிளைகளுக்கு முன்புறமாக அமைந்துள்ளது. இவை:

(அ) தி**இடது இரைப்பை தமனி,**இது வயிற்றின் குறைந்த வளைவில் சென்று, கல்லீரல் தமனியின் ஒரு கிளையான வலது இரைப்பை தமனியுடன் அனஸ்டோமோஸ் செய்கிறது.

(ஆ) தி**மண்ணீரல் தமனி,**இது மண்ணீரலின் மேற்பகுதியை நோக்கி இடதுபுறமாகச் செல்கிறது.

(இ) தி**கல்லீரல் தமனி,**இது வலதுபுறம் சென்று, இரைப்பை முன்சிறுகுடற்புற்று தமனியை விட்டு வெளியேறி, பின்னர் கல்லீரலின் மடல்களுக்குள் நுழைகிறது.

(2) தி**இரைப்பை முன்சிறுகுடல் தமனி**(i) உருவாக வழிவகுக்கிறது**வலது இரைப்பை குடல் (இரைப்பை குடல்) தமனி,**இது வயிற்றின் அதிக வளைவைப் பின்பற்றி அனஸ்டோமோஸ் செய்கிறது.**இடது காஸ்ட்ரோமெண்டல் (காஸ்ட்ரோபிப்ளோயிக்) கிளை**மண்ணீரல் தமனியின்.

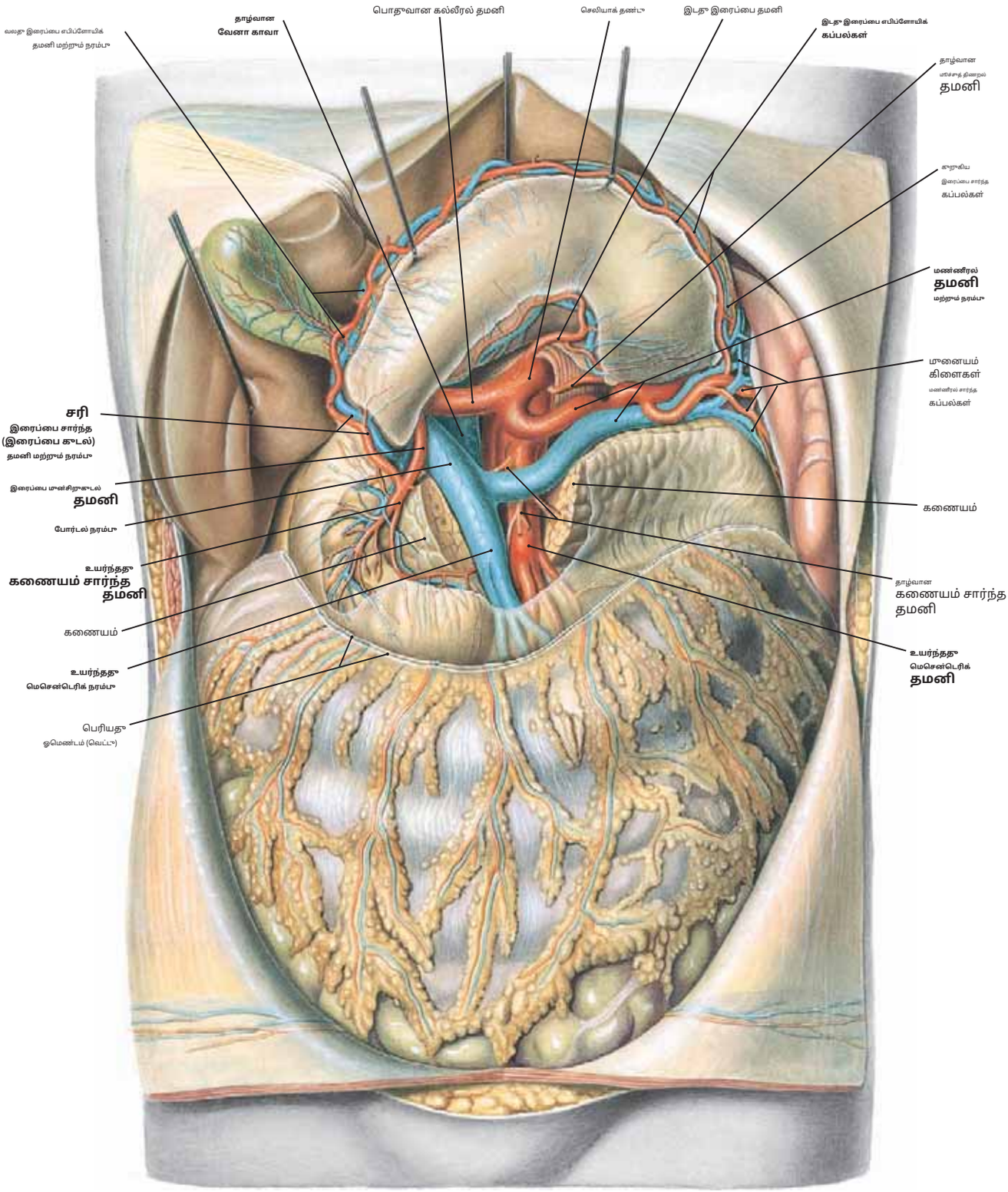

படம் 253 வயிற்றுக் குழி (4): மண்ணீரல் நாளங்கள் மற்றும் வாயில் நரம்பின் உருவாக்கம்

குறிப்பு: (1) வயிற்றின் அதிக வளைவில் பெரிய ஓமண்டம் வெட்டப்பட்டுள்ளது. அதன் பின்புற மேற்பரப்பை வெளிப்படுத்த வயிறு உயர்த்தப்படுகிறது. மற்றும் அப்பட்டை கணையம், பியோடெனம் மற்றும் இரத்த நாளங்கள். கணையத்தின் ஒரு பகுதி அகற்றப்பட்டு, அதை வெளிப்படுத்தப்பட்டுள்ளது. **போர்டல் நரம்பு** சந்திப்பால் உருவாக்கப்பட்டது **மண்ணீரல் மற்றும் உயர்ந்த மெசென்டெரிக் நரம்புகள்.**

(2) வளைந்த **மண்ணீரல் தமனி** மண்ணீரல் ஹிலம் நோக்கிச் செல்லும் பாதையில், மற்றும் **இரைப்பை மான்சிறுகுடல் தமனி,** வயிற்றின் பைலோரிக் மானைக்குப் பின்னால் பிரிக்கிறது **வலது இரைப்பை கூடல்** மற்றும் **மேல் கணையக்குழாய் தமனிகள்.**

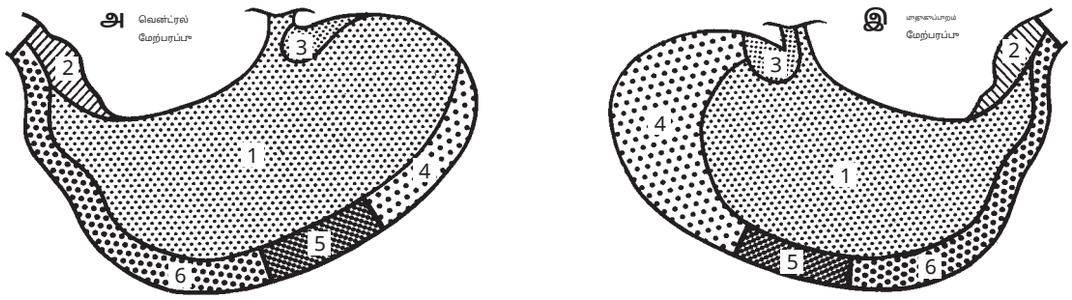

படம் 254.1A, B **வயிற்றுக்கு பிராந்திய தமனி வழங்கல்**

1. இடது இரைப்பை தமனி
2. வலது இரைப்பை தமனி
3. இடது கீழ் ஃபிரெனிக் தமனி
4. குறுகிய இரைப்பை தமனி
5. இடது இரைப்பை தமனி
6. வலது இரைப்பை தமனி

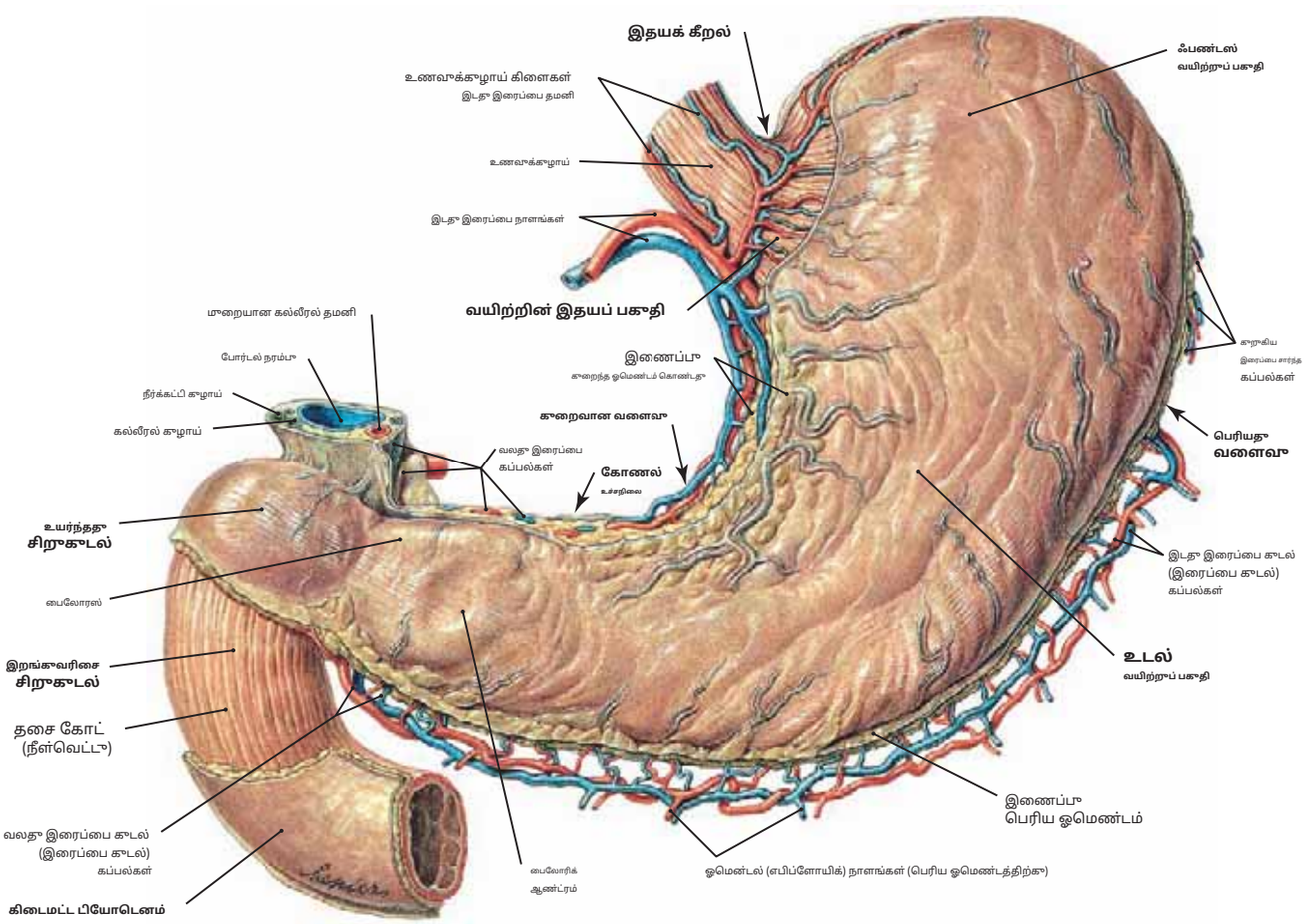

படம் 254.2 **வயிற்றின் முன்பாறத் தோற்றம்**

குறிப்பு: (1) வயிறு என்பது உணவுக்குழாய் (இதய மூனை) மற்றும் பியோடெனம் இடையே இரைப்பைக் குழாயில் அமைந்துள்ள ஒரு விரிந்த தசைப் பை ஆகும். (பைலோரிக் மூனை). இது மேல் பகுதியைக் கொண்டுள்ளது, இது **ஃபண்டஸ்,** ஒரு நடுத்தர பகுதி, தி**உடல்,** மற்றும் ஒரு குறுகலான கீழ் பகுதி, தி**பைலோரிக் பகுதி.**

(2) வயிற்றின் வடிவம் வேறுபட்டாலும், அது இரண்டு வளைவுகளை எல்லைகளாகக் காட்டுகிறது. **அதிக வளைவு** இடதுபுறம் நோக்கி இயக்கப்பட்டு அதனுடன் இணைக்கப்பட்டுள்ளது **பெரிய ஓமெண்டம்.** இந்த எல்லை உணவுக்குழாயுடன் ஒரு கடுமையான கோணத்தை உருவாக்குகிறது, இது **இதயக் கீறல்.**

(3) தி**குறைந்த வளைவு** வயிற்றின் வலது எல்லையாகவும் இந்த விளிம்பிலும் உள்ளது **குறைந்த ஓமெண்டம்** இணைக்கப்பட்டுள்ளது.

(4) வயிற்றுக்கு இரத்தத்தை வழங்கும் இரத்த நாளங்கள் பின்வருமாறு:

(அ) தி**இடது மற்றும் வலது இரைப்பை தமனிகள்** குறைந்த வளைவில்,

(ஆ) தி**இடது மற்றும் வலது (இரைப்பை எபிப்ளோயிக்) தமனிகள்** அதிக வளைவில், மற்றும்

(இ) தி**குறுகிய இரைப்பை கிளைகள்** இன் **மண்ணீரல் தமனி.** என்பதை கவனியுங்கள் **உணவுக்குழாய் கிளைகள்** இடதுசாரிகள் **இரைப்பை தமனி** வயிற்றின் இதய மூனையை வழங்குகின்றன.

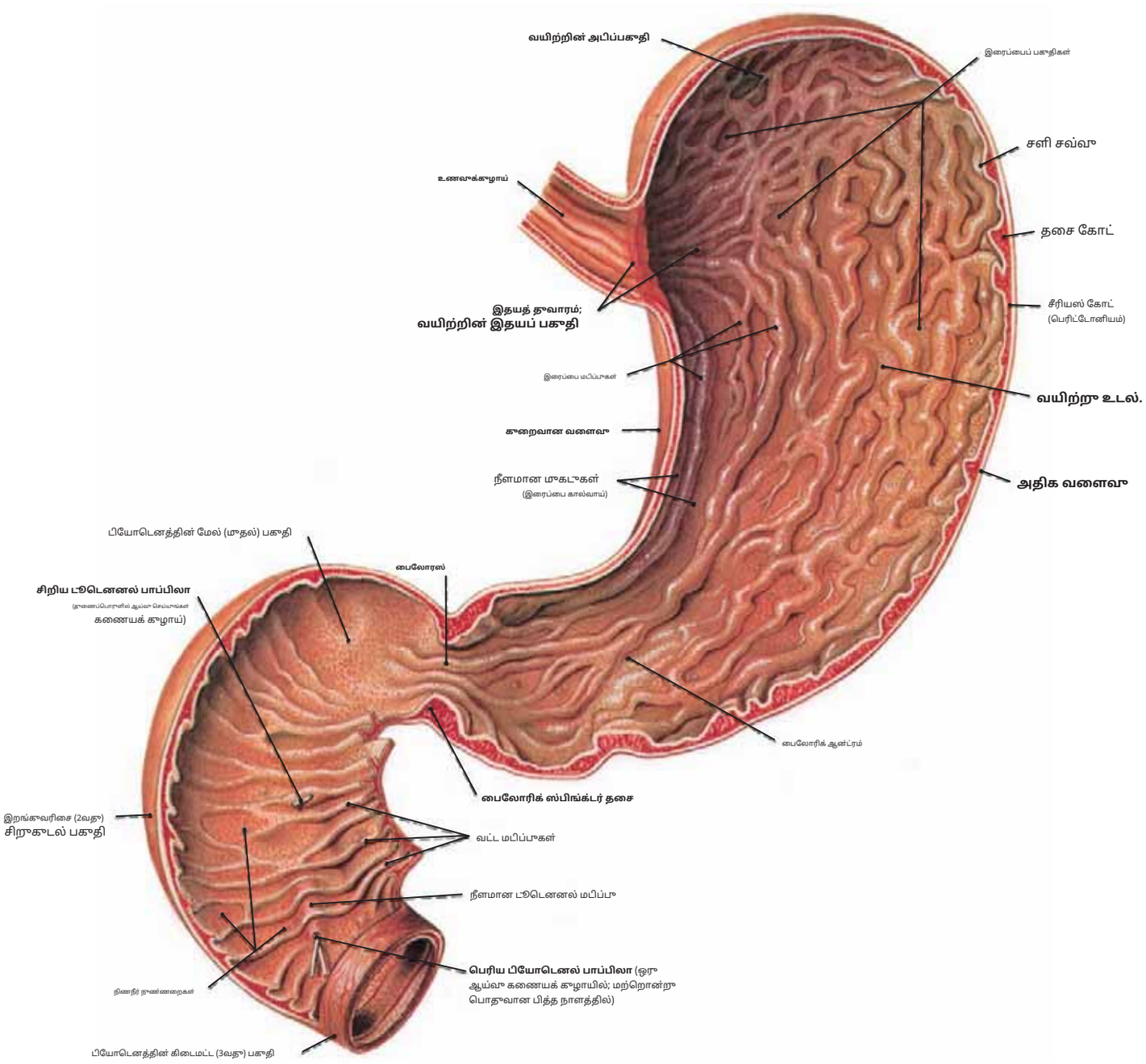

படம் 255 வயிறு மற்றும் மேல் சிறுகுடல் மேற்பகுதியின் உட்புறம்

குறிப்பு: (1) வயிற்றின் சளிச்சவ்வுப் புறணி நீளவாக்கில் நோக்கிய இரைப்பை மடிப்புகள் அல்லது வெற்று ரூகேக்களின் வரிசையைக் காட்டுகிறது, அவை பொதுவாக மறைந்துவிடும் வயிறு நிரம்பியுள்ளது மற்றும் விரிந்துள்ளது. இந்த மடிப்புகள் குறைந்த வளைவில் மிகவும் ஒழுங்காக இருக்கும் மற்றும் பள்ளமான இரைப்பை கால்வாயை உருவாக்குகின்றன. உணவு இந்த கால்வாயில் (magenstrasse) பயணிக்காது.

(2) சிறுகுடலின் முதல் பகுதியின் மேற்பரப்பு மென்மையானது, ஆனால் சிறுகுடலின் சிறப்பியல்புடைய வட்ட முகடுகள் சிறுகுடலின் இரண்டாவது அல்லது இறங்கு பகுதியில் தொடங்குகின்றன.

(3) ஒரு வட்ட தசை,**பைலோரிக் ஸ்பிங்க்டர்,**இரைப்பையின் பைலோரிக் சந்திப்பை பியோடினத்துடன் பாதுகாக்கிறது. இது இந்த இடத்தில் இரைப்பைக் குழாயின் லுமினைக் குறைக்கிறது. பைலோரஸ் முதல் இடுப்பு முதுகெலும்பின் மட்டத்தில் மையக் கோட்டின் வலதுபுறத்தில் உள்ளது.

(4) பியோடெனத்தின் சுவரில் உள்ள திறப்புகள். தி**பெரிய டூடெனனல் பாப்பிலா**பொதுவான பித்த நாளம் மற்றும் பிரதான கணைய நாளம் இரண்டின் திறப்புகளின் தளமாக செயல்படுகிறது. துணை கணைய நாளம் சிறிய டூடெனனல் பாப்பிலா வழியாக 2 செ.மீ அதிகமாக அருகாமையில் திறக்கிறது.

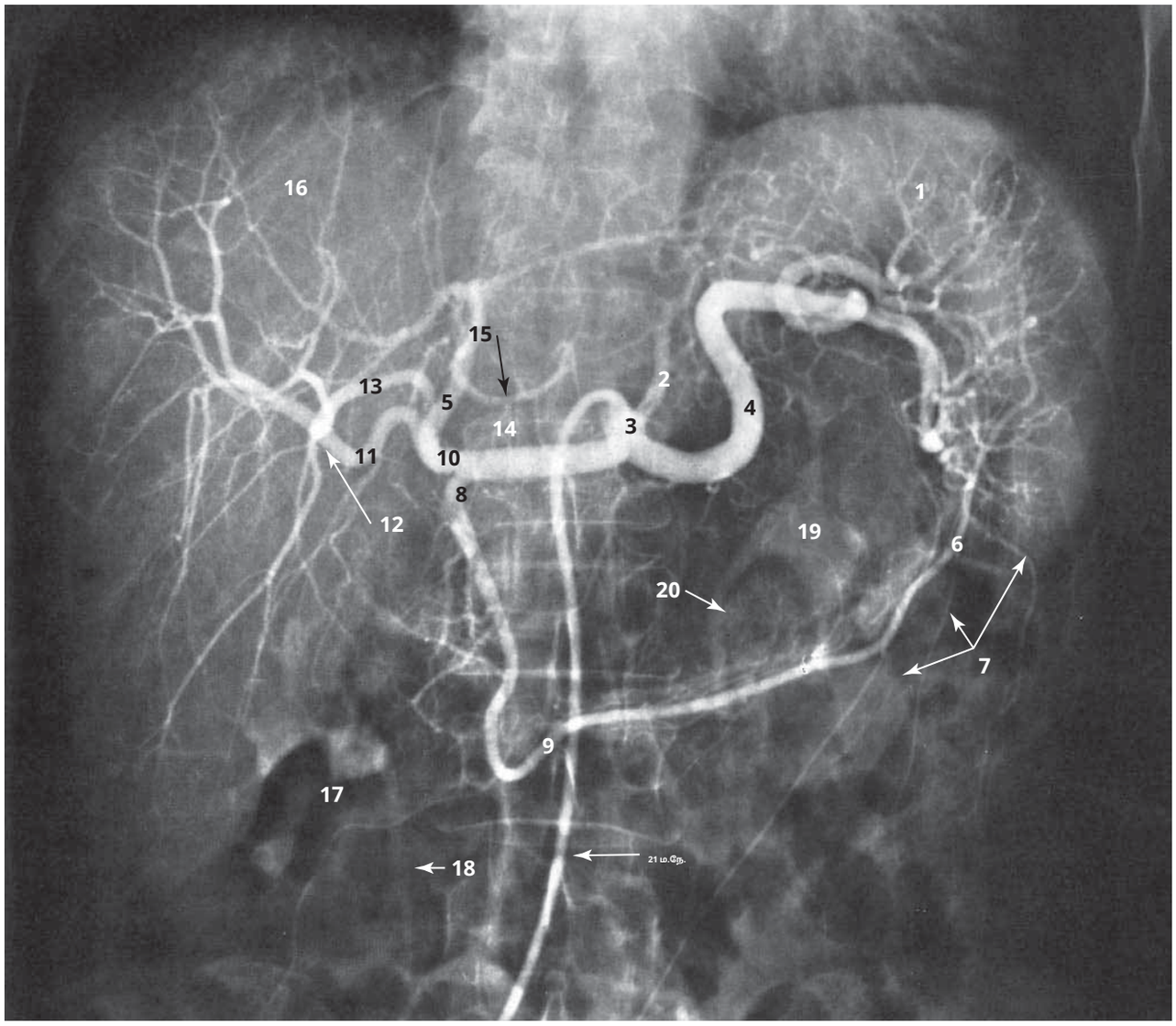

படம் 256 செலியாக் ட்ரங்க் ஆர்டெரியோகிராம்

குறிப்பு: (1) இந்த எண்ணிக்கை வடிகுழாய் வழியாக ஓரு மாறுபட்ட ஊடகத்தை செலுத்திய பிறகு மேல் வயிற்றின் ரேடியோகிராஃபில் இருந்து எடுக்கப்பட்ட எதிர்மறை அச்சாகும் (21, (அம்பு) வயிற்று பெருநாடியில் மேல்நோக்கி இயக்கப்பட்டிருக்கும் இடத்திற்கு **செலியாக் தண்டு**[3] பெருநாடியிலிருந்து கிளைகள்.

(2) செலியாக் உடற்பகுதியிலிருந்து [3] எழும் மூன்று முதன்மை நாளங்கள் **இடது இரைப்பை தமனி**[2], தி **மண்ணீரல் தமனி**[4], மண்ணீரலை நோக்கி இயக்கப்பட்டது [1], மற்றும் **பொதுவான கல்லீரல் தமனி**[5], இது கல்லீரலை நோக்கி நேரடியாக வலதுபுறமாகச் செல்கிறது [16].

(3) தி **இடது காஸ்ட்ரோமெண்டல் (காஸ்ட்ரோபிப்ளோயிக்) தமனி** மண்ணீரல் தமனியின் கீழ் ஹிலார் கிளைகளில் ஒன்றிலிருந்து எழுகிறது. இது அதிக வளைவுடன் அனஸ்டோமோஸுக்குச் செல்லும்போது **வலது இரைப்பை கூடல் (இரைப்பை கூடல்) தமனி**, தி **இடது காஸ்ட்ரோமெண்டல் (காஸ்ட்ரோபிப்ளோயிக்)** தமனி ஓமண்டலை ஏற்படுத்துகிறது **(எபிப்ளோயிக்) தமனிகள்**[7, அம்புகள்], இவை பெரிய ஓமெண்டத்தை வழங்க கீழே இறங்குகின்றன. வலது இரைப்பை (இரைப்பை) தமனி [9] இலிருந்து எழுகிறது **இரைப்பை முன்சிறுகூடல் தமனி**[8], இது கீழ்நோக்கிச் செல்கிறது **பொதுவான கல்லீரல் தமனி**[5].

(4) இரைப்பை முன்சிறுகூடல் தமனியின் [8] தோற்றத்திற்கு அப்பால் பொதுவான கல்லீரல் தமனி [5] என்று அழைக்கப்படுகிறது **முறையான கல்லீரல் தமனி**[10].

(5) முறையான கல்லீரல் தமனி [10] இவ்வாறு பிரிகிறது **வலது கல்லீரல் தமனி**[11], இதிலிருந்து கிளைகள் உருவாகின்றன **நீர்க்கட்டி தமனி**[12] பித்தப்பைக்கு, தி **நடுத்தர கல்லீரல் தமனி**[13], மற்றும் **இடது கல்லீரல் தமனி**[14, அம்பு]. கல்லீரல் நாளங்கள் கல்லீரலுக்கு உணவளிக்கின்றன.

(6) இந்த தனிப்பட்ட கிளைகளில் வலது கல்லீரல் தமனி [14] இலிருந்து **வலது இரைப்பை தமனி**[15, அம்புக்குறி]. அதேபோல் அபிக்கபி, வலது இரைப்பை தமனி பொதுவான கல்லீரல் தமனியிலிருந்து [5] எழுகிறது. வலது இரைப்பை தமனி வயிற்றின் குறைந்த வளைவுடன் நகர்ந்து அனஸ்டோமோஸ் செய்ய **இடது இரைப்பை தமனி**[2].

(7) வலது சிறுநீரக இடுப்பு [17] மற்றும் வலது சிறுநீர்க்குழாய் [18, அம்பு] ஆகியவை தாழ்வாகக் காணப்படுகின்றன. கல்லீரல் காரணமாக, வலது பக்கத்தில் உள்ள இந்த கட்டமைப்புகள் இடது சிறுநீரக இடுப்பு [19] மற்றும் இடது சிறுநீர்க்குழாய் [20, அம்பு] ஆகியவற்றின் தோற்றத்தை விட கணிசமாகக் குறைவாக உள்ளன.

(விக்கிலிருந்து, 4வது பதிப்பு.)

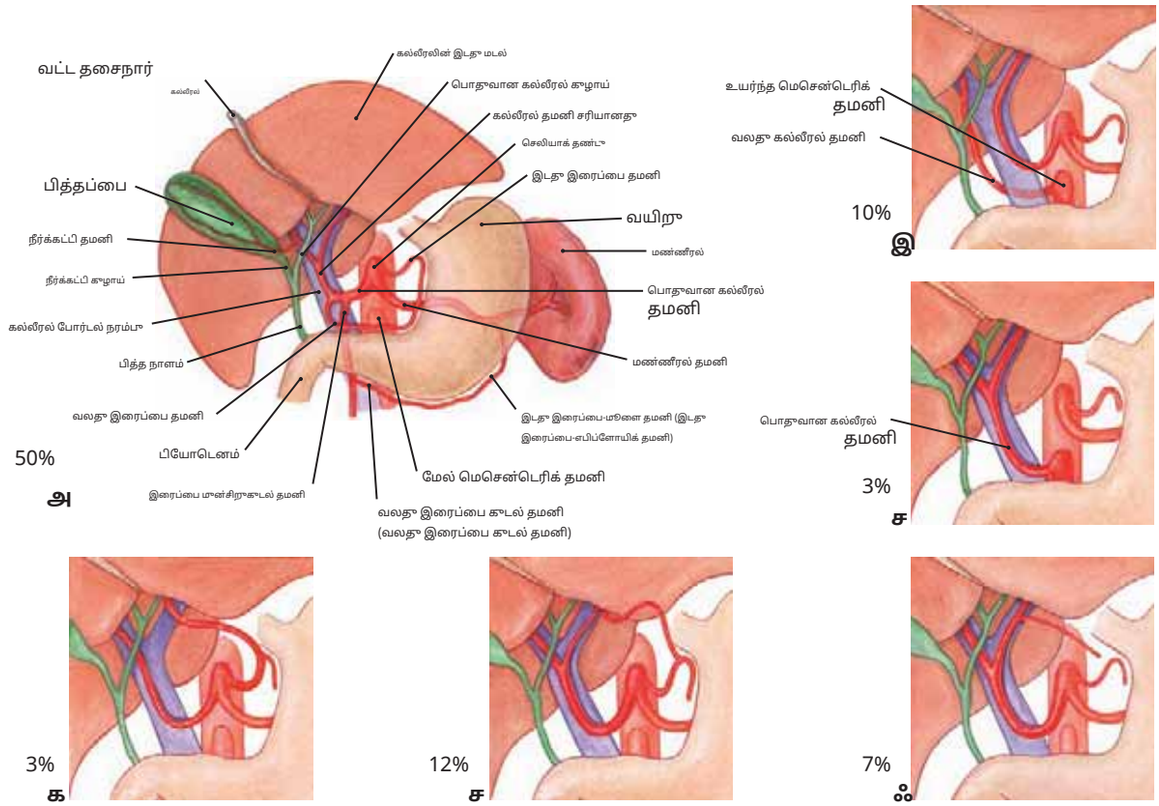

படம் 257.1A–F கல்லீரலுக்கு இரத்த விநியோகத்தில் ஏற்படும் மாறுபாடுகள்

அ:பெரும்பாலான வரைபடங்களில் காட்டப்பட்டுள்ளபடி இயல்பான வடிவம்.

பி:கல்லீரலுக்கு இரத்தம் வழங்க உதவும் உயர்ந்த மெசென்டெரிக் தமனி.

சி:மேல் மெசென்டெரிக் தமனியிலிருந்து எழும் பொதுவான கல்லீரல் தமனி. **டி:** கல்லீரலின் இடது மடலுக்கு இரத்தத்தை வழங்கும் இடது இரைப்பை தமனி.

இ:கல்லீரலின் இடது மடலுக்கு இரத்தத்தை வழங்க உதவும் இடது இரைப்பை தமனியின் கிளை (கல்லீரல் தமனியின் இடது கிளையுடன்). **எஃப்:** நிபுணரிடமிருந்து ஒரு துணைப் பிரிவு (வயிற்றின் வளைவு.

(25% வழக்குகளில், உயர்ந்த மெசென்ட் கல்லீரலுக்கு மேல்நோக்கி.)

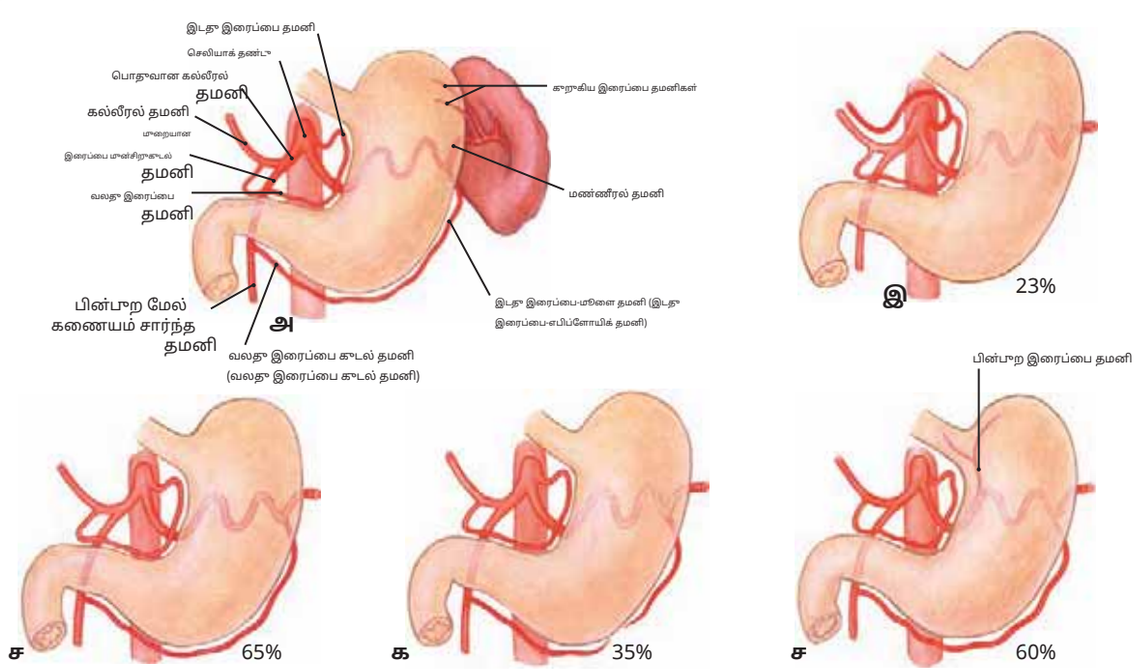

படம் 257.2A–E வயிற்றுக்கு இரத்த விநியோகத்தில் ஏற்படும் மாறுபாடுகள்

அ:பெரும்பாலான வரைபடங்களில் காட்டப்பட்டுள்ளபடி இயல்பான வடிவம்.

பி:கல்லீரலின் இடது மடலுக்கு இரத்தம் வழங்குவதில் பங்கேற்கும் இடது இரைப்பை தமனி.

சி:அதிக வளைவில் வலது மற்றும் இடது இரைப்பை தமனி (இரைப்பை எபிப்ளோயிக்) தமனிகளுக்கு இடையே அனஸ்டோமோசிஸ். **டி:**அதிக வளைவில் வலது மற்றும் இடது இரைப்பை தமனி (இரைப்பை எபிப்ளோயிக்) தமனிகளுக்கு இடையில் அனஸ்டோமோசிஸ் இல்லை. **இ:** வயிற்றின் பின்புற மேற்பரப்பிற்கு இரத்தத்தை வழங்க உதவும் ஒரு துணை பின்புற இரைப்பை தமனி (மண்ணீரலில் இருந்து).

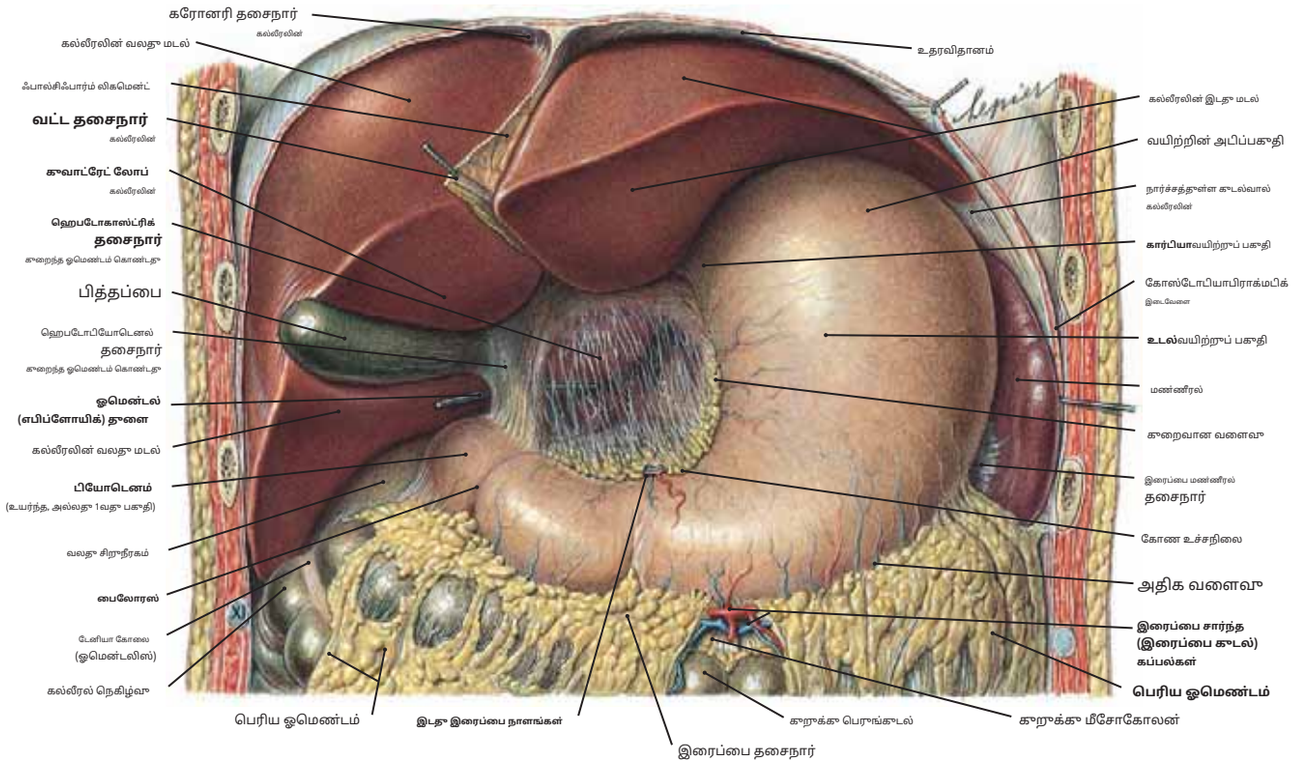

படம் 258.1சிறிய ஓமெண்டம், வயிறு, கல்லீரல் மற்றும் மண்ணீரல்

குறிப்பு: (1) கல்லீரல் உயர்த்தப்பட்டு, அதன் வழியாக ஒரு ஆய்வுக் கருவி செருகப்படுகிறது.**ஓமெண்டல் (எபிப்ளோயிக்) தூளை**மண்டபத்திற்குள்**ஓமெண்டல் பர்சா.**வழியில் இந்தத் திறப்பின், பெரிய பெரிட்டோனியல் பை, சிறிய பெரிட்டோனியல் பையுடன் (ஓமென்டல் பர்சா) தொடர்பு கொள்கிறது.**குறைந்த ஓமெண்டம்**கொண்டுள்ளது **ஹெபடோஇரைப்பை** மற்றும்**ஹெபடோபியோடெனல் தசைநார்கள்.**

(2) ஓமெண்டல் (எபிப்ளோயிக்) ஃபோரமென் கல்லீரலுக்குக் கீழே அமைந்துள்ளது மற்றும் இரண்டு விரல்களை உடனபியாக உள்ளே அனுமதிக்கும். இது பிணைக்கப்பட்டுள்ளது. **சிறப்பாக**கல்லீரலின் வால் மடலால்,**தாழ்வாக**பியோடெனத்தின் மேல் பகுதியால்,**பின்புறமாக**கீழ்ப் பெருநாடியால், மற்றும்**முன்புறமாக**கல்லீரல் தமனி, போர்டல் நரம்பு மற்றும் பித்த நாளங்களை உறையிடும் சிறிய ஓமெண்டம் மூலம்**போர்டா ஹெபடைடிஸ்.**

(3) பெரிய ஓமெண்டம் மண்ணீரலில் இருந்து பியோடெனம் வரை அதிக வளைவில் நீண்டுள்ளது.

(4) பித்தப்பை கல்லீரலின் வலது மற்றும் நான்கு மடல்களுக்கு இடையில் அமைந்துள்ளது மற்றும் கல்லீரலின் கீழ் எல்லைக்கு அப்பால் நீண்டு, இந்த இடத்தில் முன்புற வயிற்று சுவருடன் நேரடியாக தொடர்பு கொள்கிறது.

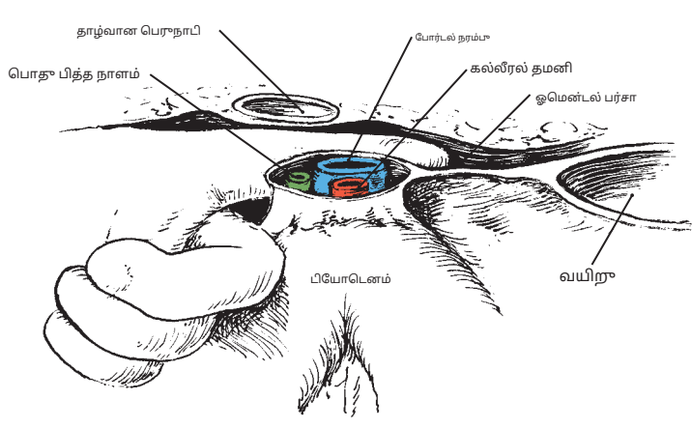

படம் 258.2போர்டா ஹெபாடிஸில் உள்ள கட்டமைப்புகள்

விரல் உள்ளே நுழைகிறது என்பதை நினைவில் கொள்க**(வின்ஸ்லோவின்) ஓமெண்டல் ஃபோரமென்**இது இடையே தொடர்பு கொள்ள அனுமதிக்கிறது**பெரிய வயிற்றுப் பை**மற்றும் **ஓமெண்டல் பர்சா**அல்லது**குறைந்த பெரிட்டோனியல் பை.**

(இருந்து*கிளெமெண்டேவின் உடற்கூறியல் பிரிப்பு*,2வது பதிப்பு, லிப்பின்காட் வில்லியம்ஸ் & வில்கின்ஸ், பால்டிமோர், 2007.)

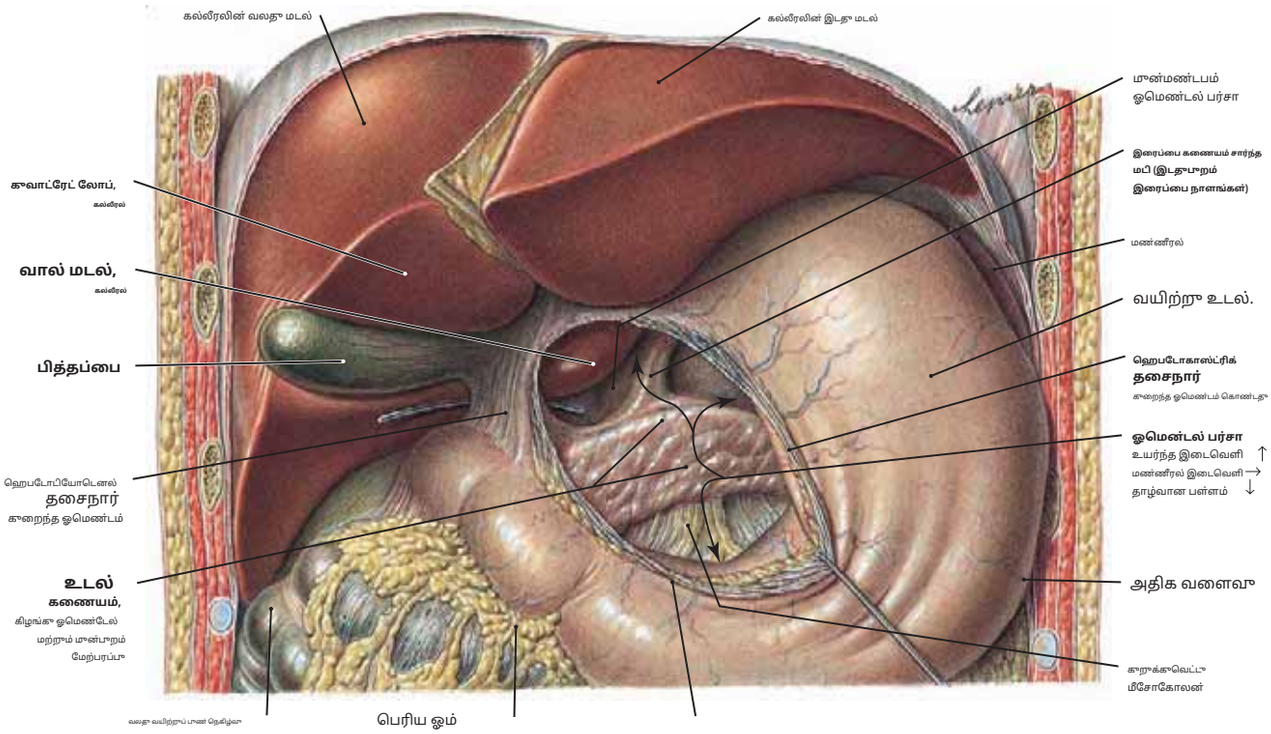

படம் 259.1 ஓமென்டல் பர்சா, காடேட் எல்

குறிப்பு: (1) கல்லீரல் உயர்ந்து, குறைந்த கொழுப்பின் அளவுடன் அம்புகள் மூலம் குறைந்த சகுனத்தின் ஹெபடோகாஸ்ட்ரிக் பகுதி வழியாக.

(2) ஓமெண்டல் பர்சாவின் அருகிலுள்ள பகுதி பர்சாவின் முதுகுச் சுவரைக் கடக்கிறது. இந்த மடிப்பு சேருமிடம், வயிற்றின் குறைந்த வளைவு.

(3) ஓமெண்டல் பர்சாவின் வெளிப்பாடு வெளிப்படுத்துகிறது**காட்** கணையத்தின் உடலின் மேற்பரப்பு, பிரான் வழியாகச் செல்கிறது.

(4) தி**இடது மடல்**கல்லீரலின் மேல் பகுதி சிறிய வளைந்த ஹெபடைடிஸ் மற்றும்**சதுர மடல்,**பியோடெனத்தின் முதல் பகுதிக்கு இடையில் அமைந்துள்ளது.

எளிதாக

ஓமெண்டல் பர்சாவைத் திறப்பதன் மூலம் பெறப்பட்ட வெளிப்பாடு nic, மற்றும் இந்த பர்சாவின் கீழ் இடைவெளிகள் குறிக்கப்படுகின்றன.

எஸ்பிபுல்.கவனிக்கவும்**இரைப்பை கணைய மடிப்பு,**எந்த இரைப்பை தமனி செலியாக் உடற்பகுதியிலிருந்து அதன் வரை செல்கிறது

மேற்பரப்பு**வலது மடல்.**மேலும் மான்பறம் காணப்படுகிறது

வயிறு.**வால் மடல்**போர்ட்டாவின் பின்னால் பைலோரஸுடன் தொடர்பு மற்றும்

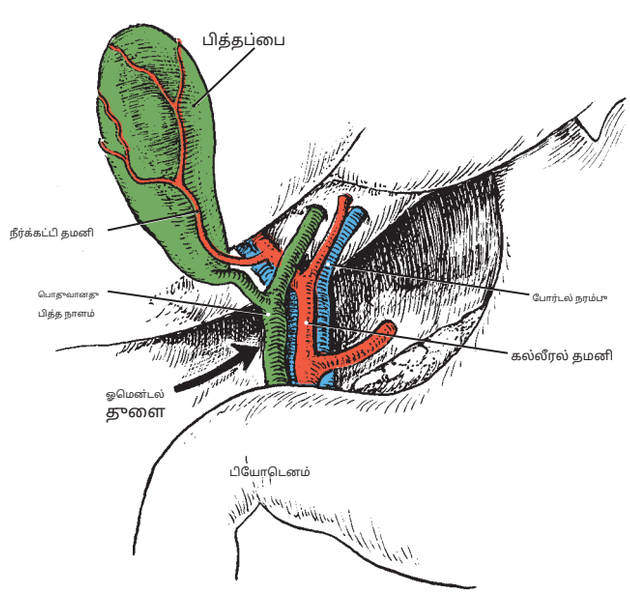

படம் 259.2 (வின்ஸ்லோவின்) ஓமென்டல் ஃபோரமென்

கல்லீரல் தமனி, போர்டல் நரம்பு மற்றும் பொதுவான பித்த நாளத்தின் பின்னால் (பின்புறம்) கருப்பு அம்புக்குறியைக் கவனியுங்கள், இதன் மூலம் ஓமெண்டல் ஃபோரமென் காட்டப்படுகிறது. இந்த ஃபோரமென் மூலம், பெரிய பெரிட்டோனியல் பை ஓமெண்டல் பர்சா அல்லது சிறிய பெரிட்டோனியல் பையுடன் தொடர்பு கொள்கிறது.

(இருந்து*கிளெமெண்டேவின் உடற்கூறியல் பிரிப்பு,*2வது பதிப்பு, லிப்பின்காட் வில்லியம்ஸ் & வில்கின்ஸ், பால்டிமோர், 2007.)

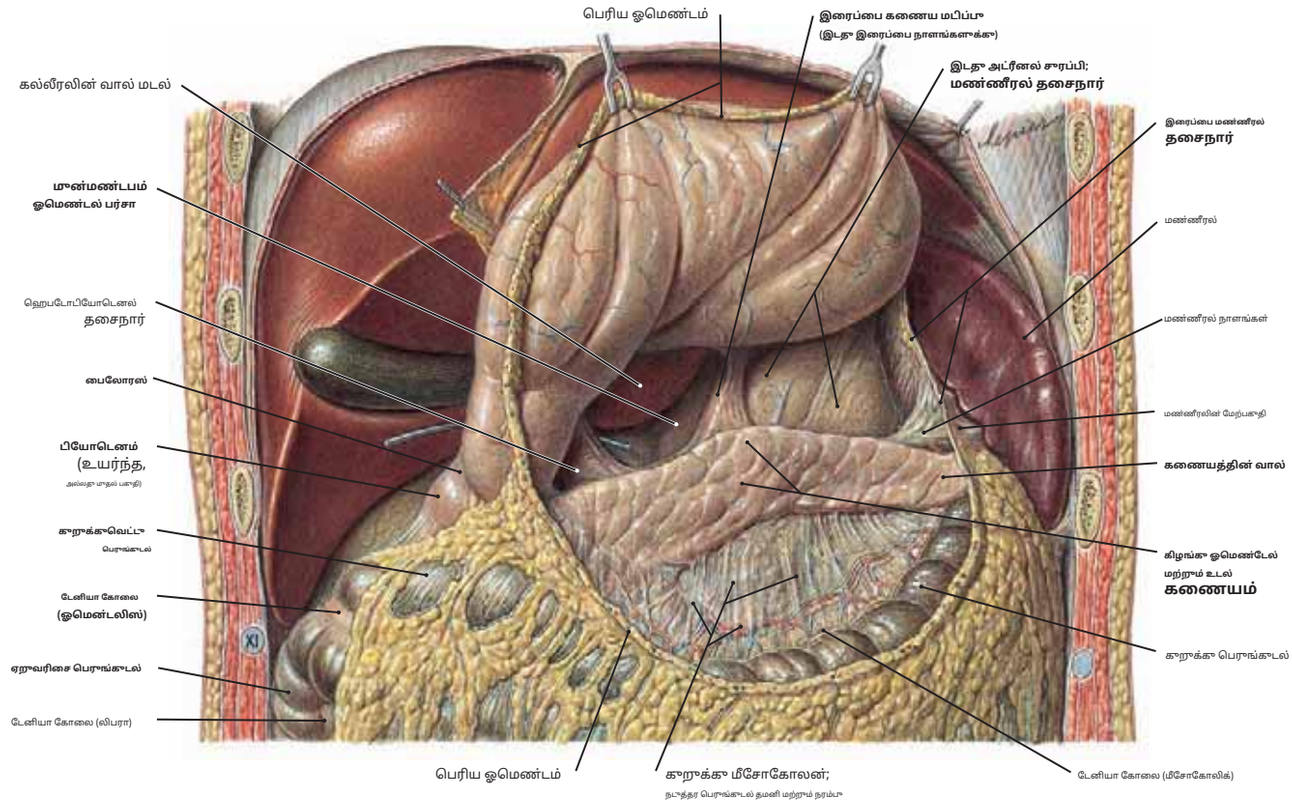

படம் 260.1 வயிற்றுப் படுக்கையில் உள்ள ஓமெண்டல் பர்சா மற்றும் கட்டமைப்புகள்

வயிற்றின் பெரிய வளைவு முழுவதும் பெரிய ஓமெண்டம் வெட்டப்பட்டு, ஓமெண்டல் பர்சாவை வெளிப்படுத்த உறுப்பு உயர்த்தப்பட்டுள்ளது என்பதை நினைவில் கொள்க. மேலும் கவனிக்கவும் மலையை நோக்கி மண்ணீரலின்.

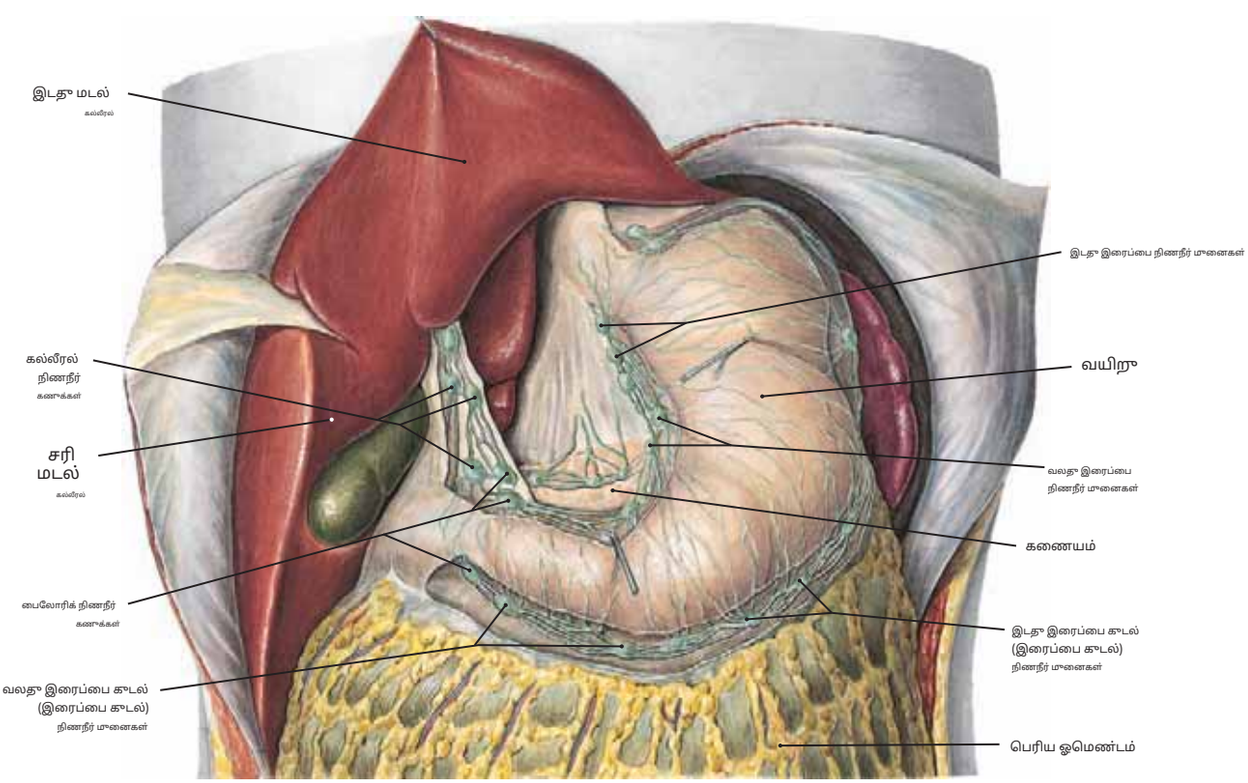

படம் 260.2 வயிறு, போர்டா ஹெபடிஸ் மற்றும் கணையத்தின் நிணநீர் நாளங்கள் மற்றும் முனைகள்

இரைப்பையின் பெரிய மற்றும் சிறிய வளைவுகளில் இரைப்பை (இரைப்பைப் பிளவு) மற்றும் இடது இரைப்பை நாளங்களுடன் நிணநீர் முனையங்கள் அமைந்துள்ளன என்பதை நினைவில் கொள்க. போர்டா ஹெபடிஸில் உள்ளவை கல்லீரல் தமனியின் கிளைகளைப் பின்தொடர்கின்றன மற்றும் வயிற்றுக்குப் பின்னால் கணைய முனையங்கள் மண்ணீரல் நாளங்களுடன் அமைந்துள்ளன. இந்த முனைகளில் பெரும்பாலானவை **முன்பெருநாடி முனைகள்.**

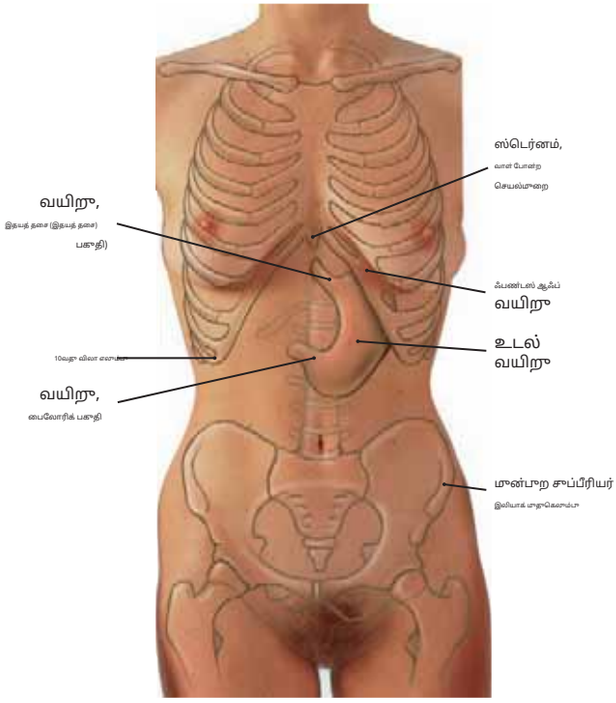

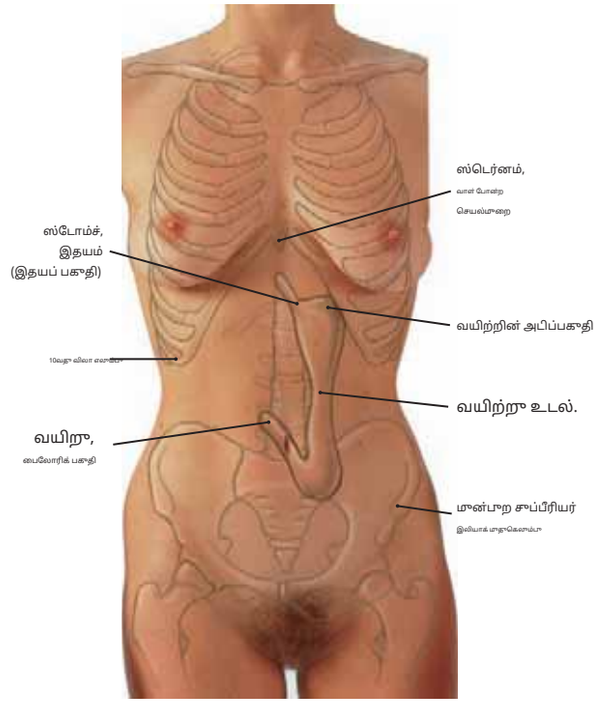

படம் 261.1"சாதாரண" வயிற்றின் மேற்பரப்பு வெளிப்பாடு

குறிப்பு: (1) இந்தப் படத்தில் நபர் நிமிர்ந்து நிற்கிறார்.

(2) வயிற்றின் வடிவம் மற்றும் நிலைப்பாடு பெரும்பாலும் அதன் உள்ளடக்கத்திலும் வயிற்றைச் சுற்றியுள்ள உறுப்புகளிலும் ஏற்படும் மாற்றங்களால் மாற்றப்படுகிறது.

(3) வயது வந்தவரின் வயிற்றில் சுமார் 1500 மில்லி கொள்ளளவு உள்ளது, பிறக்கும்போது அது சுமார் 30 மில்லி மட்டுமே இருக்கும்.

படம் 261.2"சாதாரண மீன்கொக்கி" வயிற்றின் மேற்பரப்பு வெளிப்பாடு

குறிப்பு: (1) இந்தப் படத்தில் நபர் நிமிர்ந்து நிற்கிறார்.

(2) இங்கே காட்டப்பட்டுள்ள வகையைச் சேர்ந்த "நீண்ட வயிறு" மேல் இடுப்பு வரை தாழ்வாக நீட்டிக்கப்படலாம் (படம் 261.3 இல் உள்ள ரேடியோகிராஃபினைப் பார்க்கவும்)

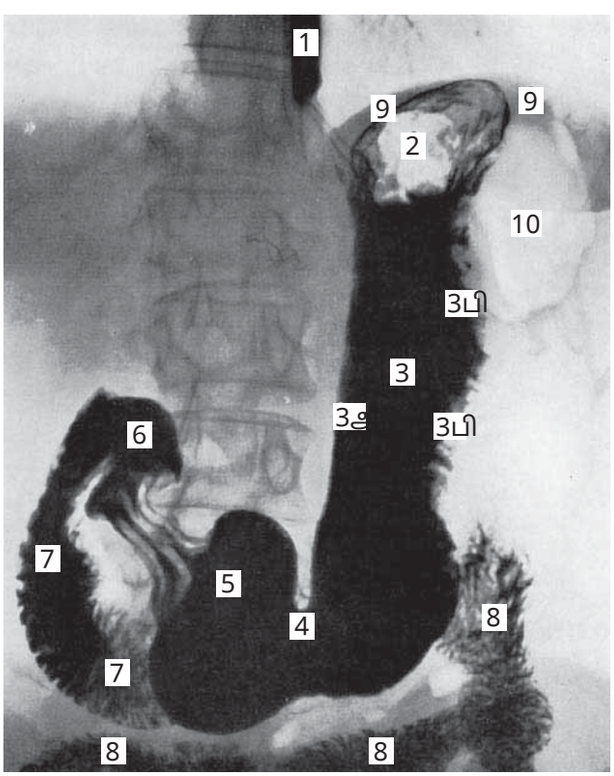

படம் 261.3கீழ் உணவுக்குழாய், வயிறு, டியோடெனம் மற்றும் அருகிலுள்ள ஜெஜுனம் ஆகியவற்றின் ரேடியோகிராஃப்

குறிப்பு: இது ஒரு சாதாரண "J-வடிவ" அல்லது "ஃபிஷ்ஹுக்" வயிறு. வயிற்றின் இதய மற்றும் பைலோரிக் முனைகள் பின்புற உடல் சுவருடன் மிகவும் பாதுகாப்பாக இணைக்கப்பட்டுள்ளன, அதே நேரத்தில் உடல் மற்றும் பைலோரிக் பாகங்கள் அதிக நகரும் தன்மை கொண்டவை. பெரும்பாலும் நிமிர்ந்த நிலையில், அதிக வளைவு இடுப்பின் விளிம்பு வரை தாழ்வாக தொங்கும்.

1. உணவுக்குழாய்
2. வயிற்று ஃபண்டஸ் (காற்று குமிழி)
3. வயிற்றின் உடல் 3
a. குறைந்த வளைவு
3b. அதிக வளைவு
4. கோண உச்சியில் பெரிஸ்டால்டிக் சுருக்கம்
5. பைலோரிக் ஆன்ட்ரம் (விரிவாக்கப்பட்ட)
6. மேல் டியோடெனத்தின் பல்ப் (முதல் பகுதி)
7. இறங்கு சிறுகுடல் (இரண்டாம் பகுதி)
8. ஜெஜுனம்
9. உதரவிதானத்தின் இடது குவிமாடம்
10. இடது பெருங்குடல் நெகிழ்வில் வாயு

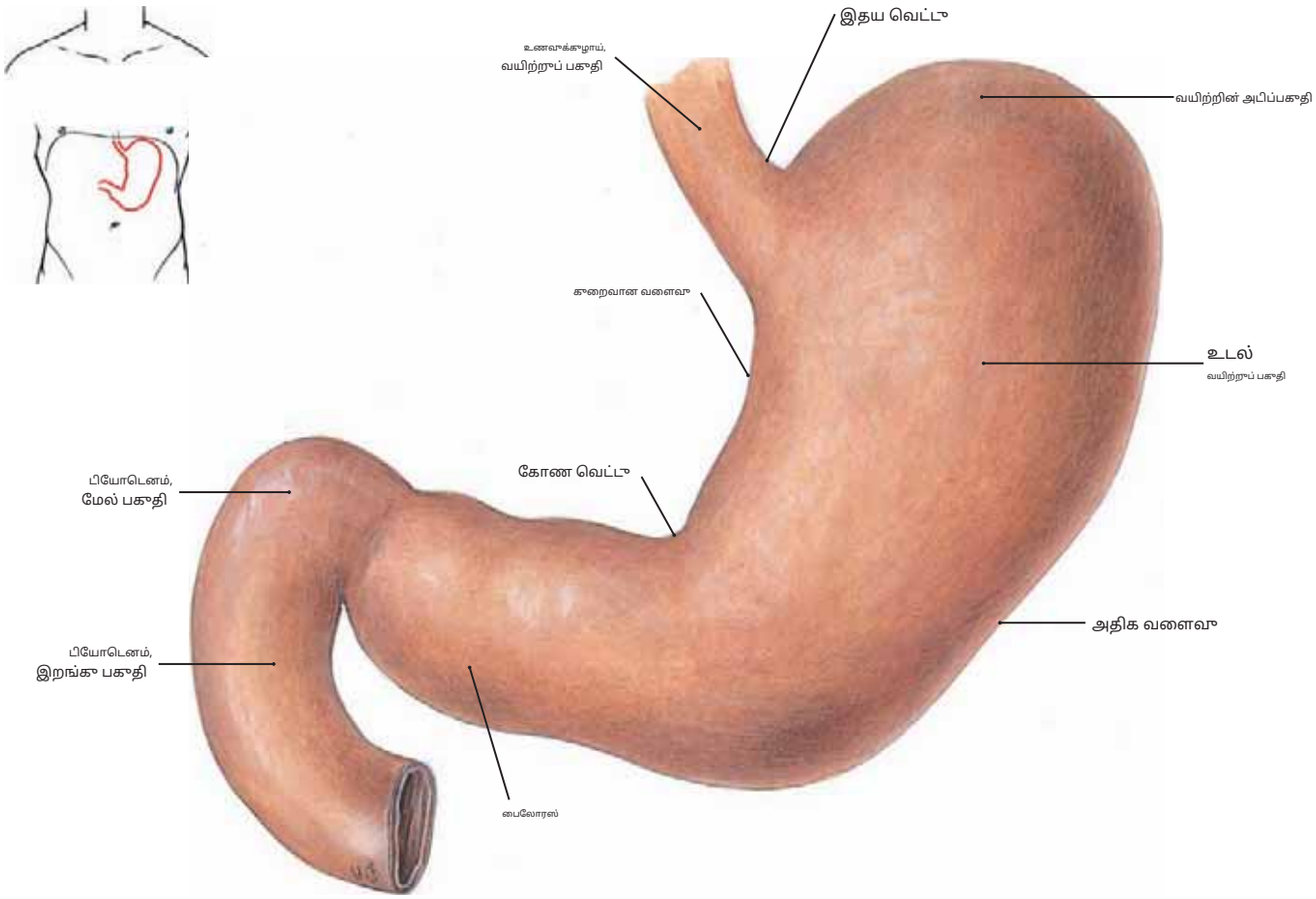

படம் 262.1மான்பக்கக் காட்சி

குறிப்பு**இதய வெட்டு, பெரியது**

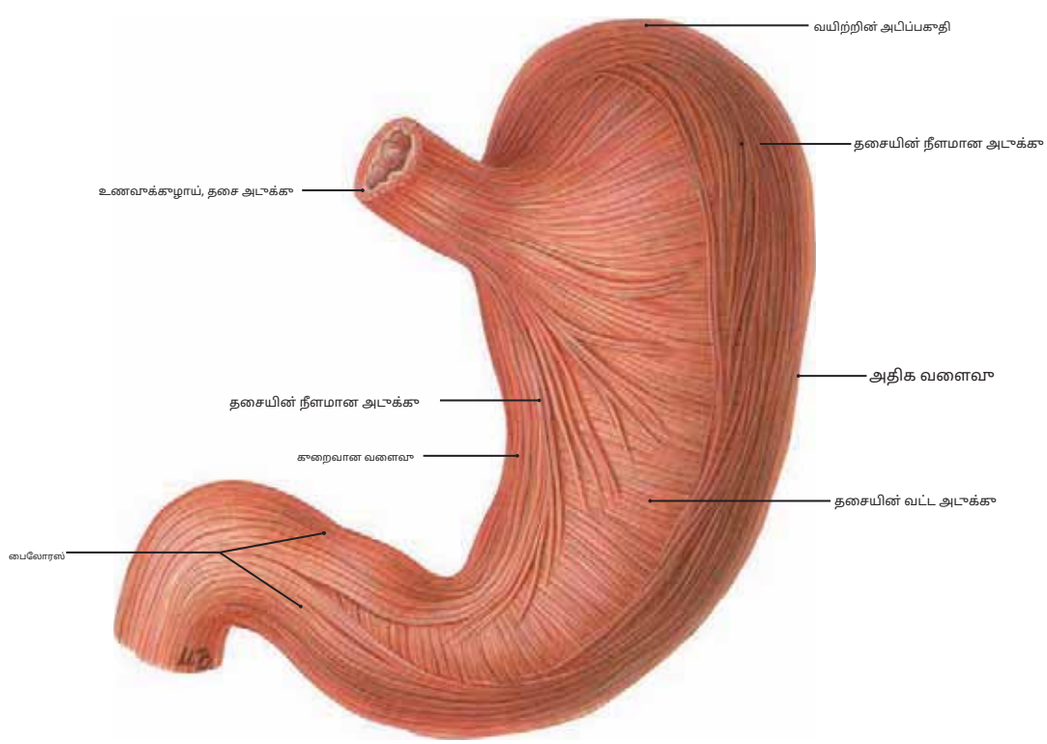

படம் 262.2வயிற்றின் வெளிப்புற தசை அடுக்குகள்

நீளமான மற்றும் வட்ட தசை அடுக்குகளைக் கவனியுங்கள்.

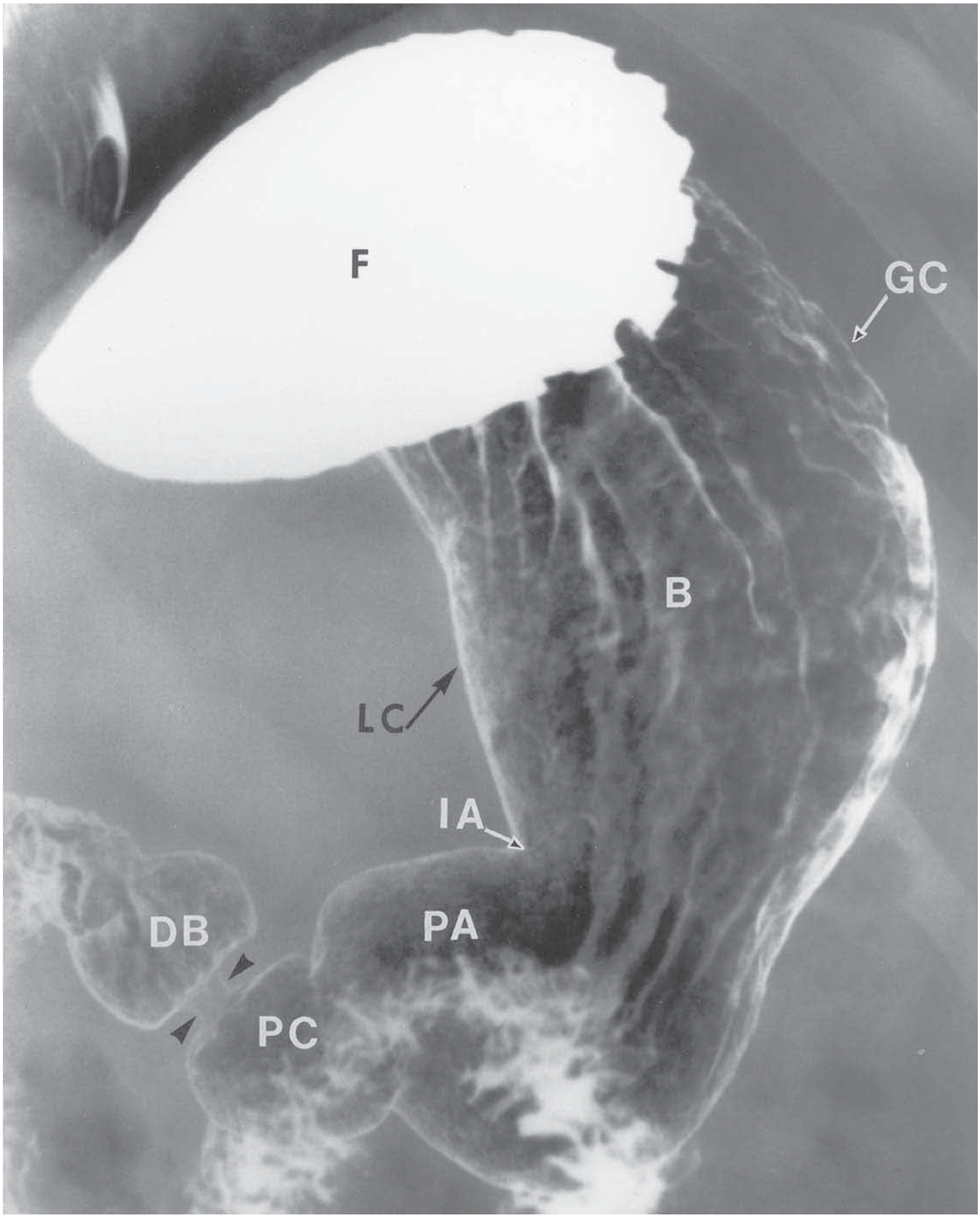

படம் 263J-வயிற்றின் எக்ஸ்-கதிர் படம் அதன் வெவ்வேறு பாகங்களைக் காட்டுகிறது.

ஃபண்டஸ் பேரியத்தால் நிறைந்திருப்பதைக் கவனியுங்கள், இது திடமான வெள்ளை நிறத்தை விளக்குகிறது.**எஃப்,**ஃபண்டஸ்;**ஜிசி,**அதிக வளைவு;**பி,**உடல்;**எல்சி,**குறைவான வளைவு;**ஐஏ,** கோண வெட்டு;**பிஏ,**பைலோரிக் ஆன்ட்ரம்;**பிசி,**பைலோரிக் கால்வாய்;**பிபி,**டூடெனனல் பல்ப்.

(கனடாவின் வின்னிபெக்கில் உள்ள மனிடோபா பல்கலைக்கழகத்தின் உடற்கூறியல் பேராசிரியர் எட்வர்ட் ஜே.எச். நதானியால், எம்.பி., பி.எச்.டி., பங்களித்தது.)

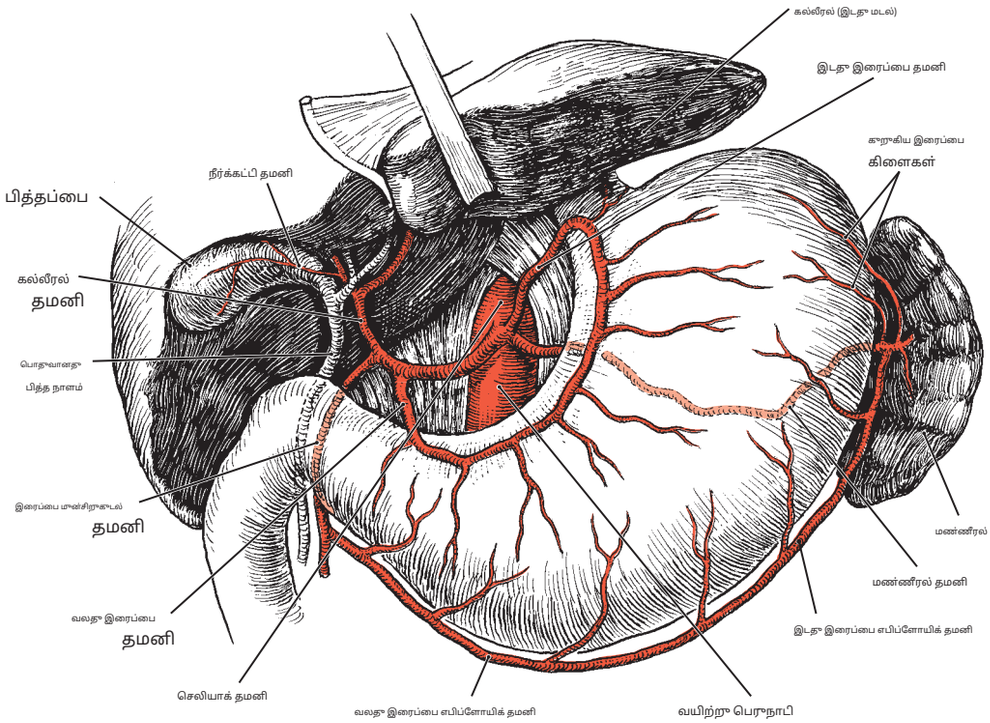

படம் 264.1 செலியாக் தண்டு (தமனி) மற்றும் அதன் கிளைகள்

குறிப்பு: (1) செலியாக் தண்டு பின்வருமாறு பிரிகிறது**மண்ணீரல், இடது இரைப்பை**,மற்றும்**கல்லீரல் தமனிகள்.**

(2) தி**இடது**மற்றும்**வலது இரைப்பை தமனிகள்**வயிற்றின் குறைந்த வளைவை வழங்குகிறது, அதே நேரத்தில்**சரி**மற்றும்**இடது இரைப்பை எபிப்ளோயிக் தமனிகள்**வயிற்றின் அதிக வளைவை வழங்குகிறது.

(3) தி**இரைப்பை முன்சிறுகுடல் தமனி**பியோடெனத்தின் பின்னால் இறங்கி வலது இரைப்பை எபிப்ளோயிக் தமனியை வெளியிடுகிறது.

(இருந்து*கிளெமெண்டேவின் உடற்கூறியல் பிரிப்பு*,2வது பதிப்பு, பால்டிமோர், லிப்பின்காட் வில்லியம்ஸ் & வில்கின்ஸ், 2007.)

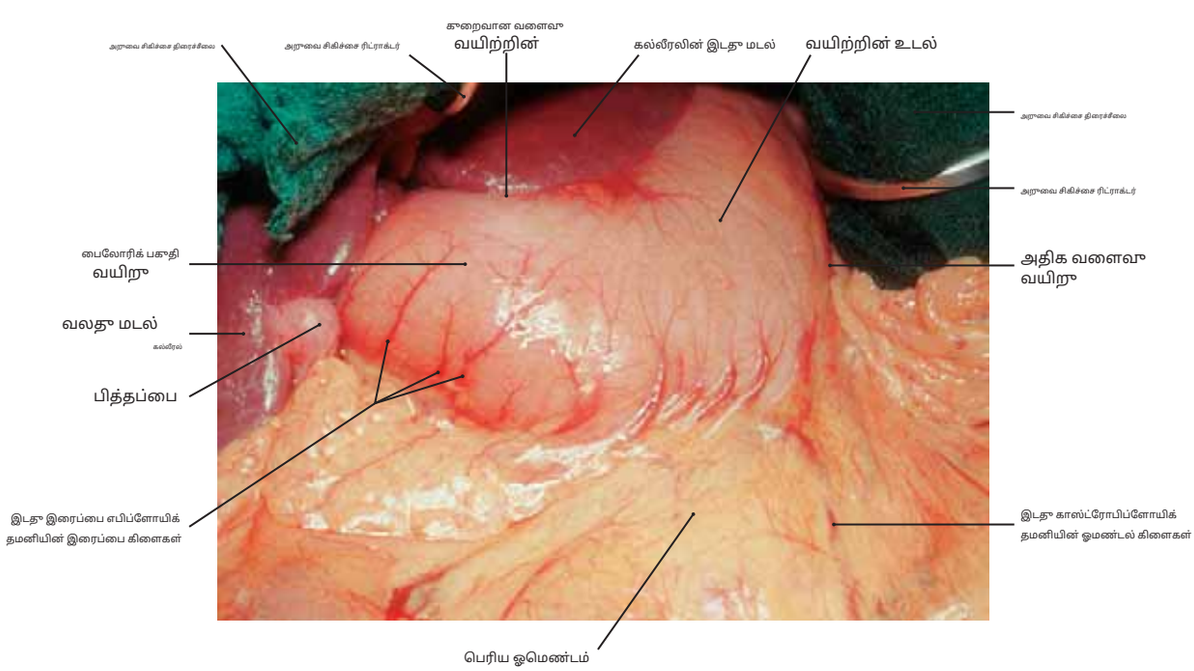

படம் 264.2வயிறு மற்றும் பெரிய ஓமெண்டம்

இரைப்பைக்கு இரத்தத்தை வழங்கும் தமனிகள், இரைப்பை எபிப்ளோயிக் தமனிகளிலிருந்து மேலெழுந்து, அதிக வளைவில் செல்லும் இரைப்பைக் கிளைகள் என்பதை நினைவில் கொள்க.

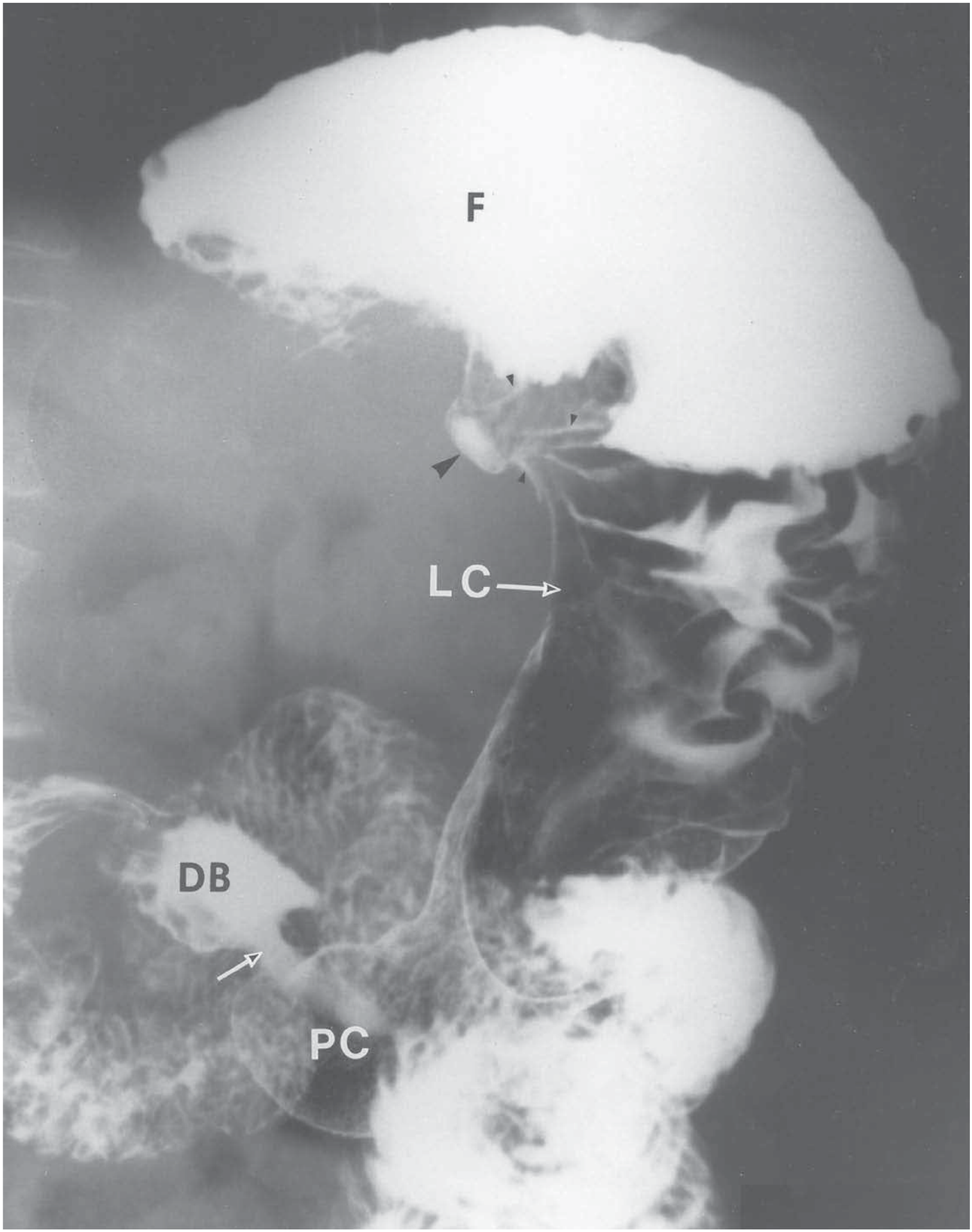

படம் 265 வயிற்றின் எக்ஸ்-ரே ஒரு சிறிய புண்ணைக் காட்டுகிறது.

குறைந்த வளைவின் மேல் பகுதியில் ஒரு சிறிய புண் (துளித்த அம்புக்குறி) அமைந்துள்ளது என்பதை நினைவில் கொள்க (**எல்சி**). சிறிய அம்புக்குறிகள் புண் மையத்திலிருந்து வெளியேறும் சளிச்சவ்வு மடிப்புகளைக் குறிக்கின்றன. மாறுபட்ட ஊடகம் அடிப்பகுதியை நிரப்பியுள்ளது (**).ஃ**) மற்றும் பைலோரிக் கால்வாய் (**பிசி**). பைலோரிக் ஸ்பிங்க்டர் (அம்பு) டியோடெனல் விளக்கைப் பிரிக்கிறது.(**டிபி**)பைலோரிக் கால்வாயிலிருந்து (**பிசி**). வயிற்றுப் புண்கள் வீரியம் மிக்கவை என்பதை அறிந்து கொள்ளுங்கள்.

(கனடாவின் வின்னிபெக்கில் உள்ள மனிடோபா பல்கலைக்கழகத்தின் உடற்கூறியல் பேராசிரியர் எட்வர்ட் ஜே.எச். நதானியால், எம்.டி., பி.எச்.டி., பங்களித்தது.)

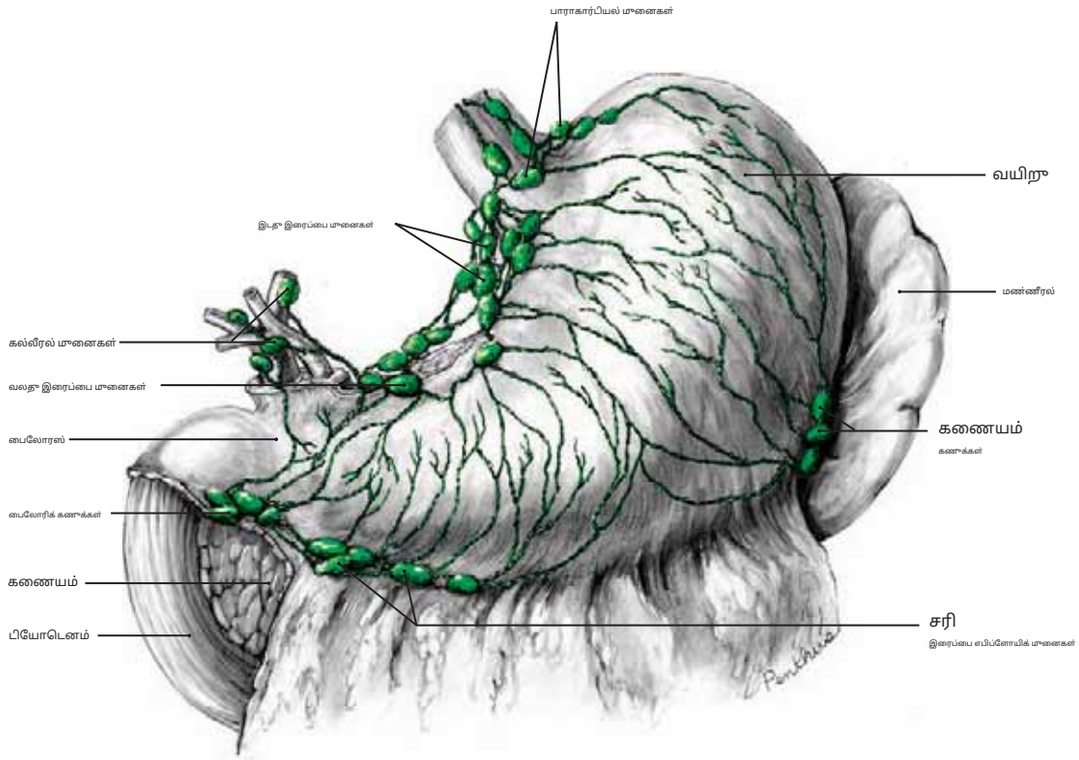

படம் 266.1நிணநீர் நாளங்கள்

(சிபி கிளெமெண்டேவிலிருந்து.*கிரேயின் உடற்கூறியல்*

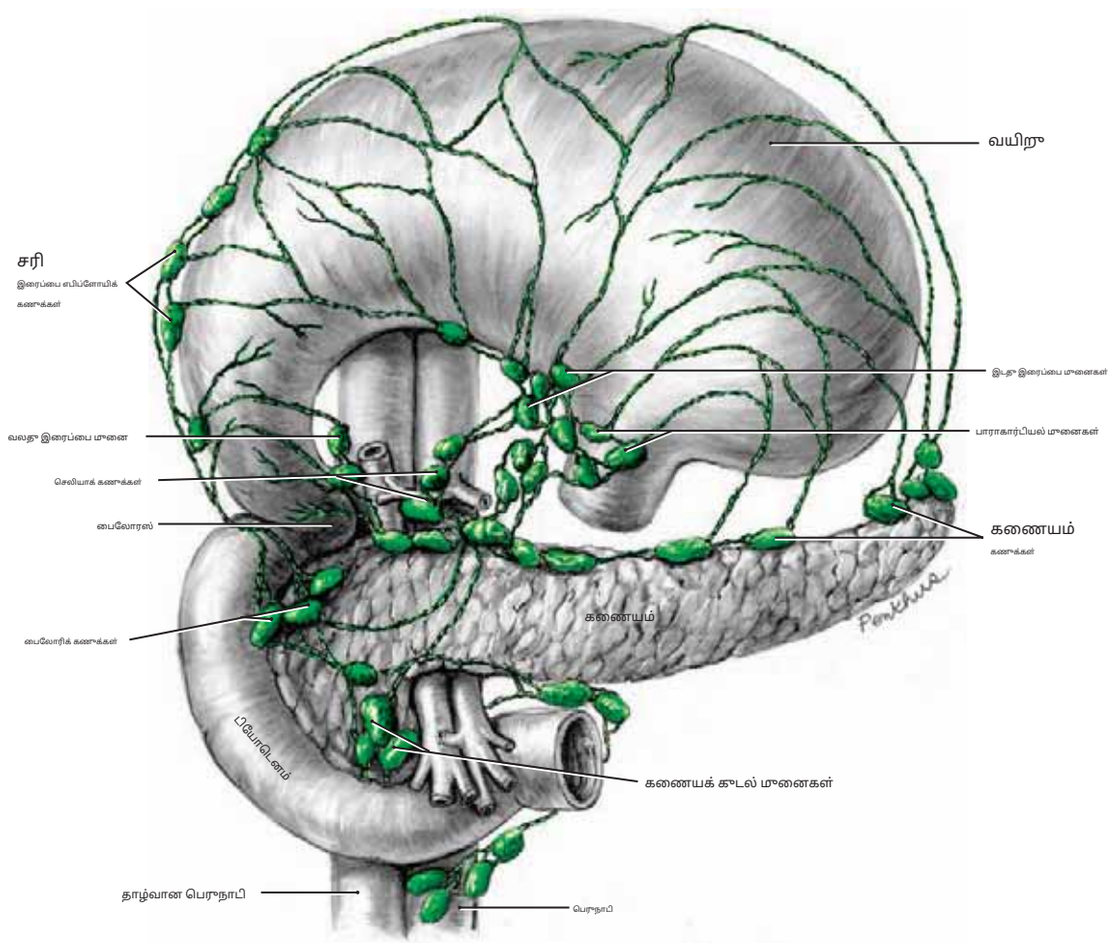

படம் 266.2வயிறு, கணையம் மற்றும் டியோடெனத்தின் நிணநீர் நாளங்கள் மற்றும் மானைகள்

(சிபி கிளெமெண்டேவிலிருந்து.*கிரேவின் உடற்கூறியல்*,30வது அமெரிக்க பதிப்பு. பால்டிமோர்: லியா & ஃபெபிகர், 1985.)

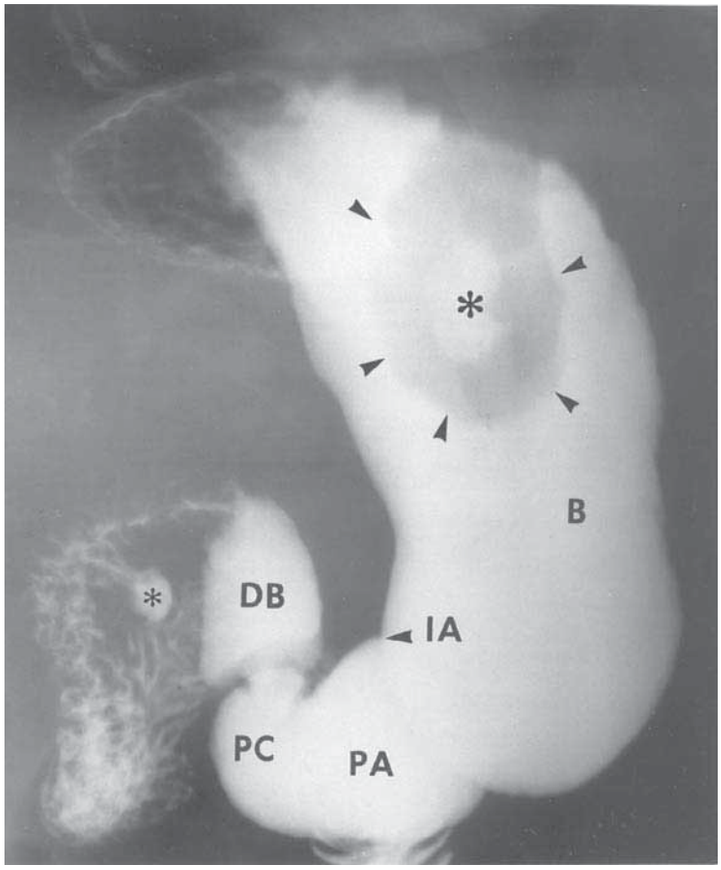

படம் 267.1வயிற்றின் எக்ஸ்-கதிர் படம் பின்புற சுவரில் ஒரு பெரிய புண்ணைக் காட்டுகிறது.

குறிப்பு: (1) இது வயிற்றின் பின்புற சுவரில் ஒரு பெரிய புண் (அம்புகளால் கோடிட்டுக் காட்டப்பட்டுள்ளது) காட்டும் (மாறுபாட்டு ஊடகத்தால் நிரப்பப்பட்ட) ஒரு எக்ஸ்-ரே ஆகும். வயிற்றின் அடிப்பகுதி மற்றும் உடலின் சந்திப்பில். ஒரு நட்சத்திரக் குறியீடு புண்ணின் மையப் பகுதியைக் குறிக்கிறது.

(2) பின்புற சுவரில் உள்ள புண்களின் தளைகள் பெரும்பாலும் வயிற்று உள்ளடக்கங்கள் ஓமெண்டல் பர்சாவுக்குள் நுழைய அனுமதிக்கின்றன. வயிற்றின் புண்கள் வீரியம் மிக்கதாக மாறுவதற்கான அதிக போக்கைக் கொண்டிருப்பதால், அவை மிகவும் தீவிரமாகவும் அதிக கவனத்துடனும் சிகிச்சையளிக்கப்படுகின்றன.

(3) ஒரு சிறிய டைவர்டிகுலம் (சிறிய நட்சத்திரக் குறியீடு)

பி,வயிற்று உடல்;**பிஏ,**பைலோரிக் ஆன்ட்ரம்;

(எட்வர்ட் ஜே.எச். நதானியால் வழங்கப்பட்டது,

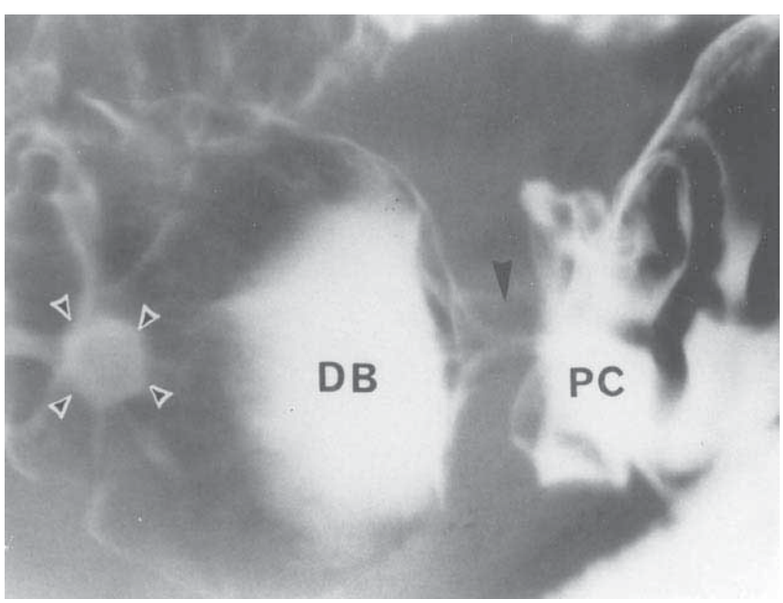

படம் 267.2பைலோரோடுயோடினல் சந்திப்பின் எக்ஸ்-கதிர் படம், டியோடினல் புண்ணைக் காட்டுகிறது.

குறிப்பு: (1) பைலோரோடுயோடெனல் சந்தியின் உடற்கூறியல் இந்த எக்ஸ்ரேயில் காட்டப்பட்டுள்ளது. பைலோரிக் ஸ்பிங்க்டர் (கருப்பு அம்புக்குறி) சந்திப்பைக் குறிக்கிறது பைலோரிக் கால்வாய் (**பிசி**) டூடெனனல் பல்புடன் (**டிபி**). வெள்ளை அம்புக்குறிகளால் ஒரு டூடெனனல் புண் கோடிட்டுக் காட்டப்பட்டுள்ளதைக் கவனியுங்கள்.

(2) டியோடினல் புண்கள் பொதுவாக தீங்கற்றவை, எனவே, பழமைவாதமாகவோ அல்லது குறைவாகவோ தீவிரமாக சிகிச்சையளிக்கப்படுகின்றன. பைலோரிக் ஸ்பிங்க்டர் பைலோரிக் கால்வாய் மற்றும் டியோடினல் பல்புக்கு இடையிலான குறுகிய இடத்தில் அமைந்துள்ளது.

(கனடாவின் வின்னிபெக்கில் உள்ள மனிடோபா பல்கலைக்கழகத்தின் உடற்கூறியல் பேராசிரியர் எட்வர்ட் ஜே.எச். நதானியால், எம்.டி., பி.எச்.டி., பங்களித்தது.)

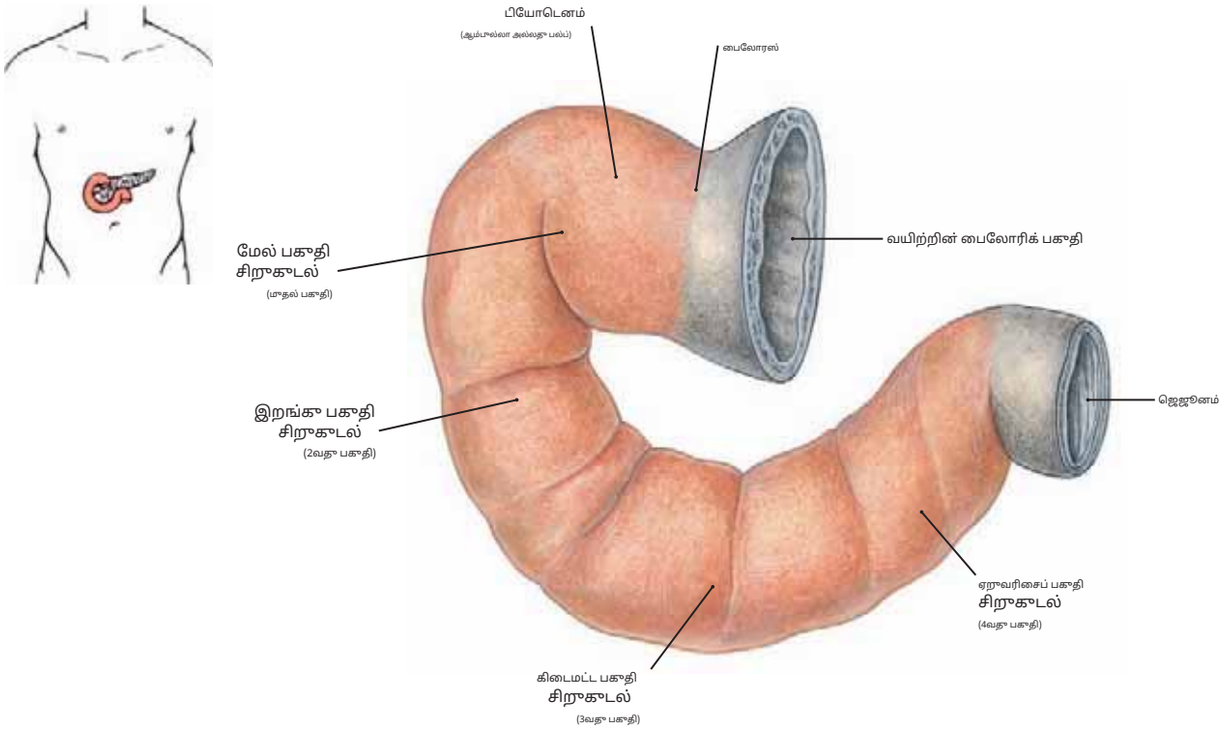

படம் 268.1 பியோடெனம்: முன்பக்கக் காட்சி

சிறுகுடலின் மேல் (முதல் பகுதி), இறங்கு (2வது பகுதி), குறுக்கு (3வது பகுதி) மற்றும் ஏறு (4வது பகுதி) பகுதிகளைக் கவனியுங்கள். சிறுகுடலின் நீளம் 10 அங்குலம் (25 செ.மீ) மற்றும் ஜெஜுனத்திற்குள் செல்கிறது.

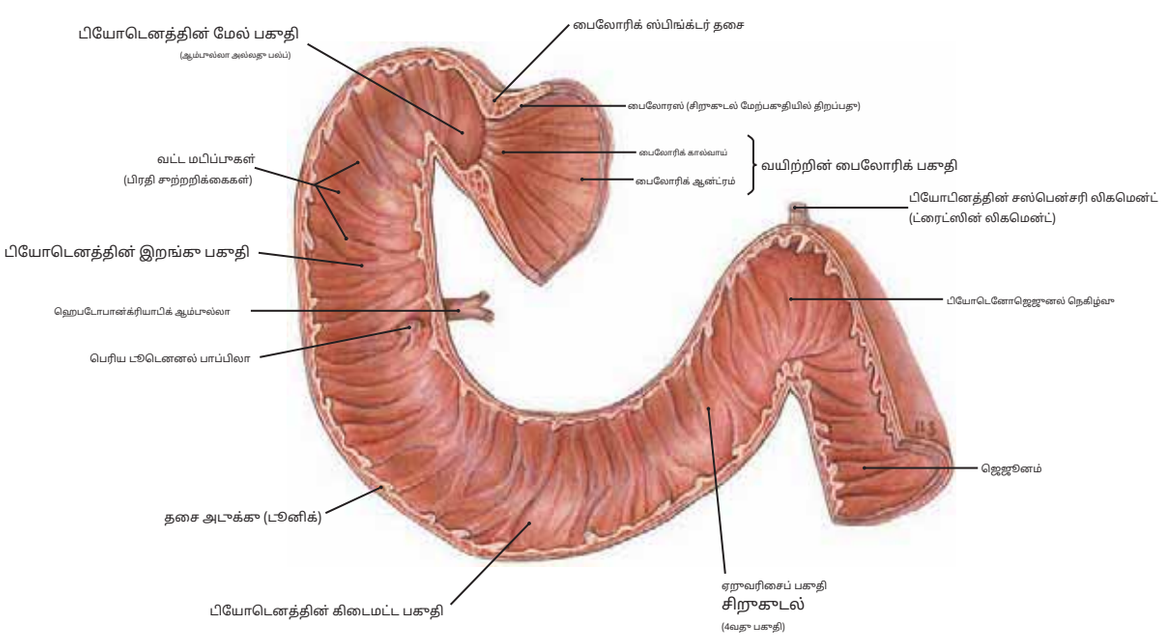

படம் 268.2 பியோபினத்தின் நீளமான பகுதி

குறிப்பு: (1) தி**பெரிய கல்லீரல் கணையக் குழல்**மற்றும்**பப்பிலா**(திறப்பு) அங்கு ஒருங்கிணைந்த பொது பித்த நாளமும் கணைய நாளமும் திறக்கின்றன சிறுகுடல்.

(2) தி**சிறு கணைய ஆம்புலல்**மற்றும்**பப்பிலா**(இந்த படத்தில் காட்டப்படவில்லை) பெரிய ஆம்புலல் மற்றும் பாப்பிலாவிற்கு அருகில் சுமார் 2 செ.மீ. திறக்கிறது. இது தூணை கணையக் குழாய் பியோடெனத்திற்குள் திறக்கும் இடமாகும்.

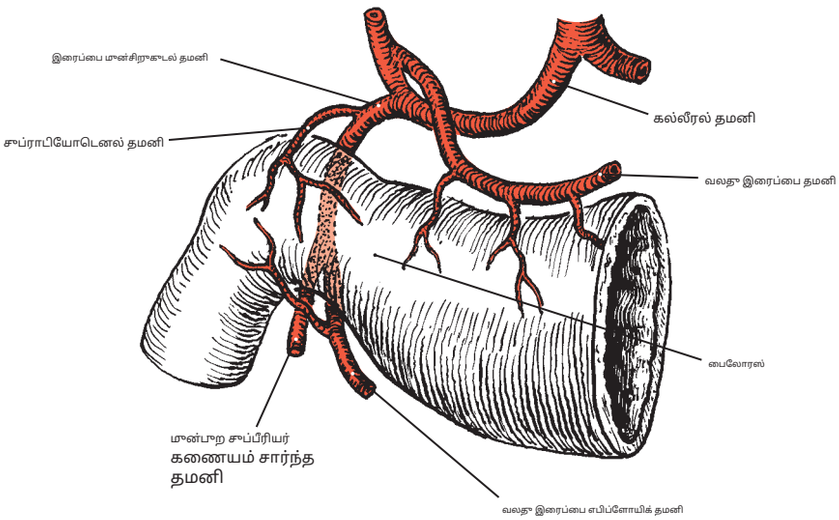

படம் 269.1 பைலோரிக்-பியோடினல் பகுதிக்கான தமனிகள் (மான்பூறக் காட்சி)

குறிப்பு **இரைப்பை மான்சிறுகுடல் தமனி** மற்றும் அதன் **மேல் பியோடெனல் கிளை.**

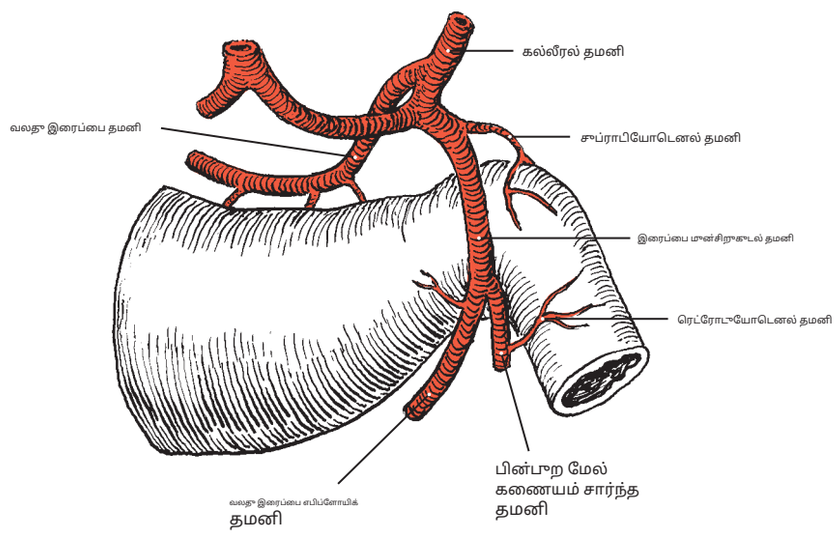

படம் 269.2 பைலோரிக்-பியோடினல் பகுதிக்கான தமனிகள் (பின்பூறக் காட்சி)

குறிப்பு **இரைப்பை குடல் தமனி.** மேலும் காண்க அதன் **மான்சிறுகுடல் மேல்** மற்றும் **ரெட்ரோபியோடெனல் கிளைகள்.**

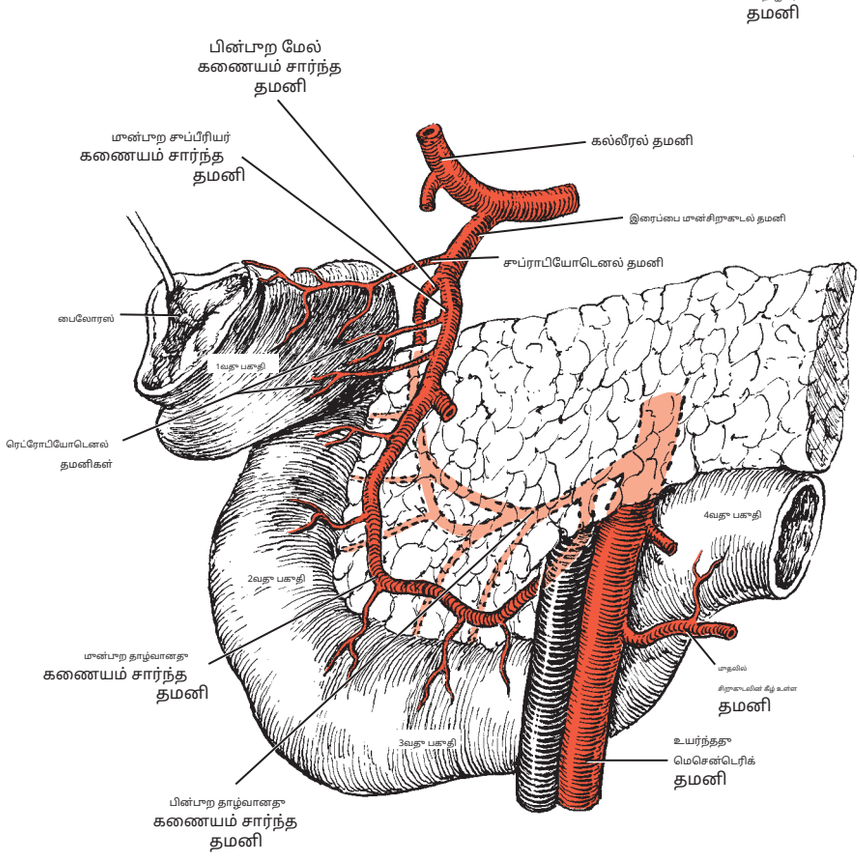

படம் 269.3 இரைப்பை மான்சிறுகுடல் தமனி மற்றும் அதன் கணைய மான்சிறுகுடல் கிளை

உயர்ந்த மெசென்டெரிக் தமனி மற்றும் நரம்பு ஆகியவற்றைக் கவனியுங்கள். விரைவாக எடை இழக்கும் நபர்களில், இந்த நாளங்கள் பியோடெனத்தின் மூன்றாவது பகுதியைத் தடுத்து, **உயர்ந்த மெசென்டெரிக் நோய்க்குறி.**

(இருந்து *கிளெமெண்டேவின் உடற்கூறியல் பிரிப்பு*, 2வது பதிப்பு. பால்டிமோர்: லிப்பின்காட் வில்லியம்ஸ் & வில்கின்ஸ், 2007.)

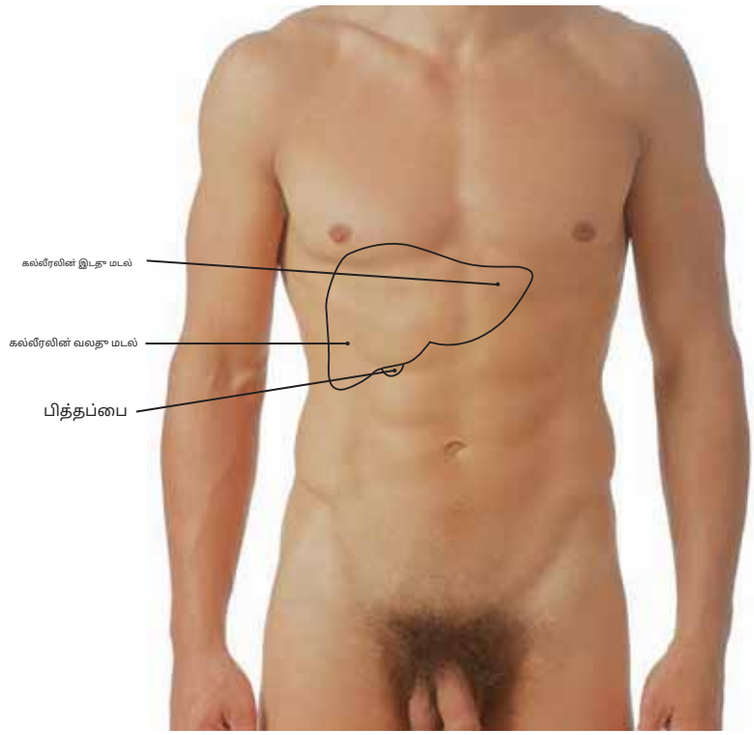

படம் 270.1 நடு சுவாசக் கட்டத்தில் கல்லீரலின் மேற்பரப்பு வெளிப்பாடு

குறிப்பு: (1) ஆரோக்கியமான கல்லீரலின் நிலை சுவாச சுழற்சியின் பல்வேறு கட்டங்களுடன் தொடர்புடையது. இந்த எண்ணிக்கை நிலையைக் காட்டுகிறது உத்வேகம் மற்றும் சுவாசக் காலாவதிக்கு இடையிலான கல்லீரல் (நடு சுவாச கட்டம்).

(2) உள்ளிழுக்கும் போது, உதரவிதானம் கீழே இறங்கி கல்லீரலைத் தாழ்வாகத் தள்ளுகிறது. சுவாசிக்கும் போது, உதரவிதானம் மேலே செல்கிறது, அதனுடன் கல்லீரலும் மேலே செல்கிறது. வலது பக்கத்தின் குவிமாடம்

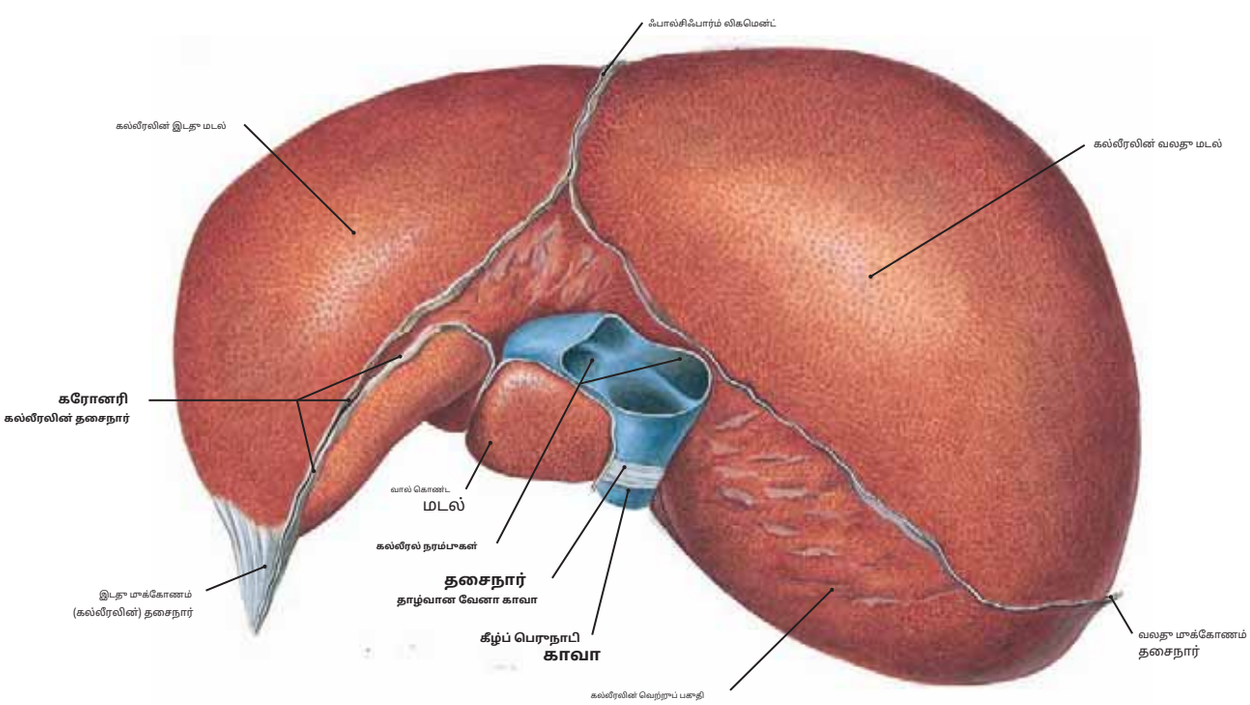

படம் 270.2 கல்லீரலின் டார்சோக்ரானியல் பார்வை

குறிப்பு: (1) உள்ளுறுப்பு பெரிட்டோனியம் கல்லீரலின் மேற்பரப்புடன் நெருக்கமாக ஒட்டிக்கொண்டிருப்பதால் இது அழைக்கப்படுகிறது **கரோனரி தசைநார்.** அதன் இரண்டு இலைகளுக்கு இடையில் ஒரு பகுதி கல்லீரலின், என்று அழைக்கப்படுகிறது **வெற்றுப் பகுதி,** பெரிட்டோனியம் இல்லாதது மற்றும் உதரவிதானத்தின் வயிற்று மேற்பரப்புடன் தொடர்பில் உள்ளது.

(2) தி **கல்லீரல் நரம்புகள்** மேல்புறமாக ஒன்றிணைந்து மேல்புற வேனா காவாவில் காலியாகின்றன.

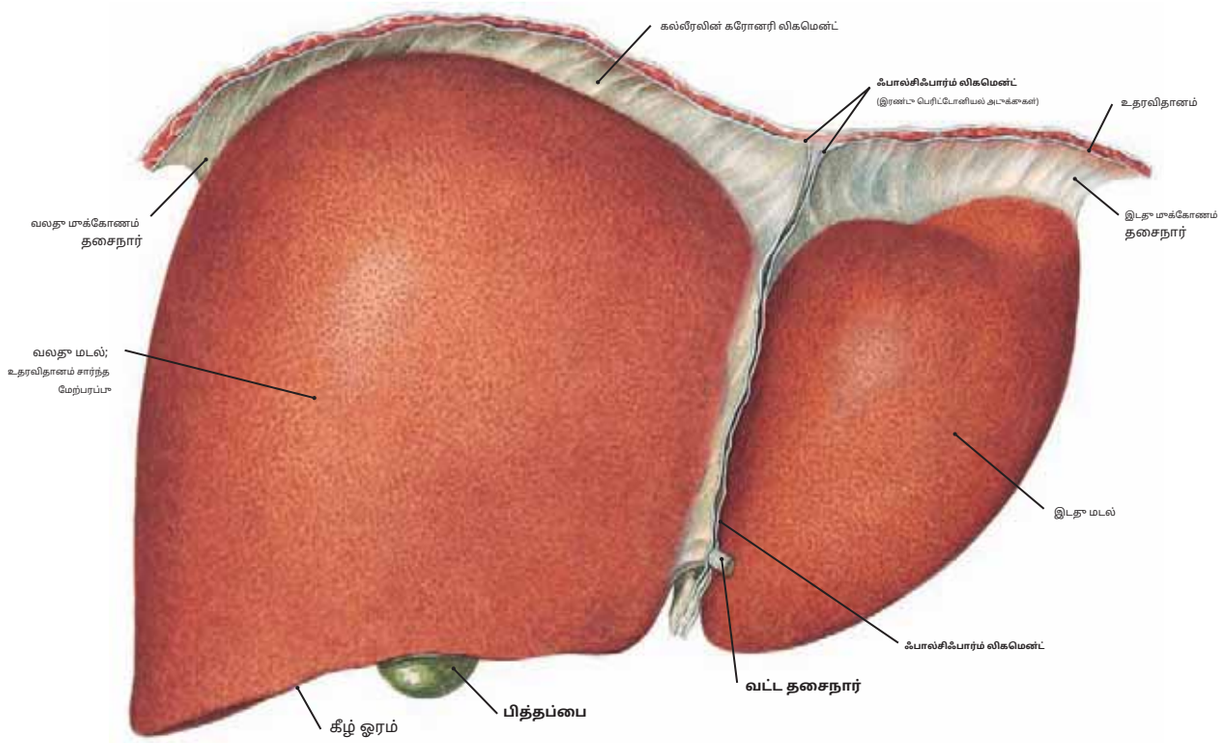

படம் 271.1 கல்லீரலின் முன்புற மேற்பரப்பு (உதரவிதான இணைப்புடன்)

குறிப்பு: தி**ஃபால்சிஃபார்ம் தசைநார்**கல்லீரலின் வலது மற்றும் இடது மடல்களைப் பிரிக்கிறது. இது ஒரு நார்ச்சத்துள்ள வடத்தைக் கொண்டுள்ளது,**கல்லீரலின் வட்ட தசைநார்,** எது**தொப்புள் நரம்பு**கரு வளரும் போது. கல்லீரலின் கீழ் விளிம்பிற்குக் கீழே பித்தப்பையின் அடிப்பகுதியையும் கவனிக்கவும்.

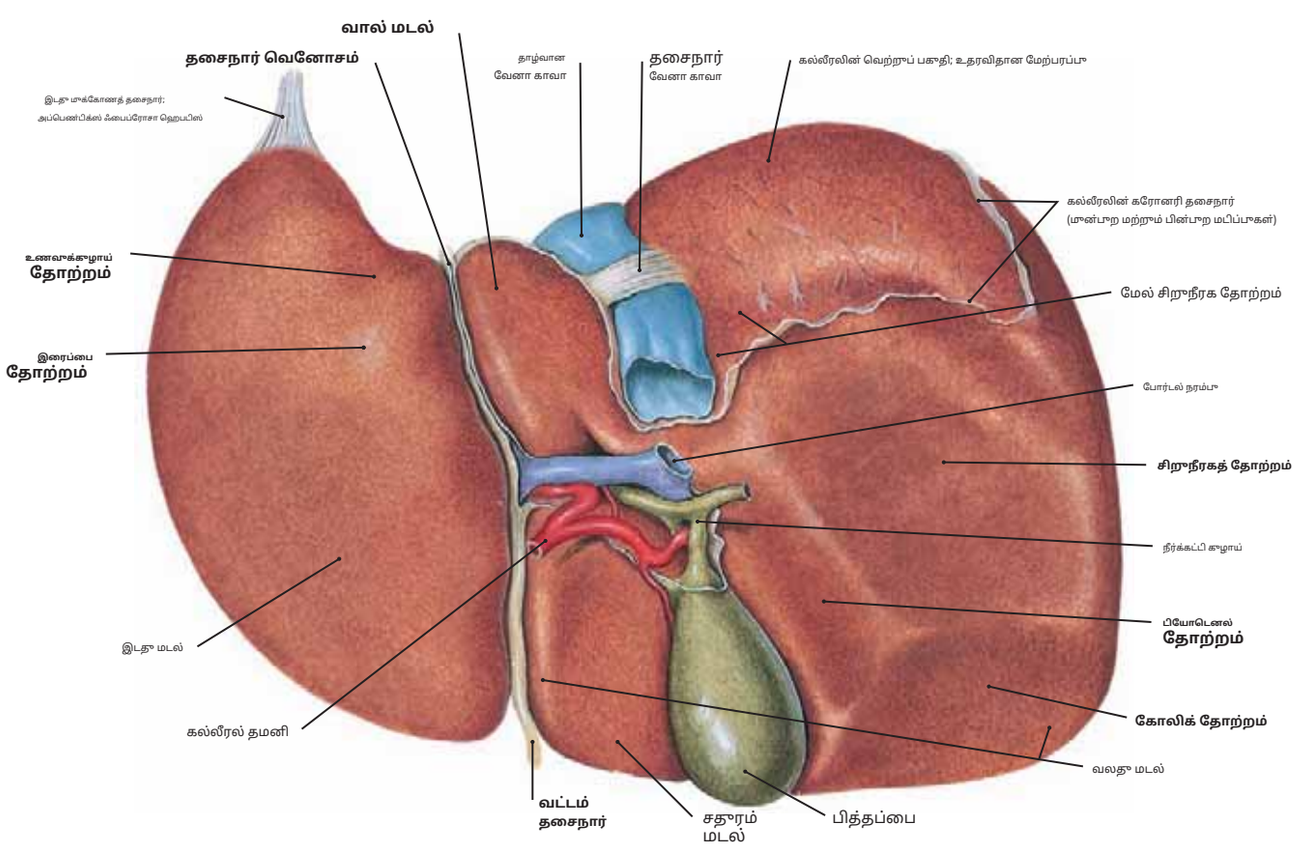

படம் 271.2 கல்லீரல் மற்றும் பித்தப்பையின் பின்புற (உள்ளுறுப்பு) மேற்பரப்பு

கல்லீரலின் வயிற்றுப் பகுதியில் வயிற்று உறுப்புகள் ஏற்படுத்தும் பதிவுகளையும், கல்லீரலைப் பிரிக்கும் தாழ்வான வேனா காவாவையும் கவனியுங்கள்.**வால் போன்ற** மற்றும் **வலது மடல்கள்.**பித்தப்பை, போர்டல் நரம்பு, கல்லீரல் தமனி மற்றும் பொதுவான பித்த நாளம் ஆகியவை பிணைக்கப்பட்டுள்ளன**சதுர மடல்,**மற்றும்**தசைநார் சிரை**(டக்டஸ் வீனோசஸ்) வட்ட தசைநார் (தொப்புள் நரம்பு) இலிருந்து நீண்டுள்ளது.

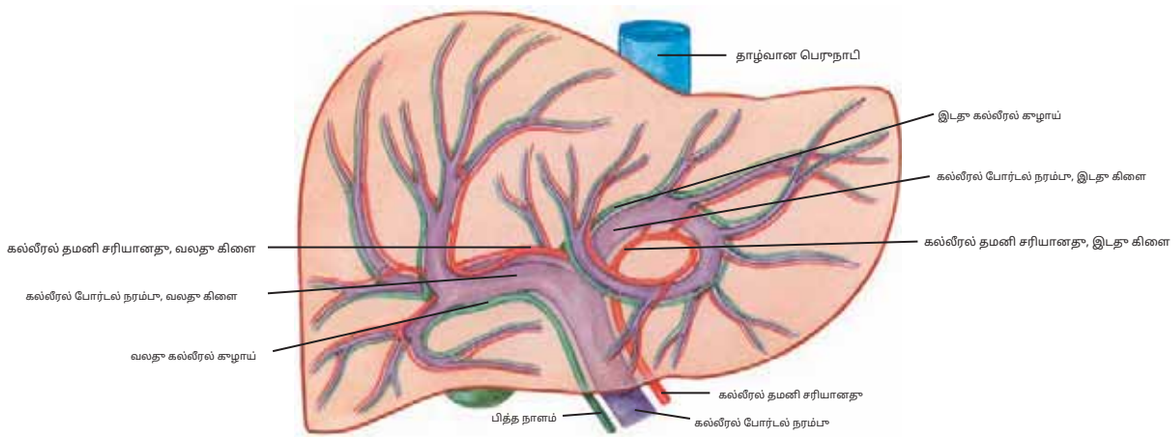

படம் 272.1 போர்டல் சிரை, கல்லீரல் தமனி மற்றும் பித்த நாளத்தின் கிளைத்தல்

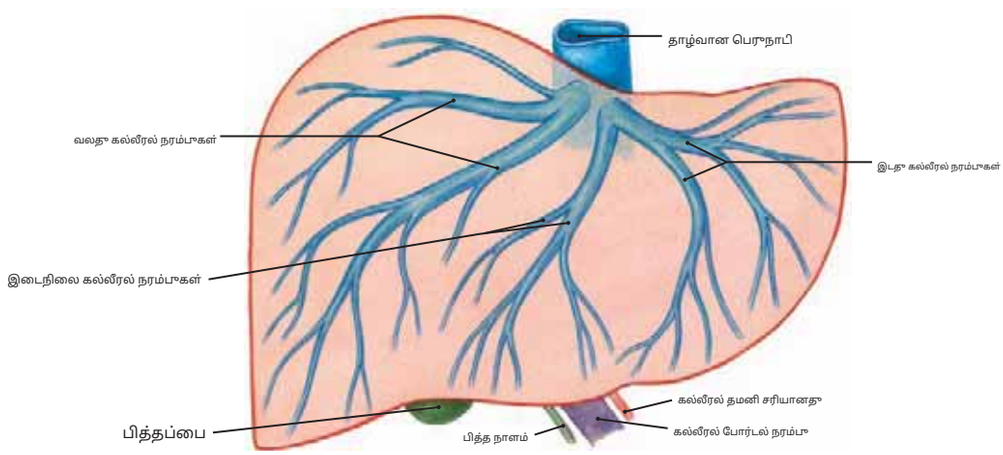

படம் 272.2 கல்லீரல் நரம்புகளின் வடிகால் அமைப்பு

படங்கள் 272.1 மற்றும் 272.2 போர்டல் நரம்பு, கல்லீரல் தமனி மற்றும் கல்லீரல் நரம்பின் துணை நதிகளின் கிளை வடிவங்கள்

குறிப்பு: (1) போர்டல் நரம்பு மற்றும் கல்லீரல் தமனி கிளைகள், கல்லீரலின் பிரிவுப் பகுதிகள் அவற்றின் சொந்த தமனி மற்றும் சிரையைப் பெறும் வகையில் அமைந்துள்ளன. கிளைகள்.

(2) போர்டல் நரம்பு மற்றும் கல்லீரல் தமனி மற்றும் நரம்புகள் உறுப்பை செயல்பாட்டு ரீதியாகவும் உடற்கூறியல் ரீதியாகவும் வலது மற்றும் இடது கல்லீரலாகப் பிரிக்கின்றன.

(3) இந்த நாளங்களின் கிளைகள் கல்லீரலின் பிரிவு உடற்கூறியலின் அடிப்படையை உருவாக்குகின்றன, இது அறுவை சிகிச்சைக்கு மிகவும் முக்கியமானது, ஏனெனில் அவை பொருத்தமான போது கல்லீரலின் பிரிவு பிரிவை அனுமதிக்கின்றன.

(4) கல்லீரல் தமனியைப் போலவே, போர்டல் நரம்பும் ஆரம்பத்தில் வலது மற்றும் இடது கிளைகளாகப் பிரிக்கிறது. இந்தப் பிரிவின் முக்கிய பிளவு "பித்தப்பையின் நுனியிலிருந்து ஃபால்சிஃபார்ம் தசைநார் பின்புறமாக மறைந்து போகும் இடத்திற்குச் செல்லும்" ஒரு கோட்டில் உள்ளது. (லானோயிஸ் பி மற்றும் ஜேமிசன் ஜிஜி (பதிப்பாளர்களிடமிருந்து). கல்லீரலின் அறுவை சிகிச்சை உடற்கூறியல் மற்றும் தொடர்புடைய கட்டமைப்புகள். கட்டுரை: கல்லீரல் அறுவை சிகிச்சையில் நவீன அறுவை சிகிச்சை நுட்பங்கள். எடின்பர்க்: சர்ச்சில் லிவிங்ஸ்டன், 1993.)

(5) எட்டு கல்லீரல் உள்ளன. **பிரிவுகள்.** வலது மற்றும் இடது கல்லீரல்கள் ஒவ்வொன்றும் பிரிவுகளாகப் பிரிகின்றன, பின்னர் அவை பிரிவுகளாகப் பிரிக்கப்படுகின்றன (இடதுபுறத்தில் நான்கு மற்றும் வலதுபுறத்தில் நான்கு). ஒவ்வொரு பிரிவும் போர்டல் நரம்பு மற்றும் கல்லீரல் தமனியின் ஒரு கிளையைப் பெற்று அதன் சொந்த பிரிவு கல்லீரல் நரம்புக்குள் பாய்கிறது.

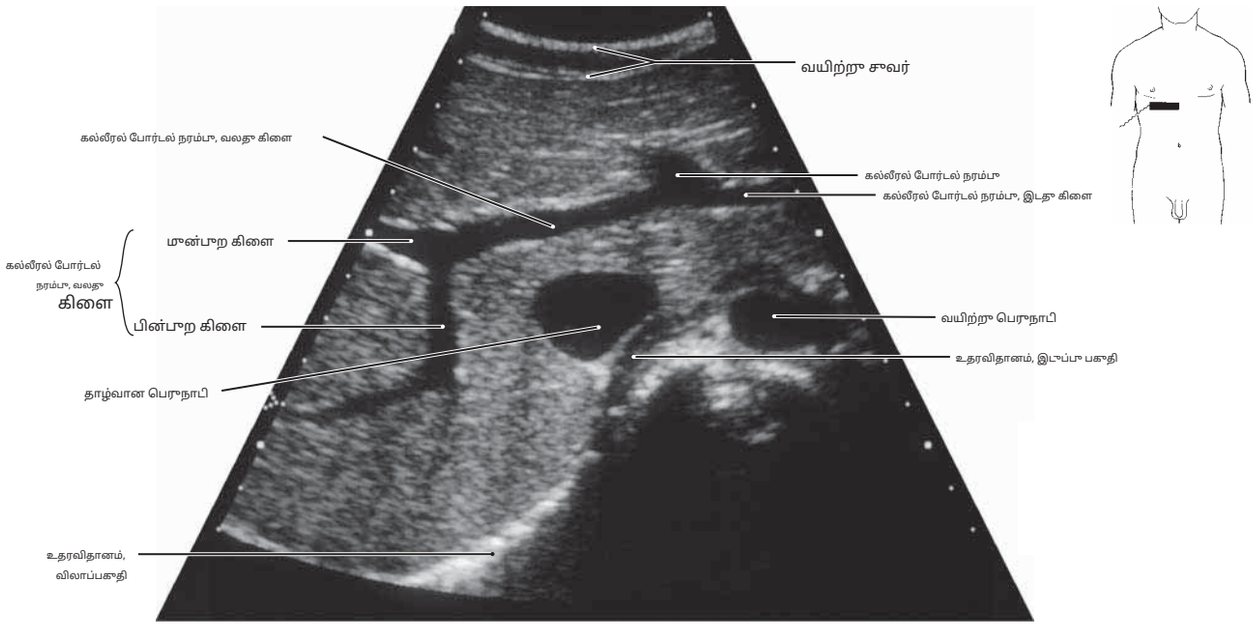

படம் 273.1 கீழ் வேனா காவாவில் (கீழ் அம்சம்) கல்லீரல் நரம்புகளின் திறப்புகளின் அல்ட்ராசவுண்ட்.

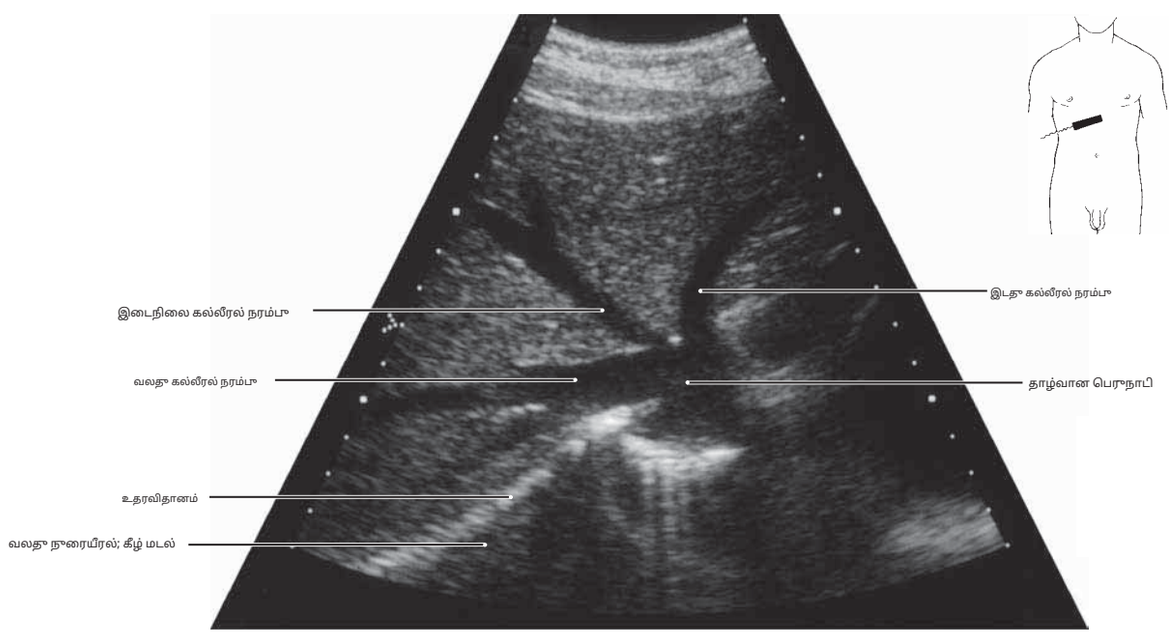

படம் 273.2 போர்டல் சிரையின் அல்ட்ராசவுண்ட் மற்றும் அதை வலது மற்றும் இடது கிளைகளாகப் பிரித்தல்.

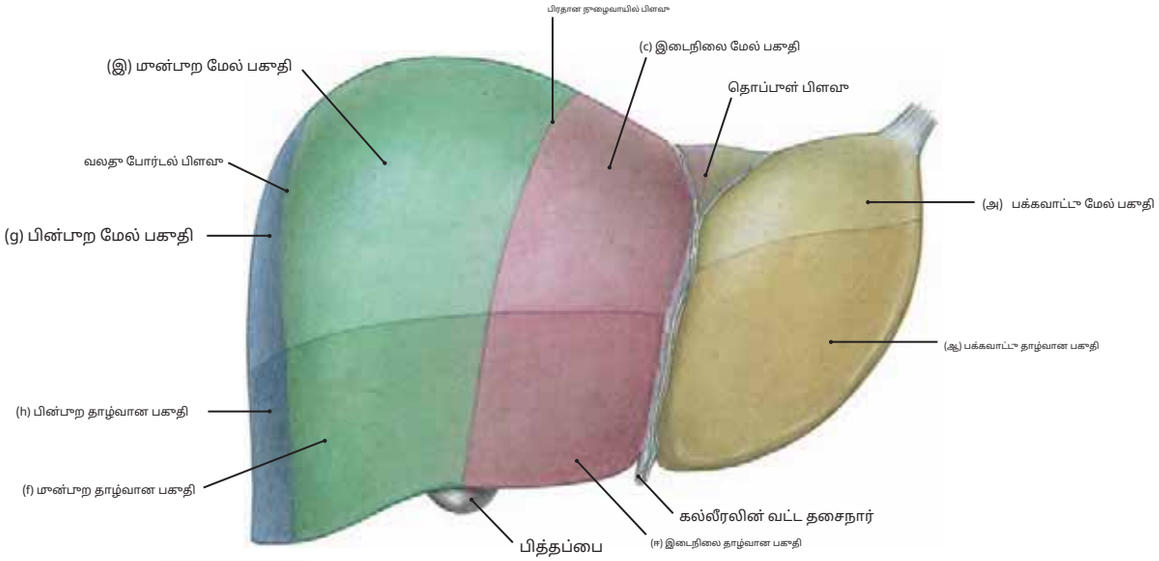

படம் 274.1 கல்லீரலின் பகுதிகள்: முன்பாற (டையாபிராக்மபிக்) மேற்பரப்பு

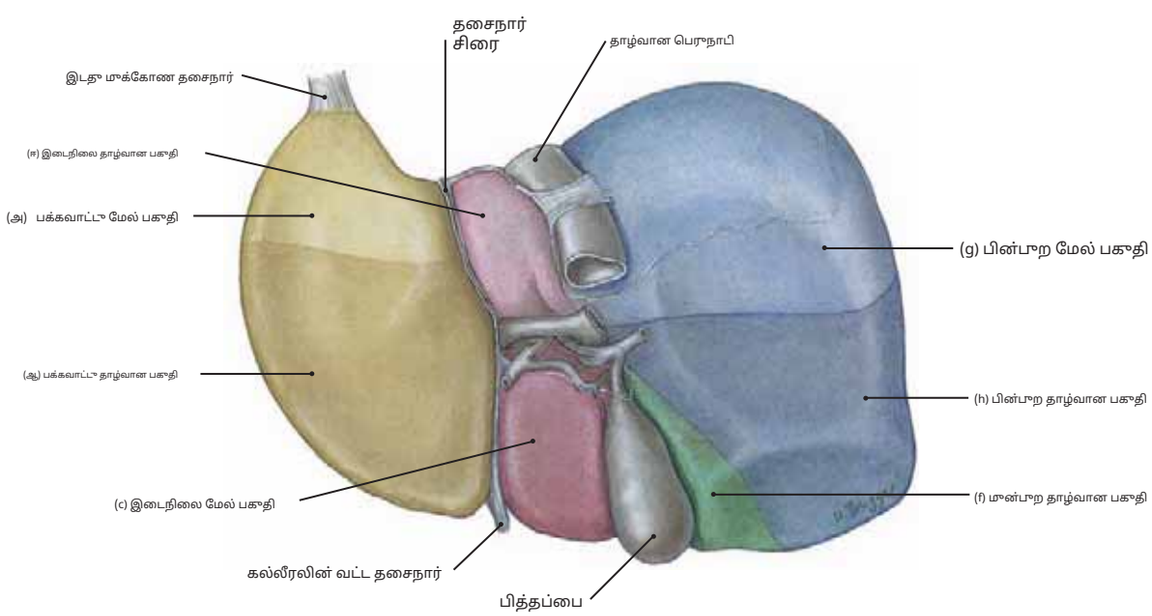

படம் 274.2 கல்லீரலின் பகுதிகள்: பின்பாற (உள்ளுறுப்பு) மேற்பரப்பு

குறிப்பு: (1) நிலப்பரப்பின் அடிப்படையில், கல்லீரலில் நான்கு மடல்கள் உள்ளன: வலது மற்றும் இடது மடல்கள் (ஃபால்சிஃபார்ம் தசைநார் மூலம் பிரிக்கப்பட்டவை) மற்றும்**வால் போன்ற**மற்றும் **சதுர அளவு**மடல்கள் (உள்ளுறுப்பு மேற்பரப்பில் சிறப்பாகக் காணப்படுகின்றன).

(2) வால் மடல் இடையில் அமைந்துள்ளது**தசைநார் சிரை**மற்றும்**தாழ்வான வேனா காவா**மற்றும் சதுர மடல் இடையில் உள்ளது**பித்தப்பை** மற்றும்**கல்லீரலின் வட்டத் தசைநார்**(படம் 271.2 ஐப் பார்க்கவும்).

(3) கல்லீரலைப் பிரிப்பது அறுவை சிகிச்சையில் குறிப்பிடத்தக்க முக்கியத்துவம் வாய்ந்தது**கல்லீரல் பிரிவுகள் மற்றும் பிரிவுகள்.**இவை கல்லீரல் தமனியின் பிரிவுகள் மற்றும் கல்லீரல் குழாய்கள் மற்றும் போர்டல் நரம்பு ஆகியவற்றின் கிளைகளுடன் தொடர்புடையதாக தீர்மானிக்கப்பட்டுள்ளன.

(4) உள்ளன**நான்கு கல்லீரல் பிரிவுகள்: முன்புறம், பின்புறம், இடைநிலை,**மற்றும்**பக்கவாட்டு**. இவை ஒவ்வொன்றும் பிரிக்கப்பட்டுள்ளன**உயர்ந்த**மற்றும்**தாழ்வான பகுதிகள்,**மொத்தம்**எட்டு கல்லீரல் பிரிவுகள்:**

(அ) பக்கவாட்டு மேல் பிரிவு
(ஆ) பக்கவாட்டு தாழ்வான பிரிவு
(c) இடைநிலை மேல் பிரிவு
(ஈ) இடைநிலை தாழ்வான பிரிவு
(இ) முன்பாற மேல் பிரிவு
(f) முன்பாற கீழ் பிரிவு
(g) பின்பாற மேல் பிரிவு
(h) பின்பாற கீழ் பிரிவு

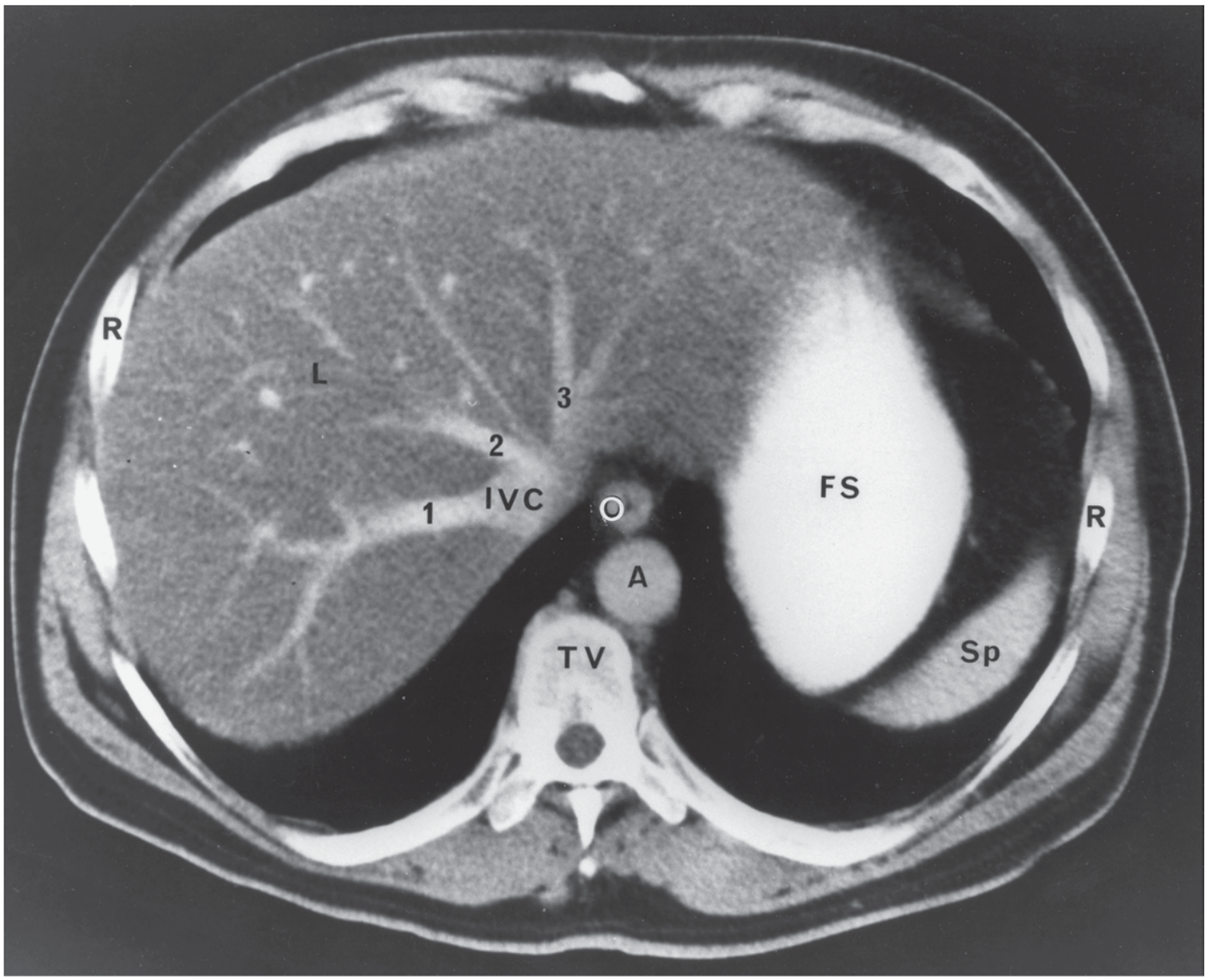

படம் 275.1 மார்பு மட்டத்தில் மேல் வயிற்றின் CT T10–T11

குறிப்பு: (1) மூன்று கல்லீரல் நரம்புகள், பெயரிடப்பட்டுள்ளன **1, 2,** மற்றும் **3,** இரத்தத்தை வெளியேற்றுகின்றன **வலது மடல்,** இடைநிலைப் பகுதி (**வால் போன்ற** மற்றும் **சதுர மடல்கள்**), மற்றும் **இடது மடல்** கீழ் வேனா காவாவுக்குள் (**ஐவிசி**).

(2) கல்லீரல் நரம்புகளின் பரவலானது, கல்லீரல் பிரித்தெடுத்தலைச் செய்யும் வயிற்று அறுவை சிகிச்சை நிபுணருக்கு பிரிவு எல்லைக் கோடுகளை வழங்குகிறது. வயிற்றின் அபிப்பகுதியைக் கவனியுங்கள் (**எஃப்எஸ்**), இது c ஆல் நிரப்பப்பட்டுள்ளது **எஸ்பி**) காணப்படுகின்றன.

எல், கல்லீரல்; **அ,** ஏஓ டெப்ரா (T10); **ர** ஓபா, மேற்கு

(பங்களிக்கப்பட்டது பி, பேராசிரியர்

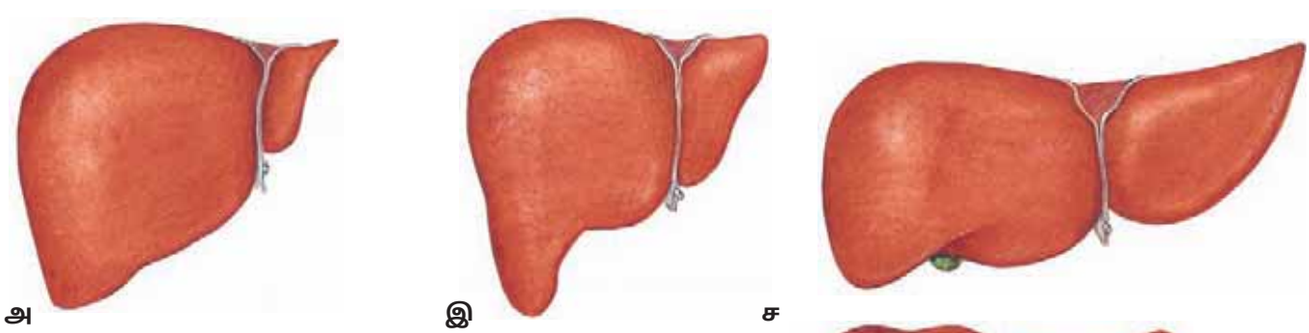

படம் 275.2 சாதாரண கல்லீரலின் வடிவத்தில் மாறுபாடுகள்

அ: சிறிய இடது மடல்

பி: வலது மடலில் இருந்து நாக்கு போன்ற செயல்முறையின் கீழ் நீட்டிப்பு.

சி: மேலும் நீண்டு செல்லும், கிடைமட்டமாக (ஆனால் செங்குத்தாக குறைவாக) வடிவிலான கல்லீரல். வயிறு முழுவதும்

பி: கல்லீரல் உதரவிதான பள்ளங்களைக் காட்டுகிறது.

சராசரி ஆணின் கல்லீரல் பொதுவாக 1400 முதல் 1800 கிராம் (3.1–4.0 பவுண்டு) வரை எடையும், பெண்களின் கல்லீரல் சராசரியாக 1200 முதல் 1400 கிராம் (2.6–3.1 பவுண்டு) வரை இருக்கும் என்பதை நினைவில் கொள்க.

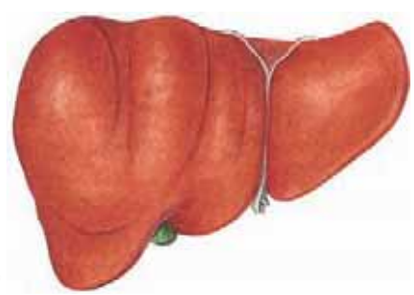

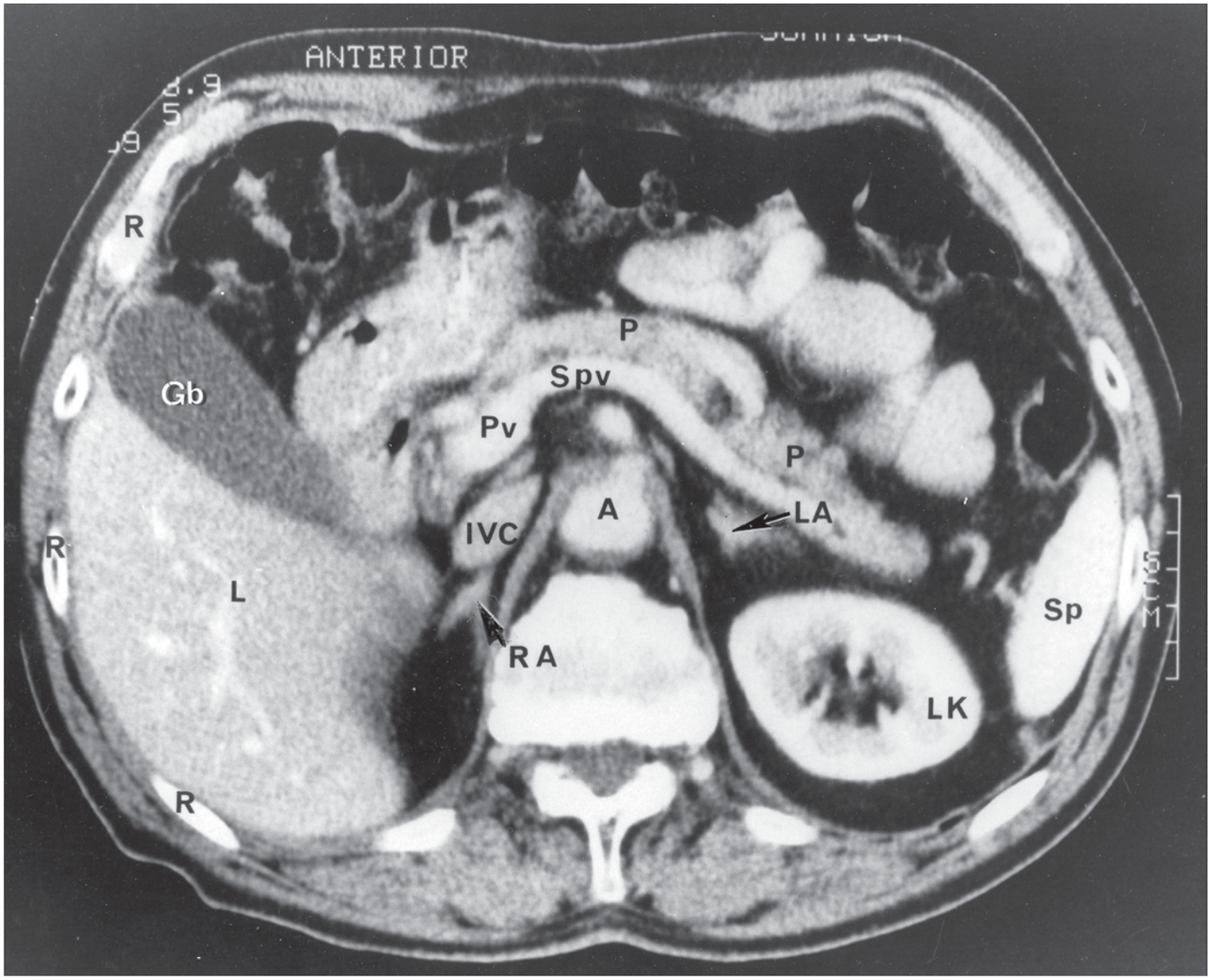

படம் 276 மேல் வயிற்றின் CT ஸ்கேன், உறுப்புகள் சுமார் L1 அளவில் இருப்பதைக் காட்டுகிறது.

குறிப்பு: (1) மண்ணீரல் நரம்பு (**எஸ்பிவி**) போர்டல் நரம்புக்குள் பாய்கிறது (**பி.வி.**). பெருநாடியையும் கவனியுங்கள் (**அ**), கீழ்ப்பெருநாளம் (**ஐவிசி**), வலது அட்ரீனல் சுரப்பி (மேல் சிறுநீரக) சுரப்பி (**ஆர்.ஏ.**), மற்றும் இடது அட்ரீனல் சுரப்பி (**எல்.ஏ.**);**அம்புகளைப் பார்க்கவும்.**

(2) கணையம் (**ப**) அடிவயிற்றின் குறுக்கே அமைந்து மண்ணீரலின் மேற்பகுதியை நோக்கி செலுத்தப்படுகிறது (**எஸ்பி**). பித்தப்பையைக் கவனியுங்கள் (**ஜிபி**), கல்லீரல் (**ப**), இடது சிறுநீரகம் (**எல்.கே.**), மற்றும் விலா எலும்புகள் (**ர**).

(3) பெருநாடி (**அ**) முதுகெலும்பின் உடலுக்கு முன்புறமாகவும், அதன் வலது பக்கத்தில், கீழ் வேனா காவா (**ஐவிசி**). இந்த முக்கியமான உறுப்புகளுக்குப் பாதுகாப்பு அளிக்கும் எலும்பு விலா எலும்புக் கூண்டைக் கவனியுங்கள்.

எல்,கல்லீரல்;**பி**,கணையம்;**ஐவிசி**,தாழ்வான வேனா காவா;**ஜிபி**,பித்தப்பை;**எல்.கே**., இடது சிறுநீரகம்;**அ**,பெருநாடி;**ஆர்.ஏ.**,வலது அட்ரீனல் (சுப்பரீனல்) சுரப்பி;**எஸ்பிவி**,மண்ணீரல் நரம்பு;**ஆர்**,விலா எலும்புகள்;**எல்.ஏ.**, இடது அட்ரீனல் சுரப்பி;**எஸ்பி**,மண்ணீரல்;**மக்கள் தொடர்பு**,போர்டல் வெயின்.

(கனடாவின் வின்னிபெக்கில் உள்ள மனிடோபா பல்கலைக்கழகத்தின் உடற்கூறியல் பேராசிரியர் எட்வர்ட் ஜே.எச். நதானியால், எம்.டி., பி.எச்.டி., பங்களித்தது.)

Translated from English to Tamil - www.onlinedoctranslator.com

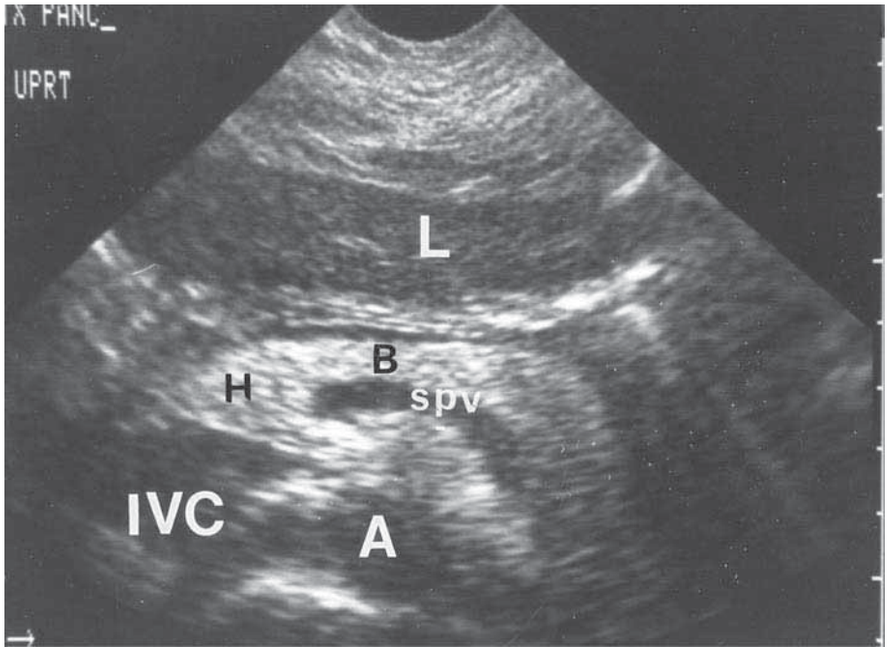

படம் 277.1 மேல் வயிற்றின் குறுக்கு அல்ட்ராசவுண்ட்

சாதாரண கணையம் மண்ணீரல் நரம்புடன் காணப்படுகிறது என்பதை நினைவில் கொள்க (**எஸ்பிவி**) கணையத் தலைக்கு சற்றுப் பின்புறமாக அமைந்துள்ளது (**ச**) மற்றும் கணைய உடல் (**இ**) மற்றும் வளைந்த இரண்ட அமைப்பாகக் காணப்படுகிறது. பெருநாடியின் இருப்பிடங்களைக் கவனியுங்கள் (**அ**) மற்றும் கீழ் வேனா காவா (**ஐவிசி**).

(எட்வர்ட் ஜே.எச். என். பங்களித்தது)

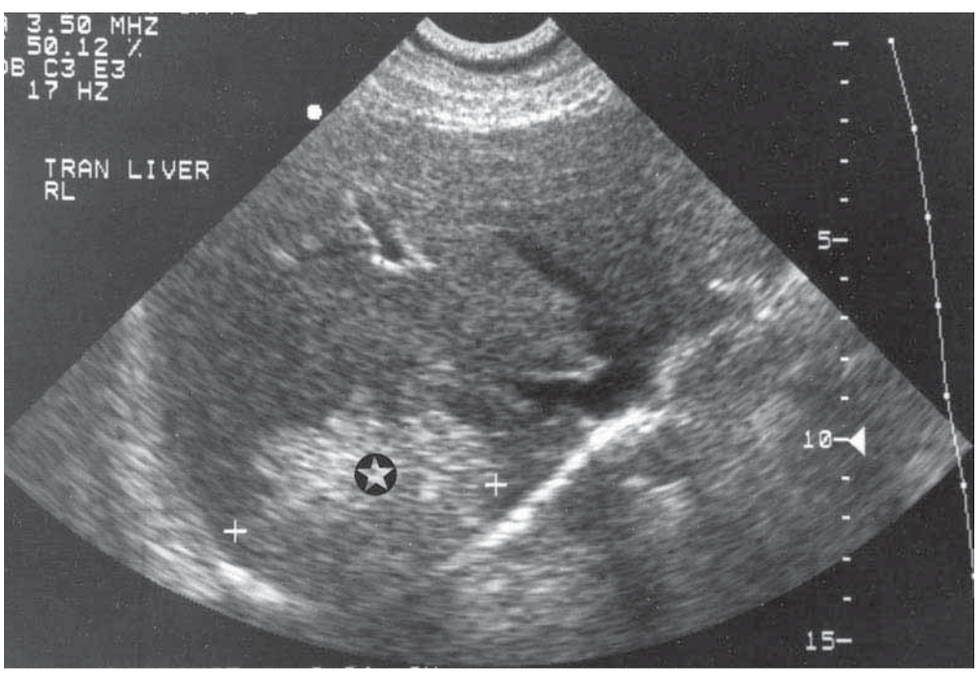

படம் 277.2 கல்லீரலில் கட்டி இருப்பதைக் காட்டும் வயிற்றின் குறுக்கு அல்ட்ராசவுண்ட் பரிசோதனை.

இந்த படத்தில் உள்ள கட்டி (**நட்சத்திரக் குறியீடு, நட்சத்திரம்**), இது 6.8 செ.மீ அளவு கொண்டது (எலக்ட்ரானிக் காலிப்பர்களால் குறிக்கப்படுகிறது), இது ஒரு மெட்டாஸ்டேடிக் நிறை ஆகும், இது இந்த நோயாளிக்கு, குறுக்குவெட்டு பெருங்குடலில் உள்ள முதன்மை புற்றுநோய்க்கு இரண்டாம் நிலை ஆகும். வயிற்று உறுப்புகளில் புற்றுநோய்களிலிருந்து மெட்டாஸ்டேஸ்கள் ஏற்படுவதற்கு கல்லீரல் ஒரு பொதுவான தளமாகும், ஏனெனில் போர்டல் நரம்பு மற்றும் கல்லீரல் நரம்புகள் ஒரு கேபிலரி அனஸ்டோமோசிஸ் அமைப்பைக் கொண்டுள்ளன, அங்கு மெட்டாஸ்டேடிக் செல்கள் இணைக்கப்பட்டு பின்னர் தொடர்ந்து பிரிக்கப்படலாம்.

(கனடாவின் வின்னிபெக்கில் உள்ள மனிடோபா பல்கலைக்கழகத்தின் உடற்கூறியல் பேராசிரியர் எட்வர்ட் ஜே.எச். நதானியால், எம்.டி., பி.எச்.டி., பங்களித்தது.)

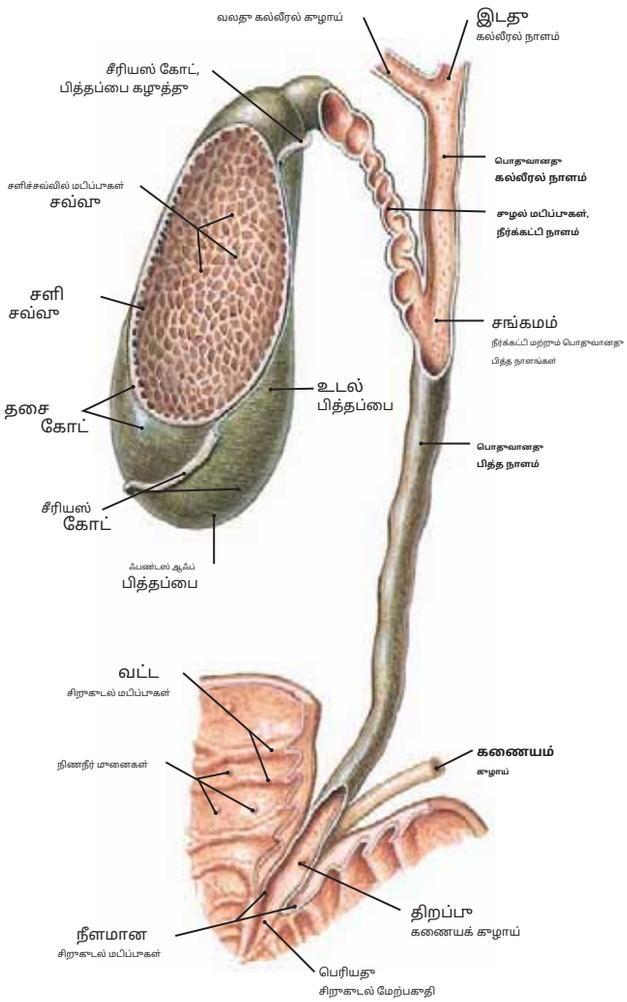

படம் 278.1பித்தப்பை மற்றும் பித்த நாள அமைப்பு

குறிப்பு: (1) பித்தப்பையின் சுவர் திறக்கப்பட்டு, வெளிப்படுத்தப்பட்டுள்ளது

சளிச்சவ்வு அடுக்கின் மேற்பரப்பின் சிறப்பியல்பு வலைப்பின்னல். பேரிக்காய் வடிவ பித்தப்பை பித்தத்தை சேமித்து வைக்கிறது, இது கல்லீரலில் இருந்து அதை அடைகிறது. இதன் கொள்ளளவு சுமார் 35 மில்லி ஆகும்.

(2) சுழல் தன்மை**நீர்க்கட்டி கழாய்,**இது பித்தப்பையின் கழுத்திலிருந்து வெளிப்படுகிறது. பொதுவாக, நீர்க்கட்டி நாளம் சுமார் 1½ அங்குலம் அளவு கொண்டது.

நீளம் கொண்டது மற்றும் இணைகிறது**பொதுவான கல்லீரல் கழாய்**(இதுவும் சுமார் 1 ½ அங்குலம் நீளம் கொண்டது)**பொதுவான பித்த நாளம்.**

(3) பொதுவான பித்த நாளம் சுமார் 3 அங்குலம் கீழே இறங்கி, டியோடினத்தின் இரண்டாவது அல்லது இறங்கு பகுதிக்குள் திறக்கிறது.

(4) டியோடினத்திற்குள் (பெரிய டியோடினல் பாப்பிலா) நுழையும் இடத்தில், பொதுவான பித்த நாளம் இணைக்கப்படுகிறது**முக்கிய கணையக் கழாய்** (விர்சுங் கழாய்).

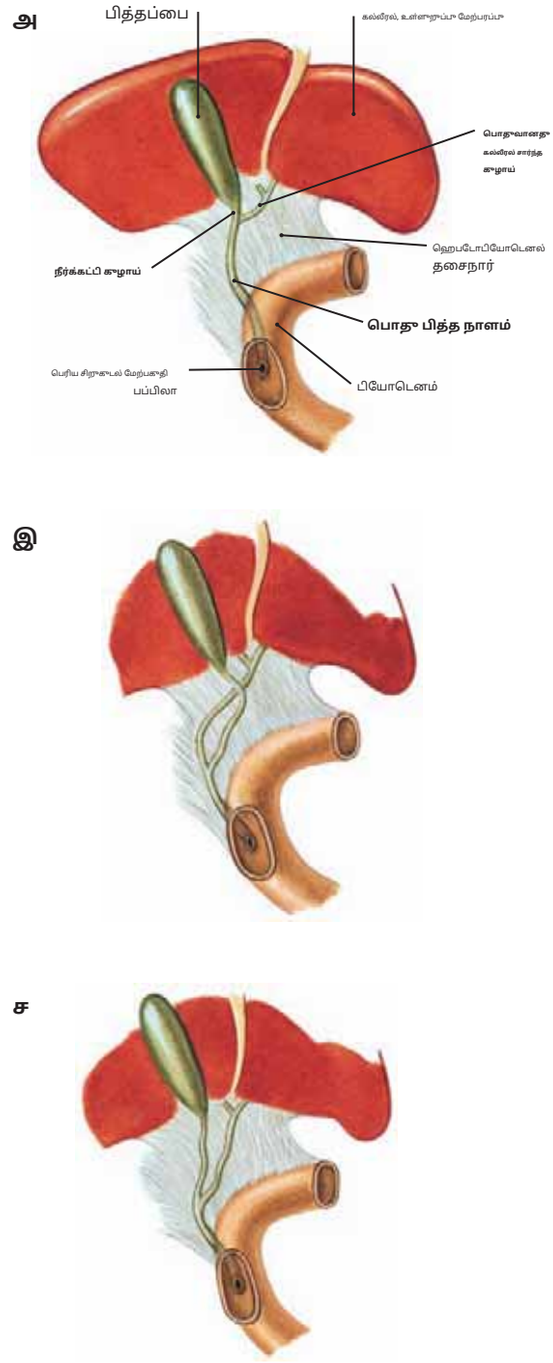

படம் 278.2A–Cநீர்க்கட்டி மற்றும் பொதுவான கல்லீரல் கழாய்களின் இணைப்பில் மாறுபாடுகள்

குறிப்பு: பொதுவாக சிஸ்டிக் கழாய் பொதுவான கல்லீரல் கழாயின் வலதுபுறத்தில் டியோடெனத்தின் முதல் பகுதியின் மட்டத்திற்கு சற்று மேலே ஒரு புள்ளியில் அமைந்துள்ளது. இந்த திட்டத்தில் உள்ள மாறுபாடுகள் பின்வரும் மூன்று எடுத்துக்காட்டுகளில் சுட்டிக்காட்டப்பட்டுள்ளன:

அ:சிஸ்டிக் மற்றும் பொதுவான கல்லீரல் கழாய்களின் இணைப்பு நெருக்கமாக நிகழ்கிறது. கல்லீரலுக்கு, குறுகிய நீர்க்கட்டி மற்றும் பொதுவான கல்லீரல் கழாய்கள் மற்றும் நீண்ட பொதுவான பித்த நாளம் உருவாகிறது.

பி:சிஸ்டிக் கழாய் பொதுவான கல்லீரல் கழாயின் இடதுபுறத்தில் கடக்கிறது.

மேலும் கல்லீரல் கழாயின் கீழ் பகுதியில் இணைகிறது, இதன் விளைவாக ஒரு குறுகிய பொதுவான பித்த நாளம் உருவாகிறது.

சி:சிஸ்டிக் கழாய் பொதுவான கல்லீரல் கழாயின் வலதுபுறத்தில் உள்ளது. ஆனால் இன்னும் டியோடெனத்தின் ஊடுருவல் இடத்திற்கு அருகில் அதைச் சேர்த்து, மீண்டும் ஒரு குறுகிய பொதுவான பித்த நாளத்தை ஏற்படுத்துகிறது.

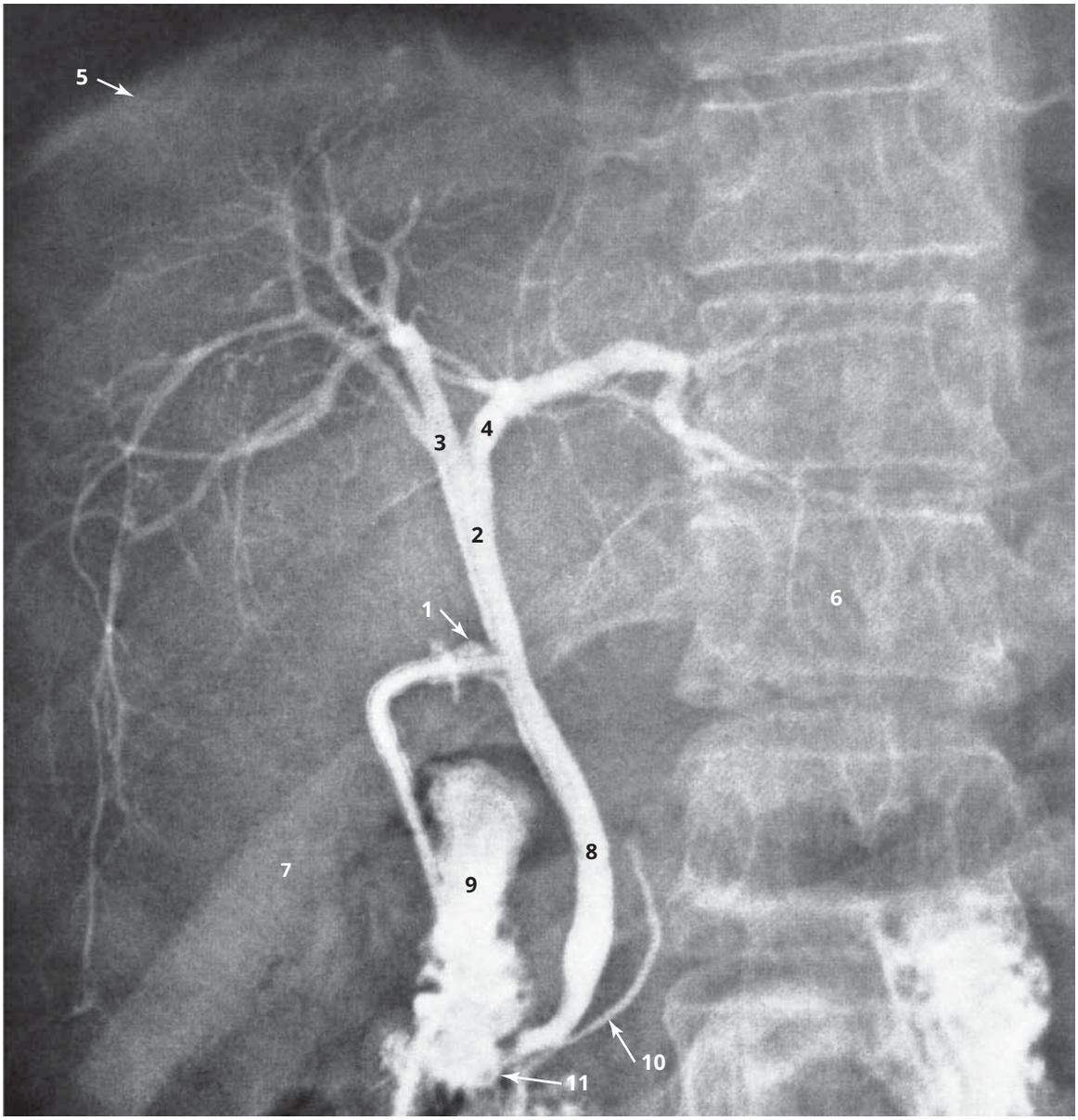

படம் 279.1 அறுவை சிகிச்சைக்கள் சோலாஞ்சியோகிராம்: பித்த நாள அமைப்பின் கதிர்வீச்சு படம்.

குறிப்பு: பித்தப்பை அகற்றப்பட்டு, நீர்க்கட்டி கழாயின் அடிப்பகுதி வழியாக ஒரு வடிகழாய் மற்றும் கழாய் செருகப்பட்டுள்ளது (**1**) பொதுவான கல்லீரல் du க்கள் மற்ற கட்டமைப்புகள் பின்வருமாறு எண்ணப்பட்டுள்ளன:

3. வலது கல்லீரல் கழாய்
4. இடது கல்லீரல் கழாய்
5. உதரவிதானம்
6. 11வது தொராசி முதுகெலும்பு
7. 11வது விலா எலும்பு
8. பொதுவான பித்த நாளம்
9. பியோடெனம் (இரண்டாவது, இறங்கு பகுதி)
10. பிரதான கணையக் கழாய்
11. பெரிய டூடெனனல் பாப்பிலா

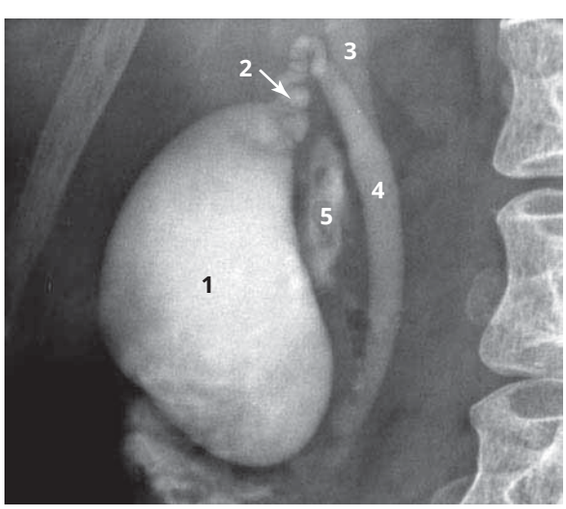

படம் 279.2 பித்தப்பை மற்றும் பித்த நாளங்களின் கதிர்வீச்சு படம்

1. பித்தப்பையின் உடல்
2. சுழல் வால்வுகள் கொண்ட நீர்க்கட்டி கழாய்
3. பொதுவான கல்லீரல் கழாய்
4. பொதுவான கல்லீரல் மற்றும் நீர்க்கட்டி நாளங்கள் ஒன்றிணைந்து பொதுவான பித்த நாளத்தை உருவாக்குதல்.
5. பியோபினத்தில் உள்ள மாறுபட்ட ஊடகம்

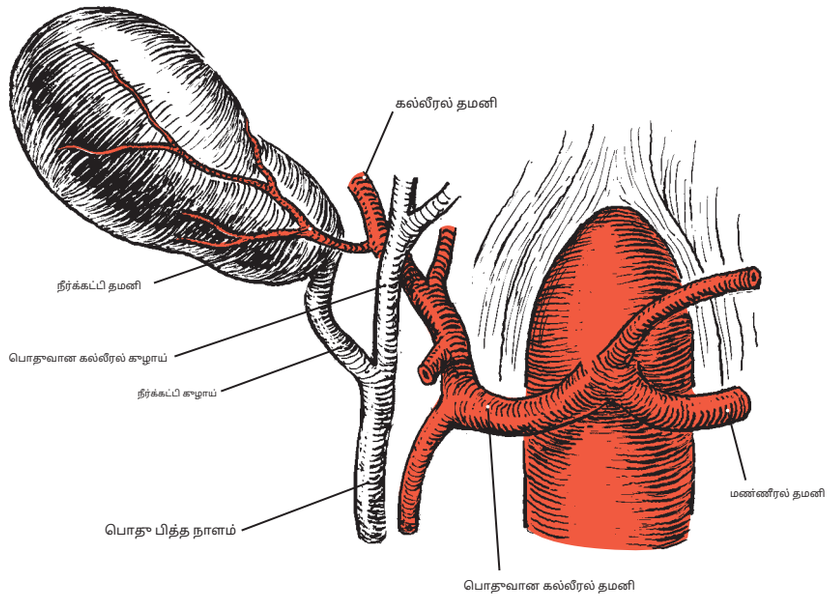

படம் 280.1நீர்க்கட்டி தமனி மற்றும் பித்த நாளங்கள்

குறிப்பு: (1) நீர்க்கட்டி தமனி பெரும்பாலும் வலது கல்லீரல் தமனியிலிருந்து பித்தப்பையின் கழுத்தை அடைய எழுகிறது. ஒன்று அல்லது அதற்கு மேற்பட்ட துணை கிளைகள். பொதுவாக முக்கிய நீர்க்கட்டி நாளத்திலிருந்து உருவாகிறது.

(2) பித்தப்பை அறுவை சிகிச்சைகளைச் செய்யும்போது, சிஸ்டிக் தமனியின் தோற்றம் அறுவை சிகிச்சை நிபுணருக்கு முக்கியமானது. ஒரு பெரிய ஆய்வில், பின்வருபவை கண்டறியப்பட்டன: **64%** வலது கல்லீரல் தமனியிலிருந்து பெறப்பட்டது;**27%**கல்லீரல் உடற்பகுதியிலிருந்து;**6%**இடது கல்லீரல் தமனியிலிருந்து; மற்றும்**2.5%**இரைப்பை கூடல் தமனியிலிருந்தும், மிகவும் அரிதான சந்தர்ப்பங்களில், மேல் கணையக் கூடல் தமனி, வலது இரைப்பை தமனி, செலியாக் தண்டு அல்லது மேல் மெசென்டெரிக் தமனியிலிருந்தும்.

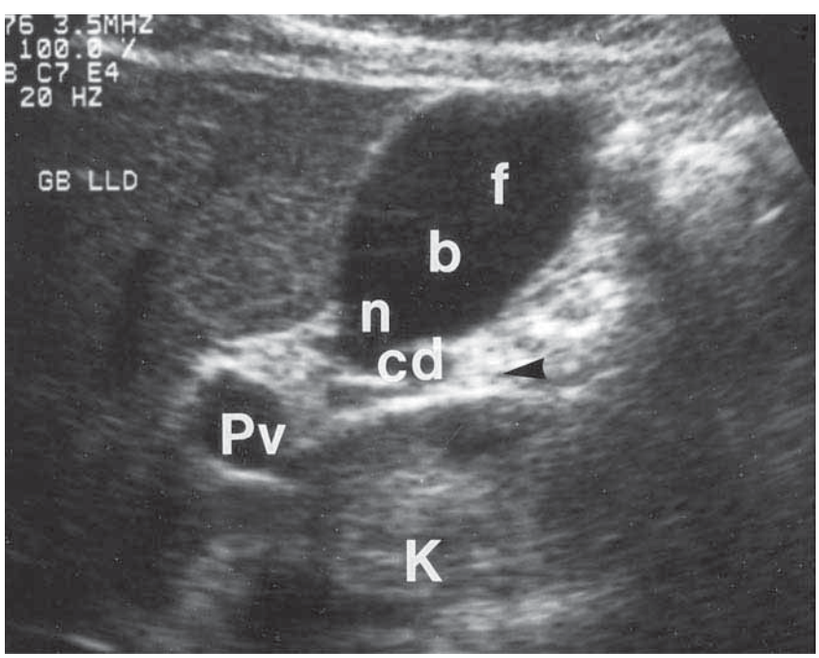

படம் 280.2பித்தப்பையின் பாகங்களை நிரூபிக்கும் வயிற்றின் பராசகிட்டல் அல்ட்ராசவுண்ட்.

குறிப்பு: (1) இந்த ஸ்கேன் வலது மேல் வயிற்றுப் பகுதியைப் படம் பிடித்து, பித்தப்பையின் அபிப்பகுதி (f), உடல் (b) மற்றும் கழுத்து (n) ஆகியவற்றைக் காட்டுகிறது.

(2) காணப்படும் பிற கட்டமைப்புகள் சிஸ்டிக் குழாய், போர்டல் நரம்பு மற்றும் வலது சிறுநீரகம் ஆகும். அம்புக்குறி மோரிசனின் ஹெபடோரினல் பை எனப்படும் ஒரு சாத்தியமான இடத்தை சுட்டிக்காட்டுகிறது.

எஃப்,பித்தப்பையின் அபிப்பகுதி,**பி;**பித்தப்பையின் உடல்;**என்,**பித்தப்பையின் கழுத்து;**சிபி,**நீர்க்கட்டி குழாய்;**பிவி,**போர்டல் நரம்பு;**கே,**வலது சிறுநீரகம்.

(கனடாவின் வின்னிபெக்கில் உள்ள மனிடோபா பல்கலைக்கழகத்தின் உடற்கூறியல் பேராசிரியர் எட்வர்ட் ஜே.எச். நதானியால், எம்.டி., பி.எச்.டி., பங்களித்தது.)

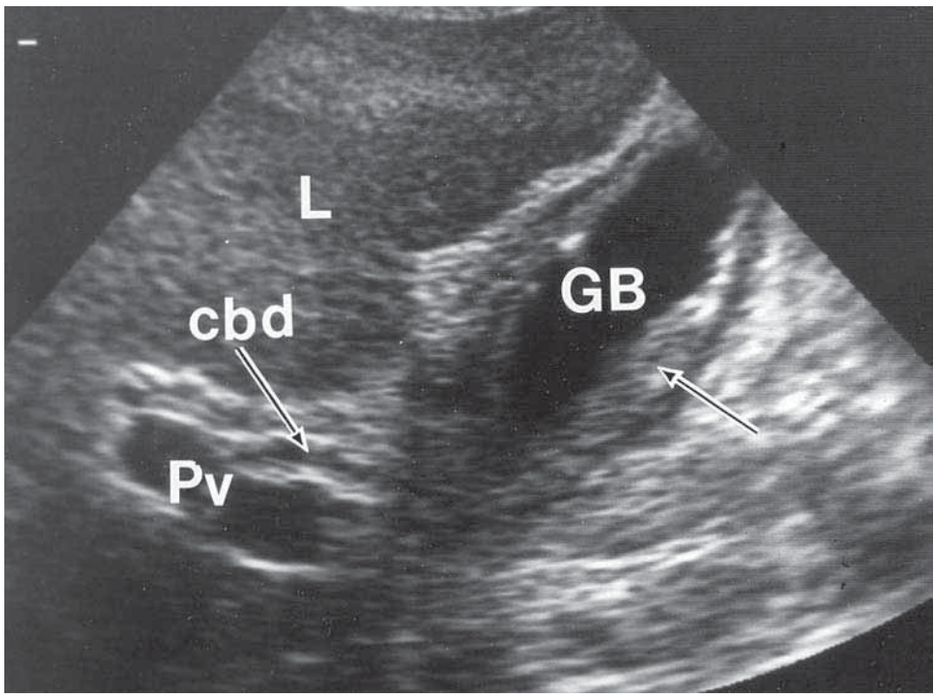

படம் 281.1பித்தப்பை வீக்கத்தைக் காட்டும் வயிற்றின் பராசகிட்டல் அல்ட்ராசவுண்ட்.

பித்தப்பையின் சுவர் வீக்கத்தின் விளைவாக தடிமனாக இருப்பதைக் கவனியுங்கள் அல்லது**கோலிசிஸ்டிடிஸ்.**இந்த நிலை பெரும்பாலும் பித்தநீர் குழாயில், எடுத்துக்காட்டாக, நீர்க்கட்டி குழாயில் உள்ள பித்தப்பைக் கல்லால் ஏற்படுகிறது. இது பித்தப்பைக்குள் பித்தத்தின் தேக்கத்திற்கு வழிவகுக்கும், இதனால் அதன் சுவரில் வீக்கம் ஏற்படலாம். பித்தநீர் குழாய் வழியாக பித்தநீர் செல்ல முடியாத நிலையில், அது இரத்த ஓட்டத்தில் உறிஞ்சப்பட்ட மஞ்சள் நிற தோல் நிறமாற்றத்தை ஏற்படுத்தும், இது**மஞ்சள் காமாலை. ஜிபி,**பித்தப்பை;**எல்,**கல்லீரல்;**பிவி,**போர்டல் நரம்பு

(எட்வர்ட் ஜே.எச். நதானியால் வழங்கப்பட்டது)

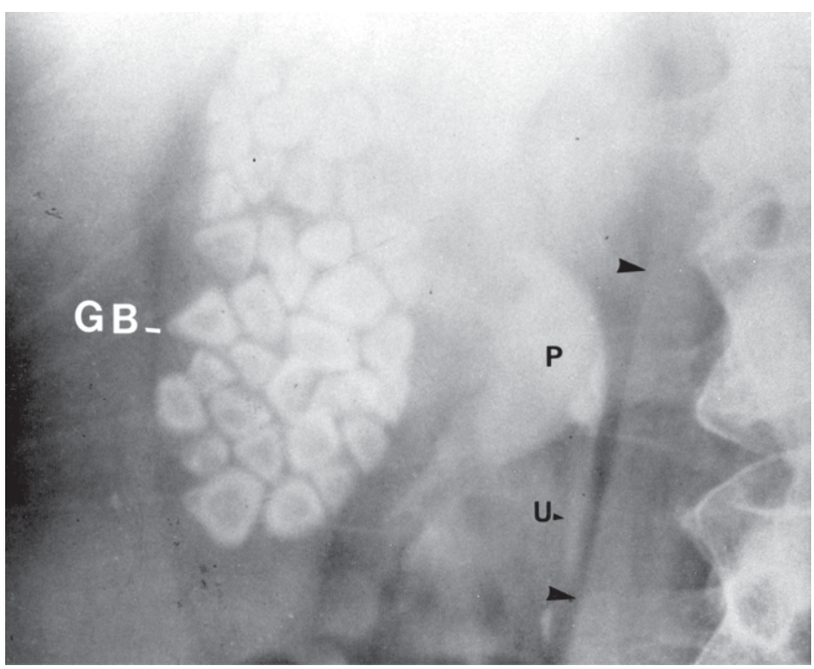

படம் 281.2ஏராளமான பித்தப்பைக் கற்கள் இருப்பதைக் காட்டும் பித்தப்பையின் எக்ஸ்-கதிர்.

குறிப்பு: (1) இந்த எக்ஸ்ரேயில் உள்ள பித்தப்பை பித்தப்பைக் கற்களால் நிரப்பப்பட்டுள்ளது. பித்தத்தை வெளியேற்றுவதற்கு அடைப்பு ஏற்படும்போது பித்தப்பைக் கற்கள் உருவாகின்றன என்று கருதப்படுகிறது. பித்தநீர் பாதை வழியாக பியோடெனத்திற்குள். இது அந்தப் பகுதியில் உள்ள கட்டியின் அழுத்தம் அல்லது பித்தநீர் பாதையில் உள்ள ஒரு சிறிய கல் காரணமாக இருக்கலாம்.

(2) பித்தப்பையில் பித்தநீர் தேங்கி நிற்பது, பித்தப்பையில் கற்கள் உருவாக வழிவகுக்கும் ஒரு காரணியாகத் தோன்றுகிறது. கல்லீரலில் இருந்து பித்தநீர் வழியாக கொழுப்புச் சுரப்பு அதிகரிப்பது, பித்தப்பைக் கற்கள் உருவாவதற்கு ஒரு தூண்டுதல் காரணியாக நீண்ட காலமாகக் கருதப்படுகிறது. இது உணவுக் காரணிகளுடன் தொடர்புடையதாக இருக்கலாம். பித்தப்பைக் கல் உருவாவதில் ஈடுபடக்கூடிய ஒரு மரபணு காரணியைக் குறிக்கும் நல்ல இரட்டையர் ஆய்வுகளும் உள்ளன.

(கனடாவின் வின்னிபெக்கில் உள்ள மனிடோபா பல்கலைக்கழகத்தின் உடற்கூறியல் பேராசிரியர் எட்வர்ட் ஜே.எச். நதானியால், எம்.டி., பி.எச்.டி., பங்களித்தது.)

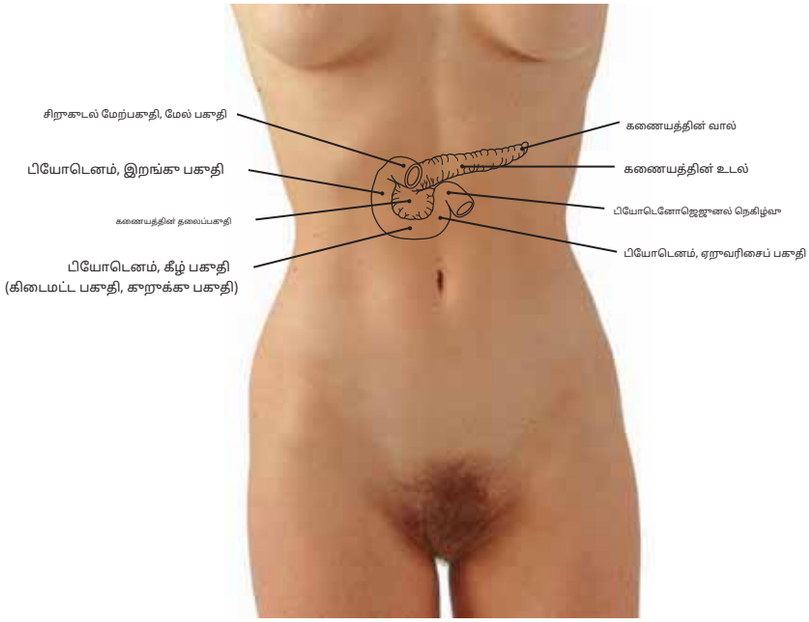

படம் 282.1 பியோடெனம் மற்றும் கணையத்தின் மேற்பரப்பு வெளிப்பாடு

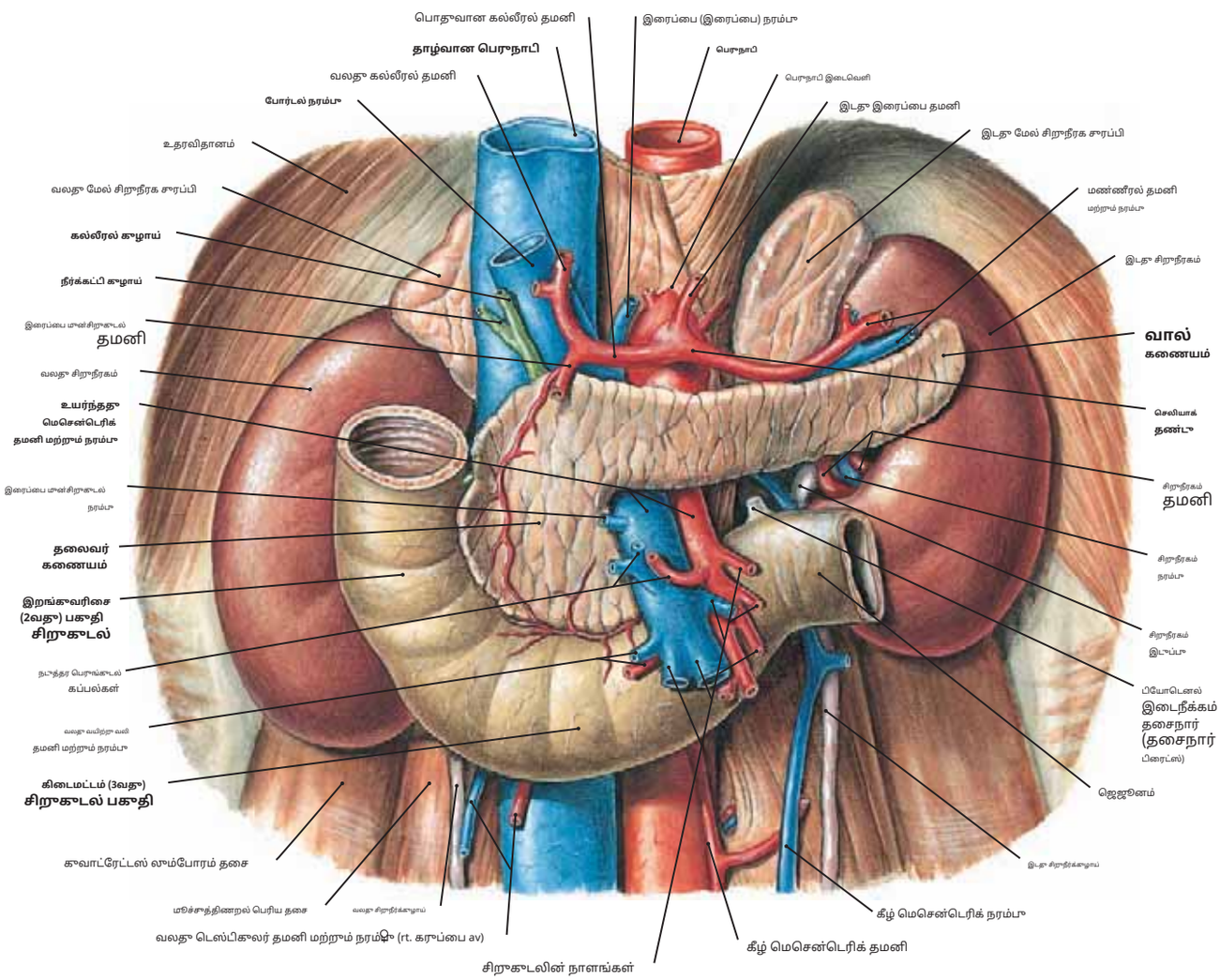

படம் 282.2 கணையம் மற்றும் பியோடெனம்

குறிப்பு: (1) தி**தலை**கணையம் நடுக்கோட்டின் வலதுபுறத்தில் அமைந்துள்ளது மற்றும் கீழ் வேனா காவா மற்றும் பொதுவான பித்த நாளத்துடன் பின்புறமாக தொடர்பில் உள்ளது.

மற்றும் குறுக்குவெட்டு பெருங்குடல் (காட்டப்படவில்லை) வயிற்றுப் புறத்தில்.

(2) தி**உடல்**கணையத்தின் L1 மட்டத்தில் நடுக்கோட்டைக் கடக்கிறது, மேலும் அது பின்புறமாக பெருநாடி, மேல் மீசென்டெரிக் நாளங்கள், இடது சிறுநீரகம் மற்றும் இடது அட்ரீனல் சுரப்பி ஆகியவற்றுடன் தொடர்பில் உள்ளது.

(3) தி**வால்**கணையம் பக்கவாட்டில் மண்ணீரலுடனும், இடது சிறுநீரகம் பின்புறமாகவும், முன்புறத்தில் பெருங்குடலின் மண்ணீரல் நெகிழ்வுடனும் தொடர்பில் உள்ளது.

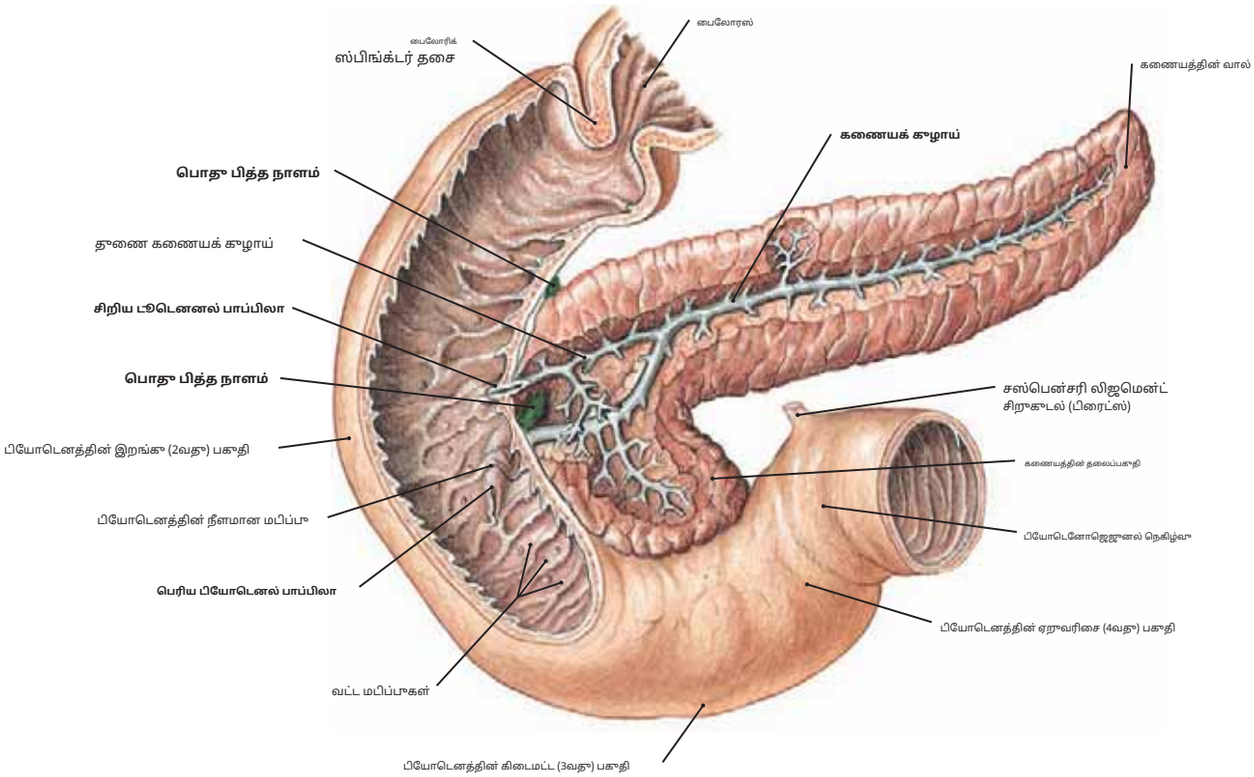

படம் 283.1 கணையக் கழாய் அமைப்பா

காறிப்பா: (1) இந்த மாதிரியில் பிரதான கணையக் கழாய் அமைப்பா பிரிக்கப்பட்டாள்ளதா. தாணை கணையக் கழாய் எவ்வாறா நேராக நீண்டாள்ளதா என்பதைக் கவனியாங்கள். சிறிய டூடெனனல் பாப்பிலா வழியாக பியோடெனத்திற்காள் செல்கிறதா. இரப்பினாம், பிரதான கணையக் கழாய், கணையத்தின் தலையின் பெராம்பகாதியை வெளியேற்றாவதற்காக வளைந்தா, பின்னர் பொதாவான பித்த நாளத்காடன் பெரிய டூடெனனல் பாப்பிலாவில் திறக்கிறதா.

(2) பைலோரஸிலிராந்தா பியோடெனோஜெஜானல் நெகிழ்வா வரை, பியோடெனம் சாமார் 10 அங்காலம் அளவிடாகிறதா. அதன் மாபிவில், (ட்ரைட்ஸின்) ஒரா சஸ்பென்சரி தசைநார் ஜெஜூனத்தின் தொடக்கத்தைக் காறிக்கிறதா. இங்கா சிறாகடல் பெரிட்டோனியத்தால் சூழப்பட்டா, சிறாகடலின் மெசென்டரியால் பின்பாற வயிற்றாச் சாவரிலிராந்தா தொங்கவிடப்படாகிறதா.

(3) பியோபினம் மற்றாம் கணையம் இரண்டாம் ரெட்ரோபெரிட்டோனியல் கட்டமைப்பாகள்.

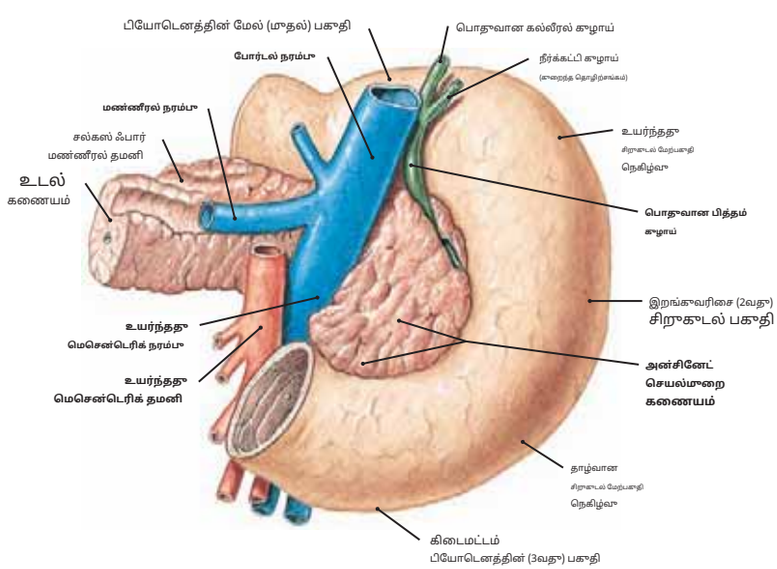

படம் 283.2 கணையம் மற்றாம் சிறாகடல் மேற்பகாதியின் தலை (பின்பாறக் காட்சி)

காறிப்பா: (1) கணையத் தலை மற்றாம் அதன் பின்பாறக் காட்சி **அன்சினேட் செயல்மாறை** காட்டாகிறதா **பொதா பித்த நாளம்** கணையத்தில் பதிக்கப்பட்பிராப்பதா பியோடெனத்திற்கா அராகில் கழாய் இறங்காகிறதா.

(2) கவனிக்கவாம் **போர்டல் நரம்பா** கணையத் தலைக்காப் பின்னால் கல்லீரலாக்கா மேலே செல்லாம்போதா. நாழைவாயில் நரம்பா என்பதா சந்திப்பிற்கா அப்பால் உள்ள தொடர்ச்சி என்பதை உணராங்கள். **மண்ணீரல் நரம்பா** மற்றாம் **மேல் மெசென்டெரிக் நரம்பா.**

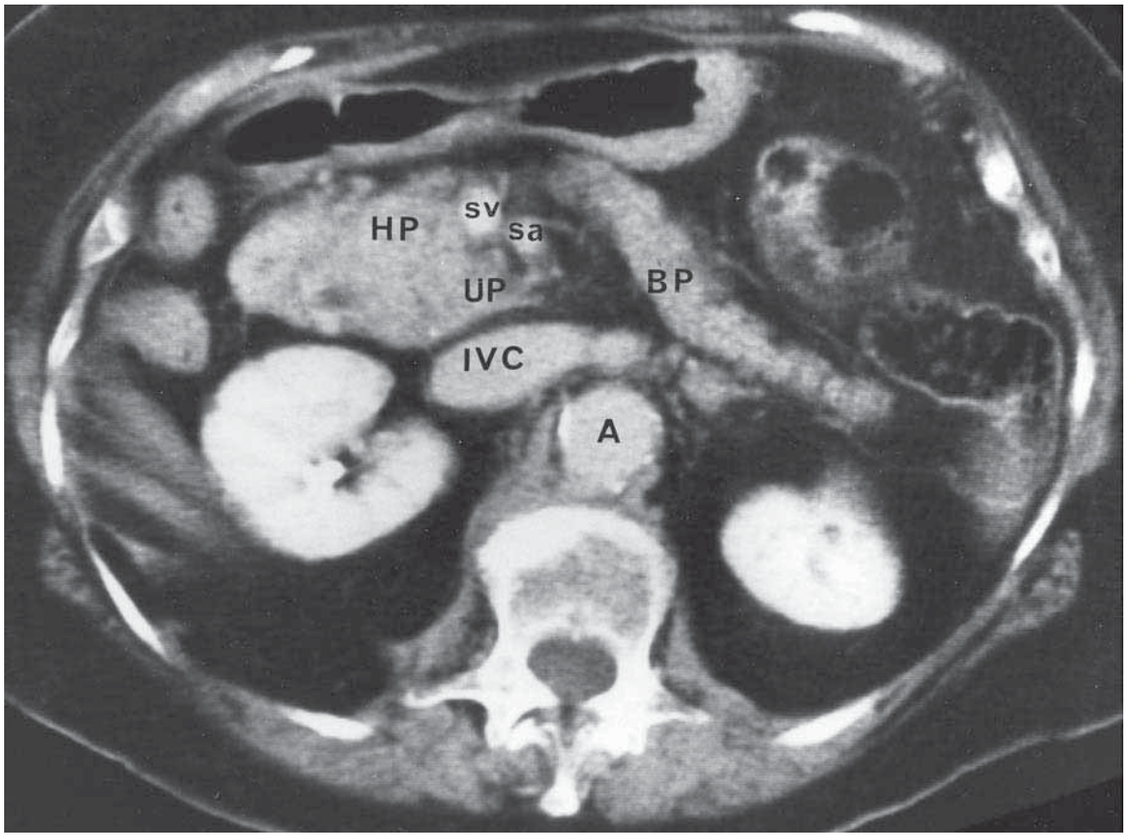

படம் 284.1சாதாரண வயிற்றில் இரண்டாவது இடுப்பு முதுகெலும்பின் அளவைக் கடந்து செல்லும் CT.

கணையத்தின் தலை, உடல் மற்றும் பிரிக்கப்படாத செயல்முறையைக் கவனியுங்கள்.

ஹெச்பி,கணையத்தின் தலை;**இரத்த அழுத்தம்,**கணையத்தின் உடல்;**உ.பி.,**கணையத்தின் அசைவற்ற செயல்முறை;**அ,**பெருநாடி;**ஐவிசி,**தாழ்வான வேனா காவா;**எஸ்.வி.,**உயர்ந்த மெசென்டெரிக் நரம்பு;**சா,**மேல் நடுக்கூட தமனி

(எட்வர்ட் ஜே.எச். நதானியால் வழங்கப்பட்டது,

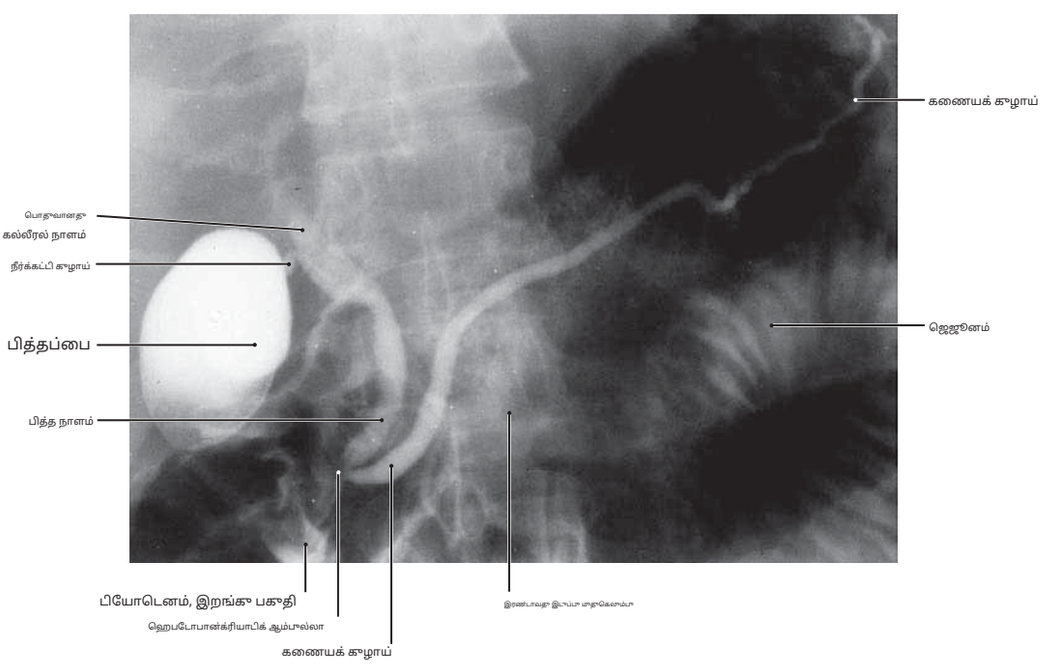

படம் 284.2கணையக் குழாய், பொதுவான பித்த நாளம் மற்றும் பித்தப்பை

குறிப்பு: (1) இந்த ரேடியோகிராஃப், பொதுவான குழாயில் வைக்கப்பட்ட ஒரு கேனுலா வழியாக ஒரு மாறுபட்ட ஊடகத்தை செலுத்தியதைத் தொடர்ந்து எடுக்கப்பட்டது. பியோடினத்தின் இரண்டாம் பகுதியில் பிரதான கணையக் குழாய் மற்றும் பொதுவான பித்த நாளத்தின் சந்திப்பு.

(2) கணையக் குழாய் அதன் முழு நீளத்திலும் தெரியும் (அதாவது, மண்ணீரல் ஹிலம் முதல் ஹெபடோபேன்க்ரியாடிக் ஆம்புல்லா வரை). பொதுவான கல்லீரல் குழாய் மற்றும் பொதுவான பித்த நாளம், பித்தப்பை மற்றும் நீர்க்கட்டி குழாயின் ஒரு குறுகிய பகுதியும் தெரியும்.

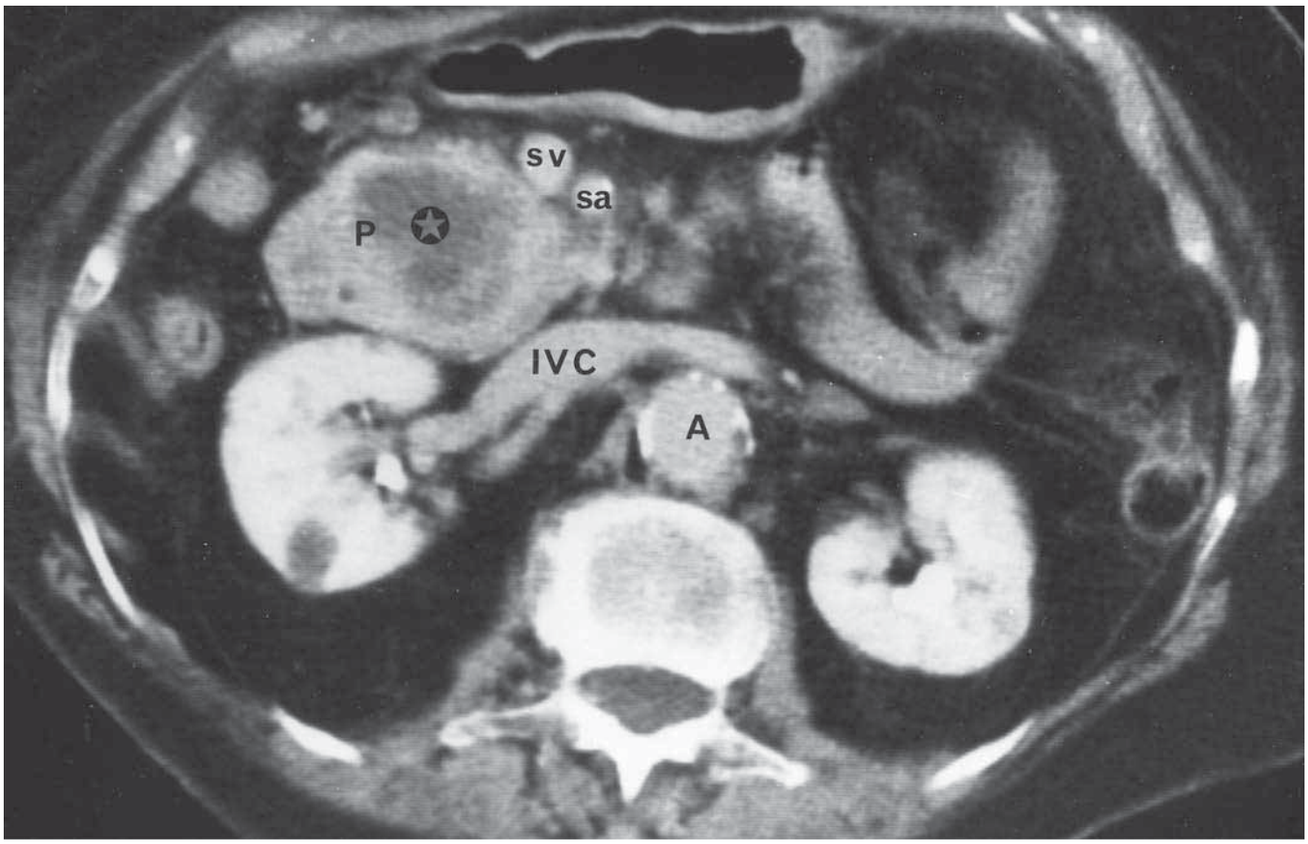

படம் 285.1 கணையத்தின் தலையில் கட்டி இருப்பதைக் காட்டும் பிரான்சாக்சியல் படம்.

குறிப்பு: (1) கணையத்தின் தலைப்பகுதியில் குறைந்த அடர்த்தி கொண்ட கட்டி. கணையத்தின் தலைப்பகுதியில் உள்ள கட்டிகள் ஆழமான இடத்தில் அமைந்துள்ளன. ஏனெனில் இதனால், முன்கணிப்பு மோசமாக இருக்கும்போது, அவை பெரும்பாலும் மிகவும் தாமதமாக மட்டுமே கண்டறியப்படுகின்றன.

(2) CT ஸ்கேன் போன்ற ஊடுருவல் இல்லாத நுட்பம் ஆரம்பகால நோயறிதலுக்கும் மிகவும் சாதகமான விளைவுக்கும் ஒரு மதிப்புமிக்க கருவியை வழங்குகிறது. இடது மற்றும் வலது சிறுநீரக நரம்புகளைப் பெறும் தாழ்வான வேனா காவாவைக் கவனியுங்கள்.

பி,கணையம்; sv, மேல் மீ

(பங்களித்தவர்: எட்வர்ட் ஜே.

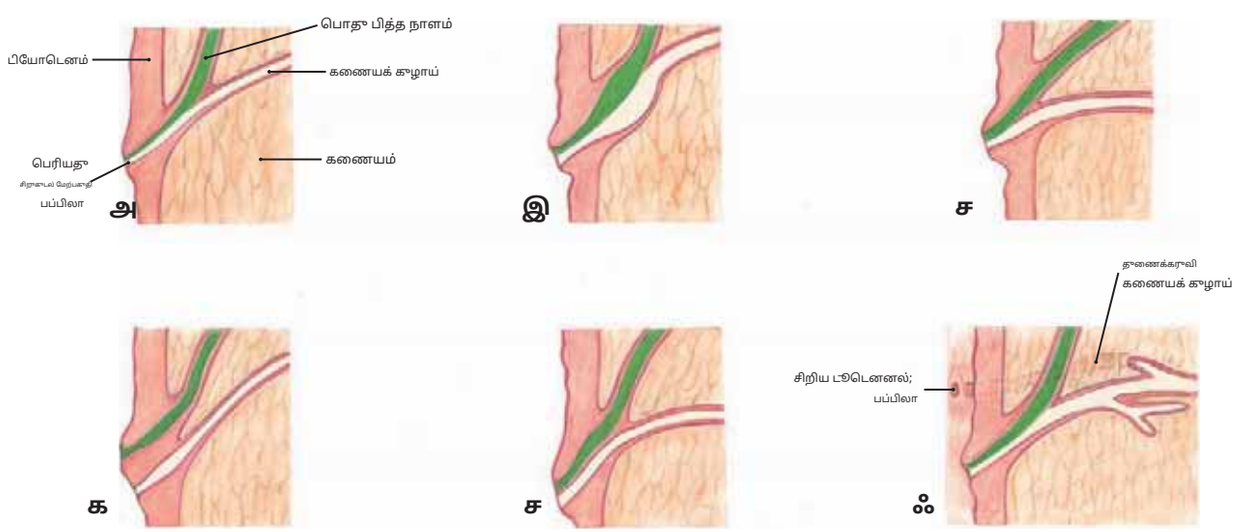

படம் 285.2A–F பொது பித்த நாளம் மற்றும் கணைய நாளத்தின் இணைப்பில் மாறுபாடுகள்

அ:கணையம் மற்றும் பொதுவான பித்த நாளங்கள் சீக்கிரமாக இணைகின்றன, இதன் விளைவாக நீண்ட ஹெபடோகணைய நாளம் உருவாகிறது. **பி:**ஒரு நீண்ட ஹெபடோகணையக் குழாய் விரிவாக்கப்பட்ட ஆம்பூல்லாவால் மாற்றியமைக்கப்படுகிறது.

சி:கணையம் மற்றும் பொதுவான பித்த நாளங்கள் பெரிய டூடெனனல் பாப்பிலாவிற்கு மிக அருகில் இணைகின்றன, இதன் விளைவாக ஒரு குறுகிய ஹெபடோகணைய நாளம் உருவாகிறது. **டி:** கணையம் மற்றும் பொதுவான பித்த நாளங்கள் இரண்டும் சற்று பெரிய டூடெனனல் பாப்பிலாவில் தனித்தனியாக திறக்கின்றன. **இ:**கணையம் மற்றும் பொதுவான பித்த நாளங்கள் ஒரே திறப்பு வழியாக வெளியேறுகின்றன. குழாய்கள் ஒரு செப்டம் மூலம் பிரிக்கப்படுகின்றன.

எஃப்:நீண்ட ஹெபடோகணைய நாளம், அதனுடன் நன்கு வளர்ந்த துணை கணைய நாளம் (பின்னால் தெரியும்), இது குறைந்த வழியாக திறக்கிறது. டூடெனனல் பாப்பிலா.

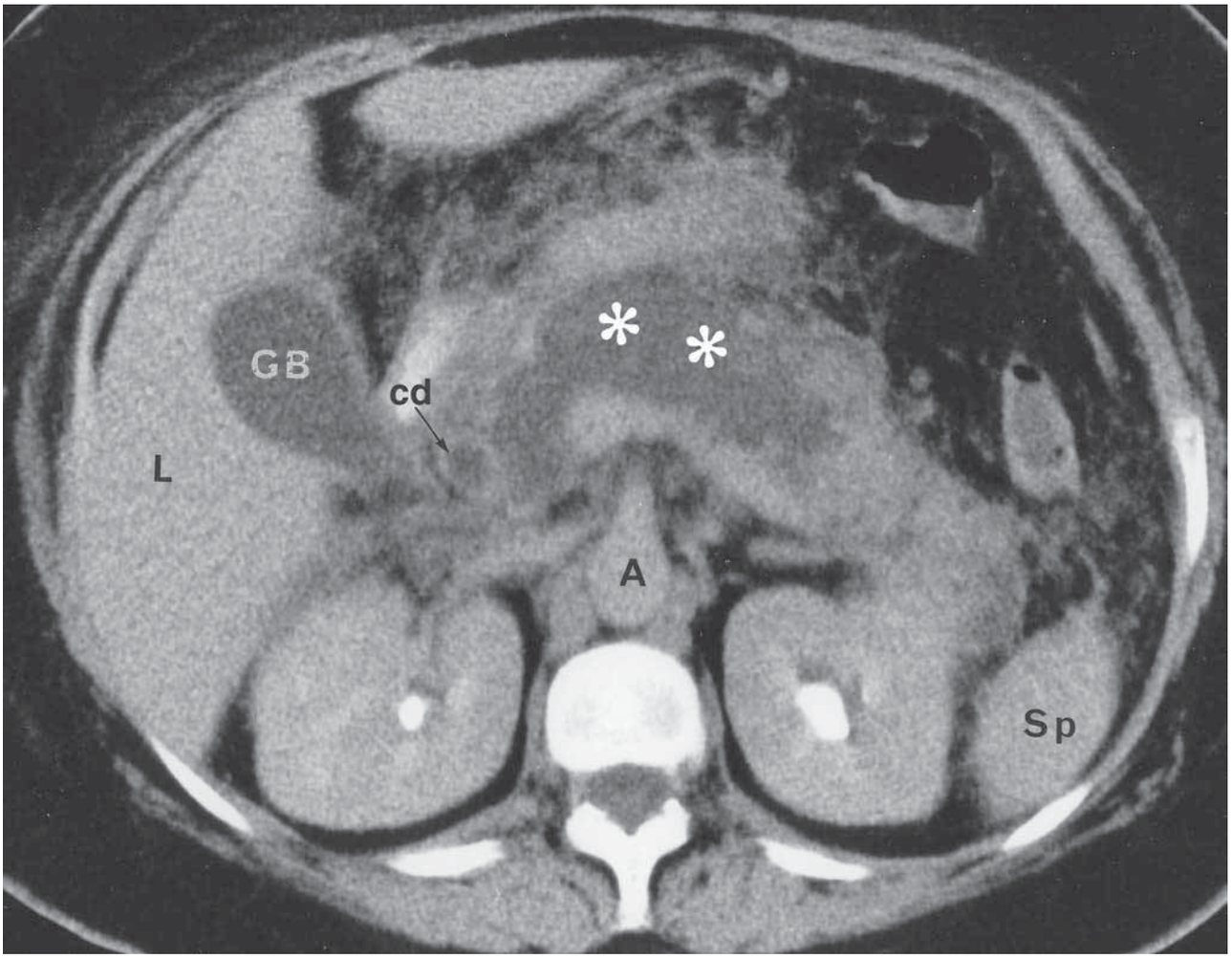

படம் 286.1 கணையத்தின் பரவலான வீக்கத்தைக் காட்டும் CT ஸ்கேன்.

குறிப்பு: (1) கணைய அழற்சி கணைய அழற்சி என்று அழைக்கப்படுகிறது, இது மிகவும் வேதனையான நிலை. இரண்ட பகுதி பகுதிகளைக் குறிக்கிறது கணைய நெக்ரோசிஸ் (**நட்சத்திரக் குறியீடுகள்**).

(2) கணைய அழற்சி பெரும்பாலும் மது அருந்துபவர்களிடமும், வாட்டரின் ஆம்புல்லாவைப் பாதிக்கும் பித்தப்பைக் கற்கள் உள்ள நோயாளிகளிடமும் காணப்படுகிறது.

(3) விரிவடைந்த பொதுவான பித்த நாளம் (cd).

எல்,கல்லீரல்;**ஜிபி,**பித்தப்பை;**எஸ்பி,**மண்ணீரல்;**அ,**பெருநாடி;**சிபி,**பொதுவான பித்த நாளம்.

(கனடாவின் வின்னிபெக்கில் உள்ள மனிடோபா பல்கலைக்கழகத்தின் உடற்கூறியல் பேராசிரியர் எட்வர்ட் ஜே.எச். நதானியால், எம்.டி., பி.எச்.டி., பங்களித்தது.)

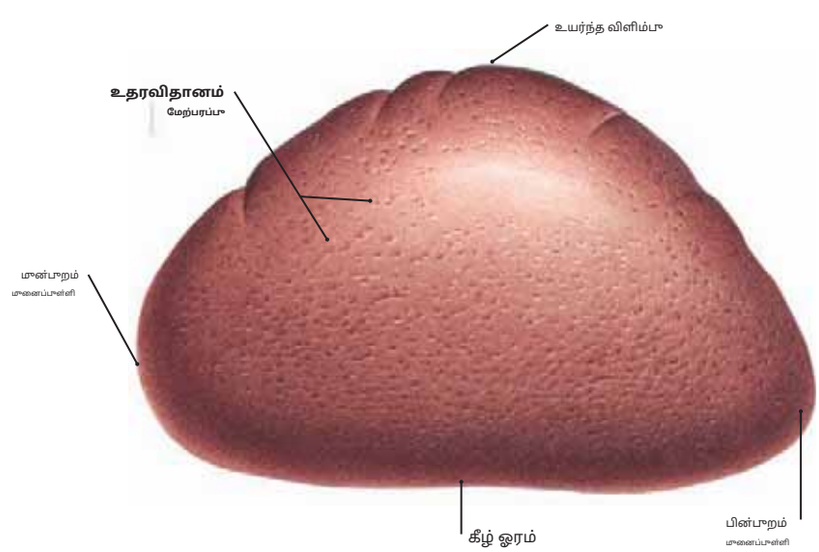

படம் 286.2 மண்ணீரல் (டையாபிராக்மபிக் மேற்பரப்பு)

குறிப்பு: மண்ணீரலின் உதரவிதான மேற்பரப்பு பின்பக்கமாக இயக்கப்படுகிறது. சாதாரண மண்ணீரல் 100 முதல் 400 கிராம் வரை எடையில் வேறுபடலாம். 9வது, 10வது மற்றும் 11வது விலா எலும்புகளுக்கு அருகாமையில் இருப்பதால், இந்தப் பகுதியில் விலா எலும்பு முறிவுகளுக்கு ஆளாக நேரிடும்.

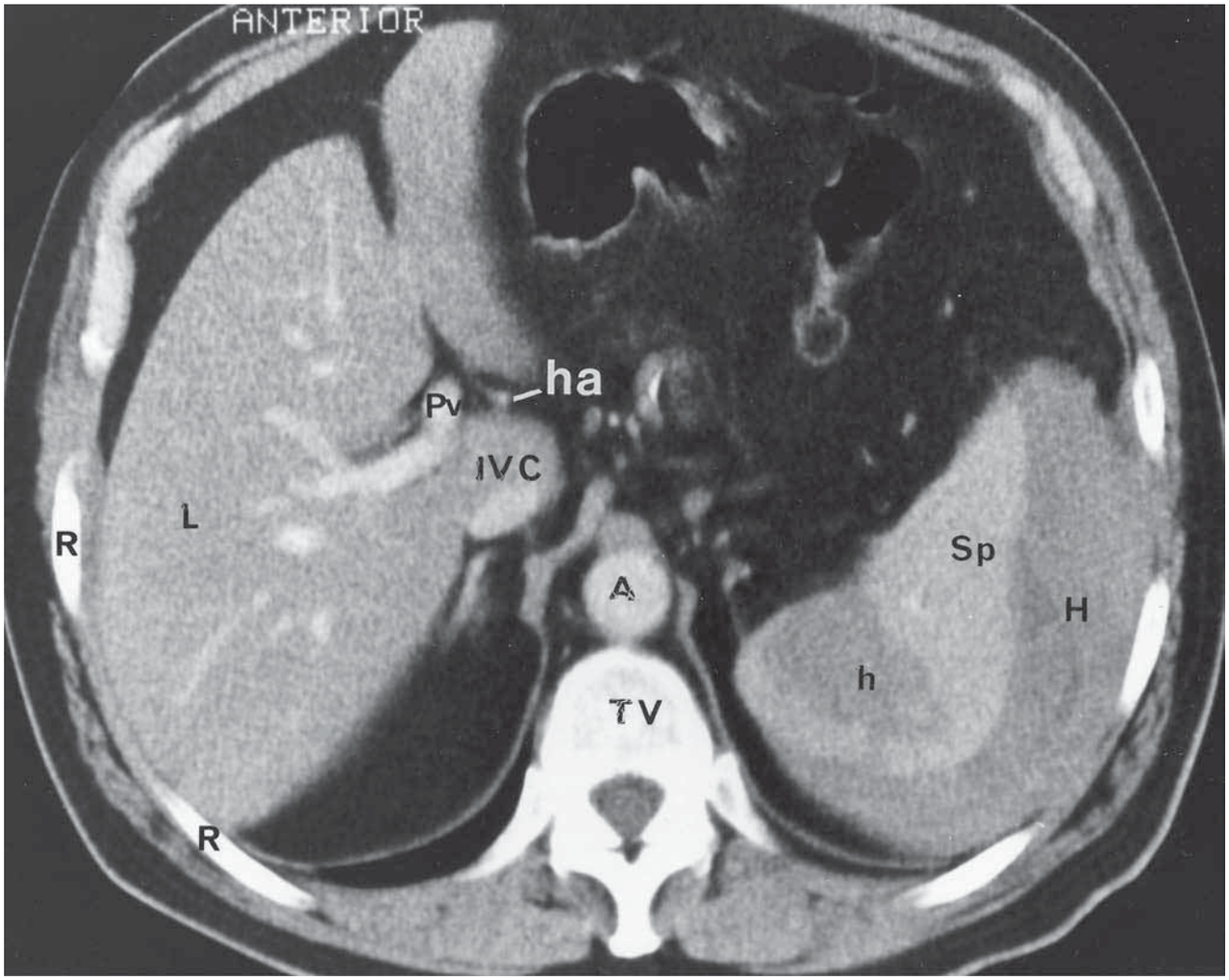

படம் 287.1 மேல் வயிறு வழியாக CT

குறிப்பு: (1) கல்லீரல்**(எல்)**மற்றும் போர்டல் நரம்பு**(பிவி)**கல்லீரல் தமனியின் சிறிய விட்டத்தைக் கவனியுங்கள்.**(ஹா)**மாறாக கல்லீரலுக்கு உணவளிக்கிறது இந்த இரண்டு நாளங்களால் கல்லீரலுக்கு கொண்டு வரப்படும் இரத்தத்தின் அளவை வலியுறுத்தும் பெரிய போர்டல் நரம்புக்கு.

(2) பெரிய துணை காப்ஸ்யூலர் ரத்தக்கசிவு (**ச**) மண்ணீரலில் (**எஸ்பி**). ஆப்பு வடிவ இரத்தப்போக்கையும் கவனிக்கவும் (**ம**). விலா எலும்புகளின் சுயவிவரங்களைக் காண்க (**ர**) மேலும் அவை பல முக்கியமான மார்பு உறுப்புகளையும் மேல் வயிற்று உறுப்புகளில் சிலவற்றையும் எவ்வாறு பாதுகாக்கின்றன என்பதை உணருங்கள்.**பிவி**, தொராசி முதுகெலும்புகள்;**அ**,பெருநாடி;**ஐவிசி**, தாழ்வான வேனா காவா.

(கனடாவின் வின்னிபெக்கில் உள்ள மனிடோபா பல்கலைக்கழகத்தின் உடற்கூறியல் பேராசிரியர் எட்வர்ட் ஜே.எச். நதானியால், எம்.டி., பி.எச்.டி., பங்களித்தது.)

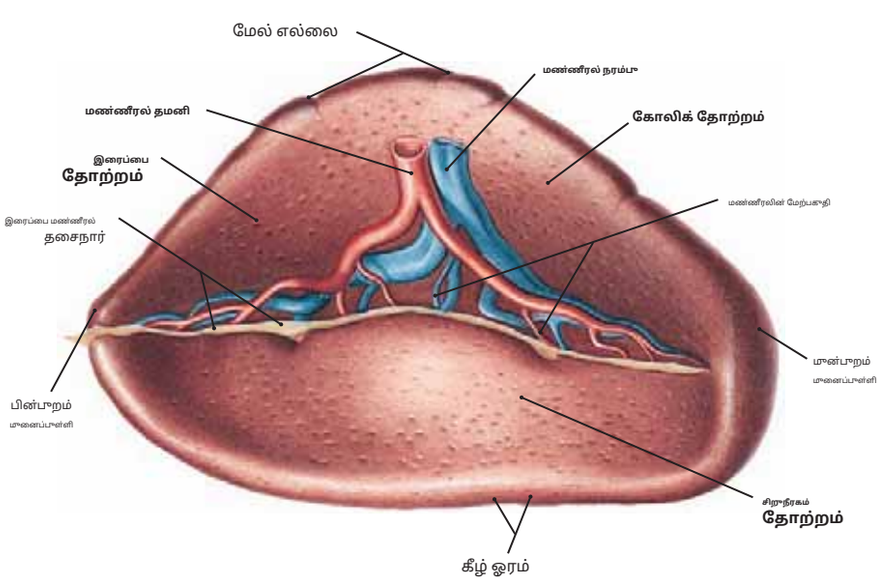

படம் 287.2 மண்ணீரல் (உள்ளுறுப்பு மேற்பரப்பு)

குறிப்பு: மண்ணீரல் வயிற்றின் அபிப்பகுதிக்கும் உதரவிதானத்திற்கும் இடையில் இடது ஹைபோகாண்ட்ரியாக் பகுதியில் அமைந்துள்ளது. அதன் உள்ளுறுப்பு மேற்பரப்பு வயிறு மற்றும் இடது சிறுநீரகத்தின் வடிவங்களுக்கு ஒத்த இரைப்பை மற்றும் சிறுநீரக பதிவுகளைக் காட்டுகிறது. கூடுதலாக, இடது பெருங்குடல் நெகிழ்வு, கணையத்தின் வால் மற்றும் இடது சிறுநீரகத்திற்கு மேலே உள்ள இடது அட்ரீனல் சுரப்பி ஆகியவை இந்த உள்ளுறுப்பு மேற்பரப்புடன் தொடர்புடையவை.

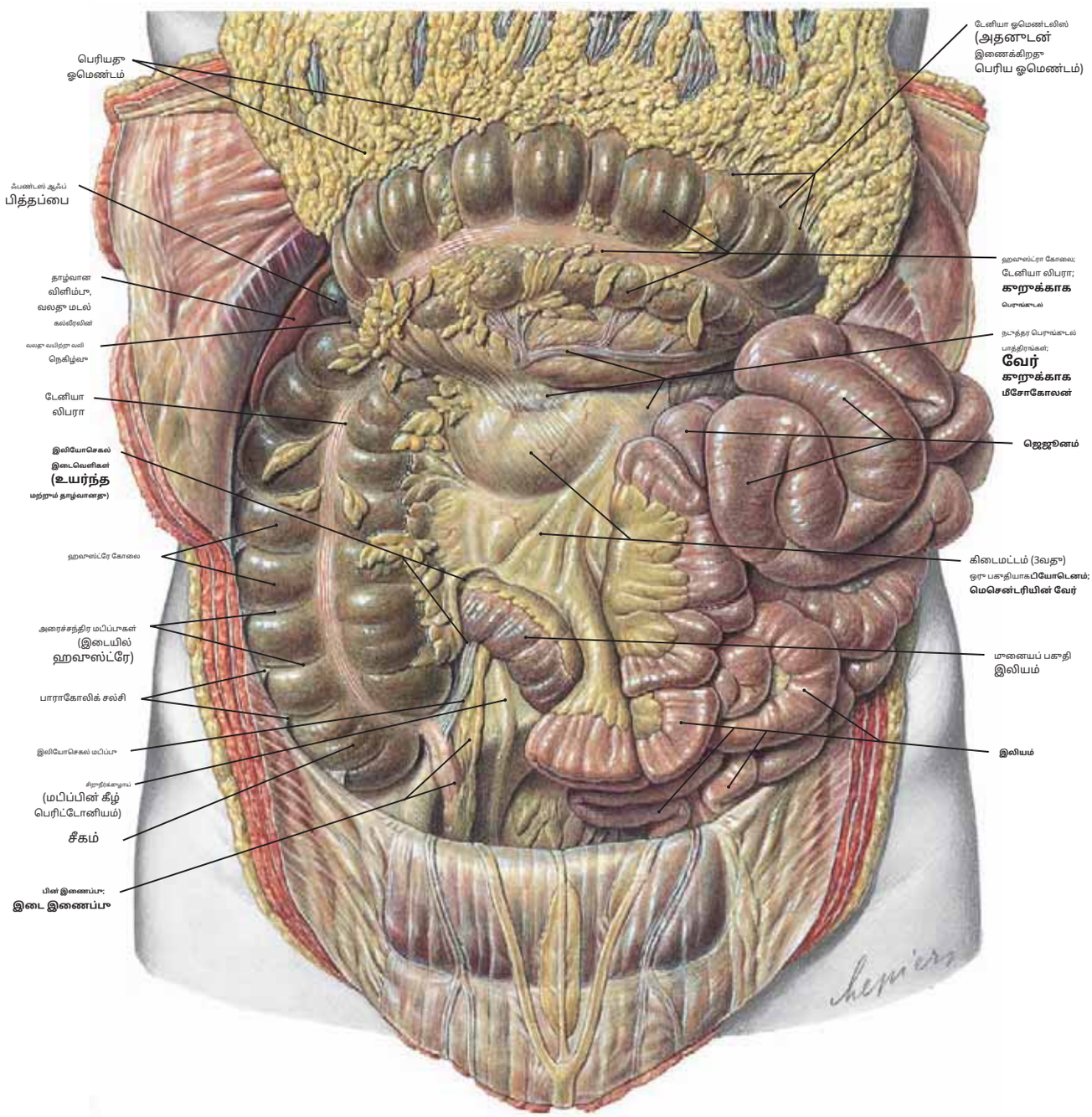

படம் 288 வயிற்று கழி: ஜெஜுனம், இலியம் மற்றும் ஏறுவரிசை மற்றும் கறுக்கு பெருங்குடல்கள்

குறிப்பு: (1) பெரிய ஓமண்டம் மேன்மையாக பிரதிபலிக்கப்பட்டுள்ளது, மேலும் ஜெஜுனம் மற்றும் இலியம் இடதுபுறமாக இழுக்கப்பட்டு வெளிப்படுத்தப்பட்டுள்ளன **வேர் சிறுகுடலின் நடுப்பகுதி**.

(2) பியோபினத்தின் கிடைமட்ட (மூன்றாவது) பகுதி, இது ரெட்ரோபெரிட்டோனியல் மற்றும் மென்மையான மற்றும் பளபளப்பான பெரிட்டோனியத்தால் மூடப்பட்டிருக்கும்.

(3) இலியத்தின் தொலைதூரப் பகுதி சீகத்துடன் சந்திக்கும் இடம். இதில் **இலியோசீகல் சந்தி**தி **இலியோசெகல் மடிப்பு**,தி **பின்னிணைப்பு**,மற்றும் **இடை இணைப்பு** அடையாளம் காண முடியும். குடல்வால் சிறுகுடலுக்குப் பின்னால், இடதுபுறம் மற்றும் இலியத்திற்குப் பின்னால், அல்லது இங்கே காட்டப்பட்டுள்ளபடி, இடுப்பு விளிம்பிற்கு மேல் தாழ்வாக மண்டை ஓட்டாக நீண்டிருக்கலாம்.

(4) கறுக்குவெட்டு பெருங்குடல் மற்றும் டூடெனனல் சந்திக்கு அப்பால் உள்ள சிறுகுடல் ஆகியவை மற்ற உறுப்புகளை விட அதிக இயக்கம் கொண்டவை, ஏனெனில் அவை கறுக்குவெட்டு மீசோகோலன் மற்றும் மெசென்டரியுடன் இணைக்கப்பட்டுள்ளன.

(5) பின்னோக்கிப் பறணி நிலை **வலது சிறுநீர்க்குழாய்** இடுப்புப் பகுதியில் சிறுநீர்ப்பை நோக்கிச் செல்லும் பாதையில் இடுப்பு விளிம்பிற்கு மேல் இறங்கும்போது.

படம் 289 ஜெஜுனம் மற்றும் இலியம் ஒரு மாறுபட்ட ஊடகத்தால் நிரப்பப்பட்டுள்ளன.

குறிப்பு: (1) தி**சிறுகுடல்**மற்றும்**இலியம்**சிறுகுடலின் இந்தப் பகுதி, பியோடெனோஜெஜுனல் சந்திப்புக்கும் இலியோசெகல் வால்வுக்கும் இடையில் நீண்டுள்ளது.

மழுமையாக பெரிட்டோனியத்தால் மூடப்பட்பிரக்கும் மற்றும் தொடர்ச்சியான சுருள்களில் அமைக்கப்பட்பிரப்பதைக் காணலாம்;

(2) ஜெஜுனம் சுமார் 1½ அங்குல விட்டம் கொண்டது மற்றும் பியோடெனத்திற்கு அப்பால் சிறுகுடலில் ஐந்தில் இரண்டு பங்கு நீளமானது, அதே நேரத்தில் இலியம் தொலைதூர மூக்கால் ஐந்தில் ஒரு பங்கு நீளமானது மற்றும் விட்டத்தில் சற்று சிறியது.

(விக்கிலிருந்து, 4வது பதிப்பு.)

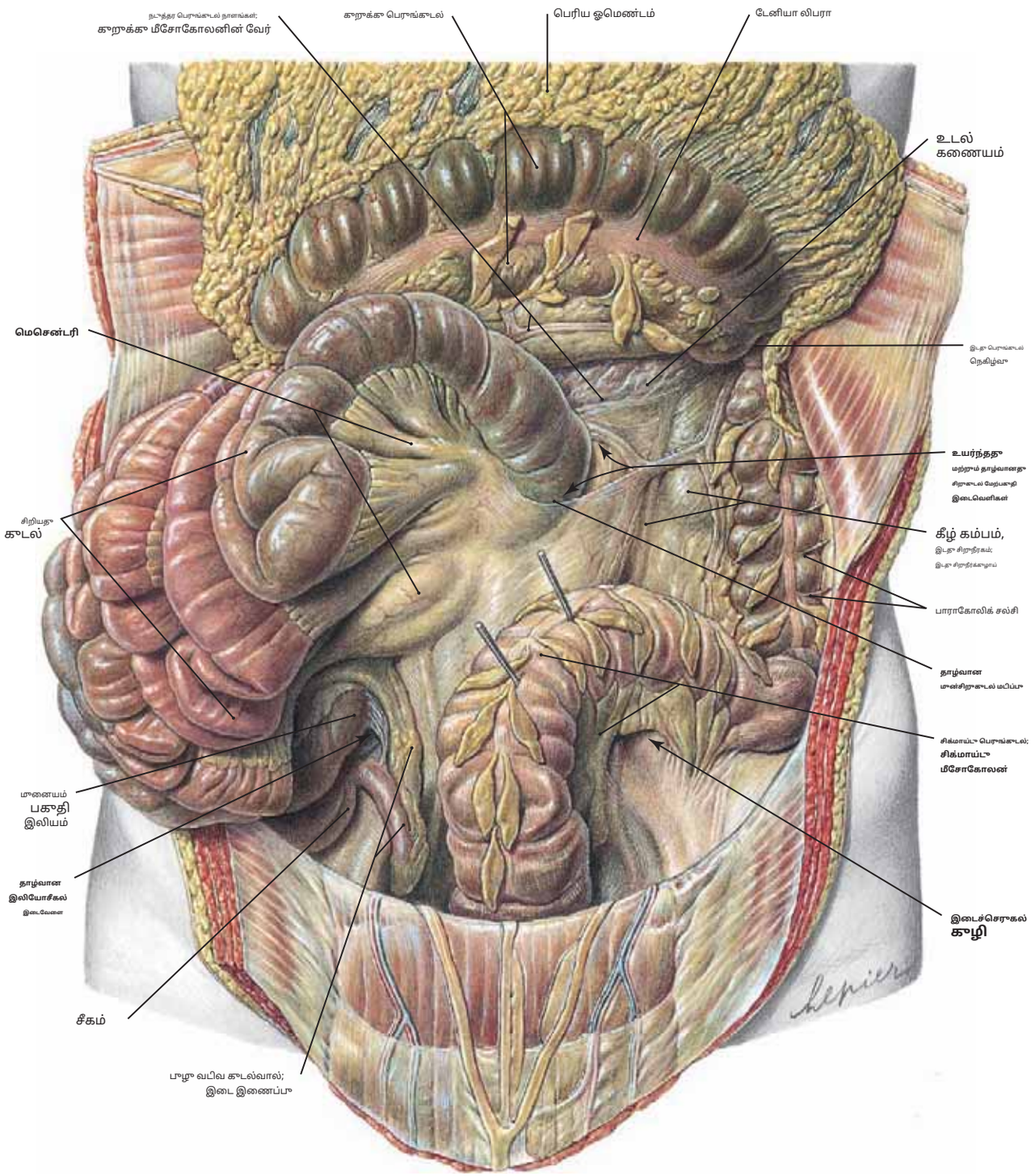

படம் 290 வயிற்று குழி: இறங்கு மற்றும் சிக்மாய்டு பெருங்குடல்கள் மற்றும் பியோடெனோஜெஜுனல் சந்திப்பு

குறிப்பு: (1) குறுக்குவெட்டு பெருங்குடல் மற்றும் பெரிய ஓமெண்டம் மேல்நோக்கி பிரதிபலிக்கப்பட்டுள்ளன, மேலும் ஜெஜுனம் மற்றும் இலியம் வலதுபுறமாக இழுக்கப்பட்டுள்ளன வெளிப்படுத்து **சிறுகுடல் சந்தி** மற்றும் **இறங்கு** மற்றும் **சிக்மாய்டு பெருங்குடல்.**

(2) பியோடெனோஜெஜுனல் சந்திப்பில் சிறுகுடல் ஒரு நடுப்பகுதியைப் பெறுகிறது. இந்த இடத்தில், சந்திப்புடன் தொடர்புடைய பியோடெனல் ஃபோஸாக்கள் அல்லது இடைவெளிகள் அடிக்கடி காணப்படுகின்றன. இவற்றில், **உயர்ந்த** மற்றும் **தாழ்வான சிறுகுடல் குழிகள்** 50% க்கும் மேற்பட்ட வழக்குகளில் காணப்படுகின்றன. இவை ஹெர்னியேஷனுக்கான சாத்தியமான இடங்களைக் குறிப்பதால் முக்கியத்துவம் வாய்ந்தவை.

(3) சிக்மாய்டு பெருங்குடல் (அதன் மீசோகோலிக் இணைப்பு காரணமாக) நகரக்கூடியது, அதேசமயம் இறங்கு பெருங்குடல் அடிவயிற்றின் பின்புற சுவரில் நிலையாக உள்ளது.

(4) தி **இடைச்செருகல் குழி** சிக்மாய்டு மீசோகோலனுக்குப் பின்னால் மற்றும் அந்த மீசோகோலனுக்கும் பெரிட்டோனியத்திற்கும் இடையில் அமைந்துள்ளது, இது வெளிப்புற இலியாக் நாளங்களின் மீது பிரதிபலிக்கிறது.

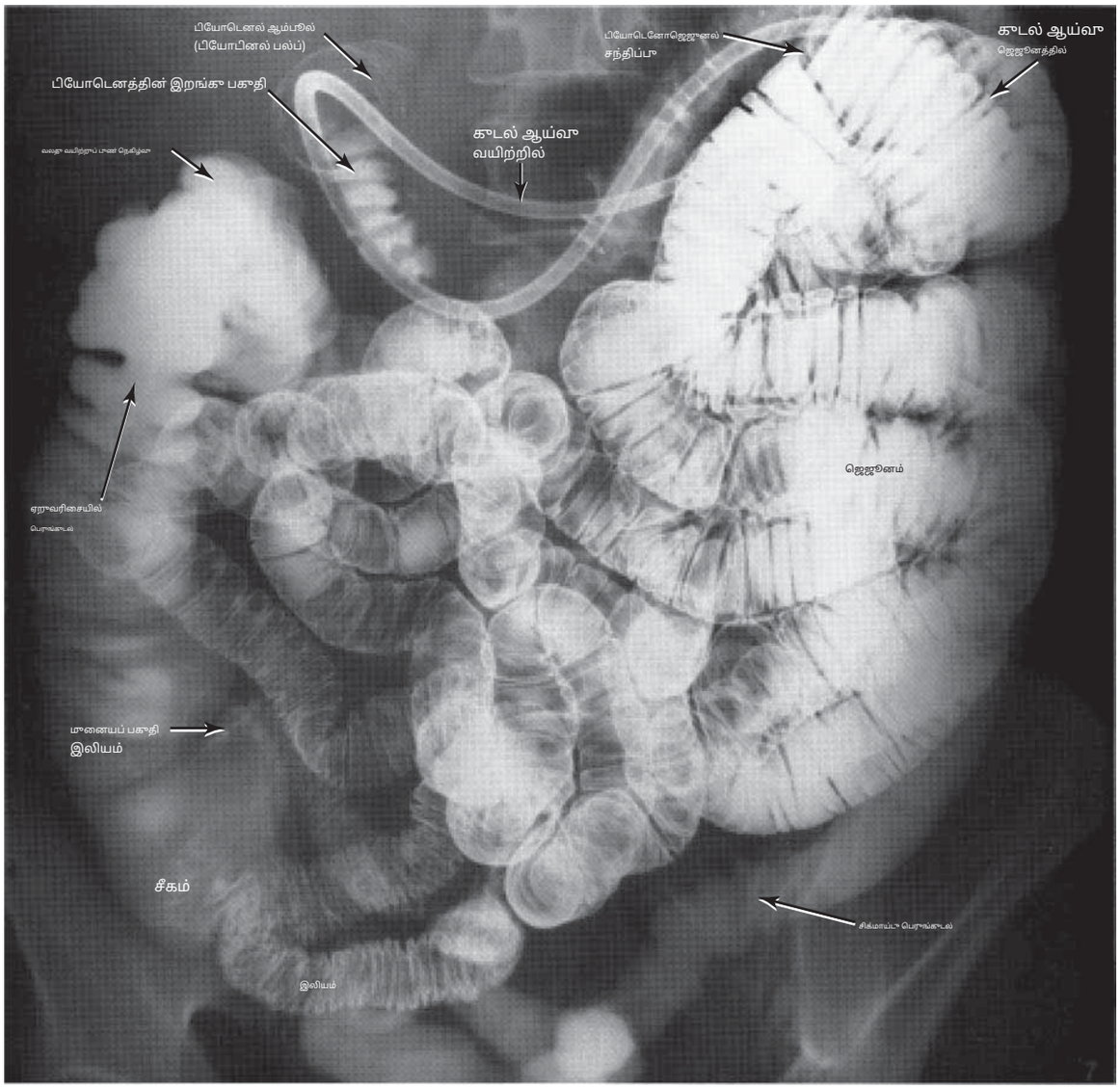

படம் 291 ஜெஜுனம், இலியம், சீகம் மற்றும் ஏறுவரிசை பெருங்குடலின் ரேபியோகிராஃப்

குறிப்பு: (1) சிறுகுடலின் இந்த ரேபியோகிராஃப், இரைப்பைக் குழாயில் ஒரு மாறுபட்ட ஊடகம் செலுத்தப்பட்டதைத் தொடர்ந்து பெறப்பட்டது. இந்த வழக்கில் குடல் ஆய்வு வயிறு மற்றும் பியோடெனம் வழியாக ஜெஜுனத்திற்கு செருகப்பட்டது.

(2) சீகம், ஏறுவரிசை பெருங்குடல், வலது பெருங்குடல் நெகிழ்வு மற்றும் சிக்மாய்டு பெருங்குடல் ஆகியவையும் அடையாளம் காணக்கூடியவை.

(3) காட்சிப்படுத்துவதற்காக சில ஊடகங்கள் பியோடெனத்தின் இறங்கு பகுதிக்குள் நுழைந்தன.

(விக்கிலிருந்து, 4வது பதிப்பு.)

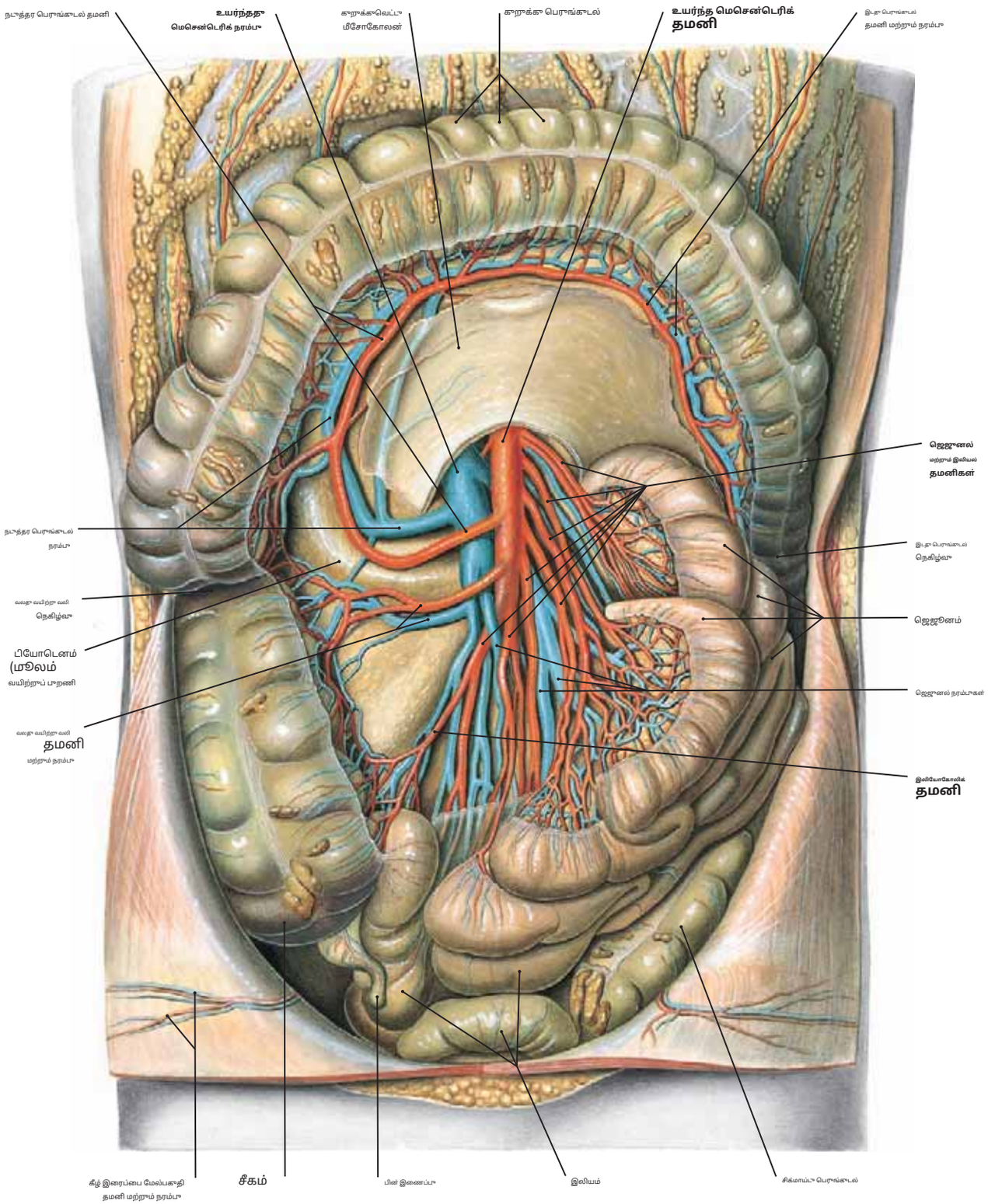

படம் 292 வயிற்று குழி: மேல் மெசென்டெரிக் நாளங்கள் மற்றும் கிளைகள்

குறிப்பு: (1) சிறுகுடல் இடதுபுறமாகத் தள்ளப்பட்டு, மேல் குடலின் கிளைகளை வெளிப்படுத்த குடலின் சுழல்கள் துண்டிக்கப்பட்டுள்ளன.

மெசென்டெரிக் நாளங்கள்.

(2) தி**சிறுகுடல் மற்றும் சிறுகுடல் தமனிகள்**மெசென்டெரிக் தமனியின் இடது பக்கத்திலிருந்து கிளை. இதுபோன்ற சுமார் 15 நாளங்கள் உள்ளன.

(3) உயர்ந்த மெசென்டெரிக் தமனியின் வலது பக்கத்திலிருந்து கிளைக்கும் தமனிகள்**இலியோகோலிக், வலது வயிற்று வலி,**மற்றும்**நடுத்தர பெருங்குடல் தமனிகள்.**இந்த நாளங்கள் வளமான அனஸ்டோமோஸ்களை உருவாக்குகின்றன.

(4) சிறுகுடல் சுமார் 22 அடி நீளம் கொண்டது, வயிற்றின் பைலோரிக் முனையில் தொடங்கி இலியோசெகல் சந்திப்பு வரை நீண்டுள்ளது, அங்கு பெருங்குடல் தொடங்குகிறது.

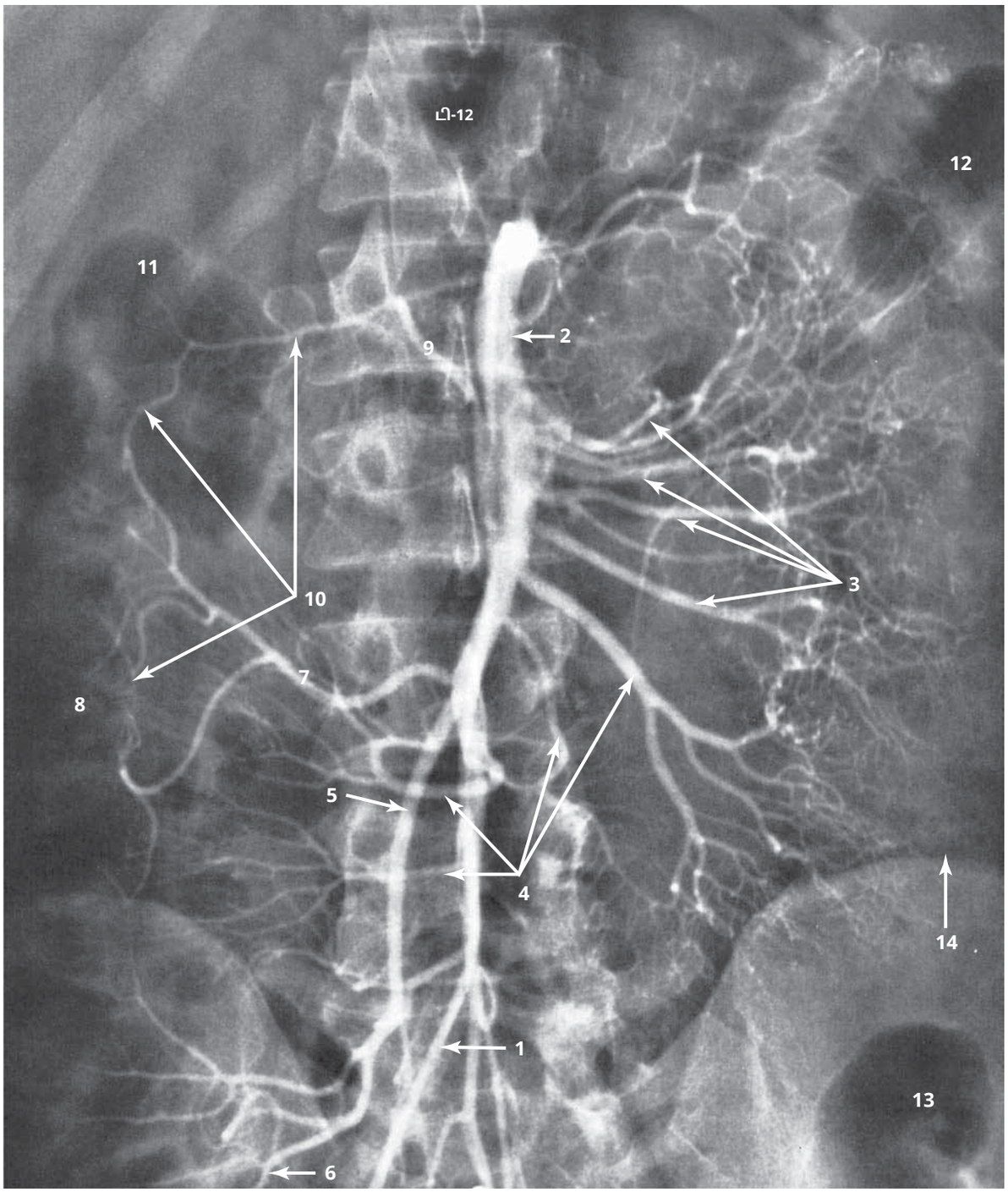

படம் 293 மேல் மெசென்டெரிக் தமனி வரைபடம்

கூறிப்பு: (1) ஓரு வடிகுழாய் [1] பொதுவான இலியாக் தமனியில் செருகப்பட்டு, வயிற்று பெருநாடி வழியாக மேல்- கிளைக்கும் இடத்திற்குச் செல்லப்படுகிறது. ரியோர் மெசென்டெரிக் தமனி [2]. அந்த பாத்திரத்தின் முக்கிய கிளைகளைக் காட்சிப்படுத்த மாறுபட்ட ஊடகம் செலுத்தப்பட்டது. அசல் ரேடியோகிராஃப் எதிர்மறை அச்சாகக் காட்டப்பட்டுள்ளது.

(2) ஜெஜுனல் [3] மற்றும் இலியல் [4] தமனிகள் தொடர்ச்சியான நாளங்களாக (சுமார் 15 எண்ணிக்கையில்) கிளைக்கின்றன, இவை டியோடெனத்திற்கு அப்பால் உள்ள சிறுகுடல் மடிவதற்கும் இரத்தத்தை வழங்குகின்றன.

(3) இலியோகோலிக் தமனி [5] மற்றும் அதன் பிற்சேர்க்கை கிளை [6], வலது கோலிக் [7] மற்றும் நடுத்தர கோலிக் [9] தமனிகள், இவை சீகம், ஏறுவரிசை பெருங்குடல் [8] மற்றும் குறுக்கு பெருங்குடல் ஆகியவற்றை வழங்குகின்றன. பெருங்குடலின் விளிம்பில் உள்ள இந்த நாளங்களுக்கிடையே உள்ள அனஸ்டோமோஸ்கள் விளிம்பு தமனி உருவாவதற்கு பங்களிக்கின்றன [10].

(4) பிற கட்டமைப்புகளை அடையாளம் காணலாம். இவற்றில் வலது பெருங்குடல் நெகிழ்வு [11], இடது பெருங்குடல் நெகிழ்வு [12], சிக்மாய்டு பெருங்குடல் [13], T12 முதுகெலும்பின் உடல் மற்றும் இலியாக் முகடு [14] ஆகியவை அடங்கும்.

(விக்கிலிருந்து, 3வது பதிப்பு.)

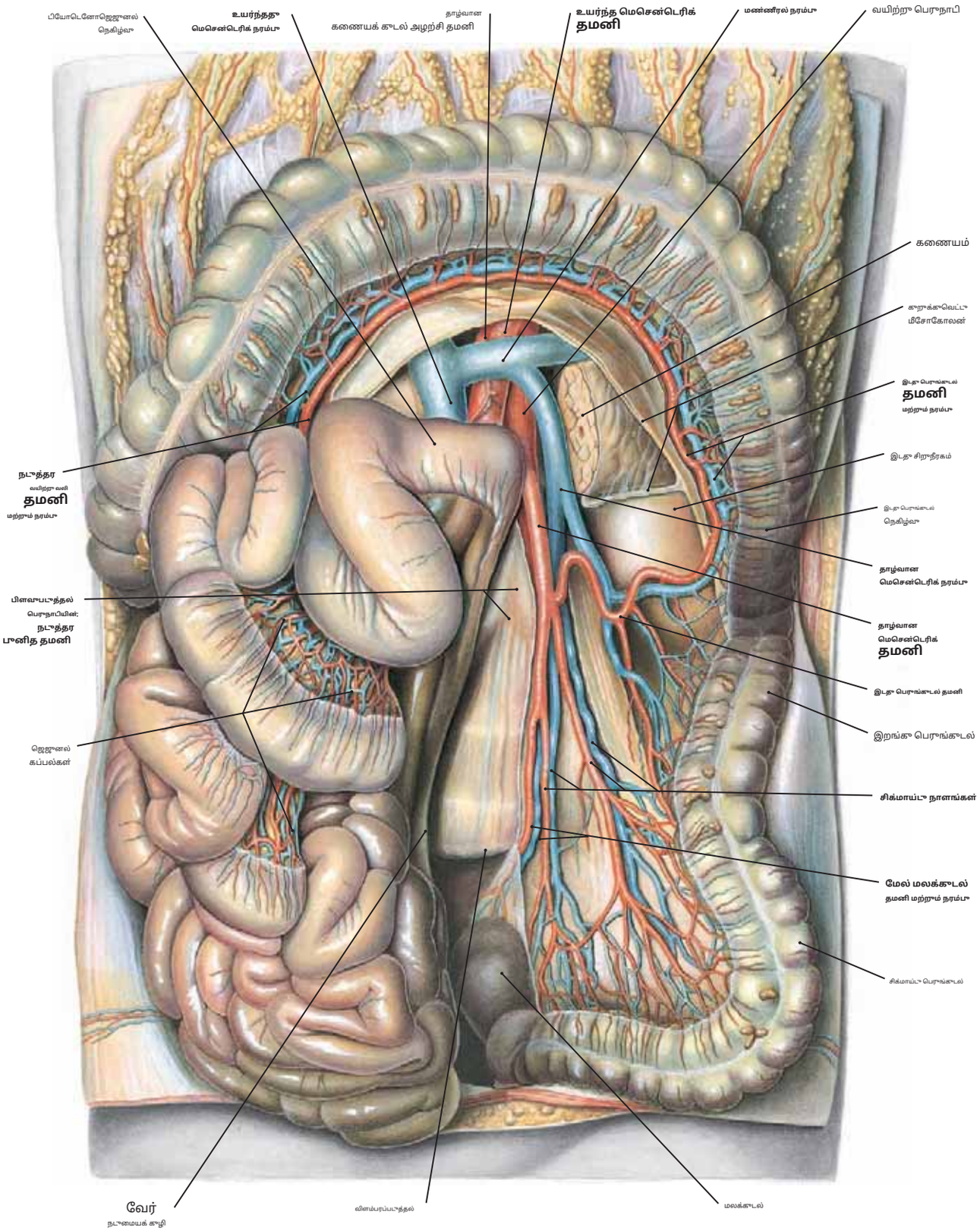

படம் 294 வயிற்று கூழி: கீழ் மெசென்டெரிக் நாளங்கள் மற்றும் கிளைகள்

குறிப்பு: (1) சிறுகடல் வலதுபுறமாகத் தள்ளப்பட்டு, கணையம் மற்றும் குறுக்குவெட்டு மீசோகோலனின் பகுதிகள் அகற்றப்பட்டு, பெருநாடியிலிருந்து மேல் மெசென்டெரிக் தமனியின் தோற்றம் மற்றும் மேல் மெசென்டெரிக் நரம்பு மண்ணீரல் நரம்புக்குள் வடிகால்.

(2) கீழ்நிலை மெசென்டெரிக் தமனி, இறங்கு பெருங்கடலுக்கு இதன் வழியாக இரத்தத்தை வழங்குகிறது **இடது பெருங்கடல் தமனி** மற்றும் சிக்மாய்டு பெருங்கடல் மற்றும் மலக்கடல் வழியாக **சிக்மாய்டு** மற்றும் **மேல் மலக்கடல் தமனிகள்.**

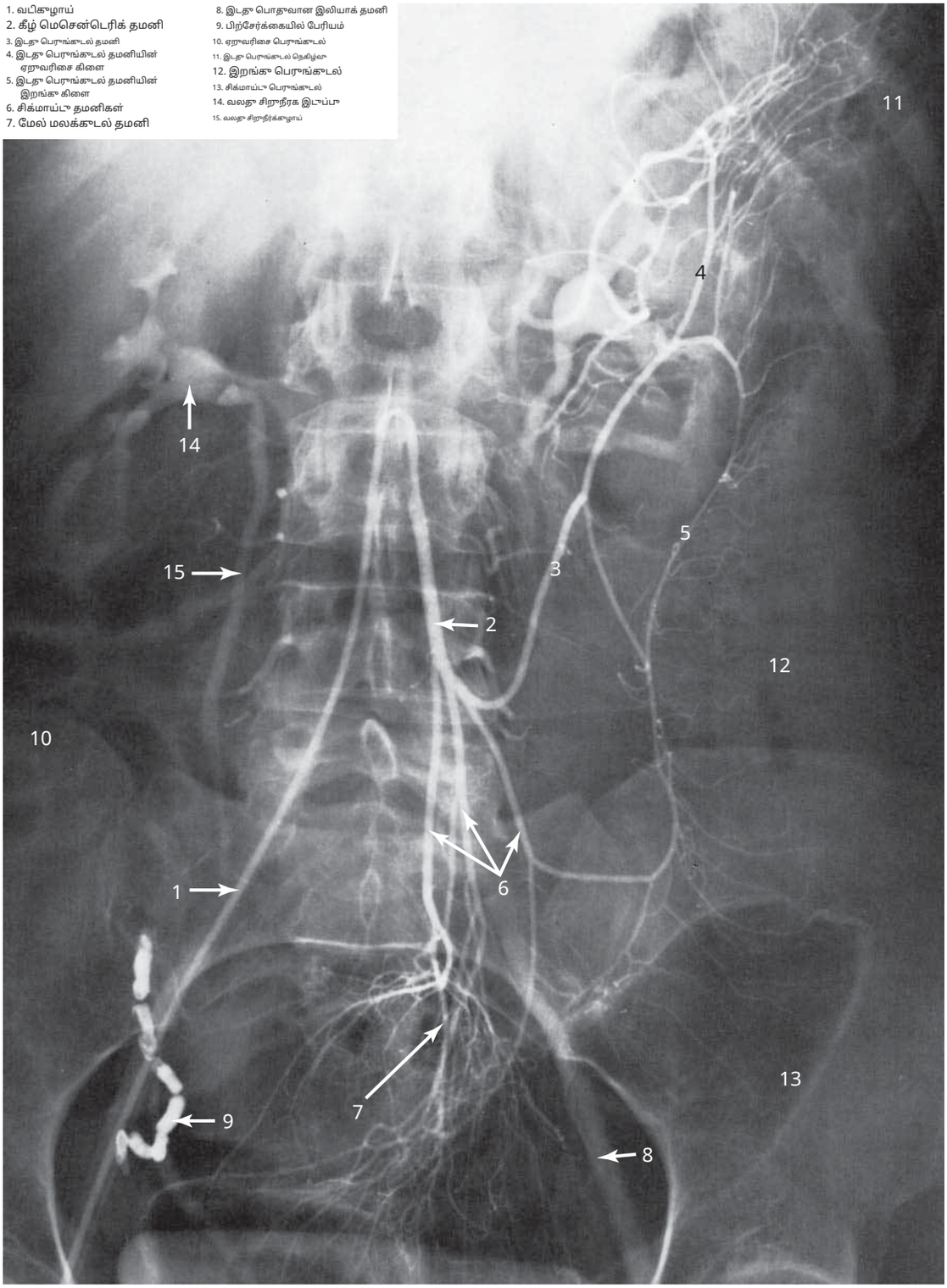

படம் 295 கீழ் மெசென்டெரிக் தமனி வரைபடம்

குறிப்பு: (1) ஒரு வடிகுழாய் [1] வலது உள் இலியாக் தமனி வழியாகச் செருகப்பட்டு, வயிற்றுப் பெருநாடியில் மேல்நோக்கி செலுத்தப்பட்டு, அதன் தொடக்கத்திற்குச் சென்றது. **தாழ்வான மெசென்டெரிக் தமனி**[2]. அதன் பரவல் பாலத்தை நிரூபிக்க அந்த தமனிக்குள் மாறுபட்ட ஊடகம் செலுத்தப்பட்டது.

(2) மேலே காட்டப்பட்டுள்ள கீழ் மெசென்டெரிக் தமனியின் கிளைகள் இயல்பானவை.**இடது பெருங்குடல் தமனி**[3] ஒரு ஏறுவரிசை [4] மற்றும் ஒரு இறங்குவரிசை இரண்டையும் காட்டுகிறது. [5] கிளை.

(3) பல**சிக்மாய்டு தமனிகள்**[6] சிக்மாய்டு பெருங்குடலை [13] வழங்குகின்றன, மேலும் இந்த அனஸ்டோமோஸ்கள் மேலே இடது கோலிக் தமனியின் கிளைகளுடன் [3] மற்றும் கீழே **மேல் மலக்குடல் தமனி**[7].

(விக்கிலிருந்து, 3வது பதிப்பு.)

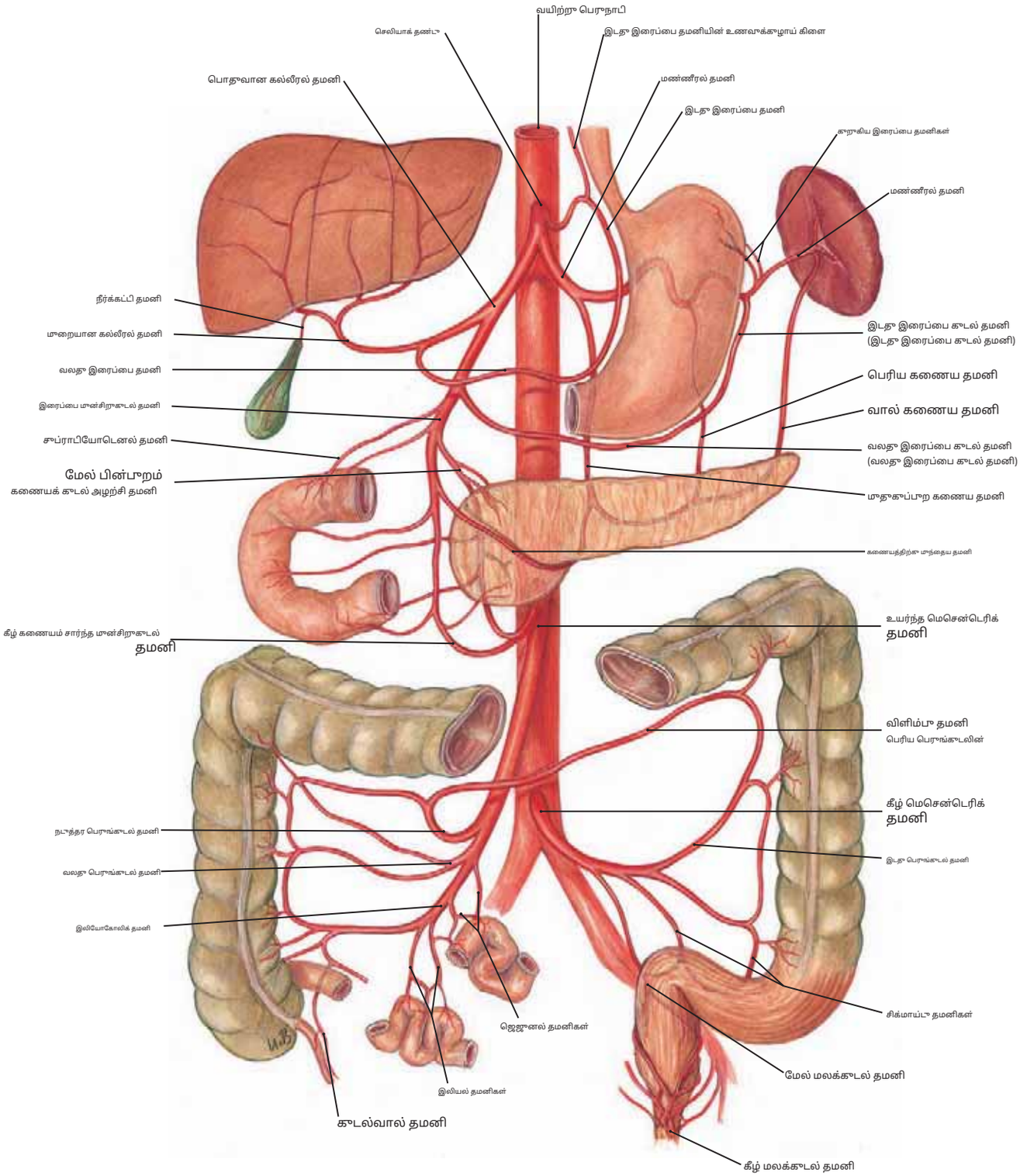

படம் 296 வயிற்று உள்ளுறுப்புக்கான தமனிகள்

இந்த வயிற்று தமனிகள் இதிலிருந்து கிளைகள் என்பதை நினைவில் கொள்க **செலியாக் தண்டு, உயர்ந்த மெசென்டெரிக் தமனி,** அல்லது **தாழ்வான மெசென்டெரிக் தமனி.**

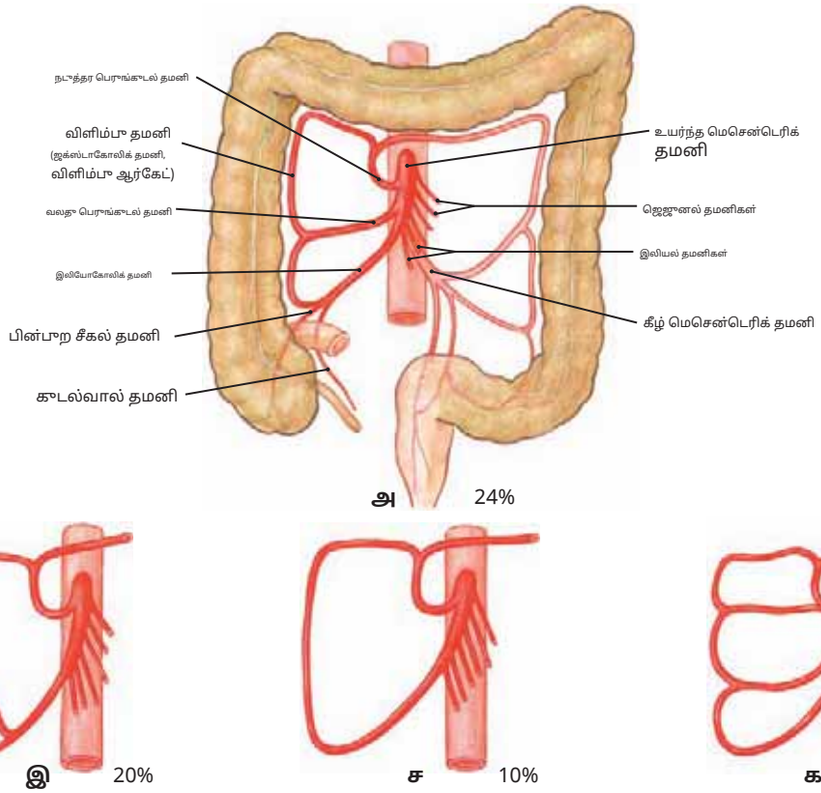

படம் 297.1 மேல் மெசென்டெரிக் தமனியின் கிளைகளில் ஏற்படும் மாறுபாடுகள்

குறிப்பு: (1) இயல்பான அமைப்பு: மூன்று கிளைகளால் வழங்கப்படும் ஏறுவரிசை மற்றும் குறுக்குவெட்டு பெருங்குடல். (2) ஒரு இலியோகோலிக் மற்றும் வலது பெருங்குடல் உடற்பகுதியின் உருவாக்கம்.
(3) வலது கோலிக் தமனி இல்லாத இரண்டு கிளைகள் மட்டுமே.
(4) இரண்டு வலது பெருங்குடல் தமனிகள்.

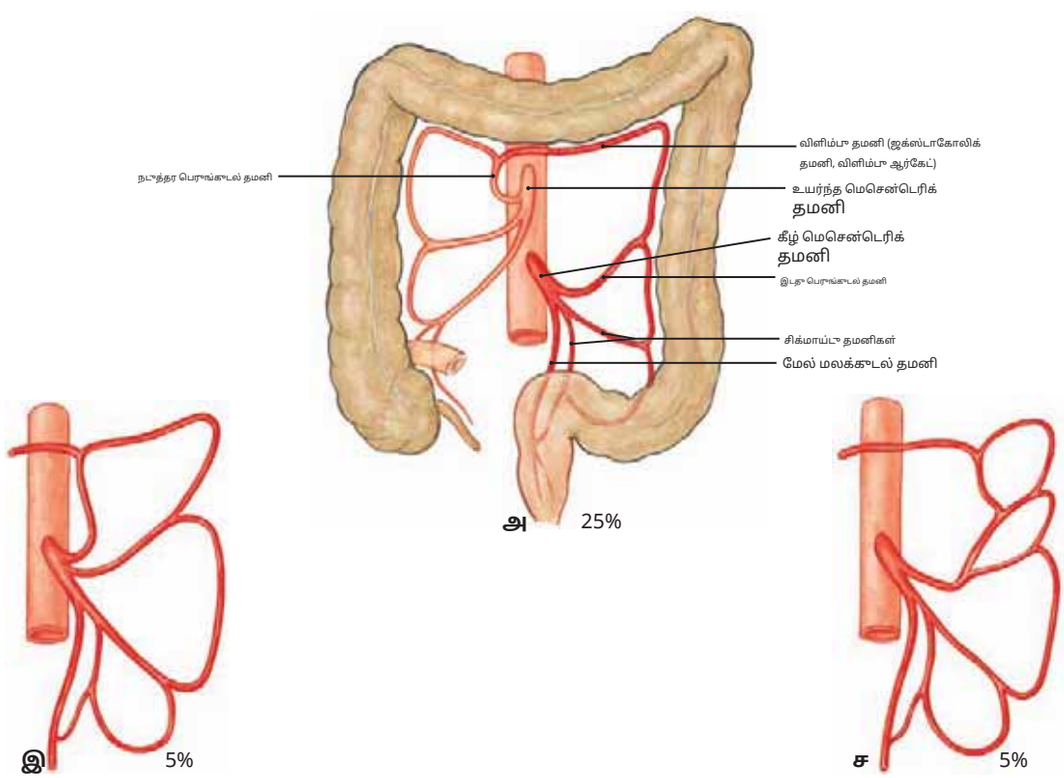

படம் 297.2 கீழ் மெசென்டெரிக் தமனியின் கிளைகளில் ஏற்படும் மாறுபாடுகள்

குறிப்பு: (1) மூன்று கிளைகளாகப் பிரிக்கும் ஒற்றைத் தண்டு (இறங்கும் பெருங்குடல், சிக்மாய்டு பெருங்குடல் மற்றும் மலக்குடலுக்கு); (2) கீழ் மெசென்டெரிக் தமனியிலிருந்து கிளைக்கும் தூண நடுத்தர கோலிக் தமனி;
(3) இடது கோலிக் தமனியிலிருந்து ஒரு தூண நடுத்தர கோலிக் தமனி. ("சாதாரண மாறுபாடு" படம் 294 ஐப் பார்க்கவும்.)

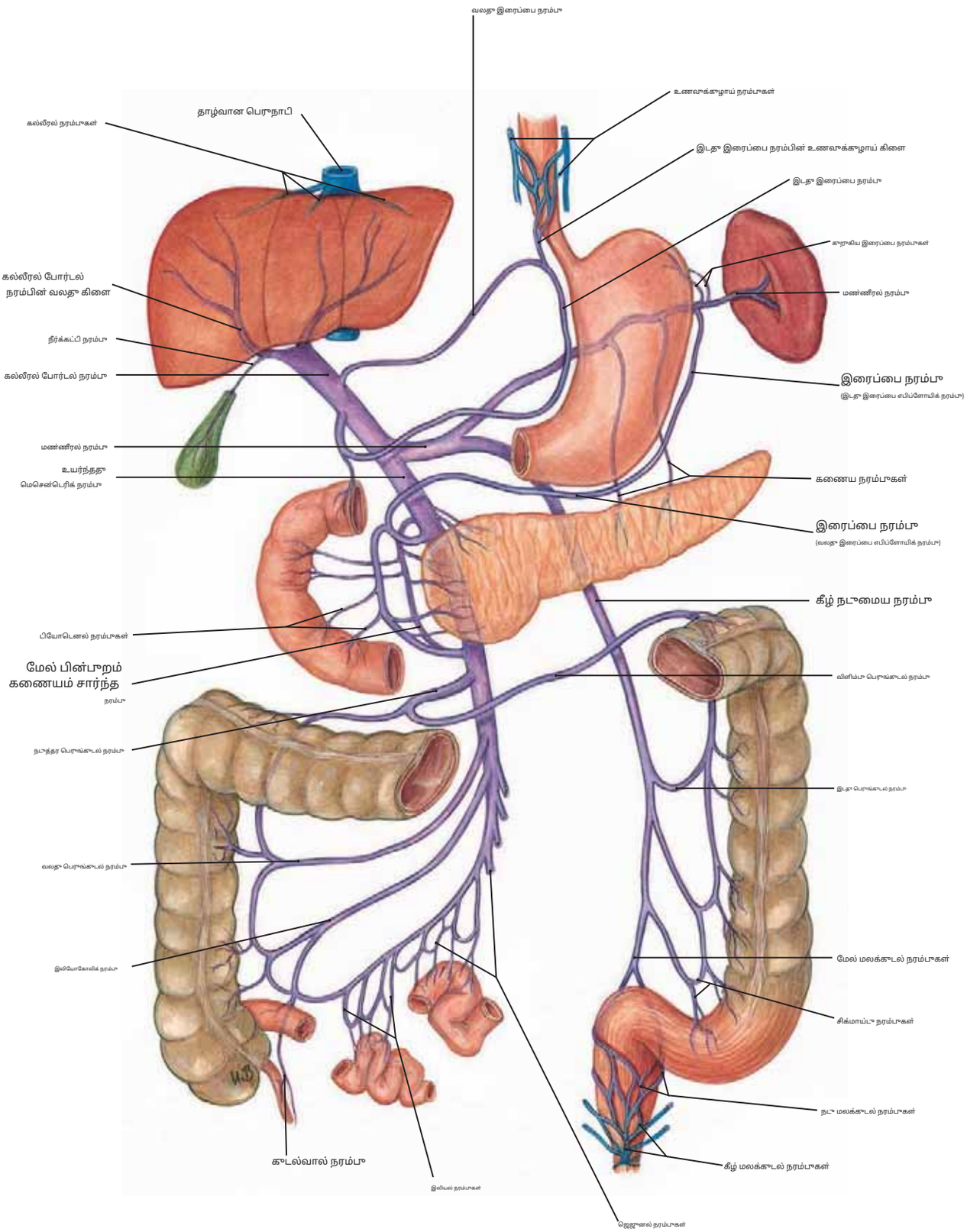

படம் 298 வயிற்று உறுப்புகளின் சிரை வடிகால்: கல்லீரல் போர்டல் நரம்பு மற்றும் அதன் துணை நதிகள்

குறிப்பு: (1) தி**தாழ்வான மெசென்டெரிக் நரம்பு**குறுக்குவெட்டு பெருங்குடலின் ஒரு பகுதியையும், இறங்கு மற்றும் சிக்மாய்டு பெருங்குடல்களையும் வடிகட்டுகிறது, மேலும் அது உள்ளே பாய்கிறது. மண்ணீரல் நரம்பு.

(2) தி**மேல் நடுக்குட நரம்பு**ஜெஜுனம், இலியம், இலியோகோலிக் பகுதி, ஏறுவரிசை பெருங்குடல் மற்றும் குறுக்குவெட்டு பெருங்குடலின் ஒரு பகுதியை வடிகட்டுகிறது. இது மேலேறி கணையக் குடல் கிளைகளைப் பெறுகிறது, மற்றும்**பிறகு**இது மண்ணீரல் நரம்புடன் இணைந்து உருவாகிறது**போர்டல் நரம்பு.**

(3) தி**மண்ணீரல் நரம்பு**இது கீழ் மெசென்டெரிக் நரம்பிலிருந்து சிரை இரத்தத்தைப் பெறுவது மட்டுமல்லாமல், வயிற்றின் நரம்புகளையும் வடிகட்டுகிறது. உணவுக்குழாயின் கீழ் பகுதியை வடிகட்டும் உணவுக்குழாய் நரம்புகள் நேரடியாக போர்டல் நரம்புக்குள் பாய்கின்றன.

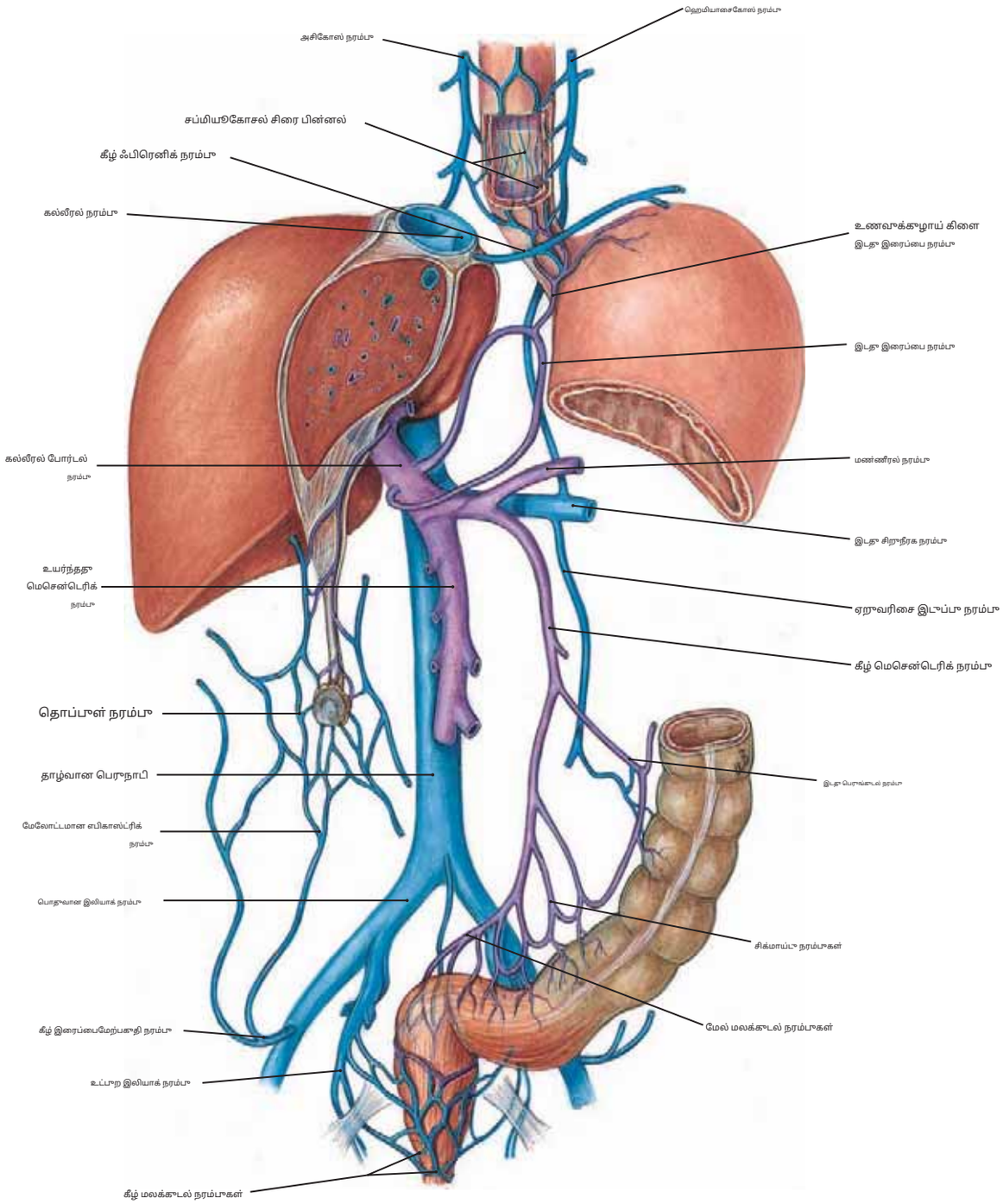

படம் 299 கல்லீரல் போர்டல் சிரைக்கும் கீழ் வேனா காவாவிற்கும் உள்ள தொடர்பு

குறிப்பு: (1) தி**தொப்புள் நரம்புகள்**முன்புற மார்புச் சுவரில் உள்ள நரம்புகளுக்கு இடையில் ஒரு அனஸ்டோமோசிஸை அனுமதிக்கவும் (பாரம்பிலிகல் மற்றும் கீழ் எபிகாஸ்ட்ரிக் நரம்புகள்) மற்றும் நரம்புகளின் கல்லீரல் போர்டல் அமைப்பு.

(2) மேல்புற வேனா காவா கல்லீரலுக்குப் பின்புறமாக மேலே செல்கிறது, ஆனால் அது வலது ஏட்ரியத்திற்குச் செல்லும் வழியில் உதரவிதானம் வழியாகச் செல்வதற்கு சற்று முன்பு கல்லீரல் நரம்புகளைப் பெறுகிறது.

(3) கீழ் மெசென்டெரிக் நரம்பு மண்ணீரல் நரம்புடன் இணைகிறது, பின்னர் அது மேல் மெசென்டெரிக் நரம்புடன் இணைந்து போர்டல் நரம்பு உருவாகிறது.

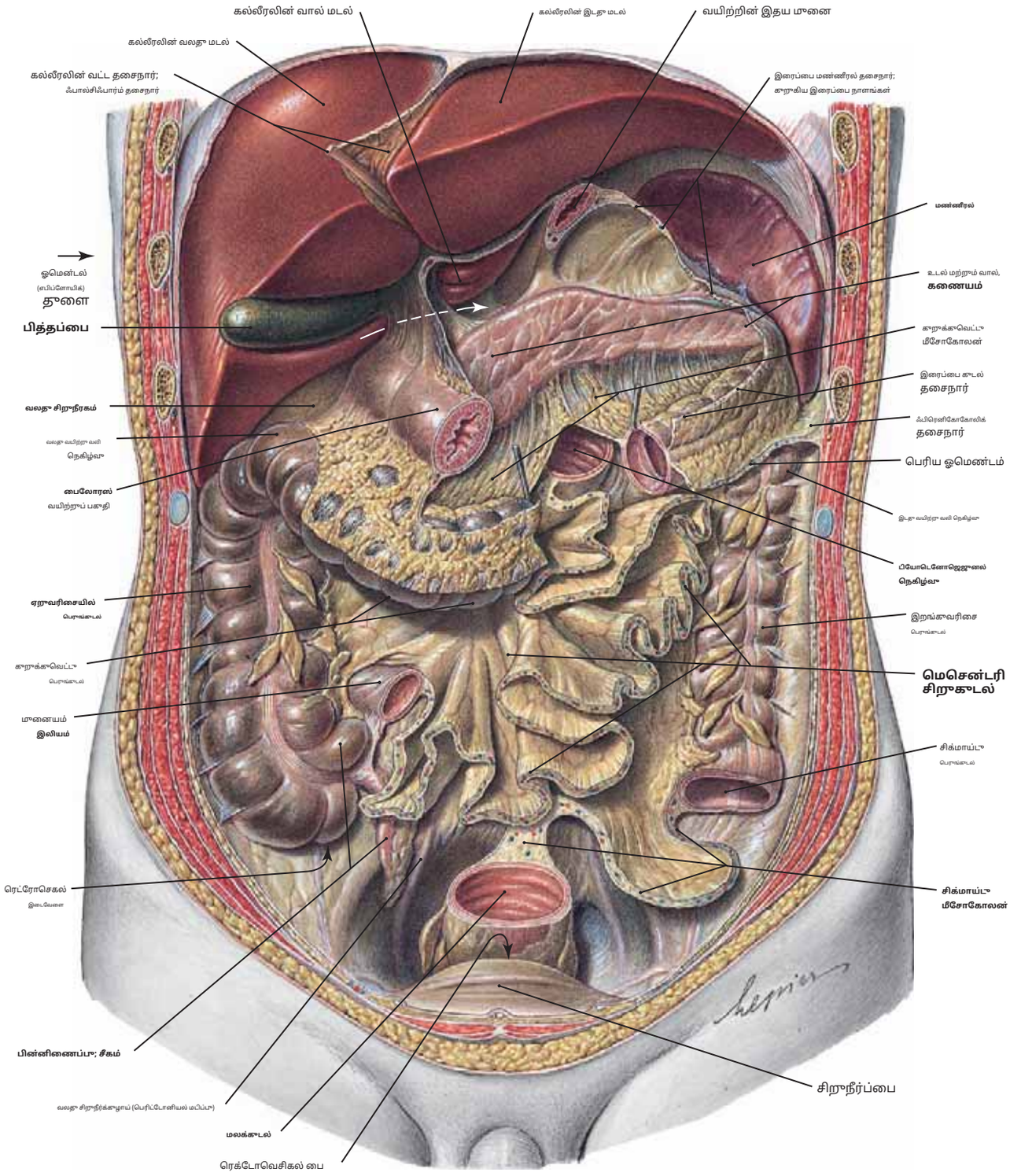

படம் 300 வயிற்று குழி: பெரிய குடல் மற்றும் மெசென்டரிகள்

குறிப்பு: (1) பைலோரஸுக்கு அருகாமையில் வயிறு வெட்டப்பட்டு அகற்றப்பட்டது; சிறுகுடல் பியோடெனோஜெஜுனல் சந்திப்பில் தூண்டிக்கப்பட்டது மற்றும் பிஸ்டல் இலியம் மற்றும் (மெசென்டரியை வெட்டுவதன் மூலம்) அகற்றப்பட்டது. குறுக்குவெட்டு பெருங்குடலின் ஒரு பகுதி பெரிய ஓமெண்டத்துடன் பிரிக்கப்பட்டது, மேலும் சிக்மாய்டு பெருங்குடல் அதன் மீசோகோலனை வெளிப்படுத்த அகற்றப்பட்டது.

(2) தி**சிறுகுடலின் நடுப்பகுதி**பின்புற வயிற்று சுவரில் இருந்து சாய்வாக நீண்டுள்ளது**சிறுகுடல் சந்தி**க்கு**இலியோசீகல் சந்தி.**இந்த 6 அல்லது 7 அங்குலத்தில், மெசென்டெரிக் மடிப்புகள் ஜெஜுனம் மற்றும் இலியத்தின் அனைத்து சுழல்களையும் உள்ளடக்குகின்றன.

(3) தி**ஏறுமுகப் பெருங்குடல்**மற்றும்**இறங்கு பெருங்குடல்**பின்புற வயிற்று சுவருடன் இணைக்கப்படுகின்றன, அதேசமயம்**குறுக்கு பெருங்குடல்**மற்றும்**சிக்மாய்டு பெருங்குடல்**அவை அந்தந்த மீசோகோலன்களால் இடைநீக்கம் செய்யப்படுகின்றன.

(4) உறுப்பை அடைவதற்கு மெசென்டரியின் அடுக்குகளுக்கு இடையில் சிறுகுடலின் பாதையை வழங்கும் நாளங்கள் மற்றும் நரம்புகள்.

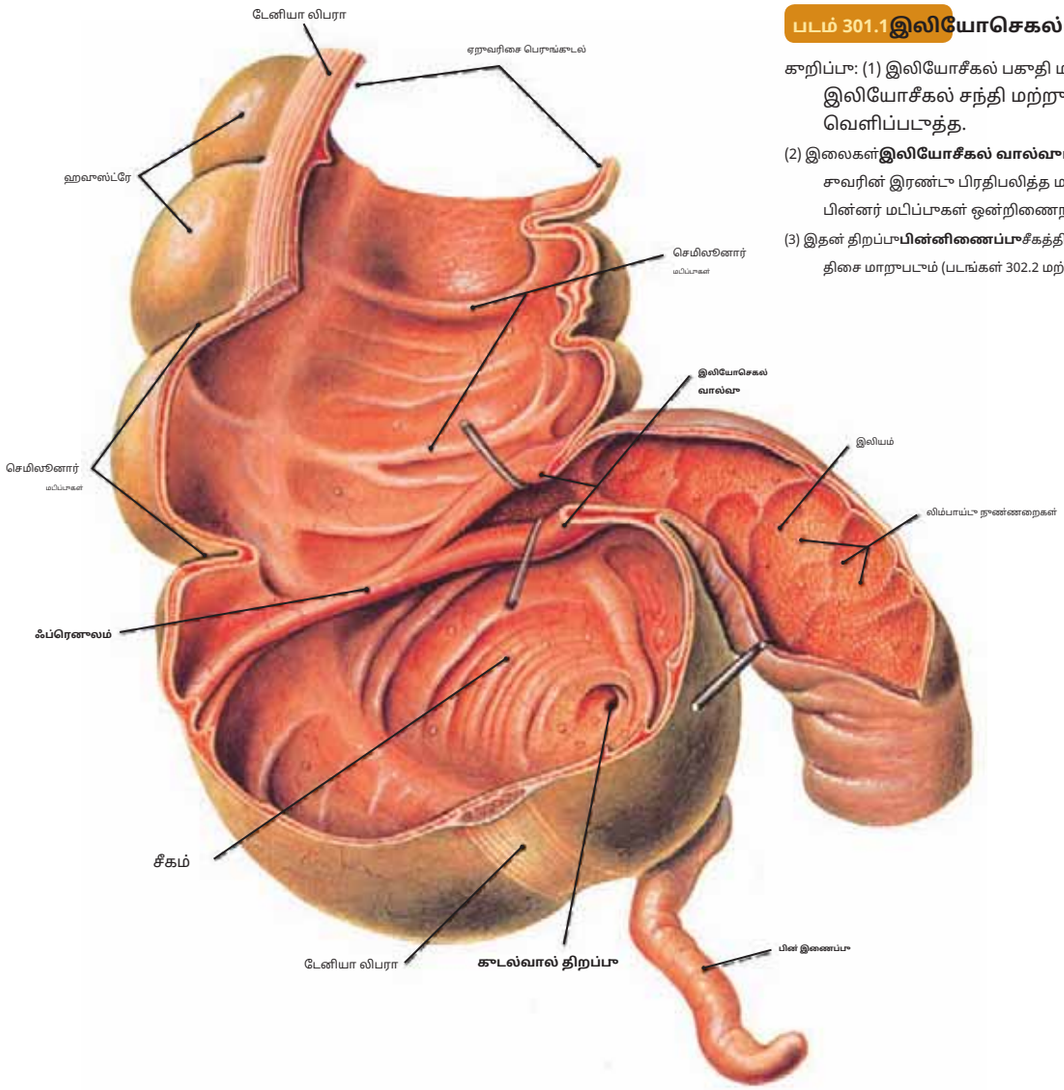

படம் 301.1 இலியோசெகல் சந்திப்பு

குறிப்பு: (1) இலியோசீகல் பகுதி முன்புறமாக திறக்கப்பட்டுள்ளது. இலியோசீகல் சந்தி மற்றும் குடல்வால் திறப்பை வெளிப்படுத்த.

(2) இலைகள் **இலியோசீகல் வால்வு** பிரிக்கப்பட்டுள்ளன. பெருங்குடலின் சுவரின் இரண்டு பிரதிபலித்த மடிப்புகளால் உருவாக்கப்பட்டது, பின்னர் மடிப்புகள் ஒன்றிணைந்து உருவாகின்றன **ஃப்ரெனுலம்.**

(3) இதன் திறப்பு **பின்னிணைப்பு** சீகத்திற்குள் திறக்கிறது, இருப்பினும் அதன் திசை மாறுபடும் (படங்கள் 302.2 மற்றும் 303.1 ஐப் பார்க்கவும்).

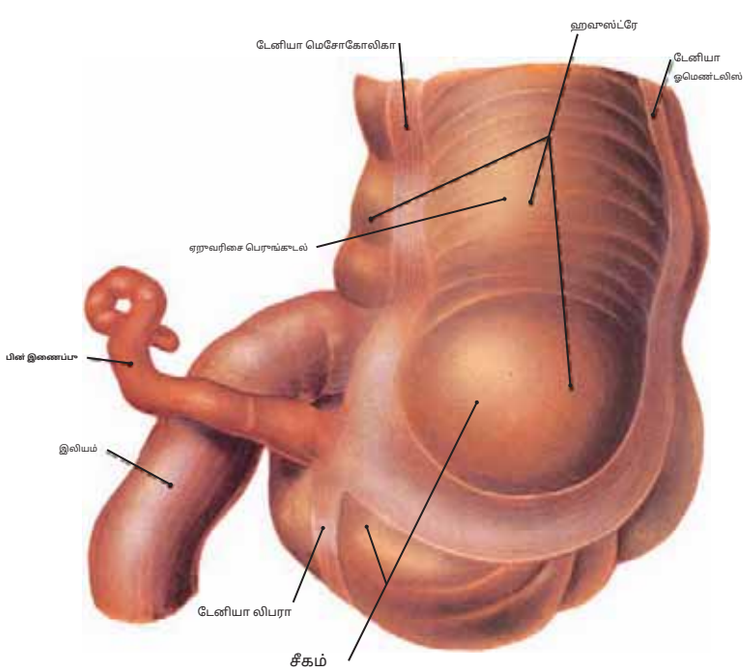

படம் 301.2 சீகம் மற்றும் பிற்சேர்க்கையின் முதுகுப்புறக் காட்சி

குறிப்பு: (1) இலியம் மற்றும் பிற்சேர்க்கையின் இணைப்புகள் பெரிட்டோனியம் அகற்றப்பட்ட நிலையில், சீகம் தெளிவாகக் காட்சிப்படுத்தப்படுகிறது.

(2) தி **டேனியா கோலை** (மூன்று) நீளமான மென்மையான தசையின் கீற்றுகள். தி **டேனியா லிபரா** சீகத்தின் முன்புறத்தில் அமைந்துள்ளது, தி **டேனியா மீசோகோலிகா** போஸ்டரோமெடியலாக அமைந்துள்ளது, அதேசமயம் **டேனியா ஓமெண்டலிஸ்** சீகத்தின் மீது பின்புறமாக பக்கவாட்டில் அமைந்துள்ளது.

(3) மூன்று டேனியாக்கள் சீகமின் மீது உள்ள குடல்வால் உருவாகும் இடத்தில் ஒன்றாக வருகின்றன.

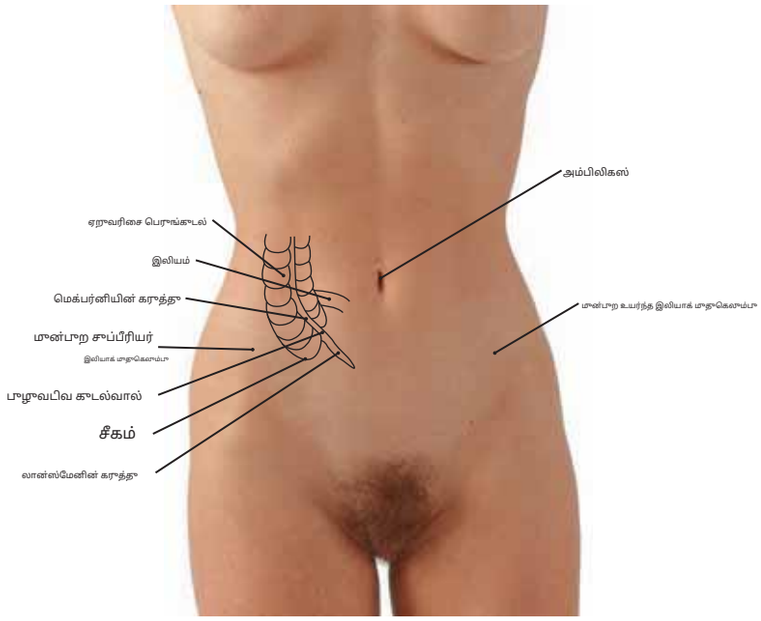

படம் 302.1 சீகம் மற்றும் பழு வடிவ இணைப்பு ஆகியவற்றின் மேற்பரப்புத் தலக்குதல்

குறிப்பு: (1) பழு வடிவ குடல்வால், சீகமின் பின்தோன்றல் சுவரிலிருந்து 1 அங்குலத்திற்கும் (சுமார் 2 செ.மீ) சற்றுக் குறைவாக வெளிப்படுகிறது. இலியம்.

(2) குடல்வால் அழற்சி, என்று அழைக்கப்படுகிறது**குடல் அழற்சி,**கடுமையான வயிற்று வலியால் குறிக்கப்படுகிறது. இது பெரும்பாலும் குடல்வால் அடைப்பு ஏற்படுவதால் ஏற்படுகிறது, இது நிணநீர் முடிச்சுகளின் பெருக்கம் அல்லது மலம் கழித்தல் (மலப் பொருளின் மையத்தைச் சுற்றி உருவாகும் கடினமான குடல் சுருக்கம்) காரணமாக இருக்கலாம். சிறிது நேரத்திற்குப் பிறகு, குடல்வால் சுவர்கள் வீக்கமடைகின்றன, மேலும் வலி பொதுவாக கீழ் வலது பக்கவாட்டில் அழுத்தம் இருந்தாலும் அல்லது இல்லாமலும் உணரப்படுகிறது.

(3) குடல் அழற்சியின் மற்றொரு காரணம் குடல்வால் பகுதிக்கு இரத்த விநியோகத்தில் ஏற்படும் தடங்கலாக இருக்கலாம்.

*** லான்ஸ்மேன்னின் கருத்து:**வலது மூதுகெலும்பிலிருந்து 5 முதல் 6 செ.மீ தொலைவிலும், மெக்பர்னியின் புள்ளியிலிருந்து 2 செ.மீ கீழும், இரண்டு முன்பூற மேல் இலியாக் மூதுகெலும்புகளுக்கு இடையே உள்ள கோட்டில் அமைந்துள்ள குடல் அழற்சியின் ஒரு மென்மையான புள்ளி.

*** * மெக்பர்னியின் புள்ளி:**மூதுகெலும்புகளுக்கும் 2 அங்குலம் (5 செ.மீ) வரை தொப்புளுக்கும் இடையிலான ஒரு சிறப்பு மென்மையான கோடு.

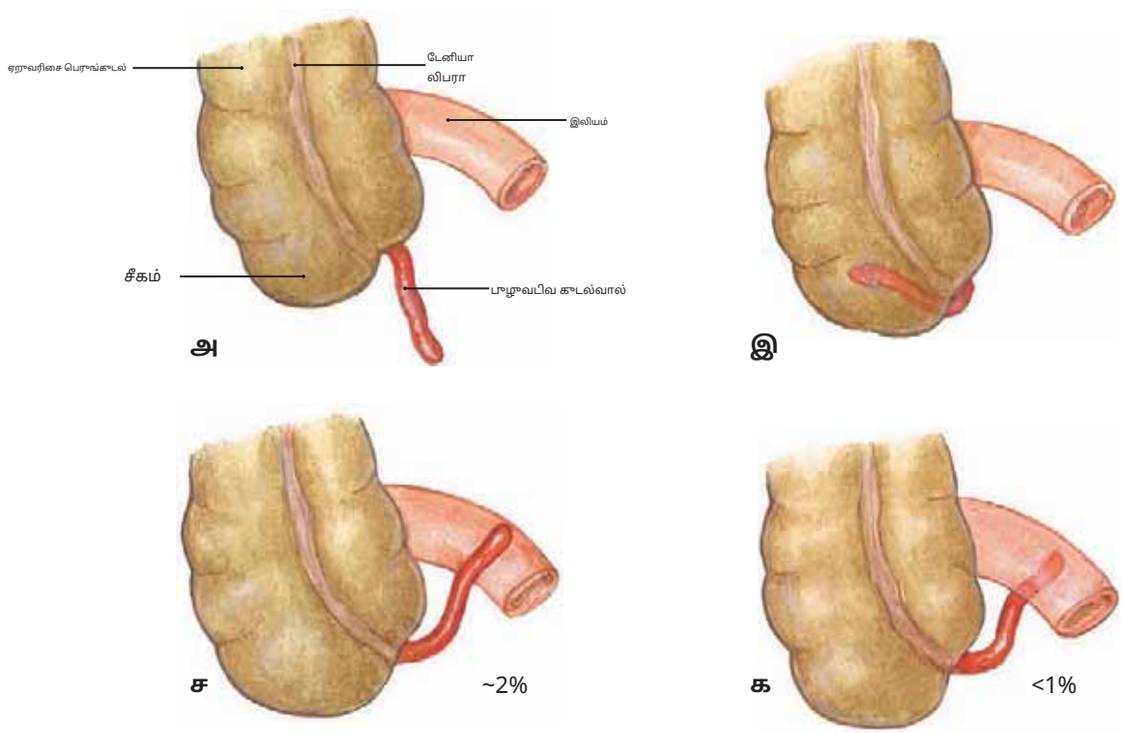

படம் 302.2 இணைப்பு: இருப்பிட மாறுபாடுகள்

அ:இடுப்பு விளிம்பில் இறங்குதல்;**பி:**பின்னோக்கி இடம்;**சி:**இலியத்திற்கு முன்பூறம்;**டி:**இலியத்திற்குப் பின்னால்.

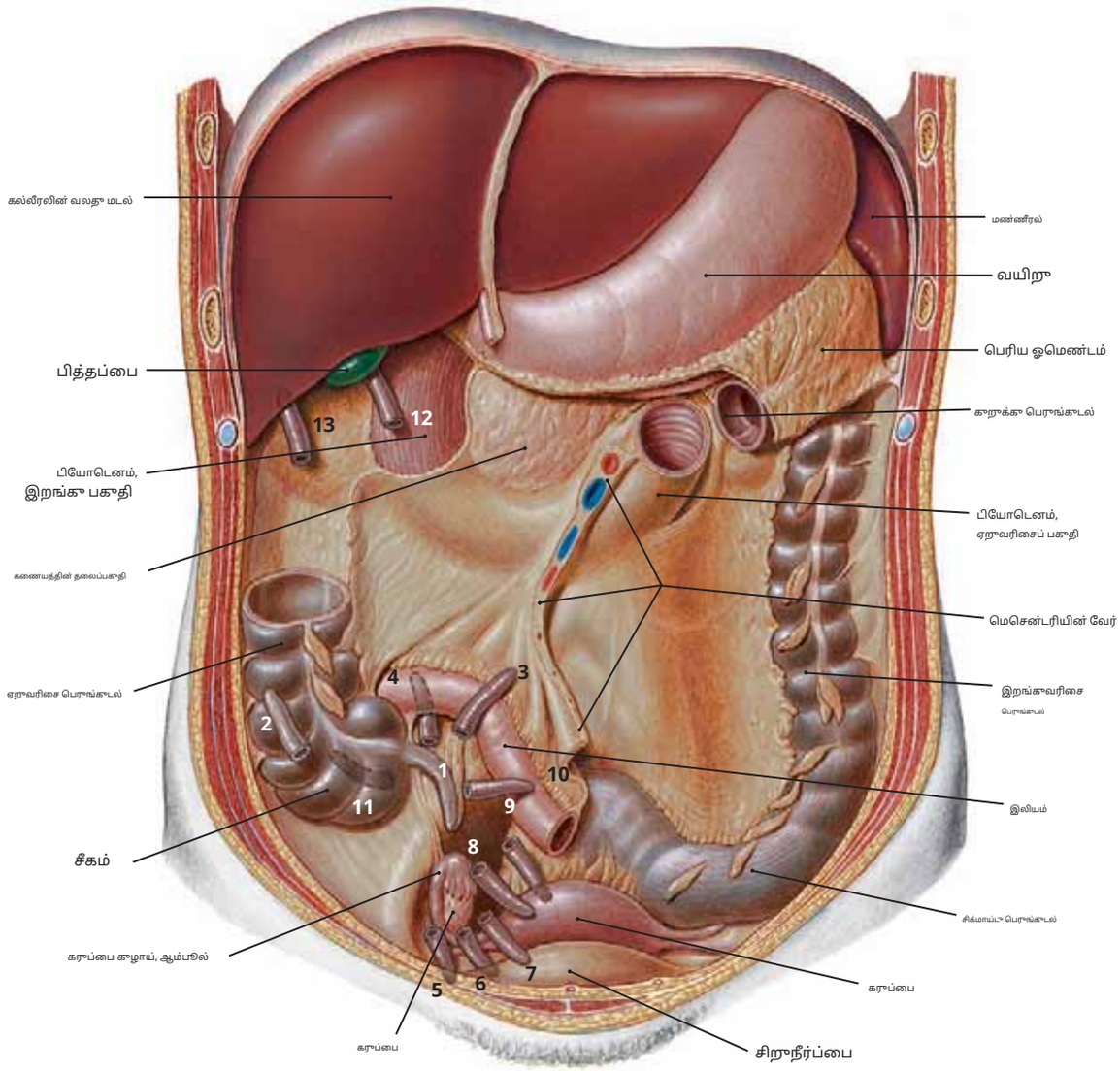

படம் 303.1 பின்னிணைப்பின் இருப்பிடத்தில் மாறுபாடுகள்

பின்னிணைப்புக்கு குறைந்தது 13 தளங்கள் பதிவாகியுள்ளன என்பதை நினைவில் கொள்க; மிகவும் பொதுவானவை முறையே 11, 1, 3, 10 மற்றும் 4 ஆகும்.

1. இடுப்பு விளிம்பிற்கு மேல்
2. பக்கவாட்டுக்கு முன்னால்
3. மெசென்டரியின் வேரை நோக்கி
4. முனைய இலியத்திற்கு முதுகுப்புறம்
5. ஆழமான கவட்டை வளையத்தை நோக்கி
6. கருப்பை பையில்
7. சிறுநீர்ப்பைக்கு முன்புறம்
8. கருப்பை அல்லது கருப்பை கழாயில்
9. கருப்பை வாய்ப் பையில்
10. நடுவில், இலியத்திற்கு முன்புறம்
11. சீகம் பின்னால்
12. பித்தப்பை நோக்கி
13. கல்லீரலை நோக்கி

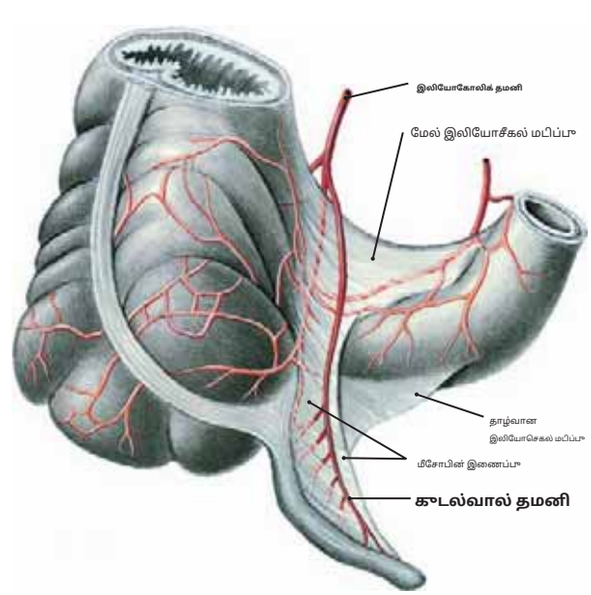

படம் 303.2 வெர்மிஃபார்ம் பிற்சேர்க்கைக்கு இரத்த வழங்கல்

குறிப்பு: கூடல்வால் பொதுவாக அதன் இரத்த நாள விநியோகத்தைப் பெறுகிறது **கூடல்வால் தமனி,** இலியோகோலிக் தமனியின் ஒரு கிளை, மேலும் இது இலியோசெகல் சந்திக்கு முன்புறமாகவோ அல்லது அதன் பின்னால் (காட்டப்பட்டுள்ளபடி) இறங்குகிறது.

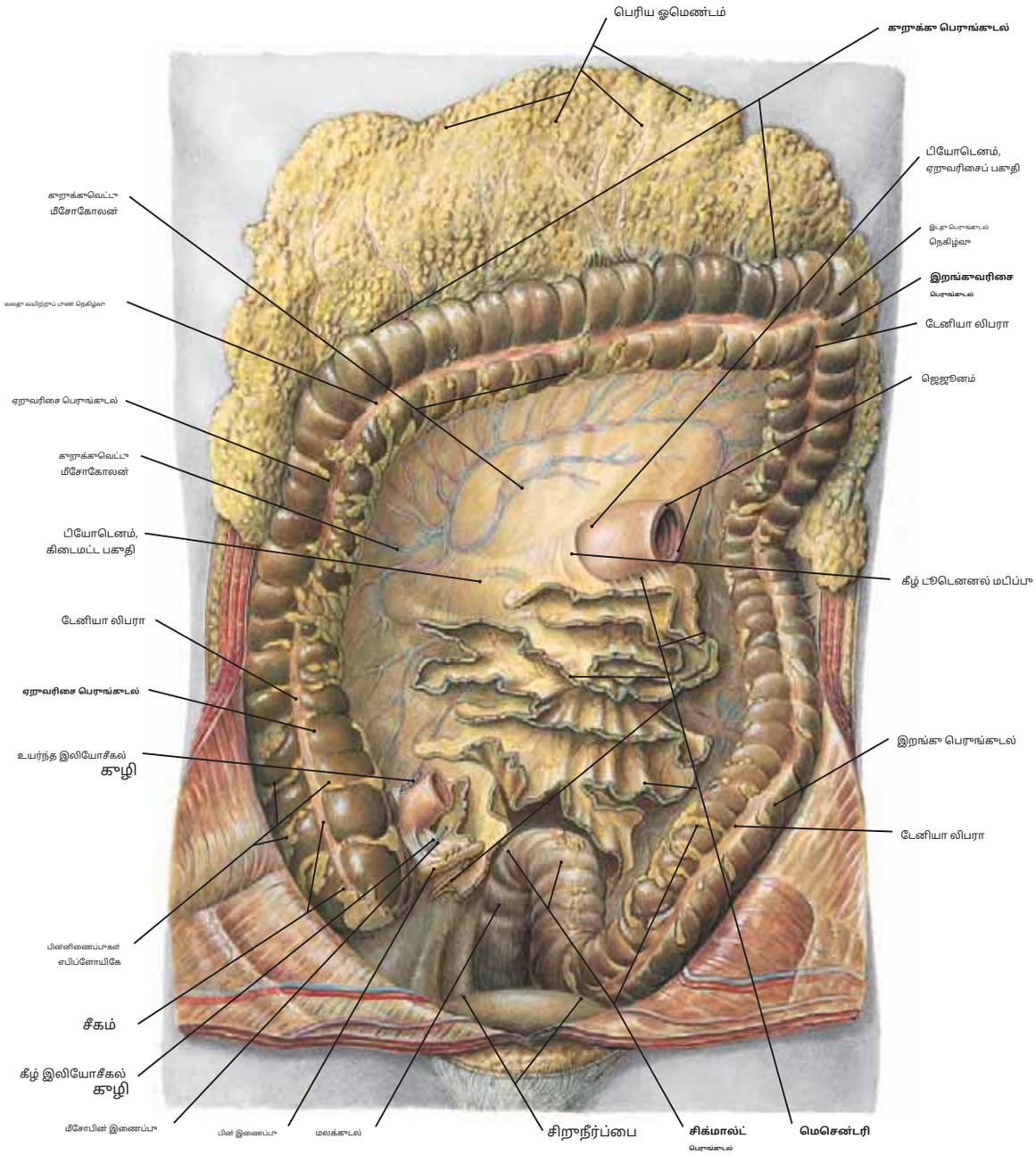

படம் 304.1 சீகம் முதல் மலக்குடல் வரை பெரிய குடல்

படம் 304.2 குறுக்கு பெருங்குடல் பிரிவு

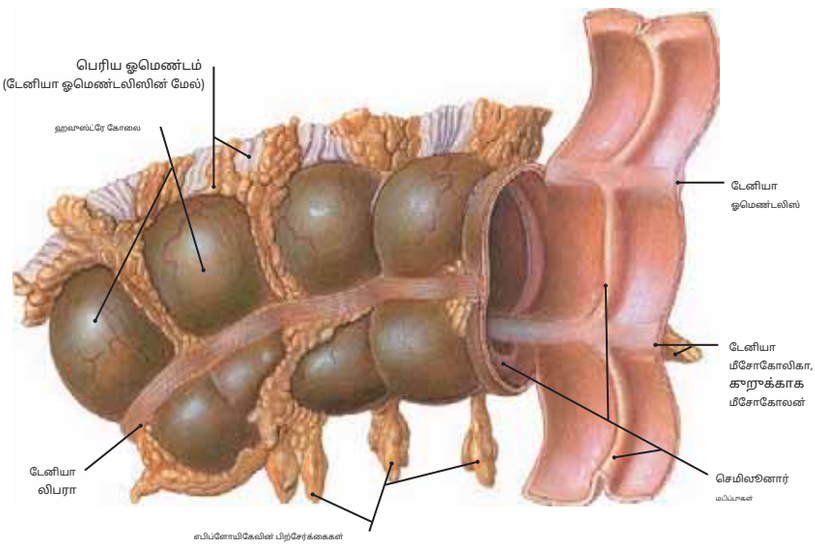

குறிப்பு: (1) ஒரு வெட்டு செய்யப்பட்டது **டேனியா லிபரா** மணிக்கு குறுக்குவெட்டு பெருங்குடலின் இந்தப் பிரிவின் வலதுபுறம், அதன் சுவர் அதன் உள் மேற்பரப்பைக் காட்டத் திறக்கப்பட்டுள்ளது.

(2) பெரிய ஓமண்டம், **டேனியா ஓமெண்டலிஸ்,** குறுக்குவெட்டு மீசோகோலன் உடன் இணைகிறது **டேனியா மெசோகோலிகா,** அதேசமயம் **டேனியா லிபரா** அத்தகைய இணைப்புகளிலிருந்து விடுபட்டுள்ளது.

(3) பெருங்குடல் சுமார் 5 அடி நீளம் கொண்டது மற்றும் அதன் விட்டம் (1.5–3 அங்குலம்) மாறுபடும், சீகம் பகுதியில் அகலமாக இருக்கும், பின்னர் குறுகி, மலக்குடல் ஆம்புல்லாவில் மீண்டும் விரிவடையும்.

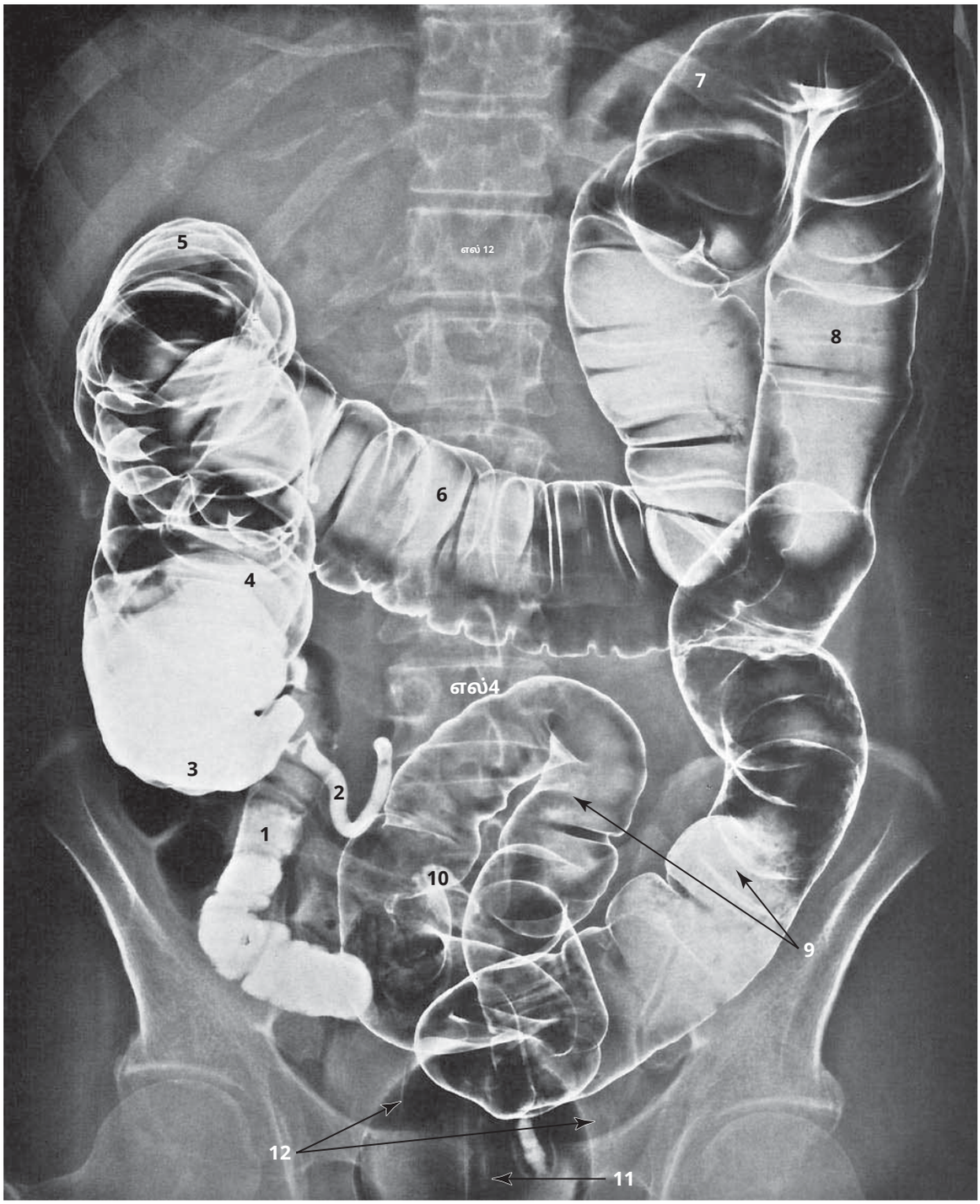

படம் 305 பெரிய கூடலின் கதிரியக்க உடற்கூறியல் (இரட்டை மாறுபாடு)

குறிப்பு: (1) இந்த நோயாளிக்கு, பேரியம் சல்பேட் ஒரு எனிமாவாக செலுத்தப்பட்டு, பின்னர் கலவை வெளியேற்றப்பட்டு, பெருங்கூடல் காற்றால் நிரப்பப்பட்டது. (பேரியம்–காற்று இரட்டை மாறுபாடு முறை).

(2) சீகம் [3] பொதுவாக கீழ் வலது பக்கத்தின் இலியாக் ஃபோஸாவில் அமைந்துள்ளது, மேலும் இது ஏறும் பெருங்கூடலில் திறக்கும் ஒரு குல்-டி-சாக்கை உருவாக்குகிறது [4]. முனைய இலியம் [1] பெரும்பாலும் அதன் இடை அல்லது பின்புற மேற்பரப்பில் சீகத்துடன் இணைகிறது. பின் இணைப்பு [2] சீகத்திலிருந்து இலியோசெகல் திறப்புக்கு சுமார் 2 செ.மீ கீழே நீண்டுள்ளது. வலது பெருங்கூடல் நெகிழ்வு [5] இடதுபுறமாகத் தொடர்ந்து குறுக்குவெட்டு பெருங்கூடலாக மாறுகிறது [6].

(3) குறுக்குவெட்டு பெருங்கூடல், அதன் நடுமூளையால் தொங்கவிடப்பட்டு, வயிற்றைக் கடக்கிறது. இது இடது பெருங்கூடல் நெகிழ்வில் [7] கீழ்நோக்கிச் சுழன்று இறங்கு பெருங்கூடலாக [8] மாறுகிறது.

(4) இறங்கு பெருங்கூடல், குறைந்த இடுப்புக்கு நுழைவாயிலில் சிக்மாய்டு பெருங்கூடலாக மாறுகிறது [9]. அதன் மெசென்டரியுடன், சிக்மாய்டு பெருங்கூடல் உண்மையான இடுப்புக்குள் மலக்கூடலுக்குள் [10] செல்கிறது.

(5) T12 மற்றும் L4 முதுகெலும்புகள், சிம்பசிஸ் பூபிஸ் [11] மற்றும் காற்று நிரப்பப்பட்ட பலூன் [12] ஆகியவற்றின் இருப்பிடங்கள்.

(விக்கிலிருந்து, 3வது பதிப்பு.)

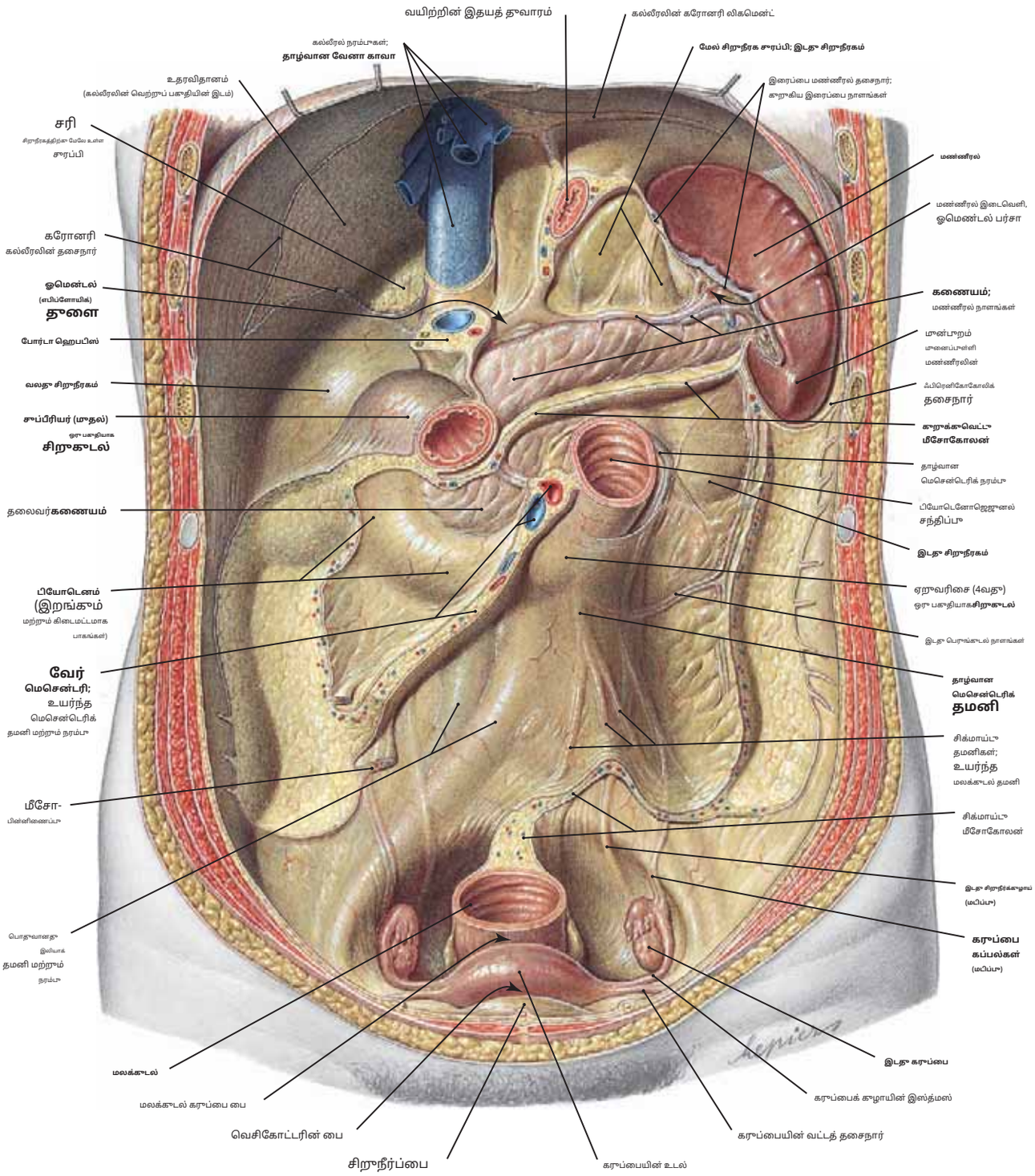

படம் 306 வயிற்று கழி; பின்புற வயிற்று பெரிட்டோனியம் (பெண்)

குறிப்பு: (1) வயிறு மற்றும் குடல்கள் (பியோடினம் மற்றும் மலக்குடல் தவிர) அகற்றப்பட்டு, அவற்றின் மெசென்டரிகள் அவற்றின் கழிக்கு அருகில் வெட்டப்பட்டுள்ளன.

பின்புற வயிற்று சுவரில் வேர்கள். கல்லீரல் மற்றும் பித்தப்பை ஆகியவையும் அகற்றப்பட்டன, ஆனால் மண்ணீரல் மற்றும் ரெட்ரோபெரிட்டோனியல் உறுப்புகள் (பியோடினம், கணையம், அட்ரீனல் சுரப்பிகள், சிறுநீரகங்கள் மற்றும் சிறுநீர்க்குழாய்கள், பெருநாடி மற்றும் தாழ்வான வேனா காவா) அப்படியே உள்ளன.

(2) பெருங்குடலின் ஏறுவரிசை மற்றும் இறங்குவரிசை பகுதிகள் பின்புற வயிற்றுச் சுவருடன் இணைக்கப்பட்டுள்ளன, அவற்றின் மான்புற மேற்பரப்புகளை பெரிட்டோனியம் மூடியுள்ளது.

(3) இடுப்பு விளிம்பில் இறங்கும் சிறுநீர்க்குழாய்கள் மற்றும் கருப்பை நாளங்களின் பாதை. இடுப்பில் அமைந்துள்ள கருப்பைகள், கருப்பை குழாய்கள் மற்றும் கருப்பை மற்றும் மலக்குடல் மற்றும் சிறுநீர்ப்பையுடனான அவற்றின் உறவைக் கவனியுங்கள்.

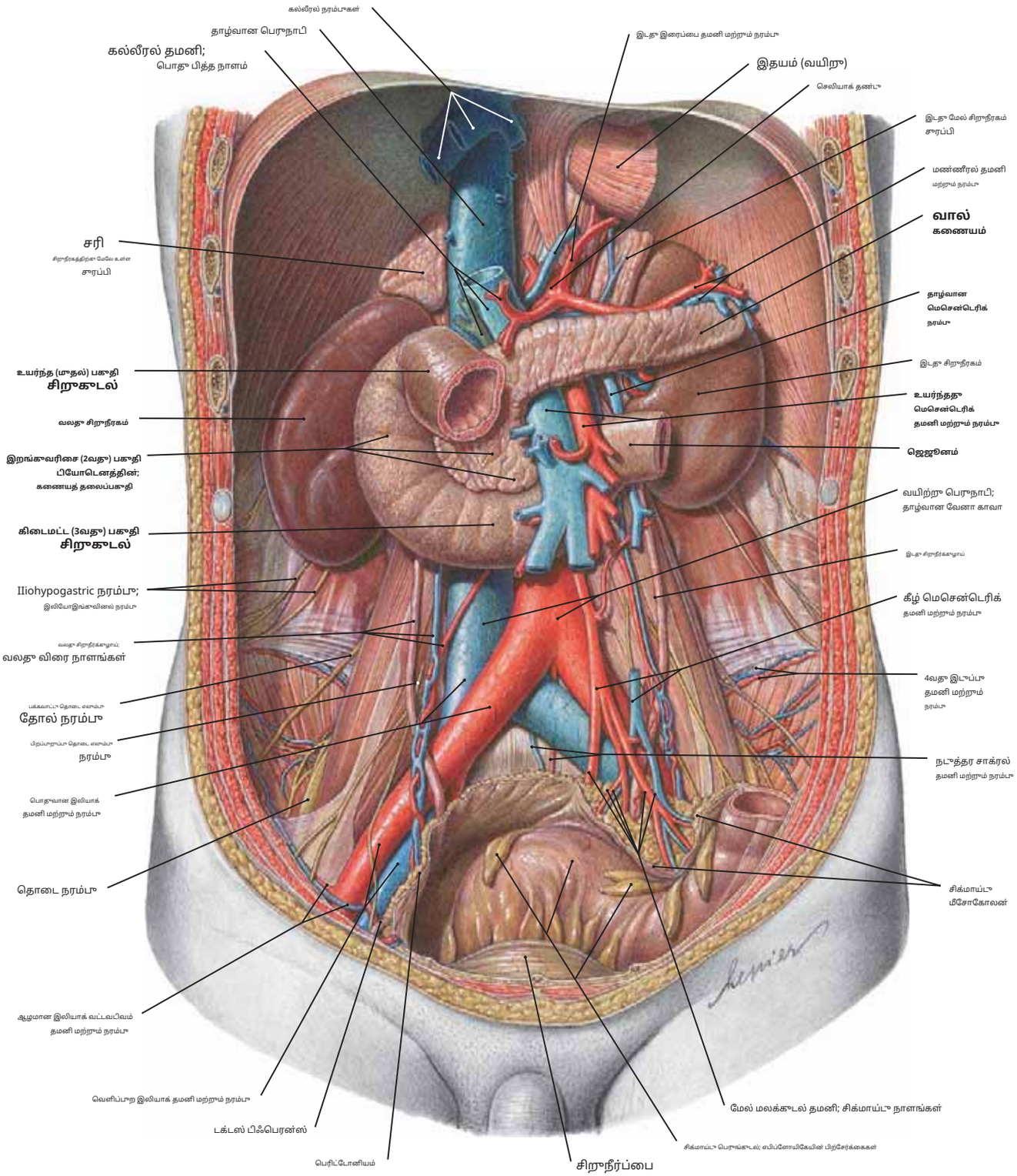

படம் 307 வயிற்றா கழி: ரெட்ரோபெரிட்டோனியல் உறுப்பாகள் (ஆண்)

குறிப்பா: (1) பியோபினத்தின் வளைவா வலதா சிறுநீரகத்தின் ஹைலத்திற்கா வென்ட்ரலாக உள்ளதா, மேலும் பியோபினோஜெஜுனல் சந்தி கீழ் சிறுநீரகத்திற்கா வென்ட்ரலாக உள்ளதா. இடதா சிறுநீரகத்தின் இடை எல்லை. வலதா சிறுநீரகம் இடதாபாறத்தை விட சற்றா தாழ்வாக உள்ளதா.

(2) கணையத்தின் தலைப்பகுதி கீழ்ப்பாற வேனா காவாவிற்கா முன்பாறமாகவும், பியோடெனத்தின் வளைவுக்குள் அமைந்துள்ளதா. கணையத் தலைப்பகுதியின் நீட்டிப்பான, அன்சினேட் செயல்முறை (படம் 283.2 ஐப் பார்க்கவும்) மேல்பாற மெசென்டெரிக் நாளங்களின் வேருக்குப் பின்னால் உள்ளதா.

(3) L1 மட்டத்தில் நடுக்கோட்டைக் கடக்கும்போதா, கணையத்தின் உடலின் பின்பாற மேற்பரப்பா மற்றும் வால் இடதா சிறுநீரகத்தின் நடு மூன்றில் ஓரா பகுதியைத் தொடர்பா கொள்கிறதா.

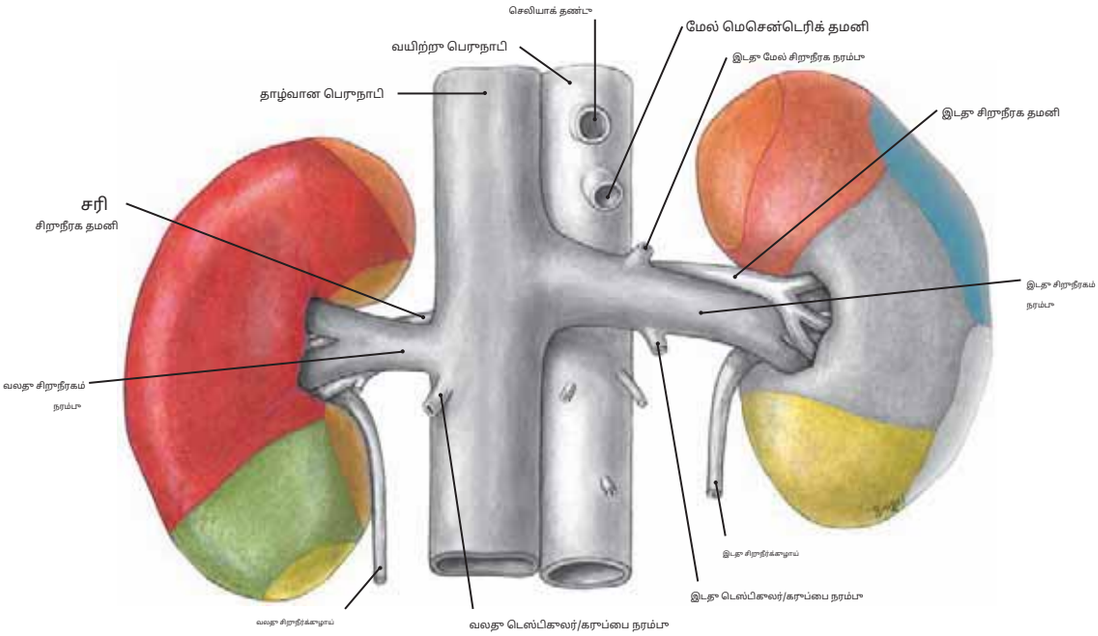

படம் 308.1 சிறுநீரகங்களின் முன்புற மேற்பரப்பு தொடர்பு உறுவுகள்

குறிப்பு: (1) வயிற்று உறுப்புகளுக்கும் சிறுநீரகங்களின் முன்புற மேற்பரப்புக்கும் உள்ள உறவுகள் பெரிட்டோனியல் பிரதிபலிப்பால் வகைப்படுத்தப்படுகின்றன (**சீரோசல்**)

மேல் இருக்கும் உறுப்புக்கும் சிறுநீரகத்திற்கும் இடையில் குறுக்கிடுதல் அல்லது சிறுநீரகத்திற்கும் மேல் இருக்கும் உறுப்புக்கும் இடையே நேரடி தொடர்பு மூலம் (**நார்ச்சத்துள்ள**).

(2) முன்புற மேற்பரப்புடன் தொடர்பில் உள்ள கட்டமைப்புகள்**வலது சிறுநீரகம்**வலது மேல் சிறுநீரக சுரப்பி, ஹெபடோசிறுநீரக தசைநார், பியோடெனம் (இரண்டாம் பகுதி), கல்லீரல், வலது பெருங்குடல் f

(3) காண்டாக் கோலிக் நெகிழ்வில் உள்ள

கட்டமைப்புகள். (பார்க்க**கோலோ**

க்ரியாஸ், ஜெஜுனம் மற்றும் இடது

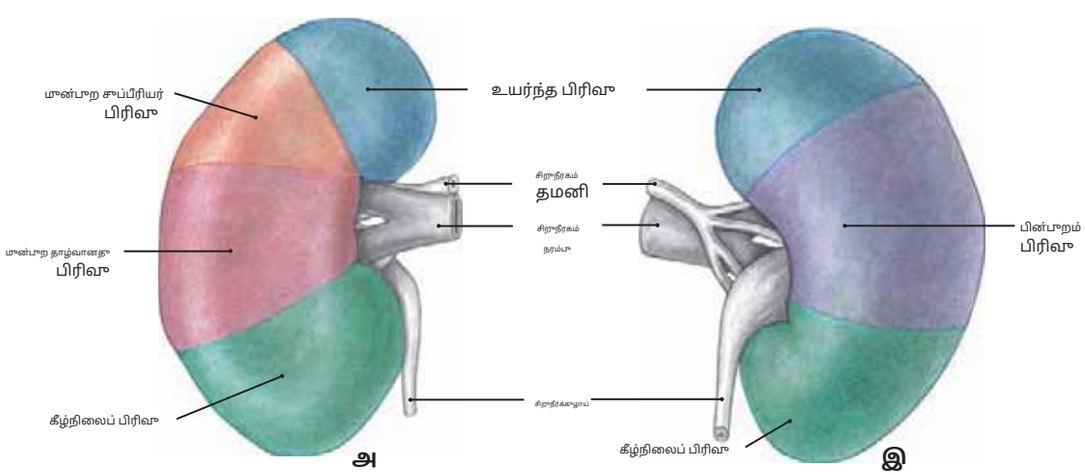

படம் 308.2 வலது சிறுநீரகத்தின் பகுதிகள்

குறிப்பு:**அ:**சிறுநீரகப் பிரிவுகளின் முன்புற மேற்பரப்பு. **பி:**

சிறுநீரகப் பிரிவுகளின் பின்புற மேற்பரப்பு.

ஒவ்வொரு பிரிவின் முன்புறமும் ஒரே நிறத்தைக் கொண்டுள்ளது (**அ**) மற்றும் பின்புறம் (**இ**) இந்த வலது சிறுநீரகத்தின் காட்சிகள்.

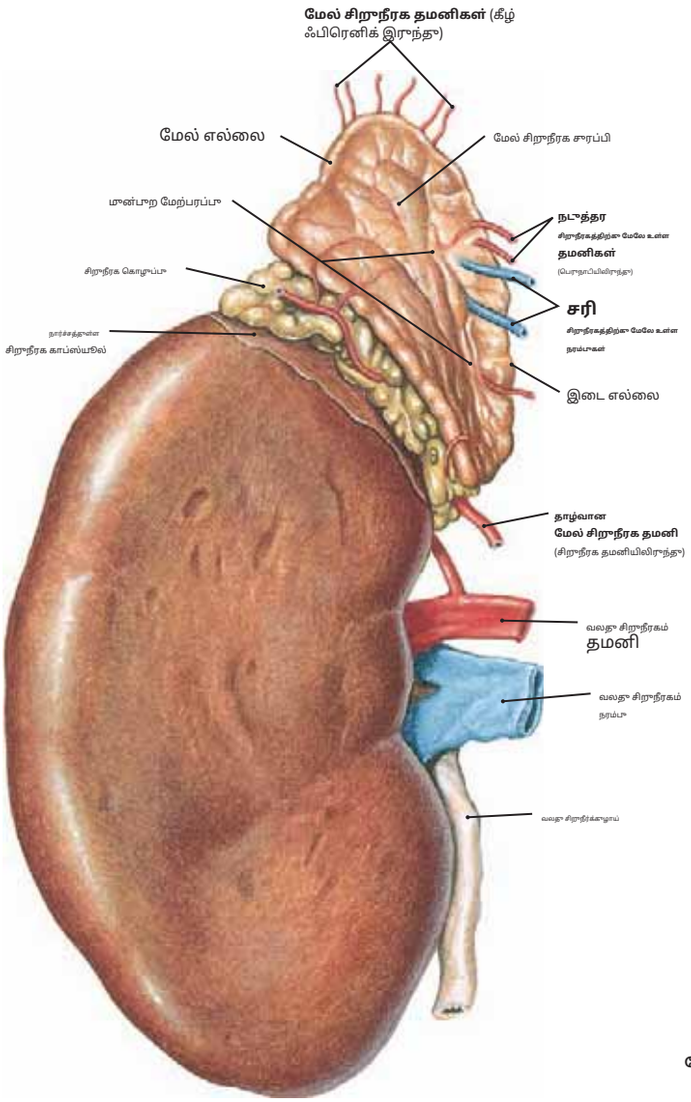

படம் 309.1 வலது சிறுநீரகம் மற்றும் மேல் சிறுநீரக சுரப்பி

குறிப்பு: (1) மேல் சிறுநீரக அல்லது அட்ரீனல் சுரப்பி என்பது ஒரு நாளமில்லா சுரப்பி ஆகும். அதன் சுரப்புகள் வாழ்க்கைக்கு இன்றியமையாதவை. சுரப்பிகள் பின்புற வயிற்றுப் பகுதியில் அமைந்துள்ளன மற்றும் சிறுநீரகங்களின் மேல் துருவங்களுக்கு அருகில் அமைந்துள்ளன.

(2) தி**வலது மேல் சிறுநீரக சுரப்பி**இது பிரமிடு வடிவத்தில் உள்ளது, மேலும் அதன் மான்பாற மேற்பரப்பு கீழ் வேனா காவாவிற்குப் பின்னால் மற்றும் கல்லீரலின் வலது மடலுக்கு அருகில் உள்ளது. அதன் பின்புற மேற்பரப்பு உதரவிதானம் மற்றும் வலது சிறுநீரகத்துடன் தொடர்பில் உள்ளது.

(3) மேல் சிறுநீரக சுரப்பிகள் அதிக இரத்த நாளங்களைக் கொண்டுள்ளன, மேலும் அவை பெருநாடியிலிருந்து நேரடியாக கிளைகளிலிருந்தும், மற்றவை கீழ் ஃபிரெனிக் மற்றும் சிறுநீரக தமனிகளிலிருந்தும் தமனி இரத்தத்தைப் பெறுகின்றன. சிரை இரத்தம் ஒரு நரம்பு அல்லது ஒரு ஜோடி நரம்புகள் மூலம் வடிகட்டப்படுகிறது, அவை வலது பக்கத்தில் நேரடியாக கீழ் வேனா காவாவிலும், இடதுபுறத்தில் சிறுநீரக நரம்புயிலும் பாயும்.

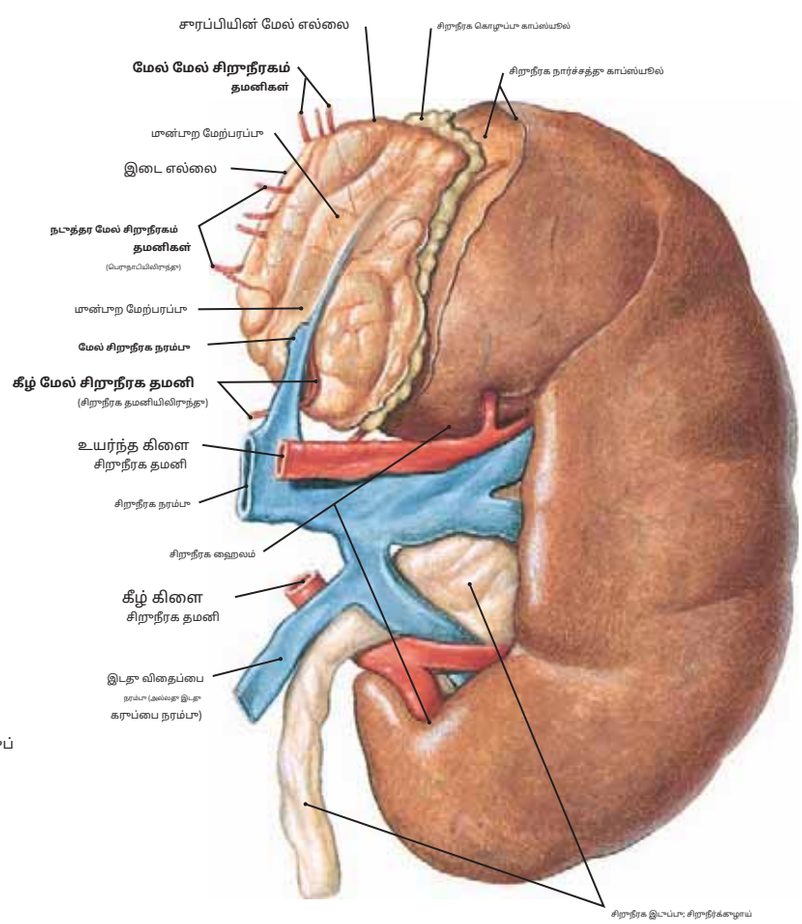

படம் 309.2 இடது சிறுநீரகம் மற்றும் சுப்ரரீனல்-சுரப்பி

குறிப்பு: (1) தி**இடது மேல் சிறுநீரக சுரப்பி**மீது சார்ந்துள்ளது இடது சிறுநீரகத்தின் மேல் துருவத்தின் இடை மேற்பரப்பு. இது சிறுநீரகத்தை ஒட்டிய கழிவான மேற்பரப்புடன் பிறை வடிவத்தை அளிக்கிறது. இதன் மான்பாற மேற்பரப்பு வயிறு மற்றும் கணையத்தின் இதய மூனைக்குப் பின்னால் (ஓமென்டல் பர்சாவுக்குப் பின்னால்) உள்ளது, அதே நேரத்தில் அதன் பின்புற மேற்பரப்பு உதரவிதானத்தின் மேல் பகுதியில் உள்ளது.

(2) இரண்டு சுரப்பிகளின் கூட்டு எடை சராசரியாக சுமார் 10 கிராம். சுரப்பிகள் ஒவ்வொன்றும் ஒரு மூதலீட்டு நார்ச்சத்து காப்ஸ்யூலால் சூழப்பட்டுள்ளன, அதைச் சுற்றி ஒரு குறிப்பிட்ட அளவு அயோலார் திசு உள்ளது.

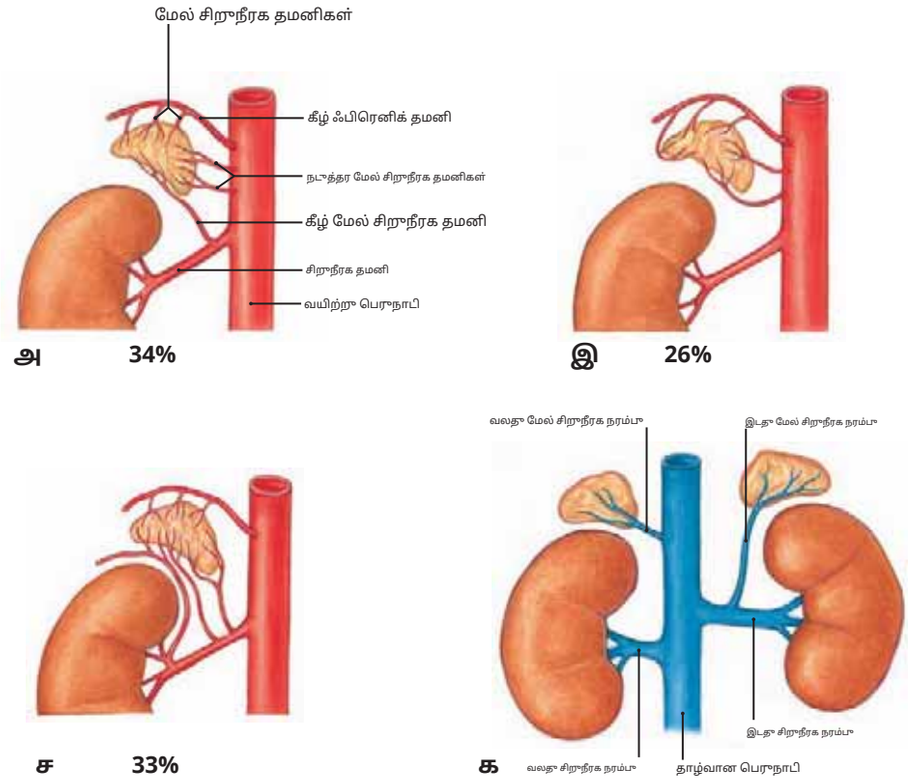

படம் 310.1A–D மேல் சிறுநீரக சுரப்பிக்கு தமனிகளின் மாறுபாடுகள்; மேல் சிறுநீரக நரம்புகள்

மேல் சிறுநீரக சுரப்பிகள் பெருநாடி மற்றும்/அல்லது சிறுநீரக தமனிகளில் இருந்து நேரடியாக இரத்தத்தைப் பெறுகின்றன என்பதை நினைவில் கொள்க. உடலின் இரு பக்கங்களிலும் நரம்புகளின் வடிகால் வேறுபடுகிறது.

அ:மேல் சிறுநீரக சுரப்பியை வழங்கும் நான்கு தமனிகள் (பாடப்புத்தகப் பெட்டி).**பி:**பெருநாடியிலிருந்து மட்டுமே தமனி வழங்கல்.**சி:**பெருநாடியிலிருந்து தமனி வழங்கல் மற்றும் ரெனிலிருந்து பல நாளங்கள்

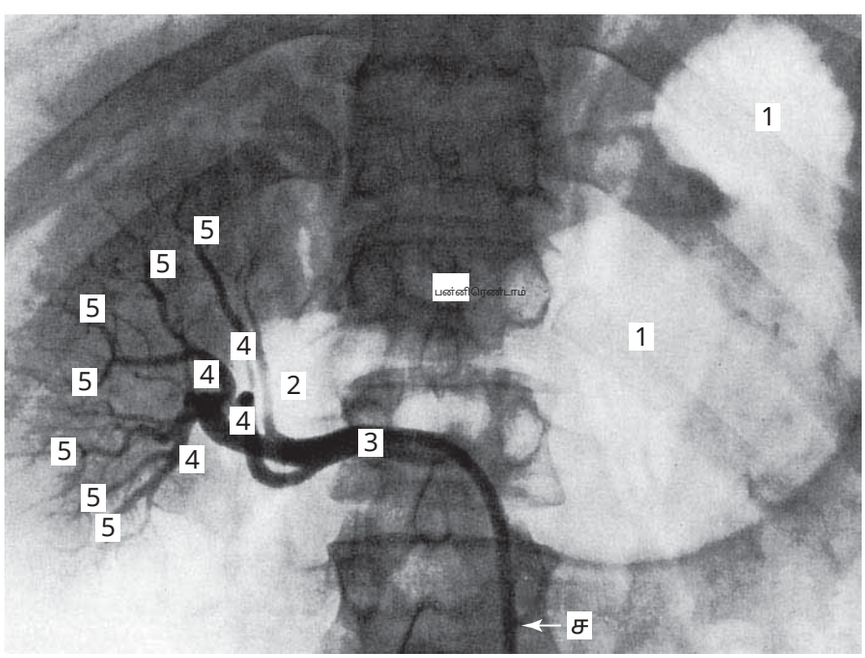

1. வயிறு
2. பியோடெனத்தின் மேல் (முதல்) பகுதி
3. வலது சிறுநீரக தமனி
4. இன்டர்லோபார் தமனிகள்
5. இன்டர்லோபுலர் தமனிகள்
இ. வடிகுழாய்
XII. 12வது தொராசி முதுகெலும்பு

படம் 310.2 வலது சிறுநீரக தமனி மற்றும் அதன் கிளைகளின் தமனி வரைபடம்

குறிப்பு: (1) தொடை தமனியில் ஒரு தமனி வடிகுழாய் [C] செருகப்பட்டு வயிற்று பெருநாடி வழியாகச் சென்று பின்னர்**வலது சிறுநீரகம் தமனி.**சிறுநீரக தமனி தொடர்ச்சியாகப் பிரிவதைக் கவனியுங்கள்**இடைமண்டல தமனிகள்.**

(2) இன்டர்லோபார் தமனிகள் சிறுநீரகப் புறணி மற்றும் மெடுல்லாவின் சந்திப்பை அடையும் போது, அவை பிரமிடுகளின் அடிப்படுதியின் மீது வளைந்து,**வளைந்த தமனிகள்**(இந்த படத்தில் எண்ணப்படவில்லை). வளைந்த தமனிகளிலிருந்து ஒரு தொடர் கிளைக்கிறது**இடைமடல் தமனிகள்**[5], இது சிறுநீரக குளோமருலிக்குள் நுழையும் இணைப்பு தமனிகள் வழியாக நீண்டுள்ளது.

(3) வயிறு [1] மற்றும் பியோடெனத்தின் மேல் பகுதி [2], இவை காற்றால் நிரப்பப்பட்டுள்ளன.

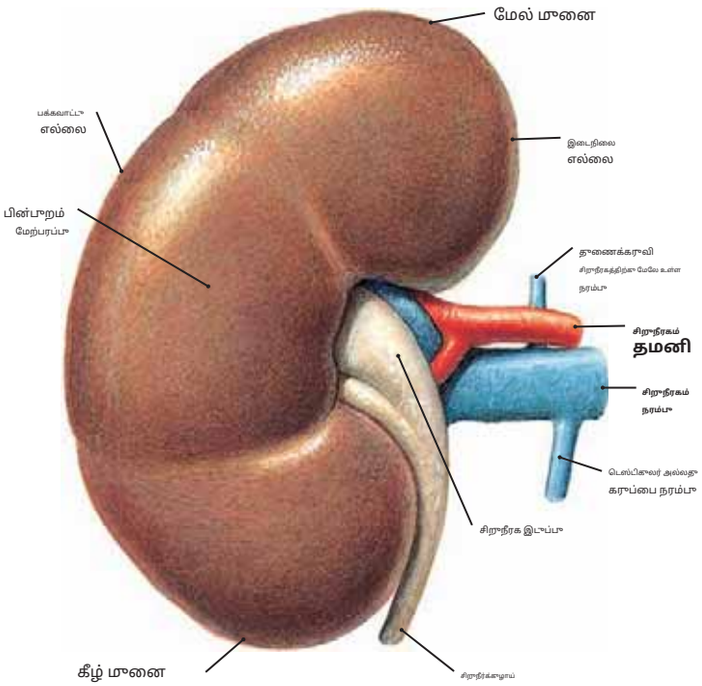

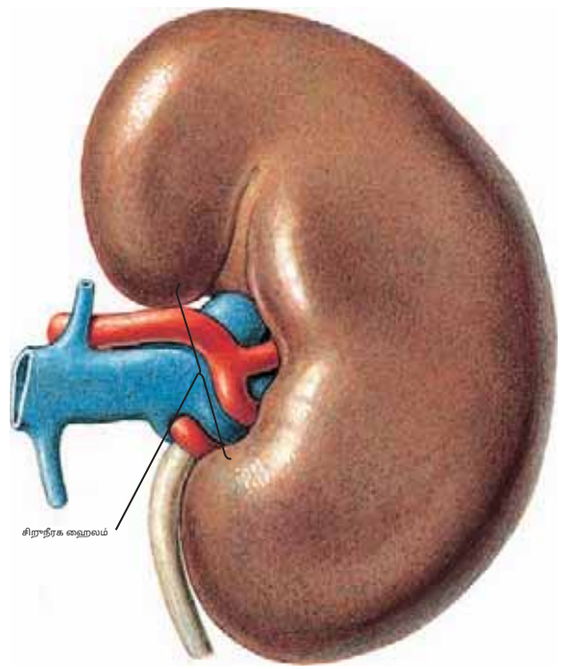

படம் 311.1 இடது சிறுநீரகம் (பின்புறப் பார்வை)

படம் 311.2 இடது சிறுநீரகம் (வென்ட்ரல் வியூ)

குறிப்பு: (1) சிறுநீரகங்கள் ஜோடியாக, பீன் வடிவ உறுப்புகள், பொதுவாக ஒவ்வொன்றும் சுமார் 125 முதல் 150 கிராம் எடையுள்ளதாக இருக்கும். அவற்றின் பக்கவாட்டு எல்லைகள் குவிந்திருக்கும் மற்றும் அவற்றின் இடை எல்லைகள் குழிவானவை, பிந்தையது சிறுநீரக நாளங்கள் மற்றும் சிறுநீர்க்குழாய் ஆகியவற்றால் குறுக்கிடப்படுகிறது.

(2) தி**சிறுநீர்க்குழாய்**ஹிலமில் மிகவும் பின்புற அமைப்பு ஆகும் (படம் 311.1 ஐப் பார்க்கவும்).**சிறுநீரக நரம்பு**ஹிலமில் மிகவும் முன்புற அமைப்பு, ஆனால்**சிறுநீரக தமனி** படம் 311.2 இல் காட்டப்பட்டுள்ளபடி, முன்புற மற்றும் பின்புற கிளைகளாக (அல்லது பிரிவுகளாக) அடிக்கடி பிரிகிறது, மேலும் முன்புற கிளை பெரும்பாலும் சிறுநீரக வென்ட்ரலில் சிறுநீரக நரம்புக்குள் நுழைகிறது.

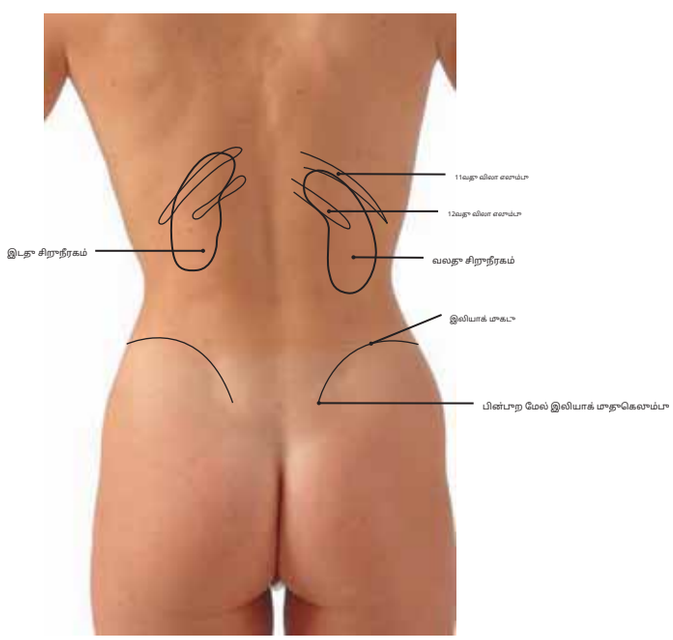

படம் 311.3 முதுகின் மேற்பரப்பு உடற்கூறியல், சிறுநீரகத்தின் நீட்டிப்பைக் காட்டுகிறது.

குறிப்பு: (1) வலது சிறுநீரகம் இடதுபுறத்தை விட அதிக வால் கொண்டது. கல்லீரலின் பெரிய வலது மடல் வலது சிறுநீரகத்தை விட சற்று மேலே உள்ளது என்பதை நினைவில் கொள்க.

(2) இரண்டு சிறுநீரகங்களின் கீழ் தூவங்கள் மேல் தூவங்களை விட பக்கவாட்டில் அதிகமாக நோக்குநிலை கொண்டவை. இரு பக்கங்களிலும் உள்ள 11வது மற்றும் 12வது விலா எலும்புகளுடன் சிறுநீரகங்களின் உறவைக் கவனியுங்கள்.

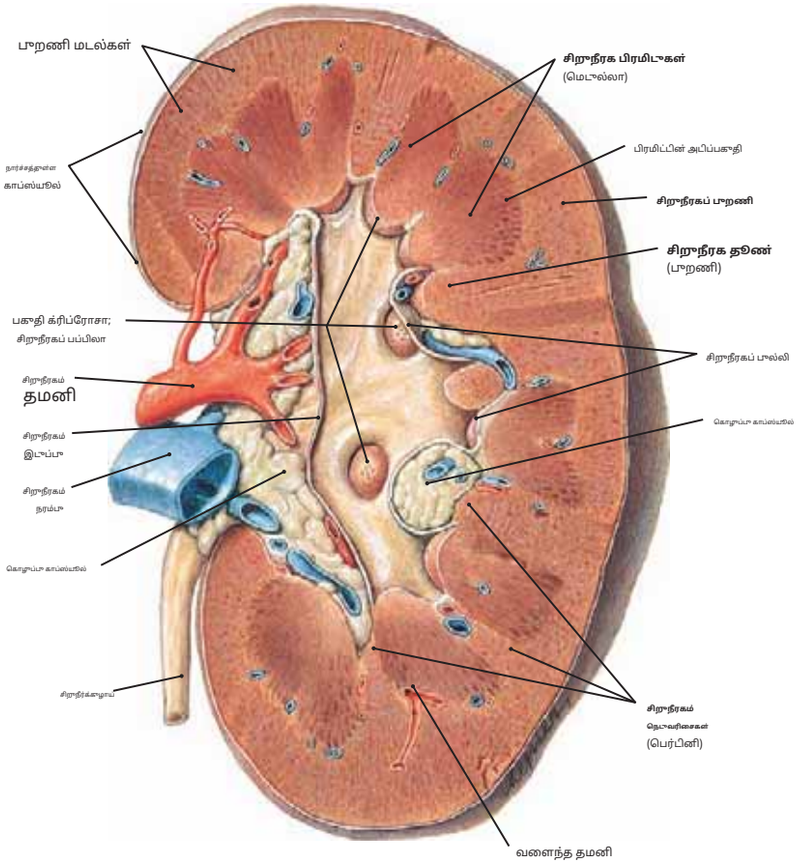

படம் 312.1இடது சிறுநீரகம்: சிறுநீரக நாளங்கள் வழியாக முன் பகுதி

குறிப்பு: (1) தி**பறணி**சிறுநீரகம் வெளிப்பறத்தைக் கொண்டுள்ளது ஓரளவு இலகுவான மற்றும் சிறுமணி போன்ற தோற்றமுடைய திசுக்களின் அடுக்கு, இது கீழே விழுவதையும் காணலாம்.**சிறுநீரகத் தலுண்கள்**(பெர்டினியின்) சிறுநீரகத்தின் இடுப்பு நோக்கி, அதன் மலம் கலும்பு வடிவத்தைப் பிரிக்கிறது**சிறுநீரக பிரமிடுகள்**இன்**மெடுல்லா.**

(2) பறணிப் பகுதிக்குள் டஃப்ட்ட் குளோமருலி மற்றும் சுருண்ட குழாய்கள் காணப்படுகின்றன, அதேசமயம் சிறுநீரக பிரமிடுகள் முக்கியமாக ஹென்லேவின் சுழல்கள் மற்றும் சேகரிக்கும் குழாய்களைக் கொண்டுள்ளன.

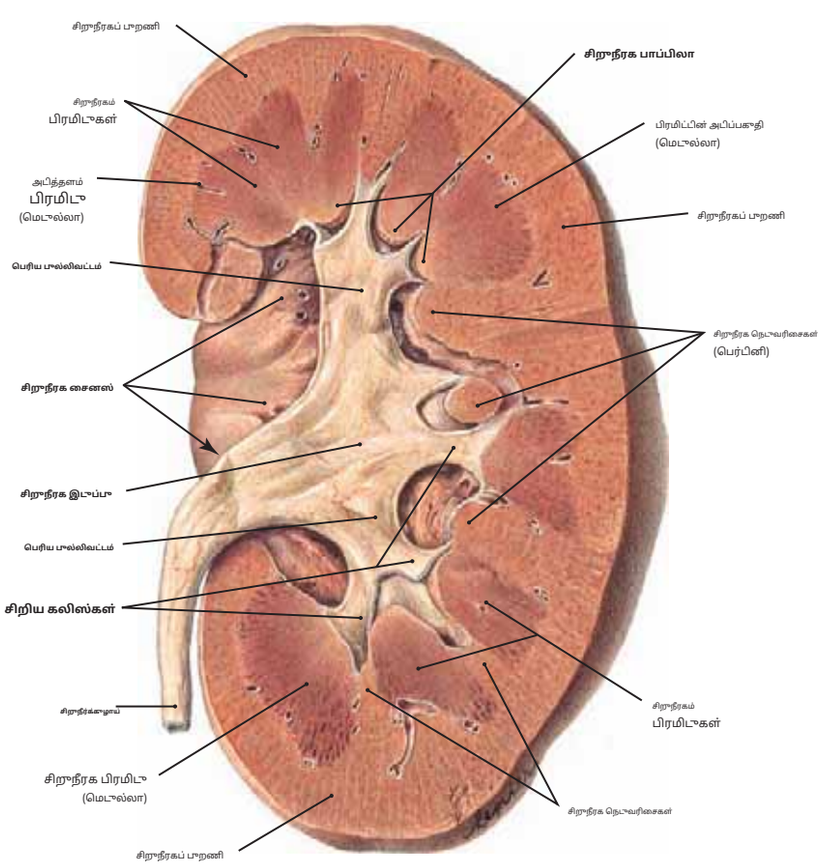

படம் 312.2 இடது சிறுநீரகம்: முன்பக்கப் பிரிவு சிறுநீரக இடுப்பு வழியாக

குறிப்பு: (1) இந்த முன் பகுதி சிறுநீரகத்தை வெட்டுகிறது. இடுப்பு மற்றும் சிறுநீர்க்குழாய்.**சிறுநீரகப் பப்பிலா**சிறிய சேகரிக்கும் குழாய்களால் கப் செய்யப்படுகின்றன, தி**சிறிய கலிஸ்கள்.**

(2) பல சிறிய கலீஸ்கள் ஒன்றிணைந்து a ஐ உருவாக்குகின்றன**பெரிய பல்லிவட்டம்,** அதேசமயம்**சிறுநீரக இடுப்பு**இரண்டு அல்லது மூன்று பெரிய கலீஸ்களின் இணைப்பால் உருவாகிறது. சிறுநீரக இடுப்பிலிருந்து செல்லும் பகுதி சற்று குறுகலானது.**சிறுநீர்க்குழாய்.**

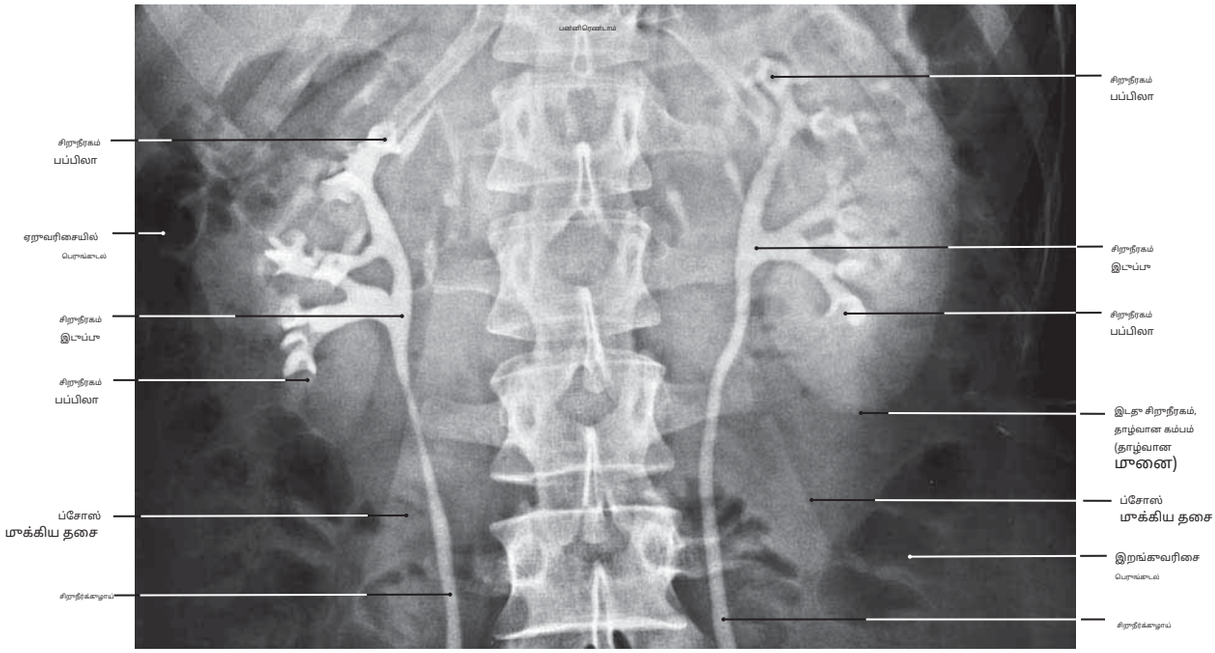

படம் 313.1பிற்போக்கு பைலோகிராம்

குறிப்பு: (1) ஒவ்வொரு சிறுநீர்க்குழாய்க்கும் ஒரு கதிரியக்கப் பொருள் செலுத்தப்பட்டு, சிறுநீரக இடுப்பு, பெரிய நீர்க்கட்டிகள் மற்றும் ஒவ்வொன்றின் சிறிய நீர்க்கட்டிகள் ஆகியவற்றில் கட்டாயப்படுத்தப்பட்டுள்ளது. பக்கவாட்டு. சிறு கலிசங்களுக்குள் சிறுநீரக பாப்பிலாக்கள் நீண்டு செல்வதைக் கவனியுங்கள், இதன் விளைவாக கதிரியக்க நுண் கலிசங்களுக்குள் கதிரியக்க ஊடுருவல்கள் ஏற்படுகின்றன.

(2) இடது சிறுநீரகத்தின் மேல் மூனையின் நிழல் T12 முதுகெலும்பின் உடலின் மேல் பகுதி வரை நீண்டுள்ளது, அதே நேரத்தில் வலது சிறுநீரகம் சற்று தாழ்வாக உள்ளது.

(3) மூச்சுக்குழாய் மூக்கிய தசைகளின் பக்கவாட்டு விளிம்புகள். சிறுநீர்க்குழாய்கள் அவற்றின் முன்புற மேற்பரப்புகளுடன் இடுப்பு நோக்கிச் செல்கின்றன.

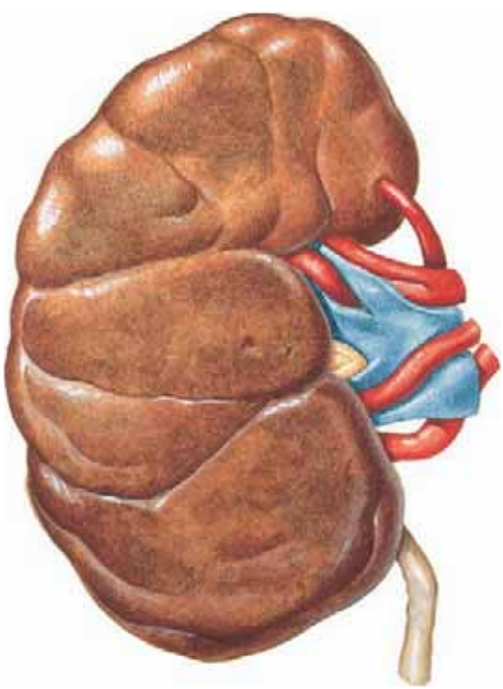

படம் 313.2வயதுவந்தோரின் சிறுநீரகத்தில் கரு உருளைச் சிதைவு தொடர்ந்து இருக்கலாம்.

குறிப்பு: கருவின் சிறுநீரகம் சிறிய லோபுல்களாகப் பிரிக்கப்பட்டுள்ளது, அவை சிறுநீரக மேற்பரப்பில் ஒன்றோடொன்று இணைக்கப்பட்ட பள்ளங்களால் பிரிக்கப்படுகின்றன. இந்த லோபுலேஷன் பொதுவாக முதல் பிரசவத்திற்குப் பிந்தைய ஆண்டில் மறைந்துவிடும், ஆனால் பெரியவர்களில் தொடர்ந்து இருக்கலாம் ஆனால்**செயல்பாட்டு குறைபாடு இல்லை.**

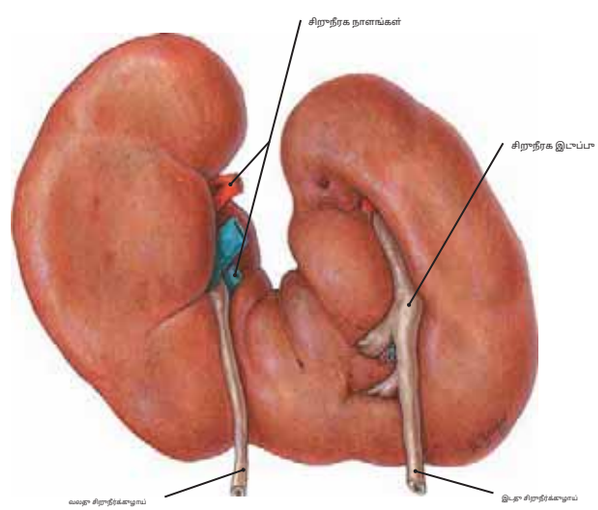

படம் 313.3குதிரைலாட சிறுநீரகம் (முன்பக்கத் தோற்றம்)

குறிப்பு: (1)**குதிரைலாட சிறுநீரகம்**ஒரு பொதுவான ஒழுங்கின்மை (500 பேரில் 1 பேருக்கு) இதில் சிறுநீரகங்களின் கீழ் துருவங்கள் இணைக்கப்படுகின்றன.

(2) இணைவு மையக் கோட்டைக் கடக்கிறது மற்றும் பெரும்பாலும் பெருநாடி பிளவு மட்டத்தில் காணப்படுகிறது. குதிரைலாட சிறுநீரகத்தில் உள்ள சிறுநீர்க்குழாய்கள் சிறுநீரக நாளங்களுக்கு வென்ட்ரலில் அமைந்துள்ளன.

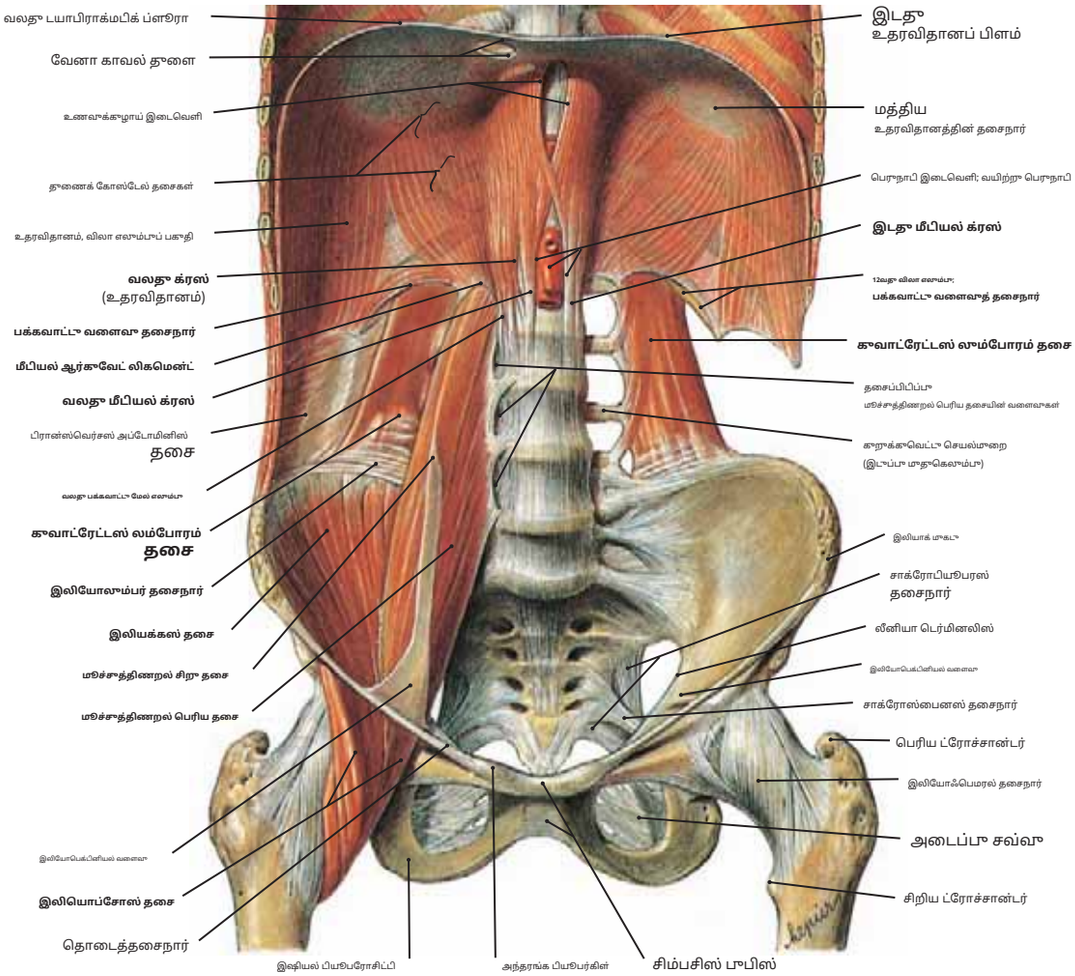

படம் 314 உதரவிதானம் மற்றும் பின்புற வயிற்று சுவர் கட்டமைப்புகள்

குறிப்பு: (1) பின்புற இணைப்புகள்**உதரவிதானம்:**(அ) தி**வலது மற்றும் இடது கூரூரா**மேல் மூன்று அல்லது நான்கு இடுப்பு முதுகெலும்புகளின் உடல்களிலிருந்து எழுகிறது; (ஆ)**வலது மற்றும் இடது இடைநிலை வளைவு தசைநார்கள்**(மூச்சுத்திணறல் திசுப்படலத்தில் தடித்தல்); (c) தி**பக்கவாட்டு வளைந்த தசைநார்கள்**கூவாட்ரேட்டஸ் லும்போரம் தசையை விட மேலே அமைந்துள்ள 12வது விலா எலும்பில்.

தசை	தோற்றம்	செருகல்	உள்நோக்கம்	செயல்
உதரவிதானம்	**பின்புற பகுதி:**ஜிஃபாய்டு செயல்முறையின் பின்புறம். **விளிம்பு பகுதி:**கூரத்தெலும்புகளின் உள் மேற்பரப்புகள் மற்றும் கீழ் ஆறு விலா எலும்புகளின் அருகிலுள்ள பகுதிகள். **இடுப்பு பகுதி:**இடை மற்றும் பக்கவாட்டு வளைந்த தசைநார்கள்; மேல் இரண்டு அல்லது மூன்று இடுப்பு முதுகெலும்புகளின் உடல்களிலிருந்து க்ரூரா.	மைய தசைநார் உதரவிதானம்	பிரெனிக் நரம்பு C3, C4, C5	உத்வேகத்தின் போது சுறுசுறுப்பாக இருக்கும்; அதிகரிக்க உதவுகிறது. வயிற்று அழுத்தம்
கூவாட்ரேட்டஸ் லும்போரம்	இலியாலும்பர் தசைநார் மற்றும் அருகிலுள்ள இலியாக் முகடு	12வது விலா எலும்பின் இடைப் பாதி மற்றும் மேல் நான்கு இடுப்பு முதுகெலும்புகளின் கூறுக்குவெட்டு செயல்முறைகளுக்குள்	T12, L1, L2, L3 (L4) நரம்புகளிலிருந்து கிளைகள்	முதுகெலும்பு நெடுவரிசையை ஒரே பக்கமாக வளைக்கிறது; சுவாசிக்கும்போது 12வது விலா எலும்பை நிலைநிறுத்துகிறது; இருண்டு தசைகளும். ஒன்றாக இடுப்பை நீட்டவும் முதுகெலும்புகள்
மூச்சுத்திணறல்	T12 மற்றும் மேல் நான்கின் கூறுக்குவெட்டு செயல்முறை மற்றும் உடல் இடுப்பு முதுகெலும்புகள்; T12 மற்றும் L5 க்கு இடையிலான இன்டர்வெர்டெபிரல் வட்டுகள்	தொடை எலும்பின் சிறிய ட்ரோச்சான்டர் (இலியாக்கஸ் தசையின் இழைகளையும் பெறுகிறது)	மேல் நான்கு இடுப்பு நரம்புகளிலிருந்து கிளைகள்	இடுப்பில் தொடையின் சக்திவாய்ந்த நெகிழ்வு; தொடை எலும்புகள் நிலையாக இருக்கும்போது, அவை மல்லாந்து படுத்த நிலையில் இருந்து எழுந்திருப்பது போல, உடற்பகுதியை வளைக்கின்றன.
ப்சோஸ் மைனர் (தசை இருப்பது சுமார் 40% இல் சடலங்கள்)	T12 மற்றும் L1 முதுகெலும்புகளின் உடல்களின் பக்கவாட்டு மேற்பரப்பு	பெக்டினியல் கோடு மற்றும் இலியோபெக்டினியல் எமினென்ஸ் மற்றும் இலியாக் ஃபாசியா (பெரும்பாலும் மூச்சுத்திணறல் பெரிய தசைநார் உடன் இணைகிறது)	L1 நரம்பிலிருந்து கிளை	இடுப்பு மூட்டில் தொடையின் பலவீனமான நெகிழ்வுத்தன்மை.
இலியக்கஸ்	இலியாக் ஃபோஸா; முன்புற கீழ் இலியாக் முதுகெலும்பு	தொடை எலும்பு நரம்பில் (L2, L3) தொடை எலும்பு தசைநார் உடன் பொதுவான சிறிய ட்ரோச்சான்டர். முக்கிய தசை		இடுப்பு மூட்டில் தொடையின் சக்திவாய்ந்த நெகிழ்வு தசை

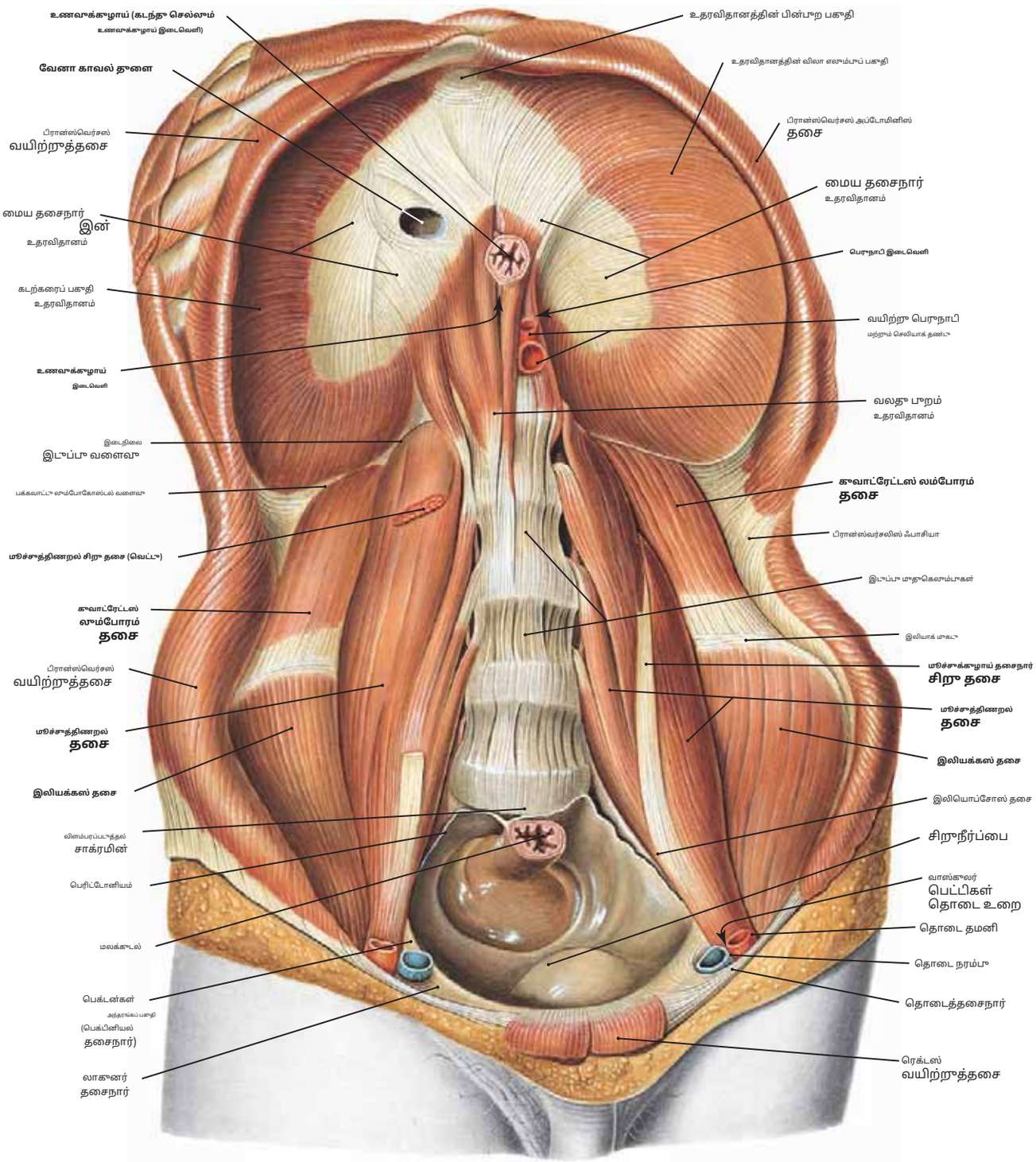

படம் 315 Psoas Minor, Psoas Major, Iliacus மற்றும் Quadratus Lumborum தசைகள் மற்றும் உதரவிதானம்

குறிப்பு: (1) தி**மூச்சுத் திணறல் தசை**இது மூச்சுத்திணறல் பிரதான தசைக்கு முன்பாறமாக அமைந்துள்ளது, மேலும் இது மேலே உள்ள மூச்சுத்திணறல் பிரதான தசையின் கீழ் பகுதியுடன் இணைகிறது.
தொடை தசைநார்.

(2) தி**மூச்சுத் திணறல் தசை**இது இங்குனல் தசைநார் வரை ஆழமாக இறங்கி இலியாக்கஸ் தசையால் இணைக்கப்படுகிறது.

(3) தி**இலியாக்கஸ் தசை**இலியாக் ஃபோஸாவிலிருந்து எழுகிறது, மூச்சுத்திணறல் மேஜருடன் ஒன்றிணைகிறது, மேலும் அவற்றின் முட்டு தசைநார் தொடை எலும்பின் சிறிய ட்ரோச்சான்டரில் செருகப்படுகிறது.

(4) தி**குவாட்ரேட்டஸ் லும்போரம் தசை**இது அடிவயிற்றின் பின்பாறச் சுவரில் நான்கு பக்க தசையாகும், மேலும் இது 12வது விலா எலும்பு, இலியாக் முகடு மற்றும் மேல் நான்கு இடுப்பு முதுகெலும்புகளின் குறுக்குவெட்டு செயல்முறைகளுக்கு இடையில் அமைந்துள்ளது.

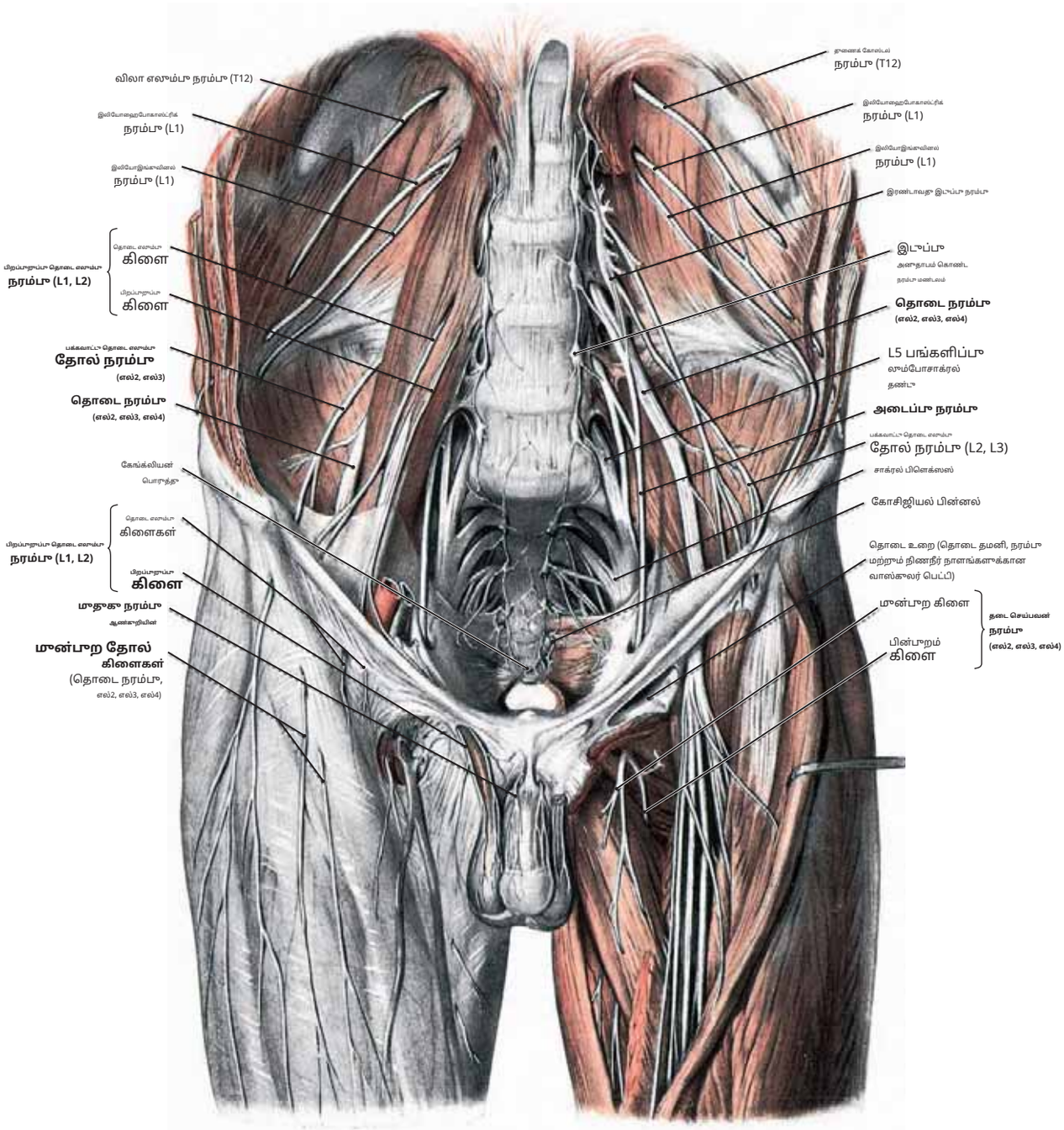

படம் 316 லும்போசாக்ரல் பிளெக்ஸஸ்: பின்புற வயிற்று சுவர் மற்றும் முன்புற தொடை

குறிப்பு: (1) இடது பக்கத்தில், மூச்சுக்குழாய் தசைகள் அகற்றப்பட்டு, வெளிப்படுத்தப்பட்டுள்ளன**இடுப்பு பின்னல்**இன்னும் முழுமையாக. இடுப்பு நரம்புகள் இதிலிருந்து வெளிப்படுகின்றன மூதகுத் தண்டு மற்றும் பின் வயிற்றுச் சுவரில் மூச்சுத் திணறல் தசைகளின் பொருளுக்கள் இறங்குகிறது.**12வது தொராசி**(தூணை விலா எலும்பு)**நரம்பு** 12வது விலா எலும்பின் கீழ் வயிற்றுச் சுவரைச் சுற்றி வளைகிறது.

(2) தி**மூதல் இடுப்பு நரம்பு**பிரிக்கிறது**இரைப்பைக்குழல்**மற்றும்**இலியோஇங்குவினல் கிளைகள்.**இலியோஇங்குவினல் நரம்பு இலியாக் முகட்டை நோக்கி சாய்வாக இறங்கி, பிரான்ஸ்வெர்சஸ் மற்றும் உள் சாய்ந்த தசைகளை ஊடுருவி விந்தணு வடத்தில் இணைகிறது, மேலோட்டமான இங்குவினல் வளையத்தில் தோல் போன்றதாக மாறுகிறது.

(3) தி**பிறப்புறுப்பு தொடை நரம்பு**மூச்சுத்திணறல் தசையின் மேற்பரப்பில் மேலோட்டமாகச் செல்கிறது. இது a ஆகப் பிரிகிறது.**பிறப்புறுப்பு கிளை**(இது க்ரீமாஸ்டர் தசை மற்றும் விதைப்பையின் தோலை வழங்குகிறது) மற்றும் a**தொடை எலும்பு கிளை**(இது மேல் முன் தொடைக்கு உணர்திறனைக் கொண்டுள்ளது).

(4) தி**தொடை எலும்பு சார்ந்த**மற்றும்**தடுப்பு நரம்புகள்**பின்புற மற்றும் முன்புற பிரிவுகளிலிருந்து பெறப்பட்டது**எல்2, எல்3,**மற்றும்**எல்4,**மறையே, தொடை தசைகளின் முன்புற மற்றும் இடைநிலைக் குழுக்களைப் பூதப்பிக்க இறங்குகின்றன.

(5) தொடை நரம்பு, இடுப்புத் தசைநார்க்குக் கீழே தொடையில் நுழைந்து, உணர்வு மற்றும் இயக்கக் கிளைகளாகப் பிரிகிறது, அதேசமயம், அடைப்பான் நரம்பு, அடைப்பான் தசைக் குழுவைப் பூத்துயிர் பெறச் செய்வதற்காக அடைப்பான் தூளை வழியாக மிகவும் இடைநிலையாகச் செல்கிறது.

(6)**எல்4**மற்றும்**எல் 5**நரம்பு வேர்கள் (**லும்போசாக்ரல் தண்டு**) மேல் மூன்று சாக்ரல் நரம்புகளுடன் இணைந்து உருவாகிறது**பூனித பின்னல்,**இதிலிருந்து பெறப்பட்டது, மற்ற நரம்புகளுக்கிடையில், பெரியது**இடுப்புமூட்டு நரம்பு,**இது பெரிய சியாட்டிக் ஃபோரமென் வழியாக குளுட்டியல் பகுதியை அடைகிறது.

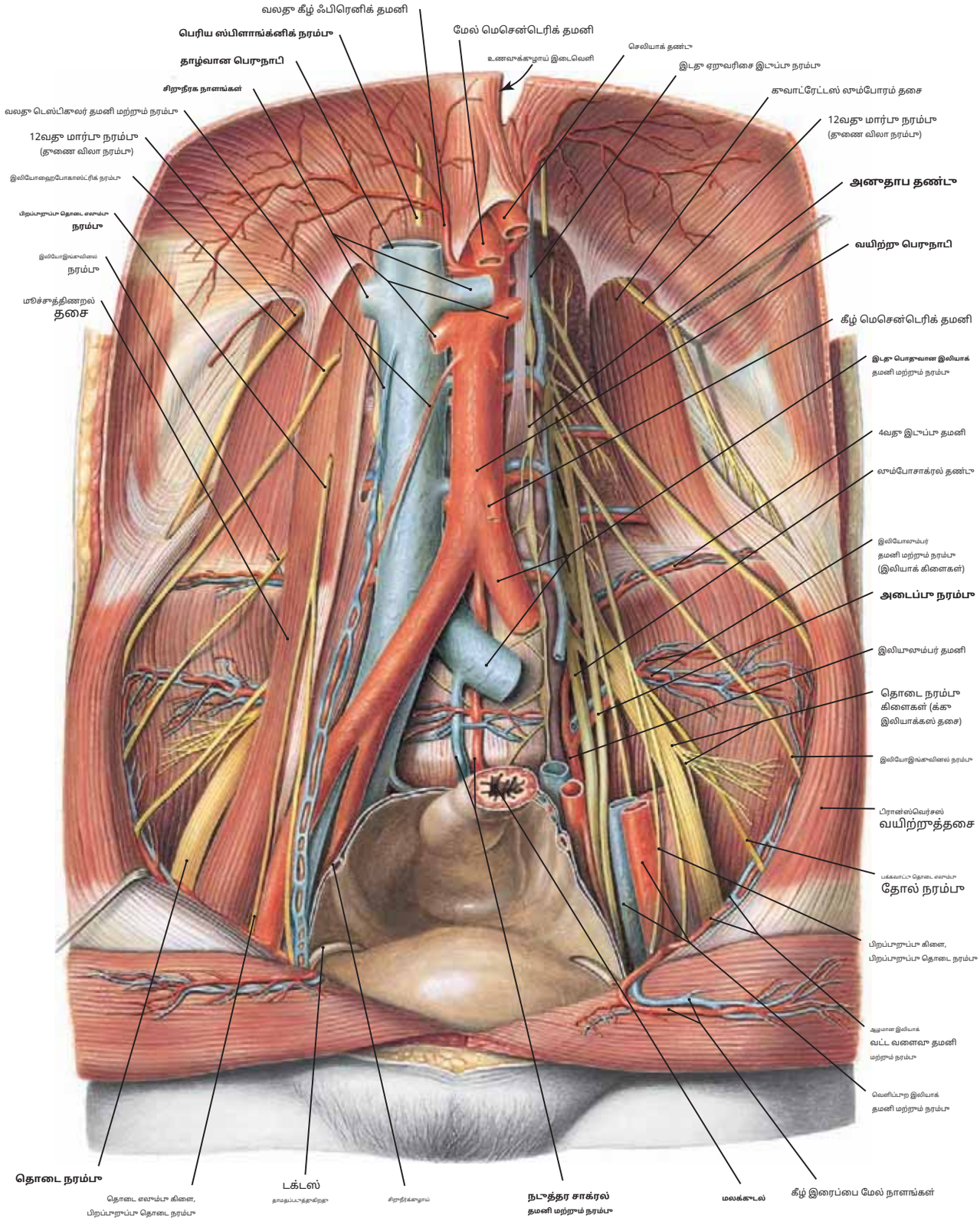

படம் 317 பின்பாற வயிற்றா நாளங்கள் மற்றும் நரம்பாகள்

காறிப்பா: (1) வயிற்றா உறாப்பாகள் மற்றும் இடதா மலச்சாக்குழாய் தசை அகற்றப்பட்டாள்ளன. பார்க்கவும்**பெரிய ஸ்பிளாங்க்னிக் நரம்பாகள்**வயிற்றாக்காள் நாழையாங்கள் டயாபிராக்மபிக் க்ரூரா. அடையாளம் காணவும்**தாழ்வான ஃபிரெனிக் தமனிகள்**மற்றும்**வயிற்றா அனாதாப சங்கிலி.**

(2) தி**டெஸ்டிகுலர் தமனிகள்**சிறாநீரக தமனிகளாக்காக் கீழே உள்ள பெராநாபியிலிராந்தா எழுகிறதா. கீழ்நோக்கி, டெஸ்டிகுலர் தமனி மற்றும் நரம்பா இணைகின்றன**நாளம் தணிப்பா**கீழ் இரைப்பை நாளங்களாக்கா சற்றா பக்கவாட்டில் உள்ள வயிற்றா கூடல் வளையம் வழியாக கூடல் கால்வாயில் நாழைய. கவனிக்கவும்**நடாத்தர சாக்ரல் நாளங்கள்** நடாக்கோட்டில் இடாப்பாக்காள் இறங்காகிறதா.

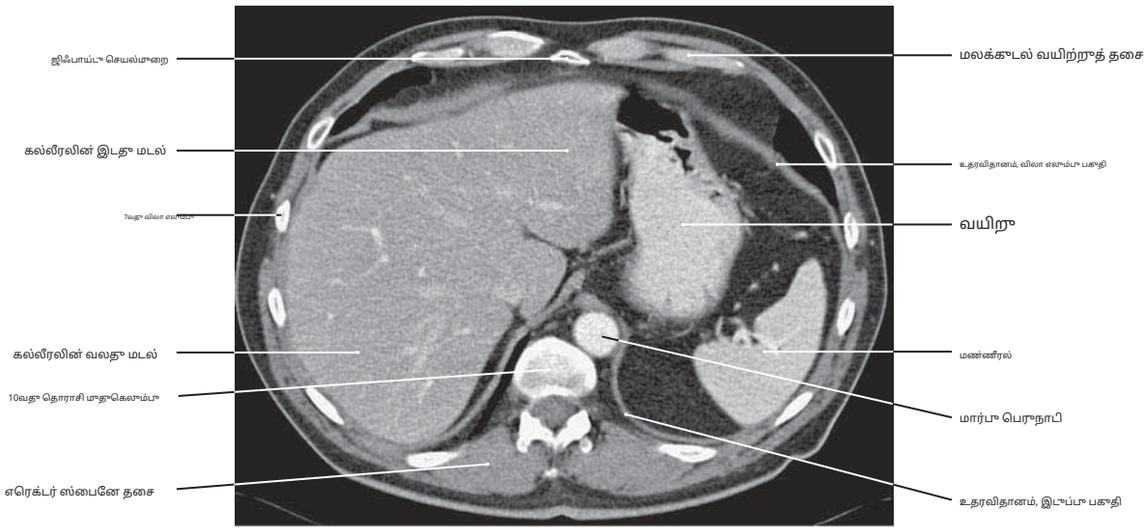

படம் 318.1T10 மட்டத்தில் வயிற்றின் CT குறுக்குப் பிரிவு.

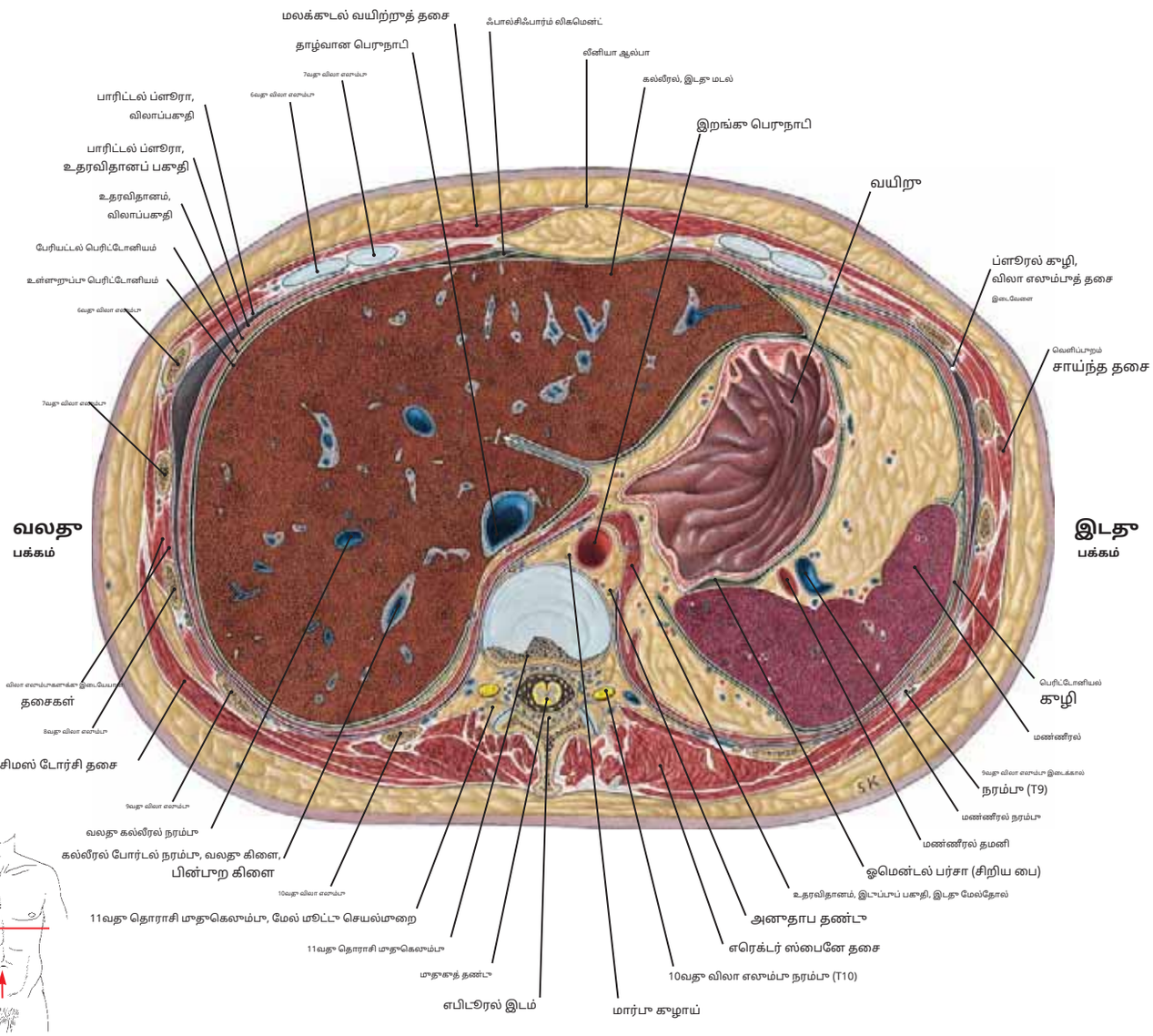

படம் 318.2T11 மட்டத்தில் வயிற்றின் குறுக்குவெட்டுப் பிரிவு (காடல் அம்சம்)

குறிப்பு: (1) மார்பு முதுகெலும்புகளின் உடல்களின் இடதுபுறத்தில் உதரவிதானத்திற்கு மேலே பெருநாடி காணப்படுகிறது. மார்பு நாளத்தை சற்று வலதுபுறமாகக் கவனிக்கவும். பெருநாடியின்.

(2) உதரவிதானத்திற்குக் கீழே, கல்லீரல் பெரும்பாலும் வலதுபுறமாகவும், மண்ணீரல் நடுக்கோட்டின் இடதுபுறமாகவும் இருக்கும். கல்லீரலுக்குப் பின்புறமாகவும், நடுக்கோட்டின் வலதுபுறமாகவும் தாழ்வான வேனா காவாவின் இருப்பிடத்தைக் கவனியுங்கள்.

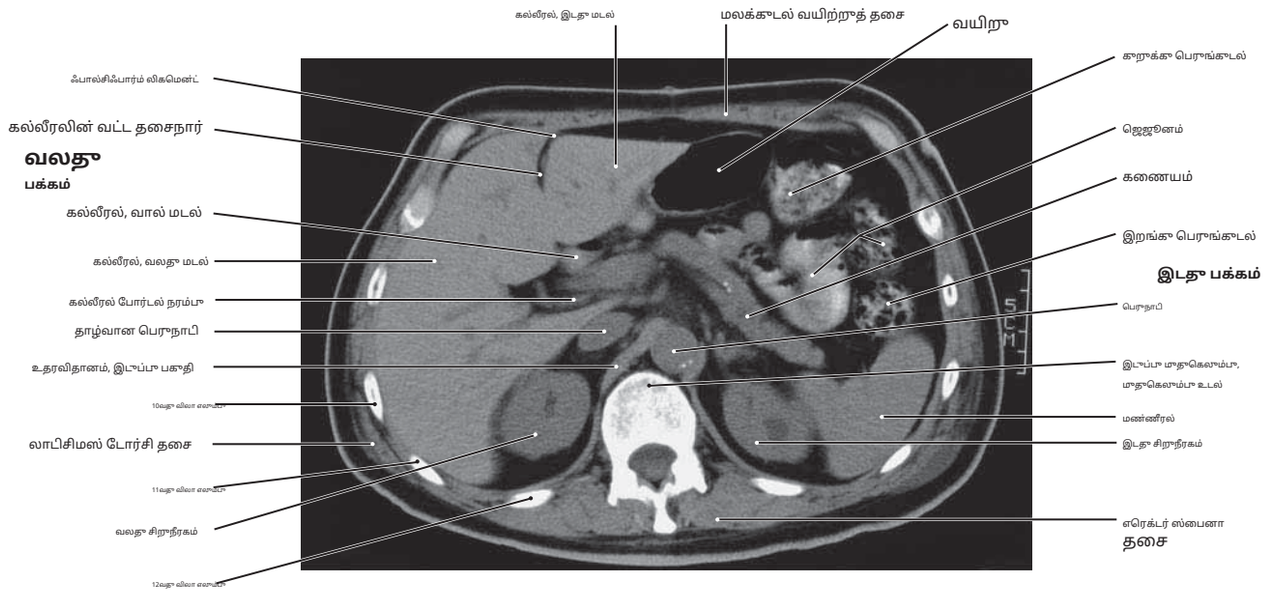

படம் 319.1 L1 இல் வயிற்றின் கறுக்குவெட்டுப் பிரிவின் CT (காடல் அம்சம்)

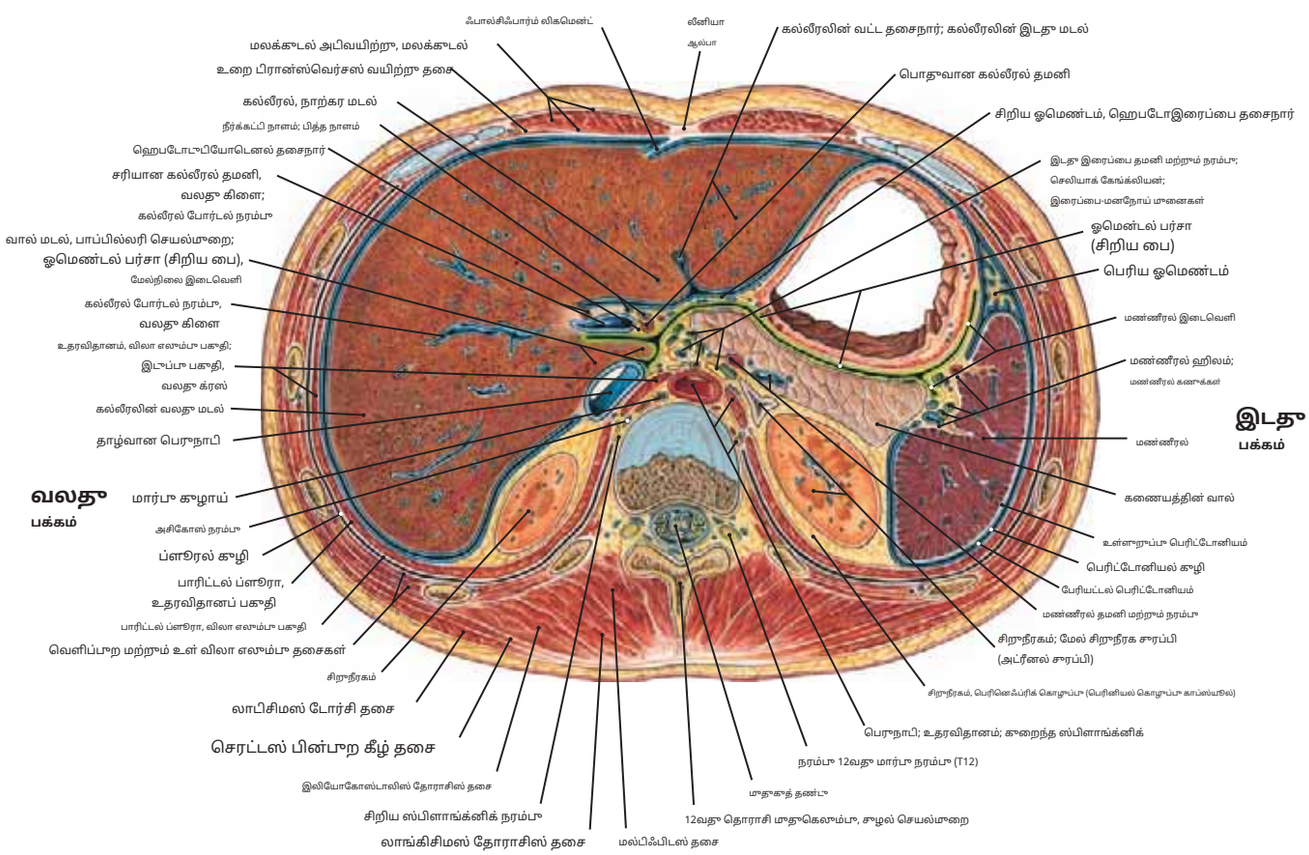

படம் 319.2 T12 மற்றும் L1 க்கு இடையில் வயிற்றின் கறுக்குவெட்டுப் பிரிவு (காடல் அம்சம்)

குறிப்பு: (1) பெரிய பெரிட்டோனியல் பையின் (கூழி) பெரிட்டோனியத்தின் பாரிட்டல் மற்றும் உள்ளுறுப்பு அடுக்குகள் இரண்டும் நீல நிறத்தில் காட்டப்பட்டுள்ளன, அதே நேரத்தில் சிறிய பையைச் சுற்றி, பெரிட்டோனியம் நீலம்-பச்சை நிறத்தில் காட்டப்பட்டுள்ளது.

(2) பின்புற வயிற்றுச் சுவருக்கு முன்புறமாக அமைந்துள்ள சிறுநீரகங்கள், கறுக்காகப் பிரிக்கப்பட்டுள்ளன. அவற்றைச் சுற்றியுள்ள பெரிரீனல் கொழுப்பையும் கவனிக்கவும்.

(3) வயிற்று பெருநாடி நடுக்கோட்டுக்கு அருகில் அல்லது நடுக்கோட்டில் உள்ளது மற்றும் கீழ் வேனா காவா நடுக்கோட்டின் வலதுபுறத்தில் உள்ளது.

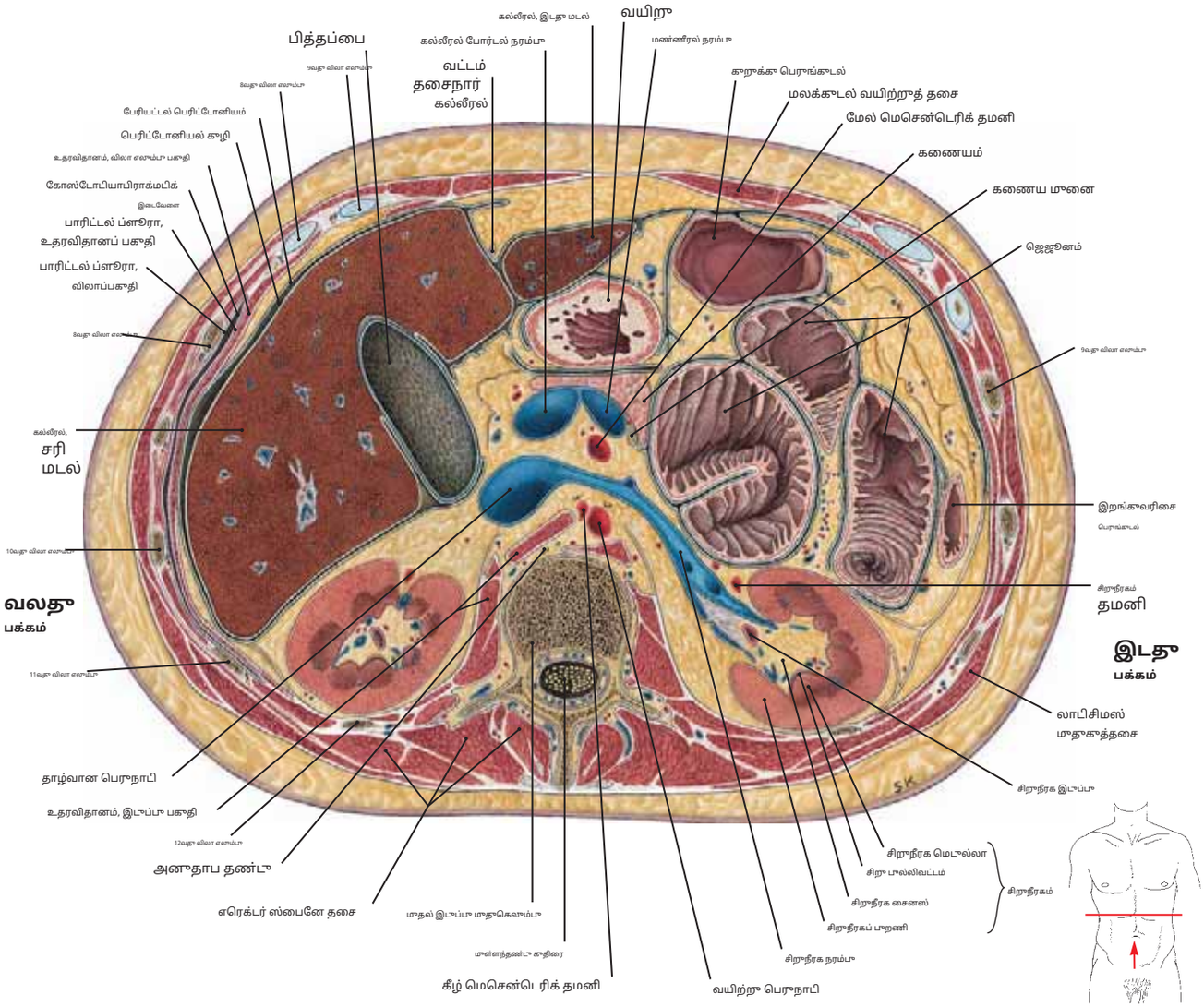

படம் 320.1 L1 மட்டத்தில் மேல் வயிற்றின் வழியாக குறுக்குப் பிரிவு.

குறிப்பு: (1) இந்தப் பிரிவு இடது சிறுநீரகத்தின் மேற்பகுதி வழியாகச் சென்று இடது சிறுநீரக நரம்பு முதுகெலும்பு நெடுவரிசையைக் கடந்து பின்னர் உள்ளே நுழைவதைக் காட்டுகிறது. தாழ்வான வேனா காவா.

(2) இடுபுறத்தில் உள்ள ஜெஜுனத்தின் சுழல்கள் மற்றும் வயிற்றின் பின்புற அம்சத்திற்கு ஒரு படுக்கையை உருவாக்கும் கணையம்.

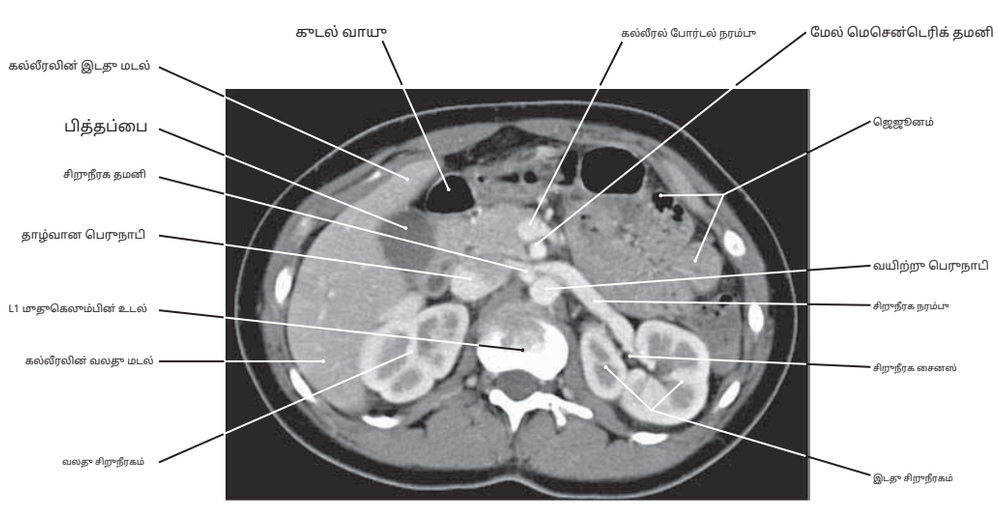

படம் 320.2 L1 மட்டத்தில் வயிற்றின் CT

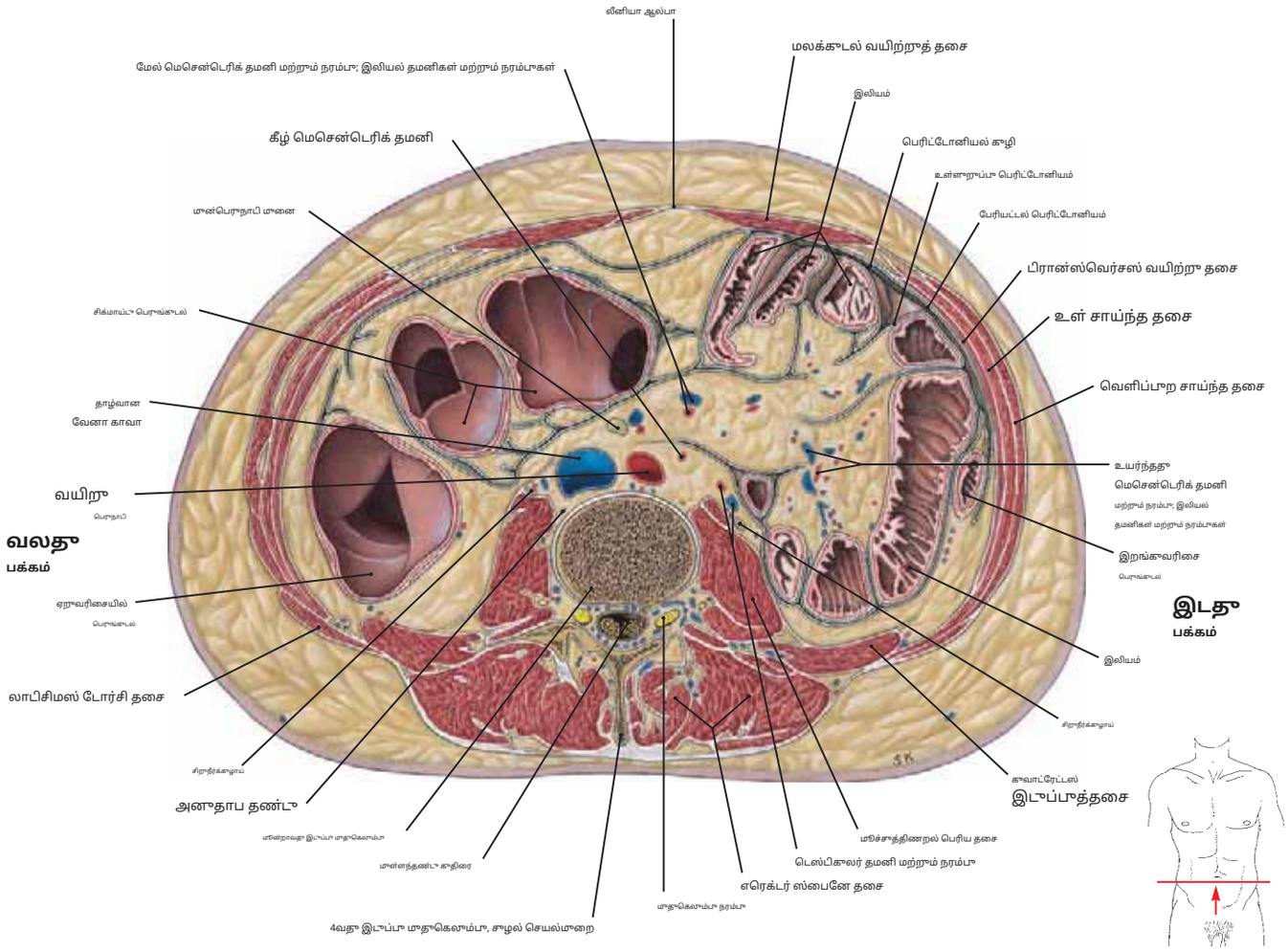

படம் 321.1 L3 மட்டத்தில் வயிற்றின் குறுக்குவெட்டுப் பிரிவு (காடல் அம்சம்)

குறிப்பு: (1) இந்தப் பகுதி அடிவயிற்றின் கீழ்ப்பகுதி வழியாகச் சென்று, வால் பகுதியிலிருந்து காட்சிப்படுத்தப்படுகிறது.

(2) சிக்மாய்டு பெருங்குடலின் ஒரு வளையம் அடிவயிற்றில் மிக மேலே நீண்டுள்ளது, மேலும் அதன் இரண்டு பகுதிகள் இந்த மாதிரியில் பிரிக்கப்பட்டுள்ளன.

(3) L3 முதுகெலும்பின் உடலுக்கு நேர் முன்புறமாக மையக் கோட்டின் வலதுபுறத்தில் தாழ்வான வேனா காவா மற்றும் பெருநாடி.

(4) இந்த மட்டத்தில் உள்ள மூளந்தண்டு வடம் க்யூடா குதிரையைக் காட்டுகிறது. இவை கீழ் இடுப்பு மற்றும் சாக்ரல் நரம்புகளின் வேர்கள்.

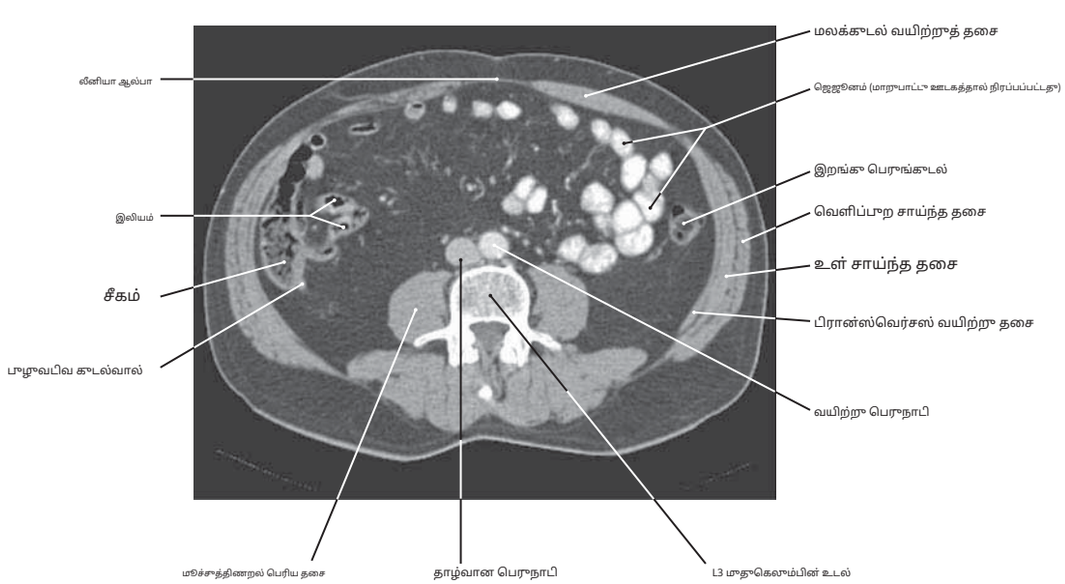

படம் 321.2 L3 மட்டத்தில் வயிற்றின் CT

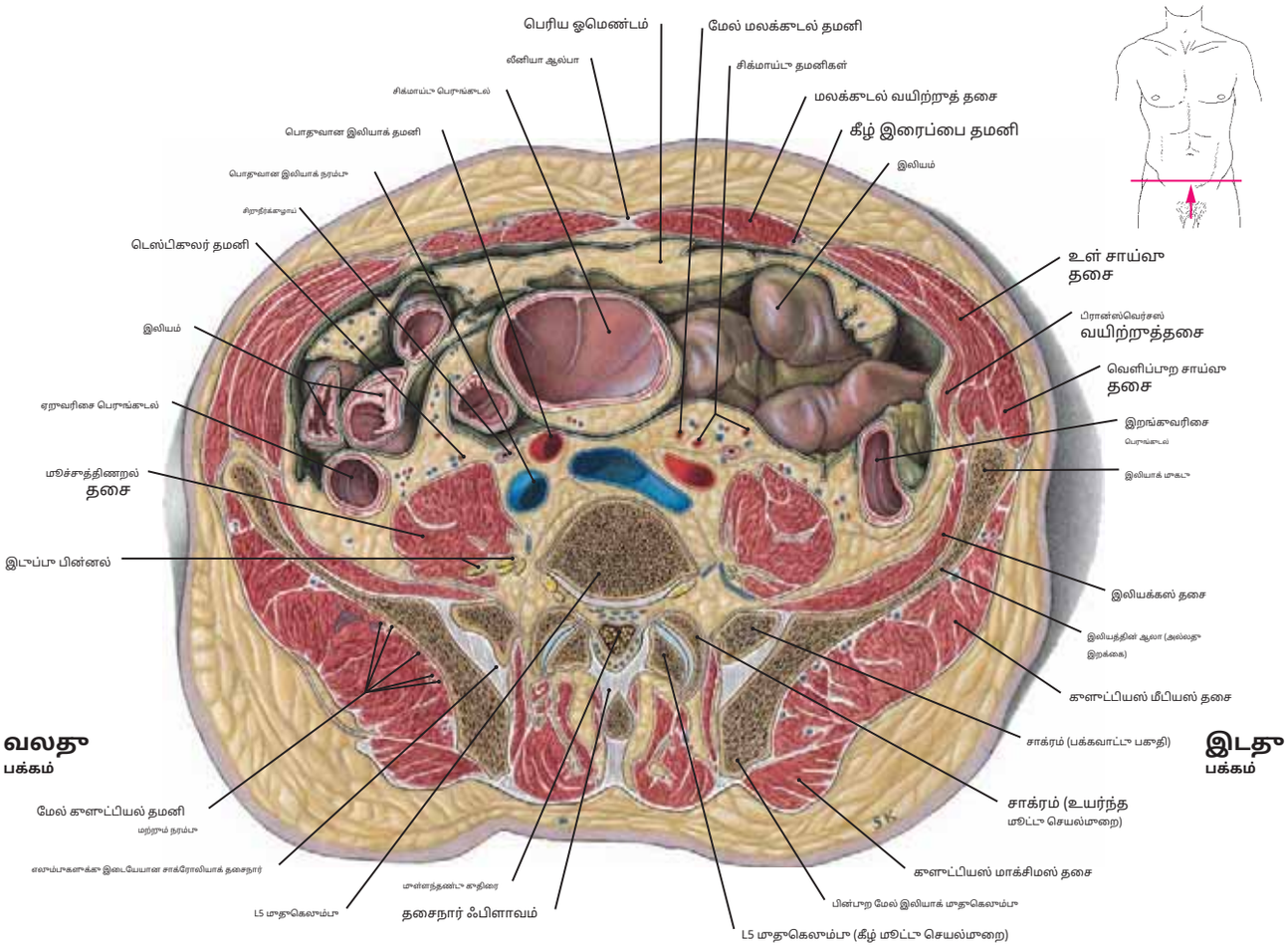

படம் 322.1 ஐந்தாவது இடுப்பு மட்டத்தில் (சாக்ரோலியாக் மலட்டு) அடிவயிற்றின் கறுக்கவெட்டுப் பிரிவு.

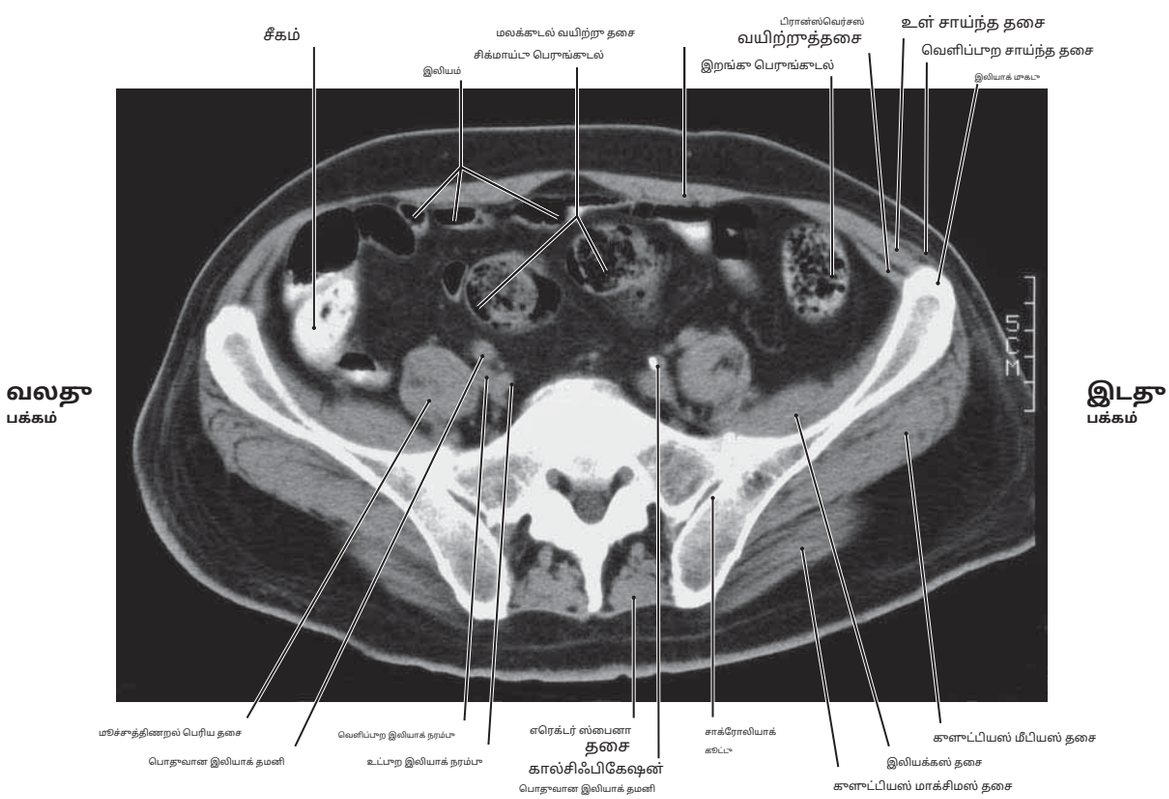

படம் 322.2 ஐந்தாவது இடுப்பு மட்டத்தில் CT (சாக்ரோலியாக் மலட்டு)

அத்தியாயம் 4

இடுப்பு மற்றும் பெரினியம்

தட்டுகள்

323 समानी323 தமிழ்இடுப்பு எலும்புகள்: பெரியவர் மற்றும் குழந்தையின் பக்கவாட்டு பார்வை.

324 अनिका अनिका 324இடுப்பு எலும்புகள்: இடை மற்றும் முன்புறக் காட்சிகள்

325 समानी325 தமிழ்இடுப்பு எலும்பின் ரேடியோகிராஃப் (AP ப்ரொஜெக்ஷன்); ஆண் இடுப்புத் தளத்தின் வரைபடம்

326 தமிழ்பெண் இடுப்பு எலும்பின் எலும்புகள் மற்றும் தசைநார்கள்

327 -ஆண் இடுப்பு எலும்பின் எலும்புகள் மற்றும் தசைநார்கள்

328 -பெண் இடுப்பு: கீழே இருந்து பார்க்கப்பட்டது; அரைப்பிரிவு இடுப்பு

329 -பெண் இடுப்பு எலும்புகள் மற்றும் தசைநார்கள்: பின்புறத் தோற்றம்; சாக்ரோலியாக் மூட்டு

330 தமிழ்பெண் இடுப்பு: மேலே இருந்து பார்க்கப்பட்டது; கருப்பை வாய்ப் பரிசோதனை

331 -பெண் பிறப்புறுப்பு உறுப்புகள் (வரைபடம்)

332 -கருப்பையின் உட்புறம்; கோணங்கள் மற்றும் நிலைகள் இடுப்புப் பகுதியில் உள்ள கருப்பை

333 தமிழ்பெண் இடுப்பு: பெரிட்டோனியல் பிரதிபலிப்புகள் மற்றும் பெரிட்டோனியல் தசைநார்

334 தமிழ்பெண் இடுப்பு இனப்பெருக்க உறுப்புகள்; பெண் இடுப்பு உறுப்புகளின் CT ஸ்கேன்

335 -பெண் இடுப்பு: கருப்பை, கருப்பைக்கு இரத்த விநியோகம், மற்றும் யோனி

336 -கர்ப்பிணி கருப்பை (மிட்ஸாகிட்டல் வியூ): வளர்ச்சி கர்ப்பிணி கருப்பை

337 -கர்ப்பிணி கருப்பை: கரு எக்ஸ்-ரே

338 -கர்ப்பிணி கருப்பை: கரு சோனோகிராம்கள்

339 -பெண் இடுப்பு: இலியாக் ஆர்டெரியோகிராம்

340 தமிழ்பெண் இடுப்பு: உள் இலியாக் தமனியின் கிளைகள்

341 தமிழ்பெண் இடுப்பு: இடுப்பு உறுப்புகள், தமனிகள் மற்றும் நரம்புகள்

342 -பெண் இடுப்பு (மிட்ஸாகிட்டல் வியூ)

343 -பெண் இடுப்புத் தளம்: கருப்பை தசைநார்

344 தமிழ்பெண் வெளிப்புற பிறப்புறுப்பு

345 345 தமிழ்பெண் பெரினியம், கீழ்நோக்கிய பார்வை: இடுப்பு மற்றும் சிறுநீர்பிறப்புறுப்பு உதரவிதானங்கள்

346 தமிழ்ஆசனவாய் மற்றும் சிறுநீர்ப்பையின் தசைகளின் விளக்கப்படம் பிராந்தியங்கள்

347 -பெண் பெரினியம்: தசைகள்

348 தமிழ்பெண் பெரினியம்: நாளங்கள் மற்றும் நரம்புகள்

349 தமிழ்மேலோட்டமான யூரோஜெனிட்டல் தசை விளக்கப்படம்; உள் மேற்பரப்பு யோனியின்

350 मीபெண் சிறுநீர்பிறப்புறுப்பு முக்கோணம்: மேற்பரப்பு உடற்கூறியல் ஆசனவாய்ப் பகுதி

351 -ஆண் இடுப்பு: உள் இலியாக் தமனியின் கிளைகள் சிறுநீர்ப்பை மற்றும் மலக்குடல்

352 -பின்புற வயிற்று சுவர் மற்றும் இடுப்பு: நிணநீர் முனைகள் மற்றும் சேனல்கள்

353 -ஆண் இடுப்பு உறுப்புகள் மற்றும் பெரிட்டோனியல் பிரதிபலிப்புகள்

354 -ஆண் சிறுநீர்ப்பை, புரோஸ்டேட், விந்து வெசிகல்ஸ் மற்றும் டக்டஸ் பிஃபெரன்ஸ்

355 - 355 - ஐயோ!ஆண் இடுப்பு மற்றும் பெரினியம் (மிட்சாகிட்டல் பிரிவு)

356 -சிறுநீர்க்குழாய், விந்து வெசிகல்ஸ் மற்றும் பிஃபெரன்ட் மற்றும் விந்து வெளியேறும் குழாய்கள்

357 -ஆண் பிறப்புறுப்பு உறுப்புகளின் வரைபடம்

358 -ஆண் சிறுநீர் பிறப்புறுப்பு உதரவிதானம்; ஆணில் உள்ள நரம்புகள் பெரினியம்

359 -மலக்குடல்: உள் மற்றும் வெளிப்புற மேற்பரப்புகள் (மலக்குடலின் முன் பகுதி)

360 360 தமிழ்மலக்குடல்: தமனி சப்ளை; இடைநிலைப் பிரிவு

361 -மலக்குடல்: சிரை வடிகால் (வரைபட முன்பக்கம் பிரிவு)

362 -ஆண் இடுப்பு: உள்ளுறுப்பு உள்நோக்கம்; இடுப்பு உதரவிதானம்

363 - अनुक्षिती - 363 - 3பெண் இடுப்பு: குறுக்கு வெட்டு மற்றும் CT படம்

364 -ஆண் இடுப்பு: குறுக்கு வெட்டு மற்றும் CT படம்

365 समानी सूती 365 தமிழ்ஆண் பெரினியம்: மேற்பரப்பு உடற்கூறியல்; தசைகள்

366 -ஆண் பெரினியம்: நாளங்கள் மற்றும் நரம்புகள்

367 - अनुक्षिती - 367ஆண் பெரினியம்: ஆண்குறி, மேற்பரப்பு உடற்கூறியல்; முதுகுப்புறம் நாளங்கள் மற்றும் நரம்புகள்

368 -ஆண்குறி (வென்ட்ரல் அம்சம்): கார்பஸ் ஸ்போங்கியோசம் மற்றும் கார்போரா கேவர்னோசா

369 -விந்தணு தண்டு; ஆண்குறியின் வாஸ்குலர் சூழற்சி

370 अनिका370 தமிழ்ஆண்குறியின் தண்டு வழியாக குறுக்குவெட்டுகள்; க்ளான்ஸ் ஆண்குறி

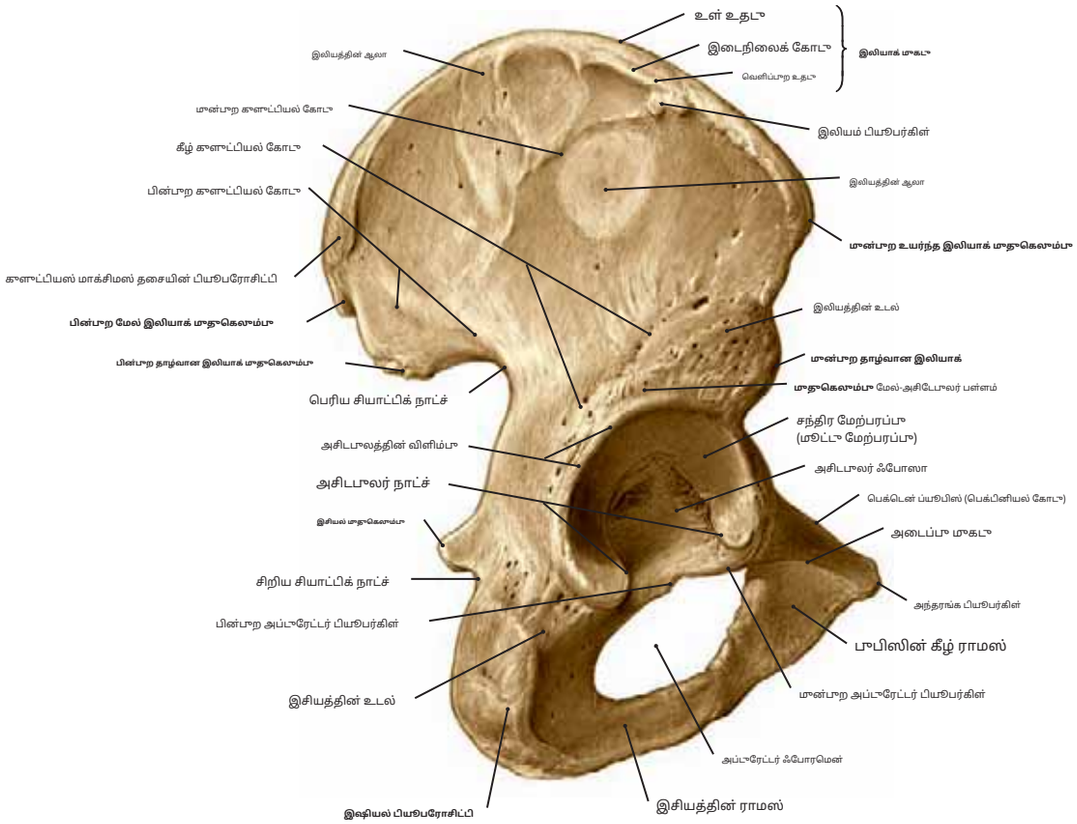

படம் 323.1 வயது வந்தவரின் வலது இடுப்பு எலும்பின் பக்கவாட்டுத் தோற்றம்

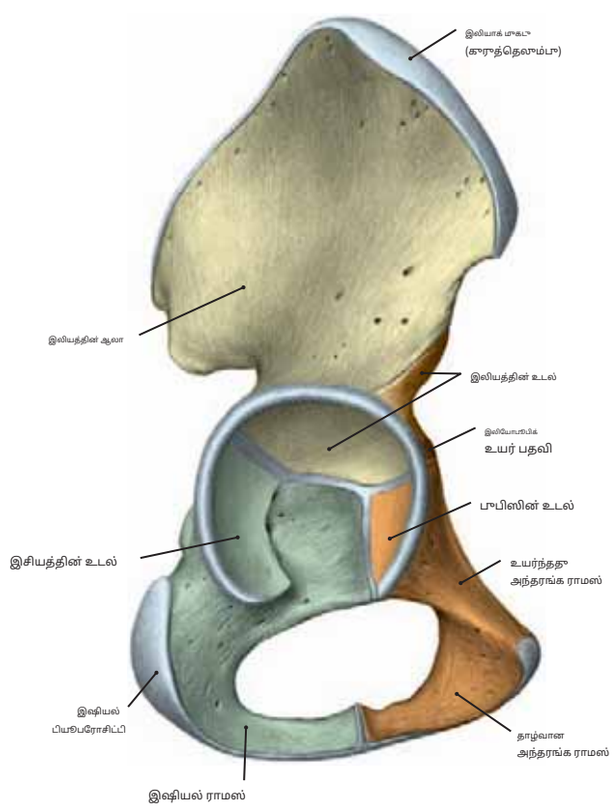

படம் 323.2 5 வயது குழந்தையின் இடுப்பு எலும்பு (பக்கவாட்டு தோற்றம்)

குறிப்பு: இடுப்பு எலும்பு இணைவால் உருவாகிறது **இலியம்**(மஞ்சள்),**இசியம்** (பச்சை), மற்றும்**அந்தரங்கப் பகுதி**(ஆரஞ்சு). 7வது அல்லது 8வது வருடத்தில் கீழ் அந்தரங்க ராமஸின் எலும்பு மறிவு ஏற்பட்டாலும், மூன்று எலும்புகளின் முழுமையான இணைவு**அசெடபுலம்** 15 மற்றும் 20 ஆம் ஆண்டுகளுக்கு இடையில் எப்போதாவது நிகழ்கிறது.

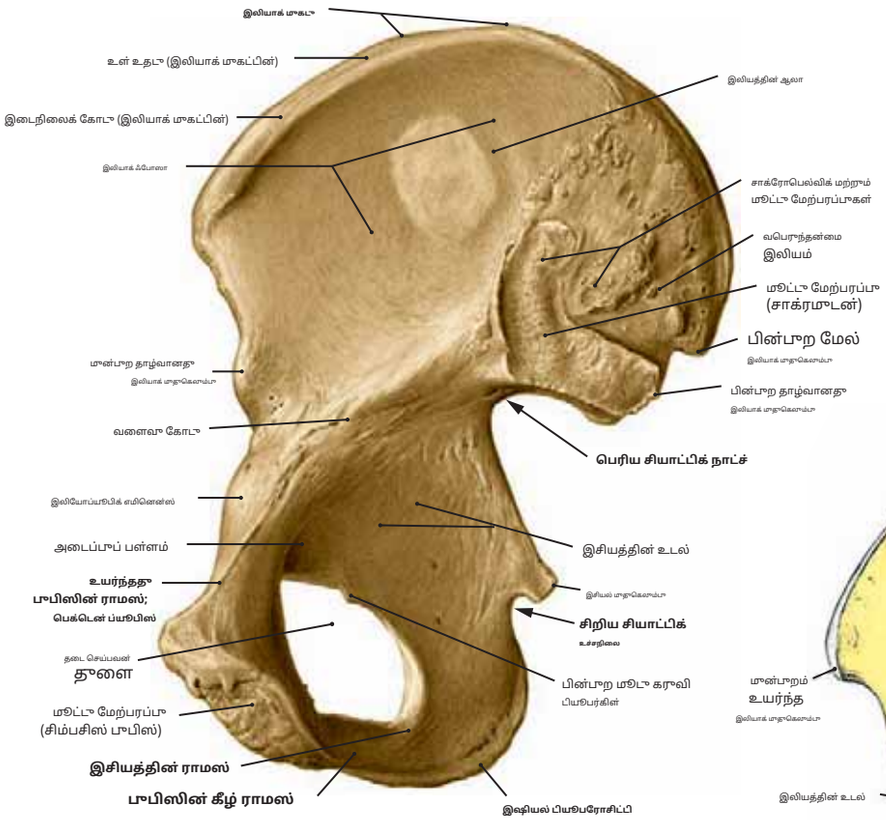

படம் 324.1 வயது வந்தவரின் வலது இடுப்பு எலும்பின் இடைநிலைக் காட்சி-

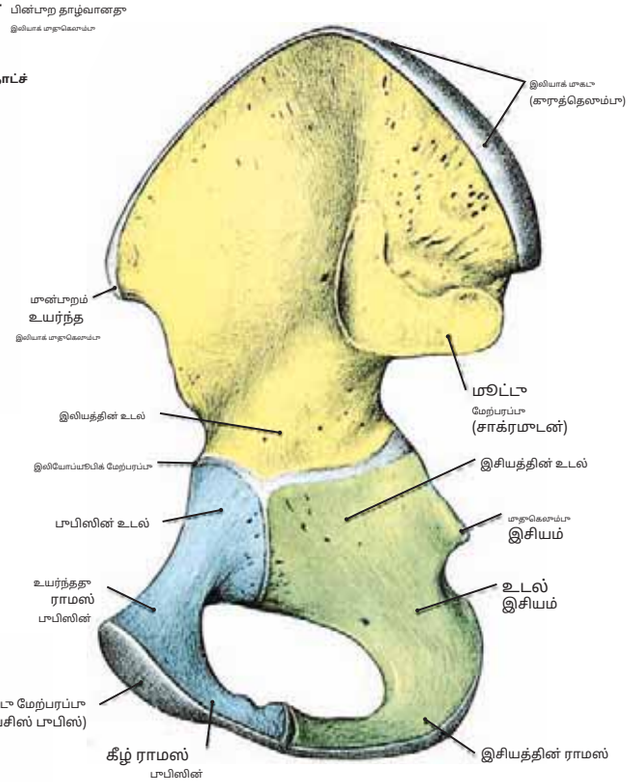

படம் 324.2 வயது இடுப்பு எலும்பு-- வயதான குழந்தை (இடைநிலைப் பார்வை)

குறிப்பு: அப்டுரேட்டர் ஃபோரமெனுக்கு மேலே உள்ள மூன்று எலும்புகளின் இணைவு கோடுகள் மற்றும் அந்த ஃபோரமெனுக்கு கீழே உள்ள கீழ் அந்தரங்க ராம் மற்றும் இசியல் ராம்ஸின் இணைவு.

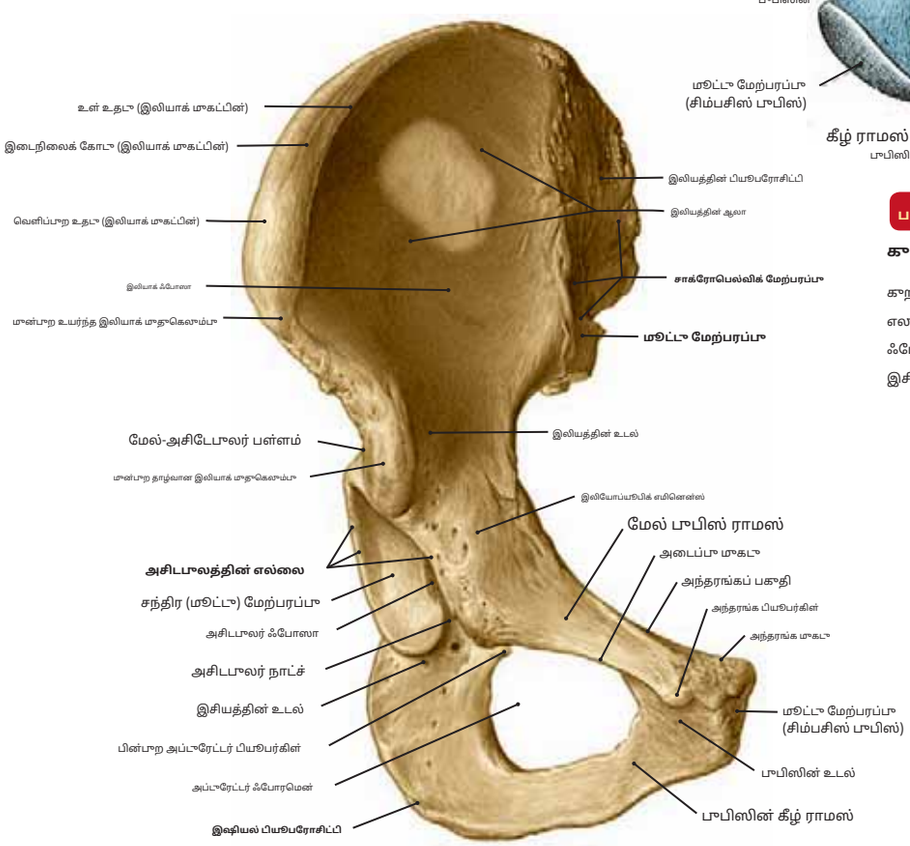

படம் 324.3 வயது வந்தவரின் வலது இடுப்பு எலும்பின் முன்பக்கத் தோற்றம்

படம் 325.1இடுப்பு மற்றும் சாக்ரோலியாக் மற்றும் இடுப்பு மூட்டுகளின் ரேடியோகிராஃப்-

(விக்கிலிருந்து, 6வது பதிப்பு.)

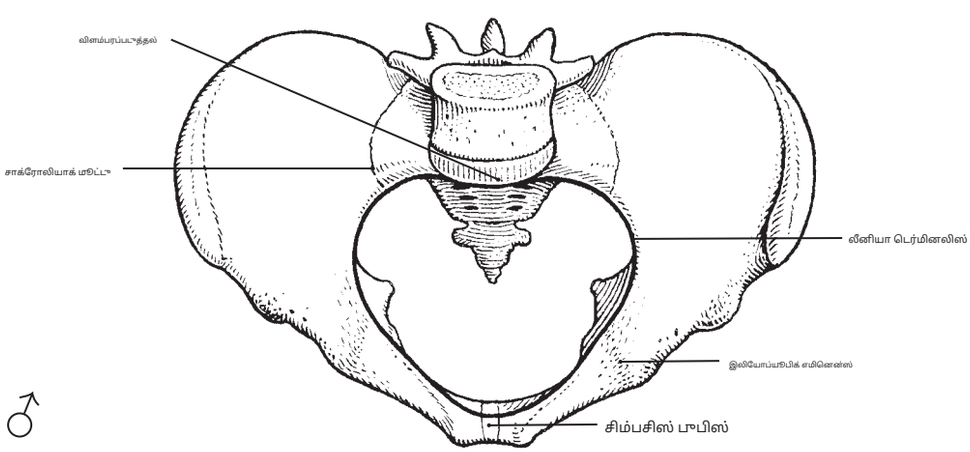

படம் 325.2ஆண் இடுப்புத் தளத்தின் வரைபடம்

பெண் மற்றும் ஆண் இடுப்புக்கு இடையிலான பின்வரும் வேறுபாடுகளைக் கவனியுங்கள்.

(1) தி**அந்தரங்க வளைவு (அந்தரங்கக் கோணம்)**பெண்களில் அதிகமாக உள்ளது, எனவே,**இசியல் பியூபெரோசிட்டிகள்** ஆண்களை விட அதிக தொலைவில் உள்ளன.

(2) தி**அடைப்புத் தளை**பெண்களில் பொதுவாக ஓவல் வடிவத்தில் இருக்கும், ஆனால் ஆண்களில் இது வட்டமானது.

(3) பெண்**இடுப்பு எலும்புகள்**ஆண் இடுப்பு எலும்புகளை விட மென்மையானது மற்றும் இலகுவானது.

(4) தி**திருச்சை**பெண்களில் கூட்டையாகவும் அகலமாகவும் இருக்கும், மேலும் இது பொதுவாக ஆண்களை விட குறைவாக வளைந்திருக்கும்.

(5) தி**இசியல் முதுகெலும்புகள்**பெண்களில் குறைவாக திட்டமிடுதல், மற்றும்**இடுப்புமூட்டுக்குரிய வெட்டுக்கள்**பொதுவாக ஆண்களை விட அகலமாகவும் ஆழமற்றதாகவும் இருக்கும்.

1. இலியாக் முகடு
2. பெருங்குடலில் வாயு குமிழி
3. இலியத்தின் ஆலா
4. சாக்ரமின் பக்கவாட்டு பகுதி
5. சாக்ரோலியாக் மூட்டு
6. பின்புற தாழ்வான இலியாக் முதுகெலும்பு
7. முன்புற உயர்ந்த இலியாக் முதுகெலும்பு
8. முன்புற தாழ்வான இலியாக் முதுகெலும்பு
9. அசிடபுலத்தின் சந்திர மேற்பரப்பு
10. இசியத்தின் முதுகெலும்பு
11. பெரிய ட்ரோச்சான்டர்
12. இன்டர்ட்ரோசாண்டெரிக் முகடு
13. சிறிய ட்ரோச்சான்டர்
14. இசியல் பியூபெரோசிட்டி
15. பூபிஸின் உயர்ந்த ராமஸ்
16. சிம்பசிஸ் பூபிஸ்
17. பூபிஸின் கீழ் ராமஸ்
18. அப்டுரேட்டர் ஃபோரமென்
19. தொடை எலும்பு கழுத்து
20. தொடை எலும்பின் தலை
21. தொடை எலும்பின் தலையில் உள்ள ஃபோவியா
22. அசிடபுலர் ஃபோஸா
23. இலியோபூபிக் எமினென்ஸ்
24. பெரிய சியாட்டிக் நாட்ச்
25. குறுக்குவெட்டு செயல்முறை, L5 முதுகெலும்பு
26. பெருங்குடலில் வாயு குமிழி
27. சிறுநீர்ப்பை

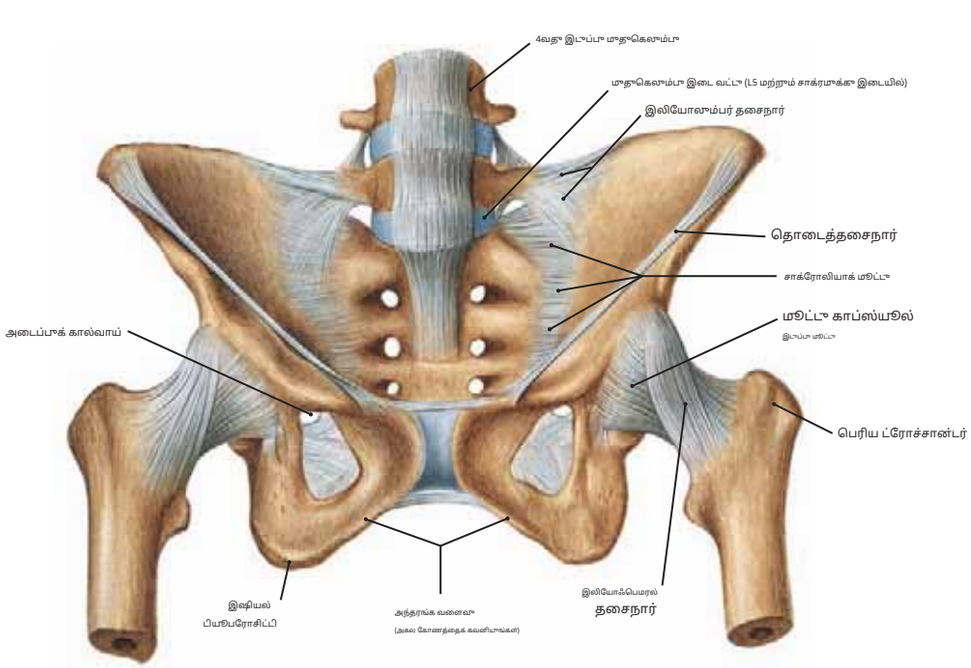

படம் 326.1 பெண் இடுப்பு மற்றும் தசைநார்: இடுப்பு வளையம் மற்றும் இடுப்பு மூட்டுகளின் மூட்டுகள் (முன்னோக்கித் தாழ்வான பார்வை)

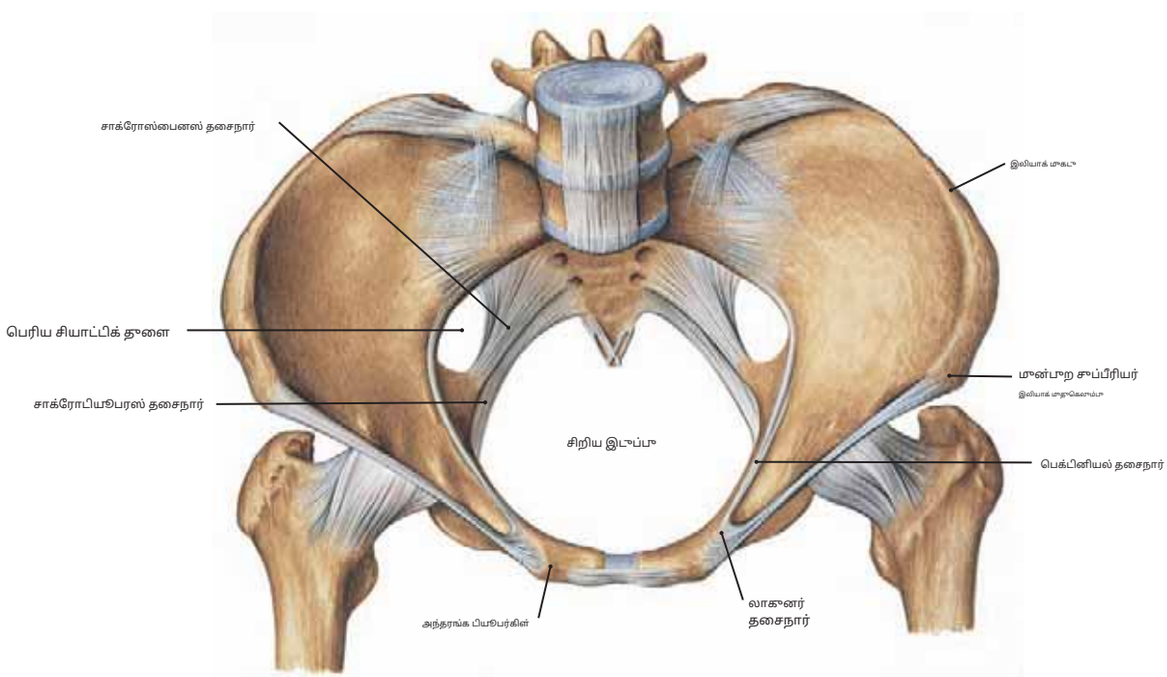

படம் 326.2 பெண் இடுப்பு மற்றும் தசைநார்களை முன்பக்கத்திலிருந்து பார்க்கும்போது

குறிப்பு: (1) இங்கே காட்டப்பட்டுள்ள இடுப்புப் பகுதியின் முன்னோக்கி சாய்வு, நபர் நிமிர்ந்து நிற்கும்போது இடுப்புப் பகுதியின் நிலைக்கு ஒத்திருக்கிறது. (2) இடுப்பு நுழைவாயில் மற்றும் வெளியேறும் இடங்களில் பரந்த விட்டம் கொண்டிருப்பதோடு மட்டுமல்லாமல், பெண்ணின் சிறிய இடுப்பு ஆணின் வடிவத்தை விட வட்ட வடிவத்தைக் கொண்டுள்ளது (படம் 327.2 உடன் ஒப்பிடுக).

(3) பெண்ணின் சிறிய அல்லது உண்மையான இடுப்புப் பகுதியின் பெரிய கொள்ளளவு, மற்றும் கர்ப்ப காலத்தில் ஏற்படும் பெண் ஹார்மோன்கள் இடுப்புத் தசைநார்களைத் தளர்த்த முனைகின்றன என்பது குழந்தை பிறக்கும் செயல்பாட்டை எளிதாக்க உதவுகிறது.

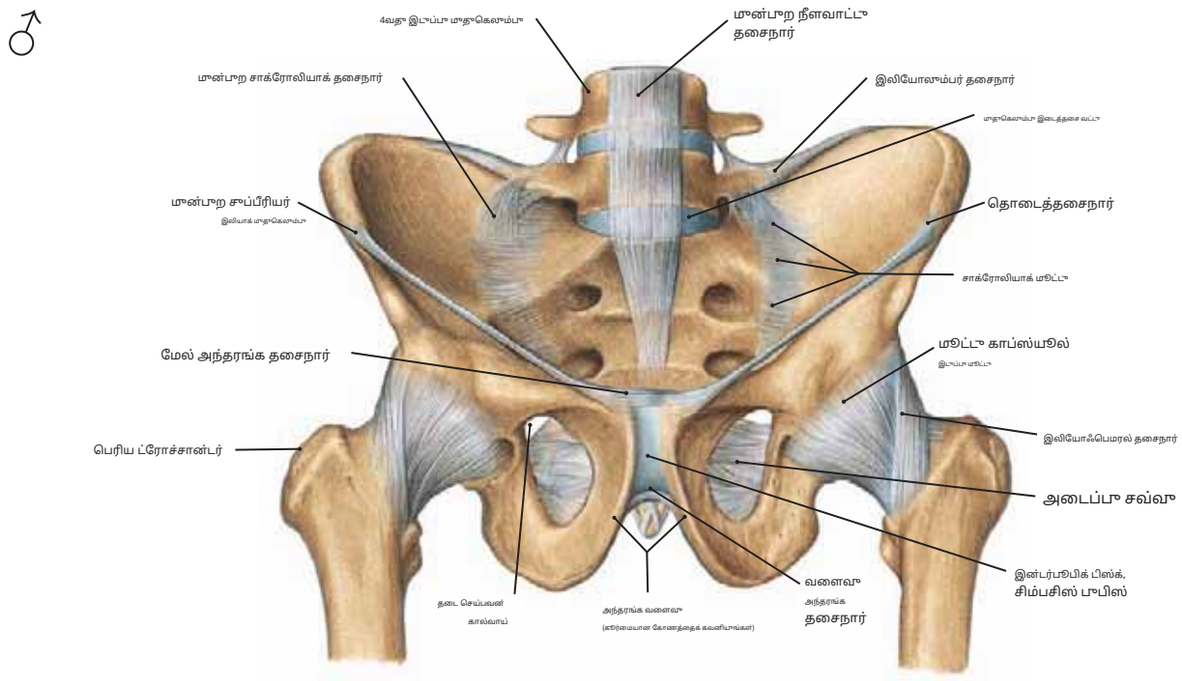

படம் 327.1 ஆண் இடுப்பு மற்றும் தொடர்புடைய தசைநார் (முன்புறத் தாழ்வான அம்சம்)

குறிப்பு: (1) இடுப்பு எலும்பு, இடது மற்றும் வலது இடுப்பு எலும்புகளின் முன்புற மூட்டுகளால் உருவாகிறது.**சிம்பசிஸ் பூபிஸ்**மற்றும் பின்புறம் முதுகெலும்பு நெடுவரிசையின் சாக்ரம், கோசிக்ஸ் மற்றும் ஐந்தாவது இடுப்பு முதுகெலும்பு.

(2) இரண்டு தொடை எலும்புகளுடன் கூடிய இடுப்புப் பகுதியின் கீழ்ப்பகுதியில் உள்ள மூட்டுகள், தலை, தண்டு மற்றும் மேல் மூட்டுகளின் எடையை கீழ் மூட்டுகளுக்கு கடத்த அனுமதிக்கின்றன, இதன் மூலம் மனிதனின் நேர்மையான தோரணையைப் பராமரிக்கின்றன.

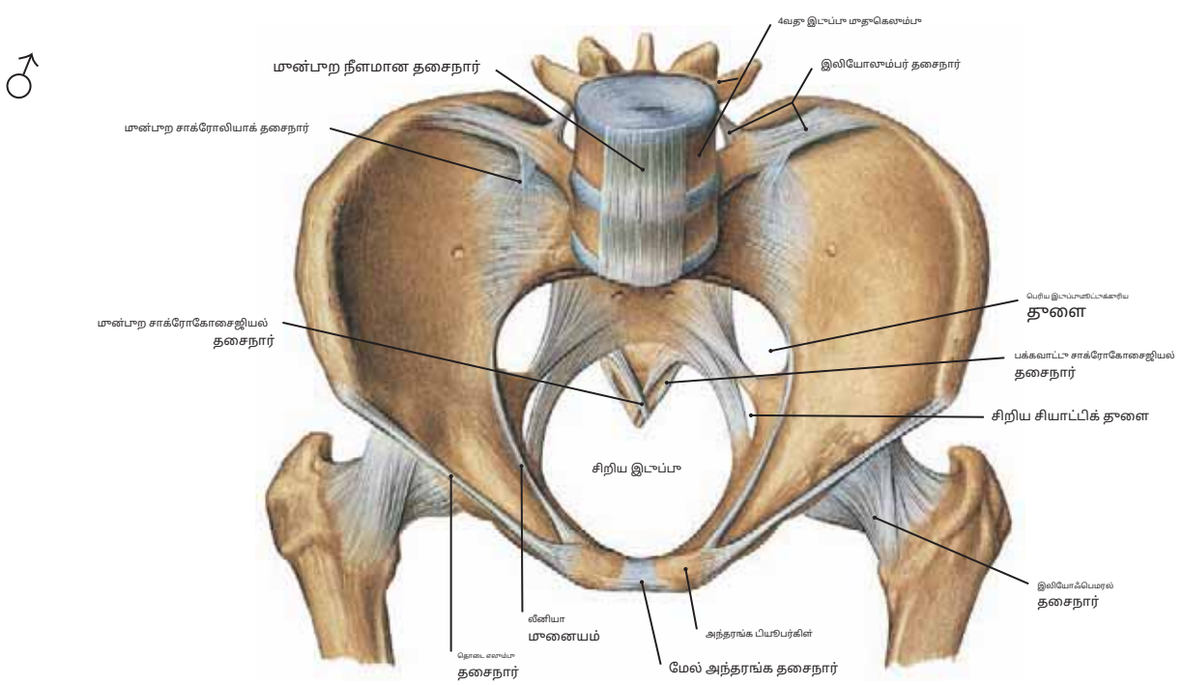

படம் 327.2 **மேலே இருந்து பார்க்கும்போது ஆண் இடுப்பு மற்றும் தசைநார்**

குறிப்பு: அளவு**இடுப்பு நுழைவாயில்**(மேல் தளை**குறைந்த இடுப்பு**) மற்றும்**தாழ்வான வெளியேற்றம்**ஆண் இடுப்புப் பகுதி பெண்ணின் இடுப்புப் பகுதியை விடச் சிறியதாக உள்ளது (படம் 326.2 ஐப் பார்க்கவும்). எனவே,**குறைந்த இடுப்பு**ஆணில் ஆழமாகவும் குறுகலாகவும் உள்ளது, மேலும் அதன் கீழி பெண்ணை விட சிறிய கொள்ளளவைக் கொண்டுள்ளது. ஆணில், இடுப்பு எலும்புகள் தடிமனாகவும் கனமாகவும் இருக்கும், பொதுவாக,**பெரிய இடுப்பு**(இடுப்பு விளிம்புக்கு மேலே) பெண்ணை விட பெரியது.

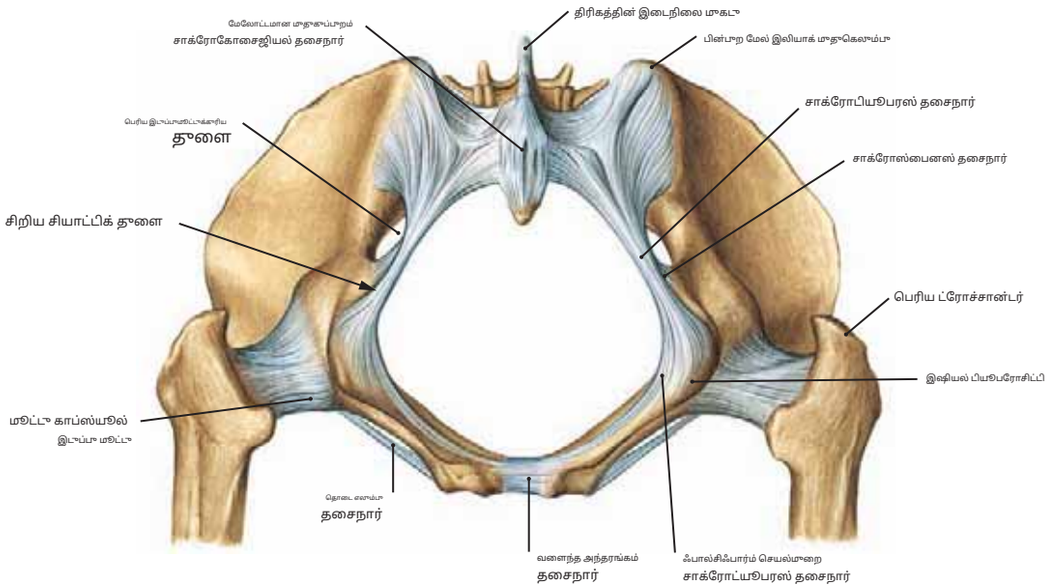

படம் 328.1 இடுப்புத் தசைநார்களைக் காட்டும் பெண் இடுப்புக் கடை; போஸ்டெரோஇன்ஃபீரியர் பார்வை

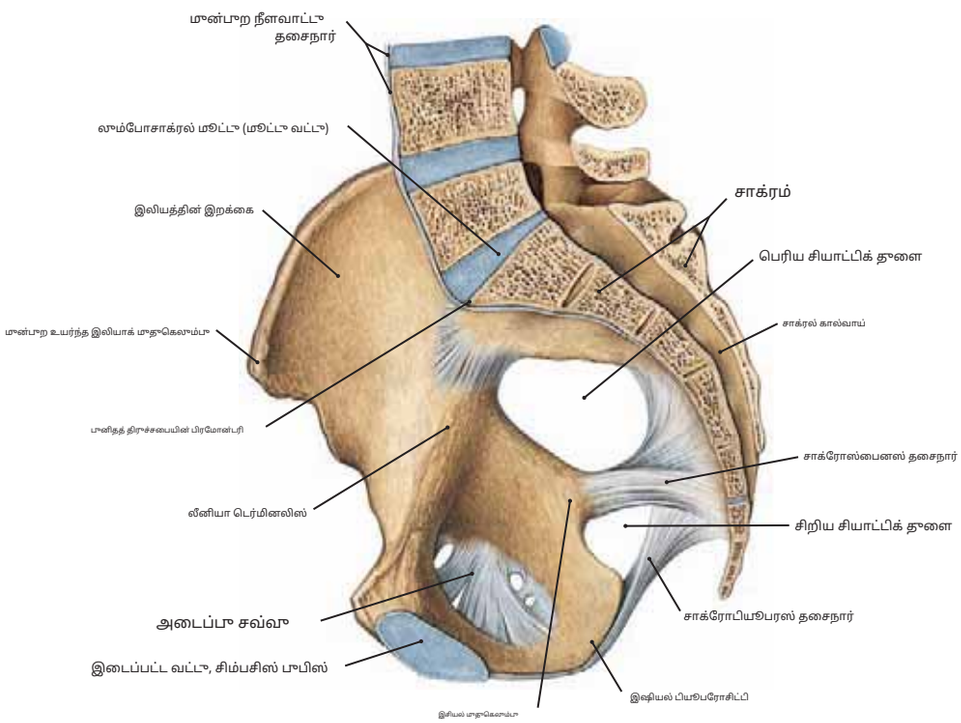

படம் 328.2 பெண் பகுதி வெட்டப்பட்ட இடுப்பின் மூட்டுகள் மற்றும் தசைநார்கள்

குறிப்பு: (1) தி**சாக்ரோஸ்பினஸ் லிகமென்ட்**இடையேயான படிப்புகள்**திருச்சபை**மற்றும்**இசியல் முதுகெலும்பு**மற்றும் கீழ் எல்லையை உருவாக்குகிறது**பெரிய இடுப்புமூட்டுக்குரிய தளை.**

(2) தி**குறைந்த சியாட்டிக் தளை**மேலே வரையறுக்கப்பட்டுள்ளது**சாக்ரோஸ்பினஸ் லிகமென்ட்**மற்றும் கீழே**சாக்ரோட்யூபரஸ் தசைநார்**பிந்தையது இடையில் நீண்டுள்ளது **திருச்சபை**மற்றும்**இசியல் பியூபெரோசிட்டி**.

(3) இந்த இரண்டு தளைகள் இடுப்புப் பகுதியிலிருந்து குளுட்டியல் பகுதிக்கு தசைகள், நரம்புகள் மற்றும் தமனிகள் வெளிப்படுவதையும், குளுட்டியல் பகுதியிலிருந்து இடுப்புக்கு நரம்புகள் நழுவுவதையும் அனுமதிக்கின்றன.

(4) முதுகெலும்பு நெடுவரிசையின் மீதமுள்ள பகுதிக்குக் கீழே சாக்ரம் இருப்பதால், மேலிருந்து கணிசமான எடை அதற்குக் கடத்தப்படுகிறது. இது சாக்ரமின் மேல் முனையை முன்னும் பின்னும் சுழற்றவும், அதன் கீழ் முனை மற்றும் கோசிக்ஸை பின்னோக்கி மேல்நோக்கிச் சுழற்றவும் முனைகிறது. சாக்ரோட்யூபரஸ் மற்றும் சாக்ரோஸ்பினஸ் தசைநார்கள் இந்த சக்திகளை எதிர்ப்பதன் மூலம் சாக்ரோலியாக் மூட்டுக்கு நிலைத்தன்மையை சேர்க்கின்றன.

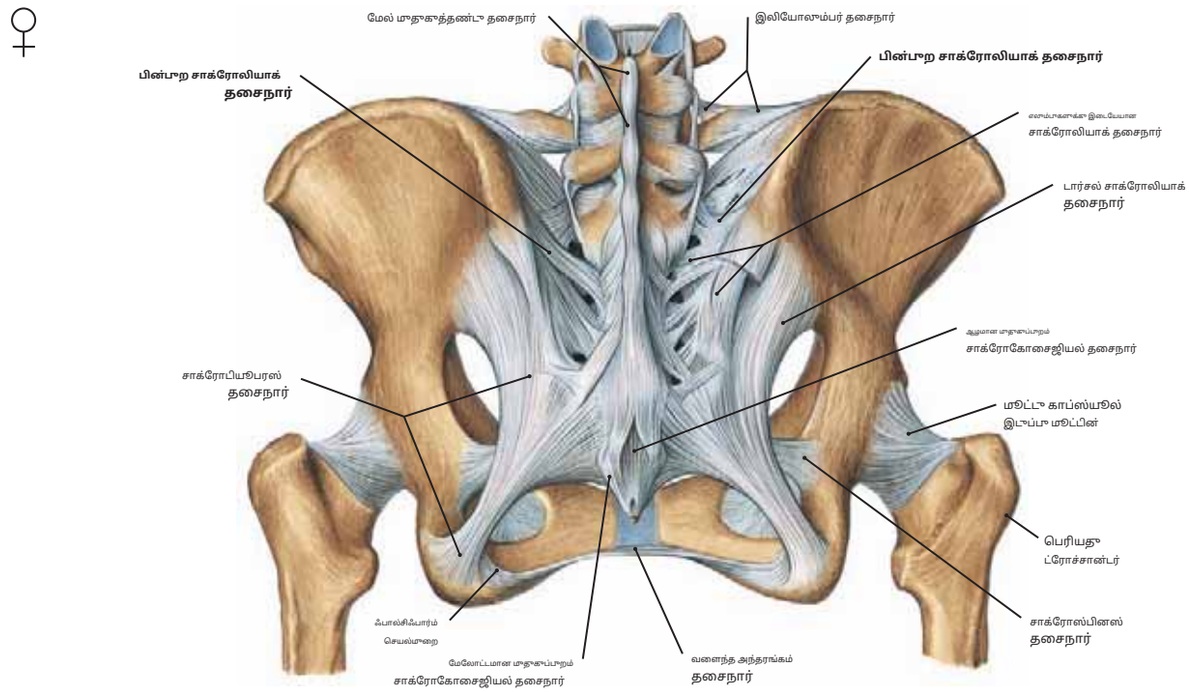

படம் 329.1 **மூட்டுகள் மற்றும் தசைநார்களுடன் கூடிய பெண் இடுப்பு (பின்புற அம்சம்)**

குறிப்பு: (1) அகன்ற தசைநார் பட்டைகள் இரண்டு இடுப்பு எலும்புகளையும் பின்புறமாக சாக்ரம் மற்றும் கோசிக்ஸுடன் இணைக்கின்றன. வலுவானதைக் கவனியுங்கள்**பின்புறம் (முதுகு) சாக்ரோலியாக் தசைநார்.**

(2) பின்புற சாக்ரோலியாக் தசைநார் குறுகியதாக உள்ளது**குறுக்கு இழைகள்**இது இலியத்தை சாக்ரமின் பக்கவாட்டு முகட்டின் மேல் பகுதியுடன் இணைக்கிறது, அதேசமயம் நீளமானது**செங்குத்து இழைகள்**சாக்ரமின் மூன்றாவது மற்றும் நான்காவது குறுக்குவெட்டு பியூபர்கிள்களை மேல் மற்றும் கீழ் பின்புற இலியாக் முதுகெலும்புகளுடன் இணைக்கவும், பல சாக்ரோட்யூபரஸ் தசைநார் இழைகளுடன் கலக்கின்றன.

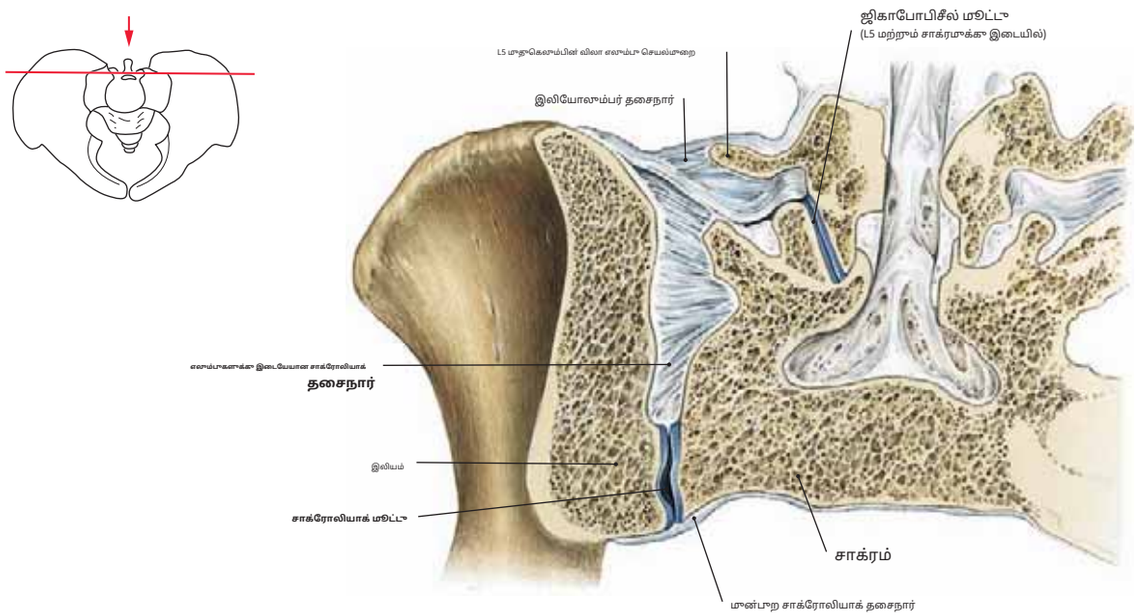

படம் 329.2 சாக்ரோலியாக் மூட்டு வழியாக முன் பகுதி

குறிப்பு: (1) தி**சாக்ரோலியாக் மூட்டு**இணைக்கும் ஒரு சினோவியல் மூட்டு ஆகும்**காதுப் புறப்பரப்பு**பரஸ்பர வளைந்த சாக்ரமின்**காதுப் புறப்பரப்பு** இலியத்தின்.

(2) இந்த மூட்டு பிணைக்கப்பட்டுள்ளது**முன்புறம்**மற்றும்**எலும்பு இடைத்தசை தசைநார்**(இந்த படத்தில் காட்டப்பட்டுள்ளது) அத்துடன்**பின்புறம்**(முதுகுப்புறம்)**சாக்ரோலியாக் தசைநார்**(படம் 329.1 இல் காட்டப்பட்டுள்ளது).

(3) இன்டர்சோசியஸ் சாக்ரோலியாக் தசைநார் என்பது சாக்ரம் மற்றும் இலியம் இடையே உள்ள வலிமையான தசைநார் ஆகும், மேலும் இது சைனோவியல் மூட்டுக்கு மேலேயும் பின்னாலும் நீண்டுள்ளது.

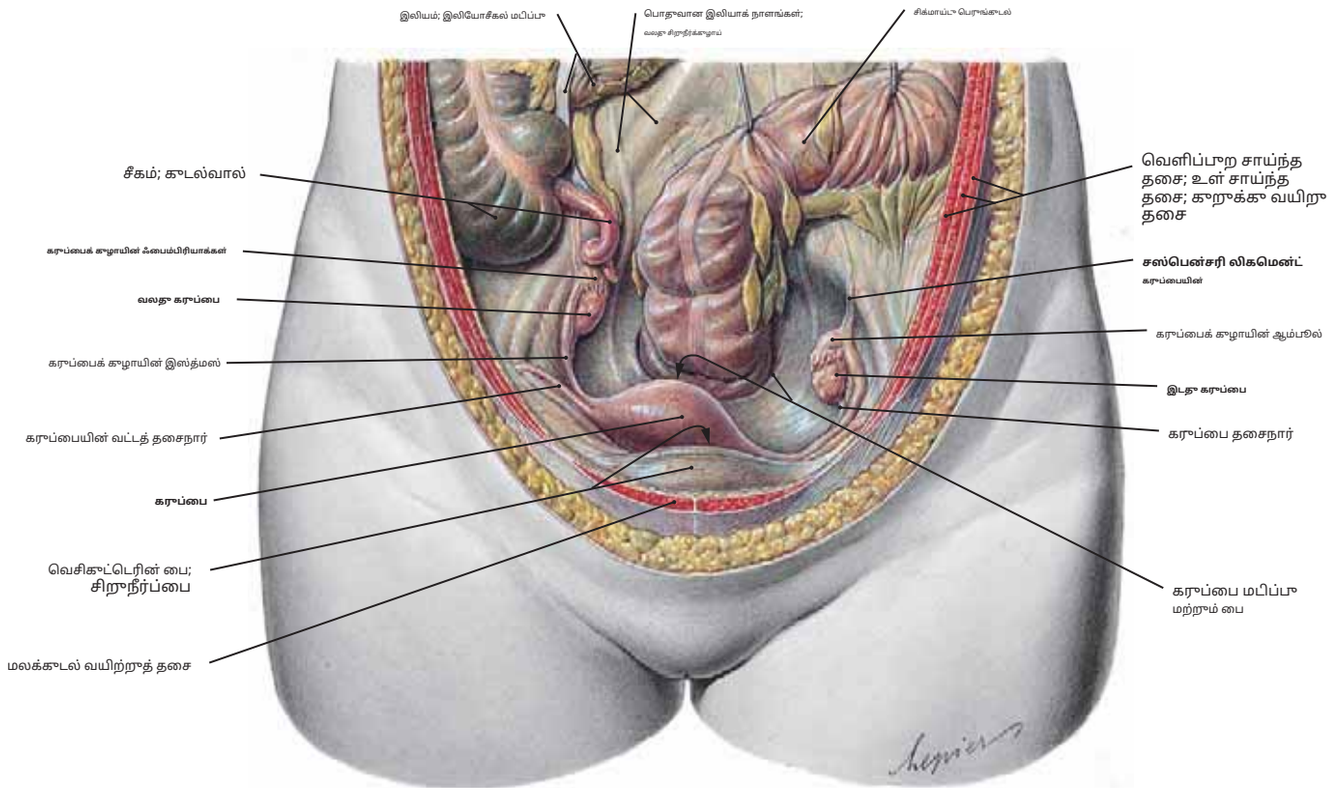

படம் 330.1 ஒரு வயது வந்த பெண்ணின் இடுப்பு உள்ளுறுப்பு (முன்புறக் காட்சி)

குறிப்பு: (1) கருப்பைகள் ஒவ்வொரு பக்கத்திலும் உண்மையான இடுப்பின் போஸ்டிரோலேட்டரல் பக்கத்தில் அமைந்துள்ளன. பின்புற வயிற்றுப் பகுதியிலிருந்து இறங்குகின்றன. இடுப்பு விளிம்பிற்குக் கீழே அவற்றின் இடத்திற்குச் சுவரில், கருப்பைகள் பெரிட்டோனியல் தசைநார் இணைப்புகளால் நிலையில் வைக்கப்படுகின்றன. கருப்பையின் சஸ்பென்சரி தசைநார் கருப்பை நாளங்கள் மற்றும் கருப்பை தன்னியக்க நரம்புகளை கடத்துகிறது.

(2) கருப்பை சிறுநீர்ப்பைக்கும் மலக்குடலுக்கும் இடையில் அமைந்துள்ளது, மேலும் பெரும்பாலும் அது நடுக்கோட்டின் ஒன்று அல்லது மறுபுறம் ஓரளவு அமைந்துள்ளது.

(3) கருப்பைக் குழாய்களின் ஃபைம்ப்ரியாக்கள், குழாய்களின் ஆம்பூல்களிலிருந்து நீண்டு, கருப்பையின் மேல் மைய மேற்பரப்பைச் சுற்றி வருகின்றன. கருப்பைக் குழாய்கள் 3 முதல் 6 அங்குலம் வரை நீளத்தில் வேறுபடுகின்றன, மேலும் அவை கருமுட்டையை கருப்பைக்குக் கொண்டு செல்கின்றன. கருமுட்டையின் கருத்தரித்தல் பொதுவாக கருப்பைக் குழாயினுள் நிகழ்கிறது.

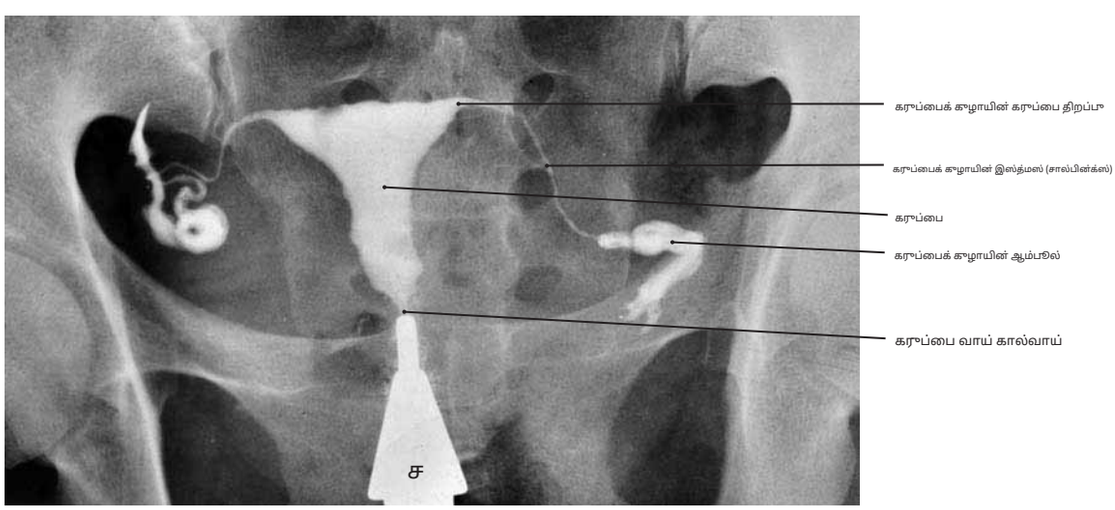

படம் 330.2 கருப்பை வாய்ப் பரிசோதனை

குறிப்பு: (1) யோனியில் ஒரு கேனுலா (C) வைக்கப்பட்டு, கருப்பை மற்றும் கருப்பைக் குழாயில் ரேடியோபேக் பொருள் செலுத்தப்பட்டது. குறுகியதைக் கவனியுங்கள். கருப்பைக் குழாய்களின் இஸ்த்மஸின் லுமேன் மற்றும் ஆம்பூல்லாவில் குழாய்கள் எவ்வாறு பெரிதாகின்றன.

(2) மாதிரியின் இடது பக்கத்தில் (வாசகரின் வலதுபுறம்), குழாயின் ஃபைம்ப்ரியாட் முனை கூட தெளிவாகத் தெரியும், அதேசமயம் மாதிரியின் வலது பக்கத்தில் (வாசகரின் இடதுபுறம்) கதிரியக்கப் பொருளின் ஒரு சிறிய பகுதி கருப்பைக் குழாயின் திறப்பு வழியாக இடுப்புக்குள் கட்டாயப்படுத்தப்பட்டுள்ளது.

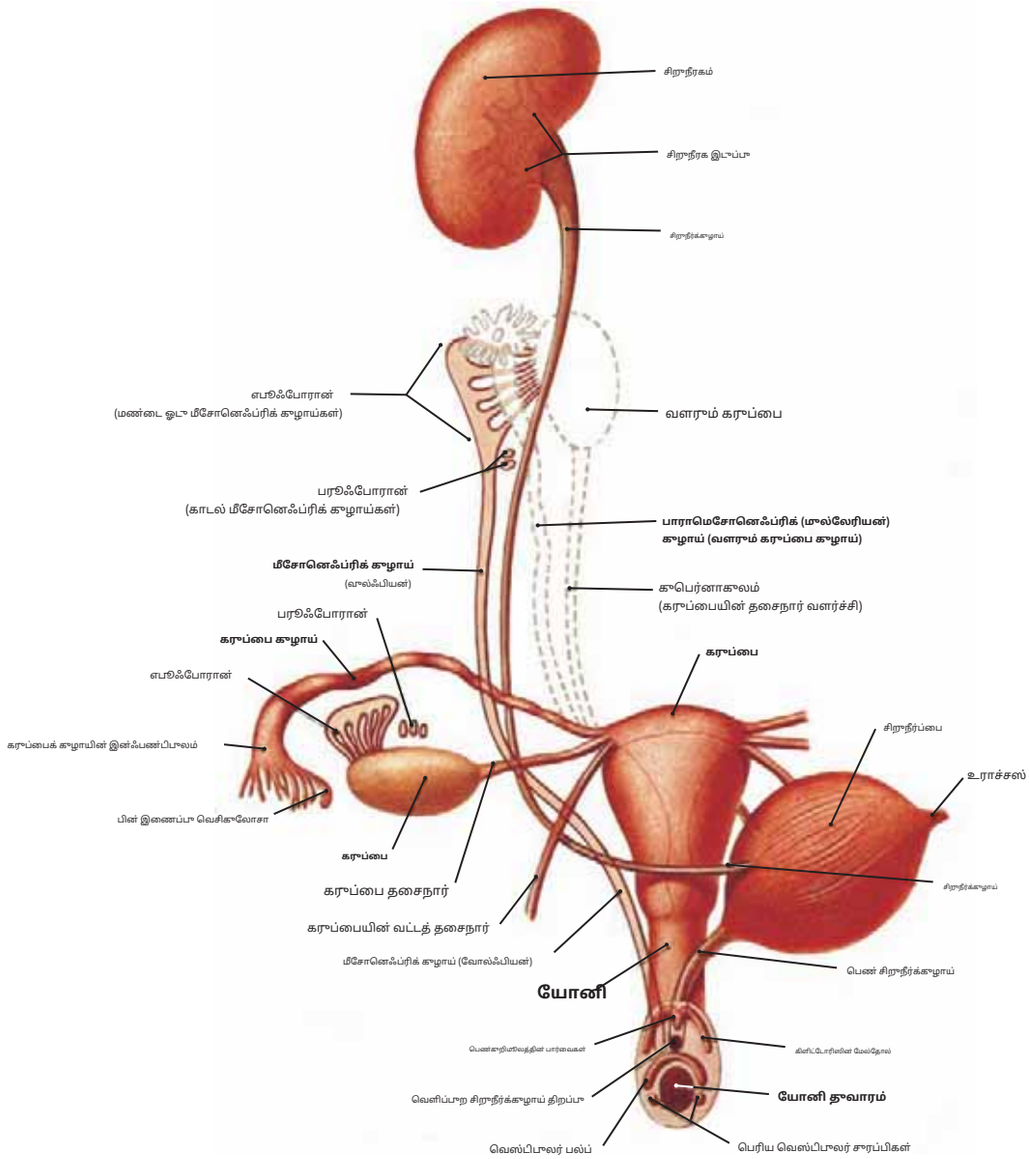

படம் 331 பெண் பிறப்புறுப்பு உறுப்புகள் மற்றும் அவற்றின் கரு மூன்னோடிகளின் வரைபடம்

குறிப்பு: (1) இந்தப் படம் காட்டுகிறது:

(அ) வயது வந்த பெண்ணின் மரபணு அமைப்பின் அனைத்து உறுப்புகளும் (அடர் சிவப்பு-பழுப்பு).

(ஆ) பெண் பிறப்புறுப்பு உறுப்புகள் (கருப்பை மற்றும் கருப்பைக் குழாயின் கோனாட் மற்றும் தசைநார்) இடுப்புக்குள் (குறுக்கீடு செய்யப்பட்ட கோடுகள்) இறங்குவதற்கு முன் அவற்றின் கட்டமைப்புகள் மற்றும் தொடர்புடைய நிலைகள்.

(இ) வளர்ச்சியின் போது அட்ராஃபிக் ஆக மாறும் கட்டமைப்புகள் (சிவப்பு நிற கோடுடன் இளஞ்சிவப்பு).

(2) பெண்களின் சிறுநீர் அமைப்பில் (ஆண்களைப் போலவே) இரத்தத்திலிருந்து சிறுநீரை உற்பத்தி செய்யும் சிறுநீரகம்; மற்றும் சிறுநீர்ப்பைக்கு சிறுநீரைக் கொண்டு செல்லும் சிறுநீர்க்குழாய், அங்கு அது சேமிக்கப்படுகிறது. சிறுநீர்ப்பையிலிருந்து வழிநடத்துவது சிறுநீர்க்குழாய் ஆகும், இதன் மூலம் சிறுநீர் கழிக்கும் போது சிறுநீர் வெளிப்புற சிறுநீர்க்குழாய் திறப்புக்குச் செல்கிறது.

(3) வயது வந்த பெண் பிறப்புறுப்பு அமைப்பில் பின்வருவன அடங்கும்**கருப்பை, கருப்பை குழாய், கருப்பை**,மற்றும்**யோனி**,மேலும் தொடர்புடைய சுரப்பிகள் மற்றும் வெளிப்புற பிறப்புறுப்பு உறுப்புகள்.

(4) வளர்ச்சியின் போது ஒரு காலத்தில், ஆண் மற்றும் பெண் பிறப்புறுப்பு அமைப்புகளாக வளரக்கூடிய கட்டமைப்புகள் இருந்தன. பெண்ணில், முல்லேரியன் அல்லது பாராமெசோனெஃப்ரிக், குழாய் வேஸ்டிஜியலாக மாறுகிறது. மேலும், வளரும் கோனாட்கள் கருப்பைகளாக மாறுகின்றன, அதே நேரத்தில் அவற்றின் இணைப்புகள் கருப்பைகளின் தசைநார்கள் ஆகின்றன.

(5) கருப்பைகள் இளம் பருவத்திற்கும் மாதவிடாய் நிறுத்தத்திற்கும் இடையில் அவ்வப்போது வெளியேற்றப்படும் கருமுட்டைகளை உருவாக்குகின்றன. கருமுட்டைகள் கருப்பைக் குழாயால் பிடிக்கப்படுகின்றன, அங்கு கருத்தரித்தல் ஏற்படலாம். இது நடந்தால், கருவுற்ற கருமுட்டை கருப்பைக்கு கொண்டு செல்லப்படுகிறது, மேலும் கருத்தரித்த ஒரு வாரத்திற்குப் பிறகு, கருப்பையின் சுவரில் பொருத்துதல் ஏற்படுகிறது.

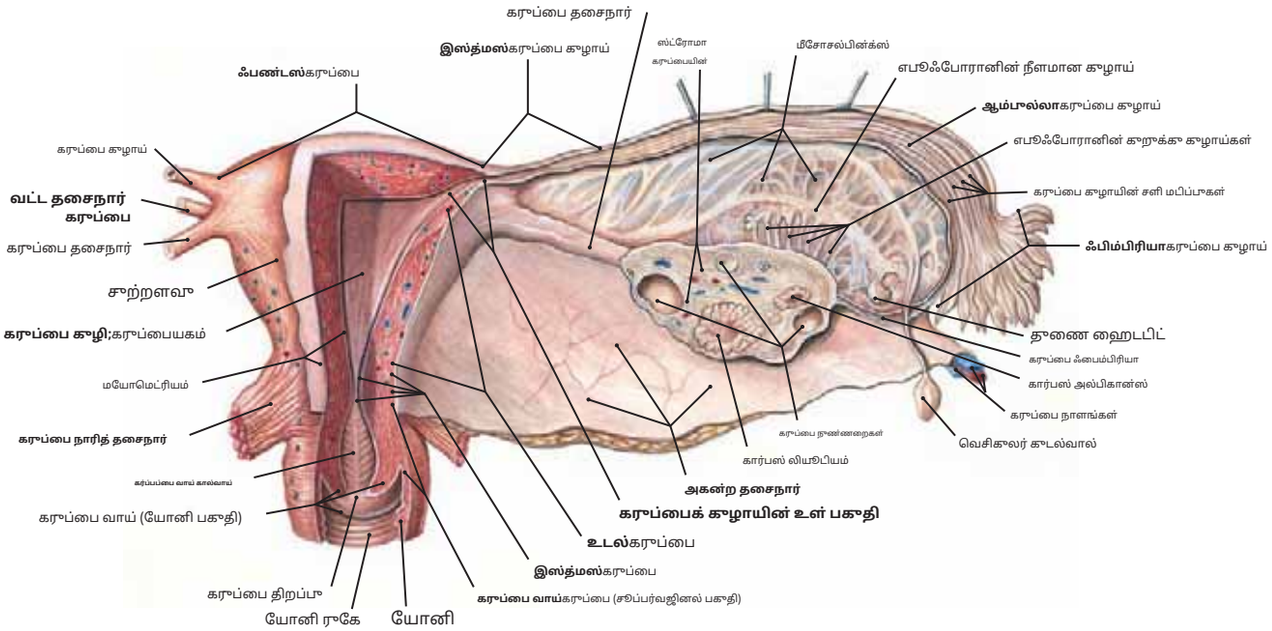

படம் 332.1கரப்பை, கரப்பை கழாய் மற்றும் கரப்பையின் மன் பகதி

கறிப்ப: (1) யோனி கரப்பை மற்றும் கரப்பை கழாய் வழியாக இடுப்ப கழியுடன் தொடர்ப கொள்கிறத. இந்த பாதையின் லுமேன் விட்டத்தில் மாறுபடும். எடர், மற்றும் அதன் மிகக் கறகிய இடங்கள் கரப்பையின் இஸ்த்மஸ் மற்றும் கரப்பைக் கழாயின் கரப்பையக (இன்ட்ராமரல்) பகதி ஆகும்.

(2) கரப்பை பின்வரவனவற்றைக் கொண்டுள்ளத:**கரப்பை வாய்**(யோனி மற்றும் சப்ரவஜினல் பகதிகள்), தி**உடல்**,மற்றும்**ஃபண்டஸ்.**கரப்பை வாய் மற்றும் உடல் ஒன்றோடொன்ற இணைக்கப்பட்டுள்ளன**இஸ்த்மஸ்.**

(3) கரப்பையின் இணைப்பகளில் பின்வரவன அடங்கும்:

(அ) தி**அகன்ற தசைநார்கள்**அவை கரப்பையின் பக்கவாட்ட விளிம்பகளுடன் இணைகின்றன.

(ஆ) நார்ச்சத்த**வட்டத் தசைநார்கள்**மற்றும்**கரப்பைகளின் தசைநார்கள்**கரப்பை கழாய்களுக்கக் கீழே இணைக்கப்பட்டுள்ளத.

(இ) தி**கரப்பை சாக்ரல் தசைநார்கள்.**

(ஈ) தி**கார்பினல் தசைநார்கள் (மெக்கன்ரோட்பின்)**அவை கரப்பை மற்றும் யோனியின் பக்கவாட்ட எல்லையில் இணைகின்றன. இடுப்ப உதரவிதானத்தடன், கார்பினல் தசைநார்கள் கரப்பை மற்றும் யோனிக்க முக்கியமான ஆதரவை வழங்குகின்றன.

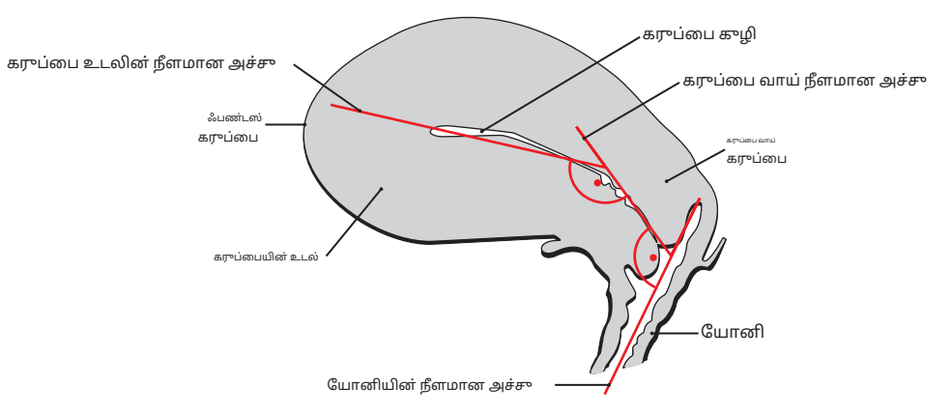

படம் 33

வயத

ப

என்பதை நினைவில் கொள்க

படம் 332.3A-Cஇடுப்ப் பகதியில் கரப்பையின் நிலையில் ஏற்படும் மாறுபாடுகள்

அ:மன்னோக்கி வளைந்த, மன்னோக்கி வளைந்த நிலை.**பி:**மன்வளைவ ஆனால் மன்வளைவ இல்லை.**சி:**பின்னோக்கி, பின்னோக்கி வளைந்த நிலை.

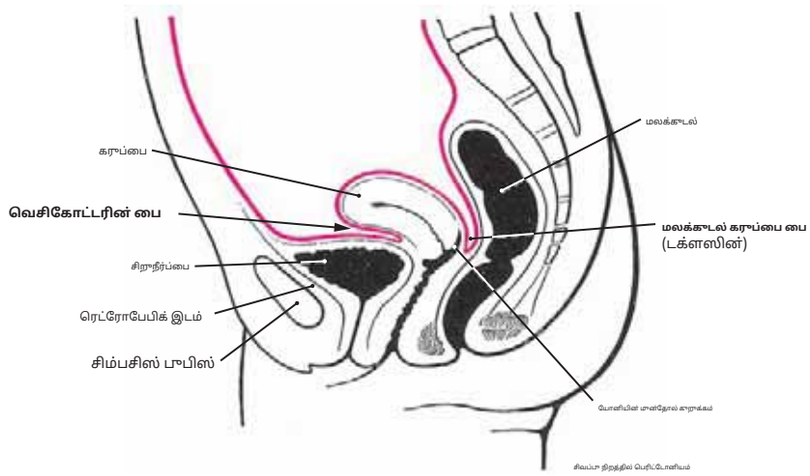

படம் 333.1 பெண் இடுப்பு உறுப்புகளின் (மிட்ஸாஜிட்டல் பிரிவு) மீது பெரிட்டோனியல் பிரதிபலிப்புகளின் வரைபடம்.

குறிப்பு: (1) இடுப்பு உறுப்புகளின் இலவச வயிற்று மேற்பரப்பில் பாரிட்டல் பெரிட்டோனியம் பிரதிபலிக்கிறது. குருப்பை மற்றும் யோனி உள்ளே இருப்பதைக் கவனியுங்கள்- சிறுநீர்ப்பைக்கும் மலக்குடலுக்கும் இடையில் அமைந்திருக்கும் பெரிட்டோனியல் பைகள், சிறுநீர்ப்பைக்கும் குருப்பைக்கும் இடையில் (வெசிகுட்டீரின்) மற்றும் மலக்குடல் மற்றும் குருப்பைக்கு இடையில் (டக்ளஸின் ரெக்டூடெரின் பை) உருவாகின்றன.

(2) தி**வெசிகோட்டெரின் பை**சிறுநீர்ப்பையின் மேல் மேற்பரப்பை நோக்கி குருப்பையின் முன்னோக்கி சாய்வு அல்லது சாய்வு (முன்னோக்கிப் பார்ப்பது) வெசிகுட்டெரின் பையின் சாத்தியமான அளவைக் குறைக்கிறது.

(3) வெசிகோட்டெரின் பை யோனியைப் போல தாழ்வாக நீட்டாது, அதேசமயம் ஆழமானது**குருப்பை வாய்ப் பை**யோனியின் பின்புற ஃபோர்னிக்ஸ் மட்டத்திற்குச் செல்கிறது. இந்த முக்கியமான உடற்கூறியல் உறவு, பின்புற ஃபோர்னிக்ஸ், மெல்லிய யோனி சுவர் மற்றும் பெரிட்டோனியத்தால் மட்டுமே பெரிட்டோனியல் குழியிலிருந்து பிரிக்கப்படுகிறது என்ற உண்மையை வலியுறுத்துகிறது.

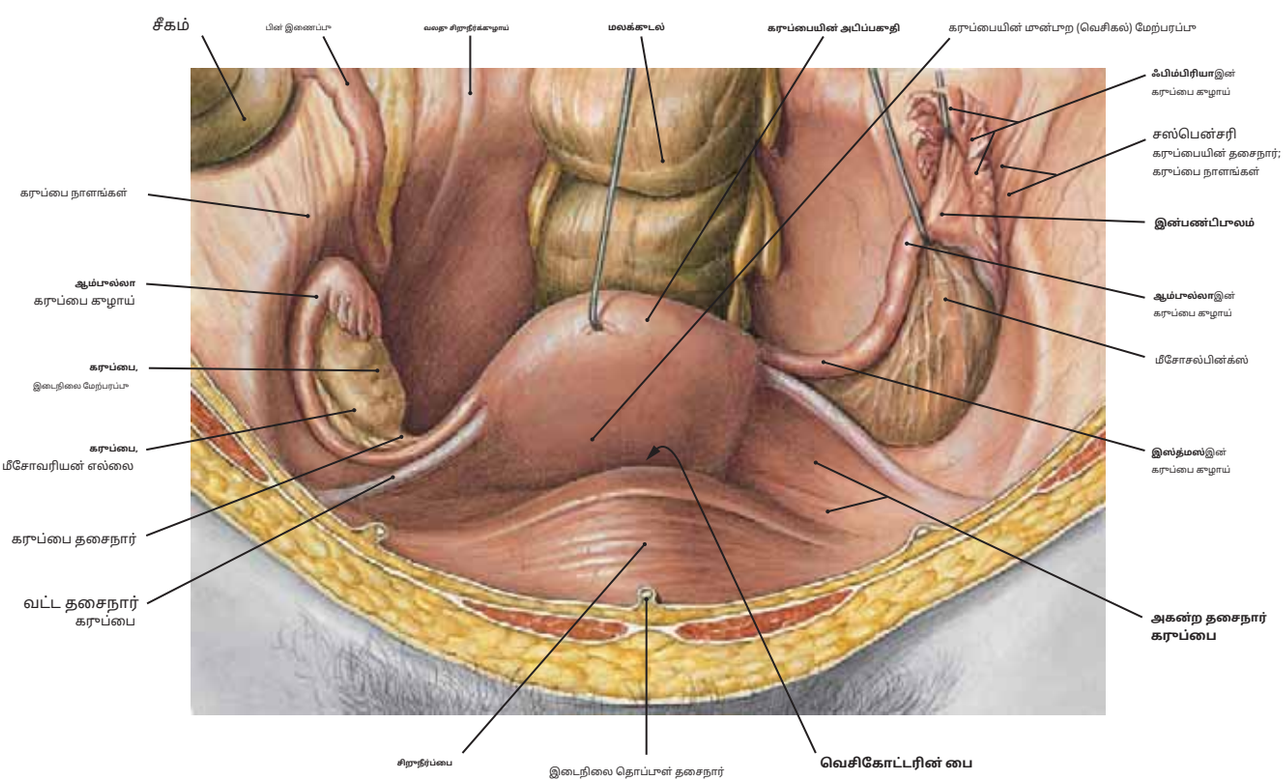

படம் 333.2 பெண் இடுப்பு உறுப்புகள் (முன்னோபியூறுப்பு பார்வை)

குறிப்பு: குருப்பையின் உடல் உயர்த்தப்பட்டுள்ளது, இதன் மூலம் வெளிப்படுத்தப்படுகிறது**வெசிகோட்டெரின் பை**மற்றும் நிரூபிக்கிறது**அகன்ற தசைநார்கள்.**

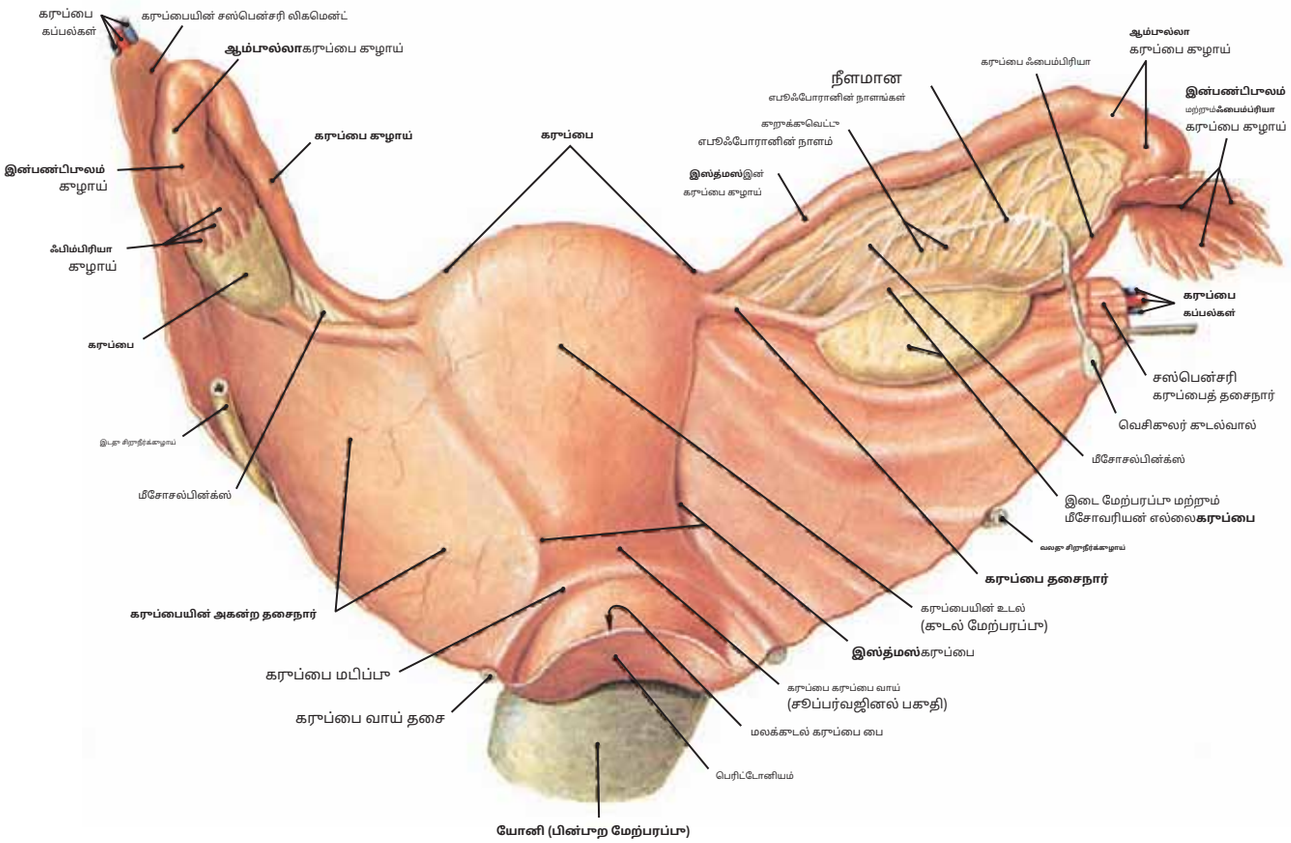

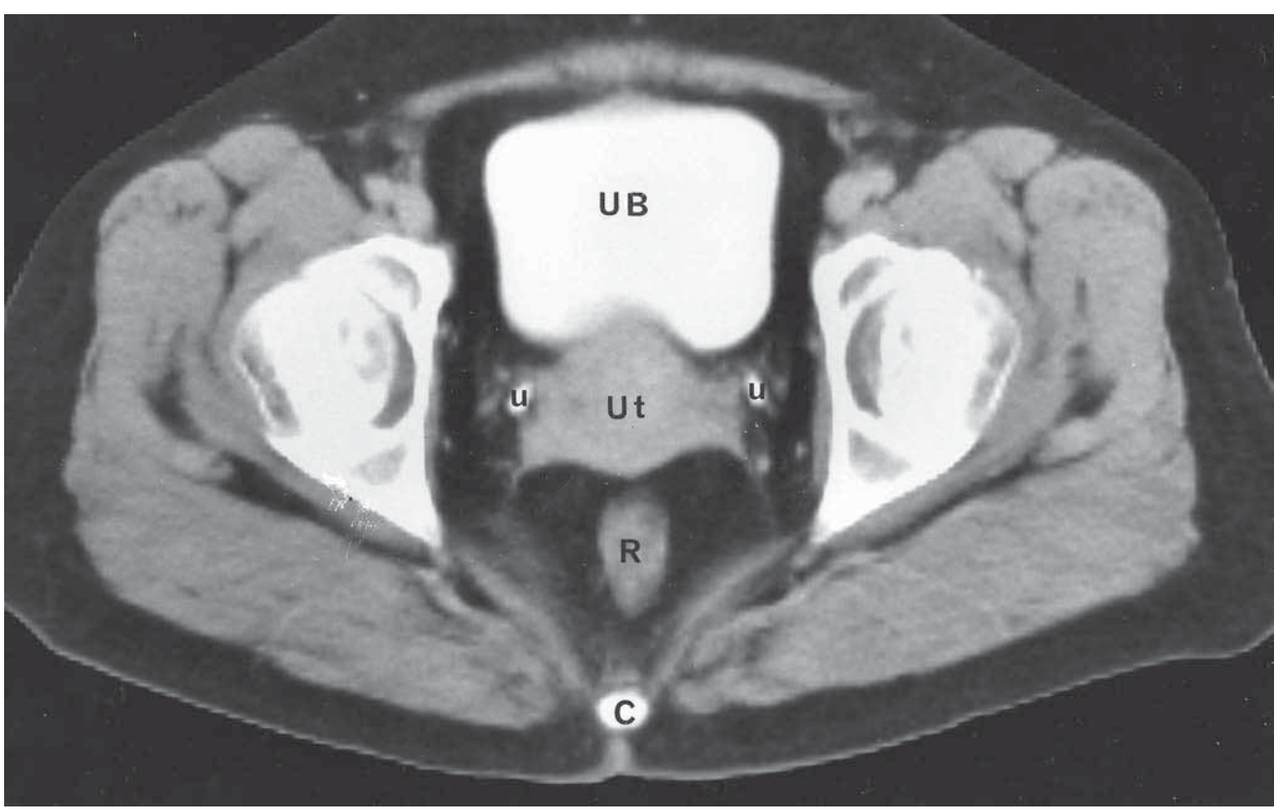

படம் 334.2 பெண் இடூப்பூ எலூம்பின் CT ஸ்கேன்

யூபி,சிறூநீர்ப்பை;**யூஐ**,சிறூநீர்க்கூழாய்;**உட்**,கரூப்பை;**ஆர்**,மலக்கூடல்;**சி**,கோசிக்ஸ்.

(கனடாவின் வின்னிபெக்கில் உள்ள மனிடோபா பல்கலைக்கழகத்தின் உடற்கூறியல் பேராசிரியர் எட்வர்ட் ஜே.எச். நதானியால், எம்.பி., பி.எச்.பி., பங்களித்ததூ.)

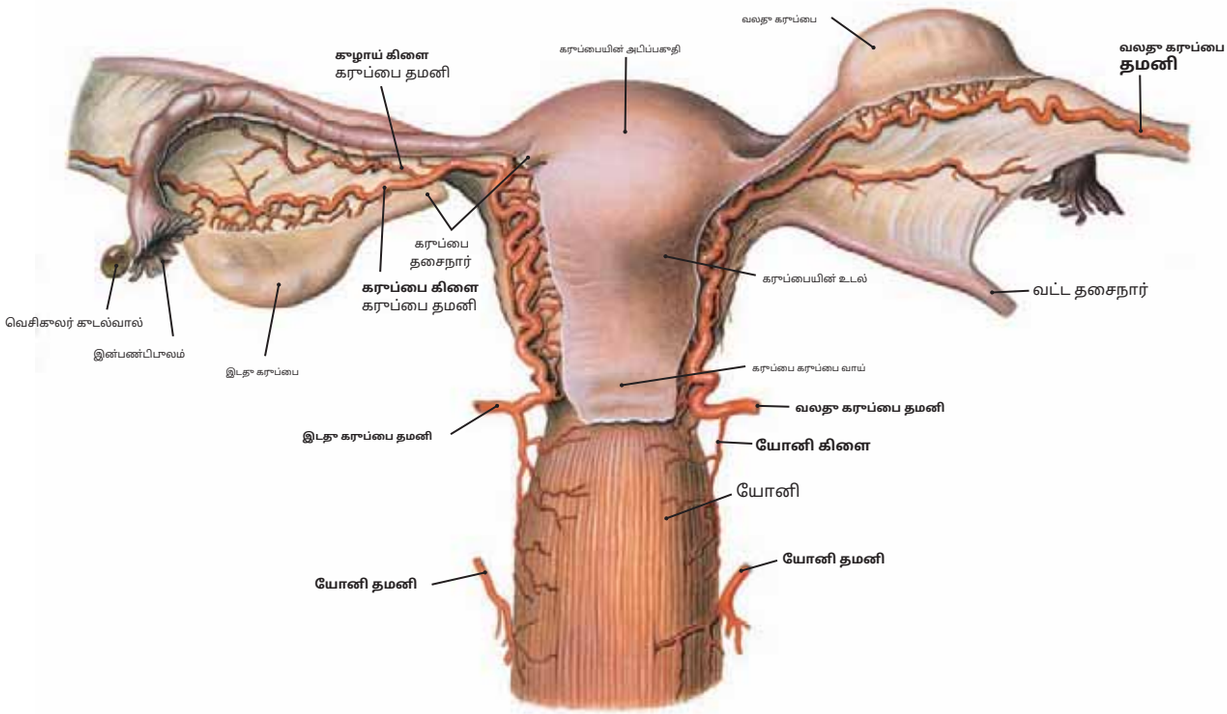

படம் 335.1பெண் இடுப்பு பிறப்புறுப்பு உறுப்புகளுக்கு தமனி வழங்கல்

குறிப்பு: (1) பெண் இடுப்பு பிறப்புறுப்பு உறுப்புகளை வழங்கும் நாளங்கள்**கருப்பை தமனிகள்**உள் இலியாக் மற்றும்**கருப்பை தமனிகள்**அந்த தண்டு அவை கருப்பையின் இரு பக்கவாட்டு எல்லைகளிலும் சுதந்திரமாக அனஸ்டோமோஸ் செய்கின்றன.

(2) கருப்பை தமனி a இலிருந்து பிரியக்கூடும் யோனி வரை. பெரும்பாலும்**யோனி தமனிகள்**கருப்பை தமனிகளிலிருந்து எழுகின்றன, ஆனால் அவை உள் இலியாக் தமனியிலிருந்து வருகின்றன.

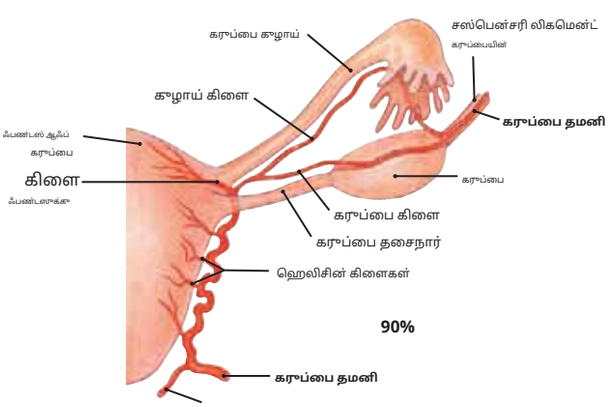

படம் 335.2கருப்பை மற்றும் கருப்பை தமனிகளின் வரைபடம்

குறிப்பு: இந்த தமனி அமைப்பு (படம் 335.1 இல் காட்டப்பட்டுள்ளதைப் போன்றது) சுமார் 90% மனிதர்களில் காணப்படுகிறது.

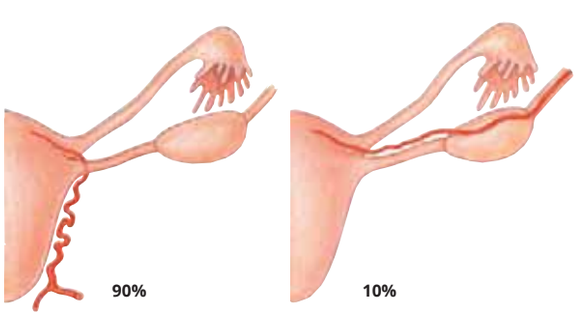

படம் 335.3கருப்பையின் அடிப்பகுதிக்கு தமனி வழங்கல்

குறிப்பு: 90% வழக்குகளில் ஃபண்டஸ் கருப்பை தமனியிலிருந்து இரத்தத்தைப் பெறுகிறது, அதே நேரத்தில் 10% வழக்குகளில் அது கருப்பை தமனியிலிருந்து வருகிறது.

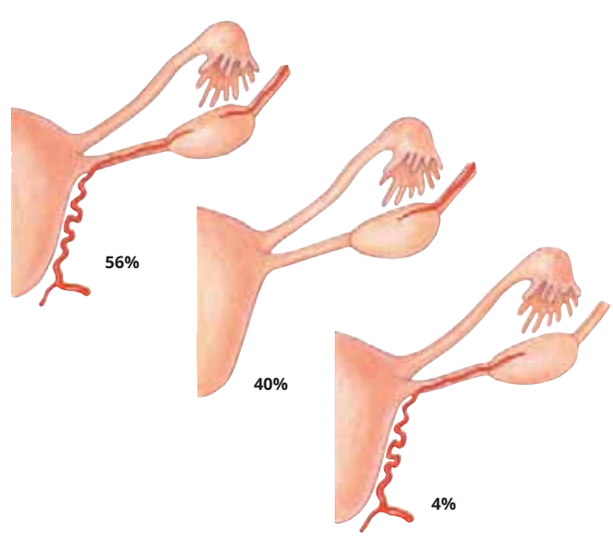

படம் 335.4கருப்பைக்கு தமனி வழங்கல்

குறிப்பு: 56% வழக்குகளில், கருப்பைக்கு இரத்தம் கருப்பை மற்றும் கருப்பை தமனிகள் இரண்டிலிருந்தும் வருகிறது, 40% வழக்குகளில் கருப்பை தமனியிலிருந்து மட்டுமே, 4% வழக்குகளில் கருப்பை தமனியிலிருந்து மட்டுமே வருகிறது.

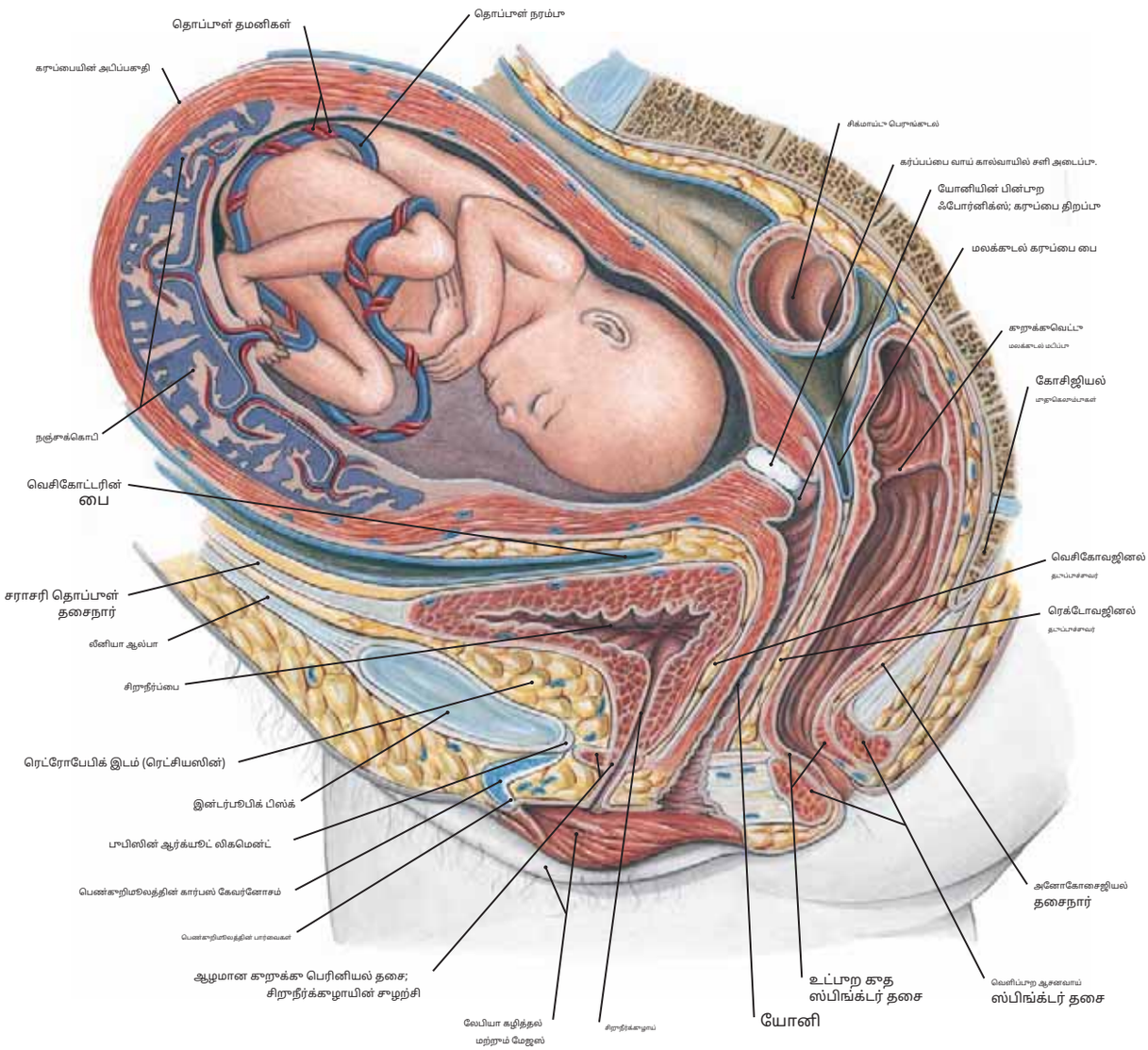

படம் 336.1 **பிறப்பதற்கு சற்று முன்பு கர்ப்பிணி கரூப்பை, இடுப்பின் வலது பாதி**

கறிப்பு: (1) கரூப்பை உட்பட இடுப்புப் பகுதி பகுதி வெட்டப்பட்டுள்ளது, அதே நேரத்தில் பாதிதாகப் பிறந்த கரு அப்படியே காட்டப்பட்டுள்ளது. (2) இதில் நீளவாக்கு கருவில், நஞ்சுக்கொடி தாயின் முன்புற வயிற்றுச் சுவரை நோக்கி அமைந்துள்ளது, 7 வது எண்ணுக்கு மாறாக, இது பின்புறத்தைக் காட்டுகிறது.**இடுப்பு எலும்பின் இடது பக்கத்தில் அமைந்துள்ளது.**

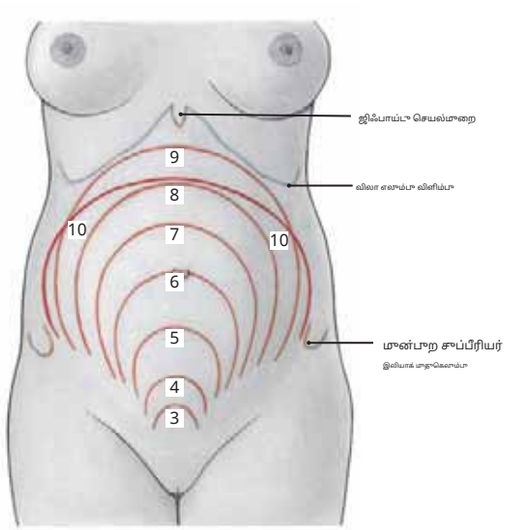

> **படம் 336.2** **கரூப்பை வளர்ச்சியின் வரைபட பிரதிநிதித்துவம் கர்ப்ப காலத்தில் (முன்புறத் தோற்றம்)**

கறிப்பு: (1) கரூப்பையின் வளர்ச்சி 28 நாட்களில் காட்டப்படுகிறது.**சந்திர மாதங்கள்,**எனவே 10 மாதங்கள் 9 காலண்டர் மாதங்களுக்குப் பதிலாக.

(2) நான்காவது சந்திர மாதத்தின் இறுதியில், கரூப்பை இடுப்பின் பெரும்பகுதியை ஆக்கிரமிக்கிறது. கர்ப்பத்தின் முடிவில், அது வயிற்றின் பெரும்பகுதியை ஆக்கிரமித்து, விலா எலும்பு விளிம்பு வரை நீண்டுள்ளது.

(3) கடைசி சந்திர மாதத்தில், கரு (மற்றும் கரூப்பையின் அடிப்பகுதி) பிறப்பு செயல்முறைக்குத் தயாராகும் வகையில் ஓரளவு கீழே இறங்குகிறது.

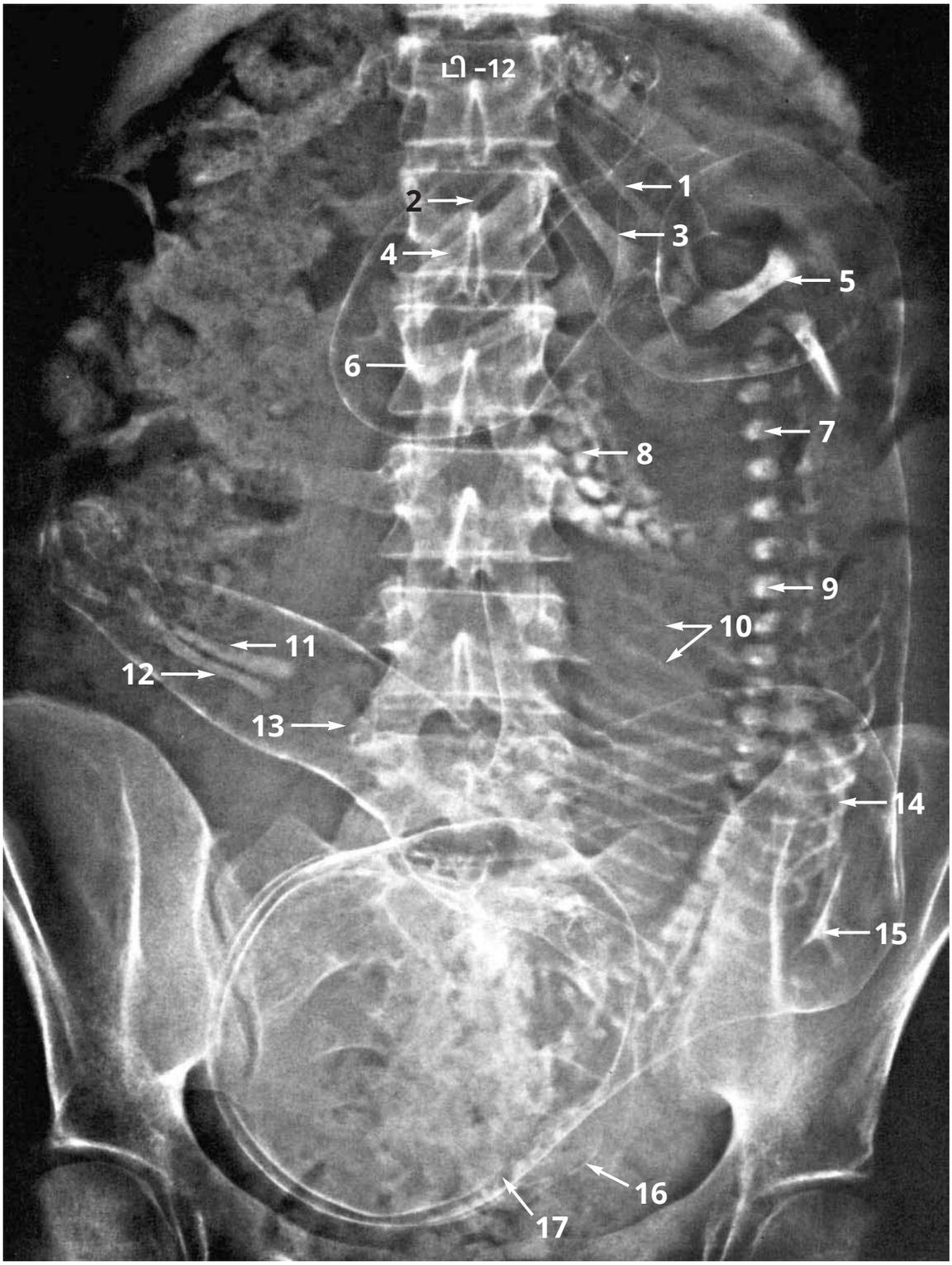

படம் 337கரு ரோன்ட்ஜெனோகிராம்

கூறிப்பு: கருப்பையில் உள்ள கரு வளர்ச்சியின் போது உருவாகும் உடலின் வெளிப்புறங்கள் மற்றும் எலும்பு மறிவு எலும்புகள் பல. கருப்பை தாயின் T12 முதுகெலும்பு உடல் மட்டத்திற்கு நீண்டுள்ளது என்பதைக் கவனியுங்கள்.

(விக்கிலிருந்து, 6வது பதிப்பு.)

1. வலது ஃபைபுலா
2. இடது ஃபைபுலா
3. வலது திபியா
4. இடது திபியா
5. வலது தொடை எலும்பு
6. இடது தொடை எலும்பு
7. L5 முதுகெலும்பு (கரு)
8. சிறுகுடல் (கரு)
9. L1 முதுகெலும்பு (கரு)
10. விலா எலும்புகள்
11. இடது உல்னா
12. இடது ஆரம்
13. இடது ஹுமரஸ்
14. வலது ஹுமரஸ்
15. வலது ஸ்கபுலா
16. வெளிப்புற காது
17. கரு தலை

படம் 338.1 கர்ப்பத்தின் 10வது வாரத்தில் கருப்பையின் சோனோகிராம்

குறிப்பு: கருவானது கோரியானிக் குழிக்குள் நீளவாக்கில் அமைந்துள்ளது: தலை இடதுபுறமாகவும், தண்டு மற்றும் கீழ் மூட்டுகள் வலதுபுறமாகவும் இருக்கும்.

(இந்தத் தட்டில் உள்ள புள்ளிவிவரங்கள் ஜெர்மனியின் ஃப்ரீபர்க் இம் பிரீஸ்காவ் பல்கலைக்கழகத்தின் உடற்கூறியல் பேராசிரியர் டாக்டர் எச். ஷில்லிங்கரிடமிருந்து வந்தவை.)

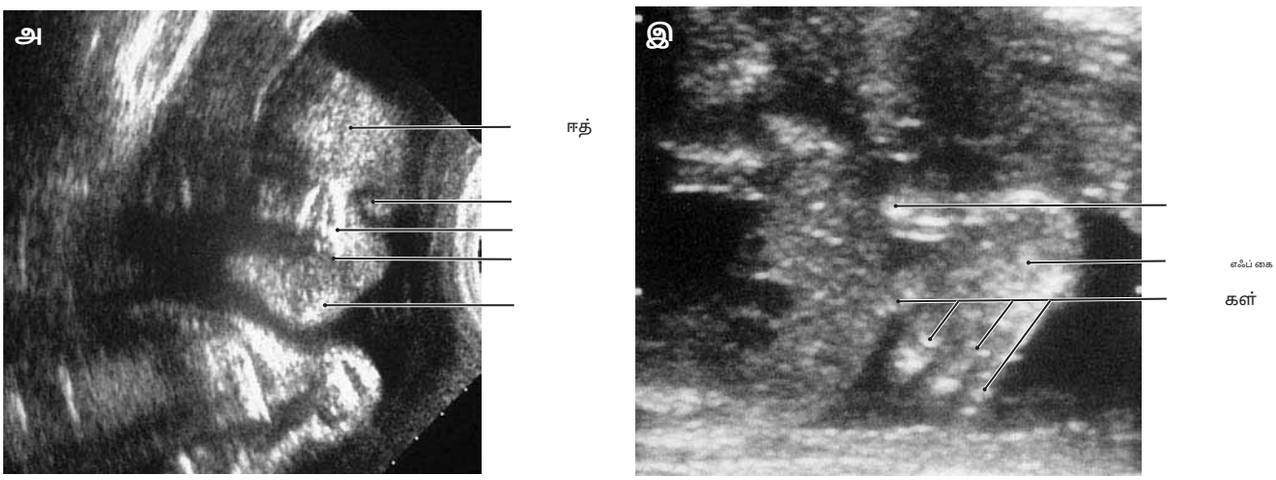

படம் 338.2A மற்றும் B கர்ப்பத்தின் 24வது வாரத்தில் கருப்பையின் சோனோகிராம்

குறிப்பு: (1) இல் **அ**, முகத்தின் வழியாக ஒரு முன் பகுதி கருவின் முக அம்சங்களைக் காட்டுகிறது, கருவின் "உருவப்படத்தை" வழங்குகிறது. (2) இல் **பி**, சோனோகிராம் கருவின் கையைக் காட்டுகிறது, அனைத்து விரல்களையும் கட்டைவிரலையும் தெளிவாகக் காட்டுகிறது.

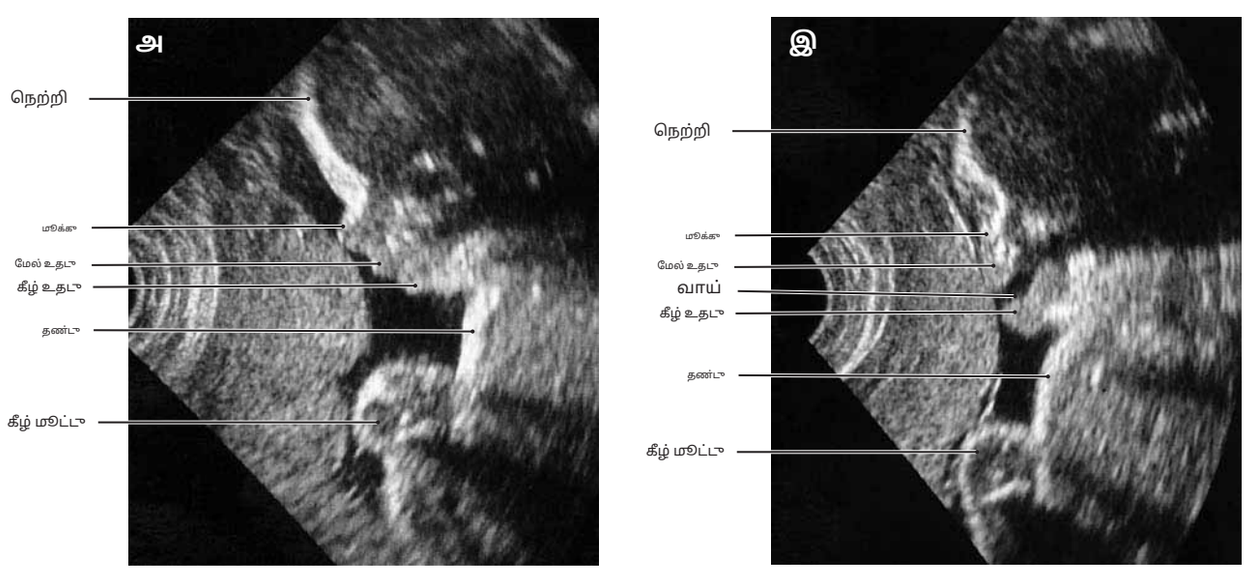

படம் 338.3A மற்றும் B கர்ப்பத்தின் 28வது வாரத்தில் கருப்பையின் சோனோகிராம்

குறிப்பு: (1) இல் **அ**, நீளவாட்டுப் பகுதி கருவின் தலை மற்றும் உடலை சுயவிவரத்தில் காட்டுகிறது.

(2) இல் **பி**, கரு அதன் வாயைத் திறந்து அதன் உடற்பகுதியை விரிவுபடுத்தியுள்ளது, இது கருவின் வாழ்க்கையின் பிற்பகுதியில், அதிக அளவு அம்னோடிக் திரவம் உட்கொள்ளப்படும்போது ஏற்படும் அவ்வப்போது ஏற்படும் உதரவிதானம் மற்றும் விழுங்கும் அசைவுகளைக் குறிக்கிறது.

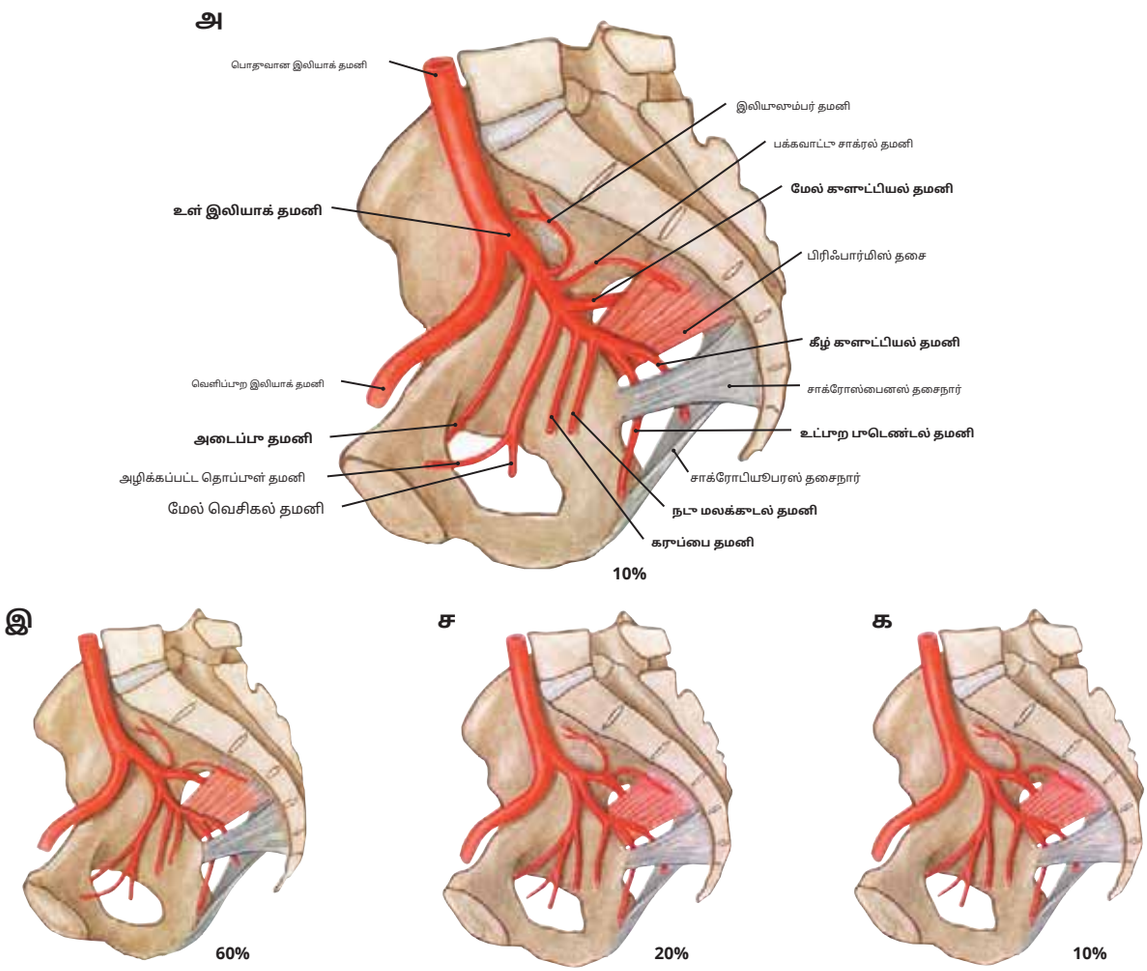

படம் 339.1உள் இலியாக் தமனியின் பிரிவுகளில் மாறுபாடுகள்

குறிப்பு: (1) 10% மாதிரிகளில் (காட்டப்பட்டுள்ளது**அ**) உள் இலியாக் தமனி அனைத்து கிளைகளையும் வெளியிடுகிறது.

(2) 60% மாதிரிகளில் (காட்டப்பட்டுள்ளது**இ**) உள் இலியாக் தமனி இரண்டு முக்கிய கிளைகளாகப் பிரிக்கிறது - முன்புறம் மற்றும் பின்புறம்.

(3) 20% மாதிரிகளில் (காட்டப்பட்டுள்ளது**ச**) உள் இலியாக் தமனி மூன்று கிளைகளாகப் பிரிக்கிறது.

(4) 10% மாதிரிகளில் (காட்டப்பட்டுள்ளது**க**) உள் இலியாக் தமனி மூன்றுக்கும் மேற்பட்ட கிளைகளாகப் பிரிகிறது.

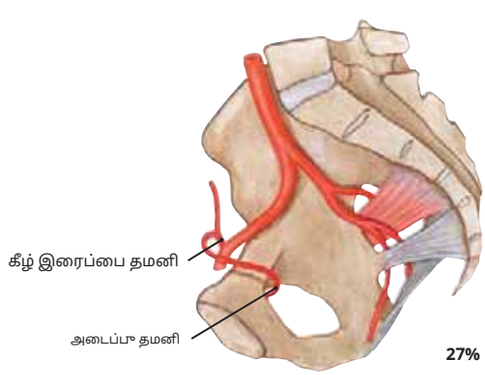

படம் 339.2அடைப்பு தமனியின் பிறழ்ந்த தோற்றம்

குறிப்பு: (1) அப்டுரேட்டர் தமனி கிட்டத்தட்ட 70% உடல்களில் உள் இலியாக் தமனி அல்லது அதன் கிளைகளில் ஒன்றிலிருந்து எழுகிறது, ஆனால் 27% நிகழ்வுகளில் அப்டுரேட்டர் தமனி இதிலிருந்து எழுகிறது**கீழ் இரைப்பை தமனி**,இந்த படத்தில் காட்டப்பட்டுள்ளபடி.

(2) பிறழ்ந்த அடைப்பு தமனியின் பாதை லாகுனர் தசைநார் பக்கவாட்டில் இருந்தால், தொடை எலும்பு கூடலிறக்கத்தை சரிசெய்வது ஒப்பீட்டளவில் பாதுகாப்பானது, ஆனால் அது லாகுனர் தசைநாரின் இலவச விளிம்பில் வளைந்தால், கூடலிறக்க பழுதுபார்க்கும் போது பாத்திரம் எளிதில் காயமடையக்கூடும்.

(பிக்ஸ், ஜேடபிள்யூ, ஆன்சன், பிஜே, மற்றும் ஆஷ்லே, எஃப்ஹெச் ஆகியோரிடமிருந்து)*ஆம் ஜே அனட்.*70:317–344, 1942.)

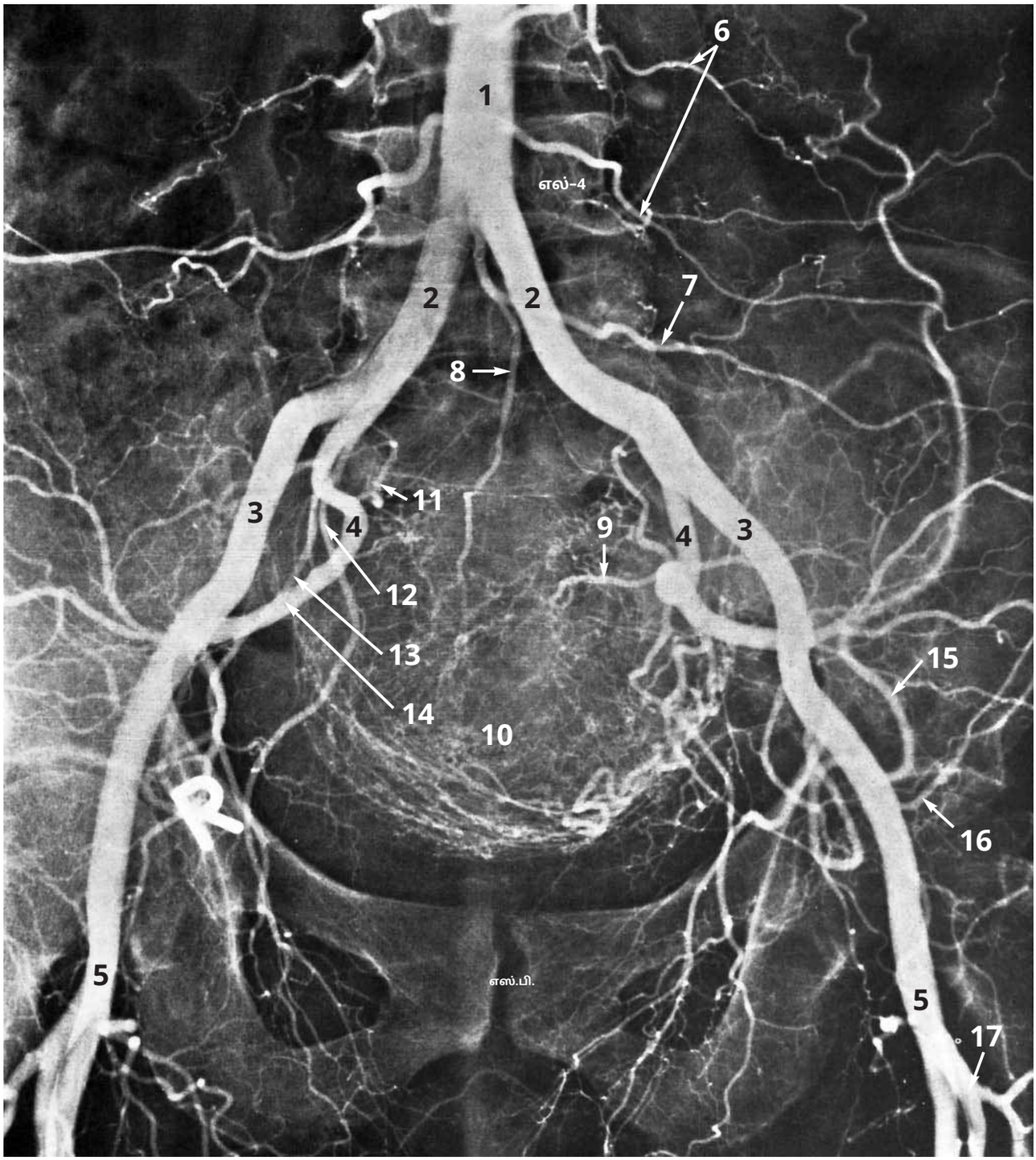

படம் 340 ஒரு பெண்ணின் இலியாக் தமனிகள் மற்றும் அவற்றின் கிளைகளின் தமனி வரைபடம்

குறிப்பு: பெருநாடி (1) இரண்டு பொதுவான இலியாக் தமனிகளாக (2) பிரிக்கப்படுவதை L4 முதுகெலும்பின் உடலின் கீழ் எல்லையில் நிகழ்கிறது. பொதுவான இலியாக் நாளங்கள் வெளிப்புற (3) மற்றும் உள் (4) இலியாக் தமனிகளாக கிளைக்கின்றன. ஒவ்வொரு பக்கத்திலும் உள்ள உள் இலியாக் தமனி (4) இடுப்பு, பெரினியம் மற்றும் குளுட்டியல் பகுதிக்கு பல கிளைகளுக்கு சேவை செய்கிறது, அதே நேரத்தில் வெளிப்புற இலியாக் தமனி (3), கீழ் எபிகாஸ்ட்ரிக் (15) மற்றும் ஆழமான சுற்றுவட்ட இலியாக் (16) தமனிகளை வெளியிட்ட பிறகு, இங்குயினல் லிகமெண்ட்டுக்கு கீழே உள்ள தொடை தமனியாக மாறுகிறது.

(விக்கிலிருந்து, 6வது பதிப்பு.)

1. வயிற்று பெருநாடி
2. பொதுவான இலியாக் தமனி
3. வெளிப்புற இலியாக் தமனி
4. உள் இலியாக் தமனி
5. தொடை தமனி
6. இடுப்பு தமனிகள்
7. இலியுலும்பர் தமனி
8. மீடியன் சாக்ரல் தமனி
9. கருப்பை தமனி
10. கருப்பை
11. பக்கவாட்டு சாக்ரல் தமனி
12. அப்டுரேட்டர் தமனி
13. உள் புடண்டல் தமனி
14. மேல் குளுட்டியல் தமனி
15. கீழ் இரைப்பை தமனி
16. ஆழமான வட்டவடிவ இலியாக் தமனி
17. ஆழமான தொடை தமனி SP - சிம்பசிஸ் புபிஸ் L4 - 4வது இடுப்பு முதுகெலும்பு

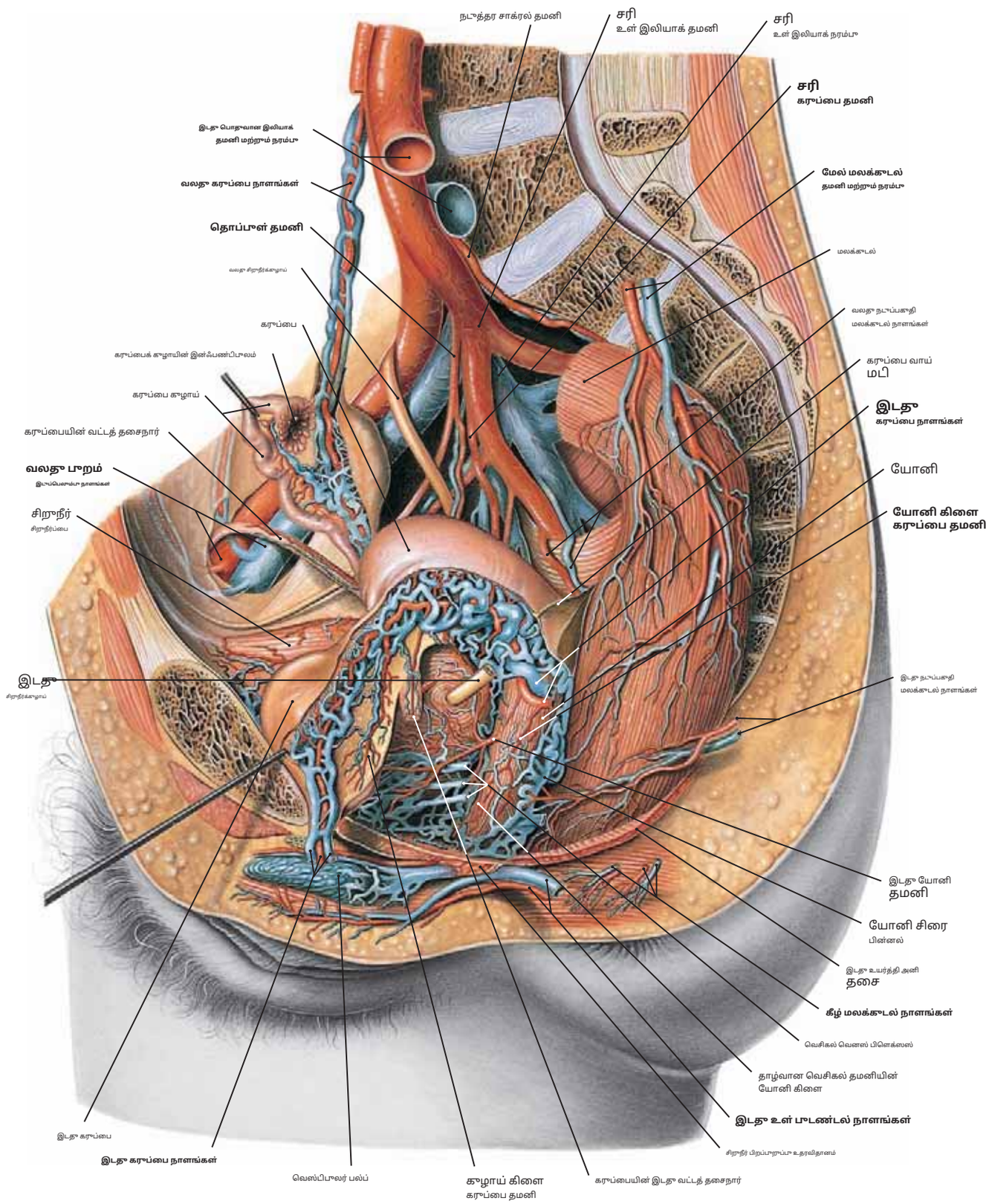

படம் 341 பெண் **இடுப்பு மற்றும் பிறப்புறுப்பு அமைப்பின் இரத்த நாளங்கள்**

குறிப்பு: (1) இடுப்பு உறுப்புகள் மற்றும் அவற்றின் அடர்த்தியான நரம்பு பின்னல்களை வெளிப்படுத்த இடுப்பின் இடது பாதி அகற்றப்பட்டுள்ளது (**கருப்பை, யோனி, கருப்பை,** மற்றும்**கூமிழி சார்ந்த**), அவை அந்தந்த தமனிகளுடன் வருகின்றன.

(2) தவிர**கருப்பை தமனி**(பெருநாடியிலிருந்து) மற்றும்**மேல் மலக்குடல் தமனி**(கீழ் மெசென்டெரிக்) இலிருந்து இடுப்பு உறுப்புகள், பெரினியம் மற்றும் பிறப்புறுப்புப் பாதை வரையிலான மற்ற அனைத்து தமனிகளும் இதிலிருந்து பெறப்படுகின்றன.**உள் இலியாக் தமனி**அல்லது அதன் கிளைகள்.

(3) போக்கு**சிறுநீர்க்குழாய்**இடுப்பு விளிம்பின் மேல் வெளிப்புற இலியாக் நாளங்களைக் கடக்கும் ஒரு இறங்குவழி ஆகும். பின்னர் சிறுநீர்க்குழாய் படிப்படியாகப் பாய்கிறது.**கருப்பை நாளங்களின் கீழ்**சிறுநீர்ப்பையில் நுழைவதற்கு முன்.

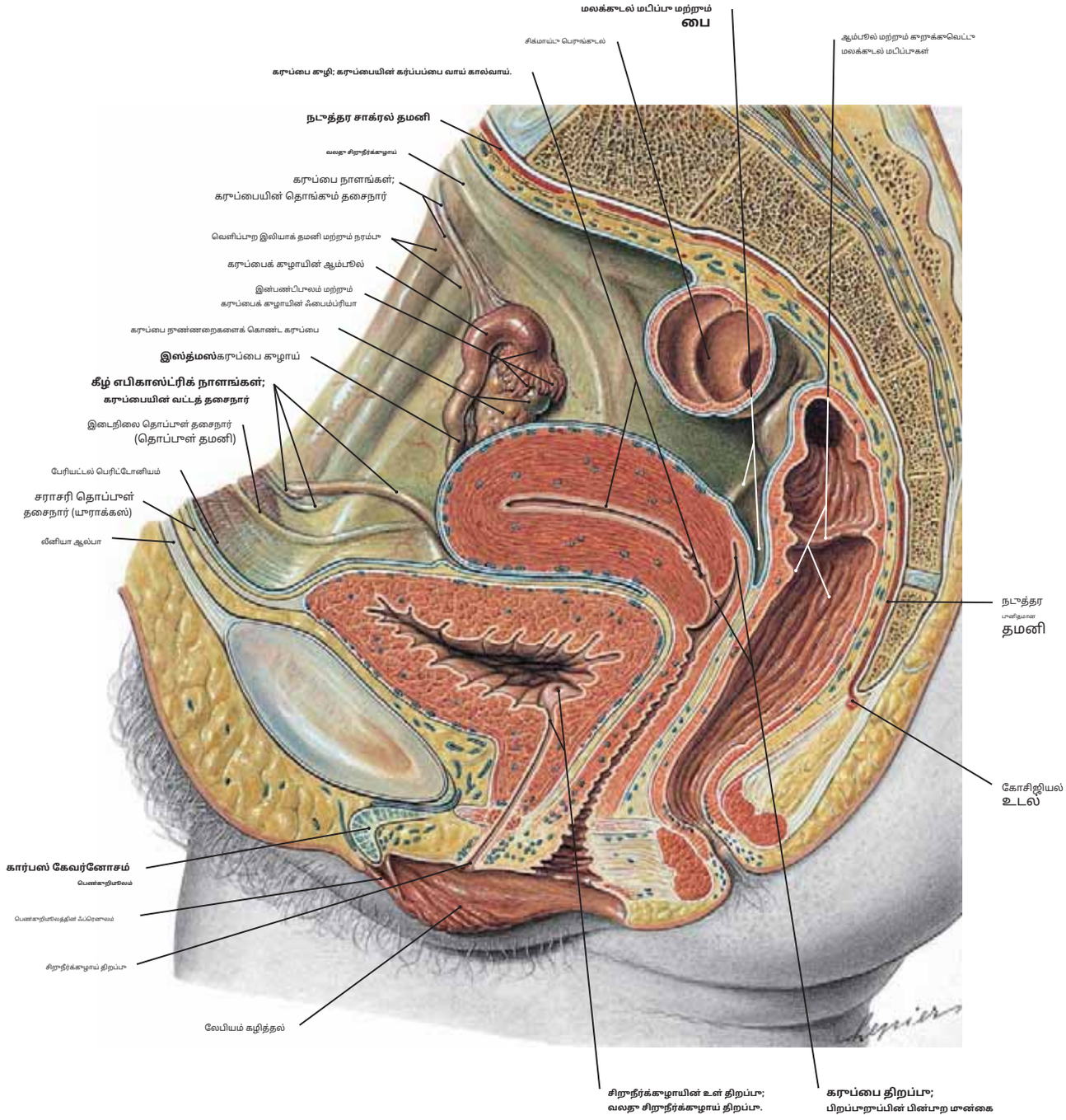

படம் 342 வயது வந்த பெண் இடுப்பு (மீடியன் சாகிட்டல் பிரிவு)

குறிப்பு: (1) அரைப்பிரிவு செய்யப்பட்ட பெண் இடுப்பின் இந்த இடைநிலைக் காட்சி, உறவுகளைக் காட்டுகிறது **சிறுநீர்ப்பை, கருப்பை, யோனி, மலக்குடல், கருப்பை,** மற்றும் **கருப்பை குழாய்.** காலியான சிறுநீர்ப்பையின் ரெட்ரோபுபிக் நிலையையும், சிறுநீர்ப்பையில் இருந்து சிறுநீர்ப்பை வழியாகச் செல்லும் பெண் சிறுநீர்க்குழாய் குறுகிய பாதையையும் கவனியுங்கள். **சிறுநீர் பிறப்புறுப்பு உதரவிதானம்** யோனிக்கு முன்புறமாக, நடுப்பகுதியில் திறக்க.

(2) தி **பின்புற மூன்கை** யோனியின் முன் படுக்க மேலே செல்கிறது **கருப்பை வாய்ப் பை (டக்ளஸின்)**, யோனிச் சுவரால் மட்டுமே அதிலிருந்து பிரிக்கப்படுகிறது. யோனி மற்றும் கருப்பை சிறுநீர்ப்பைக்கும் மலக்குடலுக்கும் இடையில் இடைக்கிடையே இருப்பதைக் கவனியுங்கள்.

(3) தி **கருப்பையின் வட்டத் தசைநார்** ஆழமான குடல் வளையத்திற்குள் நுழைய பக்கவாட்டாகவும் முன்புறமாகவும் இயக்கப்படுகிறது, மேலும் அதன் போக்கைக் கவனியுங்கள். **தாழ்வான இரைப்பை நாளங்கள்** இந்த தசைநார் தொடர்பாக. கவனிக்கவும் **கருப்பை நாளங்கள்** உள்ளே **கருப்பையின் தொங்கும் தசைநார்** மற்றும் **சிறுநீர்க்குழாய்** இடுப்பின் போஸ்டரோலேட்டரல் சுவரில்.

(4) காட்டப்பட்டுள்ளவை **பெருங்குடல்** மற்றும் நேரப் பாதை **மலக்குடல்** நோக்கி **ஆசனவாய்.** மலக்குடலின் முன்புற மேற்பரப்பில் பெரிட்டோனியம் பிரதிபலிக்கிறது, இதன் மூலம் மலக்குடல் கருப்பை பையை வரிசையாகக் கொண்டுள்ளது.

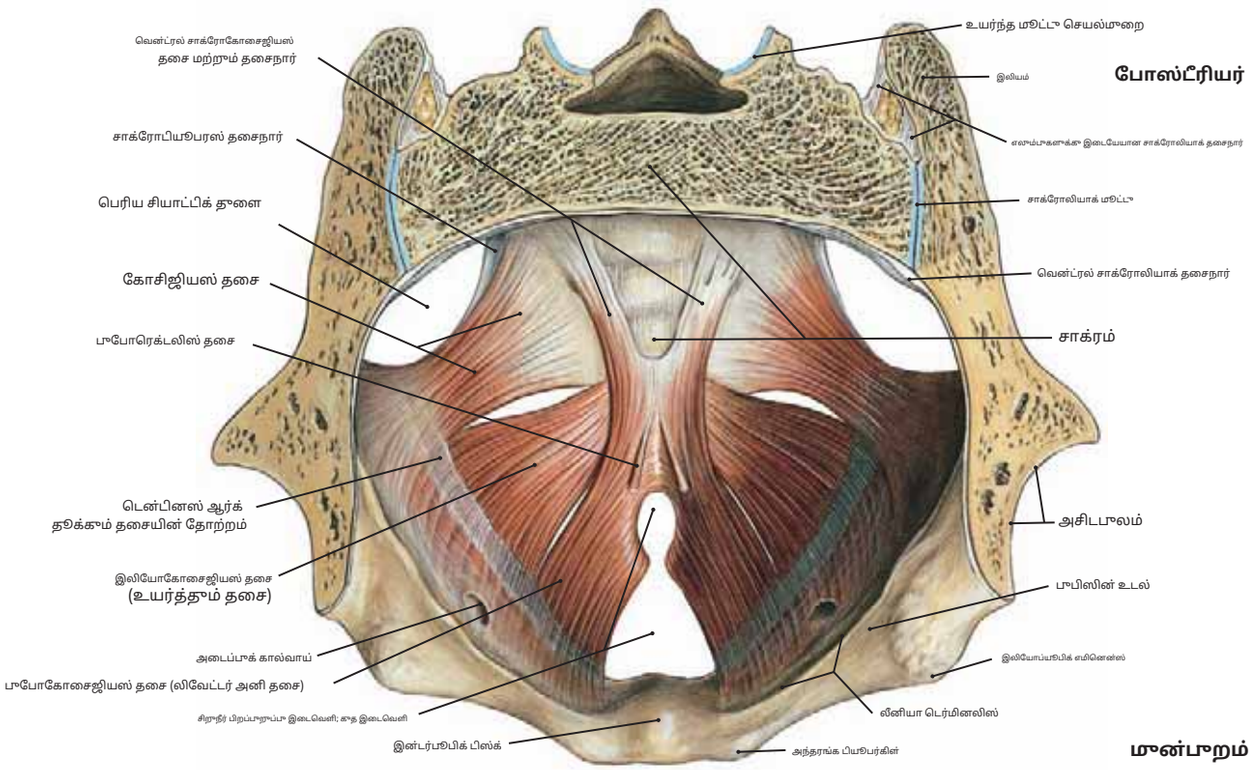

படம் 343.1 மேலே இருந்து பார்க்கும்போது பெண் இடுப்பின் தசைத் தளம்.

குறிப்பு: (1) இடுப்பின் தசைத் தளம் முன்புறமாக உருவாகிறது **பூபோகோசைஜியஸ்** மற்றும் முன் பக்கவாட்டில் **இலியோகோசைஜியஸ்** பகுதிகள் **தூக்கும் தசை** மற்றும் பக்கவாட்டில் **கோசிஜியஸ் தசை**, இது சாக்ரோட்யூபரஸ் தசைநார் மேலே உள்ளது.

(2) இல் **சிறுநீர் பிறப்புறுப்பு இடைவெளி** அமைந்துள்ளது **யூரோஜெனிட்டல் (UG) உதரவிதானம்**, இது ஆழமான குறுக்கு பெரினியல் தசைகள் மற்றும் சிறுநீர்க்குழாயின் சவ்வு சுழற்சியால் உருவாகிறது, இது திசுப்படலத்தின் இரண்டு அடுக்குகளுக்கு இடையில் உள்ளது (படம் 345.2 ஐப் பார்க்கவும்). பெண்ணின் சிறுநீர்க்குழாய் மற்றும் யோனி UG உதரவிதானம் வழியாக ஊடுருவுகின்றன.

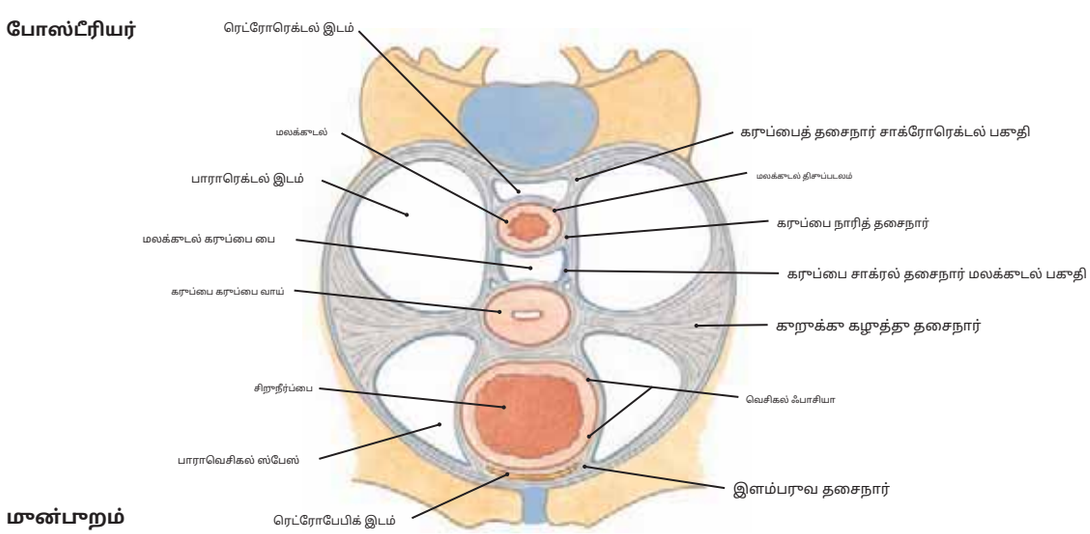

படம் 343.2 இடுப்புத் தளத்திற்கு சற்று மேலே உள்ள கருப்பை வாயில் உள்ள கருப்பைத் தசைநாண்கள் (வரைபடம்)

குறிப்பு: (1) பெண்களில் இடுப்புத் தளத்திற்கு சற்று மேலே (லெவேட்டர் அனி மற்றும் கோசிஜியஸ் தசைகளால் உருவாகிறது) கருப்பையின் கருப்பை வாய் அமைந்துள்ளது.

கருப்பை கருப்பை வாயிலிருந்து பக்கவாட்டாகவும், மேல் யோனியிலிருந்து லிவேட்டர் அனி தசைகளை உள்ளடக்கிய திசுப்படலம் வரையிலும் நீண்டுள்ளது **கூறுக்கு கழுத்து தசைநார்கள்** (என்றும் அழைக்கப்படுகிறது **பக்கவாட்டு கர்ப்பப்பை வாய், கார்டினல்**, அல்லது **மெக்கன்ரோட்டின் தசைநார்கள்**).

(2) கூறுக்குவெட்டு கர்ப்பப்பை வாய் தசைநார்கள் அகன்ற தசைநார்கள் அடிவாரத்திலும் கருப்பை நாளங்களுக்குக் கீழேயும் அமைந்துள்ளன. கவனிக்கவும் **கருப்பைத் திசுத் தசைநார்கள்** கருப்பை வாய் மற்றும் மேல் யோனியுடன் இணைக்கப்பட்டுள்ளது, ஆனால் மலக்குடலைச் சுற்றி பின்னோக்கி சாக்ரமின் முன்புறம் செல்கிறது.

(3) கருப்பை (அ) சிறுநீர்ப்பை மற்றும் மலக்குடலுடன் அதன் இணைப்பு, (ஆ) கூறுக்குவெட்டு கர்ப்பப்பை வாய் மற்றும் கருப்பை சாக்ரல் தசைநார்கள், மற்றும் (இ) இடுப்புத் தளம் மற்றும் யூரோஜெனிட்டல் உதரவிதானத்தை உருவாக்கும் தசை அமைப்பு.

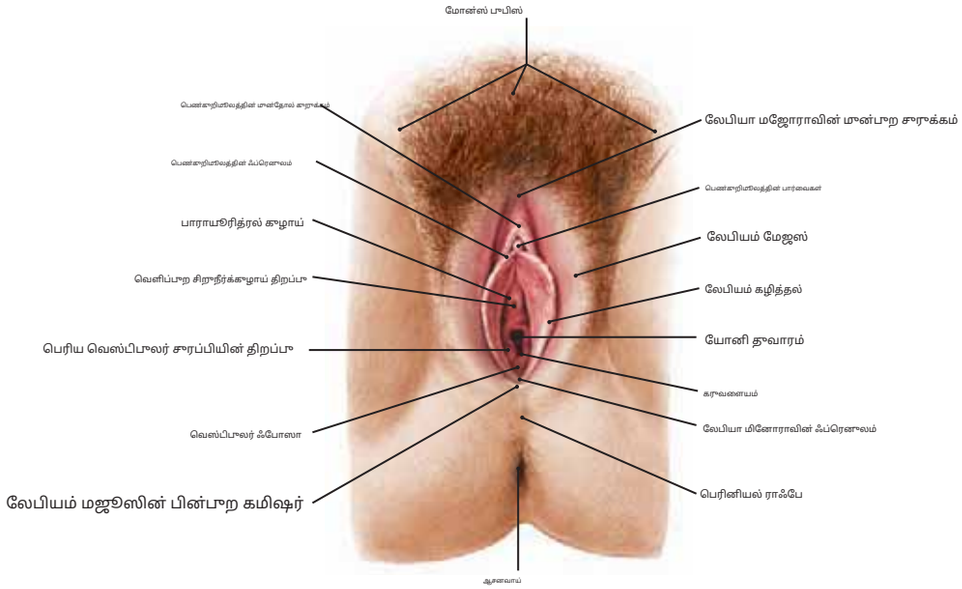

படம் 344.118 வயது கன்னியின் வெளிப்புற பிறப்புறுப்பு

குறிப்பு: (1) பெண்**வெளிப்புற பிறப்புறுப்பு**(அ) மோன்ஸ் பூபிஸ், (ஆ) லேபியா மஜோரா, (இ) லேபியா மினோரா, (ஈ) கிளிட்டோரிஸ், மற்றும் (இ) வெஸ்டிபுல் யோனியின்.**தூளைகள்**பெண் பெரினியத்தின் தூளைகளில் (அ) சிறுநீர்க்கழாய், (ஆ) யோனி, (இ) இரண்டு பெரிய வெஸ்டிபுலர் சுரப்பிகளின் கழாய்கள், (ஈ) சிறிய பாராயூரித்ரல் கழாய்கள் (ஸ்கீனின்), மற்றும் (இ) ஆசனவாய் ஆகியவை அடங்கும்.

(2) தி**மொன்ஸ் பூபிஸ்**சிம்பசிஸ் பூபிஸுக்கு முன்புறமாக தோல் மற்றும் கொழுப்பு திசுக்களால் ஆன ஒரு வட்டமான மேடு; வயது வந்தவர்களில் இது பிறப்புறுப்பு முடியால் மூடப்பட்டிருக்கும்.

(3) தி**லேபியா மஜோரா**இவை மான்ஸ் பூபிஸிலிருந்து ஆசனவாய் நோக்கி நீண்டு செல்லும் தோல் மற்றும் கொழுப்பின் இரண்டு நீளமான மடிப்புகள் ஆகும். அவை வயது மற்றும் உடல் பருமனைப் பொறுத்து அளவு மற்றும் தடிமனில் வேறுபடுகின்றன, மேலும் அவற்றின் முன்புற முனைகள் கருப்பையின் நார்ச்சத்துள்ள வட்ட தசைநார்களைப் பெறுகின்றன. லேபியா மஜோரா என்பது ஆண் விதைப்பைக்கு ஒத்த பெண் அமைப்புகளாகும்.

(4) தி**லேபியா மினோரா**இவை லேபியா மஜோராவிற்கு இடையில் அமைந்துள்ள இரண்டு மெல்லிய தோல் மடிப்புகள் ஆகும். அவை க்ளான்ஸ் கிளிட்டோரிஸில் தொடங்கி, சிறிய நீட்சிகள் கிளிட்டோரிஸின் பின்புறம் கடந்து செல்கின்றன.**முன்தோல் கூறுக்கம்.**பின்புறம், அவை மையக் கோட்டில் சந்தித்து,**ஃப்ரெனுலம்.**

(5) தி**பெண்குறிஇலம்**ஆண் ஆண்குறியின் ஓரினச்சேர்க்கை ஆகும். இது 1 அங்குலம் அல்லது அதற்கும் குறைவான நீளம் கொண்ட ஒரு விறைப்பு உறுப்பு ஆகும். மேலும் இது அந்தரங்க மரபியலுடன் க்ரூராவால் இணைக்கப்பட்ட இரண்டு கார்போரா கேவர்னோசாவைக் கொண்டுள்ளது. இது ஒரு நார்ச்சத்துள்ள தசைநார் மூலம் தொங்கவிடப்பட்டு,**கண் பார்வை.**

(6) தி**முன்மண்டபம்**யோனியின் இரண்டு லேபியா மினோராவிற்கு இடையிலான பகுதி. அதற்குள் திறக்கவும்**சிறுநீர்க்கழாய்,**தி**பெரிய வெஸ்டிபுலர் சுரப்பிகளின் கழாய்கள்,** மற்றும் **பிறப்புறுப்பு.**கன்னிப் பெண்ணில், யோனி திறப்பு ஒரு மெல்லிய சவ்வு மூலம் ஓரளவு மூடப்பட்டிருக்கும்,**கன்னித்திரை,**இது பொதுவாக முதல் இணைசேர்க்கையில் உடைந்து விடும். அதன் வடிவம் மற்றும் அளவு மிகவும் மாறுபடும் என்பதால், vi அது இல்லாததால் வெட்டப்பட்டது.

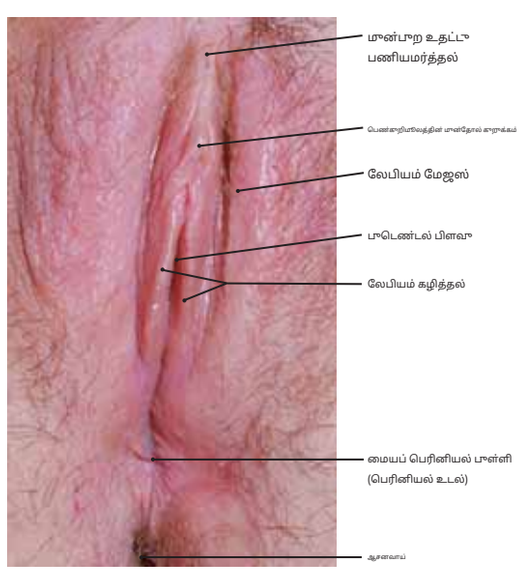

படம் 344.226 வயது பெண்ணின் பெரினியல் கட்டமைப்புகள்

குறிப்பு: இந்த பூகைப்படத்தில், யோனி மற்றும் சிறுநீர்க்கழாய் திறப்புகள் தெரியாதபடி, லேபியா மினோரா தோராயமாக வரையப்பட்டுள்ளது.

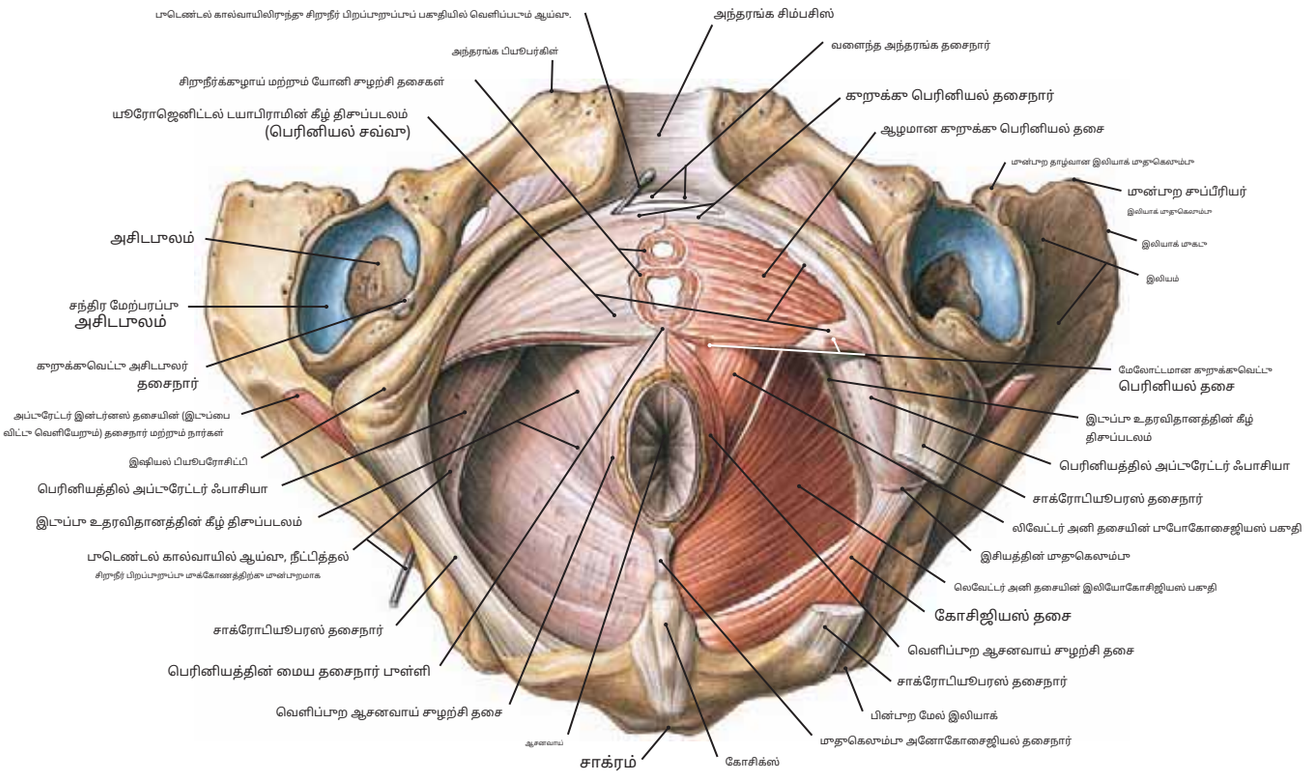

படம் 345.1பெண் இடுப்பின் தரையின் தசை அமைப்பு, கீழ் அல்லது பெரினியம் பார்வையில் இருந்து பார்க்கும்போது.

குறிப்பு: (1) இடது பக்கத்தில் (வாசகரின் வலதுபுறம்) இடுப்பு மற்றும் யூரோஜெனிட்டல் டயாபிராம்களின் கீழ் திசுப்படலங்கள் அகற்றப்பட்டுள்ளன.

(2) யூரோஜெனிட்டல் டயாபிராமின் தசை அமைப்பு பெண்ணின் இடுப்புத் தளத்தின் மன்பறு பகுதியை நிறைவு செய்கிறது, ஆனால் சிறுநீர்க்குழாய் மற்றும் யோனி யூரோஜெனிட்டல் இடைவெளியைக் கடக்க அனுமதிக்கிறது.

(3) தி**பெரினியத்தின் மையப் பூள்ளி**இரண்டு வெளிப்பறு கூத சுழற்சிகளால் உருவாக்கப்பட்ட யூரோஜெனிட்டல் உதரவிதானம் மற்றும் ரேஃபின் மன்பறு மூனைக்கு இடையிலான நடுப்பகுதியில் இடைக்கோடு இணைக்கப்பட்டுள்ளது.

(4) கூத இடைவெளி சூழப்பட்டுள்ளது**பூபோகோசைஜியஸ்**லெவேட்டர் அனி தசைகளின் பகுதிகள். இவை மேலே பூபோரெக்டலிஸ் தசையாலும் கீழே வெளிப்பறு ஸ்பிங்க்டராலும் வலுப்படுத்தப்படுகின்றன. கவனிக்கவும்**இலியோகோசைஜியஸ்**கோசிக்ஸ் வரை இடைநிலையாகச் செல்கிறது, ஆனால் சில இழைகள் கறுகிய நடுக்கோட்டிலும் நுழைகின்றன. **அனோகோசைஜியல் ராபே**மற்றும்

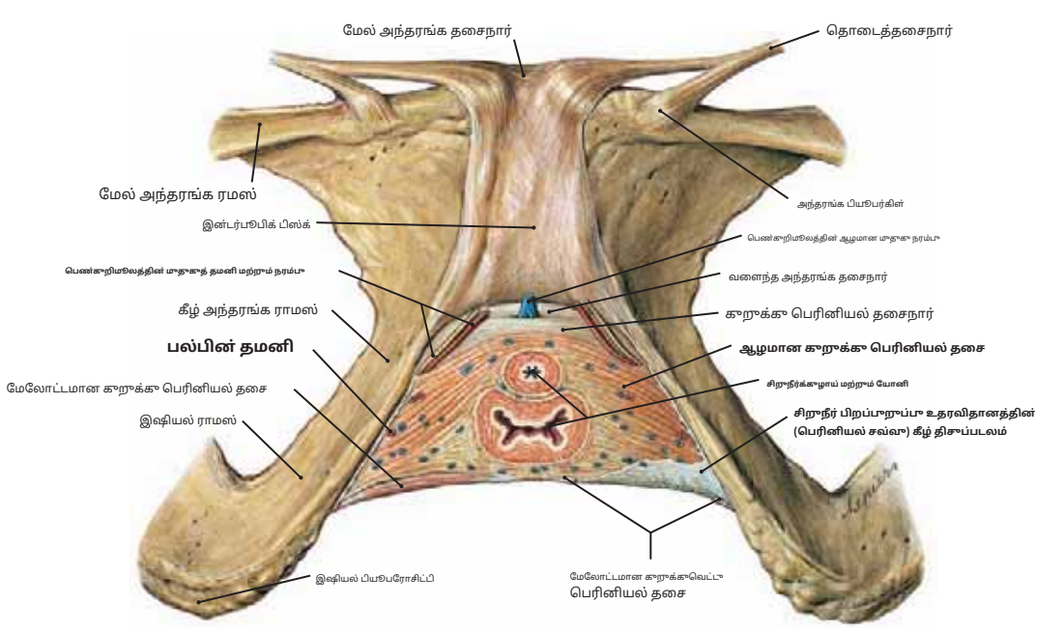

படம் 345.2பெண்களில் யூரோஜெனிட்டல் டயாபிராம்

குறிப்பு: பெண்**சிறுநீர்க்குழாய்**மற்றும்**பிறப்புறுப்பு**இரண்டும் கடந்து செல்கின்றன**யூரோஜெனிட்டல் டயாபிராம்.**சுற்றறிக்கையைக் கவனியுங்கள்**ஸ்பிங்க்டர்**சவ்வு சிறுநீர்க்குழாய் மற்றும் சுற்றியுள்ள**ஆழமான கறுக்கு பெரினியல் தசைகள்**அவை மேல் மற்றும் கீழ் மேற்பரப்புகளில் ஆழமான திசுப்படலத்தால் மூடப்பட்டிருக்கும்.

இடுப்பு டயாஃபிராக்முடன் தொடர்புடைய தசைகள்

தசை	தோற்றம்	செருகல்	உள்நோக்கம்	செயல்
லெவேட்டர் அனி உள்ளடக்கியது: பூபோகோசைஜியஸ் இலியோகோசைஜியஸ் பூபோவஜினலிஸ் பூரோஸ்டேட் லிவேட்டர் இடுப்பு எலும்பு	ஒரு தசைநார் வளைவிலிருந்து (அப்டுரேட்டர் இன்டர்னஸ் தசையின் திசுப்படலத்துடன்). இந்த வளைவு சிம்பசிஸ் பூபிஸிலிருந்து இசியல் முதுகெலும்பு வரை நீண்டுள்ளது.	கோசிக்ஸுக்குள்; அனோகோசைஜியல் ராப் மற்றும் தசைநார்; வெளிப்புற ஆசன சுழற்சி, பெரினியத்தின் மைய தசைநார் புள்ளி	பூடெண்டல் நரம்பு (எஸ்3, எஸ்4, எஸ்5)	இடுப்பின் தரையை ஆதரிக்கிறது மற்றும் சிறிது உயர்த்துகிறது; கட்டாயமாக சுவாசிப்பதைப் போல, இது உள்-வயிற்று அழுத்தத்தை எதிர்க்கிறது.
கோசிஜியஸ்	இசியத்தின் முதுகெலும்பு; சாக்ரோஸ்பினஸ் தசைநார்	கோசிக்ஸ் மற்றும் சாக்ரமின் பக்கவாட்டு விளிம்பு	பூடெண்டல் பின்னல் (S4, S5 நரம்புகள்)	பிரசவத்தின்போது அல்லது மலம் கழிக்கும் போது கோசிக்ஸை முன்னோக்கி இழுக்கிறது இடுப்புத் தளத்தை ஆதரிக்கிறது.
வெளிப்புற ஆசனவாய் ஸ்பிங்க்டர்: தோலடி பகுதி (தோலுக்கு சற்று ஆழமாக உள்ள இழைகளின் ஒரு பட்டை) மேலோட்டமான பகுதி. (தோலடி பகுதிக்கு ஆழமாக உள்ளது; தசையின் முக்கிய பகுதி) ஆழமான பகுதி (முழுமையான ஸ்பிங்க்டரை உருவாக்குகிறது) (கூத கால்வாயின்)	பெரினியல் உடல் அல்லது மைய தசைநார் புள்ளிக்கு முன்புறமாகவும், அனோகோசைஜியல் தசைநார்க்கு பின்புறமாகவும் இணைக்கப்பட்டுள்ளது.			
	அனோகோசைஜியல் தசைநார் இலிருந்து	பெரினியல் உடல் அல்லது மைய தசைநார் புள்ளியில்	பூடெண்டல் நரம்பு, மலக்குடல் கிளை (S4)	ஆசனவாய் சுருக்கு தசை டானிக் சுருக்க நிலையில் உள்ளது; மலம் கழித்தல், தசை தளர்வடைகிறது
	நார்கள் கூதக் கால்வாயைச் சுற்றிலும், உட்புற கூத சுழற்சிக்கு நெருக்கமாகப் பயன்படுத்தப்படுகின்றன.			

சிறுநீர்ப் பாதைப் பகுதியின் ஆழமான தசைகள்

தசை	தோற்றம்	செருகல்	உள்நோக்கம்	செயல்
ஆழமான குறுக்குவெட்டு பெரினியல் தசை (பெண்)	இசியத்தின் கீழ் ராமஸ்	யோனியின் பக்கத்திற்கு, மறுபக்கத்திலிருந்து தசையின் இழைகளைச் சந்திக்கிறது.	பெரினியல் கிளை பூடெண்டலின் நரம்பு (S2, S3, S4)	பெரினியல் உடலை சரிசெய்ய உதவுகிறது மற்றும் சிறுநீர்க்குழாய் சுழற்சியை உதவுகிறது.
ஆழமான குறுக்குவெட்டு பெரினியல் தசை (ஆண்)	இசியத்தின் கீழ் ராமஸ்	இழைகள் இடைநிலைக் கோட்பிற்குச் செல்கின்றன, அங்கு அவை ஒன்றோடொன்று இணைகின்றன a மறுபக்கத்திலிருந்து இழைகளைக் கொண்ட தசைநார் ராபே	பெரினியல் கிளை பூடெண்டலின் நரம்பு (S2, S3, S4)	பெரினியல் உடலை சரிசெய்ய உதவுகிறது மற்றும் சிறுநீர்க்குழாய் சுழற்சியை உதவுகிறது.
சிறுநீர்க்குழாய் ஸ்பிங்க்டர் (பெண்)	கீழ் இழைகள்: குறுக்கு பெரினியல் தசைநாரிலிருந்து உயர்ந்த இழைகள்: அந்தரங்க ராமஸின் உள் மேற்பரப்பில் இருந்து	சிறுநீர்க்குழாயின் இருபுறமும் பின்னோக்கிச் செல்லுதல் சிறுநீர்க்குழாயின் கீழ் முனையைச் சுற்றி வளைக்கவும்.	பெரினியல் கிளை பூடெண்டலின் நரம்பு (S2, 3, 4)	சிறுநீர்க்குழாய் மற்றும் யோனியின் தன்னார்வ சுருக்கியாக செயல்படுகிறது.
ஸ்பிங்க்டர் சிறுநீர்க்குழாய் (ஆண்) (சூழ்ந்துள்ளது சவ்வுப் பகுதி சிறுநீர்க்குழாய்)	மேலோட்டமான பகுதி: குறுக்கு பெரினியல் தசைநார் இருந்து ஆழமான பகுதி: பூபிஸின் ராமஸிலிருந்து	பெரும்பாலான இழைகள் சவ்வு சார்ந்த சிறுநீர்க்குழாயை உள்ளடக்கிய ஒரு வட்ட வடிவ சுழற்சியை உருவாக்குகின்றன; சில இழைகள் பெரினியல் உடலில் இணைகின்றன.	பெரினியல் கிளை பூடெண்டலின் நரம்பு (S2, S3, S4)	சவ்வு சார்ந்த சிறுநீர்க்குழாயின் தன்னார்வ சுருக்கியாக செயல்படுகிறது.

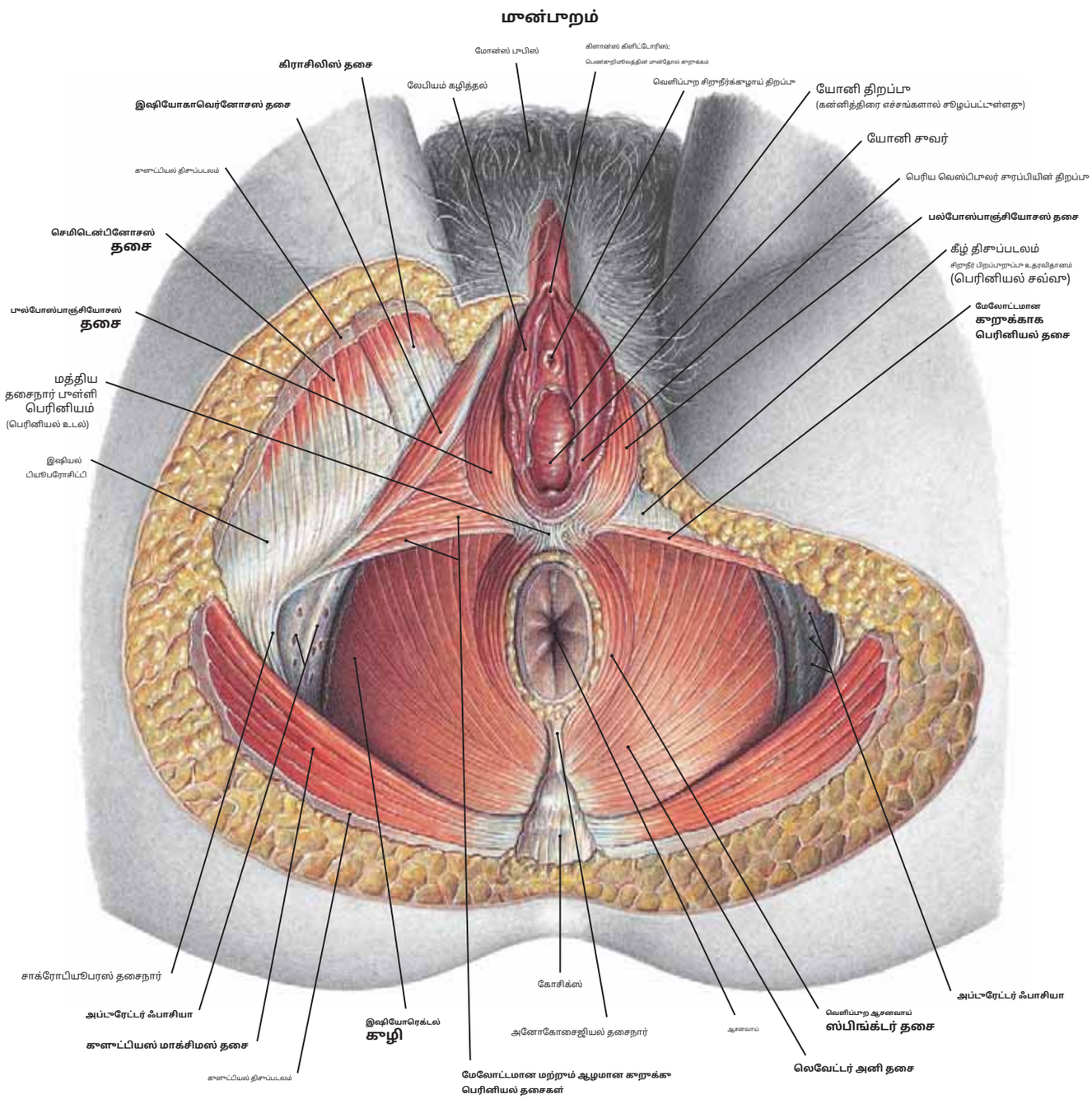

படம் 347 பெண் பெரினியத்தின் தசைகள்

கறிப்பு: (1) பெரினியம் என்பது இடுப்புக்குக் கீழே அமைந்துள்ள ஒரு வைர வடிவப் பகுதியாகும், மேலும் அதிலிருந்து தசை இடுப்பு உதரவிதானத்தால் பிரிக்கப்படுகிறது. பெரினியம் சூழப்பட்டுள்ளது **சிம்பசிஸ் பூபிஸ்** முன்பாறமாக, தி**வால் எலும்பு** பின்பாறம், மற்றும் இரண்டு **இசியல் டியூபெரோசிட்டிகள்** பக்கவாட்டில். இரண்டு இசியல் டியூபெரோசிட்டிகளுக்கு இடையில் ஆசனவாயின் முன்பாறத்தில் பெரினியத்தின் கறுக்கே வரையப்பட்ட ஒரு கோடு பெரினியத்தை முன்பாறமாகப் பிரிக்கிறது. **சிறுநீர் பிறப்புறுப்பு பகுதி** மற்றும் ஒரு பின்பாறம் **குதப் பகுதி.**

(2) தி*சிறுநீர் பிறப்புறுப்பு பகுதி* வெளிப்பற பிறப்புறுப்பு மற்றும் தொடர்புடைய தசைகள் மற்றும் சுரப்பிகளைக் கொண்டுள்ளது. பெரும்பாலும் பூத்தகங்கள் கறிப்பிடுகின்றன *மேலோட்டமான மற்றும் ஆழமான பெரினியல் பிரிவுகள்* (இடைவெளிகள் அல்லது பைகள்). **மேலோட்டமான பெரினியல் பகுதி** யூரோஜெனிட்டல் டயாபிராமின் திசுப்படலத்தின் கீழ் அடுக்குக்கு மேலோட்டமாக உள்ளது, மேலும் இது இஷியோகாவெர்னோசஸ், பல்போகாவெர்னோசஸ் மற்றும் மேலோட்டமான கறுக்கு பெரினியல் தசைகள் மற்றும் பெரினியல் நாளங்கள் மற்றும் நரம்புகளைக் கொண்டுள்ளது. இது மேலோட்டமாக ஆழமான திசுப்படலத்தின் (வெளிப்பற பெரினியல் திசுப்படலம்) ஒரு அடுக்கால் வரையறுக்கப்பட்டுள்ளது. **கோலஸின் திசுப்படலம்.**

(3) தி**ஆழமான பெரினியல் பகுதி** இது சிறுநீர் பிறப்புறுப்பு உதரவிதானத்தின் இரண்டு அடுக்குகளுக்கு இடையில் உள்ள இடைவெளியாகும். இது ஆழமான கறுக்குவெட்டு பெரினியல் மற்றும் சிறுநீர்க்குழாய் சுழற்சி தசைகளைக் கொண்டுள்ளது மற்றும் பெண்ணின் சிறுநீர்க்குழாய் மற்றும் யோனியால் கடந்து செல்கிறது.

(4) தி*ஆசனவாய்ப் பகுதி* சிறுநீர் பிறப்புறுப்பு பகுதிக்கு பின்பாறமாக அமைந்துள்ளது; இது வெளிப்பற ஆசனவாய் சுழற்சி தசையால் சூழப்பட்ட ஆசனவாயைக் கொண்டுள்ளது. ஆசனவாயின் ஒரு பெரிய பகுதி இரண்டு கொழுப்பு நிறைந்த தசைகளால் ஆக்கிரமிக்கப்பட்டுள்ளது. **இஸ்கியோரெக்டல் ஃபோஸா.**

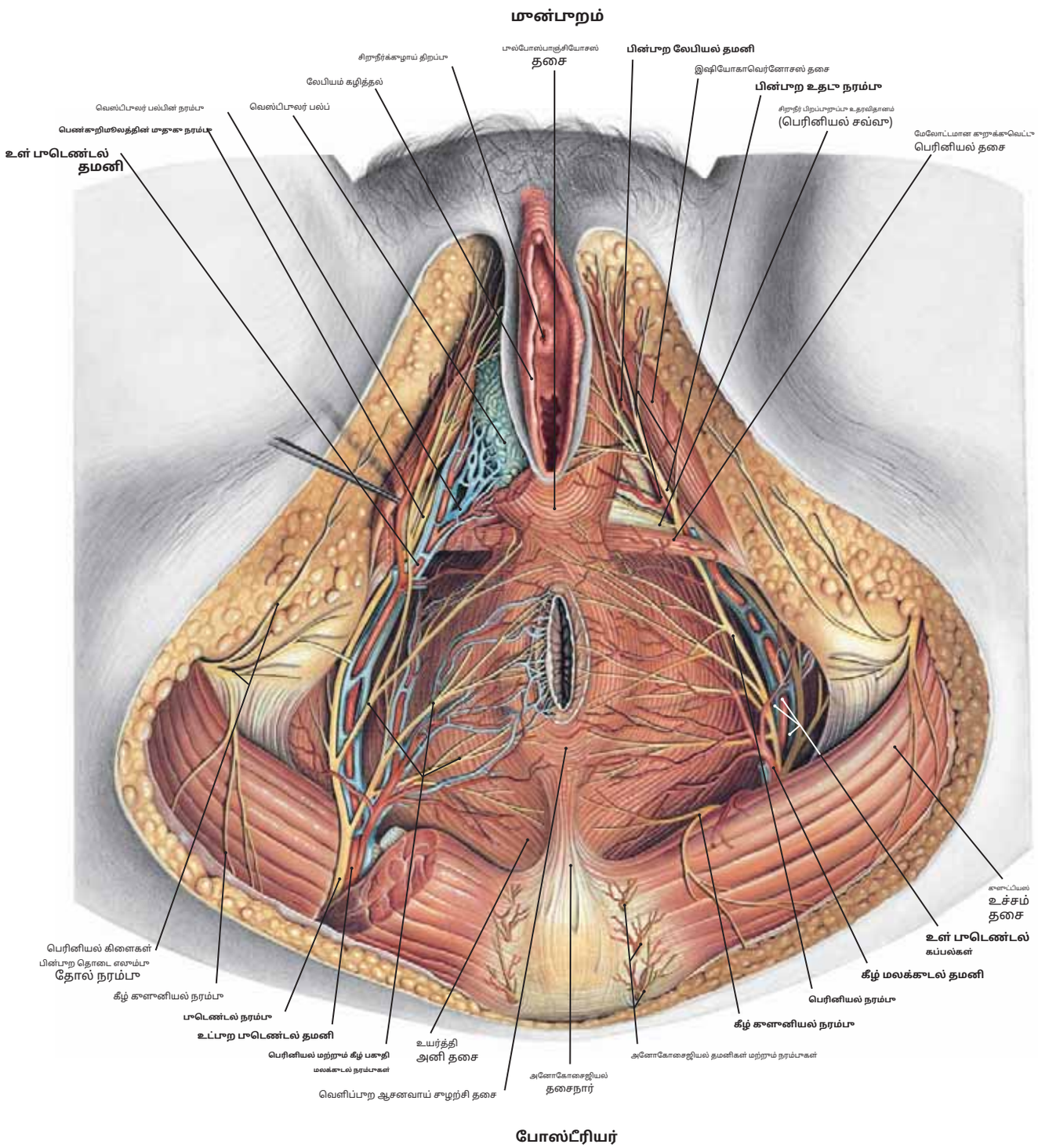

படம் 348 பெண் பெரினியத்தின் நரம்பூகள் மற்றும் இரத்த நாளங்கள்

கறிப்பு: (1) கிளைகள் **பூடண்டல் நரம்பு** பெரினியல் கட்டமைப்பூகளில் பெரும்பாலானவற்றை வழங்கூகிறது. இந்த நரம்பு இரண்டாவது, மூன்றாவது மற்றும் நான்காவது சாக்ரலில் இருந்து எழுகிறது. இடூப்பூக்கூள் இது இணைக்கப்பட்டூள்ளது. **உட்பறு பூடெண்டல் தமனி மற்றும் நரம்பு.** பிரிஃபார்மிஸ் தசையின் கீழ் எல்லையில் உள்ள பெரிய சியாட்டிக் ஃபோரமென் வழியாக இடூப்பை விட்டு வெளியேறும் நாளங்களும் நரம்பும், இசியல் மூதுகெலும்பைக் கடந்து, கறைந்த சியாட்டிக் ஃபோரமென் வழியாக இடூப்பூக்கூள் மீண்டும் நுழைகின்றன.

(2) பூடெண்டல் கட்டமைப்பூகள் பெரினியத்தை அடைவது **பூடெண்டல் கால்வாய்** (அல்காக்கின்) அப்டூரேட்டர் இன்டர்னஸ் தசையின் திசுப்படலம் வரை ஆழமாக உள்ளது. அவற்றின் கிளைகள், தி **தாழ்வான மலக்கூடல் நாளங்கள்** மற்றும் **நரம்பூகள்**, இஷியோரெக்டல் ஃபோஸாவை மையக் கோட்டை நோக்கிக் கடந்து, லெவேட்டர் அனி மற்றும் வெளிப்பறு ஆசன சுழற்சி தசைகள் மற்றும் ஆசனப் பகுதியில் உள்ள பிற கட்டமைப்பூகளுக்கு உணவளிக்கவும்.

(3) பின்னர் பூடெண்டல் நாளங்களும் நரம்பும் மான்பறமாகத் தொடர்கின்றன, அதாவது **பெரினியல் நாளங்கள்** மற்றும் **நரம்பு** மேலும் யூரோஜெனிட்டல் உதரவிதானத்தை ஊடூருவி யூரோஜெனிட்டல் பகுதிக்கூள் நுழைகிறது. அவை மேலோட்டமான மற்றும் ஆழமான பிரிவுகளில் கட்டமைப்பூகளை வழங்குவதற்காக மீண்டும் மேலோட்டமான மற்றும் ஆழமான கிளைகளாகப் பிரிகின்றன. மேலோட்டமான கிளைகள் லேபியா மஜோரா மற்றும் வெளிப்பறு பிறப்புறுப்பு கட்டமைப்பூகளை வழங்குகின்றன, அதே நேரத்தில் ஆழமான கிளைகள் தசைகள், வெஸ்பிபுலர் பல்ப் மற்றும் கிளிட்டோரிஸ் ஆகியவற்றை வழங்குகின்றன.

தட்டு 349 லோட்டமான யூரோஜெனிட்டல் தசை விளக்கப்படம்; யோனியின் உள் மேற்பரப்பு

சிறுநீர்ப் பிறப்புறுப்புப் பகுதியின் மேலோட்டமான தசைகள்

தசை	தோற்றம்	செருகல்	உள்நோக்கம்	செயல்
மேலோட்டமான **குறுக்கு பெரினியல் தசை (ஆண் மற்றும் பெண்)**	இசியல் பியூபரோசிட்டியின் இடை மற்றும் முன்புற பகுதி	ஆசனவாயின் முன் உள்ள பெரினியல் உடலில் (பெண்) அல்லது மைய தசைநார் பள்ளியில் (ஆண்)	பெரினியல் கிளை பூடெண்டலின் நரம்பு (S2, S3, S4)	இரண்டு தசைகளின் ஒரே நேரத்தில் சுருக்கம், பெரினியத்தின் மைய தசைநார் பள்ளியை சரிசெய்ய உதவுகிறது.
இசியோகாவெர்னோசஸ் தசை (பெண்)	க்ரஸ் கிளிட்டோரிஸுக்குப் பின்னால் உள்ள இசியல் பியூபரோசிட்டியின் உள் மேற்பரப்பு மற்றும் இசியத்தின் ராமஸின் அருகிலுள்ள பகுதியிலிருந்து	இழைகள் ஒரு அபோனூரோசிஸில் முடிவடைகின்றன, இது க்ரஸ் கிளிட்டோரிஸின் பக்கங்களிலும் மேற்பரப்பிற்குக் கீழும் செருகப்படுகிறது.	பெரினியல் கிளை பூடெண்டல் நரம்பு (எஸ்2, எஸ்3, எஸ்4)	பெண்குறிமூலத்தின் மேல் பகுதியை அழுத்தி, இரத்தம் திரும்புவதைத் தாமதப்படுத்துகிறது மற்றும் பெண்குறிமூலத்தின் விறைப்புத்தன்மையைப் பராமரிக்க உதவும் சிகிச்சை.
இசியோகாவெர்னோசஸ் தசை (ஆண்)	மேல்தோல் ஆணுறுப்பின் பின்னால் உள்ள இசியல் பியூபரோசிட்டியின் உள் மேற்பரப்பு மற்றும் மேல்தோலின் ஒவ்வொரு பக்கத்திலும் உள்ள இசியத்தின் ராமஸிலிருந்து.	ஆண்குறியின் உடலை உருவாக்குவதற்கு அவை ஒன்றிணைக்கும்போது, ஒவ்வொரு பக்கத்திலும் உள்ள கார்பஸ் கேவர்னோசத்தின் பக்கங்களிலும் கீழ் மேற்பரப்பிலும் இணைக்கப்பட்ட ஒரு அபோனூரோசிஸில் நார்கள் முடிவடைகின்றன.	பெரினியல் கிளை பூடெண்டல் நரம்பு (எஸ்2, எஸ்3, எஸ்4)	ஆண்குறியின் மேல் பகுதியை அழுத்தி, விறைப்புத்தன்மையை பராமரிக்க உதவுகிறது.
பால்போஸ்பாஞ்சியோசஸ் தசை (பெண்)	பெரினியல் உடலுக்குப் பின்புறமாக இணைக்கப்பட்ட இழைகள்	யோனியைச் சுற்றி முன்புறமாக இழைகள் சென்று கார்போரா கேவர்னோசா கிளிட்டோரிஸில் செருகப்படுகின்றன.	பெரினியல் கிளை பூடெண்டல் நரம்பு (எஸ்2, எஸ்3, எஸ்4)	யோனியின் தூளையைக் குறைக்கிறது; முன்புற இழைகள் பெண்குறிமூலத்தின் ஆழமான முதுகு நரம்பை அழுத்துவதன் மூலம் பெண்குறிமூலத்தின் விறைப்புத்தன்மைக்கு உதவுகின்றன.
பால்போஸ்பாஞ்சியோசஸ் தசை (ஆண்)	இரண்டு பால்போஸ்பாஞ்சியோசஸ் தசைகளுக்கு இடையிலான மீடியன் ராஃபின் மைய தசைநார் பள்ளி மற்றும் வயிற்று நீட்டிப்பிலிருந்து	**பின்புற இழைகள்:**UG உதரவிதானத்தின் திசுப்படலத்தின் இணைப்பு திசுக்களில் முடிகிறது. **நடுத்தர இழைகள்:**ஆண்குறியின் கூமிழியையும் கார்பஸ் ஸ்பாஞ்சியோசத்தையும் சுற்றி வளைக்கவும். **முன்புற இழைகள்:**கார்பஸ் கேவர்னோசத்தின் பக்கவாட்டில் பரவி, முதுகுப் பாத்திரங்களின் மீது ஒரு தசைநார் விரிவாக்கமாக முன்புறமாக நீண்டுள்ளது.	பெரினியல் கிளை பூடெண்டல் நரம்பு (எஸ்2, எஸ்3, எஸ்4)	சிறுநீர் கழிக்கும் முடிவில் சிறுநீர்க் குழாயைக் காலி செய்ய உதவுகிறது; முதுகுப்புற நரம்பை அழுத்துவதன் மூலம், ஆண்குறி விறைப்பைப் பராமரிக்கவும் உதவுகிறது; விந்து வெளியேறும் போது ஏற்படும் சுருக்கங்கள்

படம் 349 யோனி சுவரின் உள் உடற்கூறியல்

குறிப்பு: (1) கருப்பை, வெளிப்புற பெண் பிறப்புறுப்பு, மற்றும் திறந்த யோனி சுவர் மேலிருந்து பார்க்கப்படுகிறது.
(2) உள் யோனி சுவரைக் குறிக்கும் யோனி ரூகே. கருப்பையின் பிளவு போன்ற வெளிப்புற os மற்றும் அதன் முன்புற மற்றும் பின்புற உதடுகளுக்கு இடையில் ஒரு சளி பிளக்கைக் கவனியுங்கள்.

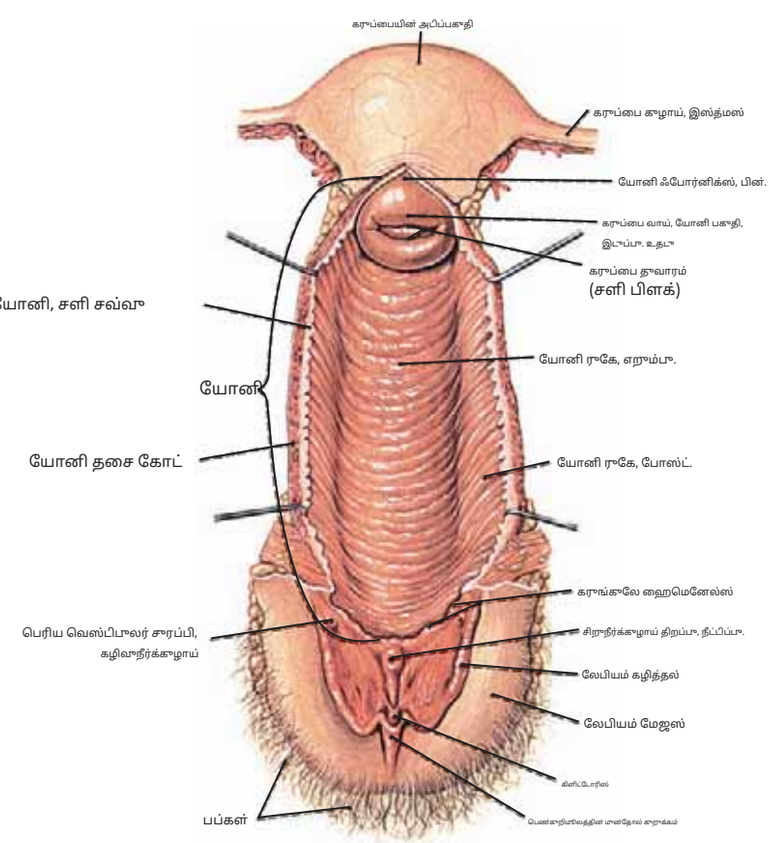

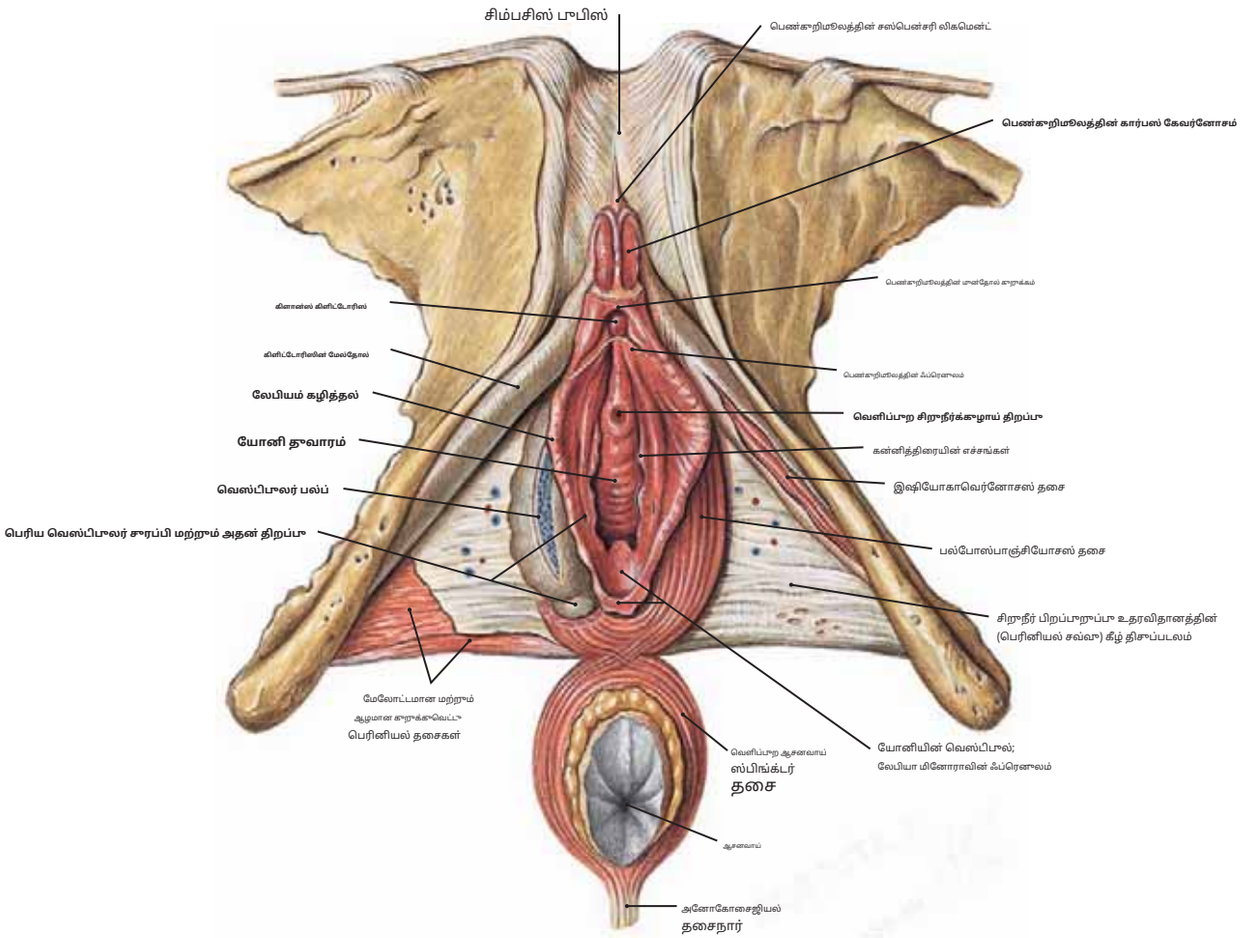

படம் 350.1 தூண்டிக்கப்பட்ட பெண் வெளிப்புற பிறப்புறுப்பு

குறிப்பு: (1) லேபியா மஜோராவின் தோல் மற்றும் திசுப்படலம் அகற்றப்பட்டுள்ளன. கவனிக்கவும் **குரூரா, உடல்** மற்றும் **பெண்குறிமூலம்**, தி **வெஸ்டிபூலர் பல்புகள்**, மற்றும் இடம் **பெரிய வெஸ்டிபூலர் சுரப்பிகள்.**

(2) பெண்குறிமூலத்தின் ஒவ்வொரு உரோமமும் ஒரு **இஷியோகாவெர்னோசஸ் தசை**, மற்றும் வெஸ்டிபூலர் பல்புகள் சுழப்பட்டுள்ளன **பல்போஸ்பாஞ்சியோசஸ் தசைகள்.**

(3) தி **பெரிய வெஸ்டிபூலர் சுரப்பிகள்** (பார்தோலின்) வெஸ்டிபூலர் பல்புகளுக்குப் பின்னால் காணப்படுகின்றன. பாலியல் தூண்டுதலின் போது, அவை யோனியை உயவூட்டுகின்ற ஒரு பிசுபிசுப்பான திரவத்தை சுரக்கின்றன.

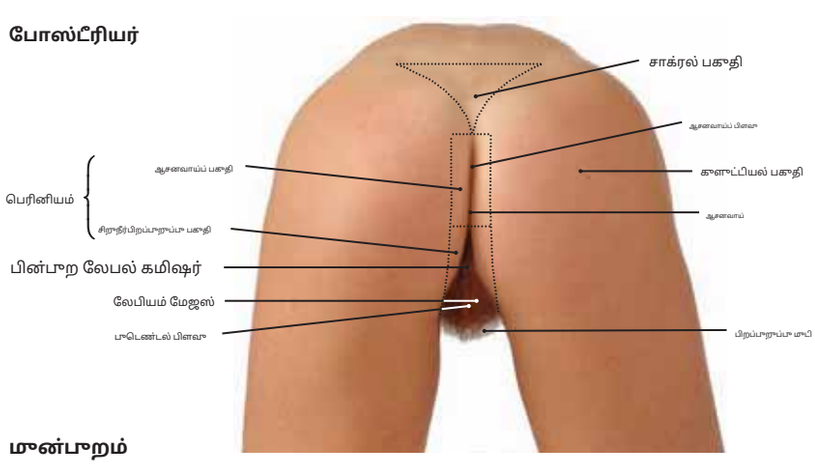

படம் 350.2 பெண் சாக்ரல், கௌட்டியல் மற்றும் பெரினியல் பகுதிகளின் மேற்பரப்பு உடற்கூறியல் (போஸ்டெரோஇன்ஃபீரியர் வியூ)

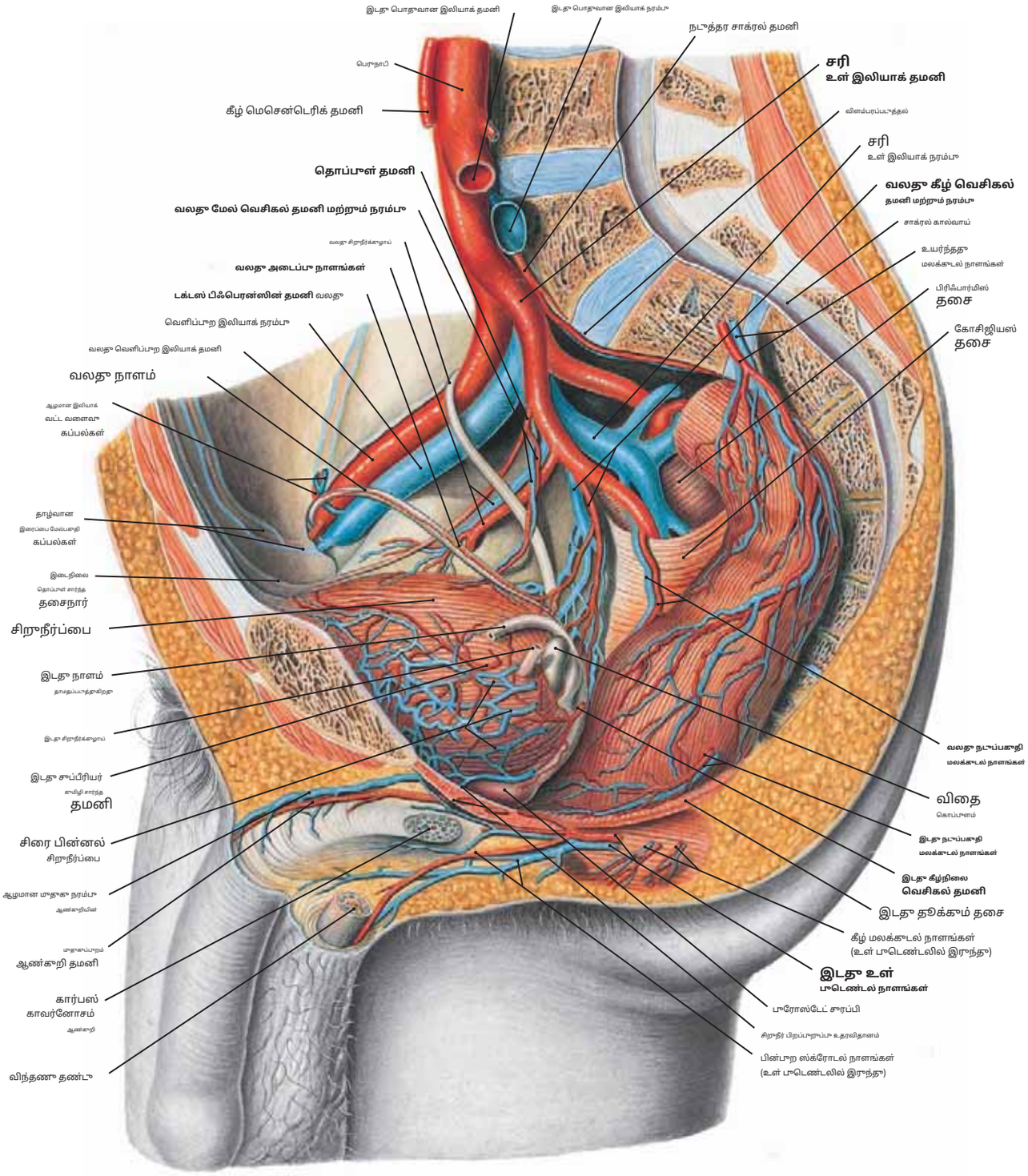

படம் 351 ஆண் இடுப்பு, பெரினியம் மற்றும் வெளிப்புற பிறப்புறுப்பு ஆகியவற்றின் இரத்த நாளங்கள்

குறிப்பு: (1) பெருநாடி இரண்டாகப் பிரிகிறது **பொதுவான இலியாக் தமனிகள்**, பின்னர் அது பிரிக்கப்படுகிறது **வெளிப்புற** மற்றும் **உள் இலியாக் தமனிகள்.** வெளிப்புற இலியாக் கீழ் மூட்டுகளின் முக்கிய தமனி உடற்பகுதியாக மாறுகிறது, அதே நேரத்தில் உள் இலியாக் தமனி இடுப்பு மற்றும் பெரினியத்தின் உறுப்புகளுக்கு இரத்தத்தை வழங்குகிறது.

(2) தி **உள்ளுறுப்பு கிளைகள்** உட்புற இலியாக் எலும்புகள் பின்வருமாறு: (அ) தொப்புள் (மேற்புறச்சு வெசிகல் தமனி இதிலிருந்து பெறப்படுகிறது), (ஆ) கீழ் வெசிகல், (c) வாஸ் டிஃபெரன்ஸின் தமனி (பெண்களில் கருப்பை தமனி), மற்றும் (d) நடுத்தர மலக்குடல்.

(3) தி **பாரிட்டல் கிளைகள்** இதில் அடங்கும்: (அ) இலியாலும்பர், (ஆ) பக்கவாட்டு சாக்ரல், (இ) மேல் குளுட்டியல், (ஈ) கீழ் குளுட்டியல், (இ) அப்டுரேட்டர், மற்றும் (எஃப்) உள் புடெண்டல்.

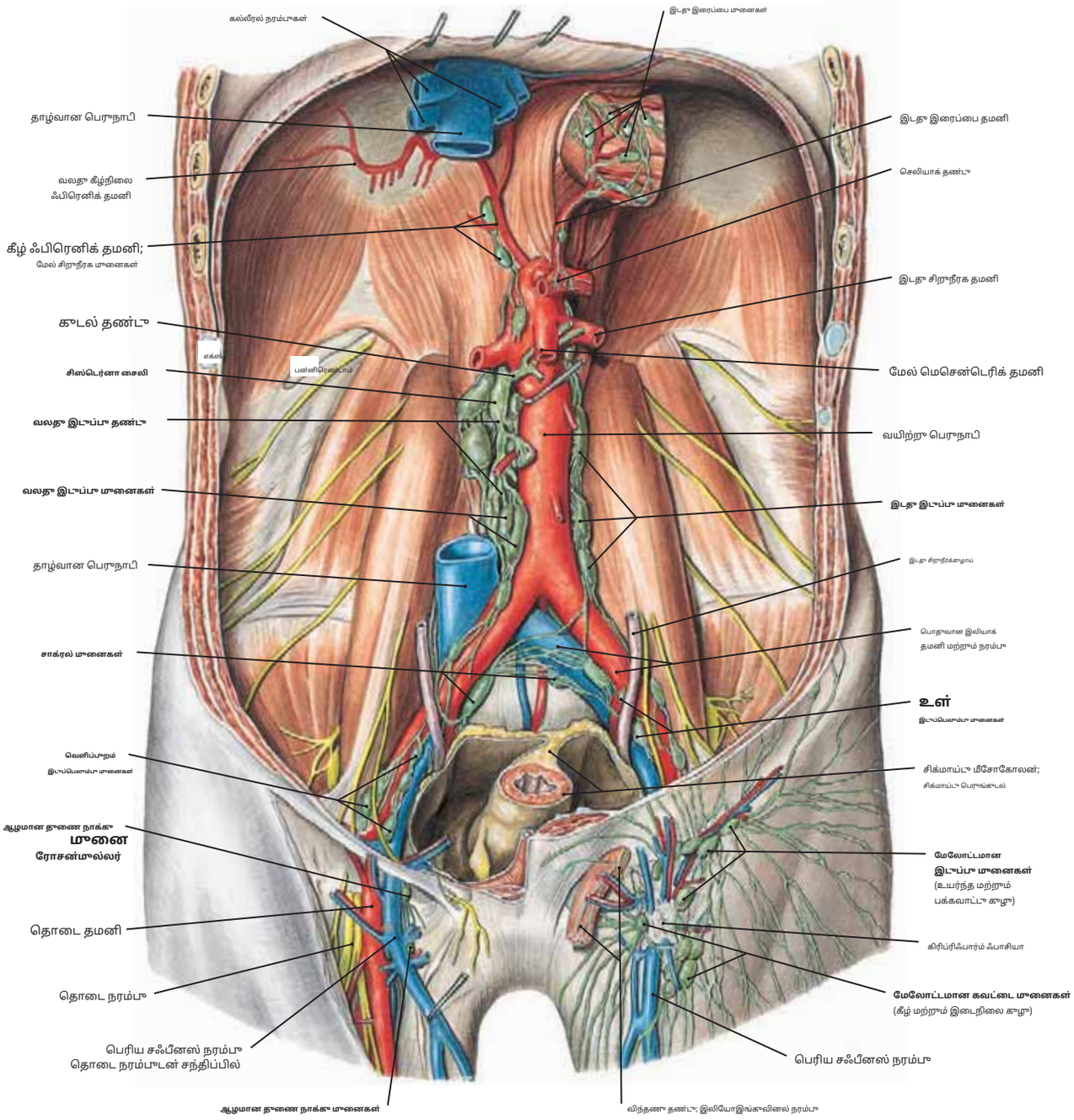

படம் 352 இங்குவினல், இடுப்பு மற்றும் இடுப்பு (அயோர்டிக்) நிணநீர் மானையங்கள்

குறிப்பு: (1) நிணநீர் மானையங்கள் மற்றும் நிணநீர் நாளங்களின் சங்கிலிகள், இடுப்புப் பகுதியிலிருந்து உதரவிதானம் வரையிலான முக்கிய இரத்த நாளங்களின் பாதைகளில் அமைந்துள்ளன. **மேலோட்டமான இடுப்பு மானைகள்**மேலோட்டமான திசுப்படலத்திற்குள் உள்ள இடுப்புத் தசைநார் வரை சற்று தொலைவில் உள்ளது.

(2) 10 முதல் 20 மேலோட்டமான கவட்டை மானைகள் உள்ளன, மேலும் அவை பிறப்புறுப்பு, பெரினியம், குளுட்டியல் பகுதி மற்றும் முன்புற வயிற்றுச் சுவரில் இருந்து வடிகால் பெறுகின்றன. இன்னும் ஆழமாக,**தசை நாக்கு மானைகள்**கீழ் மானையை வடிகட்டவும், அதில் ஒன்று தொடை வளையத்தில் (ரோசன்மல்லர் அல்லது க்ளோக்கெட் மானை) உள்ளது.

(3) இடுப்புக்குள், உள்ளுறுப்பு நிணநீர் மானையங்கள் அவை வெளியேற்றும் உறுப்புகளுக்கு அருகில் அமைந்துள்ளன, மேலும் அவை நிணநீரை முக்கிய இரத்த நாளங்களின் பாதைகளில் செலுத்துகின்றன, எடுத்துக்காட்டாக**வெளிப்புற, உட்புற,**மற்றும்**பொதுவான இலியாக் கணுக்கள்**இடுப்புப் பகுதியில் இந்தப் பாத்திரங்களில் அமைந்துள்ளது.

(4) பின்புற வயிற்றுச் சுவரில் அமைந்துள்ளன**சரி**மற்றும்**இடது இடுப்பு**வயிற்று பெருநாடியில் சங்கிலிகள் செல்கின்றன, அதே நேரத்தில்**முன்பெருநாடி மானைகள்** இணைக்கப்படாத பெரிய பெருநாடி கிளைகளின் வேர்களைச் சுற்றி அமைக்கப்பட்டு,**செலியாக்**மற்றும்**உயர்ந்த**மற்றும்**தாழ்வான மெசென்டெரிக் மானைகள்.**

(5) L2 முதுகெலும்பின் மட்டத்தில், விரிந்த பையை உருவாக்கும் நிணநீர் சேனல்களின் சங்கமம் உள்ளது,**சிஸ்டெர்னா சைலி.**இது பெருநாடியின் பின்புறமாகவும் வலதுபுறமாகவும் அமைந்துள்ளது, மேலும் இது பெருநாடியின் தொடக்கத்தைக் குறிக்கிறது.**மார்பு கழாய்.**

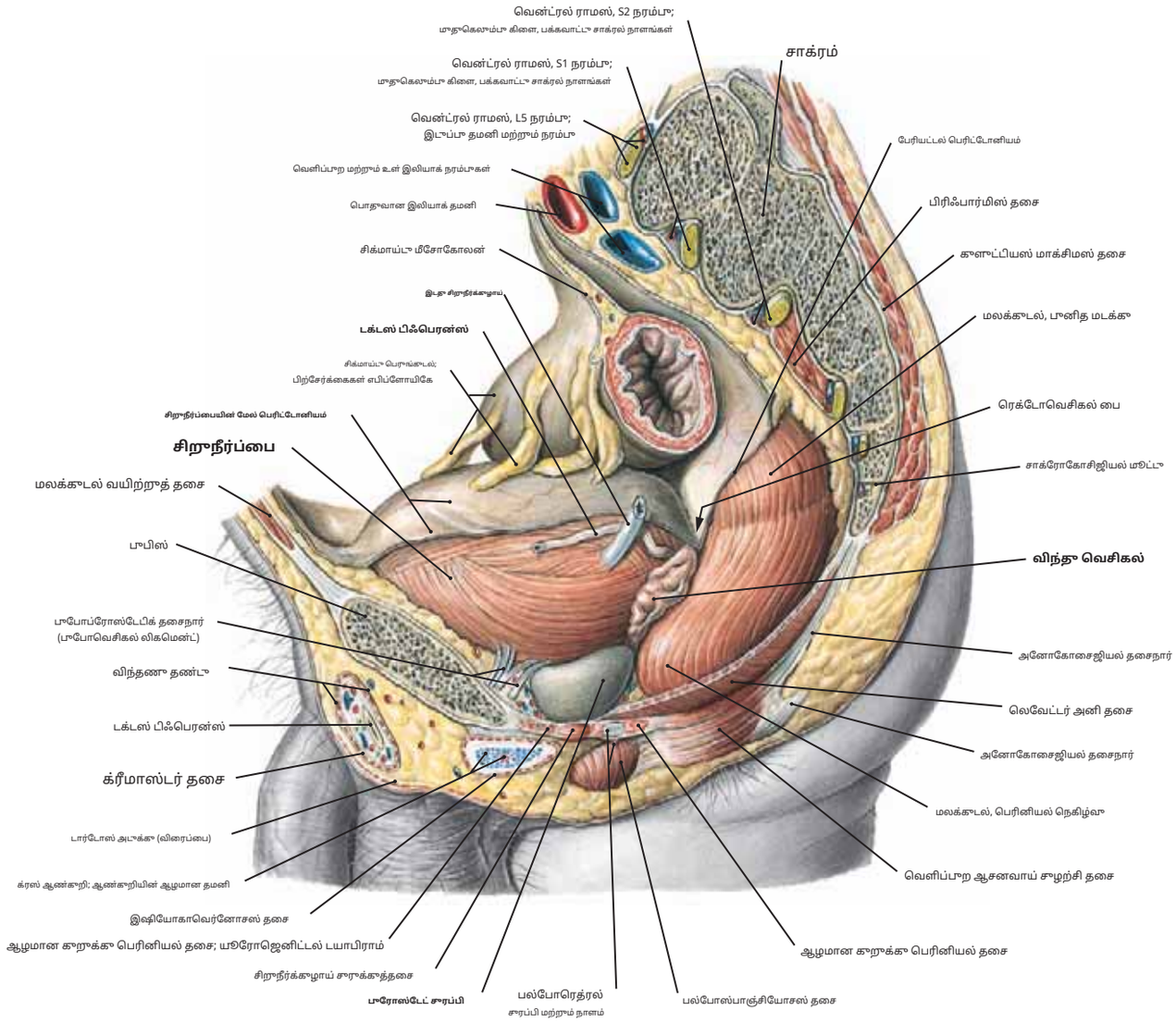

லீ-யிலிருந்து திருமணம்

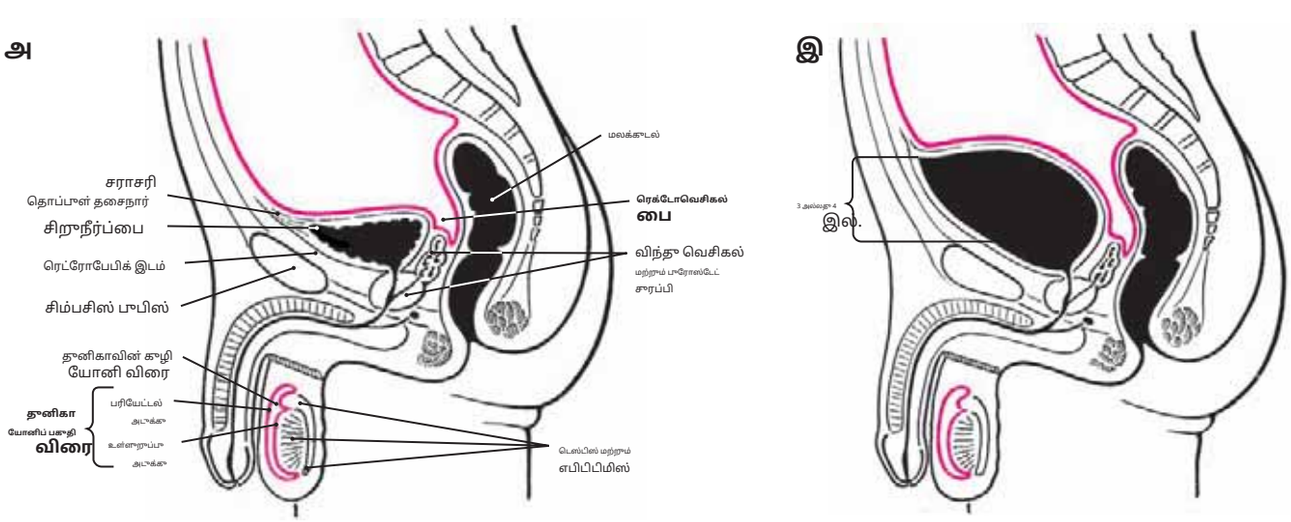

படம் 353.2A மற்றும் B இடுப்பு உறுப்புகளில் பெரிட்டோனியல் பிரதிபலிப்பு: வெற்று மற்றும் முழு சிறுநீர்ப்பை

குறிப்பு: (1) சிறுநீர்ப்பை காலியாக இருக்கும்போது **(அ)**,சிறுநீர்ப்பை நிரம்பியிருக்கும் போது, பெரிட்டோனியம் சிம்பசிஸ் பூபிஸின் மட்டத்திற்கு கீழே நீண்டுள்ளது.**(பி)**,தி பெரிட்டோனியம் 3 அல்லது 4 அங்குலம் உயர்ந்துள்ளது.

(2) பூரோஸ்டேட் மற்றும் சிறுநீர்ப்பை அடையப்படலாம்**பெரிட்டோனியல் குழிக்குள் நுழையாமல்**முன்பக்கமாக pubis க்கு மேலேயும், மலக்குடலுக்கு முன்னால் ஏறுவதன் மூலம் பெரினியம் வழியாகவும்.

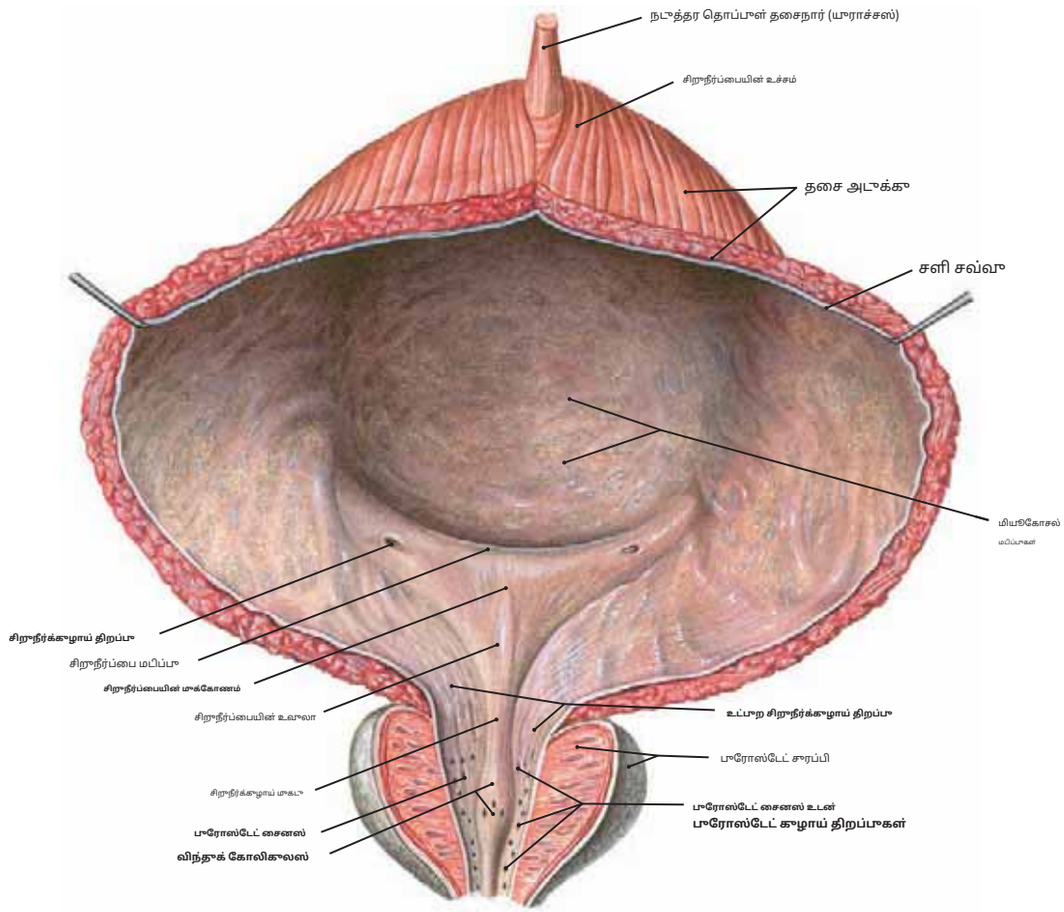

படம் 354.1 சிறுநீர்ப்பை மற்றும் புரோஸ்டேட் சிறுநீர்க்குழாய் முன்புறத்தில் கீறப்பட்டது

குறிப்பு: (1) சிறுநீர்ப்பையின் அடிப்பகுதியில் உள்ள மென்மையான முக்கோணப் பகுதி என்று அழைக்கப்படுகிறது**முக்கோணம்**,இது சிறுநீர்க்குழாய்களின் இரண்டு திறப்புகளால் சூழப்பட்டுள்ளது மற்றும் புரோஸ்டேட் சிறுநீர்க்குழாய் திறப்பு.

(2) தி**விந்தூக் கோலிகுலஸ்**புரோஸ்டேட் சிறுநீர்க்குழாயின் பின்புற சுவரில் ஒரு மேடு உள்ளது, அதன் இருபுறமும் உள்ளது**புரோஸ்டேட் சைனஸ்கள்.**இந்த திறந்தவெளிகளுக்குள் மற்றும் பை, தி**புரோஸ்டேட் கருப்பை;**கருப்பையின் இருபுறமும் உள்ளன பாவம்

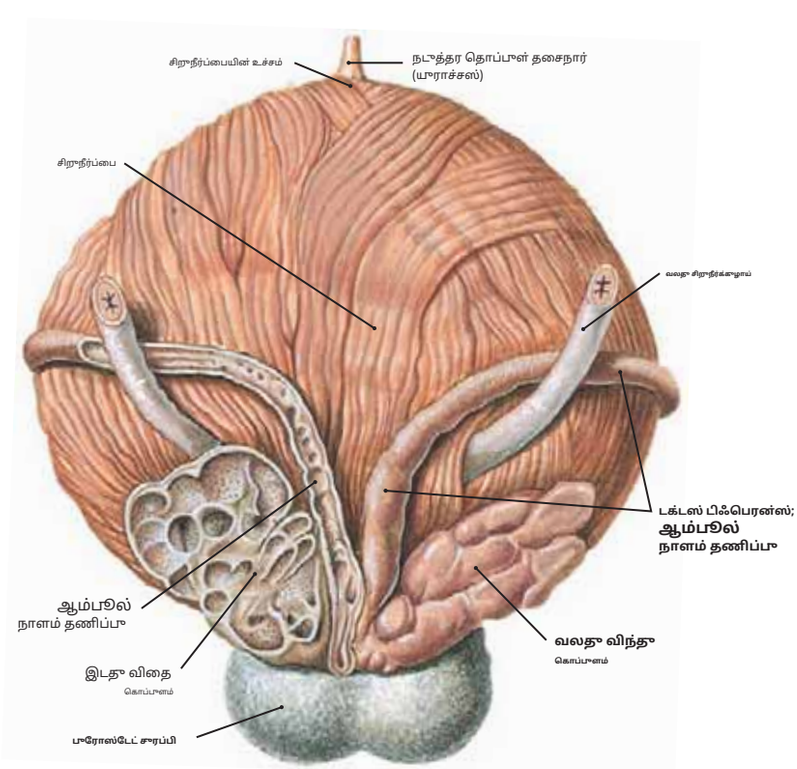

படம் 354.2சிறுநீர்ப்பையின் பின்புற மேற்பரப்பு: விந்து வெசிகிள்ஸ், சிறுநீர்க்குழாய்கள் மற்றும் பிறழ்ந்த குழாய்கள்.

குறிப்பு: (1) சிறுநீர்க்குழாய்கள், பிறழ்ந்த நாளங்கள், விந்து நாளங்கள், மற்றும் புரோஸ்டேட் சுரப்பி அனைத்தும் சிறுநீர்ப்பையின் பின்புற மேற்பரப்பின் கீழ் அம்சத்துடன் தொடர்பில் உள்ளன.

(2) தி**சிறுநீர்க்குழாய்கள்**சிறுநீர்ப்பையில் குறுக்காக சுமார் 2 அங்குல இடைவெளியில் ஊடுருவுகின்றன. சிறுநீர்ப்பையில் நுழையும் போது, ஒவ்வொரு சிறுநீர்க்குழாய் முன்புறமாக டக்டஸ் டிஃபெரன்ஸ் மூலம் கடக்கப்படுகிறது.

(3) விந்து வெளியேறும் குழாய்கள், மடல் செய்யப்பட்ட விந்து வெசிகிள்களின் குழாய்களுடன் இணைந்து இரண்டு விந்து வெளியேறும் குழாய்களை உருவாக்குகின்றன.

(4) புரோஸ்டேட் சுரப்பி சிறுநீர்ப்பையை அதன் வெளியேற்றத்தில் கட்டிப்பிடித்து, புரோஸ்டேடிக் சிறுநீர்க்குழாயைச் சுற்றி வருகிறது.

(5) இந்த உறுப்புகள் அனைத்தும் மலக்குடலுக்கு நேராக முன்னால் அமைந்துள்ளன, மேலும் மலக்குடல் பரிசோதனையின் போது அவற்றைத் தொட்டுப் பார்க்க முடியும்.

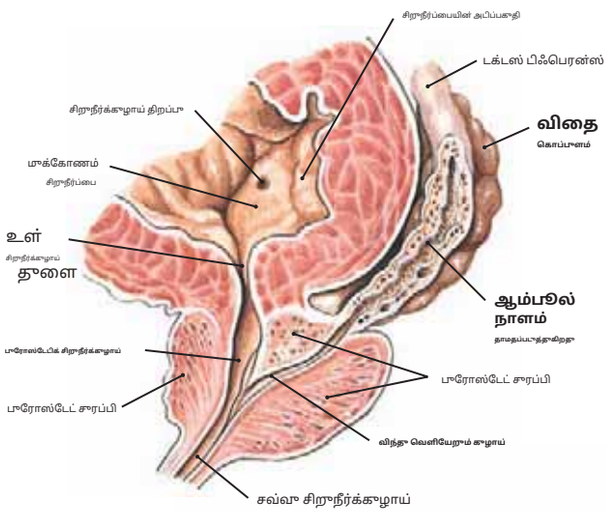

படம் 355.1சிறுநீர்ப்பை, புரோஸ்டேட் மற்றும் டக்டஸ் டிஃபெரென்ஸின் அடிப்பகுதியின் மிட்சாகிட்டல் பிரிவு

குறிப்பு: விந்து வெளியேறும் குழாய், விந்து வெளியேறும் குழாய் மற்றும் குழாய் டிஃபெரன்ஸின் குழாய் சந்திப்பால் உருவாகிறது. புரோஸ்டேட் சுரப்பியால் சுழப்பட்ட, விந்து வெளியேறும் குழாய்கள் சுமார் 2 செ.மீ நீளம் கொண்டவை மற்றும் புரோஸ்டேடிக் சிறுநீர்க்குழாய்க்குள் திறக்கின்றன.

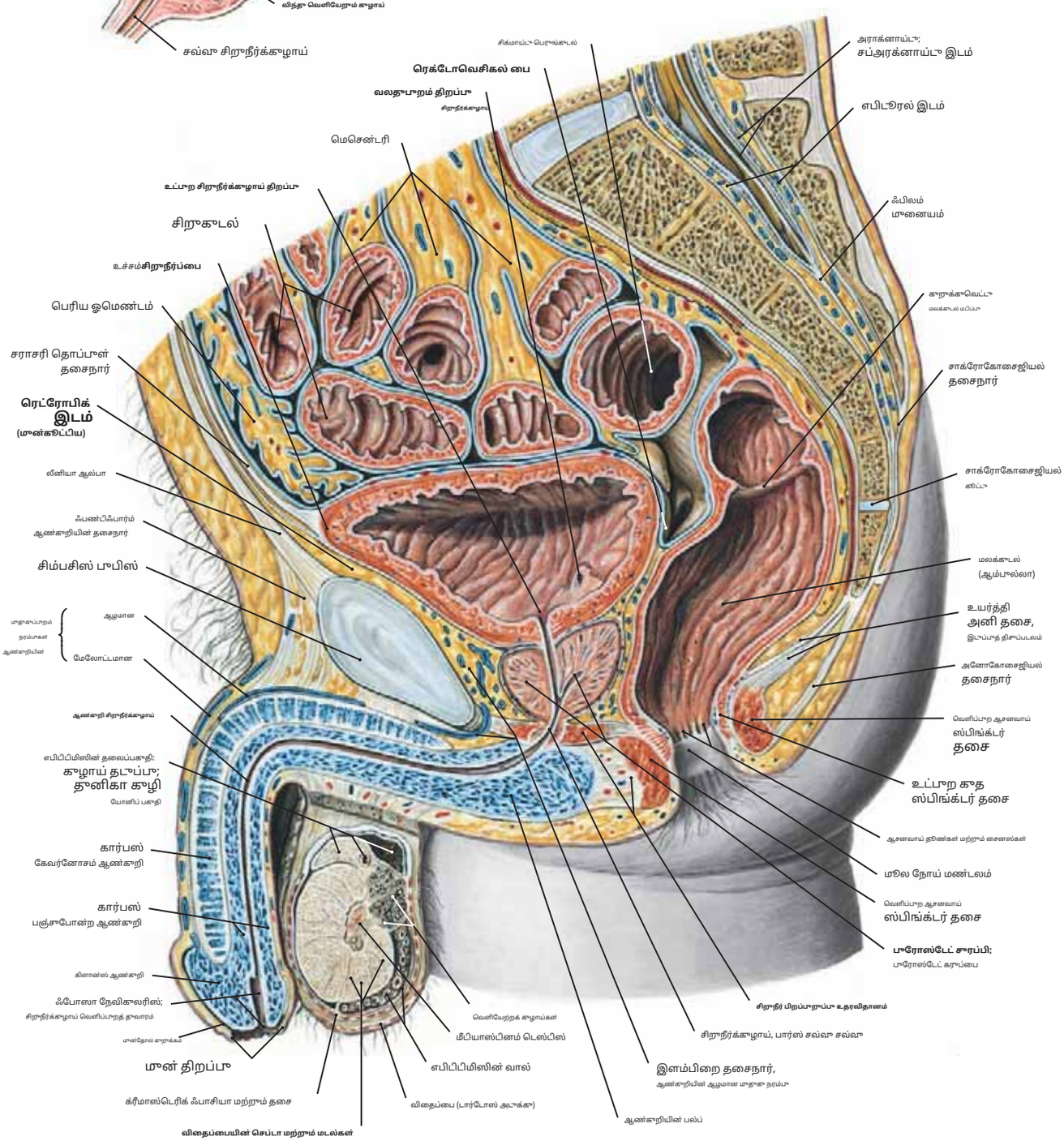

படம் 355.2 ஆண் இடுப்பு மற்றும் பெரினியத்தின் இடைநிலை சாகிட்டல் பிரிவு இடுப்பு உள்ளுறுப்பு மற்றும் வெளிப்புற பிறப்புறுப்பைக் காட்டுகிறது.

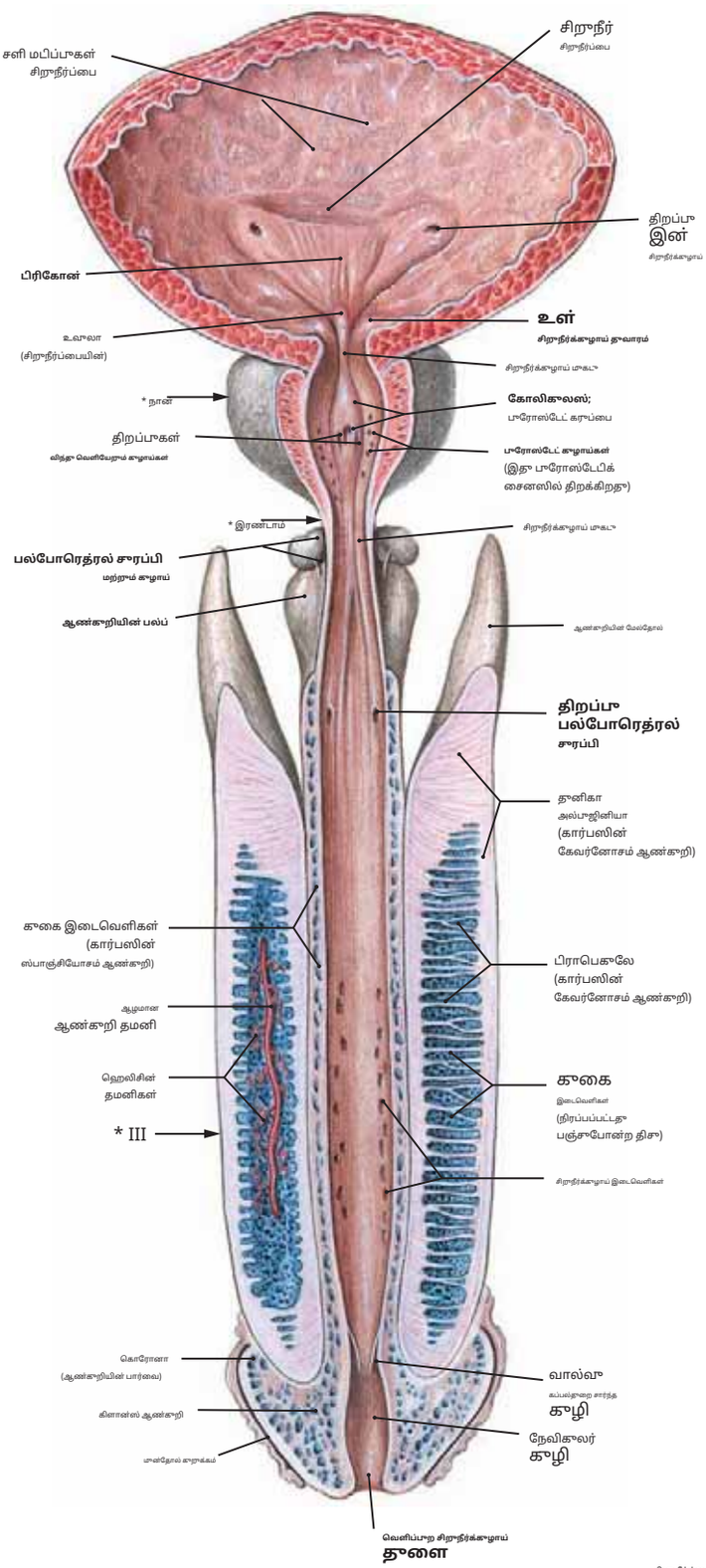

> **படம் 356.1 ஆண் சிறாநீர்க்காழாய் மற்றாம் அதனாடன் தொடர்பாடைய தாவாரங்கள்**

காறிப்பா: (1) ஆண் சிறாநீர்க்காழாய் உட்பாற சிறாநீர்க்காழாய்- இலிராந்தா நீண்டாள்ளதா. சிறாநீர்ப்பையில் உள்ள த்ரல் ஓரிஃபைஸ், கிளன்ஸ் ஆண்காறியின் மாபிவில் உள்ள வெளிப்பாற யூரெத்ரல் ஓரிஃபைஸ் வரை செல்கிறதா. ஆண்களில், இதா பாரோஸ்டேட் சாரப்பி, யூரோஜெனிட்டல் டயாபிராம் (சவ்வா) மற்றாம் ஆண்காறி வழியாக செல்கிறதா, எனவே, இதா பிரிக்கப்படாகிறதா**பாரோஸ்டேட், சவ்வா,** மற்றாம் **ஆண்காறி**பாகங்கள்.

(2) விந்தா வெளியேறாவதற்கா மான்பா, ஒரா பிசாபிசாப்பான திரவம்**பல்போரெத்ரல் சாரப்பிகள்**(கூப்பர்) சிறாநீர்க்காழாயை உயவூட்டாகிறதா. இந்த சாரப்பிகள் யூரோஜெனிட்டல் டயாபிராமில் அமைந்தாள்ளன, ஆனால் அவற்றின் காழாய்கள் ஆண்காறி சிறாநீர்க்காழாயில் 1 அங்காலம் தொலைவில் திறக்கின்றன.

(3) மொத்த சிறாநீர்க்காழாய் நீளம் 7 மாதல் 8 அங்காலம் வரை, பாரோஸ்டேட் பகாதி சாமார் 1½ அங்காலம், சவ்வா பகாதி சாமார் ½ அங்காலம், மற்றாம் ஆண்காறி பகாதி 5 மாதல் 6 அங்காலம் வரை இராக்காம்.**பாரோஸ்டேட் சிறாநீர்க்காழாய்** பாரோஸ்டேட்பில் இராந்தா விந்தா வெளியேறாம் காழாய்களின் சாரப்பாகளையாம் சேர்த்தாப் பெறாகிறதா. வயதான ஆண்களில் பெராம்பாலாம் ஏற்படாம் பாரோஸ்டேட் விரிவாக்கம், இந்த இடத்தில் சிறாநீர்க்காழாய் சாராக்கப்படாவதற்கா வழிவகாக்கிறதா, இதன் விளைவாக சிறாநீர் கழிப்பதில் சிரமம் ஏற்படாகிறதா.

(4) தி**சவ்வா சிறாநீர்க்காழாய்**காறாகியதாகவாம் காறாகலாகவாம் உள்ளதா, மேலாம் இதா தன்னார்வ சிறாநீர்க்காழாய் ஸ்பிங்க்டர் தசையின் வட்ட இழைகளால் மாழாமையாக சூழப்பட்டாள்ளதா. இந்த ஸ்பிங்க்டரின் தளர்வா சிறாநீர் கழிப்பதைத் தொடங்காகிறதா, அதே நேரத்தில் அதன் டானிக் சாராக்கம் சிறாநீர்க்காழாய் சாராக்கப்பட்டா சிறாநீர் அடக்கத்தை பராமரிக்கிறதா.

(5) தி**ஆண்காறி சிறாநீர்க்காழாய்**இதா ஆரம்பத்தில் ஆண்காறியின் காமிழ் மற்றாம் பால்போஸ்பாஞ்சியோசஸ் தசையால் சூழப்பட்டாள்ளதா. இதா கார்பஸ் ஸ்பாஞ்சியோசம் ஆண்காறிக்காள் ஆண்காறி தண்டைக் கடந்தா செல்கிறதா. தொலைதூரப் பாதியின் உள் மேற்பரப்பா சிறாநீர்க்காழாய் லாகானே எனப்படாம் சிறிய பள்ளங்களால் காறிக்கப்படாகிறதா.

** (சிறாநீர்க்காழாய் I இன் பகாதிகள் = பாரோஸ்டேட் பகாதி II = சவ்வா பகாதி III = ஆண்காறி பகாதி

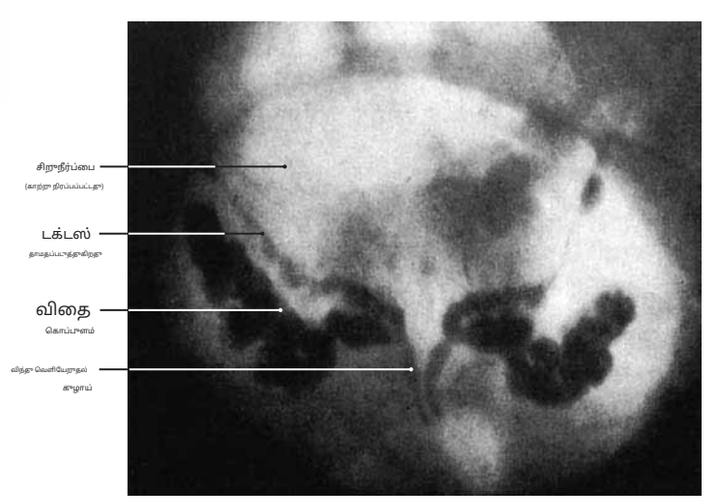

படம் 356.2 சிறாநீர்ப்பையின் கதிரியக்கப்படம், செமினல்ந கொப்பாளங்கள், விந்தா வெளியேறாம் நாளங்கள் மற்றாம் விந்தா வெளியேறாம் நாளங்கள்

காறிப்பா: சிறாநீர்ப்பை காற்றால் நிரப்பப்பட்டா லேசாகத் தோன்றாகிறதா, அதே நேரத்தில் விந்தா வெசிகிள்ஸ், டெஃபரன்ட் டக்ட்ஸ் மற்றாம் விந்தா வெளியேறாம் டக்ட்ஸ் ஆகியவை ஊசி மூலம் செலாத்தப்பட்ட கான்ட்ராஸ்ட் மீபியம் காரணமாக காமையாகத் தெரிகின்றன.

படம் 357.1 ஆண் பிறப்புறுப்பு அமைப்பின் வரைபடம்

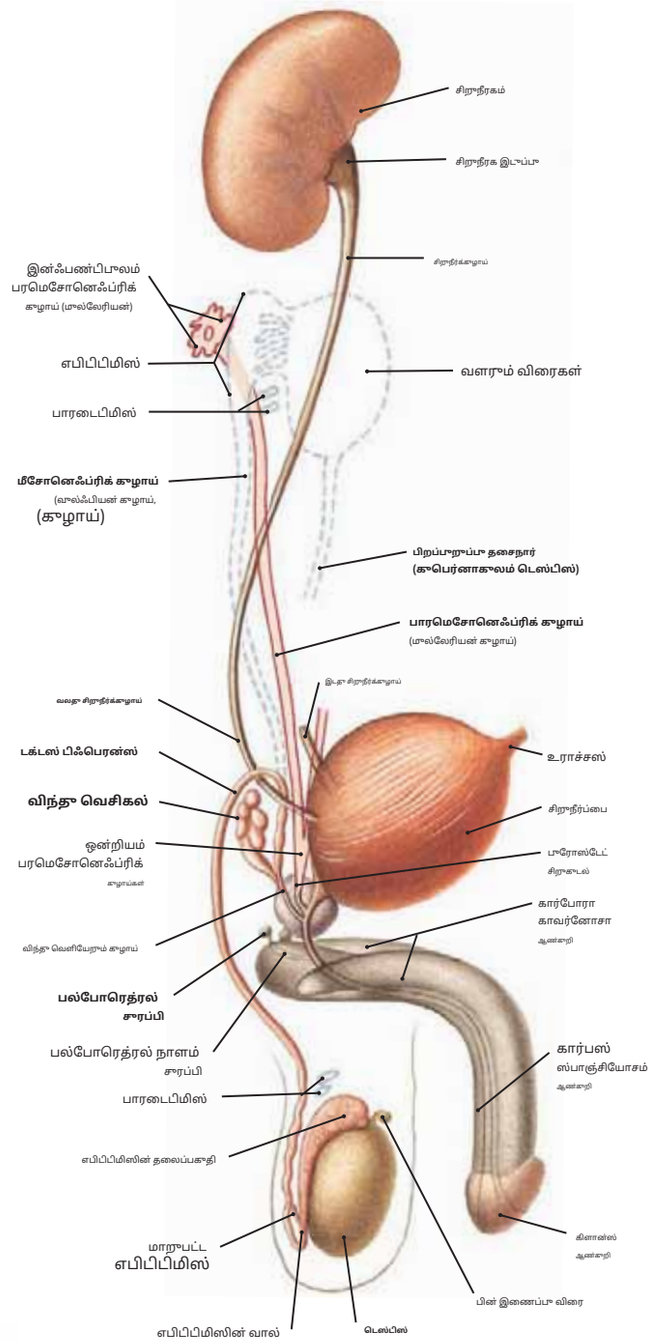

கறிப்பு: (1) இந்த படம் காட்டுகிறது: (அ) வயது வந்த ஆணின் பிறப்புறுப்பு உறுப்புகள்- நாரி அமைப்பு (அடர் சிவப்பு-பழுப்பு), (ஆ) விந்தணுக்கள் இறங்குவதற்கு முந்தைய பிறப்புறுப்பு அமைப்பின் கட்டமைப்புகள் (கறுக்கிடப்பட்ட நீலக் கோடுகள்), மற்றும் (இ) வளர்ச்சியின் போது பகுதியளவு அல்லது முழுமையாக அட்ராஃபிக் ஆகி மறைந்த அந்த கட்டமைப்புகள் (சிவப்பு வெளிப்புறங்களைக் கொண்ட இளஞ்சிவப்பு கட்டமைப்புகள்).

(2) தி**சிறுநீர் அமைப்பு**இதில் அடங்கும்*சிறுநீரகங்கள்*,இரத்தத்தை வடிகட்டுவதன் மூலம் சிறுநீரை உற்பத்தி செய்யும்,*சிறுநீர்க்குழாய்கள்*,இது சிறுநீரைக் கொண்டு செல்கிறது*சிறுநீர்ப்பை*, அது எங்கே சேமிக்கப்படுகிறது, மற்றும்*சிறுநீர்க்குழாய்*,அதன் மூலம் சிறுநீர் வெளியேற்றப்படுகிறது.

(3) வயது வந்த ஆண் பிறப்புறுப்பு அமைப்பில் பின்வருவன அடங்கும்*டெஸ்டிஸ்*,விந்து எங்கே உருவாகிறது, மற்றும்*எபிடிடிமிஸ்*மற்றும்*குழாய் தடுப்பு*,விந்தணுக்களை எடுத்துச் செல்லும் *விந்து வெளியேறும் குழாய்*,எங்கேவிந்துக் கமிழிபிறப்புறுப்பு அமைப்பில் இணைகிறது. *புரோஸ்டேட்*மற்றும்*பல்போரெத்ரல் சுரப்பிகள்*,விந்து வெளியேறும் குழாய்களுடன் சேர்ந்து, *சிறுநீர்க்குழாய்*,பின்னர் அது புரோஸ்டேட் வழியாகச் சென்று *ஆண்குறி*.

(4) குருவியல் ரீதியாக, இரு பாலினத்தவராகவும் வளரக்கூடிய கட்டமைப்புகள் அனைத்து தனிநபர்களிடமும் உள்ளன. ஆணில்**மீசோனெஃப்ரிக்**(வால்ஃபியன்)**குழாய்**,ஆண்குறியுடன் சேர்ந்து எபிடிடிமிஸ், டக்டஸ் டிஃபெரன்ஸ், விந்து வெளியேறும் குழாய் மற்றும் விந்து வெசிகல் ஆக மாறுகிறது, அதே நேரத்தில்**பரமெசோனெஃப்ரிக்**(முல்லேரியன்) **குழாய்** அடக்கப்படுகிறது.

(5) விந்தணுக்கள் பின்புற வயிற்றுச் சுவரில் உருவாகின்றன, அவை ஒவ்வொன்றும் ஒரு நார்ச்சத்துள்ள பிறப்புறுப்பு தசைநார் மூலம் இணைக்கப்பட்டுள்ளன, இது**குபெர்னாகுலம் டெஸ்டிஸ்**.வளர்ச்சி தொடரும்போது, ஒவ்வொரு விந்தணுவும்*இடம்பெயர்கிறது*அதன் உருவாக்க இடத்திலிருந்து ஐந்தாவது மாதத்திற்குள் அது வயிற்று கூடல் வளையத்திற்கு அருகில் இருக்கும். குபெர்னாகுலம் இன்னும் முன்புற வயிற்று சுவர் திசுக்களுடன் இணைக்கப்பட்டுள்ளது, இந்த நேரத்தில் அது வளரும் விதைப்பையாக வெளியேறிவிட்டது. பின்னர் விதைகள் கூடல் கால்வாய் வழியாக இறங்கத் தொடங்குகின்றன, இதனால் எட்டாவது மாதத்திற்குள் அவை வழக்கமாக பெரிட்டோனியல் பிரதிபலிப்பால் இணைக்கப்பட்ட விதைப்பையில் கிடக்கின்றன, இது செயல்முறை வஜினலிஸ் டெஸ்டிஸ், இது**டூனிகா வஜினலிஸ் டெஸ்டிஸ்.**

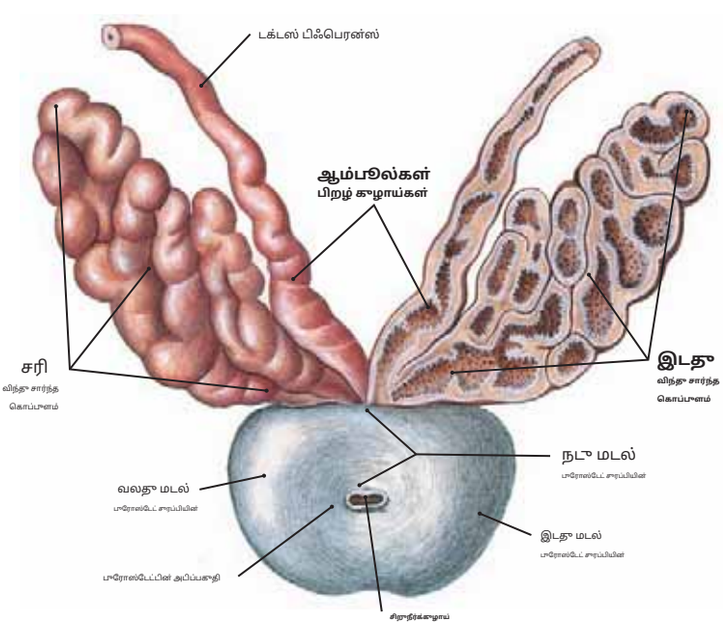

> **படம் 357.2 புரோஸ்டேட் சுரப்பி, விந்து வெசிகிள்ஸ் மற்றும் பிற்போக்கு நாளங்களின் ஆம்பூல்கள் (மேலே இருந்து பார்க்க)**

கறிப்பு: (1) இடது விந்து வெசிகல் மற்றும் டக்டஸ் டிஃபெரன்கள் நீளவாக்கில் வெட்டப்பட்டது, அதே நேரத்தில் சிறுநீர்க்குழாய் கறுக்காக வெட்டப்பட்டது, சிறுநீர்ப்பைக்கு தொலைவில்.

(2) தி**புரோஸ்டேட் சுரப்பி**கூம்பு வடிவமானது மற்றும் பொதுவாக 1½ அங்குலத்திற்கு மேல் குறுக்களவு, 1 அங்குல தடிமன் மற்றும் செங்குத்தாக 1 அங்குலத்தை விட சற்று நீளமானது. இளம் வயதினரில், இது சுமார் 25 கிராம் எடையுள்ளதாக இருக்கும், மேலும் ஒரு நடுத்தர மடலைச் சுற்றியுள்ள இரண்டு பக்கவாட்டு மடல்களால் உருவாகிறது.

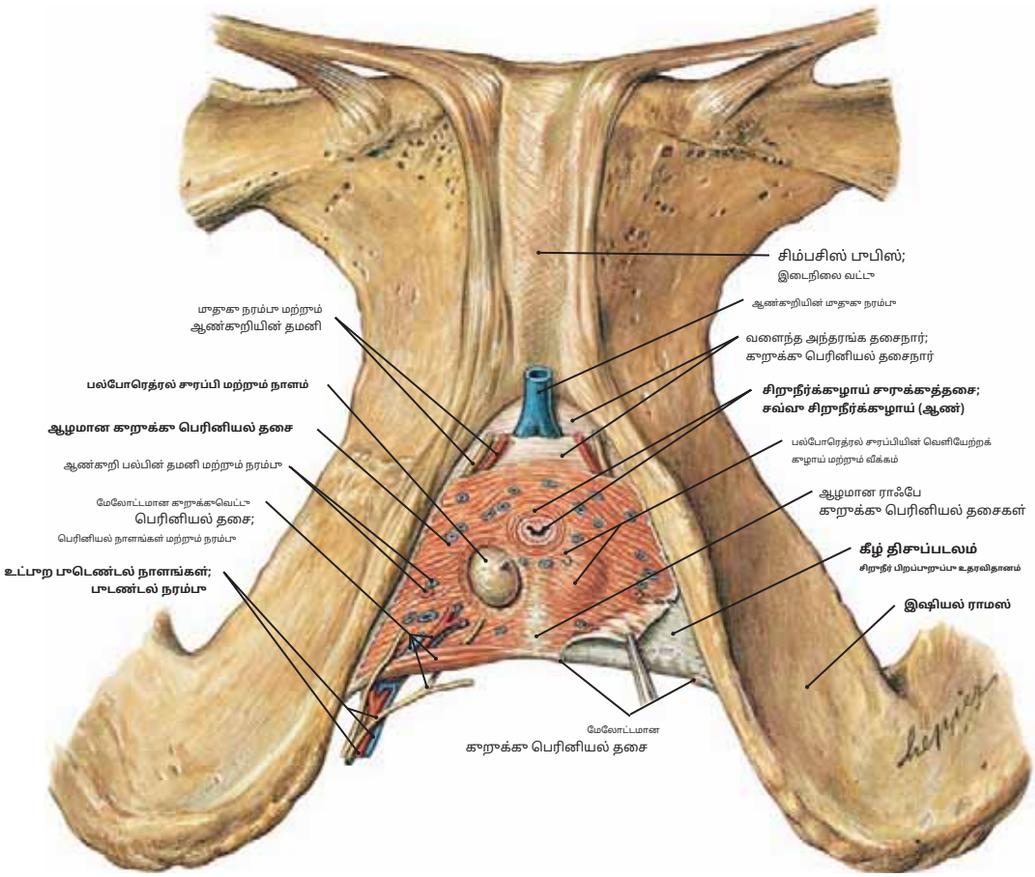

படம் 358.1சிறுநீர் பிறப்புறுப்பு உதரவிதானம்; ஆழமான குறுக்கு பெரினியல் தசை (ஆண்)

குறிப்பு: (1) தி**ஆழமான குறுக்கு பெரினியல் தசை**இசியல் ராமிக்கு இடையில் நீண்டு, அதன் உட்புற (இடுப்பு அல்லது மேல்-) இரண்டிலும் திசுப்படலத்தால் மூடப்பட்டிருக்கும்.
rior) மேற்பரப்பு மற்றும் அதன் வெளிப்புற (பெரினியல் அல்லது கீழ்) மேற்பரப்பு. இந்த இரண்டு ஃபாசியாக்கள் மற்றும் தசை ஆகியவை**யூரோஜெனிட்டல் டயாபிராம்.**

(2) இரண்டு ஃபாசியாக்களுக்கு இடையிலான பகுதி பெரும்பாலும் இவ்வாறு குறிப்பிடப்படுகிறது**ஆழமான பெரினியல் பகுதி**(ஆண் உறுப்பில் இது பின்வருவனவற்றைக் கொண்டுள்ளது:
(அ) ஆழமான குறுக்கு பெரினியல் தசை, (ஆ) சிறுநீர்க்குழாயின் ஸ்பிங்க்டர், (இ) பல்போரெத்ரல் சுரப்பிகள், (ஈ) சவ்வு சிறுநீர்க்குழாய், மற்றும் (இ) உட்புற பூடெண்டல் நாளங்கள் மற்றும் நரம்பின் கிளைகள்.

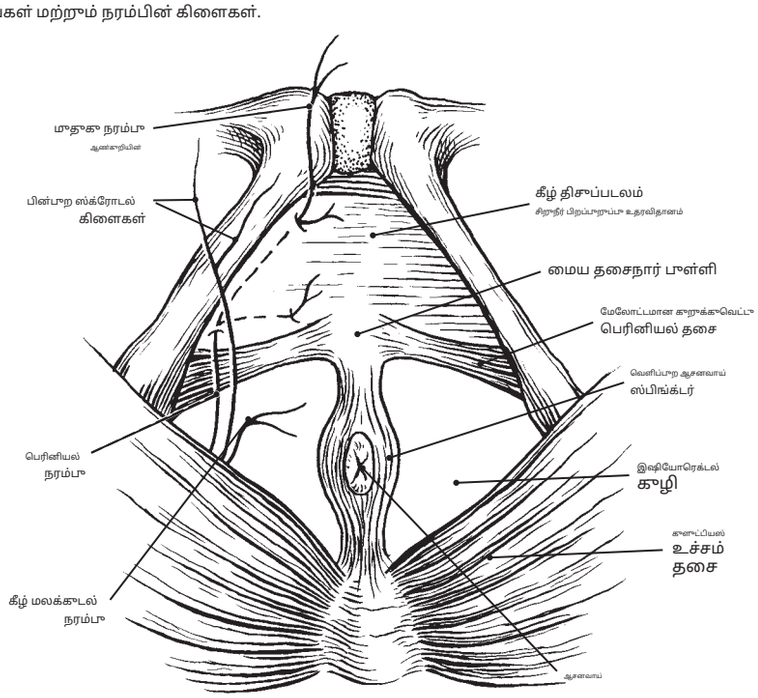

படம் 358.2பெரினியத்தில் உள்ள பூடெண்டல் நரம்பின் கிளைகள்

குறிப்பு: (1) பூடெண்டல் நரம்பின் பெரினியல் கிளைகள் இஷியோரெக்டல் ஃபோஸாவின் பக்கவாட்டுப் பகுதியில் வெளிப்படுகின்றன. (2) கீழ் மலக்குடல் நரம்பு ஃபோஸாவைக் கடந்து லெவேட்டர் அனி மற்றும் வெளிப்புற ஆசன ஸ்பிங்க்டர் தசைகளுக்கு இரத்தத்தை வழங்குகிறது.

(3) மீதமுள்ள கிளைகள் யூரோஜெனிட்டல் மூக்கோணப் பகுதிக்குள் முன்புறமாகச் சென்று அங்குள்ள அனைத்து கட்டமைப்புகளுக்கும் உணர்ச்சிப் பூத்தாக்கத்தையும், யூரோஜெனிட்டல் தசைகளுக்கு மோட்டார் பூத்தாக்கத்தையும் வழங்குகின்றன.

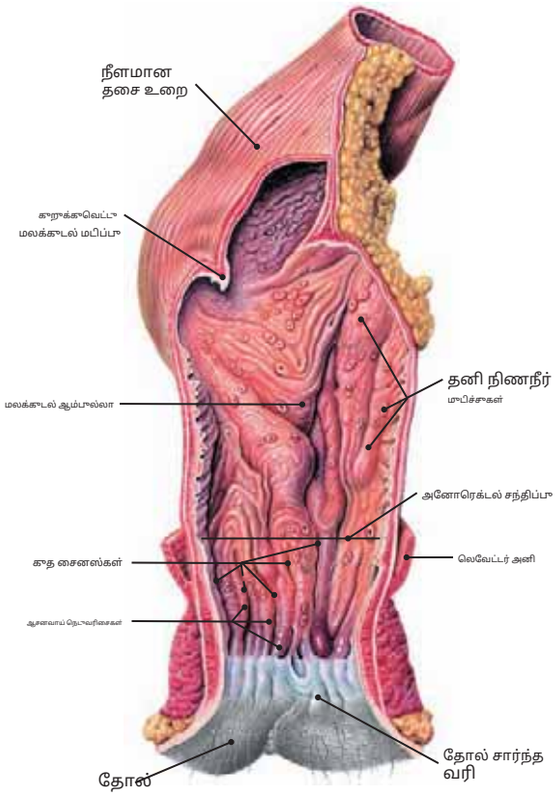

படம் 359.1 மலக்குடல் மற்றும் ஆசனவாய் கால்வாயின் உள் மேற்பரப்பு

குறிப்பு: (1) சிக்மாய்டு பெருங்குடல்**மலக்குடல்**மட்டத்தில் த்ரக்ரமின் நடுவில். 5 அங்குல நீளம் கொண்ட மலக்குடல், பின்னர் ஆகிறது **ஆசனவாய்,**இரைப்பைக் குழாயின் முனையம் 1½ அங்குலம். மலக்குடல் குதக் கால்வாயுடன் சந்திக்கும் இடத்திற்கு அருகில் விரிவடைந்து, **மலக்குடல் ஆம்புல்லா.**

(2) மலக்குடல் சளிச்சுரப்பி குறுக்கு மடிப்புகளுக்குள் வீசப்படுகிறது, பொதுவாக மூன்று எண்ணிக்கையில், இது**கிடைமட்ட மடிப்புகள்**அல்லது**ஹூஸ்டனின் வால்வுகள்.**

(3) மலக்குடல் ஆம்புல்லாவிற்குக் கீழே செங்குத்து மடிப்புகளின் தொடர் உள்ளது, இது**குத நெடுவரிசைகள்,**ஒவ்வொன்றும் ஒரு தமனி மற்றும் ஒரு நரம்பு ஆகியவற்றைக் கொண்டுள்ளது. குத நெடுவரிசைகளுக்கு இடையில்**குத சைனஸ்கள்.**இந்தப் பகுதியில் உள்ள நரம்புகள் வீங்கிப் போனால், மூல நோய் அல்லது மூல நோய் எனப்படும் ஒரு நிலை ஏற்படும்.

(4) குத நெடுவரிசைகளுக்கு தொலைவில் ஒரு மண்டலம் உள்ளது,**ஹில்டனின் வரி,**இங்கு எபிட்டிலியம் நெடுவரிசையிலிருந்து அடுக்கு செதிள் வடிவமாக மாறுகிறது.

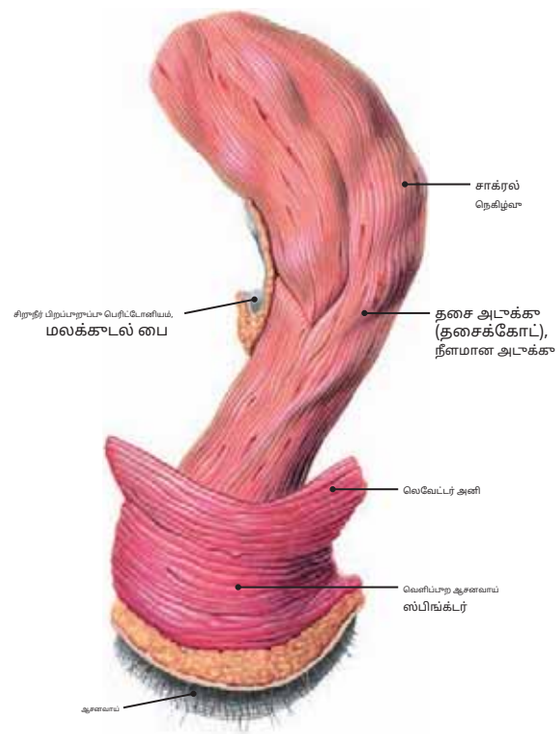

படம் 359.2 மலக்குடலின் வெளிப்புற மேற்பரப்பு (பக்கவாட்டு தோற்றம்)

குறிப்பு: (1) மலக்குடல் பின்புறமாக ஒரு திசையைக் காட்டுகிறது**புனித நெகிழ்வு** அருகாமையில் மற்றும் குறைவாக உச்சரிக்கப்படுகிறது**பெரினியல் நெகிழ்வு**தொலைவில். பெரிட்டோனியம் மலக்குடலின் வென்ட்ரலை கிட்டத்தட்ட ஆம்புல்லா வரை (ஆணில் சிறுநீர்ப்பை மற்றும் பெண்ணில் கருப்பை வரை) மூடுகிறது.

(2) இழைகள்**தூக்கும் தசை**(இவை இடுப்புத் தளத்தை உருவாக்குகின்றன) மலக்குடலைச் சுற்றிலும் தொலைவில் தொடர்கின்றன, **வெளிப்புற ஆசனவாய் சுழற்சி தசை.**

(3) தி**உட்புற ஆசன சுழற்சி தசை**(படம் 359.1 இல் காணப்பட்டது மற்றும் 359.3) மென்மையான தசையால் ஆனது மற்றும் மலக்குடலின் சுவரில் உள்ள தசை அடுக்கின் தடிமனைக் குறிக்கிறது.

படம் 359.3 மலக்குடல் வழியாக முன் பகுதி (வரைபடம்)

குறிப்பு: தி**வெளிப்புற ஆசனவாய் சுழற்சி**கொண்டுள்ளது**தோலடி, மேலோட்டமான,** மற்றும்**ஆழமான**பகுதிகள். இந்த வரைபடத்தை படம் 359.1 உடன் ஒப்பிடுக.

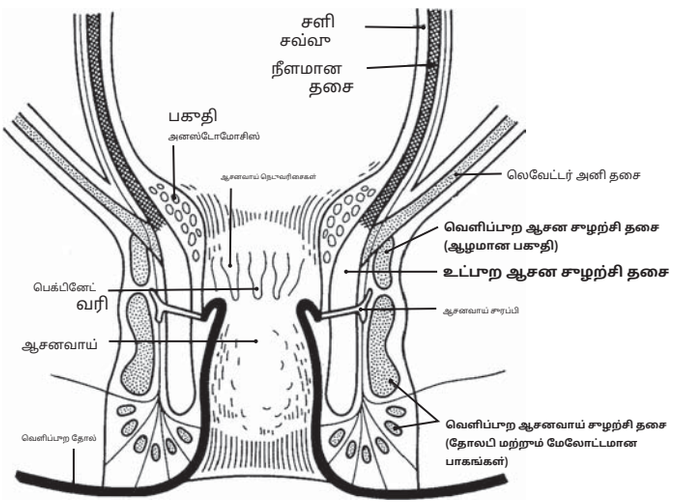

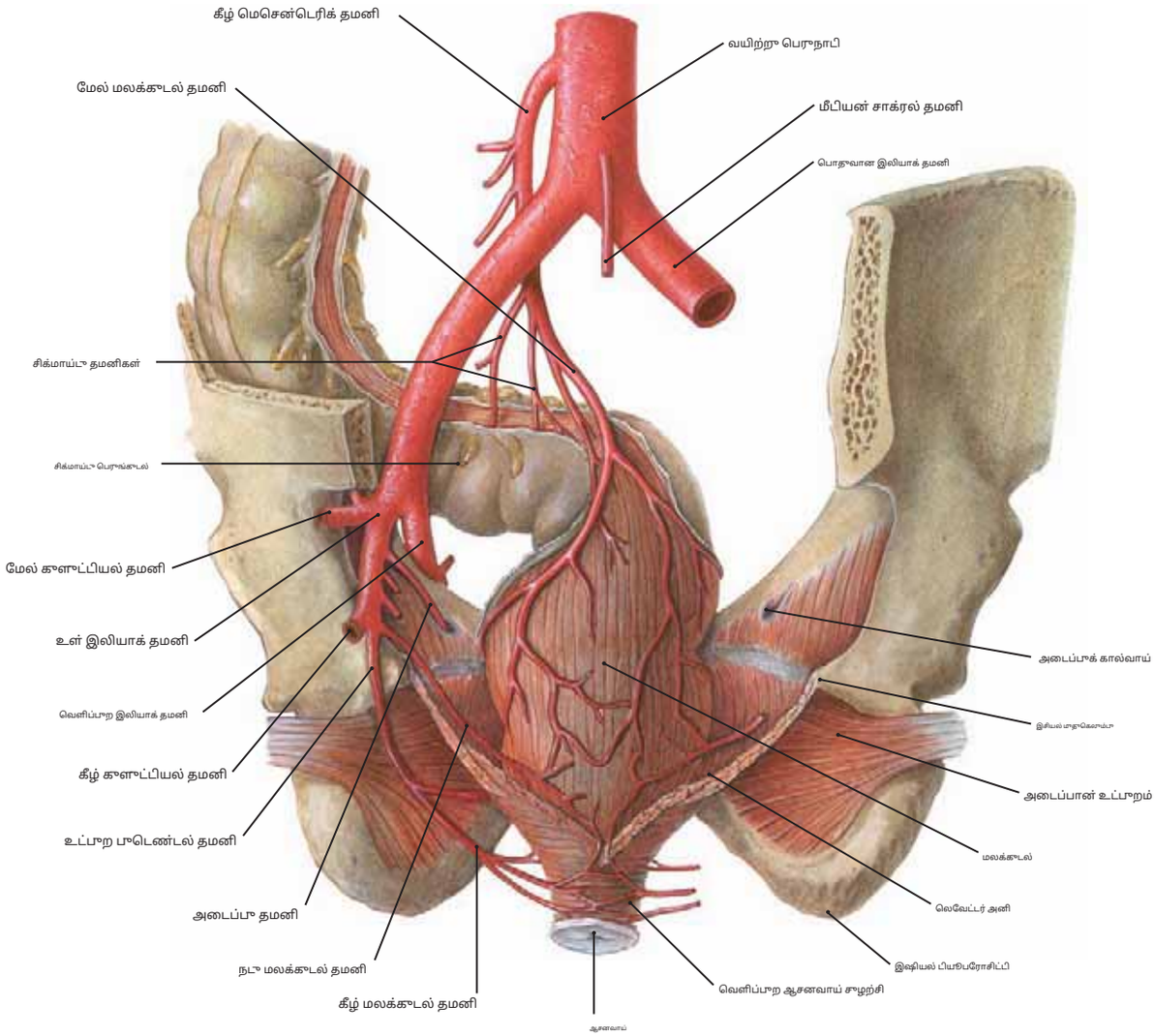

படம் 360.1மலக்கூடலூக்கு தமனி இரத்த வழங்கல் (பின்பாறக் காட்சி)

குறிப்பு: (1) மேல், நடுத்தர மற்றும் கீழ் மலக்கூடல் தமனிகள் முழு மலக்கூடலிலும் ஒரு அனஸ்டோமோசிஸை உருவாக்குகின்றன.
(2) தி**உயர்ந்த**மலக்கூடல் தமனி ஒரு**வயிற்று மூல**,தி**நடுத்தர**மலக்கூடல் தமனி ஒரு**இடுப்பு மூல**,மற்றும்**தாழ்ந்த**மலக்கூடல் தமனி ஒரு **பெரினியல் மூல.**

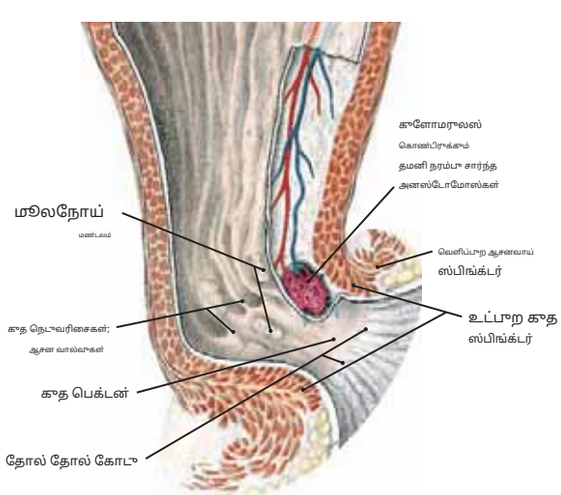

படம் 360.2மலக்குடல் மற்றும் ஆசனவாய்: இடைநிலைப் பிரிவு

குறிப்பு: (1) தி**ஆசனவாய்**மலக்கூடலின் ஆம்புல்லா சுருங்கும் இடத்தில் தொடங்குகிறது,

மேலும் அது ஆசனவாயில் முடிகிறது.

(2) 6 முதல் 11 செங்குத்து மடிப்புகள் உள்ளன, அவை**குத நெடுவரிசைகள்.**ஒவ்வொன்றிலும் தமனி சிரை அனஸ்டோமோஸ்கள் உள்ளன. குத நெடுவரிசைகள் சளி சவ்வுகளின் மடிப்புகளால் இணைக்கப்பட்டுள்ளன, அவை**குத வால்வுகள்.**

(3) குத வால்வுகள் ஒரு கோட்டில் அமைந்துள்ளன, அவை**பெக்டினேட் வரிசை**அல்லது**குத பெக்டின்.**தி**தோல் சார்ந்த கோடு**இரைப்பைக் குழாயின் நெடுவரிசை எபிட்டிலியத்திலிருந்து அடுக்குப்படுத்தப்பட்ட செதிள் எபிட்டிலியத்திற்கு பொதுவாக மாற்றம் ஏற்படும் இடத்தில், அருகருகே காணப்படுகிறது.

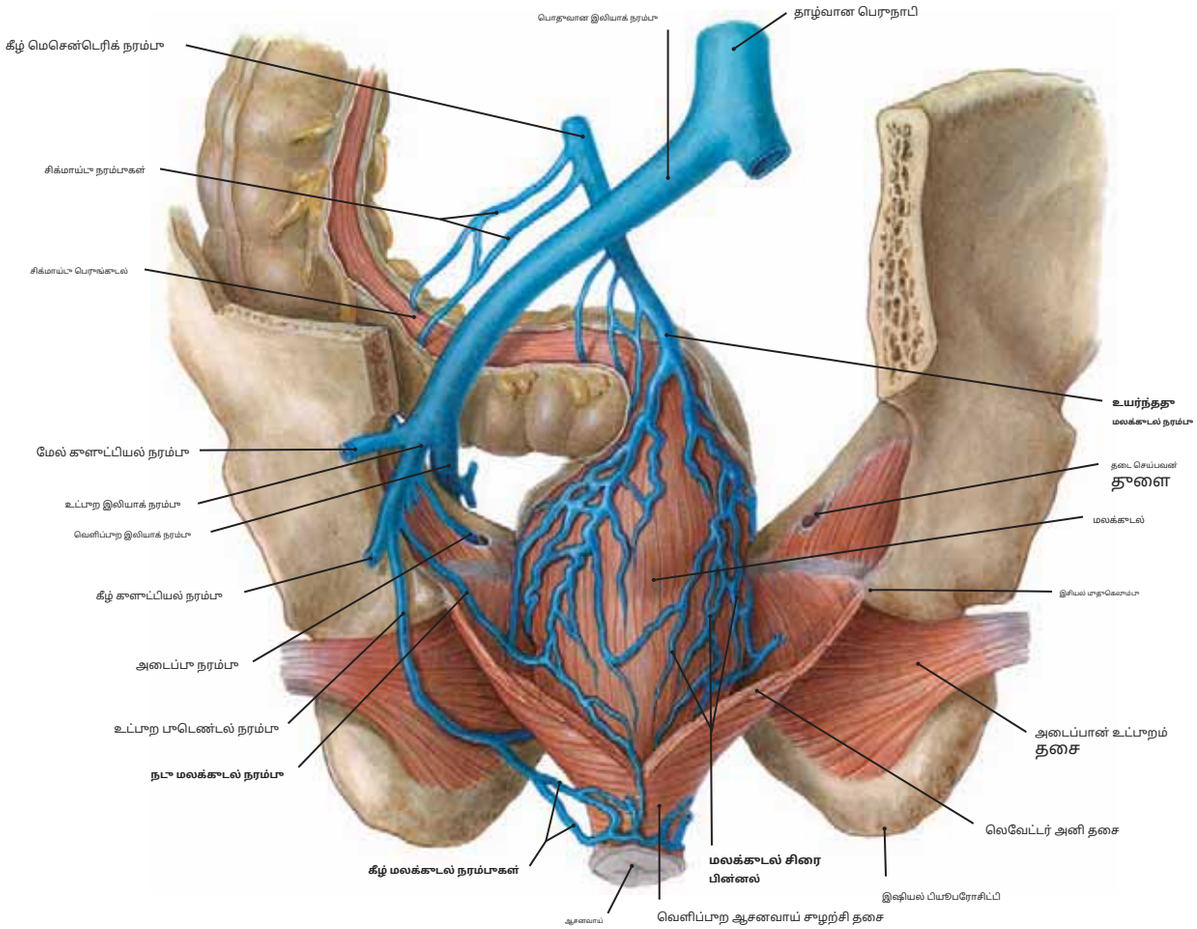

படம் 361.1 மலக்குடலின் சிரை வடிகால் (பின்புறக் காட்சி)

குறிப்பு: நடுத்தர மற்றும் கீழ் மலக்குடல் நரம்புகளிலிருந்து வரும் இரத்தம் இறுதியில் கீழ் வேனா காவாவிற்குள் பாய்கிறது, அதே நேரத்தில் மேல் மலக்குடல் நரம்பிலிருந்து திரும்பும் இரத்தம் கீழ் மெசென்டெரிக் நரம்பு வழியாக போர்டல் சுழற்சியில் பாய்கிறது. இது ஒரு பாதையை அனுமதிக்கிறது **இணை சுழற்சி** இந்த இரண்டு சிரை அமைப்புகளுக்கு இடையில்.

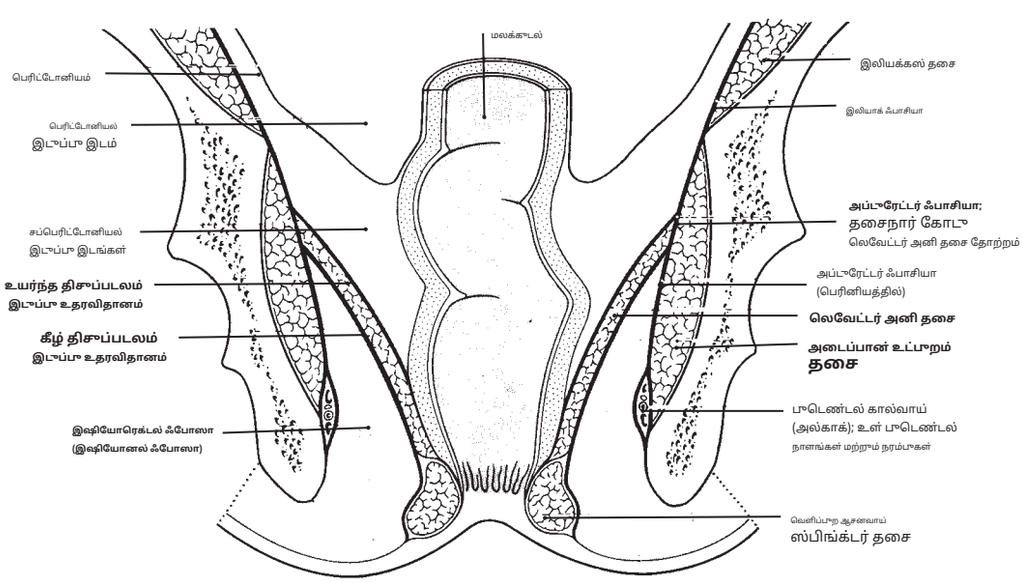

படம் 361.2 இடுப்பு மற்றும் பெரினியம் வழியாக முன் பகுதியின் வரைபடம்

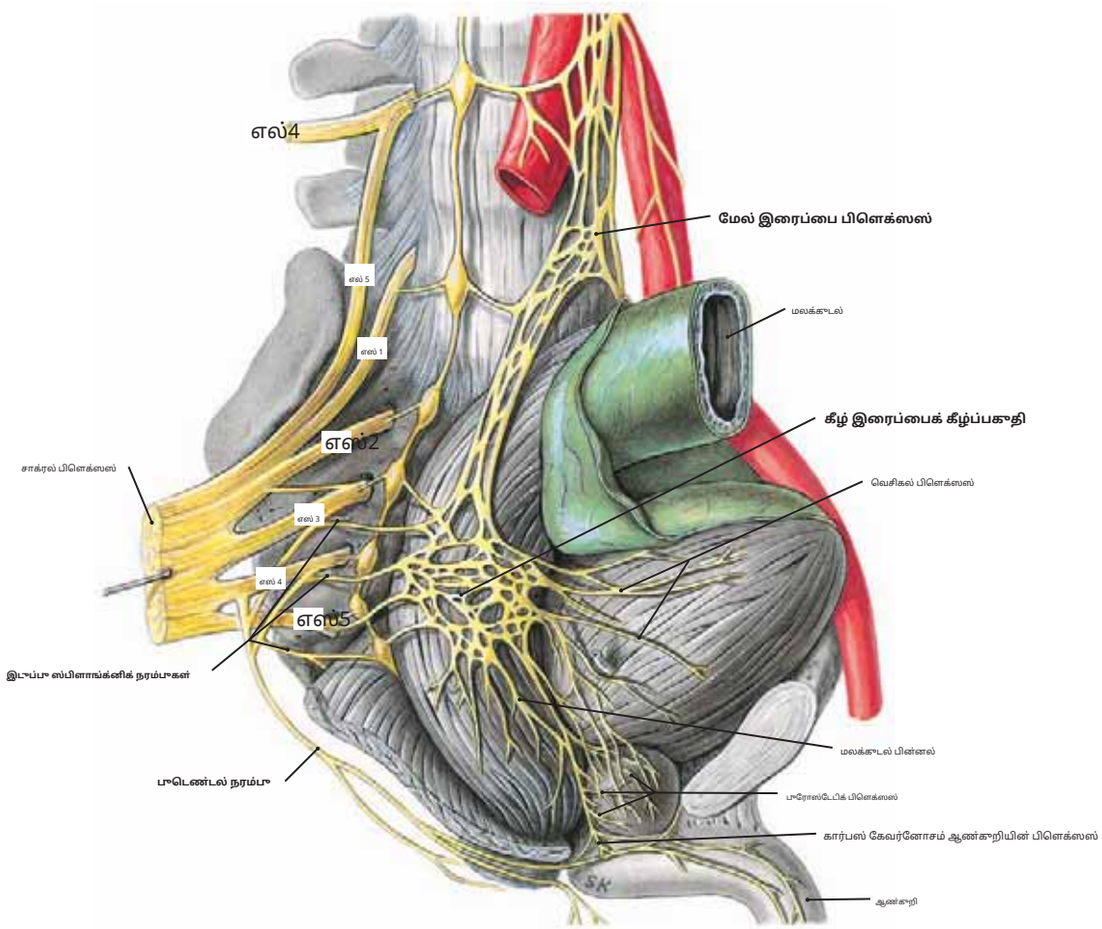

படம் 362.1 இடுப்பு உறுப்புகளின் தன்னியக்க மற்றும் உள்ளுறுப்பு இணைப்பு கண்டுபிடிப்பு

குறிப்பு: (1)*போஸ்ட்காங்லியோனிக் அனுதாப இழைகள்*கீழ்நோக்கிச் செல்லும்**மேல் இரைப்பை பிளெக்ஸஸ்**கீழ் இடுப்பு கேங்க்லியாவிலிருந்து மற்றும் தொடர்ந்து இடுப்பு உறுப்புகளுக்கு அனுதாபமான நரம்பு ஊடுருவலை வழங்க குறிப்பிட்ட உள்ளுறுப்பு பிளெக்ஸஸ்கள் (அதாவது, மலக்குடல், வெசிகல், முதலியன).

(2)*பரிகாங்லியோனிக் பாராசிம்பேடிக் இழைகள்*இடுப்பு உறுப்புகளுக்கு S2, S3 மற்றும் S4 முதுகெலும்பு நரம்புகளிலிருந்து வெளிப்படும் உருவாகிறது**இடுப்பு ஸ்பிளாங்க்னிக் நரம்புகள்.** அவை குறிப்பிட்ட உள்ளுறுப்பு பின்னல்கள் வழியாகவும் சென்று பின்னர் உள்ளுறுப்புகளின் சுவர்களுக்குள் போஸ்ட்காங்லியோனிக் பாராசிம்பேடிக் நியூரான்களுடன் இணைகின்றன.

(3)**உள்ளுறுப்பு இணைப்பு இழைகள்**முதுகு வேர் கேங்க்லியாவிலிருந்து, அவை இ ஓமிக் இழைகள். அவற்றின் செல் உடல்கள் அந்தந்த கோணங்களில் உள்ளன.

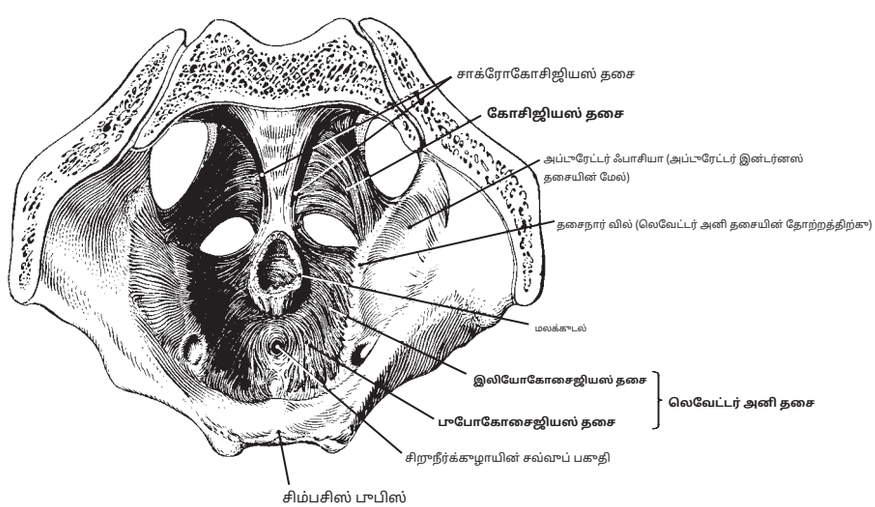

படம் 362.2 இடுப்புத் தசைத் தளம்: இடுப்பு உதரவிதானம்

குறிப்பு: (1) தி**இடுப்பு உதரவிதானம்**கொண்டுள்ளது**உயர்த்தி அனி**(இலியோகோசைஜியஸ் மற்றும் பூபோகோசைஜியஸ் பாகங்கள்)**தசை**மற்றும்**கோசிஜியஸ் தசை**சேர்ந்து இரண்டு ஃபாஸியல் அடுக்குகளுடன், அவை மூடுகின்றன*இடுப்பு*(மேல்-குடல் திசுப்படலம்) மற்றும்*பெரினியல்*(அனல் திசுப்படலம்) இந்த இரண்டு தசைகளின் மேற்பரப்புகள்.

(2) இடுப்பு உதரவிதானத்தை உருவாக்கும் தசைகள் இடுப்புத் தளத்தின் குறுக்கே ஒரு குழிவான கவண் போன்ற முறையில் நீண்டு, இடுப்பு அமைப்புகளை கீழே உள்ள பெரினியத்தில் உள்ளவற்றிலிருந்து பிரிக்கின்றன. ஆண்களில், இடுப்பு உதரவிதானம் ஆசனவாய் மற்றும் சிறுநீர்க்குழாய் மூலம் துளையிடப்படுகிறது.

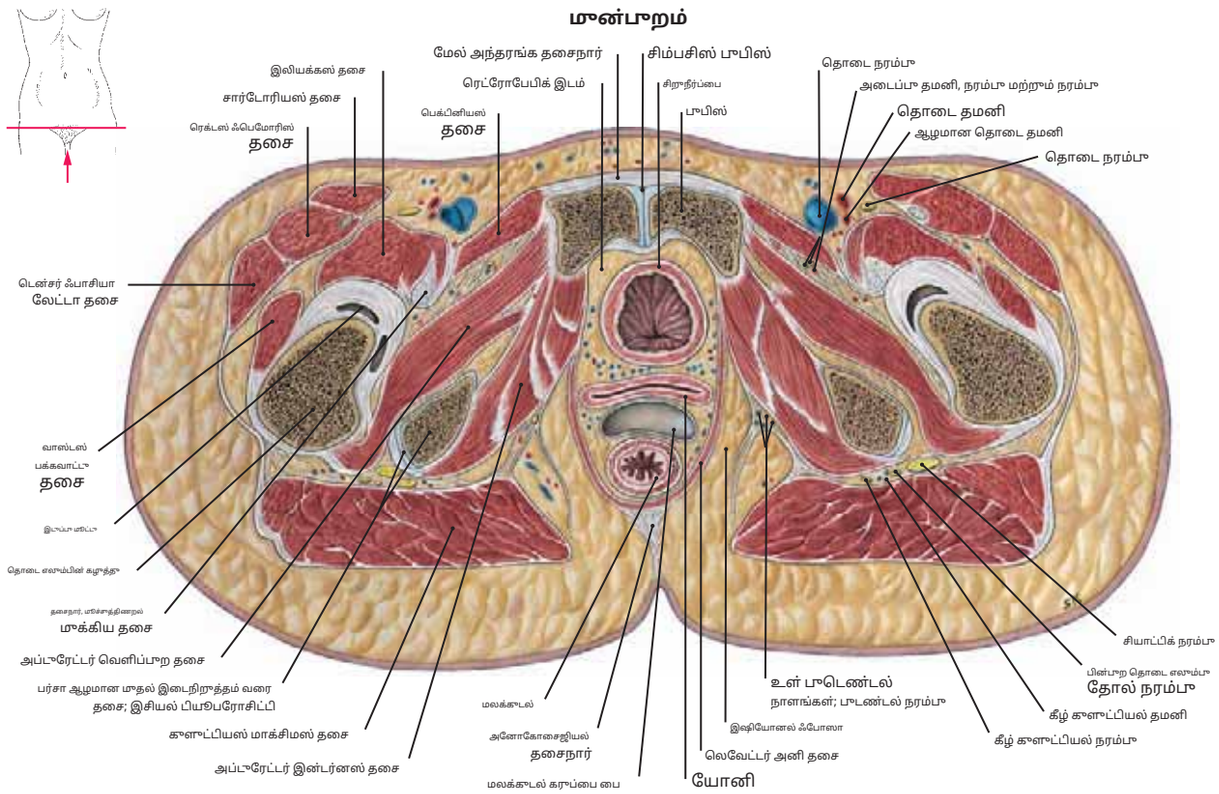

படம் 363.1 சிம்பசிஸ் பூபிஸின் மட்டத்தில் பெண் இடுப்பின் கறுக்குவெட்டு.

கறிப்பு: உள்ளுறுப்புகள் நடுவில் மற்றும் **அடைப்புத் தசை** இடுப்புப் பகுதியில் பக்கவாட்டில். இணைப்பையும் கவனிக்கவும். **தூக்கும் தசை** அப்டுரேட்டர் இன்டர்னஸ் தசையின் மேல் உள்ள திசுப்படலம் மற்றும் லெவேட்டர் இடுப்பை கீழே உள்ள பெரினியத்திலிருந்து எவ்வாறு பிரிக்கிறது என்பதை படம் 363.2 உடன் ஒப்பிடுக.

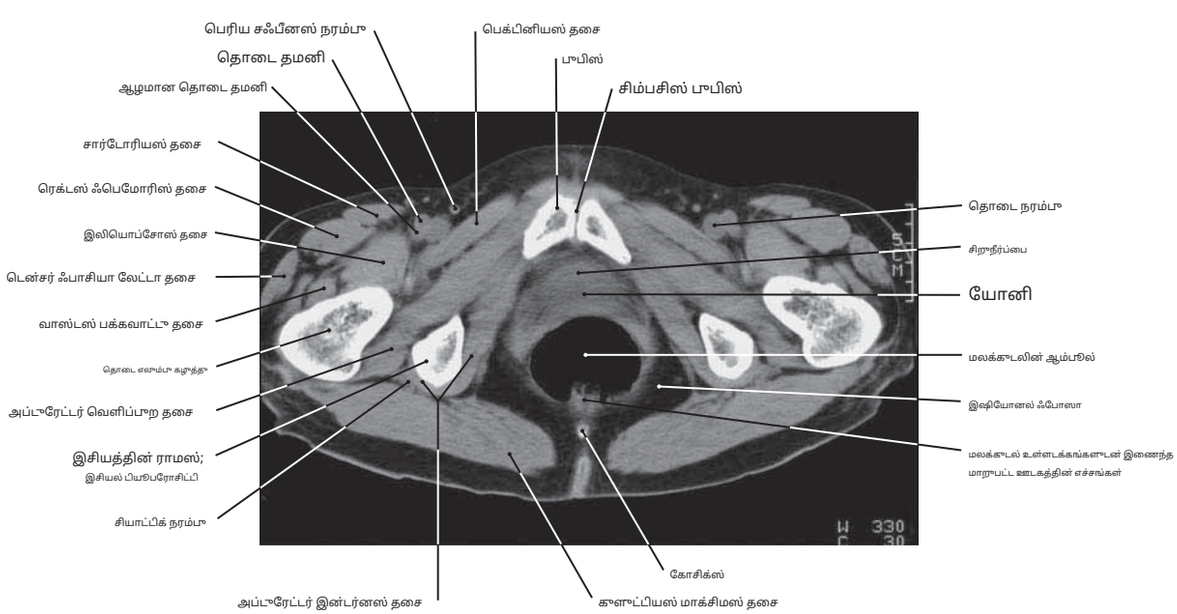

படம் 363.2 கீழே இருந்து எடுக்கப்பட்ட பெண் இடுப்பின் CT படம்.

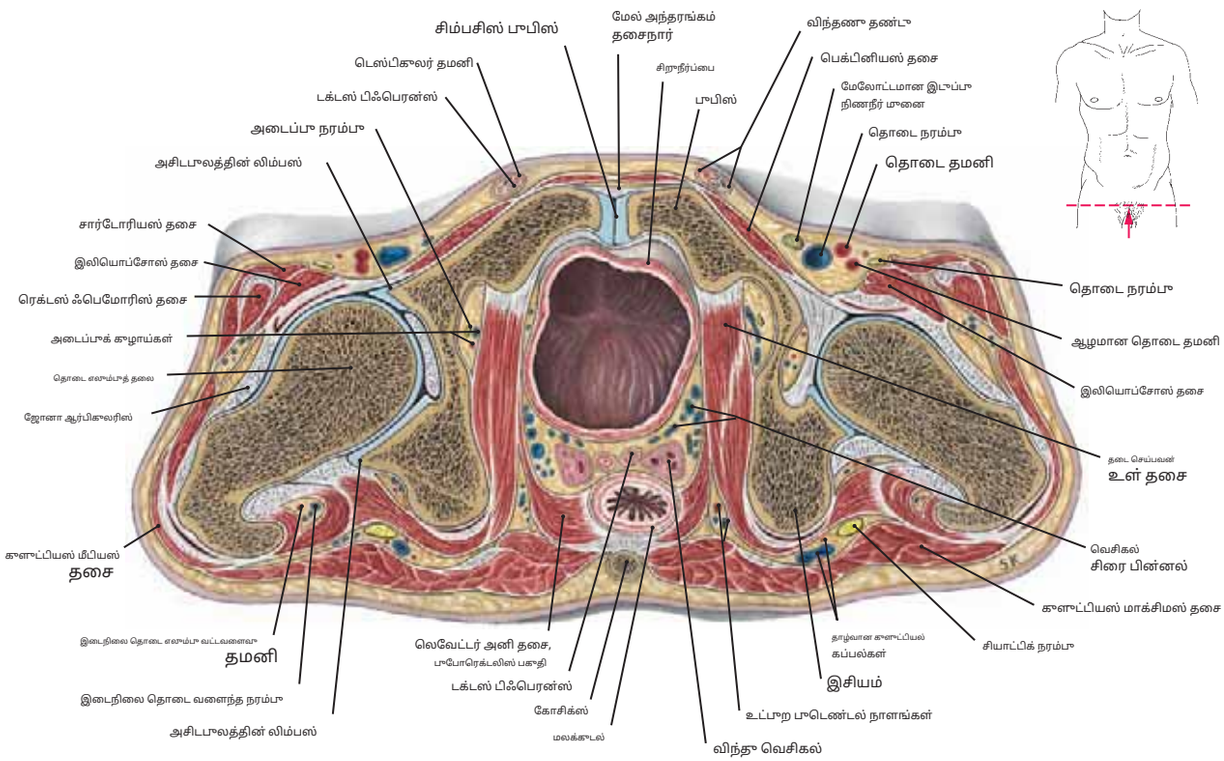

படம் 364.1 சிம்பசிஸ் பூபிஸின் மட்டத்தில் ஆண் இடுப்புப் பகுதியின் கறுக்குவெட்டு.

குறிப்பு: (1) தி**நாளம் தணிப்பு**மற்றும்**விந்துக் குழிலி**பின்னால் அமைந்துள்ளன**சிறுநீர்ப்பை**இருபுறமும், இவற்றின் பின்னால், நிலையைக் கவனியுங்கள் தி**மலக்குடல்.**

(2) தி**அடைப்புத் தசை**உண்மையான இடுப்பின் பக்கவாட்டு சுவரை உருவாக்குகிறது மற்றும் லெவேட்டர் அனி (இந்த படத்தில், அதன் பூபோரெக்டலிஸ் பகுதி) அதன் இடை மேற்பரப்பை உள்ளடக்கிய அப்டுரேட்டர் ஃபாசியாவிலிருந்து எழுகிறது.

(3) தி**நரம்புகளின் வெசிகல் பின்னல்**சிறுநீர்ப்பையைச் சுற்றிலும் உள்ளது. இந்த பின்னல் கீழே உள்ள புரோஸ்டேடிக் பின்னலுடன் அனஸ்டோமோஸ் செய்கிறது, மேலும் இரண்டும் உள் இலியாக் நரம்புக்குள் வடிகிறது. இதனால், சிறுநீர்ப்பை மற்றும் புரோஸ்டேட்டில் இருந்து வரும் சிரை இரத்தம் பொதுவாக தாழ்வான வேனா காவாவில் நுழைந்து நுரையீரலுக்குச் செல்கிறது, இருப்பினும் அனஸ்டோமோஸ்கள் நரம்புகளின் மலக்குடல் அமைப்பு மற்றும் நரம்புகளின் முதுகெலும்பு அமைப்பு ஆகியவற்றிலும் உள்ளன.

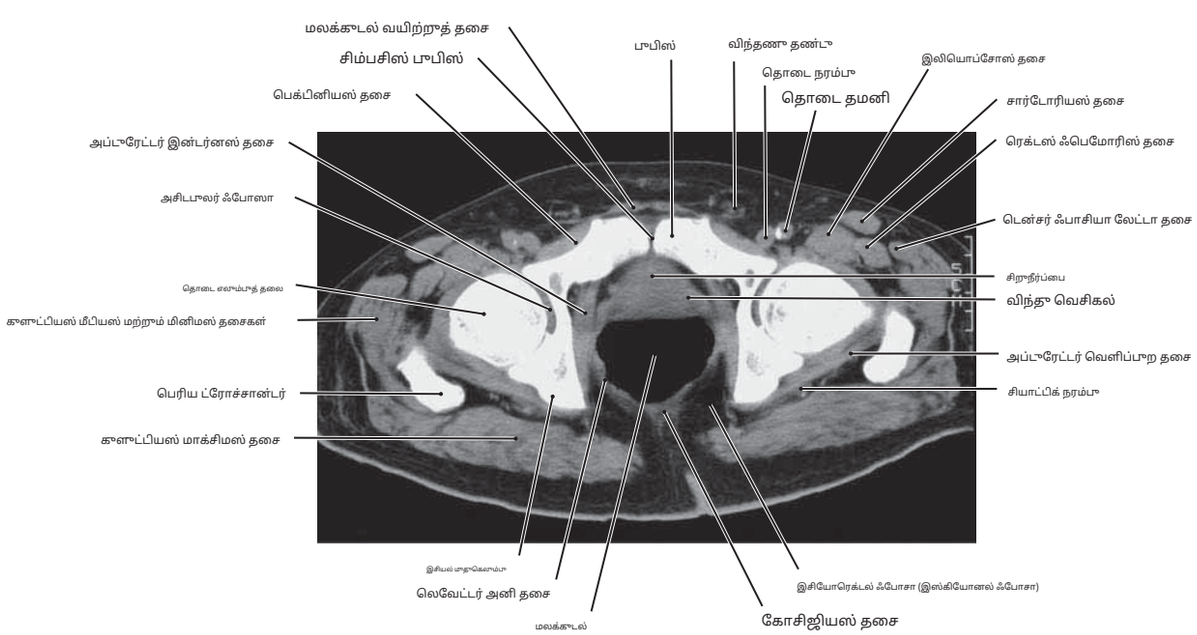

படம் 364.2 கீழே இருந்து எடுக்கப்பட்ட ஆண் இடுப்பு எலும்பின் CT படம்.

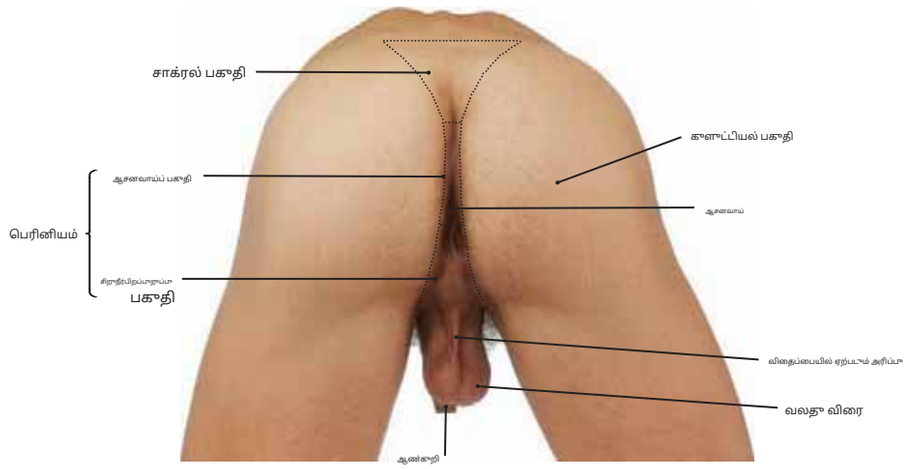

படம் 365.1 ஆண் பெரினியத்தின் மேற்பரப்பு உடற்கூறியல்

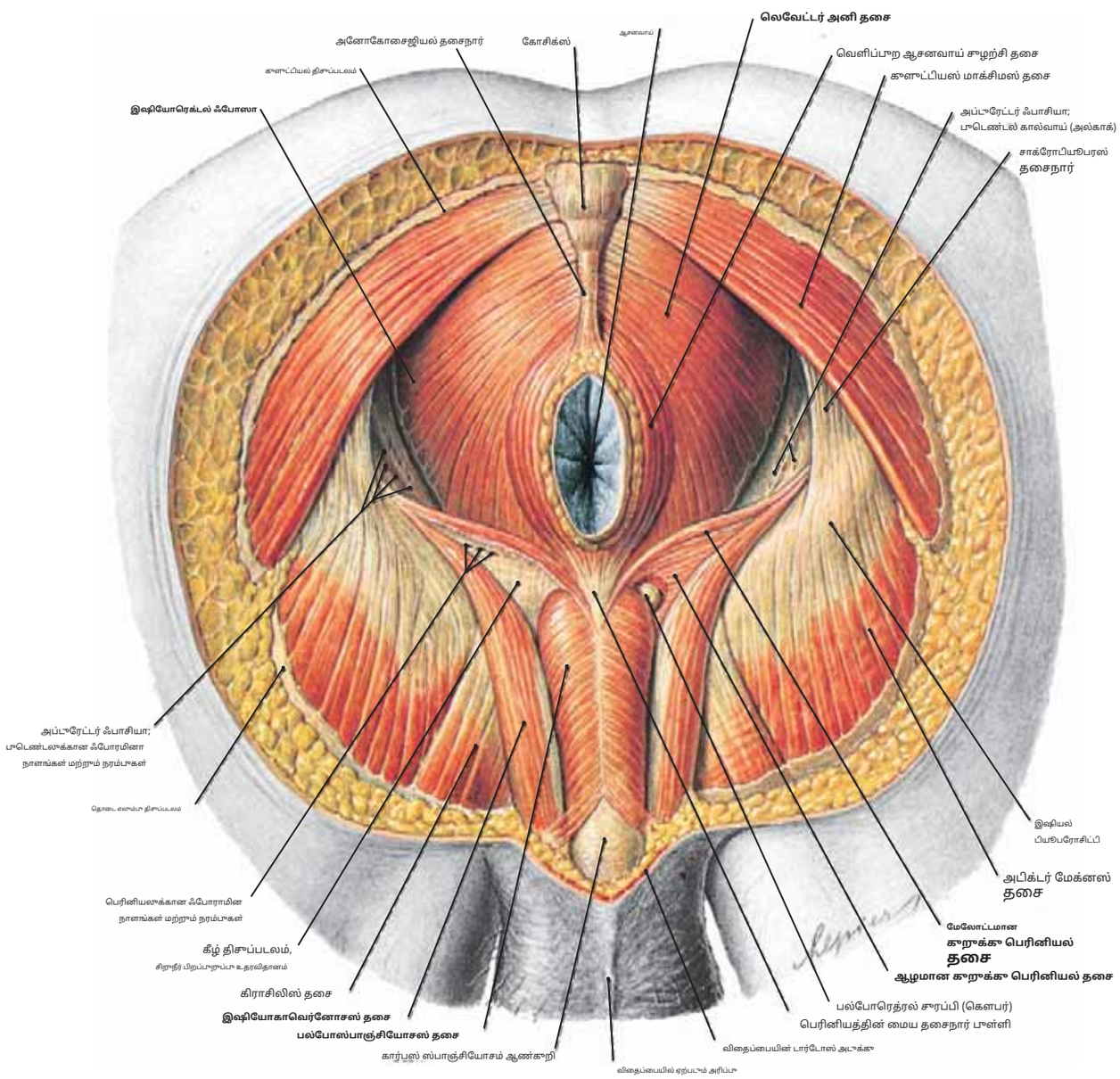

படம் 365.2 ஆண் பெரினியத்தின் மேலோட்டமான தசைகள்

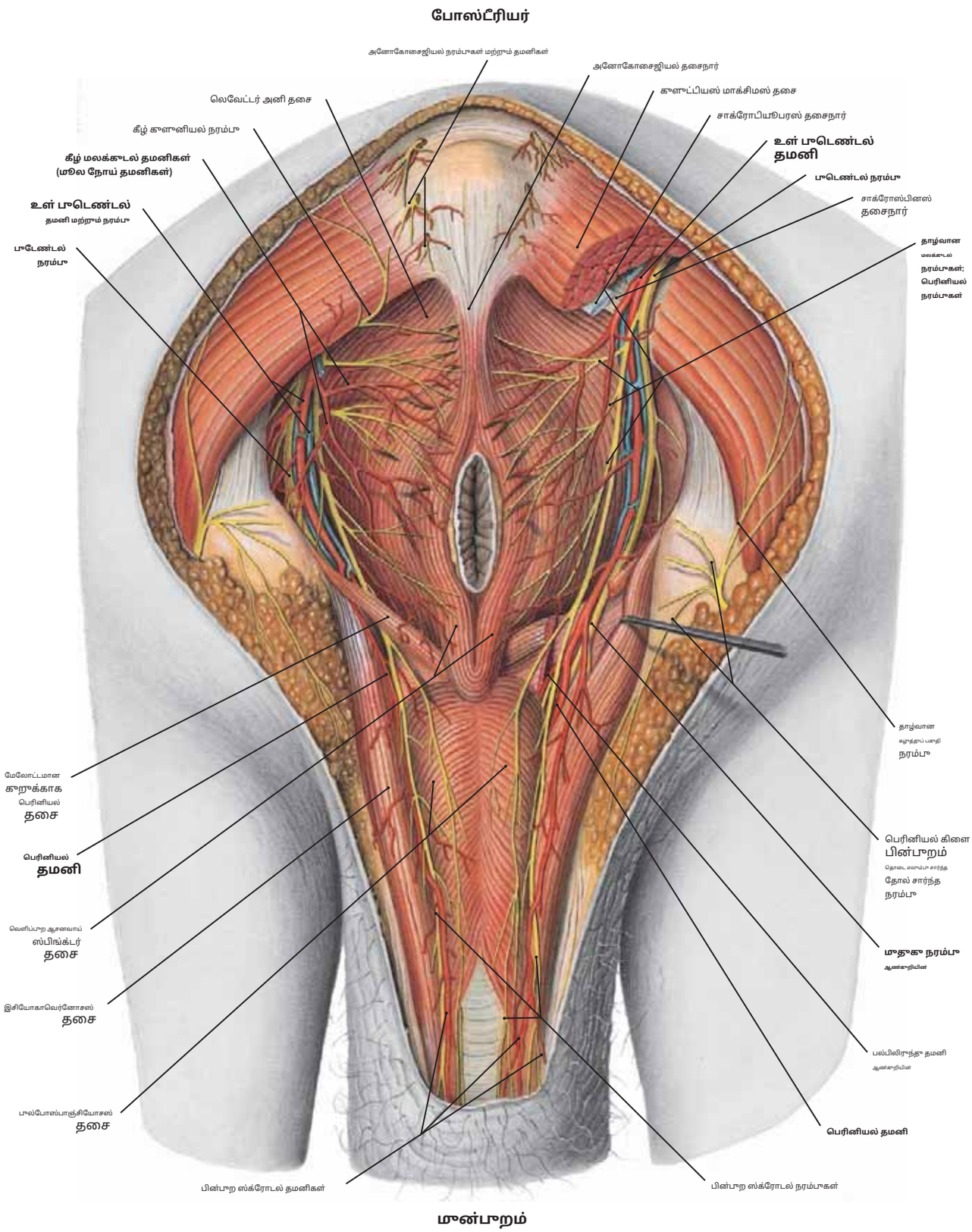

படம் 366 ஆண் பெரினியத்தின் நரம்புகள் மற்றும் இரத்த நாளங்கள்

கறிப்பு: (1) பெரினியத்தின் தோலும் இஷியோரெக்டல் ஃபோஸாவின் கொழுப்பும் அகற்றப்பட்டு, இரு வரின் தசைகள், நாளங்கள் மற்றும் நரம்புகள் வெளிப்படும். **கூத**மற்றும்**யூரோஜெனிட்டல் பகுதிகள்.**

(2) தி**உட்புற பூடெண்டல் நாளங்கள்**மற்றும்**நரம்புகள்**இடுப்பிலிருந்து கௌட்டியல் பகுதிக்கு வெளிப்பட்டு, பின்னர் பெரினியம் வழியாக செல்கிறது **பூடெண்டல் கால்வாய்**(அல்காக்கின்). பக்கவாட்டு எல்லையில்**இஸ்கியோரெக்டல் ஃபோஸா**அவற்றின் கிளைகள், தி**தாழ்வான மலக்கூடல் நாளங்கள்**மற்றும்**நரம்புகள்,**லெவேட்டர் அனி மற்றும் வெளிப்புற ஆசன சுழற்சி தசைகளுக்கு உணவளிக்க ஃபோஸாவை கறுக்காகக் கடக்கவும்.

(3) நாளங்கள் மற்றும் நரம்புகளின் முக்கிய தண்டுகள் முன்புறமாகத் தொடர்கின்றன, யூரோஜெனிட்டல் உதரவிதானத்தைத் துளைக்கின்றன, மேலும்**பெரினியல் நாளங்கள்**மற்றும்**நரம்பு**மற்றும் **மூதுகு நாளங்கள்**மற்றும்**ஆண்குறியின் நரம்பு.**யூரோஜெனிட்டல் முக்கோணத்தின் தசைகள் பெரினியல் நரம்பால் பூனரமைக்கப்படுகின்றன, அதே நேரத்தில் ஆண்குறியின் பின்புற நரம்பு அந்த உறுப்பின் முக்கிய உணர்வு நரம்பாகும்.

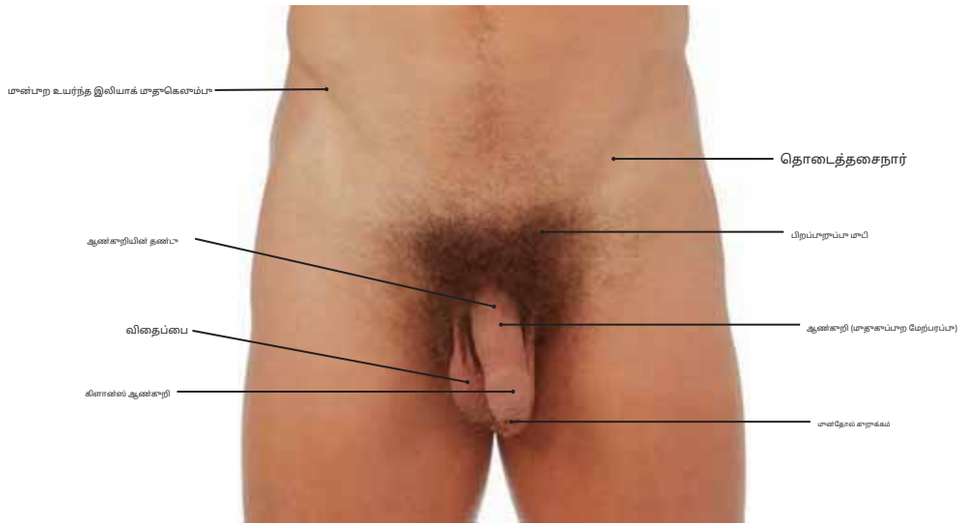

படம்

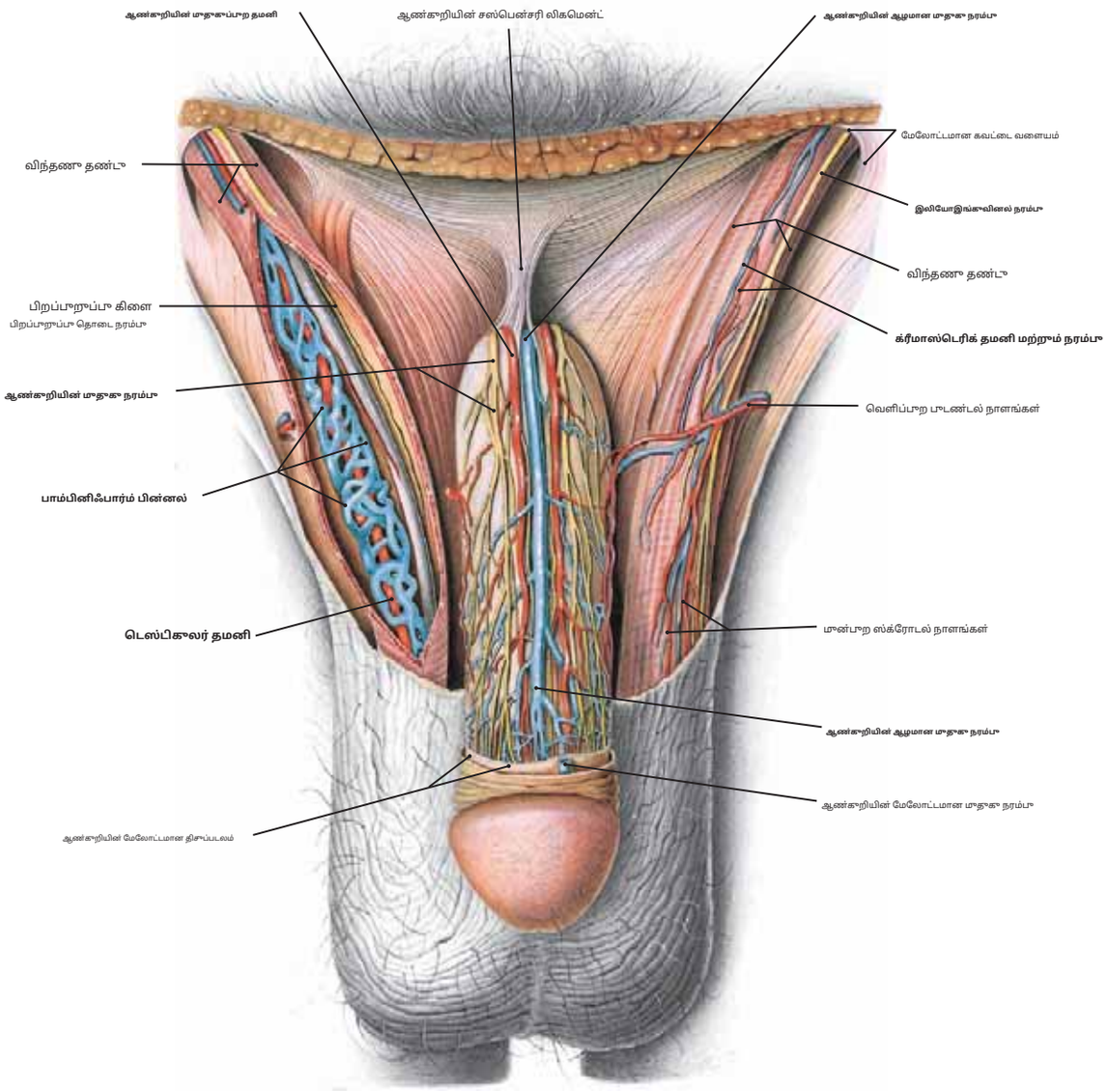

படம் 367.2 ஆண்குறி மற்றும் விந்தணுத் தண்டு ஆகியவற்றின் நாளங்கள் மற்றும் நரம்புகள்

குறிப்பு: (1) ஆண்குறியின் முன்புற அந்தரங்கப் பகுதி மற்றும் ஆண்குறியிலிருந்து தோல் அகற்றப்பட்டு, ஆண்குறியின் மேலோட்டமான நாளங்கள் மற்றும் நரம்புகளை வெளிப்படுத்துகிறது மற்றும் இடது **விந்தணு தண்டு.** உள்ளே உள்ள ஆழமான கட்டமைப்புகளைக் காட்ட வலது விந்தணுத் தண்டு திறக்கப்பட்டுள்ளது (படம் 369.1 ஐப் பார்க்கவும்).

(2) விந்தணுத் தண்டுப் பாதையின் மேற்பரப்பில் **இலியோஇங்குவினல் நரம்பு** மற்றும் **பிணக்குடல் தமனி** மற்றும் **நரம்பு.** வடத்திற்குள் காணப்படும் **நாளம் தணிப்பு** மற்றும் **விரை தமனி** சுழப்பட்டுள்ளது **நரம்புகளின் பாம்பினிஃபார்ம் பின்னல்.**

(3) ஆண்குறியின் திசுப்படலத்தின் கீழும், நடுக்கோட்டிலும், இணைக்கப்படாதவை வரிசையாகச் செல்கின்றன. **ஆண்குறியின் ஆழமான முதுகு நரம்பு.** நரம்பு பக்கவாட்டில், ஜோடியாக இருப்பதைக் கவனிக்கவும் **முதுகுத் தமனிகள்** மற்றும் **ஆண்குறியின் நரம்புகள்.**

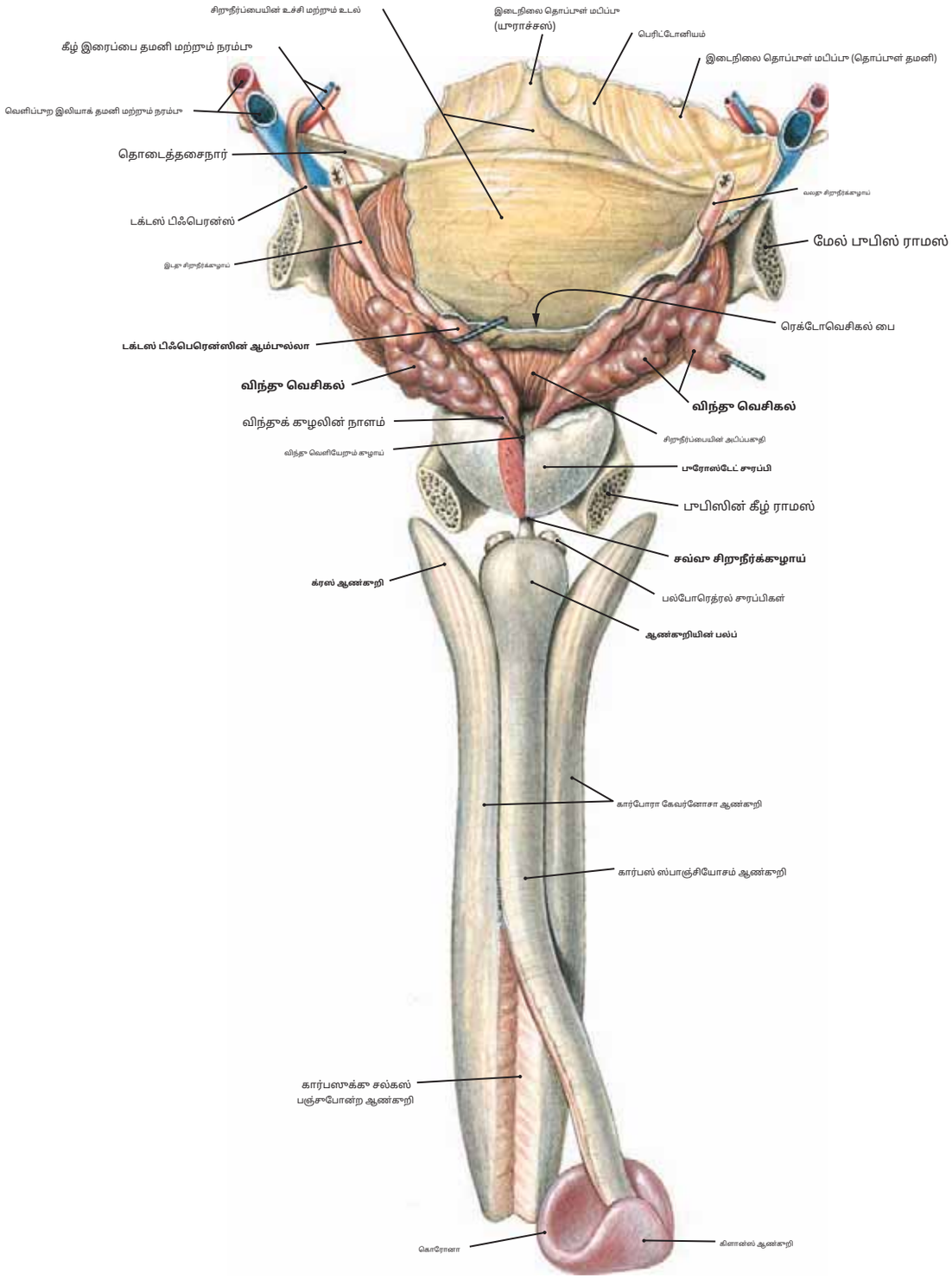

படம் 368சவ்வு சிறுநீர்க்குழாய் மூலம் சிறுநீர்ப்பை மற்றும் பிற உறுப்புகளுடன் இணைக்கப்பட்ட ஆண்கறியின் விறைப்பு உடல்கள்.

குறிப்பு: (1) ஆண்கறியின் விறைப்பு உடல்களை நெருக்கமாக உள்ளடக்கிய ஆழமான திசுப்படலம் அகற்றப்பட்டுள்ளது, மேலும் அதன் தொலைதூர பகுதி**கார்பஸ் ஸ்பாஞ்சியோசம் ஆண்கறி**(ஆண்கறி சிறுநீர்க்குழாய் கொண்பிருக்கும்) இரண்பிற்கும் இடையிலான நிலையிலிருந்து இடம்பெயர்ந்துள்ளது.**கார்போரா கேவர்னோசா ஆண்கறி.**

(2) பின்புற மேற்பரப்பு**சிறுநீர்ப்பை**மற்றும்**புரோஸ்டேட்**மற்றும் தொடர்புடைய**விந்து நாளங்கள்,**மற்றும்**பல்போரெத்ரல் சுரப்பிகள்**இந்த கட்டமைப்புகள் அனைத்தும்**சிறுநீர்க்குழாய்,**இதன் சவ்வுப் பகுதி தொடர்ச்சியாக உள்ளது**ஆண்கறி சிறுநீர்க்குழாய்.**

(3) குறுகலான**குரூரா**கார்போரா கேவர்னோசா ஆண்கறியின், இது பக்கவாட்டில் பிரிந்து இசியல் மற்றும் அந்தரங்க ராமியுடன் ஒட்டிக்கொள்கிறது. அவை இஷியோகாவெர்னோசஸ் தசைகளின் இழைகளால் சூழப்பட்டுள்ளன (படம் 366 ஐப் பார்க்கவும்). கார்பஸ் ஸ்பாஞ்சியோசம் ஆண்கறியின் அடிப்பகுதியும் விரிவடைந்து அழைக்கப்படுகிறது. **ஆண்கறியின் பல்ப்.**இது பல்போகாவெர்னோசஸ் தசையால் சூழப்பட்டுள்ளது (படம் 365.2 ஐப் பார்க்கவும்).

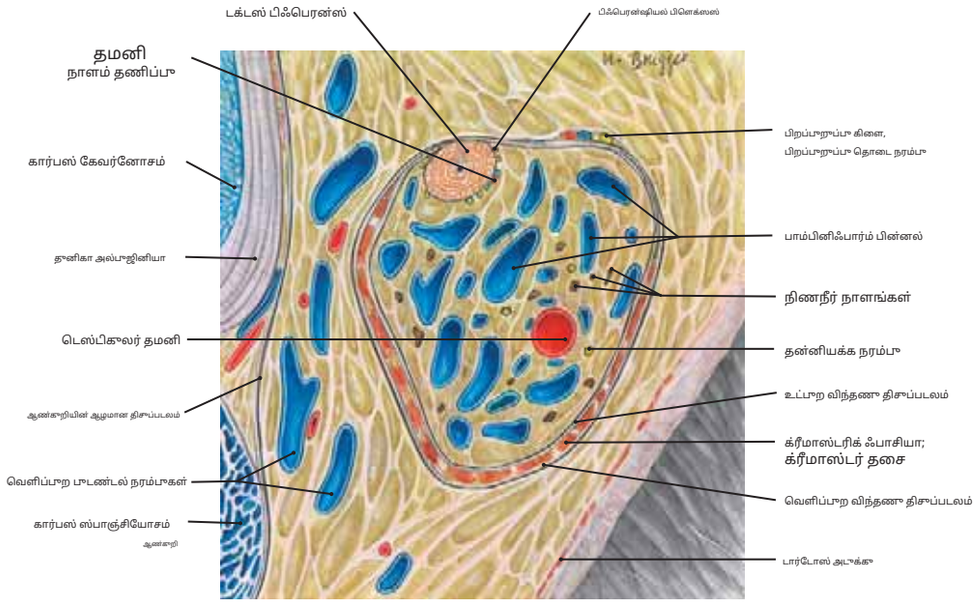

படம் 369.1 விதைப்பைக்குள் விந்தணு வடத்தின் குறுக்குவெட்டுப் பிரிவு

குறிப்பு: (1) விந்தணுத் தண்டு பின்வருவனவற்றைக் கொண்டுள்ளது: (அ) நாளம் டிஃபெரன்கள், (ஆ) நாளம் டிஃபெரன்களின் தமனி, (இ) டெஸ்டிகலர் தமனி, (ஈ) க்ரீமாஸ்டெரிக் தமனி, (இ) நரம்புகளின் பாம்பினிஃபார்ம் பின்னல், (எஃப்) நிணநீர் நாளங்கள், மற்றும் (ஜி) அனுதாபம் மற்றும் உணர்ச்சி நரம்பு இழைகள் மற்றும் சில கொழுப்பு. இவை உள் மற்றும் வெளிப்புற விந்தணு ஃபாசியல் அடுக்குகள் மற்றும் க்ரீமாஸ்டர் தசையால் சூழப்பட்டுள்ளன.

(2) விந்தணுத் தண்டு மேலோட்டமான கவட்டை வளையம், கவட்டை கால்வாய் மற்றும் வயிற்று கவட்டை வளையம் ஆகியவற்றைக் கடந்து செல்கிறது.

(3) தமனிகள் மற்றும் நரம்புகள் அபிவயிற்றிலிருந்து விரைக்கு இறங்குகின்றன, அதே நேரத்தில் பியூக்டஸ் டிஃபரன்ஸ், நரம்புகள் மற்றும் நிணநீர் நாளங்கள் விரையிலிருந்து வயிற்றுக்கு மேலே செல்கின்றன.

(4) விந்தணுத் தண்டு வெளிப்புற விந்தணுத் திசுப்படலம், உட்புற விந்தணுத் திசுப்படலம் மற்றும் க்ரீமாஸ்டர் தசை ஆகியவற்றால் மூடப்பட்டுள்ளது.

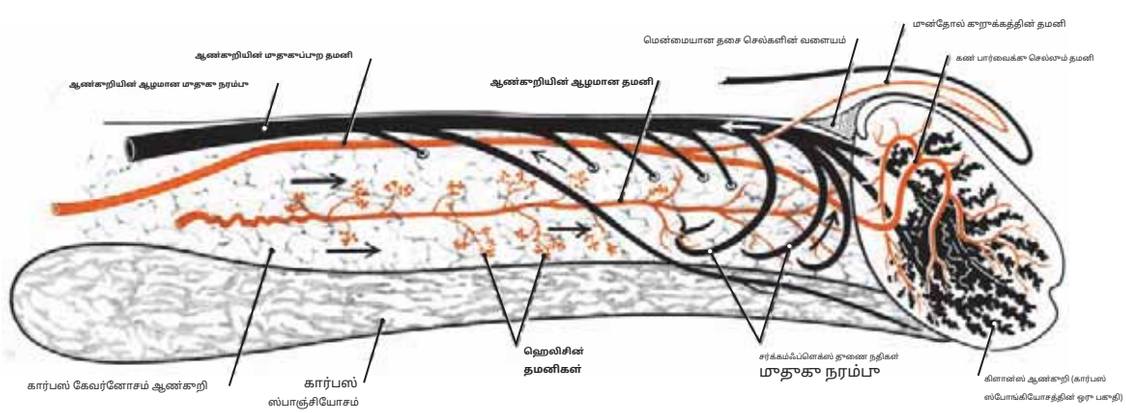

படம் 369.2 ஆண்கறி வழியாக நீளமான பிரிவு, அதன் வாஸ்கலர் சுழற்சியைக் காட்டுகிறது.

குறிப்பு: (1) ஆண்கறியின் மூதுகு மற்றும் ஆழமான தமனிகள் முக்கியமாக கார்போரா கேவர்னோசாவிற்கு மட்டுமல்லாமல், கார்பஸின் கிளான்ஸ் ஆண்கறிக்கும் இரத்தத்தை வழங்குகின்றன. ஸ்பாஞ்சியோசம்.

(2) தி**ஹெலிசின் கிளைகள்**ஆழமான தமனி மற்றும்**வட்டவடிவ தூணை ஆறுகள்**உடல் மற்றும் சுரப்பிகளிலிருந்து இரத்தத்தைத் திருப்பி அனுப்பும் ஆழமான மூதுகு நரம்பு.

(3) ஆண்கறியின் சுரப்பி, கார்போரா கேவர்னோசா மற்றும் கார்பஸ் ஸ்பாஞ்சியோசம் ஆகியவற்றிலிருந்து வரும் சிரை வடிகால்**ஆண்கறியின் ஆழமான மூதுகு நரம்பு,**அதே நேரத்தில் மேலோட்டமான மூதுகு நரம்பு (இந்த படத்தில் காட்டப்படவில்லை) ஆண்கறியின் முன்பகுதி மற்றும் தோலை வடிகட்டுகிறது.

படம் 370.1 ஆண்குறியின் நடுப்பகுதி வழியாகப் பிரித்தல்ந

(படம் 370.4 ஐப் பார்க்கவும்)

குறிப்பு: (1) ஆண்குறி இரண்டு கார்போரா கேவர்னோசா ஆண்குறியால் ஆனது. விறைப்புத் திசு மற்றும் ஒரு கார்பஸ் ஸ்பாஞ்சியோசம் ஆண்குறியைக் கொண்டுள்ளது, இது வயிற்றுப் பகுதியிலும், சிறுநீர்க்குழாயின் ஆண்குறிப் பகுதியைக் கொண்ட நடுக்கோட்டிலும் காணப்படுகிறது.

(2) மூன்று உடல் பாகங்களும் ஆழமான திசுப்படலத்தின் நெருக்கமாக மூதலீடு செய்யும் அடுக்கால் சுழப்பட்டுள்ளன. விறைப்புத்தன்மையில், இரத்தம் விறைப்பு திசுக்களை நிரப்புகிறது, இதனால் உடல் பாகம் கடினமாகிறது. மெல்லிய சுவர் கொண்ட நரம்புகள் உடல் பாகத்திற்கும் ஆழமான திசுப்படலத்திற்கும் இடையில் சுருக்கப்படுகின்றன. சிரை இரத்தம் பொது சுழற்சியில் மீண்டும் வெளியேறுவதைத் தடுப்பதன் மூலம் விறைப்புத்தன்மை பராமரிக்கப்படுகிறது.

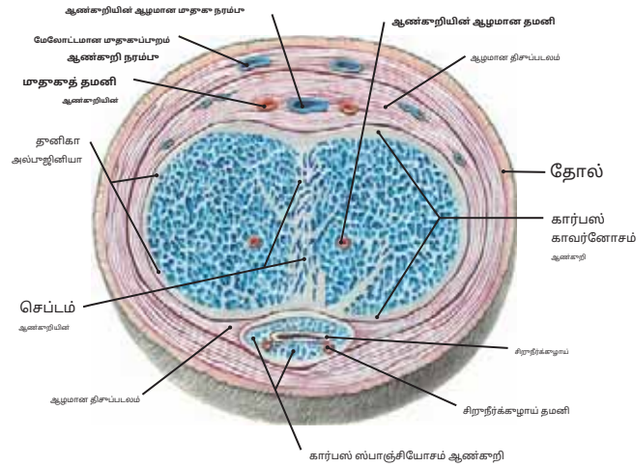

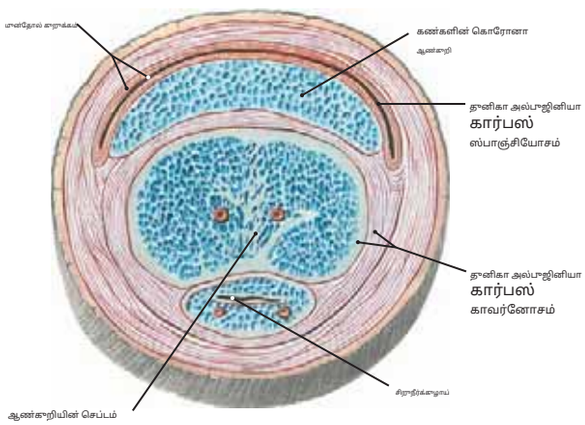

படம் 370.2கிளான்ஸ் ஆண்குறியின் கழுத்தில் உள்ள பகுதி (படம் 370.4 ஐப் பார்க்கவும்)

குறிப்பு: இந்தப் பகுதி ஆண்குறியின் கிளேன்சிமல் பகுதியிலிருந்து எடுக்கப்பட்டது. கார்போரா கேவர்னோசா ஆண்குறி தொலைவில் சிறியதாகிறது, அதே நேரத்தில் கிளேன்சிலின் கொரோனா கார்பஸ் ஸ்பாஞ்சியோசம் ஆண்குறியின் பஞ்சுபோன்ற திசுக்களால் உருவாகிறது.

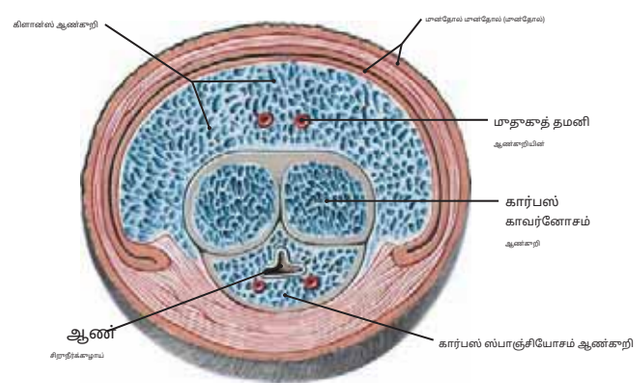

படம் 370.3 கிளான்ஸ் ஆண்குறியின் நடுப்பகுதி ந

(படம் 370.4 ஐப் பார்க்கவும்)

குறிப்பு: ஆண்குறியின் நடுப்பகுதியில் உள்ள இந்த குறுக்குவெட்டு, கார்போரா கேவர்னோசா ஆண்குறியின் அளவு குறைந்து வருவதைக் காட்டுகிறது. இந்த இடத்தில், ஆண்குறி குறுக்கு நொடியின் பெரும்பகுதியை ஆக்கிரமித்துள்ளது.

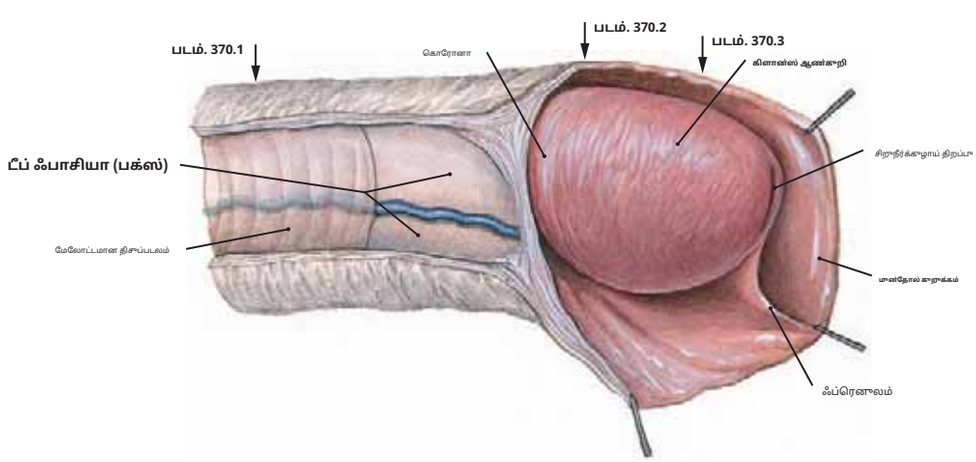

படம் 370.4 ஆண்குறியின் தொலைதூர முனை

குறிப்பு: ஆண்குறியின் தொலைதூர முனையானது கிளான்ஸ் ஆண்குறியைக் கொண்டுள்ளது, இது ஃப்ரெனுலத்தால் தோலின் நகல் மடிப்புடன், மான்தோல் குறுக்குவெட்டுடன் இணைக்கப்பட்டுள்ளது. ஆண்குறியின் தோல் மெல்லியதாகவும், மென்மையாகவும் இருப்பதையும், அதன் சுதந்திரமாக நகரும் தன்மைக்குக் காரணமான ஆழமான திசுப்படலம் மற்றும் உடல் பகுதியுடன் தளர்வாக இணைக்கப்பட்டுள்ளதையும் கவனியுங்கள். (அம்புகள் மேலே காணப்பட்ட குறுக்குவெட்டுகளைக் குறிக்கின்றன.)

அத்தியாயம் 5

மூதுகு, மூதுகெலும்பு நெடுவரிசை மற்றும் மூதுகுத் தண்டு

தட்டுகள்

371 371 தமிழ்மேற்பரப்பு உடற்கூறியல் மற்றும் பின்புற எலும்புக்கூடு கட்டமைப்புகள்

372 अनिका372 தமிழ்மூதுகு: தோல் மற்றும் தோல் நரம்புகள்

373 अनुक्षितபின்புறத்தின் மேலோட்டமான தசைகள்; தசை விளக்கப்படம்

374 अनिका374 தமிழ்இடைநிலை மூதுகு தசைகள் மற்றும் லாபிசிமஸ் டோர்சி

375 अनुक्षितErector Spinae மற்றும் Semispinalis தசைகள்

376 अनुक्षितமூதுகு: இடைநிலை மற்றும் ஆழமான மூதுகு தசைகள்

377 (ஆங்கிலம்)மூதுகு: எரெக்டர் ஸ்பைனே தசை

378 -மூதுகு: பிரான்ஸ்வர்சோஸ்பைனல் தசைக் குழுக்கள்

379 अनुक्षितஇடைநிலை மற்றும் ஆழமான மூதுகு தசைகளின் விளக்கப்படம்

380 தமிழ்செமிஸ்பினாலிஸ், மல்டிஃபிடஸ் மற்றும் ரோட்டேட்டர் டீப் பேக் தசைகள்: விளக்கப்படம்; படம்

381 -பின்புற கழுத்து தசைகள்; தூணை ஆக்ஸிபிடல் மூக்கோணம்

382 -பின்புறம்: மேலோட்டமான நாளங்கள் மற்றும் நரம்புகள்

383 -பின்புறம்: ஆழமான நாளங்கள் மற்றும் நரம்புகள்; தூணை மூளை பகுதி

384 தமிழ்தூணை மூளைப் பகுதி: தசைகள், நாளங்கள் மற்றும் நரம்புகள்

385 ஐப் பதிவிறக்கவும்சப்ஆக்ஸிபிடல் பகுதி: நரம்புகள் மற்றும் தசை விளக்கப்படம்

386 தமிழ்மூதுகு: மூதுகெலும்பு நரம்புகளின் மூதன்மை ராமி; குறுக்கு பின்புறப் பிரிவு

387 -மூதுகெலும்பு தூண் மற்றும் பெக்டோரல் மற்றும் இடுப்பு வளையங்கள்

388 -கர்ப்பப்பை வாய் மூதுகெலும்புகள்

389 -கர்ப்பப்பை வாய் மூதுகெலும்புகள் மற்றும் அட்லாண்டூசிபிடல் சவ்வுகள்

390 समानी390 தமிழ்கிரானியோவெர்டெபிரல் மூட்டுகள் மற்றும் தசைநார்கள்

391 -கிரானியோவெர்டெபிரல் மூட்டுகள் மற்றும் தசைநார்கள்; அட்லஸின் எக்ஸ்-கதிர்கள் மற்றும் அச்சு

392 -மூதுகெலும்பு நெடுவரிசை

393 -மார்பு மூதுகெலும்புகள்; விலா எலும்பு மூட்டுகள்

394 अनिकालिका 394 தமிழ்மூதுகெலும்பு மூட்டுகள் மற்றும் தசைநார்கள் 1

395 अनुक्षितமூதுகெலும்பு மூட்டுகள் மற்றும் தசைநார்கள் 2

396 தமிழ்இடுப்பு மூதுகெலும்புகள்

397 (ஆங்கிலம்)கர்ப்பப்பை வாய் மற்றும் இடுப்பு மூதுகெலும்புகள்: இன்டர்வெர்டெபிரல் வட்டுகள் மற்றும் தசைநார்கள்

398 अनुक्षितமூதுகெலும்பு இடை வட்டுகள்

399 अनुक्षितசாக்ரம் மற்றும் கோசிக்ஸ்

400 மீரேடியோகிராஃப்கள்: கர்ப்பப்பை வாய் மூதுகெலும்பு (பக்கவாட்டு பார்வை); மார்பு பகுதி மூதுகெலும்பு (முன்னோக்கப் பின்புறக் காட்சி)

401 401 க்கு மேல்ரேடியோகிராஃப்கள்: இடுப்பு மூதுகெலும்பு (முன்புறம் மற்றும் பக்கவாட்டு காட்சிகள்)

402 अनिका402 தமிழ்மூதுகுத் தண்டு (குழந்தை); மூதுகுத் தண்டு நரம்புகள் (வயது வந்தோர், வரைபடம்)

403 अनिकालिका 403 தமிழ்மூதுகுத் தண்டு (பின்புற மற்றும் வென்ட்ரல் பார்வைகள்)

404 தமிழ்மூதுகுத் தண்டு: தமனி வழங்கல் மற்றும் மூதுகுத் தண்டு வேர்கள்

405 अनिका 405 தமிழ்மூதுகுத் தண்டு: வால் குதிரை

406 अनुक्षितமூதுகுத் தண்டு: குறுக்குவெட்டு; மூதுகுத் தண்டு தமனிகள்

407 अनिका407 தமிழ்மூதுகெலும்பு நரம்புகள்; குறுக்குவெட்டு, மூன்றாவது இடுப்பு நிலை

408 अनिका408 தமிழ்மூதுகுத் தண்டில் இடுப்பு மற்றும் சாக்ரல் பஞ்சர்

படம் 371.1 பின்புறத்தின் மேற்பரப்பு உடற்கூறியல்

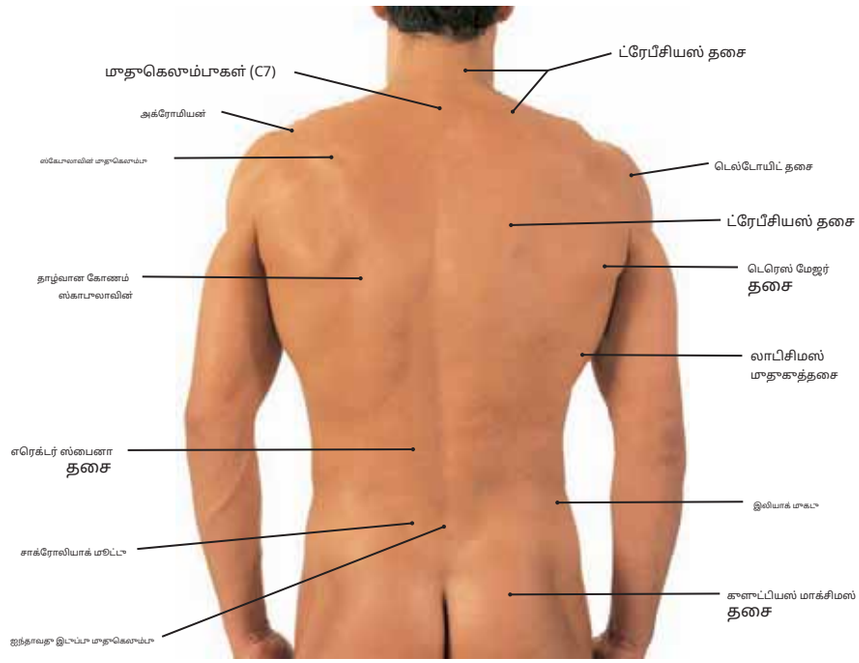

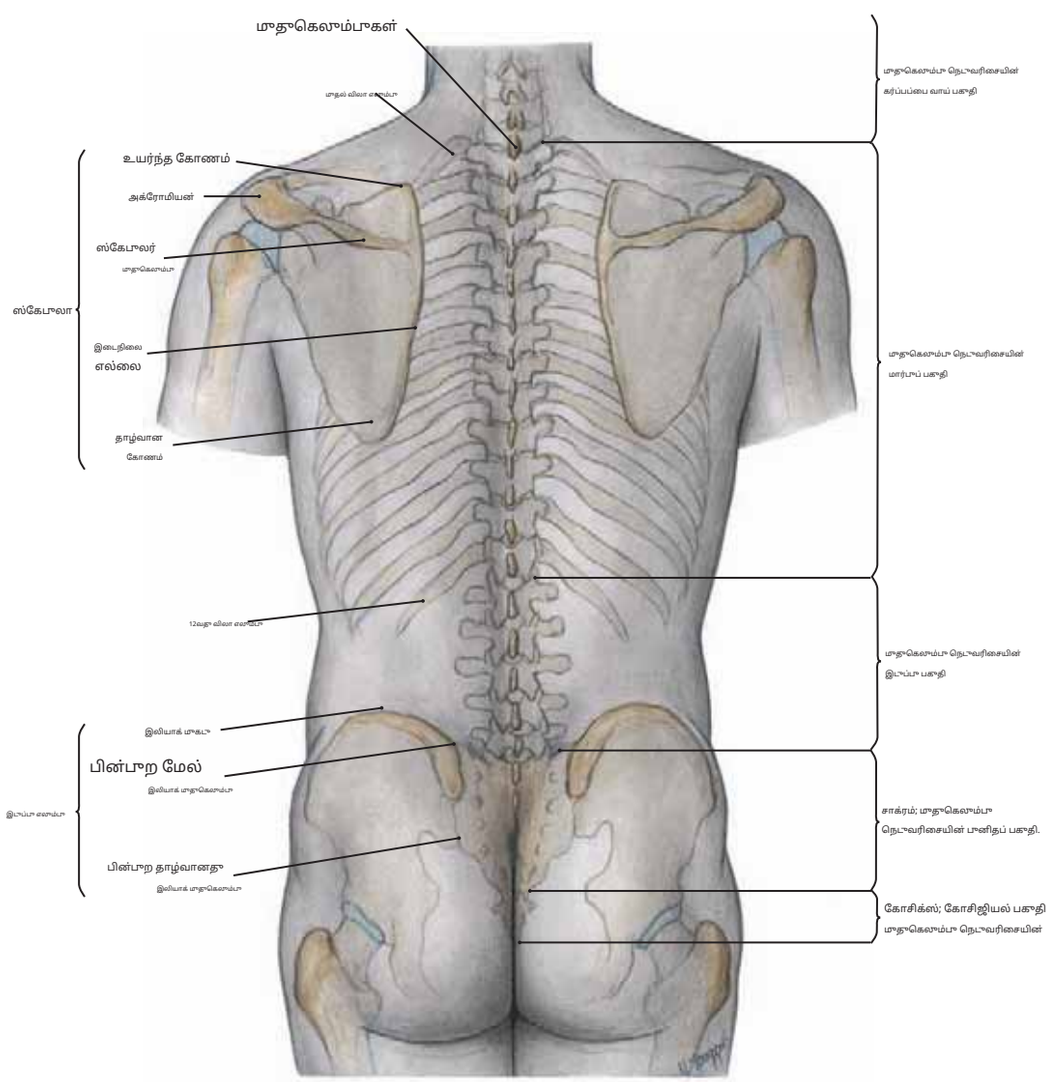

படம் 371.2 உடற்பகுதியின் பின்புறத்தில் உள்ள எலும்புக்கூடு கட்டமைப்புகள்

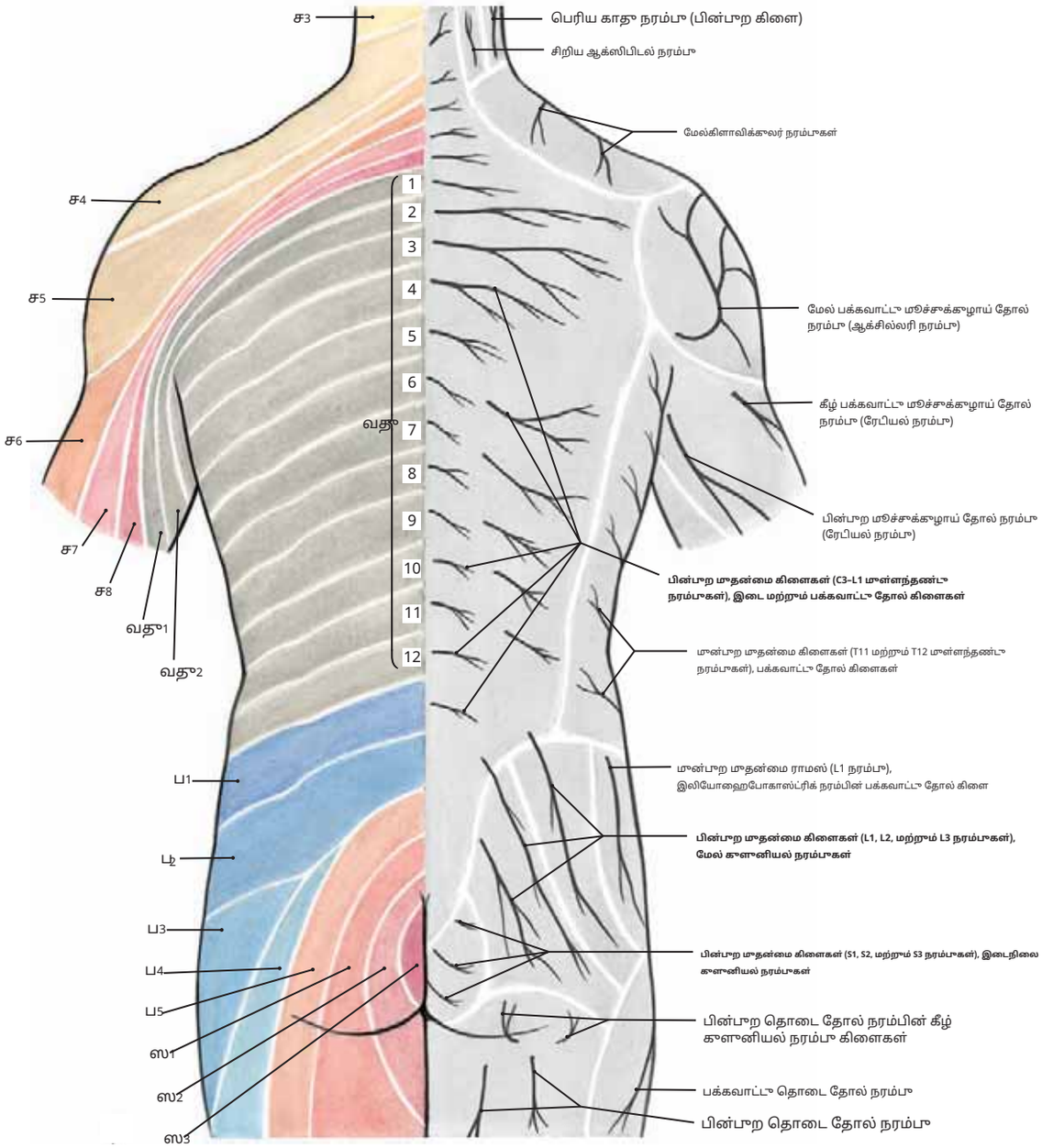

படம் 372 தோல் மற்றும் தோல் நரம்பு பரவல் (உடலின் பின்புற அம்சம்)

குறிப்பு: (1)**தோல் அழற்சி**இடதுபுறத்தில் காட்டப்பட்டுள்ளன மற்றும்**தோல் நரம்பு**உடற்பகுதியின் பின்புறத்திற்கான பரவல் மற்றும் மேற்பரப்பு பகுதிகள் காட்டப்பட்டுள்ளன வலது.

(2) ஒரு நரம்பின் தோல் கிளைகளால் வழங்கப்படும் தோலின் ஒரு பகுதி டெர்மடோம் என்று அழைக்கப்படுகிறது. அருகிலுள்ள பிரிவு நரம்புகளுக்கு இடையில் கணிசமான ஒன்றுடன் ஒன்று உள்ளது, மேலும் ஒரு முதுகெலும்பு நரம்பின் இழப்பு மாற்றப்பட்ட உணர்வின் பகுதியை உருவாக்கினாலும், அது முழுமையான உணர்வு இழப்பை ஏற்படுத்தாது.

(3) மூன்றின் நடு நரம்பு வழங்கும் டெர்மடோமின் முழுமையான உணர்வு இழப்பை உருவாக்க, குறைந்தது மூன்று தொடர்ச்சியான முதுகெலும்பு நரம்புகள் அழிக்கப்பட வேண்டும்.

(4) ஹெர்பெஸ் ஜோஸ்டரால் (ஷிங்கிள்ஸ்) பாதிக்கப்பட்ட தோல் பகுதிகளை வரைபடமாக்குவது, டெர்மடோம் பரவல் பற்றிய நமது அறிவை அதிகரித்துள்ளது. மற்றொரு சோதனை நடைமுறை "மீதமுள்ள உணர்திறன்" ஆகும். பிந்தையதில், டெர்மடோம் ஆய்வு செய்யப்படும் அப்படியே வேருக்கு மேலேயும் கீழேயும் பல வேர்களைப் பிரித்த பிறகு, டெர்மடோம் பகுதிகள் விலங்குகளில் நிறுவப்படுகின்றன.

(5) C3 முதல் L1 வரையிலான முதுகெலும்பு நரம்புகளின் பின்புற முதன்மை ராமி (துண்டிக்கப்பட்ட மூலம்) உடற்பகுதியின் பின்புற தோலை வழங்குகிறது, அதே நேரத்தில் பக்கவாட்டு கழுத்து, மேல் மூட்டு மற்றும் பக்கவாட்டு தண்டு ஆகியவை முன்புற முதன்மை ராமியால் வழங்கப்படுகின்றன.

(6) L1, L2, மற்றும் L3 (மேல் குளுனியல் நரம்புகள்) ஆகியவற்றின் பின்புற முதன்மை ராமி (போல்ட்ஃபேஸ்) மற்றும் S1, S2 மற்றும் S3 (இடை குளுனியல் நரம்புகள்) ஆகியவற்றின் பின்புற முதன்மை ராமி (போல்ட்ஃபேஸ்) ஆகியவை குளுட்டியல் மற்றும் சாக்ரல் பகுதிகளை வழங்குகின்றன. பின்புற கீழ் தண்டு மற்றும் மூட்டுகளின் மீதமுள்ள நரம்புகள் முன்புற முதன்மை ராமியிலிருந்து வந்தவை.

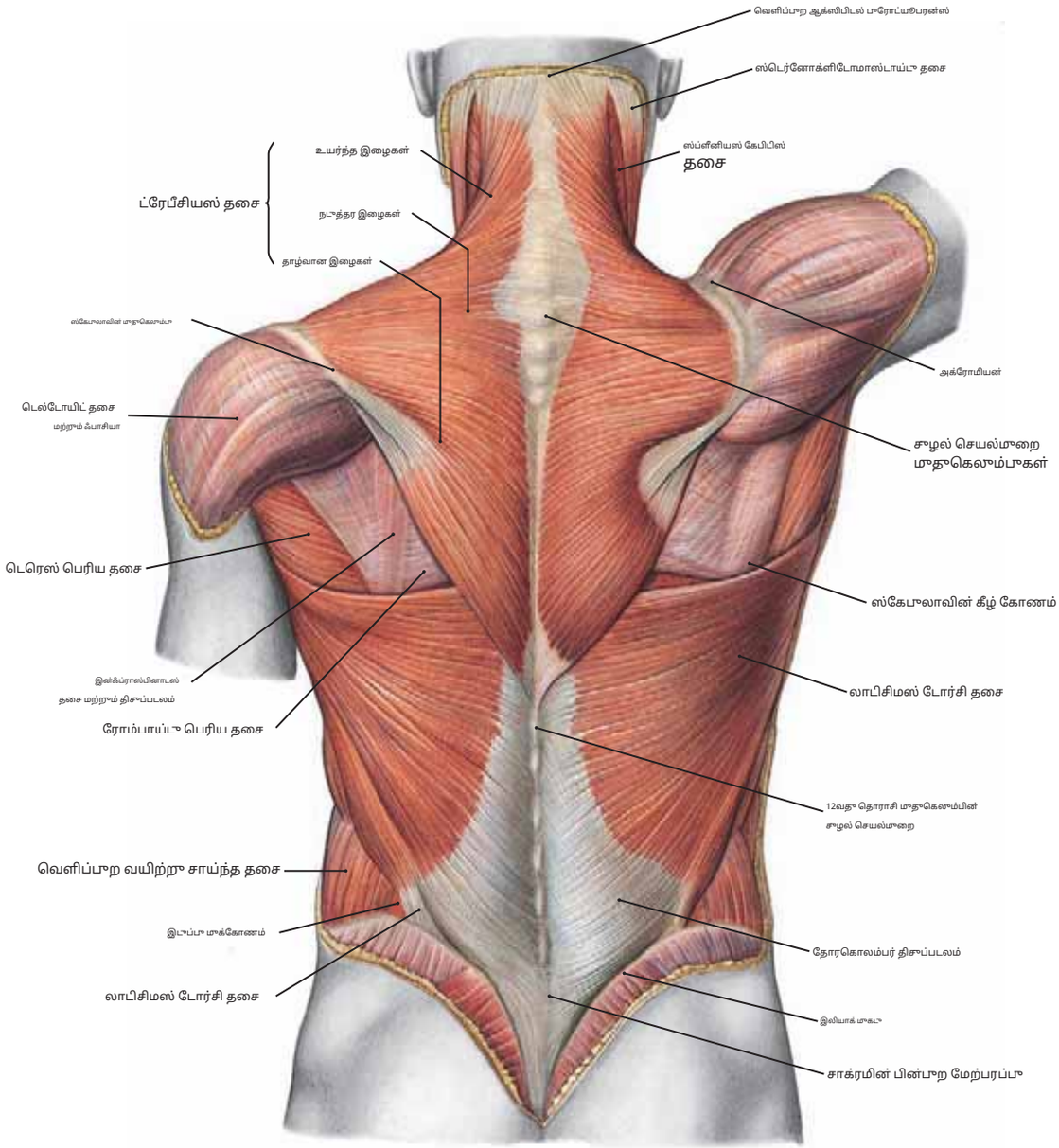

படம் 373 பின்பறத்தின் மேலோட்டமான தசைகள்: ட்ரேபீசியஸ் மற்றும் லாடிசிமஸ் டோர்சி.

ட்ரெபீசியஸ் மற்றும் லாடிசிமஸ் டோர்சி ஆகியவை மாதுகின் மேலோட்டமான தசைகள் என்றாலும், அவை இரண்டும் பெக்டோரல் கர்டில் எலும்புகளில் - அதாவது ஸ்கேபுலா மற்றும் ஹியூமெரஸில் - செருகப்படுகின்றன என்பதை நினைவில் கொள்க.

பின்பறத்தின் மேலோட்டமான தசைகள் தசை	தோற்றம்	செருகல்	உள்நோக்கம்	செயல்
ட்ரேபீசியஸ்	மேல் நுச்சல் கோட்டின் நடுவில் மூன்றில் ஒரு பகுதி; வெளிப்பறம் ஆக்ஸிபிடல் பாரோட்யூபரன்ஸ்; லிஜமென்டம் நியூச்சே; C7 மற்றும் T1 முதல் T12 மாதுகெலும்புகள் வரையிலான சாழல் செயல்முறைகள்.	கிளாவிக்கிளின் பக்கவாட்டு மூன்றாவது; இடைநிலை அக்ரோமியனின் விளிம்பு; ஸ்காபுலாவின் மாதுகெலும்பு	மோட்டார் இழைகள் தூண்டு நரம்பின் மாதுகெலும்பு பகுதி (XI); உணர்ச்சி இழைகள் சி3, சி4	90 முதல் 180 டிகிரி வரை ஹியூமெரஸ் கடத்தலின் போது ஸ்காபுலாவை சாழற்ற செரட்டஸ் முன்பறத்திற்கு உதவுகிறது; மேல் இழைகள் ஸ்காபுலாவை உயர்த்துகின்றன; கீழ் இழைகள் ஸ்காபுலாவை அழுத்துகின்றன; நடுத்தர இழைகள் ஸ்காபுலாவைச் சேர்க்கின்றன; ஆக்ஸிபிடல் இழைகள் தலையை பக்கவாட்டில் இழுக்கின்றன.
லாடிசிமஸ் டோர்சி	தோரகொலம்பர் திசுப்படலம்; கீழ் ஆறு தொராசி மாதுகெலும்புகள் மற்றும் ஐந்து இடுப்பு மாதுகெலும்புகள் மற்றும் சாக்ரமின் சாழல் செயல்முறைகள்; இலியாக் முகடு; கீழ் மூன்று அல்லது நான்கு விலா எலும்புகள்	தரை கழாய்களுக்கிடையேயான பள்ளம் மேற்கையின்	மார்பு நரம்பு பின்பறத்திலிருந்து மூச்சுக்குழாய் பின்னல் தண்டு (C6, C7, C8)	ஹுமரஸை நீட்டி, கூட்டி, மையமாக சாழற்றுகிறது; செருகல் சரி செய்யப்பட்டவுடன், அது ஏறுவதைப் போல உடற்பகுதியை கைகளுக்கு உயர்த்துகிறது.

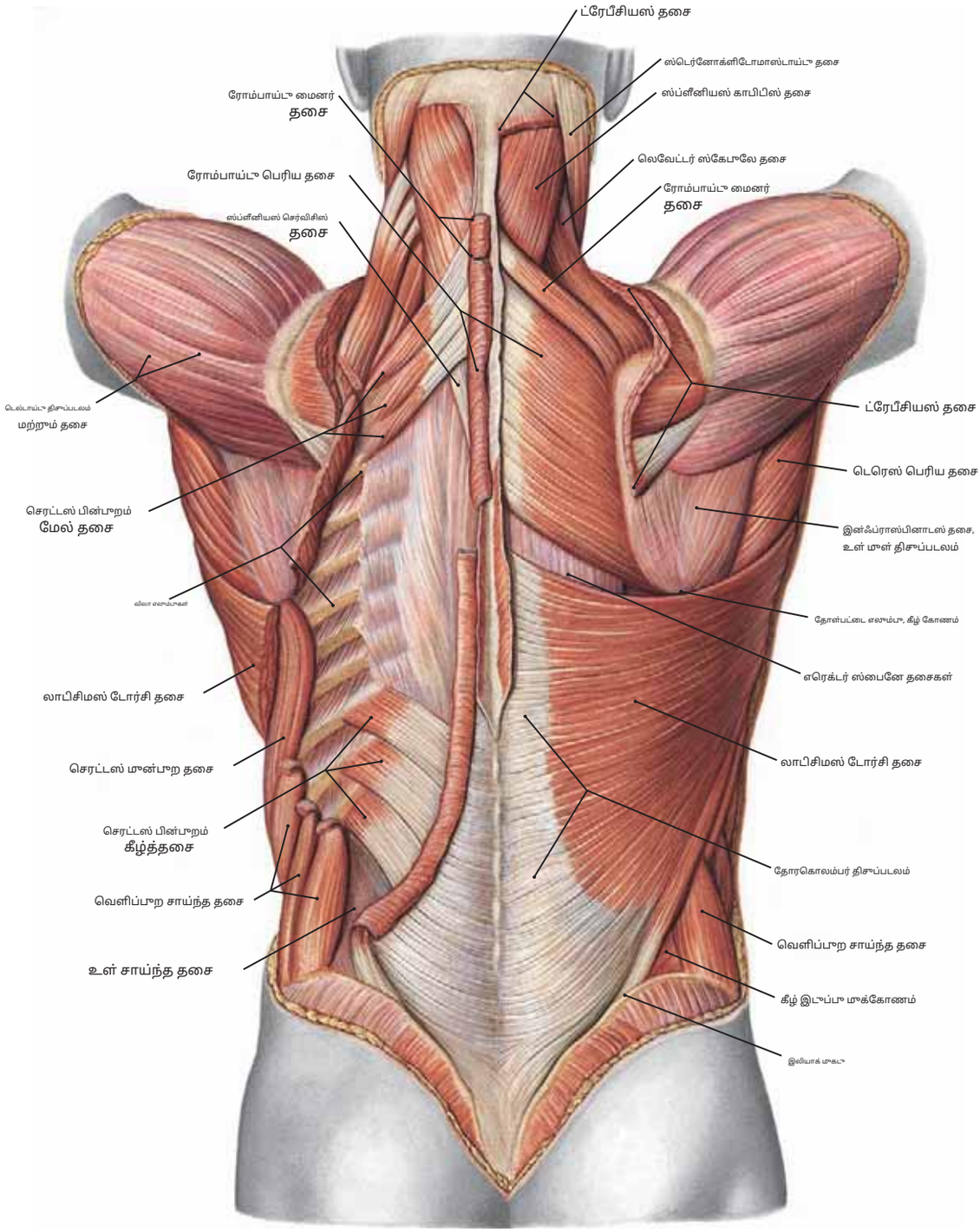

படம் 374 மேலோட்டமான மற்றும் இடைநிலை மூதுகு தசைகள் (பின்புறக் காட்சி)

குறிப்பு: (1) வலது பக்கத்தில், சாய்சதுர தசைகள், லெவேட்டர் ஸ்கேபுலே மற்றும் ஸ்ப்ளெனியஸ் கேபிடிஸ் ஆகியவற்றை வெளிப்படுத்த ட்ரெபீசியஸ் அகற்றப்பட்டுள்ளது.

லாடிசிமஸ் டோர்சி மற்றும் தோரகொலம்பர் திசுப்படலம் இன்னும் அப்படியே உள்ளன.

(2) இடது பக்கத்தில், ட்ரேபீசியஸ், லாடிசிமஸ் டோர்சி மற்றும் ரோம்பாய்டு தசைகள் அகற்றப்பட்டு, செரட்டஸ் போஸ்டீரியர் சுப்பீரியர், செரட்டஸ் போஸ்டீரியர் இன்ஃபீரியர் மற்றும் பல விலா எலும்புகள் வெளிப்படுகின்றன.

(3) விறைப்பு மூதுகெலும்பு தசை மற்றும் அதன் மேல் உள்ள திசுப்படலம் (வலதுபுறத்தில் பெயரிடப்பட்டு இடதுபுறத்தில் விரிவாகக் காட்டப்பட்டுள்ளது ஆனால் பெயரிடப்படவில்லை) நீளமாக நீண்டு, வலிமையான மற்றும் மிக முக்கியமான ஆழமான மூதுகு தசையாகக் கருதப்படுகிறது (படம் 375 ஐப் பார்க்கவும்).

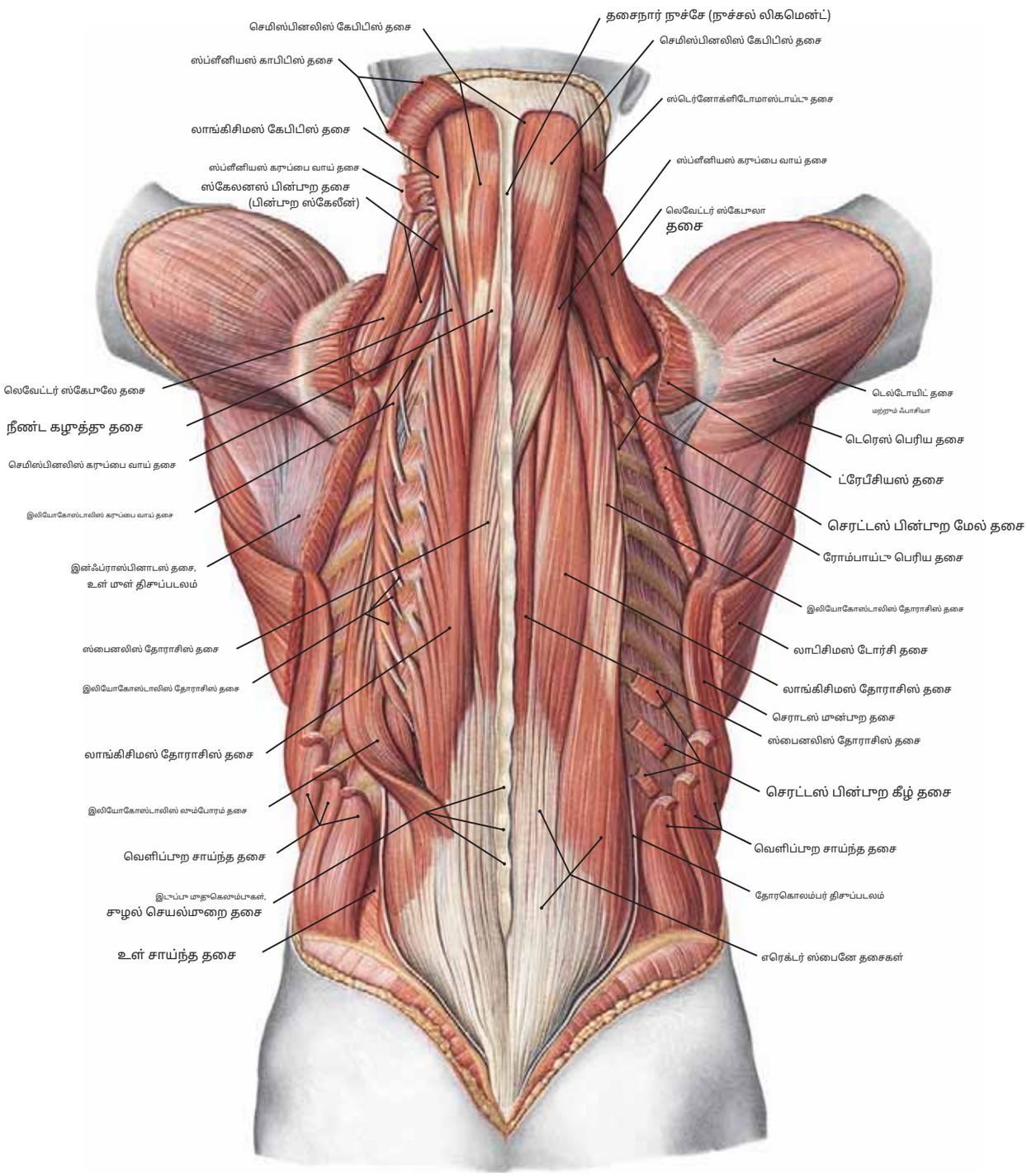

படம் 375 Erector Spinae தசைகள் மற்றும் Semispinalis Capititis தசைகள்

கூறிப்பூ: (1) ட்ரேபீசியஸ் மற்றும் லாபிசிமஸ் டோர்சி தசைகள் அகற்றப்பட்டூள்ளன, அதே போல் ரோம்பாய்டூ தசைகள் மற்றும் செரட்டஸ் போஸ்டீரியர் (மேலே) ஆகியவை அகற்றப்பட்டூள்ளன. மற்றும் கீழ்) தசைகள்.

(2) வலதூ பக்கத்தில் எரெக்டர் ஸ்பைனே தசை அப்படியே காணப்படூகிறதூ, அதே நேரத்தில் அதன் இலியோகோஸ்டாலிஸ், லாங்கிசிமஸ் மற்றும் ஸ்பைனாலிஸ் நெடூவரிசைகள் இடதூ பக்கத்தில் பிரிக்கப்பட்டூள்ளன. இந்த தசை மூதூகெலூம்பூ நெடூவரிசையின் (மற்றும் தலை) வலூவான நீட்டிப்பூ மற்றும் பக்கவாட்டூ நெகிழ்வூ ஆகூம்.

(3) ஸ்ப்ளீனியஸ் கேபிடிஸ் தசைகள் அகற்றப்பட்டதைத் தொடர்ந்தூ இரண்டூ செமிஸ்பினலிஸ் கேபிடிஸ் தசைகள் மேலே செல்கின்றன. இந்த தசையின் சிறப்பியல்பூகளான தசைநார் கூறூக்கூவெட்டூகளைக் கவனியூங்கள்.

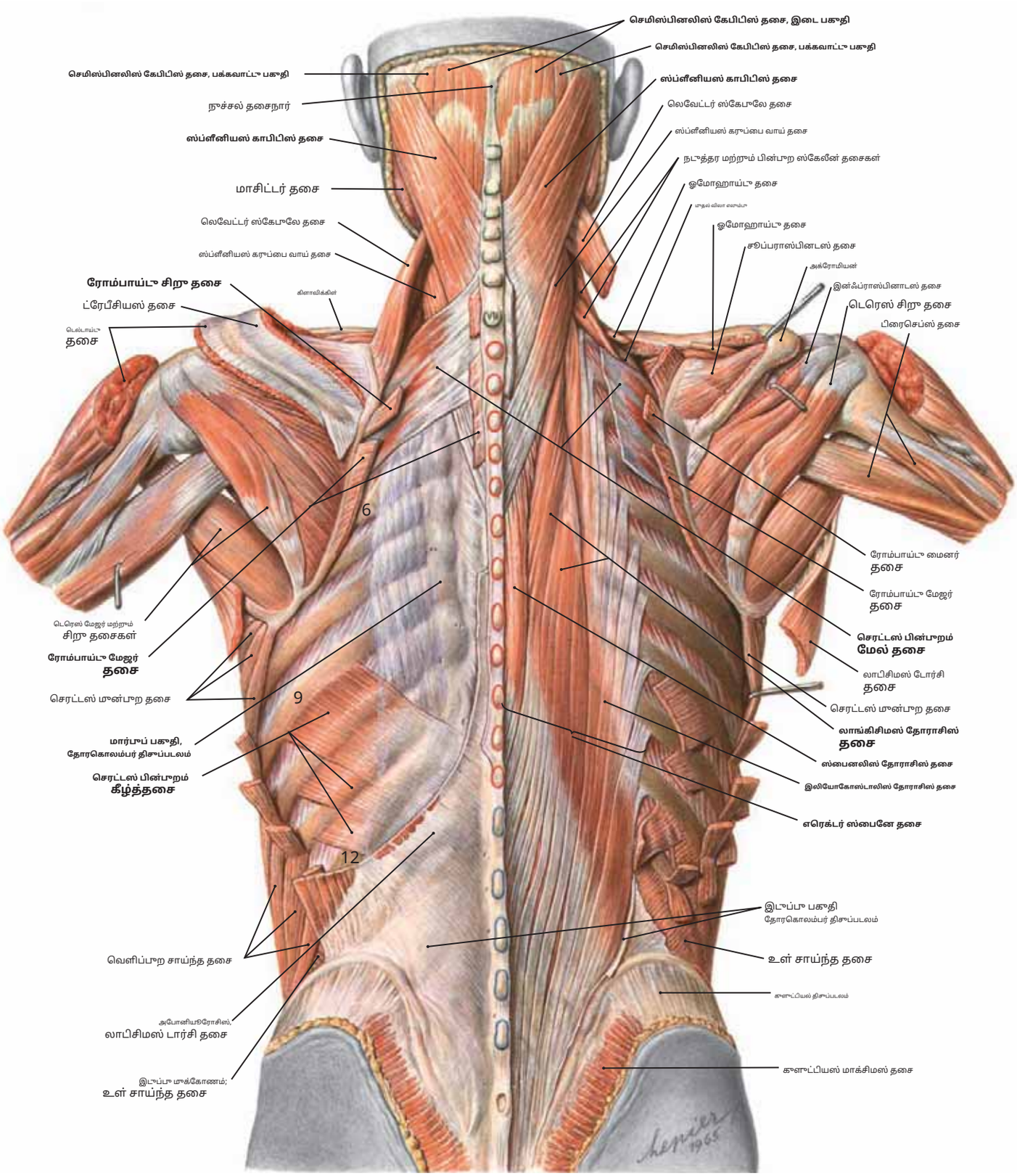

படம் 376 பின்புற தசைகள்: இடைநிலை அடுக்கு (இடது), ஆழமான அடுக்கு (வலது)

குறிப்பு: (1) இடது பக்கத்தில், மேலோட்டமான முதுகு தசைகள் (ட்ரெபீசியஸ் மற்றும் லாபிசிமஸ் டோர்சி) வெட்டப்பட்டுள்ளன, அதே போல் ரோம்பாய்டுகளும் வெட்டப்பட்டுள்ளன, அவை இணைக்கின்றன ஸ்காபுலாவிலிருந்து முதுகெலும்பு நெடுவரிசை வரையிலான முதுகெலும்பு எல்லை. செரட்டஸின் பின்புற மேல் மற்றும் கீழ் தசைகளின் அபிப்பகுதியைக் கவனியுங்கள்.

(2) வலது பக்கத்தில், செரட்டஸ் பின்புற தசைகள் மற்றும் தோரகொலம்பர் ஃபாசியா ஆகியவை அகற்றப்பட்டு, விறைப்பு முதுகெலும்பு தசையை (முன்னர் சாக்ரோஸ்பினாலிஸ் தசை என்று அழைக்கப்பட்டது) வெளிப்படுத்துகின்றன.

(3) கழுத்தில், ஸ்பிளீனியஸ் செர்விசிஸ், ஸ்ப்ளீனியஸ் கேபிடிஸ் மற்றும் செமிஸ்பினலிஸ் கேபிடிஸ் ஆகியவை ட்ரேபீசியஸின் கீழ் உள்ளன.

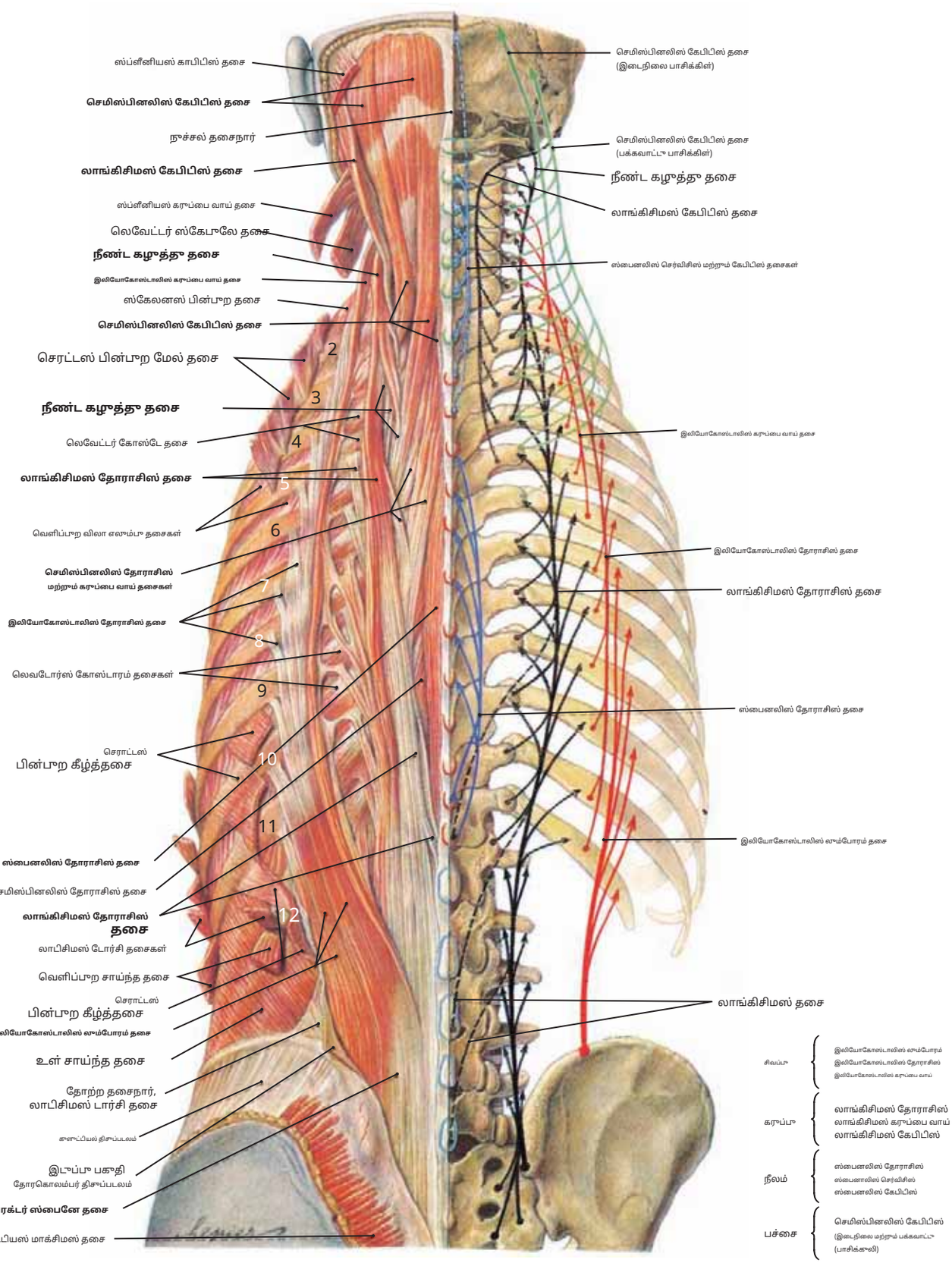

படம் 377 மாதுகா மற்றும் கழுத்தின் ஆழமான தசைகள்: எரெக்டர் ஸ்பைனே தசை

குறிப்பு: (1)**இடதுபுறத்தில்,**விறைப்பு மாதுகொலும்பு (சாக்ரோஸ்பைனலிஸ்) தசை இலிகோஸ்டாலிஸ், லாங்கிசிமஸ் மற்றும் ஸ்பைனலிஸ் பகுதிகளாக பிரிக்கப்பட்டுள்ளது. கழுத்தில், கவனிக்கவும் செமிஸ்பினலிஸ் கேபிடிஸ், இது இடைநிலை மற்றும் பக்கவாட்டு ஃபாசிக்கிள்களைக் கொண்டுள்ளது. செமிஸ்பினலிஸ் செர்விசிஸ் மற்றும் தோராசிஸ் ஆகியவை மேலிருந்து கீழ்நோக்கி நீண்ட சாக்ரோஸ்பினலிஸ் தசை அடுக்கில் ஆழமாக அமைந்துள்ளன.

(2)**வலதுபுறத்தில்,**அனைத்து தசைகளும் அகற்றப்பட்டு, அவற்றின் இணைப்புகள் வண்ணக் கோடுகள் மற்றும் அம்புகள் மூலம் வரைபடமாக்கப்பட்டுள்ளன.

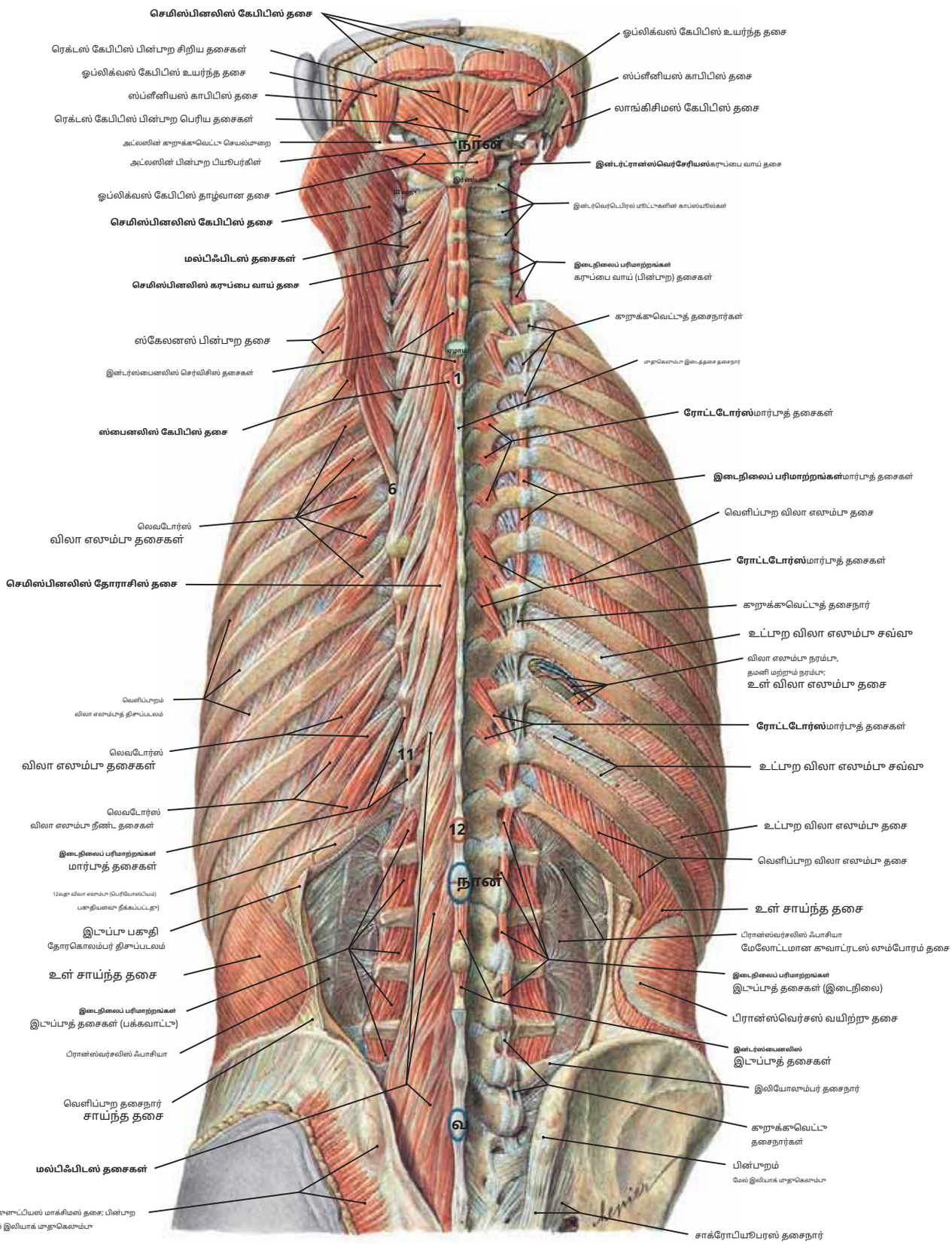

படம் 378 முதுகு மற்றும் கழுத்தின் ஆழமான தசைகள்: பிரான்ஸ்வர்சோஸ்பைனல் குழு

குறிப்பு: (1)**பிரான்ஸ்வர்சோஸ்பைனல்**தசைக் குழுக்கள் ஆழமாக அமைந்துள்ளன.**விறைப்பு முதுகெலும்பு**,மேலும் அவை முதுகெலும்புகளின் குறுக்குவெட்டு செயல்முறைகளுக்கு இடையில் நீண்டுள்ளன- பிரே மற்றும் உயர் முதுகெலும்புகளின் சுழல் செயல்முறைகள். இந்த தசைகள் முதுகெலும்பு நெடுவரிசையின் நீட்டிப்புகளாகும் அல்லது தனித்தனியாக செயல்படுகின்றன, மேலும் ஒரு பக்கத்தில், அவை அந்தப் பக்கத்தின் முதுகெலும்புகளை வளைத்து சுழற்றுகின்றன.

(2) இந்த தசைக் குழுவிற்குள்**அரை முதுகுத்தண்டு**(தொராசிஸ், செர்விசிஸ் மற்றும் கேபிடிஸ்), தி**மல்டிஃபிடஸ்**,தி**சுழலும் சக்கரங்கள்**(lumborum, thoracis, cervicis), தி **முதுகெலும்புகளுக்கு இடையேயான**(லும்போரம், தோராசிஸ், கழுத்து வாய்), மற்றும்**இடைநிலை.**

முதுகின் இடைநிலை தசைகள்

தசை	தோற்றம்	செருகல்	உள்நோக்கம்	செயல்
ரோம்பாய்டு மேஜர்	T2 முதல் T5 வரையிலான தொராசி முதுகெலும்புகளின் சாழல் செயல்முறைகள்	ஸ்கேபுலா முதுகெலும்புக்கும் கீழ் கோணத்திற்கும் இடையிலான ஸ்கேபுலாவின் இடை எல்லை.	முதுகுப்புற ஸ்கேபுலர் நரம்பு (சி 5)	முதுகெலும்பு நெடுவரிசையை நோக்கி மையமாக இழுப்பதன் மூலம் ஸ்காபுலாவைச் சேர்க்கிறது; பக்கவாட்டு கோணத்தை அழுத்துவதன் மூலம் ஸ்காபுலாவைச் சாழற்றுகிறது; ஸ்காபுலாவை மார்புச் சுவரில் பொருத்த உதவுகிறது.
ரோம்பாய்டு மைனர்	C7 மற்றும் T1 முதுகெலும்புகளின் சாழல் செயல்முறை	ஸ்கேபுலாவின் முதுகெலும்பின் மட்டத்தில் ஸ்கேபுலாவின் இடை எல்லை.	முதுகுப்புற ஸ்கேபுலர் நரம்பு, சாய்சதுர பெரிய தசைக்கு (C5) உதவுகிறது.	
லெவேட்டர் ஸ்கேபுலா	அட்லஸ் மற்றும் அச்சின் குறுக்குவெட்டு செயல்முறைகள் மற்றும் பின்புற பியூபர்கிள்கள் C3 மற்றும் C4 முதுகெலும்புகளின் குறுக்குவெட்டு செயல்முறைகள்	ஸ்கேபுலாவின் மேல் கோணம் மற்றும் மேல் இடை எல்லை	C3 மற்றும் C4 நரம்புகள் மற்றும் முதுகுப்புற ஸ்கேபுலர் நரம்பு (C5)	ஸ்காபுலாவின் மேல் எல்லையை உயர்த்துகிறது; ஸ்காபுலாவை பக்கவாட்டில் சாழற்றுகிறது, இதன் மூலம் க்ளெனாய்டு குழியை கீழ்நோக்கி சாய்க்கிறது.
செரட்டஸ் பின்புறம் உயர்ந்த	C7 மற்றும் T1 முதல் T3 வரையிலான தொராசி முதுகெலும்புகளின் முள்ளந்தண்டு செயல்முறைகள்	இரண்டாவது, மூன்றாவது, நான்காவது மற்றும் ஐந்தாவது விலா எலும்புகளின் மேல் எல்லைகளுக்கு	வென்ட்ரல் பிரைமரி ராமி T1 முதல் T4 வரையிலான முதுகெலும்பு நரம்புகள்	இரண்டாவது முதல் ஐந்தாவது விலா எலும்புகளை உயர்த்துகிறது.
செரட்டஸ் பின்புறம் தாழ்ந்த	சாழல் செயல்முறைகள் T11, T12, மற்றும் மேல் மூன்று இடுப்பு முதுகெலும்புகள்	கீழ் நான்கு விலா எலும்புகளின் கீழ் எல்லை வரை	வென்ட்ரல் பிரைமரி ராமி T9, T10, T11, மற்றும் T12 முதுகெலும்பு நரம்புகள்	கீழ் நான்கு விலா எலும்புகளை கீழ்நோக்கியும் பின்னோக்கியும் இழுக்கிறது.

முதுகின் ஆழமான தசைகள்

தசை	தோற்றம்	செருகல்	உள்நோக்கம்	செயல்
எரெக்டர் முள்ளந்தண்டு தசைகள்				
இலியோகோஸ்டாலிஸ் தசை (பக்கவாட்டு நெடுவரிசை)				
இலியோகோஸ்டாலிஸ் லும்போரம்	இலியாக் முகட்டின் போஸ்ட்ரோமீடியல் பகுதி மற்றும் விறைப்பு முதுகெலும்பு தசையின் பொதுவான தசைநார் மிகவும் பக்கவாட்டு பகுதியிலிருந்து	கீழ் ஆறு அல்லது ஏழு விலா எலும்புகளின் கீழ் எல்லைகளில் அவற்றின் கோணங்களில் ஆறு அல்லது ஏழு தசைத் தொகுப்புகளால்.	டார்சல் பிரைமரி கிளைகள் கீழ் மார்பு மற்றும் மேல் இடுப்பு நரம்புகள்	முதுகெலும்பு நெடுவரிசையை நீட்டி, பக்கவாட்டில் வளைத்து, சாழற்சிக்கு உதவுகிறது; விலா எலும்புகளை அழுத்தக்கூடும்.
இலியோகோஸ்டாலிஸ் தொராசிஸ்	கீழ் ஆறு விலா எலும்புகளின் மேல் எல்லைகள் அவற்றின் கோணங்களில்	மூதல் ஆறு விலா எலும்புகளின் மேல் எல்லைகள் அவற்றின் கோணங்களிலும் ஏழாவது கர்ப்பப்பை வாய் முதுகெலும்பின் குறுக்குவெட்டு செயல்முறையிலும்	C8 மற்றும் மேல் ஆறு தொராசி முதுகெலும்பு நரம்புகளின் முதுகுப்புற முதன்மை கிளைகள்	மார்பு முதுகெலும்புகளை நீட்டி, பக்கவாட்டில் வளைத்து, சாழற்சிக்கு உதவுகிறது.
இலியோகோஸ்டாலிஸ் கழுப்பை வாய் அழற்சி	மூன்றாவது, நான்காவது, ஐந்தாவது மற்றும் ஆறாவது விலா எலும்புகளின் கோணங்கள்	பின்புற பியூபர்கிள்கள் நான்காவது, ஐந்தாவது மற்றும் ஆறாவது கர்ப்பப்பை வாய் முதுகெலும்புகளின் குறுக்குவெட்டு செயல்முறைகள்	கீழ் கர்ப்பப்பை வாய் மற்றும் மேல் தொராசி முதுகெலும்பின் டார்சல் முதன்மை கிளைகள் நரம்புகள்	கீழ் கர்ப்பப்பை வாய் மற்றும் மேல் தொராசி முதுகெலும்புகளை நீட்டி, பக்கவாட்டில் வளைத்து, சாழற்சிக்கு உதவுகிறது.
லாங்கிசிமஸ் தசை (இடைநிலை நெடுவரிசை)				
லாங்கிசிமஸ் தொராசிஸ்	விறைப்பு முதுகெலும்பு தசையின் இடைநிலை தொடர்ச்சி; இடுப்பு முதுகெலும்புகளின் குறுக்குவெட்டு செயல்முறைகள்.	அனைத்து தொராசி முதுகெலும்புகளின் குறுக்குவெட்டு செயல்முறைகளின் நுனிகளில்; அவற்றின் பியூபர்கிள்கள் மற்றும் கோணங்களுக்கு இடையில் உள்ள கீழ் 9 அல்லது 10 விலா எலும்புகளில்.	டார்சல் பிரைமரி கிளைகள் மார்பு மற்றும் இடுப்பு முதுகெலும்பு நரம்புகள்	முதுகெலும்பு நெடுவரிசையை நீட்டி பக்கவாட்டில் வளைக்கிறது; விலா எலும்புகளையும் அழுத்தும் திறன் கொண்டது.
லாங்கிசிமஸ் கழுப்பை வாய் அழற்சி தசை	மேல் நான்கு அல்லது ஐந்து தொராசி முதுகெலும்புகளின் குறுக்குவெட்டு செயல்முறைகளின் மூனைகள்	பின்புற பியூபர்கிள்கள் C2 முதல் C6 வரையிலான கர்ப்பப்பை வாய் முதுகெலும்புகளின் குறுக்குவெட்டு செயல்முறைகள்	டார்சல் பிரைமரி கிளைகள் மேல் மார்பு மற்றும் கீழ் கர்ப்பப்பை வாய் முதுகெலும்பு நரம்புகள்	முதுகெலும்பு நெடுவரிசையை நீட்டி ஒரு பக்கமாக வளைக்கிறது
லாங்கிசிமஸ் தலைமூடி	மேல் நான்கு அல்லது ஐந்து தொராசி முதுகெலும்புகளின் குறுக்குவெட்டு செயல்முறைகளிலிருந்து; கீழ் மூன்று அல்லது நான்கு கர்ப்பப்பை வாய் முதுகெலும்புகளின் மூட்டு செயல்முறைகள்.	தற்காலிக எலும்பின் மாஸ்டாய்டு செயல்முறையின் பின்புற விளிம்பு	டார்சல் பிரைமரி கிளைகள் நடுத்தர மற்றும் கீழ் கர்ப்பப்பை வாய் முதுகெலும்பு நரம்புகள்	தலையை நீட்டுகிறது; ஒரு பக்க தசை தலையை அதே பக்கமாக வளைத்து, அந்தப் பக்கமாக முகத்தைத் திருப்புகிறது.
ஸ்பைனலிஸ் தசை (இடைநிலை நெடுவரிசை)				
ஸ்பைனாலிஸ் தொராசிஸ்	T11, T12, L1 மற்றும் L2 முதுகெலும்புகளின் சாழல் செயல்முறைகளிலிருந்து	மேல் நான்கு முதல் எட்டு மார்புத் தசைகளின் சாழல் செயல்முறைகள் முதுகெலும்புகள்	மார்பு முதுகெலும்பு நரம்புகளின் முதுகுப்புற முதன்மை கிளைகள்	முதுகெலும்பு நெடுவரிசையை நீட்டுகிறது
ஸ்பைனாலிஸ் கழுப்பை வாய் அழற்சி	C7, T1, மற்றும் T2 முதுகெலும்புகள் மற்றும் தசைநார் நுச்சே ஆகியவற்றின் முள்ளந்தண்டு செயல்முறைகள்	அச்சின் சாழல் செயல்முறை மற்றும் C3 மற்றும் C4 இன் சாழற்சி செயல்முறை	கீழ் கர்ப்பப்பை வாய் முதுகெலும்பின் டார்சல் முதன்மை கிளைகள் நரம்புகள்	கர்ப்பப்பை வாய் பகுதியை நீட்டுகிறது முதுகெலும்புகள்
ஸ்பைனாலிஸ் தலைமூடி	கீழ் கர்ப்பப்பை வாய் மற்றும் மேல் தொராசி முதுகெலும்புகளின் சாழல் செயல்முறைகள்	ஆக்சிபிடல் எலும்பின் மேல் மற்றும் கீழ் நுச்சல் கோடுகளுக்கு இடையில் செமிஸ்பினலிஸ் கேபிடிஸ் தசையுடன் செருகல்கள்.	மேல் கர்ப்பப்பை வாய் முதுகெலும்பின் டார்சல் முதன்மை கிளைகள் நரம்புகள்	தலையை நீட்டுகிறது.

மதுகின் ஆழமான தசைகள் (தொடரும்) தசை	தோற்றம்	செருகல்	உள்நோக்கம்	செயல்
பிரான்ஸ்வெர்சோஸ்பினாலிஸ் தசைக் குழு				
செமிஸ்பினாலிஸ் தசைகள்				
செமிஸ்பைனலிஸ் தொராசிஸ்	6 முதல் 10 வது தொராசி முதுகெலும்புகளின் குறுக்குவெட்டு செயல்முறைகள்	C7, C8 மற்றும் மேல் நான்கு தொராசி முதுகெலும்புகளின் சுழல் செயல்முறைகள்	டார்சல் பிரைமரி கிளைகள் கீழ் கர்ப்பப்பை வாய் மற்றும் மேல் தொராசி முதுகெலும்பு நரம்புகள்	முதுகெலும்பு நெடுவரிசையை நீட்டி, அதை எதிர் பக்கமாக சுழற்றுகிறது.
செமிஸ்பைனலிஸ் கழுத்து வாய் அழற்சி	மேல் ஐந்து அல்லது ஆறு தொராசி முதுகெலும்புகளின் குறுக்குவெட்டு செயல்முறைகள்	அச்சின் சுழல் செயல்முறைகள் மற்றும் மூன்றாவது, நான்காவது மற்றும் ஐந்தாவது கர்ப்பப்பை வாய் முதுகெலும்புகள்	டார்சல் பிரைமரி கிளைகள் நடுத்தர கர்ப்பப்பை வாய் முதுகெலும்பு நரம்புகள்	கர்ப்பப்பை வாய் முதுகெலும்பு நெடுவரிசையை நீட்டுகிறது; முதுகெலும்புகளை எதிர் பக்கமாக சுழற்றுகிறது.
செமிஸ்பைனலிஸ் தலைமுடி	C7 மற்றும் மேல் ஆறு அல்லது ஏழு தொராசி முதுகெலும்புகளின் குறுக்குவெட்டு செயல்முறைகளின் முனைகள்	ஆக்ஸிபிடல் எலும்பில் மேல் மற்றும் கீழ் நுச்சல் கோடுகளுக்கு இடையில்	டார்சல் பிரைமரி கிளைகள் கர்ப்பப்பை வாய் முதுகெலும்பு நரம்புகள்	தலையை நீட்டி, முகம் எதிர் பக்கம் திரும்பும் வகையில் சுழற்றுகிறது.
மல்டிஃபிடஸ் தசைகள்				
லும்போரம் தொராசிஸ் கழுத்து வாய்	சாக்ரமின் பின்புறத்திலிருந்து; இடுப்பு முதுகெலும்புகளின் மாமில்லரி செயல்முறைகள்; அனைத்து தொராசி முதுகெலும்புகளின் குறுக்குவெட்டு செயல்முறைகள்; கீழ் நான்கு கர்ப்பப்பை வாய் முதுகெலும்புகளின் மூட்டு செயல்முறைகள்	உயர் முதுகெலும்புகளின் சுழல் செயல்முறைகளுக்கு; ஒவ்வொரு மல்டிஃபிடஸ் தசையும் இரண்டு முதல் நான்கு முதுகெலும்புகளை உள்ளடக்கியது.	பகுதிவாரியாக வழங்கப்படுகிறது இடுப்பு, மார்பு முதுகெலும்பு நரம்புகளின் முதுகுப்புற முதன்மை கிளைகளால்	முதுகெலும்பு நெடுவரிசையை வளைத்து அல்லது பக்கவாட்டில் வளைத்து எதிர் பக்கமாக சுழற்றுகிறது; இரண்டு மல்டிஃபிடி நெடுவரிசைகளும் ஒன்றாகச் செயல்படுவதால் முதுகெலும்பு நெடுவரிசையை நீட்டிக்கிறது.
சுழலும் தசைகள்				
ரோட்டடோர்ஸ் தொராசிஸ்	மார்பு முதுகெலும்புகளின் குறுக்குவெட்டு செயல்முறைகளிலிருந்து ஆழமான மல்டிஃபிடஸ் தசைகள் வரை	தொடக்கப் பள்ளி அல்லது அதற்கு மேலே உள்ள தொராசி முதுகெலும்பின் முதுகெலும்பின் அடிப்பகுதியில்	டார்சல் பிரைமரி கிளைகள் மார்பு முதுகெலும்பு நரம்புகள்	முதுகெலும்பை நீட்டவும் அதை நெடுவரிசையாக மாற்றி எதிர் பக்கத்தை நோக்கி வளைக்கவும்.
ரோட்டடோர்ஸ் கழுத்து வாய் (இவை நலம் குறைவாக உள்ளன வரையறுக்கப்பட்டுள்ளது.)	கர்ப்பப்பை வாய் முதுகெலும்புகளின் மூட்டு செயல்முறைகளிலிருந்து	மேலே உள்ள கர்ப்பப்பை வாய் முதுகெலும்பின் முதுகெலும்புகளின் அடிப்பகுதிக்கு	கர்ப்பப்பை வாய் முதுகெலும்பு நரம்புகளின் முதுகுப்புற முதன்மை கிளைகள்	கர்ப்பப்பை வாய் முதுகெலும்புகளை நீட்டி எதிர் பக்கமாக வளைக்கவும்.
ரோட்டடோர்ஸ் லும்போரம் (இவை குறைவானவை நன்கு வரையறுக்கப்பட்டுள்ளது.)	இடுப்பு முதுகெலும்புகளின் மாமில்லரி செயல்முறைகளிலிருந்து	முதுகெலும்புகளின் அடிப்பகுதிக்கு மம்ம்	டார்சல் முதன்மை கிளைகள் வெஸ்	இடுப்பு முதுகெலும்புகளை நீட்டி எதிர் பக்கமாக வளைக்கவும்.

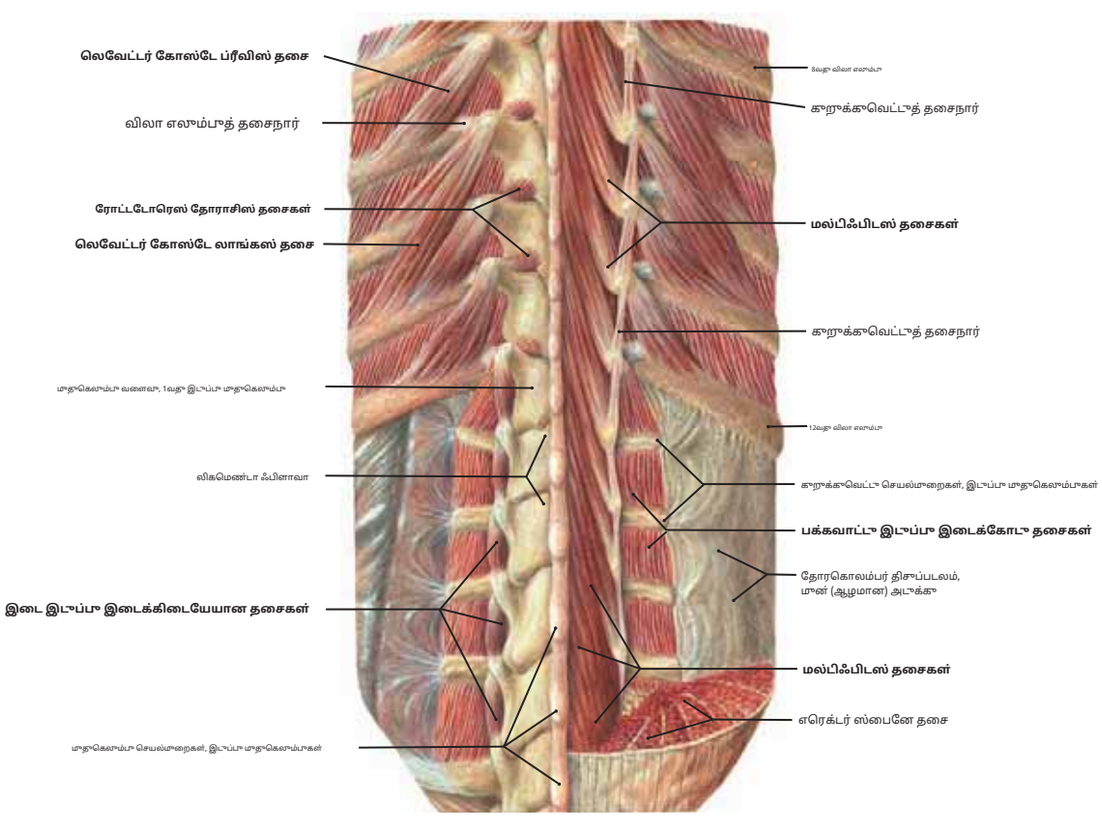

படம் 380 ஆழமான மதுகின் மல்டிஃபிடஸ், ரோட்டேட்டர், லெவேட்டர் கோஸ்டே மற்றும் இன்டர்ட்ரான்ஸ்வர்ஸ் தசைகள்

குறிப்பு: விறைப்பு முதுகெலும்பு மற்றும் செமிஸ்பைனலிஸ் தசைகள் அகற்றப்பட்டுள்ளன.

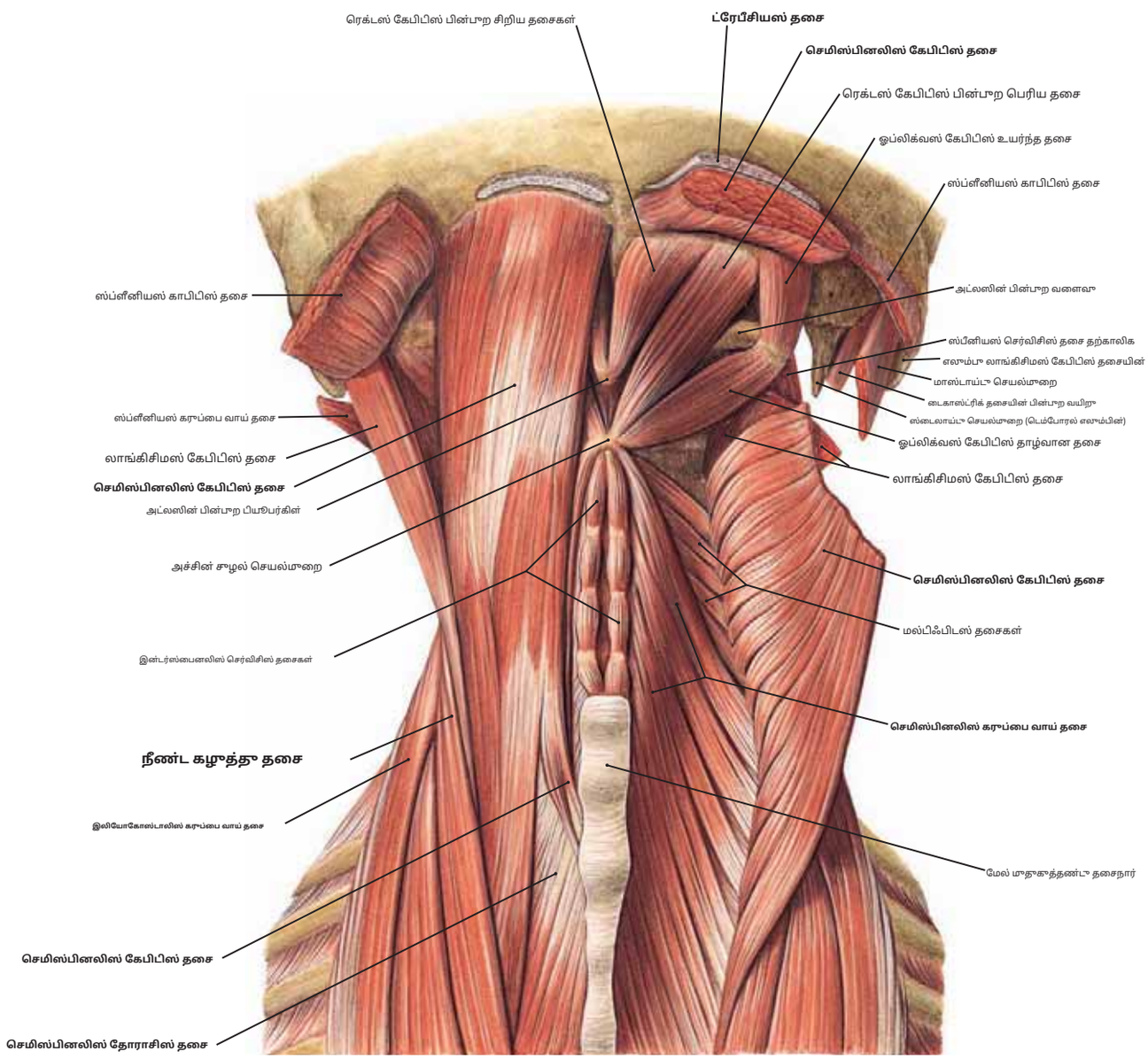

படம் 381.1 செமிஸ்பினலிஸ் கேபிடிஸ் தசை (இடதா) மற்றும் சப்ஆக்ஸிபிடல் மாக்கோணம் (வலதா)

செமிஸ்பினலிஸ் கேபிடிஸ் என்பதா தலையின் வலுவான நீட்டிப்பாகும், அதே நேரத்தில், மூகம் எதிர் பக்கமாகத் திரும்பும் வகையில் தலையைச் சுழற்றுகிறதா என்பதை நினைவில் கொள்க.

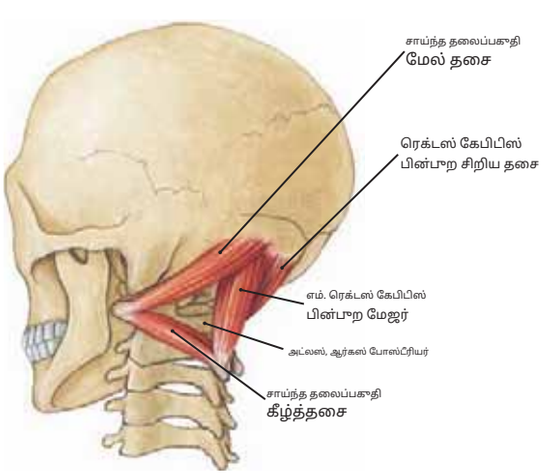

படம் 381.2 இடதா தாணை மூளை மாக்கோணம்

சப்ஆக்ஸிபிடல் மாக்கோணம் மேல் மற்றும் கீழ் சாய்ந்த கேபிடிஸ் மற்றும் பின்பாற ரெக்டஸ் கேபிடிஸ் பெரிய தசைகளால் சூழப்பட்டுள்ளதா என்பதை நினைவில் கொள்க.

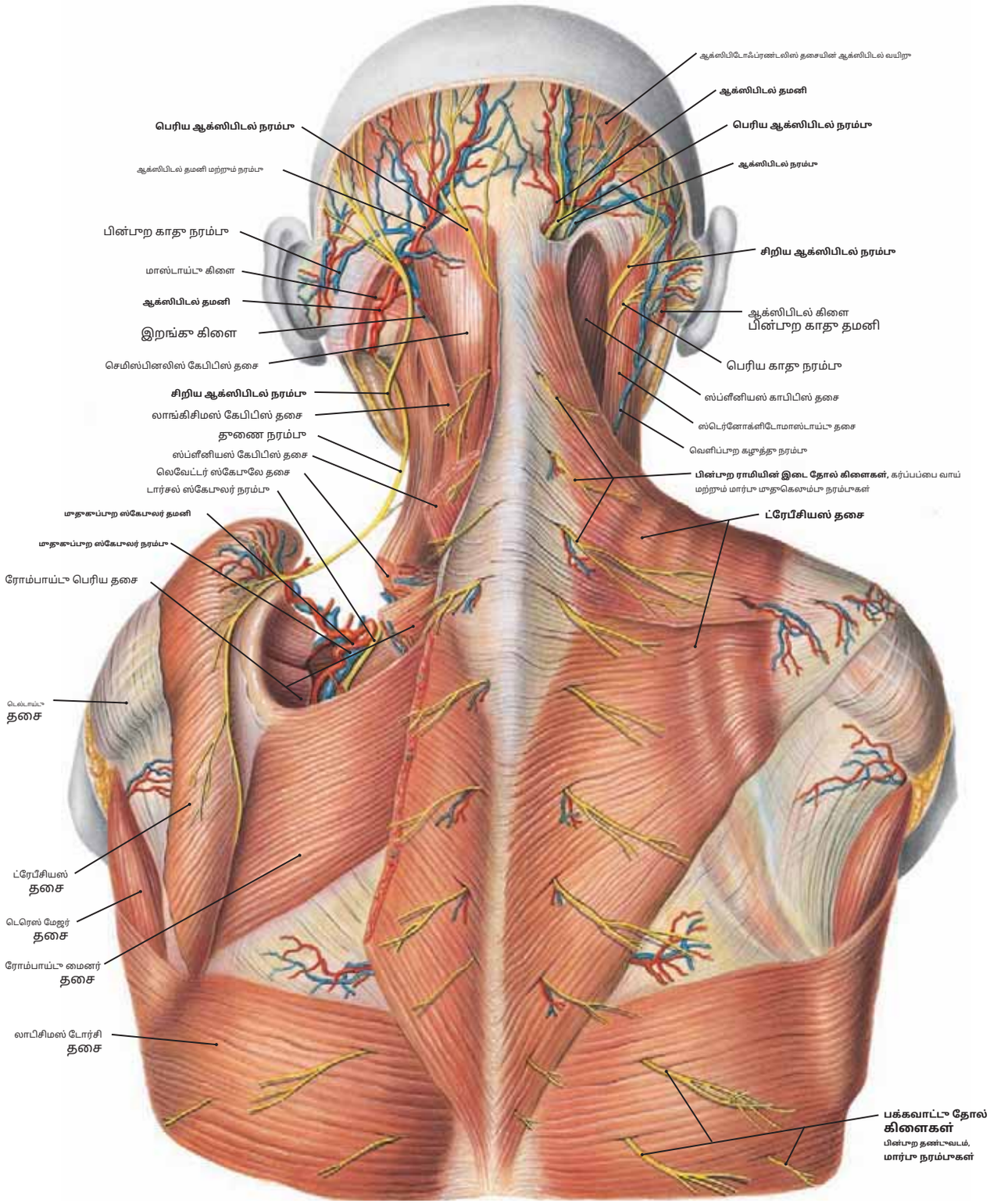

படம் 382 மேல் முதுகு மற்றும் பின்புற கழுத்தின் மேலோட்டமான மற்றும் இடைநிலை தசை அடுக்குகளின் நரம்புகள் மற்றும் நாளங்கள்

குறிப்பு: (1) தோல் சார்ந்த கிளைகள் **பின்புற முதன்மை ராமி** பின்புற கழுத்துக்கு உணவளிக்கும் கர்ப்பப்பை வாய் மற்றும் தொராசி முதுகெலும்பு நரம்புகள் மற்றும் பின் பகுதிகளாக. கவனிக்கவும் **தூணை நரம்பு (XI)** அது ட்ரெபீசியஸ் மற்றும் ஸ்டெர்னோக்ளிடோமாஸ்டாய்டு தசைகளுக்கு உணவளிக்க கீழே இறங்கும்போது.

(2) தி **பெரிய ஆக்ஸிபிடல் நரம்பு,** C2 முதுகெலும்பு நரம்பின் பின்புற முதன்மை ராமஸிலிருந்து வரும் ஒரு உணர்வு நரம்பு. இது ஆக்ஸிபிடல் நாளங்களுடன் சேர்ந்துள்ளது. மேலும் கவனிக்கவும் **கீழ் ஆக்ஸிபிடல் நரம்பு,** இது பக்கவாட்டு பின்புற உச்சந்தலையின் தோலுக்குச் சென்று, இதிலிருந்து எழுகிறது. **மூன்புற முதன்மை ராமஸ்** C2 இன்.

(3) தி **முதுகுத் தோள்பட்டை நரம்பு** மற்றும் **கப்பல்கள்** அந்த பாடநெறி கீழே **தலைக்கும் தோள்பட்டை எலும்புகள்** மற்றும் **ரோம்பாய்டு தசைகள்.**

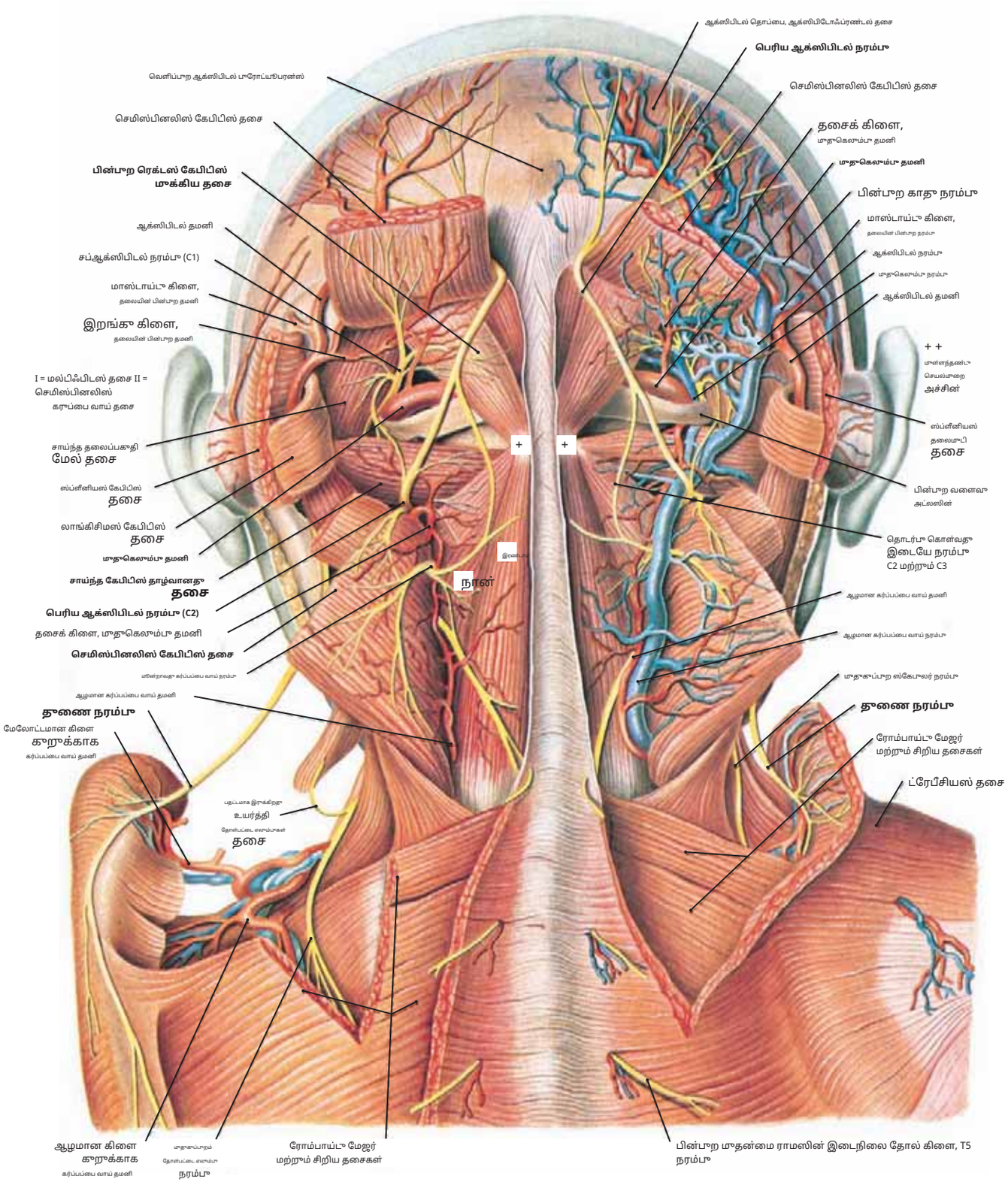

படம் 383 சப்ஆக்ஸிபிடல் பகாதி மற்றும் மேல் மாதாகின் ஆழமான நாளங்கள் மற்றும் நரம்பாகள்; சப்ஆக்ஸிபிடல் மாக்கோணம்

காறிப்பா: (1) தி**தாணை மூளை மாக்கோணம்**செமிஸ்பினலிஸ் தசையின் ஆழத்தில் அமைந்தாள்ளதா மற்றும் இதா எல்லைக்காட்பட்டதா**ரெக்டஸ் கேபிடிஸ் பின்பாற மேஜர், சாய்வான கேபிடிஸ் உயர்ந்த,**மற்றும்**சாய்ந்த தலைப்பகாதி கீழ்நோக்கி.**

(2) தி**மாதாகெலாம்பா தமனி**தாணை ஆக்ஸிபிடல் மாக்கோணத்தின் அபிப்பகாதியைக் கடக்கிறதா, அதே நேரத்தில்**தாணை மூளை நரம்பா**(C1 இன் பின்பாற மாதன்மை ராமஸ்) பபிப்பாகள் *மூலம்*மாக்கோணம், மாக்கோணத்தை இணைக்காம் மூன்றா தசைகளாக்காம், ரெக்டஸ் கேபிடிஸ் போஸ்ட்ரியர் மைனர் மற்றும் மேலே உள்ள செமிஸ்பைனலிஸ் கேபிடிஸ் தசைக்காம் மோட்டார் இன்டர்வேஷனை வழங்காகிறதா.

(3) தி**பெரமூளை நரம்பா**(C2 இன் பின்பாற மாதன்மை ராமஸ்), ஒரா உணர்வா நரம்பா, சாய்ந்த கேபிடிஸின் கீழ்ப்பகாதிக்காக் கீழே வெளிப்படாகிறதா, பின்னர் இடைநிலை மற்றும் மேல்நோக்கிச் சென்றா வெளிப்பாற ஆக்ஸிபிடல் பாரோட்யூபரன்ஸாக்காக் கீழே பக்கவாட்டாகவாம் கீழேயாம் தோலபியாக மாறாகிறதா.

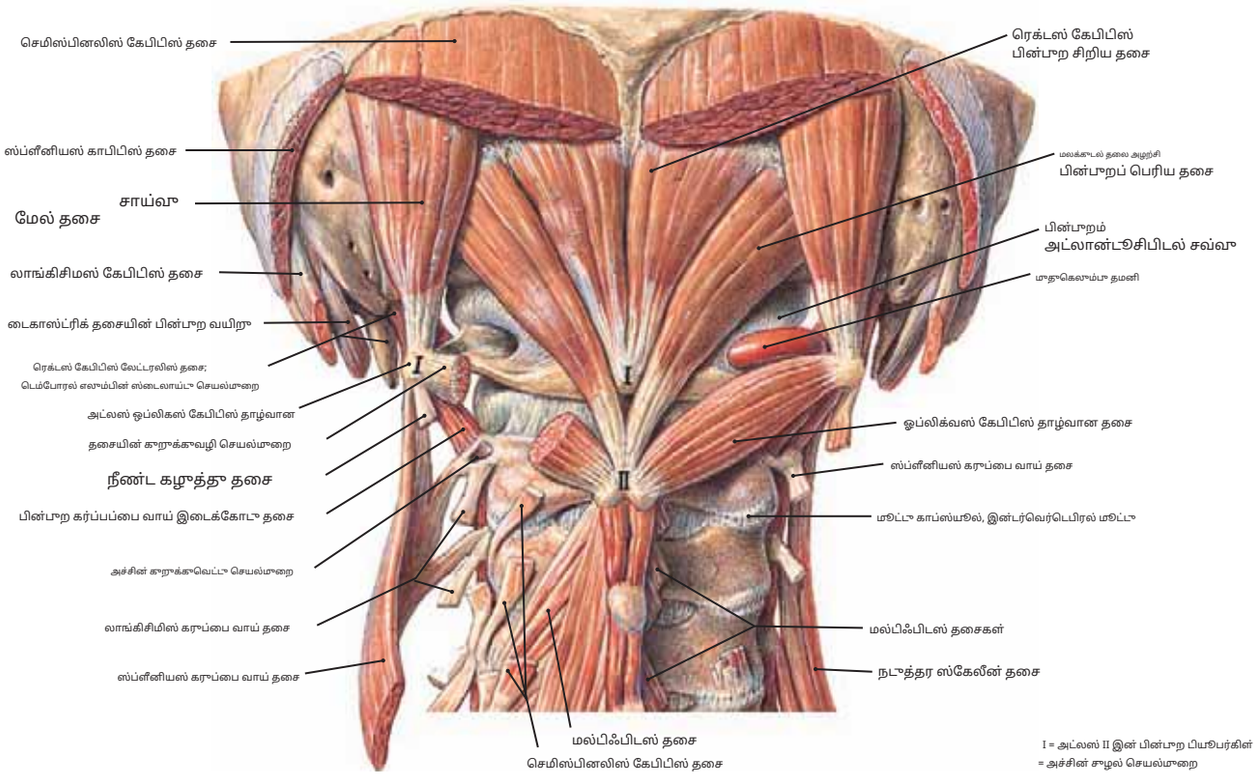

படம் 384.1 தூண் ஆக்ஸிபிடல் மூக்கோணத்தின் தசைகள்

குறிப்பு: (1) தி**சாய்ந்த தலைகீழ் தாழ்வானது, சாய்ந்த தலையெழுத்து உயர்ந்தது,**மற்றும்**ரெக்டஸ் கேபிடிஸ் பின்புற பெரிய தசைகள்**வரையறு**தலையின் பின்புறம் மூக்கோணம்.**

(2) தி**மூதுகெலும்பு தமனி**மூக்கோணத்தின் தரையைக் கடந்து, பின்புற அட்லாண்டோசிபிடல் சவ்வை ஊடுருவி, ஃபோரமென் மேக்னமூக்குள் நுழைகிறது. அங்கு இரண்டு மூதுகெலும்பு தமனிகள் இணைகின்றன.

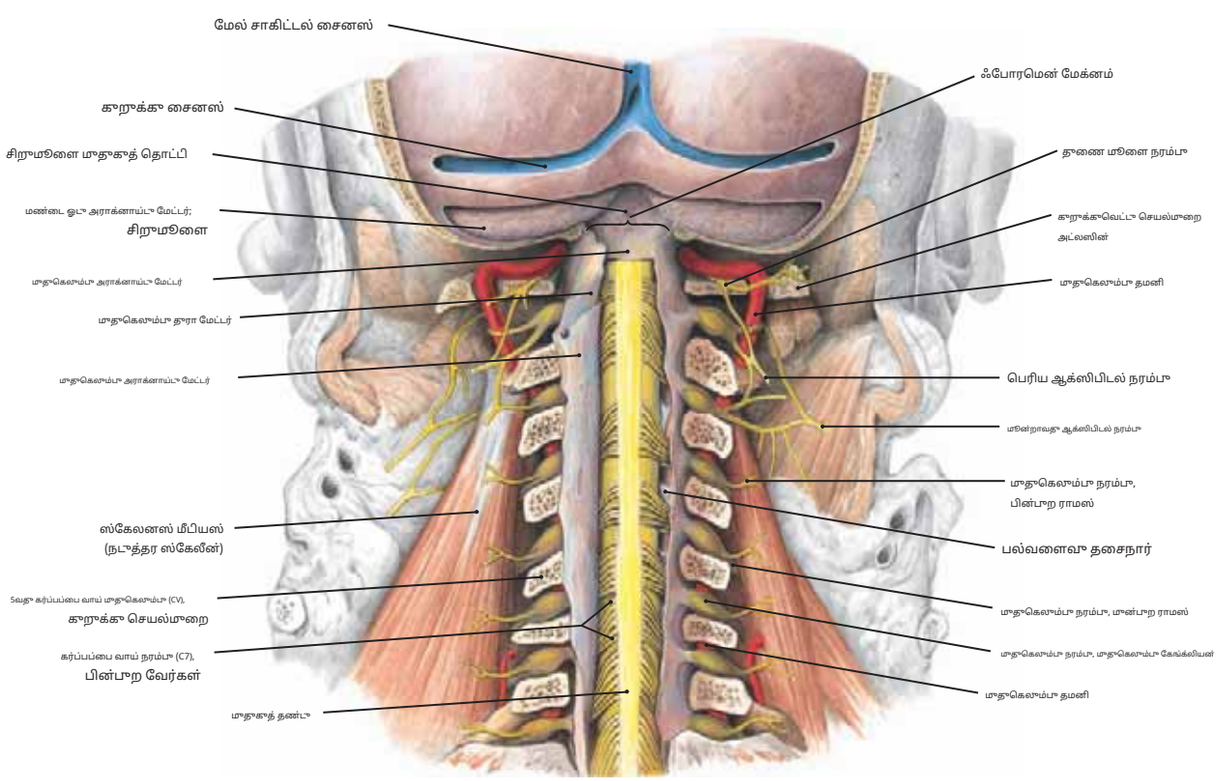

படம் 384.2 தூண் மூளைப் பகுதி: மூதுகெலும்பு தமனி மற்றும் மூளை நரம்புகள்

குறிப்பு: மெடுல்லா நீள்வட்டத்தின் வயிற்று மேற்பரப்பை அடைய, அட்லஸின் மேல் எல்லையில் மூதுகெலும்பு தமனிகளால் இடைநிலையாக எடுக்கப்பட்ட ஒப்புதல் மற்றும் 90-பிகிரி திருப்பம்.

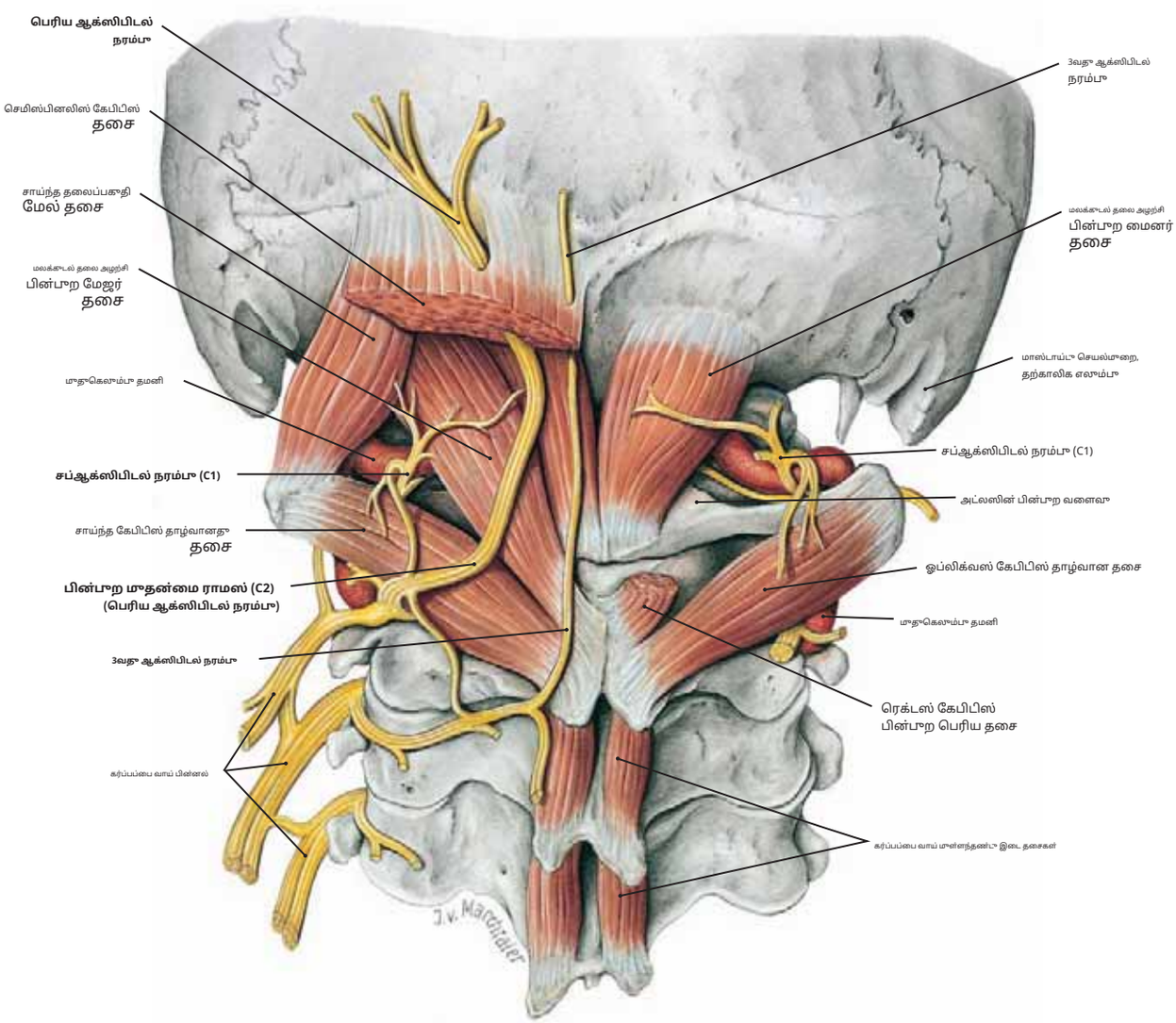

படம் 385 தூண்ண மூளைப் பகுதியின் நரம்புகள்

குறிப்பு: (1) தி**சப்ஆக்ஸிபிடல் நரம்பு (C1),**முதன்மையாக ஒரு மோட்டார் நரம்பு, அட்லஸுக்கு மேலே உள்ள முதுகுத் தண்டிலிருந்து வெளிப்பட்டு, சப்ஆக்ஸிபிடல் வழியாகச் செல்கிறது. முக்கோணம், மற்றும் நான்கு தூண்ண ஆக்ஸிபிடல் தசைகளுக்கும் மோட்டார் கண்டுபிடிப்பை வழங்குகிறது.

(2) தி**பெரிய ஆக்ஸிபிடல் (C2)**மற்றும்**மூன்றாவது ஆக்ஸிபிடல் (C3) நரம்புகள்**அந்தப் பிரிவுகளின் பின்புற முதன்மை ராமியிலிருந்து கிளைக்கின்றன. முதுகின் ஆழமான தசைகளைக் கடந்து சென்ற பிறகு, அவை பின்புற உச்சந்தலை மற்றும் கழுத்தில் உள்ள தோலை வழங்க மூற்றிலும் உணர்ச்சிவசப்படுகின்றன.

தூணைப் பிராந்தியத்தின் தசைகள்

தசை	தோற்றம்	செருகல்	உள்நோக்கம்	செயல்
மலக்குடல் தலை அழுத்தி **பின்புற மேஜர்**	அச்சின் சுழல் செயல்முறை	ஆக்ஸிபிடல் எலும்பின் கீழ் நுச்சல் கோட்டின் பக்கவாட்டு பகுதி.	தூணை மூளை நரம்பு (C1 இன் முதுகுப்புற ராமஸ்)	தலையை நீட்டி அதே பக்கமாகச் சுழற்றுகிறது.
மலக்குடல் தலை அழுத்தி **பின்புற மைனர்**	அட்லஸின் பின்புற வளைவில் உள்ள பியூபர்கிள்	ஆக்ஸிபிடல் எலும்பின் கீழ் நுச்சல் கோட்டின் இடைப் பகுதி	தூணை மூளை நரம்பு (C1 இன் முதுகுப்புற ராமஸ்)	தலையை நீட்டுகிறது.
சாய்ந்த தலைப்பகுதி உயர்ந்த	அட்லஸின் குறுக்குவெட்டு செயல்முறையின் மேல் மேற்பரப்பு	ஆக்ஸிபிடல் எலும்பு வரை உயர்ந்த மற்றும் இடையே தாழ்வான நுச்சல் கோடுகள்	தூணை மூளை நரம்பு (C1 இன் முதுகுப்புற ராமஸ்)	தலையை நீட்டி பக்கவாட்டில் வளைக்கிறது
சாய்ந்த தலைப்பகுதி தாழ்ந்த	அச்சின் சுழல் செயல்முறையின் உச்சி	அட்லஸின் குறுக்குவெட்டு செயல்முறையின் கீழ் மற்றும் முதுகுப் பகுதி	தூணை மூளை நரம்பு (C1 இன் முதுகுப்புற ராமஸ்)	அட்லஸைச் சுழற்றி, அதன் மூலம் முகத்தை அதே பக்கமாகத் திருப்புகிறது.

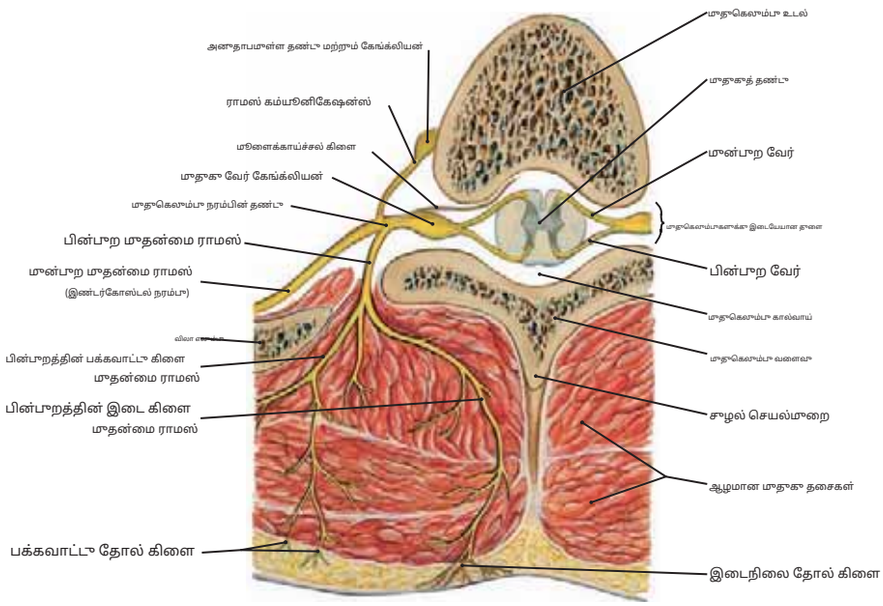

படம் 386.1 ஒரு வழக்கமான முதுகெலும்பு நரம்பின் கிளைத்தல்

குறிப்பு: (1) இரண்டிலிருந்தும் இழைகள் **முதுகுப்புற** மற்றும் **வயிற்று வேர்கள்** ஒரு அமைப்பை உருவாக்க சேருங்கள் **முதுகெலும்பு நரம்பு**. அந்த நரம்பு விரைவில் ஒரு நரம்பு எனப் பிரிகிறது. **பின்புறம்** மற்றும் ஒரு **மன்புறம் முதன்மை ராமஸ்**. பின்புற முதன்மை ராமஸ் பின்புறமாக நகர்ந்து முதுகின் தசைகள் மற்றும் தோலைப் புதுப்பித்துக் கொள்கிறது. மன்புற முதன்மை ராமஸ் உடலின் மற்ற பகுதிகளைப் புதுப்பித்துக் கொள்ள உடலைச் சுற்றி மன்புறமாக நகர்கிறது.

(2) வழக்கமான முதுகெலும்பு நரம்புகளின் பின்புற முதன்மை கிளைகள் மன்புற கிளைகளை விட சிறியவை, மேலும் ஒவ்வொன்றும் பொதுவாக இடைநிலை மற்றும் பக்கவாட்டு கிளைகளாகப் பிரிக்கப்படுகின்றன, அவை பின்புற கட்டமைப்புகளைப் புதுப்பிக்கும் மோட்டார் மற்றும் உணர்ச்சி இழைகள் இரண்டையும் கொண்டிருக்கின்றன.

(3) மன்புற முதன்மை நரம்புகளைப் போலன்றி, அவை இணைந்து கர்ப்பப்பை வாய், பிராச்சியல் மற்றும் லும்போசாக்ரல் நரம்புகளை உருவாக்குகின்றன, பின்புற நரம்புகளிலிருந்து பெறப்பட்ட புற நரம்புகள் ஒன்றோடொன்று தொடர்பு கொண்டு பின்னல்களை உருவாக்குவதில்லை. இருப்பினும், மன்புற நரம்புகளைப் போல, புற உணர்வு பாலங்களின் சில பிரிவு ஒன்றுடன் ஒன்று உள்ளது.

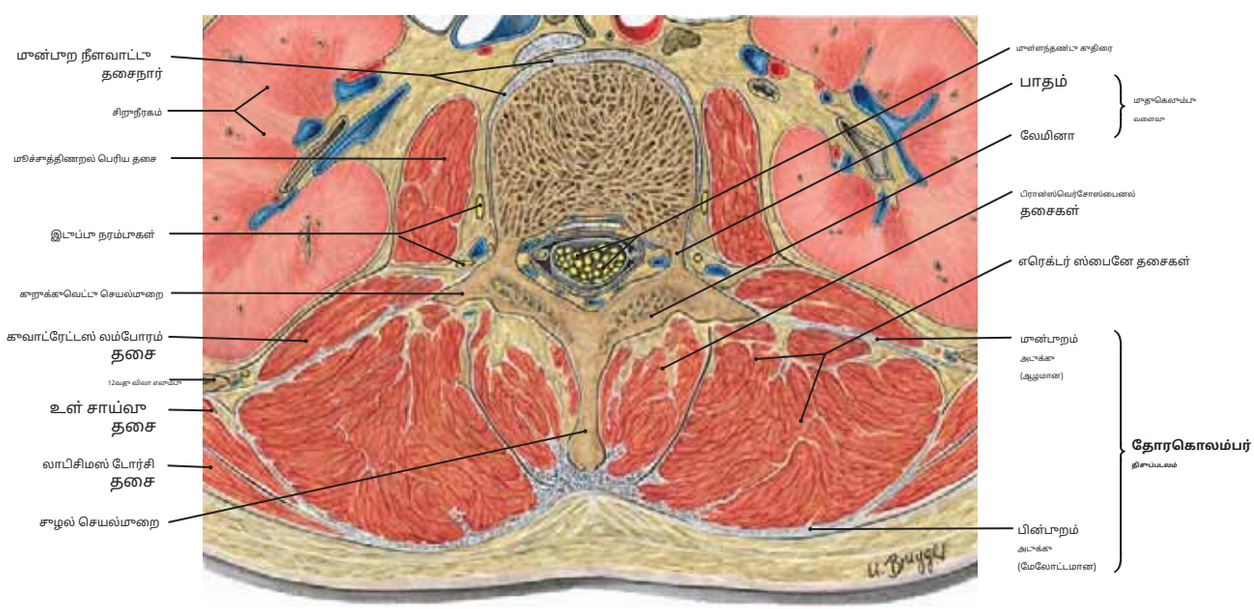

படம் 386.2 L2 முதுகெலும்பு மட்டத்தில் குறுக்குவெட்டு: ஆழமான முதுகு தசைகள் மற்றும் தோரகொலம்பர் ஃபாசியா

குறிப்பு: (1) ஆழமான முதுகின் இந்த குறுக்குவெட்டு இடுப்புப் பகுதியைக் காட்டுகிறது **தோரகொலம்பர் திசுப்படலம்** இது விறைப்பு முதுகெலும்பின் பிரிவுகளை உள்ளடக்கியது மற்றும் பிராஸ்வர்சோஸ்பைனல் தசைகள். திசுப்படலம் ஒரு பின்புற (மேலோட்டமான) அடுக்கு மற்றும் ஒரு மன்புற (ஆழமான) அடுக்கு ஆகியவற்றால் உருவாகிறது.

(2) நடுத்தர அளவில், தோரகொலம்பர் திசுப்படலத்தின் அடுக்குகள் இடுப்பு முதுகெலும்புகளின் சுழல் மற்றும் குறுக்குவெட்டு செயல்முறைகளுடன் இணைகின்றன, மேலும் பக்கவாட்டில், அவை லாபிசிமஸ் டோர்சி மற்றும் மன்புற வயிற்று தசைகளின் அப்போனியூரோஸ்கள் மற்றும் திசுப்படலங்களுடன் தொடர்ச்சியாகின்றன.

(3) விறைப்பு முதுகெலும்புக்கு ஆழமாக அமைந்துள்ள குவாட்ரேட்டஸ் லும்போரம் மற்றும் பிசோஸ் முக்கிய தசைகள். குவாட்ரேட்டஸ் லும்போரம் தசைகளுக்கு மன்புறமாக சிறுநீரகங்களின் உறவைக் கவனியுங்கள்.

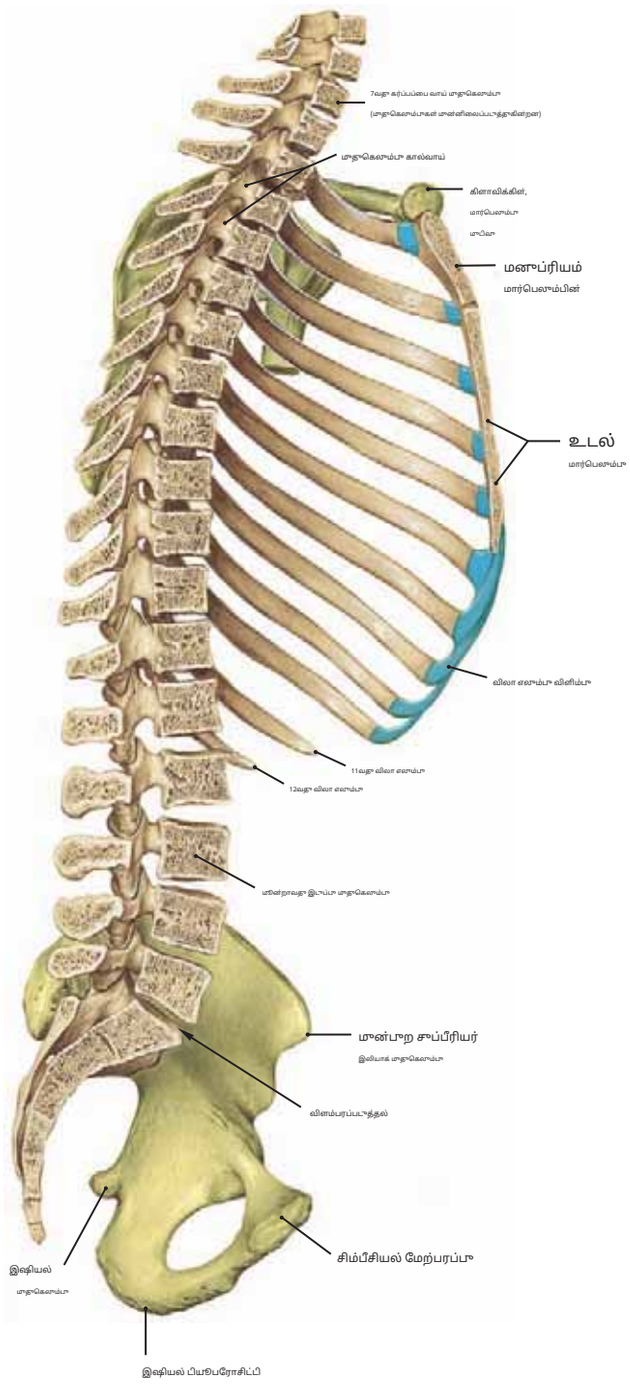

படம் 387.1 மாதுகெலும்பு நெடுவரிசையின் இடது இடைநிலை மேற்பரப்பு இடைநிலைத் தளத்தில் பிரிக்கப்பட்டுள்ளது.

குறிப்பு: (1) பிரிக்கப்பட்ட மாதுகெலும்பு நெடுவரிசை மாதுகெலும்பிலிருந்து காட்டப்பட்டுள்ளது. C5 வால் எலும்பின் நுனிக்குக் கீழே உள்ளது.

(2) தி**மாதுகெலும்பு கால்வாய்**மூளையின் மெடுல்லா நீள்வட்டத்திலிருந்து மாதுகுத் தண்டு இறங்குகிறது.

(3) C7 மாதுகெலும்புகள் மற்ற கர்ப்பப்பை வாய் மாதுகெலும்புகளை விட பொதுவாக நீளமான ஒரு சுழல் செயல்முறையைக் கொண்டுள்ளன, எனவே, இது பெரும்பாலும் அழைக்கப்படுகிறது **மாதுகெலும்புகள் மூதன்மையானவை.**

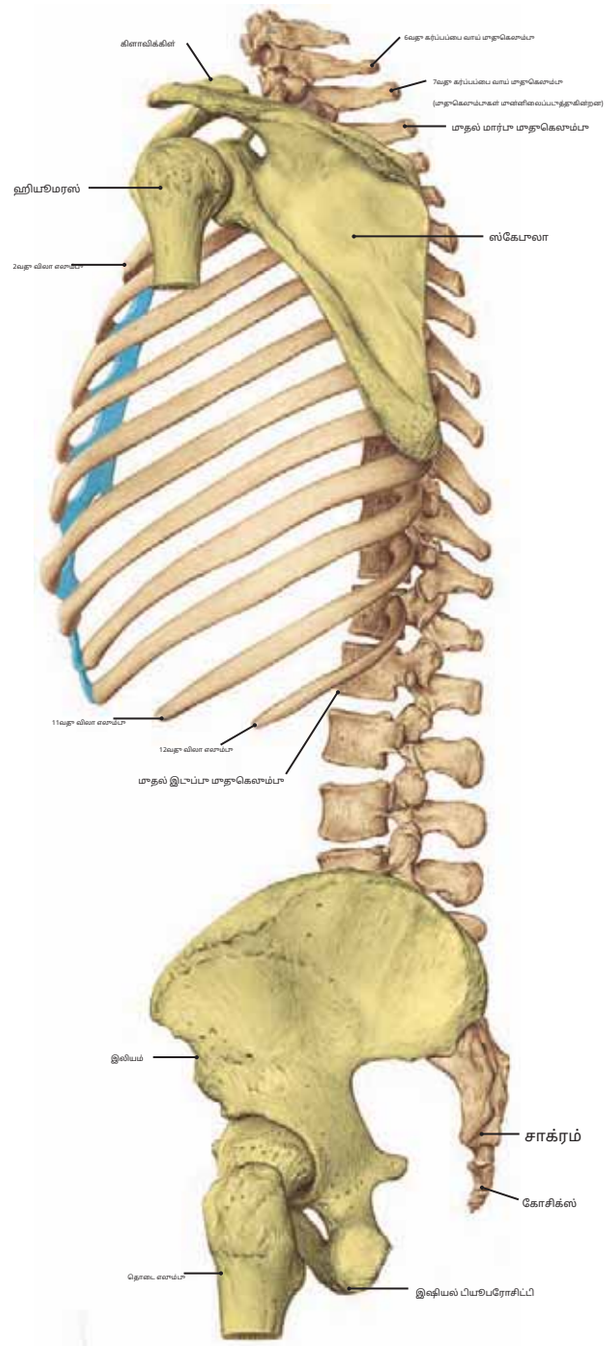

படம் 387.2 மாதுகெலும்பு நெடுவரிசையின் இடது பக்கவாட்டு மேற்பரப்பு இடைநிலைத் தளத்தில் பிரிக்கப்பட்டுள்ளது.

குறிப்பு: ஸ்கேபுலா மாதுகெலும்பு நெடுவரிசையுடன் இணைவதில்லை, அதேசமயம் இடுப்பு சாக்ரமுடன் இணைவதால் **சாக்ரோலியாக் மூட்டு.**

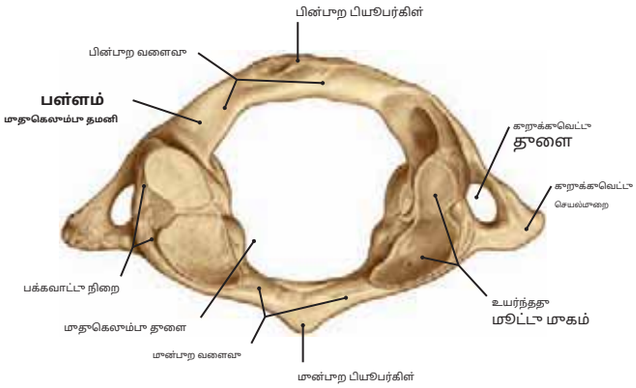

படம் 388.1 மேலே இருந்து பார்க்கும்போது, அட்லஸ்

குறிப்பு:மேல் மூட்டு முகங்கள் என்பவை ஆக்ஸிபிடோ-அட்லான்டல் மூட்டுகளின் தளங்களாகும், அவற்றின் பின்னால் முதுகெலும்பு தமனிகளுக்கான பள்ளங்கள் உள்ளன.

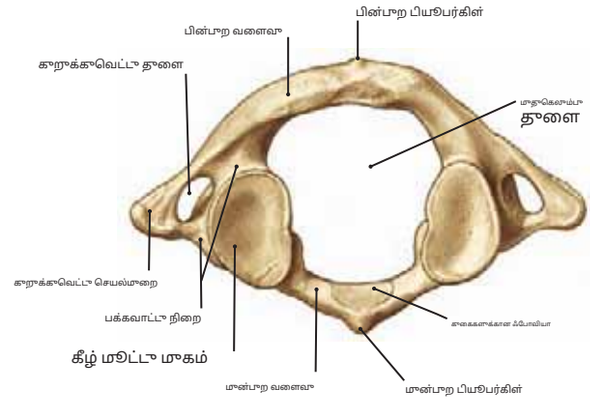

படம் 388.2 அட்லஸ் (காடல் வியூ)

குறிப்பு:பக்கவாட்டுத் திணிவின் கீழ் மேற்பரப்பில் உள்ள கீழ் மூட்டு முகங்கள் கீழே உள்ள அச்சுடன் இணைகின்றன.

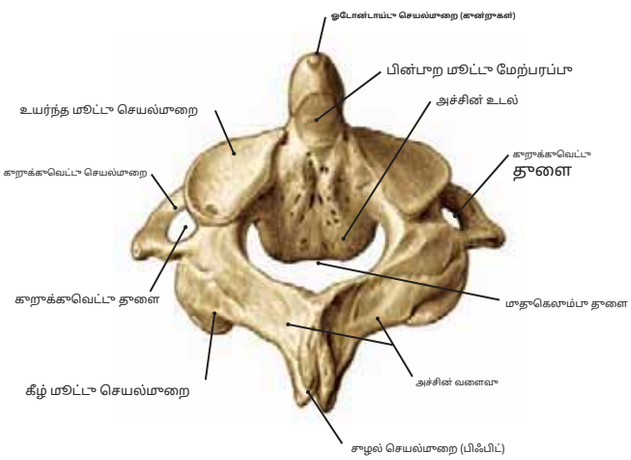

படம் 388.3 அச்சின் பின்புறத் தோற்றம்

குறிப்பு:பெரிய உடல் மற்றும் அச்சு மற்றும் பின்புற மூட்டு முகத்தின் ஓடோன்டாய்டு செயல்முறை அட்லஸின் முன்புற வளைவுடன் இணைகிறது.

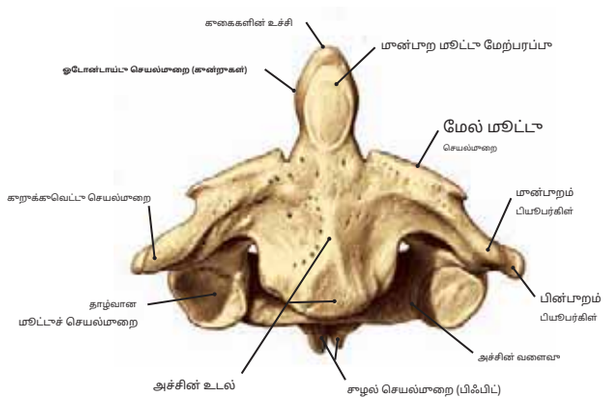

படம் 388.4 அச்சின் முன்பக்கத் தோற்றம்

குறிப்பு: ஓடோன்டாய்டு செயல்முறையின் முன்புற மேற்பரப்பில் உள்ள மூட்டு முகம் பின்னால் (ப தி
அட்லஸ்.

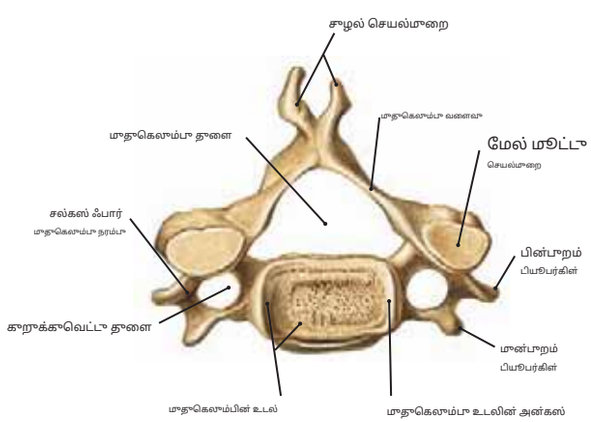

படம் 388.5 ஐந்தாவது கர்ப்பப்பை வாய் முதுகெலும்பு (மேலே இருந்து)

குறிப்பு:ஐந்தாவது கர்ப்பப்பை வாய் முதுகெலும்பு மூன்றாவது, நான்காவது மற்றும் ஆறாவது கர்ப்பப்பை வாய் முதுகெலும்புகளுக்கு பொதுவானது, மேலும் சிறப்பு அம்சங்களை வழங்கும் முதல் (அட்லஸ்), இரண்டாவது (அச்சு) மற்றும் ஏழாவது ஆகியவற்றிலிருந்து வேறுபட்டது. இந்த முதுகெலும்பின் நுட்பமான அமைப்பையும் கவனியுங்கள்.

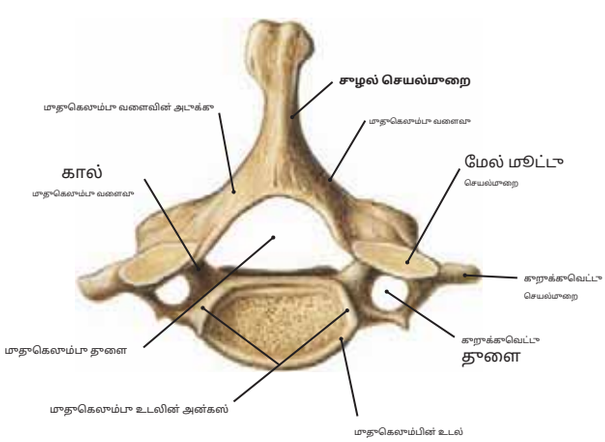

படம் 388.6 ஏழாவது கர்ப்பப்பை வாய் முதுகெலும்பு (மேலே இருந்து)

குறிப்பு: ஏழாவது கர்ப்பப்பை வாய் முதுகெலும்பு, கர்ப்பப்பை வாய் மற்றும் தொராசி முதுகெலும்புகளுக்கு இடையில் இடைநிலையாக இருப்பதால், கர்ப்பப்பை வாய் போன்ற ஒரு குறுக்குவெட்டு தளையையும், தொராசி போன்ற ஒரு பெரிய சுழல் செயல்முறையையும் கொண்டுள்ளது. பிந்தையது அதற்கு பெயரைக் கொடுக்கிறது.**முதுகெலும்புகள் முதன்மையானவை.**

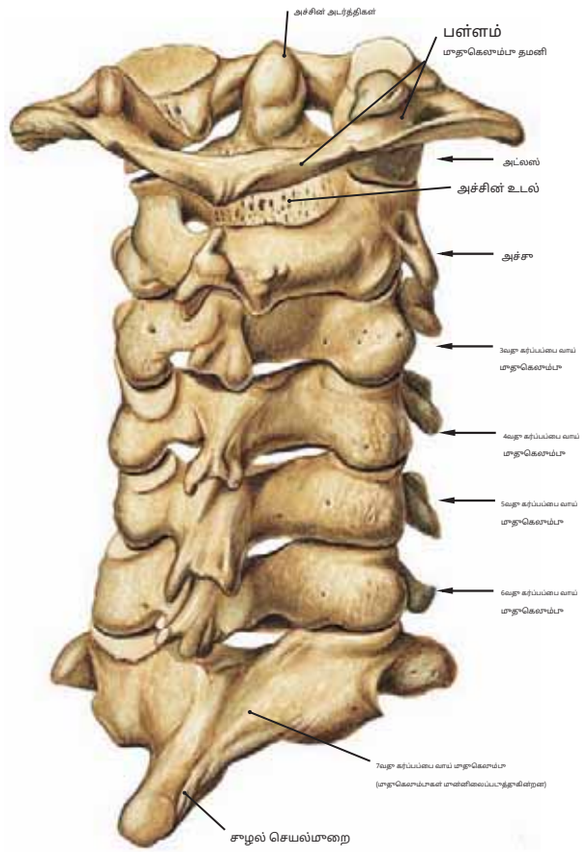

படம் 389.1 கர்ப்பப்பை வாய் மாதுகெலும்பு நெடுவரிசை (பின்பாறம்)

காறிப்பு:அட்லான்டுசிபிடல் மூட்டில் தலையின் நெகிழ்வு மற்றும் நீட்டிப்பு செய்யப்படும் அதே வேளையில், தலையை இடது அல்லது வலது பக்கம் திருப்பும்வது அச்சில் அட்லஸின் சாழற்சியின் விளைவாகும்.

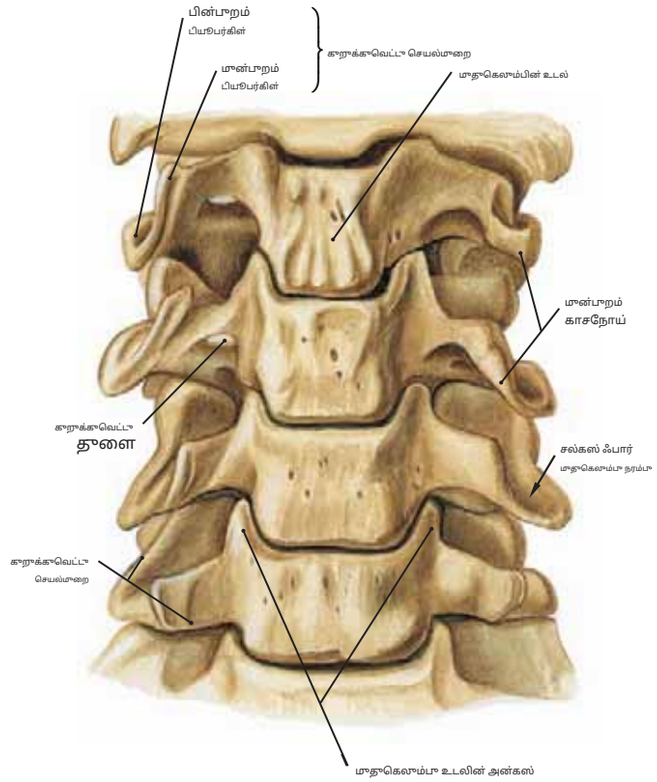

படம் 389.2 கர்ப்பப்பை வாய் மாதுகெலும்புகள் (வென்ட்ரல் வியூ)

காறிப்பு:மூன்றாவது மாதல் ஆறாவது மாதுகெலும்புகளின் உடல்களின் குவிந்த மான்பாற மேற்பரப்புகளுக்கு மேலேயும் கீழேயும் இரண்டாவது மாதல் ஏழாவது கர்ப்பப்பை வாய் மாதுகெலும்புகளின் ஒரு சிறிய பகுதி மட்டுமே காட்டப்பட்டுள்ளது.

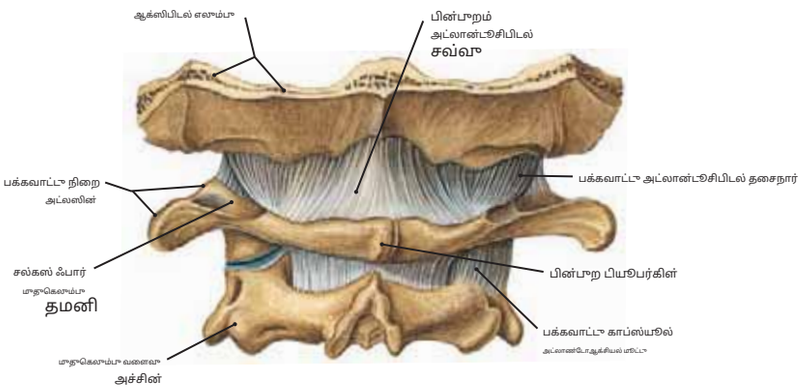

படம் 389.3 அட்லான்டோஆக்ஸிபிடல் மற்றும் அட்லான்டோஆக்சியல் மூட்டுகள் (பின்பாறக் காட்சி)

காறிப்பு:ஃபோரமென் மேக்னத்தின் பின்பாற விளிம்பிலிருந்து அட்லஸின் பின்பாற வளைவின் மேல் எல்லை வரை பின்பாற அட்லாண்டுசிபிடல் சவ்வு நீண்டுள்ளது.

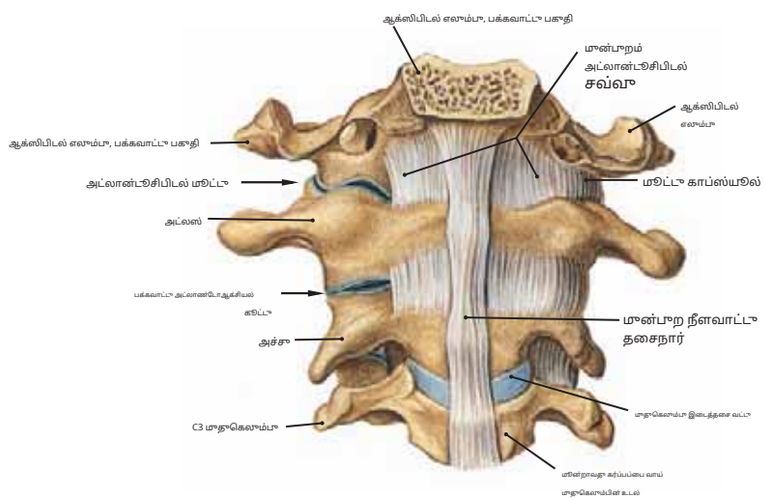

படம் 389.4 ஆக்ஸிபிடல் மூட்டுகள்

எலும்பு மற்றும் மாதல் மூன்று

மாதுகெலும்புகள் (மான்பாறத் தோற்றம்)

காறிப்பு:அட்லஸின் ஆக்ஸிபிடல் எலும்புக்கும் மான்பாற வளைவுக்கும் இடையில் நீண்டு, மான்பாற அட்லான்டுஆக்ஸிபிடல் சவ்வு உள்ளது, இது பக்கவாட்டில் மூட்டு காப்ஸ்யூல்களை இணைக்க தொடர்கிறது. மான்பாற நீளமான தசைநாரையும் கவனிக்கவும்.

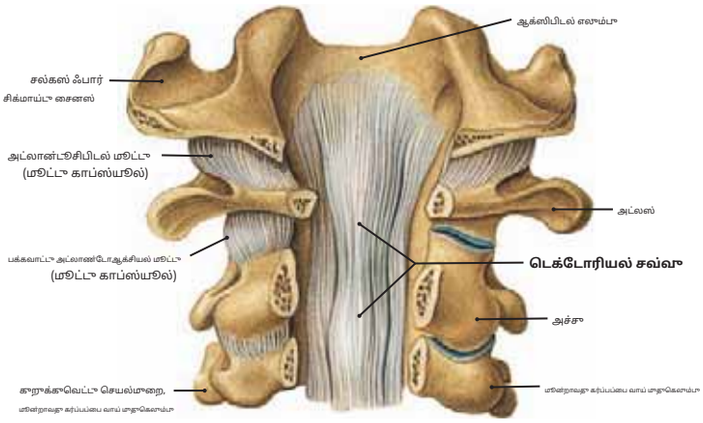

> படம் 390.1 டெக்டோரியல் சவ்வு (பின்புறக் காட்சி)

குறிப்பு:டெக்டோரியல் சவ்வு என்பது பின்புற நீளமான தசைநாரின் விரிவடைந்த மேல்நோக்கிய நீட்டிப்பாகும், மேலும் அச்சை ஆக்ஸிபிடல் எலும்புடன் இணைக்கிறது (மேலும் காண்க, படம் 391.1). இது ஓடோன்டாய்டு செயல்முறையின் பின்புற மேற்பரப்பை உள்ளடக்கியது மற்றும் சிலுவை வடிவ தசைநார்க்கு பின்புறமாக அமைந்துள்ளது, அதையும் உள்ளடக்கியது.

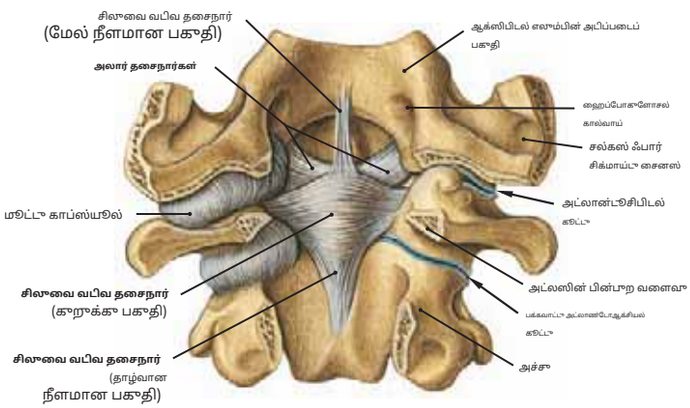

> படம் 390.2 அட்லாண்டோசிபிடல் மற்றும் அட்லாண்டோஆக்சியல் சிலுவை வடிவ தசைநார் (பின்புறத் தோற்றம்) காட்டும் மூட்டுகள்

குறிப்பு:அட்லஸ் மற்றும் அச்சின் பின்புற வளைவுகள் அகற்றப்பட்டுள்ளன, மேலும் இந்த பின்புறக் காட்சியில் இரண்டு சிலுவை வடிவ தசைநார் தெரியும். இது குறுக்குவெட்டு தசைநார் (படம் 390.4 ஐப் பார்க்கவும்) மற்றும் மேல் மற்றும் கீழ் நீட்டிக்கும் நீளமான பாசிக்கிள்களைக் கொண்டுள்ளது.

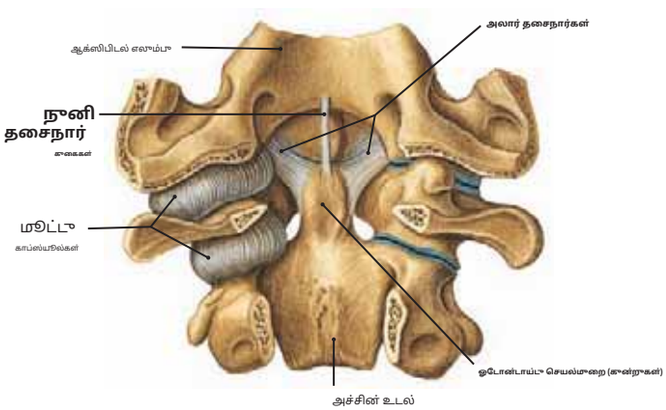

> படம் 390.3 அலார் மற்றும் நுனி தசைநார் (பின்புறக் காட்சி)

குறிப்பு:இந்த உருவம் படம் 390.2 ஐப் போலவே அமைந்துள்ளது. அச்சின் ஓடோன்டாய்டு செயல்முறையை வெளிப்படுத்த சிலுவை வடிவ தசைநார் அகற்றப்பட்டுள்ளது. இது இரண்டு அலார் தசைநார்களாலும், கைகளின் நுனி தசைநார்களாலும் ஆக்ஸிபிடல் எலும்புடன் மேலே இணைக்கப்பட்டுள்ளது. இந்த தசைநார்கள் மண்டை ஓட்டின் பக்கவாட்டு சுழற்சியைக் கட்டுப்படுத்த முனைகின்றன.

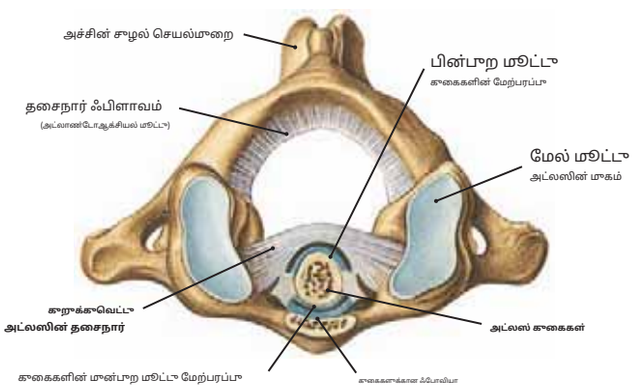

> படம் 390.4 மீடியன் அட்லாண்டோஆக்சியல் மூட்டு (மேலே இருந்து)

குறிப்பு:அச்சின் ஓடோன்டாய்டு செயல்முறை அட்லஸின் முன்புற வளைவுடன் இணைகிறது, இதன் மூலம் சராசரி அட்லாண்டோஆக்சியல் மூட்டை உருவாக்குகிறது, மேலும் அட்லஸின் தடிமனான மற்றும் வலுவான குறுக்குவெட்டு தசைநார் (சிலுவை வடிவத்தின் ஒரு பகுதி) அதன் பின்புற மேற்பரப்பில் கைகளைத் தக்க வைத்துக் கொள்கிறது.

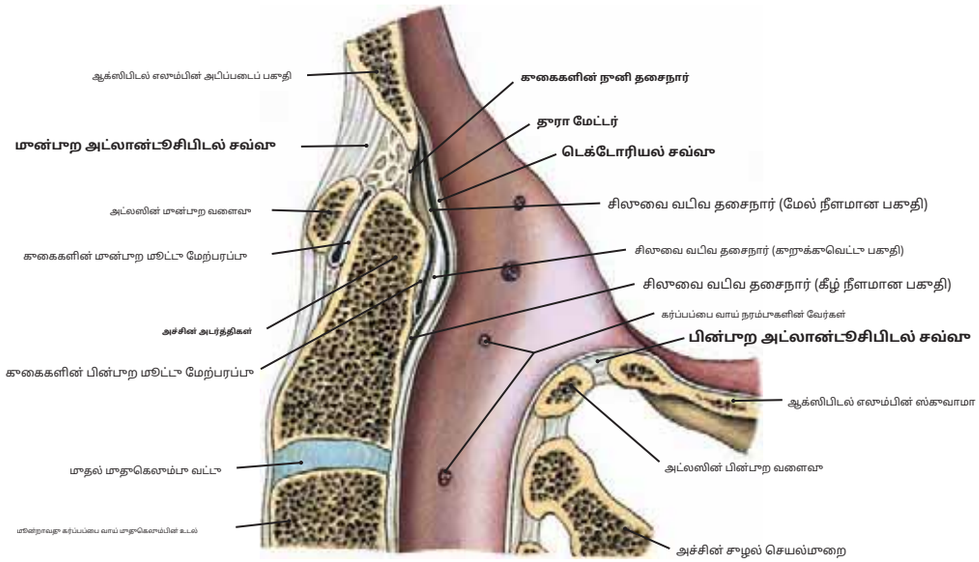

படம் 391.1 அட்லாண்டூசிபிடல் மற்றும் அட்லாண்டோஆக்சியல் பகுதிகளின் மீடியன் சாகிட்டல் பிரிவு

குறிப்பு:பின்வரும் கட்டமைப்புகளின் மான்பூறத்திலிருந்து பின்பூறம் வரையிலான உறவுகள்: அட்லஸின் மான்பூற வளைவு, அட்லஸுக்கும் ஓடோன்டாய்டு செயல்முறைக்கும் இடையிலான மூட்டு (மீடியன் அட்லாண்டோஆக்சியல் மூட்டு), ஓடோன்டாய்டு செயல்முறைக்கும் அட்லஸின் குறுக்கு தசைநார்க்கும் இடையிலான "மூட்டு", டெக்டோரியல் சவ்வு மற்றும் தூடுப்பு

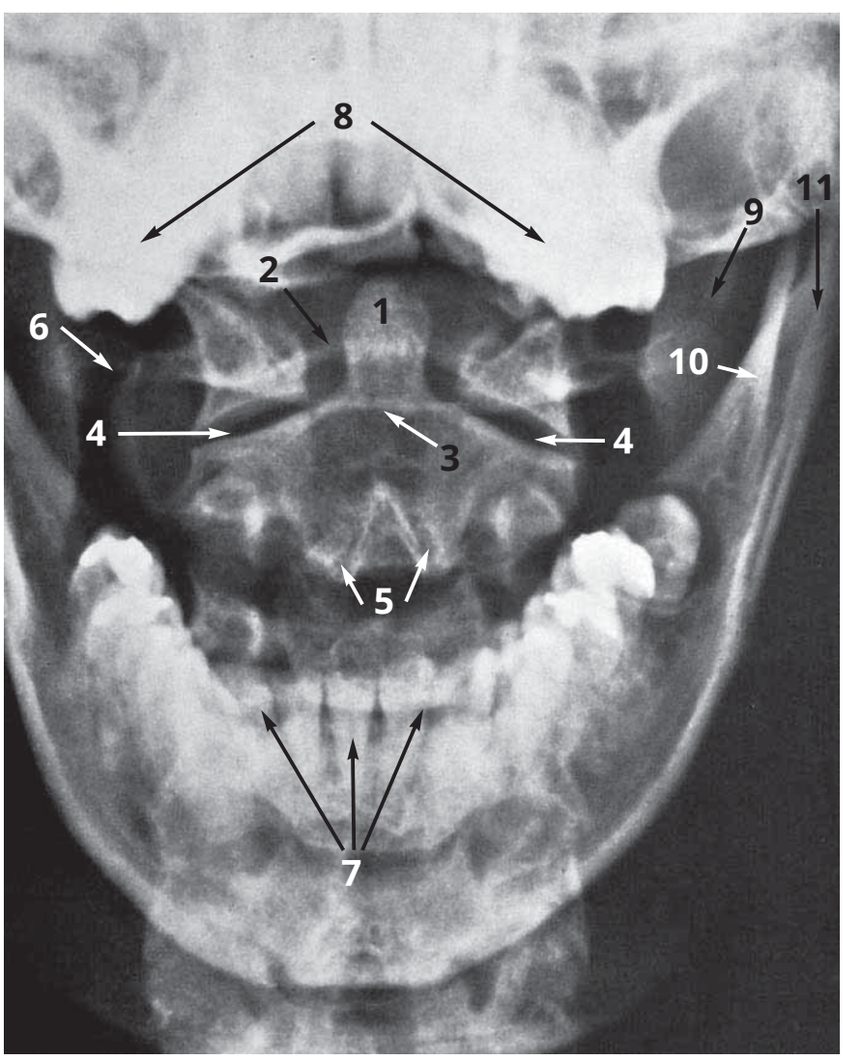

1. அச்சின் ஓடோன்டாய்டு செயல்முறை
2. அட்லஸின் மான்பூற வளைவு (கீழ் விளிம்பு)
3. அட்லஸின் பின்பூற வளைவு (கீழ் விளிம்பு)
4. பக்கவாட்டு அட்லாண்டோஆக்சியல் மூட்டுகள்
5. அச்சின் சூழல் செயல்முறை (பிஃபிட்)
6. அட்லஸின் குறுக்குவெட்டு செயல்முறை
7. தாழ்வான பல் வளைவு
8. உயர்ந்த பல் வளைவு
9. டெம்போரல் எலும்பின் ஸ்டைலாய்டு செயல்முறை
10. கீழ் தாடையின் கொரோனாய்டு செயல்முறை
11. கீழ் தாடையின் கண்டைலார் செயல்முறை

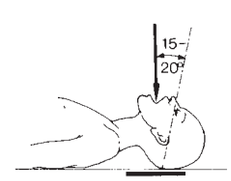

·—·—·—· = Orbito-meatal line

படம் 391.2 ஓடோன்டாய்டு செயல்முறை மற்றும் அட்லாண்டோஆக்சியல் மூட்டுகளின் ரேடியோகிராஃப்

குறிப்பு:இது வரைபடத்தில் காட்டப்பட்டுள்ளபடி வாய்வழி கூழி வழியாக எடுக்கப்பட்ட ஒரு மான்தோல் குறுக்கம் ஆகும்.

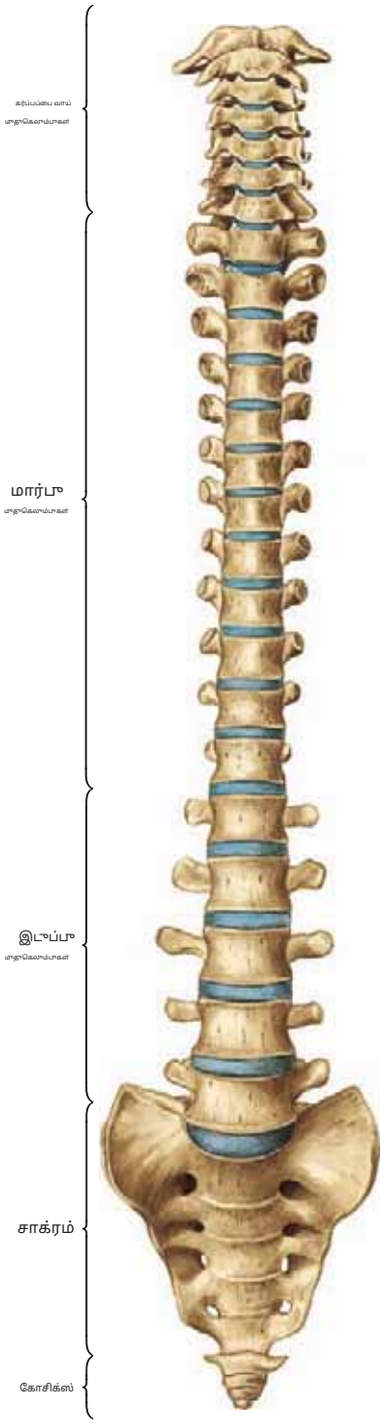

படம் 392.1 முன்பக்கக் காட்சி

படம் 392.2 பின்பறக் காட்சி

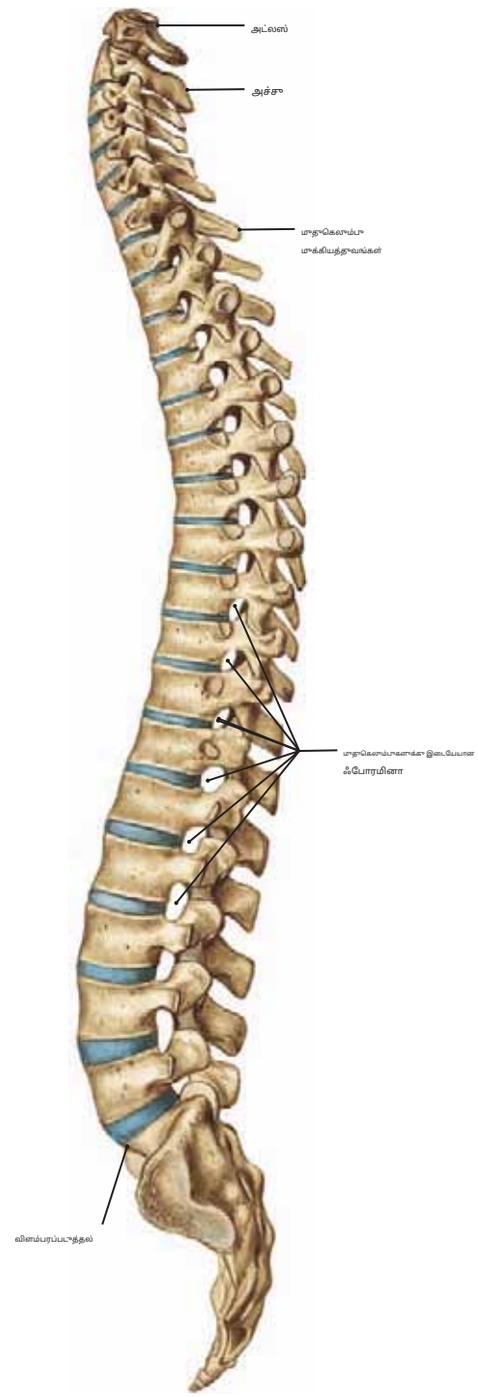

படம் 392.3 இடது பக்கவாட்டு பார்வை

படம் 392.1–392.3 மாதுகெலும்பு நெடுவரிசை, சாக்ரம் மற்றும் கோசிக்ஸ் உட்பட

குறிப்பு: (1) மாதுகெலும்பு நெடுவரிசை பொதுவாக 7 ஐக் கொண்டுள்ளது **கர்ப்பப்பை வாய்,** 12 **மார்பு,** மற்றும் 5 **இடுப்பு** மாதுகெலும்புகள் மற்றும் **திரும்சபை** மற்றும் **கோசிக்ஸ்.** அதன் மாதன்மை மனிதர்களில் நிமிர்ந்த தோரணையைப் பராமரிப்பதில் உதவுவது, மாதுகுத் தண்டைச் சுற்றி அடைத்து பாதுகாப்பது, தலை மற்றும் உடற்பகுதியின் இயக்கங்களுக்கு மாக்கியமான தசைகளின் இணைப்புகளை அனுமதிப்பது ஆகியவை இதன் செயல்பாடுகளாகும்.

(2) மாதுகு அல்லது வயிற்றுப் பார்வையில், சாதாரண மாதுகெலும்பு நெடுவரிசை நேராக இருக்கும். பக்கவாட்டில் இருந்து பார்க்கும்போது, மாதுகெலும்பு நெடுவரிசை இரண்டு வயிற்றுப் பகுதி கவிந்த வளைவுகளையும் (கர்ப்பப்பை வாய் மற்றும் இடுப்பு) இரண்டு மாதுகுப் பகுதி கவிந்த வளைவுகளையும் (மார்பு மற்றும் சாக்ரல்) வழங்குகிறது.

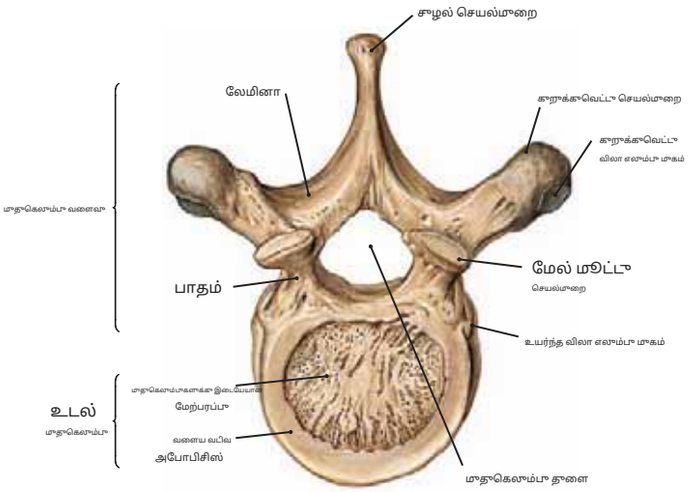

படம் 393.1 ஆறாவது தொராசி முதுகெலும்பு (மேலே இருந்து)

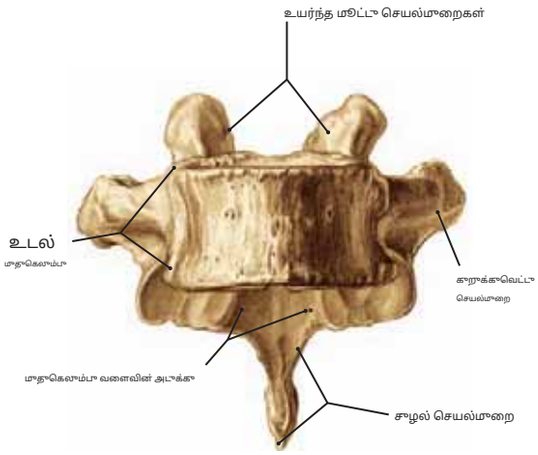

படம் 393.2 பத்தாவது மார்பு முதுகெலும்பு (வென்ட்ரல் வியூ)

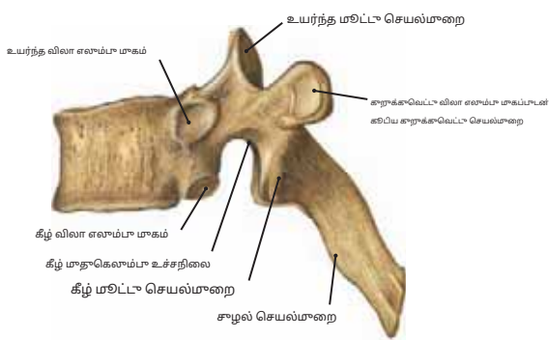

படம் 393.3 ஆறாவது தொராசி முதுகெலும்பு (இடது பக்கவாட்டுப் பக்கத்திலிருந்து)

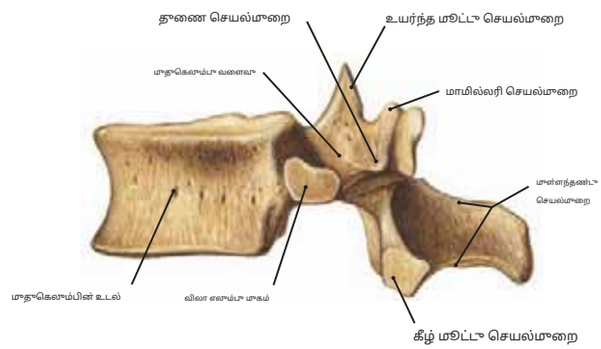

படம் 393.4 பன்னிரண்டாவது மார்பு முதுகெலும்பு (பக்கவாட்டுத் தோற்றம்)

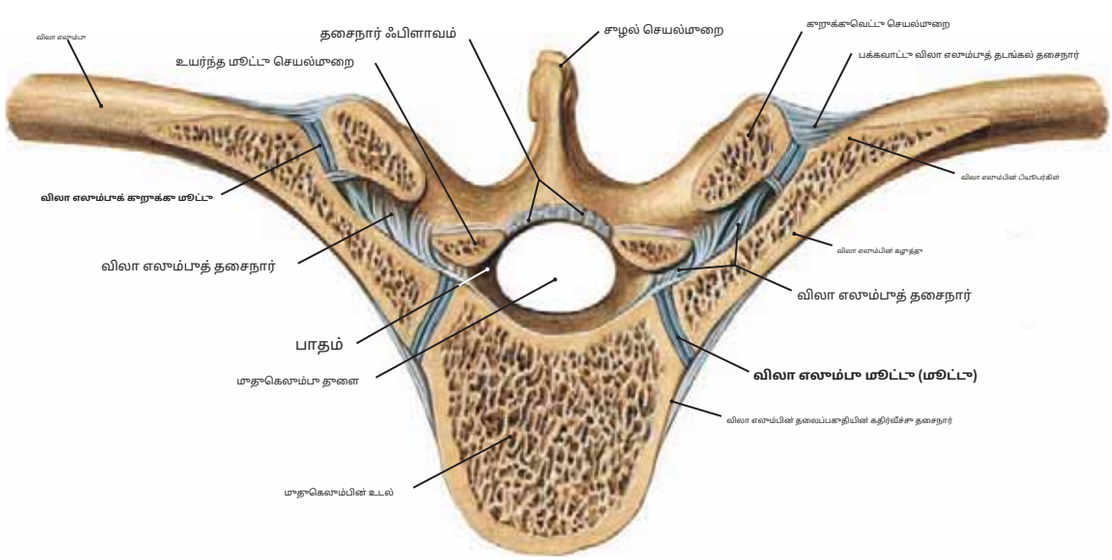

படம் 393.5 விலா எலும்பு மூட்டுகள், மேலே இருந்து பார்க்கும் போது குறுக்குவெட்டுப் பகுதி.

குறிப்பு: ஒவ்வொரு விலா எலும்பும் இரண்டு இடங்களில் மார்பு முதுகெலும்புகளுடன் இணைகிறது: (அ)**விலா எலும்பின் தலை**உடன்**முதுகெலும்பு உடல்**மற்றும் (ஆ) **திபியூபர்கிள்**அதன் மேல் **விலா எலும்பின் கழுத்து**உடன்**குறுக்கு செயல்முறை**முதுகெலும்பின்.

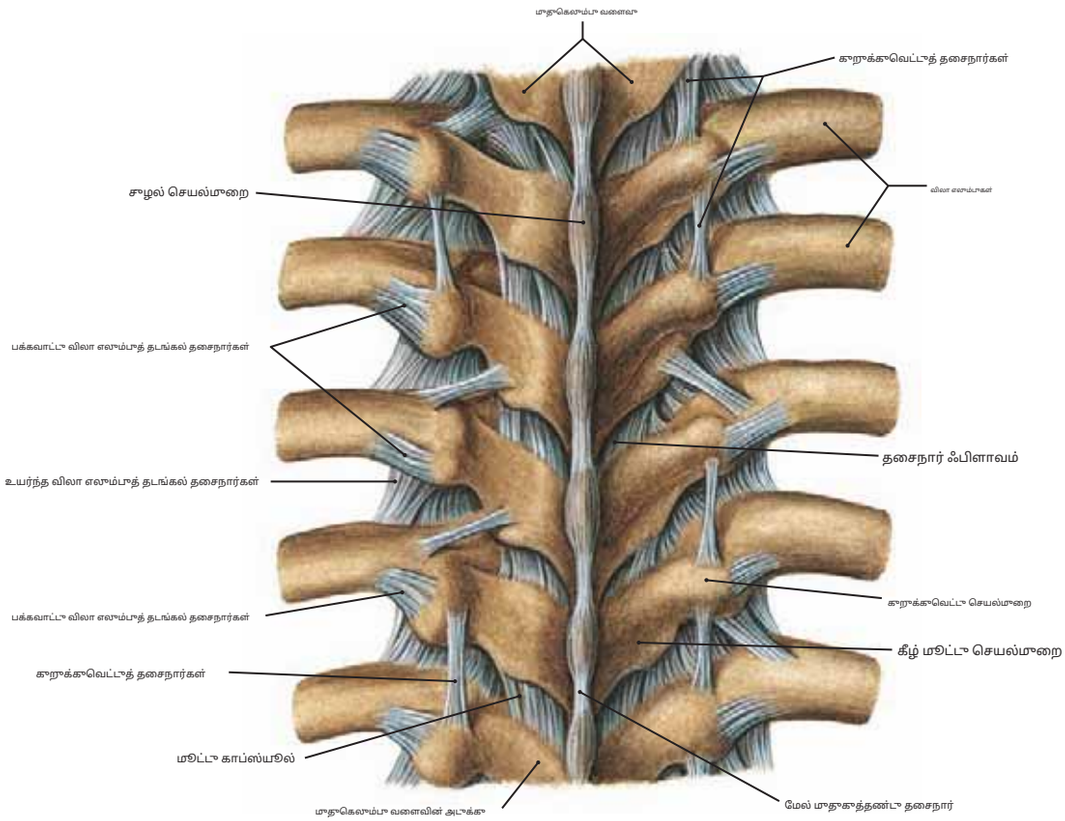

படம் 394.1 கீழ் விலா எலும்பு மூட்டுகள் (பின்புறக் காட்சி)

குறிப்பு: (1) ஐந்து ஜோடி விலா எலும்பு மூட்டுகள், பின்புறத்திலிருந்து பார்க்கும்போது, கழுத்துகள் மற்றும் பியூபர்கிள்களுக்கு இடையிலான மூட்டுகளை சாதகமாகக் காட்டுகின்றன.

விலா எலும்புகள் மற்றும் தொராசி முதுகெலும்புகளின் குறுக்குவெட்டு செயல்முறைகள்.

(2) இந்த சறுக்கும் மூட்டுகளை இணைக்கும் தசைநார்கள் **பெரியோர் விலாக்கு குறுக்கு.**

(3) விலா எலும்புக்கு குறுக்கான மூட்டுகள் (முதுகெலும்புகளின் ட்ரா விலா எலும்புகளின் தலைகளுக்கும் இடையில் உடல்களுடன் விலா எலும்பின் கழுத்து).

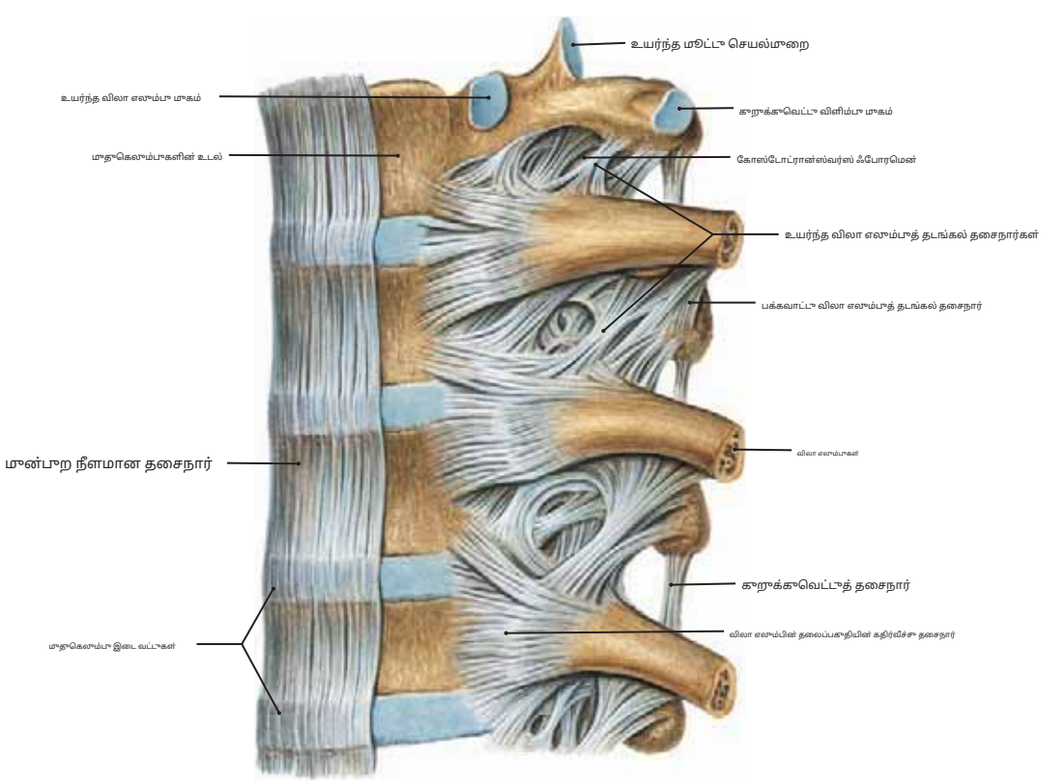

படம் 394.2 விலா எலும்பு மூட்டுகள் (விலா எலும்புகளின் தலைகளின் கதிர்வீச்சு தசைநார்கள் காட்டும் பக்கவாட்டு பார்வை)

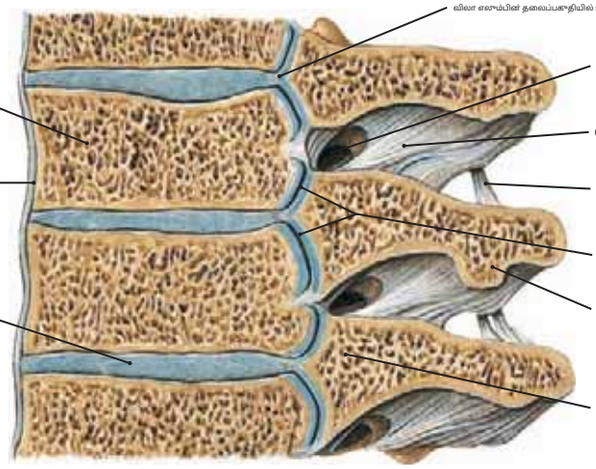

படம் 395.1 மதுகெலும்பு நெடுவரிசை வழியாக சாகிட்டல் பிரிவு, கோஸ்டோவெர்டெபிரல் மூட்டுகளைக் காட்டுகிறது.

கறிப்பு:பின்வரும் முக்கியமான கட்டமைப்புகள் காட்டப்பட்டுள்ளன: முதுகெலும்பு நரம்புகள் மற்றும் அவற்றுடன் வரும் நாளங்களை கடத்தும் இன்டர்வெர்டெபிரல் டிஸ்க்குகள், இன்ட்ரா-ஆர்ட்டிகுலர் மற்றும் முதுகெலும்பு ஃபோரமினா.

ஃஇகுர் 395.2 மூன்றாம் நீளமான தசைநார்ந (வென்ட்ரல் வியூ)

கறிப்பு: தி**மூன்றாம் நீளமான தசைநார்**முதுகெலும்புகள் மற்றும் இன்டர்வெர்டெபிரல் டிஸ்க்குகளின் முன்புறப் பகுதியுடன் அச்சிலிருந்து சாக்ரம் வரை நீண்டுள்ளது, அதில் அது உறுதியாக இணைக்கப்பட்டுள்ளது. இதன் இழைகள் வெண்மையாகவும் பளபளப்பாகவும் இருக்கும், மேலும் அவற்றை எளிதாக அடையாளம் காண முடியும்.

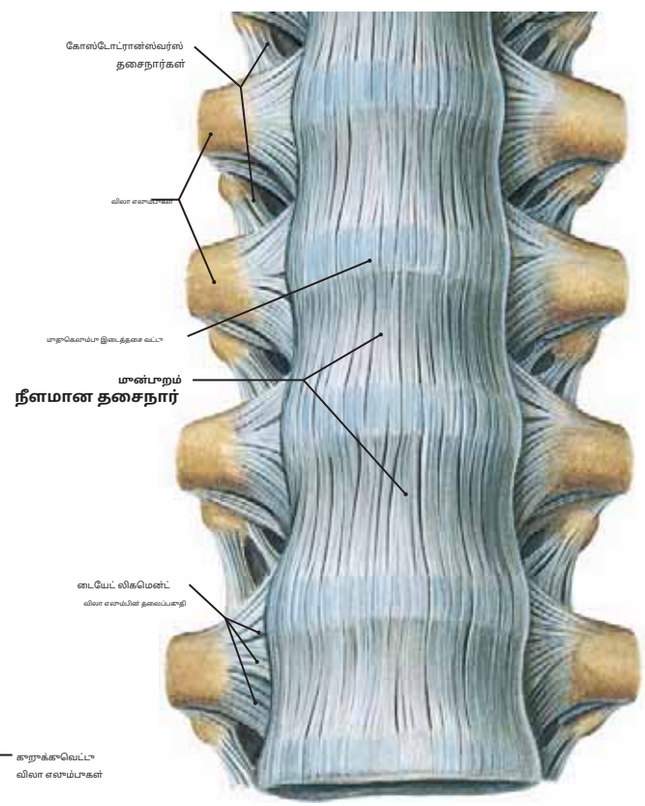

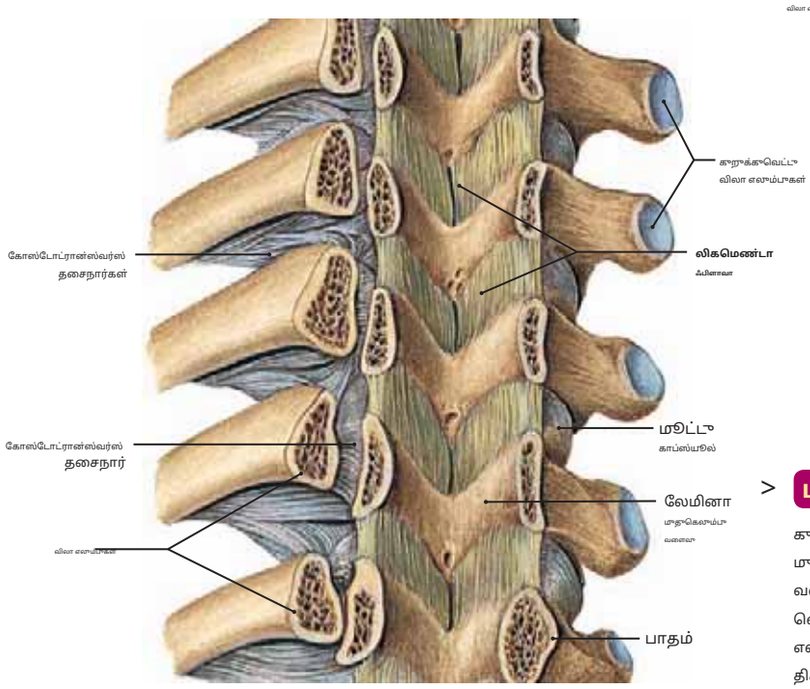

> **படம் 395.3 லிகமெண்டா ஃபிளாவா (முன் பார்வை)**

கறிப்பு: மார்பு முதுகெலும்புகளின் உடல்கள் அகற்றப்பட்டுள்ளன, முதுகெலும்பு ஃபோரமினாவிற்குள் இருந்து முதுகு முதுகெலும்பு வளைவுகளின் லேமினேவை இணைக்கும் லிகமெண்டா ஃபிளாவா வெளிப்படுகிறது. பாதங்கள் வெட்டப்பட்டுள்ளன, இடதுபுறத்தில், விலா எலும்புகள் அகற்றப்பட்டுள்ளன.**தசைநார் தசைநார்**மஞ்சள் நிற, மீள் திசுக்களால் உருவாகின்றன.

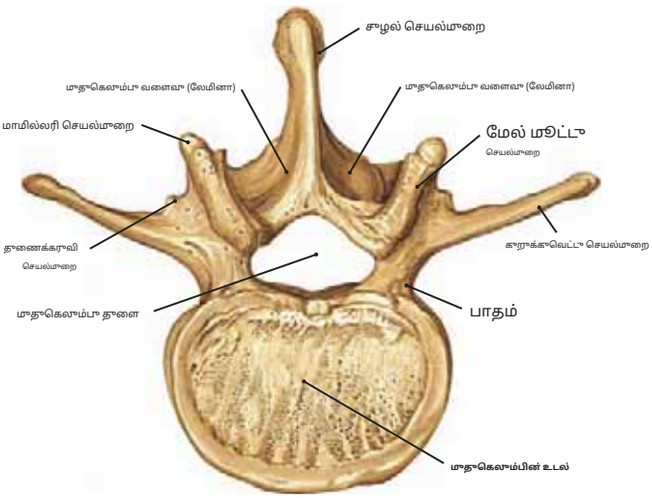

படம்

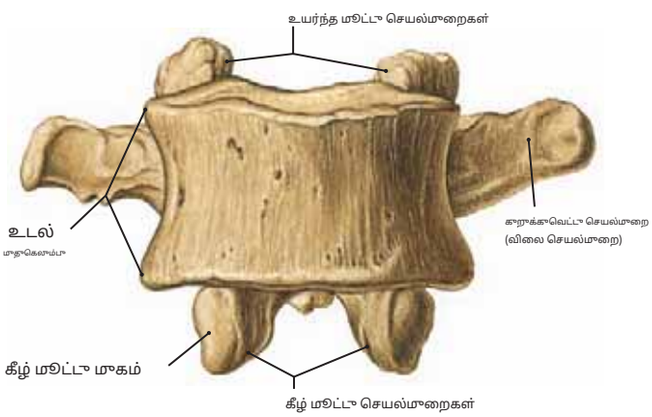

படம் 396.2 இடுப்பு மதுகெலும்பு (எறும்பு)

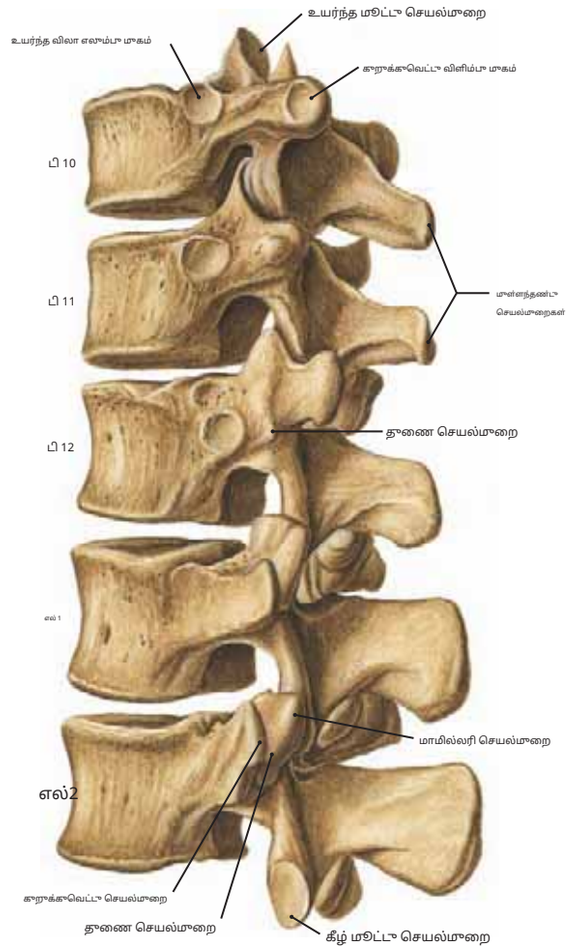

மூன்று மார்பு மற்றும் முதல் இரண்டு (பக்கவாட்டு பார்வை)

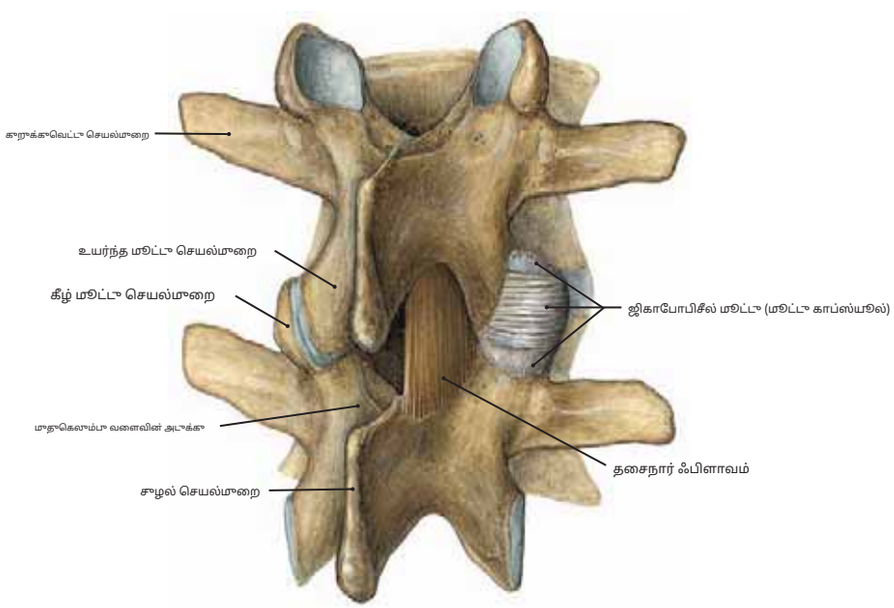

படம் 396.4 அருகிலுள்ள இடுப்பு முதுகெலும்புகளுக்கு இடையிலான ஜிகாபோபிசீல் மூட்டுகள் மற்றும் லிகமெண்டா ஃபிளாவா

குறிப்பு: (1) இந்தப் பின்புறக் காட்சியில், ஜிகாபோபிசீல் மூட்டின் மூட்டு காப்ஸ்யூல் (மூட்டு செயல்மறைகளுக்கு இடையில்) மற்றும் தசைநார் ஃபிளாவம் இடது பக்கத்தில் அகற்றப்பட்டுள்ளன.

(2) ஒவ்வொரு தசைநார் ஃபிளாவும் மேலே உள்ள தசைநாரின் முன்புற மேற்பரப்பு மற்றும் கீழே உள்ள தசைநாரின் பின்புற மேற்பரப்புடன் இணைக்கப்பட்டுள்ளது. அவை மீள் தன்மை கொண்டவை மற்றும் முதுகெலும்பு வளைவின் போது தசைநார்களைப் பிரிக்க அனுமதிக்கின்றன, மேலும் அவை முதுகெலும்பு நெடுவரிசையின் திடீர் மற்றும் தீவிர இயக்கங்களைத் தடுக்கின்றன, இதனால் முதுகெலும்பு இடைநிலை வட்டுகளைப் பாதுகாக்கின்றன (படம் 395.3 ஐயும் காண்க).

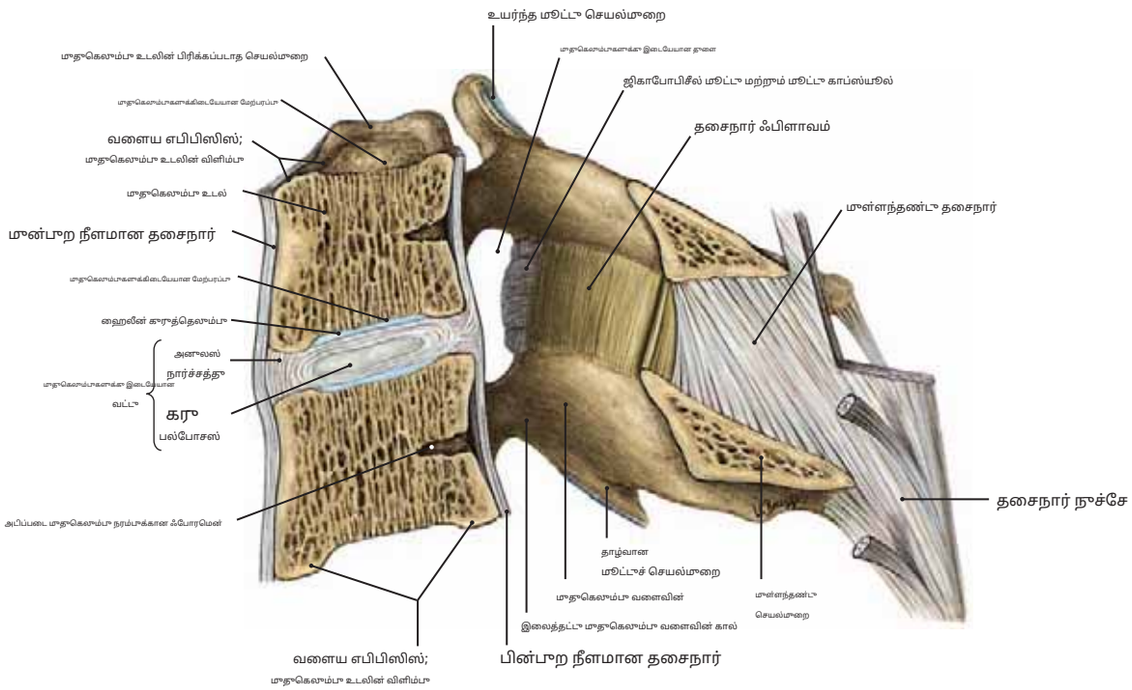

படம் 397.1 கர்ப்பப்பை வாய் இன்டர்வெர்டெபிரல் மூட்டுகள்: மீடியன் சாகிட்டல் பிரிவு

குறிப்பு: (1) கர்ப்பப்பை வாய் முதுகெலும்புகளின் நீண்ட சுழல் செயல்முறைகள் மற்றும் வலுவான இடைச்செருகல் தசைநார். தசைநார் இழைகளின் கலவையைக் கவனியுங்கள். முதுகுப்புற கர்ப்பப்பை வாய்ப் பகுதியின் தசைநார் நுச்சேவுடன் இடைப்பட்ட தசைநார்.

(2) இரண்டு கர்ப்பப்பை வாய் முதுகெலும்புகளின் உடல்களுக்கு இடையே உள்ள இன்டர்வெர்டெபிரல் வட்டு காட்டப்பட்டுள்ளது; வளைய ஃபைப்ரோசிஸால் சூழப்பட்ட நியூக்ளியஸ் புல்போசஸையும் கவனியுங்கள்.

(3) முன் மற்றும் பின் நீளமான தசைநார் மற்றும் அடிப்படை முதுகெலும்பு நரம்புகளுக்கான ஃபோரமினா.

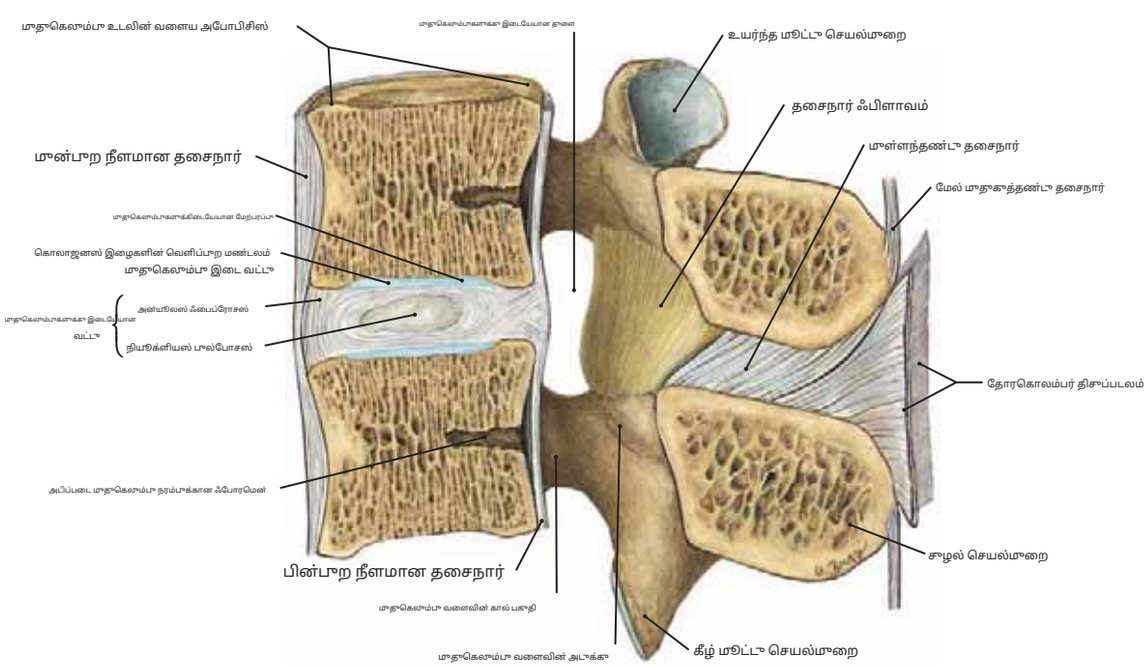

படம் 397.2 இரண்டு இடுப்பு முதுகெலும்புகள் மற்றும் ஒரு இன்டர்வெர்டெபிரல் வட்டு வழியாக சராசரி சாகிட்டல் பிரிவு

குறிப்பு: (1) இடுப்பு முதுகெலும்புகளின் உடல்களுக்கு முன்புற மற்றும் பின்புற நீளமான தசைநார்கள் வென்ட்ரல் மற்றும் பின்புறமாக உள்ளன.

(2) முதுகெலும்பு கால்வாயின் முதுகுப் பகுதியில் அருகிலுள்ள முதுகெலும்பு வளைவுகளின் அடுக்குகளுக்கு இடையே லிஜமெண்டம் ஃபிளாவம் ஒரு முக்கியமான தசைநார் இணைப்பை உருவாக்குகிறது.

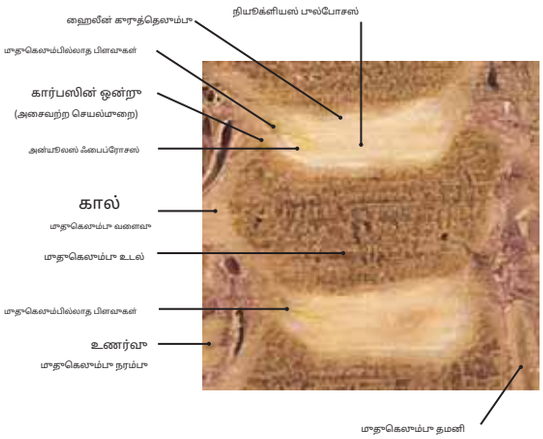

படம் 398.1 இரண்டு கர்ப்பப்பை வாய் மூடுகெலும்புகள் வட்டுகள்: மூடுகெலும்பு உடல்களின் மையங்கள் வழியாக முன் பகுதி.

குறிப்பு: (1) இன்டர்வெர்டெபிரல் வட்டுகள் இடையில் அமைந்துள்ளன அருகிலுள்ள மூடுகெலும்புகளின் உடல்கள் (இந்த விஷயத்தில் கர்ப்பப்பை வாய் மூடுகெலும்புகள்).

(2) ஹைலீன் கார்த்தெலும்பு மூடுகெலும்பு உடல்களின் இறுதித் தகடுகளை உள்ளடக்கியது மற்றும் வளைய ஃபைப்ரோசஸுக்கு அருகில் உள்ளது.

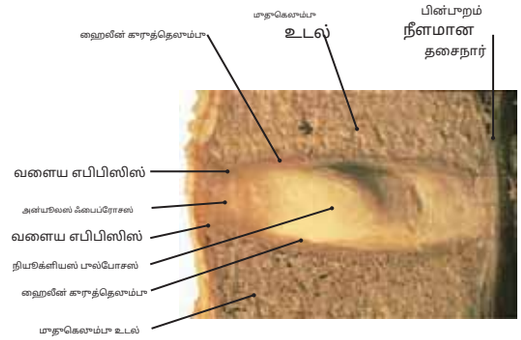

படம் 398.2 இடுப்பு இடை மூடுகெலும்பு வட்டு வழியாக மீடியன் சாகிட்டல் பிரிவு

குறிப்பு: (1) **தி கரு பல்போசஸ்**உட்புற மையத்தை உருவாக்கும் அது மென்மையானது மற்றும் ஜெலட்டிக் கொண்டது- ஆரம்ப ஆண்டுகளில் நெளஸ் மற்றும் சளி பொருள் மற்றும் ஒரு சில செல்களைக் கொண்டுள்ளது.

(2) 10 அல்லது 12 வயதிற்கு பிறகு, சளிச்சவ்வு பொருள் படிப்படியாக ஃபைப்ரோகார்டைலேஜால் மாற்றப்படுகிறது, மேலும் வட்டின் மையம் அதைச் சுற்றியுள்ள வளையத்தைப் போல மாறுகிறது. (படம் 398.3க்கான குறிப்புகளைப் பார்க்கவும்.)

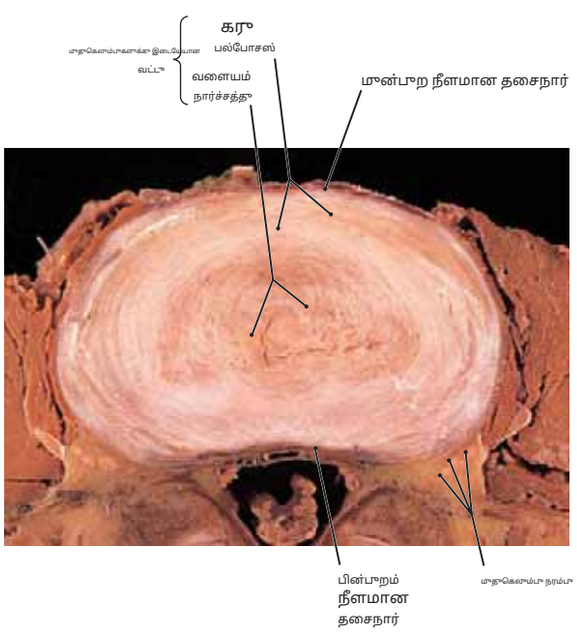

படம் 398.3 ஒரு இடுப்பின் புகைப்படம் மூடுகெலும்பு இடை வட்டு (மேலே இருந்து பார்க்கப்பட்டது)

குறிப்பு: (1) வளைய நார்ச்சத்து ஒரு மெல்லிய பட்டையைக் கொண்டுள்ளது கொலாஜனஸ் இழைகள் மற்றும் தடிமனான ஃபைப்ரோகார்டைலேஜ் பட்டை.

(2) இளமைப் பருவத்தின் பிற்பகுதியிலும், இளம் வயதினரிலும், மூடுகெலும்பு இடை வட்டுகள் வலுவாக இருக்கும், மேலும் குதித்தல் அல்லது நிமிர்ந்து உட்காருதல் போன்ற மூடுகெலும்பு நெடுவரிசையில் ஏற்படும் பெரும்பாலான செங்குத்து விசைகளைத் தாங்கும்.

(3) பல தசாப்தங்களுக்குப் பிறகு, வளைய நார்த்திசுக்கட்டியை பலவீனப்படுத்தும் சில சிதைவுகள் ஏற்படலாம். இந்த மாற்றங்கள் வயதானவர்களில் நியூக்ளியஸ் பல்போசஸ் வளையத்திற்குள் அல்லது அதன் வழியாக இடப்பெயர்ச்சி ஏற்படுவதற்குக் காரணமாக இருக்கலாம் (லேசான திரிபுக்குப் பிறகும் கூட), இதன் விளைவாக வலி ஏற்படலாம்.

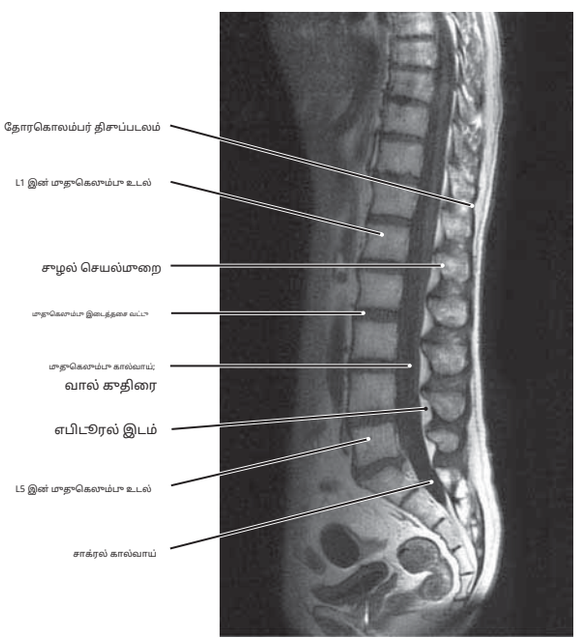

படம் 398.4 இடுப்பு மூடுகெலும்புகளின் காந்த அதிர்வு படம் (சராசரி தனுசு பிரிவு)

குறிப்பு: (1) இடுப்பு மூடுகெலும்புகளின் சுழல் செயல்முறைகள் மற்றும் உடல்கள். (2) மூடுகெலும்பு உடல்களுக்கு இடையில் வரிசையாக அமைக்கப்பட்ட இன்டர்வெர்டெபிரல் வட்டுகள்.

(3) வட்டுப் பொருளின் இடப்பெயர்ச்சியால் ஏற்படும் வட்டுப் பிரச்சினை, கர்ப்பப்பை வாய் அல்லது இடுப்புப் பகுதிகளில், குறிப்பாக L4-L5 மூடுகெலும்பு உடலுக்கு இடையில் ஏற்பட வாய்ப்புள்ளது.

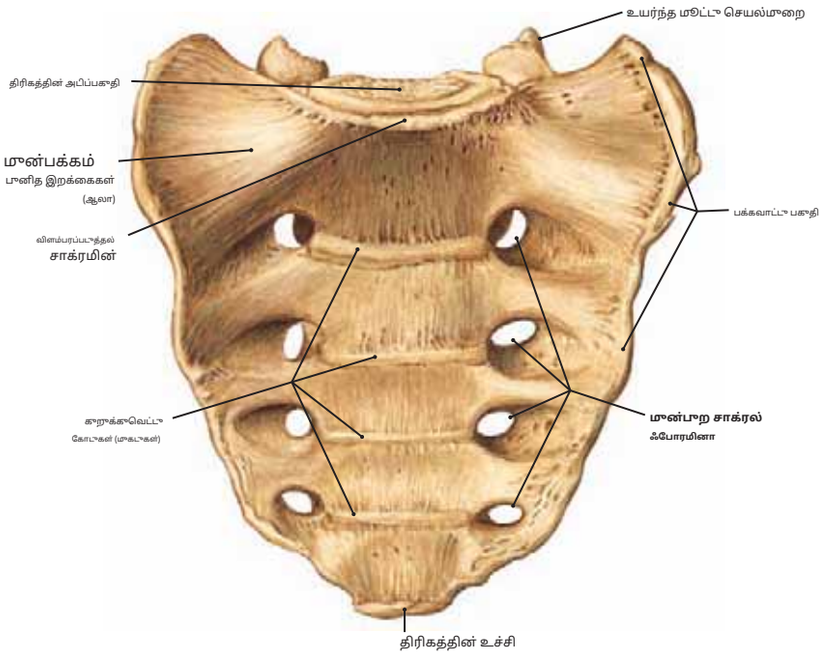

படம் 399.1 சாக்ரம் முன்புற அல்லது இடுப்பு மேற்பரப்பு

குறிப்பு: (1) சாக்ரம் என்பது ஐந்து எலும்புகளின் இணைப்பால் உருவாகும் ஒரு பெரிய முக்கோண எலும்பு ஆகும். சாக்ரல் முதுகெலும்புகள், மேலும் இது இரண்டு இடுப்பு எலும்புகளுக்கு இடையில் ஆப்பு வைக்கப்பட்டுள்ளது, அதனுடன் அது பக்கவாட்டில் மூட்டுகிறது.

(2) மேலே, சாக்ரம் ஐந்தாவது இடுப்பு முதுகெலும்புடன் இணைகிறது, கீழே கோசிக்ஸுடன் இணைகிறது.

(3) சாக்ரமின் முன்புற (இடுப்பு) மேற்பரப்பு குழிவானது மற்றும் ஒவ்வொரு பக்கத்திலும் நான்கு இடுப்பு ஃபோரமினாக்களைக் காட்டுகிறது. இவை மேல் நான்கு சாக்ரல் நரம்புகளின் வயிற்று கிளைகளை கடத்துகின்றன.

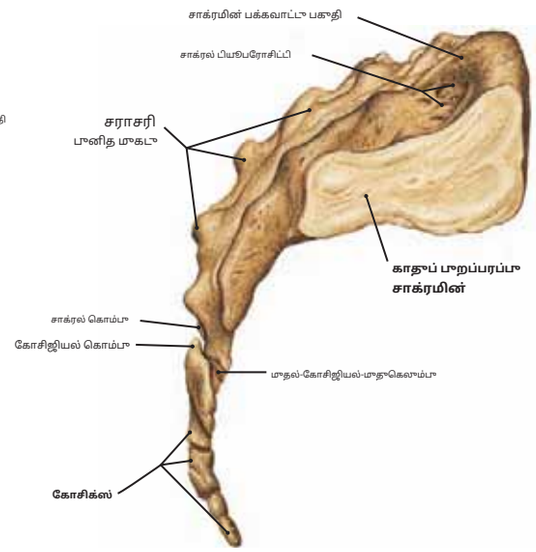

படம் 399.2 சாக்ரம் மற்றும் கோசிக்ஸ் (பக்கவாட்டு பார்வை)

குறிப்பு:திரிகலின் காது வடிவ மேற்பரப்பு இடுப்பின் இலியாக் பகுதியுடன் இணைகிறது. கீழ்நோக்கி, திரிகலின் உச்சம் கோசிக்ஸை இணைக்கிறது.

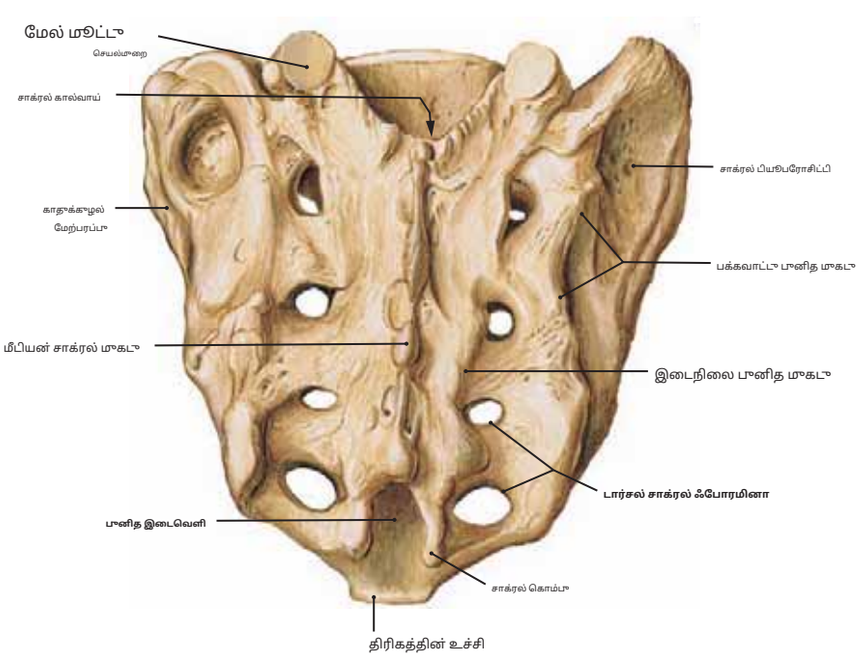

படம் 399.3 சாக்ரம் (பின்புற மேற்பரப்பு)

குறிப்பு:சாக்ரமின் முதுகுப் மேற்பரப்பில், ஃபோரமினா சாக்ரல் நரம்புகளின் முதுகுப்புற ராமியை கடத்துகிறது. ஐந்தாவது சாக்ரல் முதுகெலும்பின் முதுகுப்புற லேமினே உருகத் தவறிவிடுகிறது, இதன் மூலம் சாக்ரல் கால்வாயில் ஒரு நடுக்கோடு திறப்பு ஏற்படுகிறது, இது சாக்ரல் இடைவெளி என்று அழைக்கப்படுகிறது.

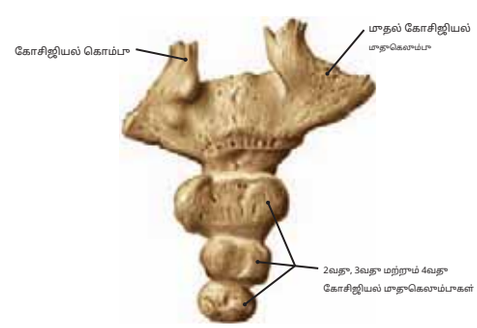

படம் 399.4 கோசிக்ஸ் (பின்புறக் காட்சி)

குறிப்பு:இந்த கோசிக்ஸில் நான்கு பிரிவுகள் உள்ளன, ஆனால் பலருக்கு மூன்று அல்லது ஐந்து பிரிவுகள் உள்ளன.

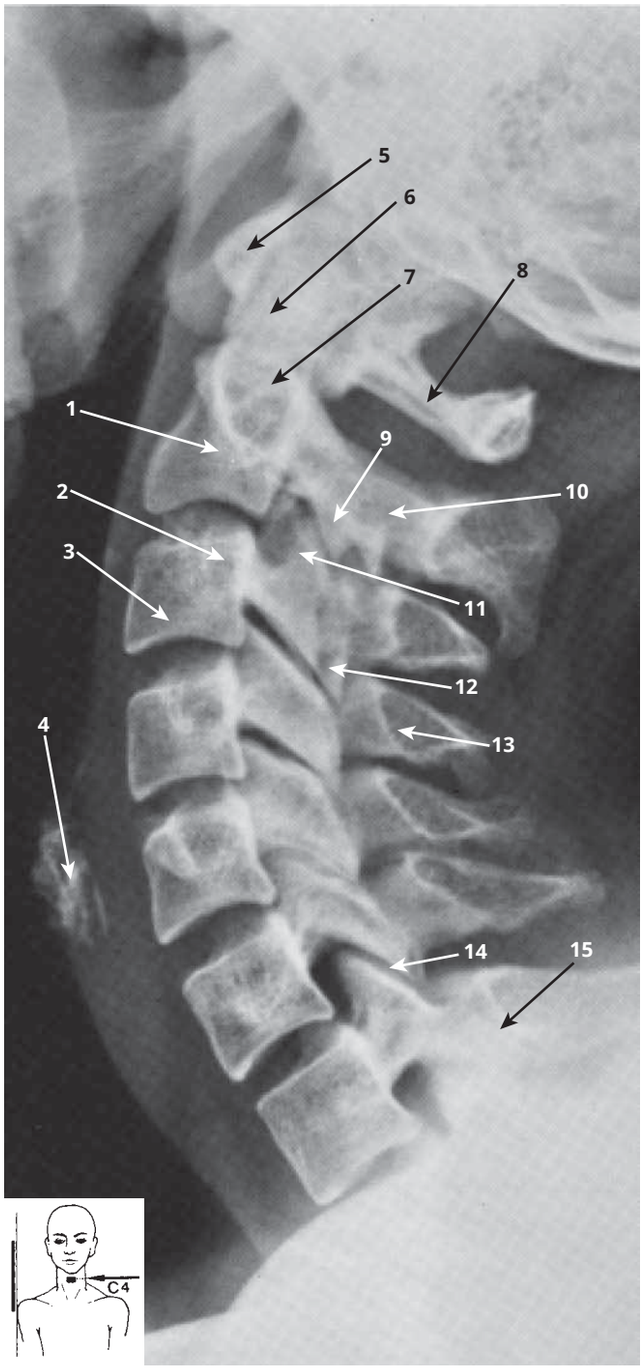

படம் 400.1 கர்ப்பப்பை வாய் முதுகெலும்பு நெடுவரிசை (பக்கவாட்டு பார்வை)

1. அச்சின் உடல்
2. C3 முதுகெலும்பின் கறுக்குவெட்டு செயல்முறை
3. C3 முதுகெலும்பின் உடல்
4. கிரிகாய்டு குருத்தெலும்பு அடுக்கு
5. அட்லஸின் முன்புற வளைவு
6. அச்சின் ஓடோன்டாய்டு செயல்முறை
7. அச்சின் கறுக்குவெட்டு செயல்முறை
8. அட்லஸின் பின்புற வளைவு
9. கீழ் மூட்டு செயல்முறை
10. சுழல் செயல்முறை
11. உயர்ந்த மூட்டு செயல்முறை
12. கீழ் மூட்டு செயல்முறை
13. சுழல் செயல்முறை
14. முதுகெலும்புகளுக்கு இடையேயான மூட்டுவலி
15. முள்ளந்தண்டு செயல்முறை, முதுகெலும்பு பரோமினன்ஸ் (C7)

(விக்கிலிருந்து, 6வது பதிப்பு.)

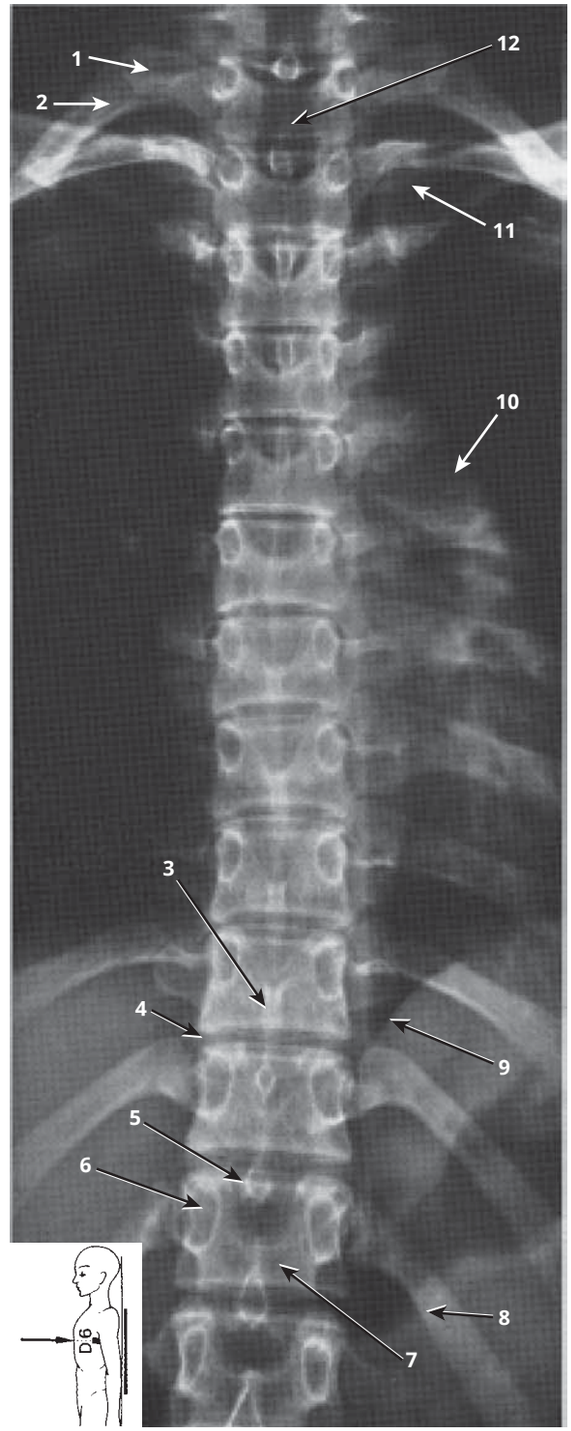

படம் 400.2 முதுகுத் தண்டுவடம், மார்புப் பகுதி (முன்னோபோஸ்டீரியர் ப்ரொஜெக்ஷன்)

1. முதல் விலா எலும்பின் கழுத்து
2. முதல் விலா எலும்பு
3. சுழல் செயல்முறை
4. கீழ் மூட்டு செயல்முறை
5. மேல் மூட்டு செயல்முறை
6. முதுகெலும்பு வளைவின் கால் பகுதி
7. பன்னிரண்டாவது தொராசி முதுகெலும்பு
8. பன்னிரண்டாவது விலா எலும்பு
9. உதரவிதானம்
10. இதயத்தின் இடது விளிம்பு
11. கிளாவிக்கிள்
12. T1 முதுகெலும்பு

(விக்கிலிருந்து, 6வது பதிப்பு.)

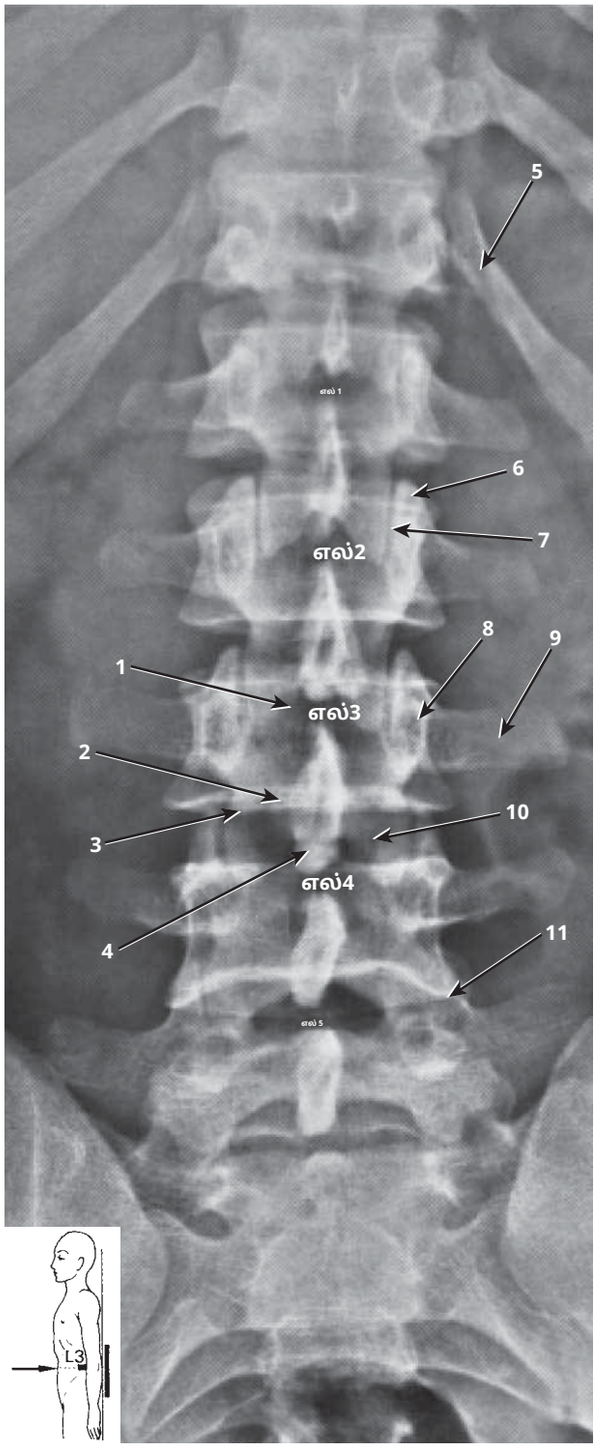

படம் 401.1 **முதுகெலும்பு நெடுவரிசை, இடுப்புப் பகுதி (முன்னோபோஸ்டீரியர் ப்ரொஜெக்ஷன்)**

1. L3 முதுகெலும்பின் உடல்
2. L3 முதுகெலும்பின் பின்பாற விளிம்பு
3. L4 முதுகெலும்பின் முன்பாற விளிம்பு
4. L3 இன் சுழல் செயல்முறை
5. பன்னிரண்டாவது விலா எலும்பு
6. மேல் மூட்டு செயல்முறை
7. முதுகெலும்பு மூட்டு (ஜிகாபோபிசீல் மூட்டு)
8. முதுகெலும்பு வளைவின் கால் பகுதி
9. விலா எலும்பு செயல்முறை
10. முதுகெலும்பு வளைவின் அடுக்கு
11. கீழ் மூட்டு செயல்முறை

(விக்கிலிருந்து, 6வது பதிப்பு.)

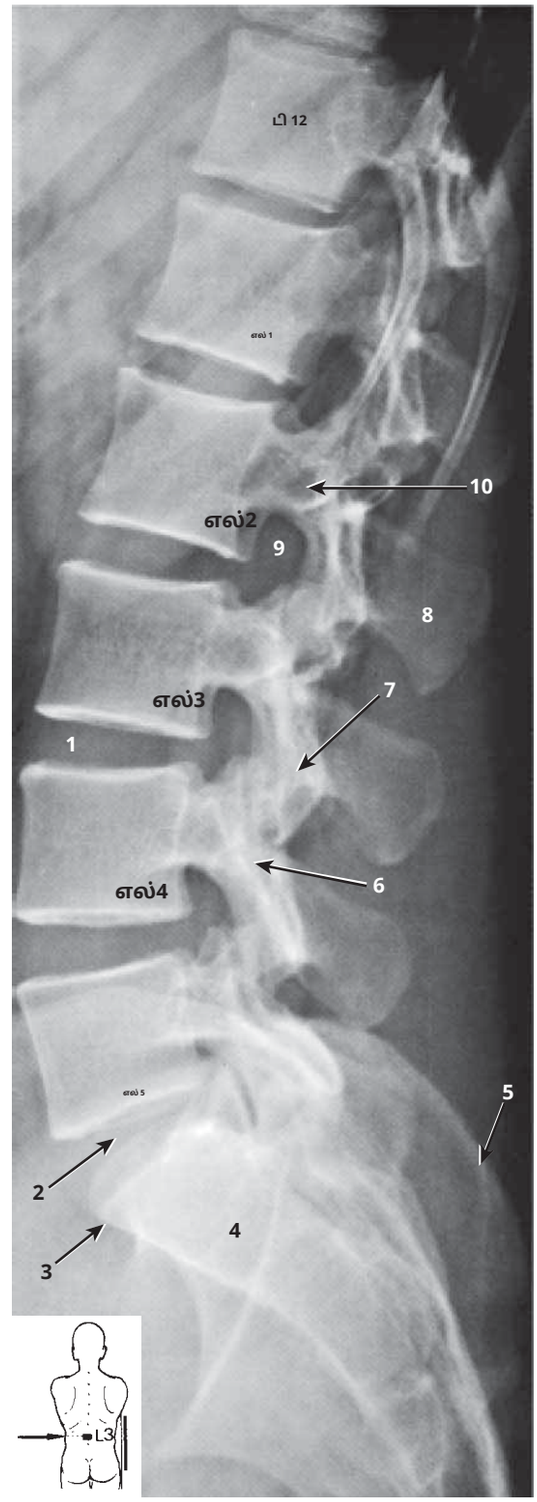

படம் 401.2 **முதுகுத் தண்டுவடம், இடுப்பு மண்டலம் (பக்கவாட்டுத் தோற்றம்)**

1. முதுகெலும்புகளுக்கு இடையேயான வட்டு இடம்
2. லும்போசாக்ரல் மூட்டு
3. விளம்பரம்
4. சாக்ரம்
5. இலியாக் முகடு
6. L4 முதுகெலும்பின் மேல் மூட்டு செயல்முறை
7. L3 முதுகெலும்பின் கீழ் மூட்டு செயல்முறை
8. L2 முதுகெலும்பின் சுழல் செயல்முறை
9. முதுகெலும்புகளுக்கு இடையேயான தளை
10. விலா எலும்பு செயல்முறை

(விக்கிலிருந்து, 6வது பதிப்பு.)

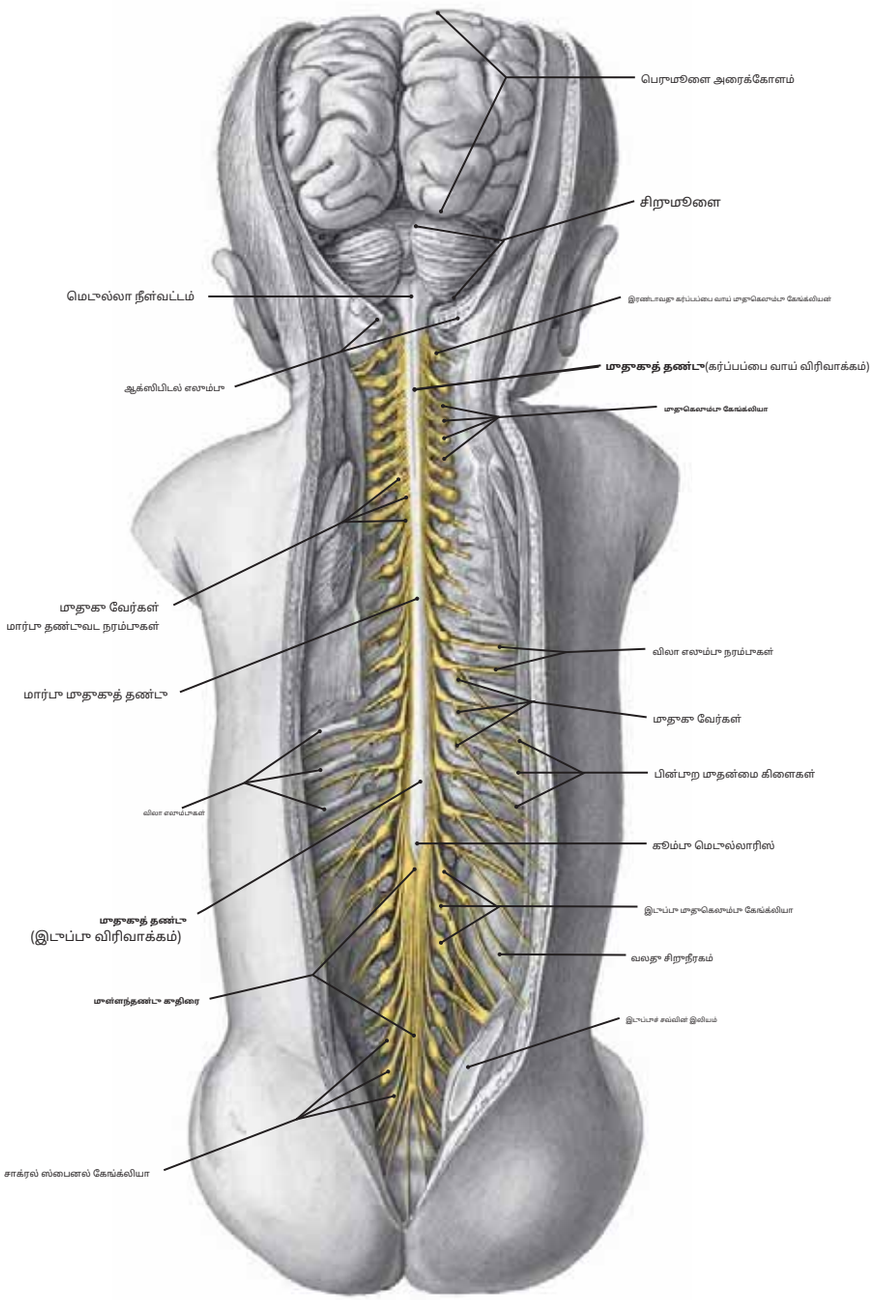

படம் 402.1பாதிதாகப் பிறந்த கழந்தையின் முதுகுத் தண்டு மற்றும் மூளை

(பின்புறத் தோற்றம்)

குறிப்பு: (1) முதுகுப்புறம் அகற்றப்பட்டதன் மூலம் மத்திய நரம்பு மண்டலம் வெளிப்படுகிறது.

முதுகெலும்பு நெடுவரிசையின் ஒரு பகுதி மற்றும் முதுகுப்புற மண்டை ஓட்டின் ஒரு பகுதி. முதுகெலும்பு கேங்க்லியாவும், அவற்றுடன் தொடர்புடைய முதுகெலும்பு நரம்புகளும் தூண்டிக்கப்பட்டுள்ளன.

(2) இந்தப் பிரித்தெடுப்பில் முதுகுத் தண்டின் உட்பொருள் சுமார் L1 இல் முடிவடைவது போல் தோன்றினாலும், பாதிதாகப் பிறந்த கழந்தையின் தண்டு சுமார் L3 அல்லது L4 இல் முடிவடைவது வழக்கம், இதனால் பெரியவரை விட முதுகுத் தண்டுவடம் மழுமையாக நிரம்பிவிடும்.

(3) முதல் கர்ப்பப்பை வாய் நரம்பின் முதுகுப்புற வேர் நரம்பு மிகவும் சிறியதாகவும் பெரும்பாலும் இல்லாமலும் இருக்கலாம் (C2 ஐ விட மேலே உள்ள சிறிய நரம்பு

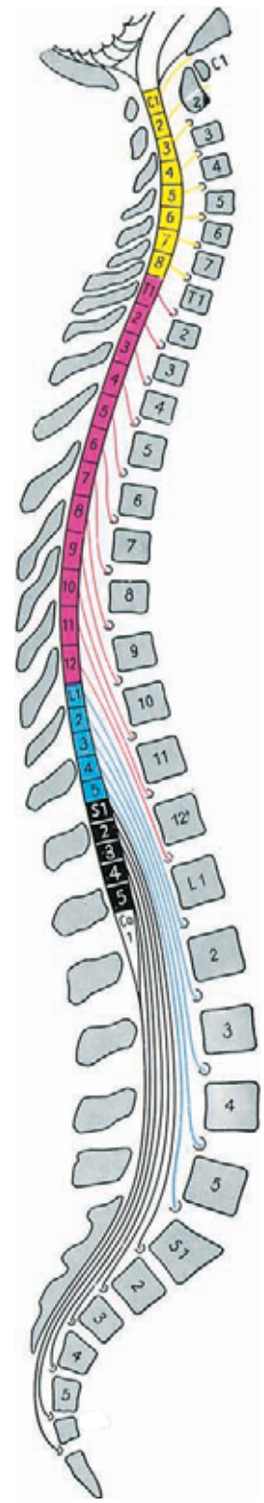

படம் 402.2 **வளர்ந்த வரும் முதுகெலும்பு**

வயது வந்தவர்களில் நரம்புகள் மற்றும் பிரிவுகள்

மஞ்சள்:கர்ப்பப்பை வாய்ப் பிரிவுகள் (C1–C8) **சிவப்பு:**மார்புப் பிரிவுகள் (T1–T12) **நீலம்:**இடுப்புப் பிரிவுகள் (L1–L5) **கருப்பு:**சாக்ரல் பிரிவுகள் (S1–S5) **வெள்ளை:**கோசிஜியல் பிரிவுகள் (C0)

குறிப்பு: வயது வந்தவர்களில் முதுகெலும்பு கால்வாயை விட்டு வெளியேறுவதற்கு முன்பு பல முதுகெலும்பு நரம்புகள் நீண்ட தூரம் பயணிக்கின்றன.

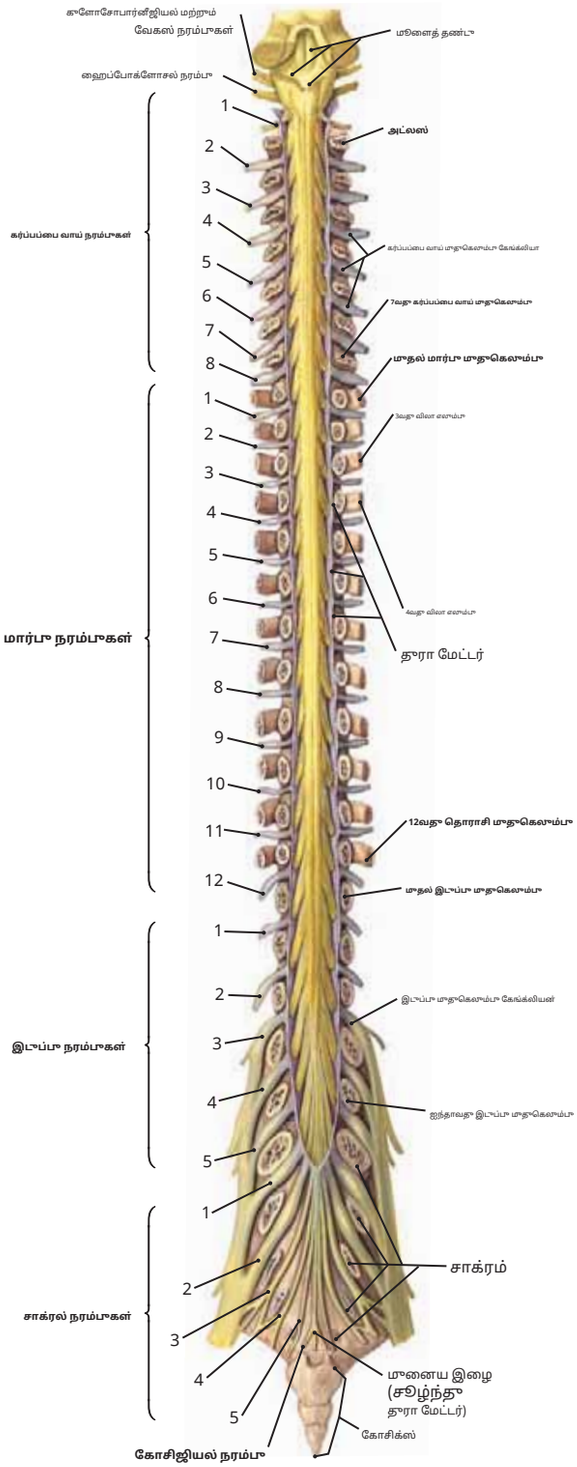

படம் 403.1 மூலகெலும்பு கால்வாயில் உள்ள மூள்ளந்தண்டு வடம் (பின்புறக் காட்சி)

குறிப்பு: (1) முதல் கர்ப்பப்பை வாய் நரம்பு முதல் நரம்புக்கு மேலே வெளிப்படுகிறது. மூலகெலும்பு மற்றும் எட்டாவது கர்ப்பப்பை வாய் நரம்பு ஏழாவது மூலகெலும்புக்கு கீழே வெளிப்படுகிறது.

(2) கர்ப்பப்பை வாய் முதுகுத் தண்டு மூளைத்தண்டின் மெடுல்லா நீள்வட்டத்துடன் மேலே தொடர்ச்சியாக உள்ளது.

(3) ஒவ்வொரு மூள்ளந்தண்டு நரம்பும் அந்தப் பிரிவின் முதுகு மற்றும் வயிற்று வேர்களின் இணைப்பால் உருவாகிறது, மேலும் அது இரண்டு அருகிலுள்ள மூலகெலும்புகளுக்கு இடையில் மூள்ளெலும்புத் துளை வழியாக வெளிப்படுகிறது.

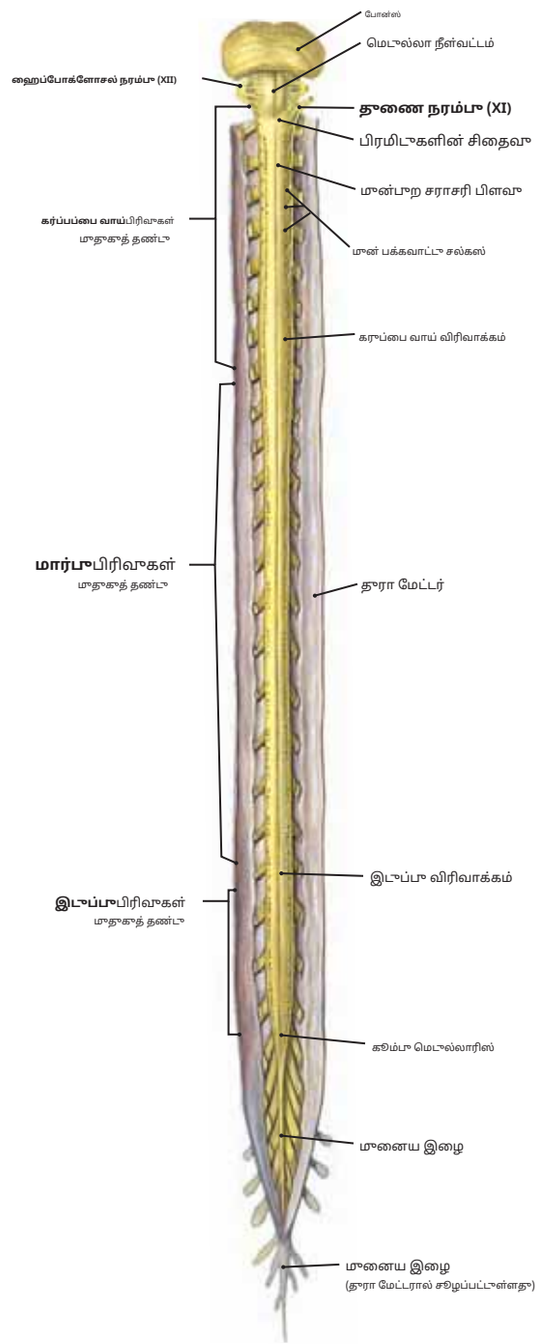

படம் 403.2 முதுகுத் தண்டு (வென்ட்ரல் வியூ)

குறிப்பு: (1) முதுகெலும்பு பகுதியின் தோற்றம், கர்ப்பப்பை வாய் முதுகுத் தண்டிலிருந்து எழும்பி, அந்த நரம்பின் பல்பார் பகுதியைச் சேர, செசரி நரம்பு (XI).

(2) ஹைப்போகுளோசல் நரம்பின் வேர்களின் சீரமைப்பு (XII) மூள்ளந்தண்டு வடத்தின் வயிற்று வேர்களுடன்.

(3) மூன்புற சராசரி பிளவு, முதுகுத் தண்டின் நீளமான நடுக்கோட்டில் அமைந்துள்ளது. இந்தப் பிளவிற்குள் மூன்புற முதுகெலும்பு தமனி செல்கிறது (படம் 404.1 ஐப் பார்க்கவும்).

(4) மேல் மற்றும் கீழ் மூட்டுகளுக்கு பாத்துணர்ச்சியை வழங்கத் தேவையான அதிக எண்ணிக்கையிலான உணர்வு மற்றும் மோட்டார் நியூரான்கள் இந்தப் பகுதிகளில் அமைந்துள்ளதால் ஏற்படும் கர்ப்பப்பை வாய் மற்றும் இடுப்பு விரிவாக்கங்கள்.

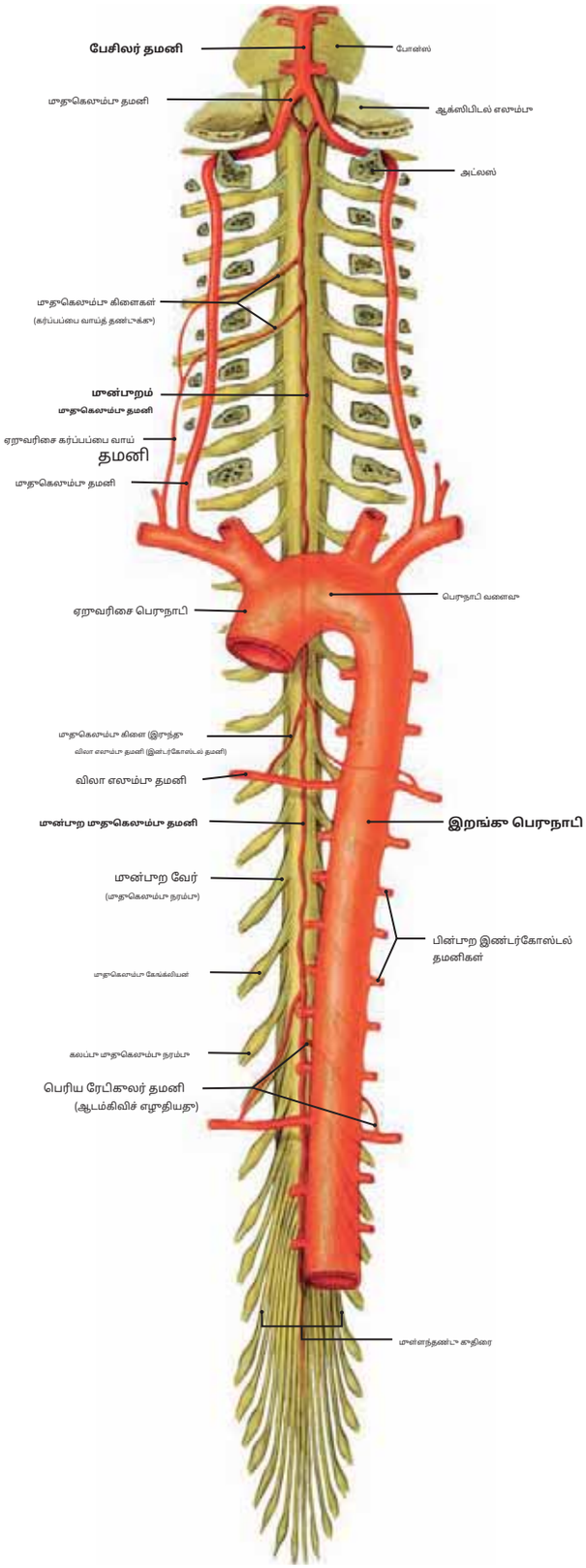

படம் 404.1மூன்றாம் மூளைகொம்பு தமனி

குறிப்பு: மூளைகொம்பு தமனி மூளைகொம்பு தமனிகளிலிருந்து வரும் நாளங்களால் உருவாகிறது. இது மூளைகொம்பு வேர்களுடன் சில கர்ப்பப்பை வாய், தொராசி மற்றும் இடுப்பு பிரிவு தமனிகளிலிருந்து அனஸ்டோமோடிக் கிளைகளைப் பெறுகிறது. குறிப்பாக பெரிய கிளை (ஆடம்கிவிச்சின் தமனி) கீழ் தொராசி அல்லது மேல் இடுப்புப் பகுதியில் எழுகிறது.

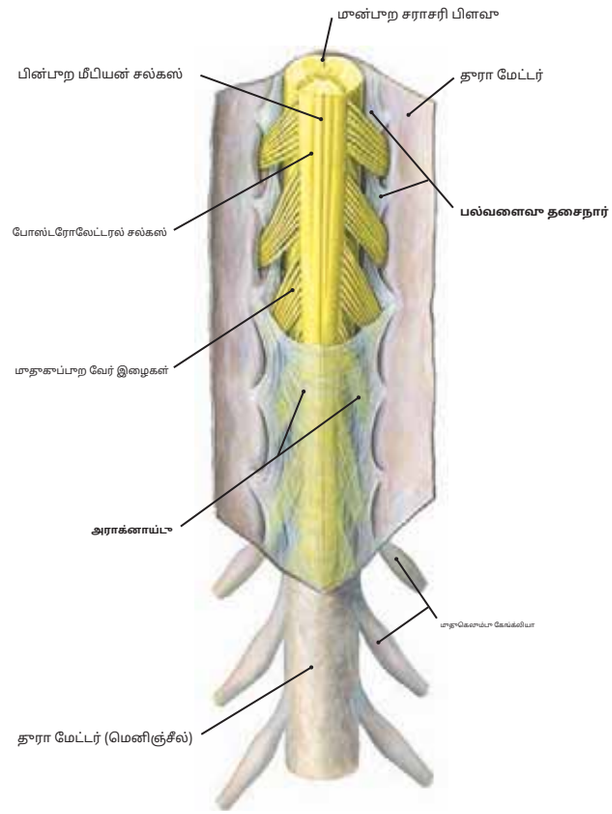

படம் 404.2தூரா மேட்டர் தூண்டிக்கப்பட்ட திறந்த நிலையில் உள்ள மூதகுத் தண்டு (பின்புறக் காட்சி)

குறிப்பு:மூளைகொம்பு நரம்புகளின் வேர்களுக்கு இடையில் உள்ள பியா மேட்டரின் மெனிஞ்சீல் பியூரா மேட்டருக்கு நீட்டிப்புகள் என்று அழைக்கப்படுகின்றன**பல் தசைநார்கள்.** அராக்ன் பியா மற்றும் தூரா இருவருக்கும்.

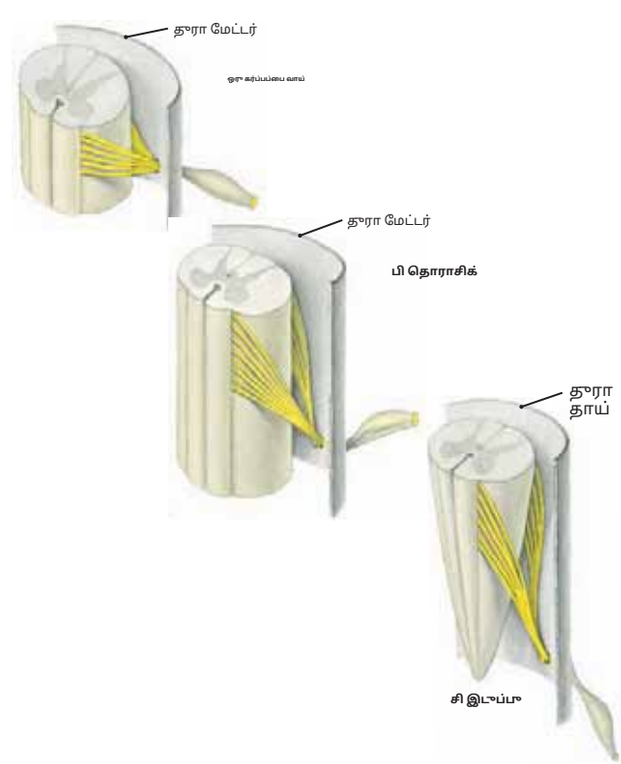

படம் 404.3A–C மூதகுத்தண்டின் உறவு மற்றும் தூரா மேட்டருக்கு வெண்ட்ரல் வேர்கள் (பல்வேறு மூளைகொம்பு நிலைகள்)

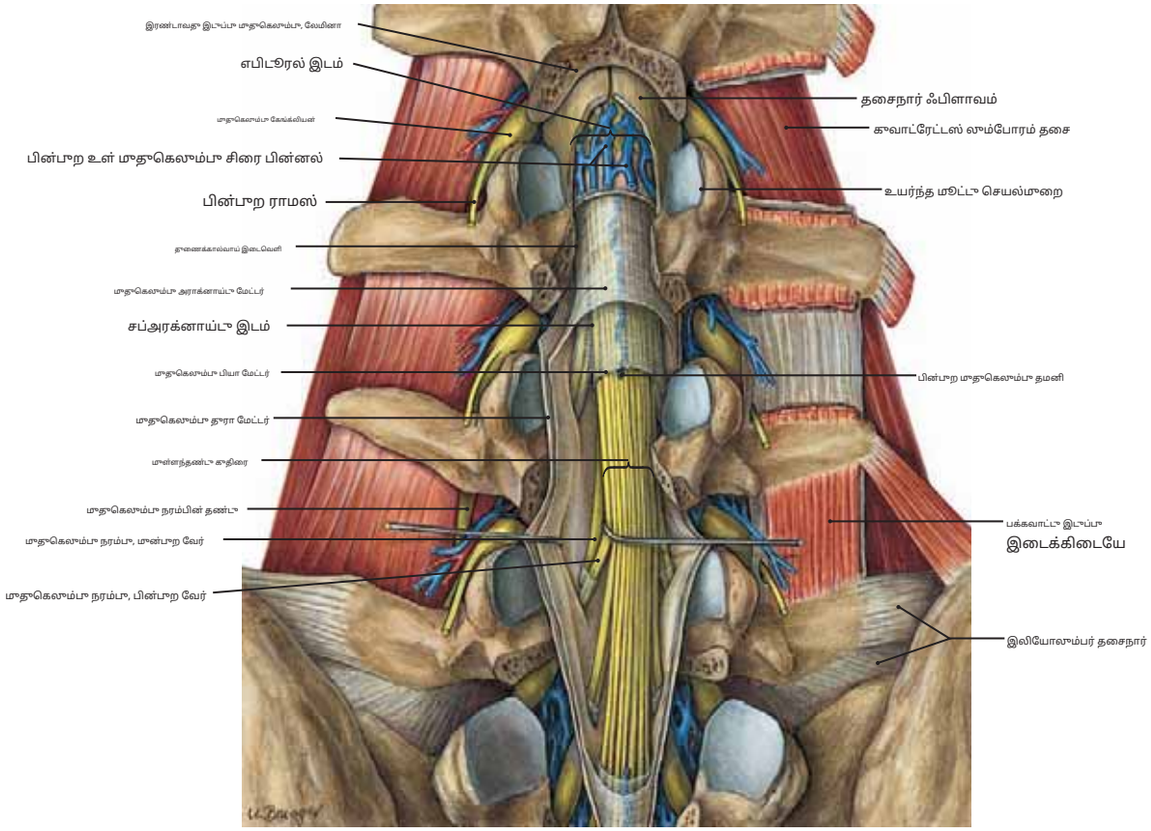

படம் 405.1 இரண்டாவது முதல் ஐந்தாவது இடுப்பு மூதுகெலும்பு நிலை வரையிலான மூதுகெலும்பு கால்வாயின் பின்புறக் காட்சி.

குறிப்பு: (1) மூதுகெலும்பு கால்வாயைக் காட்ட மூதுகெலும்பு வளைவுகள் அகற்றப்பட்டுள்ளன. கூம்பு மெடுல்லாரிஸுக்குக் கீழே.

(2) இடுப்புப் பகுதியில் உள்ள இன்டர்வெர்டெபிரல் ஃபோரமினா வழியாக முன்புற (வென்ட்ரல்) மற்றும் பின்புற (மூதுகெலும்பு) வேர்கள் ஒன்றாகச் செல்கின்றன.

(3) ஒவ்வொரு பிரிவு இடுப்பு மட்டத்திலும் உள்ள மூதுகு வேர் கேங்க்லியா.

(4) கோனஸ் மெடுல்லாரிஸுக்கு (முள்ளந்தண்டு வடத்தின் L2 நிலை) கீழே மூதுகெலும்பு வேர்கள் உருவாகுவது பெரும்பாலும் இவ்வாறு அழைக்கப்படுகிறது **வால் குதிரை** (குதிரையின் வால்).

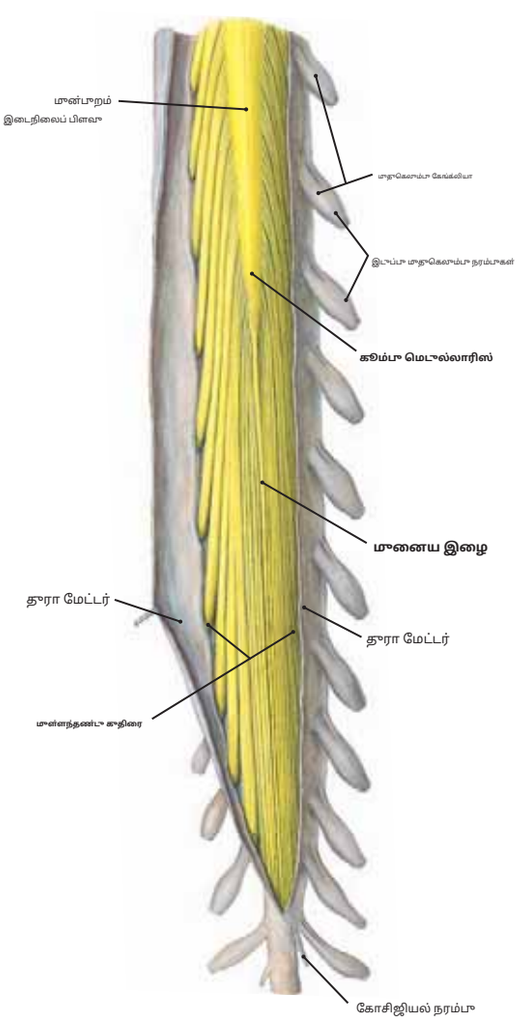

படம் 405.2 கோனஸ் மெடுல்லாரிஸ் மற்றும் காடா எக்வினா (வென்ட்ரல்)

குறிப்பு: (1) கூம்பு மையத்தில் மூதுகுத் தண்டின் நரம்புப் பகுதியின் முடிவு- உல்லாரிஸ். ஃபைலம் முனையமாக அதன் சவ்வுத் தொடர்ச்சி சுமார் 20 செ.மீ அளவைக் கொண்டுள்ளது மற்றும் கோசிக்ஸ் வரை நீண்டுள்ளது.

(2) முள்ளந்தண்டு கழுத்து என்பது கூம்புக்குக் கீழே உள்ள மூதுகெலும்பு நரம்புகளின் வேர்களைக் குறிக்கிறது, மேலும் இவை ஃபைலத்தைச் சுற்றி இருப்பது காணப்படுகிறது.

(3) மூதுகெலும்பு நரம்புகள் இன்டர்வெர்டெபிரல் ஃபோரமெனுக்குள் நுழையும் போது, தூராவின் நீட்சிகள் சிறிது தூரம் மூதுகெலும்பு நரம்புகளை மூடிக்கொண்டே இருக்கும்.

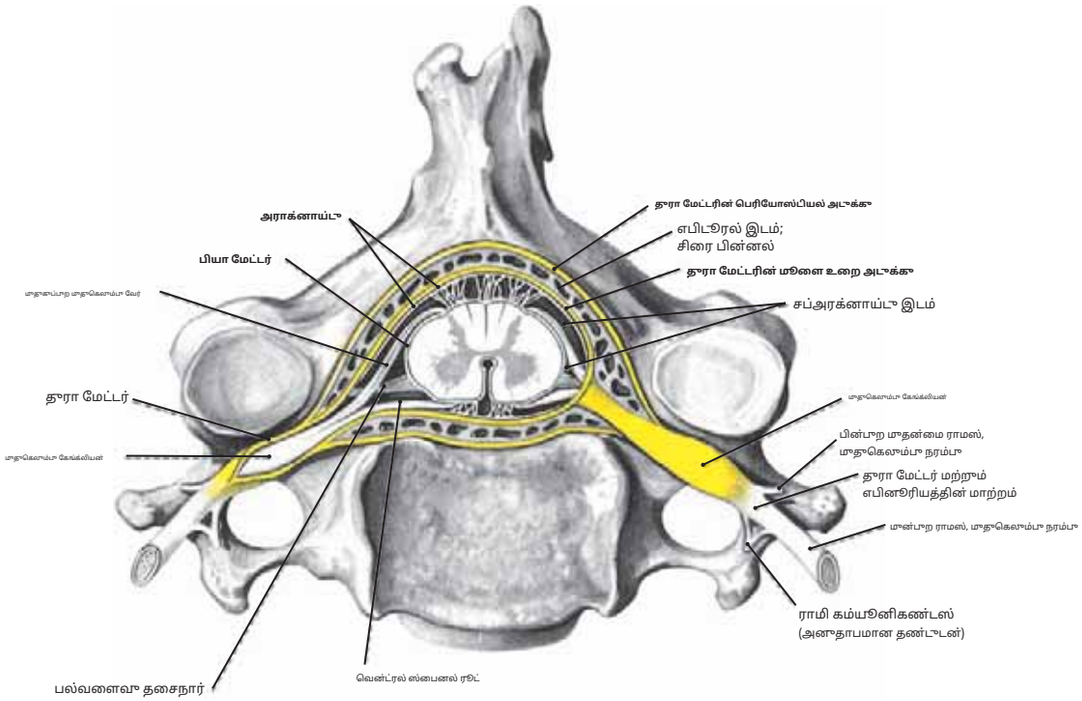

படம் 406.1 **கர்ப்பப்பை வாய் மட்டத்தில் (கூறுக்கூப் பிரிவு) காட்டப்படும் முள்ளந்தண்டு வடத்தின் மூளைச்சவ்வுகள்**

குறிப்பு: (1) மூளைத்தண்டுத் தூரா மேட்டர் (மஞ்சள் நிற உள் அடுக்கு) மாதுகத் தண்டைச் சூழ்ந்து, உள்- வழியாக மாதுகத் தண்டு நரம்புடன் தொடர்கிறது. மாதுகெலும்புத் தூளை. அதன் வெளிப்பற பெரியோஸ்டியல் அடுக்கு இணைப்பு திசுக்களால் ஆனது, இது மாதுகெலும்புகளின் எலும்புடன் நெருக்கமாக ஒட்டிக்கொண்டு மாதுகெலும்பு கால்வாயை உருவாக்குகிறது.

(2) பியூரா மேட்டரின் மூளை சவ்வு அடுக்குக்கும் வாஸ்கூலரைஸ் செய்யப்பட்ட பியா மேட்டருக்கும் இடையில் அமைந்துள்ள மென்மையான படலம் போன்ற அராக்னாய்ட், இது தண்டுக்கு நெருக்கமாகப் பொருந்தும்.

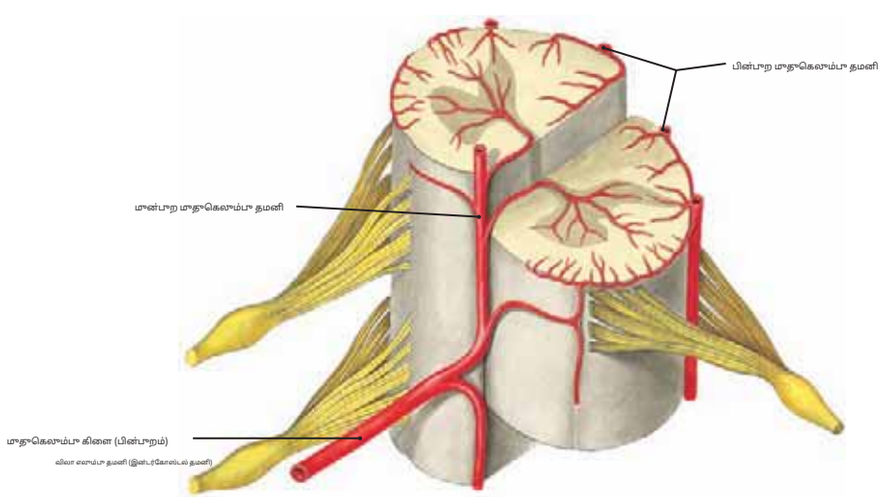

படம் 406.2 **மாதுகெலும்பு தமனிகள் மற்றும் அவற்றின் சல்கல் கிளைகள்**

குறிப்பு: (1)**முன்பாற மாதுகெலும்பு தமனி**முன்பாற சராசரி சல்கஸில் இறங்குகிறது, அது வெளியேறுகிறது**சல்கல் கிளைகள்**மாதுகெலும்புக்குள் ஊடுருவிச் செல்லும். (2) இந்த சல்கல் கிளைகள் பொதுவாக தனித்தனியாக எழுகின்றன, மேலும் ஒவ்வொன்றும் வலது அல்லது இடது பக்கம் திரும்பி மாதுகெலும்பின் பாதியை வழங்குகின்றன. ஒவ்வொரு கிளையும் அதிலிருந்து வெளியேறும்போது*இரண்டாகப் பிரிவதில்லை* இருபறமும் வழங்க.

(3) ஒவ்வொரு சல்கல் கிளையும் வடத்தின் ஒரு பக்கமாகத் திரும்பும், அடுத்த கிளை மறுபக்கமாகத் திரும்பும். இந்த மாற்று முறை (இந்த படத்தில் காட்டப்பட்டுள்ளபடி) மாதுகத் தண்டின் நீளத்தில் நிகழ்கிறது.

(4) இரண்டில் ஒவ்வொன்றும்**பின்பாற மாதுகெலும்பு தமனிகள்**வடத்தின் அந்தந்த பக்கத்திற்கு மின்சாரம் வழங்குகிறது.

(5) மாதுகெலும்பு தமனிகள் பிரிவு தமனிகளின் மாதுகெலும்பு கிளைகளுடன் (குறிப்பாக இண்டர்கோஸ்டல் மற்றும் இடுப்பு தமனிகளிலிருந்து வரும்வை) அனஸ்டோமோஸ் செய்கின்றன.

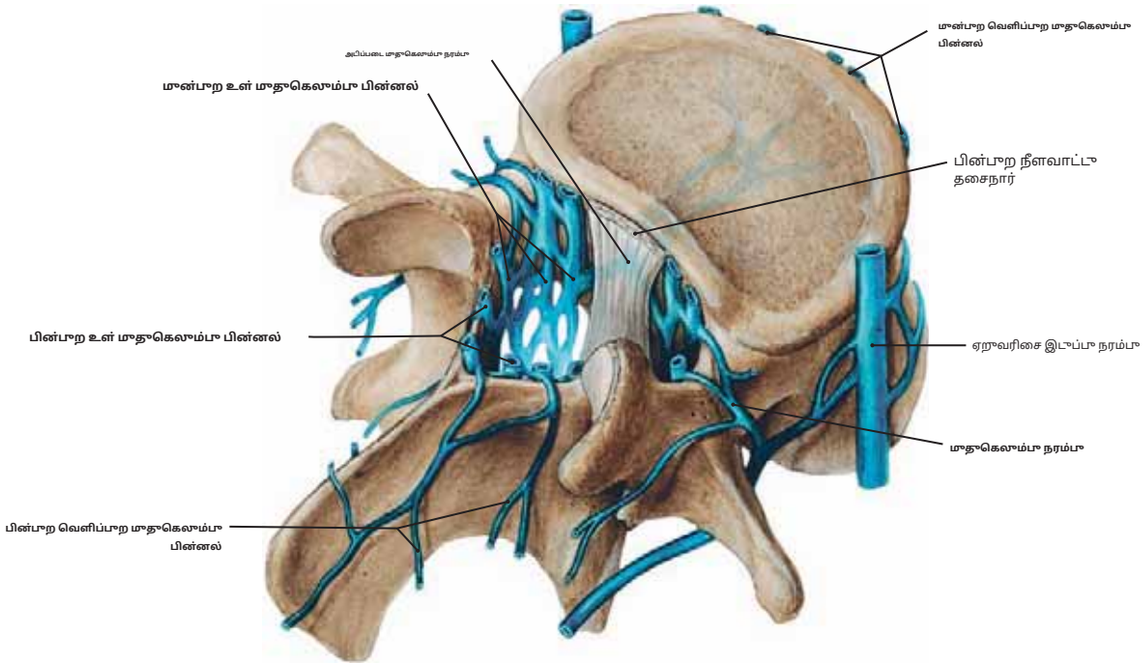

படம் 407.1 மாதுகெலும்பு நெடுவரிசையின் நரம்புகள்

குறிப்பு: (1) நரம்புகள் மாதுகெலும்புகளிலிருந்து இரத்தத்தை வெளியேற்றுகின்றன, மேலும் மாதுகெலும்பு கால்வாயின் உள்ளடக்கங்கள் மாதுகெலும்பின் முழு நீளத்தையும் நிட்டிக்கும் பிளெக்ஸஸை உருவாக்குகின்றன.

நெடுவரிசை (பேட்சனின் நரம்புகள்).

(2) மாதுகெலும்பு கால்வாயின் வெளிப்புறமாகவோ அல்லது உள்ளேயோ அமைந்துள்ளதா என்பதைப் பொறுத்து பிளெக்ஸஸ்கள் தொகுக்கப்படுகின்றன. எனவே, அவை பின்வருவனவற்றை உள்ளடக்குகின்றன**வெளிப்புற மாதுகெலும்பு**, **உட்புற மாதுகெலும்பு**,**அபிப்படை மாதுகெலும்பு**,**மாதுகெலும்புகளுக்கு இடையேயான**, மற்றும்**மாதுகுத் தண்பின் நரம்புகள்**.

(3) அபிப்படை மாதுகெலும்பு நரம்புகள் மாதுகெலும்புகளின் உடல்களை வடிகட்டுகின்றன மற்றும் மான்பாற வெளிப்பாற அல்லது மான்பாற உள் மாதுகெலும்பு பின்னல்களுக்குள் பாயக்கூடும்.

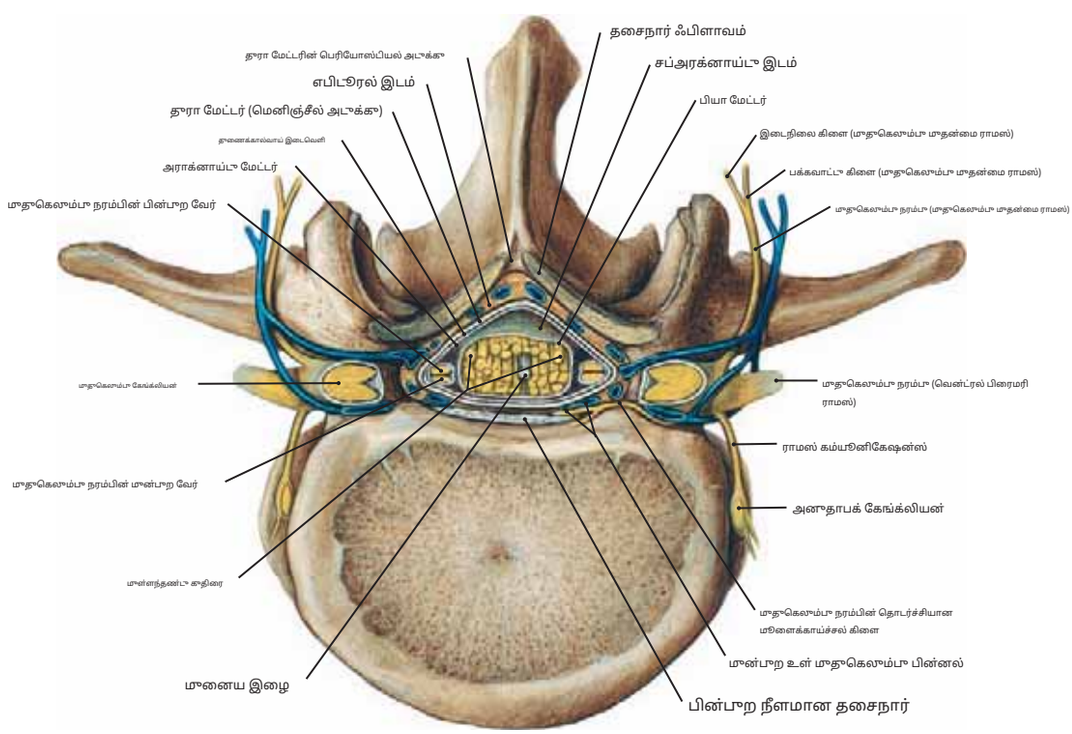

படம் 407.2 மாதுகெலும்பு கால்வாயினுள் உள்ள காடா குதிரையின் குறுக்குவெட்டு

குறிப்பு: (1) இந்த குறுக்குவெட்டு மூன்றாவது இடுப்பு மாதுகெலும்பின் மட்டத்தில், மாதுகுத் தண்டு மூடிவடையும் இடத்திற்கு ஒரு பிரிவு அல்லது அதற்கு மேற்பட்ட கீழே உள்ளது. (2) மூன்றாவது மற்றும் நான்காவது அல்லது நான்காவது மற்றும் ஐந்தாவது இடுப்பு மாதுகெலும்புகளின் லேமினே அல்லது மாதுகெலும்புகளுக்கு இடையில் இடுப்பு பஞ்சர்களைச் செய்வதன் மூலம் செரிப்ரோஸ்பைனல் திரவத்தின் மாதிரிகளைப் பெறலாம்.

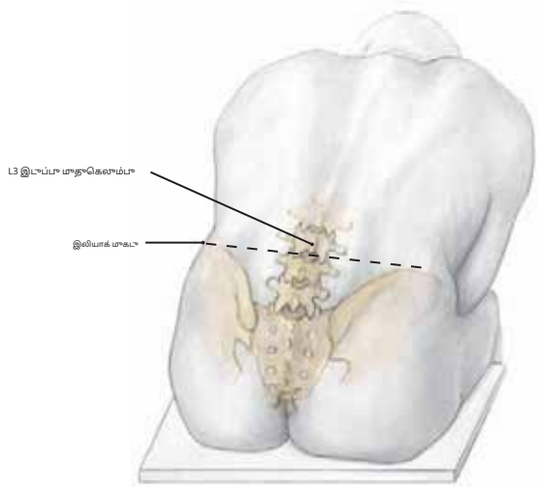

படம் 408.1நோயாளியின் நிலை

நோயாளி உட்கார்ந்து L3 மற்றும் L4 முதுகெலும்புகளுக்கு இடையிலான சந்திப்பை நோக்கி வளைந்திருப்பதை நினைவில் கொள்க.

முதுகெலும்புகள். நோக்குநிலைக்கு, கவனிக்கவும்

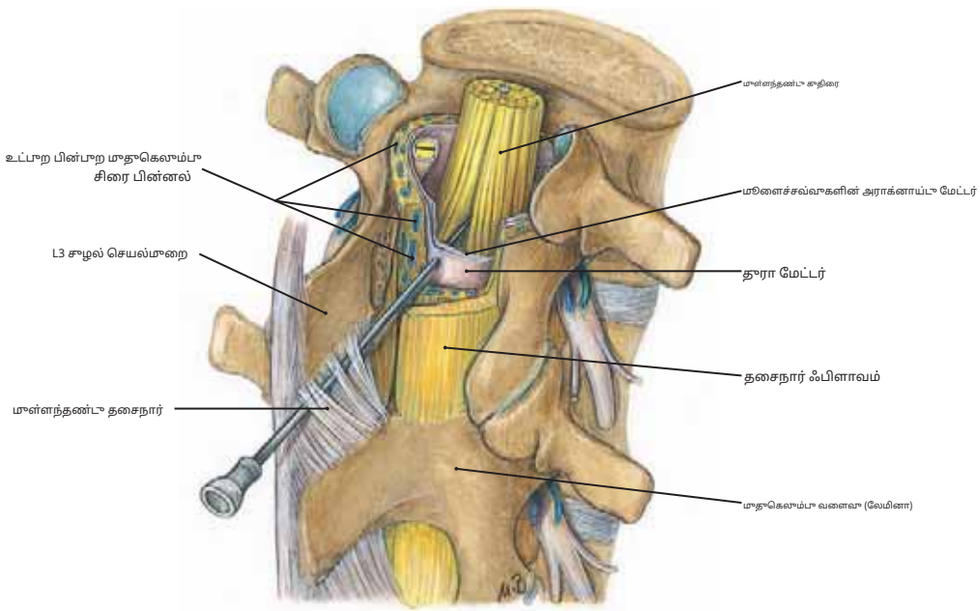

படம் 408.2இடுப்பு ஊசி

ஊசி L2 முதுகெலும்புக்குக் கீழே மெடுலாரிஸுக்குக் கீழே செருகப்பட்டுள்ளது என்பதை நினைவில் கொள்க.

நரம்பு அல்லாத கூம்பு எக்கோம்கள்

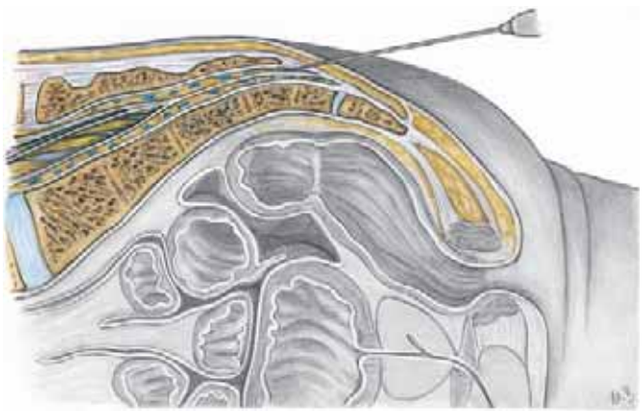

படம் 408.3க்யூடா கூதிரையில் பூனிதத் தூளைத்தல்

காடால் எபிடூரல் மயக்க மருந்தை உருவாக்குவதற்காக ஊசி சாக்ரல் இடைவெளியில் செருகப்படுகிறது என்பதை நினைவில் கொள்க. இந்த முறையை கீழ் சாக்ரல் மற்றும் கோசிஜியல் நரம்புகளை மயக்க மருந்து செய்ய பயன்படுத்தலாம்.

அத்தியாயம் 6

கீழ் மூட்டு

தட்டுகள்

409 अनुक्षितகீழ் மூட்டு: பாகைப்படங்கள் (முன் மற்றும் பின் காட்சிகள்)

410 410 தமிழ்கீழ் மூட்டு: மேற்பரப்பு உடற்கூறியல் மற்றும் பாற நரம்பு பாலங்கள் (முன்பாறக் காட்சி)

411 411 பற்றிகீழ் மூட்டு: தோல் நரம்புகள் (முன்பாற மற்றும் பின்பாறக் காட்சிகள்)

412 (ஆங்கிலம்)கீழ் மூட்டு எலும்புகள் மற்றும் மூட்டுகள்

413 (ஆங்கிலம்)கீழ் மூட்டு: தமனிகள் மற்றும் எலும்புகள்

414 अनिका 414 தமிழ்கீழ்த் தசையின் முன்பாறப் பகுதியில் உள்ள தசைகள் மற்றும் திசுப்படலம் மூட்டு

415 अनिका 415கீழ்த் தசையின் பின்பாறப் பகுதியில் உள்ள தசைகள் மற்றும் திசுப்படலம் மூட்டு

416 (ஆங்கிலம்)கீழ் மூட்டு: முன்பாற தொடை, மேலோட்டமான நாளங்கள் மற்றும் நரம்புகள் (பிரிவு 1)

417 (ஆங்கிலம்)மேலோட்டமான மற்றும் ஆழமான இங்குனல் நிணநீர் முனைகள்; சஃபீனஸ் திறப்பு

418 अनिका418கீழ் மூட்டு: முன்பாற தொடை தசைகள், மேலோட்டமான பார்வை (பிரிவு 2)

419 अनिका419 தமிழ்முன்பாற தொடையின் தனிப்பட்ட தசைகள் (பிரிவு 3)

420 (அ)கீழ் மூட்டு: முன்பாற தொடை தசைகள் (பிரிவு 4)

421 (ஆங்கிலம்)முன்பாற மற்றும் இடைநிலை தொடை தசைகள், இடைநிலை அடுக்கு (பிரிவு 5)

422 (ஆங்கிலம்)இடுப்புப் பகுதியின் தமனிகள்; ஆழமான தொடை எலும்பு மற்றும் சர்க்கம்ஃப்ளெக்ஸ் இலியாக் தமனிகள்

423 अनिका423 தமிழ்கீழ் மூட்டு: தொடை எலும்பு நாளங்கள் மற்றும் நரம்புகள்; அபிக்டர் கால்வாய் (பிரிவு 6)

424 अनिका अनिका 424முன்பாற மற்றும் இடை தொடை தசைகள், ஆழமான அடுக்கு (பிரிவு 7)

425 अनिका 425 தமிழ்முன்பாற மற்றும் இடை தொடை, ஆழமான நாளங்கள் மற்றும் நரம்புகள் (பிரிவு 8)

426 अनिका426 தமிழ்கீழ் மூட்டு: முன்பாற தொடை, அசைவுகள் மற்றும் தசை விளக்கப்படம்

427 (ஆங்கிலம்)கீழ் மூட்டு: தொடை தசைகளின் விளக்கப்படம்

428 अनिका 428 தமிழ்குளுட்டியல் பகுதி மற்றும் தொடை: மேலோட்டமான நாளங்கள் மற்றும் நரம்புகள் (பிரிவு 1)

429 अनिका429 தமிழ்கீழ் மூட்டு: தொடையின் தசைகள் (பக்கவாட்டுத் தோற்றம்)

430 (ஆங்கிலம்)கீழ் மூட்டு: குளுட்டியஸ் மாக்சிமஸ் (பிரிவு 2)

431 431 தமிழ்குளுட்டியல் பகுதி: குளுட்டியல் தசைகள் (மேலோட்டமான மற்றும் ஆழமான)

432 (ஆங்கிலம்)குளுட்டியல் பகுதி: குளுட்டியஸ் மீடியஸ் மற்றும் பக்கவாட்டு சுழலிகள் (பிரிவு 3)

433 अनिका 433 தமிழ்குளுட்டியல் பகுதி: ஆழமான நாளங்கள் மற்றும் நரம்புகள் (பிரிவு 4)

434 தமிழ்குளுட்டியல் தசைகளின் விளக்கப்படம்; குளுட்டியல் ஊசிகளுக்கான பாதுகாப்பான மண்டலம்

435 अनिका 435 தமிழ்குளுட்டியல் தசைகள்; பாதுகாப்பான குளுட்டியல் குவாட்ரண்ட்

436 -பின் தொடை: சியாடிக் நரம்பு மற்றும் பாப்ளிட்டல் நாளங்கள் (பிரிவு 1)

437 (ஆங்கிலம்)கீழ் மூட்டு: பின்பாற தொடை தசைகள் (பிரிவு 2)

438 -கீழ் மூட்டு: பின்பாற தொடை, ஆழமான தசைகள் (பிரிவு 3)

439 अनिका 439 தமிழ்பின் தொடை மற்றும் குளுட்டியல் பகுதி: ஆழமான நாளங்கள் மற்றும் நரம்புகள் (பிரிவு 4)

440 (அ)கீழ் மூட்டு முன்பாற மற்றும் இடை நரம்புகள்

441 (ஆங்கிலம்)கீழ் மூட்டு பின்பாற நரம்புகள்

442 (ஆங்கிலம்)பாப்லைட்டல் ஃபோஸா, நாளங்கள் மற்றும் நரம்புகள் (பிரிவுகள் 1, 2)

443 (ஆங்கிலம்)முழங்கால் பகுதி: இடை மற்றும் பின்பாற அம்சங்கள் (பிரிவு 3)

444 தமிழ்கீழ் மூட்டு: பாப்லைட்டல் ஃபோஸா, ஆழமான தமனிகள் (பிரிவு 4)

445 अनिका 445 தமிழ்கீழ் மூட்டு: பாப்லிட்டல் ஃபோஸா, ஃபெமரல்-பாப்லிட்டல்-டிபியல் தமனி வரைபடம்

446 (ஆங்கிலம்)முன்பாற கால், மேலோட்டமான நாளங்கள் மற்றும் நரம்புகள் (பிரிவு 1)

447 (ஆங்கிலம்)முன்பாற கால், இன்வெஸ்டிங் ஃபாசியா மற்றும் தசைகள் (பிரிவுகள் 2, 3)

448 अनिकाला (அ) 448கால் பகுதிகள்; தசை விளக்கப்படம், முன்பாறம் மற்றும் பக்கவாட்டு பெட்டிகள்

449 अनिका 449 தமிழ்காலின் முன்பாறப் பகுதி: நாளங்கள், நிணநீர் நாளங்கள் மற்றும் தசைகள்

450 மீமுன்பாற மற்றும் பக்கவாட்டு கால்: ஆழமான தமனிகள் மற்றும் நரம்புகள் (பிரிவு 4)

451 451 अनिकालिका 451 अनिका 451முன்பாற மற்றும் பக்கவாட்டுப் பிரிவுகள்: ஆழமான தசைகள் (பிரிவு 5)

452 -கீழ் மூட்டு: காலின் பக்கவாட்டுப் பகுதி (பிரிவு 6)

453 -ஃபைபுலர் நரம்புகள்; கணுக்கால் மற்றும் கால் அசைவுகள்

454 अनिका454 தமிழ்பாதத்தின் முதுகுப்பகுதி: மேலோட்டமான நாளங்கள் மற்றும் நரம்புகள் (பிரிவு 1)

455 अनिका455 தமிழ்பாதத்தின் முதுகுப்பகுதி: மேலோட்டமான தசைகள் மற்றும் தசைநார் உறைகள் (பிரிவு 2)

456 -பாதத்தின் டார்சம் மற்றும் மல்லியோலர் பகுதிகள்: தசைநாண்கள் மற்றும் தசைநார் உறைகள்

457 -பாதத்தின் முதுகுப்பகுதி: தசைகள் மற்றும் தசைநாண்கள் (பிரிவு 3)

458 -பாதத்தின் முதுகுப்பகுதி: தசைகள் மற்றும் தசைநாண்கள் (பிரிவு 4)

அதிகாரம் 6கீழ் மூட்டு

459 -பாதத்தின் முதுகுப்பகுதி: ஆழமான நாளங்கள் மற்றும் நரம்புகள் (பிரிவு 5)

460 460 தமிழ்பின்புற கால்; மேலோட்டமான நாளங்கள் மற்றும் நரம்புகள் (பிரிவு 1)

461 461 க்கு இணையாகபின்புற கால், க்ரூரல் ஃபாசியா; மேலோட்டமான தசைகள் (பிரிவுகள் 2, 3)

462 அனிகா462 தமிழ்மழுங்கால், கன்று மற்றும் கால்: தசைகள் மற்றும் தசைநாண்கள் (இடைநிலைப் பார்வை)

463 அனிகா 463 தமிழ்பின் கால்: சோலியஸ் மற்றும் பிளான்டரிஸ் தசைகள் (பிரிவு 4)

464 அனிகா464 தமிழ்காலின் பின்புறப் பகுதி: சோலியஸ் தசை நிலை (பிரிவு 5)

465 அனிகா 465 தமிழ்பின் கால்: தமனிகள் மற்றும் நரம்புகள், சோலியஸ் தசை வரை ஆழமாக (பிரிவு 6)

466 466 தமிழ்காலின் பின்புறப் பகுதி: ஆழமான தசைக் குழு (பிரிவு 7)

467 (ஆங்கிலம்)காலின் பின்புறப் பகுதி: ஆழமான நாளங்கள் மற்றும் நரம்புகள் (பிரிவு 8)

468 -காலின் பின்புறப் பகுதி: தசைகளின் இணைப்புகள்; தசை விளக்கப்படம்

469 அனுக்ஷிதபின்புற கால்: திபியாலிஸ் போஸ்டீரியர் மற்றும் ஃப்ளெக்சர் ஹாலூசிஸ் லாங்கஸ் (பிரிவு 9)

470 470 தமிழ்பிளான்டர் பாதம்: அபோனியுரோசிஸ், நாளங்கள் மற்றும் நரம்புகள் (பிரிவுகள் 1, 2)

471 471 க்கு மேல்பாதத்தின் தாவர அம்சம்: தசைகளின் முதல் அடுக்கு (பிரிவு 3)

472 அனிகாலிகா 472 தமிழ்பாதத்தின் தாவர அம்சம்: தசைகளின் இரண்டாவது அடுக்கு (பிரிவு 4)

473 அனிகாலிகா 473 தமிழ்பாதத்தின் தாவர அம்சம்: தாவர தமனிகள் மற்றும் நரம்புகள் (பிரிவு 5)

474 அனிகாலிகா 474 தமிழ்பாதத்தின் தாவர அம்சம்: ஆழமான நாளங்கள் மற்றும் நரம்புகள் (பிரிவு 6)

475 அனிகா 475 தமிழ்பாதத்தின் தாவர அம்சம்: தாவர தசைகளின் மூன்றாவது அடுக்கு (பிரிவு 7)

476 அனிகாலிகா 476 தமிழ்பாதத்தின் தாவர அம்சம்: தமனிகளின் வரைபடம்; எலும்புகளுக்கு இடையேயான பகுதி தசைகள்

477 (ஆங்கிலம்)பாதத்தின் தாவர அம்சம்: தாவர தசைகளின் விளக்கப்படம்

478 அனிகாலிகா 478 தமிழ்கீழ் மூட்டு எலும்புகள்: தசை இணைப்புகள்; தொடை எலும்பு (முன்புறக் காட்சி)

479 அனிகாலிகா 479 தமிழ்கீழ் மூட்டு எலும்புகள்: தசை இணைப்புகள்; தொடை எலும்பு (பின்புறம்) காண்க)

480 480 தமிழ்கீழ் மூட்டு மூட்டுகள்: இடுப்பு மூட்டு, தசைநார்கள் மற்றும் முன்பக்க மூட்டுகள் பிரிவு

481 481 பற்றிகீழ் மூட்டு மூட்டுகள்: இடுப்பு மூட்டு, முன் பகுதி மற்றும் திறந்த பகுதி சாக்கெட்

482 அனிகாலா (அ) 482இடுப்பு மூட்டு மற்றும் தொடை எலும்பின் தலைப்பகுதி

483 -மேல் தொடை எலும்புக்கு இரத்த வழங்கல்; இடுப்பு மூட்டின் ரேடியோகிராஃப்

484 தமிழ்கீழ் மூட்டு மூட்டுகள்: மழுங்கால் மூட்டு, பட்டேலர் கட்டமைப்புகள்; முன்தோல் குறுக்கம் எக்ஸ்-கதிர்

485 அனிகாலிகா 485 தமிழ்மழுங்கால் மூட்டு: சினோவியல் மடிப்புகள் மற்றும் சிலுவை தசைநார் (முன்புறம்) காண்க)

486 தமிழ்வலது முழங்கால் மூட்டு (முன் பகுதி); திபியல் இணை தசைநார்

487 அனிகாலிகா 487 தமிழ்மழுங்கால் மூட்டு (பின்புற மேலோட்டமான பார்வை); உட்புற தசைநார்

488 அனிகாலிகா 488 தமிழ்மழுங்கால் மூட்டு: குறுக்குவெட்டு மற்றும் சாகிட்டல் பிரிவுகள்

489 அனிகாலிகா 489 தமிழ்மழுங்கால் மூட்டின் நான்கு காந்த அதிர்வு படங்கள் (MRIகள்)

490 (ஆங்கிலம்)வலது முழங்காலின் ஆர்த்ரோகிராம்

491 (ஆங்கிலம்)மழுங்கால் மூட்டின் ஆர்த்ரோஸ்கோபிக் படங்கள்

492 (ஆங்கிலம்)மழுங்கால் மூட்டு: சைனோவியல் குழி மற்றும் பர்சே

493 (ஆங்கிலம்)மழுங்கால் மூட்டின் ரேடியோகிராஃப்கள்

494 அனிகாலிகா 494 தமிழ்மழுங்கால் மூட்டு: சினோவியல் சவ்வுகள் (பர்சே): இயக்கங்கள் கூட்டு

495 அனுக்ஷிதகீழ் மூட்டு மூட்டுகள்: மழுங்கால் மூட்டு, மெனிஸ்கி; பட்டெல்லா

496 அனுக்ஷிதகீழ் மூட்டு எலும்புகள் மற்றும் மூட்டுகள்: திபியா மற்றும் திபியோஃபைபுலர் மூட்டுகள்

497 (ஆங்கிலம்)கீழ் மூட்டு எலும்புகள் மற்றும் மூட்டுகள்: திபியா மற்றும் ஃபைபுலா

498 அனுக்ஷிதகீழ் மூட்டு மூட்டுகள்: கணுக்கால் மூட்டு: எக்ஸ்-ரே (கொரோனல் பிரிவு)

499 அனுக்ஷிதகணுக்கால் மூட்டு: மூட்டு மேற்பரப்பு (பின்புறக் காட்சி)

500 மீபாத எலும்புகள் மற்றும் தசை இணைப்புகள் (பின்புறக் காட்சி)

501 501 அனுகாலி அனுகாலி 501பாத எலும்புகள் மற்றும் தசை இணைப்புகள் (தாவரக் காட்சி)

502 (ஆங்கிலம்)வலது பாதத்தின் எலும்புகள் மற்றும் தசைநார்கள் (பக்கவாட்டு பார்வை)

503 - அனுக்ஷிதி -வலது பாதத்தின் எலும்புகள் மற்றும் தசைநார்கள் (இடைநிலைப் பார்வை)

504 தமிழ்தாலோக்ரூரல் மூட்டு: பாதத்தின் சாகிட்டல் பிரிவு; இடைநிலை தசைநார்கள்

505 அனுக்ஷிதடாலோகல்கேனியோனாவிகுலர், இன்டர்டார்சல் மற்றும் டார்சோமெட்டாடார்சல் மூட்டுகள்

506 -கீழ் மூட்டு மூட்டுகள்: தாவர மேற்பரப்பில் உள்ள தசைநார்கள் கால்

507 - அனுக்ஷிதி - 507 - ?தாலோக்ரூரல் மூட்டு: சாகிட்டல் பிரிவு; டார்சல் மற்றும் மெட்டாடார்சல் மூட்டுகள்

508 -கணுக்கால், சப்டலார் மற்றும் ரேடியோகிராஃப் மற்றும் எம்ஆர்ஐ டாலோகல்கேனியோனாவிகுலர் மூட்டுகள்

509 -பாதத்தின் நீளமான வளைவுகள்

510 -வலது தொடையின் கழுத்து வழியாக உயர் குறுக்குவெட்டு தொடை எலும்பு

511 ஐப் பாருங்கள்.வலது தொடையின் நடுவில் குறுக்கு வெட்டு மற்றும் எம்.ஆர்.ஐ.

512 -வலது தொடை எலும்பின் தூர முனை வழியாக குறுக்கு வெட்டு மற்றும் எம்.ஆர்.ஐ.

513 -வலது காலின் நடுப்பகுதி வழியாக குறுக்கு வெட்டு மற்றும் எம்.ஆர்.ஐ.

514 ஐப் பாருங்கள்.குறுக்குவெட்டுகள்: கீழ் வலது கால் மற்றும் அருகிலுள்ள வலது கால்

515 ஐப் பதிவிறக்கவும்மெட்டாடார்சல் வழியாக பாதத்தின் குறுக்கு வெட்டு மற்றும் எம்ஆர்ஐ. எலும்புகள்

516 -வலது பாதத்தின் பகுதிகள்: முன் பகுதி, மிட்மெட்டாடார்சல் நிலை

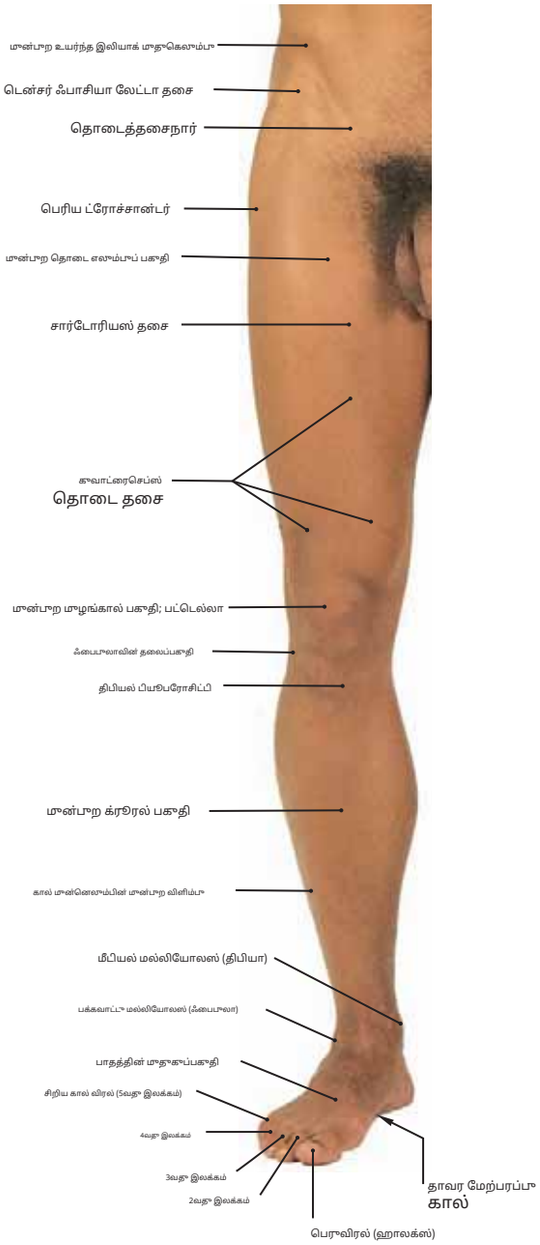

படம் 409.1 **முன்புற மேற்பரப்பின் புகைப்படம் கீழ் மூட்டு**

குறிப்பு: (1) பின்வரும் எலும்பு அடையாளங்கள் காட்டப்பட்டுள்ளன:

(அ) முன்புற மேல் இலியாக் முதுகெலும்பு

(ஆ) பெரிய ட்ரோச்சான்டர்

(இ) பட்டெல்லா

(ஈ) ஃபைபுலாவின் தலைப்பகுதி

(இ) திபியல் டியூபரோசிட்டி

(f) கால் முன்னெலும்பின் முன்புற விளிம்பு

(g) இடைநிலை மற்றும் பக்கவாட்டு மல்லியோலி

(2) வயிற்றுச் சுவரின் கீழ் முன்புற எல்லையை உருவாக்கும் கவட்டை தசைநார், அதை முன்புற தொடையிலிருந்து கீழ்நோக்கிப் பிரிக்கிறது.

(3) இந்தப் படத்தில் காட்டப்பட்டுள்ள மேற்பரப்புப் பகுதிகளுக்கு ஆழமாக, தொடை மற்றும் காலின் முன்புற மற்றும் பக்கவாட்டு அம்சங்களையும், பாதத்தின் பின்புறத்தையும் வழங்கும் தோல் நரம்புகளின் போக்கைக் கிளைகள். இந்தக் கிளைகள் படம் 411.1 இல் காட்டப்பட்டுள்ளன.

படம் 409.2 **பின்புற மேற்பரப்பின் புகைப்படம் கீழ் மூட்டு**

குறிப்பு: (1) பின்வரும் எலும்பு அடையாளங்கள் காட்டப்பட்டுள்ளன:

(அ) சாக்ரம்

(ஆ) பெரிய ட்ரோச்சான்டர்

(c) ஃபைபுலாவின் தலைப்பகுதி

(ஈ) இடைநிலை மற்றும் பக்கவாட்டு மல்லியோலி

(இ) கால்கேனியல் டியூபரோசிட்டி

(2) தி**குளூட்டியல் மடிப்பு.**பக்கவாட்டில் பெரிய ட்ரோச்சான்டருக்கும், இசியல் டியூபரோசிட்டிக்கும் இடையில், இந்த மடிப்புக்கு இடையிலும் ஆழத்திலும் பெரியது காணப்படுகிறது.**இடுப்பு நரம்பு**பின்புற தொடையில் இறங்குதல். **இந்த இடத்தில் நரம்பு பாதிக்கப்படக்கூடியது, ஏனெனில் தோல் மற்றும் மேலோட்டமான திசுப்படலம் மட்டுமே அதன் மேல் உள்ளன.**

(3) தி**பாப்லிட்டல் ஃபோஸா**மழுங்கால் மூட்டுக்குப் பின்னால் அமைந்துள்ளது. இந்த இடத்தில் தோலின் ஆழத்தில் சியாடிக் நரம்பின் டைபியல் மற்றும் ஃபைபுலர் பிரிவுகள் மற்றும் பாப்லிட்டல் தமனி மற்றும் நரம்பு ஆகியவை காணப்படுகின்றன.

(4) தி**கால்கேனியல் டியூபரோசிட்டி**இதில் காஸ்ட்ரோக்னீமியஸ், சோலியஸ் மற்றும் பிளாண்டாரிஸ் தசைகளின் பொதுவான தசைநார் உருவாகும் கல்கேனியஸ் தசைநார் செருகப்படுகிறது.

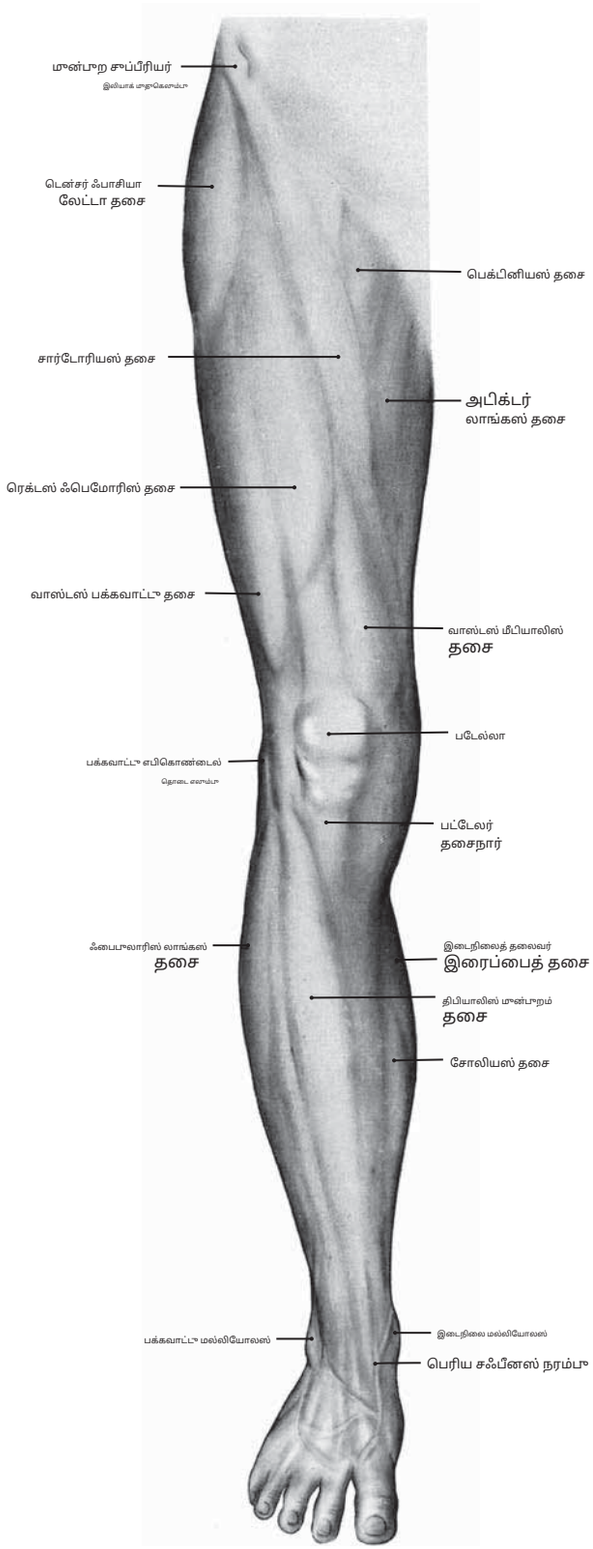

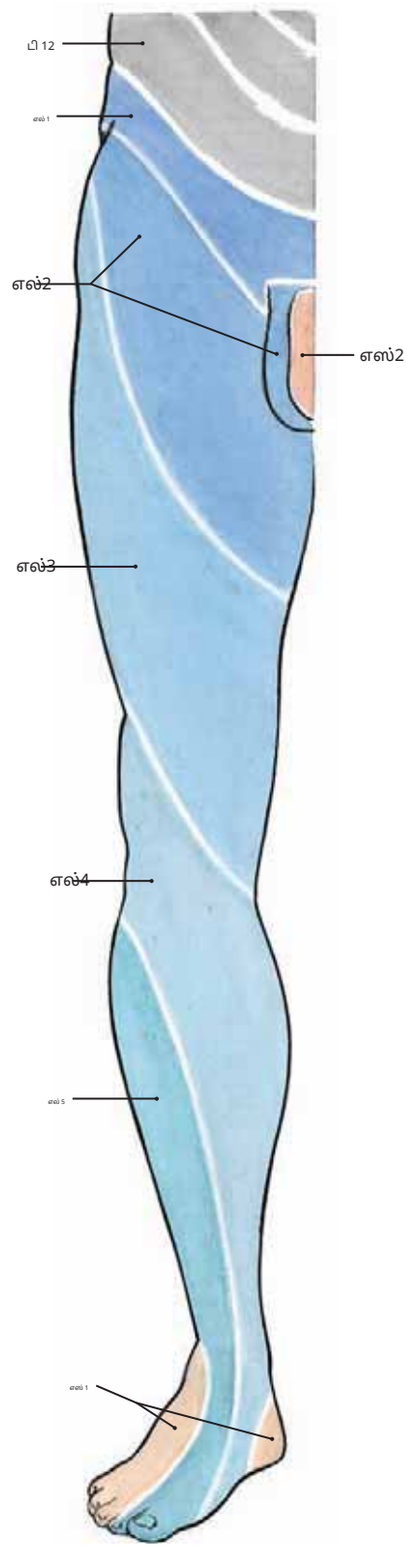

படம் 410.1 வலது கீழ் மூட்டு மேற்பரப்பு உடற்கூறியல் (முன்பாறக் காட்சி)

குறிப்பு: (1) பெக்டினியஸ் மற்றும் அடிக்டர் லாங்கஸ் தசைகள் தொடை முக்கோணத்தின் தரை. சார்டோரியஸ் தசை இன்ஃபெரோமீடியலாகச் செல்வதையும், தொடையின் வட்டமான மேல் பக்கவாட்டு விளிம்பை வடிவமைக்கும் டென்சர் ஃபாசியா லேட்டாவையும் கவனிக்கவும்.

(2) கால் பக்கவாட்டில் ஃபைபுலாரிஸ் தசைகளாலும், முன்பாறமாக டைபியாலிஸ் முன்பாறத்தாலும், நடுவில் காஸ்ட்ரோக்னீமியஸ் மற்றும் சோலியஸ் தசைகளாலும் வடிவமைக்கப்படுகிறது.

படம் 410.2 வலது கீழ் மூட்டுப் பகுதியின் தோல் பகுதி உள்நோக்கம் (தோல்: முன்பாறக் காட்சி)

குறிப்பு: (1) ஒரு விதியாக, முதுகுத் தண்டின் இடுப்புப் பகுதிகள் கீழ் மூட்டு முன்பாறம் தோல் உள்நோக்கி ஊடுருவுகிறது, மேலும் தோல் அழற்சிகள் L1 முதல் L5 வரை பிரிவுகளாக அமைக்கப்பட்டிருக்கும்.

(2) முதல் சாக்ரல் பிரிவு, இடைநிலை மல்லியோலஸ் மற்றும் பாதத்தின் பின்பாறப் பக்கவாட்டுப் பகுதியின் மேல் தோலை வழங்குகிறது.

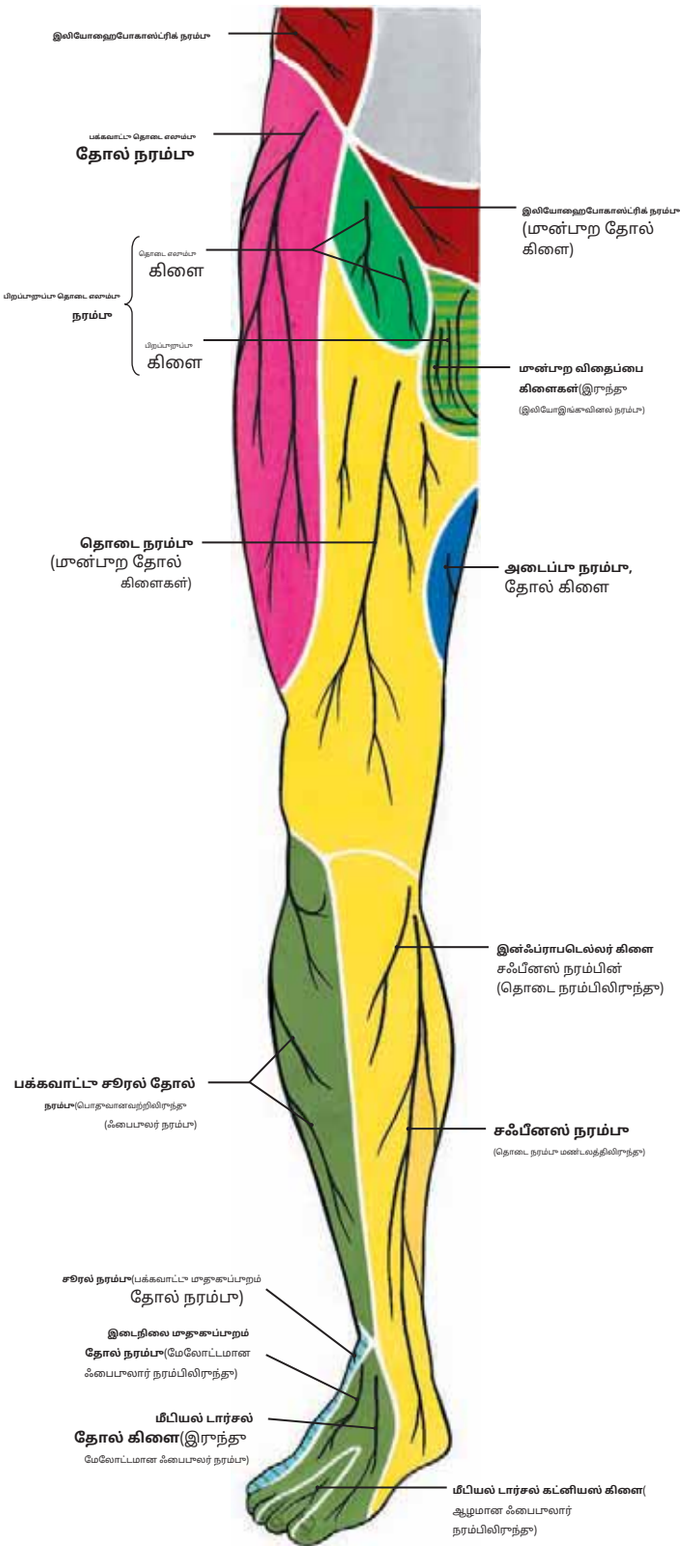

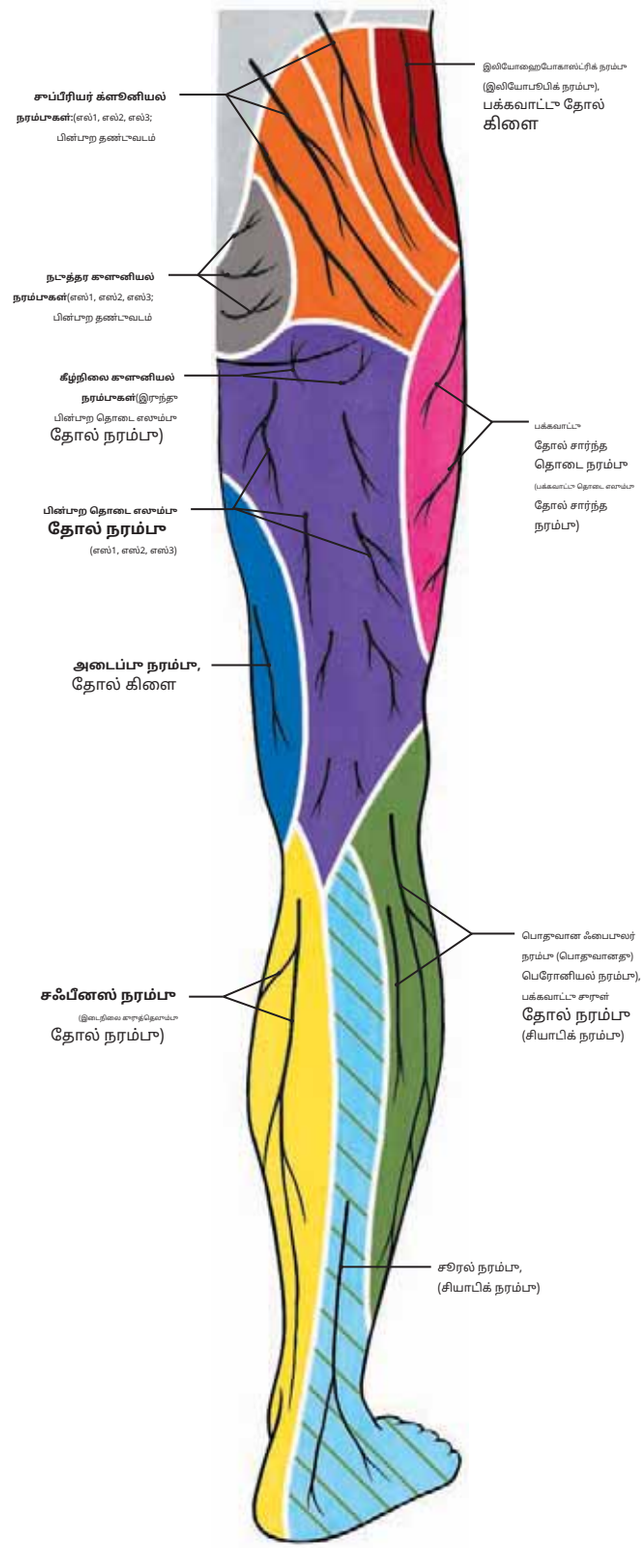

படம் 411.1 தோல் நரம்பு கிளைகள் (மான்பாற மேற்பரப்பு)

கறிப்பு: (1) தொடை நரம்பின் தோல் கிளைகள் சருமத்திற்கு இரத்தத்தை வழங்குகின்றன. மான் தொடையின், மற்றும்**சஃபீனஸ் நரம்பு**மான்தோல் கறுக்கம் மற்றும் பின்தோல் கறுக்கம் ஆகியவற்றை வழங்குகிறது.

(2) தி**பக்கவாட்டு சூரல் கிளை**இன்**பொதுவான ஃபைபுலார் நரம்பு**கால்களின் மான்பாற மற்றும் பிந்தைய பக்கவாட்டு தோலை வழங்குகிறது.

(3) வழங்கிய பலங்கள்**மேலோட்டமான மற்றும் ஆழமான ஃபைபுலார் நரம்பாகள்**மான் கால் மற்றும் பாதத்தின் பின்பாறத்தில்.

(4) உள்ளூர் மயக்க மருந்து வழங்குவதில் இந்த நரம்பாகளின் போக்கைப் பற்றிய அறிவு முக்கியமானது.

படம் 411.2 தோல் நரம்பு கிளைகள் (பின்பாற மேற்பரப்பு)

கறிப்பு: (1) குளுட்டியல் பகுதியின் தோல் நரம்பு ஊடுருவல்:

(அ) பக்கவாட்டு கிளை**இலியோஹைபோஇரைப்பை நரம்பு**(மான்பாற ராமஸ்: L1)

(ஆ)**மேல் க்ளூனியல் நரம்பாகள்**(பின்பாற கிளைகள்: L1–L3)

(c) மத்திய க்ளூனியல் நரம்பாகள் (பின்பாற கிளைகள்: S1–S3)

(ஈ) கீழ்நிலை க்ளூனியல் நரம்பாகள் (S1–S3)

(2) பின்பாற தொடையின் தோலை வழங்குவது**பின்பாற மற்றும் பக்கவாட்டு தொடை எலும்பு தோல் நரம்பாகள்**மற்றும்**தடுப்பு நரம்பு.**

(3) பின்பாற காலின் தோல்**சஃபீனஸ், சூரல்,**மற்றும்**பக்கவாட்டு சூரல் நரம்பாகள்.**

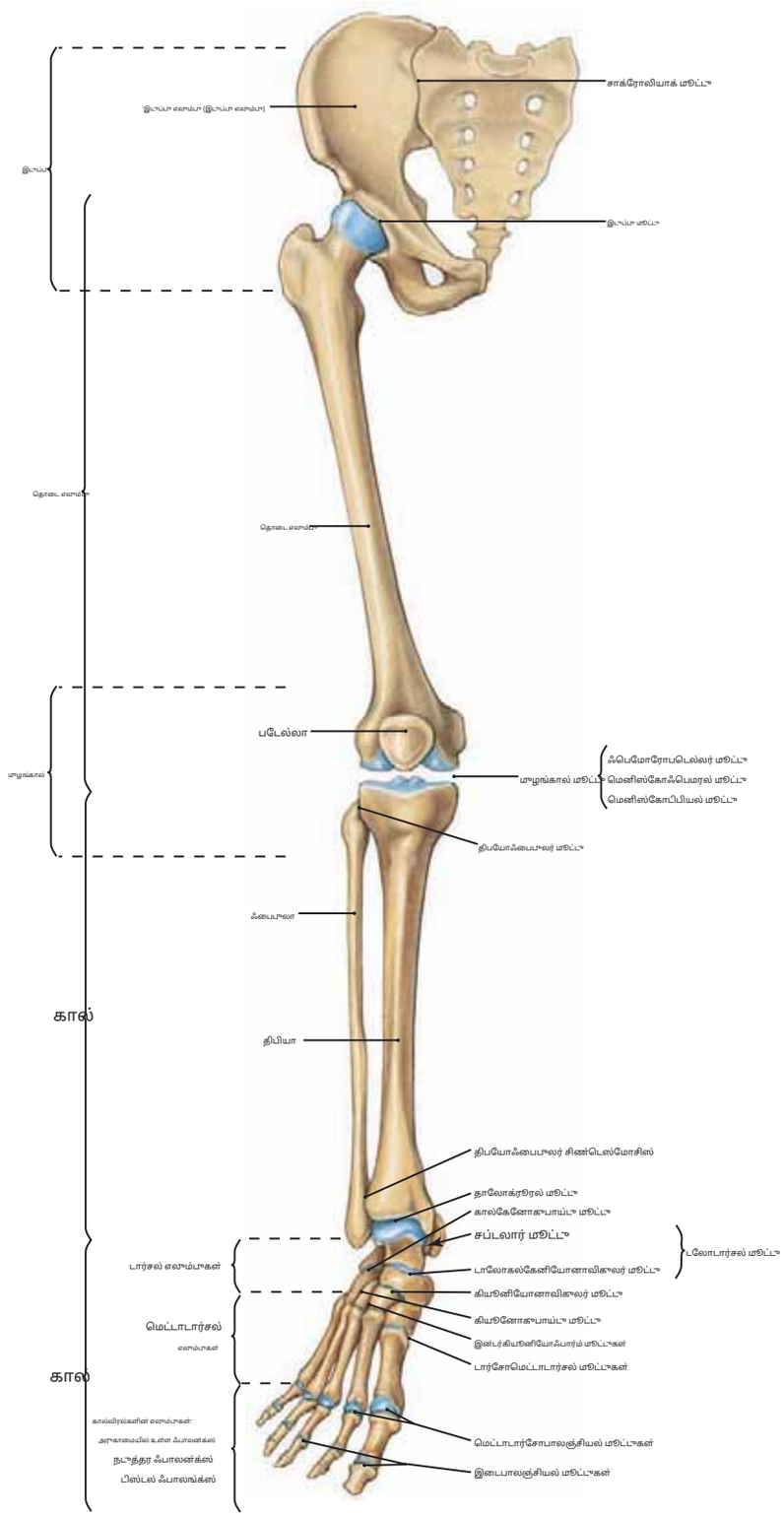

படம் 412 கீழ் மூட்டு எலும்புகள் மற்றும் மூட்டுகள்

பின்வரும் மூட்டுகளைக் கவனியுங்கள்:**இடுப்பு, மழுங்கால், திபியோஃபைபுலர், கணுக்கால் (டலோக்ரூரல்), டார்சல், டார்சோமெட்டாடார்சல், மெட்டாடார்சோபாலஞ்சியல் மற்றும் இன்டர்பாலஞ்சியல் மூட்டுகள்.**

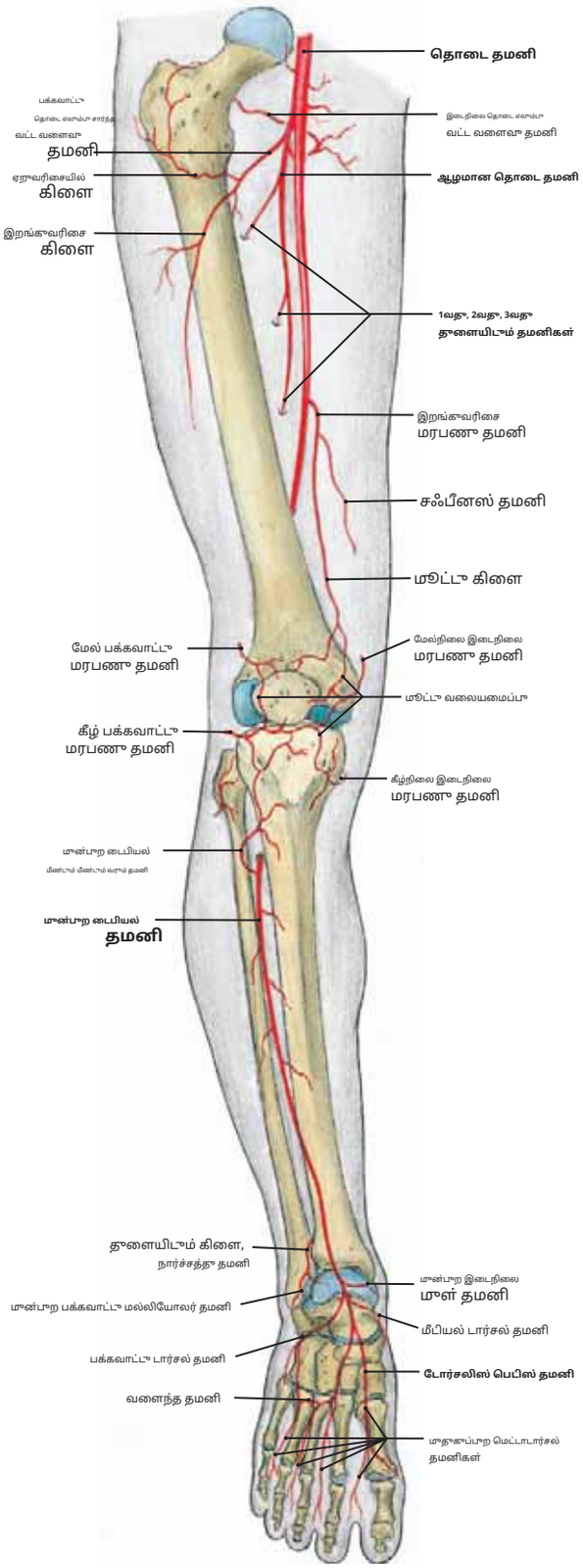

படம் 413.1 கீழ் மூட்டு தமனிகள் மற்றும் எலும்புகள் (முன்புறக் காட்சி)

குறிப்பு: இடுப்பு மற்றும் முழங்கால் பகுதிகளில் உள்ள அனஸ்டோமோஸ்கள், மற்றும் **துளையிடும் கிளைகள்**இன்**ஆழமான தொடை தமனி.**முன் காலில், தி**முன்புற டைபியல் தமனி**கால் முன்னெலும்பு மற்றும் ஃபைபுலா இடையே இறங்கி, மல்லியோலார் பகுதியையும் பாதத்தின் பின்புறத்தையும் அடைகிறது.

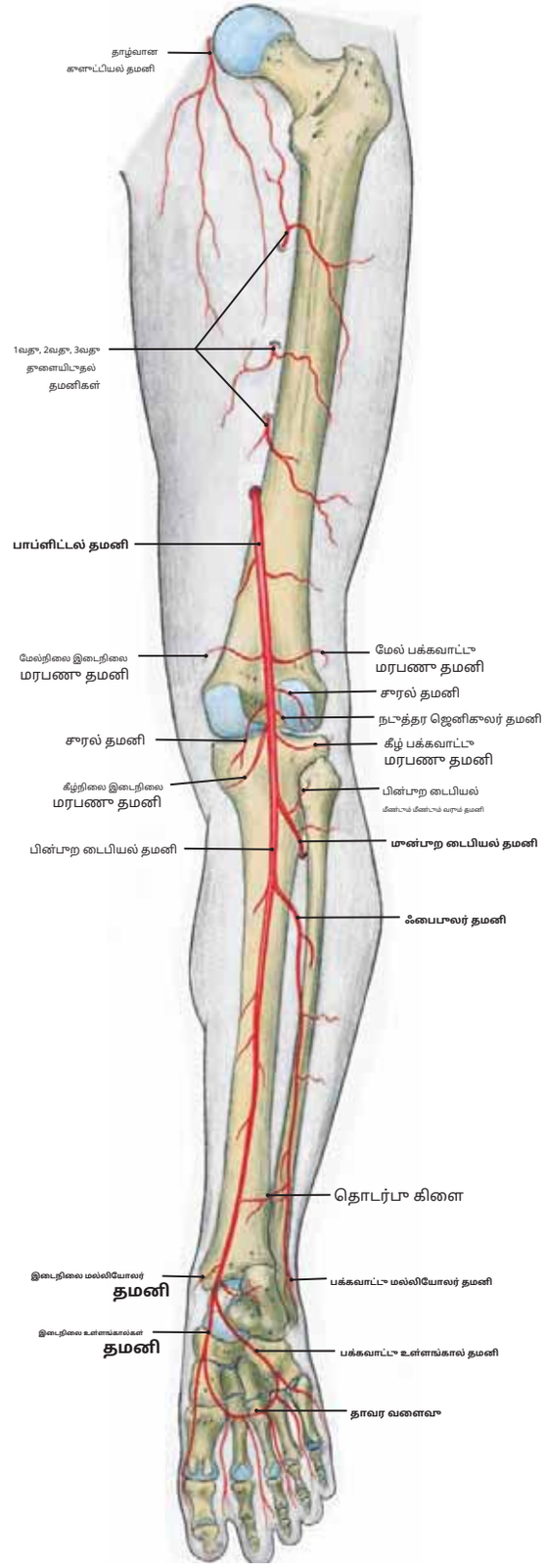

படம் 413.2 கீழ் மூட்டு தமனிகள் மற்றும் எலும்புகள் (பின்புறக் காட்சி)

குறிப்பு: கிளைகள்**பாப்லிட்டல் தமனி**முழங்காலில் மற்றும் அதன் தொடர்ச்சியாக**பின்புற டைபியல் தமனி.**பாதத்தில் இந்தப் பாத்திரம் பிரிந்து,**இடைநிலை**மற்றும்**பக்கவாட்டு தாவர தமனிகள்,**பின்னர் அது அனஸ்டோமோஸ் செய்து**அங்கால் வளைவு.**

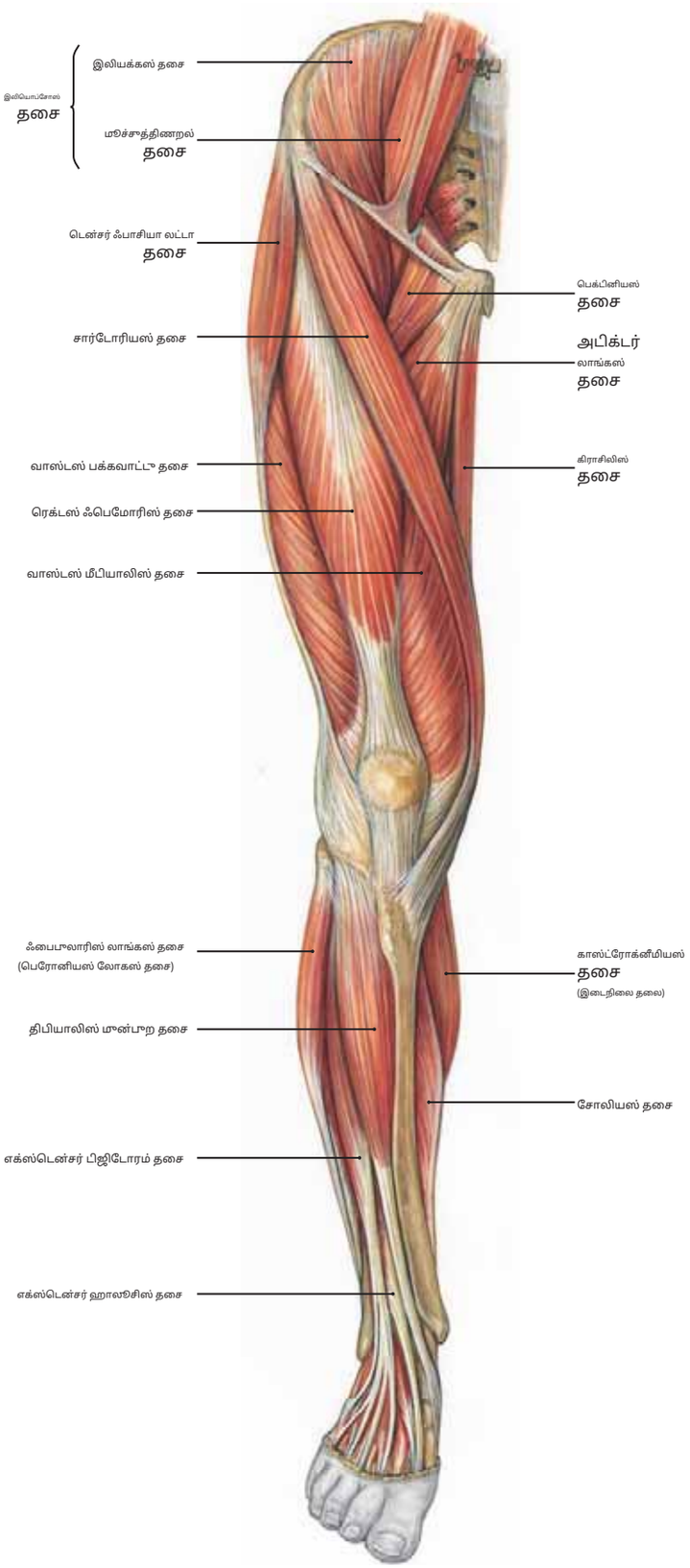

படம் 414.1 கீழ் மூட்டு தசைகள்

காலின் முன்புற மற்றும் இடை தொடை தசைகள் மற்றும் முன்புற மற்றும் பக்கவாட்டு தசைகளையும் கவனியுங்கள்.

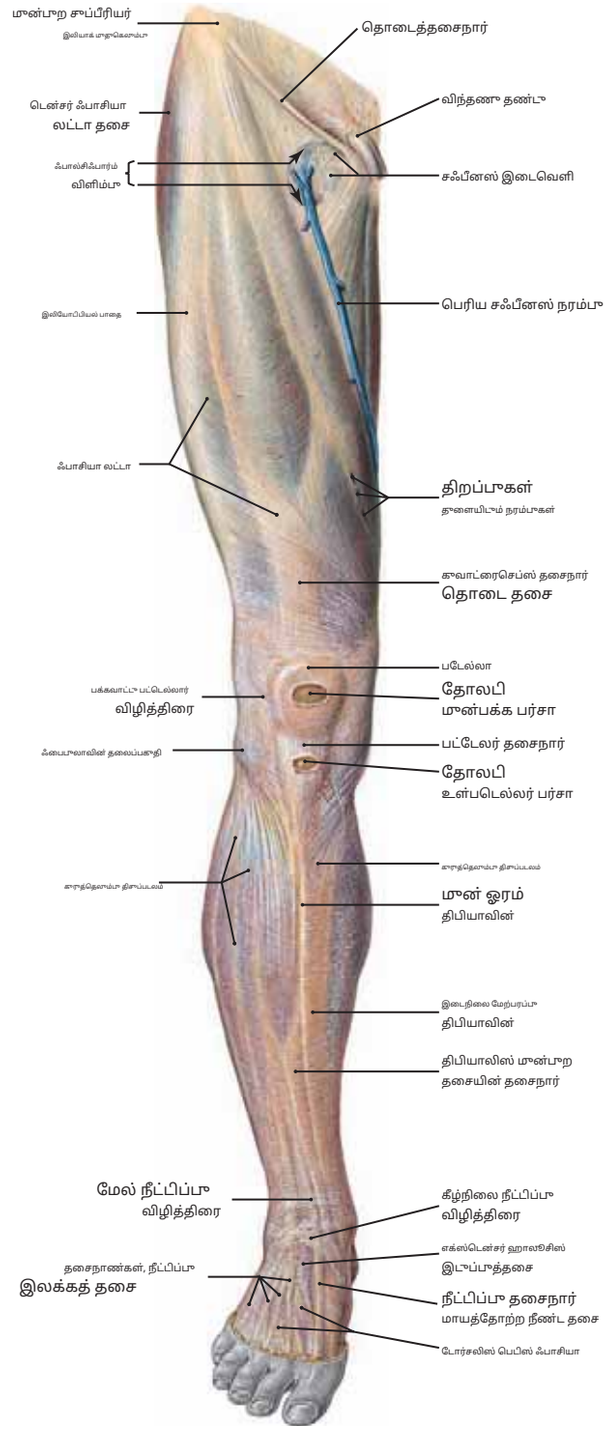

படம் 414.2 முன்புற மற்றும் இடைத் தொடையின் ஆழமான திசுப்படலம் (ஃபாசியா லதா) மற்றும் காலின் க்ரூரல் திசுப்படலம்

முன் தொடையின் பெரிய சஃபீனஸ் நரம்பு, சஃபீனஸ் இடைவெளி மற்றும் ஃபாசியா லட்டா ஆகியவற்றைக் கவனியுங்கள். காலின் முன்புற மற்றும் பக்கவாட்டுப் பிரிவு தசைகள் மீது நெருக்கமாக முதலீடு செய்யும் க்ரூரல் ஃபாசியாவை உன்னிப்பாகக் கவனியுங்கள்.

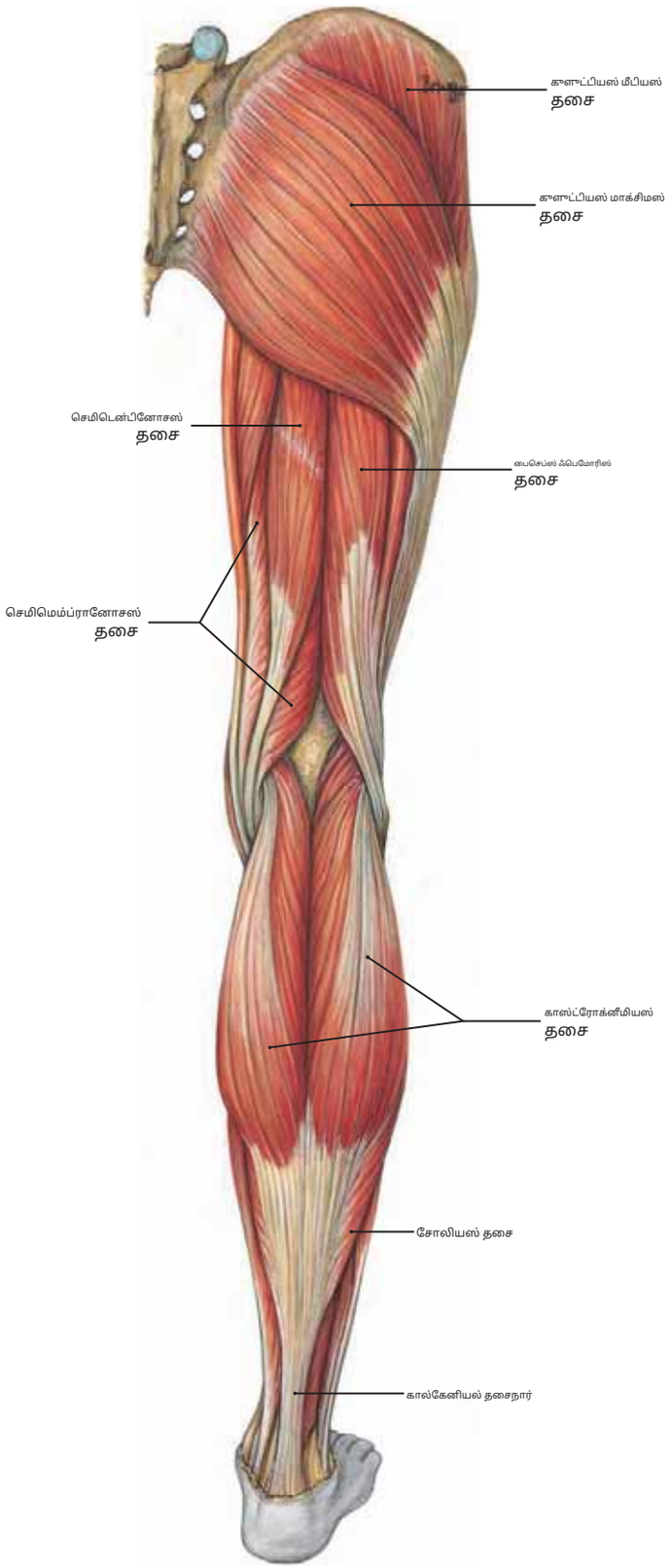

படம் 415.1 கீழ் மூட்டு தசைகள்: தொடை மற்றும் காலின் பின்புற அம்சம்

பின்புற தொடையின் தொடை தசைகள் மற்றும் பின்புற காலின் காஸ்ட்ரோக்னீமியஸ் மற்றும் சோலியஸ் தசைகளைக் கவனியுங்கள்.

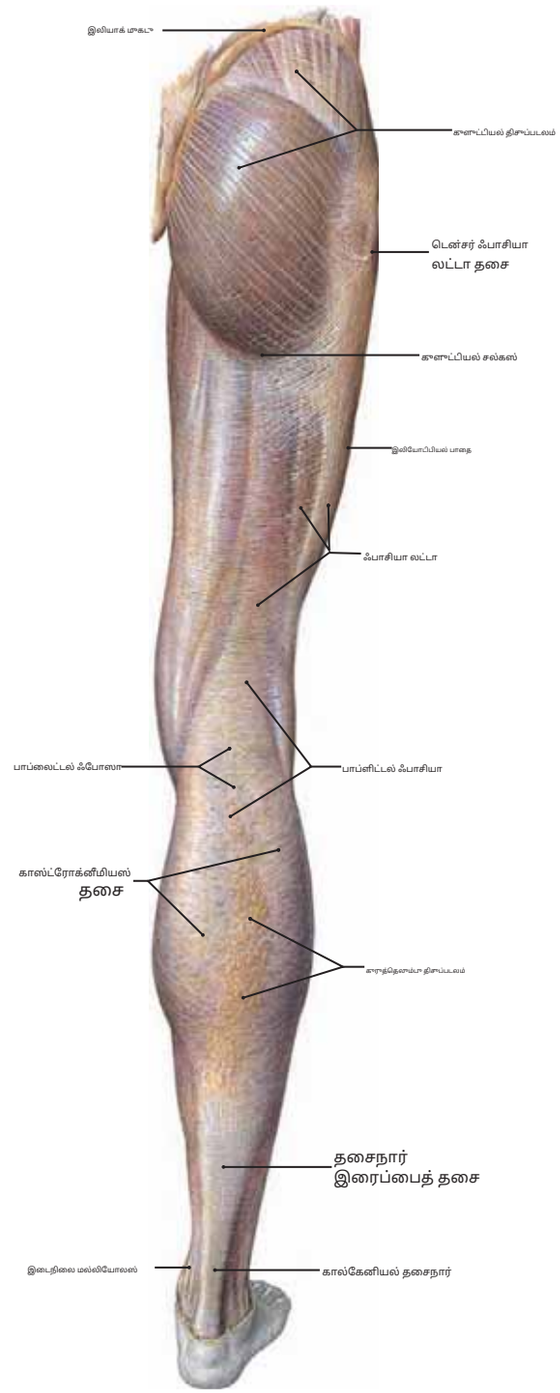

படம் 415.2 குளூட்டியல் பகுதியின் ஃபாசியா மற்றும் பின்புற தொடையின் ஃபாசியா லட்டா மற்றும் பின்புற காலின் க்ரூரல் ஃபாசியா

முழங்காலுக்குக் கீழே உள்ள இலியாக் மாகடு, குளூட்டியல் சல்கஸ், இலியோடிபியல் பேண்ட் மற்றும் க்ரூரல் ஃபாசியா ஆகியவற்றைக் கவனியுங்கள்.

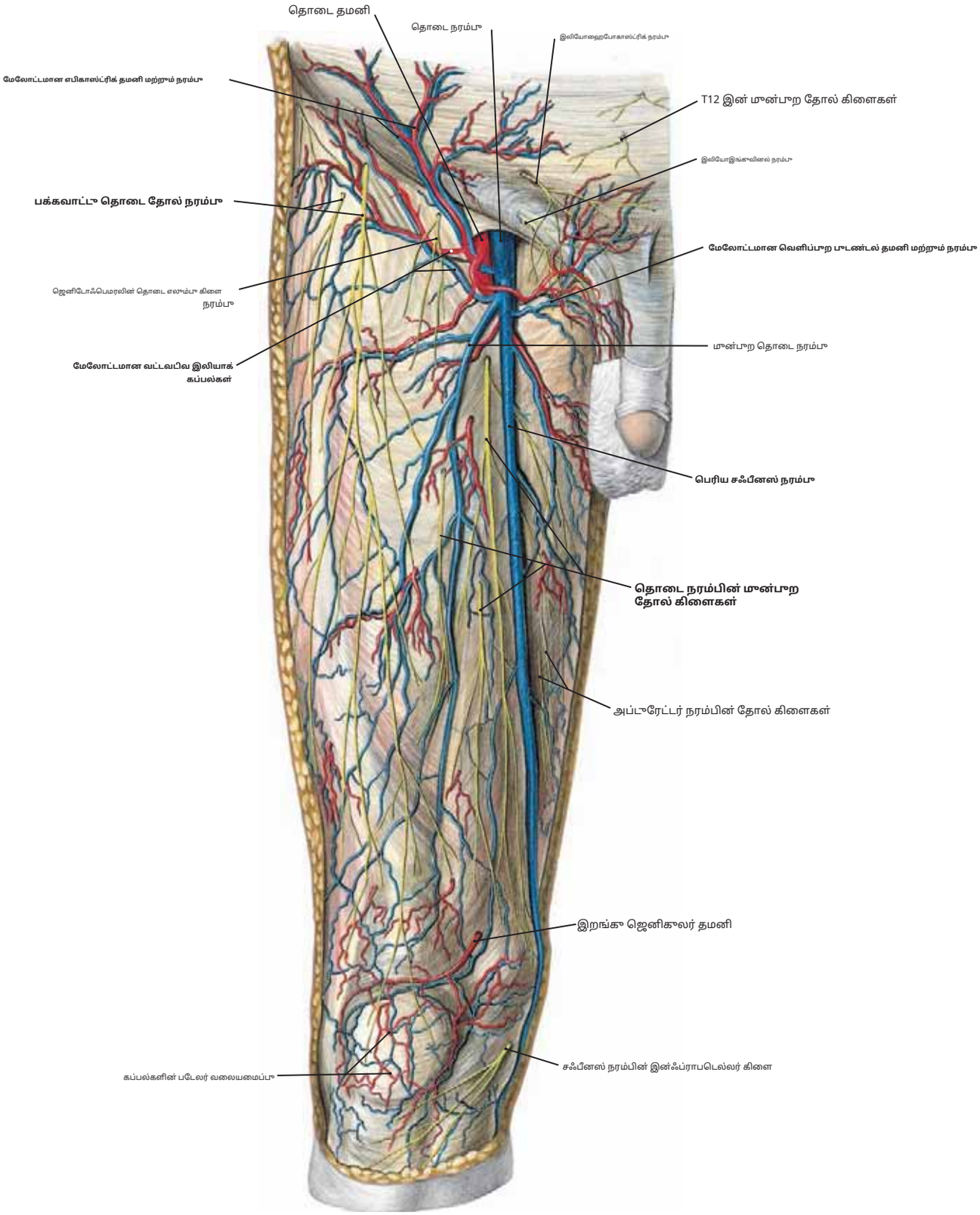

படம் 416 முன்பாற தொடையின் மேலோட்டமான நரம்பாகள் மற்றும் இரத்த நாளங்கள்

குறிப்பு: (1) தி**பெரிய சஃபீனஸ் நரம்பு**தொடையின் முன்பாற மற்றும் இடைநிலைப் பகுதியை அது மேலே செல்லும்போது. (1½ அங்குலம்) தொடை தசைநார்க்குக் கீழே, அது பென்-ஆழமான திசுப்படலத்தை வெளிப்படுத்துகிறது**சஃபீனஸ் திறப்பு**நுழைய**தொடை நரம்பு.**

(2) மேலோட்டமான கிளைகள்**தொடை தமனி**மற்றும் மேலோட்டமான நரம்பாகள் உள்ளே பாய்கின்றன**பெரிய சஃபீனஸ் நரம்பு.**இவற்றில் பின்வருவன அடங்கும்: (அ)**மேலோட்டமான இரைப்பை,**(ஆ) **வெளிப்பாற பூடண்டல்,**மற்றும் (c)**மேலோட்டமான வட்டவளைவு இலியாக்**தமனிகள் மற்றும் நரம்பாகள்.

(3) முன்பாற தொடையின் முக்கிய தோல் நரம்பாகள். படம் 411.1 இல் காட்டப்பட்டுள்ளவற்றுடன் இவற்றை ஒப்பிடுக.

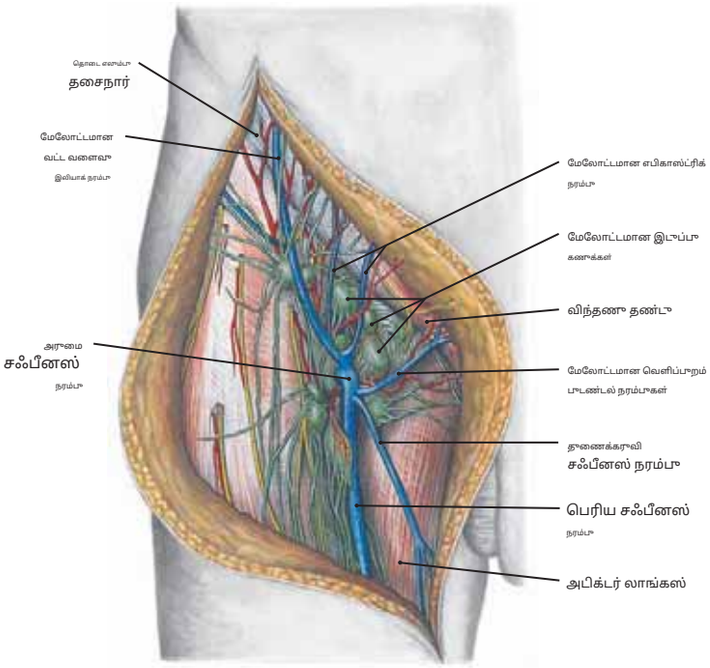

படம் 417.1 மேலோட்டமான இங்ஜினல் நிணநீர் மானைகள்

கறிப்பு: (1) பிறப்புறுப்பின் மேலோட்டமான திசுக்கள், கீழ் மன்பறம் வயிற்றுச் சுவர், இடுப்புப் பகுதி மற்றும் மன்பற தொடை ஆகியவை உள்ளே வடிகின்றன**மேலோட்டமான கூடல் நிணநீர் மானைகள்.**

(2) இந்த மானைகள் தொடை எலும்பு நாளங்களைச் சுற்றி அமைந்துள்ளன, அவை இடுப்புத் தசைநார்க்கு சற்று கீழே அமைந்துள்ளன, மேலும் அவை பொதுவாக 10 முதல் 15 வரை இருக்கும். இதையொட்டி, இந்த மானைகள் இடுப்புக்குள் உள்ள வெளிப்புற இலியாக் மானைகளுக்குள் செல்கின்றன.

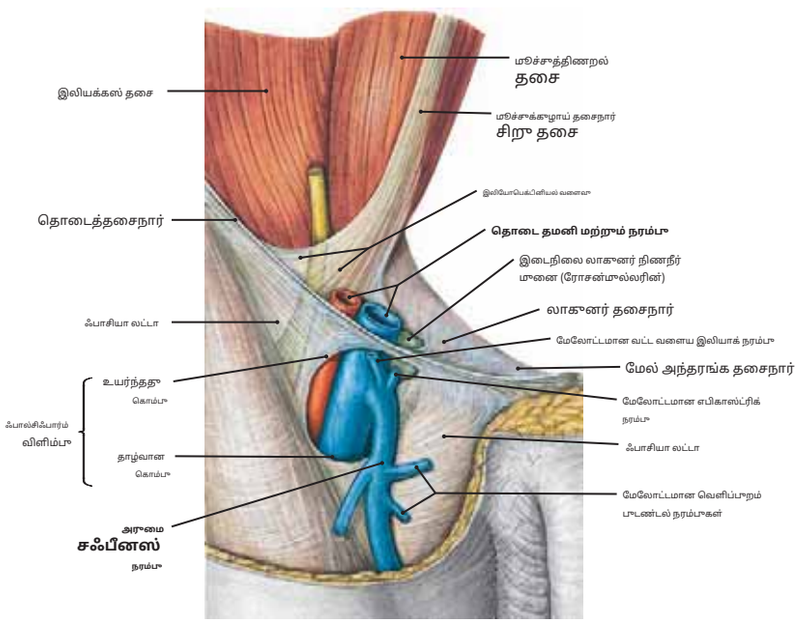

படம் 417.2 சஃபீனஸ் திறப்பு

ஃபாசியா லதா

கறிப்பு: (1) தி*தொடை உறை*(அடர்த்தியான இணைப்பு திசு தொடை தமனி மற்றும் நரம்பைச் சுற்றியுள்ள) இந்த பிரிவில் அகற்றப்பட்டு, கூர்மையாக வரையறுக்கப்பட்டதை வெளிப்படுத்துகிறது**ஃபால்சிஃபார்ம் விளிம்பு**இன்**சஃபீனஸ் திறப்பு.**

(2) பெரிய சஃபீனஸ் நரம்பு சஃபீனஸ் திறப்புக்குள் நுழைவதற்கு மன்பு அதன் மேலோட்டமான தணை நதிகளைப் பெறுகிறது.

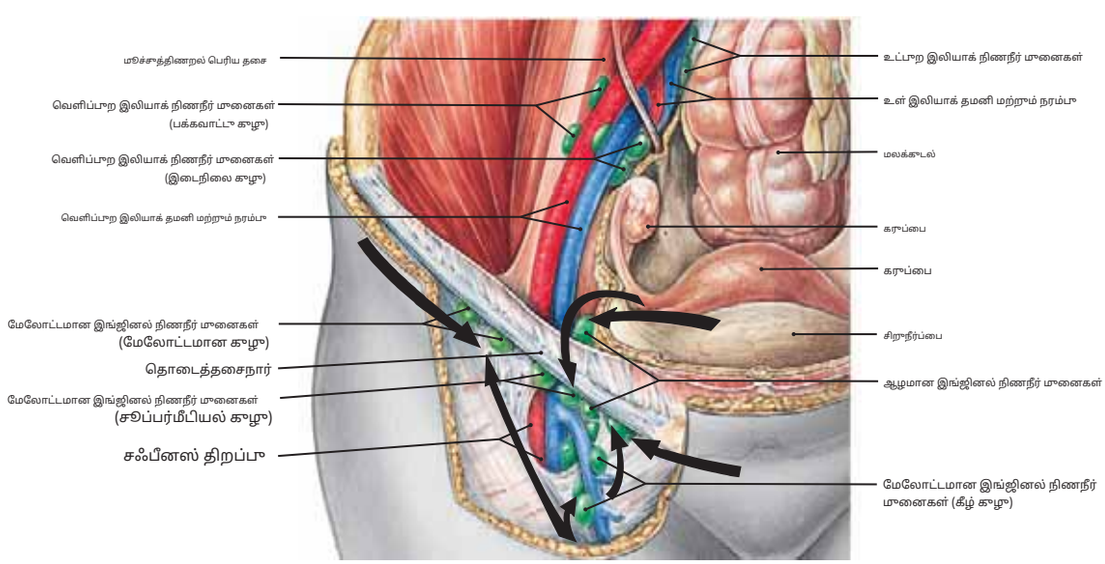

படம் 417.3 மேலோட்டமான மற்றும் ஆழமான இங்ஜினல் நிணநீர் மானைகள்

கறிப்பு: அரகிலுள்ள திசுக்களில் இருந்து மேலோட்டமான மற்றும் ஆழமான கூடல் மானைகளுக்கு நிணநீர் பாயும் திசைகள் (அம்புகள்). மேலோட்டமான மானைகள் மேல் பக்கவாட்டு, மேல் மீடியல் மற்றும் இன்ஃபெரோமீடியல் குழுக்களாகப் பிரிக்கப்படுகின்றன, அதே நேரத்தில் ஆழமான மானைகள் தொடை நாளங்களுக்கு மிக அருகில் உள்ளன.

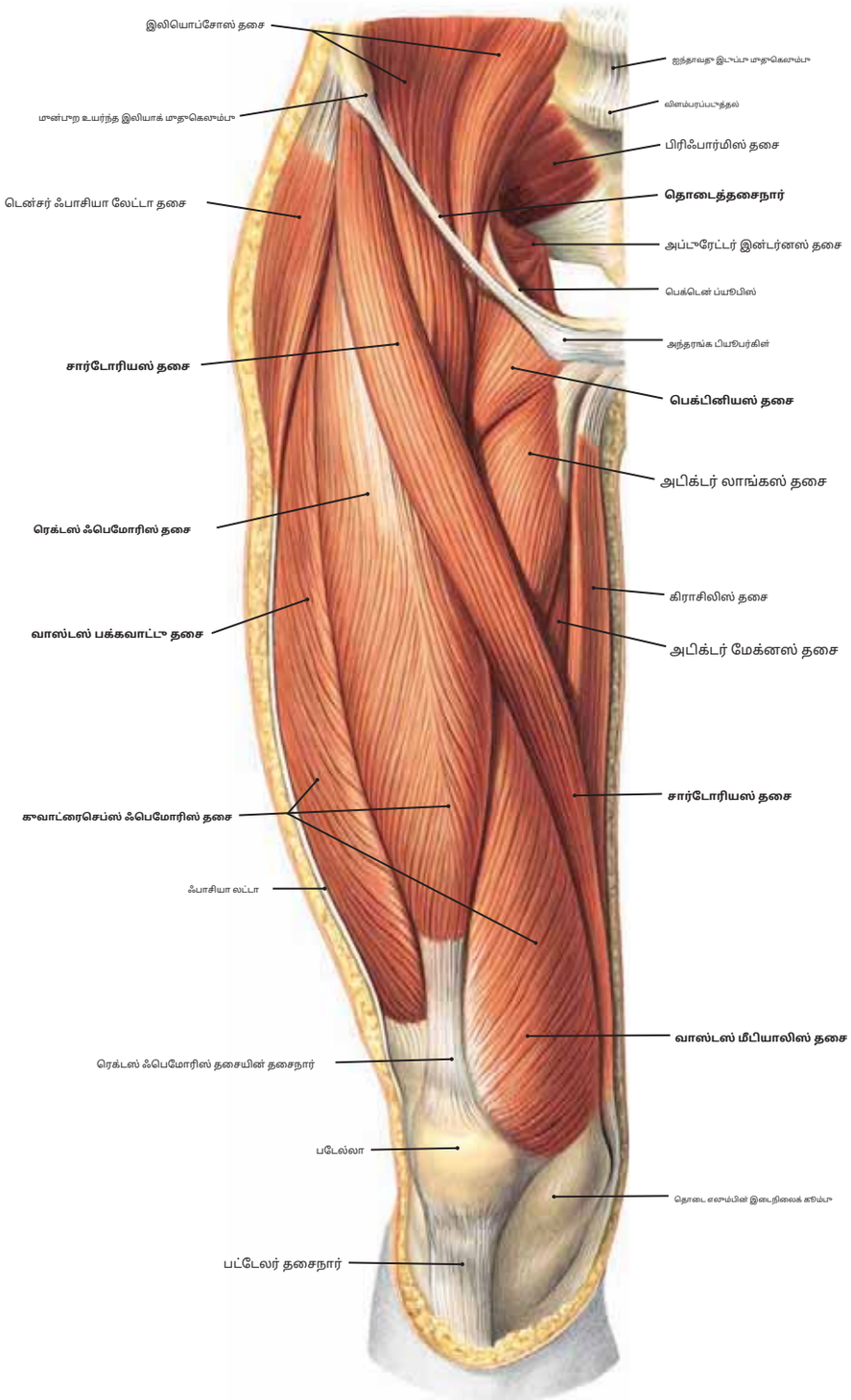

படம் 418 தொடையின் முன்புற தசைகள்: மேலோட்டமான பார்வை (வலது)

குறிப்பு: (1) நீண்ட குறுகிய **சார்டோரியஸ் தசை**,இது முன்புற உயர்ந்த இலியாக் முதுகெலும்பில் எழுகிறது மற்றும் முன்புற தொடை எலும்பு முழுவதும் சாய்வாக செல்கிறது. திபியாவின் உடலின் நடுப்பகுதியில் செருக தசைகள். சார்டோரியஸ் இடுப்பு மூட்டில் தொடையை பக்கவாட்டில் வளைத்து, கடத்தி, சுழற்றுகிறது, மேலும் அது முழங்கால் மூட்டில் காலை நடுவில் வளைத்து சுழற்றுகிறது.

(2) தி **க்வாட்ரைசெப்ஸ் தொடை தசை** முன்புற தொடை தசைகளின் பெரும்பகுதியை உருவாக்குகிறது, மேலும் சார்டோரியஸ் மற்றும் க்வாட்ரைசெப்ஸ் தசைகள் இரண்டும் தொடை நரம்பு மூலம் புனரமைக்கப்படுகின்றன.

(3) சார்டோரியஸ் தசைக்கு மேலேயும் நடுவிலும், இலியோப்சோஸ், பெக்டினியஸ், அபிக்டர் லாங்கஸ், அபிக்டர் மேக்னஸ் மற்றும் கிராசிலிஸ் தசைகள் வரிசையில் தெரியும்.

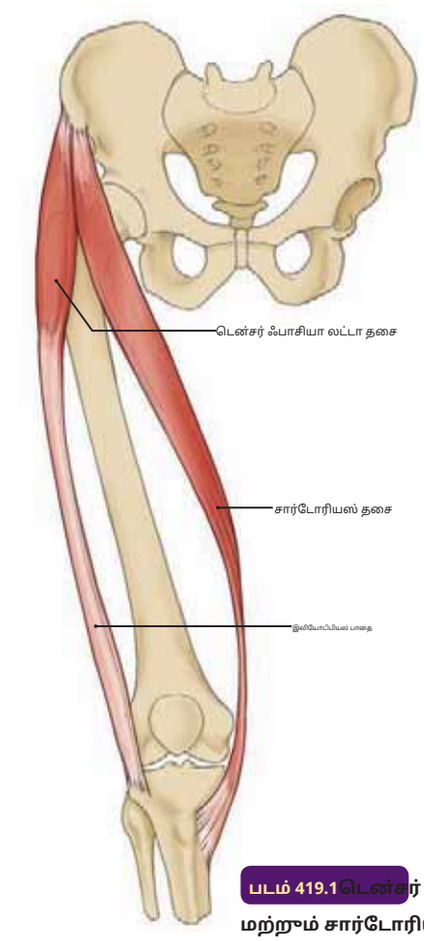

படம் 419.1 டென்சர் ஃபாசியா லதா மற்றும் சார்டோரியஸ் தசைகள்

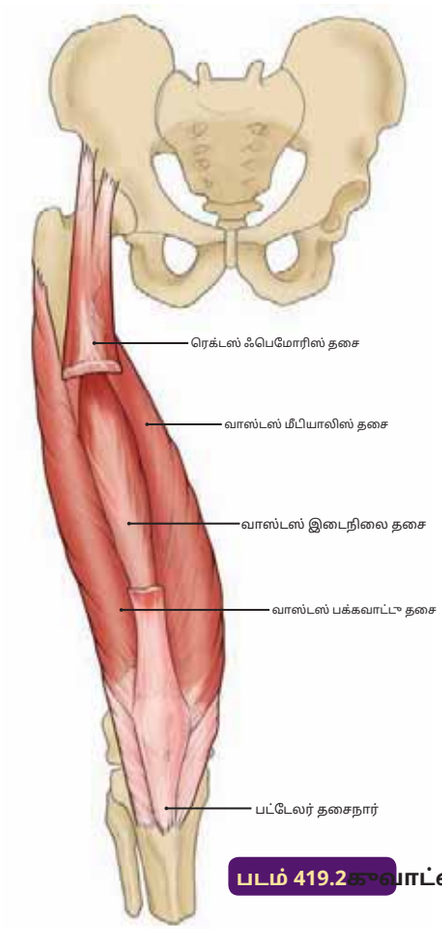

படம் 419.2 குவாட்ரைசெப்ஸ்

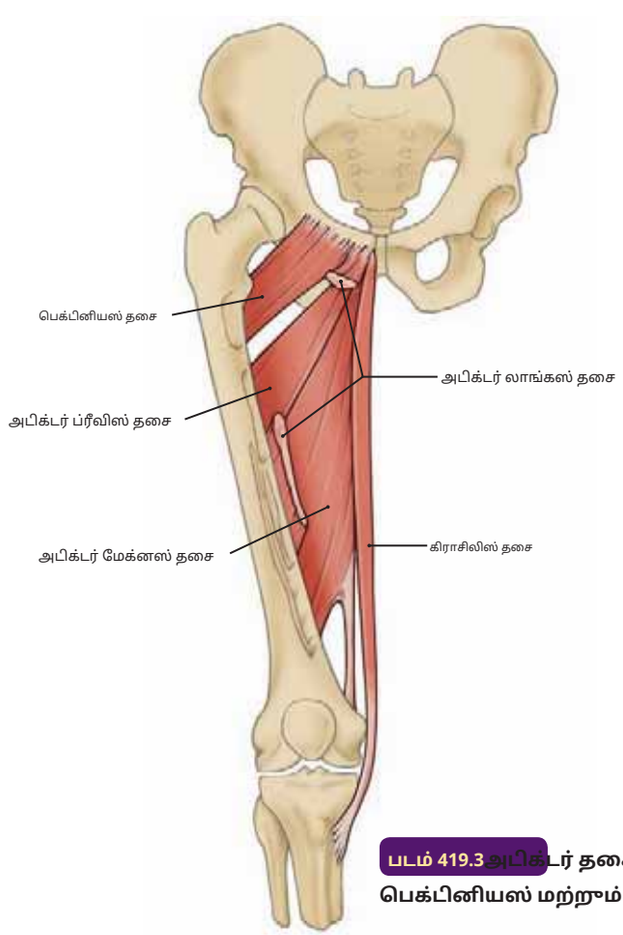

படம் 419.3 அடிக்டர் தசைகள் மற்றும் பெக்டினியஸ் மற்றும் கிராசிலிஸ் தசைகள்

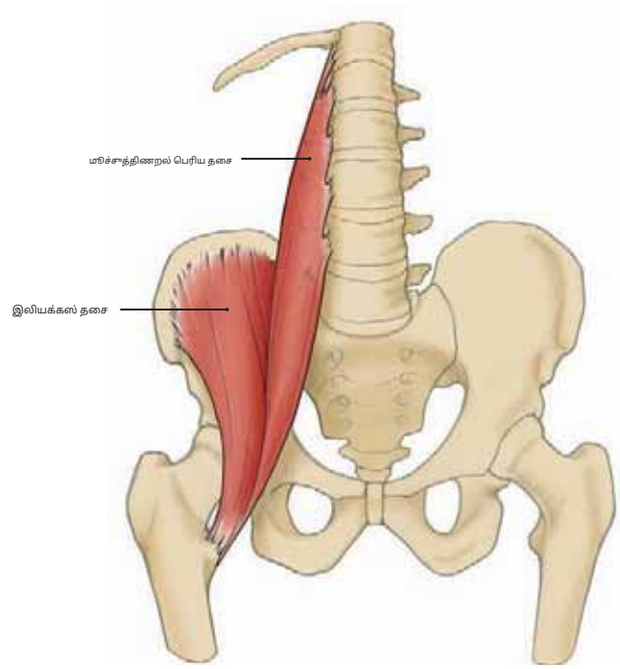

படம் 419.4 இலியொப்சோஸ் தசை

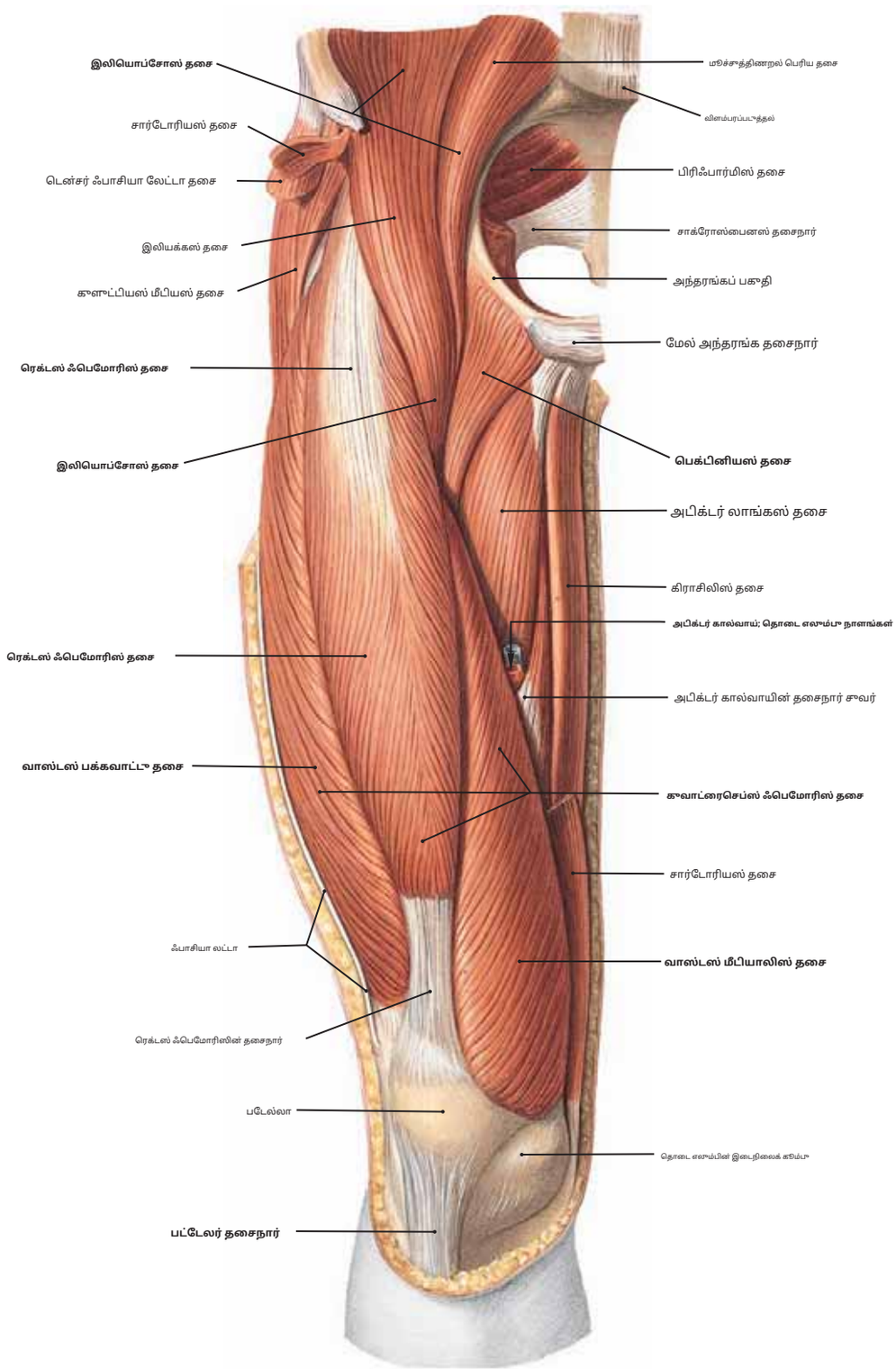

படம் 420 **குவாட்ரைசெப்ஸ் ஃபெமோரிஸ், இலியோப்சோஸ் மற்றும் பெக்டினியஸ் தசைகள்**

குறிப்பு: (1) தி**குவாட்ரைசெப்ஸ் தொடை தசை**ரெக்டஸ் ஃபெமோரிஸ் மற்றும் மூன்று வாஸ்டஸ் தசைகள் (லேட்டராலிஸ், இன்டர்மீடியஸ் மற்றும் மீடியாலிஸ்) ஆகியவற்றைக் கொண்டுள்ளது. இது தாழ்வாக ஒன்றிணைந்து ஒரு சக்திவாய்ந்த தசைநார் உருவாகிறது, இது பட்டெல்லாவைச் சூழ்ந்து அதன் மீது செருகுகிறது.**திபியாவின் டியூபெரோசிட்டி.**முழு குவாட்ரைசெப்ஸ் தசையும் முழங்காலில் காலை நீட்டுகிறது, அதே நேரத்தில் ரெக்டஸ் ஃபெமோரிஸ் இடுப்பில் தொடையையும் வளைக்கிறது.

(2) தி**இலியோப்சோஸ் தசை**இடுப்பு மூட்டில் தொடையின் மிகவும் சக்திவாய்ந்த நெகிழ்வு ஆகும், மேலும் இது அதன் மீது செருகப்படுகிறது.**குறைந்த ட்ரோச்சான்டர்.**

(3) நாற்கர மற்றும் தட்டையான**பெக்டினியஸ் தசை**இலியோப்சோஸுக்கு இடைப்பட்ட தசை. சில நேரங்களில் தொடை முக்கோணத்தின் திறவுகோல் என்று அழைக்கப்படும் இந்த தசை பொதுவாக தொடை நரம்பு மூலம் வழங்கப்படுகிறது, ஆனால் 10% க்கும் மேற்பட்ட நிகழ்வுகளில் இது அடைப்பு நரம்புகளில் ஒன்றிலிருந்து ஒரு கிளையையும் பெறுகிறது.

Translated from English to Tamil - www.onlinedoctranslator.com

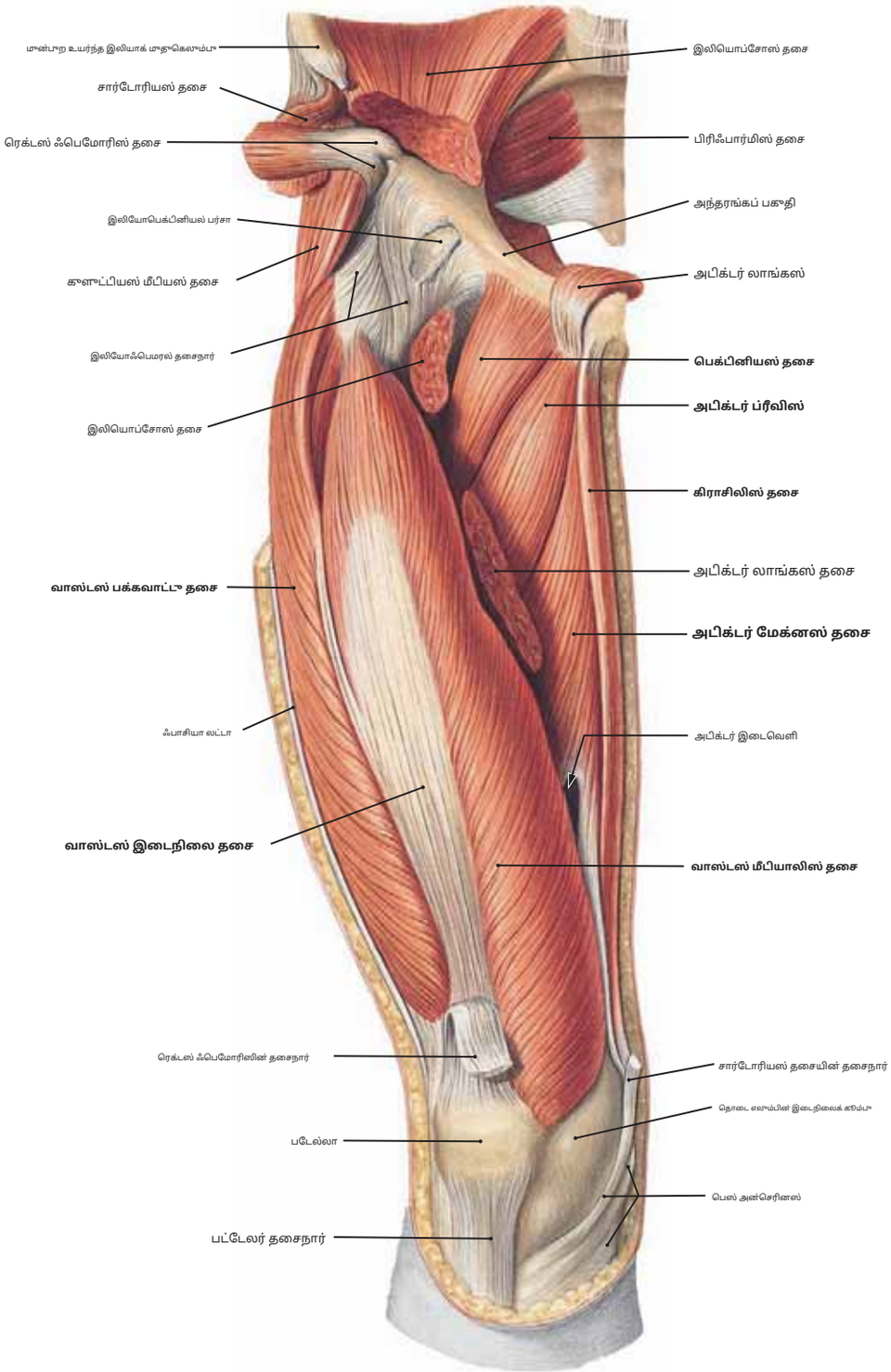

படம் 421 மான்பாற மற்றும் இடை தொடை தசைகளின் இடைநிலை அடுக்கு

குறிப்பு: (1) தி**மலக்குடல் தொடை எலும்பு**மற்றும்**இலியோப்சோஸ் தசைகள்**அபிப்படையை வெளிப்படுத்த வெட்டப்படுகின்றன.**வாஸ்டஸ் இடைநிலை**,இடையில் அமைந்துள்ளது**பக்கவாட்டு வாஸ்டஸ்** மற்றும்**வாஸ்டஸ் மீடியாலிஸ்.**

(2) தி**தசைநார் தசைநார்**மேலும் பிரதிபலித்தது. இது காட்டுகிறது**பெக்டினியஸ், கூட்டுப் பை,**மற்றும்**பெரிய தசைகள்**மற்றும் நீண்ட**கிராசிலிஸ் தசை.**

(3) குவாட்ரைசெப்ஸ் ஃபெமோரிஸ் என்பது காலின் மிகவும் சக்திவாய்ந்த நீட்டிப்பாகும். இருப்பினும், நீட்டிப்பின் போது, தொடை எலும்புகளின் இயற்கையான கோணம் காரணமாக, தொடை எலும்பின் பட்டெல்லா மேற்பரப்பில் உள்ள படெல்லாவை அதன் பள்ளத்திலிருந்து பக்கவாட்டில் இடமாற்றம் செய்யும் இயல்பான போக்கு உள்ளது.

(4) தசை நார்கள்**வாஸ்டஸ் மீடியாலிஸ்**வாஸ்டஸ் லேட்டரலிஸை விட தாழ்வாக இறங்குகின்றன, மேலும் மிகக் குறைந்த இழைகள் பட்டெல்லாவின் இடை எல்லையில் நேரடியாகச் செருகப்படுகின்றன. இந்த இழைகளின் இடை இழுப்பு தொடை எலும்பில் பட்டெல்லாவின் நிலைத்தன்மையைப் பராமரிப்பதில் அவசியமானதாகக் கருதப்படுகிறது.

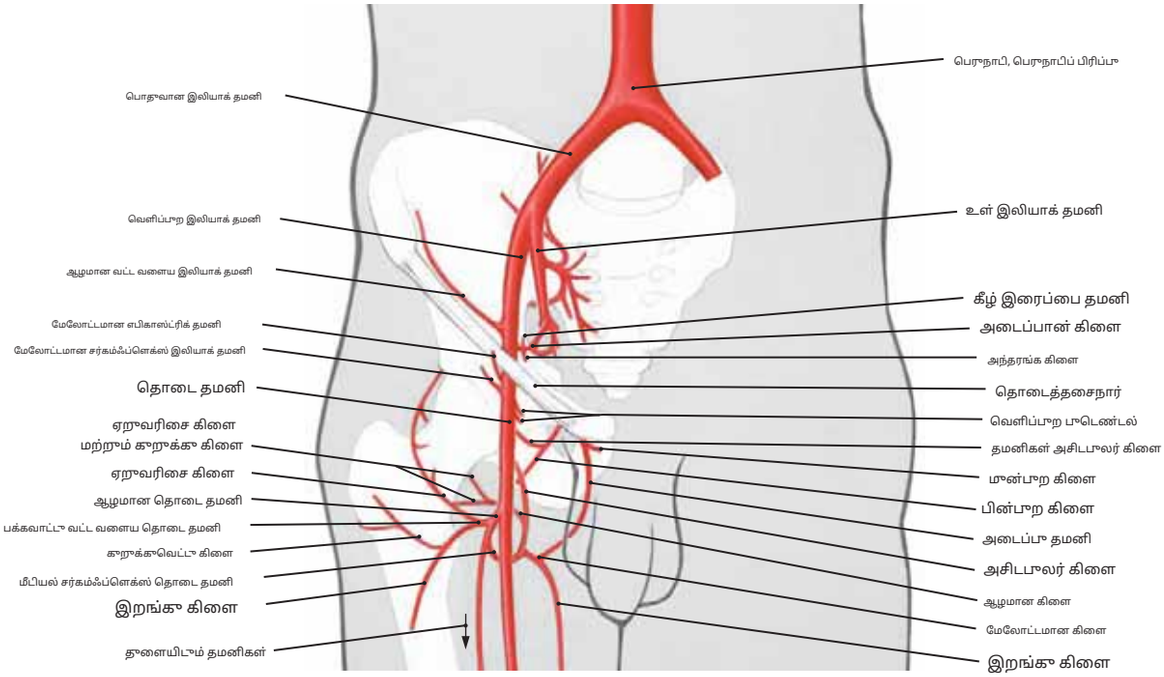

படம் 422.1 வலது இடுப்புப் பகுதி மற்றும் தொடையின் தமனிகள்

குறிப்பு: (1) இந்த வரைபடத்தில் காட்டப்பட்டுள்ள ஆழமான தொடை தமனியின் (புரோஃபண்டஸ் ஃபெமோரிஸ்) கிளைக்கும் முறை 55% முதல் 60% வழக்குகளில் காணப்படுகிறது. பயித்தார்.

(2) வது எண்ணிக்கை

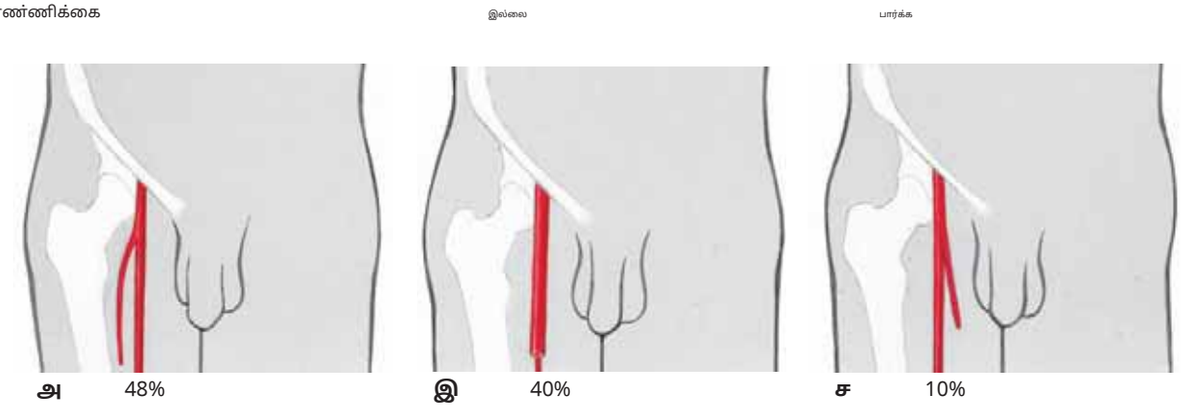

படம் 422.2 ஆழமான தொடை தமனியின் நிலையில் மாறுபாடுகள்

குறிப்பு: (1) இல்**அ,**இந்த நாளம் பக்கவாட்டு அல்லது பக்கவாட்டு மற்றும் தொடை தமனிக்கு பின்புறமாக உள்ளது. (2) இல்**பி,**கப்பல் பின்புறம் உள்ளது

(3) இல்**சி,**அந்தப் பாத்திரம் பெண்ணுக்கு நடுவில் உள்ளது.

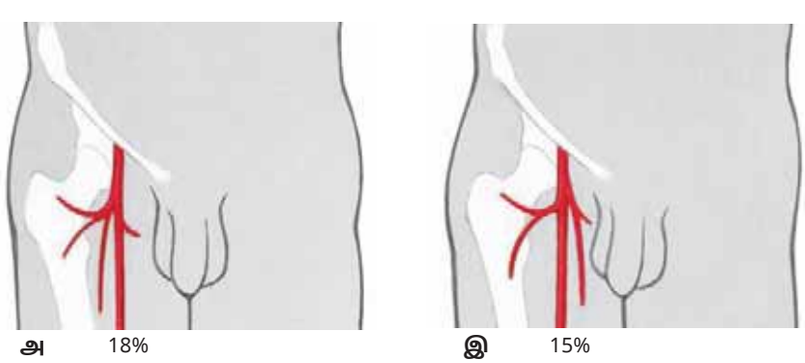

படம் 422.3 தொடை எலும்பு வட்ட தமனிகளின் தோற்றத்தில் மாறுபாடுகள்

குறிப்பு: (1) இல்**அ,**இடைநிலை தொடை வளைவு தமனியின் தனி தோற்றம் காட்டப்பட்டுள்ளது. (2) இல்**இ,** பக்கவாட்டு தொடை எலும்பு வட்ட வளைவு தமனியின் தனி தோற்றம் காட்டப்பட்டுள்ளது.

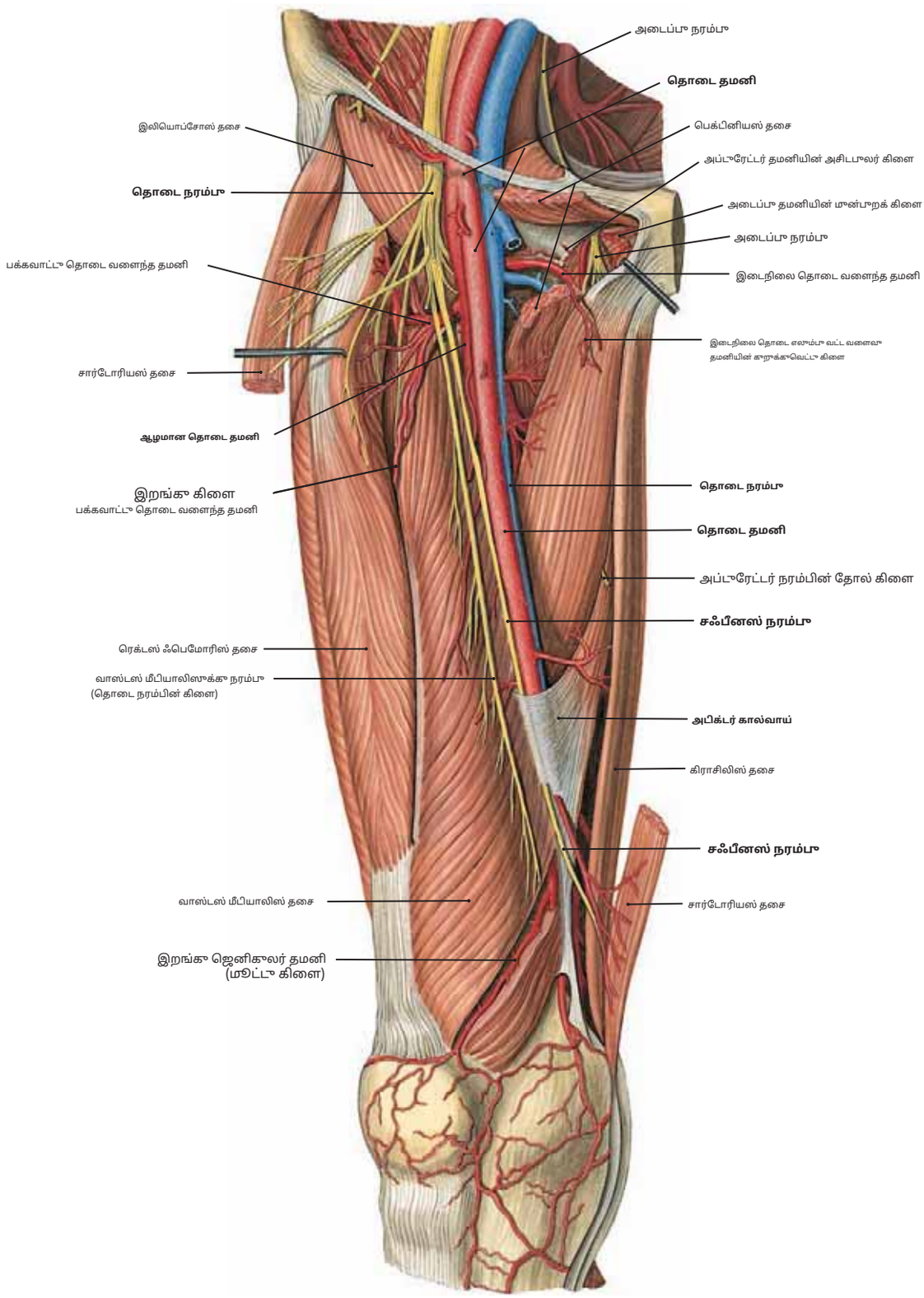

படம் 423 தொடை எலும்பு நாளங்கள் மற்றும் நரம்புகள்

குறிப்பு: (1) தொடை எலும்பு நாளங்கள், தொடை எலும்பு நரம்பின் சஃபீனஸ் கிளை மற்றும் வாஸ்டஸ் மீடியாலிஸுக்குச் செல்லும் நரம்பு அனைத்தும் உள்ளே நுழைகின்றன **அடிக்டர் கால்வாய்** (வேட்டைக்காரனின்).

(2) தி **சஃபீனஸ் நரம்பு,** கால்வாயில் சிறிது தூரம் சென்ற பிறகு, மேலோட்டமான கால் பகுதியை அடைய மேலே உள்ள திசுப்படலத்தை ஊடுருவுகிறது; **வாஸ்டஸ் மீடியாலிஸுக்கு நரம்பு** கால்வாயின் மிக நெருக்கமான பகுதியைக் கடந்து, பின்னர் வாஸ்டஸ் மீடியாலிஸ் தசையை வழங்க தசை கிளைகளாகப் பிரிகிறது.

(3) தி **தொடை தமனி மற்றும் நரம்பு** முழு கால்வாய் வழியாகவும் சென்று, பின்னர் அதை அடிக்டர் மேக்னஸ் தசையில் ஒரு திறப்பு வழியாக விட்டு விடுங்கள். **அடிமையாக்கும் இடைவெளி.** இந்த நாளங்கள் கீழ் மூட்டுப் பின்புறம் சென்று, **பாப்லிட்டல் தமனி மற்றும் நரம்பு.**

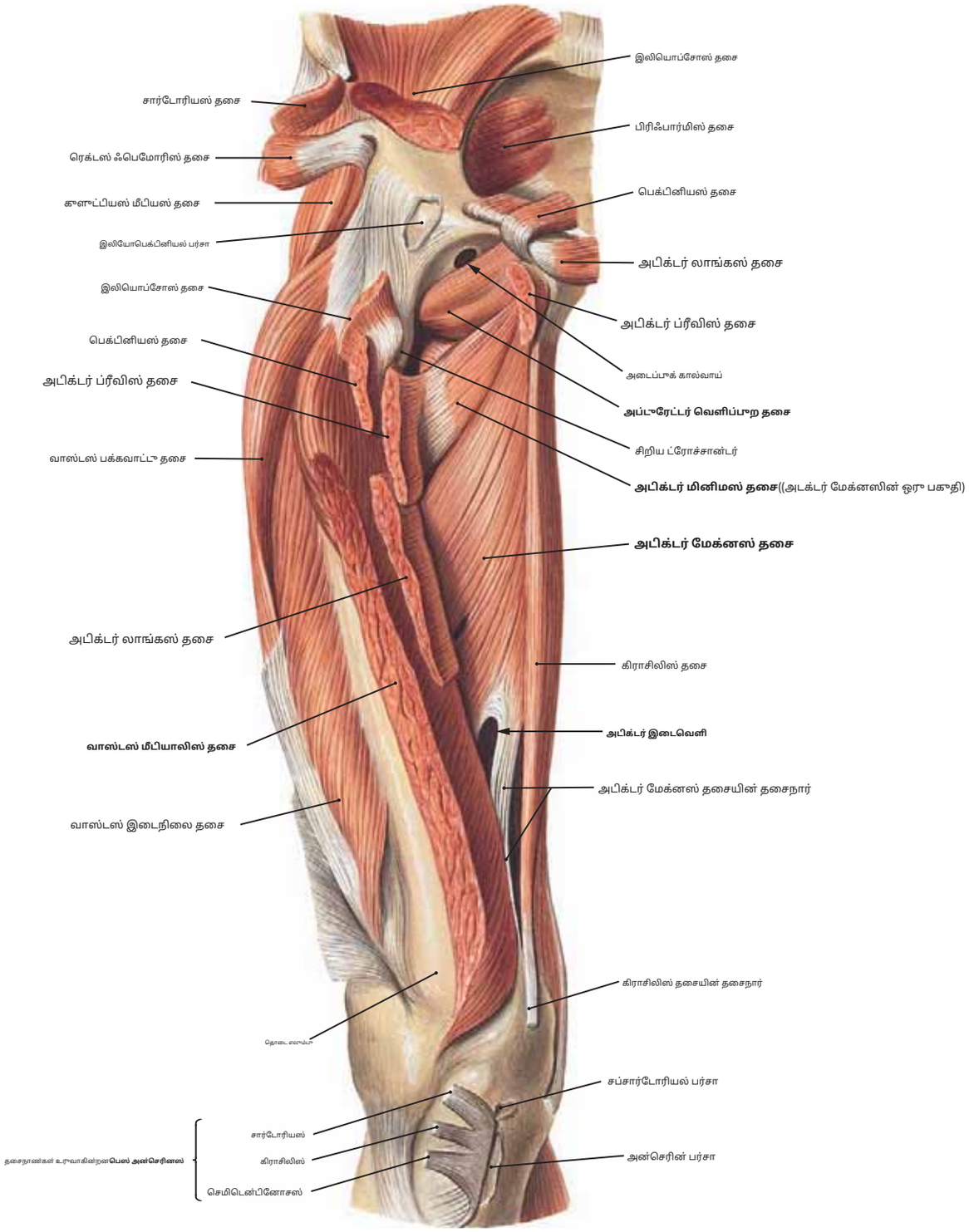

படம் 424 மண்டூற மற்றும் இடை தொடை தசைகளின் ஆழமான அடுக்கு (வலது)

குறிப்பு: (1) ரெக்டஸ் ஃபெமோரிஸ் மற்றும் வாஸ்டஸ் மீடியாலிஸ் ஆகியவை அகற்றப்பட்டு, இதன் மூலம் தொடை எலும்பின் தண்டு வெளிப்படுகிறது. அதேபோல், அடிக்டர் லாங்கஸ் மற்றும் ப்ரீவிஸ் மற்றும் பெக்டினியஸ் தசைகள் பிரதிபலித்தன, அவை வெளிப்படுகின்றன**வெளிப்புறத் திறப்பு**,தி**அடிக்டர் மேக்னஸ்**,மற்றும்**தசைநார் மிகைப்பு** (இது பொதுவாக அடிக்டர் மேக்னஸின் மேல் பகுதி மட்டுமே).

(2) தசைநாண்களின் பொதுவான செருகல்**சார்டோரியஸ், கிராசிலிஸ்**,மற்றும்**அரை தசைநார் தசைகள்**திபியாவின் இடைநிலைக் காண்டிலின் இடைநிலை அம்சத்தில். இந்தச் செருகலின் மாறுபட்ட தன்மை ஒரு வாத்து பாதத்தை (பெஸ் அன்செரினஸ்) ஒத்திருக்கிறது. மழுங்கால் மூட்டின் காப்ஸ்யூலின் இடைநிலை அம்சத்தை வலுப்படுத்த அறுவை சிகிச்சை நிபுணர்களால் இந்த தசைநார் உருவாக்கம் பயன்படுத்தப்படலாம்.

(3) கூட்டுப்பழு மேக்னஸில் உள்ள தசைநார் திறப்பு, என்று அழைக்கப்படுகிறது**அபிமையாக்கும் இடைவெளி**,இதன் மூலம் தொடை எலும்பு நாளங்கள் பாப்லிட்டல் ஃபோஸாவிற்கு (அல்லது அதிலிருந்து) செல்கின்றன.

(4) தி**வெளிப்புறத் தசை**தொடை எலும்பின் கழுத்தில் பக்கவாட்டில் செருகுவதற்காக அப்டுரேட்டர் சவ்வின் கீழ் மேற்பரப்பு முழுவதும் நீண்டுள்ளது. இந்த தசை தொடை எலும்பை பக்கவாட்டில் சுழற்றுகிறது, மேலும் இது தசைகளின் அடிக்டர் குழுவின் ஒரு பகுதியாக இல்லை.

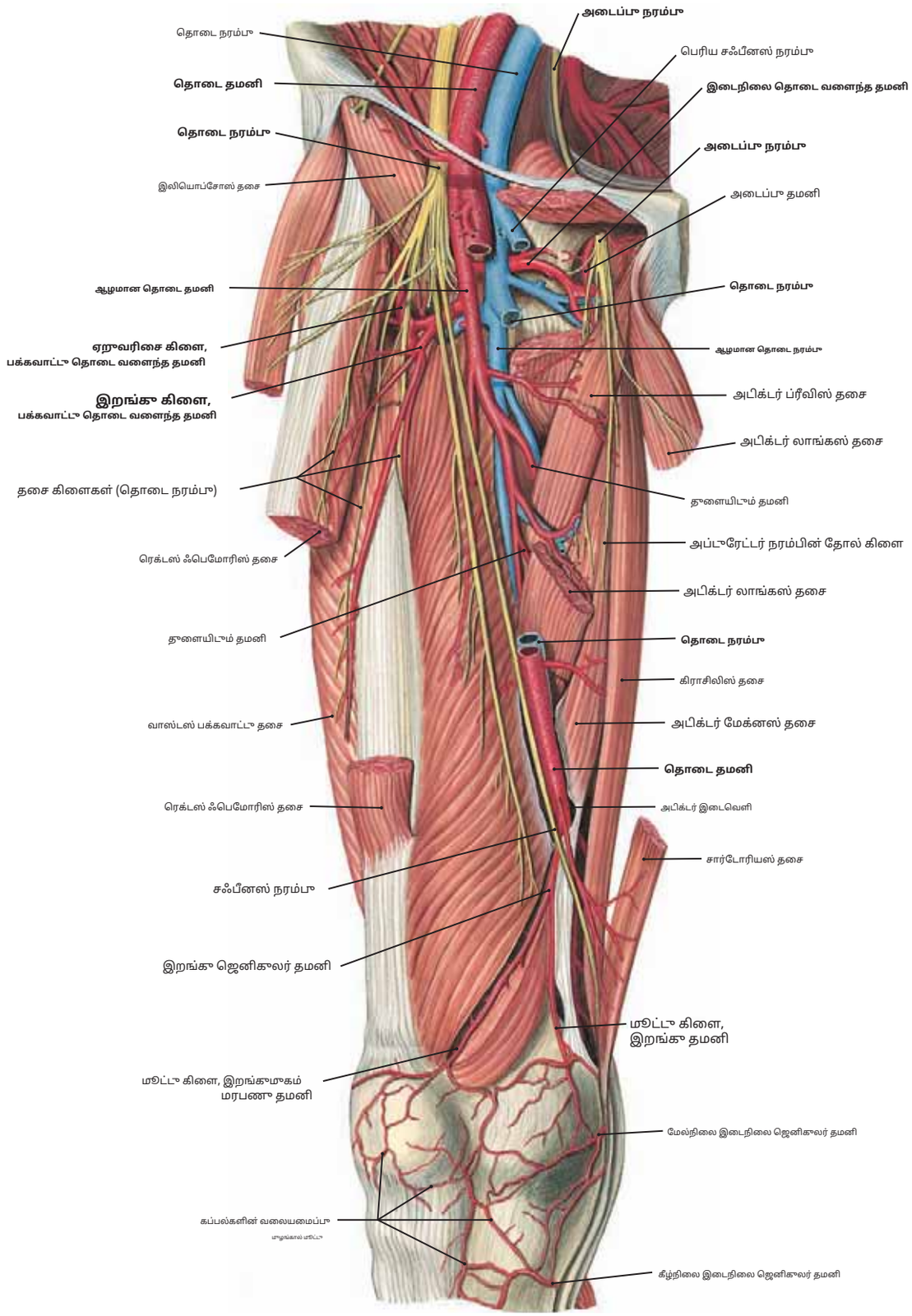

படம் 425 தொடை எலும்பு மற்றும் தொடை எலும்பு நரம்புகள் மற்றும் ஆழமான தொடை எலும்பு தமனி

குறிப்பு: (1) தி**தடுப்பு நரம்பு**அபிக்டர் தசைகள், கிராசிலிஸ் மற்றும் அப்டுரேட்டர் வெளிப்புறத்தை வழங்குகிறது, அதே நேரத்தில் தொடை நரம்பு அனைத்தையும் கண்டுபிடிக்கிறது மற்ற மான்பாற தொடை தசைகள்.

(2) தி**ஆழமான தொடை தமனி**தொடை தமனியின் மிகப்பெரிய கிளையாகும், மேலும் இது இரண்டையும் வெளியேற்றுகிறது.**இடைநிலை**மற்றும்**பக்கவாட்டு தொடை வளைந்த தமனிகள்**தொடை எலும்பு கால்வாயைக் கடந்து செல்லும் தொடை எலும்பு நாளங்களைக் கவனியுங்கள்.

(3) சுமார் 50% வழக்குகளில், ஆழமான தொடை தமனி தொடை தமனியின் பக்கவாட்டுப் பக்கத்திலிருந்து கிளைக்கிறது; 40% வழக்குகளில், இது தொடை தமனியின் பின்புறப் பக்கத்திலிருந்து கிளைத்து அதன் பின்னால் செல்கிறது; மேலும் 10% வழக்குகளில், ஆழமான தொடை தமனி தொடை தமனியின் நடுப் பக்கத்திலிருந்து எழுகிறது.

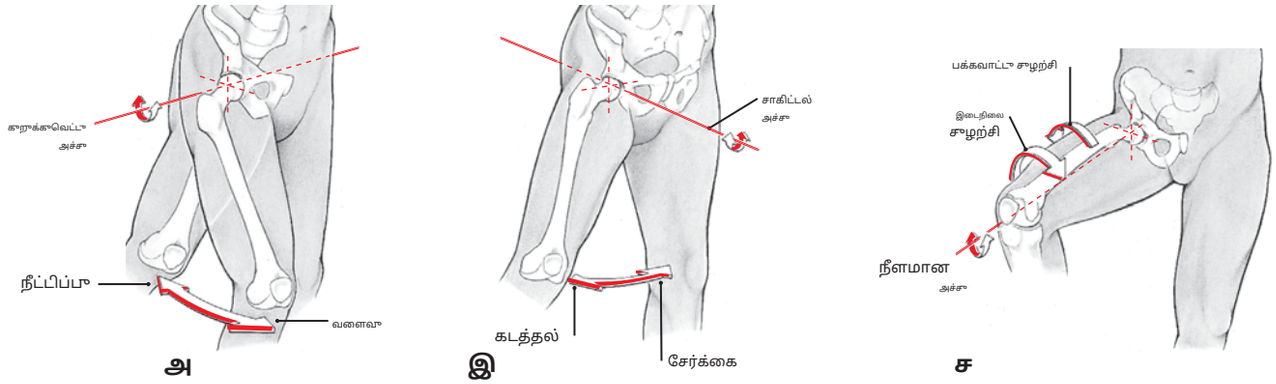

படம் 426 இடுப்பு மூட்டில் தொடையின் அசைவுகள்

இல்**A, வளைவு**மற்றும்**நீட்டிப்பு**இடுப்பு மூட்டின் குறுக்கு அச்சு வழியாக நிகழ்கிறது.
பி, கடத்தல்மற்றும்**சேர்க்கை**இடுப்பு மூட்டின் சாகிட்டல் அச்சு வழியாக நிகழ்கிறது.
இல்**C, இடைநிலை சுழற்சி**மற்றும்**பக்கவாட்டு சுழற்சி**இடுப்பு மூட்டின் நீளமான அச்சைச் சுற்றி ஏற்படும்.

இடுப்பின் முன்புற தசைகள்

தசை	தோற்றம்	செருகல்	உள்நோக்கம்	செயல்
ரெக்டஸ் ஃபெமோரிஸ் தலை **குவாட்ரைசெப்ஸ் தசைகள்** **தொடை எலும்பு**	நேரான தலை: முன்புற தாழ்வான இலியாக் முதுகெலும்பு. பிரதிபலித்த தலை: அசிடபுலத்திற்கு மேலே உள்ள பள்ளம்.	குவாட்ரைசெப்ஸ் ஃபெமோரிஸின் மற்ற மூன்று பகுதிகளுடன், ரெக்டஸ் ஒரு பொதுவான தசைநார் உருவாக்குகிறது, இது பட்டெல்லாவைச் சூழ்ந்து, டைபியல் டியூபரோசிட்டியில் செருகுகிறது.	தொடை நரம்பு (எல்2, எல்3, எல்4)	நான்கு பகுதிகளும் முழங்கால் மூட்டில் காலை நீட்டுகின்றன; ரெக்டஸ் ஃபெமோரிஸ் இடுப்பு மூட்டில் தொடையை வளைக்க உதவுகிறது.
மூச்சுத்திணறல்	குறுக்குவெட்டு செயல்முறை மற்றும் T12 மற்றும் மேல் நான்கு இடுப்பு முதுகெலும்புகளின் உடல்; T12 மற்றும் L5 க்கு இடையிலான இன்டர்வெர்டெபிரல் டிஸ்க்குகள்	தொடை எலும்பின் சிறிய ட்ரோச்சான்டர் (இலியாக்கஸ் தசையின் இழைகளையும் பெறுகிறது)	கிளைகள் மேல் நான்கு இடுப்பு நரம்புகள்	இடுப்பில் தொடையின் சக்திவாய்ந்த நெகிழ்வு; தொடை எலும்புகள் நிலையாக இருக்கும்போது, அவை மல்லாந்து படுத்த நிலையில் இருந்து எழுந்திருப்பது போல, உடற்பகுதியை வளைக்கின்றன.
சிறு தசை (தசை) சுமார் **(பிணங்களில் 40%)**	T12 மற்றும் L1 முதுகெலும்புகளின் உடல்களின் பக்கவாட்டு மேற்பரப்பு	பெக்டினியல் கோடு மற்றும் இலியோபெக்டினியல் எமினென்ஸ் மற்றும் இலியாக் ஃபாசியா (பெரும்பாலும் மூச்சுத்திணறல் பெரிய தசைநார் உடன் இணைகிறது)	L1 இலிருந்து கிளை நரம்பு	பலவீனமான உடற்பகுதி நெகிழ்வுத்தன்மை
இலியக்கஸ்	இலியாக் ஃபோஸா; முன்புற கீழ் இலியாக் முதுகெலும்பு	தொடை எலும்பின் சிறிய ட்ரோச்சான்டர், மூச்சுத் திணறல் தசையின் தசைநார் போன்றது.	தொடை நரம்பு (எல்2, எல்3)	இடுப்பு மூட்டில் தொடையின் சக்திவாய்ந்த நெகிழ்வு தசை

முன் தசைகள்

தசை	தோற்றம்	செருகல்	உள்நோக்கம்	செயல்
சார்டோரியஸ்	முன்புற உயர்ந்த இலியாக் முதுகெலும்பு	திபியாவின் இடை மேற்பரப்பின் மேல் பகுதி	தொடை நரம்பு (எல்2, எல்3)	இடுப்பு மூட்டில் தொடையை வளைத்து, கடத்தி, பக்கவாட்டில் சுழற்றுகிறது; முழங்கால் மூட்டில் காலை வளைத்து, மையமாக சுழற்றுகிறது.
குவாட்ரைசெப்ஸ் ஃபெமோரிஸ் தசை **ரெக்டஸ் ஃபெமோரிஸ்**	நேரான தலை: முன்புற தாழ்வான இலியாக் முதுகெலும்பு. பிரதிபலித்த தலை: அசிடபுலத்திற்கு மேலே உள்ள பள்ளம்.	குவாட்ரைசெப்ஸ் ஃபெமோரிஸின் நான்கு பகுதிகளும் ஒரு பொதுவான தசைநார் அமைப்பை உருவாக்குகின்றன, இது பட்டெல்லாவைச் சூழ்ந்து இறுதியாக டைபியல் டியூபரோசிட்டியில் செருகப்படுகிறது.	தொடை நரம்பு (எல்2, எல்3, எல்4)	நான்கு பகுதிகளும் முழங்கால் மூட்டில் காலை நீட்டுகின்றன; ரெக்டஸ் ஃபெமோரிஸ் இடுப்பு மூட்டில் தொடையை வளைக்க உதவுகிறது.
வாஸ்டஸ் மீடியாலிஸ்	தொடை எலும்பில் உள்ள லீனியா ஆஸ்பெராவின் இன்டர்ட்ரோகாண்டெரிக் கோடு மற்றும் இடை உதடு.			
வாஸ்டஸ் பக்கவாட்டு	பெரிய ட்ரோச்சான்டர் மற்றும் லீனியா ஆஸ்பெராவின் பக்கவாட்டு உதடு			
இடைநிலை வாஸ்டஸ்	தொடை எலும்பின் உடலின் முன்புற மற்றும் பக்கவாட்டு மேற்பரப்பு			
ஆர்டிகுலரிஸ் ஜீனு	தொடை எலும்பின் கீழ் பகுதியின் முன்புற மேற்பரப்பு	முழங்கால் மூட்டின் சினோவியல் சவ்வின் மேல் பகுதி	தொடை நரம்பு (எல்2, எல்3, எல்4)	கால் நீட்டப்படும்போது மூட்டு சவ்வு மேல்நோக்கி இழுக்கப்பட்டு, அதன் சுருக்கத்தைத் தடுக்கிறது.

இடை தொடை தசைகள்

தசை	தோற்றம்	செருகல்	உள்நோக்கம்	செயல்
பெக்டினியஸ்	அந்தரங்கப் பகுதியின் பெக்டினியல் கோடு	தொடை எலும்பின் பெக்டினியல் கோட்டில், சிறிய ட்ரோச்சான்டருக்கும் லீனியா ஆஸ்பெராவிற்கும் இடையில்	தொடை நரம்பு (L2, L3); அப்டுரேட்டரிடமிருந்து ஒரு கிளையைப் பெறலாம் அல்லது துணைக்கருவி மூட்டுபனி இருக்கும் போது நரம்பு	நெகிழ்வுகள், கூட்டுப்பொருட்கள் மற்றும் தொடை எலும்பை நடுவில் சுழற்றுகிறது
அடிக்டர் லாங்கஸ்	முன்புற அந்தரங்கப் பகுதியிலிருந்து, அந்தரங்க முகடு சிம்பசிஸ் அந்தரங்கப் பகுதியுடன் இணைகிறது.	லீனியா ஆஸ்பெராவுடன் தொடை எலும்பின் நடுவில் மூன்றில் ஒரு பகுதி	அடைப்பு நரம்பு (எல்2, எல்3, எல்4)	சேர்க்கைகள், நெகிழ்வுகள், மற்றும் தொடை எலும்பை நடுவில் சுழற்றுகிறது
அடிக்டர் ப்ரீவிஸ்	கிராசிலிஸ் மற்றும் அப்டுரேட்டர் வெளிப்புறத்திற்கு இடையில் உள்ள கீழ் அந்தரங்க ராமஸின் வெளிப்புற மேற்பரப்பு.	தொடை எலும்பின் பெக்டினியல் கோடு மற்றும் பெக்டினியஸுக்குப் பின்னால் உள்ள லீனியா ஆஸ்பெராவின் மேல் பகுதி வழியாக	அடைப்பு நரம்பு (எல்2, எல்3, எல்4)	சேர்க்கைகள், நெகிழ்வுகள், மற்றும் தொடை எலும்பை நடுவில் சுழற்றுகிறது
அடிக்டர் மேக்னஸ்	பூபிஸின் கீழ் ராமஸ்; இசியத்தின் ராமஸ் மற்றும் இசியல் டியூபரோசிட்டி	லீனியா ஆஸ்பெராவின் மேல் மூன்றில் இரண்டு பங்கு இடைநிலை உதடு; இடைநிலை மேல் கொண்டைலார் கோடு மற்றும் அடிக்டர் டியூபர்கிள்	அடைப்பு நரம்பு (L2, L3, L4: சியாட்டிக் நரம்பு (டைபியல் பிரிவு) தசையின் தொடை எலும்பு பகுதி	தொடையின் சக்திவாய்ந்த அடிவயிற்று தசை; மேல் பகுதி தொடையை வளைத்து மையமாகச் சுழற்றுகிறது; கீழ் பகுதி தொடையை நீட்டி பக்கவாட்டில் சுழற்றுகிறது.
கூட்டுப் பொருள் மினிமஸ்	அடிக்டர் மேக்னஸின் மேல் கிடைமட்ட பகுதி, இது ஒரு தனித்துவமான தசையை உருவாக்கும் போது அடிக்டர் மினிமஸ் என்று அழைக்கப்படுகிறது.			
கிராசிலிஸ்	பூபிஸின் உடலிலிருந்தும் அருகிலுள்ள கீழ் பூபிக் ராமஸிலிருந்தும்	இடைநிலை கண்டைலுக்குக் கீழே உள்ள திபியாவின் இடை மேற்பரப்பின் மேல் பகுதி.	அடைப்பு நரம்பு (எல்2, எல்3)	தொடையை இழுக்கிறது; மேலும் முழங்காலில் காலை வளைத்து, காலை மையமாக சுழற்றுகிறது.
அப்டுரேட்டர் வெளிப்புறக் கழாய்	அப்டுரேட்டரின் வெளிப்புற மேற்பரப்பின் இடைப்பட்ட பகுதி சவ்வு மற்றும் இடைநிலை அடைப்புத் தளையின் விளிம்பு	தொடை எலும்பின் ட்ரோச்சான்டெரிக் ஃபோஸா	அடைப்பு நரம்பு (எல்3, எல்4)	தொடையை பக்கவாட்டில் சுழற்றுகிறது

பக்கவாட்டு தசை

தசை	தோற்றம்	செருகல்	உள்நோக்கம்	செயல்
டென்சர் ஃபாசியா லேட்டா	இலியாக் முகட்டின் வெளிப்புற உதடு; முன்புற மேல் இலியாக் முதுகெலும்பிலிருந்தும்.	இலியோடிபியல் பாதை, பின்னர் கீழ்நோக்கிச் சென்று திபியாவின் பக்கவாட்டு கான்டைலுடன் இணைகிறது.	மேல் காளுட்டியல் நரம்பு (எல்4, எல்5)	கடத்தல்கள், வளைவுகள், மற்றும் தொடையை மையமாகச் சுழற்றுகிறது; இலியோடிபியல் பாதையை இறுக்கமாக்குகிறது, இதன் மூலம் முழங்காலில் காலை நீட்ட உதவுகிறது.

இடுப்பு தசைகள்

தசை	தோற்றம்	செருகல்	உள்நோக்கம்	செயல்
பைசெப்ஸ் ஃபெமோரிஸ்	நீண்ட தலை: இஷியல் மற்ற தொடை தசைகளுடன் பொதுவான டியூபரோசிட்டி, குட்டைத் தலை: தொடை எலும்பின் லீனியா ஆஸ்பெராவின் பக்கவாட்டு உதடு.	ஃபைபுலாவின் தலையின் பக்கவாட்டு மேற்பரப்பு மற்றும் திபியாவின் பக்கவாட்டு கான்டைலுக்கு ஒரு சிறிய சறுக்கல்.	நீண்ட தலை: திபியல் இடுப்புமூட்டு நரம்பு பகுதி (S1, S2, S3) குட்டைத் தலை: பொதுவானது சியாட்டிக் தசைநார் பகுதி நரம்பு (L5, S1, S2)	காலை வளைத்து, திபியாவை பக்கவாட்டில் சுழற்றுகிறது; நீண்ட தலை இடுப்பு மூட்டில் தொடையையும் நீட்டுகிறது.
செமிடென்டினோசஸ்	இஷியல் டியூபரோசிட்டி மற்றவற்றுடன் பொதுவானது தொடை தசைகள்	திபியாவின் உடலின் மேல் பகுதியின் இடை மேற்பரப்பு	இடுப்புமூட்டுக்குரிய நரம்பின் திபியல் பகுதி (எல்5, எஸ்1, எஸ்2)	காலை வளைத்து, திபியாவை மையமாகச் சுழற்றுகிறது; தொடையை நீட்டுகிறது.
செமிமெம்ப்ரானோசஸ்	இஷியல் டியூபரோசிட்டி மற்றவற்றுடன் பொதுவானது தொடை தசைகள்	திபியாவின் இடைநிலை கான்டைலின் பின்புற அம்சம்	இடுப்புமூட்டுக்குரிய நரம்பின் திபியல் பகுதி (எல்5, எஸ்1, எஸ்2)	காலை வளைத்து, அதை மையமாக சுழற்றுகிறது; தொடையை நீட்டுகிறது.

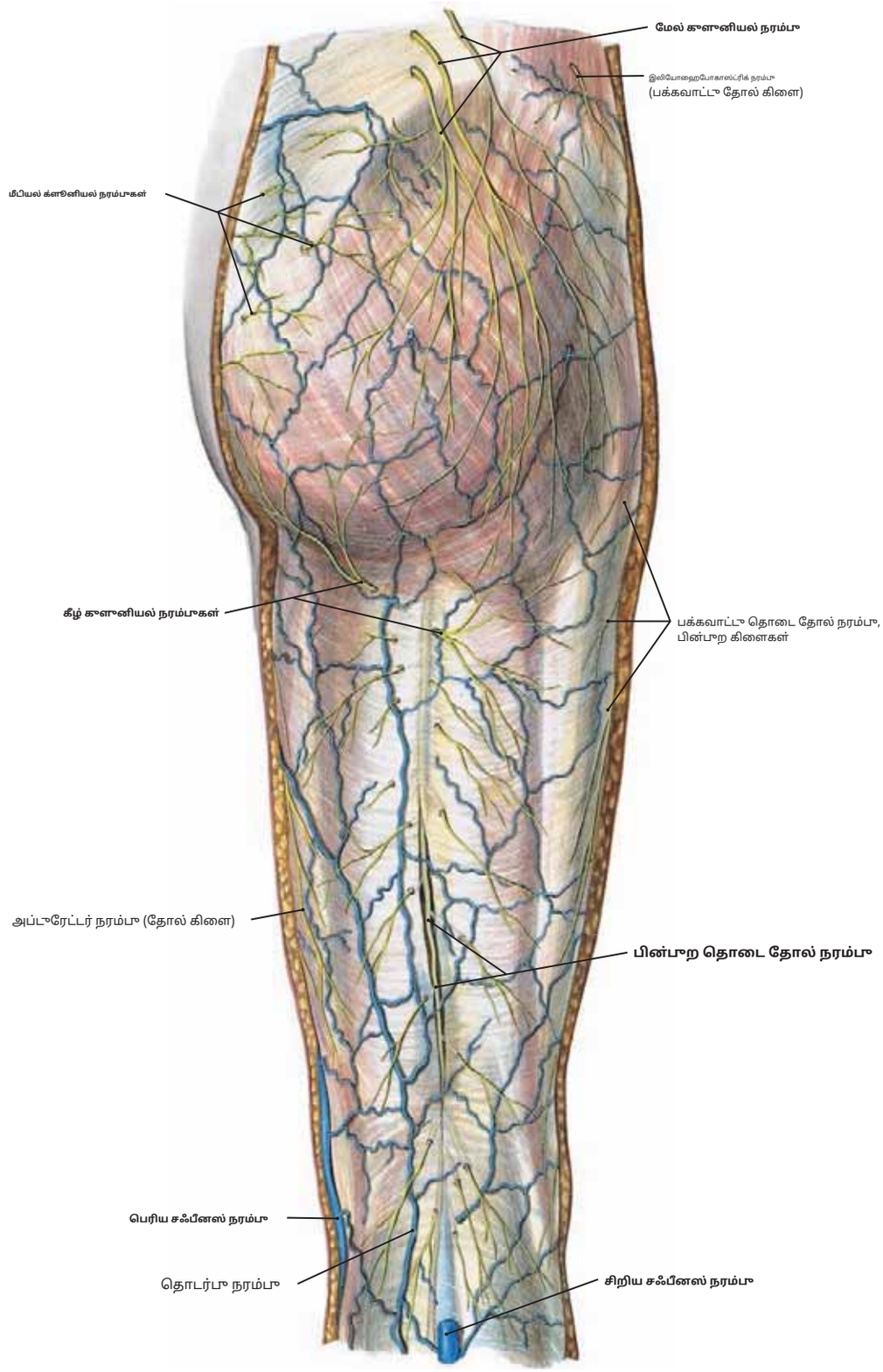

படம் 428 கூளுட்டியல் பகுதி மற்றும் பின்புற தொடையின் மேலோட்டமான நரம்புகள் மற்றும் நரம்புகள்

குறிப்பு: (1) முக்கிய தோல் நரம்புகள்**கூளுட்டியல் பகுதி**அவை:

(அ)**மேல் கூளுனியல் நரம்புகள்**(L1, L2, L3 இன் பின்புற முதன்மை கிளைகளிலிருந்து),

(ஆ)**மீடியல் க்ளூனியல் நரம்புகள்**(S1, S2, S3 இன் பின்புற முதன்மை கிளைகளிலிருந்து), மற்றும்

(இ)**கீழ் கூளுனியல் நரம்புகள்**(பின்புற தொடை தோல் நரம்பிலிருந்து: S1, S2, S3 இன் முன்புற முதன்மை கிளைகள்).

(2) தோல்**பின்புற தொடை**முதன்மையாக வழங்கப்படுகிறது**பின்புற தொடை எலும்பு தோல் நரம்பு (S1, S2, S3),**ஆனால் போஸ்டரோலேட்டரலாக இது பக்கவாட்டு தொடை எலும்பு தோலியல் நரம்பிலிருந்து கிளைகளைப் பெறுகிறது, மேலும் போஸ்டரோமெடியலாக, அப்டுரேட்டர் நரம்பிலிருந்து தோல் கிளைகளைப் பெறுகிறது.

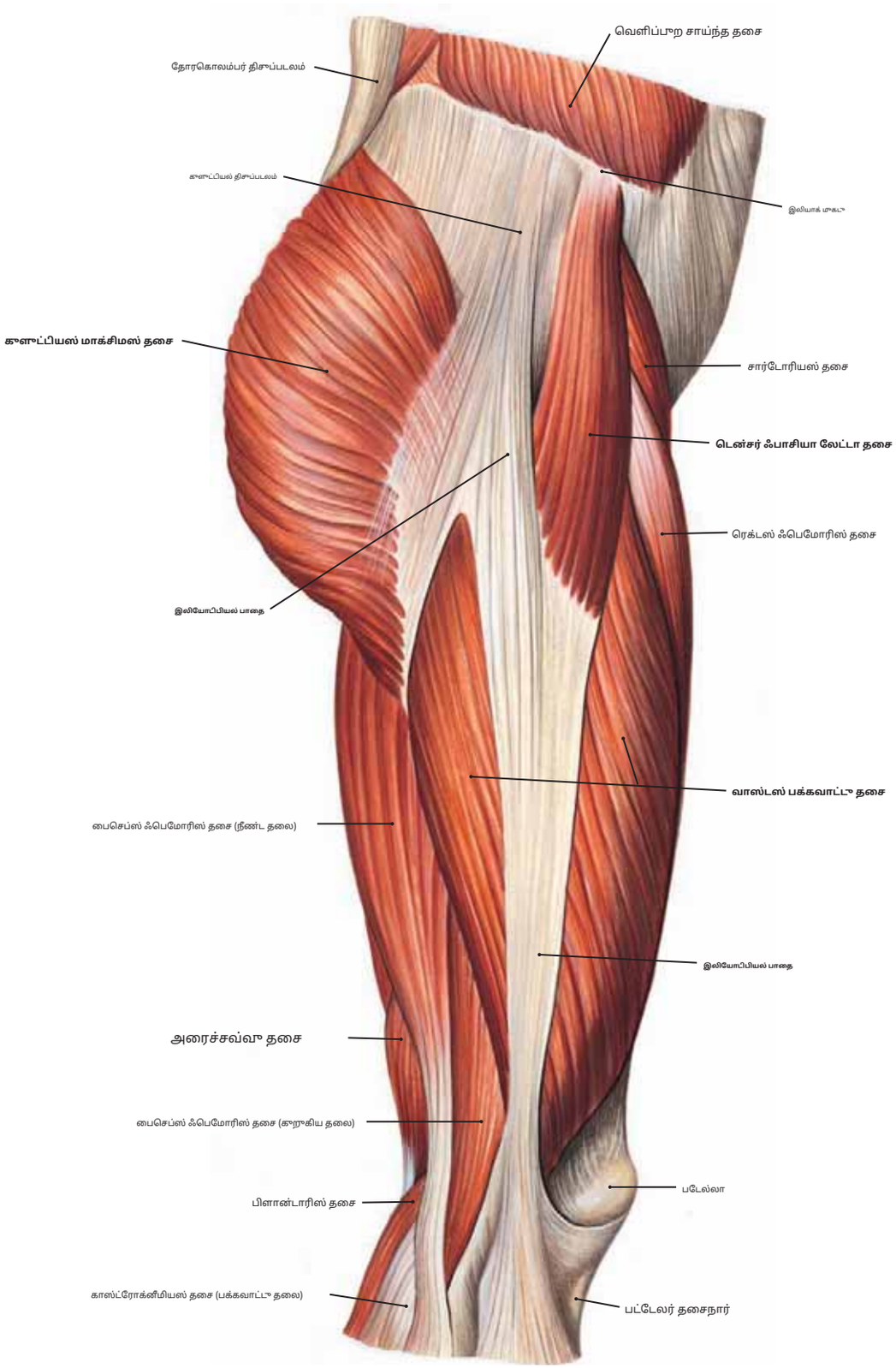

படம் 429 மேலோட்டமான தொடை மற்றும் குளூட்டியல் தசைகள் (பக்கவாட்டுத் தோற்றம்)

குறிப்பு: (1) மிகப்பெரிய அளவு **வாஸ்டஸ் லேட்டரலிஸ், பைசெப்ஸ் ஃபெமோரிஸ்,** மற்றும் **குளூட்டியஸ் மாக்சிமஸ் தசைகள்** இந்தப் பக்கவாட்டுப் பக்கத்திலிருந்து பார்க்கப்படுகிறது.

(2) தி **இலியோபிபியல் பாதை** (அல்லது பட்டை) மேலோட்டமாக, தொடையின் நீளத்தை நீட்டுகிறது. அதன் தசை, தி **டென்சர் ஃபாசியா லேட்டா,** அடர்த்தியான ஃபாசியா லட்டாவை இறுக்கமாக வைத்திருக்க உதவுகிறது.

(3) ஃபாசியா லட்டா என்பது தொடை தசைகளைச் சுற்றியுள்ள ஆழமான ஃபாசியாவின் மிகவும் இறுக்கமான அடுக்காகும் (படம் 414.2 ஐப் பார்க்கவும்). இதன் காரணமாக, டென்சர் ஃபாசியா லட்டா முழங்கால் மூட்டில் காலை நீட்டிக்கவும், நிமிர்ந்த தோரணையை பராமரிக்கவும் உதவுகிறது.

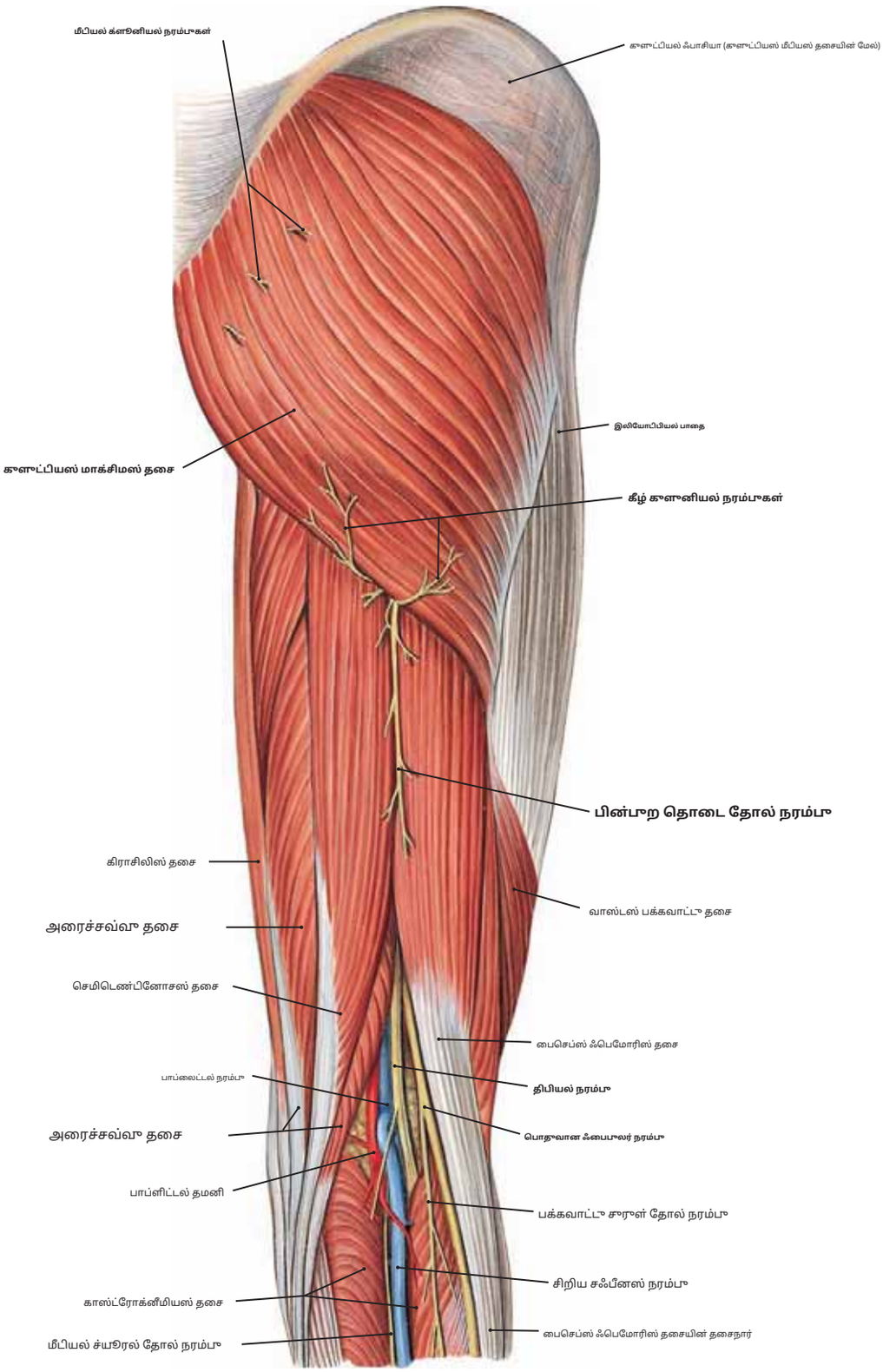

படம் 430 பின்புற தொடை மற்றும் குளூட்டியஸ் மேக்சிமஸின் தொடை தசைகள் (மேலோட்டமான தூண்டிப்பு)

குறிப்பு: (1) குளூட்டியஸ் மாக்சிமஸ் தசையின் கீழ் எல்லைக்குக் கீழே பின்புற தொடை தோல் நரம்பின் வெளிப்பாடு மற்றும் அதன் இறங்குகை தொடையின் நடுவில்.

(2) பாப்லிட்டல் ஃபோஸாவில் முக்கிய நாளங்கள் (பாப்லிட்டல் தமனி மற்றும் நரம்பு) மற்றும் சியாடிக் நரம்பு (டைபியல் மற்றும் பொதுவான ஃபைபுலார் நரம்புகள்) தோற்றம்.

(3) பின்புற தொடையில் உள்ளவை**தொடை தசைகள்.**இவற்றில் நான்கு தசைகள் அடங்கும், தி**பைசெப்ஸ் ஃபெமோரிஸின் நீண்ட தலை,**தி**செமிடெண்டினோசஸ் தசை,**தி**அரை சவ்வு தசை,**மற்றும் இஷியோகாண்டிலார் பகுதி**தசைக்கூட்டு தசை.**

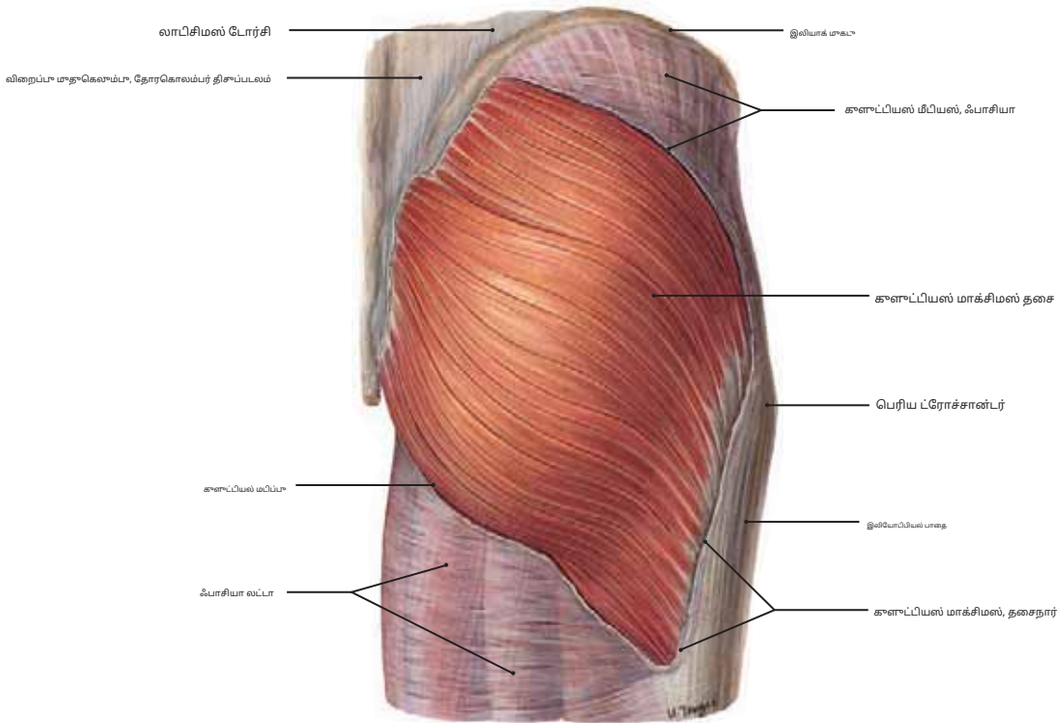

படம் 431.1 வலது கீழ்ப்பகுதியல் மாக்சிமஸ் தசை (பின்புறத் தோற்றம்)

குறிப்பு: (1) கீழ்ப்பகுதியல் மாக்சிமஸ் தசை பிட்டத்தின் விளிம்பை உருவாக்குகிறது. இது இலியம் மற்றும் பின்புறத்தின் பின்புற கீழ்ப்பகுதியல் கோட்டிலிருந்து எழுகிறது.

சாக்ரம், கோசிக்ஸ் மற்றும் சாக்ரோட்யூபரஸ் தசைநார் ஆகியவற்றின் மேற்பரப்புகள்.

(2) தசை நார்கள் பக்கவாட்டில் நீண்டு, பெரிய ட்ரோச்சான்டரைக் கடந்து, ஃபாசியா லட்டாவின் இலியோடிபியல் பட்டையிலும், தொடை எலும்பின் கீழ்ப்பகுதியல் பியூபரோசிட்டியிலும் செருகு ஒரு பரந்த தசைநார் மூடிவடைகிறது.

(3) கீழ்ப்பகுதியல் மாக்சிமஸ் தொடையின் சக்திவாய்ந்த தொடை மற்றும் அதன் கீழ் இழைகள் இணைக்கப்படுகின்றன நீட்டிப்பாகும்.

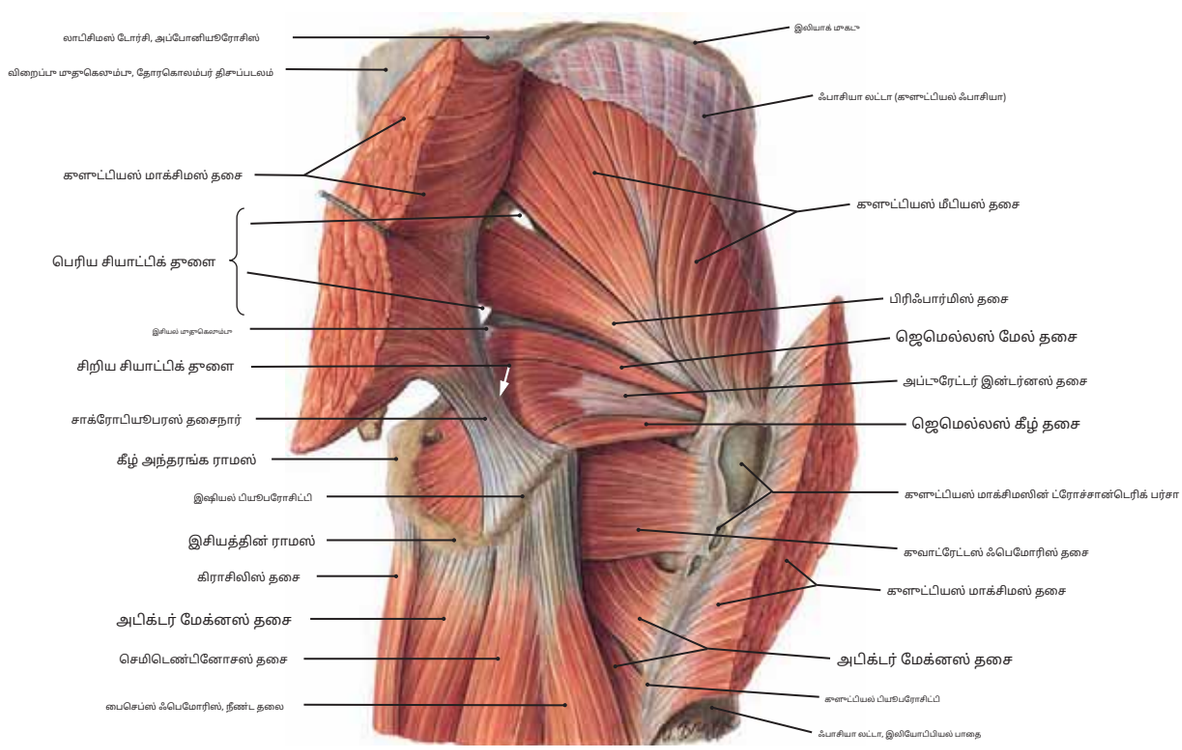

படம் 431.2 கீழ்ப்பகுதியல் மற்றும் இடுப்புப் பகுதிகளின் ஆழமான தசைகள் (பின்புறக் காட்சி)

குறிப்பு: (1) கீழ்ப்பகுதியல் மாக்சிமஸின் ஆழத்தில் கீழ்ப்பகுதியல் மீடியஸ், கீழ்ப்பகுதியல் மினிமஸ், பைரிஃபார்மிஸ், இரண்டு ஜெமல்லஸ் தசைகள் (மேலான மற்றும் தாழ்வானது), ஒப்டுரேட்டர் இன்டர்னஸ் மற்றும் குவாட்ரடஸ் ஃபெமோரிஸ்.

(2) கீழ்ப்பகுதியல் மீடியஸ் (மற்றும் மீடியஸுக்கு ஆழமான கீழ்ப்பகுதியல் மினிமஸ்) கடத்திகள் மற்றும் **இடைநிலை** சுழற்சிகள், மற்ற கீழ்ப்பகுதியல் தசைகளும் கடத்தல்காரர்கள், ஆனால் அவை **பக்கவாட்டு** தொடையின் சுழற்சிகள். பைரிஃபார்மிஸ் வளைந்த தொடையைக் கடத்தவும் உதவுகிறது.

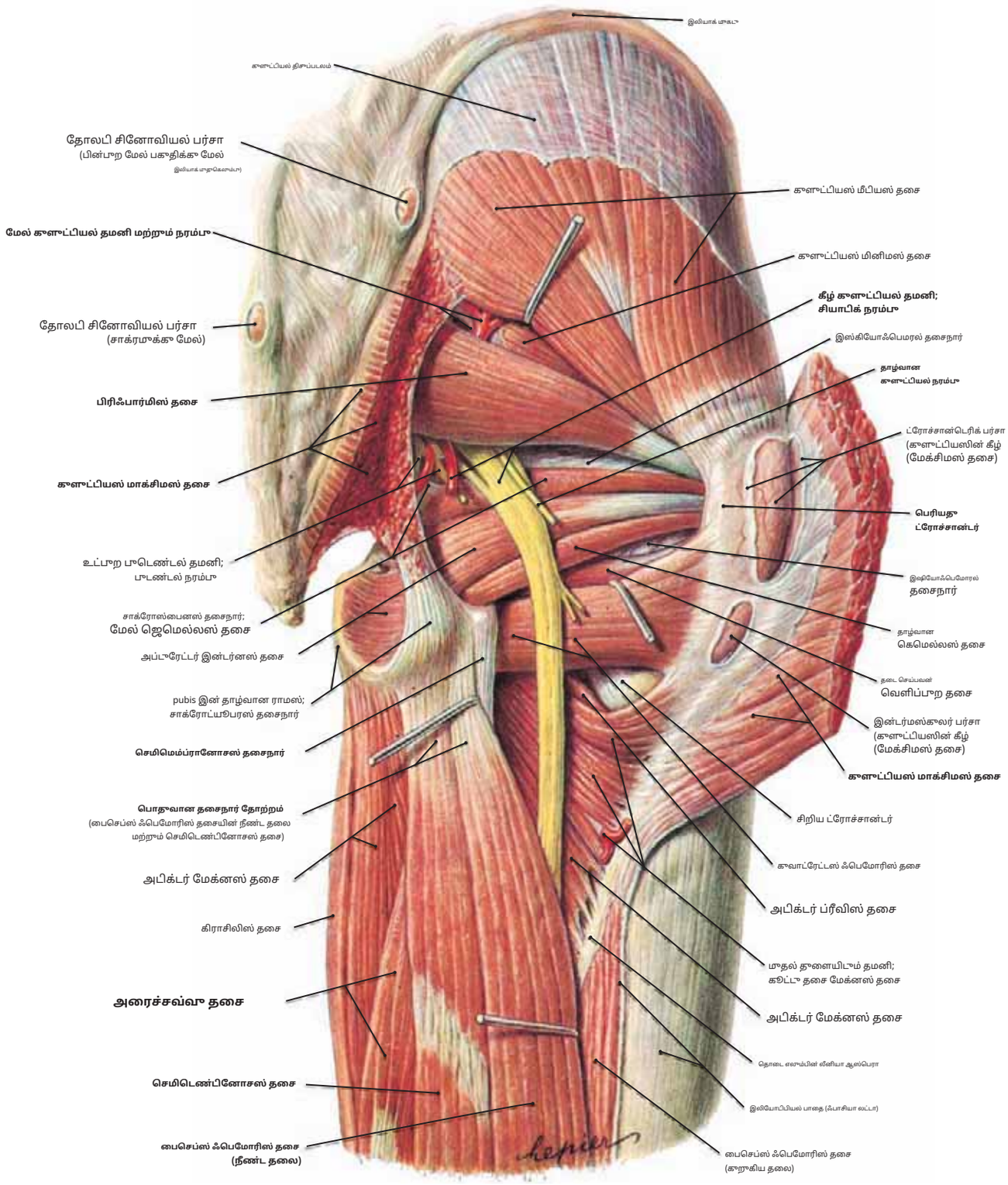

படம் 432 நடுத்தர மற்றும் ஆழமான களூட்டியல் தசைகள் மற்றும் சியாடிக் நரம்பு

குறிப்பு: (1) மையமாக அமைந்துள்ளதைக் காட்ட களூட்டியஸ் மாக்சிமஸ் பிரதிபலிக்கப்பட்டுள்ளது**பிரிஃபார்மிஸ் தசை**,பூரிந்து கொள்வதில் முக்கிய அமைப்பு இதுதான் இந்த பகுதியின் உடற்கூறியல்.

(2) இடுப்பை விட்டு களூட்டியல் பகுதிக்குள் நுழையும் பெரும்பாலான பிற கட்டமைப்புகளைப் போலவே, பிரிஃபார்மிஸ் தசையும், இதன் வழியாக செல்கிறது**பெரிய இடுப்புமூட்டுக்குரிய துளை.** நரம்புகள் மற்றும் நாளங்கள் இடுப்பிலிருந்து பிரிஃபார்மிஸ் தசைக்கு மேலே அல்லது கீழே களூட்டியல் பகுதிக்குள் நுழைகின்றன. முக்கியமானது**இடுப்பு நரம்பு**களூட்டியல் பகுதிக்குள் நுழைகிறது**கீழே**பைரிஃபார்மிஸ்.

(3) பிரிஃபார்மிஸுடன் கூடுதலாக, கவனிக்கவும்**களூட்டியஸ் மீடியஸ், தூண்டிப்பான் இன்டர்னஸ்**,இரண்டு உடன்**ஜெமெல்லி**அதற்கு மேலேயும் கீழேயும், மற்றும்**கூவாட்ரேட்டஸ் ஃபெமோரிஸ்** தசைகள். களூட்டியஸ் மீடியஸ் மற்றும் மினிமஸ் தசைகள் தொடையின் கடத்திகள் மற்றும் இடை சுழற்சிகள் ஆகும், மற்ற அனைத்து தசைகளும் பக்கவாட்டு சுழற்சிகள் ஆகும்.

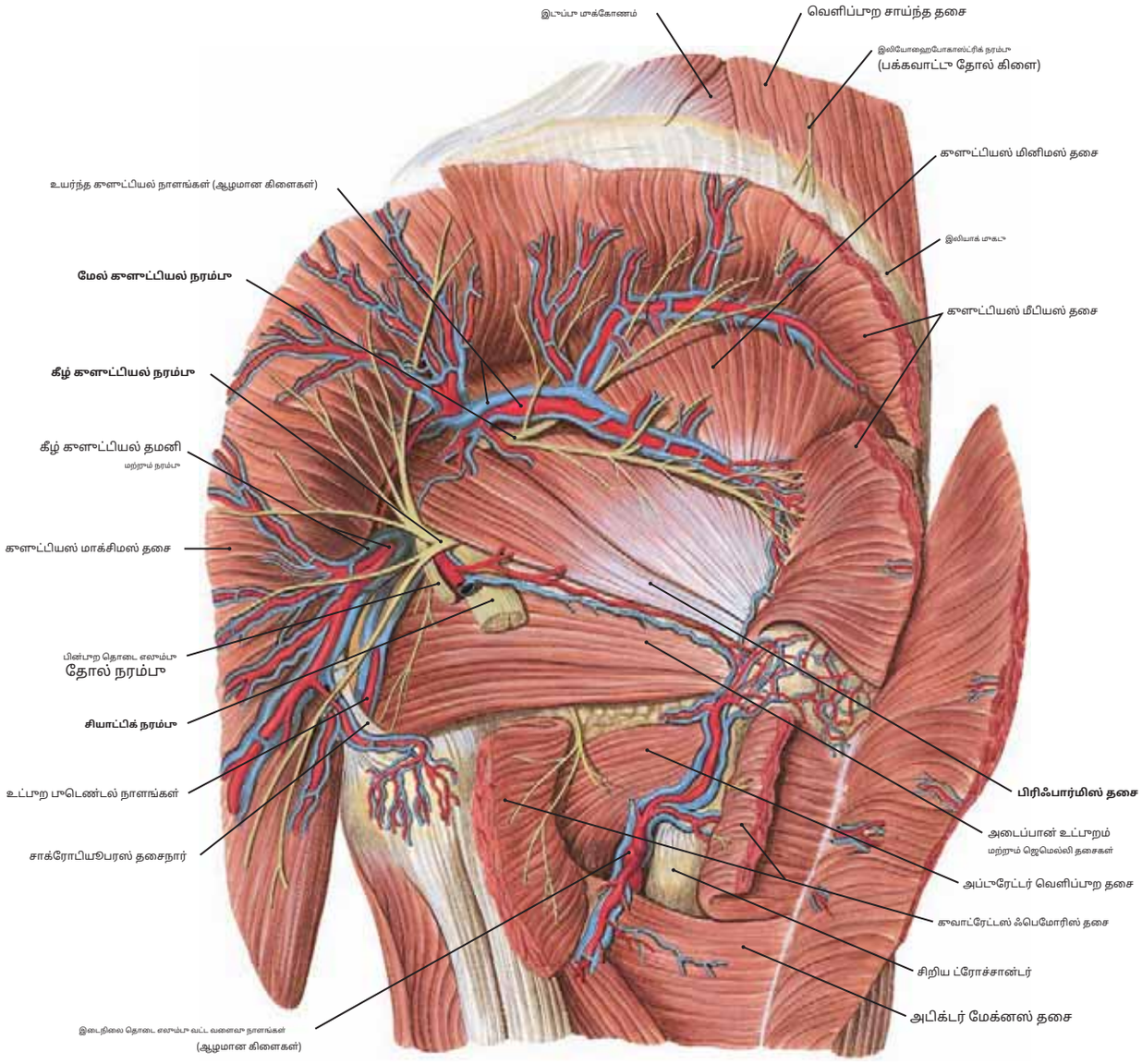

படம் 433 கால்ட்டியல் பகுதியின் ஆழமான நாளங்கள் மற்றும் நரம்புகள்

குறிப்பு: (1) கால்ட்டியஸ் மாக்சிமஸ் மற்றும் கால்ட்டியஸ் மீடியஸ் தசைகள் மற்றும் சியாடிக் நரம்பு ஆகியவை குறுகிய பக்கவாட்டு சுழற்சிகளை வெளிப்படுத்த வெட்டப்பட்டுள்ளன மற்றும்**கால்ட்டியஸ் மினிமஸ் தசை**.

(2)**பிரிஃபார்மிஸுக்கு மேலே**தி**மேல் கால்ட்டியல் தமனி, நரம்பு**,மற்றும்**நரம்பு**பெரிய சியாட்டிக் ஃபோரமென் வழியாக கால்ட்டியல் பகுதிக்குள் நுழையுங்கள்; **பிரிஃபார்மிஸுக்குக் கீழே**பின்வரும் கட்டமைப்புகள் பெரிய சியாட்டிக் ஃபோரமென் வழியாக கால்ட்டியல் பகுதிக்குள் நுழைகின்றன:**தாழ்வான கால்ட்டியல் நாளங்கள்** மற்றும்**நரம்பு**,தி**இடுப்பமூட்டு நரம்பு**,தி**அடைப்பு தசைக்கு நரம்பு**,தி**பின்புற தொடை எலும்பு தோல் நரம்பு**,தி**கூவாட்ரேட்டஸ் ஃபெமோரிஸ் தசைக்கு நரம்பு**, மற்றும்**உட்புற பூடெண்டல் நாளங்கள்**மற்றும்**பூடண்டல் நரம்பு**.

(3) உள் பூடெண்டல் தமனி மற்றும் நரம்பு மற்றும் பூடெண்டல் நரம்பு ஆகியவை பெரிய சியாட்டிக் ஃபோரமென் வழியாக கால்ட்டியல் பகுதிக்குள் நுழைந்த பிறகு, சாக்ரோஸ்பினஸ் தசைநார் வழியாக இடுப்புக்குள் மீண்டும் நுழைகின்றன.**குறைந்த சியாட்டிக் தூண்**மற்றும் பெரினியத்தை அடைய பூடெண்டல் கால்வாயில் செல்கிறது. சிறிய சியாட்டிக் ஃபோரமென் வழியாக செல்லும் மற்றொரு அமைப்பு**அடைப்பு தசையின் உள் தசைநார்.**

(4) இந்தப் படத்தில் காட்டப்பட்டுள்ளபடி, கால்ட்டியஸ் மீடியஸ் தசையை கால்ட்டியஸ் மினிமஸ் தசையிலிருந்து பிரிக்க, உயர்ந்த கால்ட்டியல் நாளங்கள் மற்றும் நரம்பின் பாதையில் தூண்டிக்கவும், ஏனெனில் இந்த கட்டமைப்புகள் மீடியஸ் மற்றும் மினிமஸுக்கு இடையிலான தளத்தில் அமைந்துள்ளன.

காளுட்டியல் பிராந்தியத்தின் தசைகள் தசை	தோற்றம்	செருகல்	உள்நோக்கம்	செயல்
காளுட்டியஸ் மாக்சிமஸ்	இலியம் மற்றும் இலியாக் முகட்டின் வெளிப்புற மேற்பரப்பு; சாக்ரமின் முதுகுப்புற மேற்பரப்பு; கோசிக்ஸின் பக்கவாட்டு பக்கம் மற்றும் சாக்ரோட்யூபரஸ் தசைநார்	இலியோடிபியல் பட்டைக்காள், பின்னர் அது திபியாவின் பக்கவாட்டு கான்டைலுடன் இணைக்க கீழே இறங்குகிறது; மேலும் தொடை எலும்பின் காளுட்டியல் டியூபரோசிட்டி	கீழ் காளுட்டியல் நரம்பு (எஸ்5, எஸ்1, எஸ்2)	தொடையின் சக்திவாய்ந்த நீட்டிப்பு; தொடையின் பக்கவாட்டு சுழற்சி; நீட்டப்பட்ட காலை நிலையாக வைத்திருக்க உதவுகிறது; தொலைதூர முனை சரி செய்யப்படும்போது உடற்பகுதியை நீட்டுகிறது.
காளுட்டியஸ் மீடியஸ்	முன்புற மற்றும் பின்புற காளுட்டியல் கோடுகளுக்கு இடையில் இலியத்தின் வெளிப்புற மேற்பரப்பு.	தொடை எலும்பின் பெரிய ட்ரோச்சான்டரின் பக்கவாட்டு மேற்பரப்பு	மேல் காளுட்டியல் நரம்பு (எஸ்4, எஸ்5, எஸ்1)	தொடையை கடத்தி, மையமாக சுழற்றுகிறது; இடுப்பை நிலையாக வைத்திருக்க உதவுகிறது.
காளுட்டியஸ் மினிமஸ்	முன்புற மற்றும் கீழ் காளுட்டியல் கோடுகளுக்கு இடையில் இலியத்தின் வெளிப்புற மேற்பரப்பு.	பெரிய ட்ரோச்சான்டரின் முன்புற எல்லை மற்றும் இடுப்பு மூட்டின் நார்ச்சத்து காப்ஸ்யூலில்	மேல் காளுட்டியல் நரம்பு (எஸ்4, எஸ்5, எஸ்1)	தொடையை கடத்தி, மையமாக சுழற்றுகிறது; இடுப்பை நிலையாக வைத்திருக்க உதவுகிறது.
பிரிஃபார்மிஸ்	சாக்ரமின் முன்புற (இடுப்பு) மேற்பரப்பு மற்றும் சாக்ரோடியூபரஸ் தசைநார் உள் மேற்பரப்பு	தொடை எலும்பின் பெரிய ட்ரோச்சான்டரின் மேல் எல்லை	தசை கிளைகள் S1 மற்றும் S2 நரம்புகளிலிருந்து	நீட்டிய தொடையை பக்கவாட்டில் சுழற்றுகிறது; தொடை வளைக்கப்படும்போது, அது தொடை எலும்பைக் கடத்துகிறது.
அடைப்பான் உட்புறம்	அப்டுரேட்டர் சவ்வின் இடுப்பு மேற்பரப்பு மற்றும் அப்டுரேட்டர் ஃபோரமெனைச் சுற்றியுள்ள எலும்பிலிருந்து	ட்ரோச்சான்டெரிக் ஃபோஸாவிற்கு அருகில் உள்ள பெரிய ட்ரோச்சான்டரின் இடை மேற்பரப்பு.	அப்டுரேட்டர் இன்டர்னஸுக்கு நரம்பு (L5, S1)	நீட்டிய தொடையை பக்கவாட்டில் சுழற்றி, வளைந்த தொடையைக் கடத்துகிறது.
உயர்ந்த ஜெமெல்லஸ்	இசியல் முதுகெலும்பின் வெளிப்புற மேற்பரப்பு	அப்டுரேட்டர் இன்டீரியஸின் தசைநார் கொண்ட பெரிய ட்ரோச்சான்டரின் இடை மேற்பரப்பு.	அப்டுரேட்டர் இன்டர்னஸுக்கு நரம்பு (L5, S1)	நீட்டிய தொடையை பக்கவாட்டில் சுழற்றி, வளைந்த தொடையைக் கடத்துகிறது.
கீழ் ஜெமெல்லஸ்	இசியல் டியூபரோசிட்டியிலிருந்து	அப்டுரேட்டர் இன்டர்னஸின் தசைநார் கொண்ட பெரிய ட்ரோச்சான்டரின் இடை மேற்பரப்பு.	குவாட்ரேட்டஸ் ஃபெமோரிஸுக்கு நரம்பு (L5, S1)	நீட்டிய தொடையை பக்கவாட்டில் சுழற்றி, வளைந்த தொடையைக் கடத்துகிறது.
குவாட்ரேட்டஸ் ஃபெமோரிஸ்	இசியல் டியூபரோசிட்டியின் பக்கவாட்டு எல்லை	குவாட்ரேட் டியூபர்கிள் ஆன் பின்புற மேற்பரப்பு	குவாட்ரேட்டஸ் ஃபெமோரிஸுக்கு நரம்பு (L5, S1)	தொடையை பக்கவாட்டில் சுழற்றுகிறது

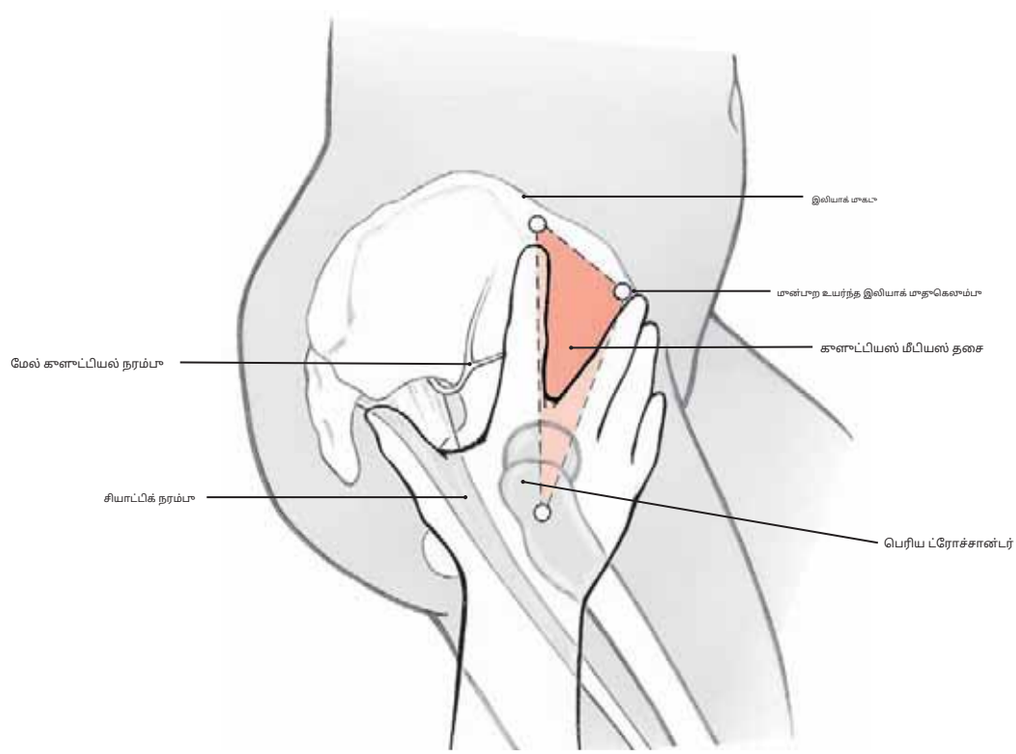

படம் 434 இன்ட்ரமுஸ்குலர் காளுட்டியல் ஊசிக்கான பாதுகாப்பான மண்டலத்தை தீர்மானிப்பதற்கான விரைவான முறை

குறிப்பு: பாதுகாப்பான மண்டலத்தை விரைவாகக் காட்சிப்படுத்தலாம்:

(1) வலது கையின் உள்ளங்கையை வலது பெரிய ட்ரோச்சான்டரின் மீது (அல்லது இடது கையை இடது பெரிய ட்ரோச்சான்டரின் மீது) வைப்பது,

(2) ஆள்காட்டி விரலை இலியாக் முகடுக்கு செங்குத்தாக செலுத்தி, நடுவிரலை முன்புற உயர்ந்த இலியாக் முதுகெலும்புக்கு விரித்தல்,

(3) இந்த வரைபடத்தில் காட்டப்பட்டுள்ள ஆள்காட்டி விரல் மற்றும் நடு விரல்களுக்கு இடையிலான வண்ணப் பகுதி பாதுகாப்பான மண்டலமாகும், மேலும் இது மேல் காளுட்டியல் நாளங்கள் மற்றும் நரம்பு, அத்துடன் சியாடிக் நரம்பு மற்றும் பிற முக்கியமான காளுட்டியல் கட்டமைப்புகளைத் தவிர்க்கிறது.

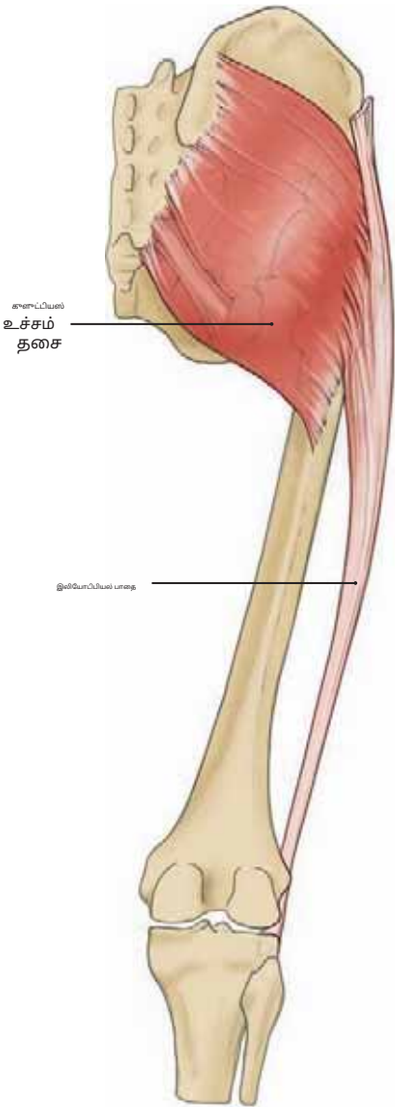

படம் 435.1 கௌட்டியஸ் மாக்சிமஸ்-
மற்றும் இலியோடிபியல் பாதை

படம் 435.2 கௌட்டியஸ்நு
மீடியஸ் தசை

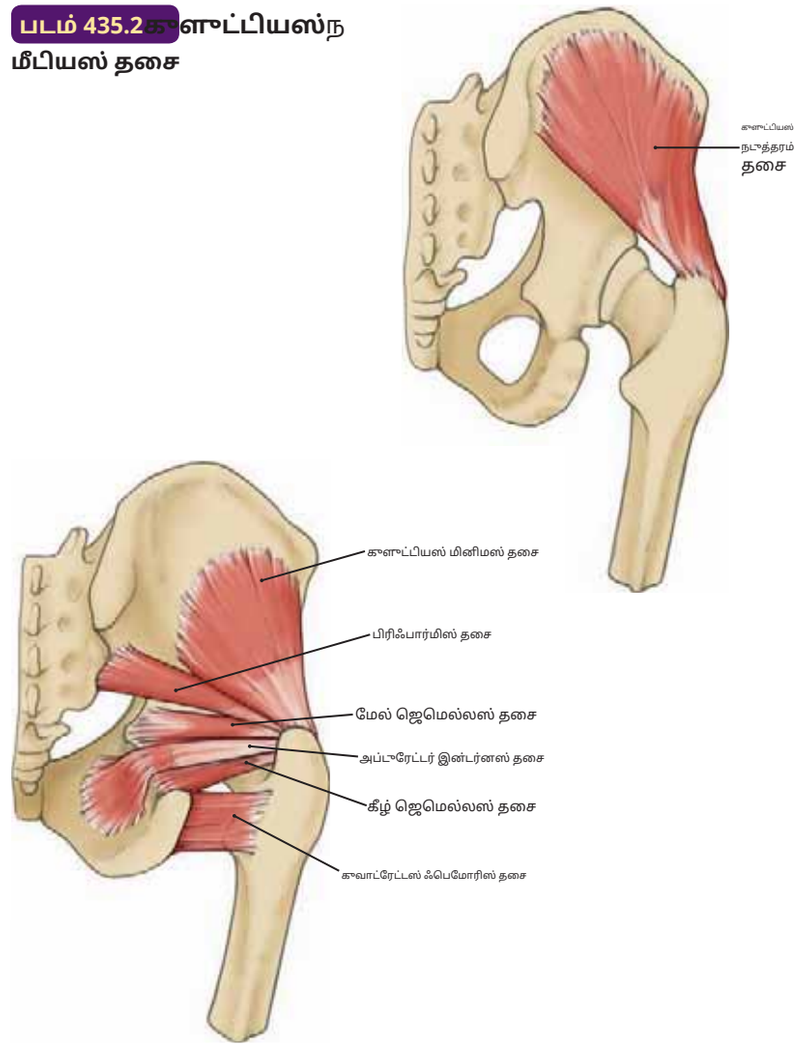

வது

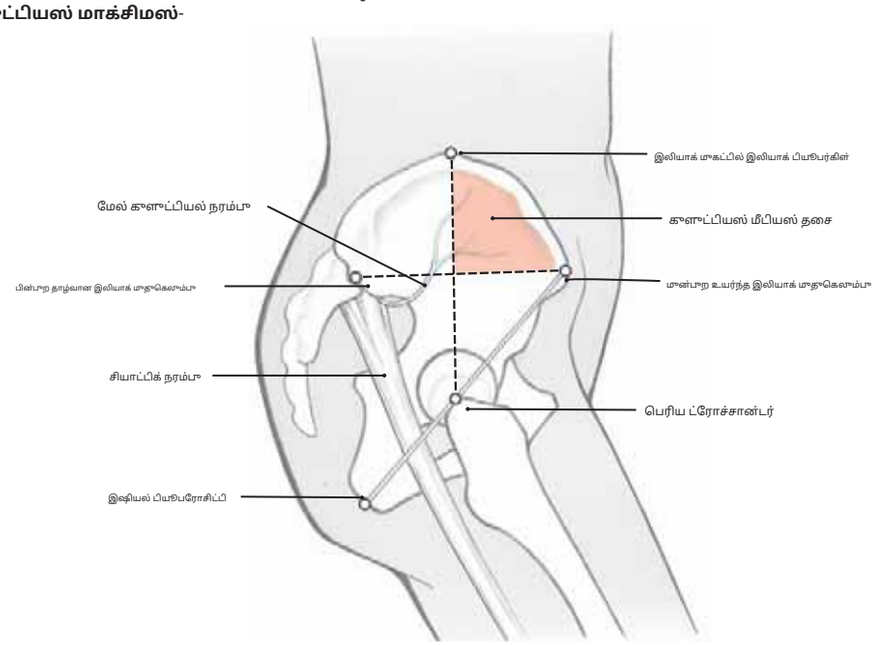

படம் 435.4 கௌட்டியல் பகுதியில் ஊசி போடுவதற்கான பாதுகாப்பான கௌவாட்ரண்ட்

குறிப்பு: இந்தப் படத்தில் கௌட்டியல் பகுதியின் நான்கு கால்பகுதிகள் a ஆல் தீர்மானிக்கப்படுகின்றன**குறுக்கு கோடு**இடையில்**முன்புற மேல் இலியாக் முதுகெலும்பு**முன்புறம் மற்றும் **பின்புற தாழ்வான இலியாக் முதுகெலும்பு**பின்புறமாக அது a ஐ வெட்டுகிறது**செங்குத்து கோடு**இடையில்**பெரிய ட்ரோச்சான்டர்**தாழ்வாக மற்றும்**இடுப்பெலும்பு முகடு** வண்ணமயமான மேல் பக்கவாட்டு நாற்புறம் தசைக்குள் செலுத்தப்படும் ஊசிக்கு பாதுகாப்பான மண்டலமாகும்.

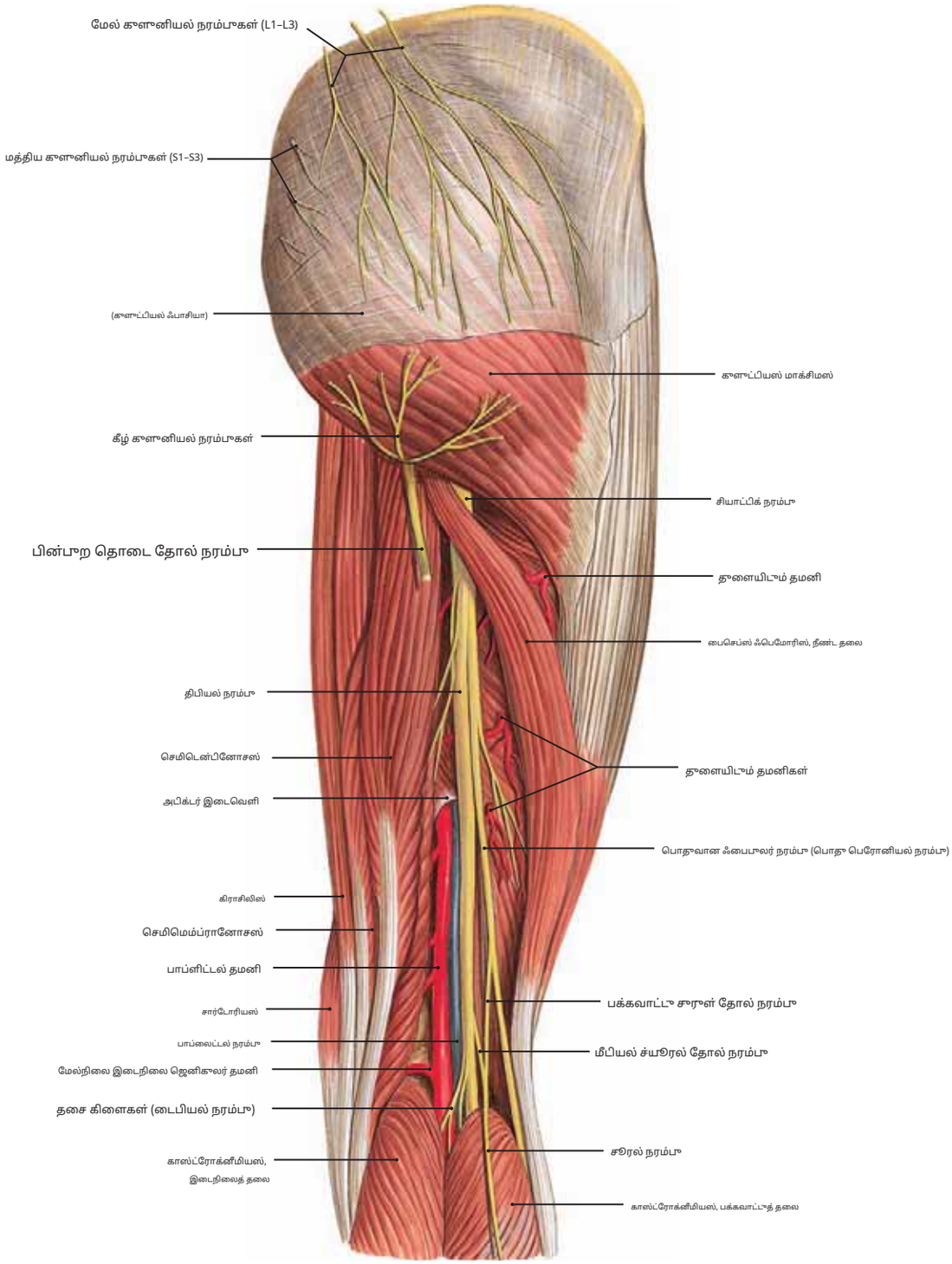

படம் 436 காளுட்டியஸ் மாக்சிமஸிலிருந்து பாப்லிட்டல் ஃபோசாவிற்கு சியாடிக் நரம்பின் இறங்குகை; பாப்லிட்டல் நாளங்கள்

இடுப்பு தசைகள்

தசை	தோற்றம்	செருகல்	உள்நோக்கம்	செயல்பாடு
பைசெப்ஸ் ஃபெமோரிஸ்	நீண்ட தலை: இசியல் பியூபரோசிட்டி மற்ற தொடை தசைகளுடன் பொதுவானது. குட்டைத் தலை: தொடை எலும்பின் லீனியா ஆஸ்பெராவின் பக்கவாட்டு உதடு.	ஃபைபுலாவின் தலையின் பக்கவாட்டு மேற்பரப்பு மற்றும் திபியாவின் பக்கவாட்டு கலிபுக்கு ஒரு சிறிய சறுக்கல்.	நீண்ட தலை: இடுப்புமூட்டுக்குரிய நரம்பின் திபியல் பகுதி (S1, S2, S3) குட்டைத் தலை: பெரோனியல் இடுப்புமூட்டுக்குரிய நரம்பின் ஒரு பகுதி (L5, S1, S2)	காலை வளைத்து, திபியாவை பக்கவாட்டில் சுழற்றுகிறது; நீண்ட தலை இடுப்பு மூட்டில் தொடையையும் நீட்டுகிறது.
செமிடென்டினோசஸ்	இசியல் பியூபரோசிட்டி மற்ற தொடை தசைகளுடன் பொதுவானது.	திபியாவின் உடலின் மேல் பகுதியின் இடை மேற்பரப்பு	இடுப்புமூட்டுக்குரிய நரம்பின் திபியல் பகுதி (L5, S1, S2)	காலை வளைத்து, திபியாவை மையமாகச் சுழற்றுகிறது; தொடையை நீட்டுகிறது.
செமிமெம்ப்ரானோசஸ்	இசியல் பியூபரோசிட்டி மற்ற தொடை தசைகளுடன் பொதுவானது.	திபியாவின் இடைநிலை கான்டைலின் பின்புற அம்சம்	இடுப்புமூட்டுக்குரிய நரம்பின் திபியல் பகுதி (L5, S1, S2)	காலை வளைத்து, அதை மையமாக சுழற்றுகிறது; தொடையை நீட்டுகிறது.

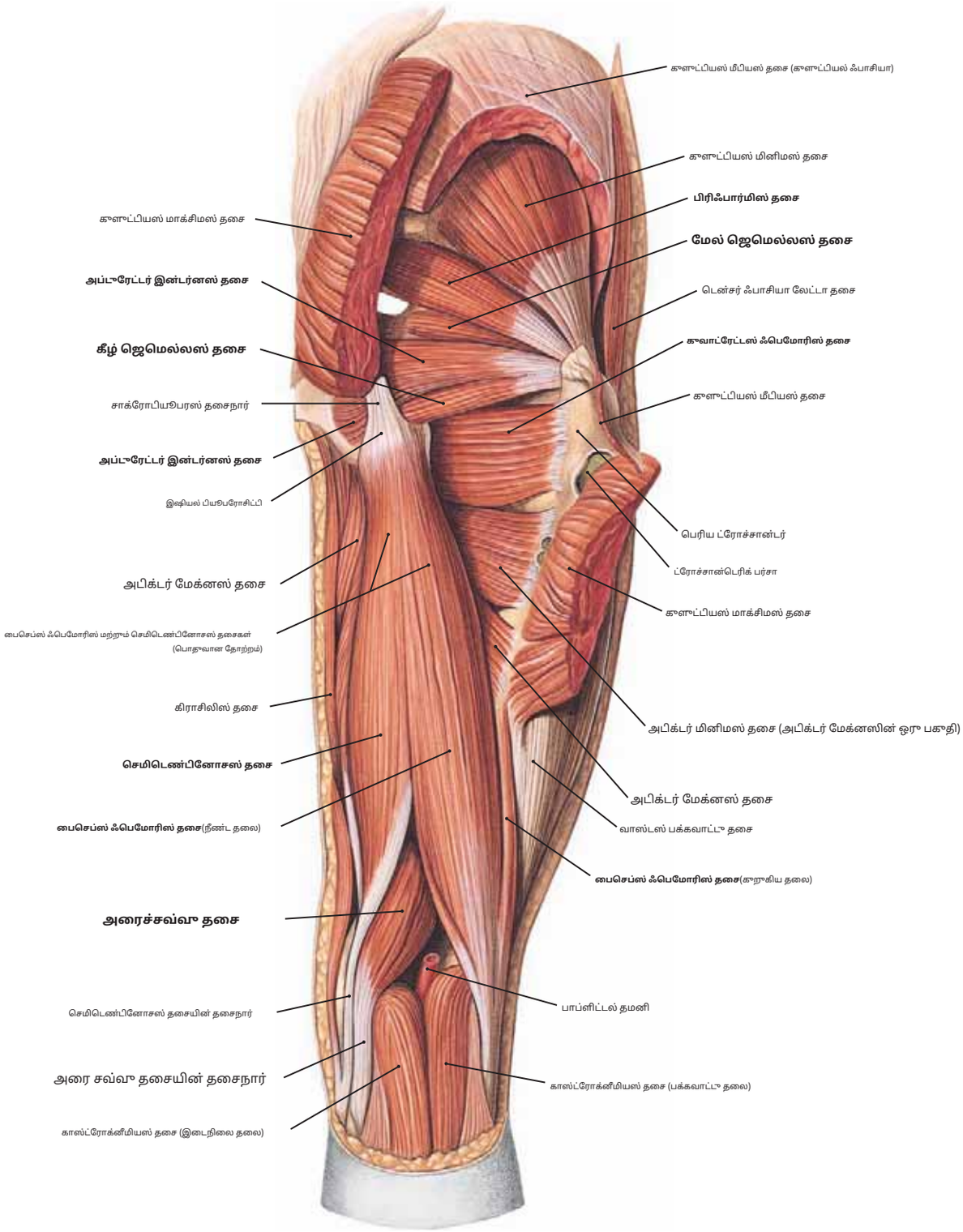

படம் 437 பின் தொடையின் தொடை தசைகள் மற்றும் குளூட்டியல் பகுதியின் ஆழமான தசைகள்

குறிப்பு: (1) ஒரு தசையைக் கருத்தில் கொள்ள ஒரு **தொடை தசை**,அது கண்டிப்பாக:

(அ) இதிலிருந்து எழுகிறது **இசியல் பியூபெரோசிட்டி**,

(ஆ) இருந்து கண்டுபிடிப்புகளைப் பெறுங்கள் **சியாடிக் நரம்பின் திபியல் பிரிவு**,மற்றும்

(c) குறுக்கு **இரண்டும்**இடுப்பு மற்றும் முழங்கால் மூட்டுகள்.

(2) பைசெப்ஸின் நீண்ட தலை ஒரு தொடை நாண் ஆகும், ஆனால் குறுகிய தலை அப்படி இல்லை, ஏனெனில் அது தொடை எலும்பிலிருந்து எழுகிறது மற்றும் சியாடிக் நரம்பின் பொதுவான ஃபைபுலார் பிரிவால் வழங்கப்படுகிறது.

(3) தி **இசியோகாண்டிலார் பகுதி**அடிக்டர் மேக்னஸின் தொடை எலும்பு என இரண்டு அளவுகோல்களை பூர்த்தி செய்கிறது, ஆனால் இடுப்பு மூட்டை மட்டுமே கடக்கிறது. இருப்பினும், அடிக்டர் பியூபர்கிளில் அதன் செருகல், பிபியாவின் கீழ் இணைக்கப்பட்டுள்ள டைபியல் இணை தசைநார் மூலம் கருவியல் ரீதியாக தொடர்ச்சியாக உள்ளது.

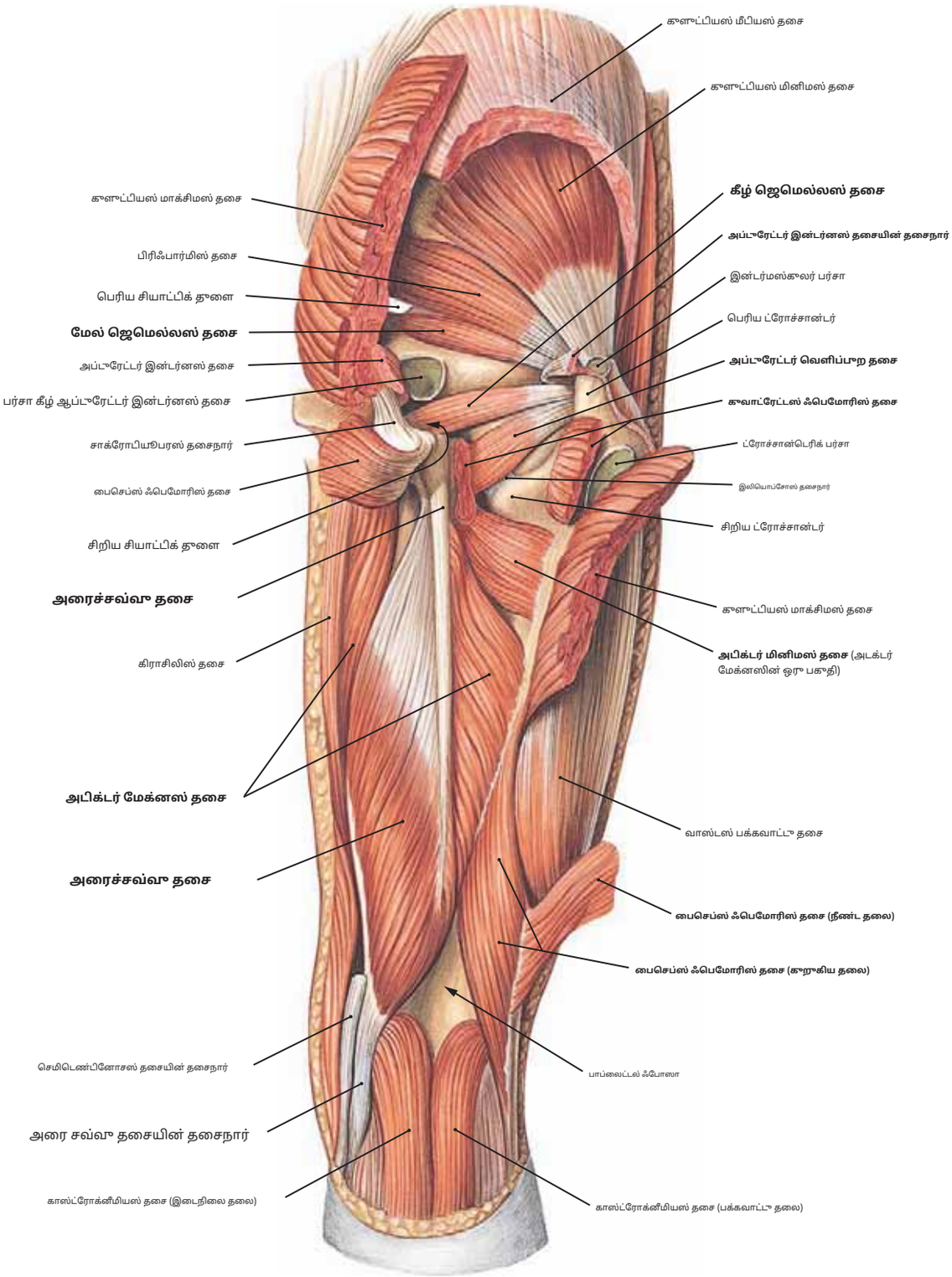

படம் 438 பின்புற தொடை தசைகள் (ஆழமான நுண்பிப்பு) மற்றும் ஆழமான குளூட்டியல் தசைகள்

குறிப்பு: (1) பைசெப்ஸ் ஃபெமோரிஸ் மற்றும் செமிடெண்டினோசஸ் தசைகளின் நீண்ட தலையின் பொதுவான தசைநார், இசியல் எலும்பிற்கு அருகில் உள்ள தொடையில் வெட்டப்பட்டுள்ளது.

இது மூலத்தை வெளிப்படுத்துகிறது **அரை சவ்வு தசை**,அகலம் **அடிக்டர் மேக்னஸ் தசை**,மற்றும் **பைசெப்ஸ் ஃபெமோரிஸ் தசையின் குறுகிய தலை.**

(2) தி **பைசெப்ஸ் ஃபெமோரிஸ் தசையின் குறுகிய தலை** தொடை எலும்பின் லீனியா ஆஸ்பெராவின் பக்கவாட்டு உதட்டிலிருந்து, வாஸ்டஸ் லேட்டரலிஸ் மற்றும் அடிக்டர் மேக்னஸ் தசைகளின் இணைப்புகளுக்கு இடையில் எழுகிறது. செருகுவதற்கு முன் நீண்ட தலையின் தசைநார் இணைக்க இது கீழே இறங்குகிறது.

(3) குளூட்டியல் பகுதியில், குவாட்ரேட்டஸ் ஃபெமோரிஸ் தசை நுண்பிக்கப்பட்டு பிரதிபலிக்கப்பட்டு, அதன் மூலம் வெளிப்படுத்தப்படுகிறது **வெளிப்புறத் தசை** கீழே. மேலும், அப்டூரேட்டர் இன்டர்னஸ் தசையின் தசைநார் (ஜெமெல்லிக்கு இடையில்) வெட்டப்பட்டு, பர்சாவை அந்த தசைநார் ஆழமாக வெளிப்படுத்துகிறது.

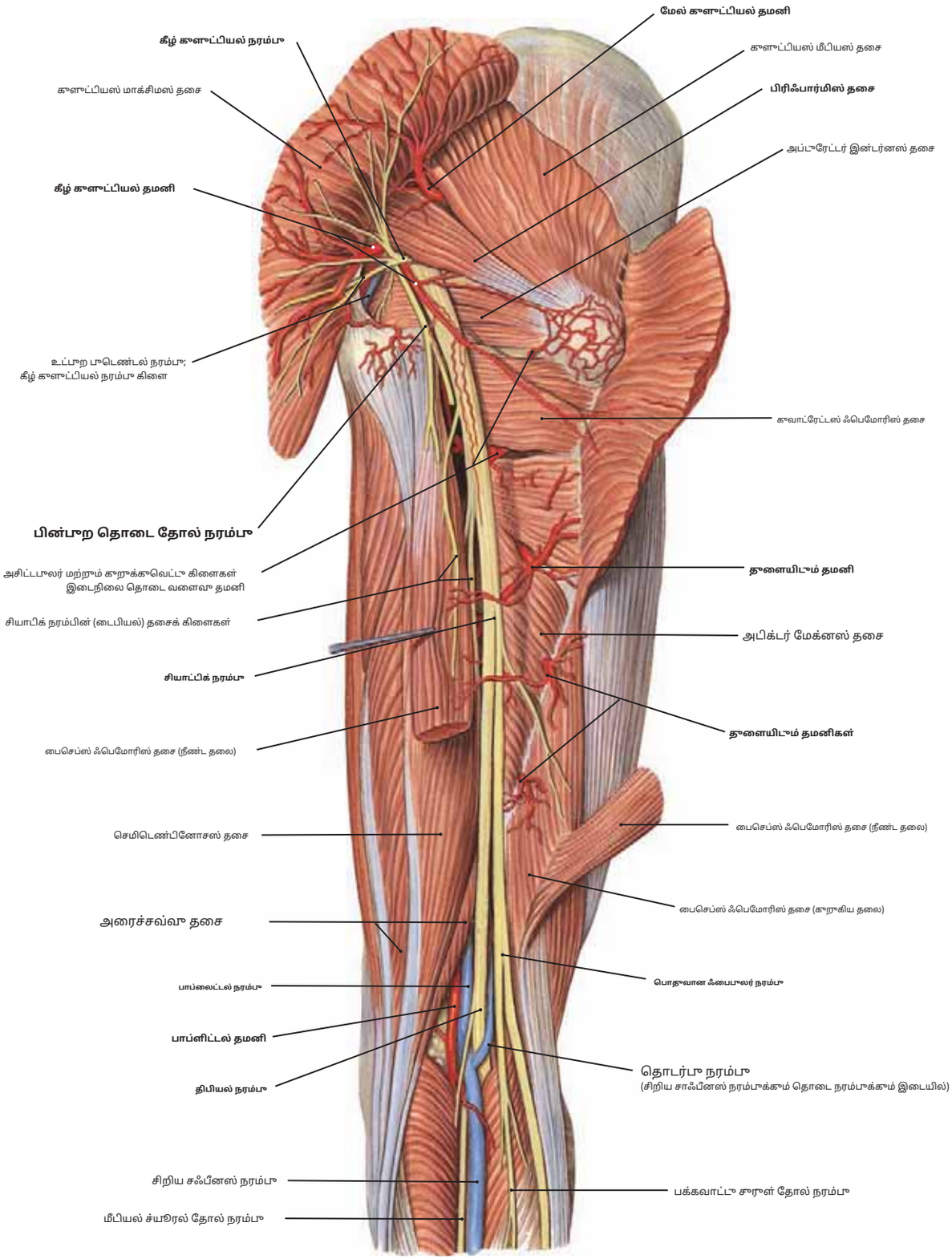

படம் 439 பின்புற தொடை மற்றும் கீளுட்டியல் பகுதியின் நாளங்கள் மற்றும் நரம்புகள் (ஆழமான தூண்டிப்பு)

குறிப்பு: (1)**இடுப்பு நரம்பு**பைரிஃபார்மிஸ் தசையை விடக் கீழான கீளுட்டியல் பகுதியில் உள்ள பெரிய சியாட்டிக் ஃபோரமென் வழியாகச் செல்லும்போது, இசியல் டியூபரோசிட்டிக்கு பக்கவாட்டில் மற்றும் கீளுட்டியஸ் மாக்சிமஸ் தசையின் மறைப்பின் கீழ் உள்ளது. இது இசியல் டியூபரோசிட்டிக்கும் பெரிய ட்ரோச்சான்டருக்கும் இடையில் கிட்டத்தட்ட நடுவில் தொடைக்குள் நுழைகிறது.

(2) தி**மேல் மற்றும் கீழ் கீளுட்டியல் தமனிகள்**மற்றும்**தொடை எலும்பு நரம்பு**கீளுட்டியல் பகுதியில். தொடையில், கவனிக்கவும் **தளையிடும் தமனிகள்,** கிளைகள்**ஆழமான தொடை தமனி,**மற்றும் சியாட்டிக் நரம்பு பிரிந்து ஆகிறது என்பதும் உண்மை**திபியல் மற்றும் பொதுவான ஃபைபுலர் நரம்புகள்.**

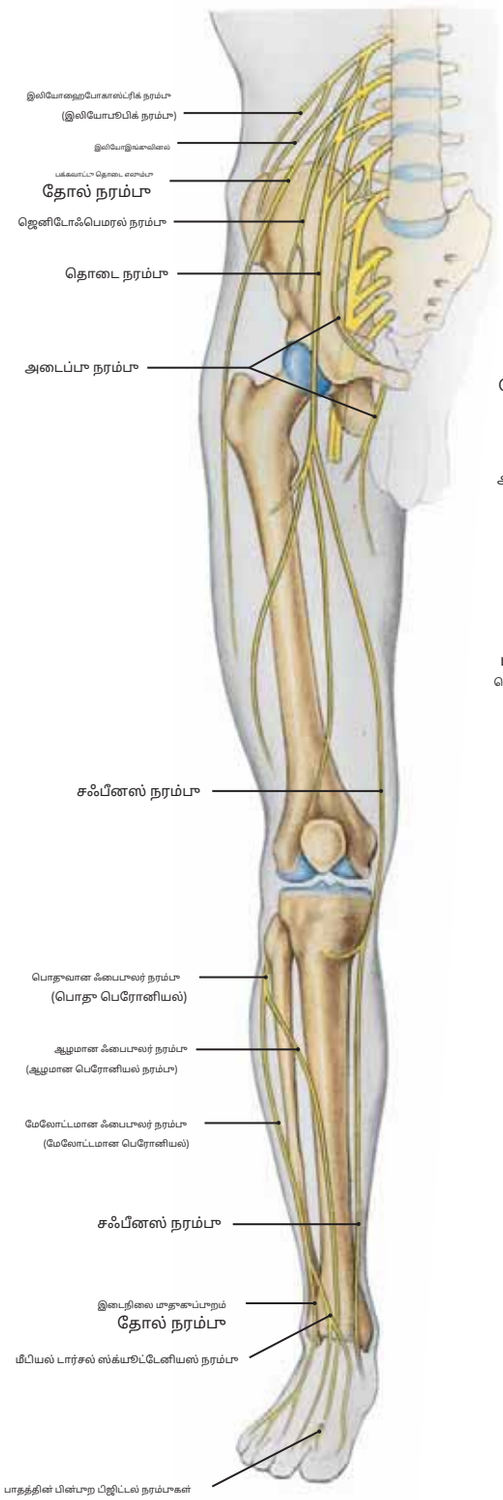

படம் 440.1 கீழ் மூட்டு நரம்புகள் (முன்புற அம்சம்)

குறிப்பு: (1) தி**தொடை நரம்பு**என்பது an-இன் முக்கிய நரம்பு ஆகும். பின்புற தொடை, ஆனால்**தடுப்பு நரம்பு**இடை தொடையின் தசைகளை வழங்குகிறது.

(2) தி**பக்கவாட்டு தொடை தோல் நரம்பு**(L2, L3) பக்கவாட்டு தொடையின் தோலை வழங்குகிறது.

(3) தி**சஃபீனஸ் நரம்பு**((தொடை நரம்பின் ஒரு உணர்வுக் கிளை) இடைக்காலின் தோலுக்கு இரத்தத்தை வழங்குகிறது.

(4) அனைத்தும்**பிற கிளைகள்**முழங்காலுக்குக் கீழே இருந்து பெறப்படுகிறது **இடுப்புமூட்டு நரம்பு.**

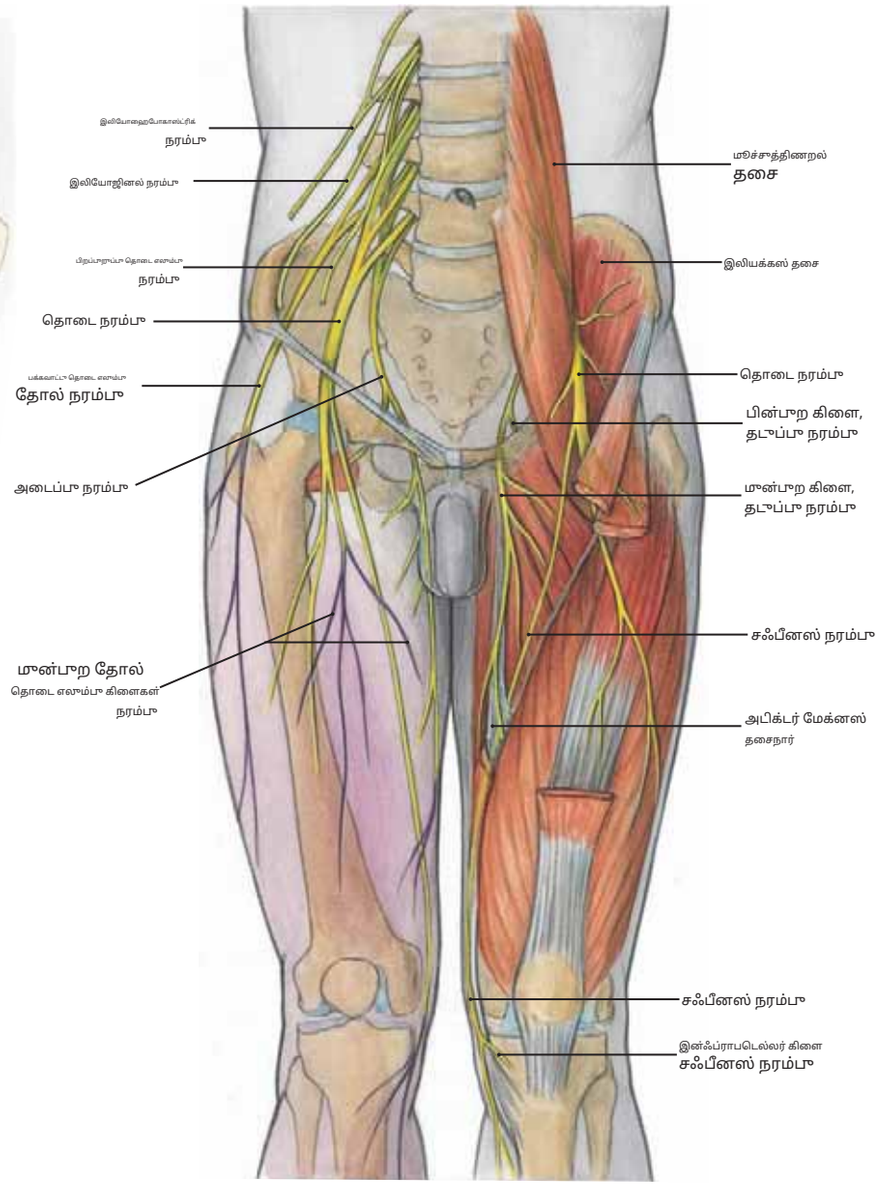

படம் 440.2 தொடை எலும்பு மற்றும் மூட்டு நரம்புகளின் வரைபட பிரதிநிதித்துவம்

குறிப்பு: ஊதா நிறம் தோல் பூதமைப்பித்தனையைக் குறிக்கிறது.

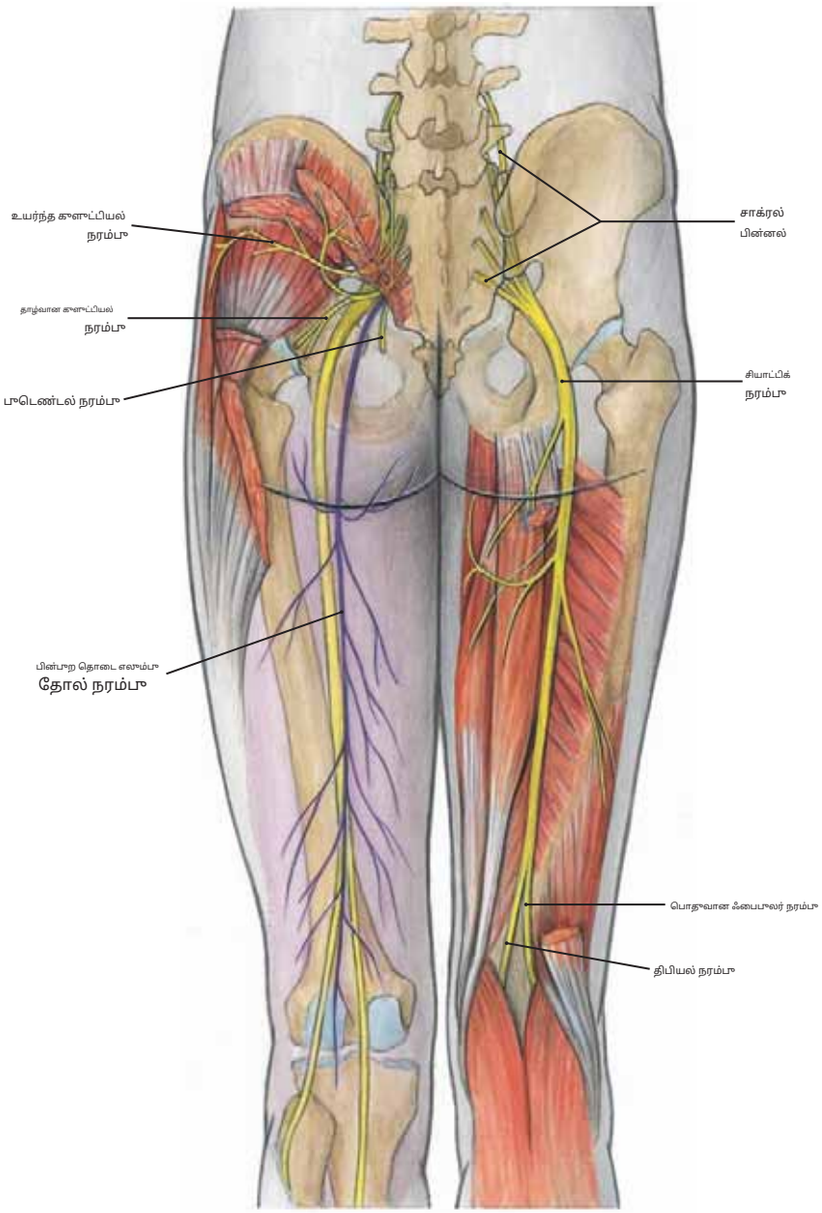

படம் 441.1 சியாட்டிக் மற்றும் பின்பாற தொடை எலும்பா தோல் நரம்பாகளின் வரைபட பிரதிநிதித்துவம்.

குறிப்பு: ஊதா நிறம் தோல் பாதுமைப்பித்தனையைக் குறிக்கிறது.

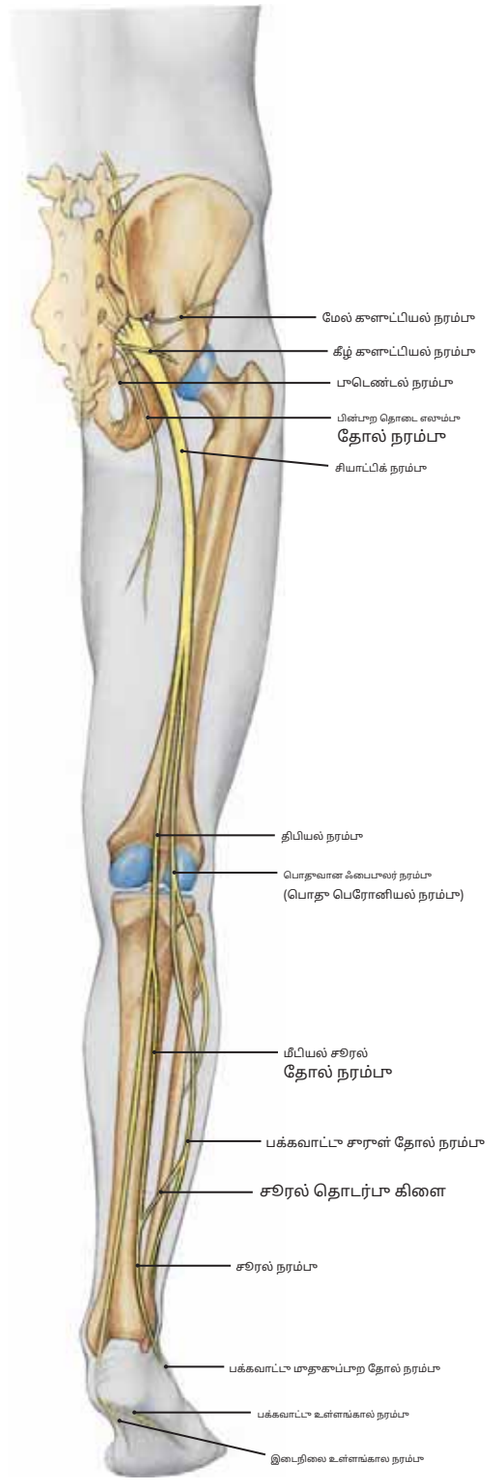

படம் 441.2 கீழ் மூட்டு நரம்பாகள் (பின்பாற தோற்றம்)

குறிப்பு: (1) தி**இடுப்பு நரம்பு**பின்பாற தொடை மற்றும் அனைத்தையும் வழங்குகிறது முழங்காலுக்குக் கீழே உள்ள பிற கட்டமைப்பாகள்*தவிர*இடைக்காலின் தோல், இது வழங்கப்படுகிறது**சஃபீனஸ் நரம்பு.**ஒரு கிளை **தொடை நரம்பு.**

(2) தி**ஃபைபாலர் நரம்பாகள் (மேலோட்டமான**மற்றும்**ஆழமான)**கால் மற்றும் பாதத்தின் அனைத்து தசைகளுக்கும், பாதத்தின் முதுகு மற்றும் தாவர மேற்பரப்பாகளின் தோலுக்கும் ஊட்டச்சத்து அளிக்கிறது.

(3) தி**பொதுவான ஃபைபாலார் நரம்பு**ஃபைபாலாவின் தலையைச் சுற்றிச் செல்லும்போது மேலோட்டமான மற்றும் ஆழமான ஃபைபாலார் கிளைகளாகப் பிரிக்கிறது (படம் 440.1 ஐப் பார்க்கவும்).

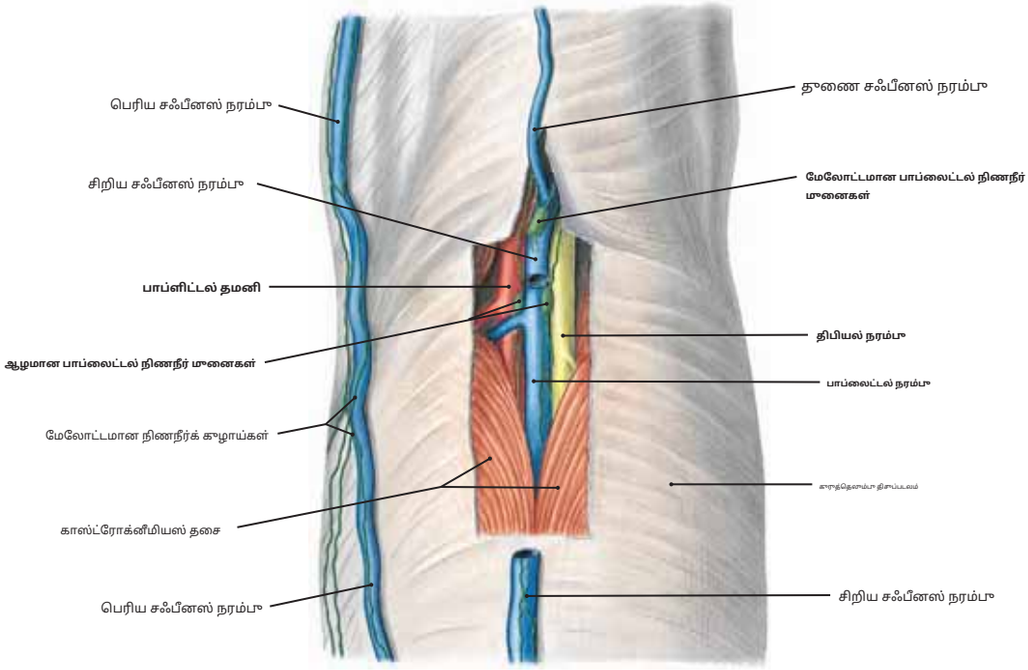

படம் 442.1 தோலடி பிரித்தல்

குறிப்பு: பாப்லிட்டல் நாளங்கள் மற்றும் நரம்புகளிலிருந்து தோல் மற்றும் எங்கள் நரம்பு வெட்டப்பட்டுள்ளது. கவனிக்கவும். காரத்தெலும்பு திசுப்படலம் அகற்றப்பட்டுள்ளன.**பாப்லிட்டல் நிணநீர் நாளம்**

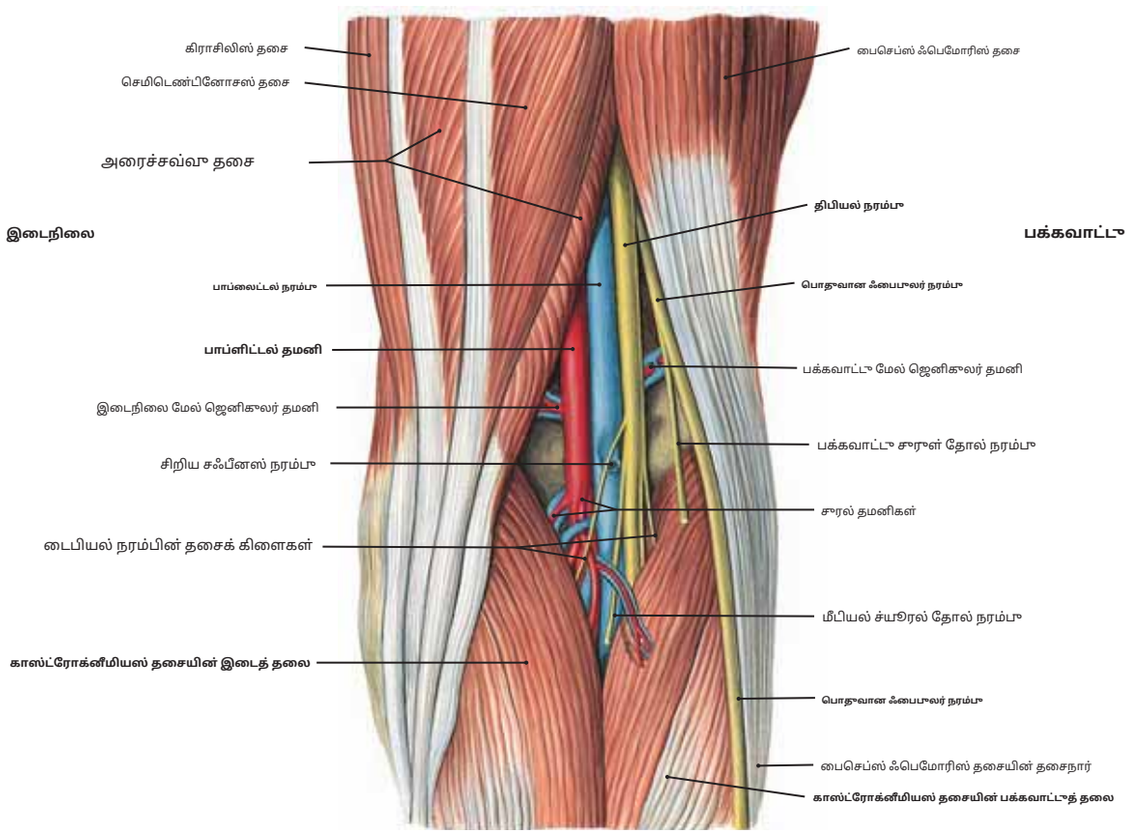

படம் 442.2 பாப்லிட்டல் ஃபோசாவின் நரம்புகள் மற்றும் நாளங்கள் (மேலோட்டமான பார்வை)

குறிப்பு: (1) உறவுகள்**பாப்லிட்டல் நாளங்கள்**மற்றும்**நரம்பு**பாப்ளிட்டல் ஃபோஸாவுக்குள். தி**இடுப்பு நரம்பு**ஏற்கனவே பக்கவாட்டாகப் பிரிக்கப்பட்டுள்ளது இயக்கப்பட்டது**பொதுவான ஃபைபுலார் நரம்பு**மற்றும்**டைபியல் நரம்பு**,இது நேரடியாக கன்றுக்குள் தொடர்கிறது. பொதுவான ஃபைபுலார் மற்றும் டைபியல் நரம்புகள் இரண்டும் பாப்லிட்டல் ஃபோஸாவில் உள்ள பாத்திரங்களுக்கு மேலோட்டமாக உள்ளன.

(2) பாப்லிட்டல் நரம்பு, டைபியல் நரம்புக்கும் பாப்லிட்டல் தமனிக்கும் இடையில் அமைந்துள்ளது, அதே நேரத்தில் தமனி மூன்று கட்டமைப்புகளில் மிக ஆழமானது (மிக முன்புறம்) மற்றும் மிகவும் நடுப்பகுதியாகும்.

(3) இரைப்பை தசையின் இரண்டு தலைகளையும் இணைக்கும் திபியல் நரம்பின் இரண்டு தசைக் கிளைகள், மற்றும் இறங்கு உணர்வுக் கிளை, **இடைநிலை கழுத்து தோல் நரம்பு**,கன்றுக்குட்பிக்க. மேலும் கவனிக்கவும்**பக்கவாட்டு கழுத்து நரம்பு**பொதுவான ஃபைபுலர் நரம்பிலிருந்து.

(4) பாப்லைட்டல் ஃபோஸா அதன் அதிகபட்ச அகலத்தில் சுமார் 2.5 செ.மீ (1 அங்குலம்) அகலம் கொண்டது, மேலும் பிரிக்கப்படாத மாதிரியில், ஃபோஸா கொழுப்பால் நிரப்பப்பட்டுள்ளது, மேலும் பாத்திரங்கள் மற்றும் நரம்புகளைப் பார்ப்பது ஆரம்பத்தில் கடினமாக இருக்கும்.

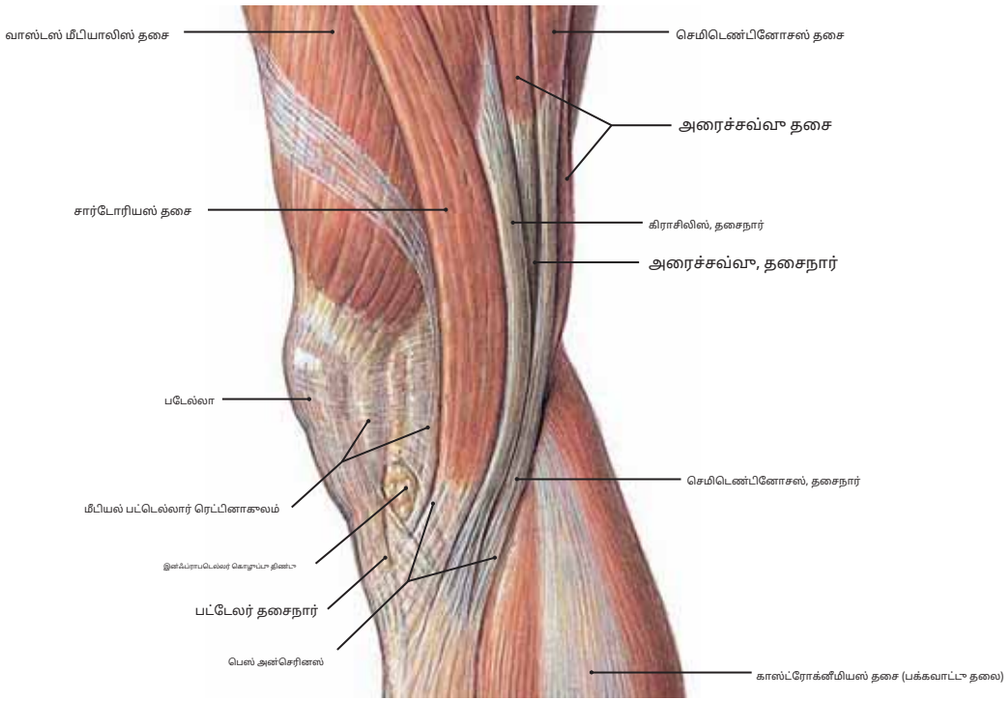

படம் 443.1 மழுங்கால் பகுதியின் இடை மேற்பரப்பு

குறிப்பு: சார்டோரியஸ், கிராசிலிஸ் மற்றும் செமிடெண்டினோசஸ் ஆகியவற்றின் தசைநாண்கள் பெஸ் அன்செரினஸ் (வாத்து கால்) என்று அழைக்கப்படுவதை உருவாக்குகின்றன. இந்த தசைநாண்கள் உருவாக்கம் மழுங்கால் மூட்டின் மைய அம்சத்தை பலப்படுத்துகிறது.

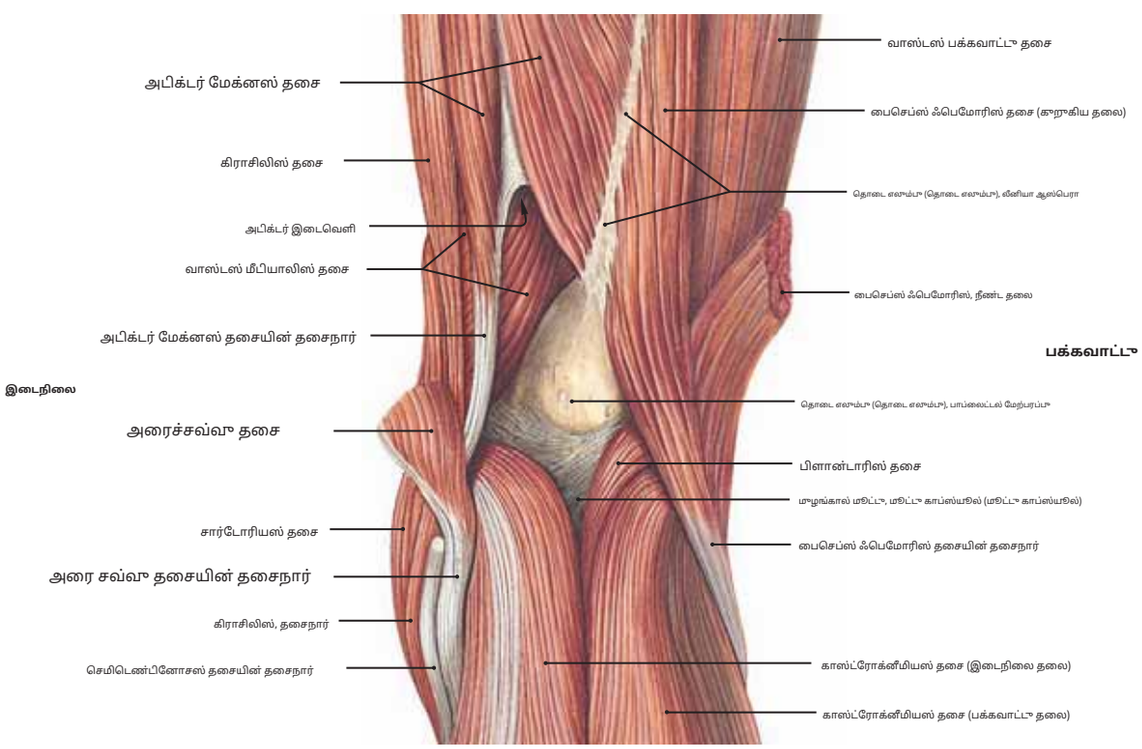

படம் 443.2 பாப்லிட்டல் ஃபோஸாவை பிணைக்கும் ஆழமான தசைகள்

குறிப்பு: (1) தி**பாப்லிட்டல் ஃபோஸா**மழுங்கால் மூட்டுக்குப் பின்னால் ஒரு வைர வடிவ இடம் உள்ளது. அதன்*மேல் எல்லைகள்*அவை**பைசெப்ஸ் ஃபெமோரிஸின் நீண்ட தலை தசை**பக்கவாட்டில் மற்றும்**அரைச்சவ்வு**மற்றும்**அரை தசைநார் தசைகள்**(படம் 442.2 ஐப் பார்க்கவும்). இந்த மூன்று தசைகளும் இந்த பிரிவில் வெட்டப்பட்டுள்ளன, மேலும் ஆழமாக அமைந்துள்ள தசைகளை வெளிப்படுத்துகின்றன.**அடிக்டர் மேக்னஸ்**மற்றும்**வாஸ்டஸ் மீடியாலிஸ்**மத்திய மற்றும்**பைசெப்ஸ் ஃபெமோரிஸின் குறுகிய தலை** பக்கவாட்டில்.

(2) தி*கீழ் எல்லைகள்*ஃபோஸாவின்**இடைநிலை**மற்றும்**காஸ்ட்ரோக்னீமியஸ் தசையின் பக்கவாட்டு தலைகள்,**இது தொடை எலும்பின் இடை மற்றும் பக்கவாட்டு காண்டில்களிலிருந்து எழுகிறது.

(3) தாழ்வான திறப்பு**அடிக்டர் கால்வாய்**((adductor hiatus), இது கடத்துகிறது**தொடை தமனி**மற்றும்**நரம்பு**தொடையின் முன்பாறத்திலிருந்து மற்றும் முன்பாறம் வரை.

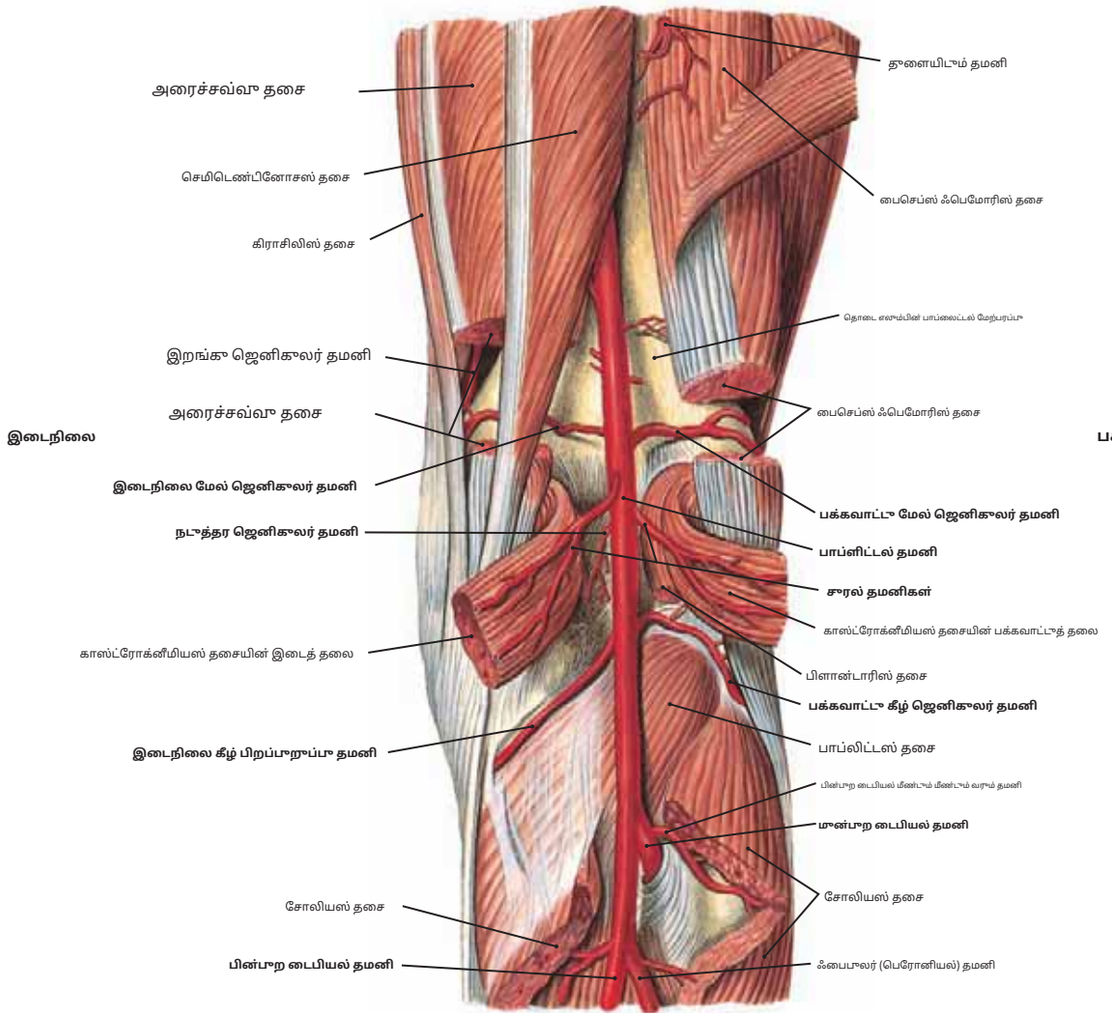

படம் 444.1 பாப்லிட்டல் தமனியின் கிளைகள்

குறிப்பு: (1) பாப்லிட்டல் ஃபோஸாவிற்குள், பாப்லிட்டல் தமனி பெரும்பாலும் இரண்டுக்கு வழிவகுக்கிறது **மேல் (பக்கவாட்டு** மற்றும் **இடைநிலை) மரபணு,** ஒன்று **நடுத்தர மரபணு சார்ந்த,** மற்றும் இரண்டு **கீழ் (பக்கவாட்டு)** மற்றும் **இடைநிலை) மரபணு தமனிகள்.**

(2) தி **பாப்லிட்டல் தமனி** இரண்டாகப் பிரிகிறது **பின்புற டைபியல்** மற்றும் **முன் திபியல்.** பிந்தையது முன்புறப் பகுதியை அடைய இடை எலும்பு சவ்வுக்கு மேலே உள்ள ஒரு துளைக்குள் ஊடுருவுகிறது. ஓரளவு கீழே, **நார்ச்சத்து தமனி** பின்புற டைபியலில் இருந்து கிளைகள். இங்கே காட்டப்பட்டுள்ள முறை abo இல் நிகழ்கிறது

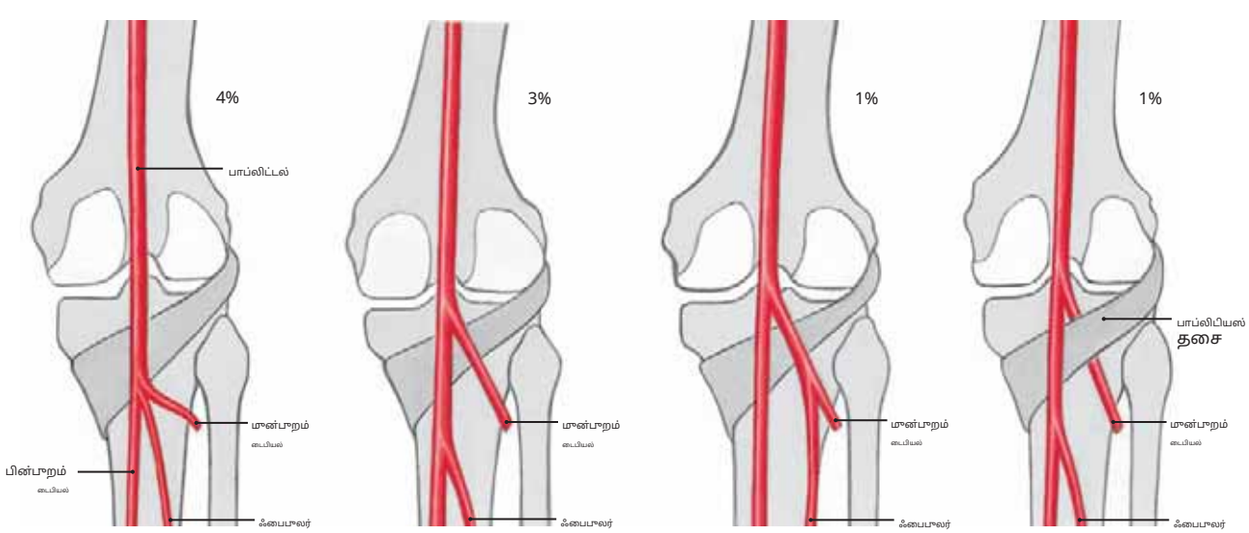

படம் 444.2 முன்புற திபியல் மற்றும் ஃபைபுலர் தமனிகளின் கிளை வடிவத்தில் உள்ள மாறுபாடுகள்

படம் 444.1 இன் கீழ் குறிப்பு 2 ஐப் பார்க்கவும்.

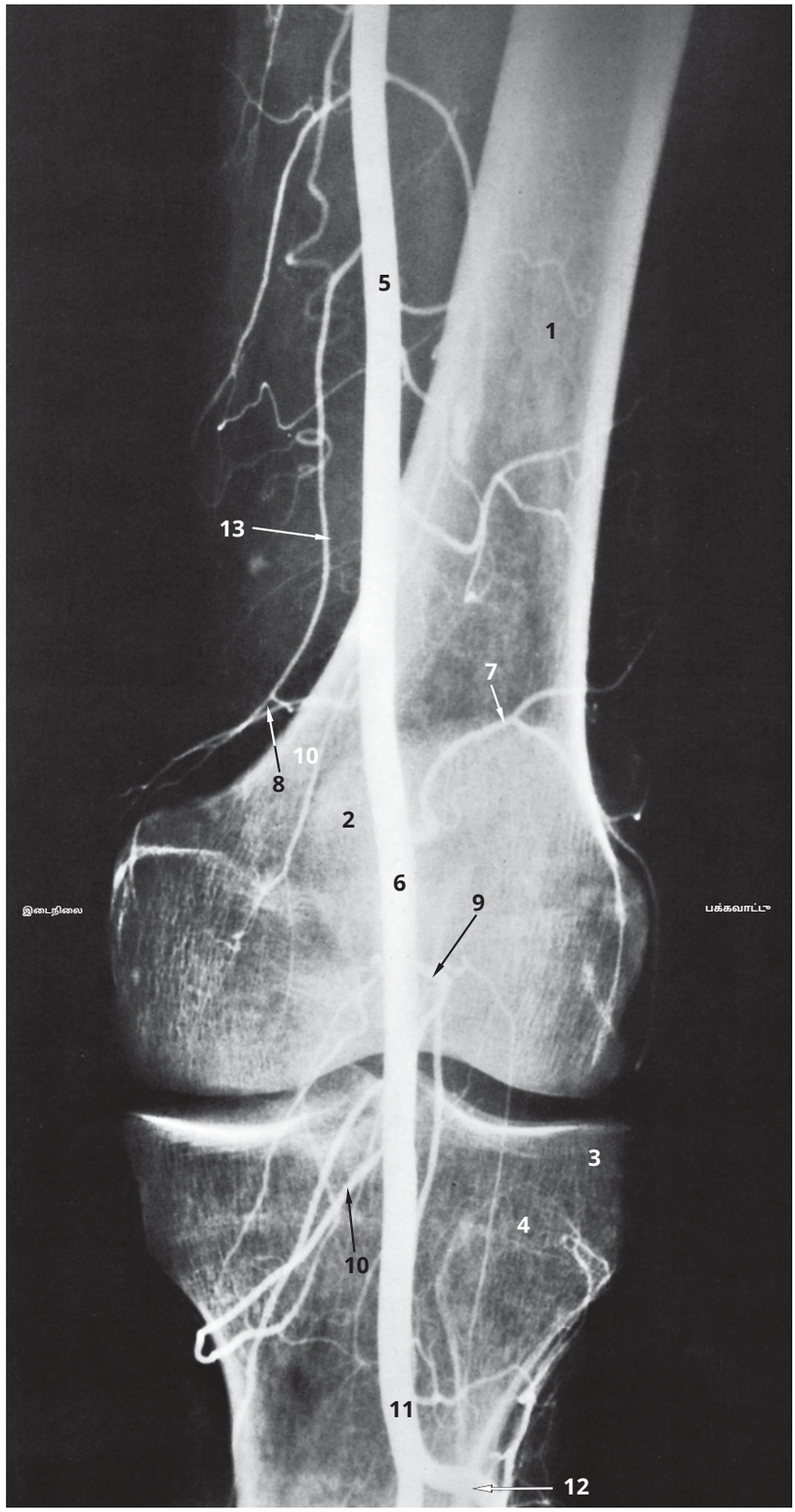

1. தொடை எலும்பு
2. பட்டெல்லா
3. திபியா
4. ஃபைபுலாவின் தலை
5. தொடை தமனி
6. பாப்லிட்டல் தமனி
7. பக்கவாட்டு மேல் ஜெனிகுலர் தமனி
8. இடைநிலை மேல் ஜெனிகுலர் தமனி
9. நடுத்தர ஜெனிகுலர் தமனி
10. கீழ் ஜெனிகுலர் தமனி
11. பாப்ளிட்டல் தமனி
12. முன்புற டைபியல் தமனி
13. இறங்கு ஜெனிகுலர் தமனி

படம் 445 இடது **தொடை எலும்பு-பாப்ளிட்டல்-டிபியல் தமனி மரத்தின் தமனி வரைபடம் (முன்னோபோஸ்டீரியர் ப்ரொஜெக்ஷன்)**

குறிப்பு: (1) இந்த தமனி வரைபடம் தொடையின் கீழ் மூன்றில் ஒரு பகுதியிலும் மேல் பகுதியிலும் உள்ள தொடை, பாப்ளிட்டல் மற்றும் டைபியல் தமனிகளிலிருந்து கிளைகளைக் காட்டுகிறது. கன்றின் எலும்பு அமைப்புகளை கவனியுங்கள்:**தொடை எலும்பு**[1],**பட்டெல்லா**[2],**கால் முன்னெலும்பு**[3], மற்றும்**ஃபைபுலா**[4].

(2) போக்கு**தொடை தமனி**[5] அது மாறும்போது**பாப்லிட்டல் தமனி**[6] பாப்லிட்டல் ஃபோஸாவிற்கு சற்று மேலே. பாப்லிட்டல் தமனியிலிருந்து பின்வரும் கிளைகளைக் கவனியுங்கள்:**மேல் பிறப்புறுப்பு**[7, 8],**நடுப் பிறப்புறுப்பு**[9], மற்றும் ஒற்றை**கீழ் பிறப்புறுப்பு**[10] இந்த நோயாளிக்கு.

(3) பாப்லிட்டல் ஃபோஸாவிற்குக் கீழே**பாப்லிட்டல் தமனி**[11]**முன்புற மற்றும் பின்புற டைபியல் தமனிகள்**ஆஞ்சியோகிராமின் கீழ் விளிம்பிற்கு சற்று மேலே.

(4) தி**இறங்கு தமனி**[13], பாப்லிட்டல் ஃபோஸாவிற்கு மேலே உள்ள தொடை எலும்பின் ஒரு கிளை, இது முழங்கால் மூட்டைச் சுற்றியுள்ள அனஸ்டோமோசிஸில் பங்கேற்க கீழ்நோக்கிச் செல்கிறது.

(விக்கிலிருந்து, 6வது பதிப்பு.)

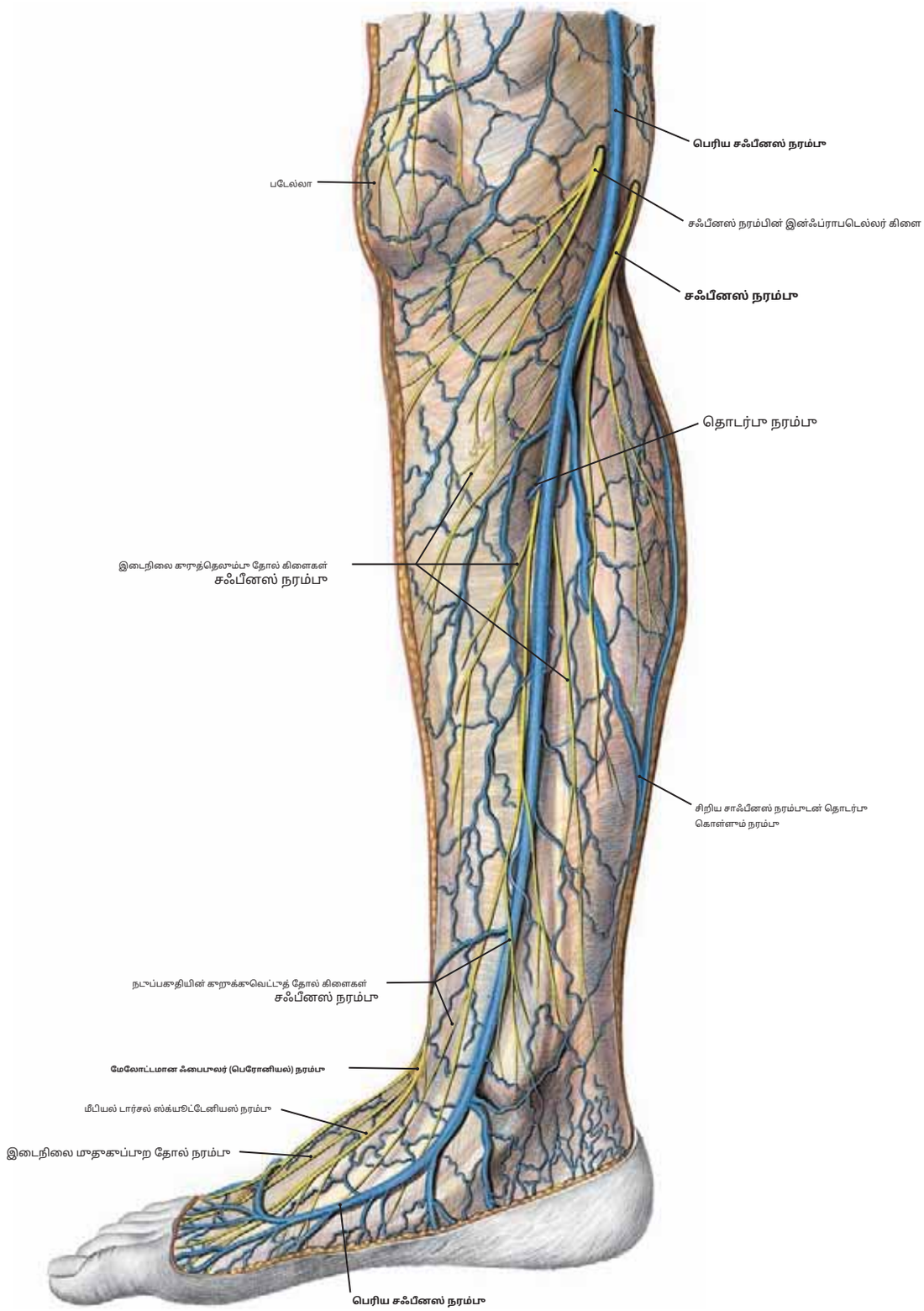

படம் 446 கால் மற்றும் பாதத்தின் முன்பற மற்றும் இடைநிலை அம்சங்களில் மேலோட்டமான நரம்புகள் மற்றும் நரம்புகள்

குறிப்பு: (1) தி**பெரிய சஃபீனஸ் நரம்பு**இது பாதத்தின் மையப் பகுதியில் உருவாகி, இடைநிலை மல்லியோலஸுக்கு முன்புறமாகச் சென்று, மேலே செல்கிறது. காலின் நடுப்பகுதி.

(2) கிளைகள்**சஃபீனஸ் நரம்பு**முழங்காலுக்குக் கீழே உள்ள பெரிய சஃபீனஸ் நரம்புடன் செல்கிறது. இந்த நரம்பு முழங்காலுக்குக் கீழே இடைநிலையாக மேலோட்டமாக மாறுகிறது மற்றும் தொடை நரம்பின் மிகப்பெரிய கிளையாகும். இது கால் பகுதியின் பெரும்பாலான இடைப்பட்ட பகுதிக்கு (அதாவது, முழங்கால் மற்றும் கணுக்கால் இடையே) தோலை வழங்கும் உணர்வு நரம்பாக செயல்படுகிறது.

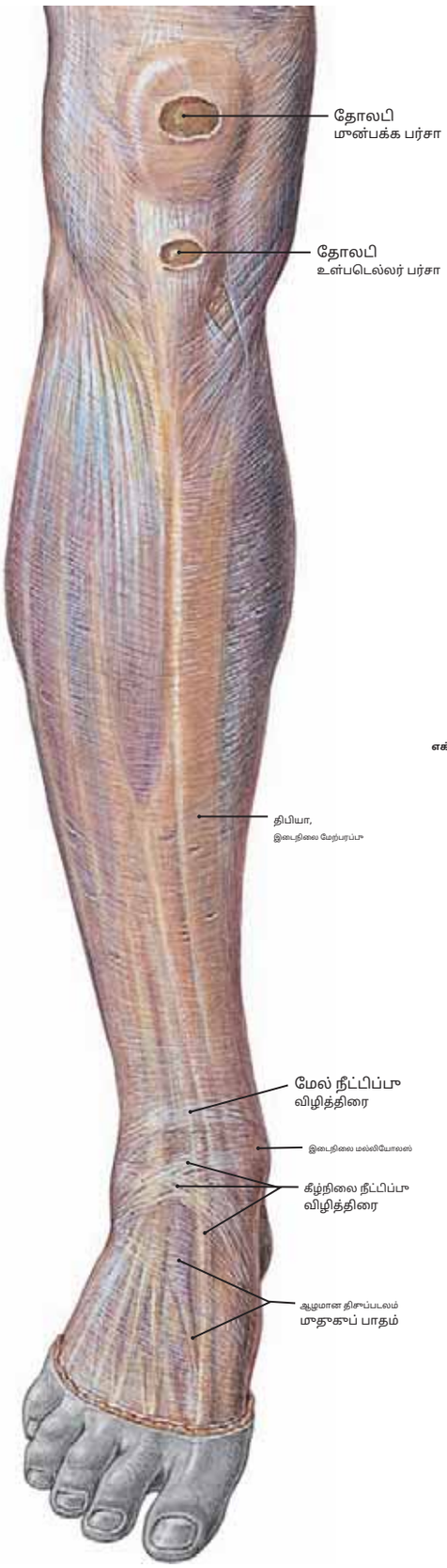

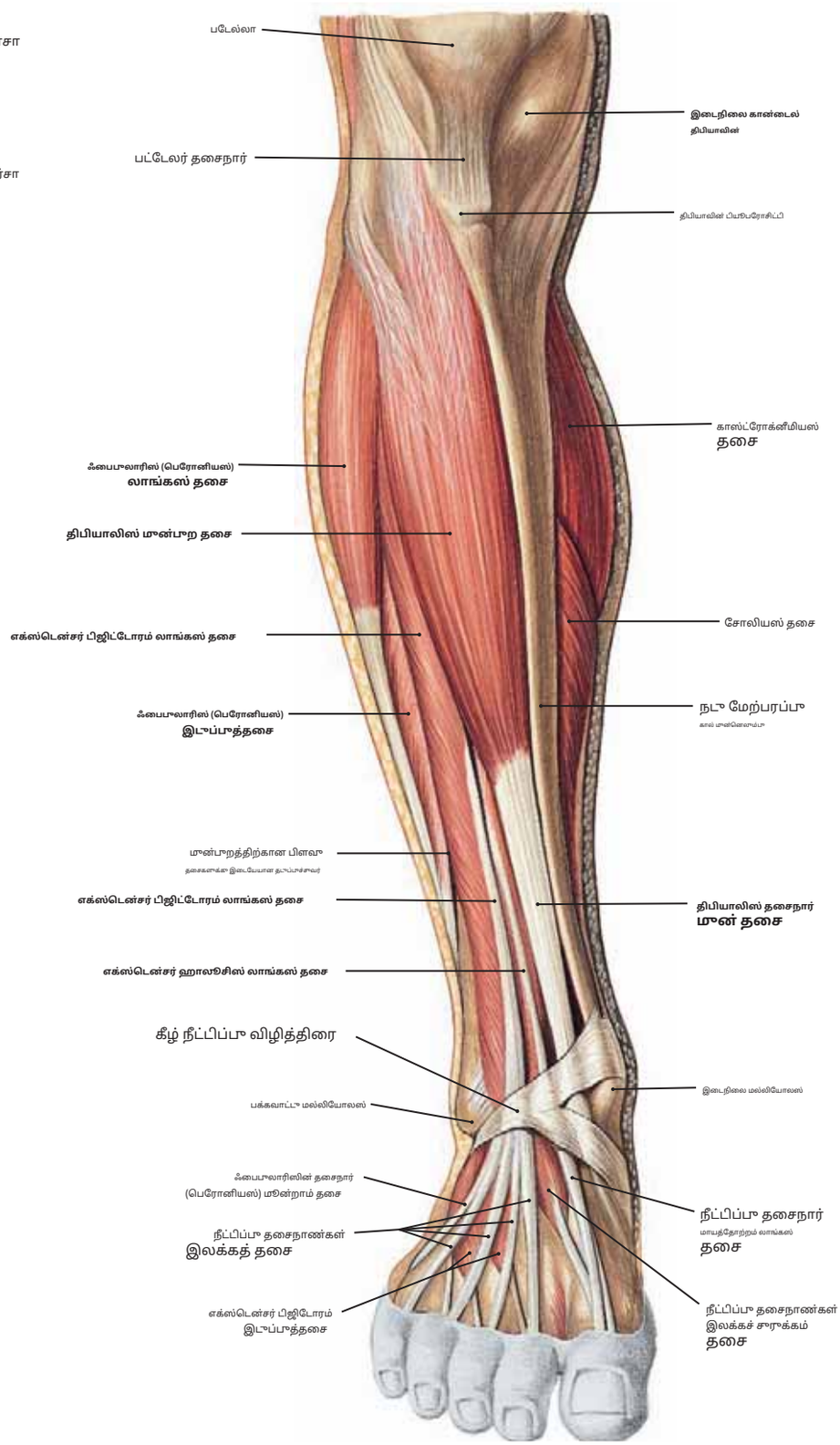

படம் 447.1 **டீப் ஃபாசியா மாதலீடு**

கால் மற்றும் மாதகுப் பாதம்

குறிப்பு: ஆழமான திசுப்படலம் தசைகளை பிணைக்கிறது மற்றும் **உயர்ந்த மற்றும் தாழ்வான எக்ஸ்டென்சர் ரெட்டினாகுலா** மான்பூற மற்றும் பக்கவாட்டு கால் தசைகளின் தசைநாண்களை பிணைக்கிறது.

படம் 447.2 **காலின் மான்பூறப் பகுதியின் தசைகள்**

குறிப்பு: (1) திபியாவின் மைய மேற்பரப்பு மான்பூறப் பகுதியில் உள்ள தசைகளைப் பிரிக்கிறது. கன்றின் பின்பூறத்திலிருந்து.

(2) மான்பூறப் பிரிவுத் தசைகளில் பின்வருவன அடங்கும்**திபியாலிஸ் மான்பூறம், எக்ஸ்டென்சர் ஹாலூசிஸ் லாங்கஸ், எக்ஸ்டென்சர் பிஜிட்டோரம்,**மற்றும்**ஃபைபுலாரிஸ் டெர்டியஸ்,**இது பாதத்தை பின்பூறமாக வளைக்கிறது. நீண்ட நீட்டிப்புகள் கால்விரல்களையும் நீட்டுகின்றன (தட்டு 449).

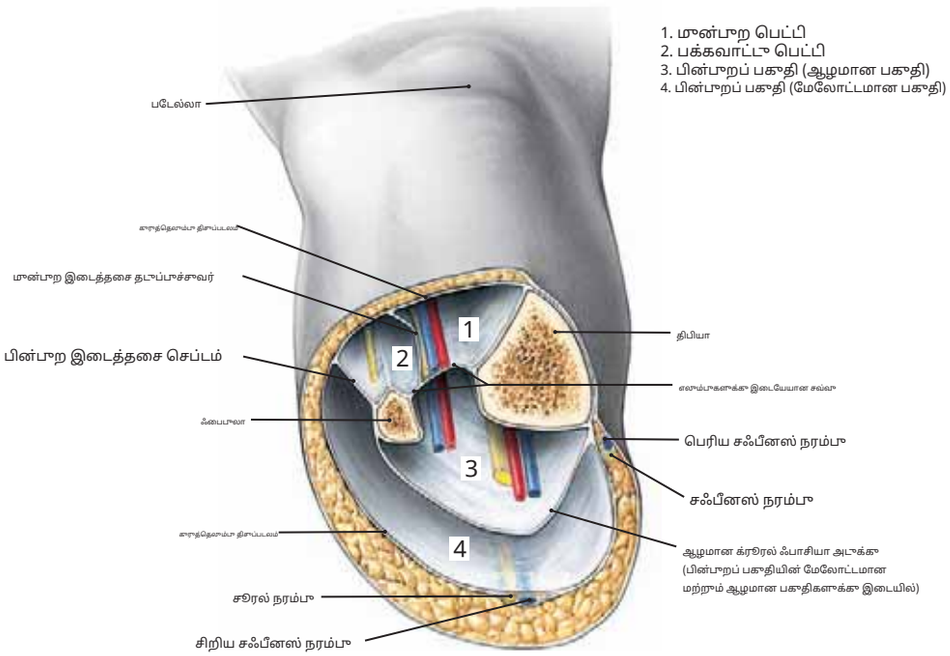

படம் 448 **காலின் பகுதிகள், வரைபட பிரதிநிதித்துவம்: கறுக்குவெட்டு**

குறிப்பு: இந்த படம் பெட்டிகளைக் காட்டுகிறது**இடது கால்**கீழே இருந்து மேல்நோக்கி பார்க்கப்பட்டது.

காலின் முன்புறப் பகுதியின் தசைகள்

தசை	தோற்றம்	செருகல்	உள்நோக்கம்	செயல்
திபியாலிஸ் முன்புறம்	திபியாவின் மேல் பாதியின் பக்கவாட்டு கான்டைல் மற்றும் பக்கவாட்டு மேற்பரப்பு; எலும்புகளுக்கு இடையேயான சவ்வு மற்றும் க்ரூரல் ஃபாசியா.	1வது மைய மற்றும் தாவர மேற்பரப்புகளில் மெட்டாடார்சல் எலும்பு மற்றும் இடைநிலை கியூனிஃபார்ம் எலும்பு	ஆழமான ஃபைபுலர் (பெரோனியல்) நரம்பு (எல்4, எல்5)	கணுக்கால் மூட்டில் பாதத்தை வளைக்கிறது; சப்டலார் மற்றும் மிட்டார்சல் மூட்டுகளில் பாதத்தைத் தலைகீழாக மாற்றி சேர்க்கிறது.
எக்ஸ்டென்சர் ஹாலூசிஸ் லாங்கஸ்	ஃபைபுலாவின் இடை மேற்பரப்பு; இன்டர்சோசியஸ் சவ்வின் முன்புற பகுதி மற்றும் க்ரூரல் ஃபாசியா.	பெருவிரலின் (அல்லது ஹாலக்ஸ்) தூர ஃபாலன்க்ஸின் அடிப்பகுதியின் முதுகுப்புற மேற்பரப்பு.	ஆழமான ஃபைபுலர் (பெரோனியல்) நரம்பு (எல்5, எஸ்1)	பெருவிரலை நீட்டுகிறது; பாதத்தை பின்புறமாக வளைத்து, பாதத்தைத் தலைகீழாக (supinate) சாய்க்க முனைகிறது.
எக்ஸ்டென்சர் டிஜிடோரம் லாங்கஸ்	திபியாவின் பக்கவாட்டு கான்டைல்; ஃபைபுலாவின் முன்புற மேற்பரப்பின் மேல் நான்கில் மூன்று பங்கு மற்றும் இடை எலும்பு சவ்வு.	நான்கு பக்கவாட்டு கால்விரல்களின் தூர ஃபாலாங்க்களில்	ஆழமான ஃபைபுலர் (பெரோனியல்) நரம்பு (எல்5, எஸ்1)	பக்கவாட்டு நான்கு இலக்கங்களை நீட்டுகிறது; பாதத்தை பின்புறமாக வளைத்து, பாதத்தை வளைக்க முனைகிறது.
ஃபைபுலாரிஸ் டெர்டியஸ்	ஃபைபுலா மற்றும் இன்டர்சோசியஸ் மென்படலத்தின் முன்புற மேற்பரப்பின் தொலைதூர மூன்றில் ஒரு பங்கு	ஐந்தாவது மெட்டாடார்சல் எலும்பின் அடிப்பகுதியின் முதுகுப்புற மேற்பரப்பு	ஆழமான ஃபைபுலார் (பெரோனியல்) நரம்பு (L5, S1)	பாதத்தை வளைத்து, பாதத்தை வளைக்க உதவுகிறது (அதாவது, உச்சரிப்பு).

காலின் பக்கவாட்டுப் பகுதியின் தசைகள்

தசை	தோற்றம்	செருகல்	உள்நோக்கம்	செயல்
ஃபைபுலாரிஸ் லாங்கஸ்	ஃபைபுலாவின் உடலின் பக்கவாட்டு மேற்பரப்பில் தலை மற்றும் மேல் மூன்றில் இரண்டு பங்கு	முதல் மெட்டாடார்சல் எலும்பின் அடிப்பகுதி மற்றும் இடைநிலை எலும்பின் பக்கவாட்டு அம்சம் கியூனிஃபார்ம் எலும்பு (பாதத்தின் அடித்தள மேற்பரப்பில்)	மேலோட்டமான ஃபைபுலர் (பெரோனியல்) நரம்பு (L4, எஸ்1, எஸ்2)	பாதத்தைத் வளைக்கிறது (அதாவது, பாதத்தை நீட்டிக் கொள்ளும் தன்மை கொண்டது); இது பாதத்தின் பலவீனமான தாவர நெகிழ்வுத்தன்மையாகவும் உள்ளது.
ஃபைபுலாரிஸ் பிரீவிஸ்	ஃபைபுலா மற்றும் இன்டர்மஸ்கலர் செப்டமின் பக்கவாட்டு மேற்பரப்பில் மூன்றில் இரண்டு பங்கு தூரமானது.	ஐந்தாவது மெட்டாடார்சல் எலும்பின் பக்கவாட்டு மேற்பரப்பு மற்றும் அடிப்பகுதி	மேலோட்டமான ஃபைபுலர் (பெரோனியல்) நரம்பு (L4, எஸ்5, எஸ்1)	பாதத்தைத் வளைக்கிறது (அதாவது, பாதத்தை நீட்டிக் கொள்ளும் தன்மை கொண்டது); பாதத்தின் பலவீனமான உள்ளங்கால் நெகிழ்வாகவும் செயல்படுகிறது.

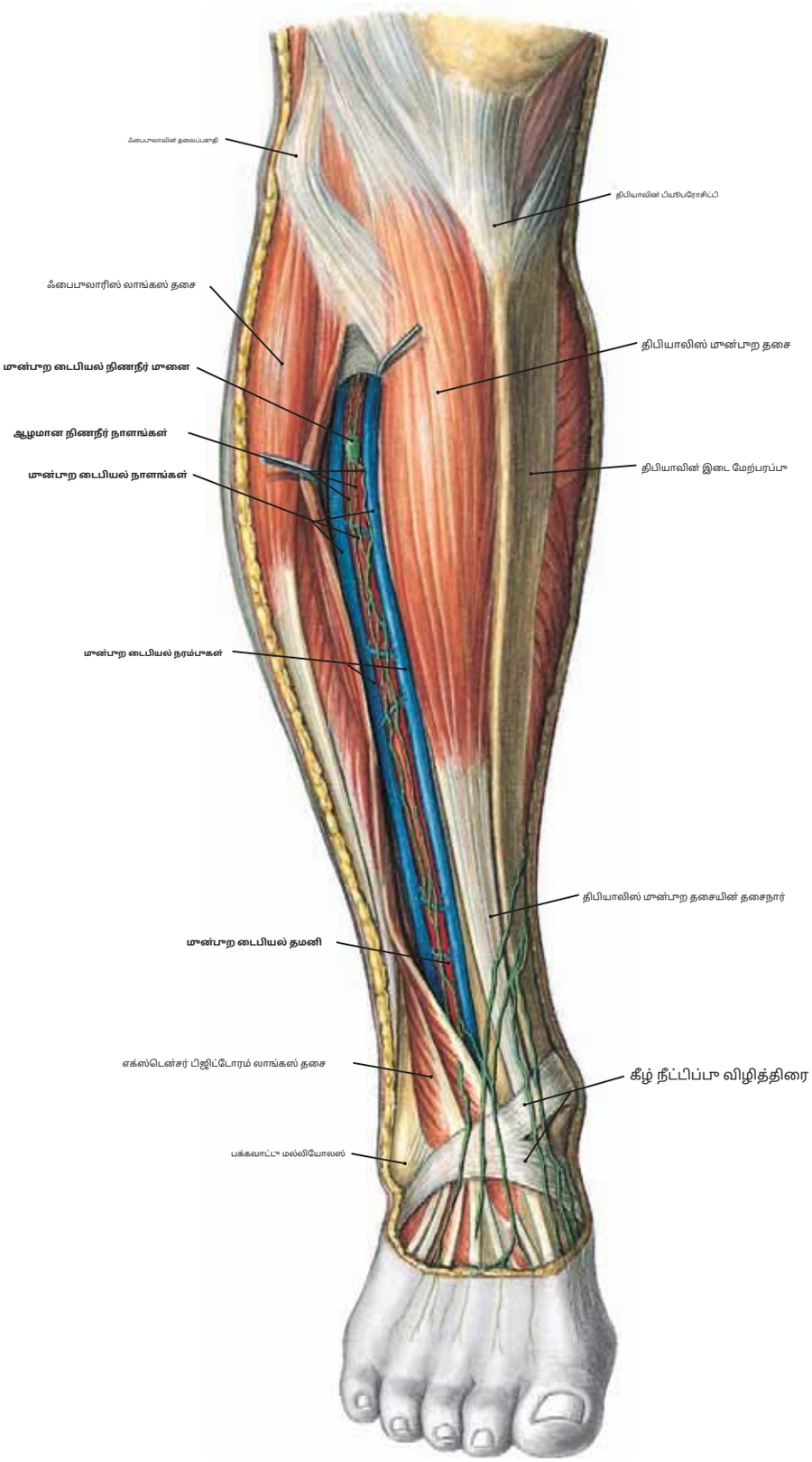

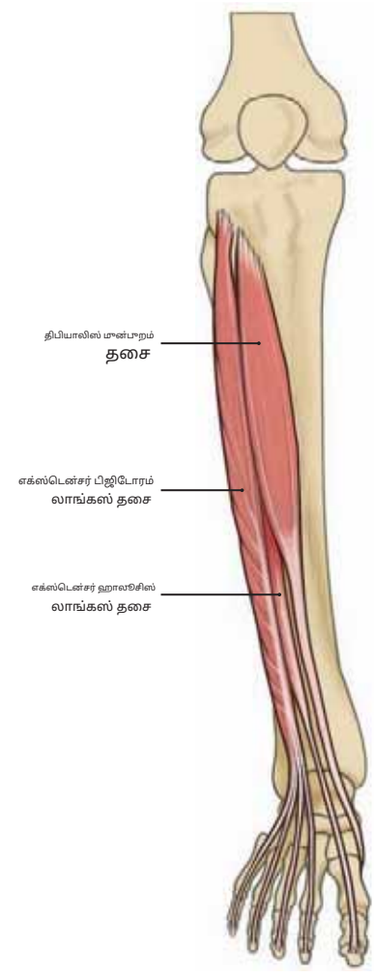

படம் 449.2 முன்பாறம் கம்பார்ட்மென்ட் தசைகள்

படம் 449.1 முன்பாற திபியல் பெட்டி: நாளங்கள் மற்றும் நிணநீர் சேனல்கள்

குறிப்பு: (1) பிரிப்பதன் மூலம் **முன் திபியாலிஸ் தசை** முன்பாறப் பகுதியில் உள்ள மற்ற தசைகளிலிருந்து, தி **முன்பாற டைபியல் தமனி** வெளிப்படுகிறது பாதத்தின் பின்பாறம் இறங்குதல்.

(2) தமனி ஒரு ஜோடியுடன் சேர்ந்துள்ளது **முன்பாற திபியல் நரம்புகள் (வெனா கொமிட்டன்ட்ஸ்),** இது மேல்நோக்கிச் சென்று பின்பாற டைபியல் நரம்பை இணைத்து பாப்லிட்டல் நரம்பை உருவாக்க உதவுகிறது.

(3) பாதத்தின் பின்பாறத்திலிருந்து நிணநீர்க் குழாய்கள் இந்தப் பாத்திரங்களின் பாதையில் மேலே செல்கின்றன, மேலும் சில சமயங்களில், முழங்காலுக்குக் கீழே ஒரு நிணநீர்க் கணுவைக் காணலாம்.

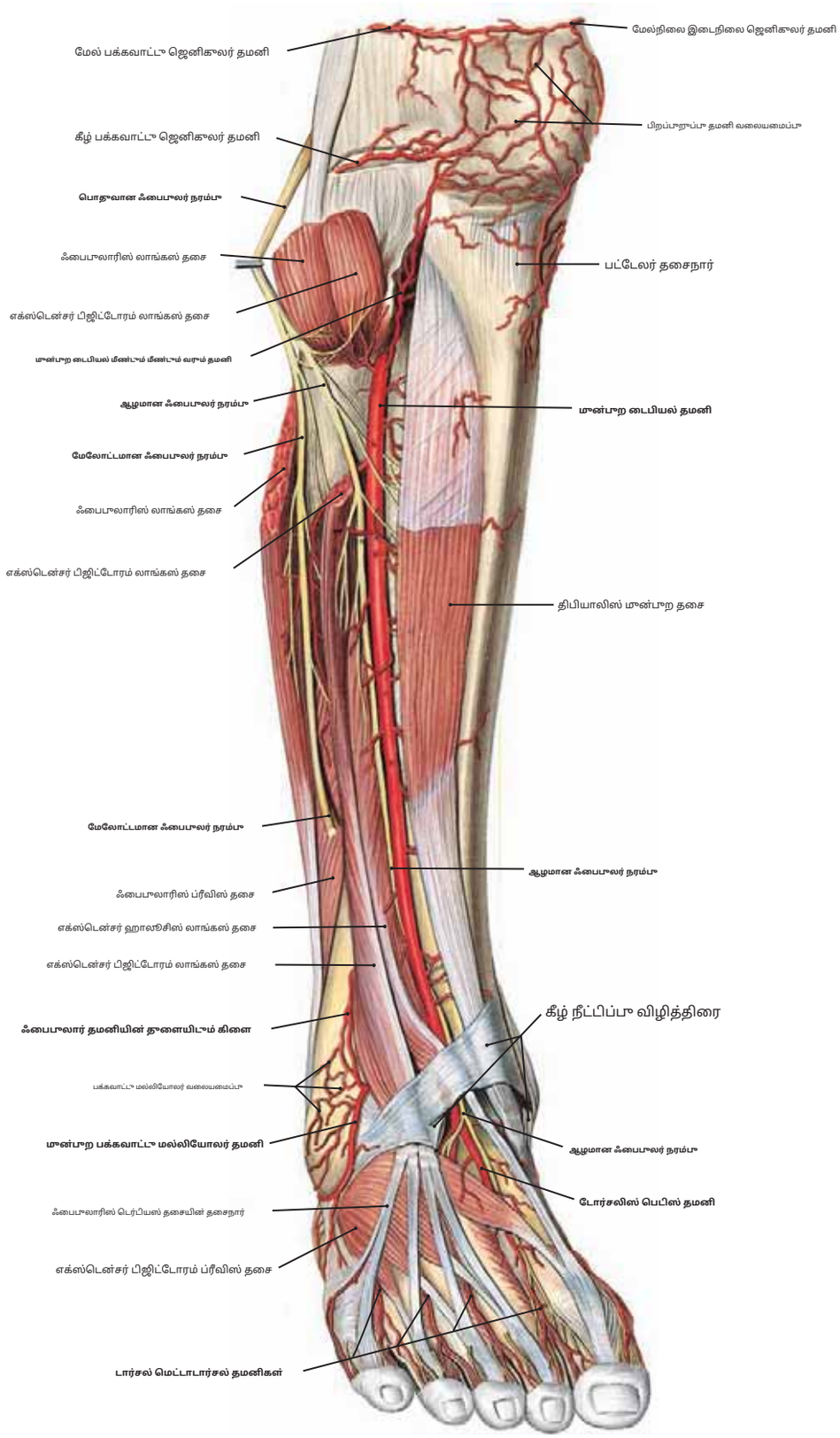

படம் 450 முன்பாற மற்றும் பக்கவாட்டுப் பிரிவுகளின் ஆழமான பிரித்தல்: நரம்பாகள் மற்றும் தமனிகள்

குறிப்பு: (1)**பொதுவான ஃபைபுலார் நரம்பு**ஃபைபுலாவின் தலையைச் சுற்றி பக்கவாட்டில் செல்கிறது, அது பிரிக்கிறது**மேலோட்டமான**மற்றும்**ஆழமான நார் நரம்பாகள்**, இது பக்கவாட்டு மற்றும் முன்பாறப் பகுதிகளின் தசைகளைப் பாதுமையாக்குகிறது.

(2) ஆழமான ஃபைபுலார் நரம்பு இணைக்கப்படுவது**முன்பாற டைபியல் தமனி,**இது பாதத்தை நோக்கி இறங்குகிறது, அங்கு அது ஆகிறது**முதுகுப் பகுதி தமனி.**

(3) மேலோட்டமான ஃபைபுலா நரம்பு பக்கவாட்டு மல்லியூலஸுக்கு மேலே சுமார் 7 அங்குலம் தோலுடையதாக மாறுகிறது, அதே நேரத்தில் ஆழமான ஃபைபுலா நரம்பு பெரூவிரல் மற்றும் இரண்டாவது கால்விரல்களுக்கு இடையில் தோலுடையதாக மாறுகிறது.

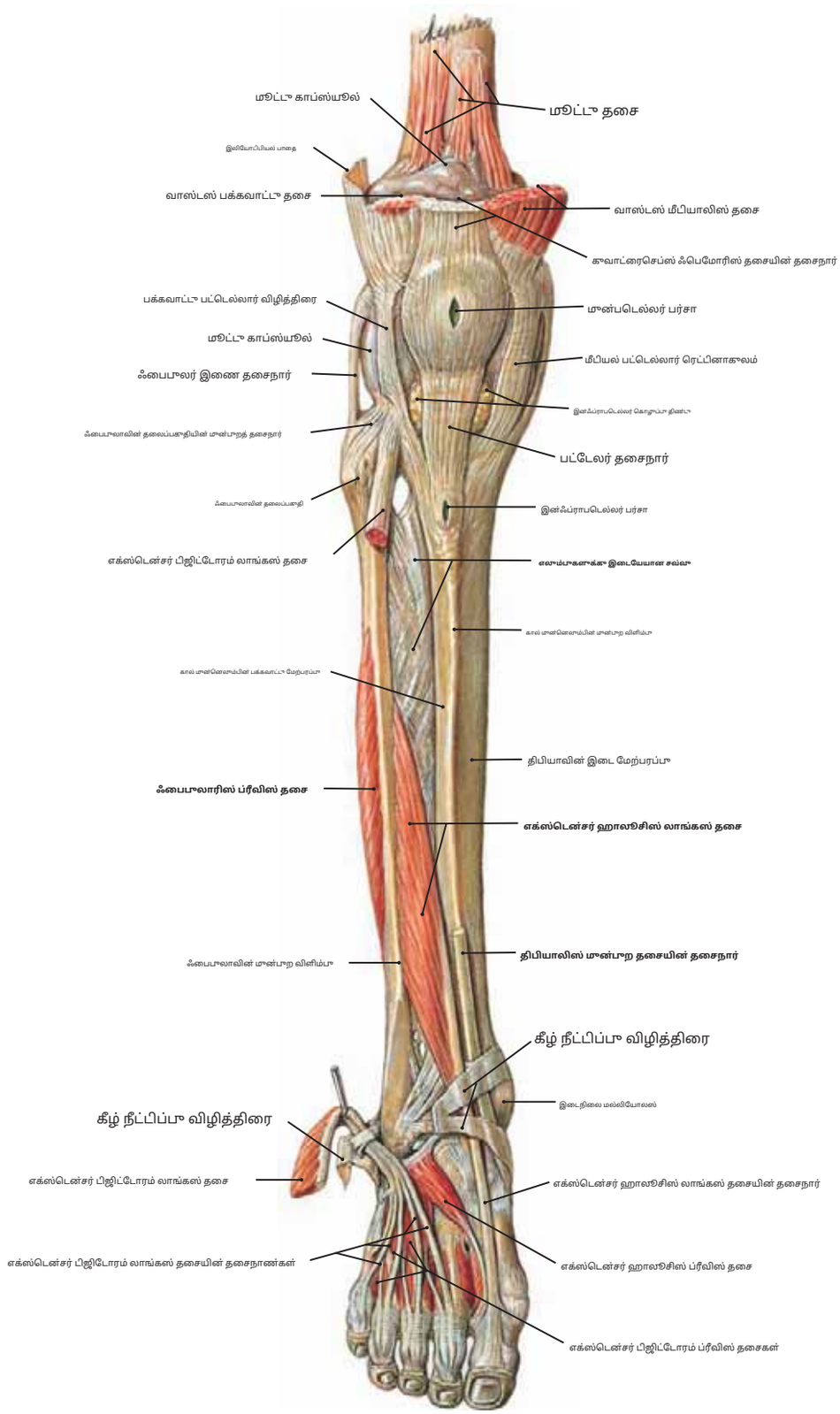

படம் 451 மான்பாற மற்றும் பக்கவாட்டுப் பிரிவுகளின் ஆழமான பிரித்தல்: தசைகள்

குறிப்பு: (1) திபியாலிஸ் மான்பாற மற்றும் ஃபைபுலாரிஸ் லாங்கஸ் தசைகளின் வயிறுகள் அகற்றப்பட்டு, எக்ஸ்டென்சர் பிஜிடோரம் லாங்கஸ் தசை அகற்றப்பட்டுள்ளது.

பிரதிபலித்தது. மழு அளவையும் கவனியுங்கள்**நீட்டிப்பு மயக்கம் நீண்டு**மற்றும் வயிறு**ஃபைபுலாரிஸ் ப்ரீவிஸ் தசை**.

(2) திபியா மற்றும் ஃபைபுலாவிற்கும் இடையே உள்ள இடை எலும்பு சவ்வு மற்றும் அதன் மேல் எல்லைக்கு மேலே உள்ள திறப்பு, இதன் வழியாக மான்பாற திபியல் நாளங்கள் செல்கின்றன.

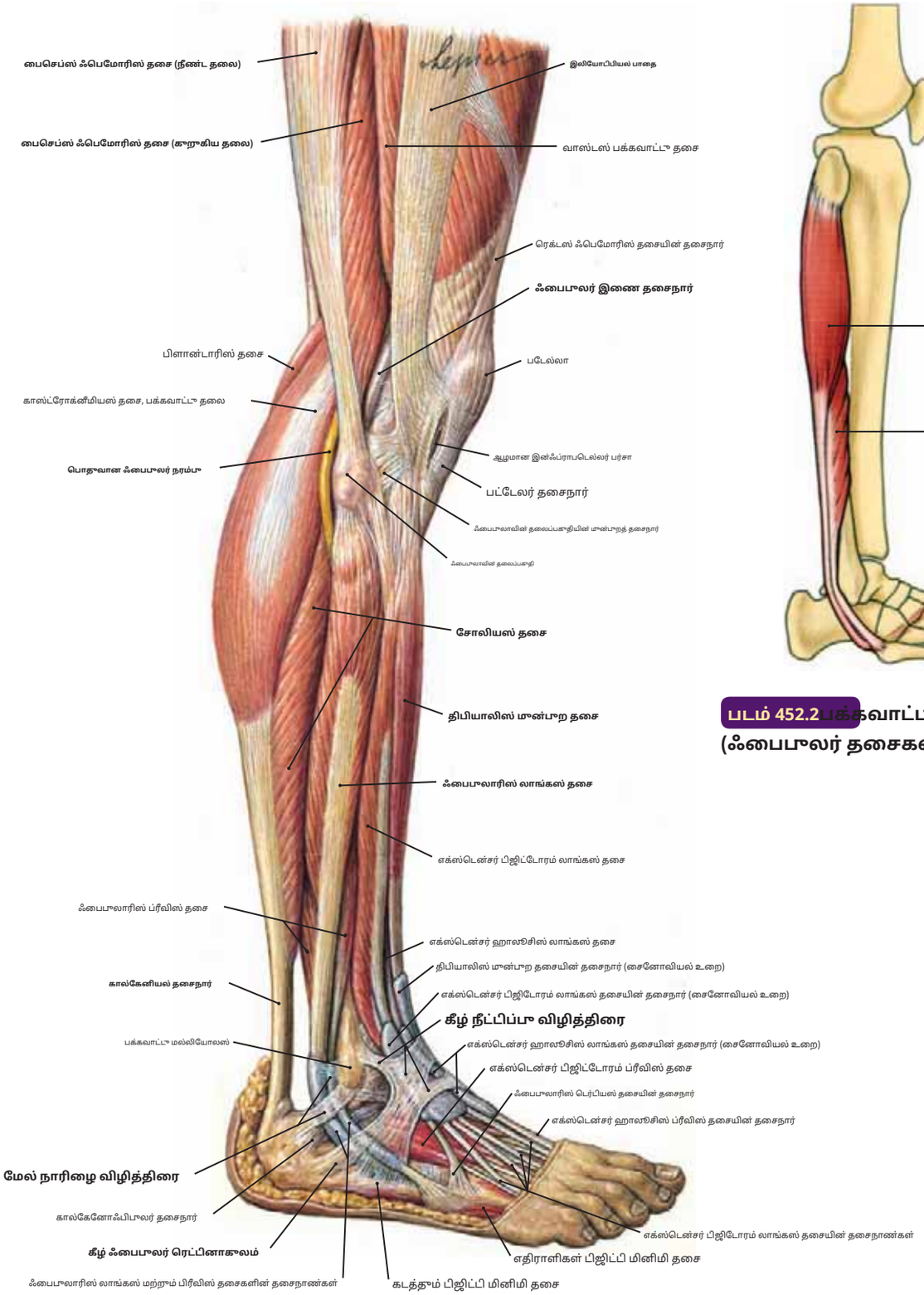

படம் 452.2 பக்கவாட்டுப் பிரிவு (ஃபைபுலர் தசைகள்)

படம் 452.1 வலது காலின் பக்கவாட்டுப் பிரிவு தசைகள் மற்றும் தசைநாண்கள் (பக்கவாட்டுத் தோற்றம்)

குறிப்பு: (1) தி**ஃபைபுலாரிஸ் லாங்கஸ்**மற்றும்**சுருக்கமான**காலின் பக்கவாட்டுப் பகுதியை ஆக்கிரமித்து, அவற்றின் தசைநாண்கள் இறங்குகின்றன பக்கவாட்டு மல்லியோலஸுக்குப் பின்னால் உள்ள கால். ஃபைபுலாரிஸ் லாங்கஸ் தசைநார் முதல் மெட்டாடார்சல் எலும்பின் அடிப்பகுதியில் செருக பாதத்தின் உள்ளங்காலைக் கடக்கிறது, அதே நேரத்தில் ஃபைபுலாரிஸ் பிரீவிஸ் ஐந்தாவது மெட்டாடார்சல் எலும்பின் அடிப்பகுதியில் நேரடியாக செருகுகிறது.

(2) மேலோட்டமான இடம்**ஃபைபுலாவின் தலைப்பகுதி**மற்றும் அதன் உறவு**பொதுவான ஃபைபுலார் நரம்பு**காலின் பக்கவாட்டுப் பகுதியில் ஏற்படும் அதிர்ச்சி இந்த நரம்புக்கு காயம் ஏற்படுத்தக்கூடும், இதன் விளைவாக கால் வீழ்ச்சி எனப்படும் ஒரு நிலை ஏற்படலாம், ஏனெனில் டார்சிஃப்ளெக்சர்கள் நரம்பு தளர்ச்சியடையும் மற்றும் பின்புறப் பகுதியில் உள்ள பிளாண்டர் நெகிழ்வுகளின் செயல்பாடு இனி எதிர்க்கப்படாது.

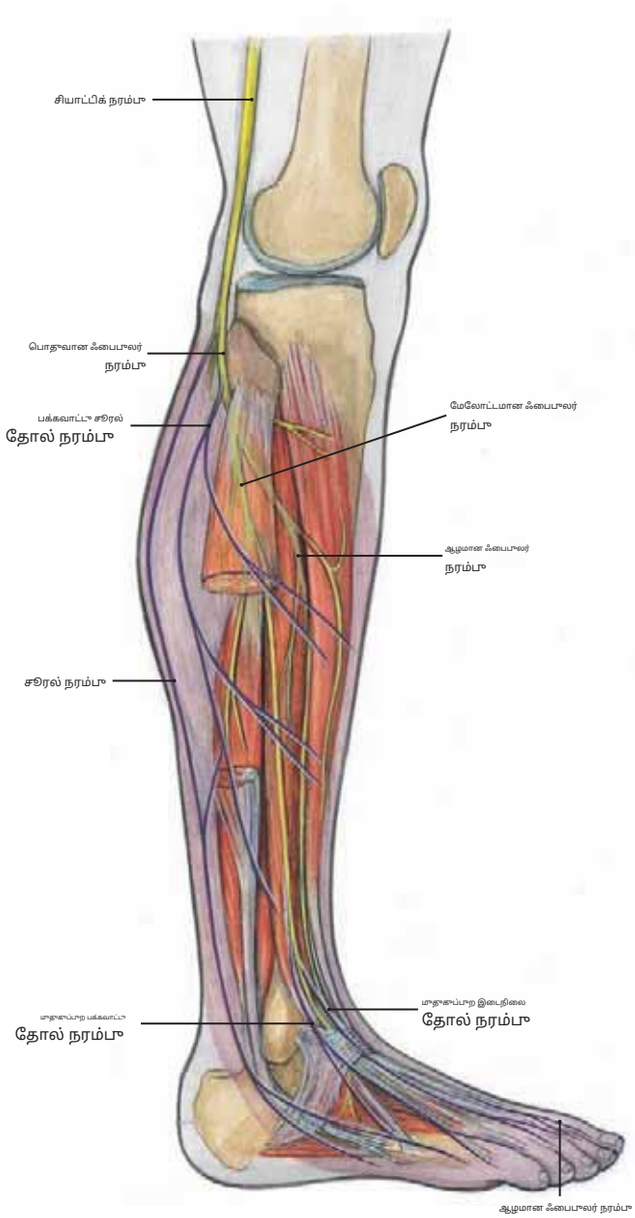

படம் 453.1 மேலோட்டமான மற்றும் ஆழமான இழை நரம்புகள்

குறிப்பு: தோல் நரம்புகள் ஊதா நிறத்தில் உள்ளன.

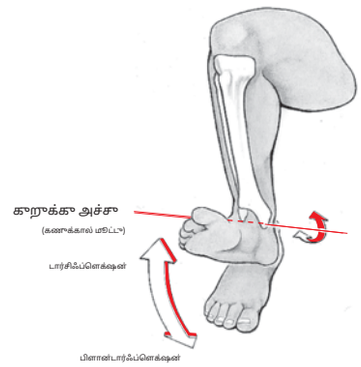

படம் 453.2 டார்சிஃப்ளெக்ஷன் மற்றும் பிளாண்டர் ஃப்ளெக்ஷன் பாதத்தின் (கணுக்கால் மூட்டில்)

குறிப்பு: அது (1)**டார்சிஃப்ளெக்ஷன்:**

(அ) பாதத்தின் பின்புறத்தை முன் காலின் மேற்பரப்புக்கு தோராயமாக அளவிட முயற்சிக்கிறது.

(b) கணுக்கால் மூட்டில் நீட்டிப்பாகக் கருதப்படுகிறது.

(c) காலின் முன்புறப் பகுதியில் உள்ள தசைகளால் செய்யப்படுகிறது.

(2)**உள்ளங்கால் நெகிழ்வு:**

(அ) பின்புற நெகிழ்வை மாற்றியமைக்கிறது, மேலும் ஒருவர் கால் விரல்களில் நிற்கும்போதும் ஏற்படுகிறது.

(b) கணுக்கால் மூட்டில் நெகிழ்வாகக் கருதப்படுகிறது.

(c) காலின் தசையால் செய்யப்படுகிறது.

எம்.பி.ஏ.

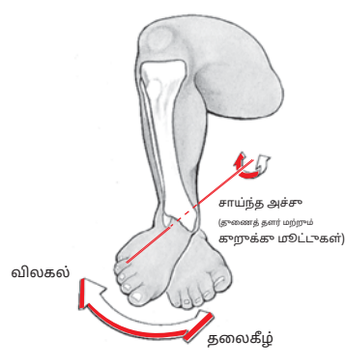

படம் 453.3 பாதத்தின் தலைகீழ் மற்றும் தலைகீழ் மாற்றம் (சப்டலார் மற்றும் குறுக்குவெட்டு மூட்டில்)

குறிப்பு: அது (1)**தலைகீழ்:**

(அ) பாதத்தை மேலே தூக்க முயற்சிப்பது, அதாவது உள்ளங்காலை நடுப்பகுதியாகவோ அல்லது உள்நோக்கியோ திருப்புவது.

(ஆ) காலில் உள்ள தசைகளால் செய்யப்படுகிறது, அவை பாதத்தின் மையமாக இணைக்கப்பட்டுள்ளன (டிபியாலிஸ் முன்புறம்*மற்றும்*பின்புறம்; நீட்டிப்பு*மற்றும்* நெகிழ்வு ஹாலூசிஸ் லாங்கஸ்).

(2)**விலகல்:**

(அ) பாதத்தை நீட்டி நீட்டி வைக்க முயற்சிப்பது, அதாவது, உள்ளங்காலை பக்கவாட்டில் அல்லது வெளிப்புறமாகத் திருப்புவது.

(ஆ) ஃபைபுலாரிஸ் லாங்கஸ், பிரீவிஸ் மற்றும் டெர்டியஸ் போன்ற பாதத்தில் பக்கவாட்டில் இணைக்கும் காலில் உள்ள தசைகளால் செய்யப்படுகிறது.

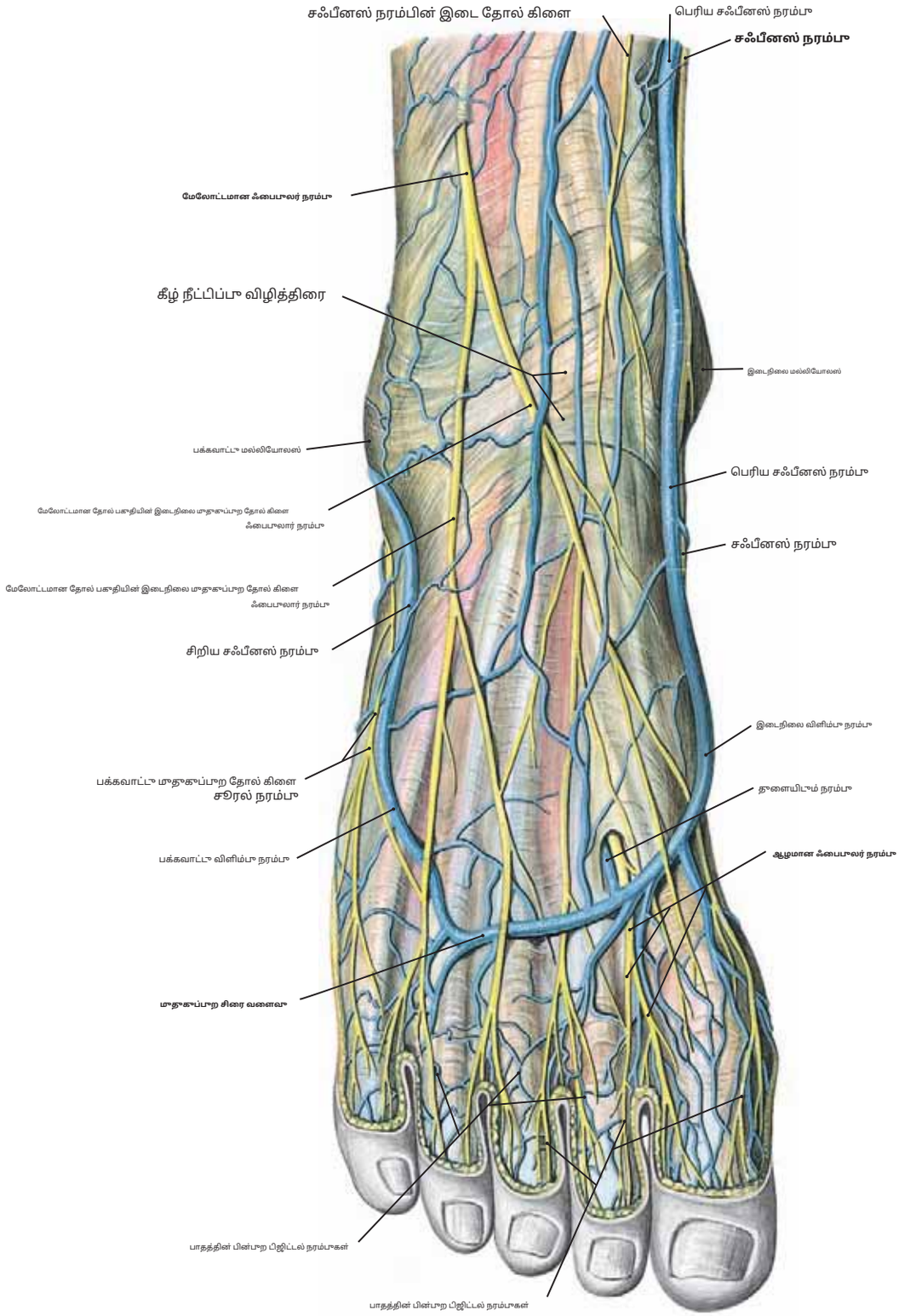

படம் 454 வலது பின்பு பாதத்தின் மேலோட்டமான நரம்புகள் மற்றும் நரம்புகள்

காறிப்பு: (1) மூலகூப் பாதத்தின் தோல் உள்வைப்பு மூக்கியமாக**மேலோட்டமான நார் நரம்பு**(L4, L5, S1). கூடுதலாக,**ஆழமான ஃபைபுலார் நரம்பு**(L4, L5) மூதல் மற்றும் இரண்டாவது கால்விரல்களின் அருகிலுள்ள பக்கங்களை வழங்குகிறது, அதே நேரத்தில்**பக்கவாட்டு மூலகூப்பு தோல் நரம்பு**((S1, S2; பாதத்தில் உள்ள சூரல் நரம்பின் மூனையக் கிளை) ஐந்தாவது இலக்கத்தின் பக்கவாட்டு மற்றும் மூலகூ அம்சங்களை வழங்குகிறது.

(2) பிஜிட்டல் மற்றும் மெட்டாடார்சல் நரம்புகள் கால் விரல்களிலிருந்து பின்னோக்கிச் சென்று பாதத்தின் பின்பு சிரை வளைவை உருவாக்குகின்றன. இந்த வளைவிலிருந்து,**பெரிய சஃபீனஸ் நரம்பு** இடைநிலையாக மேலே செல்கிறது மற்றும்**சிறிய சஃபீனஸ் நரம்பு**பாதத்தின் பின்புறத்தில் பக்கவாட்டில்.

(3) தோல் கிளை**சஃபீனஸ் நரம்பு**முன்பக்கமாக கணுக்கால் மூட்டு வரை கீழ்நோக்கி நீண்டுள்ளது. நடுவில், சஃபீனஸ் நரம்பின் மூக்கிய தண்டு பெருவிரலின் மெட்டாடார்சோபாலஞ்சியல் மூட்டு வரை கீழ்நோக்கி நீண்டுள்ளது.

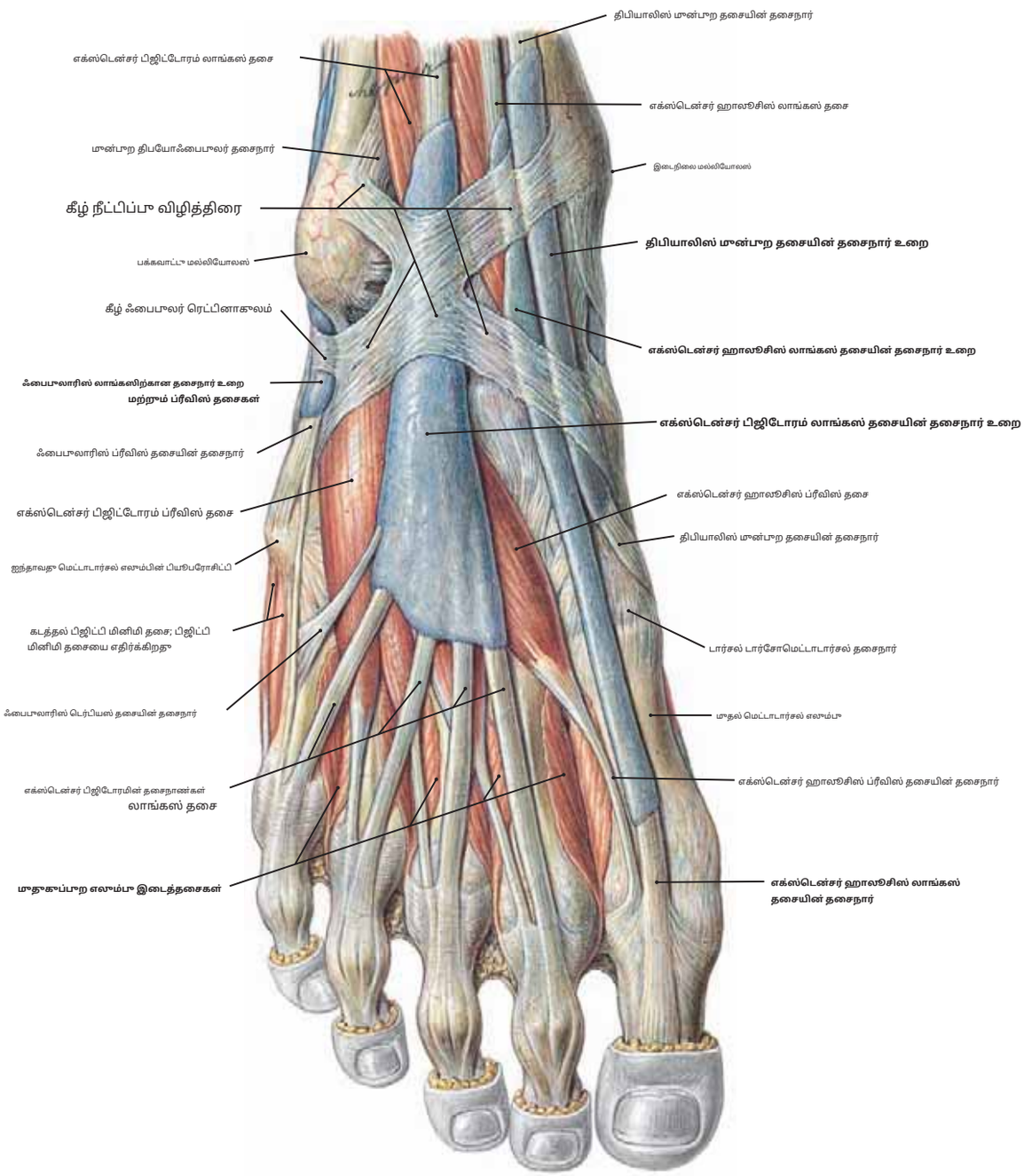

படம் 455 வலது பின்புற பாதத்தின் தசைகள், தசைநாண்கள் மற்றும் தசைநாண் உறைகள் (மேலோட்டமான பார்வை)

குறிப்பு: (1) திபியாலிஸ் முன்புறம், எக்ஸ்டென்சர் ஹாலூசிஸ் லாங்கஸ் மற்றும் எக்ஸ்டென்சர் பிஜிடோரம் லாங்கஸ் ஆகியவற்றின் தசைநாண்கள் Y-வடிவ (அல்லது X-வடிவ) மூலம் பிணைக்கப்பட்டுள்ளன.

கணுக்கால் மூட்டு மட்டத்தில் பாதத்தின் பின்புறத்தில் நுழையும் போது தாழ்வான எக்ஸ்டென்சர் ரெட்டினாகுலம்.

(2) ஒவ்வொரு கால்விரலின் தொலைதூர ஃபாலன்க்ஸின் மூலகூப் பகுதியிலும் எக்ஸ்டென்சர் தசைநாண்கள் செருகப்படுகின்றன. கூடுதலாக, எக்ஸ்டென்சர் பிஜிடோரம் லாங்கஸின் தசைநாண்கள் நான்கு பக்கவாட்டு கால்விரல்களின் நடு ஃபாலன்க்ஸின் பின்புறத்திலும் செருகப்படுகின்றன.

(3) ஃபைபுலாரிஸ் டெர்டியஸின் தசைநார் ஐந்தாவது மெட்டாடார்சல் எலும்பின் அடிப்பகுதியில் செருகப்படுகிறது (சில சமயங்களில் நான்காவது எலும்பிலும் கூட).

(4) தனித்தனி சினோவியல் உறைகள் (நீல நிறத்தில் காட்டப்பட்டுள்ளன) திபியாலிஸ் முன்புற மற்றும் எக்ஸ்டென்சர் ஹாலூசிஸ் லாங்கஸின் தசைநாண்களைச் சுற்றி அமைந்துள்ளன. பிரதான தசைநார் மற்றும் எக்ஸ்டென்சர் பிஜிடோரம் லாங்கஸின் தனிப்பட்ட பிஜிட்டல் தசைநாண்களுக்கான பொதுவான சினோவியல் உறையையும் கவனியுங்கள்.

(5) இரண்டு மல்லியோலியின் கீழ் பக்கவாட்டாகவும் நடுவாகவும் உள்ள தசைநார் உறைகள் படங்கள் 456.1 மற்றும் 456.2 இல் காட்டப்பட்டுள்ளன.

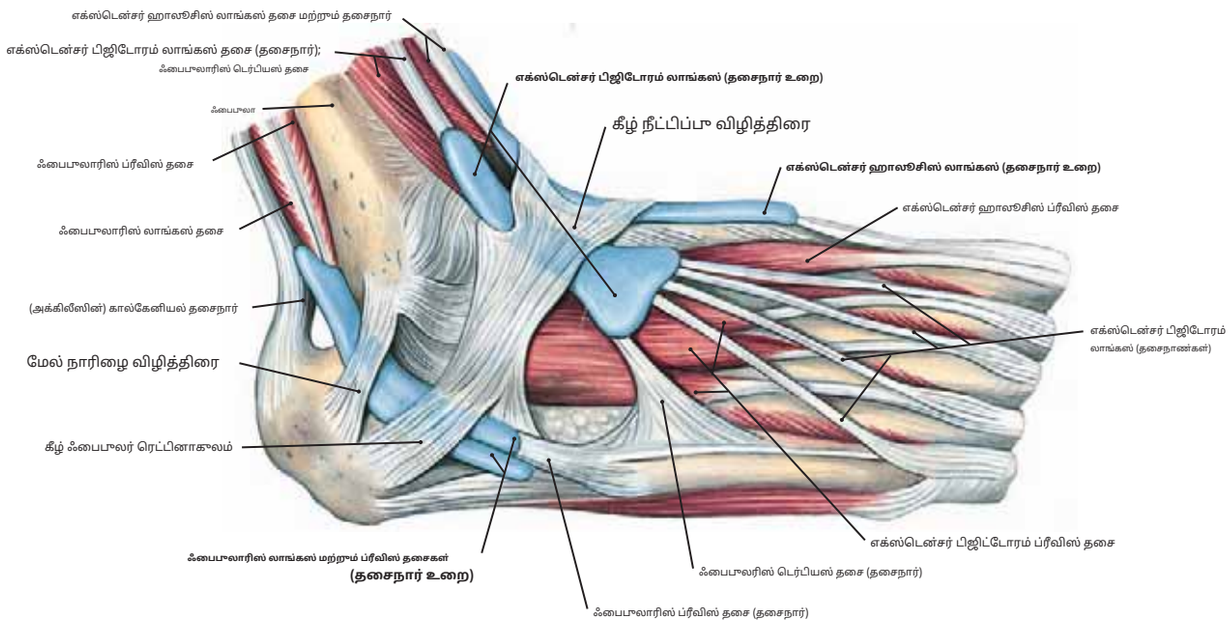

படம் 456.1 தசைநாண்கள் மற்றும் சைனோவியல் உறைகள்: பாதத்தின் வலது முதுகு மற்றும் கணுக்கால் பகுதி (பக்கவாட்டு தோற்றம்)

குறிப்பு: (1) மணிக்கட்டைப் போலவே, கணுக்கால் பகுதியில் உள்ள தசைநாண்கள் காலில் இருந்து பாதத்திற்குள் செல்லும் போது நெருக்கமாக முதலீடு செய்வதன் மூலம் பிணைக்கப்படுகின்றன.**விழித்திரை**மற்றும் சூழப்பட்டுள்ளது**மூட்டு உறைகள்**, இவை இந்தப் படத்திலும் படம் 456.2 இல் நீல நிறத்திலும் குறிக்கப்பட்டுள்ளன.

(2) கணுக்கால் மூட்டுக்கு முன்புறமாகவும், பாதத்தின் பின்புறத்திலும் மூன்று தனித்தனி சினோவியல் உறைகள் உள்ளன, ஒன்று எக்ஸ்டென்சர் டிஜிடோரம் லாங்கஸ் மற்றும் ஃபைபுலாரிஸ் டெர்டியஸ் ஆகியவற்றை உள்ளடக்கியது, இரண்டாவது எக்ஸ்டென்சர் ஹாலூசிஸ் லாங்கஸுக்கு, மூன்றாவது டிபியாலிஸ் முன்புறத்திற்கு (படங்கள் 452.1 மற்றும் 455 ஐப் பார்க்கவும்).

(3) பக்கவாட்டு மல்லியோலஸுக்குப் பின்னால் ஃபைபுலாரிஸ் லாங்கஸ் மற்றும் ப்ரீவிஸ் தசைகளுக்கு ஒரு ஒற்றை தசைநார் உறை உள்ளது, பின்னர் அது ஒவ்வொரு தசைநார் வழியாகவும் சிறிது தூரம் தொடர தொலைவில் பிரிகிறது.

(4) தசைநாண்கள் மற்றும் அவற்றின் உறைகளை எலும்புக்கு அருகில் பிணைக்கும் கீழ் நீட்டிப்பு விழித்திரை மற்றும் மேல் மற்றும் கீழ் இழை விழித்திரை.

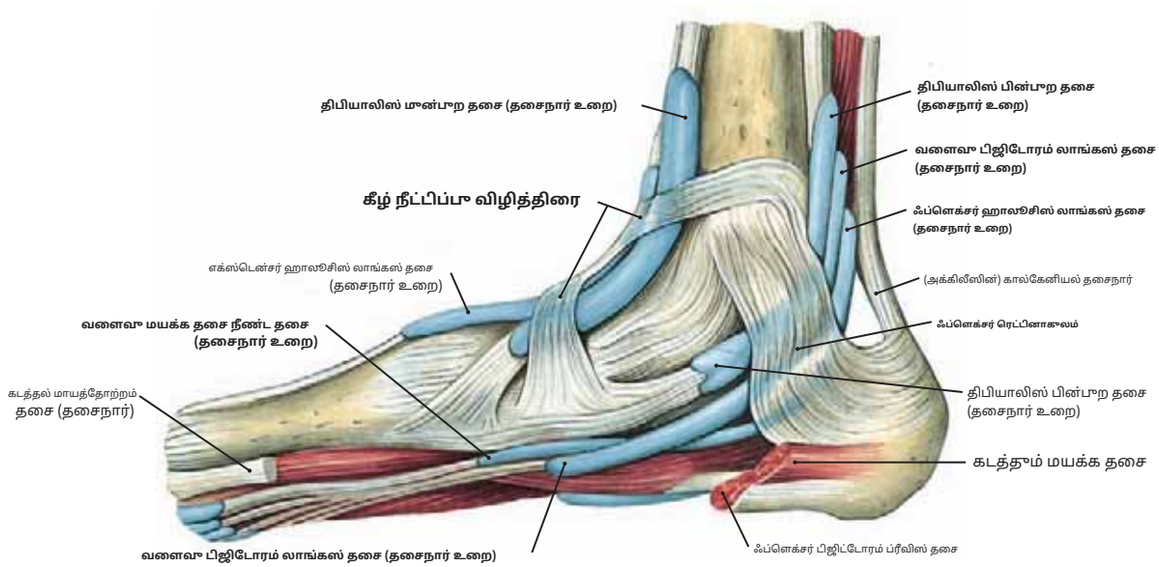

படம் 456.2 தசைநாண்கள் மற்றும் சைனோவியல் உறைகள்: பாதத்தின் வலது முதுகு மற்றும் கணுக்கால் பகுதி (இடைநிலைப் பார்வை)

குறிப்பு: (1) இந்த இடைநிலைக் காட்சியில் இருந்து பின்புறத்தில் உள்ள திபியாலிஸ் முன்புற மற்றும் எக்ஸ்டென்சர் ஹாலூசிஸ் லாங்கஸின் சைனோவியல் உறைகள் மற்றும் தசைநாண்களைக் காணலாம். பாதத்தின் தசைநாண்கள் மற்றும் மீடியல் மல்லியோலஸுக்குக் கீழே உள்ள மூன்று தசைநாண்கள், பின்புறப் பகுதியிலிருந்து பாதத்தின் பிளான்டார் அம்சத்திற்குள் செல்கின்றன: டிபியாலிஸ் போஸ்டீரியர், ஃப்ளெக்சர் டிஜிடோரம் லாங்கஸ் மற்றும் ஃப்ளெக்சர் ஹாலூசிஸ் லாங்கஸ்.

(2) கீழ் நீட்டிப்பு விழித்திரையின் இருபிரிவு தன்மை, மற்றும் நெகிழ்வு விழித்திரை இடைநிலை மல்லியோலஸின் கீழ் கட்டமைப்புகளைப் பாதுகாக்கும் விதம்.

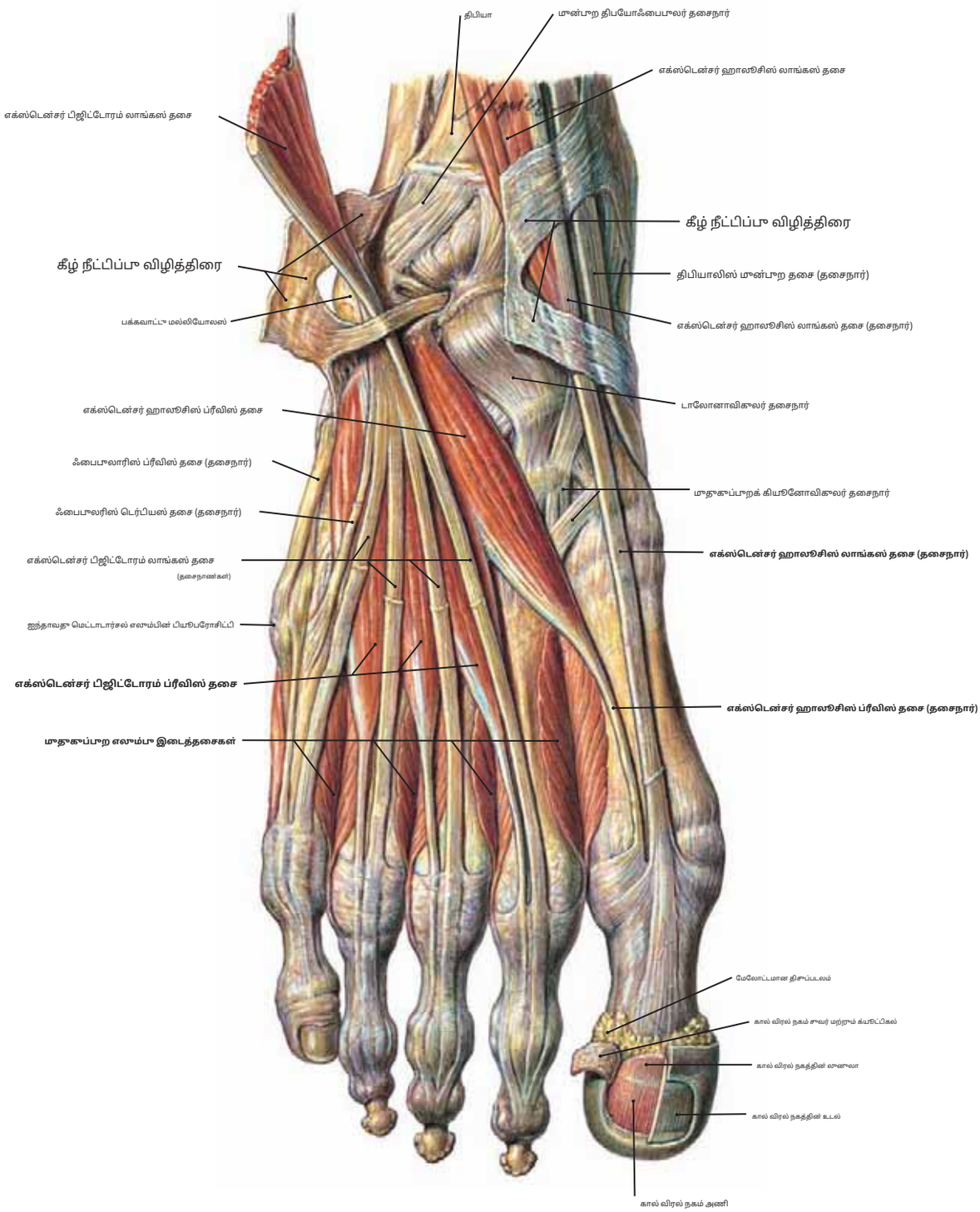

படம் 457 வலது பாதத்தின் மாதுகுப் பகுதியில் உள்ள தசைகள் மற்றும் தசைநாண்கள்

பாதத்தின் பின்புறத்தில் தசைகள்

தசை	தோற்றம்	செருகல்	உள்நோக்கம்	செயல்பாடு
எக்ஸ்டென்சர் ஹாலூசிஸ் சுருக்கமான	குதிகால் எலும்பின் மாதுகுப்புறத் தோற்றம்	பெருவிரலின் அருகாமையில் உள்ள ஃபாலன்க்ஸின் அடிப்பகுதியின் பக்கவாட்டுப் பக்கம்	ஆழமான ஃபைபுலர் நரம்பு (எல்5, எஸ்1)	பெருவிரலின் அருகாமையில் உள்ள ஃபாலன்க்ஸை நீட்டிக்க உதவுகிறது.
எக்ஸ்டென்சர் பிஜிடோரம் சுருக்கமான	குதிகால் எலும்பின் மாதுகு மற்றும் பக்கவாட்டு பகுதி	இரண்டாவது, மூன்றாவது மற்றும் நான்காவது கால்விரல்களுக்கான எக்ஸ்டென்சர் பிஜிடோரம் லாங்கஸ் தசையின் தசைநாண்களின் பக்கவாட்டுப் பக்கம்.	ஆழமான ஃபைபுலர் நரம்பு (எல்5, எஸ்1)	இரண்டாவது, மூன்றாவது மற்றும் நான்காவது கால்விரல்களின் அருகாமையில் உள்ள ஃபாலாங்க்களை நீட்ட உதவுகிறது.

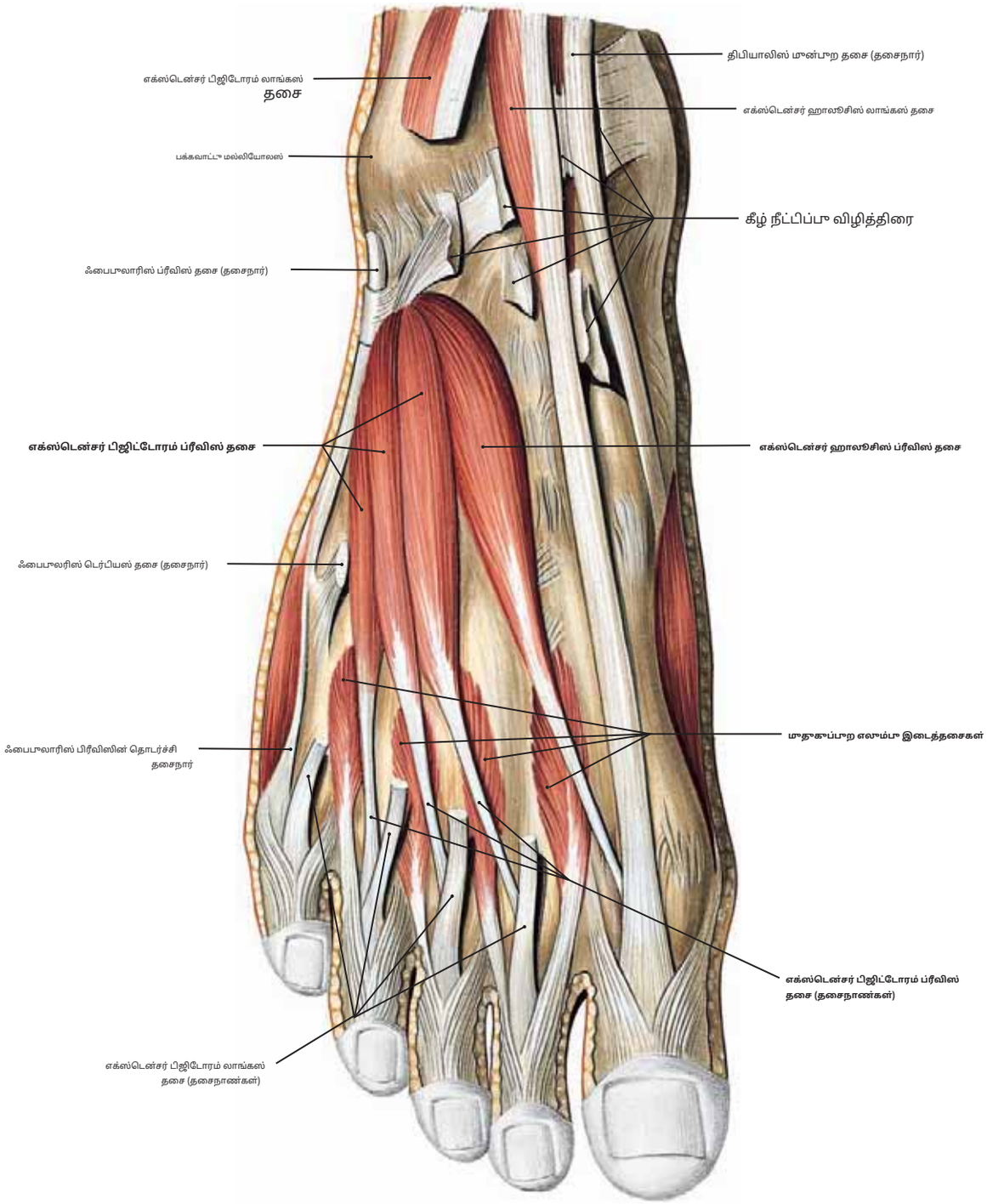

படம் 458 **முதுகுப் பாதத்தின் உள்ளார்ந்த தசைகள் (வலது)**

குறிப்பு: (1) கீழ் எக்ஸ்டென்சர் ரெட்டினாகுலம் திறக்கப்பட்டுள்ளது மற்றும் எக்ஸ்டென்சர் டிஜிடோரம் லாங்கஸ் மற்றும் ஃபைபுலாரிஸ் டெர்டியஸ் தசைகளின் தசைநாண்கள் திறக்கப்பட்டுள்ளன. தூண்டிக்கப்பட்டுள்ளன.

(2) தி**நீட்டிப்பு மாயத்தோற்ற தசை**மற்றும் மூன்று சிறிய வயிறுகள்**நீட்டிப்பு டிஜிட்டல் சுருக்கம்.**இந்த தசைகளின் மென்மையான தசைநாண்கள், நடு நான்கு கால்விரல்களின் அருகாமையில் உள்ள ஃபாலன்க்ஸில் செருகப்படுகின்றன.

(3) நான்கு**முதுகு எலும்பு இடைத்தசைகள்**இந்த தசைகள் கால்விரல்களை பாதத்தின் நீளமான அச்சிலிருந்து (இரண்டாவது கால்விரலின் நடுப்பகுதி வரை) கடத்துகின்றன. முதல் முதுகுப்புற எலும்பு இடை தசை இரண்டாவது கால்விரலின் நடுப்பகுதியில் செருகப்படுகிறது, மீதமுள்ள மூன்று இரண்டாவது, மூன்றாவது மற்றும் நான்காவது கால்விரல்களின் பக்கவாட்டு பக்கத்தில் செருகப்படுகின்றன.

(4) முதுகுப்புற எலும்பு இடைத்தசைகள் பொதுவாக தசைகளின் ஆழமான அடுக்காகக் குறிப்பிடப்படுகின்றன என்றாலும்**அங்கால்**பாதத்தின் அம்சத்தில், எக்ஸ்டென்சர் டிஜிடோரம் லாங்கஸ் மற்றும் பிரீவிஸ் தசைகளின் தசைநாண்களின் பிரதிபலிப்பைத் தொடர்ந்து, அவை முதுகு மேற்பரப்பில் சிறப்பாகக் காணப்படுகின்றன.

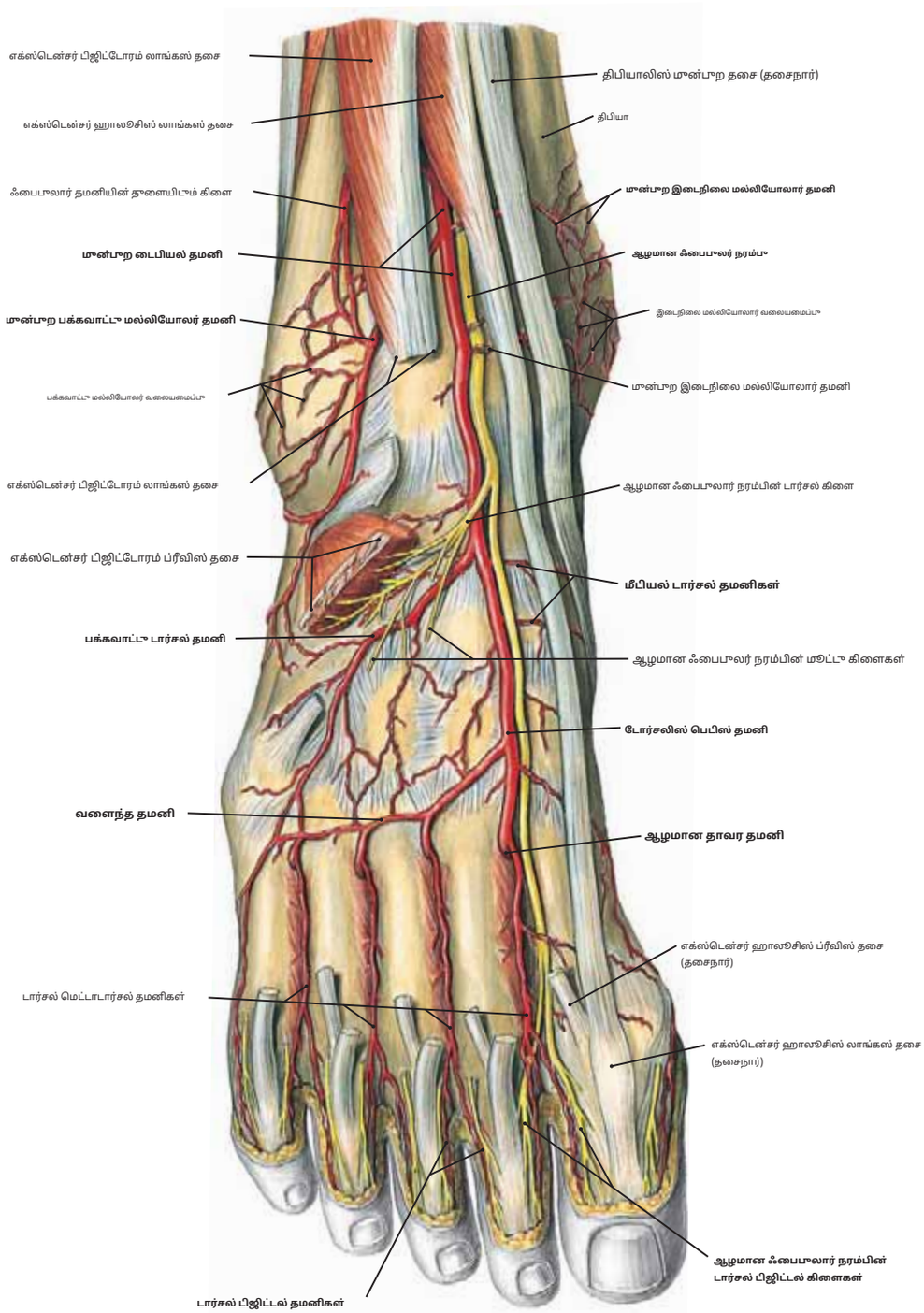

படம் 459 **டார்சல் பாதத்தின் ஆழமான நரம்புகள் மற்றும் தமனிகள்**

குறிப்பு: (1) ஆழமான பாதை**மூன்பூற டைபியல் தமனி**மற்றும்**ஆழமான நார் நரம்பு**அவற்றின் கிளைகள் வெளிப்பட்டுவிட்டன. அவை இடையில் உள்ள பாதத்திற்குள் நுழைகின்றன. எக்ஸ்டென்சர் ஹாலூசிஸ் லாங்கஸ் மற்றும் எக்ஸ்டென்சர் பிஜிடோரம் லாங்கஸ் தசைகளின் தசைநாண்கள்.

(2) மூன்பூற டைபியல் தமனி**மாதாகுத் தண்டு தமனி**கணுக்கால் மூட்டுக்கு கீழே.**ஆழமான தாவர தமனி**டார்சலிஸ் பெடிஸிலிருந்து கிளைகள் உருவாகி, முதல் இரண்டு மெட்டாடார்சல் எலும்புகளுக்கு இடையே உள்ள திசுக்களைத் தூளைத்து, அங்கால் பாதத்திற்குள் நுழைகின்றன. மேலும் கவனிக்கவும்**முள்ளந்தண்டு எலும்பு, டார்சல், வில் வடிவ, மாதாகுப்பூற மெட்டாடார்சல்,**மற்றும்**பிஜிட்டல் தமனிகள்.**

(3) தி**ஆழமான நார் நரம்பு**பாதத்தில் உள்ள எக்ஸ்டென்சர் ஹாலூசிஸ் மற்றும் எக்ஸ்டென்சர் பிஜிடோரம் ப்ரீவிஸ் தசைகளை வழங்குகிறது மற்றும் இரண்டு மாதாகுப்பூற பிஜிட்டல் நரம்புகளாக தொலைதூரத்தில் முடிவடைகிறது, அவை பெருவிரல் மற்றும் இரண்டாவது கால்விரலின் அருகிலுள்ள பக்கங்களுக்கு உணர்ச்சி கண்டுபிடிப்பை வழங்குகின்றன. மற்ற கால்விரல்களின் மாதாகுப்பூற அம்சத்தில் உள்ள உணர்ச்சி கண்டுபிடிப்பு**மேலோட்டமான ஃபைபுலர் நரம்பு.**

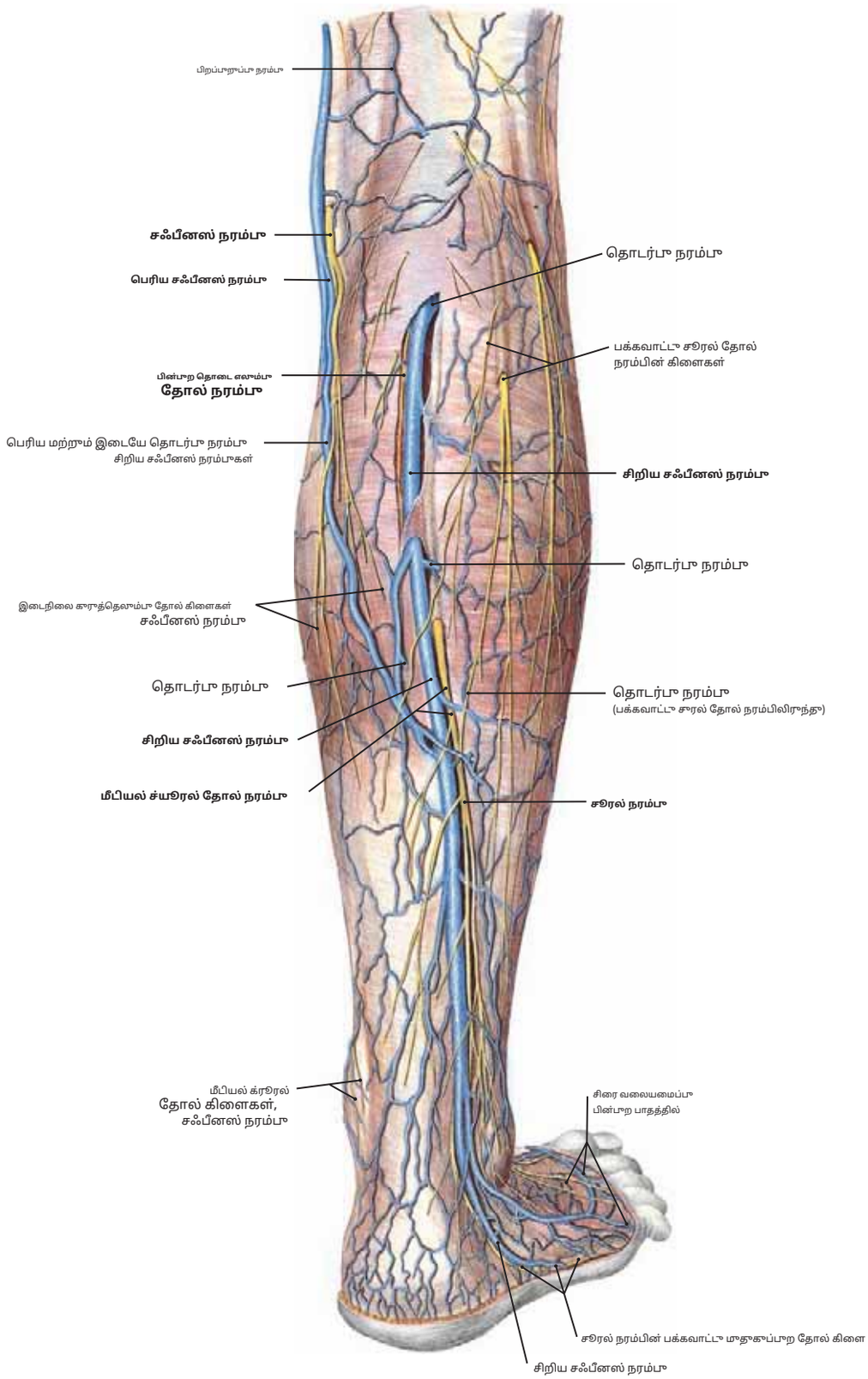

படம் 460 பின்பாற கால் மற்றும் மதகுப் பாதத்தின் மேலோட்டமான நரம்பாகள் மற்றும் தோல் நரம்பாகள்

காறிப்பு: (1) தி**சிறிய சஃபீனஸ் நரம்பு**பாதத்தின் பின்பாறப் பக்கத்தில் உருவாகி பாப்லிட்டல் ஃபோஸாவிற்கு மேலேறி, மேலோட்டமான தொடர்பாக்கு உட்படுகிறது. அதன் கிளைகள் அதை பெரிய சாஃபீனஸ் நரம்பாடன் இணைக்கின்றன.

(2) தி**சூரல் நரம்பு**இது ஒரு பெரிய கிளையின் சந்திப்பால் உருவாகிறது, இடைநிலை சூரல் தோல் நரம்பு (டைபியல் நரம்பிலிருந்து), மற்றும் பக்கவாட்டு சூரல் தோல் கிளைகள் பொதுவான ஃபைபுலர் நரம்பிலிருந்து. இந்த நரம்பு காலின் போஸ்டரோலேட்டரல் பகுதியின் பெரும்பகுதியையும், மீபியல் க்ரூரல் தோல் கிளைகளையும் வழங்குகிறது. **சஃபீனஸ் நரம்பு**போஸ்டெரோமெபியல் காலை வழங்கவும்.

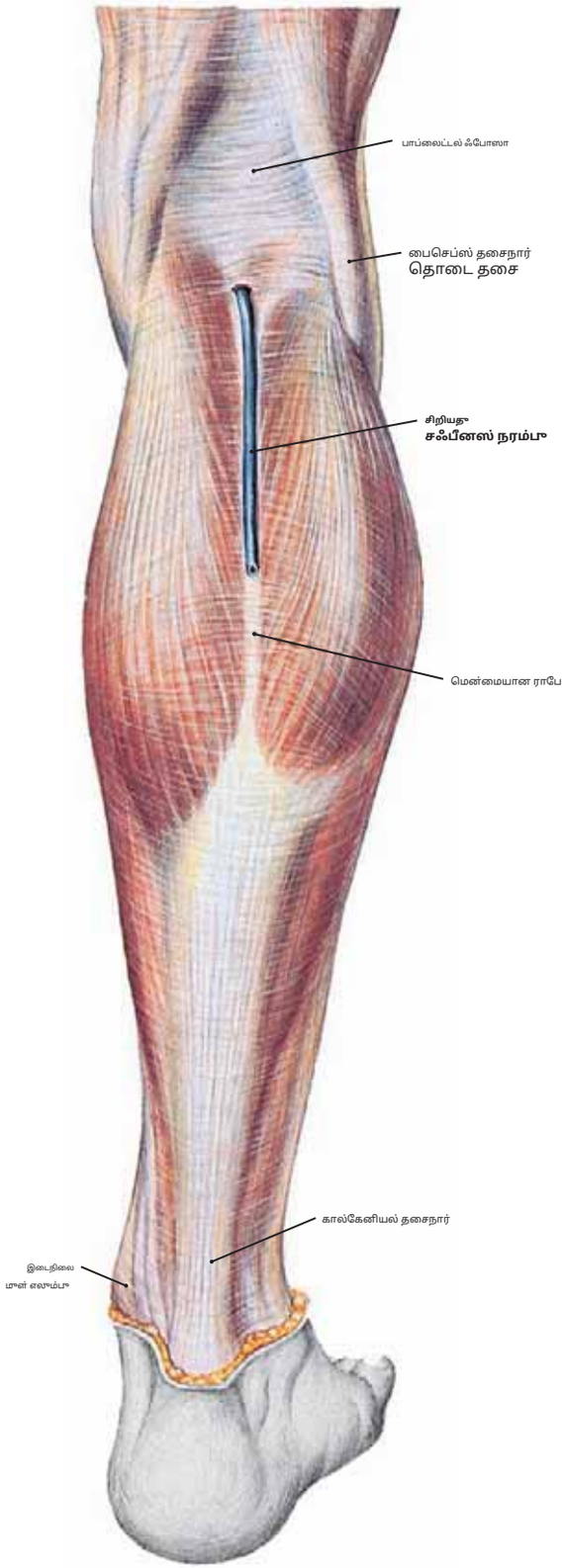

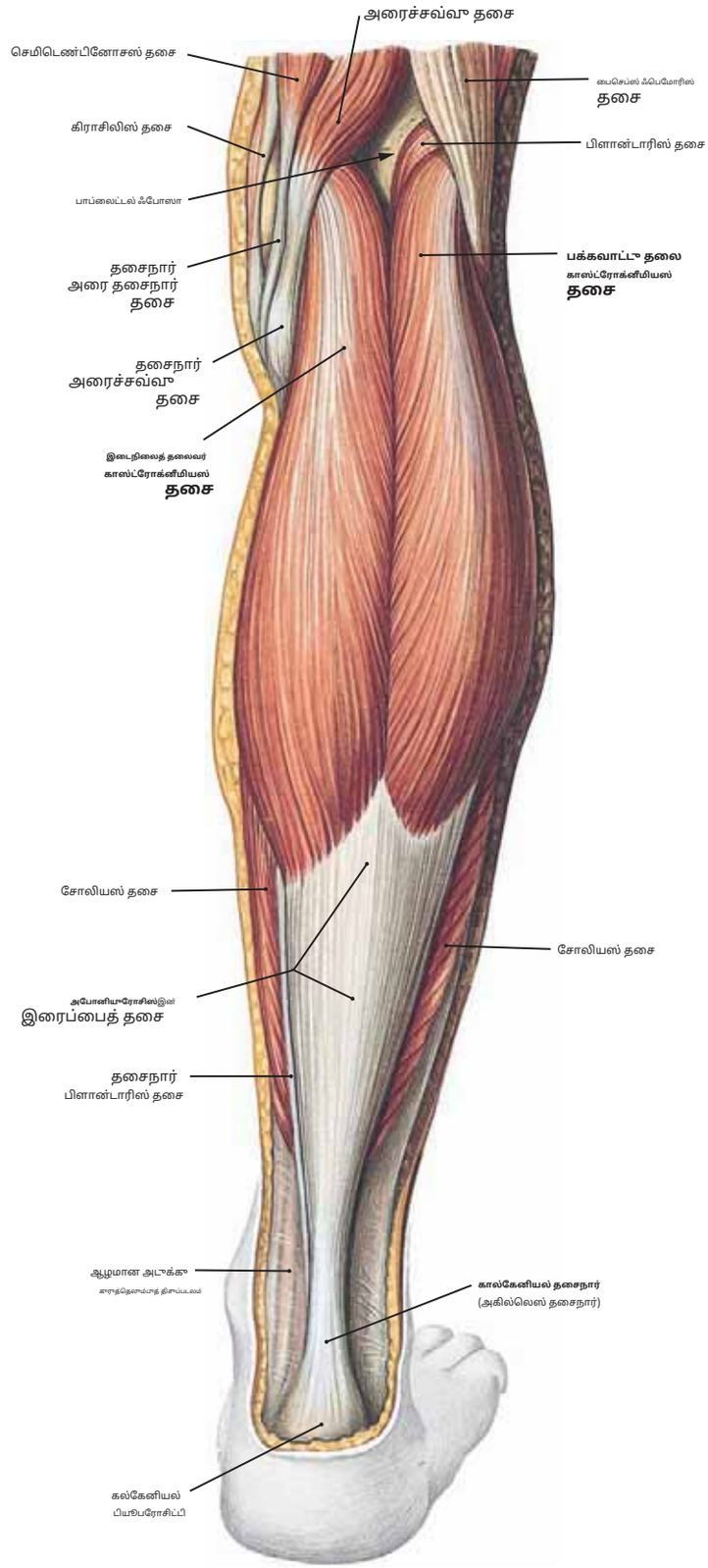

படம் 461.1 காலின் ஆழமான ஃபாசியா (கூரூரல் ஃபாசியா) (பின்புறத் தோற்றம்)

குறிப்பு: காலின் ஆழமான திசுப்படலம் முழங்காலுக்கும் கணுக்காலுக்கும் இடையிலான அனைத்து தசைகளையும் நெருக்கமாகப் பிடித்து, பாப்லைட்டல் ஃபோஸாவின் மேல் ஃபாஸியல் உறையை உருவாக்குகிறது. இது தொடையின் திசுப்படல லட்டாவுடன் மேலேயும், கணுக்கால் பகுதியில் உள்ள எலும்புகளுக்கு அருகில் தசைநாண்களை பிணைக்கும் ரெட்டினாகுலாவுடன் கீழேயும் தொடர்ச்சியாக உள்ளது.

படம் 461.2 பின்புற காலின் தசைகள்: மேலோட்டமான கன்று தசைகள்

குறிப்பு: (1) தி**இரைப்பைத் தசை**மோதலில் இருந்து இரண்டு தலைகளால் எழுகிறது- தொடை எலும்பின் பின்புற மேற்பரப்பு மற்றும் டைல்ஸ். இது வலுவானது மூலம் செருகப்படுகிறது. **குதிகால் தசைநார்**குதிகால் எலும்பின் பியூபரோசிட்டி மீது.

(2) காஸ்ட்ரோக்னீமியஸ் என்பது பாதத்தின் வலுவான தாவர நெகிழ்வு தசையாகும், மேலும் அதன் தொடர்ச்சியான செயல்பாடு முழங்காலில் காலையும் வளைக்கிறது.

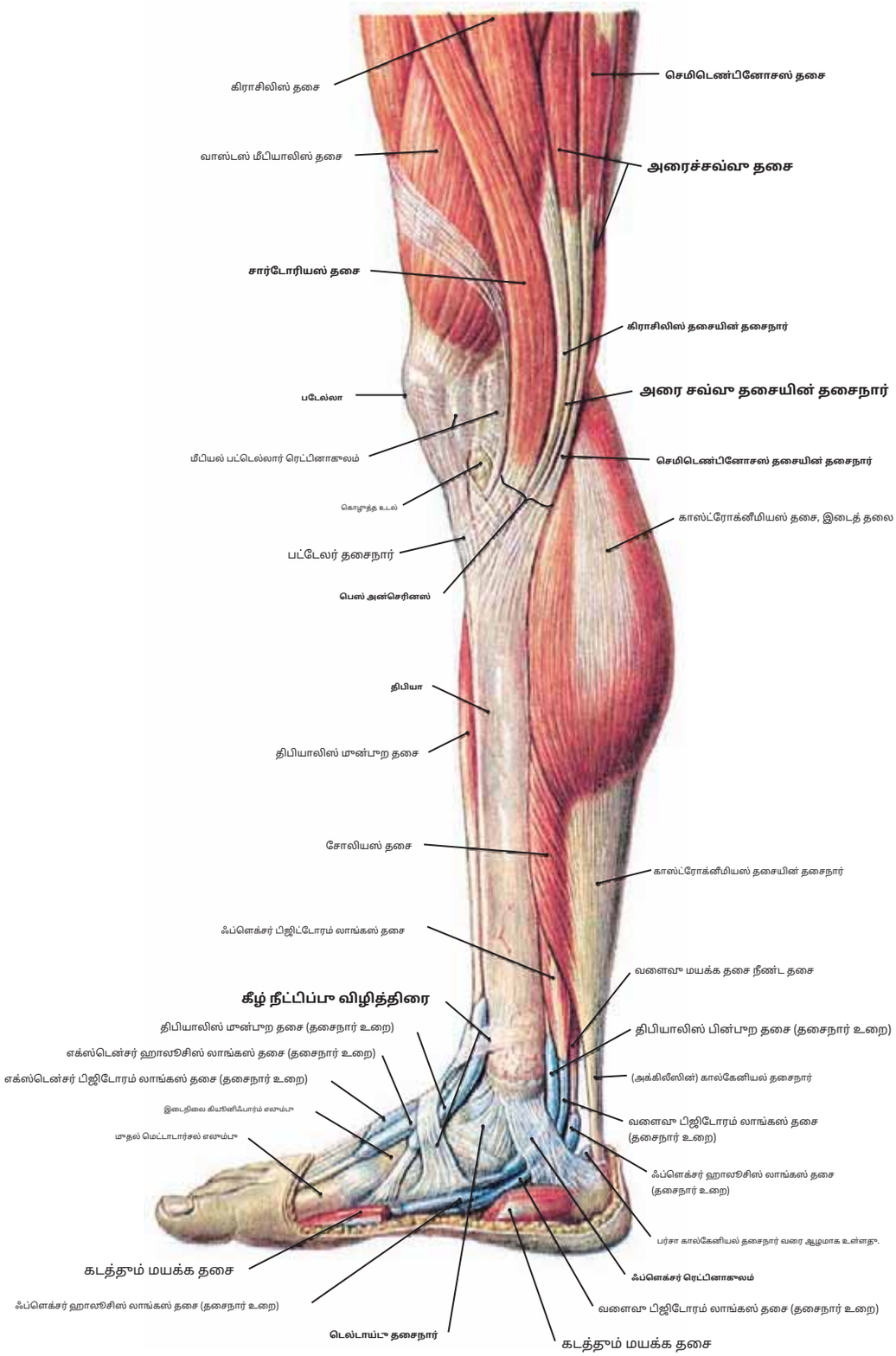

படம் 462 காலின் நடுப்பகுதி: முழங்கால், பின்புறப் பகுதி, கணுக்கால் மற்றும் கால் பகுதிகள்

குறிப்பு: (1) காஸ்ட்ரோக்னீமியஸ் தசையின் இடைத் தலை. அதன் தசைநார் கால்கேனியஸின் பியூபரோசிட்டியில் எவ்வாறு நுழைகிறது என்பதைக் கவனியுங்கள், அதே நேரத்தில் தசைநாண்கள் திபியாலிஸ் பின்புறத்தின், ஃப்ளெக்சர் டிஜிடோரம் லாங்கஸ் மற்றும் ஃப்ளெக்சர் ஹாலூசிஸ் லாங்கஸ் ஆகியவை பாதத்தின் தாவர மேற்பரப்பில் நுழைகின்றன.

(2) ஃப்ளெக்சர் ரெட்டினாகுலம் இந்த ஆழமான பின்புற பெட்டி தசைகளை எலும்புக்கு அருகில் வைத்திருக்கிறது, இதன் மூலம் அவை சுருங்கும்போது அவற்றின் செயல்திறனை அதிகரிக்கிறது. இந்த ரெட்டினாகுலங்கள் இல்லாமல், தசைச் சுருக்கம் தசைநாண்கள் வளைந்து சக்தி இழப்பை ஏற்படுத்தும்.

(3) சார்டோரியஸ், கிராசிலிஸ் மற்றும் செமிடெண்டினோசஸ் ஆகியவற்றின் தசைநாண்கள் பெஸ் அன்செரினஸ் (கூஸின் கால்) என்று அழைக்கப்படுவதை உருவாக்குகின்றன. இந்த தசைநார் உருவாக்கம் முழங்காலின் மையப் பகுதியைப் பாதுகாக்க உதவுகிறது, அதே நேரத்தில் செமிமெம்ப்ரானோசஸின் தசைநார் முழங்கால் மூட்டின் பின்புற காப்ஸ்யூலை வலுப்படுத்த உதவுகிறது.

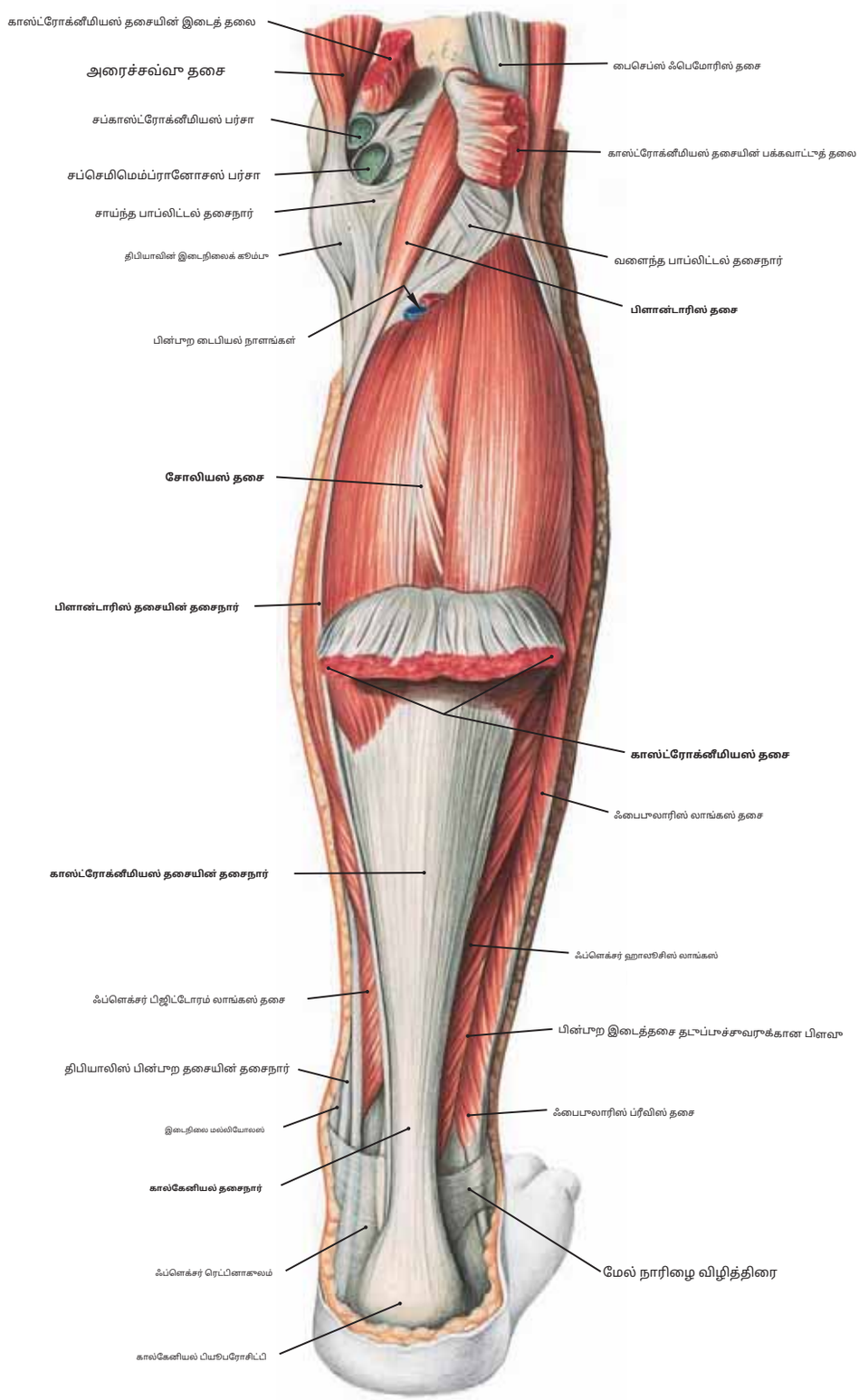

படம் 463 பின் காலின் தசைகள்: சோலியஸ் மற்றும் பிளான்டாரிஸ் தசைகள்

குறிப்பு: (1) காஸ்ட்ரோக்னீமியஸ் தசையின் இரண்டு தலைகளும் துண்டிக்கப்பட்டுள்ளன. மேலே மற்றும் கீழ் தொடை எலும்பிலிருந்து அவற்றின் தோற்றத்தின் அபிப்பிராயத்தைக் கவனியுங்கள். கீழ்நோக்கி பிரதிபலித்த மடல் அதை வெளிக்கொணர**சோலியஸ்**மற்றும்**பிளாண்டாரிஸ் தசைகள்**.

(2) சோலியஸ் தசை அகலமாகவும் தடிமனாகவும் உள்ளது மற்றும் ஃபைபுலாவின் பின்புற மேற்பரப்பு, இன்டர்மஸ்குலர் செப்டம் மற்றும் திபியாவின் முதுகுப் பகுதியிலிருந்து எழுகிறது. அதன் இழைகள் கால்கேனியல் தசைநார் உடன் இணைந்து காஸ்ட்ரோக்னீமியஸ் தசையுடன் பொதுவாகச் செருகப்படுகின்றன.

(3) சிறிய பிளான்டாரிஸ் தசையில் நீண்ட மெல்லிய தசைநார் உள்ளது, இது கால்கேனியல் தசைநாரையும் இணைக்கிறது. பிளான்டாரிஸின் செயல்பாடு சிறிய முக்கியத்துவம் வாய்ந்ததாக இருந்தாலும், அந்த வகை திசு தேவைப்படும்போது அதன் நீண்ட தசைநார் அறுவை சிகிச்சை நிபுணர்களால் பயன்படுத்தப்படலாம்.

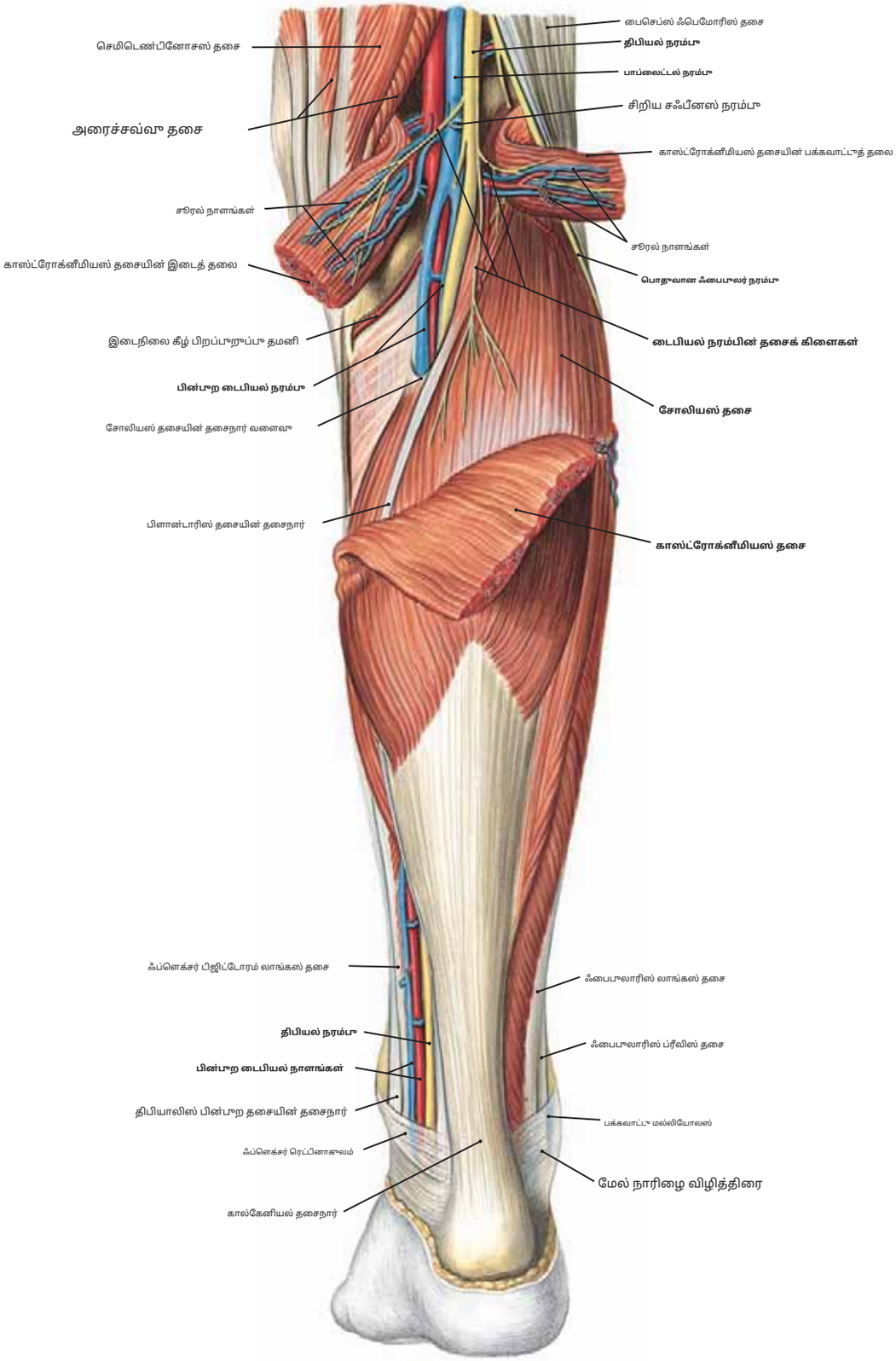

படம் 464 சோலியஸ் தசைக்கு மேலேயும் கீழேயும் உள்ள பின்புற காலின் நரம்புகள் மற்றும் நாளங்கள்

குறிப்பு: (1) பாப்லிட்டல் ஃபோஸாவிலிருந்து பின்புறப் பகுதி மற்றும் கால்க்குள் இறங்கும் பாப்லிட்டல் நாளங்கள் மற்றும் டைபியல் நரம்பு, கணுக்காலில் அவை இடைநிலை மல்லியோலஸுக்குப் பின்னால் இருக்கும் வகையில், படிப்படியாக மையமாகச் செல்கின்றன.

(2) பாப்லிட்டல் ஃபோஸாவிலிருந்து, பாப்லிட்டல் தமனியின் சுரல் கிளைகள் மற்றும் டைபியல் நரம்பின் தசை கிளைகள் இரைப்பை மற்றும் சோலியஸ் தசைகளுக்கு உணவளிக்க கீழே இறங்குகின்றன. இந்த நியூரோவாஸ்குலர் கட்டமைப்புகள் சோலியஸ் தசையில் உள்ள ஒரு தசைநார் வளைவு வழியாகச் சென்று சோலியஸுக்கு ஆழமாக இறங்கி, இடைநிலை மல்லியோலஸிலிருந்து பல அங்குலங்கள் மேலே மீண்டும் மேலோட்டமாகின்றன.

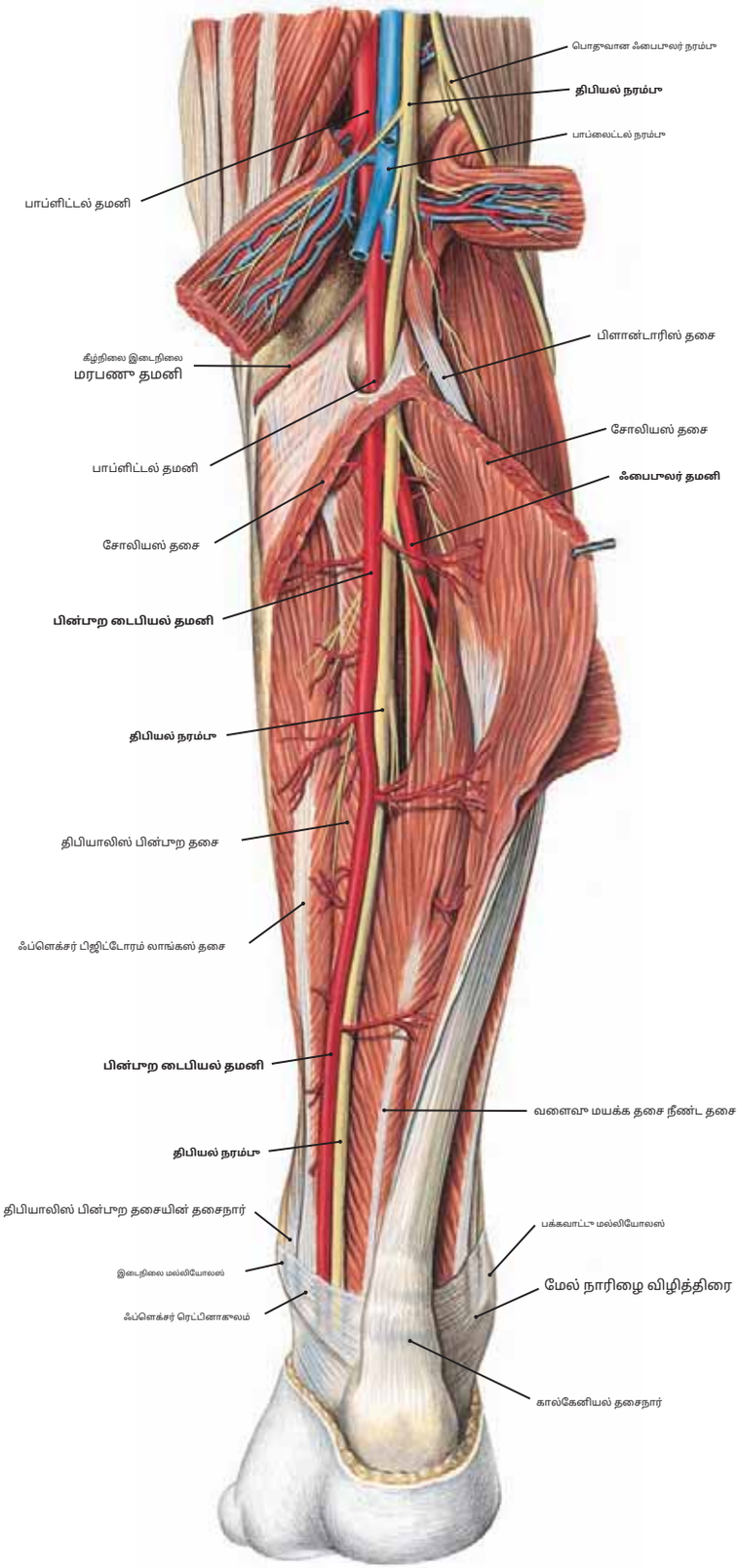

படம் 465.1 வலது பின்புற காலின் நரம்புகள் மற்றும் நாளங்கள்: இடைநிலைப் பிரித்தல்

குறிப்பு: (1) சோலியஸ் தசை தூண்டிக்கப்பட்டு பக்கவாட்டில் பிரதிபலித்தது, இதனால் திபியல் நரம்பு மற்றும் பின்புற திபியல் தமனியின் பாதை.

(2) இந்தப் பாத்திரமும் நரம்பும் பின்புறப் பகுதியின் மேலோட்டமான மற்றும் ஆழமான தசைகளுக்கு இடையில், ஃப்ளெக்சர் ஹாலூசிஸ் லாங்கஸ் மற்றும் ஃப்ளெக்சர் பிஜிடோரம் லாங்கஸ் இடையே காலில் இறங்குகின்றன.

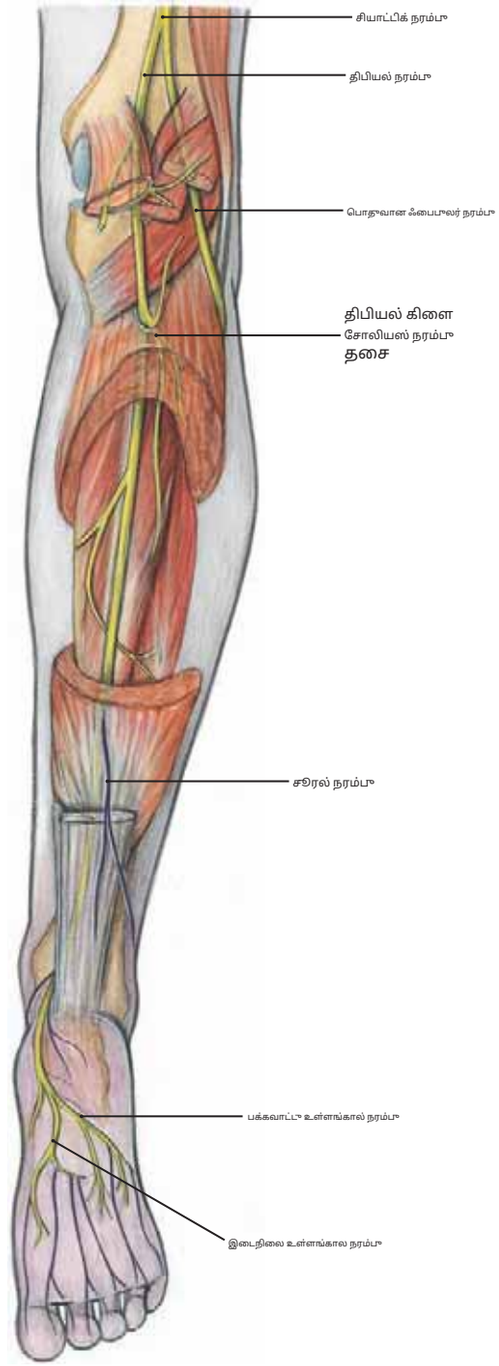

படம் 465.2 காலின் பின்புறப் பகுதியில் உள்ள திபியல் நரம்பு

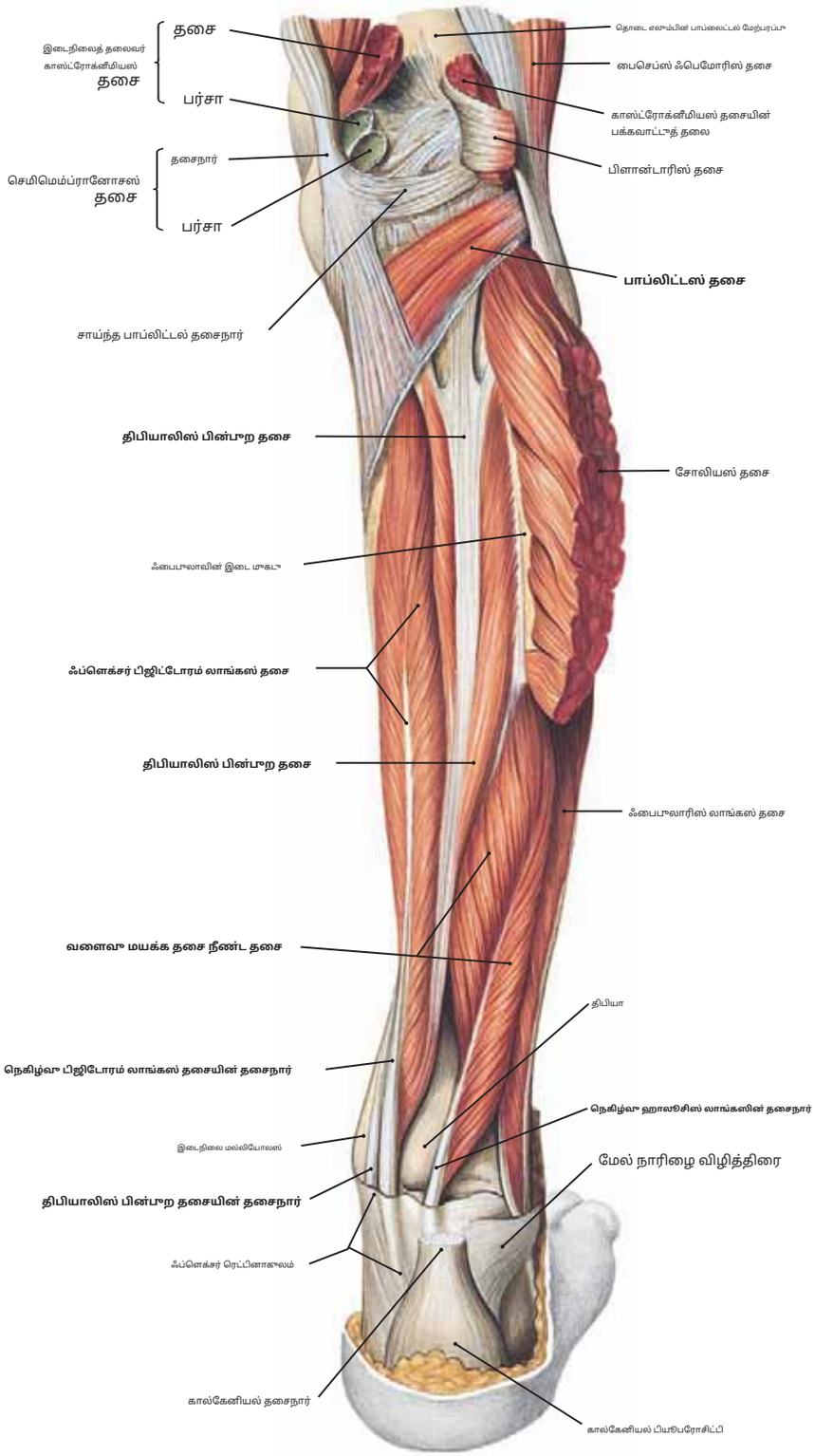

படம் 466.1 காலின் பின்புறப் பகுதியின் ஆழமான தசைகள்

குறிப்பு: (1) நான்கு ஆழமான பின்புறப் பிரிவு தசைகள்: (அ) தி**பாப்லிடியஸ்,**(b) தி**நெகிழ்வு பிஜிடோரம் லாங்கஸ்,**(c) தி**பின்புற திபியாலிஸ்,**மற்றும் (ஈ)**நெகிழ்வு ஹாலூசிஸ் லாங்கஸ்.**

(2) தி**பாப்லிடியஸ்**இது ஒரு ஃபெமோரோபிபியல் தசை மற்றும் இது கால் மையமாக சுழற்ற முனைகிறது; இருப்பினும், திபியா நிலையாக இருக்கும் போது மற்றும் முழங்கால் மூட்டு இருக்கும் போது**பூட்டப்பட்டது,**இந்த தசை தொடை எலும்பை பக்கவாட்டில் திபியாவில் சுழற்றுகிறது, இதன் மூலம் அது "**திறக்கிறது**"முழங்கால் மூட்டு."

(3) மற்ற மூன்று தசைகளும் க்ரூரோபெடல் தசைகள் ஆகும், மேலும் அவை ஒரு கழுவாக, பாதத்தைத் தலைகீழாக மாற்றுகின்றன, கால்விரல்களை வளைக்கின்றன, மேலும் கணுக்கால் மூட்டில் உள்ளங்காலை வளைக்க உதவுகின்றன.

(4) மீபியல் மல்லியோலஸுக்குப் பின்னால் உள்ள திபியாலிஸ் பின்புறம் எலும்புக்கு மிக அருகில் உள்ளது, ஃப்ளெக்சர் ஹாலூசிஸ் லாங்கஸ் மிகவும் பக்கவாட்டில் உள்ளது, மேலும் ஃப்ளெக்சர் பிஜிடோரம் இரண்டிற்கும் இடையில் உள்ளது.

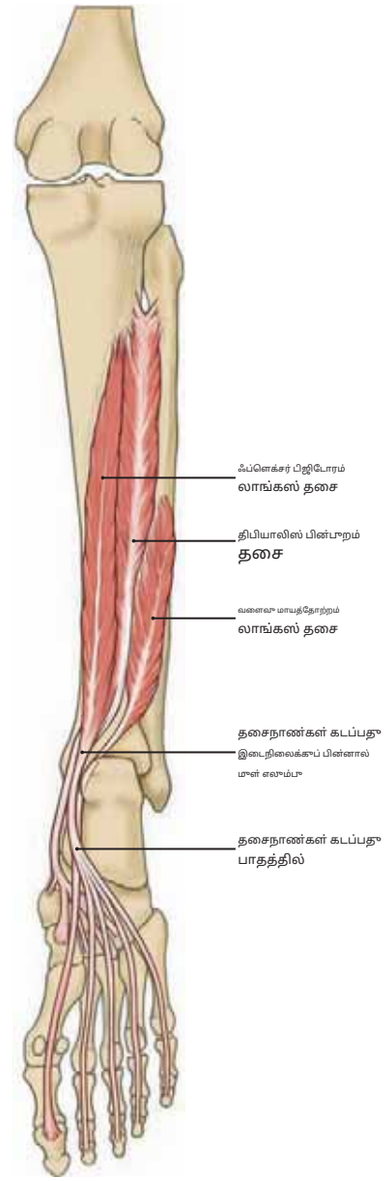

படம் 466.2 ஆழமான தசைகள் பின்புற கால்

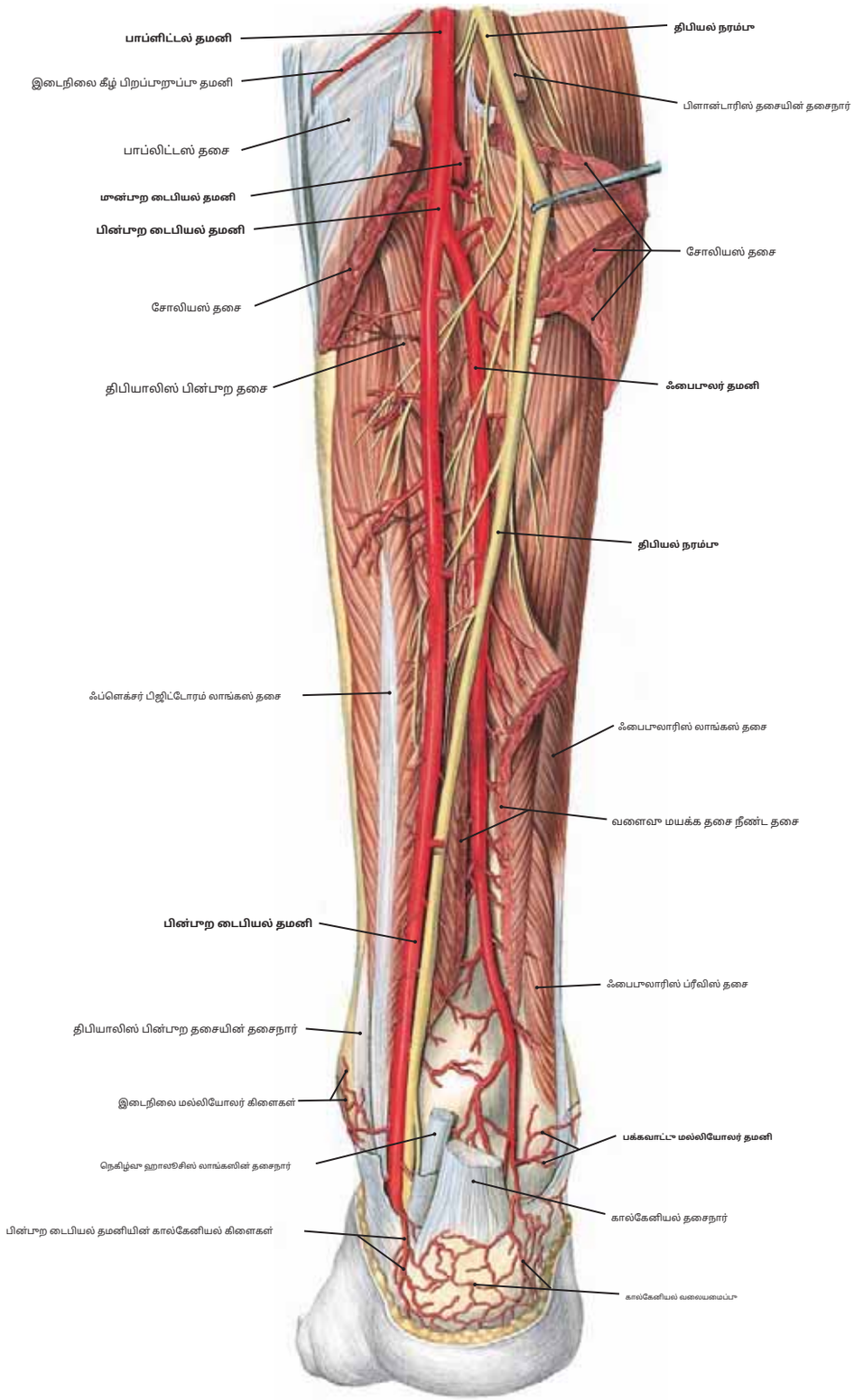

படம் 467 காலின் பின்பறப் பகுதியின் ஆழமான நரம்புகள் மற்றும் தமனிகள்

குறிப்பு: (1) சோலியஸ் தசை வெட்டப்பட்டு, டைபியல் நரம்பு பக்கவாட்டில் இழுக்கப்பட்டது. கிளைப்பதைக் கவனியுங்கள். **நார்ச்சத்து தமனி** பின்பறத்திலிருந்து திபியல் மற்றும் பக்கவாட்டு மல்லியோலஸை நோக்கி அதன் இறங்கு பாதை.

(2) பாப்லிட்டல் ஃபோஸாவில், டைபியல் நரம்பு மேலோட்டமாக பாப்லிட்டல் தமனிக்கு செல்கிறது, அதே நேரத்தில் கணுக்காலில், பின்பறு டைபியல் தமனி டைபியல் நரம்புக்கு மேலோட்டமாக உள்ளது.

(3) மீபியல் மல்லியோலஸுக்குப் பின்னால், நியூரோவாஸ்குலர் கட்டமைப்புகள் ஃப்ளெக்சர் பிஜிடோரம் லாங்கஸ் மற்றும் ஃப்ளெக்சர் ஹாலூசிஸ் லாங்கஸின் தசைநாண்களுக்கு இடையில் அமைந்துள்ளன.

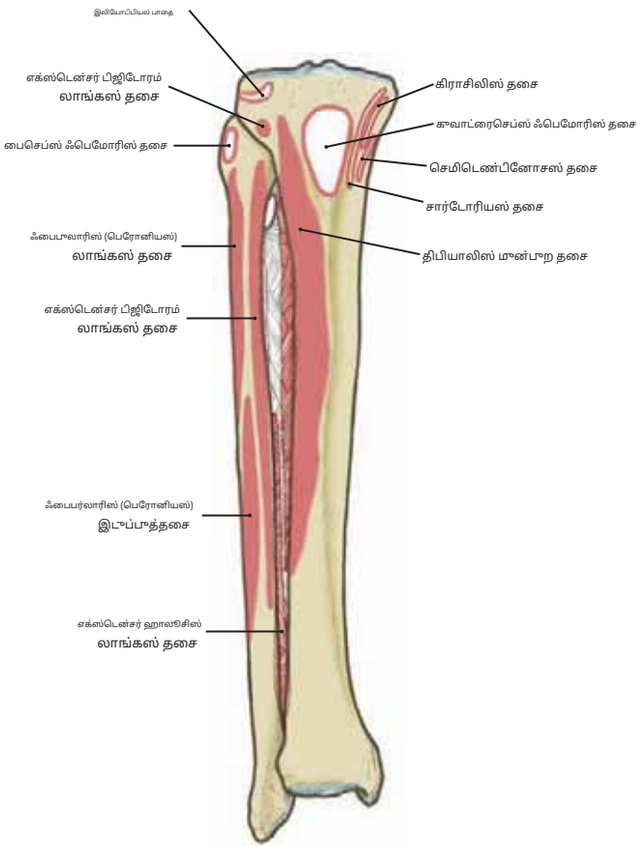

படம் 468.1 ஃபைபுலா மற்றும் திபியாவின் முன்புற மேற்பரப்புகளில் முன்புற மற்றும் பக்கவாட்டு பெட்டி தசைகளின் இணைப்புகள்.

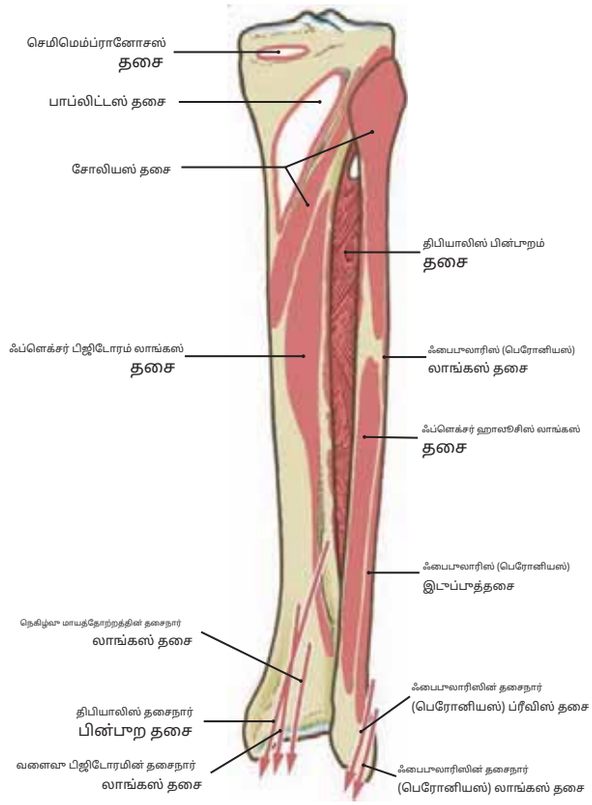

படம் 468.2 ஃபைபுலா மற்றும் திபியாவின் பின்புற மேற்பரப்புகளில் பக்கவாட்டு மற்றும் ஆழமான பின்புற பெட்டி தசைகளின் இணைப்புகள்.

காலின் போஸ்டீரியர் பிரிவின் தசைகள்

தசை	தோற்றம்	செருகல்	உள்நோக்கம்	செயல்
மேலோட்டமான கூழு				
காஸ்ட்ரோக்னீமியஸ்	இடைநிலை தலை: இடைநிலை தொடை எபிகொண்டைல் பக்கவாட்டு தலை: பக்கவாட்டு தொடை எபிகொண்டைல்	குதிகால் தசைநார் மூலம் குதிகால் எலும்பின் பின்புற மேற்பரப்பு	திபியல் நரம்பு (எஸ்1, எஸ்2)	பிளான்டார் பாதத்தை வளைக்கிறது; முழங்கால் மூட்டில் காலை வளைக்கிறது, பாதத்தை மேலே சாய்க்க முனைகிறது.
சோலியஸ்	தலையின் பின்புற மேற்பரப்பு மற்றும் ஃபைபுலாவின் மேல் மூன்றாவது அல்லது உடல்; திபியாவின் உள்ளங்கால்கள் மற்றும் இடை எல்லை.	காஸ்ட்ரோக்னீமியஸின் தசைநார் உடன் இணைந்து, கால்கேனியல் தசைநார் மூலம் கல்கேனியஸில் செருகுகிறது.	திபியல் நரம்பு (எஸ்1, எஸ்2)	பிளான்டார் பாதத்தை வளைக்கிறது; சாதாரணமாக நிற்கும்போது ஒரு தோரணை தசையாக முக்கியமானது.
பிளான்டாரிஸ்	தொடை எலும்பின் பக்கவாட்டு எபிகொண்டைலின் பின்புறம் மற்றும் சாய்ந்த பாப்லிட்டல் தசைநார் பகுதியிலிருந்து.	காஸ்ட்ரோக்னீமியஸ் மற்றும் சோலியஸ் தசைகளுடன் கூடிய கால்கேனியல் தசைநார் உள்ளே	திபியல் நரம்பு (எஸ்1, எஸ்2)	கால் தசையை வளைக்கவும், காலை வளைக்கவும் (பலவீனமான செயல்) காஸ்ட்ரோக்னீமியஸுக்கு உதவுகிறது.
டீப் கூரூப்				
பாப்லிடியஸ்	தொடை எலும்பின் பக்கவாட்டு எபிகொண்டைல்; முழங்கால் மூட்டின் பக்கவாட்டு மெனிஸ்கஸ்.	உள்ளங்காலுக்கு அருகில் உள்ள திபியாவின் உடலின் பின்புற மேற்பரப்பு.	திபியல் நரம்பு (எஸ்4, எஸ்5, எஸ்1)	தொடை எலும்பு சரி செய்யப்படும்போது தொடை எலும்பு வளைந்து நடுவில் சுழல்கிறது; தொடை எலும்பு சரி செய்யப்படும்போது முழங்கால் மூட்டைத் திறக்க தொடை எலும்பு பக்கவாட்டில் சுழல்கிறது.
திபியாலிஸ் பின்புறம்	பின்புற மேற்பரப்பு எலும்புகளுக்கு இடையேயான சவ்வு; திபியாவின் பின்புற மேற்பரப்பு மற்றும் ஃபைபுலாவின் இடை மேற்பரப்பு	நேவிகுலர் எலும்பின் டியூபரோசிட்டி; கால்கேனியஸ், மூன்று கியூனிஃபார்ம்கள், கனசதுரம் மற்றும் இரண்டாவது, மூன்றாவது மற்றும் நான்காவது மெட்டாடார்சல் எலும்புகளுக்குச் செல்கிறது.	திபியல் நரம்பு (எஸ்5, எஸ்1)	பிளான்டார் பாதத்தை வளைக்கிறது; பாதத்தைத் தலைகீழாக மாற்றி சேர்க்கிறது (பாதத்தை மேலே சாய்க்க முனைகிறது)

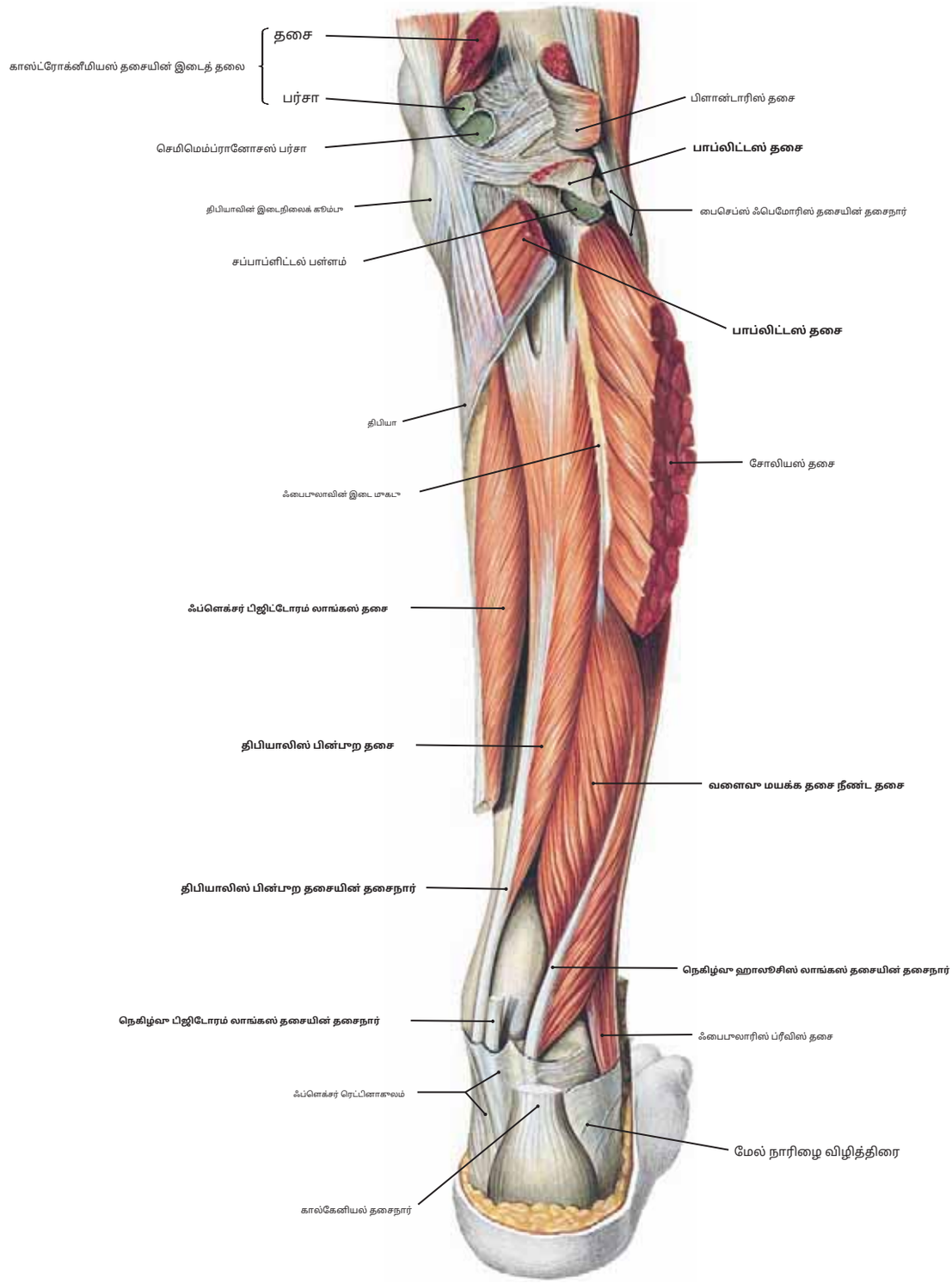

படம் 469 திபியாலிஸ் பின்புற மற்றும் ஃப்ளெக்சர் ஹாலுசிஸ் லாங்கஸ் தசைகள்

காலின் பின்புறப் பகுதியின் தசைகள் (தொடரும்)

தசை	தோற்றம்	செருகல்	உள்நோக்கம்	செயல்
ஃப்ளெக்சர் பிஜிடோரம் லாங்கஸ்	திபியாலிஸ் பின்புறத்தின் மேல் திபியா மற்றும் திசுப்படலத்தின் பின்புற மேற்பரப்பு	நான்கு பக்கவாட்டு கால்விரல்களின் தூர ஃபாலன்க்ஸின் அடிப்பகுதிகள்	திபியல் நரம்பு (எஸ்1, எஸ்2)	பக்கவாட்டு நான்கு கால்விரல்களின் தொலைதூர ஃபாலன்க்ஸை வளைக்கிறது; உள்ளங்கால் பாதத்தை வளைத்து மேலே தூக்குகிறது.
ஃப்ளெக்சர் ஹாலுசிஸ் லாங்கஸ்	பின்புற ஃபைபுலாவின் கீழ் மூன்றில் இரண்டு பங்கு மற்றும் இடை எலும்பு சவ்வின் கீழ் பகுதி	பெருவிரலின் (ஹாலக்ஸ்) தூர ஃபாலன்க்ஸின் அடிப்பகுதி	திபியல் நரம்பு (எஸ்1, எஸ்2)	பெருவிரலின் தூர ஃபாலன்க்ஸை வளைக்கிறது; உள்ளங்காலை வளைத்து பாதத்தை மேலே தூக்குகிறது.

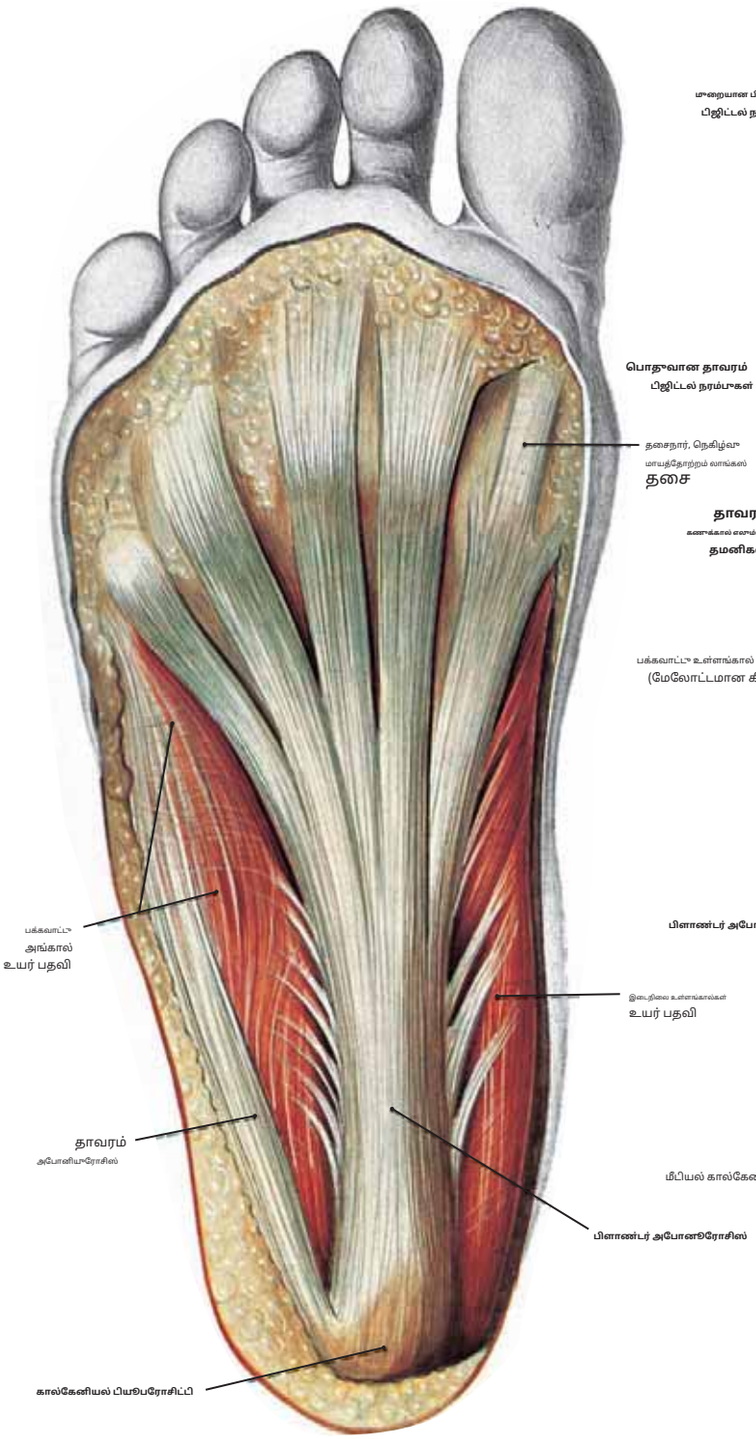

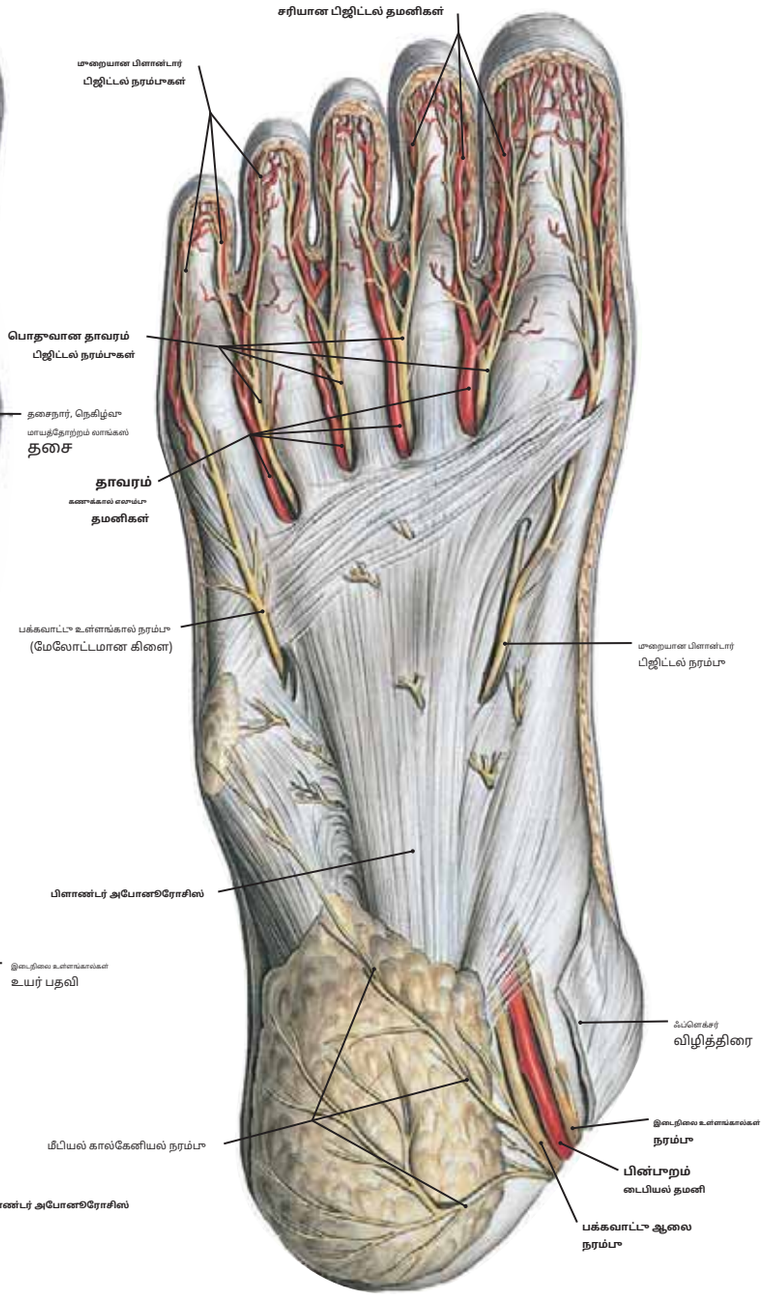

படம் 470.1 வலது பாதத்தின் உள்ளங்கால்: பிளாண்டர் அபோனூரோசிஸ்

குறிப்பு: (1) தி**உள்ளங்கால் அபோனியுரோசிஸ்**உள்ளங்காலில் நீட்டுதல் பாதத்தின். கையில் உள்ள உள்ளங்கை அபோனியுரோசிஸைப் போலவே, பிளாண்டர் அபோனியுரோசிஸ் என்பது ஆழமான திசுப்படலத்தின் தடிமனான அடுக்காகும், இது அடிப்படை தசைகள், இரத்த நாளங்கள் மற்றும் நரம்புகளுக்கு ஒரு பாதுகாப்பு செயல்பாட்டைச் செய்கிறது.

(2) உள்ளங்கால அபோனியுரோசிஸின் நீளமான நோக்குநிலை மற்றும் கால்கேனியல் பியூபரோசிட்பியுடன் அதன் இணைப்பு. உள்ளங்கால அபோனியுரோசிஸ் தொலைதூரத்தில் பிஜிட்டல் ஸ்லிப்களாகப் பிரிக்கப்படுகிறது, ஒவ்வொரு கால்விரலுக்கும் ஒன்று. விளிம்புகளில், இழைகள் ஓரளவு இடை மற்றும் பக்கவாட்டு உள்ளங்கால எமினென்ஸை மூடுகின்றன.

படம் 470.2 வலது பாதத்தின் உள்ளங்கால்: மேலோட்டமான நரம்புகள் மற்றும் தமனிகள்

குறிப்பு: (1) தி**இடைநிலை**மற்றும்**பக்கவாட்டு தாவர நரம்புகள்**மற்றும்**போஸ்ட்-பின்புற டைபியல் தமனி**அவை இடைநிலை மல்லியோலஸுக்குப் பின்னால் உள்ள பாதத்தில் நுழைந்து, பின்னர் உடனடியாக பிளாண்டர் அபோனியுரோசிஸுக்குக் கீழே விரல்களை நோக்கிச் செல்கின்றன. நரம்புகளின் தோல் கிளைகள் அபோனியுரோசிஸை ஊடுருவி, மேல்புற தோல் மற்றும் திசுப்படலத்திற்கு உணவளிக்கின்றன.

(2) பிளான்டார் அபோனூரோசிஸின் பிஜிட்டல் சுறுக்கல்களுக்கு இடையில், நாளங்களும் நரம்புகளும் கால்விரல்களை நோக்கி மேலோட்டமாகச் செல்கின்றன. **மெட்டாடார்சல் தமனிகள்**மற்றும்**பொதுவான உள்ளங்கை பிஜிட்டல் நரம்புகள்** கால்விரல்களின் அருகிலுள்ள பகுதிகளை வழங்க பிரிக்கவும்**மறையான உள்ளங்கால பிஜிட்டல் தமனிகள்**மற்றும்**நரம்புகள்.**

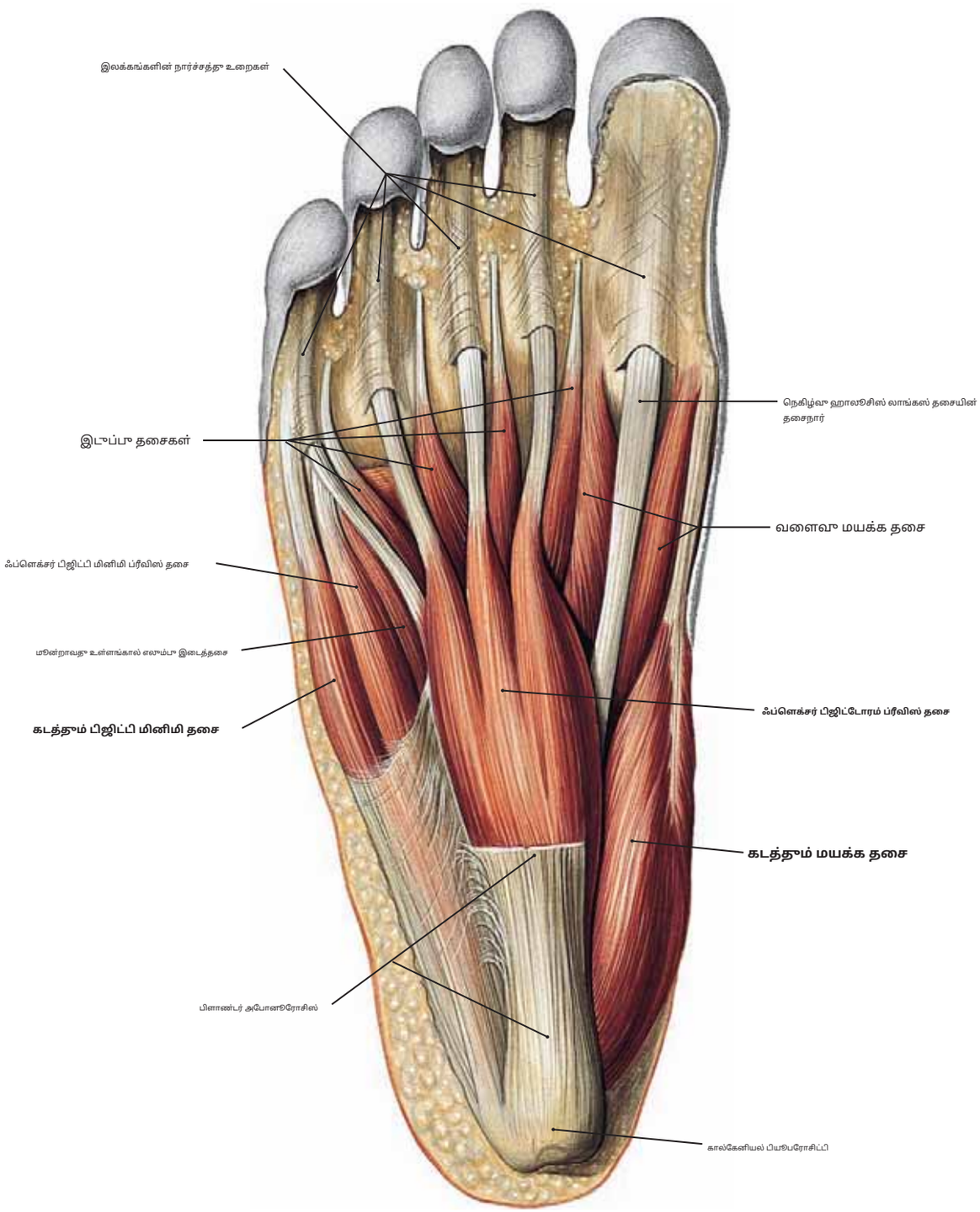

படம் 471 பாதத்தின் உள்ளங்கால்: தாவர தசைகளின் மூதல் அடுக்கு

குறிப்பு: (1) பெரும்பாலான உள்ளங்கால் அபோனியூரோசிஸ் அகற்றப்பட்டவுடன், உள்ளங்கால் தசைகளின் மூதல் அடுக்கைக் கொண்ட மூன்று தசைகள் வெளிப்படும். இவை **கடத்தல் மாயத்தோற்றம்,திவளைக்கும் இலக்க சுருக்கம்,**மற்றும்**கடத்தல் பிஜிட்டி மினிமி**.

(2) மூதல் அடுக்கின் மூன்று தசைகளும் கால்கேனியஸின் பியூபரோசிட்டியிலிருந்து எழுகின்றன. பெருவிரலின் அருகாமையில் உள்ள ஃபாலன்க்ஸில் அப்டக்டர் ஹாலூசிஸ் செருகப்படுகிறது. ஃப்ளெக்சர் பிஜிடோரம் ப்ரீவிஸ் நான்கு தசைநாண்களாகப் பிரிந்து நான்கு பக்கவாட்டு கால்விரல்களின் நடு ஃபாலாங்க்களில் செருகப்படுகிறது. சிறு விரலின் அருகாமையில் உள்ள ஃபாலன்க்ஸில் அப்டக்டர் பிஜிட்டி மினிமி செருகப்படுகிறது.

(3) கால் விரல்களின் குறுகிய மற்றும் நீண்ட நெகிழ்வுகளின் தசைநாண்களின் முனையப் பகுதிகள் எலும்பின் மீது அவற்றின் செருகல்களுக்கு எலும்பு-அபோனியூரோடிக் கால்வாய்களுக்குள் செல்கின்றன.

(4) இந்த கால்வாய்கள் தாழ்வாக மூடப்பட்டுள்ளன**பிஜிட்டல் இழை உறைகள்**அது தசைநாண்களின் மேல் வளைந்து, ஃபாலாங்க்களின் பக்கங்களில் இணைகிறது. கால்வாய்களுக்குள்,**மூட்டு உறைகள்**தசைநாண்களைச் சுற்றி நெருக்கமாகப் பிரதிபலிக்கின்றன, தசைச் சுருக்கத்தின் போது அவற்றின் இயக்கத்தை அனுமதிக்கின்றன.

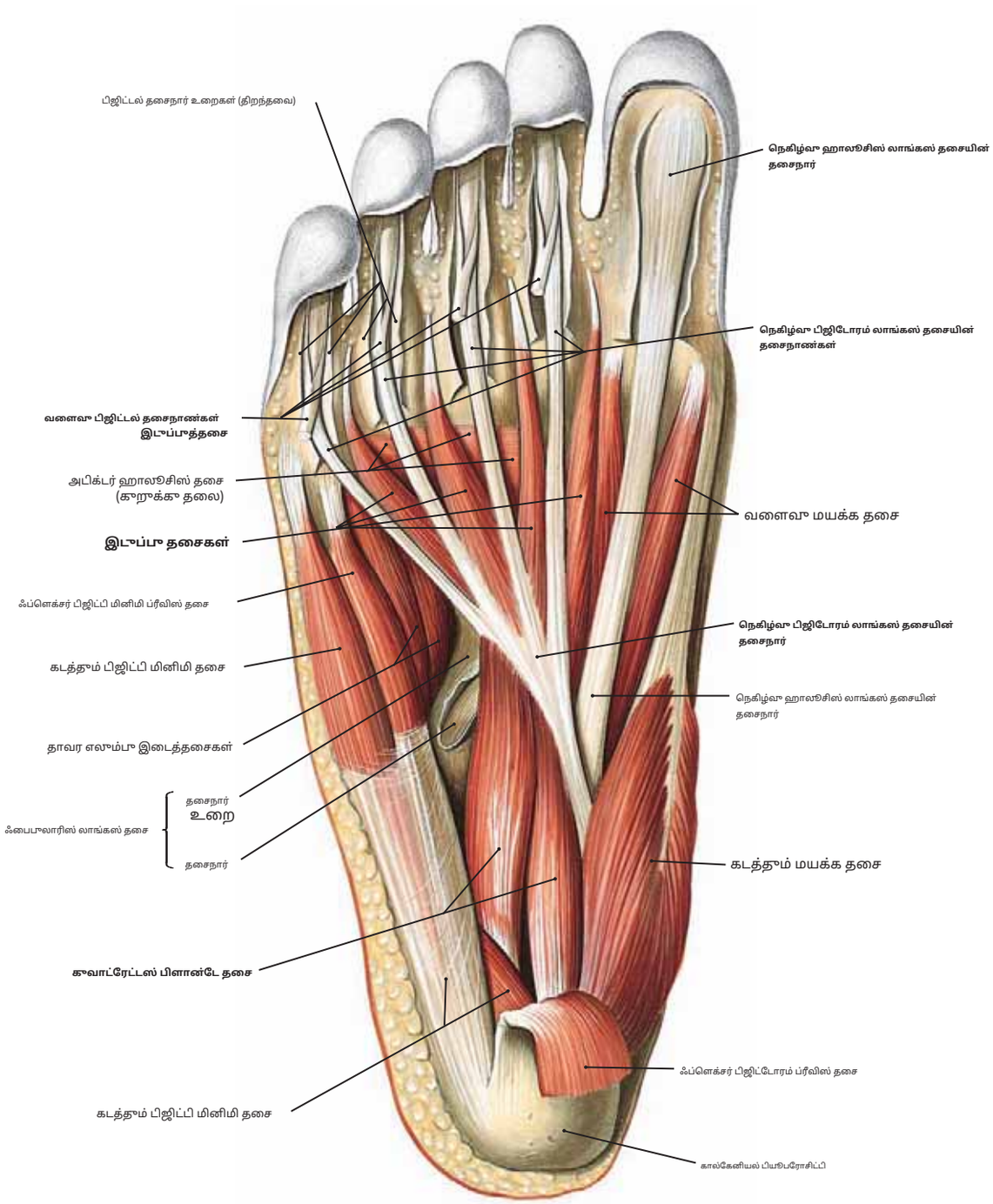

படம் 472 வலது பாதத்தின் உள்ளங்கால்: பிளாண்டார் தசைகளின் இரண்டாவது அடுக்கு

குறிப்பு: (1) ஃப்ளெக்சர் பிஜிடோரம் பிரீவிஸ் தசையின் தசைநாண்கள் தூண்டிக்கப்பட்டு அகற்றப்பட்டன, இதன் மூலம் அடிப்படை தசைநாண்கள் வெளிப்பட்டன **நெகிழ்வு பிஜிடோரம் லாங்கஸ் தசை.**

(2) தசைகள் **இரண்டாவது அடுக்கு** உள்ளங்கால் பாதத்தில் அடங்கும் **குவாட்ரேட்டஸ் பிளாண்டே தசை** மற்றும் நான்கு **இடுப்பு தசைகள்.** குவாட்ரேட்டஸ் பிளாண்டே, கால்கேனியஸிலிருந்து இரண்டு தலைகளால் எழுகிறது மற்றும் நெகிழ்வு பிஜிடோரம் லாங்கஸ் தசையின் தசைநார்க்குள் நுழைகிறது.

(3) நான்கு லும்ப்ரிகல் தசைகள் ஃப்ளெக்சர் பிஜிடோரம் லாங்கஸ் தசையின் தசைநாண்களிலிருந்து எழுகின்றன. அவை பக்கவாட்டு நான்கு கால்விரல்களின் முதல் ஃபாலன்க்ஸின் இடைநிலை அம்சத்திலும், கால்விரல்களின் முதுகு நீட்டிப்பு ஹூட்களிலும் செருகப்படுகின்றன.

(4) குவாட்ரேட்டஸ் பிளாண்டே தசை, நீண்ட தசைநாரின் மூலைவிட்ட திசையனை நேராக்குவதன் மூலம் நெகிழ்வு பிஜிடோரம் லாங்கஸின் தசைநாண்களின் இழுவை சீரமைக்க உதவுகிறது.

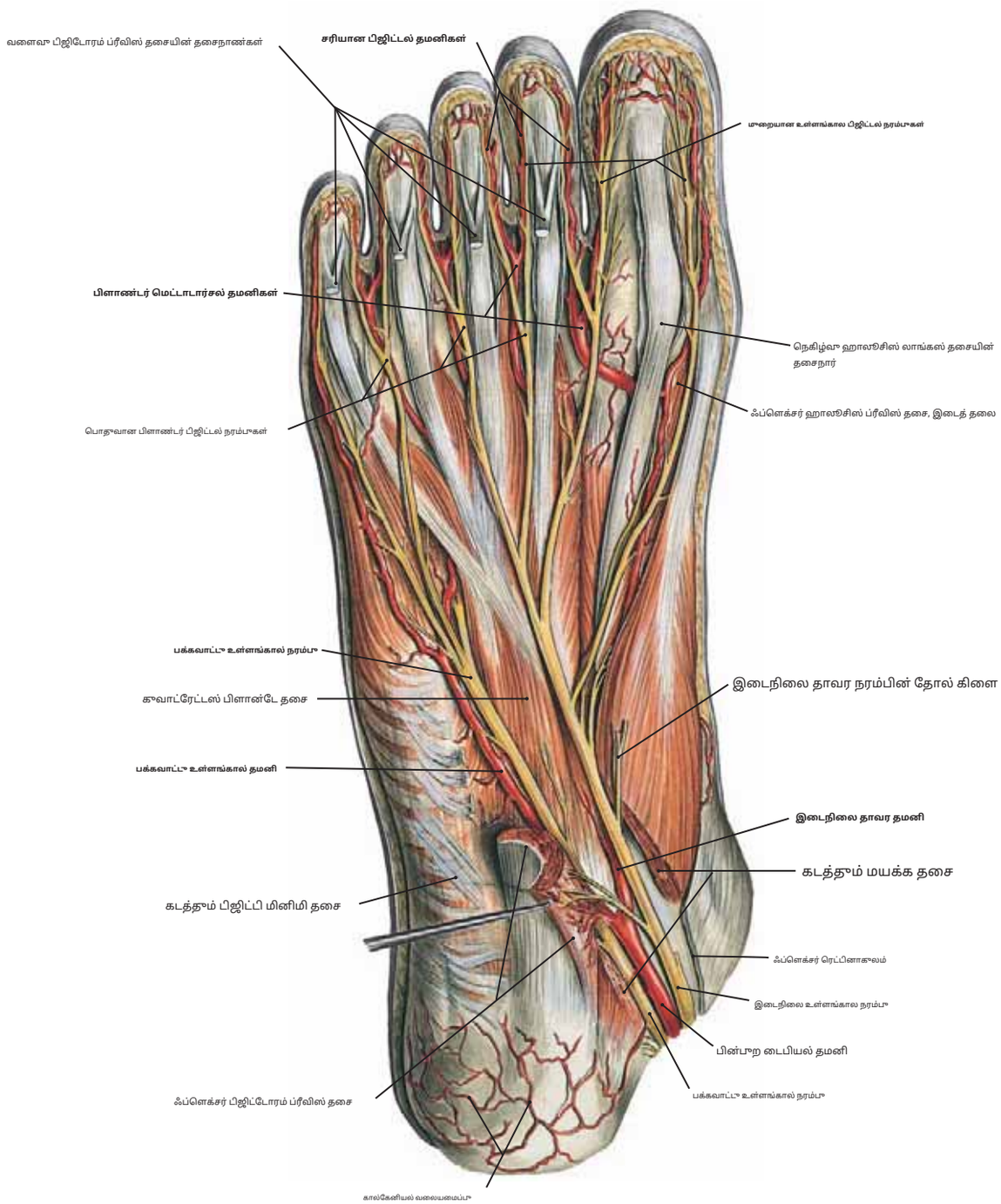

படம் 473 வலது பாதத்தின் உள்ளங்கால்: தாவர நரம்புகள் மற்றும் தமனிகள்

குறிப்பு: (1) டைபியல் நரம்பு பிரிக்கப்படும் போது **இடைநிலை** மற்றும் **பக்கவாட்டு தாவர நரம்புகள்** இடைநிலை மல்லியோலஸுக்குக் கீழே, பின்புற டைபியல் தமனி நுழைகிறது பாதத்தின் தாவர மேற்பரப்பு ஒரு பாத்திரமாகப் பிரிக்கப்பட்டு பின்னர் பிரிக்கப்படுகிறது **இடைநிலை** மற்றும் **பக்கவாட்டு ஆலை தமனிகள்** கடத்தும் ஹாலூசிஸ் தசையின் கீழ் அல்லது இடை எல்லையில்.

(2) பக்கவாட்டு உள்ளங்கை நரம்பு பக்கவாட்டு 1½ இலக்கங்களுக்கு தோல் நரம்புகளை வழங்குகிறது, அதே நேரத்தில் இடைநிலை உள்ளங்கை நரம்பு இடைநிலை 3½ இலக்கங்களை வழங்குகிறது. உருவாவதைக் கவனியுங்கள் **பொதுவான உள்ளங்கை பிஜிட்டல் நரம்புகள்**, பின்னர் அது **மறையான உள்ளங்கால பிஜிட்டல் நரம்புகள்**.

(3) உள்ளங்காலின் நாளங்கள் மற்றும் நரம்புகளின் முக்கிய தண்டுகள் பாதத்தின் உள்ளங்காலை இடைநிலையிலிருந்து பக்கவாட்டு ஆழத்திற்கு வளைக்கும் பிஜிடோரம் பிரீவிஸ் மற்றும் அப்டக்டர் ஹாலூசிஸ் தசைகள் (முதல் அடுக்கு) வரை கடக்கின்றன, ஆனால் குவாட்ரேட்டஸ் பிளாண்டே மற்றும் லும்ப்ரிகல் தசைகள் (இரண்டாவது அடுக்கு) வரை மேலோட்டமாக உள்ளன.

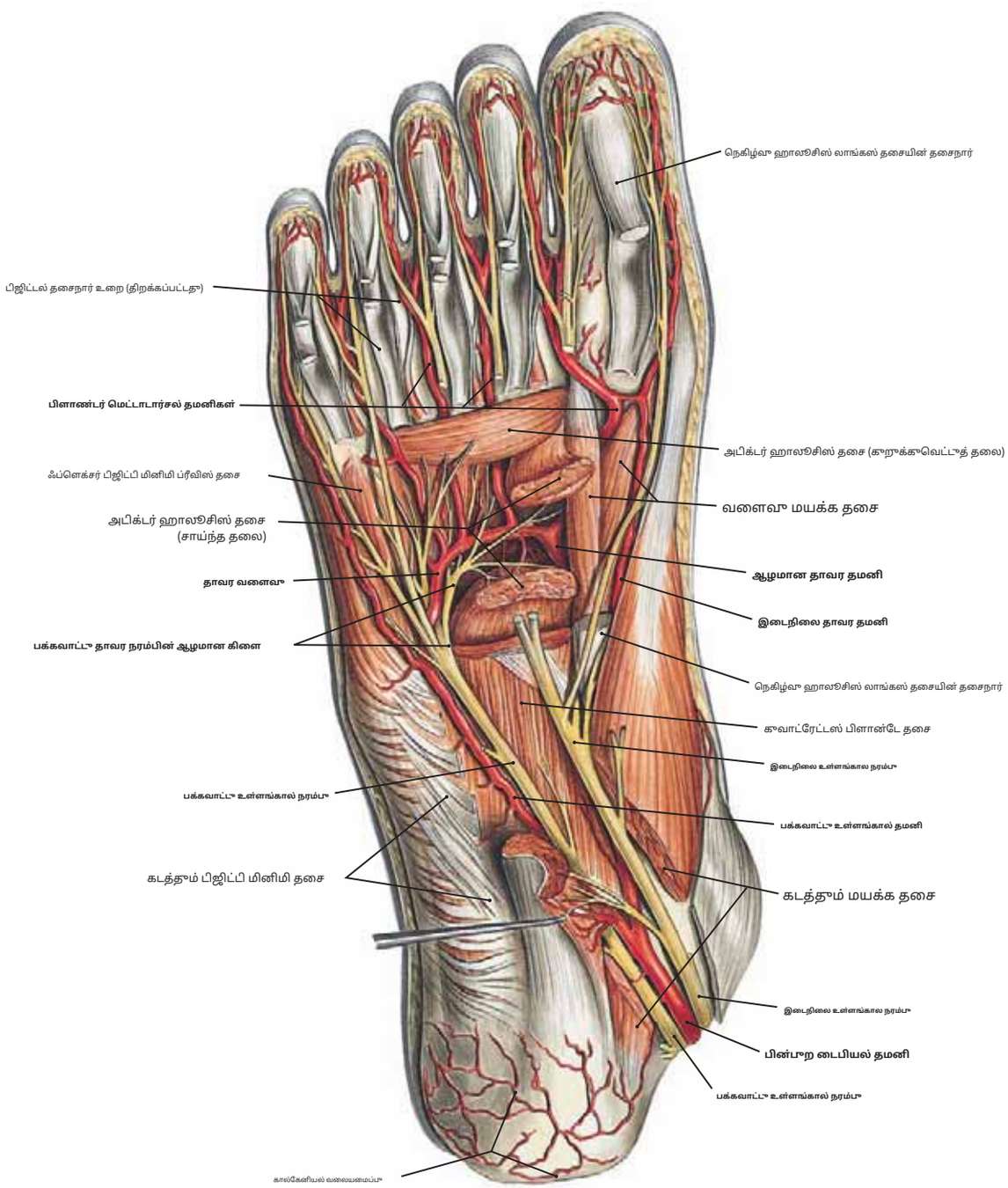

படம் 474 வலது பாதத்தின் உள்ளங்கால்: பிளான்டர் வளைவு மற்றும் ஆழமான நாளங்கள் மற்றும் நரம்புகள்

குறிப்பு: (1) உருவாக்கம் **ஆழமான அங்கால் வளைவு** முக்கியமாக பக்கவாட்டு ஆலை தமனி மற்றும் ஆழமான ஆலை வளைவின் சந்திப்பிலிருந்து பாதத்தின் பின்புறத்திலிருந்து ஆழமான தாவர தமனி (படம் 459 ஐப் பார்க்கவும்). தாவர வளைவு கிளையிலிருந்து **தாவர மெட்டாடார்சல் தமனிகள்,** இது பிரிக்கிறது **சரியான அசல் தமனிகள்.**

(2) பாதத்தின் தசைகள் பின்வரும் முறையில் பெனரமைக்கப்படுகின்றன:

	இடைநிலை உள்ளங்கால நரம்பு	பக்கவாட்டு உள்ளங்கால் நரம்பு
முதல் அடுக்கு	கடத்தல் மயக்கம்; flexor digitorum brevis	கடத்தல் பிஜிட்டி மினிமி
இரண்டாவது அடுக்கு	முதல் லும்ப்ரிக்கல்	குவாட்ரேட்டஸ் பிளாண்டே; இரண்டாவது, மூன்றாவது மற்றும் நான்காவது லும்ப்ரிக்கல்
மூன்றாவது அடுக்கு	ஃப்ளெக்சர் ஹாலூசிஸ் ப்ரீவிஸ்	கடத்தல் மயக்கம்; flexor digiti minimi brevis
நான்காவது அடுக்கு		பிளான்டர் இன்டரோஸ்ஸி; டார்சல் இன்டரோஸ்ஸி

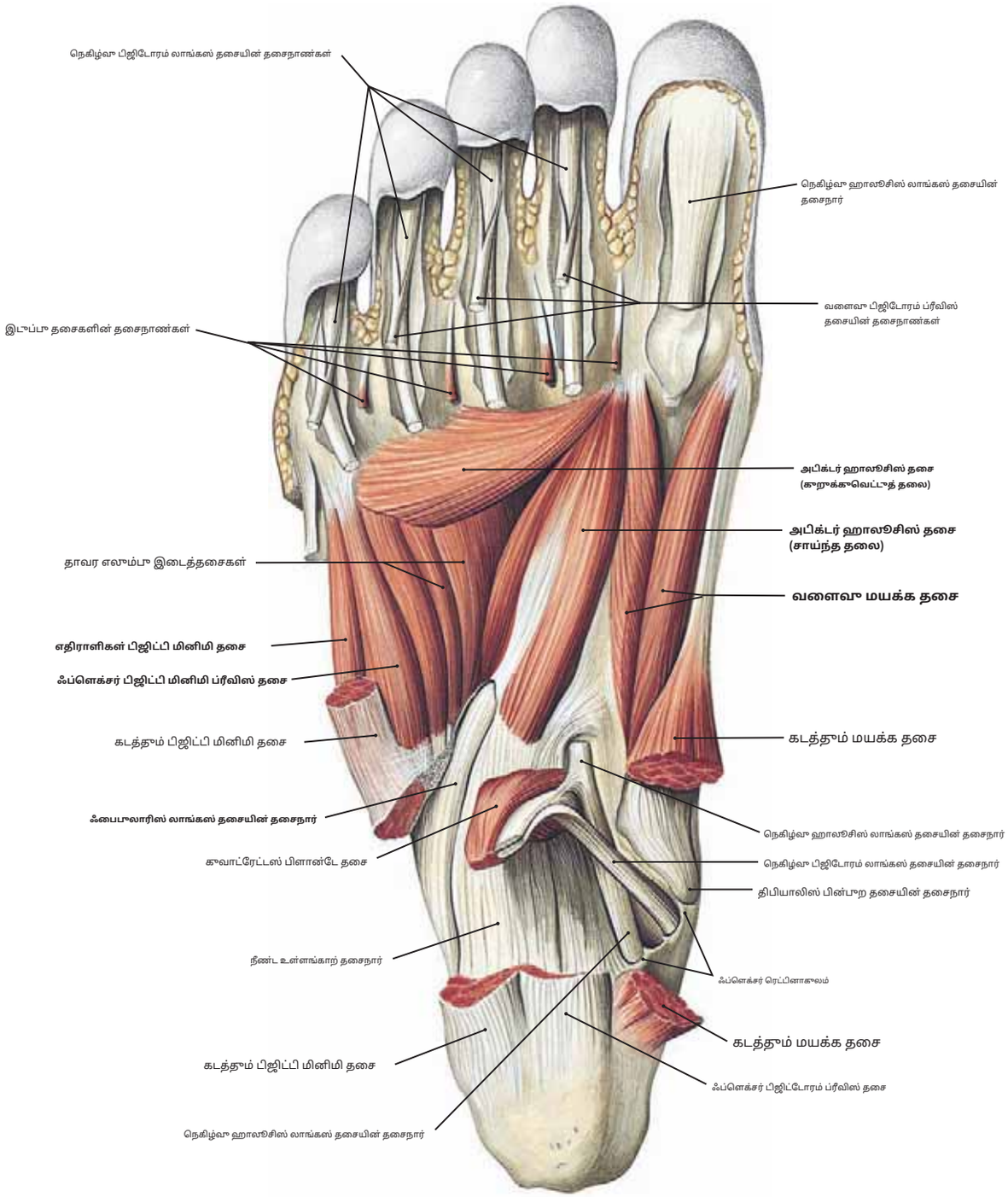

படம் 475 வலது பாதத்தின் உள்ளங்கால்: பிளான்டார் தசைகளின் மூன்றாவது அடுக்கு

குறிப்பு: (1) உள்ளங்கால் தசைகளின் மூன்றாவது அடுக்கு இரண்டு நெகிழ்வு தசைகளையும் ஒரு தசையையும் கொண்டுள்ளது. "*அன்பு*"டக்டர் (இரண்டு தலைகளுடன்), முதல் அடுக்குக்கு மாறாக, இதில் உள்ளது ஒரு நெகிழ்வு மற்றும் இரண்டு *ab (அ)*இதனால்,**flexor hallucis brevis, flexor digiti minimi brevis,**மற்றும்**சாய்வான**மற்றும்**குறுக்கு தலைகள்**இன் **தசைக்கூட்டு மயக்கம்**தாவர தசைகளின் மூன்றாவது அடுக்கை உருவாக்குகிறது.

(2) சில சமயங்களில், ஐந்தாவது கால்விரலின் முதல் ஃபாலன்க்ஸின் பக்கவாட்டுப் பக்கத்தில் செருகும் நெகிழ்வு பிஜிட்டி மினிமி பிரீவிஸின் இழைகள் ஒரு தனி தசை என்று குறிப்பிடப்படுகின்றன:**எதிர் இலக்கங்கள் மினிமி**.

(3) தசைநார்**ஃபைபுலாரிஸ் லாங்கஸ் தசைகள்**, இது முதல் மெட்டாடார்சல் எலும்பின் அடிப்படையின் பக்கவாட்டுப் பக்கத்திலும் முதல் (இடைநிலை) கியூனிஃபார்ம் எலும்பிலும் செருகுவதற்காக பாதத்தின் தாவர அம்சத்தை சாய்வாகக் கடக்கிறது.

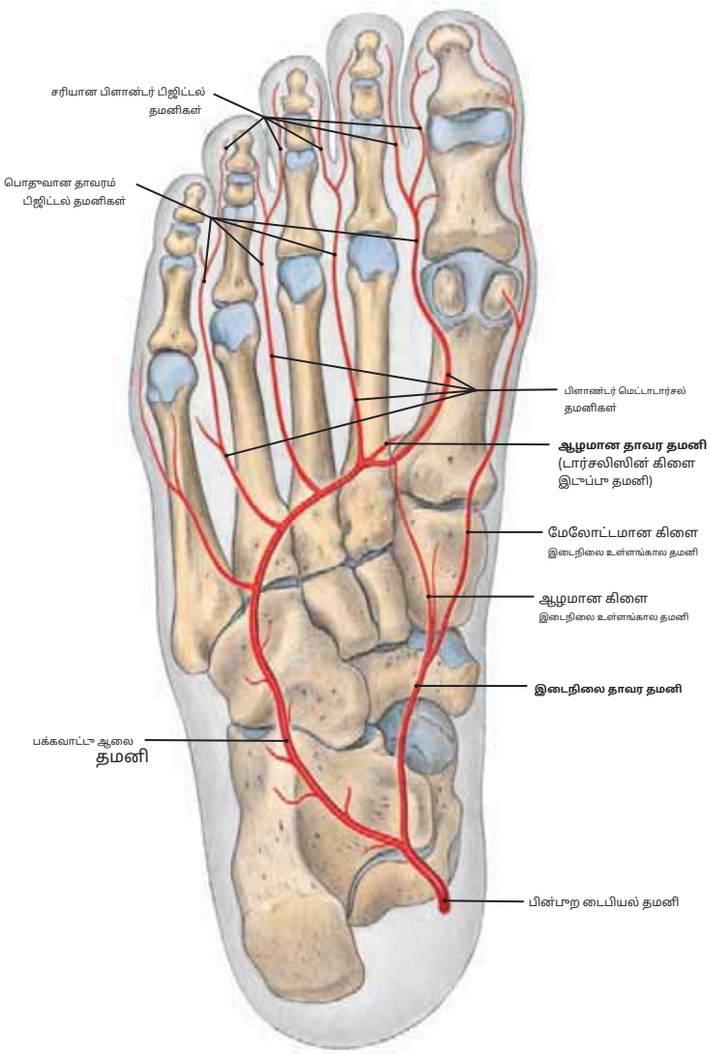

படம் 47

இ 476.3 டோர்ஸ்

படம் 476.1 பாதத்தின் தாவர அம்சம்: தமனிகள் மற்றும் எலும்புகளின் வரைபடம்

குறிப்பு: தி**பின்புற டைபியல் தமனி**இடைநிலை மல்லியோலஸுக்குப் பின்னால் இடைநிலையாக பாதத்தில் நுழைகிறது, பிரிக்கிறது**இடைநிலை**மற்றும்**பக்கவாட்டு ஆலை தமனிகள்**, மற்றும் ஆழத்துடன் அனஸ்டோமோஸ்கள் இ**மூலகூத்தண்டு** அவர்

மூதல் மற்றும் இரண்டாவது இலக்கம்

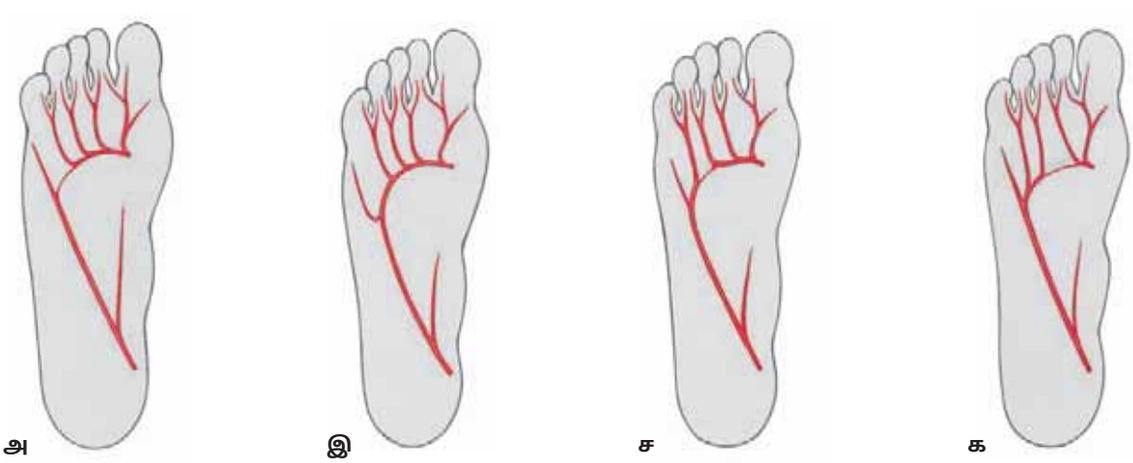

படம் 476.4 பாதத்தின் பிளான்டர் அம்சத்தில் தமனிகளில் ஏற்படும் மாறுபாடுகள்

குறிப்பு:**அ:**டார்சலிஸ் பெடிஸ் தமனியிலிருந்து (கால் பின்புறத்திலிருந்து) முக்கியமாக ஆழமான தாவர வளைவு. **பி:**ஆழமான ஆலை வளைவு முக்கியமாக பின்புற டைபியல் தமனியின் பக்கவாட்டு ஆலை கிளையிலிருந்து வழங்கப்படுகிறது. **சி:**ஐந்தாவது மற்றும் நான்காவது கால்விரல்களின் ஒரு பகுதியை பக்கவாட்டு தாவர தமனி, இடைநிலை கால்விரல்கள் டோர்சலிஸ் பெடிஸ் தமனி மூலம்.
பி:மூன்றாவது கால்விரலின் ஐந்தாவது, நான்காவது மற்றும் பக்கவாட்டு பகுதி பக்கவாட்டு ஆலை தமனியால், இடை கால்விரல்கள் டோர்சலிஸ் பெடிஸ் தமனியால்.

பாதத்தின் உள்ளங்காலின் தசைகள் தசை	தோற்றம்	செருகல்	உள்நோக்கம்	செயல்
தசைகளின் முதல் அடுக்கு				
கடத்தல் மாயத்தோற்றம்	ஃப்ளெக்சர் ரெட்டினாகுலம்; கால்கேனியலின் இடைநிலை செயல்முறை பியூபரோசிட்டி; உள்ளங்கால்கள் அபோனியூரோசிஸ்	பெருவிரலின் அருகாமையில் உள்ள ஃபாலன்க்ஸின் அடிப்பகுதியின் நடுப்பகுதி	இடைநிலை உள்ளங்கால நரம்பு (எஸ்5, எஸ்1)	பெருவிரலைக் கடத்தி வளைக்கிறது; இடைநிலை நீளமான வளைவைப் பராமரிக்க உதவுகிறது.
ஃப்ளெக்சர் பிஜிடோரம் சுருக்கமான	கால்கேனியல் பியூபரோசிட்டியின் இடைநிலை செயல்முறை; பிளாண்டர் அபோனியூரோசிஸ்	பக்கவாட்டு நான்கு கால்விரல்களின் நடு ஃபாலன்க்ஸில் நான்கு தசைநாண்களால்	இடைநிலை உள்ளங்கால நரம்பு (எல்5, எஸ்1)	பக்கவாட்டு நான்கு கால்விரல்களையும் வளைக்கிறது.
கடத்தல் பிஜிட்டி மினிமி	கால்கேனியல் பியூபரோசிட்டியின் இடை மற்றும் பக்கவாட்டு செயல்முறைகள்; பிளாண்டர் அபோனியூரோசிஸ்.	சிறு விரலின் அருகாமையில் உள்ள ஃபாலன்க்ஸின் அடிப்பகுதியின் பக்கவாட்டுப் பக்கம்	பக்கவாட்டுத் தாவர நரம்பு (எஸ்2, எஸ்3)	சிறிய கால் விரலைக் கடத்தி வளைக்கிறது.
தசைகளின் இரண்டாவது அடுக்கு				
குவாட்ரேட்டஸ் பிளானேடு	கால்கேனியஸின் தாவர மேற்பரப்பில் இருந்து இரண்டு தலைகளால்; நீண்ட தாவர தசைநார்	நெகிழ்வு பிஜிடோரம் லாங்கஸ் தசையின் தசைநாண்களின் பக்கவாட்டு மற்றும் ஆழமான மேற்பரப்புகள்	பக்கவாட்டு உள்ளங்கால் நரம்பு (எஸ்2, எஸ்3)	நெகிழ்வு பிஜிடோரம் லாங்கஸுக்கு உதவுகிறது; பாதத்தின் நீளமான அச்சில் நெகிழ்வு பிஜிடோரம் லாங்கஸின் இழுவை நேராக்குகிறது.
முதல் லும்ப்ரிக்கல்	வளைவு பிஜிடோரம் லாங்கஸின் முதல் தசைநார் (இரண்டாவது கால்விரல் வரை) இன் இடைப் பக்கம்	இரண்டாவது கால்விரலின் நடுப்பகுதி வழியாகச் சென்று அதன் முதுகுப்புற பிஜிட்டல் விரிவாக்கத்தில் செருகுகிறது.	இடைநிலை உள்ளங்கால நரம்பு (எல்5, எஸ்1)	அருகாமையில் வளைகிறது ஃபாலன்க்ஸ் கணுக்கால் எலும்பு மூட்டு; நீட்டிக்கிறது இடைச்செருகல் மூட்டுகள்
இரண்டாவது, மூன்றாவது, மற்றும் நான்காவது லும்ப்ரிக்கல்	ஒவ்வொரு தசையும், நெகிழ்வு பிஜிடோரம் லாங்கஸ் தசையின் இரண்டாவது, மூன்றாவது மற்றும் நான்காவது தசைநாண்களின் (மூன்றாவது, நான்காவது மற்றும் ஐந்தாவது கால்விரல்கள் வரை) அருகிலுள்ள மேற்பரப்புகளிலிருந்து இரண்டு தலைகளால் ஆனது.	மூன்றாவது, நான்காவது மற்றும் ஐந்தாவது கால்விரல்களின் நடுப் பக்கங்களில் சென்று, அவற்றின் முதுகுப்புற பிஜிட்டல் விரிவாக்கங்களைச் செருகவும்.	பக்கவாட்டு உள்ளங்கால் நரம்பு (எஸ்2, எஸ்3)	முதல் லும்ப்ரிக்கலைப் போலவே செயல்.
தசைகளின் மூன்றாவது அடுக்கு				
ஃப்ளெக்சர் ஹாலூசிஸ் ப்ரீவிஸ்	கனசதுர மற்றும் பக்கவாட்டு (மூன்றாவது) கியூனிஃபார்ம் எலும்புகளின் தாவர மேற்பரப்பு; திபியாலிஸ் பின்புறத்தின் தசைநார்.	அருகாமையில் உள்ள ஃபாலன்க்ஸின் அடிப்பகுதியின் பக்கவாட்டில் இரண்டு தசைநாண்களால் பெருவிரல்	இடைநிலை உள்ளங்கால நரம்பு (எல்5, எஸ்1)	அருகாமையில் வளைகிறது பெருவிரலின் மெட்டாடார்சோபாலஞ்சியல் மூட்டில் உள்ள ஃபாலன்க்ஸ்
ஃப்ளெக்சர் பிஜிட்டி மினிமி	ஐந்தாவது மெட்டாடார்சல் எலும்பின் அடிப்பகுதி; ஃபைபுலாரிஸ் லாங்கஸின் தசைநார் உறை.	சிறு விரலின் அருகாமையில் உள்ள ஃபாலன்க்ஸின் அடிப்பகுதியின் பக்கவாட்டுப் பக்கம்	பக்கவாட்டு உள்ளங்கால் நரம்பு (எஸ்2, எஸ்3)	அருகாமையில் வளைகிறது மெட்டாடார்சோபாலஞ்சியல் மூட்டில் உள்ள சிறு கால்விரலின் ஃபாலன்க்ஸ்
அடிக்டர் ஹாலூசிஸ் குறுக்கு தலை	மூன்றாவது, நான்காவது மற்றும் ஐந்தாவது கால்விரல்களின் பிளாண்டர் மெட்டாடார்சோபாலஞ்சியல் தசைநார்கள்; ஆழமானவை. குறுக்குவெட்டு எலும்பியல் கால்விரல்களுக்கு இடையில் உள்ள தசைநார்கள்	பெருவிரலின் அருகாமை ஃபாலன்க்ஸின் அடிப்பகுதியின் பக்கவாட்டு அம்சத்திற்கு ஒரு பொதுவான தசைநார் மூலம்.	பக்கவாட்டு உள்ளங்கால் நரம்பு (எஸ்2, எஸ்3)	பெருவிரலைச் சேர்க்கிறது; மெட்டாடார்சோபாலஞ்சியல் மூட்டில் பெருவிரலை வளைக்கிறது.
சாய்ந்த தலை	இரண்டாவது, மூன்றாவது மற்றும் நான்காவது மெட்டாடார்சல் எலும்பின் அடிப்பகுதிகள் எலும்புகள்; ஃபைபுலாரிஸ் லாங்கஸ் தசையின் தசைநார் உறை.			
தசைகளின் நான்காவது அடுக்கு				
தாவர இடைச்செருகல் (மூன்று தசைகள்)	மூன்றாவது, நான்காவது மற்றும் ஐந்தாவது மெட்டாடார்சல் எலும்புகளின் அடிப்பகுதிகள் மற்றும் இடைப்பட்ட பக்கங்கள்	மூன்றாவது, நான்காவது மற்றும் ஐந்தாவது கால்விரல்கள் (இடைப் பக்கம்); முதுகுப்புற பிஜிட்டல் விரிவாக்கங்கள் மீது	பக்கவாட்டு உள்ளங்கால் நரம்பு (எஸ்2, எஸ்3)	மூன்றாவது, நான்காவது, மற்றும் ஐந்தாவது கால்விரல்கள்; நெகிழ்வான மெட்டாடார்சோபாலஞ்சியல் மூட்டுகள்; நீட்டு இடைச்செருகல் மூட்டுகள்
டார்சல் இன்டர்சோஸி (நான்கு தசைகள்)	மெட்டாடார்சல் எலும்புகளின் அருகிலுள்ள பக்கங்களிலிருந்து ஒவ்வொன்றும் இரண்டு தலைகளால்	அருகாமையில் உள்ள ஃபாலன்க்ஸ் மற்றும் இரண்டாவது, மூன்றாவது மற்றும் நான்காவது கால்விரல்களின் பின்புற பிஜிட்டல் விரிவாக்கங்கள்	பக்கவாட்டு உள்ளங்கால் நரம்பு (எஸ்2, எஸ்3)	இரண்டாவது, மூன்றாவது கடத்தல், மற்றும் நான்காவது கால்விரல்கள்; மெட்டாடார்சோபாலஞ்சியல் மூட்டுகளை வளைத்து, இடைபாலஞ்சியல் மூட்டுகளை நீட்டவும்.

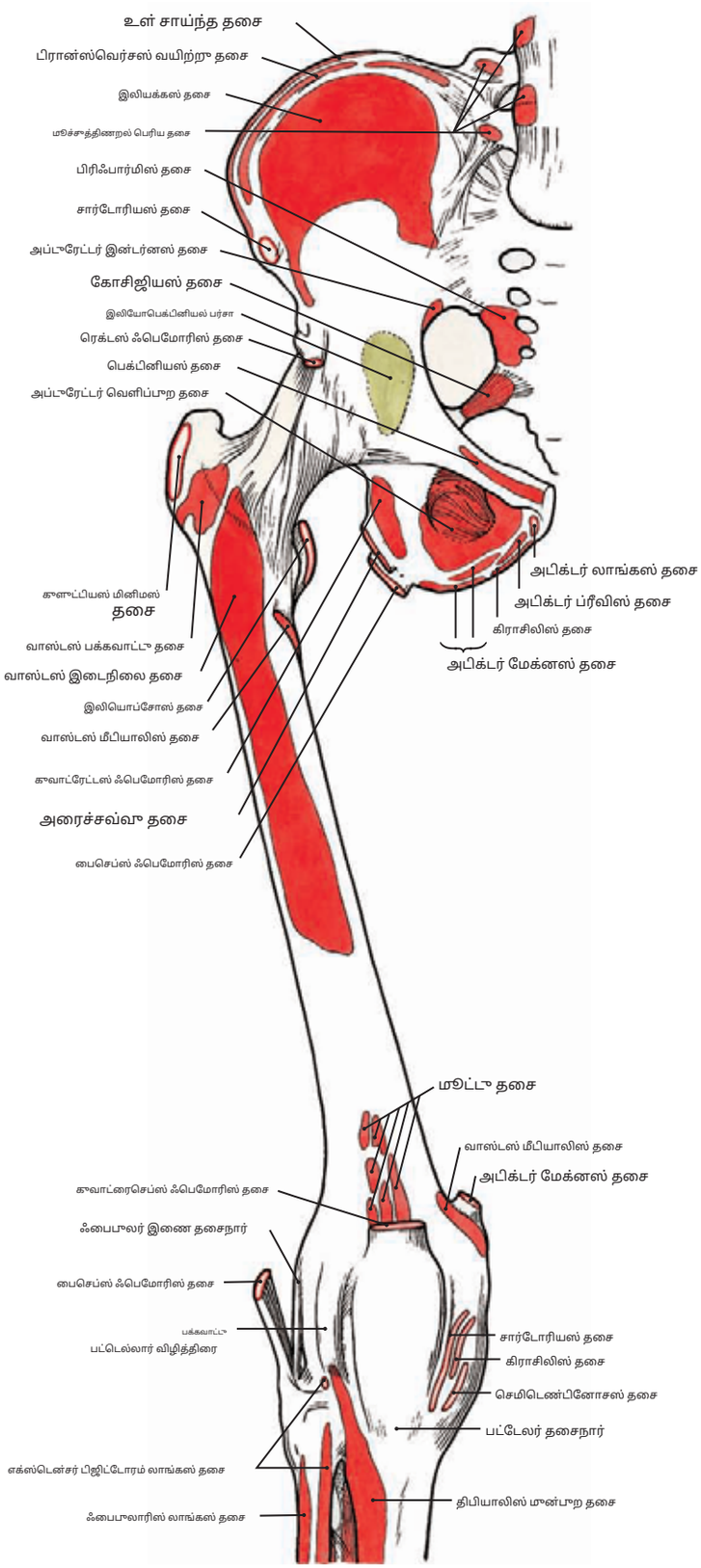

படம் 478.1 வலது இடுப்பு மற்றும் தொடை எலும்பின் முன்புறத் தோற்றம் தசைப் பிடிப்பைக் காட்டுகிறது.

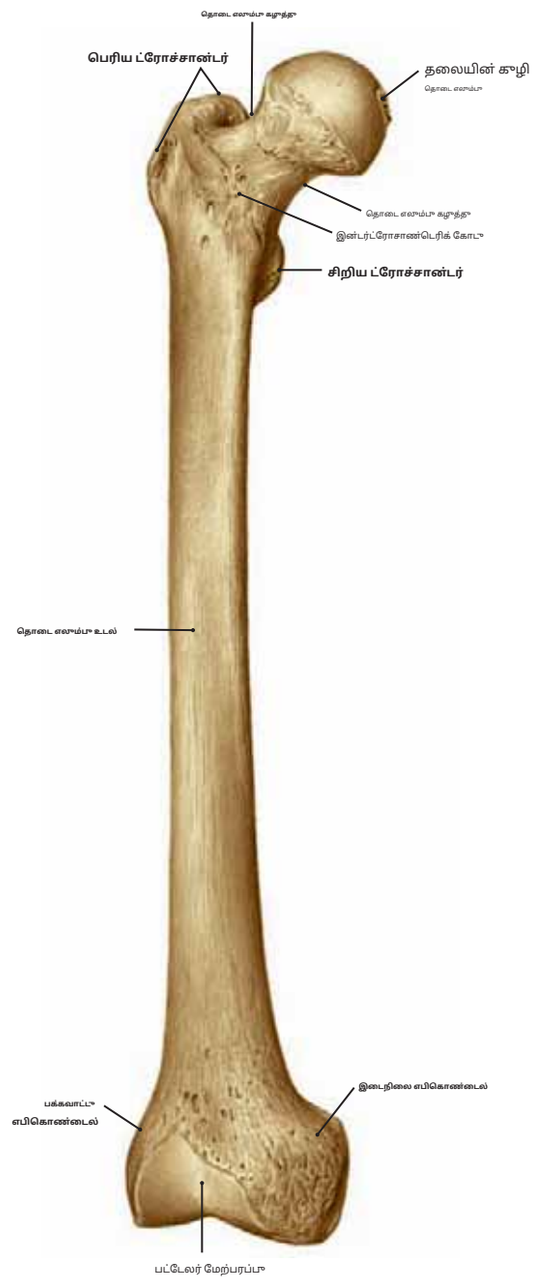

படம் 478.2 வலது தொடை எலும்பு (முன்புறக் காட்சி)

குறிப்பு: (1) தொடை எலும்பு என்பது எலும்புகளில் மிக நீளமானதும் வலிமையானதும் ஆகும். உடல் மற்றும் அது இடுப்பு முட்டுகளுக்கு மேலே உள்ள உடலின் எடையை திபியா மற்றும் கால்களுக்கு கடத்துகிறது. இது மேல் முட்டு, தி**தலை**,தி**உடல்** அல்லது **தண்டு**,மற்றும் ஒரு **தொலைதூர முனை** இரண்டாகப் பெரிதாக்கப்பட்டது **காண்டில்ஸ்.**

(2) தொடை எலும்பின் கோள வடிவத் தலை இதில் பொருந்துகிறது **அசெடபுலம்** தொடை எலும்பின் தலைப்பகுதிக்குக் கீழே ஓரளவு குறுகலான தொடை எலும்பியல் உள்ளது.**கழுத்து**மற்றும் இரண்டு முக்கிய பியூபர்கிள்கள், தி **பெரிய**மற்றும்**குறைவான ட்ரோச்சாண்டர்கள்.**

(3) தொடை எலும்பின் உடலின் முன்புற மேற்பரப்பு மென்மையானது மற்றும் அதன் அரைகாமையில் மூன்றில் இரண்டு பங்கு வாஸ்டஸ் இடைநிலை தசைக்கு வழிவகுக்கிறது.



படம் 479.1 **வலது தொடை எலும்பு (பின்புறக் காட்சி)**

குறிப்பு: (1) தி**பெரிய**மற்றும்**குறைந்த ட்ரோச்சாண்டர்கள்**மற்றும் இடையில் இன்டர்ட்ரோசாண்டெரிக் முகடு. பெரிய ட்ரோசாண்டரில் குளுட்டியஸ் மீடியஸ் மற்றும் மினிமஸ், பிரிஃபார்மிஸ் மற்றும் அப்டுரேட்டர் இன்டர்னஸ் ஆகியவை செருகப்படுகின்றன. சிறிய ட்ரோசாண்டரில் இலியோப்சோஸ் செருகப்படுகிறது, அதே நேரத்தில் குவாட்ரேட்டஸ் ஃபெமோரிஸ் இன்டர்ட்ரோசாண்டெரிக் முகடுடன் இணைகிறது.

(2) தடிமனான, நீளவாக்கில் நோக்கிய முகடு, தி**லீனியா ஆஸ்பெரா,**தொடை எலும்பின் உடலின் பின்புற மேற்பரப்பில். இது தசை இணைப்புகளுக்கும் உதவுகிறது.

(3) தி**இடைநிலை**மற்றும்**பக்கவாட்டு காண்டில்கள்**மற்றும் **எபிகொண்டைல்கள்**தாழ்வாக. காண்டில்கள் திபியாவுடன் இணைகின்றன மற்றும் இன்டர்காண்டிலாய்டு ஃபோஸா சிலுவை தசைநார்களுக்கு இணைப்பை வழங்குகிறது.

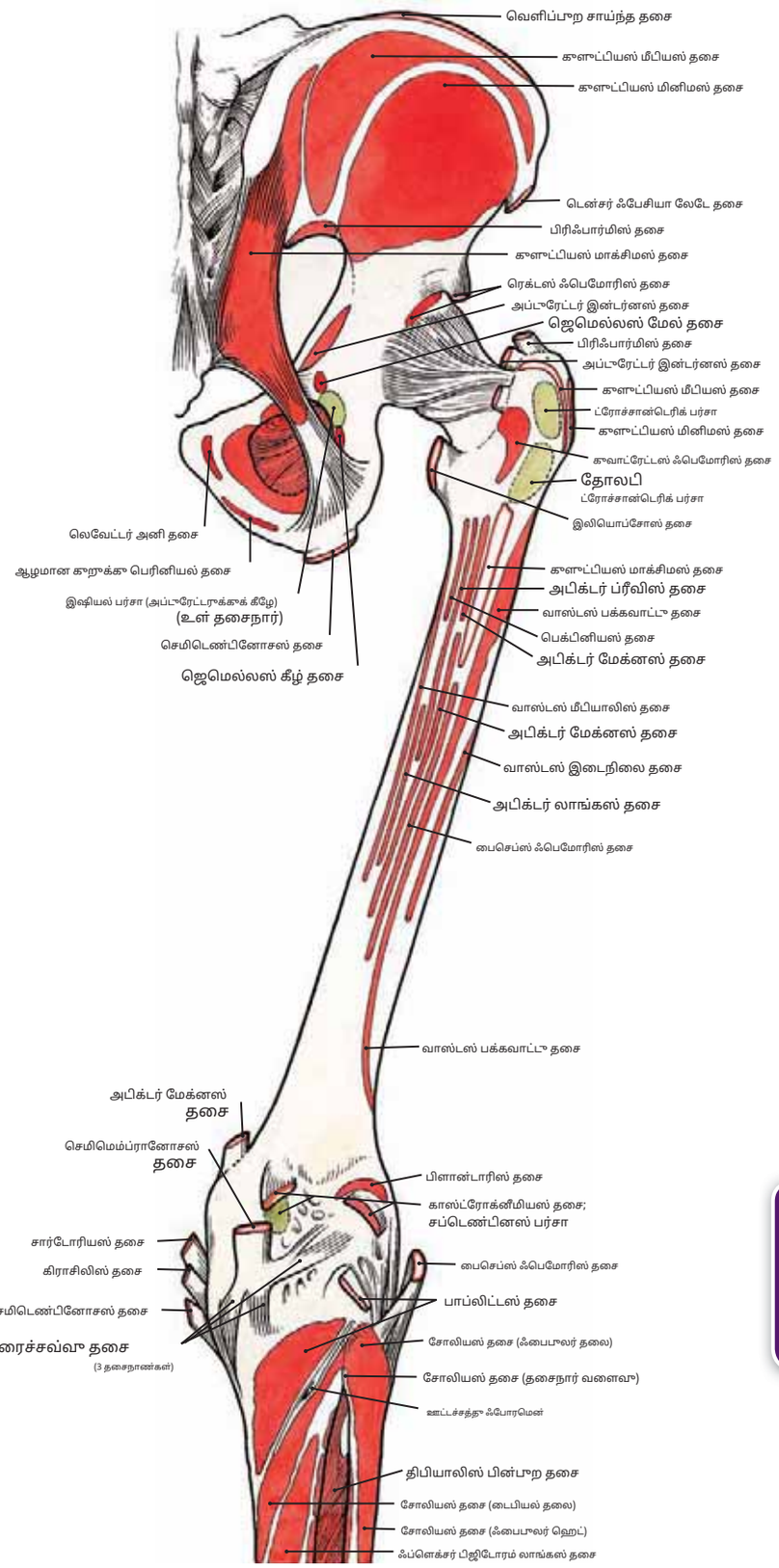

படம் 479.2 **வலது இடுப்பு மற்றும் தொடை எலும்பின் பின்புறத் தோற்றம் தசை இணைப்புகளைக் காட்டுகிறது**

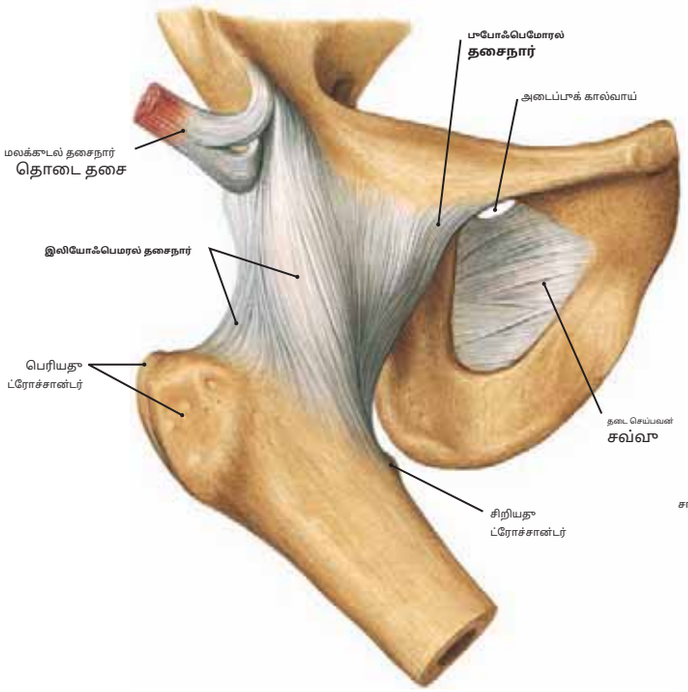

> **படம் 480.1** வலது இடுப்பு மூட்டு (முன்புறக் காட்சி)

குறிப்பு: (1) இடுப்பு மூட்டு என்பது ஒரு பொதுவான பந்து-மற்றும்-சாக்கெட் மூட்டு மற்றும் con-சகோதரிகள்**தொடை எலும்பின் தலை**,இது ஒரு ஆழமான குழியில் இறுக்கமாக பொருந்துகிறது, தி**அசிடபுலர் ஃபோஸா.**எலும்புகள் மிகவும் வலுவான தசைநார்கள் மூலம் நிலைநிறுத்தப்படுகின்றன.

(2) தி**மூட்டு காப்ஸ்யூல்**இடுப்பு மூட்டு வலுவூட்டப்படுகிறது **தொடை எலும்பு, தொடை எலும்பு**,மற்றும்**இஸ்கியோஃபெமரல் தசைநார்கள்**,தி **அசிடபுலர் லேப்ரம்**,தி**குறுக்குவெட்டு அசிடபுலர் தசைநார்**,மற்றும்**தொடை எலும்பின் தலைப்பகுதியின் தசைநார்.**

(3) காப்ஸ்யூலில் முன்புறமாகக் காணப்படும் இலியோஃபெமரல் மற்றும் பாபோஃபெமரல் தசைநார்களின் நீளவாக்கில் சார்ந்த இழைகள்.

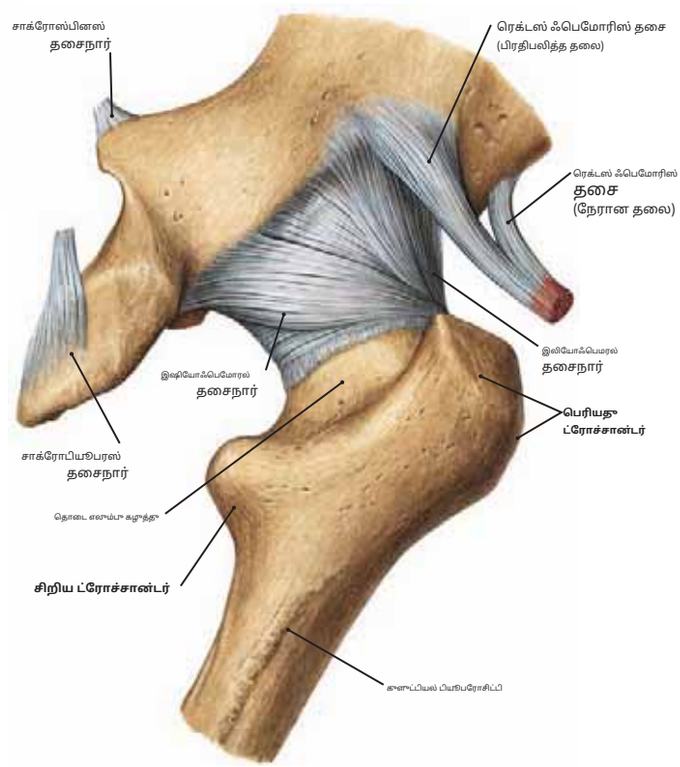

படம் 480.2 வலது இடுப்பு மூட்டு (பின்புறக் காட்சி)ந

குறிப்பு: இழைகள்**இஸ்கியோஃபெமோரல் தசைநார்**இடுப்பு மூட்டின் காப்ஸ்யூல் முழுவதும் கிட்டத்தட்ட கிடைமட்டமாக இயக்கப்படுகின்றன. முன்புறமாக (படம் 478.2) காப்ஸ்யூல் தொடை எலும்பின் இன்டர்ட்ரோகாண்டெரிக் கோட்டில் இணைகிறது, பின்புறமாக அது தொடை எலும்பின் கழுத்தைச் சுற்றி வருகிறது. காப்ஸ்யூல் மிகவும் மெல்லியதாகவும் பின்புறமாக பலவீனமாகவும் உள்ளது.

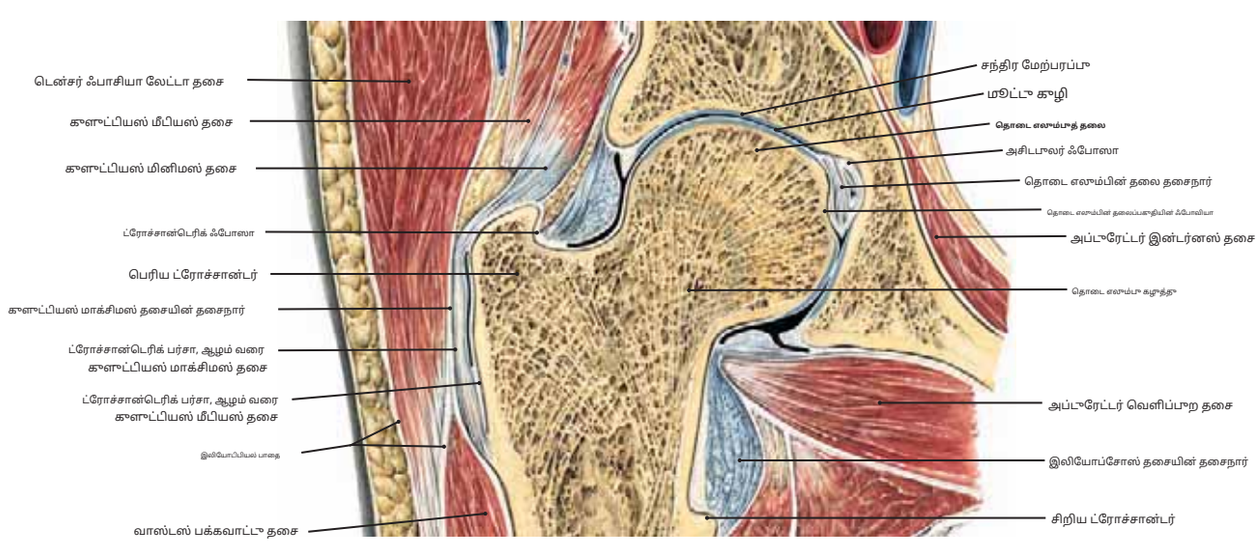

படம் 480.3 வலது இடுப்பு மூட்டு மற்றும் சுற்றியுள்ள சில மென்மையான திசுக்கள் வழியாக முன் பகுதி

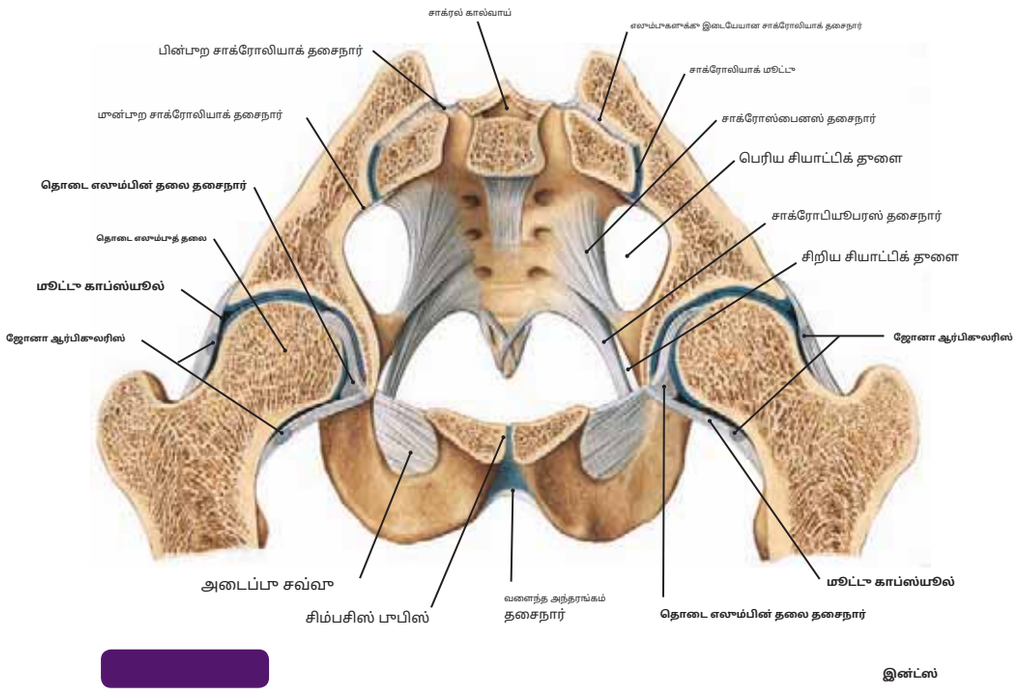

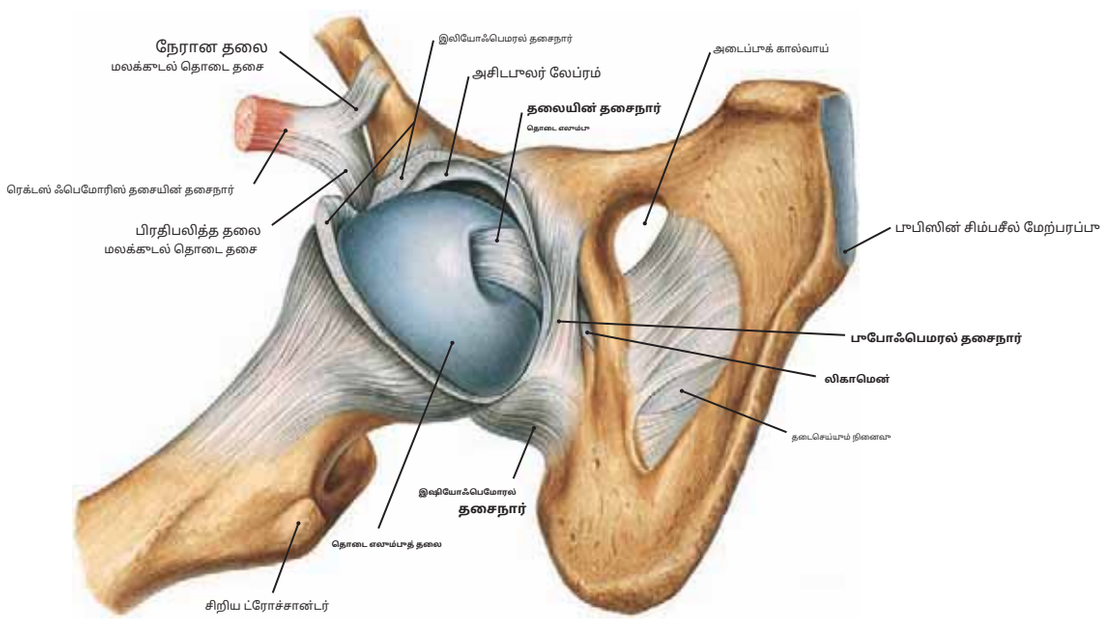

படம் 481.2 வலது இடுப்பு மூட்டின் முன்புற வெளிப்பாடு

குறிப்பு: இடுப்பு மூட்டின் மூட்டு காப்ஸ்யூல் அசிடபுலர் லேப்ரம் அருகே திறக்கப்பட்டுள்ளது. இது மூட்டு கழிக்குள் தொடை எலும்பின் குறுத்தெலும்பு மூடிய தலையை வெளிப்படுத்துகிறது. குறுத்தெலும்பு இல்லாத இடத்தில் தொடை எலும்பில் இணைக்கப்பட்ட தொடை தலையின் தசைநார் பகுதியைக் கவனியுங்கள்.

படம் 481.3 வலது இடுப்பு மூட்டின் சாக்கெட்

குறிப்பு: (1) அசிடபுலம் ஒரு ஃபைப்ரோகார்டிலஜினஸ் விளிம்பால் சூழப்பட்டுள்ளது, **அசிடபுலர் லேப்ரம்.** இது மூட்டு கழியை ஆழமாக்குகிறது மற்றும் தொடை எலும்பின் தொலைதூர தலையை போதுமான அளவு இடமளிக்கிறது, இதனால் அசிடபுலர் லேப்ரமைக் காயப்படுத்தாமல் அதன் கழியிலிருந்து இழுக்க முடியாது.

(2) கீழே உள்ள எலும்பு அசிடபுலம் மழுமையடையாது. இங்கே அசிடபுலர் நாட்ச் பகுதியளவு மூடப்பட்டுள்ளது **குறுக்குவெட்டு அசிடபுலர் தசைநார்.** அசிடபுலர் நாட்ச்சின் இலவச பகுதி வழியாக, தலைப்பகுதிக்கு உணவளிக்கும் பாத்திரங்கள் மற்றும் நரம்புகள் **தொடை எலும்பு.**

(3) தி **தொடை எலும்பின் தலைப்பகுதியின் தசைநார்** அசிடபுலர் நாட்ச்சின் இருபுறமும் இரண்டு பட்டைகள் மூலம் தொடை தலையை இணைக்கிறது.

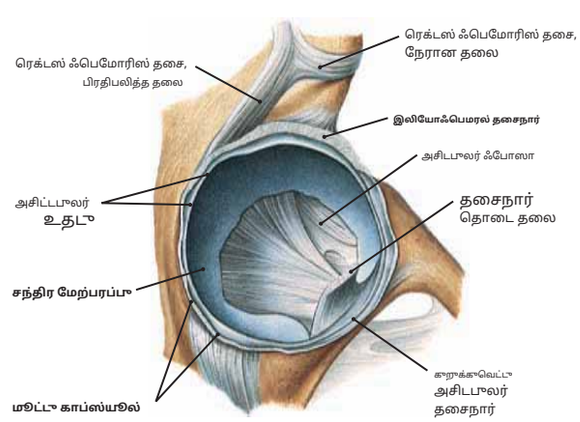

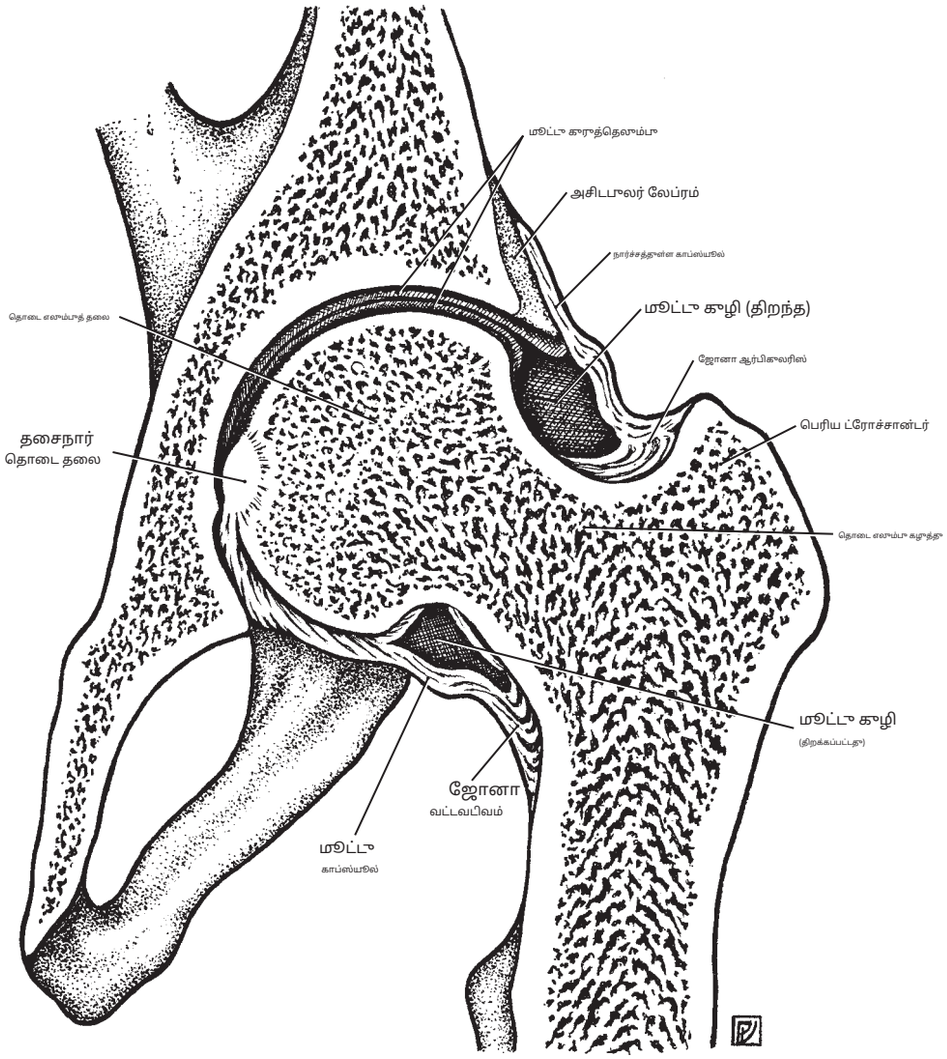

படம் 482.1 இடுப்பு மூட்டு வழியாக முன் பகுதி

(இரண்டு *கிளெமெண்டேவின் உடற்கூறியல் பிரிப்பு*,2வது பதிப்பு, லிப்பின்காட் வில்லியம்ஸ் & வில்கின்ஸ், பால்டிமோர், 2007.)

படம் 482.2 தொடை எலும்பின் மேல் முனை

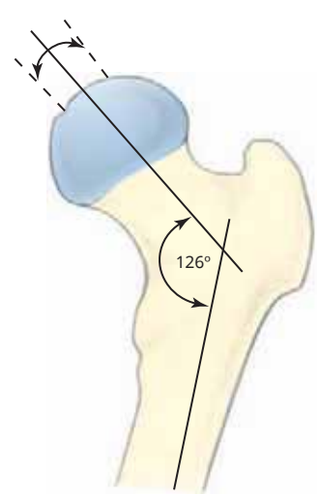

படம் 482.3 கோணத்தில் மாறுபாடு

தொடை எலும்பு கழுத்துக்கும் தண்டுக்கும் இடையில்

இந்தக் கோணம் குழந்தைப் பருவத்தில் சுமார் 150 டிகிரியாகவும், பெரியவர்களில் சுமார் 126 டிகிரியாகவும் இருக்கும் என்பதை நினைவில் கொள்க.

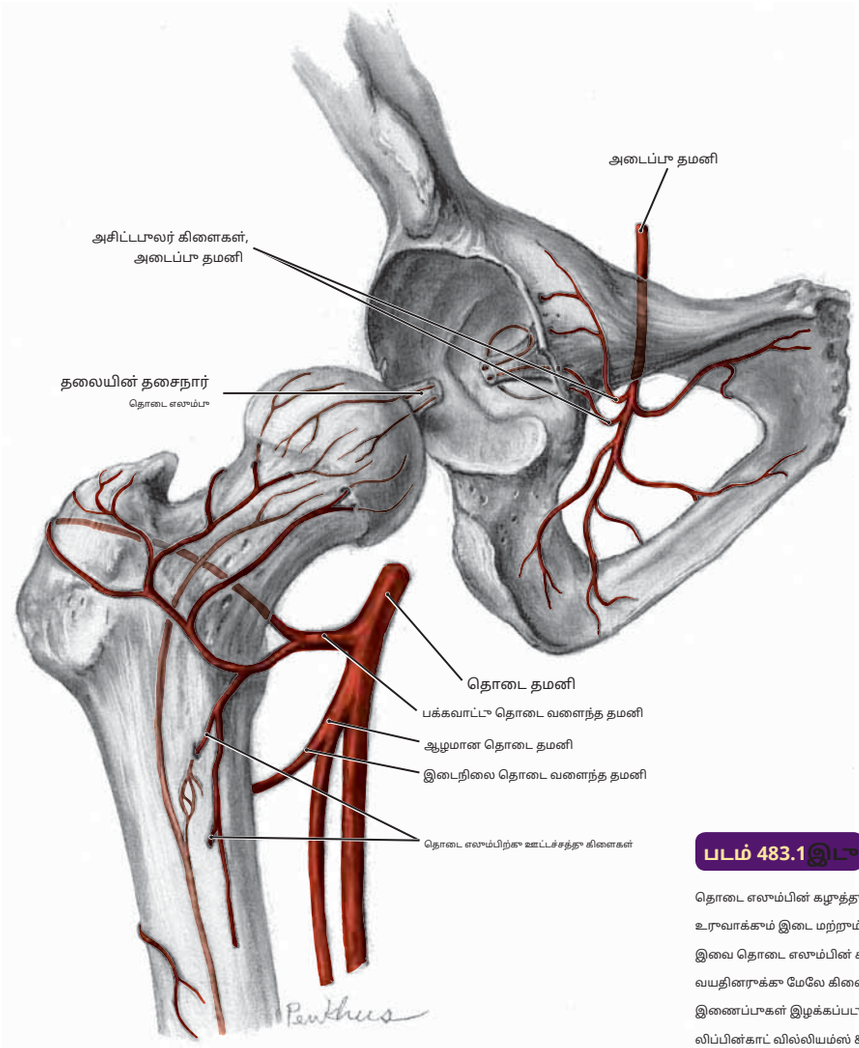

படம் 483.1 இடுப்பு மூட்டுக்கு தமனி வழங்கல்

தொடை எலும்பின் கழுத்துக்கு தொடை எலும்பின் தமனியின் முக்கியமான ஏறுவரிசை கிளைகளை உருவாக்கும் இடை மற்றும் பக்கவாட்டு தொடை எலும்பின் வட்ட வளைவு தமனிகளைக் கவனியுங்கள். இவை தொடை எலும்பின் கழுத்து மற்றும் தலைக்கு விநியோகம் செய்கின்றன மற்றும் இளம் வயதினருக்கு மேலே கிளைகளுடன் அனஸ்டோமோஸை வழங்குகின்றன. வயதானவர்களில் இந்த இணைப்புகள் இழக்கப்படுகின்றன. (இருந்து *கிளெமெண்டேவின் உடற்கூறியல் பிரிப்பு*,2வது பதிப்பு, லிப்பின்காட் வில்லியம்ஸ் & வில்கின்ஸ், பால்டிமோர், 2007.)

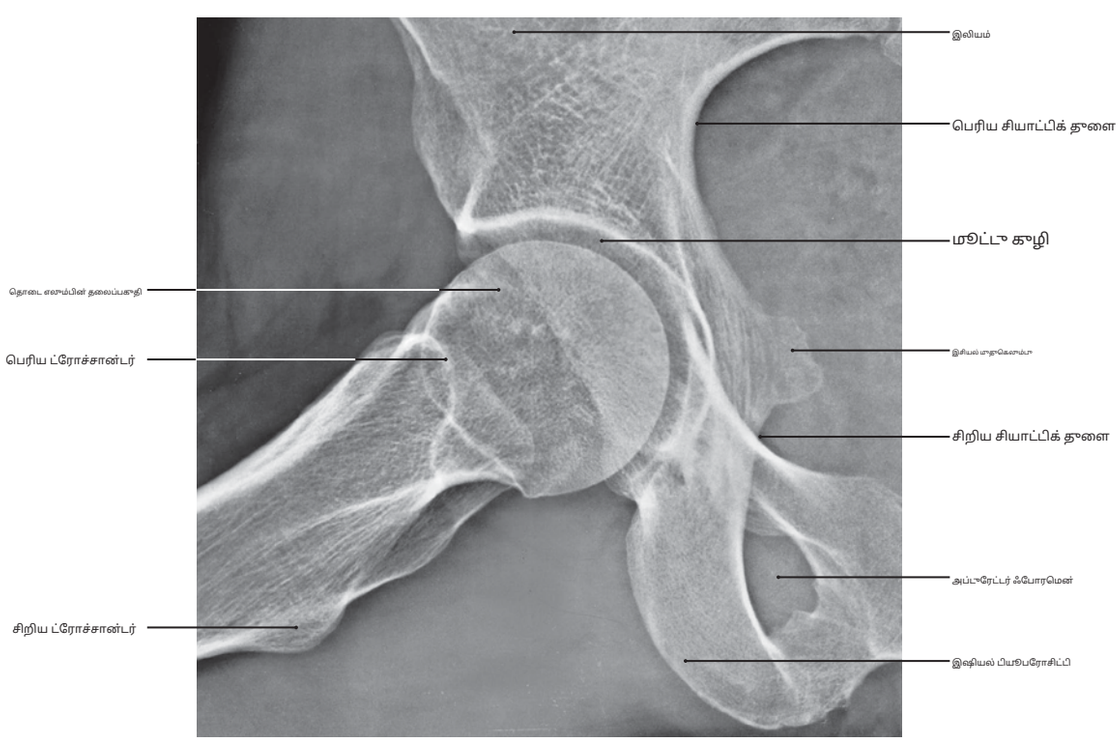

படம் 483.2 இடுப்பு மூட்டின் கதிர்வீச்சு படம்

தொடை வளைந்து வளைந்திருப்பதையும், நோயாளி மல்லாந்து படுத்திருப்பதையும் கவனியுங்கள்.

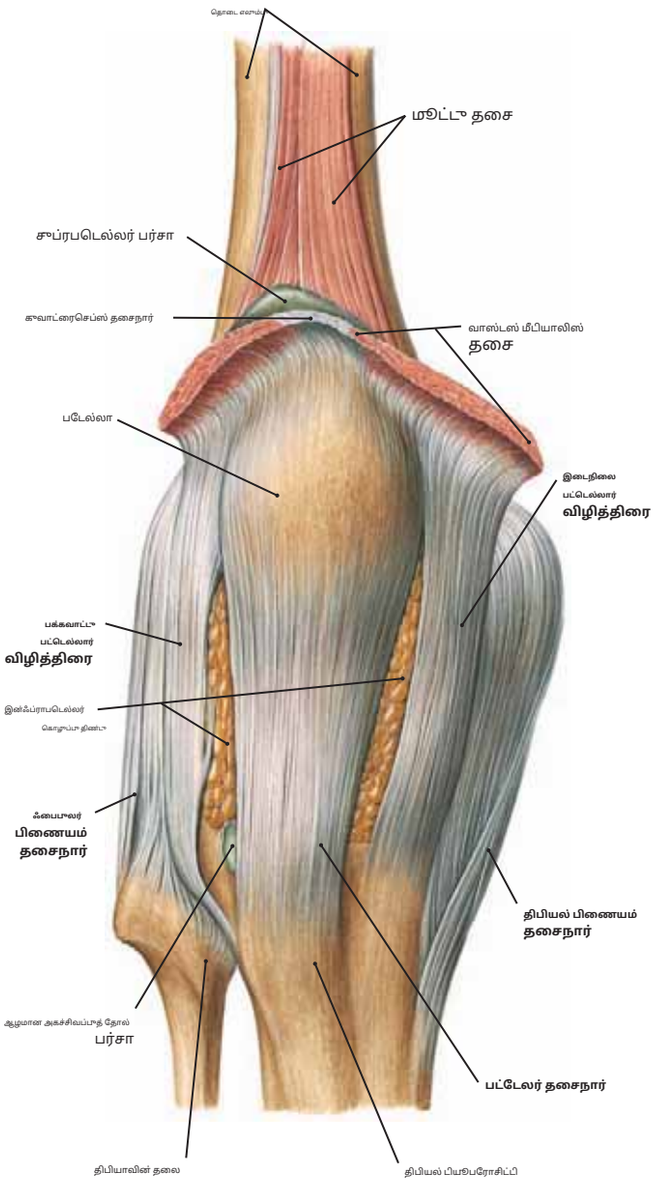

படம் 484.1 வலது முழங்கால் மூட்டு (முன்புறத் தோற்றம்)

குறிப்பு: (1) ஆழமான திசுப்படலம் அகற்றப்பட்டுள்ளது, மேலும் வயிறுகள் குவாட்ரைசெப்ஸ் ஃபெமோரிஸ் தசையின் நான்கு தலைகளும் வெட்டப்பட்டு, குவாட்ரைசெப்ஸ் தசைநார், பட்டெல்லா மற்றும் பட்டெல்லார் தசைநார் ஆகியவற்றை வெளிப்படுத்துகின்றன.

(2) தி**பட்டெல்லார் தசைநார்**முன்புற டைபியல் மேற்பரப்பின் அருகாமையில் அமைந்துள்ள டைபியல் டியூபரோசிட்டியில் செருகுகிறது.

(3) தி**இடைநிலை**மற்றும்**பக்கவாட்டு பட்டெல்லார் ரெட்டினாகுலா.**இந்த கட்டமைப்புகள் முழங்கால் மூட்டின் நார்ச்சத்து காப்ஸ்யூலின் முன்-மீடியல் மற்றும் முன்-லேட்டரல் பகுதிகளை வலுப்படுத்துகின்றன, மேலும் பெரும்பாலும் (ஆனால் இந்த படத்தில் காட்டப்படவில்லை) அவை பட்டெல்லார் தசைநார் மற்றும் பட்டெல்லாவின் எல்லைகளுடன் இணைக்கப்படுகின்றன.

(4) தி**டைபியல்**மற்றும்**ஃபைபுலார் இணை தசைநார்கள்**மற்றும் இருப்பிடம் **ஆழமான அகச்சிவப்பு பர்சா.**

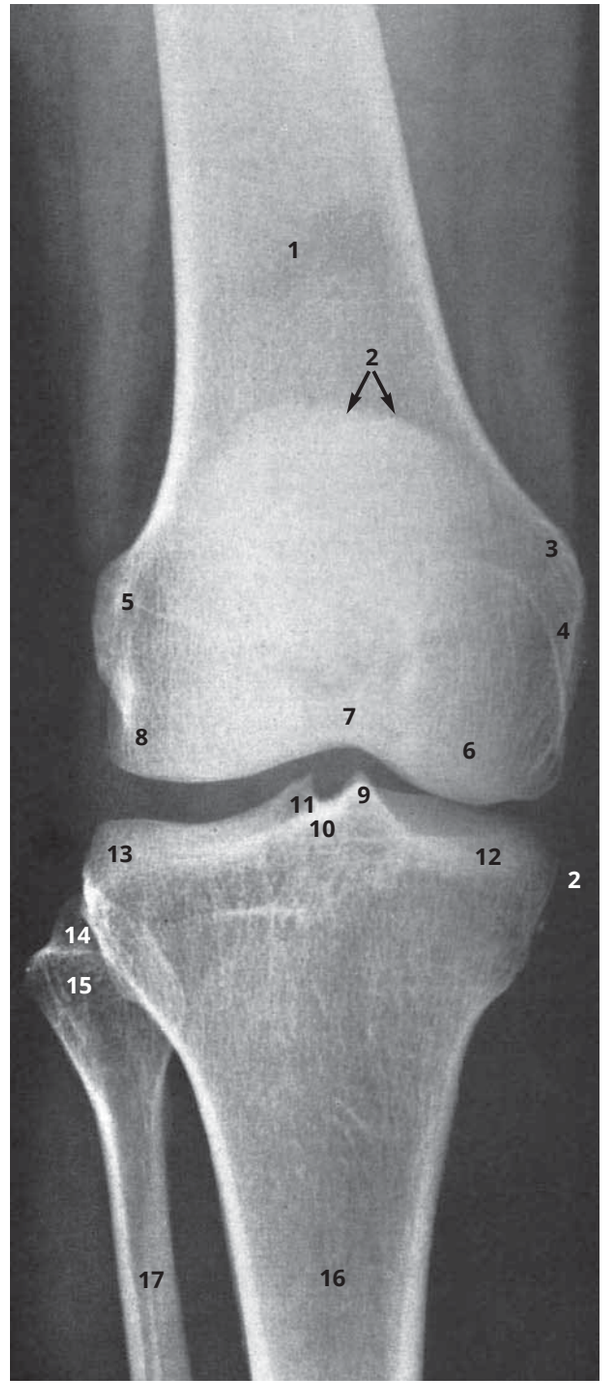

படம் 484.2 வலது முழங்காலின் ரேடியோகிராஃப் (ஆன்டெரோபோஸ்டீரியர் ப்ரொஜெக்ஷன்)

குறிப்பு: முழங்காலின் பகுதியில் உள்ள தொடை எலும்பு, திபியா மற்றும் ஃபைபுலாவில் பின்வரும் எலும்பு கட்டமைப்புகள்.

1. தொடை எலும்பின் உடல்
2. பட்டெல்லாவின் விளிம்பு
3. அபிக்டர் டியூபர்கிள்
4. இடைநிலை எபிகொண்டைல்
5. பக்கவாட்டு எபிகொண்டைல்
6. தொடை எலும்பின் இடைநிலை கான்டைல்
7. இண்டர்காண்டிலார் ஃபோஸா
8. தொடை எலும்பின் பக்கவாட்டு கலம்பு
9. இடைநிலை இடைக்கண்டில்லர் டியூபர்கிள்
10. முன்புற இடைக்கண்டில்லார் பகுதி
11. பக்கவாட்டு இடைக்கண்டில்லர் டியூபர்கிள்
12. திபியாவின் இடைநிலை கான்டைல்
13. திபியாவின் பக்கவாட்டு கான்டில்
14. ஃபைபுலாவின் தலையின் உச்சி
15. ஃபைபுலாவின் தலை
16. கால் முன்னெலும்பின் உடல்
17. ஃபைபுலாவின் உடல்

(விக்கிலிருந்து, 6வது பதிப்பு.)

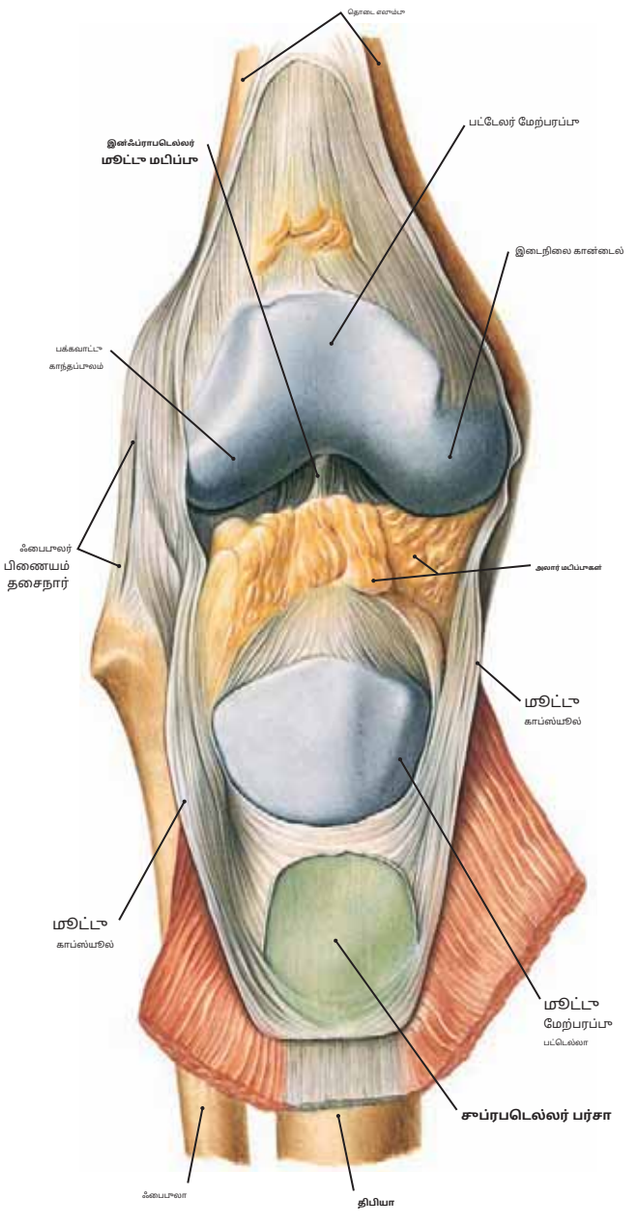

படம் 485.1 மழங்கால் மூட்டு முன்புறமாகத் திறந்துள்ளது

குறிப்பு: (1) இந்தப் பிரித்தெடுப்பில், மூட்டு காப்ஸ்யூலின் முன்புறப் பகுதி மற்றும் குவாட்ரைசெப்ஸ் தசைநார் வெட்டப்பட்டு கீழ்நோக்கி பிரதிபலிக்கப்பட்டுள்ளது **மேல்புற பர்சா.** மூட்டு மேற்பரப்பு **பட்டெல்லா** தொடை எலும்பில் அதன் இயல்பான நிலையில் இருந்து தாழ்வாக இழுக்கப்பட்டுள்ளது.

(2) பட்டெல்லாவின் இடை மற்றும் பக்கவாட்டு எல்லைகளிலிருந்து, சைனோவியல் சவ்வு விளிம்பு போல நீண்டுள்ளது. **அலார் மடிப்புகள்** ஒவ்வொரு பக்கத்திலும். இவை நடுக்கோட்டில் ஒன்றிணைந்து **இன்ஃப்ராபடெல்லர் சைனோவியல் மடிப்பு,** இது தொடை எலும்பின் இடைக்கண்டில்லா ஃபோஸாவுடன் மேலே இணைகிறது.

(3) படம் 485.2 இல் காணப்படுவது போல், இன்ஃப்ராபடெல்லர் சினோவியல் மடிப்பு மற்றும் அந்தப் பகுதியில் உள்ள ஏதேனும் கொழுப்பு அகற்றப்பட்டவுடன், முன்புற சிலுவை தசைநார் மற்றும் மெனிஸ்கி வெளிப்படும்.

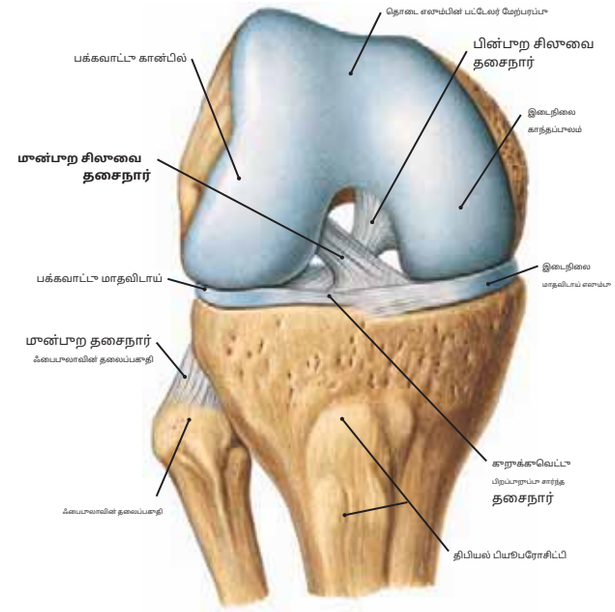

படம் 485.2 வளைந்த வலது மழங்கால் மூட்டு (முன்புறக் காட்சி) சிலுவைத் தசைநார்களைக் காட்டுகிறது.

குறிப்பு: (1) தி **முன்புற சிலுவை தசைநார்** இதிலிருந்து சிறப்பாக வெளிப்படுகிறது முன்பக்க அணுகுமுறை. இது பக்கவாட்டு தொடை எலும்புக் கூண்டிலின் இடை மேற்பரப்பின் பின்புறப் பகுதியிலிருந்து திபியல் பீடபூமியின் முன்புற மேற்பரப்பு வரை நீண்டுள்ளது.

(2) முன்புற சிலுவை தசைநார், மேல் திபியல் பீடபூமியில் தொடை எலும்பின் பின்புற அல்லது பின்னோக்கி இடப்பெயர்ச்சியைத் தடுக்க உதவுகிறது.

(3) இருப்பினும், மிக முக்கியமாக, முன்புற சிலுவை தசைநார் அது இணைக்கப்பட்டுள்ள பக்கவாட்டு கண் இமையின் நீட்டிப்பைக் கட்டுப்படுத்துகிறது. அது இறுக்கமாக மாறும்போது, அது தொடை எலும்பின் இடை சுழற்சியை ஏற்படுத்துகிறது. இது பக்கவாட்டு கண் இமையை விட நீண்ட மற்றும் வளைந்த மூட்டு மேற்பரப்பைக் கொண்ட இடைநிலை கண் இமை, அதன் முழு நீட்டிப்பை அடைய அனுமதிக்கிறது, இதனால் மழங்கால் மூட்டை "பூட்டப்பட்ட நிலையில்" வைக்கிறது.

(4) இவ்வாறு, "பூட்டப்பட்ட" மழங்கால் மூட்டு அடையப்படுவது ஏனெனில்:

(அ) பக்கவாட்டு கான்டைலை விட, இடைநிலை கான்டைல் நீண்ட மூட்டு மேற்பரப்பையும் அதிக வளைவையும் கொண்டுள்ளது.

(ஆ) முன்புற சிலுவை தசைநார் இறுக்கமான பிறகு, பக்கவாட்டு கான்டைல் "தசைநார் ஆரத்தை" சுற்றி சுழல முடியும் மற்றும் இடை கான்டைலை அதன் முழு நீட்டிப்பில் பின்னோக்கி சறுக்க கட்டாயப்படுத்துகிறது.

(இ) தொடை எலும்பின் நடுப்பகுதி சுழற்சி ஒரே நேரத்தில் சாய்ந்த பாப்லைட்டல் தசைநார் மற்றும் இடைநிலை மற்றும் பக்கவாட்டு இணை தசைநார்களையும் இறுக்கமாக்குகிறது. (லாஸ்ட் ஆர்ஜே. உடற்கூறியல், பிராந்திய மற்றும் பயன்பாட்டு. எடின்பர்க்: சர்ச்சில் லிவிங்ஸ்டன், 1978 இலிருந்து.)

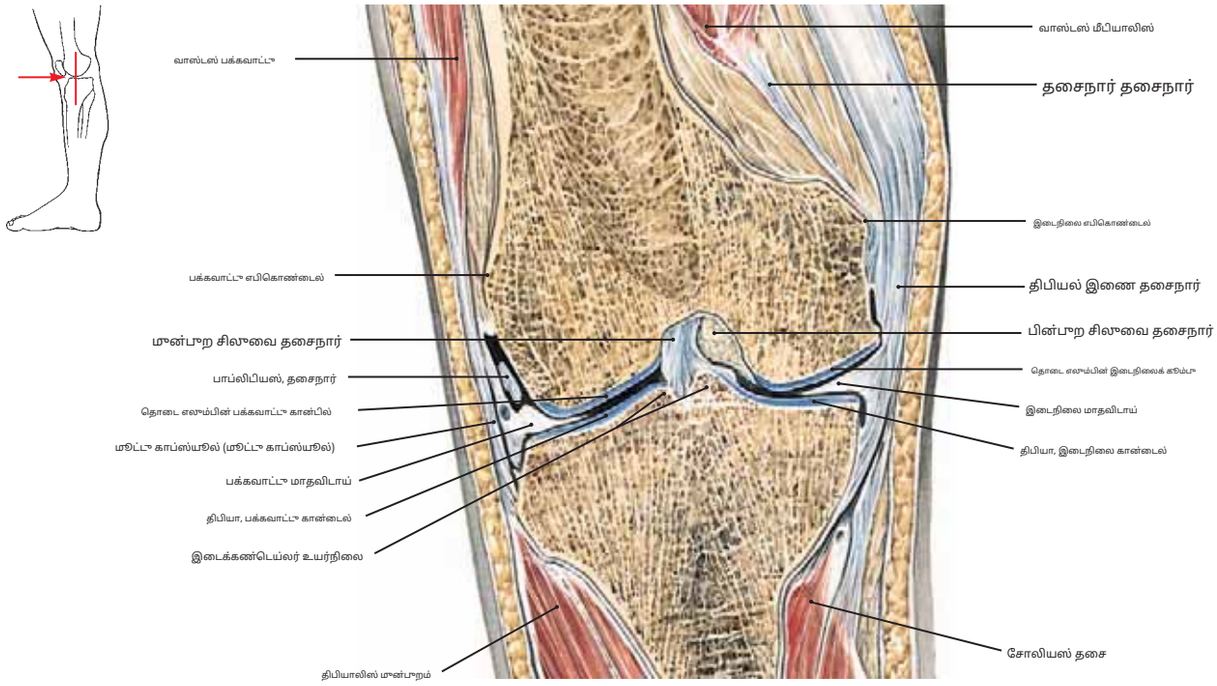

படம் 486.1 வலது மழங்கால் மூட்டு வழியாக முன் பகுதி

குறிப்பு: (1) முன்புற மற்றும் பின்புற சிலுவை தசைநார்கள் மற்றும் இடை மற்றும் பக்கவாட்டு மெனிசி.

(2) பக்கவாட்டு மெனிஸ்கஸ் மற்றும் பக்கவாட்டு காண்டிலை ஒட்டியிருக்கும் பாப்லைட்டஸ் தசையின் தசைநார். இது இந்த இரண்டு அமைப்புகளுடனும் இணைகிறது, மேலும் ஒரு அடி எடுத்து வைப்பதில் மழங்காலின் முதல் கட்ட நெகிழ்வின் போது, இந்த தசை மெனிஸ்கஸை பின்வாங்குகிறது, இதனால் திபியா மற்றும் தொடை எலும்பின் பக்கவாட்டு காண்டிலைகளுக்கு இடையில் அது நசுக்கப்படாது (படம் 466.1 ஐப் பார்க்கவும்).

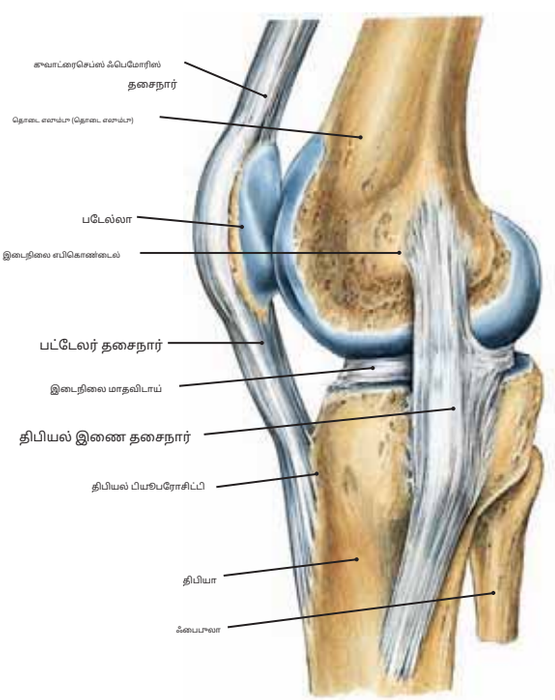

படம் 486.2 வலது மழங்கால் மூட்டு மற்றும் மழு நீட்டிப்பில் உள்ள திபியல் இணை தசைநார்

குறிப்பு: திபியல் இணை தசைநார் பின்புற இழைகள் மட்டுமே இடைநிலை மாதவிடாயுடன் இணைகின்றன, மற்ற அனைத்து இழைகளும் தொடை எலும்பு மற்றும் திபியா இரண்டின் இடைநிலை காண்டில்களுடன் இணைகின்றன.

படம் 486.3 வலது மழங்கால் மூட்டு மற்றும் நெகிழ்வில் உள்ள திபியல் இணை தசைநார்

குறிப்பு: வளைவின் போது, திபியல் இணைத் தசைநார் மற்றும் தொடை எலும்பில் இணைக்கப்பட்டுள்ள பின்புற இழைகள் முறுக்கி, இதனால், தசைநார் இணைக்கப்பட்டுள்ள இடைநிலை மெனிஸ்கஸை உறுதிப்படுத்த உதவுகிறது.

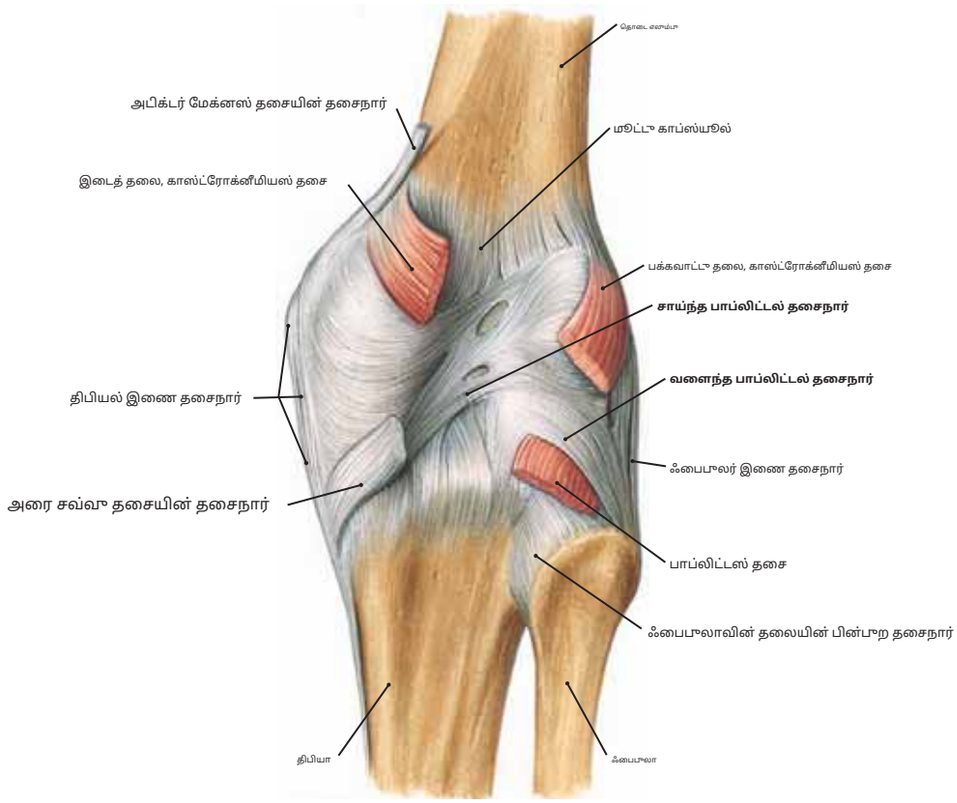

படம் 487.1 மழங்கால் மூட்டு (பின்புறத் தோற்றம், மேலோட்டமான தூண்டிப்பு)

குறிப்பு: (1) மூட்டு காப்ஸ்யூலின் பின்புற அம்சம் சாய்ந்த மற்றும் வளைந்த பாப்லைட்டல் தசைநார்கள் மூலம் வலுப்படுத்தப்படுகிறது, மேலும், ஓரளவிற்கு, தசைகளின் தோற்றம் மற்றும் செருகலின் தசைநாண்கள்.

(2) அதன் செருகலில் இருந்து, அரை சவ்வு தசையின் தசைநார் மேல்நோக்கி விரிவடைந்து மழங்கால் மூட்டின் மூட்டு காப்ஸ்யூலின் பின்புற மேற்பரப்பு முழுவதும் பக்கவாட்டில் விரிவடைகிறது.**சாய்ந்த பாப்லிட்டல் தசைநார்.**

(3) தி**வளைந்த பாப்லிட்டல் தசைநார்**சாய்ந்த பாப்ளிட்டல் தசைநார் மற்றும் ஃபைபுலார் கோலேட்டுடன் இணைக்கப்பட்ட இழைகளின் ஒரு பட்டையாகும்.

பாப்லிட்டஸ் தசை கலக்க

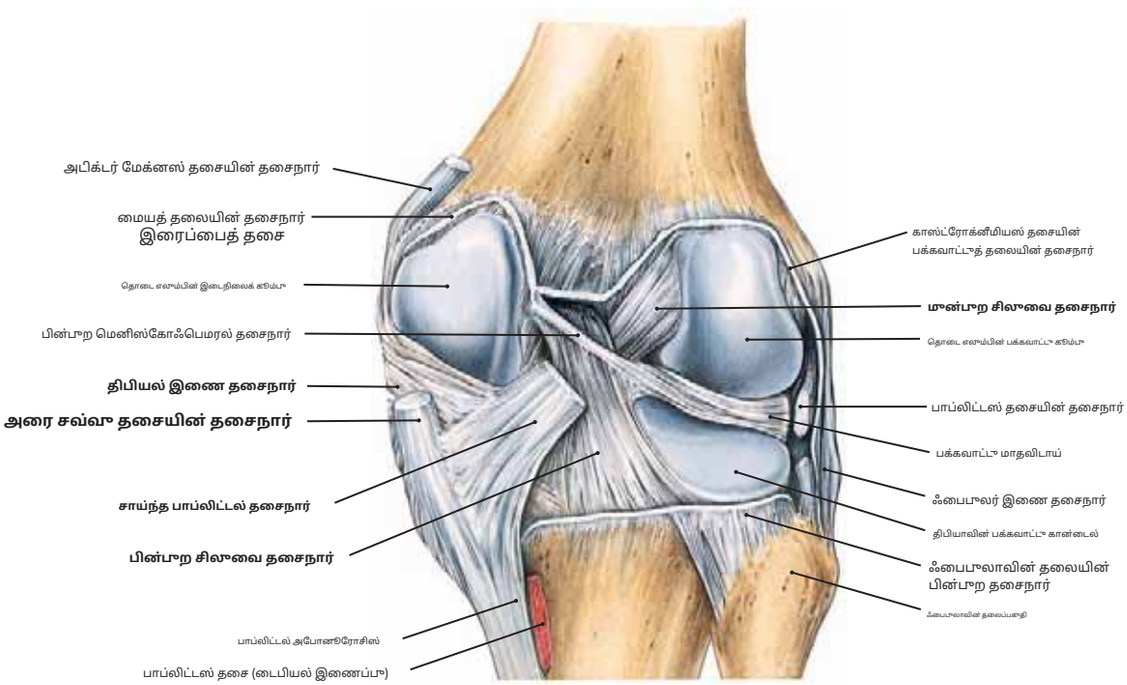

படம் 487.2 மூட்டு காப்ஸ்யூல் திறந்த நிலையில் மழங்கால் மூட்டின் பின்புறத் தோற்றம்.

குறிப்பு: இந்த கூடுதல் வரைபட உருவத்தை படம் 487.1 இல் உள்ள பிரிப்புடன் ஒப்பிட வேண்டும்.

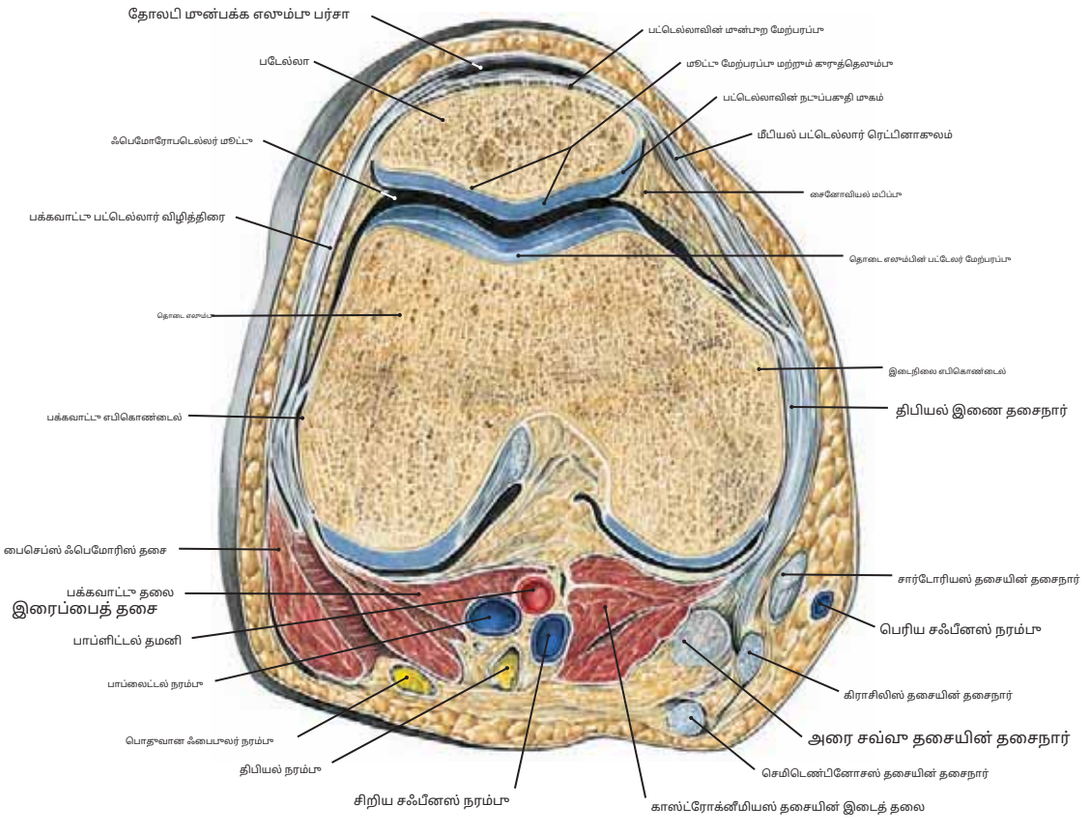

படம் 488.1 மழுங்கால் மூட்டு மற்றும் பாப்லிட்டல் ஃபோஸா வழியாக குறுக்குவெட்டு பிரிவு

குறிப்பு: பாப்லிட்டஸ் ஃபோஸாவில் உள்ள தசைகள், நாளங்கள் மற்றும் நரம்புகளுக்கும் மழுங்கால் மூட்டின் எலும்பு அமைப்புகளுக்கும் உள்ள தொடர்பு.

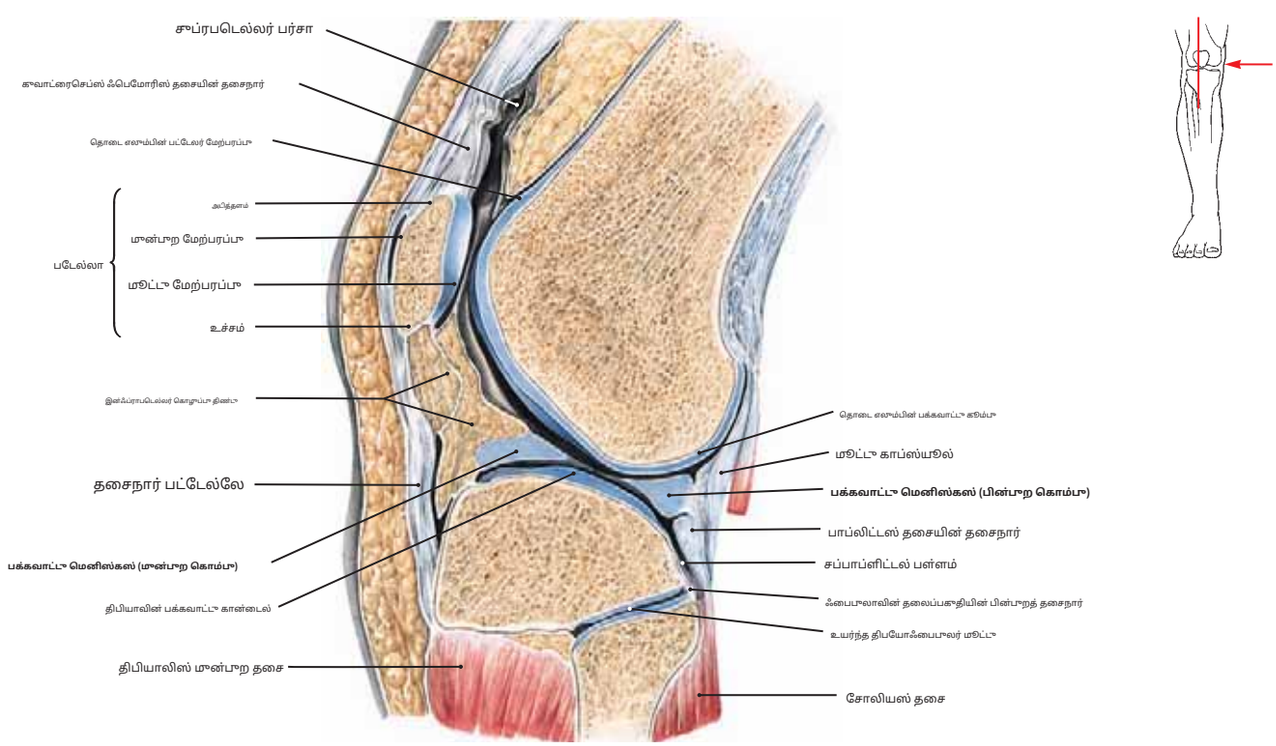

படம் 488.2 மழுங்கால் மூட்டின் பக்கவாட்டு பகுதி வழியாக சாகிட்டல் பிரிவு

குறிப்பு: பக்கவாட்டு மெனிஸ்கஸின் கொம்புகள், பாப்லைட்டஸ் தசையின் தசைநார் மற்றும் மேல் திபியோஃபைபுலர் மூட்டு. இந்த வரைபடத்தில் உள்ள இந்த கட்டமைப்புகளை படம் 489.2 இல் காணப்படும் MRI பிரிவில் உள்ளவற்றுடன் ஒப்பிடுக.

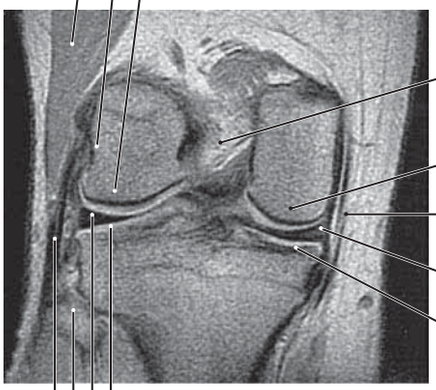

> **படம் 489.1** மழங்கால் மூட்டின் எம்ஆர்ஐ (முன் பகுதி)

குறிப்பு: இந்த MRI முன் பகுதி, தொடை எலும்பின் இடைக்கண்டியல் உயரம் (குறிப்பிடப்படவில்லை) மற்றும் இடைக்கண்டியல் ஃபோஸா வழியாக வெட்டுகிறது. இந்த முன் பகுதியில் முக்கோண வடிவத்தைக் கொண்ட மெனிசியைக் கவனியுங்கள்.

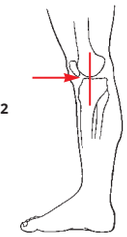

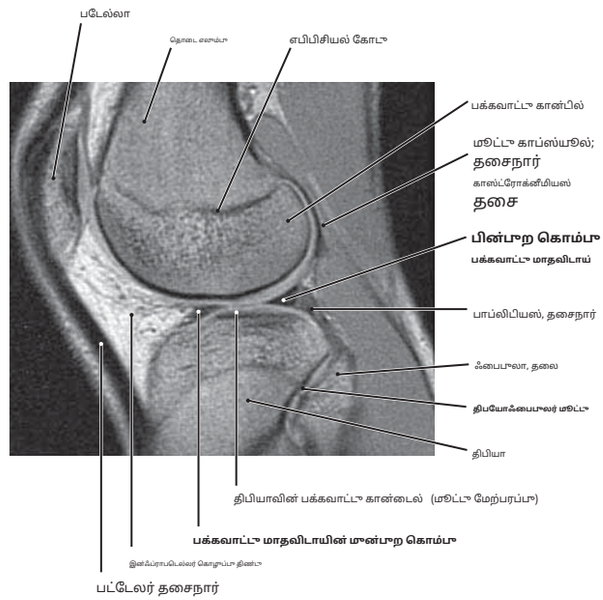

படம் 489.2 மழங்கால் மூட்டின் எம்.ஆர்.ஐ (சகிட்டல் பிரிவு)

குறிப்பு: இந்த சாகிட்டல் பிரிவு மழங்கால் மூட்டின் பக்கவாட்டு பகுதியை வெட்டி காட்டுகிறது **பக்கவாட்டு மாதவிடாயின் கொம்புகள்,திபாப்லிட்டஸ் தசையின் தசைநார்,** மற்றும்**மேல் திபியோஃபைபுலர் மூட்டு.**இந்தப் படத்தை படம் 488.2 உடன் ஒப்பிடுக.

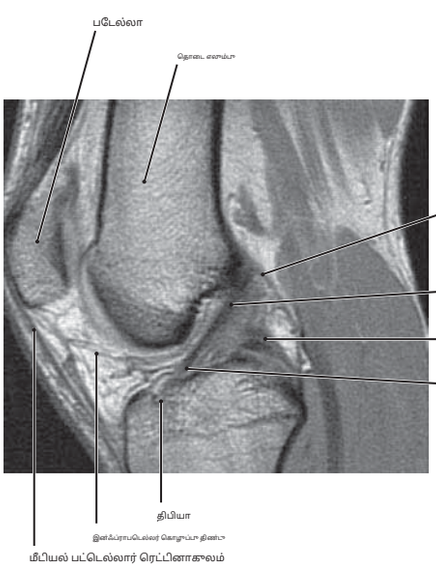

> **படம் 489.3** மழங்கால் மூட்டின் எம்.ஆர்.ஐ. நீட்டிப்பு A

குறிப்பு: இந்த சாகிட்டல் பிரிவு முன்புற மற்றும் பின்புற சிலுவை தசைநார் இரண்டையும் காட்டுகிறது.

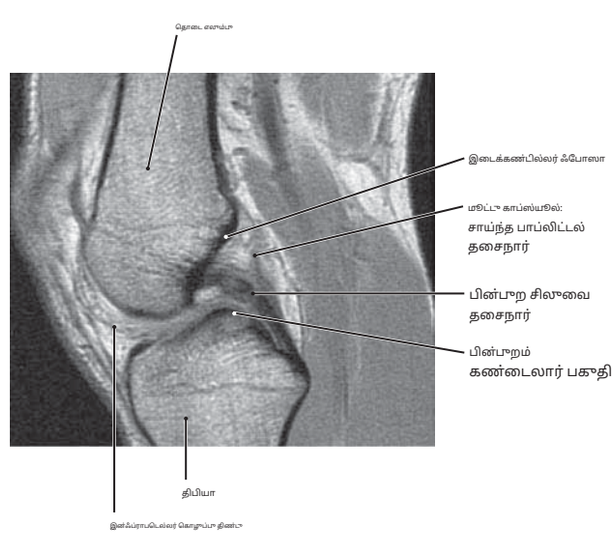

படம் 489.4 நீட்டிப்பு B இல் மழங்கால் மூட்டின் MRI

குறிப்பு: இந்த சாகிட்டல் பிரிவு பின்புற சிலுவை தசைநார் பகுதியை நல்ல சாதகமாகக் காட்டுகிறது.

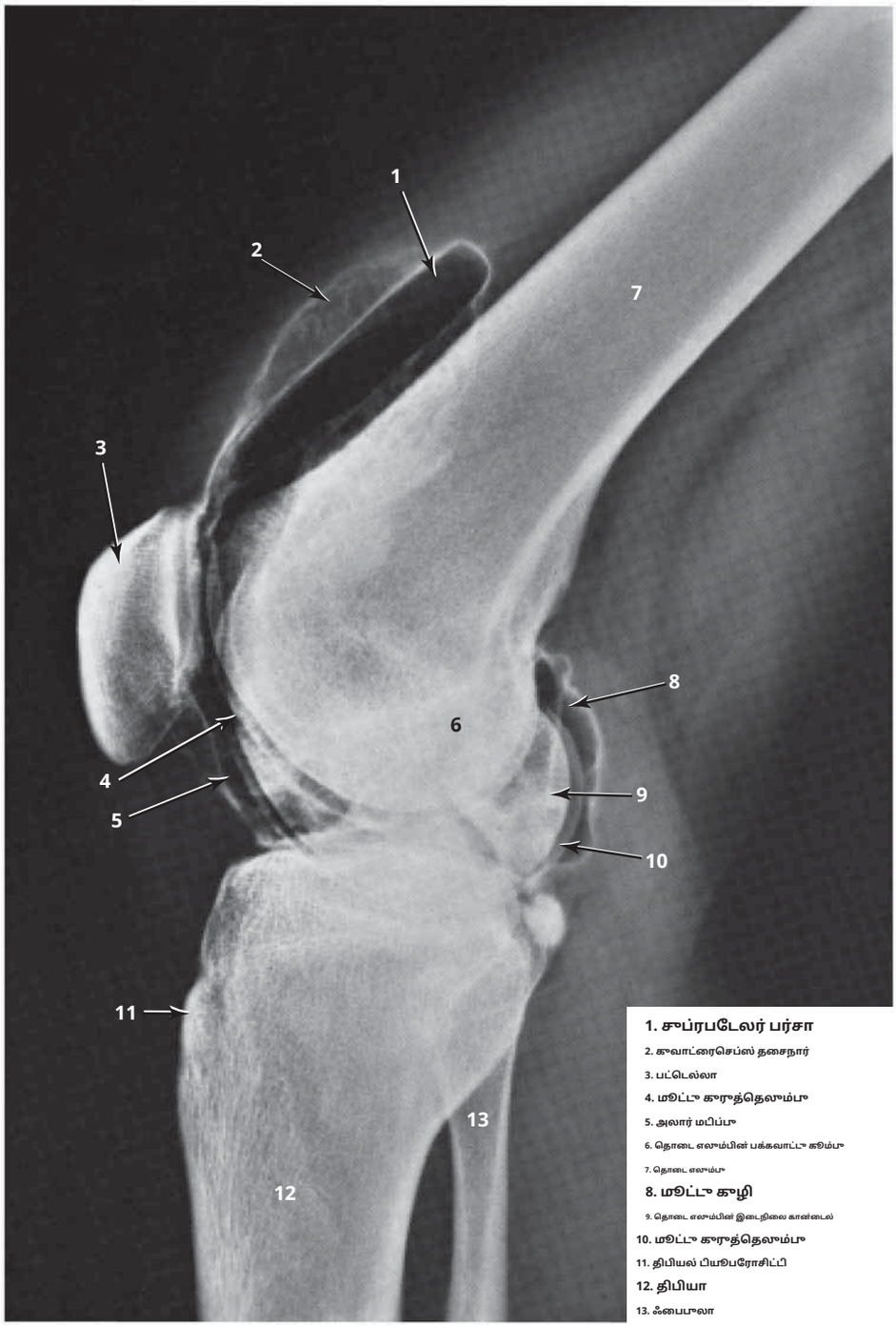

படம் 490 மூழங்கால் மூட்டின் ஆர்த்ரோகிராம்

குறிப்பு: (1) ஆர்த்ரோகிராம் என்பது ஆர்த்ரோகிராஃபியின் போது எடுக்கப்பட்ட ஒரு மூட்டின் ரேடியோகிராஃப் ஆகும், இது ஊசி போடப்பட்ட பிறகு ஒரு மூட்டைப் பரிசோதிப்பதாகும்.

ஒரு கதிரியக்கப் பொருளின் (அல்லது வாயுவின்) கூட்டு.

(2) ஆர்த்ரோஸ்கோப் என்பது ஃபைபர் ஆப்டிக்ஸைப் பயன்படுத்தும் ஒரு கருவியாகும், இது மூட்டின் உட்புறத்தைக் காட்சிப்படுத்த அனுமதிக்கிறது. இது மூட்டு காப்ஸ்யூலில் ஒரு சிறிய கீறல் மூலம் மூட்டை துளைப்பதன் மூலம் அடையப்படுகிறது (தட்டு 491 ஐப் பார்க்கவும்).

(3) பெரியது**மேல்புற பர்சா.**தி**பட்டெல்லா**இது குவாட்ரைசெப்ஸ் ஃபெமோரிஸ் தசையின் தசைநார் பகுதிக்குள் உள்ள ஒரு எலும்பு அமைப்பாகும். பின்னர் தசைநார் மூழங்காலுக்குக் கீழே சென்று அதன் மீது செருகப்படுகிறது.**திபியல் பியூபரோசிட்டி**பட்டெல்லார் தசைநார் போல.

(4) வளர்ச்சியின் போது, குவாட்ரைசெப்ஸ் தசைநார் மற்றும் அதனுடன் இணைக்கும் பட்டெல்லார் தசைநார் ஆகியவற்றின் இழைகள்**திபியல் பியூபரோசிட்டி**தொடர்ச்சியாக இருந்தன, ஆனால் மேலும் வளர்ச்சியடையும் போது தசைநார் மையப் பகுதி எலும்புகளாக மாறி,**பட்டெல்லா.**

(5) அதிகமாக மண்டியிடுபவர்களுக்கு பட்டெல்லாவுக்கு முன்புறமாகவும், மேல்புறமாகவும் உள்ள பர்சாவில் வீக்கம் ஏற்படலாம்.**பட்டெல்லா.**இது சில நேரங்களில் வீட்டு வேலைக்காரியின் மூழங்கால் என்று அழைக்கப்படுகிறது.

(விக்கிலிருந்து, 6வது பதிப்பு.)

படம் 491.1 முழங்காலுக்கு ஆர்த்ரோஸ்கோபிக் அணுகுமுறைகள்

1. ஆர்த்ரோஸ்கோப்
2. கரைசலைக் கழுவுவதற்கான நுழைவாயில் மற்றும் வெளியேற்றம்
3. காளிர் ஒளி மூலம்
4. காட்சி அமைப்புக்கான கண் அல்லது இணைப்பான்
5. முன் பக்க அணுகுமுறை
6. ஆன்டிரோமீடியல் அணுகுமுறை
7. தூண்டு கருவி

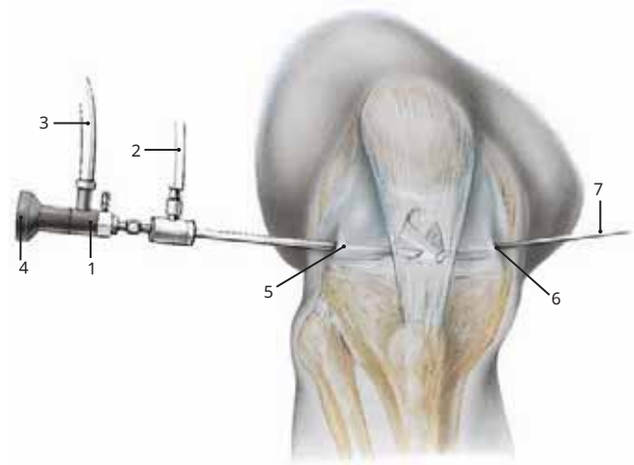

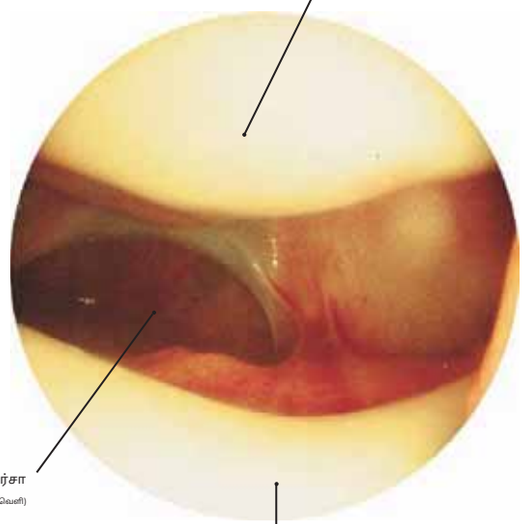

> **படம் 491.2 முழங்கால் மூட்டு ஆர்த்ரோஸ்கோபி A**

குறிப்பு: இது ஃபெமோரோபடெல்லர் மூட்டின் தாழ்வான பார்வை.

படம் 491.3 முழங்கால் மூட்டு ஆர்த்ரோஸ்கோபி பி

குறிப்பு: இந்தப் படம் பக்கவாட்டு மாதவிடாயின் இடைநிலை இலவச எல்லையைக் காட்டுகிறது; மாதவிடாயின் முன்புறப் பகுதி ஒரு ஆய்வு மூலம் அழுத்தப்படுகிறது.

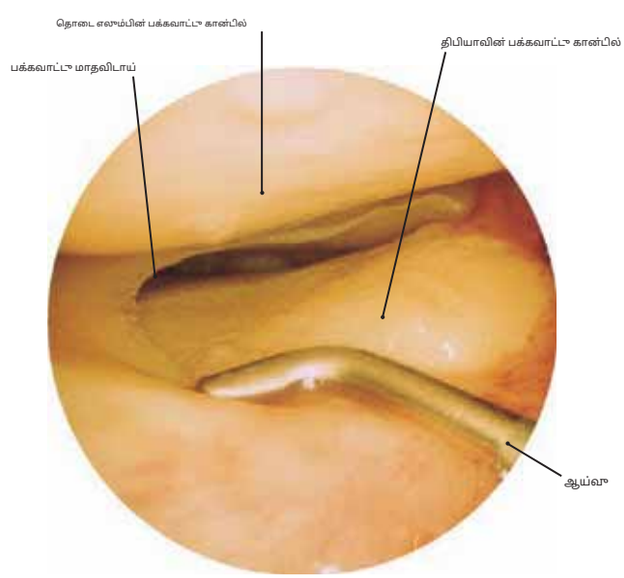

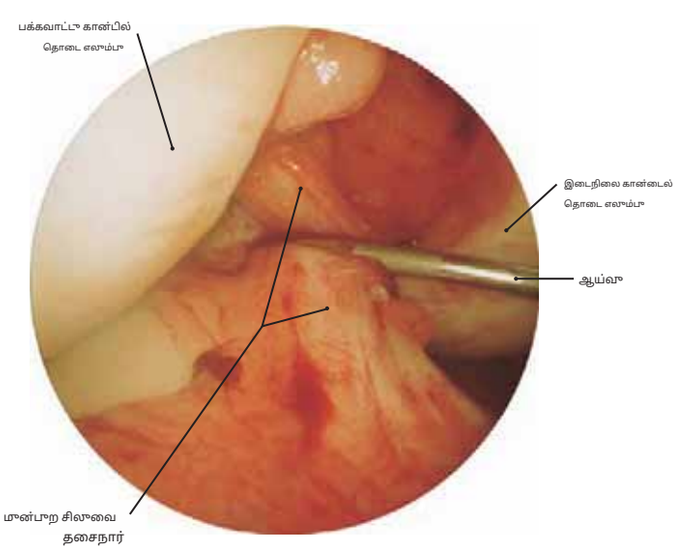

> **படம் 491.4 முழங்கால் மூட்டு ஆர்த்ரோஸ்கோபி சி**

குறிப்பு: வலது முன்புற சிலுவை தசைநார் தொலைதூரப் பகுதி தெரியும், மேலும் அதிக வாஸ்குலர் சைனோவியல் சவ்வு ஒரு ஆய்வு மூலம் பின்வாங்கப்படுகிறது.

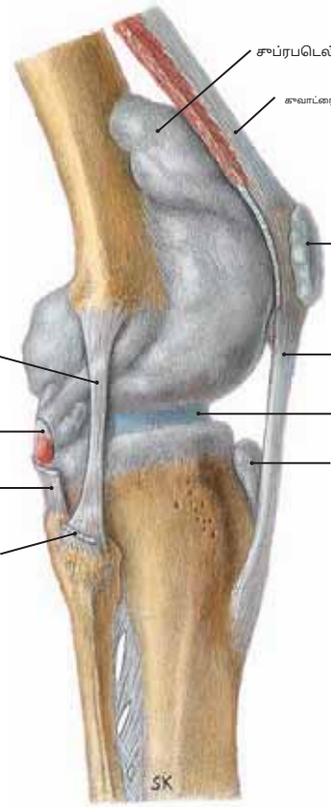

படம் 492.1 மழுங்கால் மூட்டின் வார்ப்பு (நீண்டது) காட்டுகிறது பர்சே மற்றும் மூட்டு குழி (பக்கவாட்டுத் தோற்றம்)

குறிப்பு: (1) வலது பக்கத்தின் விரிந்த சினோவியல் குழியின் பக்கவாட்டுத் தோற்றம் மழுங்கால் மூட்டு இந்த மூட்டின் சைனோவியல் சவ்வின் விரிவான தன்மையை நிரூபிக்கிறது. இது உடலில் உள்ள வேறு எந்த மூட்டை விடவும் இந்த மூட்டில் மிகவும் விரிவானது.

(2) மூட்டு சவ்வு அடைகிறது *சிறப்பாக* பட்டெல்லாவிற்கு மேலே ஒரு பெரிய பை உருவாகிறது, இது **பக்கவாட்டில்,** இது பாப்லைட்டல் தசைநார் மற்றும் ஃபைபுலர் இணை தசைநார் வரை ஆழமாக செல்கிறது. **பின்னால்,** இது மெனிஸ்கிக்கு மேலே காஸ்ட்ரோக்னீமியஸ் தசையின் தோற்றம் வரை நீண்டுள்ளது. **தாழ்வாக,** மூட்டு குழி பக்கவாட்டு மற்றும் இடைநிலை மெனிஸ்கி இரண்டிற்கும் கீழே இறங்குகிறது.

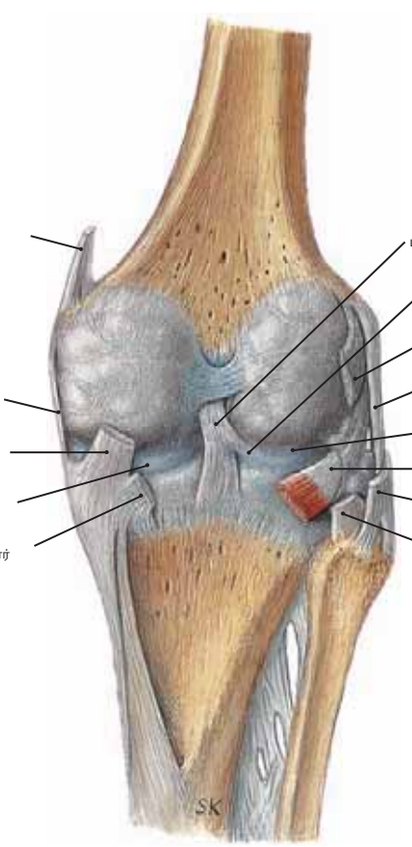

படம் 492.2 மழுங்கால் மூட்டின் நடிகர்கள், பர்சே மற்றும் மூட்டு குழியைக் காட்டுகிறார்கள் (பின்புறத் தோற்றம்)

குறிப்பு: வலது மழுங்கால் மூட்டின் இந்தப் பின்புற வரைபடத்தில், மூட்டு குழியை வெளிப்படுத்த நார்ச்சத்துள்ள காப்ஸ்யூல் அகற்றப்பட்டுள்ளது. சைனோவியல் சவ்வு மெனிஸ்கிக்கு மேலே, காஸ்ட்ரோக்னீமியஸ் தசையின் தலைகள் வரை ஆழமாகவும், மெனிஸ்கிக்குக் கீழே, பக்கவாட்டில் பாப்லிட்டஸ் தசை வரை ஆழமாகவும், செமிமெம்ப்ரானோசஸ் நடுப்பகுதி வரை ஆழமாகவும் நீண்டுள்ளது.

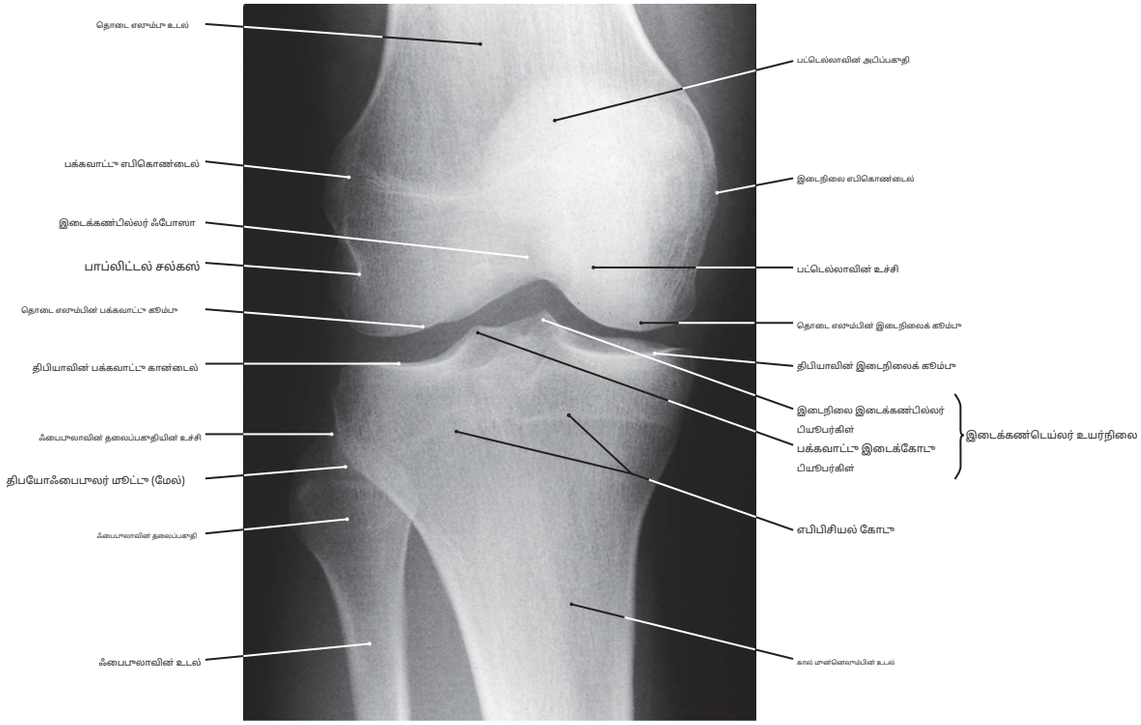

படம் 493.1 மாழங்கால் மூட்டின் முன்பாற-பின்பாற ரேடியோகிராஃப்

குறிப்பு: இந்த எக்ஸ்ரே படம், நோயாளி சாய்ந்த நிலையில் இருக்கும்போது எடுக்கப்பட்டது, மேலும் மையக் கற்றை மூட்டின் நடுப்பகுதியை நோக்கி செலுத்தப்பட்டது.

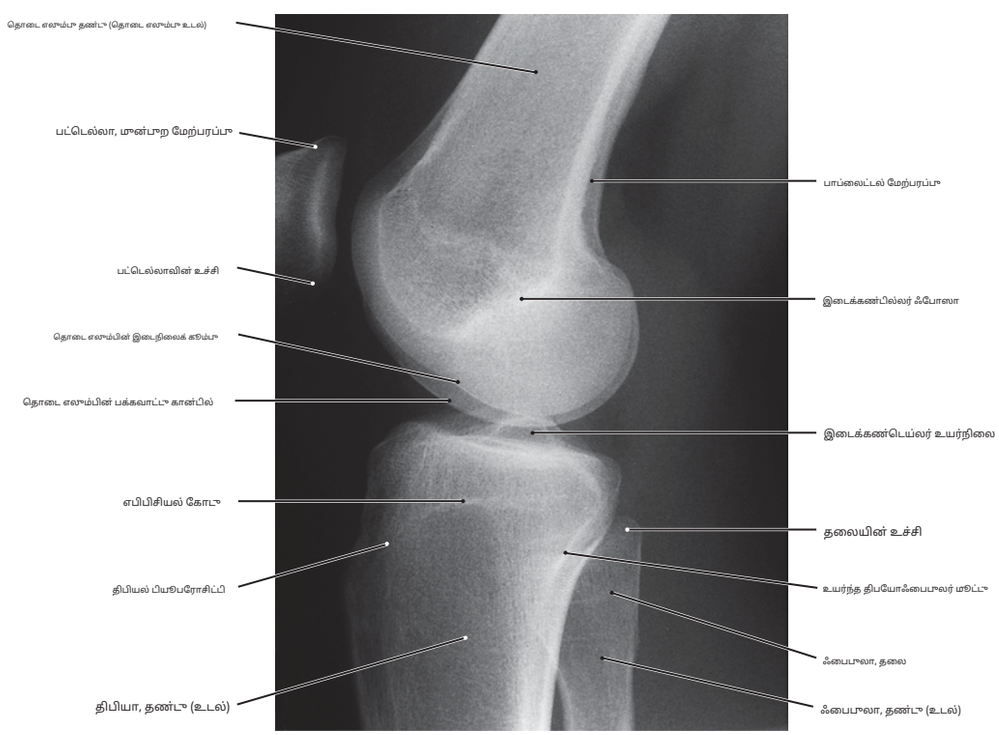

படம் 493.2 மாழங்கால் மூட்டின் பக்கவாட்டு ரேடியோகிராஃப்

குறிப்பு: இந்த எக்ஸ்ரே படம், நோயாளி சாய்ந்த நிலையில் இருக்கும்போது எடுக்கப்பட்டது, மேலும் மையக் கற்றை மூட்டின் நடுப்பகுதியை நோக்கி செலுத்தப்பட்டது.

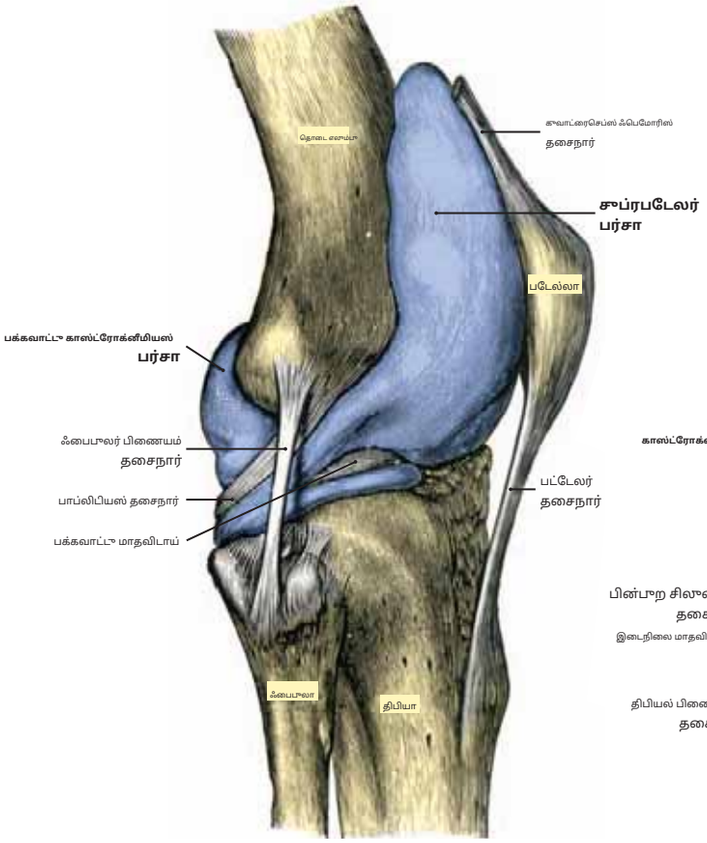

படம் 494.1 வலது மழுங்கால் மூட்டின் காப்ஸ்யூலுக்குள் (விரிந்த) சைனோவியல் சவ்வு, பக்கவாட்டு அம்சம்

(சிபி கிளெமெண்டேவிலிருந்து.*கிரேவின் உடற்கூறியல்*,30வது அமெரிக்க பதிப்பு. பால்டிமோர்: லியா & ஃபெபிகர், 1985.)

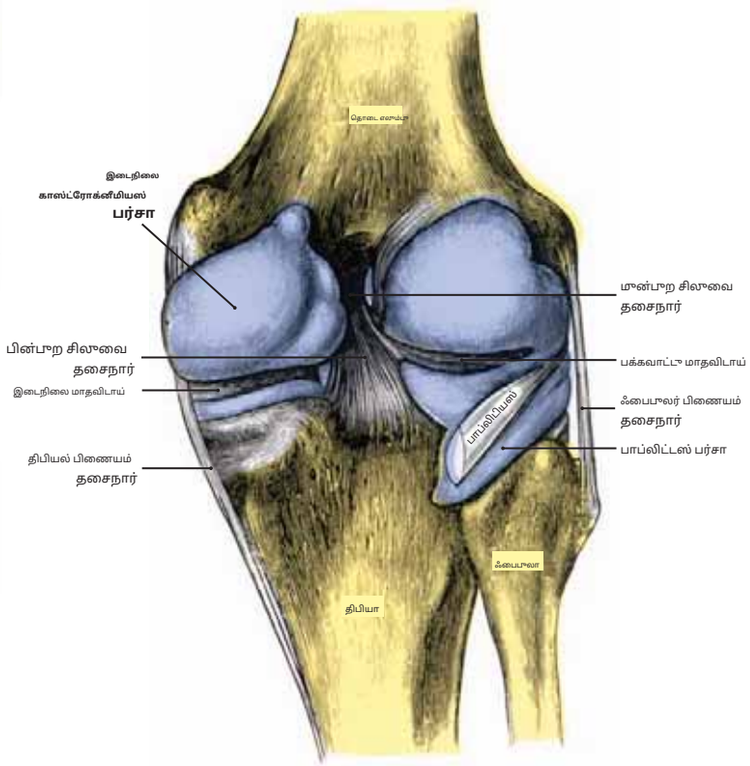

படம் 494.2 காப்ஸ்யூலுக்குள் இருக்கும் சைனோவியல் சவ்வு வலது மழுங்கால் மூட்டின் (விரிந்த), பின்பூற அம்சம்

(சிபி கிளெமெண்டேவிலிருந்து.*கிரேஸ் ஏ*

லியா & ஃபெபிகர், 1985.)

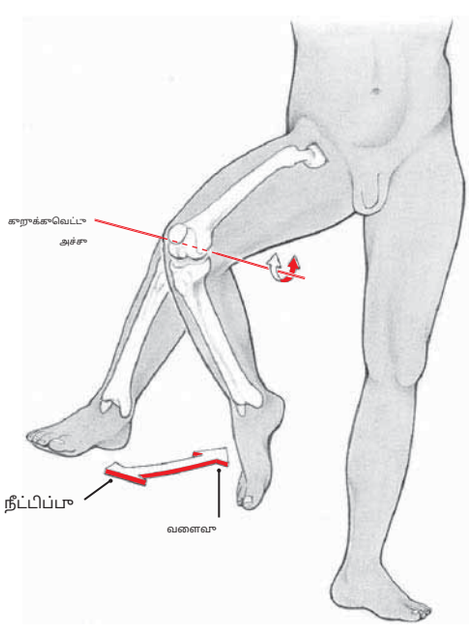

படம் 494.3 மழுங்கால் மூட்டு இயக்கம் (சகிட்டல் பிளேன்)

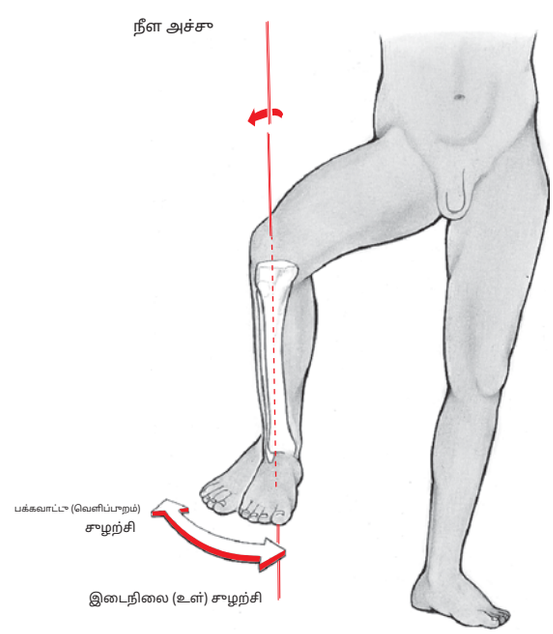

படம் 494.4 மழுங்கால் மூட்டு இயக்கம் (குறுக்கு தளம்)

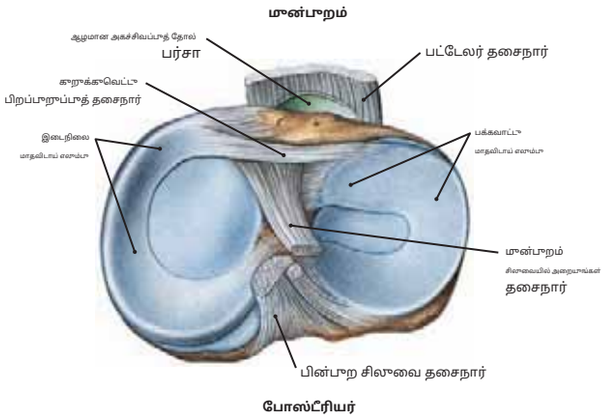

படம் 495.1 வலது திபியாவின் காண்டில்ஸ், மேலே இருந்து பார்க்கப்பட்டது: சிலுவைத் தசைநார் திபியாவில் மெனிசி மற்றும் இணைப்புகளைக் காட்டுகிறது.

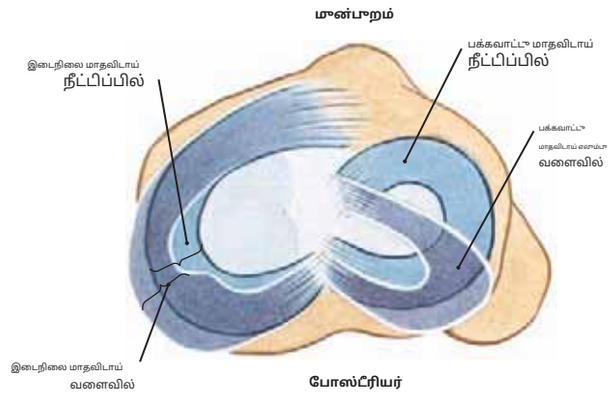

படம் 495.2 வலது திபியல் எலும்பின் மேல் மேற்பரப்பு நீட்டிப்பின் போது மெனிஸ்கியின் இருப்பிடங்களைக் காட்டும் மேற்பரப்பு (வெளிர் நீலம்) மற்றும் நெகிழ்வின் போது அவற்றின் நிலையில் ஏற்படும் மாற்றங்கள் (ஊதா)

குறிப்பு: (1) C-வடிவ மெனிசி, திபியாவின் காண்டில்களுக்கு மேலே அமைந்துள்ளது; அவை குறுக்குவெட்டில் முக்கோணமாகவும், நார்ச்சத்துள்ள இணைப்பு திசுக்களால் ஆனதாகவும் இருக்கும். மற்றும் குருத்தெலும்பு அல்ல.

(2) தி**இடைநிலை மாதவிடாய்**பெரியது மற்றும் அதை விட திறந்த வளைவைக் கொண்டுள்ளது**பக்கவாட்டு மாதவிடாய்.**இரண்டு மெனிஸ்கிகளும் அவற்றின் முன்புற மற்றும் பின்புற கொம்புகளில் டைபியல் மேற்பரப்பில் இணைக்கப்பட்டுள்ளன.

(3) தி**பக்கவாட்டு மாதவிடாய்**மேல் இழைகளிலிருந்து செருகும் ஒரு தட்டையான தசைநார் பெறுகிறது**பாப்லிட்டஸ் தசை,**மேலும் இந்த தசை முழங்கால் மூட்டை "திறக்கும்" போது, ஒரு அடி எடுத்து வைப்பதற்குத் தயாராக தொடை எலும்பை பக்கவாட்டில் சிறிது சுழற்றுவதன் மூலம் செயல்பாட்டுக்கு வருகிறது. கூடுதலாக, இந்த இழைகள் முழங்கால் மூட்டில் உள்ள திபியாவை வளைக்கும் போது பக்கவாட்டு மாதவிடாயின் பின்புற கூவிவை "தீங்கற்ற வழியில்" பின்னோக்கி இழுக்கின்றன.

(4) திபியாவில் அதன் இணைப்புடன் கூடுதலாக,**இடைநிலை மாதவிடாய்**டைபியல் இணை தசைநார் உடன் பாதுகாப்பாக இணைக்கப்பட்டுள்ளது மற்றும் விளையாட்டு வீரர்களுக்கு அடிக்கடி காயம் ஏற்படும் போது:

(அ) பாதிக்கப்பட்டவரின் கால் தரையில் உறுதியாக ஊன்றி, முழங்கால் பாதி வளைந்திருக்கும், மற்றும்

(ஆ) பாதிக்கப்பட்டவர் பின்னால் இருந்து தாக்கப்படுகிறார் ("கால்பந்தில் கிளிப்பிங்"), இதனால் உடலின் எடை தொடை எலும்பை மையமாக கடுமையாக சுழற்றுகிறது. இதனால், கால் கடத்தப்பட்டு, திபியல் இணை தசைநார் மற்றும் இடைநிலை மாதவிடாய் கிழிக்கப்படலாம்.

படம் 495.3 வலது **முழங்காலின் மெனிஸ்கியின் தமனி வழங்கல்**

குறிப்பு: தி**இடைநிலை**மற்றும்**பக்கவாட்டு பிறப்புறுப்பு**தமனிகள் திபியாவைச் சுற்றி வளைத்து மெனிஸ்கியை வழங்குகின்றன.**நடுப் பிறப்புறுப்பு தமனி**சிலுவை தசைநார்கள் வழங்குகிறது.

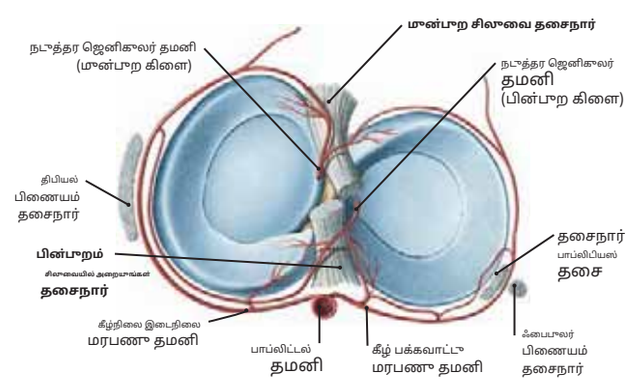

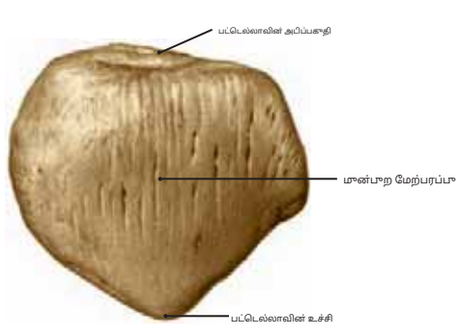

படம் 495.4 வலது பட்டெல்லாவின் முன்புற அம்சம்

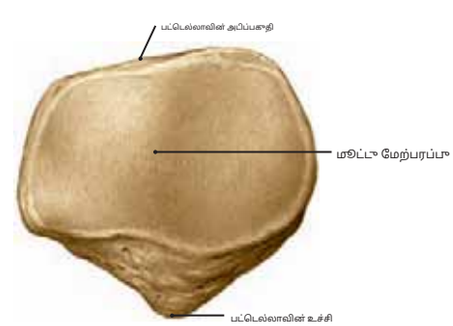

படம் 495.5 வலது பட்டெல்லாவின் பின்புற அம்சம்

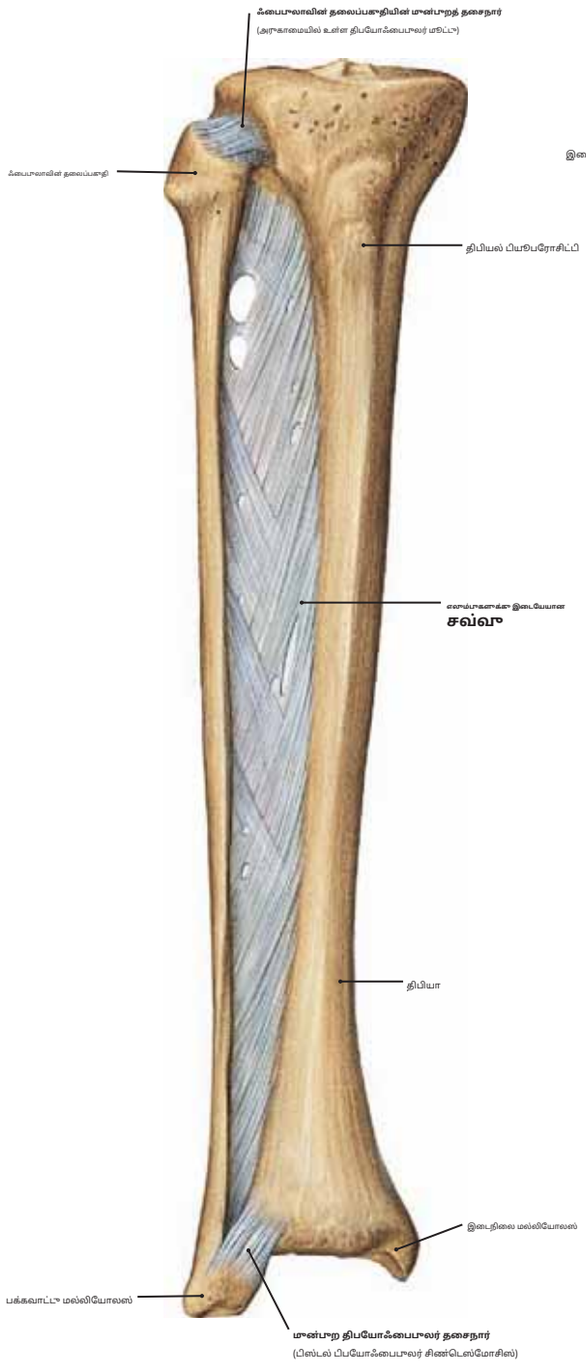

படம் 496.1 திபியோஃபைபுலர் இணைப்புகள் மற்றும் எலும்புகளுக்கு இடையேயான சவ்வு (வலது கால்)

குறிப்பு: (1) இந்த முன் பார்வையில் இருந்து ஃபைபுலா மற்றும் திபியாவின் தண்டுகள் முழங்காலில் இருந்து கணுக்கால் வரை இணைக்கப்பட்டுள்ளது **எலும்புகளுக்கு இடையேயான சவ்வு.** கூடுதலாக, இரண்டு எலும்புகளும் அருகாமையில் (திபியோஃபைபுலர் மூட்டு) மற்றும் தொலைதூரத்தில் (திபியோஃபைபுலர் சிண்டெஸ்மோசிஸ்) இணைக்கப்படுகின்றன.

(2) ஃபைபுலாவின் தலை, திபியாவின் பக்கவாட்டு கான்டைலின் இன்ஃபெரோலேட்டரல் அம்சத்துடன் இணைகிறது. இது ஒரு சறுக்கும் மூட்டு ஆகும், இதன் நார்ச்சத்து காப்ஸ்யூலில் பலப்படுத்தப்படுகிறது **முன்புறம்** மற்றும் **ஃபைபுலாவின் தலையின் பின்புற தசைநார்கள்.**

(3) ஃபைபுலா மற்றும் திபியாவின் தொலைதூர முனைகளுக்கு இடையிலான சிண்டெஸ்மோசிஸ் முன்புற மற்றும் பின்புற திபியோஃபைபுலர் தசைநார்களால் பிணைக்கப்பட்டுள்ளது.

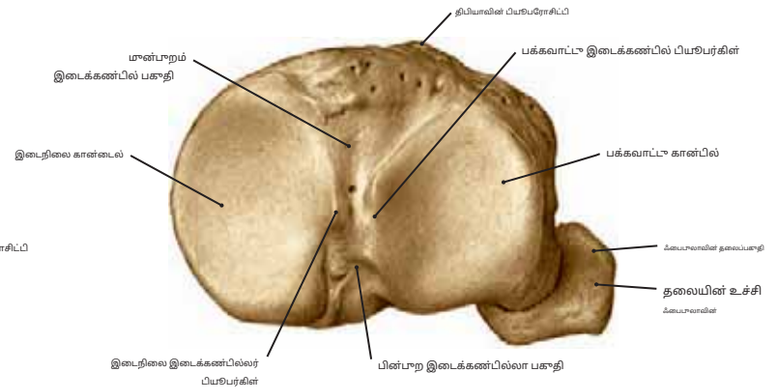

படம் 496.2 வலது திபியா மற்றும் ஃபைபுலாவின் அருகாமை முனைகள், மேலே இருந்து பார்க்கும்போது.

குறிப்பு: மெனிஸ்கி மற்றும் ஃபெமரல் காண்டில்கள் குழிவான பக்கவாட்டு மற்றும் இடைநிலை டைபியல் காண்டில்களில் தங்கியுள்ளன. சிலுவை தசைநார்கள் மற்றும் மெனிஸ்கி ஆகியவை இடைக்கணுவில்லா பகுதிகளுடன் இணைகின்றன.

படம் 496.3 வலது திபியா (முன்புறக் காட்சி)

குறிப்பு: அருகிலுள்ள மூட்டு, டைபியல் காண்டில்ஸ் மற்றும் டைபியல் டியூபரோசிட்டி ஆகியவற்றால் குறிக்கப்படுகிறது. தொலைதூர மூட்டுகளின் இடைநிலை அம்சம் இடைநிலை மல்லியோலஸை உருவாக்குகிறது.

படங்கள் 497.1 மற்றும் 497.2 வலது ஃபைபுலாந

(இடைநிலை மற்றும் பக்கவாட்டு காட்சிகள்)

குறிப்பு: (1) ஃபைபுலா என்பது பக்கவாட்டில் அமைந்துள்ள ஒரு நீண்ட மெல்லிய எலும்பு ஆகும் திபியா, அதற்கு அருகிலும் தொலைவிலும் இணைகிறது. ஃபைபுலா கீழ்நோக்கி விரிவடைந்து**பக்கவாட்டு மல்லியோலஸ்.**அதன் கீழ் மூட்டு மேற்பரப்பின் இடைநிலை அம்சம் திபியாவுடன் இணைந்து உருவாகிறது **கணுக்கால் மூட்டு (கணுக்கால் மூட்டு).**

(2) ஃபைபுலா உடற்பகுதியின் எந்த எடையையும் தாங்கவில்லை என்றாலும் (முழங்கால் மூட்டில் பங்கேற்கவில்லை), இது முக்கியமானது, ஏனெனில் ஏராளமான தசைகள் அதன் மேற்பரப்பில் இணைகின்றன (படங்கள் 468.1 மற்றும் 468.2 ஐப் பார்க்கவும்) மேலும் இது கணுக்கால் மூட்டை உருவாக்க உதவுகிறது.

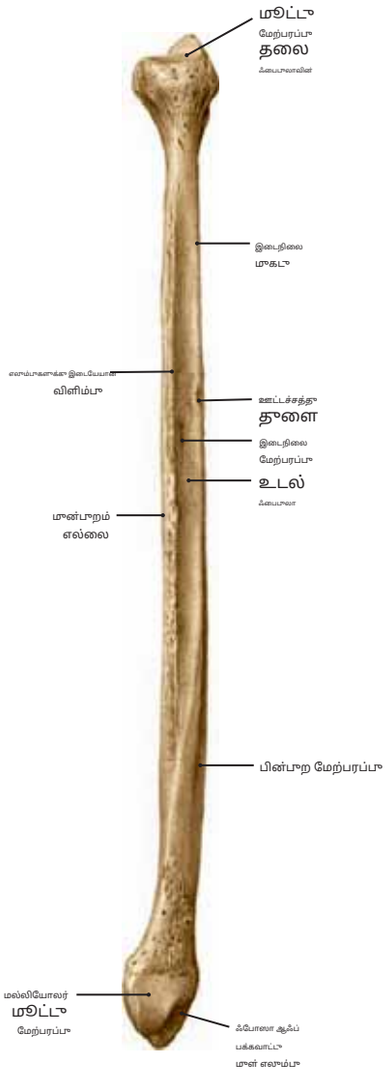

படம் 497.1 இடைநிலைக் காட்சி

படம் 497.2 பக்கவாட்டு பார்வை

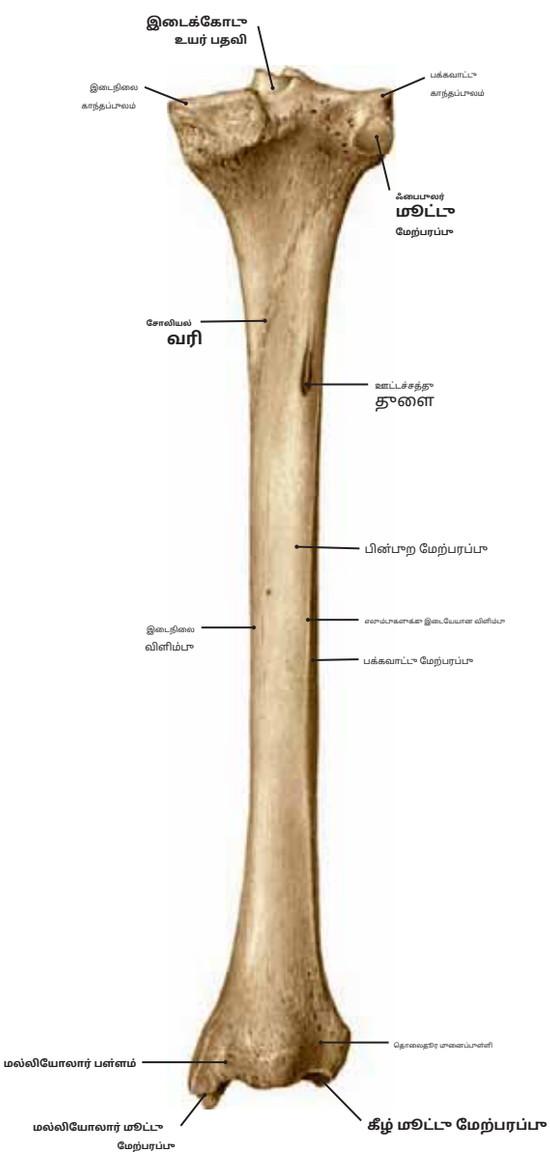

> படம் 497.3 வலது திபியா (பின்புறக் காட்சி)

குறிப்பு: (1) கால் முன்னெலும்பின் தண்டின் மென்மையான பின்புற மேற்பரப்பு ஒரு முக்கிய முகட்டால் குறிக்கப்பட்டுள்ளது, தி**சோலியல் கோடு,**மற்றும் ஒரு பெரிய நீள்வட்டம் **ஊட்டச்சத்து துளை.**டிபியல் தண்டு ஒரு பெரிய அருகாமை முனையையும், சற்று குறைவாக உச்சரிக்கப்படும் தொலைதூர முனையையும் நோக்கிச் செல்கிறது.

(2) அருகாமையில், இடை மற்றும் பக்கவாட்டு கண்டில்கள் இடை கண்டில்லா எமினென்ஸால் பிரிக்கப்படுகின்றன, முன்புறம் மற்றும் பின்புறம் சிலுவை தசைநார்களை இணைக்கின்றன. தொலைவில், திபியா உடன் இணைகிறது **தாலஸ்,** மேலும் இந்த பின்புற மேற்பரப்பில், திபியாலிஸ் பின்புறம், ஃப்ளெக்சர் பிஜிடோரம் லாங்கஸ் மற்றும் ஃப்ளெக்சர் ஹாலூசிஸ் லாங்கஸ் ஆகியவற்றின் தசைநாண்கள் செல்வதற்கான பள்ளங்கள் உள்ளன.

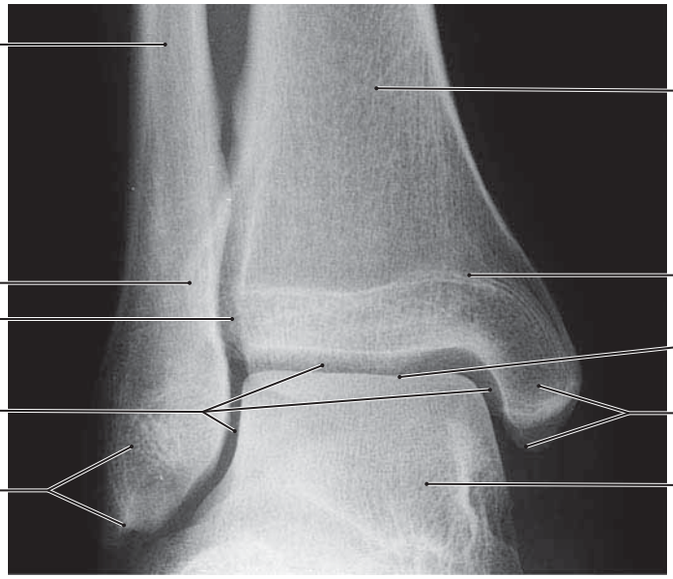

படம் 498.1 டாலோக்ரூரல் (கணுக்கால்) மூட்டு மற்றும் கீழ் திபியோஃபைபுலர் சிண்டெஸ்மோசிஸின் எக்ஸ்-கதிர் படம்.

குறிப்பு: (1) இது கணுக்கால் மூட்டு மற்றும் திபியோஃபைபுலர் சிண்டெஸ்மோசிஸ் இரண்டையும் காட்டும் ஒரு முன்தோல் குறுக்க ரேபியோகிராஃப் ஆகும்.

(2) கணுக்கால் மூட்டு என்பது ஒரு ஜிங்கிலிமஸ் அல்லது கீல் மூட்டு ஆகும். இந்த மூட்டில் மேல்நோக்கி பங்கேற்கும் எலும்பு கட்டமைப்புகள், இதன் தொலைதூர முனையாகும்.**கால் முன்னெலும்பு**மற்றும் அதன் **இடைநிலை மல்லியோலஸ்**மற்றும் தொலைதூர**ஃபைபுலா**மற்றும் அதன்**பக்கவாட்டு மல்லியோலஸ்.**இந்த கட்டமைப்புகள் அனைத்தும் சேர்ந்து கூவிந்த அரூகாமை மேற்பரப்புக்கு ஒரு கூழிவான வாங்கியை உருவாக்குகின்றன.**தாலஸ்.**

(3) கீழ் திபியோஃபைபுலர் மூட்டு, ஃபைபுலாவின் கீழ் பகுதியின் கூவிந்த அல்லது இடைப்பட்ட பக்கத்தை திபியாவின் ஃபைபுலார் நாட்ச்சின் கூழிவுடன் இணைக்கிறது. இந்த மேற்பரப்புகள் டாலோக்ரூரல் மூட்டின் சைனோவியல் சவ்வின் மேல்நோக்கிய நீட்சியால் (4–5 மிமீ) பிரிக்கப்படுகின்றன. மூட்டுப் பகுதியில் நார்ச்சத்துள்ள பகுதி என்று அழைக்கப்படுகிறது**திபியோஃபைபுலர் சிண்டெஸ்மோசிஸ்.**

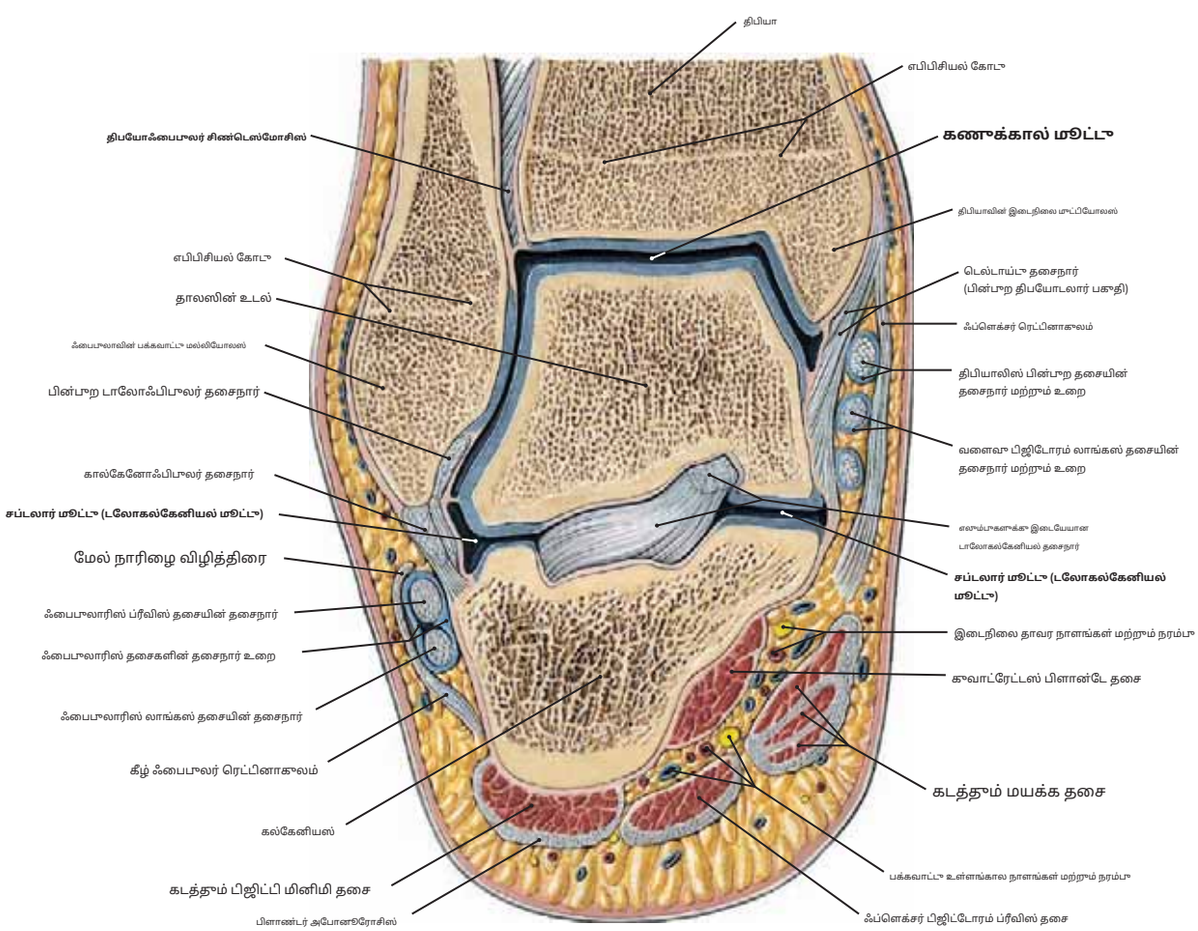

படம் 498.2 டாலோக்ரூரல் (கணுக்கால்) மற்றும் சப்டலார் மூட்டுகள் மற்றும் திபியோஃபைபுலர் சிண்டெஸ்மோசிஸ் வழியாக கரோனல் பிரிவு.

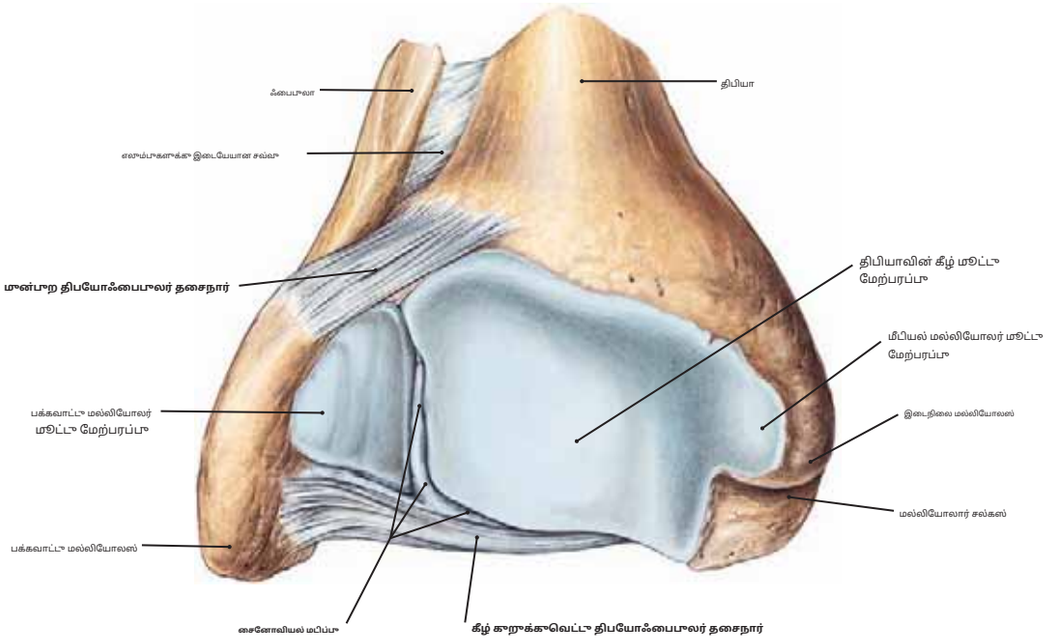

படம் 499.1 டாலோக்ரூரல் (கணுக்கால்) மூட்டில் உள்ள திபியா மற்றும் ஃபைபுலாவின் கீழ் மூட்டு மேற்பரப்பு

குறிப்பு: (1) டாலோக்ரூரல் (கணுக்கால்) மூட்டின் மேல் பகுதியின் இடை மற்றும் பக்கவாட்டு பக்கங்கள் இடைநிலை மல்லியோலஸின் மூட்டு மேற்பரப்புகளால் உருவாகின்றன.

(திபியா) மற்றும் பக்கவாட்டு மல்லியோலஸ் (ஃபைபுலா). இவை தாலஸின் பக்கங்களைப் பற்றிக் கொள்கின்றன.

(2) திபியாவின் கீழ் மூட்டு மேற்பரப்பு, தாலஸின் பரந்த முன்புற மேற்பரப்பைப் பொருத்துவதற்கு பின்புறத்தை விட முன்புறமாக அகலமாக உள்ளது. முழு பின்புற நெகிழ்வில், கணுக்கால் மூட்டு மிகவும் நிலையானது மற்றும் எந்த பக்கத்திலிருந்து பக்க இயக்கத்தையும் அனுமதிக்காது, ஆனால் முழு தாவர நெகிழ்வில், பக்கத்திலிருந்து பக்கமாக ஒரு அளவு இயக்கம் ஏற்படலாம்.

(3) கணுக்கால் மூட்டின் மூட்டு மடிப்பு, இது ஃபைபுலா மற்றும் திபியாவின் கீழ் மேற்பரப்புகளுக்கு இடையில் மேல்நோக்கி நீண்டுள்ளது.

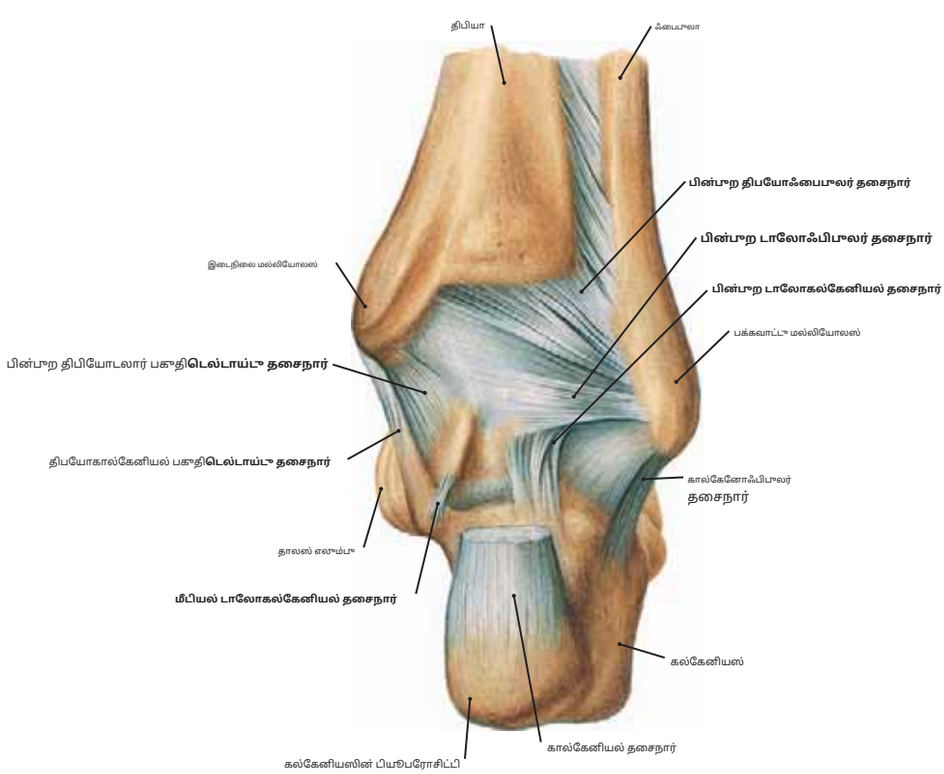

படம் 499.2 கணுக்கால் மூட்டு (டாலோக்ரூரல்) பின்புறத்திலிருந்து பார்க்கும்போது (வலது கால்)

குறிப்பு: (1) மூட்டு காப்ஸ்யூலின் பின்புற அம்சம் பின்புற டாலோஃபிபுலர் மற்றும் பின்புற பியோஃபிபுலர் தசைநார்களால் ஓரளவு பலப்படுத்தப்படுகிறது.

பக்கவாட்டில் உள்ள கால்கேனோஃபிபுலர் தசைநார் மற்றும் மையத்தில் உள்ள வலுவான டெல்டாய்டு தசைநார் இந்த மூட்டைப் பாதுகாக்க உதவுகின்றன.

(2) பின்புறத்தில் உள்ள டாலோகல்கேனியல் மூட்டுகளை உறுதிப்படுத்த உதவும் தசைநார் பட்டைகள்: பின்புற மற்றும் இடைநிலை டாலோகல்கேனியல் தசைநார்.

படம் 500.1 எலும்புகளின் முதுகுப்புற அம்சம்ந தசைகளின் இணைப்புகளைக் காட்டும் வலது கால்

சிவப்பு = தோற்றம்; நீலம் = செருகல்

குறிப்பு: (1) செருகல்**குதிகால் தசைநார்**((அக்கிலிஸின்) மீது கால்கேனியஸின் பின்புற மேற்பரப்பு. இந்த தசைநார் உடலில் மிகவும் வலிமையானது, மேலும் எலும்புக்கும் தசைநாருக்கும் இடையில் ஒரு பர்சா இணைக்கப்பட்டுள்ளது.

(2) இந்த முதுகுப் பகுதியில் உள்ள டார்சல் எலும்புகளுடன் இணைக்கும் மற்றொரு தசை **எக்ஸ்டென்சர் பிஜிட்டல் ப்ரீவிஸ்**,இது கால்கேனியஸின் பின்புறப் பக்கவாட்டு மேற்பரப்பில் இருந்து எழுகிறது, தாலஸுடன் அதன் மூட்டுக்கு தொலைவில் உள்ளது. அதன் இடைப் பகுதி பெருவிரலின் அருகாமையில் உள்ள ஃபாலன்க்ஸில் செருகப்படுகிறது, அதே நேரத்தில் அதன் மற்ற மூன்று தசைநாண்கள் இரண்டாவது, மூன்றாவது மற்றும் நான்காவது கால்விரல்களின் நடு ஃபாலன்க்ஸில் செருகப்படுகின்றன.

(3) இன் செருகல்கள்**ஃபைபுலாரிஸ் பிரீவிஸ்**மற்றும்**டெர்பியஸ்**ஐந்தாவது மெட்டாடார்சல் எலும்பின் அடிப்பகுதியில்.

(4) நான்கு முதுகுப்புற எலும்பு இடைத்தசைகள், அவற்றில் இரண்டு இரண்டாவது கால்விரலிலும், மூன்றாவது மற்றும் நான்காவது கால்விரல்களின் பின்புறப் பக்கவாட்டுப் பகுதியிலும் செருகப்படுகின்றன.

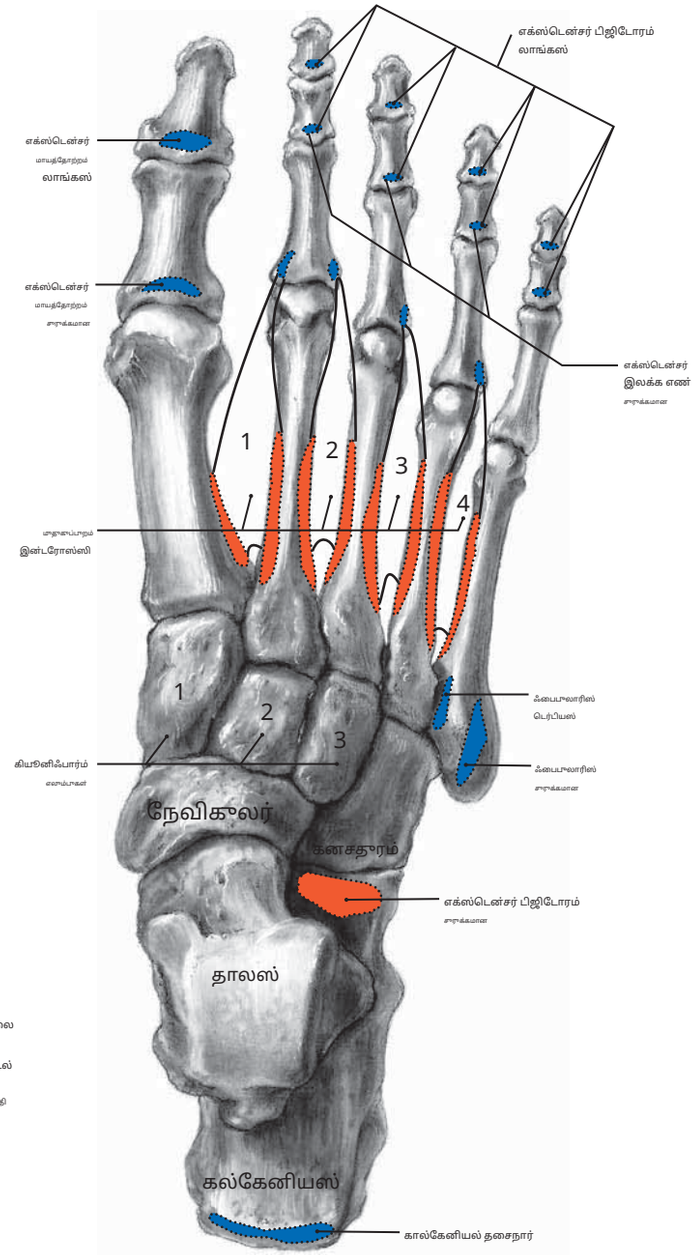

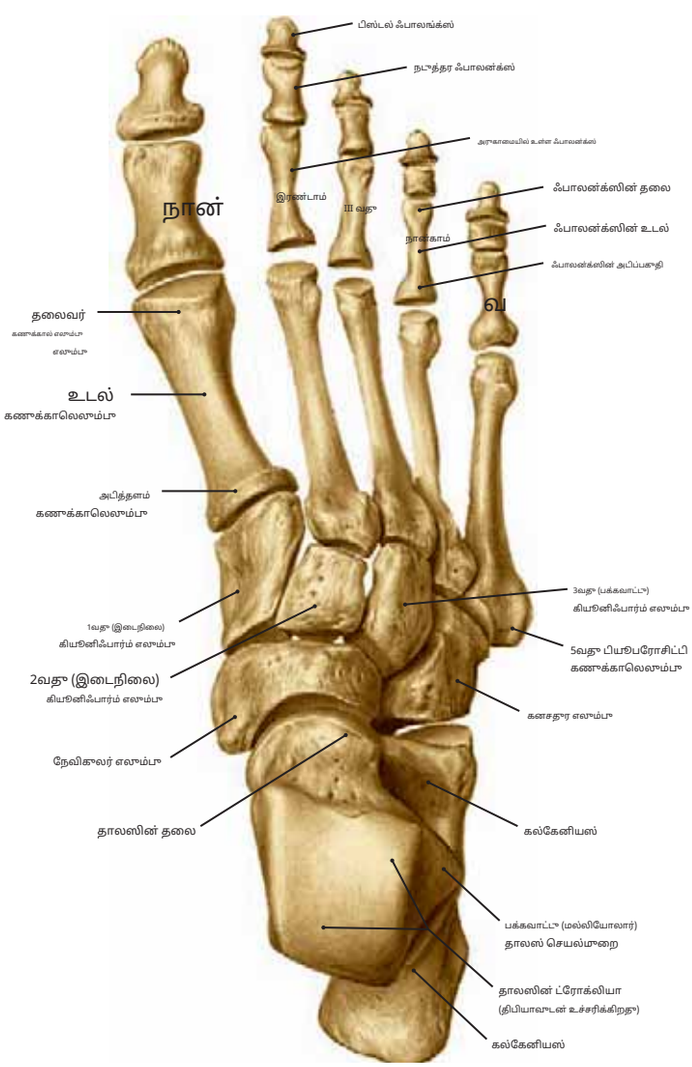

> படம் 500.2 வலது பாதத்தின் எலும்புகள் (பின்புறக் காட்சி)

குறிப்பு: (1) பாதத்தின் எலும்புக்கூடு 7 ஐக் கொண்டுள்ளது**டார்சல் எலும்புகள்**,5**மெட்டாடார்சல் எலும்புகள்**,மற்றும் 14**ஃபாலாங்க்ஸ்**.கால்விரல்கள் இடைநிலை முதல் பக்கவாட்டு வரை வரிசையில் எண்ணப்பட்டுள்ளன: பெருவிரல் முதல் இலக்கம், சிறிய விரல் ஐந்தாவது இலக்கம்.

(2) உடலின் எடை திபியாவால் எலும்பிற்கு கடத்தப்படுகிறது **தாலஸ்,** பின்னர் இந்த எடையை மறுபகிர்வு செய்கிறது**கல்கேனியஸ்** தாழ்வாக (காலின் குதிகால்) மற்றும்**நாவிகுலர் எலும்பு** தொலைவில் (மெட்டாடார்சல்களின் தலைகள் மற்றும் பாதத்தின் "பந்து" நோக்கி).

(3) நேவிகுலர் மற்றும் கால்கேனியஸுக்கு பிஸ்டல் என்பது மூன்று **கியூனிஃபார்ம் எலும்புகள்**மற்றும்**கனசதுரம்;**இவை விரல்களின் தனிப்பட்ட மெட்டாடார்சல் எலும்புகளுடன் இணைகின்றன.

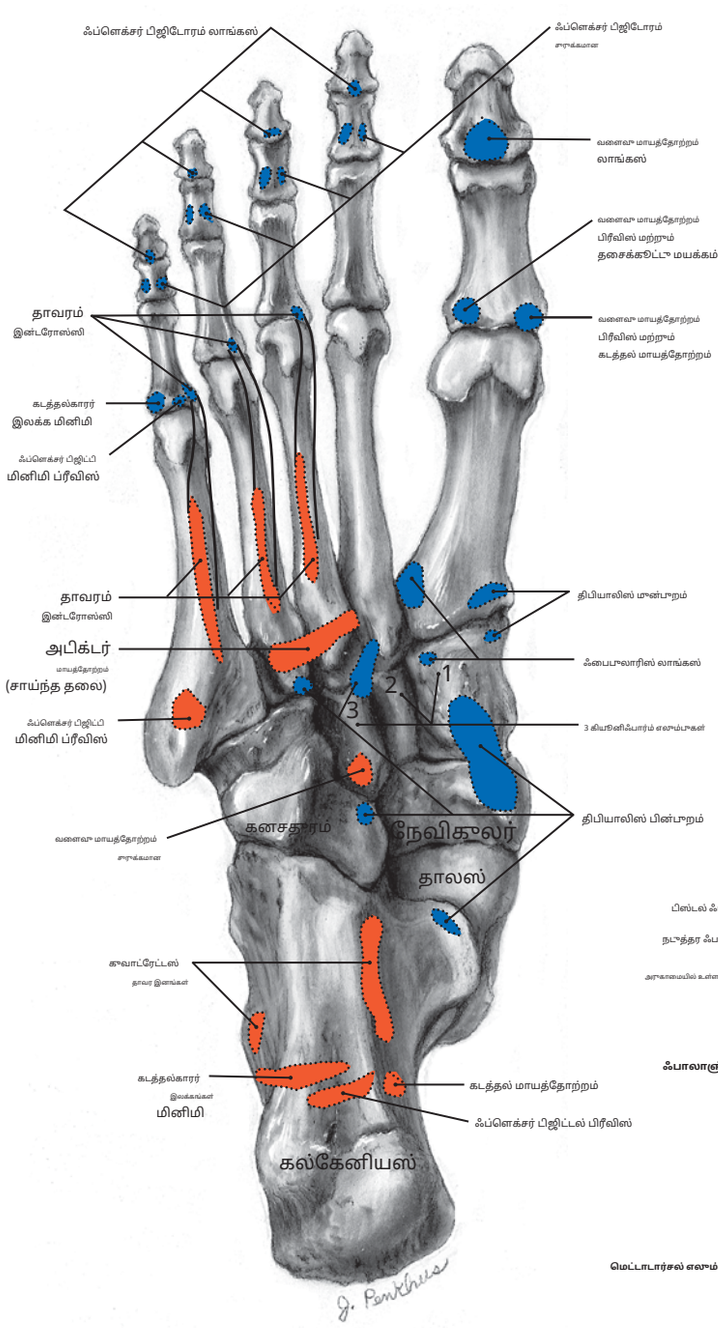

படம் 501.1 வலது பாதத்தின் எலும்புகளின் தாவர அம்சம் தசைகளின் இணைப்புகளைக் காட்டுகிறது.

சிவப்பு = தோற்றம்; நீலம் = செருகல்

குறிப்பு: (1) முதல் மற்றும் இரண்டாவது தசைகளை உள்ளடக்கிய தசைகள் (லும்ப்ரிக்கல்களைத் தவிர) அடுக்குகள் அனைத்தும் கால்கேனியல் எலும்பின் தாவர மேற்பரப்பில் இருந்து எழுகின்றன. இவை**கடத்தல்காரர்கள் மாயத்தோற்றம்**மற்றும்**இலக்க மினிமி**,தி**வளைக்கும் இலக்க சாதாரணம்**, மற்றும்**குவாட்ரேட்டஸ் பிளான்டே**.

(2) பாதத்தின் ஐந்து வெளிப்புற தசைகளின் (காலில் எழும்) தசைநாண்கள் உள்ளங்கால் மேற்பரப்பில் செருகப்படுகின்றன. இவை **ஃபைபுலாரிஸ் லாங்கஸ்**,தி**முன் திபியாலிஸ்**மற்றும்**பின்புறம்**, மற்றும்**வளைவுகள் மாயத்தோற்றம் நீண்டு**மற்றும்**பிஜிடோரம் லாங்கஸ்.**ஏழு டார்சல் எலும்புகளில் ஆறில் திபியாலிஸ் பின்புற செருகல்கள் (தாலஸ் மட்டும் தவிர்க்கப்பட்டுள்ளது).

(3) மூன்று**அங்கால் இடைச்செருகல்**மூன்றாவது, நான்காவது மற்றும் ஐந்தாவது கால்விரல்களின் கூட்டுப் பிணைப்பிகளாகச் செயல்பட்டு, அவற்றை இரண்டாவது கால்விரலை நோக்கி நகர்த்துகின்றன, இதன் மையம் பாதத்தின் நீளமான அச்சாகச் செயல்படுகிறது.

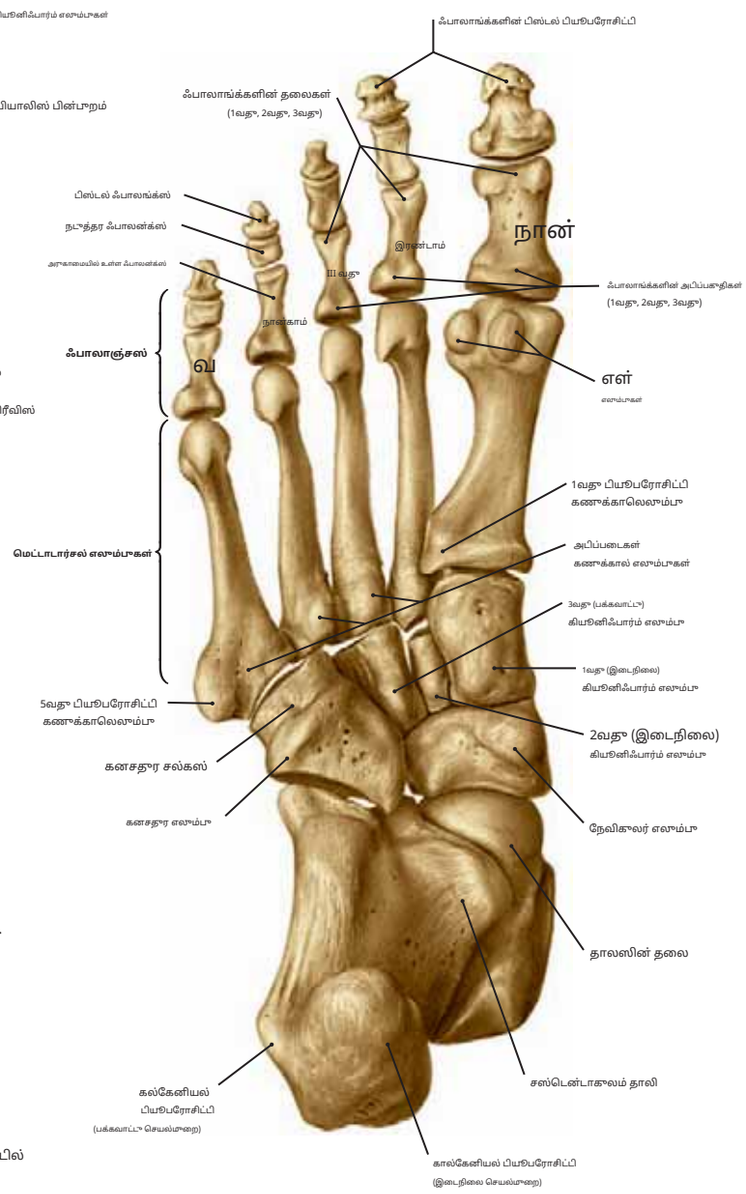

படம் 501.2 வலது பாதத்தின் எலும்புகள்ந (தாவரக் காட்சி)

குறிப்பு: (1) பாதத்தில் உள்ள மிகப்பெரிய எலும்பு**கல்கேனியஸ்.**அதன் மீது அங்கால் மேற்பரப்பைக் காணலாம்**கால்கேனியல் பியூபெரோசிட்டி**,இது பின்புறமாகவும் கீழாகவும் நீண்டுள்ளது (குதிகாலை உருவாக்குகிறது). கவனிக்கவும்**சஸ்டென்டாகுலம் தாலி**,இதன் முதுகுப் பகுதியில் தாலஸுக்கான மூட்டு முகங்கள் உள்ளன.

(2) தி**கனசதுர எலும்பு**மற்றும் பாதத்தின் உள்ளங்காலில் நீண்டு செல்லும் ஃபைபுலாரிஸ் லாங்கஸ் தசைநார் கடந்து செல்வதற்காக அதன் தாவர மேற்பரப்பில் உள்ள சல்கஸ்.

(3) நீண்ட மெல்லிய மெட்டாடார்சல் எலும்புகள், அவற்றின் தாவர மேற்பரப்பில் குழிவானதாகவும் பின்புறமாக குவிந்ததாகவும் இருக்கும் வகையில் வளைந்திருக்கும். ஐந்தாவது மெட்டாடார்சல் எலும்பின் அடிப்படுதியின் பக்கவாட்டில் உள்ள பெரிய பியூபெரோசிட்டியைக் கவனியுங்கள்.

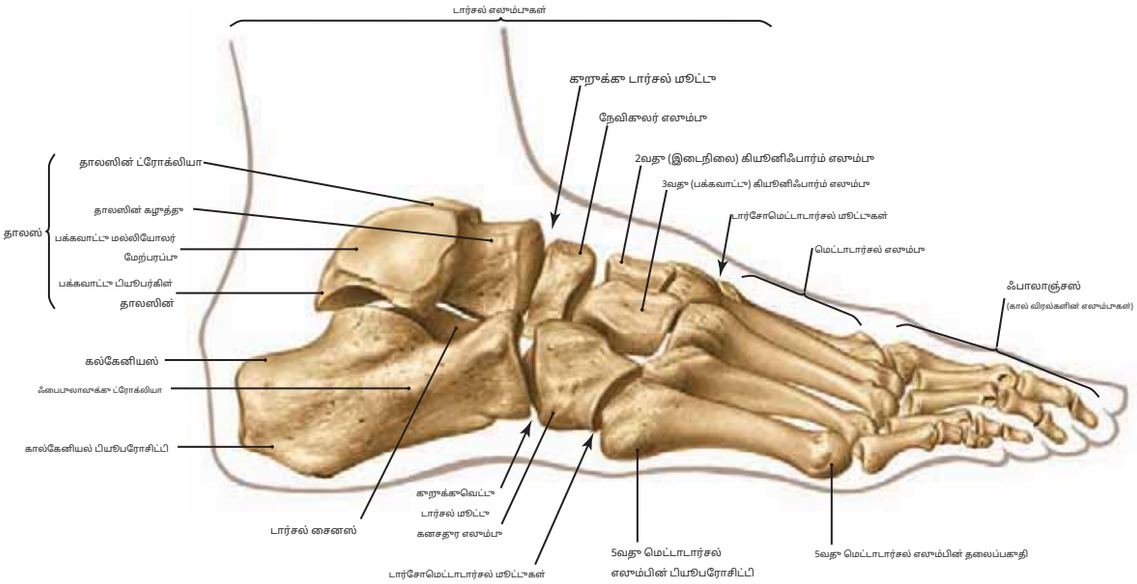

படம் 502.1வலது பாதத்தின் எலும்புக்கூடு (பக்கவாட்டுத் தோற்றம்)

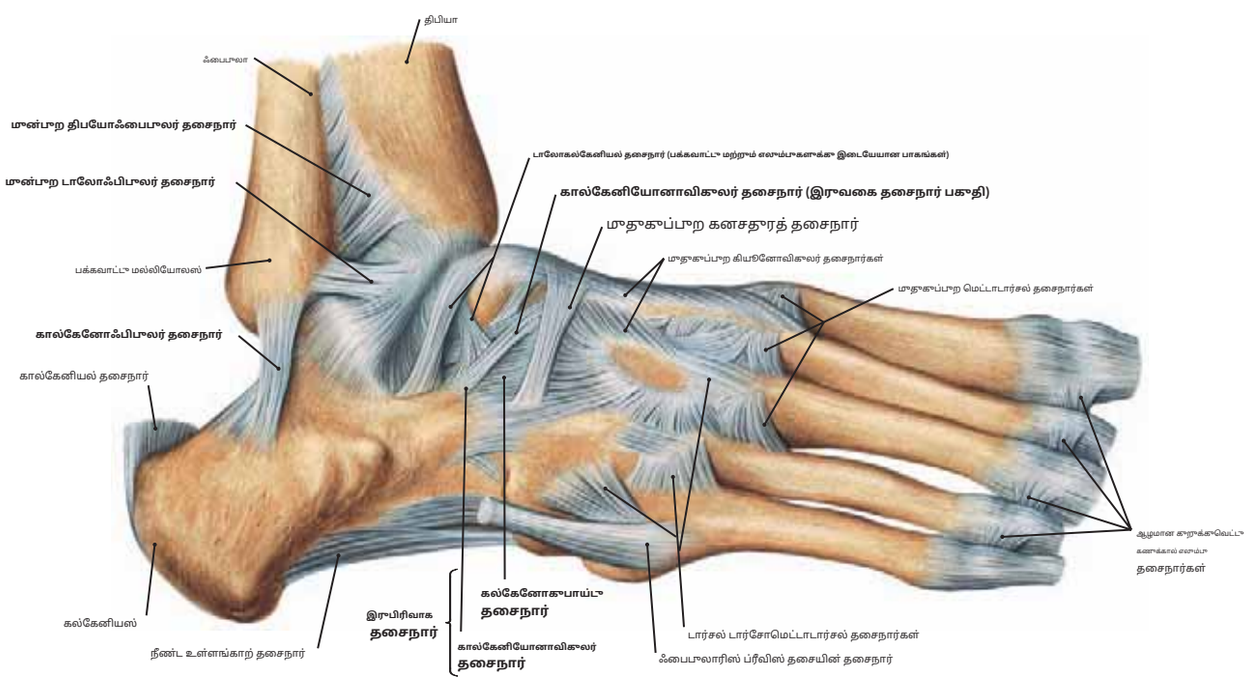

படம் 502.2 கணுக்கால் மூட்டு மற்றும் முதுகுப்புற பாதத்தின் பக்கவாட்டு தசைநார் (வலது)

குறிப்பு: (1) ஃபைபுலா, கால் முன்னெலும்புடன் தொலைவில் இணைக்கப்பட்டுள்ளது**முன்புற (கீழ்) திபியோஃபைபுலர் தசைநார்.**கூடுதலாக, பக்கவாட்டு மல்லியோலஸ் ஃபைபுலா ஒப்பீட்டளவில் பலவீனமான தாலஸால் இணைக்கப்பட்டுள்ளது.**முன்புற டாலோஃபிபுலர் தசைநார்**மேலும் மிகவும் வலிமையானது**பின்புற டாலோஃபிபுலர் தசைநார்** (படம் 499.2). ஃபைபுலா கால்கேனியஸுடன் இணைக்கப்பட்டுள்ளது**கால்கேனோஃபிபுலர் தசைநார்.**இந்த பிந்தைய மூன்று பட்டைகள் சேர்ந்து கணுக்காலின் பக்கவாட்டு தசைநார் அமைப்பை உருவாக்குகின்றன.

(2) தி**எலும்புகளுக்கு இடையேயான தசைநார்**என்பது முக்கிய தசைநார் ஆகும், இது**சப்டலார் மூட்டு**(தாலஸ் மற்றும் கல்கேனியஸ் இடையே); தி**பக்கவாட்டு டாலோகல்கேனியல் தசைநார்**இந்த மூட்டை வலுப்படுத்துவதும் உதவுகிறது, அதே போல்**இடைநிலை டாலோகல்கேனியல் தசைநார்.**இது டெல்டாய்டு தசைநார் உடன் கலக்கிறது (காட்டப்படவில்லை).

(3) (முதுகு)**கால்கேனோவிகுலர் தசைநார்,**ஒரு பகுதியாக**பிளவுபட்ட தசைநார்,**இந்த (முதுகெலும்பு) கால்கேனியோனாவிகுலர் தசைநார் உடன், (முதுகெலும்பு) கால்கேனியோகுபாய்டு தசைநார்**"பிளவுபட்ட" தசைநார்.**

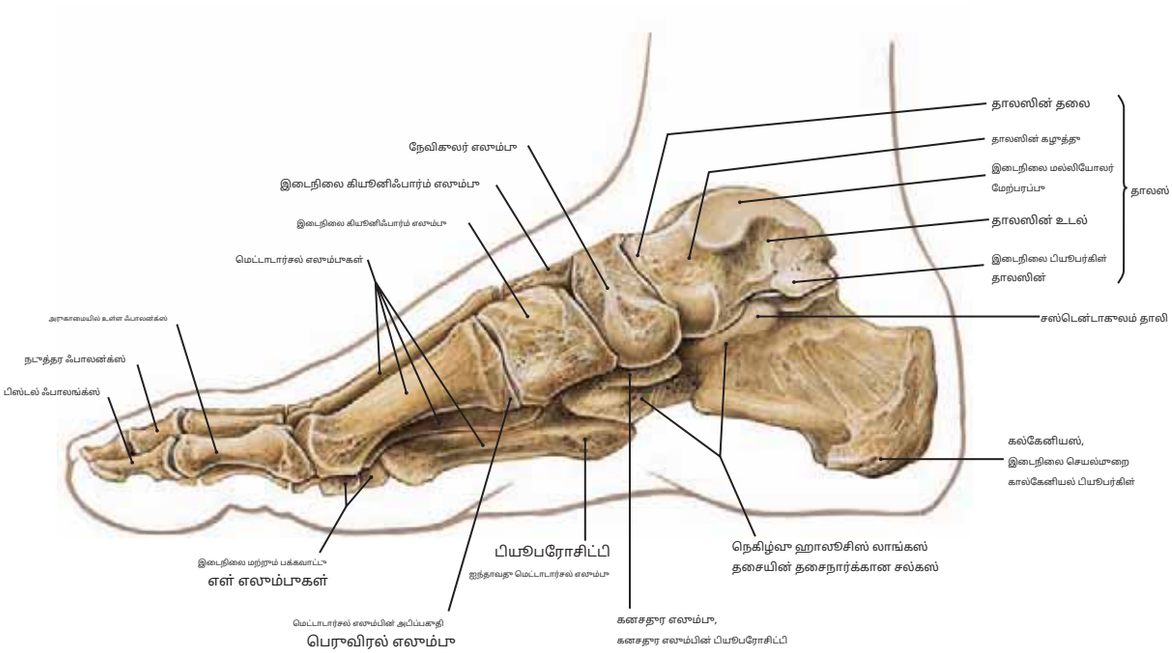

படம் 503.1 வலதா பாதத்தின் எலும்பாக்கூடா (இடைநிலைப் பார்வை)

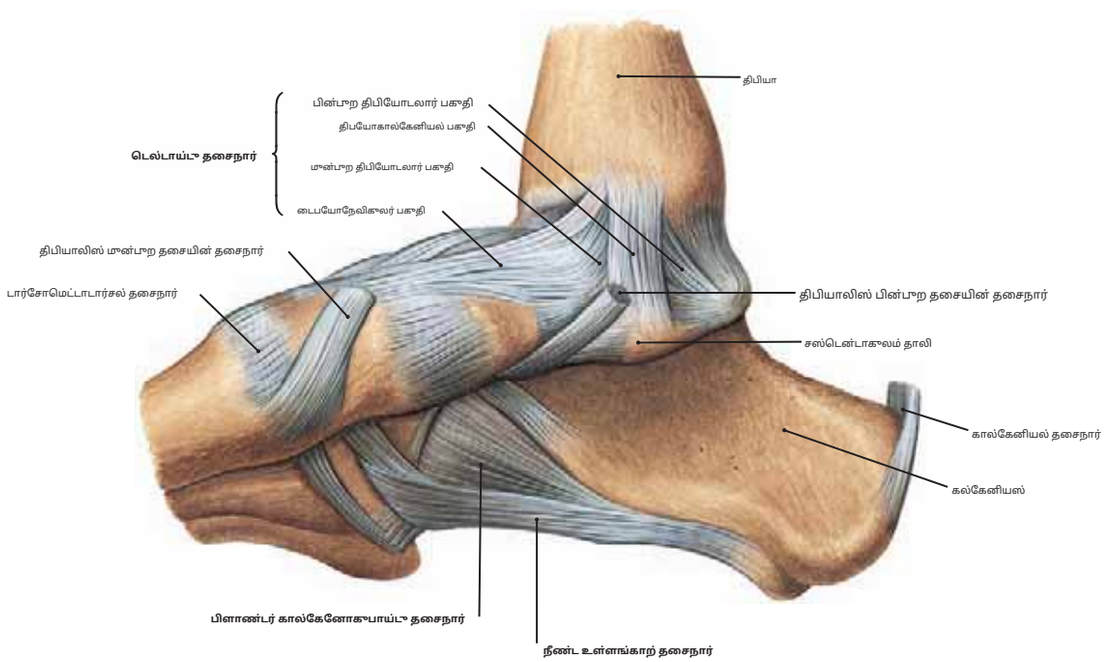

படம் 503.2 கணாக்கால் மற்றும் பாதத்தின் தசைநார்கள்: இடைநிலைப் பார்வை (வலதா கால்)

கூறிப்பா: (1) கணாக்கால் மூட்டின் மையப் பகுதி மாக்கோணத்தால் பாதாகாக்கப்படாகிறதா.**டெல்டாய்டா தசைநார்,**இதா திபியாவை நேவிகுலராடன் இணைக்கிறதா, கால்கா-நியூஸ், மற்றும் டாலஸ். டெல்டாய்டா தசைநார் நான்கா பகுதிகளைக் கொண்டாள்ளதா: (அ) ஒரா**மான் டைபயோனாவிகுலர்**இடைநிலை மல்லியோலஸை நேவிகுலராடன் இணைக்கும் பகுதி, (ஆ) ஒரா மேலோட்டமான**திபியோகால்கேனியல் பகுதி**கால்கேனியஸின் சஸ்டென்டாகலம் தாலியாடன் மல்லியோலஸை இணைக்கிறதா, மேலும் (c மற்றும் d)**மான்பாறம்**மற்றும்**பின்பாற திபியோடலார் பாகங்கள்**அவை இன்னும் ஆழமாகப் பரவி, அரகிலாள்ள தாலஸுடன் மல்லியோலஸை இணைக்கின்றன.

(2) திபியாலிஸ் மான்பாற மற்றும் பின்பாற தசைகளின் தசைநாண்களின் செரூகல்கள் பாதத்தின் இந்த மையப் பகுதியில் இணைகின்றன. மேலும் கவனிக்கவும்**நீண்ட பிளான்டர்**மற்றும்**உள்ளங்காற் கால்கேனியோகூபாய்டா தசைநார்கள்**உள்ளங்காலின் மேற்பரப்பில்.

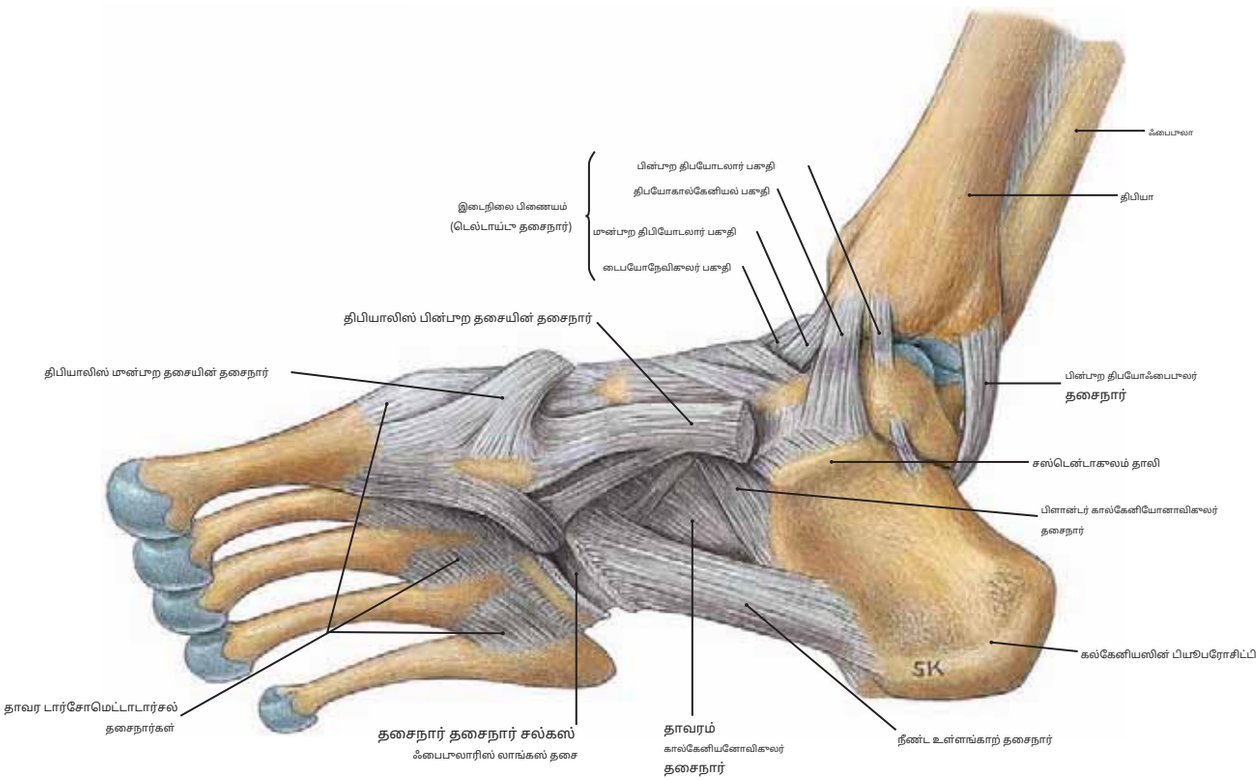

படம்

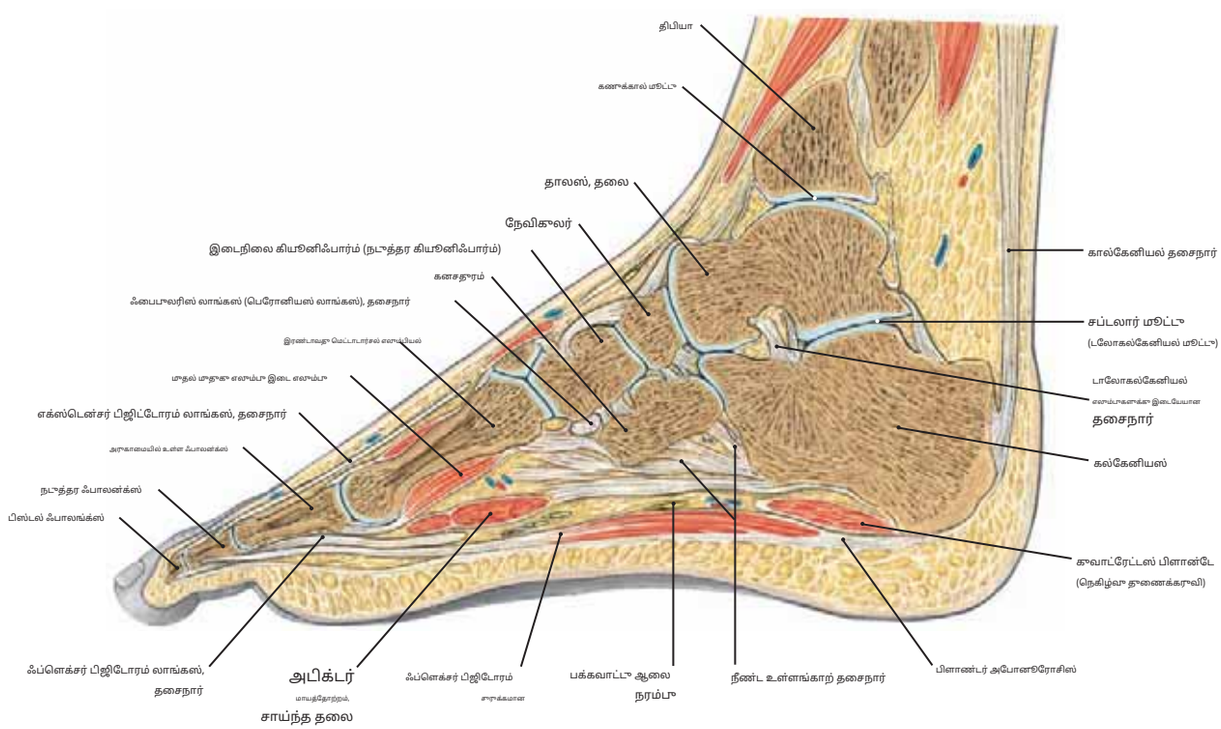

படம் 504.2 கால் வழியாக சகிட்டல் பிரிவு, இடைநிலைக் கோணத்தில் இருந்து பார்க்கப்பட்டது.

குறிப்பு: (1) இந்த நீளமான பகுதி இரண்டாவது கால்விரல் வழியாக செல்கிறது.

(2) தாலஸின் தலைக்கு அருகாமையில் உள்ளதற்கும்**நாவிகுலர் எலும்பு**தூரமாகவும், மேல்நோக்கி தாலஸ் மற்றும் கீழ்நோக்கி கால்கேனியஸுக்கு இடையேயான சப்டலார் மூட்டு.

(3) நீண்ட தாவர தசைநார். படம் 506.1 இல் இந்த தசைநாரையும் கவனியுங்கள்.

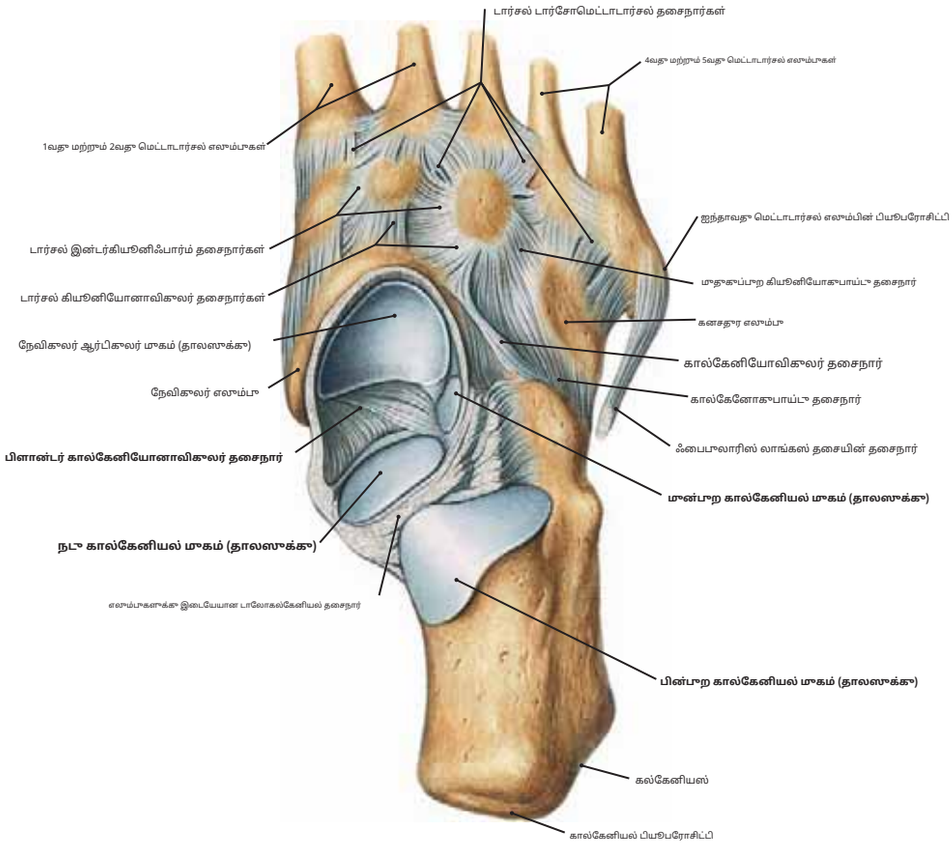

படம் 505.1 **வலது டாலோகல்கேனியோனாவிகுலர் மூட்டு (மேலே இருந்து பார்க்கப்பட்டது)**

குறிப்பு: (1) தாலஸ் அகற்றப்பட்டுள்ளது, இது மூன்று மூட்டுவலிகளை கீழ்த்தரமாக வெளிப்படுத்துகிறது **கல்கேனியஸ்** அதை உச்சரிப்பவர் உடன் முன்புறமாக உருவாக்குகிறது **நாவிகுலர் எலும்பு.**

(2) பிளான்டார் **கால்கேனோவிகுலர் (வசந்த) தசைநார்** டாலோகல்கேனியோனாவிகுலர் மூட்டின் தாவர அம்சம் முழுவதும் நீண்டுள்ளது.

(3) இந்த மூட்டின் நிலைத்தன்மைக்கு, பின்புறத்தில் உள்ள கால்கேனியோனாவிகுலர் பகுதி உதவுகிறது. **பிளவுபட்ட தசைநார்;** இருப்பினும், பிளாண்டர் கால்கேனியோனாவிகுலர் (அல்லது ஸ்பிரிங்) தசைநார் பாதத்தின் நீளமான வளைவின் முக்கிய ஆதரவாகும்.

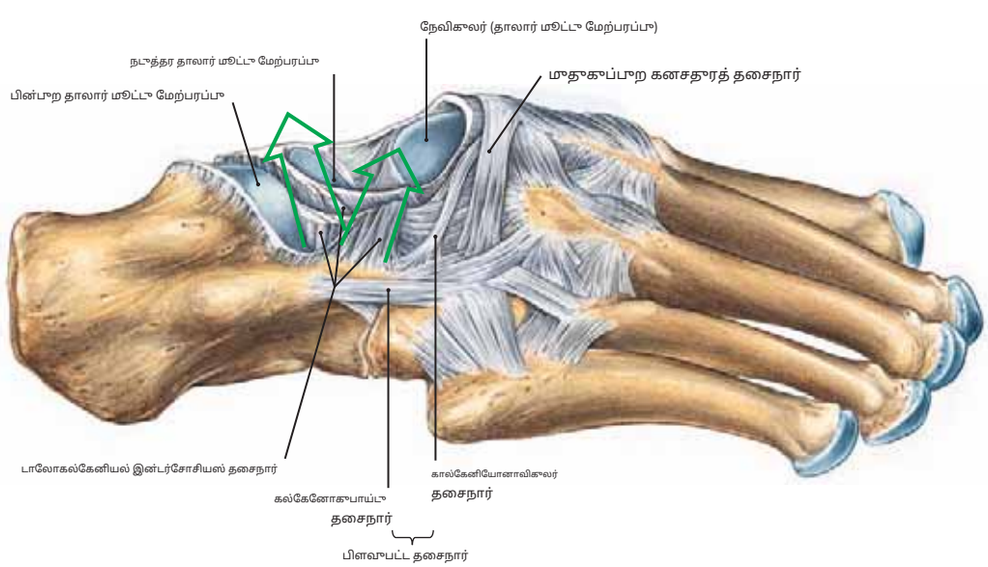

படம் 505.2 **வலது டாலோகல்கேனியோனாவிகுலர் மூட்டின் மூட்டு மேற்பரப்புகள்**

குறிப்பு: (1) தாலஸின் பின்புற மற்றும் நடுத்தர மூட்டு மேற்பரப்புகள் அடிப்படை கால்கேனியஸுடன் இணைகின்றன, அதே நேரத்தில் முன்புற மூட்டு மேற்பரப்பு முன்புறமாக நேவிகுலர் எலும்புடன் இணைகிறது.

(2) தி **இருமுனைத் தசைநார்** இது கால்கேனியஸின் மேல் மேற்பரப்புடன் பின்புறமாக இணைக்கும் ஒரு வலுவான பட்டையாகும். முன்புறமாக, இது கால்கேனோகுபாய்டு மற்றும் கால்கேனோவிகுலர் தசைநார்கள் எனப் பிரிந்து, டாலோகல்கேனோவிகுலர் மூட்டின் பக்கவாட்டு தசைநார் ஒன்றை உருவாக்குகிறது.

(3) இரண்டு பச்சை அம்புகள் டாலோகல்கேனியல் தசைநார் முறுக்குதலைக் குறிக்கின்றன.

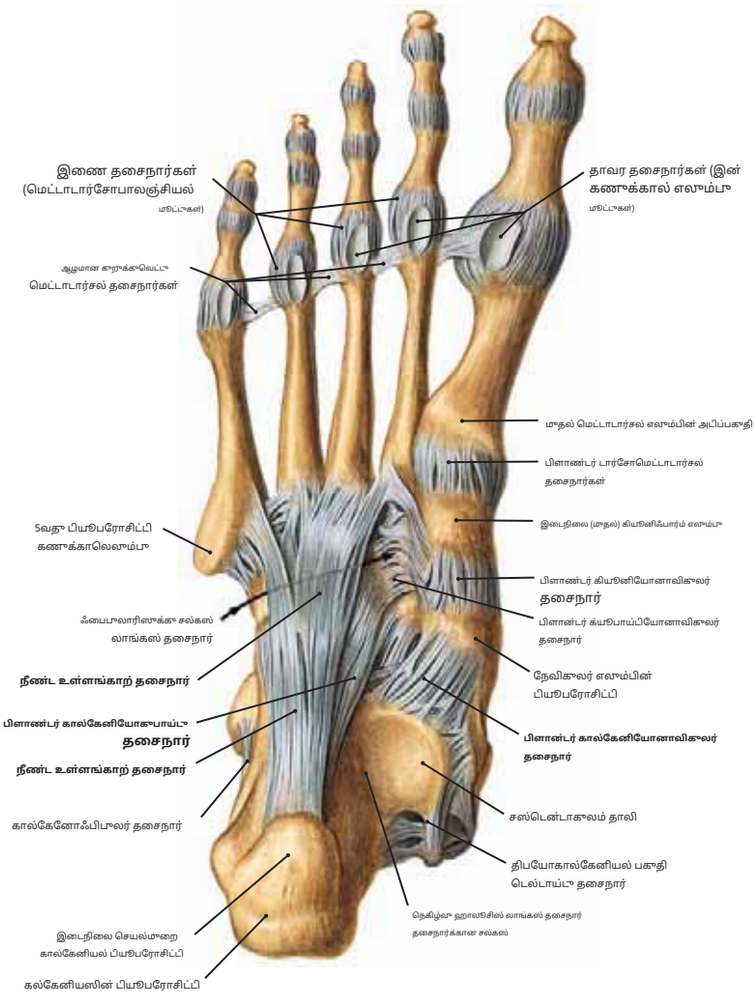

> **படம் 506.1 வலது பாதத்தின் பிளாண்டர் மேற்பரப்பில் உள்ள தசைநார்கள் (மேலோட்டமானது)**

குறிப்பு: (1) தி**நீண்ட உள்ளங்காற் தசைநார்**மிக நீளமானது மற்றும் மிகவும் மேலோட்டமான பிளாண்டார் டார்சல் தசைநார்கள். இது கால்கேனியஸிலிருந்து பின்புறமாக க்யூபாய்டின் ப்ளாண்டார் மேற்பரப்பில் ஒரு சாய்ந்த முகடு வரை நீண்டுள்ளது, அங்கு அதன் பெரும்பாலான இழைகள் முடிவடைகின்றன.

(2) நீண்ட தாவர தசைநாரின் மேலோட்டமான இழைகள் கனசதுரத்தின் வழியாகச் சென்று பக்கவாட்டு மூன்று மெட்டாடார்சல் எலும்புகளின் அடிப்படைகளில் செருகப்படுகின்றன, இதன் மூலம் ஒரு சுரங்கப்பாதை உருவாகிறது**ஃபைபுலாரிஸ் லாங்கஸ் தசைநார்**.

(3) தி**அங்கால் கால்கேனியோகுபாய்டு**அல்லது**குறுகிய உள்ளங்கால் தசைநார்** இது மிகவும் வலிமையானது மற்றும் நீண்ட தாவர தசைநார் ஆழமாகவும் எலும்புகளுக்கு நெருக்கமாகவும் உள்ளது.

(4) அடையாளம் காணவும்**தாவர கால்கேனோவிகுலர் (வசந்த) தசைநார்** இடைநிலையாக. இது கால்கேனியஸின் சஸ்டென்டாகுலம் தாலியுடன் இணைக்கப்பட்டு, நேவிகுலர் எலும்பின் முழு கீழ் மேற்பரப்பு முழுவதும் நீண்டுள்ளது. பாதத்தின் இடைநிலை வளைவின் ஆதரவுக்கு இது முக்கியமானது.

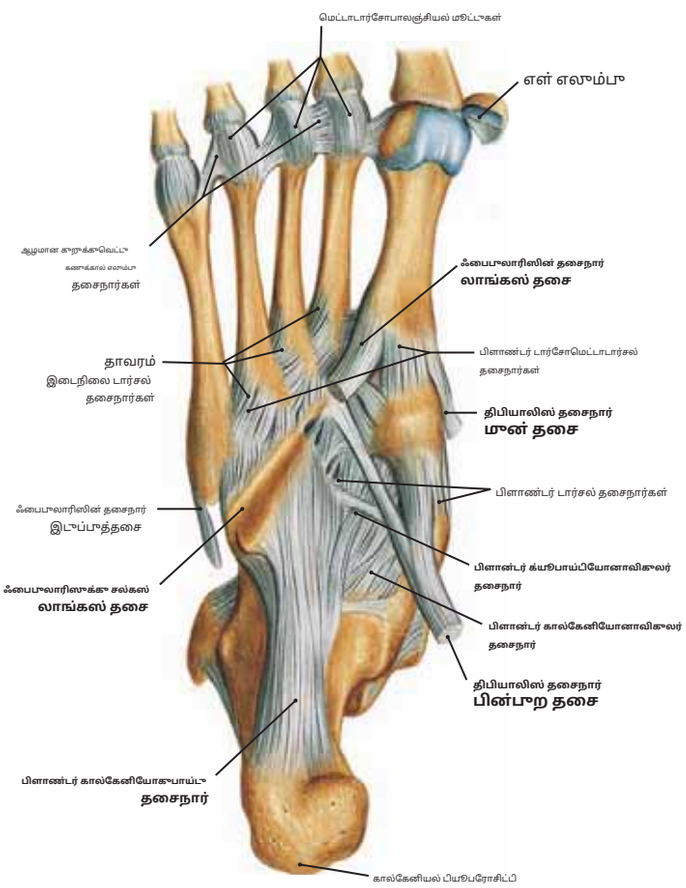

படம் 506.2 பிளாண்டர் கால்கேனியோனாவிகுலர் லிகமென்ட்ந மற்றும் மூன்று தசைநாண்களின் செருகல்கள் (வலது கால்)

குறிப்பு: (1) நீண்ட தாவர லிகாவின் மெட்டாடார்சல் நீட்டிப்புகள்- ஃபைபுலாரிஸ் லாங்கஸ் தசையின் தசைநார் பள்ளத்தை வெளிப்படுத்த, தசைநார் வெட்டப்பட்டுள்ளது. இந்த தசைநார் முதல் மெட்டாடார்சல் எலும்பின் அடிப்படையிலும், முதல் (இடைநிலை) கியூனிஃபார்ம் எலும்பிலும் செருகப்படுகிறது.

(2) இரண்டு தசைநாண்கள் அடித்தள மேற்பரப்பின் நடுப்பகுதியில் செருகப்படுகின்றன: திபியாலிஸ் முன்புற மற்றும் பின்புற தசைநாண்கள்.

(3) கால்கேனோகுபாய்டு (குறுகிய தாவர) மற்றும் கால்கேனோவிகுலர் (வசந்த) தசைநார் ஆகியவற்றின் இழைகள் அனைத்தும் கால்கேனியஸிலிருந்து உருவாகி, பின்னர் பாதத்தின் நடுப்பகுதியை நோக்கி ஆர மறையில் வேறுபடுகின்றன.

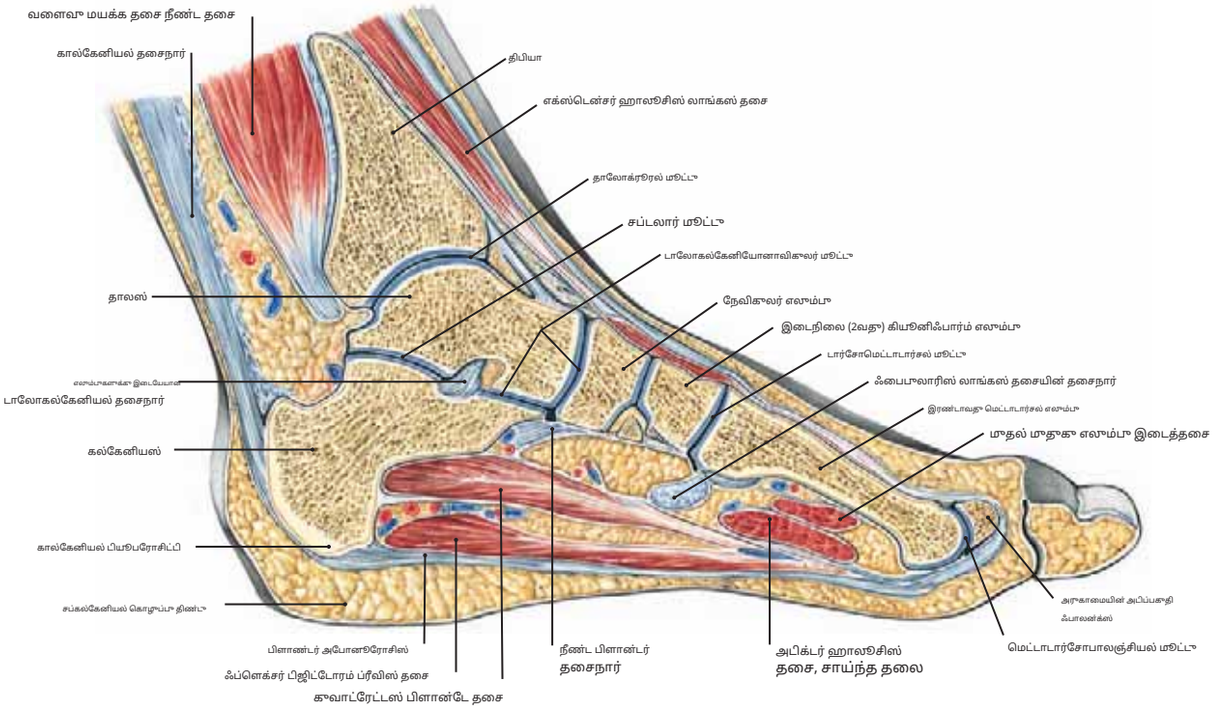

படம் 507.1 தாலோக்ரூரல், சப்டலார் மற்றும் தாலோகல்கேனியோனாவிகுலர் மூட்டுகளைக் காட்டும் பாதத்தின் சாகிட்டல் பகுதி.

குறிப்பு: (1) இந்த சாகிட்டல் பிரிவு, இடைநிலைப் பக்கத்திலிருந்து பார்க்கும்போது, ட்ரோக்லியா, கழுத்து மற்றும் தாலஸின் தலை வழியாக வெட்டுகிறது.

(2) தி**தாலோகல்கேனியோவிகுலர் மூட்டு**உடலின் எடை நேவிகுலர் மற்றும் கால்கேனியஸுக்கு இடையில் தாலஸின் தலையை கீழ்நோக்கித் தள்ள முனைவதால் முன்புறம் முருத்துவ முக்கியத்துவம் வாய்ந்தது. இந்த ஆர்

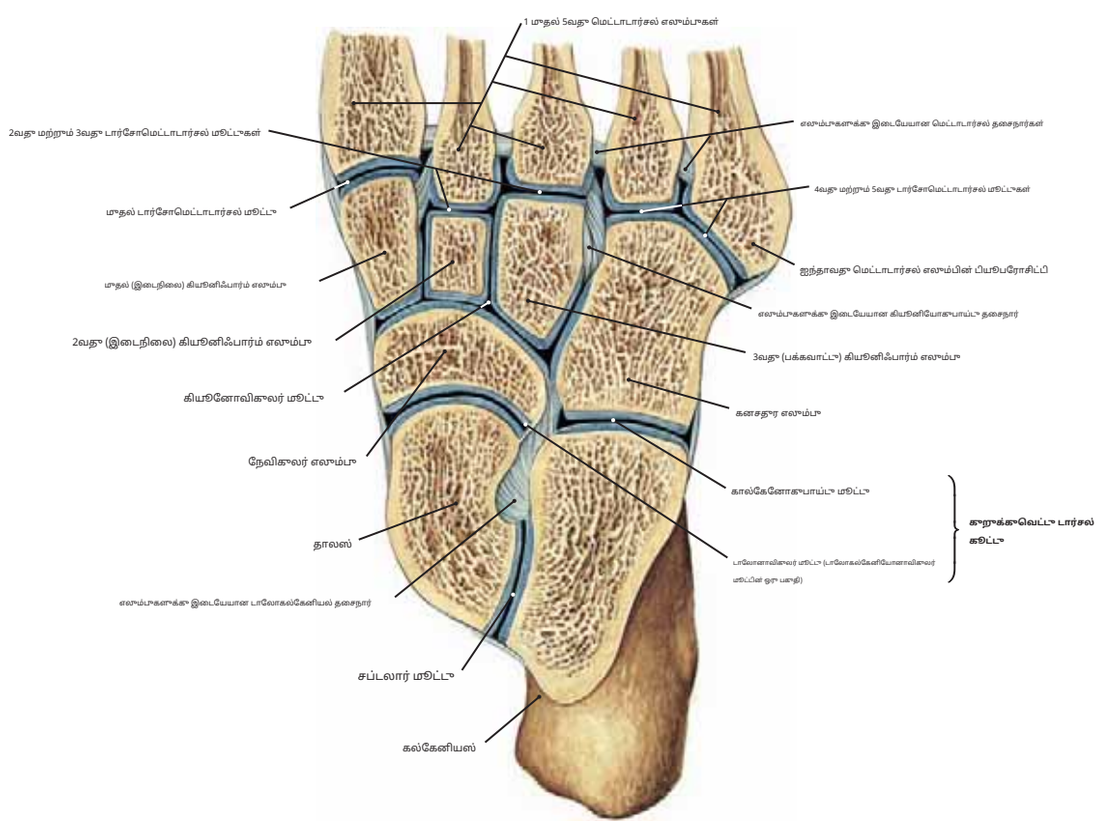

படம் 507.2 இன்டர்டார்சல் மற்றும் டார்சோமெட்டாடார்சல் மூட்டுகள் (வலது பாதத்தின் கிடைமட்டப் பகுதி)

குறிப்பு: தி**குறுக்கு டார்சல் (மிடார்சல்) மூட்டு**கால் முழுவதும் நீண்டு, உண்மையில் இரண்டு தனித்தனி மூட்டு துவாரங்களால் உருவாகிறது, அதாவது **கல்கேனோக்யூபாய்டு மூட்டு**பக்கவாட்டில் மற்றும்**டாலோனாவிகுலர்**இந்த இரண்டு மூட்டுகளும் பாதத்தின் சில தலைகீழ் மற்றும் தலைகீழ் இயக்கங்களை அனுமதிக்கின்றன.

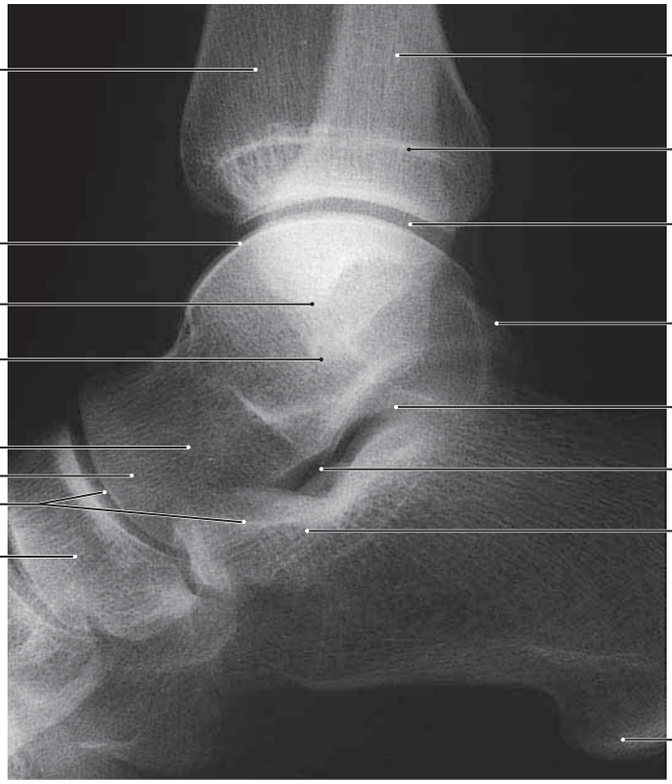

படம் 508.1 சப்டலார் மற்றும் டாலோகல்கேனியோனாவிகுலர் மூட்டுகளின் பக்கவாட்டு ரேடியோகிராஃப்

குறிப்பு: தாலஸின் குவிந்த தலை, நீள்வட்ட, குழிவான பின்புறத்துடன் இணைகிறது.**மேற்பரப்பு**நாவிகுலர் எலும்பின்.

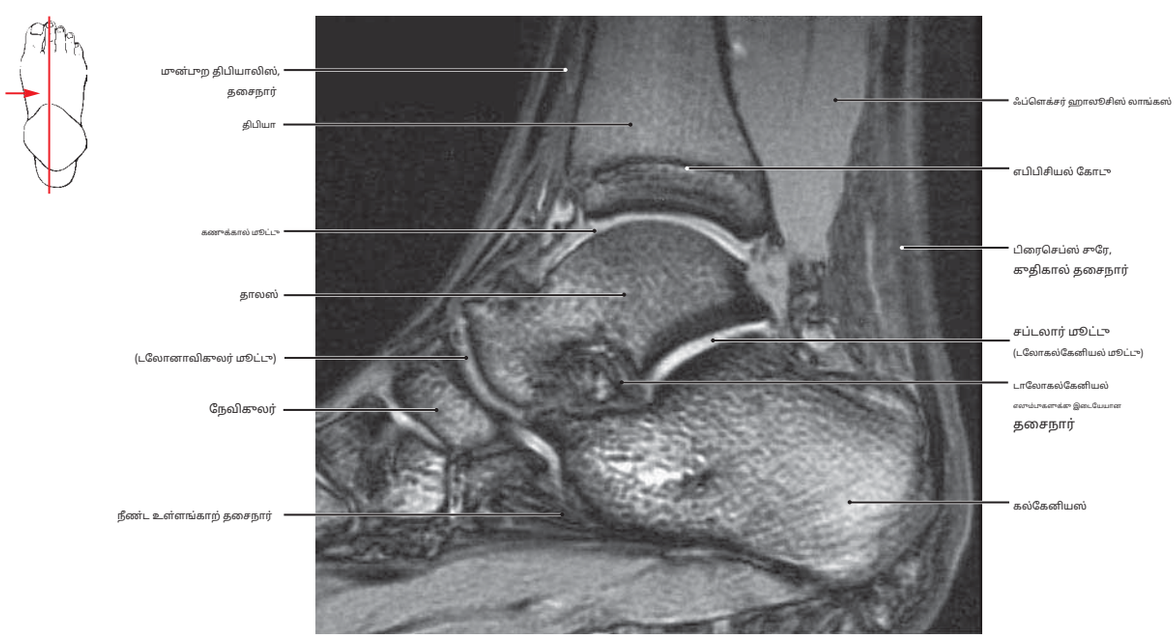

படம் 508.2 கணுக்கால், சப்டலார் மற்றும் டலோனாவிகுலர் மூட்டுகளைக் காட்டும் எம்ஆர்ஐ.

குறிப்பு: இந்தப் படம் பாதத்தின் நீளமான அச்சின் வழியாக எடுக்கப்பட்டது.

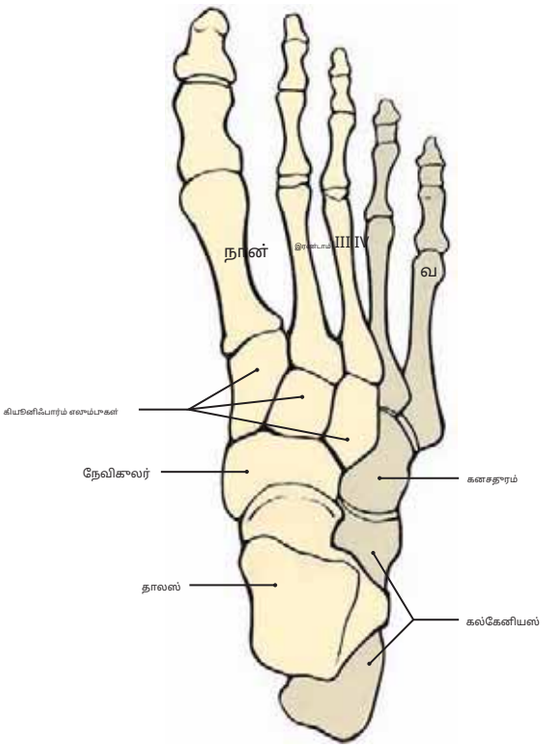

படம் 509.1 பாதத்தின் நீளமான வளைவுகள் (பின்புறக் காட்சி)

குறிப்பு: தி**இடைநிலை நீள்வட்ட வளைவு**இது தாலஸ், நேவிகுலர், மூன்று கியூனிஃபார்ம் எலும்புகள், மூன்று இடைநிலை மெட்டாடார்சல் எலும்புகள் மற்றும் பெருவிரல் மற்றும் இரண்டாவது மற்றும் மூன்றாவது கால்விரல்களின் ஃபாலாங்க்களைக் கொண்டுள்ளது.

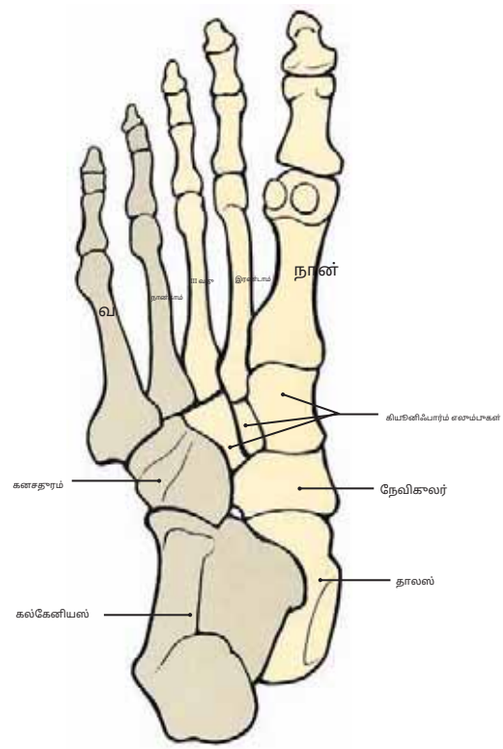

படம் 509.2 பாதத்தின் நீளமான வளைவுகள் (தாவரக் காட்சி)

குறிப்பு: தி**பக்கவாட்டு நீளமான வளைவு கொண்டுள்ளது**கால்கேனியஸ் மற்றும் கனசதுர எலும்புகள், இரண்டு பக்கவாட்டு மெட்டாடார்சல் எலும்புகள் மற்றும் நான்காவது மற்றும் ஐந்தாவது கால்விரல்களின் ஃபாலாங்க்கள்.

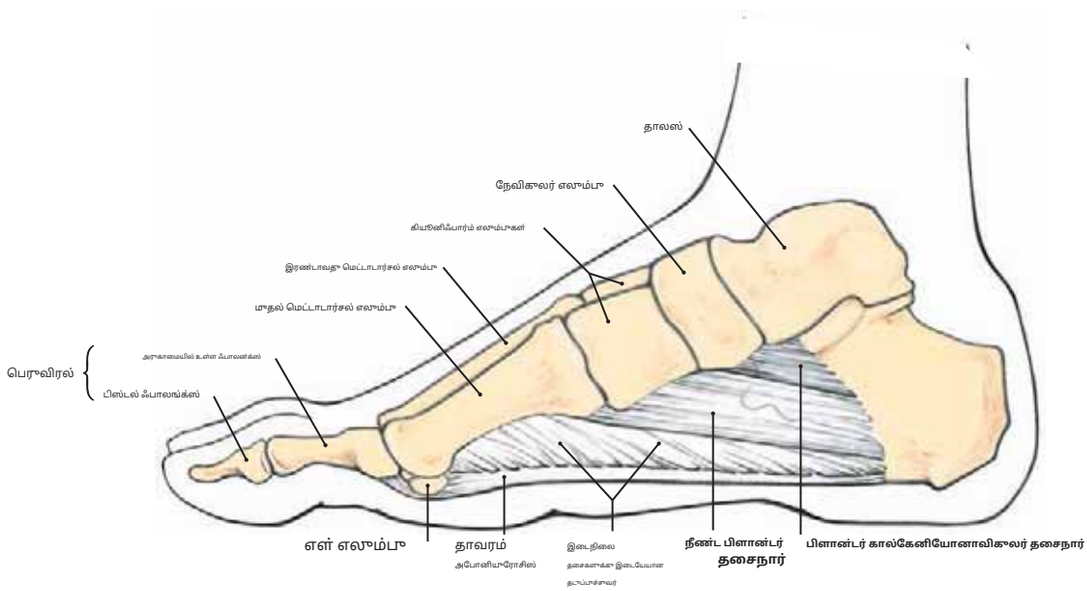

படம் 509.3 பாதத்தின் நீளமான வளைவு: அடிப்படை ஆதரவு கட்டமைப்புகள்

குறிப்பு: (1) பாதத்தின் இடைநிலை நீளமான வளைவு கால்கேனியஸ், தாலஸ், நேவிகுலர், மூன்று கியூனிஃபார்ம் மற்றும் இடைநிலை மூன்று மெட்டாடார்சல் ஆகியவற்றால் உருவாகிறது. எலும்புகள். பாதத்தின் நடு விளிம்பின் வளைந்த தன்மையைக் கவனியுங்கள்.

(2) இடைநிலை நீளமான வளைவின் ஒருமைப்பாடு டாலோகல்கேனியோனாவிகுலர் செப்டமின் அடியில் உள்ள கட்டமைப்புகளைப் பொறுத்தது, ஆனால் மிக முக்கியமானது**நீண்ட உள்ளங்காற் தசைநார்**மற்றும் குறிப்பாக**உள்ளங்காற் கால்கேனோவிகுலர் தசைநார்.**

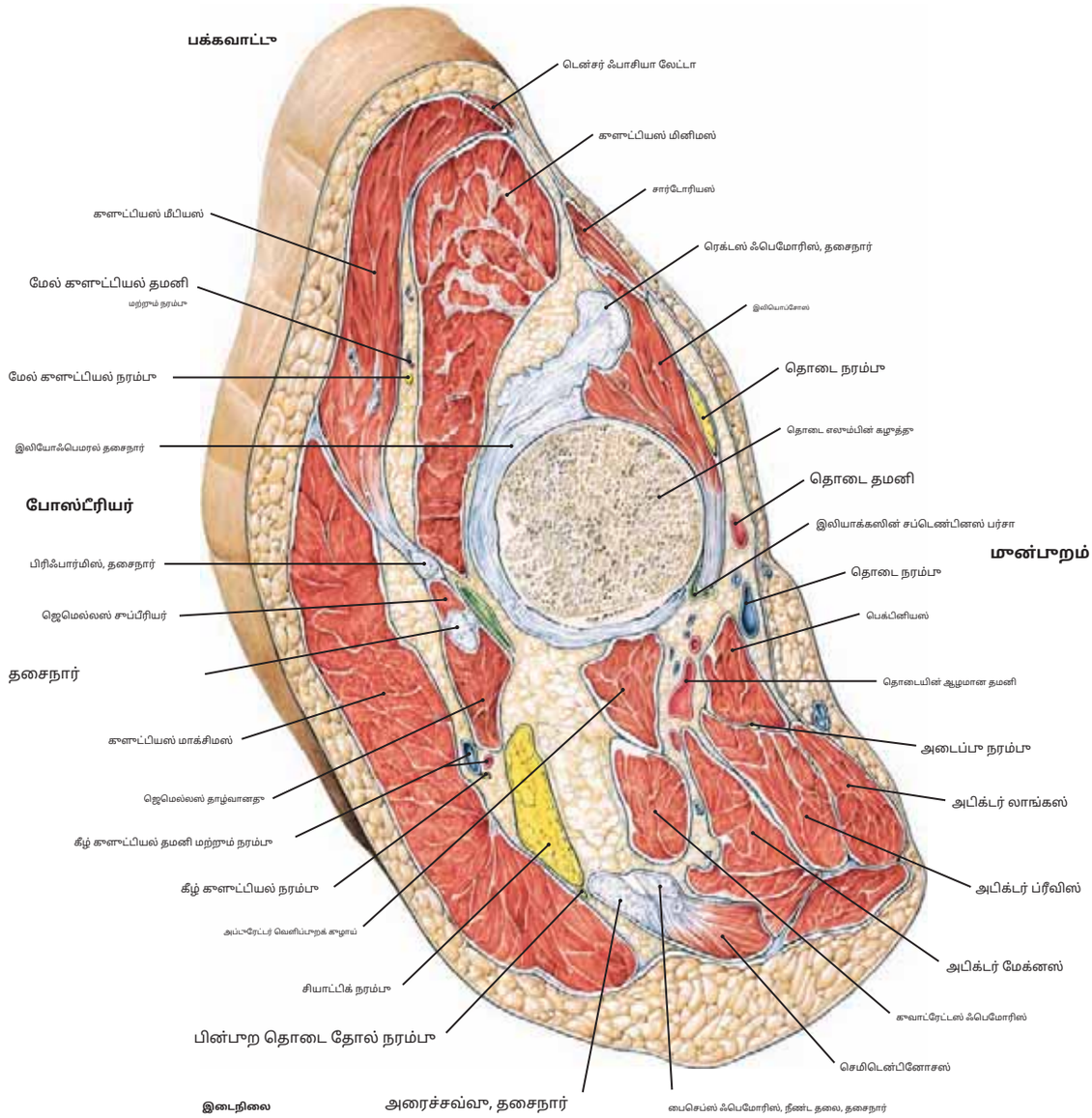

படம் 510 வலது தொடையின் மேல் பகுதி வழியாக குறுக்கு வெட்டு

குறிப்பு: (1) இந்தப் பகுதி தொடை கழுத்து வழியாக உள்ளது. ரெக்டஸ் ஃபெமோரிஸின் தசைநார் மற்றும் இலியோஃபெமோரல் தசைநார் ஆகியவற்றைப் பார்க்கவும். குளுட்டியஸ் மேக்சி-ஐக் கவனியுங்கள். மஸ், குளுட்டியஸ் மீடியஸ், மற்றும் குளுட்டியஸ் மினிமஸ் ஆகிய தசைநாண்களுடன் இணைந்து இடையிடையே உள்ள தசைநார் மற்றும் ஜெமெல்லஸ் மேல் மற்றும் ஜெமெல்லஸ் தாழ்வானது **குளுட்டியல் பகுதி.**

(2) சார்டோரியஸ், இலியோப்சோஸ், பெக்டினியஸ் மற்றும் தொடை எலும்பு நாளங்கள் மற்றும் நரம்புகள்**மூன் தொடை.**குவாட்ரேட்டஸ் ஃபெமோரிஸுக்கு ஆழமாக அமைந்துள்ள அப்டுரேட்டர் வெளிப்புறத்தைக் கவனியுங்கள், மேலும் அபிக்டர் மேக்னஸ், லாங்கஸ் மற்றும் பிரீவிஸ் ஆகியவற்றைக் கவனியுங்கள்.**இடை தொடை.**

(3) பைசெப்ஸ் ஃபெமோரிஸ், செமிமெம்ப்ரானோசஸ், செமிடெண்டினோசஸின் தசைநார், மற்றும்**இடுப்பு நரம்பு**இல்**பின்புற தொடை.**

பஃபலோ, நியூயார்க் பல்கலைக்கழகத்தின் அறுவை சிகிச்சைப் பேராசிரியர் பேராசிரியர் கான்ஸ்டன்டைன் பி. கருகோசிஸின் மருத்துவக் குறிப்புகள் (தனிப்பட்ட தகவல்தொடர்பு மூலம்): (4) "சர்கோமா காரணமாக தொடையின் இடைப் பெட்டிப் பிரித்தெடுப்பில், அபிக்டர் மேக்னஸைப் பிரித்தெடுப்பது தேவைப்படலாம், மேலும் அபிக்டர் மேக்னஸை லீனியா ஆஸ்பெராவில் செருகுவது பிரிக்கப்பட்டவுடன், அபிக்டர் மேக்னஸின் இடைப் பகுதிக்கு நேரடியாகப் பின்னால் உள்ளது என்பதை நினைவில் கொள்ள வேண்டும். **இடுப்புமூட்டு நரம்பு,**சிறிது கவனம் செலுத்தப்படாவிட்டால் இது காயத்திற்கு உட்பட்டது.

(5) "தி**இடுப்பு நரம்பு**இசியல் டியூபரோசிட்டிக்கும் பெரிய ட்ரோச்சான்டருக்கும் இடையில் அமைந்துள்ளது, இது தொடை தசைகளுக்கு பக்கவாட்டில் உள்ளது. இது தொடை நடுப்பகுதிக்கு இறங்கும்போது, சியாடிக் நரம்பு பைசெப்ஸ் ஃபெமோரிஸ் (நீண்ட தலை) மற்றும் செமிடெண்டினோசஸ்-செமிமெம்ப்ரானோசஸ் தசைகளுக்கு இடையில் ஒரு நிலையை எடுக்கிறது. பிட்டத்தில் உள்ள சர்கோமாக்களுக்கு, குளுட்டியஸ் மாக்சிமஸின் இழைகளில் செய்யப்படும் கீறலை விட நீளமான அல்லது சற்று சாய்வான கீறல் சிறந்தது. அத்தகைய கீறல் இலியத்தின் முகட்டில் இருந்து இசியல் டியூபரோசிட்டிக்கும் பெரிய ட்ரோச்சான்டருக்கும் இடையில் மேல் தொடை வரை நீண்டு செல்லலாம். இது குளுட்டியஸ் மாக்சிமஸின் கீழ் இழைகளுக்குக் கீழே உள்ள சியாடிக் நரம்பின் ஆரம்ப வெளிப்பாட்டை வழங்குகிறது, எனவே, குளுட்டியஸ் மாக்சிமஸ் மற்றும் வேறு எந்த குளுட்டியல் தசைகளையும் பிரித்தெடுப்பது, இந்த தொலைதூரப் பாள்ளியிலிருந்து நரம்பு பிரிஃபார்மிஸுக்குக் கீழே இடுப்பை விட்டு வெளியேறும் இடத்திற்கு சியாடிக் நரம்பை காட்சிப்படுத்துவதன் மூலம் பாதுகாப்பாகச் செய்ய முடியும்.

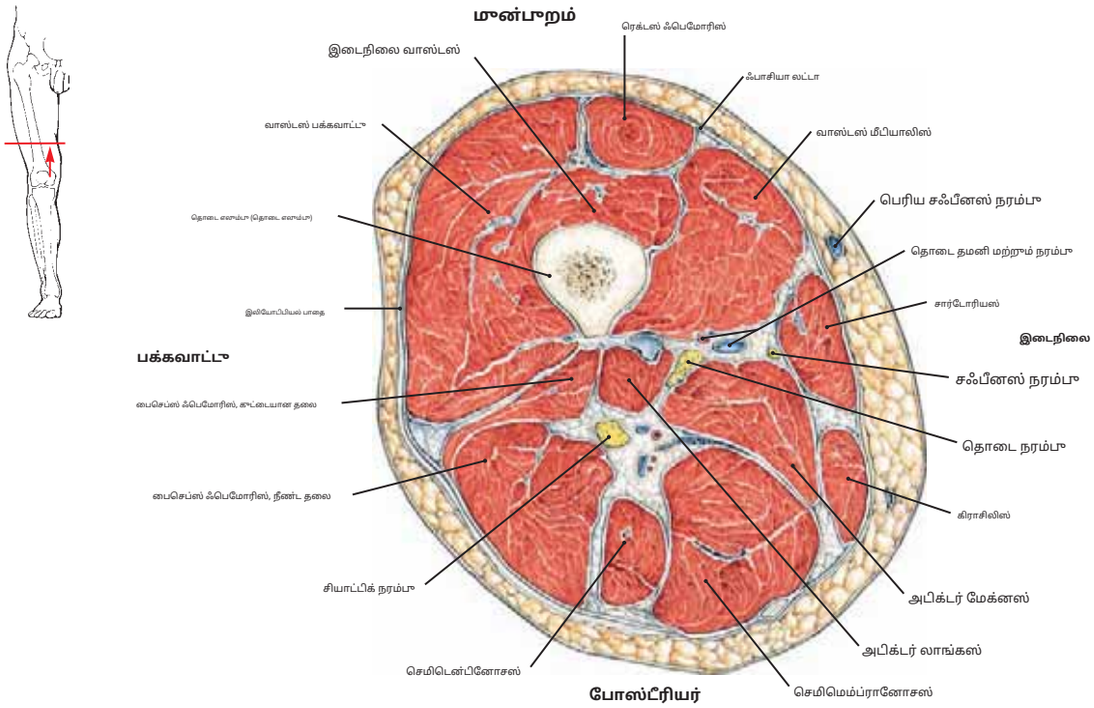

படம் 511.1 தொலைதூரக் கோணத்தில் இரண்டு பார்க்கும்போது வலதா தொடையின் நடுப்பகுதி வழியாக கறுக்குவெட்டு.

குறிப்பு: (1) படம் 511.2 இல் காணப்படும் MRI உடன் இந்த படத்தை ஒப்பிடுக.

(2) தி**பின்பறம்**கட்டமைப்புகளின் கீழு: பைசெப்ஸ் ஃபெமோரிஸ், செமிடெண்டினோசஸ், செமிமெம்ப்ரானோசஸ் மற்றும் தி**இடுப்பு நரம்பு**.

(3) தி**இடைநிலை**கட்டமைப்புகள்: கிராசிலிஸ், அடூக்டர் மேக்னஸ் மற்றும் அடூக்டர் லாங்கஸ் (அடூக்டர் ப்ரீவிஸ் இந்தப் பகுதியை விட உயர்ந்தது).

(4) தி**மூன்பறம்**கட்டமைப்புகள்: குவாட்ரைசெப்ஸ் தசையின் நான்கு தலைகள்: ரெக்டஸ் ஃபெமோரிஸ், வாஸ்டஸ் லேட்டரலிஸ், வாஸ்டஸ் இன்டர்மீடியஸ் மற்றும் வாஸ்டஸ் மீடியாலிஸ்.

பஃபலோ, நியூயார்க் பல்கலைக்கழகத்தின் அறுவை சிகிச்சைப் பேராசிரியர் பேராசிரியர் கான்ஸ்டன்டைன் பி. கரகோசிஸின் மரூத்துவக் குறிப்புகள் (தனிப்பட்ட தொடர்பு): (5) “அருகாமை இடுப்பில் உள்ள தொடை நரம்பின் மோட்டார் கிளைகளின் பெரும்பகுதி, பக்கவாட்டு தொடை தமனி மற்றும் நரம்பு ஆகியவற்றின் கிளைகளில் ரெக்டஸ் ஃபெமோரிஸ், வாஸ்டஸ் இன்டர்மீடியஸ் மற்றும் வாஸ்டஸ் லேட்டரலிஸ் ஆகியவற்றுக்கு இடையேயான ஒரு போக்கில் ஒரு இன்ஃபெரோலேட்டரல் திசையில் விலகுகிறது. இருப்பினும், தொடை நரம்பின் ஒரு மெல்லிய கிளை, வாஸ்டஸ் மீடியாலிஸின் நடுப்பகுதியை அடையும் வரை தசைக்கு வெளியே இருக்கும், அங்கு அது அதன் மோட்டார் விநியோகத்தை வழங்க தசையில் நுழைகிறது.”

(6) "குவாட்ரைசெப்ஸின் மற்ற தலைகளுடன் ஒப்பிடும்போது கிளையின் போக்கில் உள்ள வேறுபாடு, சர்கோமாவின் பொருத்தமான நிகழ்வுகளுக்கு மூன்பறற தொடையின் மாற்றியமைக்கப்பட்ட மூன்பறப் பகுதியைப் பிரித்தெடுப்பதில் பயனுள்ளதாக இருக்கும், இது கட்டியை போதுமான அளவு பிரித்தெடுக்க முடியும், ஏனெனில் இது முழங்காலில் நீட்டிப்பு செயல்பாட்டைப் பாதுகாக்கக்கூடும்."

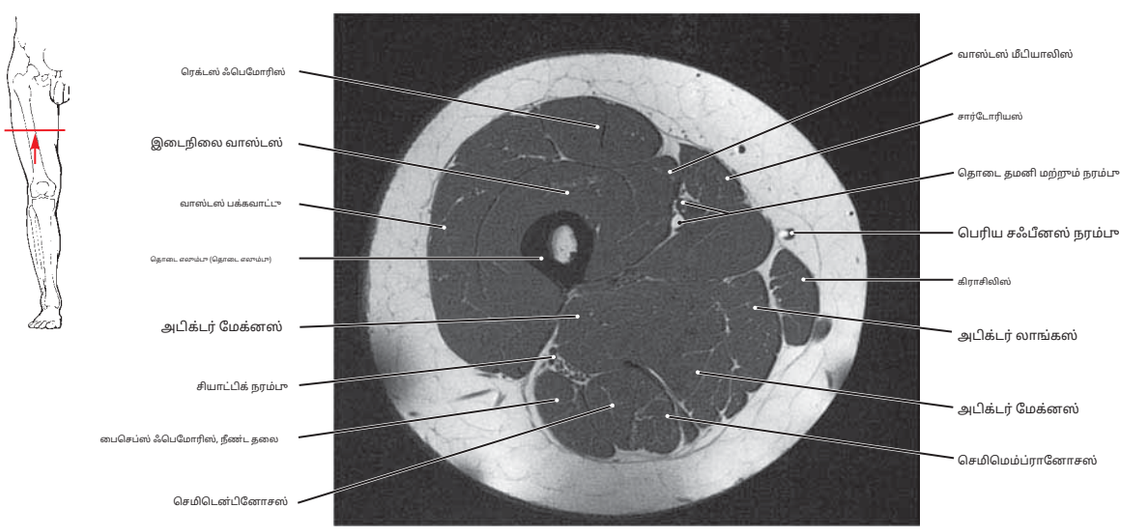

படம் 511.2 வலதா தொடையின் நடுப்பகுதிக்கு அருகில் எம்.ஆர்.ஐ.

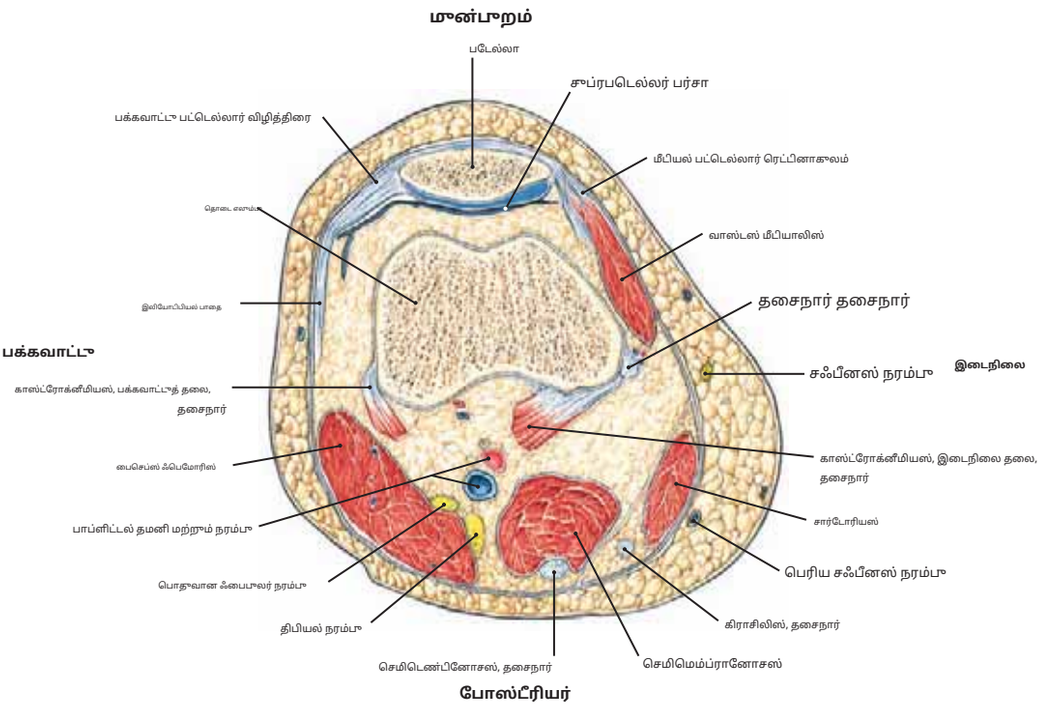

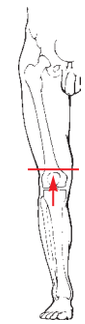

படம் 512.1 பாப்லைட்டல் ஃபோஸாவின் மட்டத்தில் கீழ் தொடையின் குறுக்குவெட்டு, தொலைதூரக் கோணத்தில் இருந்து பார்க்கப்பட்டது.

குறிப்பு: (1) படம் 512.2 இல் உள்ள MRI உடன் இந்த படத்தை ஒப்பிடுக.

(2) வலது தொடை எலும்பின் கீழ் அம்சத்தின் வழியாக இந்த குறுக்குவெட்டில், பார்க்கவும்**பாப்ளிட்டல் நாளங்கள், டைபியல் நரம்பு,**மற்றும்**பொதுவான ஃபைபுலர்**(பொதுவான பெரோனியல்) **நரம்பு**தொடை எலும்பின் பின்புறமுள்ள பாப்லிட்டல் ஃபோஸாவில். நரம்புகள் நாளங்களுக்கு மேலோட்டமாக (அதாவது, மிகவும் பின்புறமாக) இருப்பதையும், தமனி மிகவும் ஆழமாக அமைந்திருப்பதையும், நரம்பு நரம்புகளுக்கும் தமனிக்கும் இடையில் இருப்பதையும் கவனியுங்கள்.

(3) பட்டெல்லா மற்றும் சுப்ரபடெல்லர் பர்சா ஆகியவை தொடை எலும்பின் முன்புறமாகவும், பக்கவாட்டு பட்டெல்லார் ரெட்டினாகுலம் மற்றும் இலியோபிபியல் பாதை ஆகியவை தொடை எலும்பின் பக்கவாட்டாகவும் உள்ளன.

(4) பின்புறமாக, காஸ்ட்ரோக்னீமியஸ் தசையின் இரண்டு தலைகள், "தொடை தசைகளின்" கீழ் பகுதிகள் (பைசெப்ஸ் ஃபெமோரிஸ், செமிடெண்டினோசஸின் தசைநார் மற்றும் செமிமெம்ப்ரானோசஸ் தசைகள்), காஸ்ட்ரோக்னீமியஸ் தசையின் இரண்டு மேல் மூனைகள் மற்றும் சார்டோரியஸ் தசை (இந்த மட்டத்தில் முழங்காலின் நடுப்பகுதி வரை தொடையைச் சுற்றிச் சென்றுள்ளது) ஆகியவற்றை அடையாளம் காணவும்.

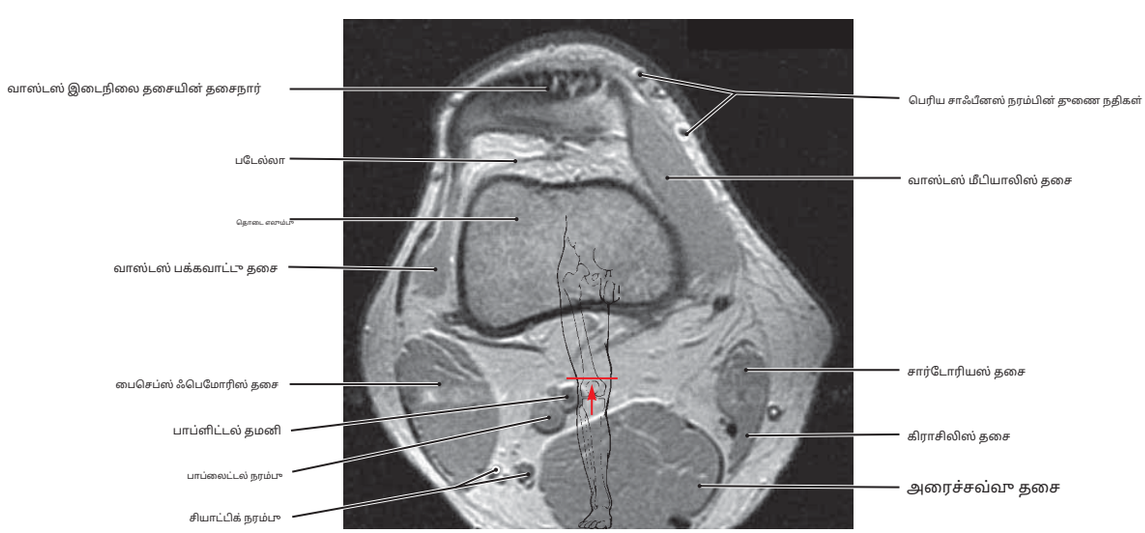

படம் 512.2 எம்.ஆர்.ஐ: வலது தொடையின் தொலைதூரப் பகுதி வழியாக குறுக்குவெட்டு.

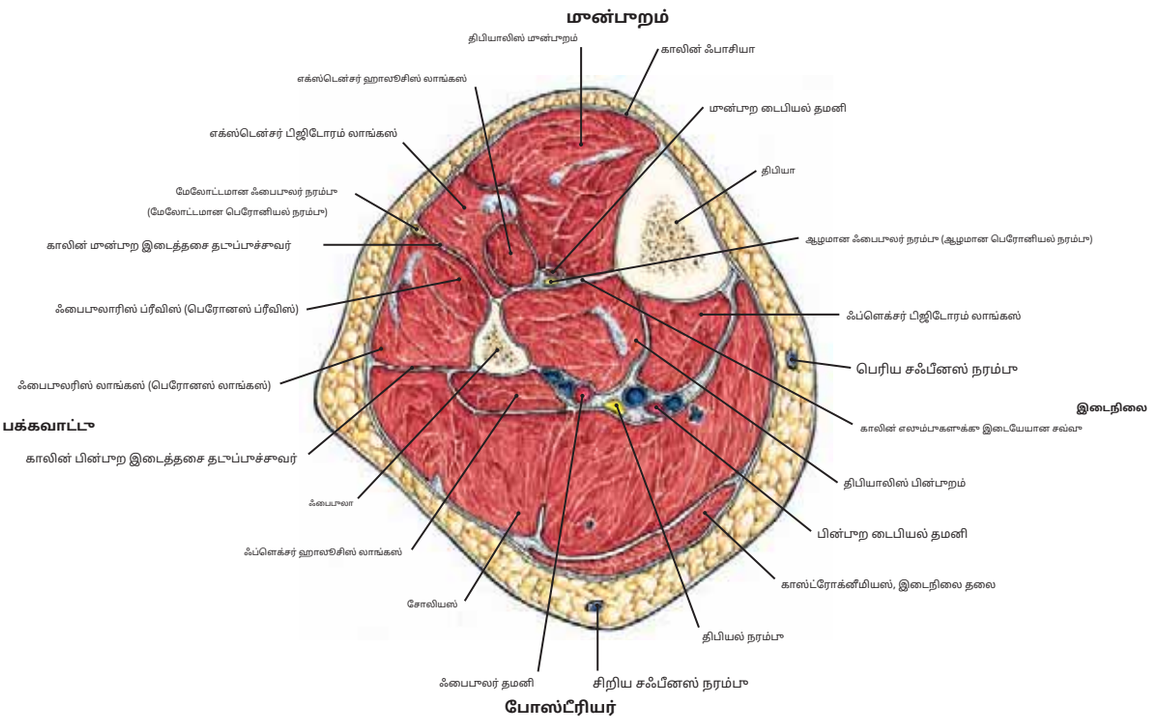

படம் 513.1 வலதா காலின் நடுவில் கறுக்கு வெட்டு

கறிப்பு: (1) திபியா, ஃபைபுலா மற்றும் இன்டர்சோசியஸ் சவ்வு (எலும்புகளை ஒன்றோடொன்று இணைக்கிறது) மற்றும் இன்டர்மஸ்குலர் செப்டா ஆகியவை காலைப் பிரிக்கின்றன**முன்புறம், பக்கவாட்டு,**மற்றும்**பின்புறப் பகுதிகள்.**

(2) தி**முன்புற திபியாலிஸ், எக்ஸ்டென்சர் ஹாலூசிஸ் லாங்கஸ், எக்ஸ்டென்சர் பிஜிடோரம் லாங்கஸ், ஆழமான ஃபைபுலர் நரம்பு**(பொதுவான ஃபைபுலார் நரம்பிலிருந்து), மற்றும் **முன்புற டைபியல் தமனி**அனைத்தும் அமைந்துள்ளன**முன் பகுதி.**

(3) தி**fibularis longus, fibularis brevis**(பெரோனியல் லாங்கஸ் மற்றும் பிரீவிஸ்), மற்றும்**மேலோட்டமான நார் நரம்பு**(இரண்டு தசைகளையும் வழங்கும் பொதுவான ஃபைபுலா நரம்பிலிருந்து) அனைத்தும் பக்கவாட்டுப் பகுதியில் அமைந்துள்ளன.

(4) தி**பின்புறப் பகுதி**கொண்டுள்ளது**மேலோட்டமான மற்றும் ஆழமான பகுதிகள்.**

(5) தி**மேலோட்டமான பகுதி**பின்புறப் பெட்டியில் உள்ளது**இரைப்பை தசை**,தி**சோலியஸ் தசை**,மற்றும்**பிளாண்டரிஸ் தசையின் தசைநார்**(இந்தப் பிந்தைய அமைப்பு இந்தப் படத்தில் காட்டப்படவில்லை; படம் 464 ஐப் பார்க்கவும்).

(6) தி**ஆழமான பகுதி**பின்புறப் பெட்டியில் உள்ளது**நெகிழ்வு பிஜிட்டோரம் லாங்கஸ், திபியாலிஸ் பின்புறம்,**மற்றும்**நெகிழ்வு மயக்கம் நீண்டு**தசைகள்.

(7) தி**பின்புற டைபியல் தமனி**(மற்றும்**நரம்பு**), தி**நார்ச்சத்து தமனி**(பின்புற டைபியலின் ஒரு கிளை) மற்றும்**நரம்பு**,மற்றும்**பின்புற டைபியல் நரம்பு**மேலோட்டமான மற்றும் ஆழமான பின்புற பெட்டி கட்டமைப்புகளுக்கு இடையே உள்ள தளத்தில் ஒரு பாதை.

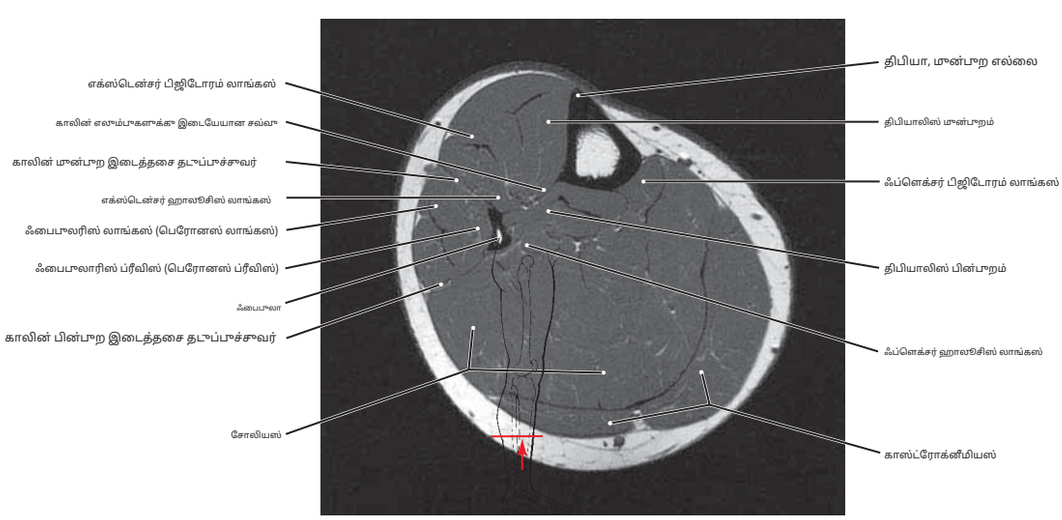

படம் 513.2 எம்.ஆர்ஐ: வலதா காலின் நடுவில் கறுக்கு வெட்டு.

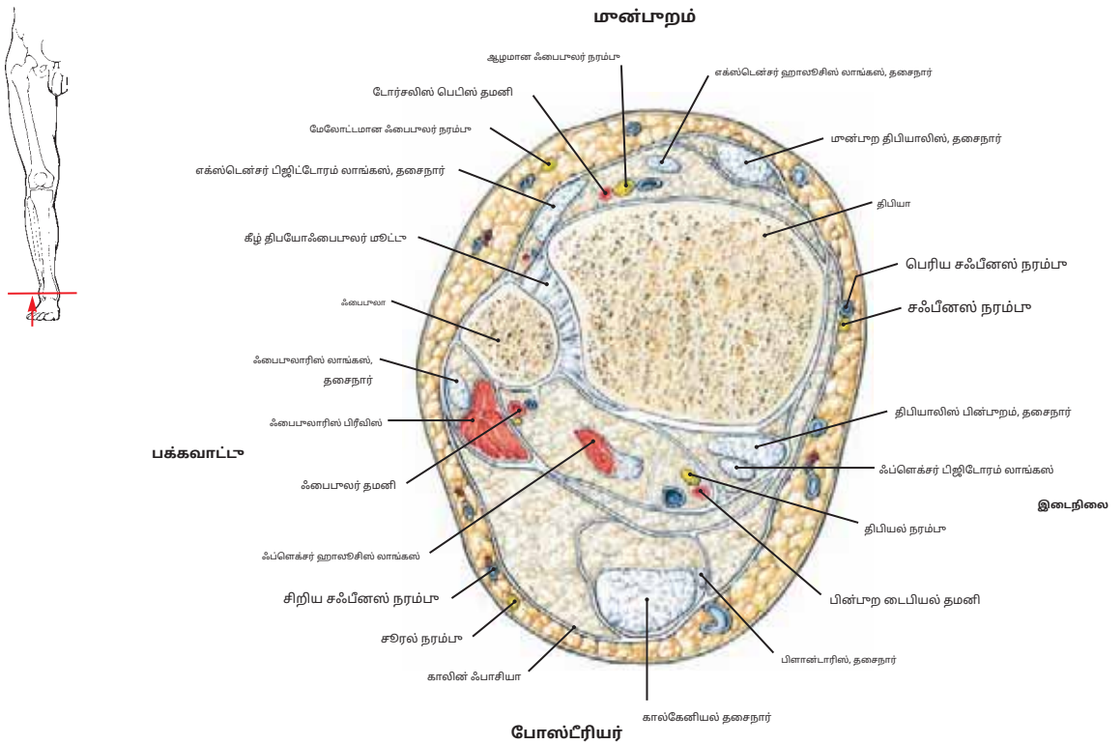

படம் 514.1 மல்லோலிக்கு அருகில் வலது காலின் குறுக்கு வெட்டு.

குறிப்பு: (1) தி**முன் பகுதி**தசைநாண்கள், மேலோட்டமான மற்றும் ஆழமான ஃபைபுலா நரம்புகள், மற்றும் திபியாவிற்கு முன்புறமாக உள்ள டார்சலிஸ் பெடிஸ் தமனி. (2) ஃபைபுலா, ஃபைபுலாரிஸ் லாங்கஸின் தசைநார் மற்றும் ஃபைபுலாரிஸ் பிரீவிஸ் தசை**பக்கவாட்டுப் பெட்டி.**

(3) ஃப்ளெக்சர் ஹாலுசிஸ் லாங்கஸ், திபியாலிஸ் பின்புற மற்றும் ஃப்ளெக்சர் டிஜிடோரம் லாங்கஸின் தசைநாண்கள், திபியல் நரம்பு, பின்புற திபியல் தமனி மற்றும் அதன் கிளை மற்றும் ஃபைபுலர் தமனி அனைத்தும்**ஆழமான பகுதி**இன்**பின்புறப் பகுதி.**

(4) பின்புறப் பகுதியின் மேலோட்டமான பகுதியில் உள்ள பிளாண்டாரிஸ் தசையின் கால்கேனியல் தசைநார் மற்றும் சிறிய தசைநார்.

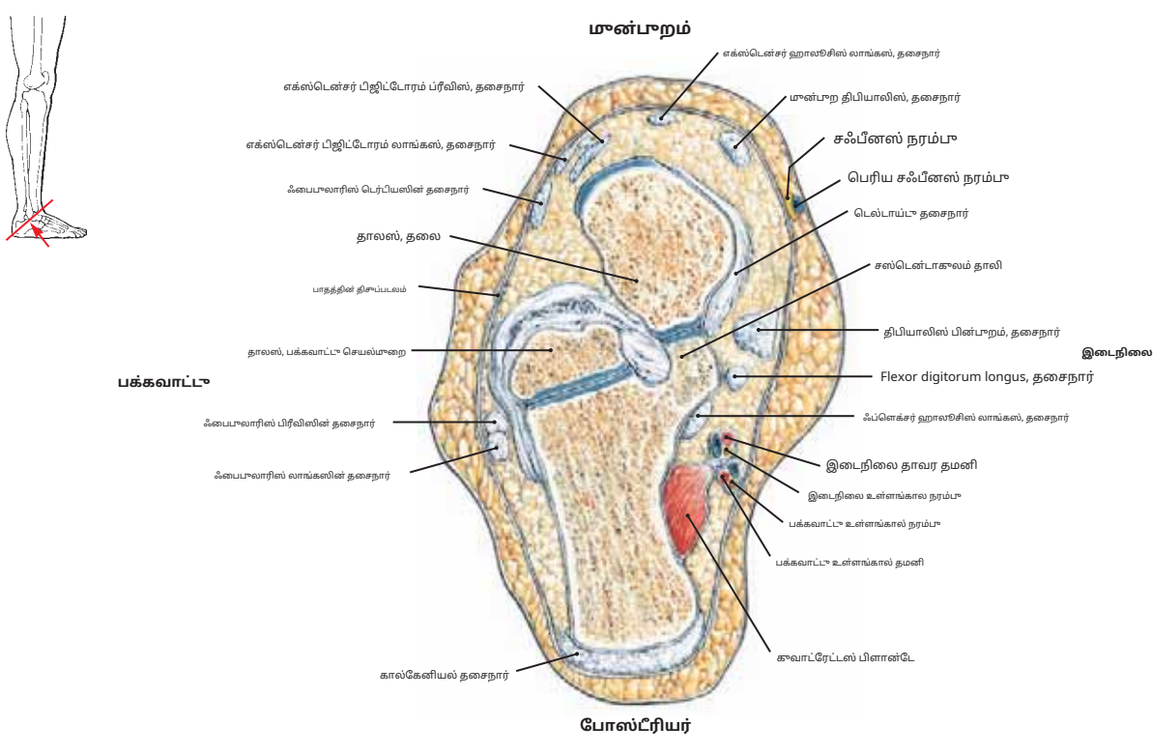

படம் 514.2 வலது பாதத்தின் கல்கேனியஸ் மற்றும் தாலஸ் வழியாக சாய்ந்த பிரிவு

குறிப்பு: சஸ்டென்டாகுலம் தாலி தாலஸுக்கு ஆழமாக உள்ளது மற்றும் காலின் தசைநாண்கள் எலும்பு அமைப்புகளுக்கு முன்புறம், பக்கவாட்டு மற்றும் நடுவில் இறங்குகின்றன.

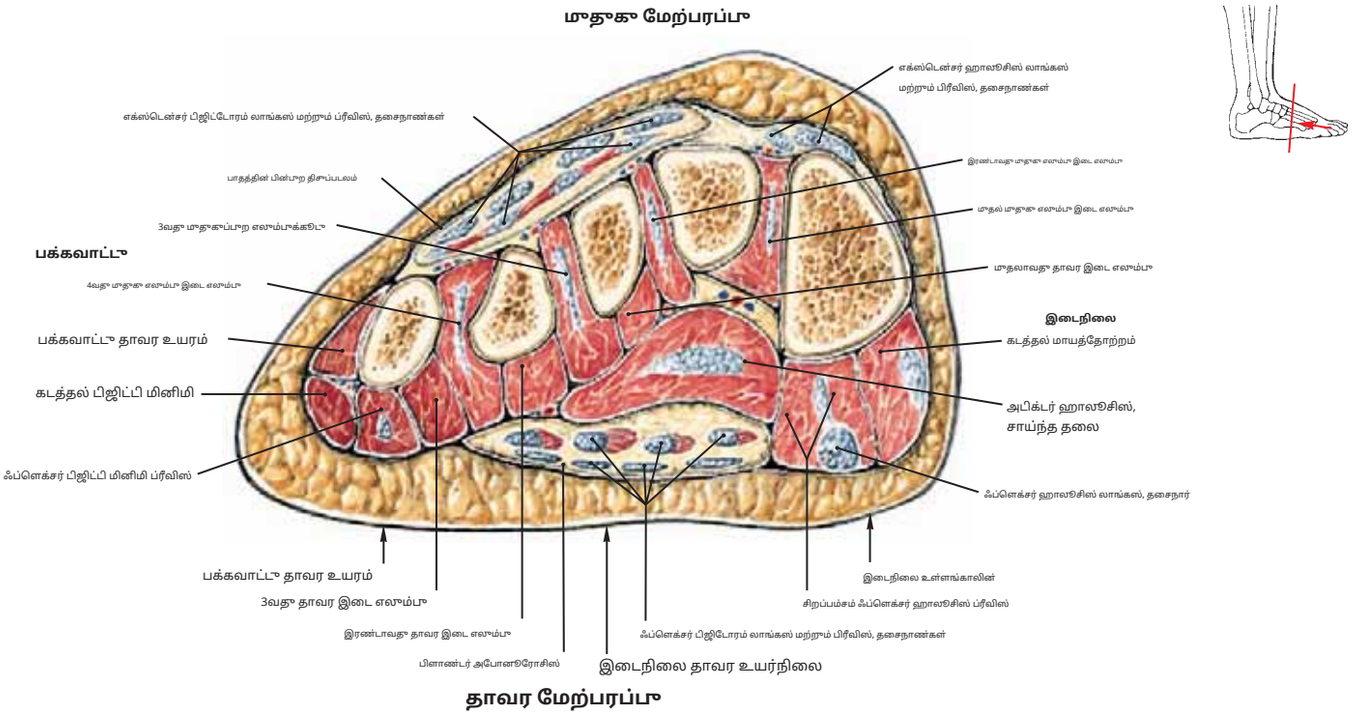

படம் 515.1 வலது பாதத்தின் மெட்டாடார்சல் எலும்புகள் வழியாக முன் பகுதி

குறிப்பு: (1) இந்த படத்தை படம் 515.2 உடன் ஒப்பிட்டு, மெட்டாடார்சல் எலும்புகள் மற்றும் தாவர மற்றும் முதுகு இடை எலும்பு தசைகளை அடையாளம் காணவும். (2) பாதத்தின் தாவர அம்சத்தின் நடுப்பகுதியில் உள்ள நெகிழ்வு ஹாலுசிஸ் லாங்கஸின் கடத்தல் ஹாலுசிஸ், நெகிழ்வு ஹாலுசிஸ் பிரீவிஸ் மற்றும் தசைநார். (3) பாதத்தின் பின்புறத்தில் உள்ள எக்ஸ்டென்சர் பிஜிடோரம் லாங்கஸ் மற்றும் ப்ரீவிஸ் தசைகளின் தசைநாண்கள். (4) பாதத்தின் உள்ளங்கால் பகுதியில் உள்ள உள்ளங்கால் அபோனியுரோசிஸ் மற்றும் நெகிழ்வு பிஜிடோரம் லாங்கஸ் மற்றும் பிரீவிஸின் தசைநாண்கள்; இவற்றின் பின்புறத்தில் அபிக்டர் ஹாலுசிஸ் அமைந்துள்ளது.

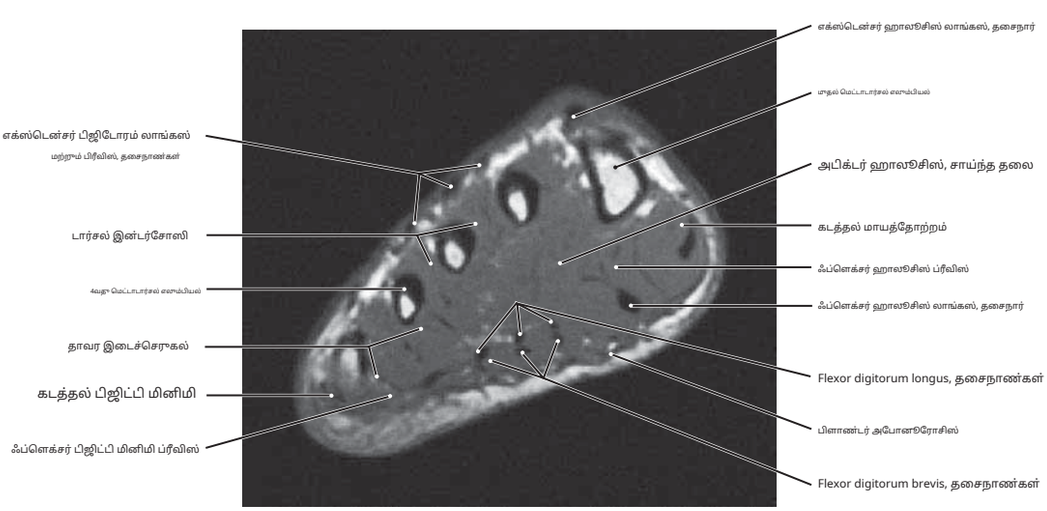

படம் 515.2 வலது பாதத்தின் மெட்டாடார்சல் எலும்புகள் வழியாக எம்.ஆர்.ஐ.

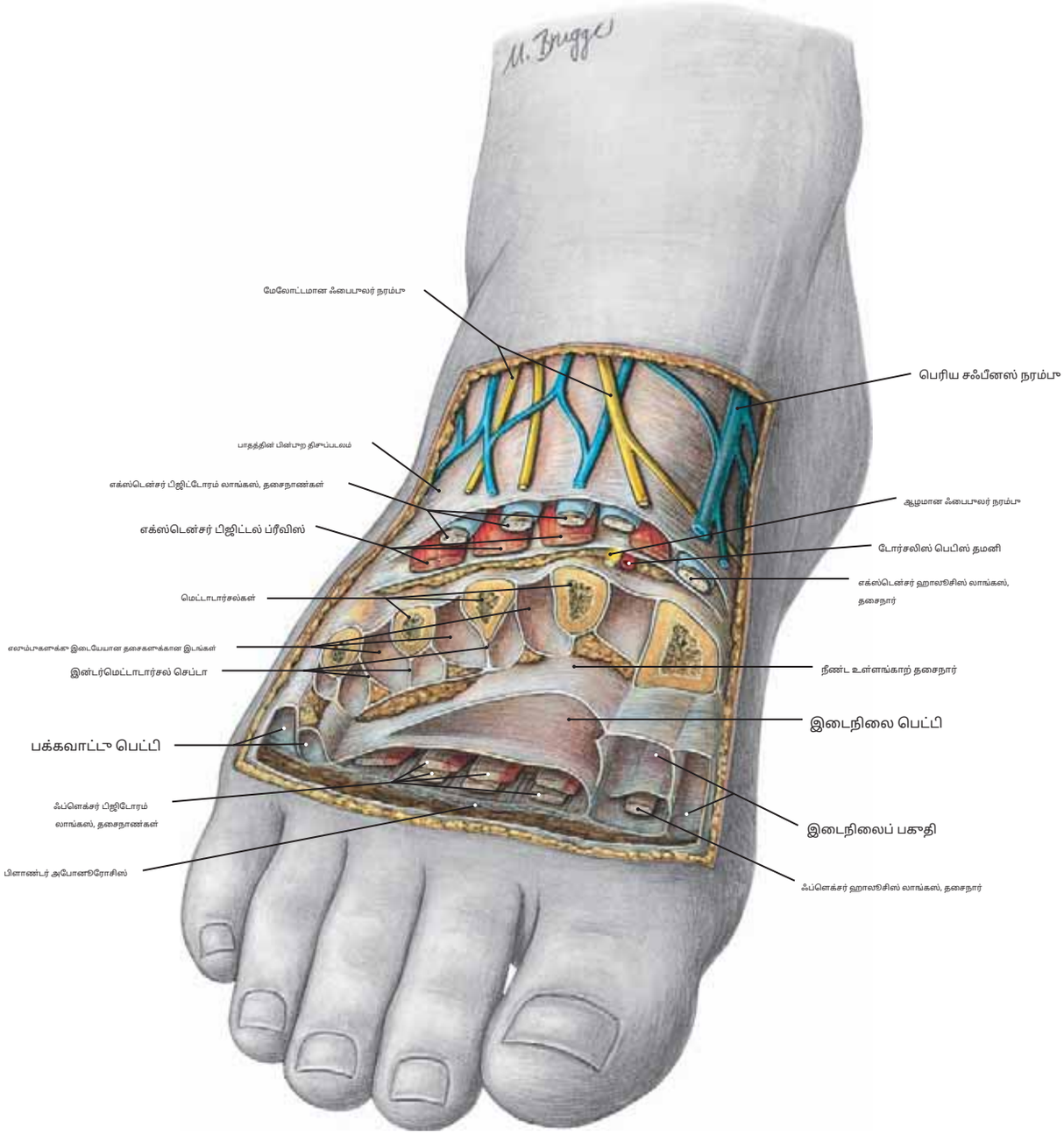

படம் 516 மிட் மெட்டாடார்சல் மட்டத்தில் முன் பகுதியால் காட்டப்படும் பாதத்தின் பகுதிகள்.

முதுகுப்புறத்திலிருந்து உள்ளங்காலின் பக்கங்கள் வரை வரிசையாக உள்ள பெட்டிகளைக் கவனியுங்கள்:

(1) பாதத்தின் பின்புறத்தில் தோலடி மட்டத்தில் உள்ள மேலோட்டமான நார் நரம்பு மற்றும் மேலோட்டமான நரம்புகள்.

(2) எக்ஸ்டென்சர் பிஜிடோரம் லாங்கஸ் மற்றும் எக்ஸ்டென்சர் ஹாலூசிஸ் லாங்கஸ் தசைநாண்கள் மற்றும் வயிறுகள்**நீட்டிப்பு**பாதத்தின் பின்புறத்தின் பிஜிடோரம் ப்ரீவிஸ் தசை. இவற்றின் அடித்தளப் பகுதியில், ஆழமான ஃபைபுலார் நரம்பு மற்றும் டார்சலிஸ் பெடிஸ் தமனியைக் கவனியுங்கள்.

(3) மெட்டாடார்சல் எலும்புகள் மற்றும் முதுகு மற்றும் தாவர எலும்பு இடை தசைகளுக்கான இடங்கள்.

(4) மெட்டாடார்சல் எலும்புகள் மற்றும் இன்டர்சோசியஸ் தசைகளின் தாவர அம்சத்தில் பக்கவாட்டு, இடைநிலை மற்றும் இடைநிலைப் பிரிவுகள் உள்ளன, அவை பாதத்தின் தாவர அம்சத்தில் உள்ளார்ந்த தசைகளைக் கொண்டுள்ளன (படம் 472 ஐப் பார்க்கவும்).

தசைகள்**இடைப் பகுதி**கடத்தல் ஹாலூசிஸ் மற்றும் ஃப்ளெக்சர் ஹாலூசிஸ் ப்ரீவிஸ் ஆகியவை அடங்கும், மேலும் இவற்றின் ஆழத்தில் தசைநார் உள்ளது நெகிழ்வு ஹாலூசிஸ் லாங்கஸ் தசை.

தசைகள்**இடைநிலைப் பெட்டி**அடிக்டர் ஹாலூசிஸின் குறுக்குவெட்டு மற்றும் சாய்ந்த தலைகள் மற்றும் பிளான்டாரில் மட்டும் அடங்கும். இவற்றின் அம்சம் குவாட்ரேட்டஸ் பிளாண்டே தசை, நெகிழ்வு பிஜிடோரம் லாங்கஸ் தசையின் தசைநாண்கள் மற்றும் லும்ப்ரிகல் தசைகள்.**பக்கவாட்டுப் பெட்டி**எதிராளிகள், நெகிழ்வு மற்றும் கடத்தல் பிஜிட்டி மினிமி தசைகள்.

அத்தியாயம் 7

கழுத்து மற்றும் தலை

தட்டுகள்

517 (ஆங்கிலம்)கழுத்து மற்றும் தலையின் பகுதிகள்

518 ஐப் பாருங்கள்.முகத்தின் மேற்பரப்பு உடற்கூறியல்; தோலின் பதற்றக் கோடுகள்: முகம் மற்றும் கழுத்து

519 -கழுத்து: ஸ்டெர்னோக்ளிடோமாஸ்டாய்டு மற்றும் பிற முன்புறம் தசைகள்

520 -வரைபடங்கள்: கழுத்தின் முக்கோணங்கள்; கோனியோட்டமி மற்றும் பிராக்கியோடமி

521 -கழுத்து: பிளாட்டிஸ்மா தசை

522 (ஆங்கிலம்)பக்கவாட்டு கழுத்தின் மேலோட்டமான நாளங்கள் மற்றும் நரம்புகள் மற்றும் தலைவர்

523 - अनुक्षिती - 523கழுத்து: முன்புற மற்றும் பின்புற முக்கோணங்கள்

524 (ஆங்கிலம்)பக்கவாட்டு கழுத்து, உச்சந்தலை மற்றும் முகத்தின் நரம்புகள்

525 अनुक्षितநிணநீர்க் கழாய்களின் வடிகால் வடிவங்கள் தலை மற்றும் கழுத்து

526 -தலை மற்றும் கழுத்தின் நிணநீர் முனைகள்

527 - अनुक्षिती - 527 - 527 - 527 - 527 - 528கழுத்து: கர்ப்பப்பை வாய் ஃபாசியல் அடுக்குகள்

528 - अनुक्षिती - 528ஸ்கேலீன் உட்பட பின்புற கழுத்தின் தசைகள் தசைகள் (தசை விளக்கப்படம்)

529 - अनुक्षिती - 529கழுத்து: நாளங்கள் மற்றும் நரம்புகள், பிளாட்டிஸ்மா நிலை (பிரிவு 1)

530 (ஆங்கிலம்)கழுத்து: நாளங்கள் மற்றும் நரம்புகள், ஸ்டெர்னோக்ளிடோமாஸ்டாய்டு நிலை (பிரிவு 2)

531 -கழுத்து: பாத்திரங்கள் மற்றும் நரம்புகள், முதலீட்டு திசுப்படலம் அகற்றப்பட்டது. (பிரிவு 3)

532 - अनिकालिका 532 -கழுத்து: நாளங்கள் மற்றும் நரம்புகள், கரோடிட் உறை திறக்கப்பட்டது. (பிரிவு 4)

533 - अनुक्षिती - 53கழுத்து: நாளங்கள் மற்றும் நரம்புகள், சப்ளாவியன் தமனி (பிரிவு 5)

534 - अनुक्षिती - 534கழுத்து: நாளங்கள் மற்றும் நரம்புகள், பிராச்சியல் பிளெக்ஸஸ் (பிரிவு 6)

535 -கழுத்து: நரம்புகளின் கழுத்து அமைப்பு

536 -கழுத்து: ஆழமான நரம்புகள், தமனிகள் மற்றும் தைராய்டு சுரப்பி

537 - अनुक्षिती - 537கழுத்து: தைராய்டு மற்றும் பாராதைராய்டு சுரப்பிகள்; கறுக்குவெட்டு முன்புற கழுத்தின்

538 - अनुक्षिती -தைராய்டு சுரப்பியின் சிண்டிஸ்கேன் மற்றும் அல்ட்ராசோனோகிராம்; கோயிட்டர்

539 - अनुक्षिती - 539 - 5நிணநீர் வடிகால் (வயது வந்தோர்) மற்றும் சங்கிலிகளின் வடிவங்கள் முனைகளின் (குழந்தை)

540 (ஆங்கிலம்)பின்புற கழுத்து மற்றும் அக்குள் பகுதியில் நிணநீர் முனையங்கள்; கரோடிட் தமனிகள்

541 (ஆங்கிலம்)கழுத்து: முன்புற முதுகெலும்பு தசைகள்

542 (ஆங்கிலம்)கழுத்து: C5 இல் குறுக்குவெட்டு; முன்புற முதுகெலும்பு தசை விளக்கப்படம்

543 - अनुक्षिती -கழுத்து: கரோடிட் மற்றும் முதுகெலும்பு தமனிகள்; மாறுபாடுகள் முதுகெலும்பு தமனிகள்

544 (ஆங்கிலம்)கழுத்து: சப்கிளாவியன் தமனி; கரோடிட் மற்றும் முதுகெலும்பு தமனிகள்

545 ஐப் பாருங்கள்கழுத்து: சூப்பராஹாய்டு தூண்டு மண்டிபுலர் பகுதி (பிரித்தல் நிலைகள் 1 மற்றும் 2)

546 -கழுத்து: சூப்பராஹாய்டு தூண்டு மண்டிபுலர் பகுதி (பிரித்தல் நிலைகள் 3 மற்றும் 4)

547 (ஆங்கிலம்)முகம்: மேலோட்டமான தசைகள் (முன்புறக் காட்சி)

548 -முகம்: மேலோட்டமான தசைகள் (பக்கவாட்டுத் தோற்றம்)

549 -தசை விளக்கப்படம்: சூப்பராஹாய்டு தசைகள்; உச்சந்தலையின் தசைகள், காது, மற்றும் கண் இமைகள்

550 -தசை விளக்கப்படம்: மூக்கு மற்றும் வாயின் தசைகள்

551 -முகம்: மாஸ்டிகேஷன் தசைகள்; பரோடிட் சுரப்பி.

552 -முகம்: மாஸ்டிகேஷன் தசைகள்; தலையின் தோல் அழற்சிகள். மற்றும் கழுத்து

553 (ஆங்கிலம்)முகம்: மேலோட்டமான நாளங்கள் மற்றும் நரம்புகள் (பிரிவு 1)

554 (ஆங்கிலம்)முகம்: மேலோட்டமான நாளங்கள் மற்றும் நரம்புகள் (பிரிவு 2)

555 (555)மாஸ்டிகேஷன் தசைகள்

556 -டெரிகாய்டு தசைகள் மற்றும் பிற ஆழமான தலை தசைகள் (கீழே இருந்து பார்க்கப்பட்டது)

557 (ஆங்கிலம்)டெம்போரோமாண்டிபுலர் மூட்டு மற்றும் கீழ் தாடை தசைநார்

558 -டெம்போரோமாண்டிபுலர் மூட்டு (சாகிட்டல் மற்றும் (கலையியல் காட்சிகள்)

559 -முகம்: மேலோட்டமான மற்றும் ஆழமான தமனிகள்

560 (560)மேல் தாடை தமனி மற்றும் அதன் மாறுபாடுகள்

561 (ஆங்கிலம்)முகம் மற்றும் மண்டை ஓட்டின் மேலோட்டமான நரம்புகள்

562 (ஆங்கிலம்)உட்புற கழுத்து நரம்பு மற்றும் அதன் தூண்டு நதிகள் சுப்பீரியர் நெக்

563 (ஆங்கிலம்)மூகம்: ஆழமான நாளங்கள் மற்றும் நரம்புகள் (பிரிவு 1)

564 (ஆங்கிலம்)மூகம்: ஆழமான நாளங்கள் மற்றும் நரம்புகள் (பிரிவு 2)

565 (ஆங்கிலம்)மூகம்: இன்ஃப்ராடெம்போரல் ஃபோஸா, ஆழமான நாளங்கள் மற்றும் நரம்புகள் (பிரிவு 3)

566 -மூகம்: இன்ஃப்ராடெம்போரல் ஃபோஸா, ஆழமான நாளங்கள் மற்றும் நரம்புகள் (பிரிவு 4)

567 (ஆங்கிலம்)மண்டை ஓடு மற்றும் சுற்றுப்பாதை கழி (முன்புறத் தோற்றம்)

568 -மண்டை ஓடு மற்றும் தற்காலிகப் பகுதி (பக்கவாட்டுத் தோற்றம்)

569 -மேலே இருந்து கால்வாரியா; ஆக்ஸிபிடல் எலும்பு (பின்புறக் காட்சி)

570 (ஆங்கிலம்)கால்வாரியா, உள் மேற்பரப்பு; மண்டை ஓடு வகைகள்

571 (ஆங்கிலம்)பூதிதாகப் பிறந்த மண்டை ஓடு (முன் மற்றும் பக்கவாட்டு காட்சிகள்)

572 (ஆங்கிலம்)பூதிதாகப் பிறந்த மண்டை ஓடு (மேல் மற்றும் கீழ் காட்சிகள்)

573 (ஆங்கிலம்)உச்சந்தலை மற்றும் மண்டை ஓடு, மண்டை ஓடு மற்றும் மூளை உறைகள்

574 (ஆங்கிலம்)மண்டை ஓடு: பிப்ளோயிக் நரம்புகள்; உள் கரோடிட்டின் ரேடியோகிராஃப் தமனி

575 (ஆங்கிலம்)மேலே இருந்து தூரா மேட்டர் மற்றும் மெனிஞ்சீல் பாத்திரங்கள்

576 (ஆங்கிலம்)வெளிப்புற மேற்பரப்பில் உள்ள தமனிகள் மற்றும் நரம்புகள் மூளை

577 (ஆங்கிலம்)தூரா மேட்டர் மற்றும் தூரல் சிரை சைனஸ்கள் (பக்கவாட்டு தோற்றம்)

578 -டூரல் வெனஸ் சைனஸ்கள்: மண்டை ஓட்டின் அடிப்பகுதி (மேலே உள்ள பார்வை)

579 (ஆங்கிலம்)உள் கரோடிட் மற்றும் மூதுகெலும்பு தமனிகள்

580 -உள் கரோடிட் தமனி: காவர்னஸ் சைனஸில்; மணிக்கூ மண்டை ஓடு தளம்

581 -மூளையின் அடிப்பகுதியில் உள்ள தமனிகள்; வில்லிஸ் வட்டம்

582 -வில்லிஸ் வட்டம்: இயல்பானது மற்றும் மாறுபாடுகள்

583 - अनुक्षिती -கரோடிட் தமனி வரைபடம் (பக்கவாட்டு பார்வை)

584 தமிழ்மூதுகெலும்பு தமனி வரைபடம் (பின்புறக் காட்சி)

585 ஐப் பாருங்கள்.மண்டை ஓட்டின் தூணை மரத்தூவப் பிரிவு

586 -மண்டை ஓட்டின் அடிப்பகுதி: தூளைகள் மற்றும் அடையாளங்கள்

587 (ஆங்கிலம்)மண்டை ஓட்டின் எலும்புத் தளம்; பிட்யூட்டரி சுரப்பி

588 -மண்டை ஓட்டின் அடிப்பகுதி (உள் மேற்பரப்பு): மண்டை நரம்புகள் மற்றும் கப்பல்கள்

589 -மூளையின் கீழ் மேற்பரப்பு: மண்டை நரம்புகள்

590 (ஆங்கிலம்)மூளையின் கீழ் மேற்பரப்பு: தூரா மேட்டர் அகற்றப்பட்டது, அராக்னாய்டு அப்படியே

591 (ஆங்கிலம்)மண்டை ஓட்டின் அடிப்பகுதி: தாழ்வான மேற்பரப்பு, தூளைகள், மற்றும் கூறிகள்

592 (ஆங்கிலம்)எலும்பு மண்டை ஓட்டின் கீழ் மேற்பரப்பு

593 (ஆங்கிலம்)கண்: மேற்பரப்பு உடற்கூறியல் (முன்புறக் காட்சி)

594 (ஆங்கிலம்)கண்: மேலோட்டமான நரம்புகள் மற்றும் தசைகள் (முன்புறக் காட்சி)

595 (ஆங்கிலம்)எலும்பு சுற்றுப்பாதை (முன்புறக் காட்சி மற்றும் முன் பகுதி)

596 (ஆங்கிலம்)எலும்பு சுற்றுப்பாதை: இடை மற்றும் பக்கவாட்டு சுவர்கள்

597 (ஆங்கிலம்)சுற்றுப்பாதை செப்டம், கண் இமைகள் மற்றும் டார்சல் தகடுகள்

598 अनुक्षितகண்ணீர் சுரப்பி மற்றும் கண்ணீர் கருவி

599 अनुक्षितகண்ணீர் சுரக்கும் கருவி

600 மீகோளப்பாதை (சகிட்டல் மற்றும் கிடைமட்ட பிரிவுகள்)

601 601 தமிழ்மேலே இருந்து சுற்றுப்பாதை: கண் நரம்பு மற்றும் தமனி (பிரிவு 1)

602 -மேலே இருந்து சுற்றுப்பாதை: ட்ரோக்லியர் மற்றும் அப்டசென்ஸ் நரம்புகள் (பிரிவு 2)

603 -மேலே இருந்து சுற்றுப்பாதை: பார்வை நரம்பு; சிலியரி கேங்க்லியன் (பிரிவு 3)

604 தமிழ்மேலிருந்து சுற்றுப்பாதை: ஓக்குலோமோட்டர் நரம்பு மற்றும் கண்விழி (பிரிவு 4)

605 605 ஐப் பெறுங்கள்.கண்களுக்கு அப்பாற்பட்ட தசைகள்: மேல் மற்றும் இடது பக்கவாட்டு தசைகள் காட்சிகள்; சுற்றுப்பாதைகளின் எம்.ஆர்.ஐ.

606 -சுற்றுப்பாதை: வெளிப்புற தசைகள் (மேல் மற்றும் பக்கவாட்டு காட்சிகள்)

607 -சுற்றுப்பாதை: வெளிப்புற தசைகள், செருகல்கள் மற்றும் செயல்கள்

608 -கண் தசைகளின் தோற்றம்; கண் தமனி

609 -கண் பார்வை: கிடைமட்டப் பிரிவு; ஐரிஸ்

610 தமிழ்பார்வை வட்டு; சுற்றுப்பாதையின் எம்ஆர்ஐ; லென்ஸ்

611 611 பற்றிசுற்றுப்பாதை கூழிக்குள் உள்ள தமனிகள் மற்றும் நரம்புகள்

612 -கண் இமையின் கிடைமட்டப் பகுதி; சுற்றுப்பாதையைத் தேர்ந்தெடுக்கவும். நரம்புகள்

613 -வெளிப்புற மூலக்கூ; நாசி கூழியின் பக்கவாட்டு சுவர்

614 தமிழ்நாசி கூழி: பக்கவாட்டு சுவரின் எலும்புகள்

615 615 பற்றிநாசி செப்டம்: எலும்புக்கூடு பாகங்கள்; பக்கவாட்டு நாசி சுவர்

616 -டெரிகோபாலடைன் கேங்க்லியன்; மேக்சில்லரி, பெட்ரோசல், மற்றும் மூக நரம்புகள்

617 (ஆங்கிலம்)பரணசல் சைனஸ்கள்

618 618 ஐப் பெறுங்கள்.எத்மாய்டு எலும்பு மற்றும் முன்பக்க வளர்ச்சி மற்றும் மேல் தாடைப் சைனஸ்கள்

619 -வாய்வழி கூழி: அண்ணம் மற்றும் நாக்கு (முன்புறக் காட்சி); வாய்வழி தசைகள்

620 -வாய்வழி கூழி: தூண்டிக்கப்பட்ட அண்ணம்; முன்பக்கத் தோற்றம் நாக்கு மற்றும் வாய்த்தொண்டை

621 -வாய்வழி கூழி: நாவின் கீழ்ப்பகுதி மற்றும் பரோடிட் கூழாய் திறப்பு

622 -வாய்வழி கூழி: வாய் (முன்புறக் காட்சி); தசைத் தளம் (சகிட்டல் பிரிவு)

623 -கழுத்திலிருந்து பார்க்கும் போது வாய்வழி கூழியின் தளம்: அப்படியே மற்றும் தூண்டிக்கப்பட்டது

624 अनुक्षितவாய்வழி கூழியின் தளம் (கீழ் மற்றும் மேல் காட்சிகள்)

625 625 ஐப் பெறுங்கள்வாய்வழி கூழி: உமிழ்நீர் சுரப்பிகள்

626 -வாய்வழி கூழி: உமிழ்நீர் சுரப்பிகள் (தொடரும்)

627 -வாய்வழி கூழி: மிட்சாகிட்டல் பிரிவு, நாக்கு

628 -வாய்வழி கூழி: நாவின் பின்புறம்; சுவை நுண்ணறைகள் மற்றும் சுவை நரம்புகள்

629 -நாக்கு மற்றும் தொண்டை தசைகள்; மொழி மற்றும் பலடைன் டான்சில்ஸ்

630 -நாக்கு மற்றும் தொண்டை தசைகள் (தொடரும்)

631 -பின்புற நாக்கு மற்றும் அண்ணம்; கூறுக்குவெட்டுப் பிரிவுகள்

நாக்கு

632 -நாக்கின் நரம்புகள் மற்றும் தமனிகள்; தசை விளக்கப்படம்

633 -பற்கள்: மேல் மற்றும் கீழ் பற்களின் உள்வைப்பு; கீழ்த்தாடை

634 -பற்கள்: கீழ்த்தாடை, கீழ்த்தாடை வளைவு மற்றும் கீழ் பற்கள்

635 -மேல் பற்கள் மற்றும் கீழே இருந்து அண்ணம்

636 -மேல் மற்றும் கீழ் பற்கள்: இலையுதிர் மற்றும் நிரந்தர பற்கள்

637 -இடது வயதுவந்த நிரந்தரப் பற்கள் (வெஸ்டிபுலர் மற்றும் மீடியல்) அம்சங்கள்)

638 -இடது வயதுவந்த நிரந்தரப் பற்கள் (வாய்வழி மற்றும் தொலைதூரப் பற்கள்) அம்சங்கள்)

639 -பற்கள்: நீளமான பகுதி; மறைவான மேற்பரப்புகள்; பாதிக்கப்பட்ட கடைவாய்ப்பற்கள்

640 தமிழ்பற்கள்: கீழ் தாடையின் கதிர்வீச்சு படம் மற்றும் மாக்ஸில்லா

641 641 ஐப் பாருங்கள்.தொண்டை: வெளிப்புற தசைகள் (பக்கவாட்டு பார்வை)

642 -தொண்டை மற்றும் வாய்வழி குழி: உட்புற மிட்சாகிட்டல் பார்வை

643 -பின்னால் இருந்து தொண்டை: தசைகள்

644 644 தமிழ்பின்னால் இருந்து தொண்டை: பாத்திரங்கள் மற்றும் நரம்புகள்

645 645 பற்றிபின்புறத்திலிருந்து திறந்திருக்கும் தொண்டை; நிணநீர் வளையம்

646 -தொண்டை, பின்புறத்திலிருந்து திறந்திருக்கும், தசைகள்; மென்மையான அண்ணம்.

647 -பின்புறத்திலிருந்து தொண்டை மற்றும் மென்மையான அண்ணம்: பாத்திரங்கள் மற்றும் நரம்புகள்

648 -தசை விளக்கப்படம்: அண்ணம் மற்றும் தொண்டையின் தசைகள்

649 -கூரல்வளை: முன்புற உறவுகள், நாளங்கள் மற்றும் நரம்புகள்

650 650 மீகூரல்வளை: பின்புற உறவுகள், நாளங்கள் மற்றும் நரம்புகள்

651 -கூரல்வளை: கூருத்தெலும்புகள் மற்றும் சவ்வுகள்

652 -கூரல்வளை: கூருத்தெலும்புகள் மற்றும் சவ்வுகள் (தொடரும்)

653 -கூரல்வளை: தசைகள்

654 -கூரல்வளை: தசைகள் (தொடரும்)

655 -கூரல்வளை (முன் மற்றும் மிட்சாகிட்டல் பிரிவுகள்)

656 -கூறுக்குவெட்டில் கூரல்வளை; கூரல்வளைக் காட்சிகள் கூரல்வளையின்

657 -வெளிப்புற காது: மேற்பரப்பு உடற்கூறியல், கூருத்தெலும்பு மற்றும் தசைகள்

658 -தற்காலிக எலும்பு (பக்கவாட்டு பார்வை); துண்டிக்கப்பட்ட டைம்பானிக் எலும்பு

குழி

659 -காது: வெளிப்புற மற்றும் நடுத்தர காது (முன் பகுதிகள்)

660 660 தமிழ்காது: டைம்பானிக் சவ்வு, வெளிப்புற மற்றும் உட்புற மேற்பரப்புகள்

661 (ஆங்கிலம்)காது: டைம்பானிக் குழியின் பக்கவாட்டு சுவர்; நடுச்செவி எலும்புகள்

662 (ஆங்கிலம்)நடுத்தர மற்றும் உள் காது; நடுத்தர காது எலும்புகள்

663 (ஆங்கிலம்)காது: டைம்பானிக் குழியின் பக்கவாட்டு சுவர்; கோர்டா டிம்பானி நரம்பு

664 (ஆங்கிலம்)காது: டைம்பானிக் குழியின் நடுச் சுவர்

665 (ஆங்கிலம்)காது: முகக் கால்வாய்; வெளி மற்றும் நடுக்காதின் நரம்புகள்

666 (ஆங்கிலம்)முகக் கால்வாய்: தற்காலிக எலும்புப் பிரிப்பு; பாடநெறி முக நரம்பு

667 (ஆங்கிலம்)உள் காது எலும்புத் தளத்தின் மீது நீட்டிக்கப்பட்டுள்ளது. மண்டை ஓட்டின்

668 -உள் காதின் வலது சவ்வு லாபிரிந்த்

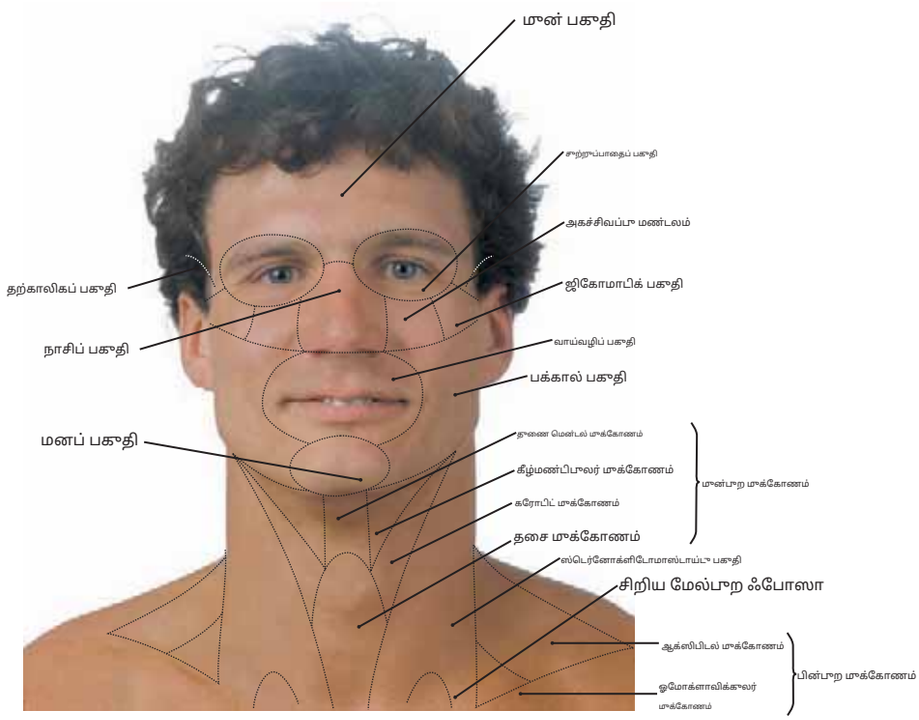

படம் 517.1 தலை மற்றும் கழுத்தின் பகுதிகள் (மூன்பாற அம்சம்)

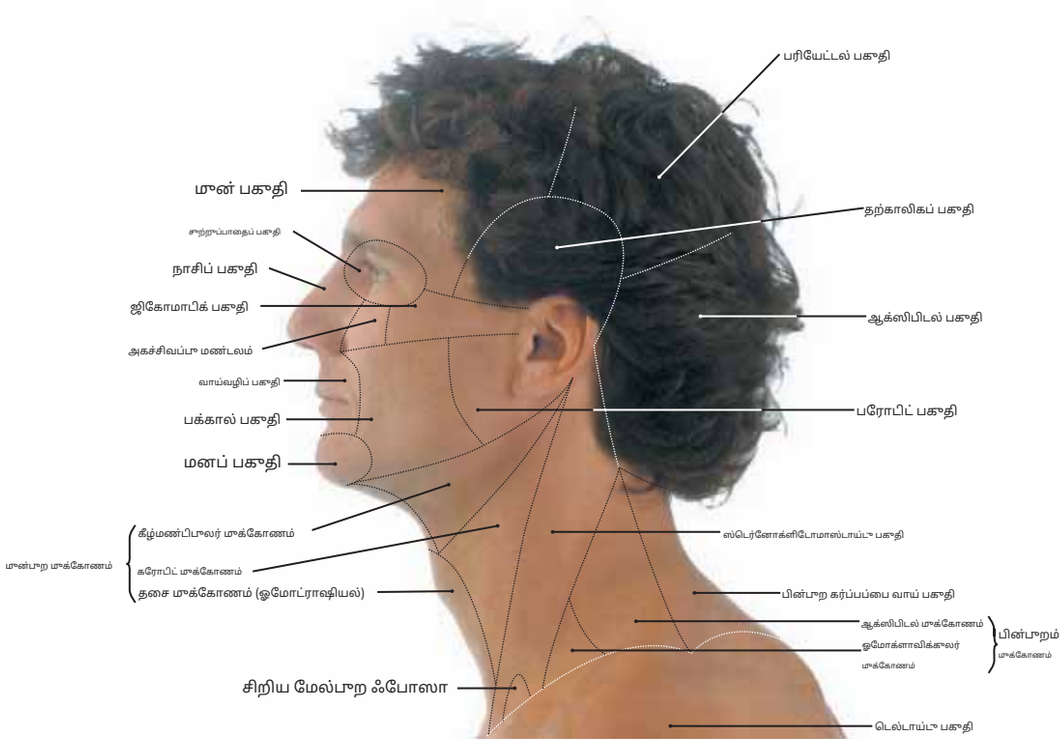

படம் 517.2 தலை மற்றும் கழுத்தின் பகுதிகள் (பக்கவாட்டு அம்சம்)

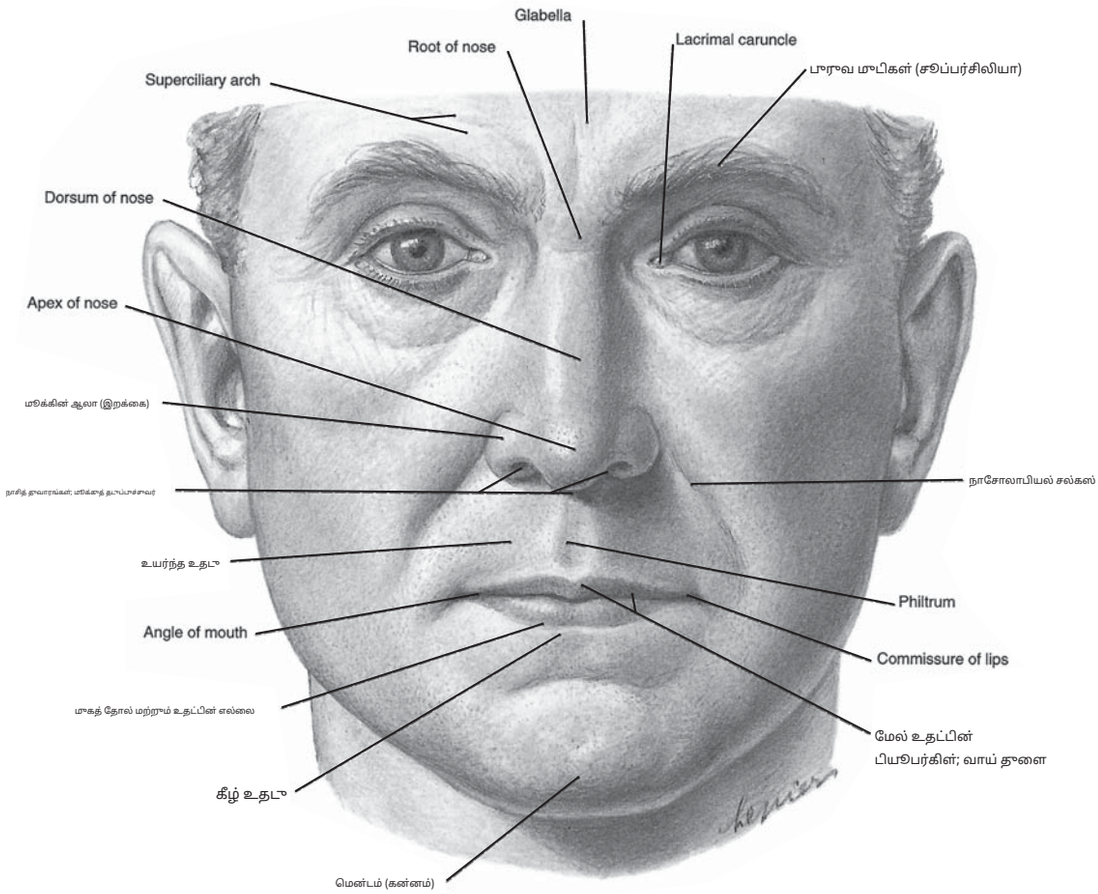

படம் 518.1 மான் மாகத்தின் மேற்பரப்பா அம்சங்கள்

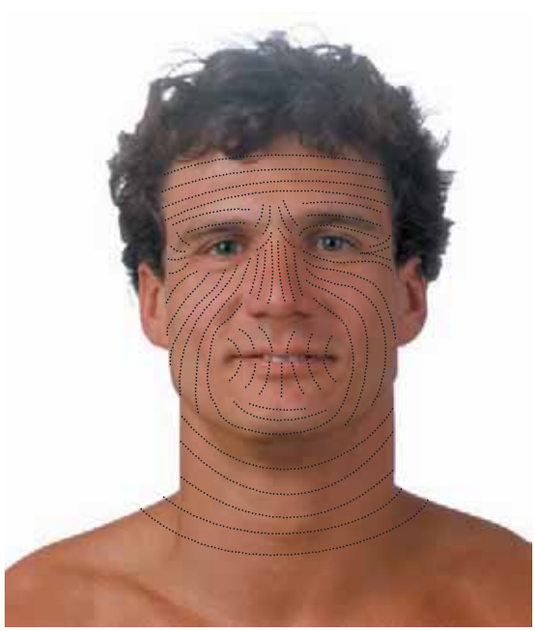

படம் 518.2 தலை மற்றாம் கழாத்தின் தோலின் இழாவிசைக் கோடாகள் (மான்பாற அம்சம்)

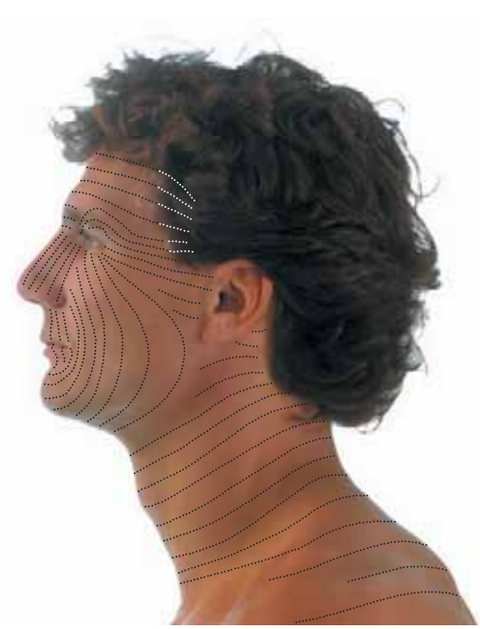

படம் 518.3 தலை மற்றாம் கழாத்தின் தோலின் இழாவிசைக் கோடாகள் (பக்கவாட்டா அம்சம்)

கறிப்பா: உகந்த காணப்படாத்தாதலாக்கா, தோலில் உள்ள கீறல் கோடாகள் பதற்றக் கோடாகளாடன் (லாங்கரின் கோடாகள்) செய்யப்பட வேண்டாம்.

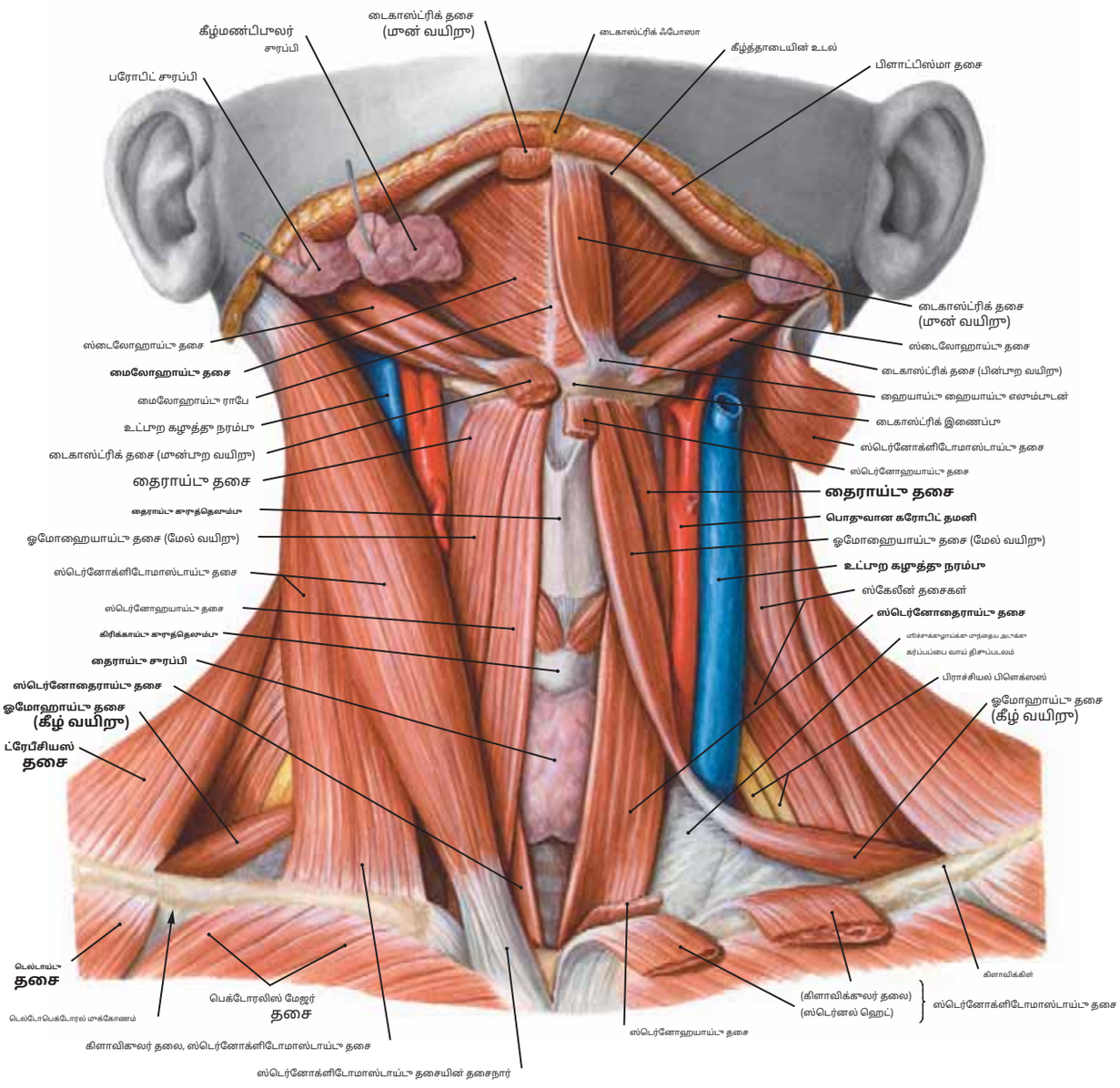

படம் 519 கழுத்தின் தசைகளின் முன்புறத் தோற்றம்

குறிப்பு: (1) டைகாஸ்ட்ரிக் தசையின் வலது மேல் வயிறு அகற்றப்பட்டு, மைலோஹையாய்டு தசையைக் காட்ட சப்மாண்டிபுலர் சுரப்பி உயர்த்தப்பட்டது. அன்று இடது பக்கம் (வாசகரின் வலது பக்கம்), ஸ்டெர்னோக்ளிடோமாஸ்டாய்டு மற்றும் ஸ்டெர்னோஹாய்டு தசைகள் துண்டிக்கப்பட்டு, கீழ்மண்டிபுலர் சுரப்பி அகற்றப்பட்டுள்ளது.

(2) தைராய்டு சுரப்பிக்கும் பட்டை தசைகளுக்கும் உள்ள தொடர்பைக் கவனித்து, தைராய்டு சுரப்பிக்குக் கீழேயும், மேல்புற மேற்புற உச்சநிலைக்கு மேலேயும், மூச்சுக்குழாய் தோலின் கீழ் உடனடியாக இருப்பதை உணருங்கள்.

கழுத்தின் இன்ஃப்ராகாய்டு தசைகள்

தசை	தோற்றம்	செருகல்	உள்நோக்கம்	செயல்
ஸ்டெர்னோஹயாய்டு	மார்பெலும்பின் மேனுப்ரியம் மற்றும் கிளாவிக்கிளின் நடு முனை	ஹையாய்டு எலும்பின் உடல்	அன்சா கர்ப்பப்பை வாய் (சி1, சி2, சி3)	உணவை விழுங்கிய பிறகு ஹையாய்டு எலும்பை அழுத்துகிறது.
ஸ்டெர்னோதைராய்டு	மார்பெலும்பின் மேன்யூப்ரியத்தின் பின்புற மேற்பரப்பு	தைராய்டு குருத்தெலும்பின் லேமினாவில் சாய்ந்த கோடு	அன்சா கர்ப்பப்பை வாய் (சி1, சி2, சி3)	ஹையாய்டு எலும்பு மற்றும் குரல்வளையை அழுத்துகிறது.
தைராய்டு	தைராய்டு குருத்தெலும்பின் லேமினாவில் சாய்ந்த கோடு	ஹையாய்டு எலும்பின் பெரிய கொம்பின் கீழ் எல்லை	ஹைப்போகுளோசல் நரம்பு XII உடன் சிறிது தூரம் செல்லும் C1 முதுகெலும்பு நரம்பின் இழைகள்	ஹையாய்டு எலும்பை அழுத்துகிறது அல்லது குரல்வளையை உயர்த்துகிறது.
ஓமோஹாய்டு	மேல்நோக்கிய நாட்ச் அருகே ஸ்காபுலாவின் மேல் எல்லை	ஹையாய்டு எலும்பின் உடலின் கீழ் எல்லை	அன்சா கர்ப்பப்பை வாய் (சி1, சி2, சி3)	மனச்சோர்வை ஏற்படுத்துகிறது மற்றும் உதவுகிறது ஹையாய்டு எலும்பை உறுதிப்படுத்தவும்

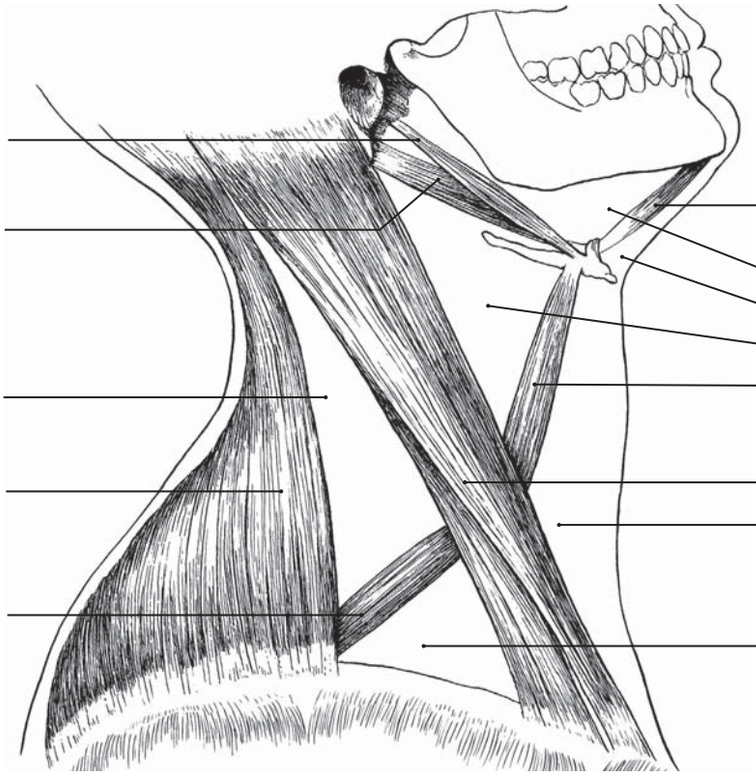

படம் 520.1 கழுத்தின் மாக்கோணங்கள் (பக்கவாட்டுத் தோற்றம்)

குறிப்பு: கழுத்தின் மாக்கோணங்கள் கர்ப்பப்பை வாய் உறுப்புகள் மற்றும் பிற கட்டமைப்புகளின் இருப்பிடத்தை விவரிக்க பயனுள்ளதாக இருக்கும். ஸ்டெர்னோக்ளிடோமாஸ்டாய்டு தசைக்கு முன்புறம் உள்ள முழுப் பகுதியும் இவ்வாறு அழைக்கப்படுகிறது**முன் மாக்கோணம்**, அதேசமயம் இந்த தசையின் பின்புற பகுதி**பின்புற மாக்கோணம்.**

தசை	தோற்றம்	செருகல்	உள்நோக்கம்	செயல்
ஸ்டெர்னோக்ளிடோமாஸ்டாய்டு	**பின்புறத் தலை:** ஸ்டெர்னமின் மேனுப்ரியத்தின் வென்ட்ரல் மேற்பரப்பின் மேல் பகுதி **கிளாவிகுலர் தலை:** கிளாவிக்கிளின் இடைப்பட்ட மூன்றில் ஒரு பகுதியின் மேல் எல்லை மற்றும் முன்புற மேற்பரப்பு	மாஸ்டாய்டு செயல்முறையின் பக்கவாட்டு மேற்பரப்பு மற்றும் மேல் நுச்சல் கோட்டின் பக்கவாட்டு பாதி.	மோட்டார் இழைகள்: தாணை நரம்பு உணர்வு இழைகள்: C2 மற்றும் C3 நரம்புகளின் முன்புற கிளைகள்	ஒரு பக்கம் செயல்படும்போது: தலையை அதே பக்கத்தின் தோள்பட்டை நோக்கி பக்கவாட்டில் வளைக்கிறது; தலையைச் சுழற்றி, முகத்தை மேல்நோக்கித் திருப்பி, எதிர் பக்கத்திற்கு இயக்குகிறது. இரு பக்கங்களும் செயல்படும்போது: தலை மற்றும் கழுத்தை வளைக்கிறது.

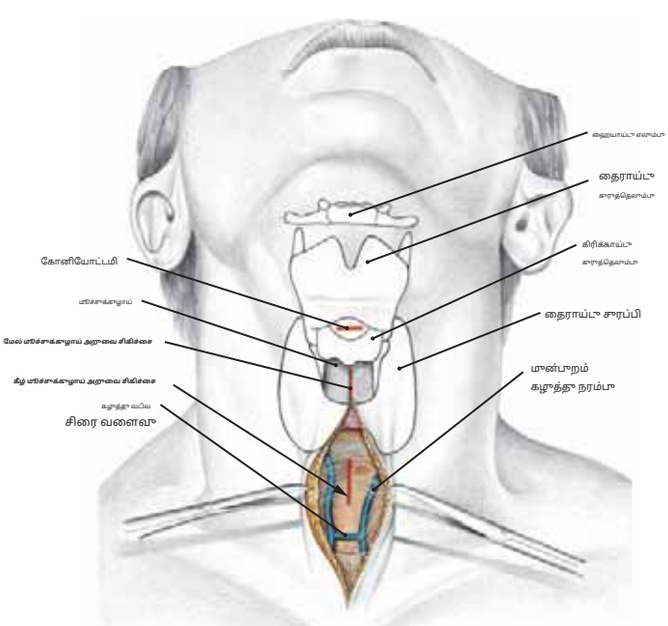

படம் 520.2 குரல்வளை மற்றும் மூச்சுக்குழாய் ஆகியவற்றின் வெளிப்பாடு சுவாசப் பாதையில் நுழைவதற்கான தளங்களைக் காட்டுகிறது.

குறிப்பு: (1) ஹையாய்டு எலும்பு, குரல்வளை குருத்தெலும்புகள் (தைராய்டு மற்றும் கிரிகாய்டு), தைராய்டு சுரப்பி மற்றும் முன்புற கழுத்தின் மூச்சுக்குழாய் பகுதி ஆகியவை மேற்பரப்புக்கு திட்டமிடப்பட்டுள்ளன, அதே போல் சுவாசக் குழாயில் நுழைவதை எளிதாக அடையக்கூடிய மூன்று தளங்களும் (சிவப்பு நிறத்தில்).

(2) மேல் குறுக்குவெட்டு கீறல் கிரிகோதைராய்டு தசைநார் மற்றும் கூம்பு மீள்தன்மை வழியாக வெட்டுகிறது மற்றும் இதை அழைக்கலாம் a**தைரோடோமி** அல்லது**கூம்பு அறுவை சிகிச்சை**, அதே நேரத்தில்**மேல் மூச்சுக்குழாய் அறுவை சிகிச்சை**மற்றும்**கீழ் மூச்சுக்குழாய் அறுவை சிகிச்சை**தைராய்டு சுரப்பிக்கு மேலே அல்லது கீழே உள்ள மூச்சுக்குழாய்களில் உருவாகலாம்.

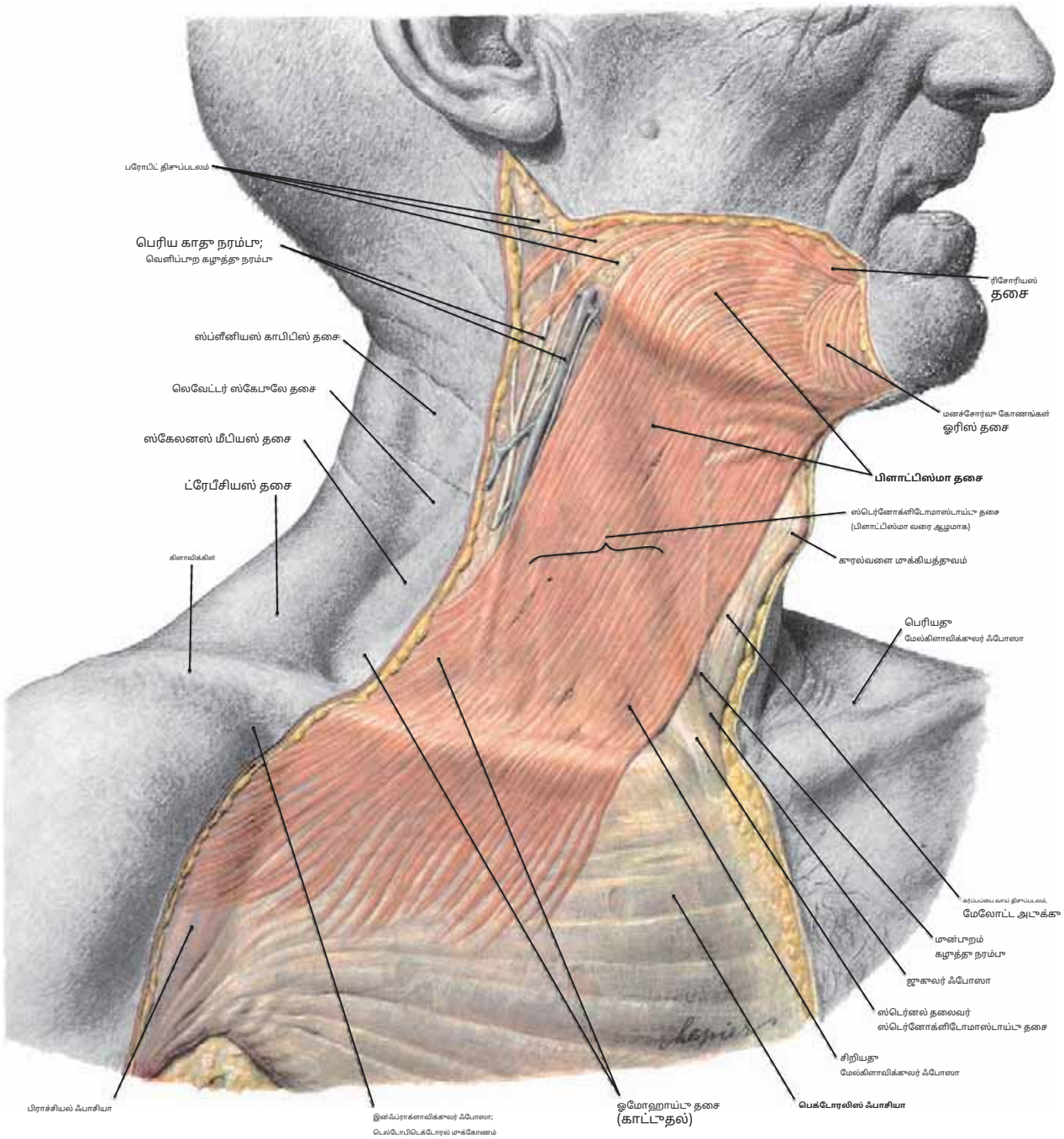

படம் 521 வலது பிளாட்டிஸ்மா தசை மற்றும் பெக்டோரல் ஃபாசியா

குறிப்பு: (1) தி**பிளாட்டிஸ்மா தசை**மேலோட்டமான திசுப்படலத்தில் அமைந்துள்ள ஒரு அகன்ற, மெல்லிய நாற்கர தசை; இது வாயின் கோணத்திலிருந்து நீண்டுள்ளது மற்றும் கழுத்து எலும்பு மழுவதும் கீழ்நோக்கி மார்பின் மேல் பகுதி மற்றும் மான் தோள்பட்டை வரை கன்னம்.

(2) பிளாட்டிஸ்மா முகபாவனையின் தசைகளில் ஒன்றாகக் கருதப்படுகிறது, அவற்றில் பல எலும்பு அமைப்புகளுடன் இணைவதில்லை, ஆனால் மேலோட்டமான திசுப்படலத்திற்குள் எழுந்து நுழைகின்றன.

(3) கவனம் செலுத்தும்போது, பிளாட்டிஸ்மா வாயின் கோணத்தை அழுத்தி கழுத்தின் தோலை சுருக்கி, அதன் மூலம் பதட்டம், சோகம், அதிருப்தி மற்றும் துன்பம் போன்ற முகபாவனைகளை உருவாக்குவதில் பங்கேற்கிறது.

(4) முகபாவனையின் மற்ற தசைகளைப் போலவே, பிளாட்டிஸ்மாவும்**முக நரம்பு (கர்ப்பப்பை வாய் கிளை)**, ஏழாவது மண்டை நரம்பு (VII).

(5) பெக்டோரலிஸ் மேஜருக்கு மேலே நன்கு வளர்ந்த பெக்டோரலிஸ் ஃபாசியா உள்ளது, இது மார்பின் நடுப்பகுதியிலிருந்து பக்கவாட்டில் அக்குள் வரை நீண்டுள்ளது. கழுத்தின் மேல் பக்கவாட்டுப் பகுதியில் வெளிப்படும் வெளிப்புற கழுத்து நரம்பு மற்றும் பெரிய காது நரம்பு ஆகியவற்றைக் கவனியுங்கள்.

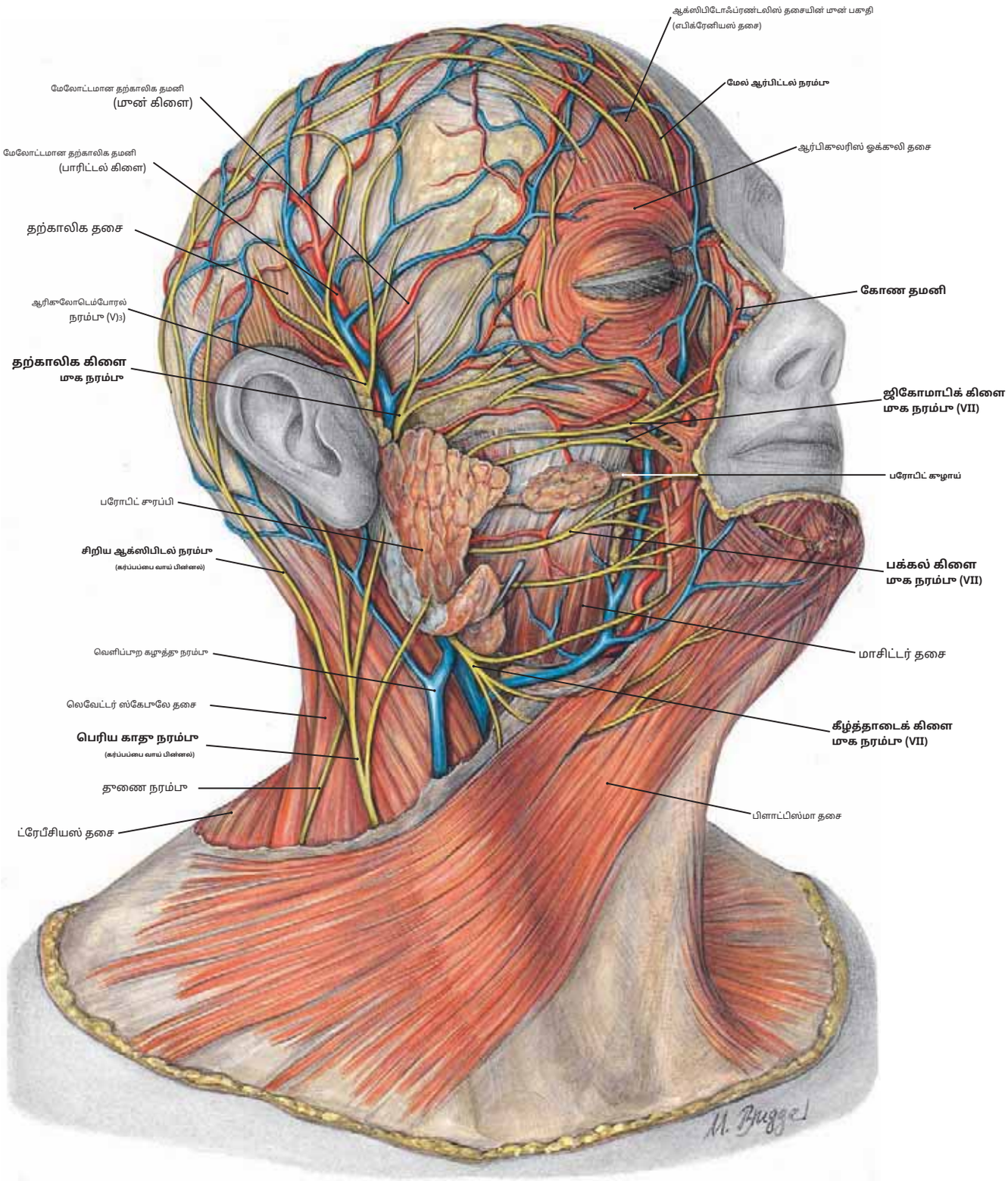

படம் 522 கழுத்தின் மேலோட்டமான பக்கவாட்டு நாளங்கள் மற்றும் நரம்புகள் மற்றும் தலையின் தற்காலிக மற்றும் முகப் பகுதிகள்

குறிப்பு: (1) மேலோட்டமான தற்காலிக நாளங்கள், முக நரம்பின் கிளைகள் மற்றும் நரம்புகளின் கர்ப்பப்பை வாய் பின்னலின் இரண்டு கிளைகள் (பெரிய காது மற்றும் குறைந்த ஆக்ஸிபிடல்).

(2) மேலும் மேல் ஆர்பிட்டல் நரம்பு, கோண தமனி மற்றும் பரோடிட் கழாய் ஆகியவற்றைக் கவனியுங்கள்.

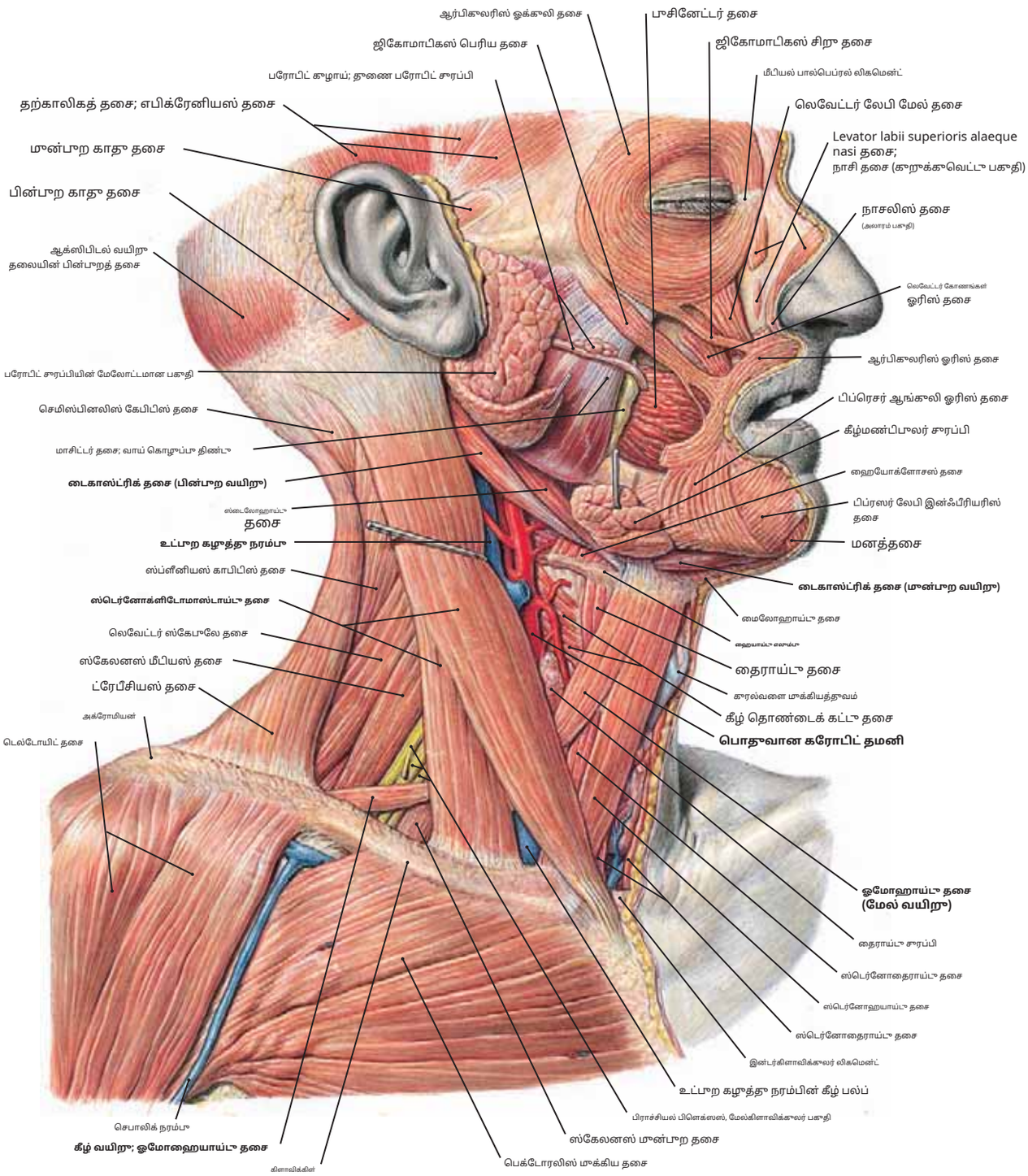

படம் 523 கழுத்தின் மான்பாற மற்றும் பின்பாற மாக்கோணங்கள்

குறிப்பு: (1) தி**மான் மாக்கோணம்**கழுத்தின் நடுப்பகுதி, ஸ்டெர்னோக்ளிடோமாஸ்டாய்டு தசையின் மான்பாற எல்லை, மற்றும் கழுத்தின் நடுப்பகுதியால் சுழப்பட்டுள்ளது. கீழ்த்தாடை. இந்தப் பகுதி ஓமோஹையாய்டு தசையின் மேல் வயிறு மற்றும் டைகாஸ்ட்ரிக்கின் இரண்டு வயிறுகளால் மேலும் பிரிக்கப்பட்டுள்ளது: (அ)**தசை மாக்கோணம்**(ஓமோஹாய்டின் நடுக்கோடு, மேல் வயிறு மற்றும் ஸ்டெர்னோக்ளிடோமாஸ்டாய்டு).

(ஆ)**கரோடிட் மாக்கோணம்**(ஓமோஹாய்டின் மேல் வயிறு, ஸ்டெர்னோக்ளிடோமாஸ்டாய்டு தசை மற்றும் டைகாஸ்ட்ரிக்கின் பின்பாற வயிறு).

(இ)**கீழ்மண்டிபுலர் மாக்கோணம்**(டைகாஸ்ட்ரிக்கின் மான்பாற மற்றும் பின்பாற வயிறுகள், மற்றும் கீழ் தாடையின் கீழ் விளிம்பு).

(ஈ)**தாணை மென்டல் மாக்கோணம்**(நடுக்கோடு, டைகாஸ்ட்ரிக்கின் மான்பாற வயிறு மற்றும் ஹையாய்டு எலும்பு).

(2) தி**பின்பாற மாக்கோணம்**கழுத்தின் பகுதி ஸ்டெர்னோக்ளிடோமாஸ்டாய்டு தசையின் பின்பாற எல்லை, ட்ரெபீசியஸ் மற்றும் கிளாவிக்கிள் ஆகியவற்றால் சுழப்பட்டுள்ளது. இந்தப் பகுதி மேலும்**தலைகீழ் மாக்கோணம்**மேலே மற்றும்**ஓமோக்ளாவிக்குலர் மாக்கோணம்**ஓமோஹாய்டின் கீழ் வயிறு கீழே உள்ளது.

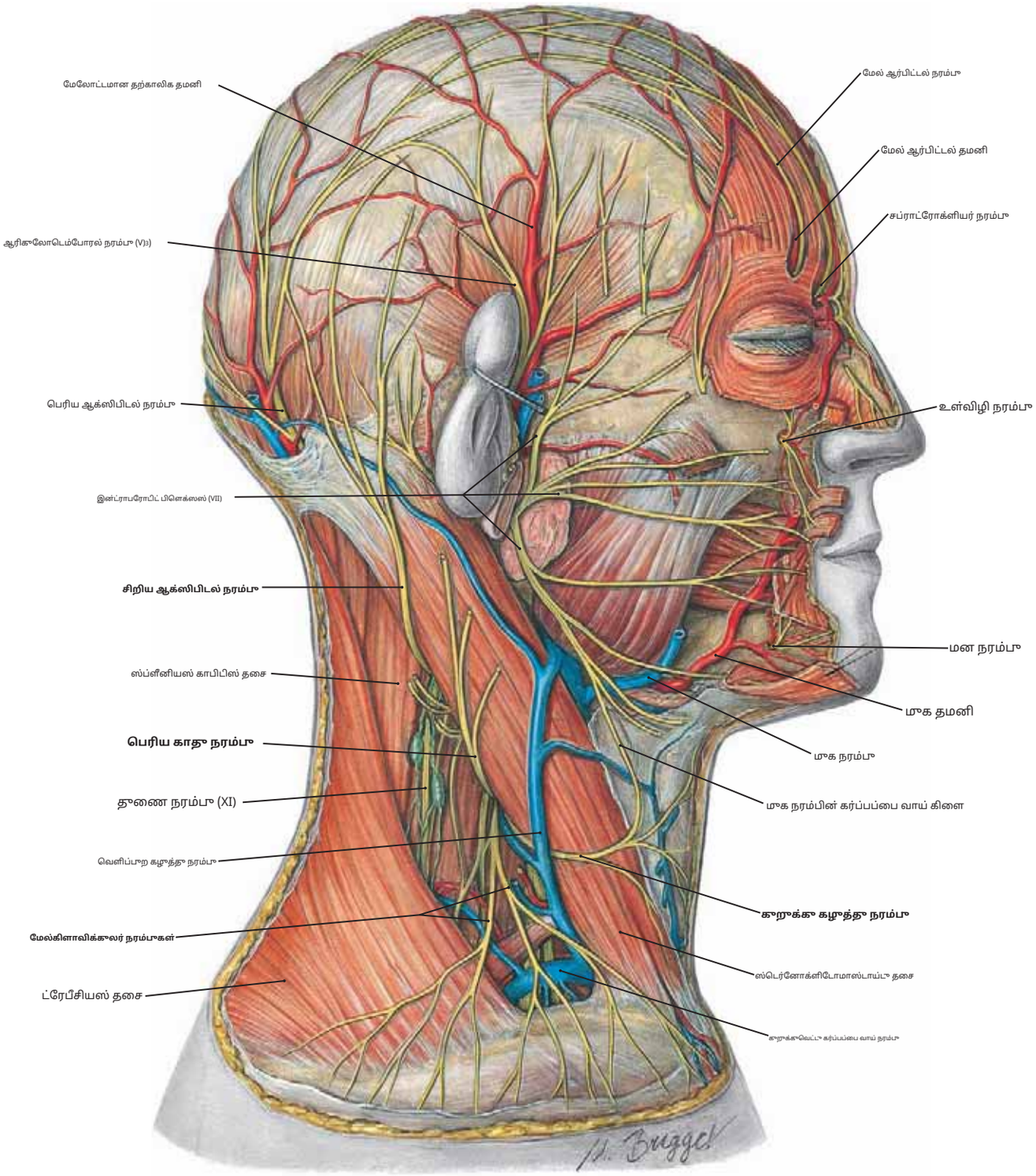

படம் 524 முகம், உச்சந்தலை மற்றும் பக்கவாட்டு கழுத்தின் நரம்புகள்

குறிப்பு: (1) கர்ப்பப்பை வாய் பின்னலின் பெரிய காதுக்குழல், சிறிய ஆக்ஸிபிடல், குறுக்குவெட்டு கர்ப்பப்பை வாய் மற்றும் மேல்கிளாவிக்குலர் கிளைகள்.

(2) வெளிப்புற காதுக்கு முன்புறமாக டெம்போரல் பகுதியில் முக்கோண நரம்பின் கீழ்த்தாடைப் பிரிவின் ஆரிகுலோடெம்போரல் கிளை மேலே செல்வதைக் கவனியுங்கள்.

(3) முக நரம்பின் கிளைகள் (குறிப்பிடப்படவில்லை) அவை இன்ட்ராபரோடிட் பிளெக்ஸஸிலிருந்து வெளிப்படும்போது பார்க்கவும். இவற்றில் டெம்போரல், ஜிகோமாடிக், புக்கால், கீழ்த்தாடை மற்றும் கர்ப்பப்பை வாய் கிளைகள் அடங்கும் (படம் 522 ஐப் பார்க்கவும்).

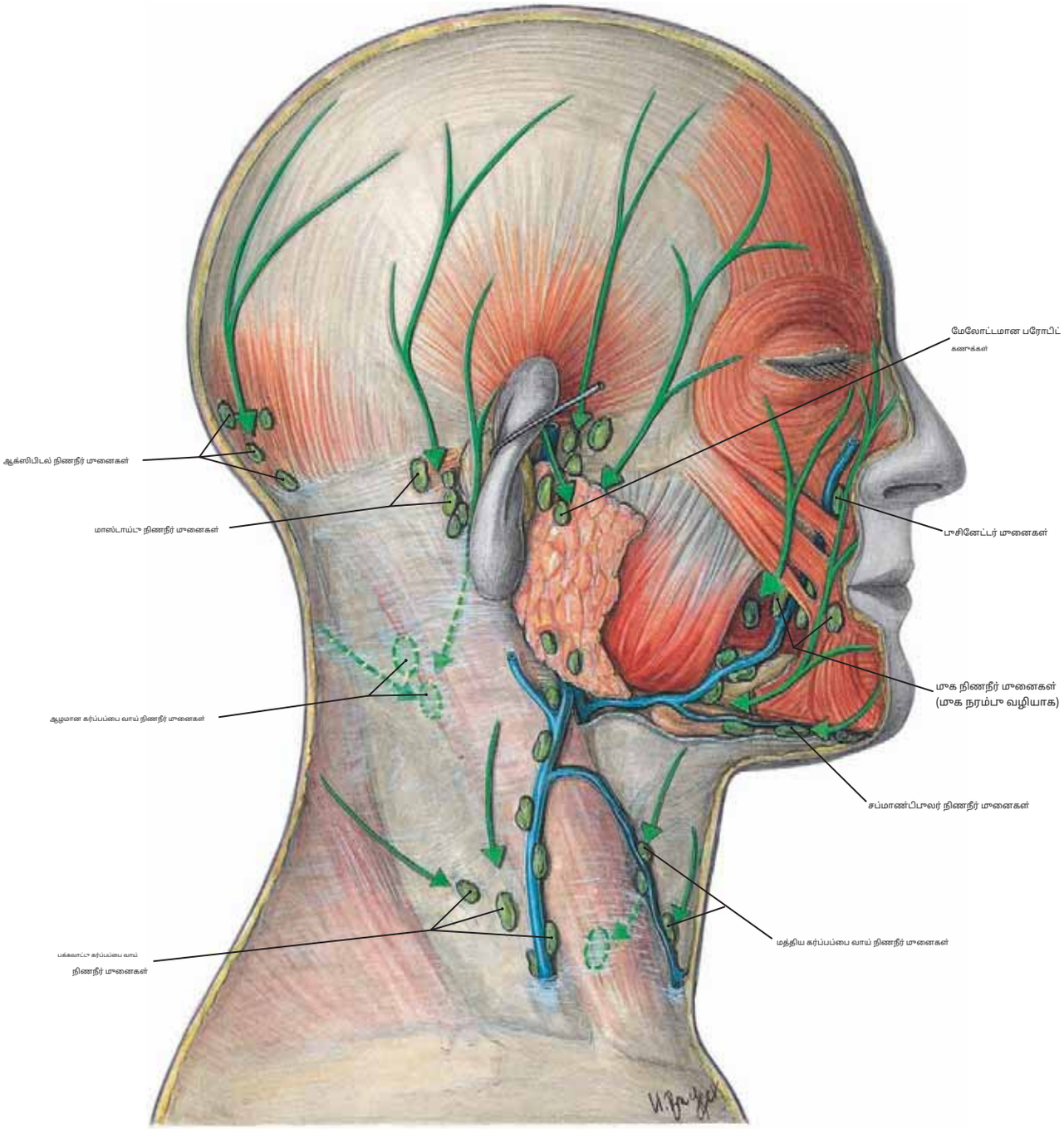

படம் 525 பக்கவாட்டு உச்சந்தலை மற்றும் முகத்தில் நிணநீர் முனைகளின் வடிகால் வடிவங்கள்

குறிப்பு: (1) பக்கவாட்டு உச்சந்தலையில் இருந்து நிணநீர் வடிகால் வடிவங்கள் வெளிப்புற காதுக்குப் பின்னால் உள்ள மாஸ்டாய்டு முனைகளுக்கு இறங்குகின்றன, பின்னர் இந்த நிணநீர் ஆழமான கர்ப்பப்பை வாய் முனைகளுக்குக் கீழே தொடர்கிறது. முன் பக்கவாட்டு உச்சந்தலையில் இருந்து நிணநீர் காதுக்கு முன்புறமாக பரோடிட் முனைகளை நோக்கி கீழ்நோக்கி வடிகிறது, பின்னர் அது பக்கவாட்டு கர்ப்பப்பை வாய் முனைகளுக்குக் கீழே இறங்குகிறது.

(2) முன்புற முகத்திலிருந்து (மூக்கு மற்றும் வாய்க்கு பக்கவாட்டில்) நிணநீர், கீழ்மண்டிபுலர் முனைகளுக்கு இறங்கி, பின்னர் முன்புற மற்றும் பக்கவாட்டு கழுத்தில் உள்ள நரம்புகள் வழியாகச் செல்கிறது.

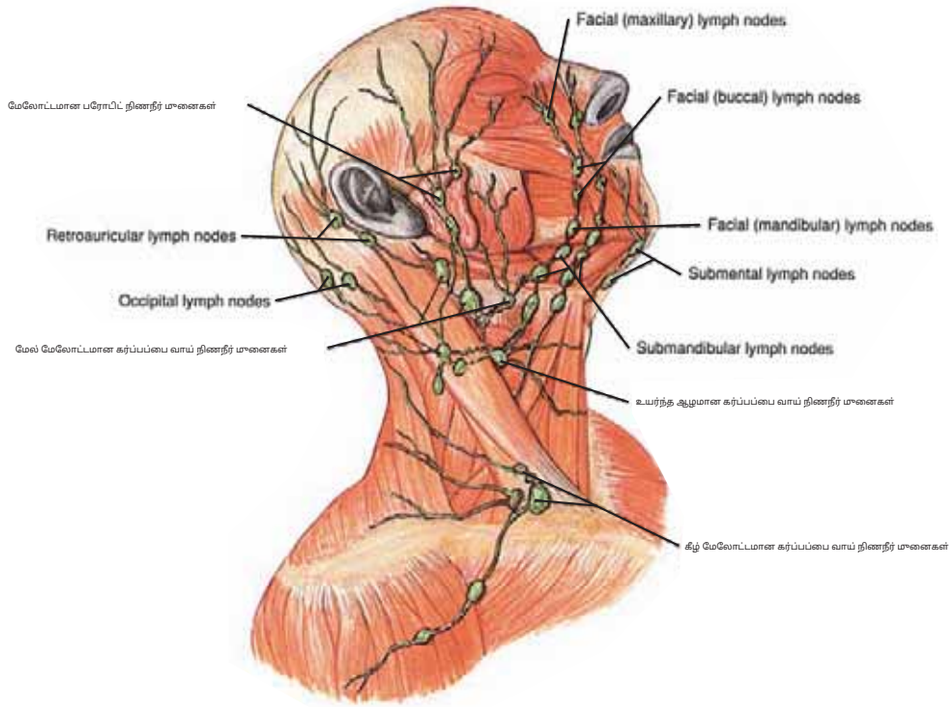

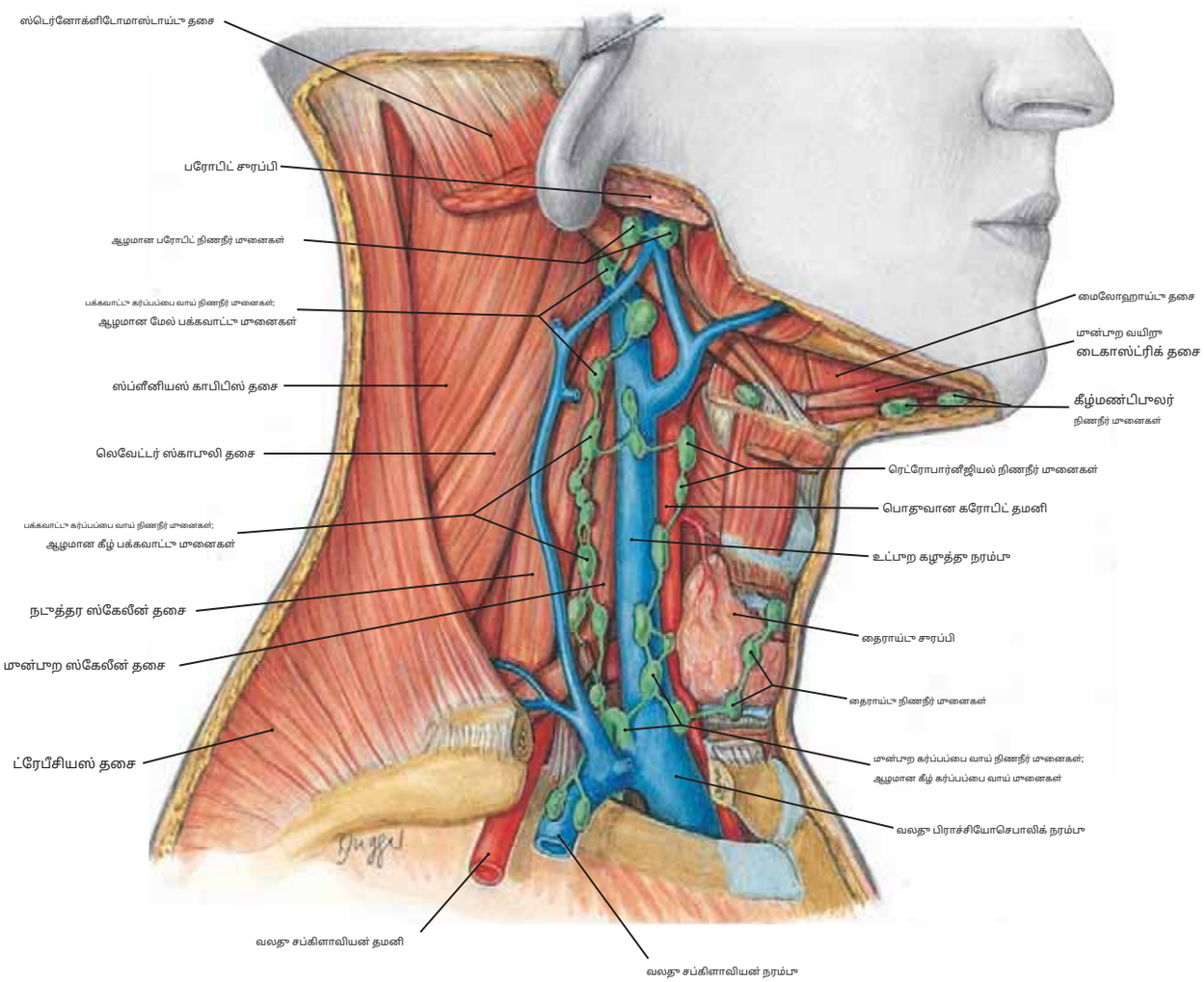

படம் 526.2 பக்கவாட்டீ கழுத்தில் நிணநீர் மானையங்களின் சங்கிலிகள்

பக்கவாட்டீ கழுத்தில், உள் கழுத்தீ நரம்பீ மற்றீம் வெளிப்பாற கழுத்தீ நரம்பீ (இந்த படத்தில் பெயரிடப்படவில்லை) போன்ற மீக்கிய நரம்பீகளில் சேகரிக்கப்பட்ட மானைகளின் சங்கிலிகள் உள்ளன என்பதை நினைவில் கொள்க.

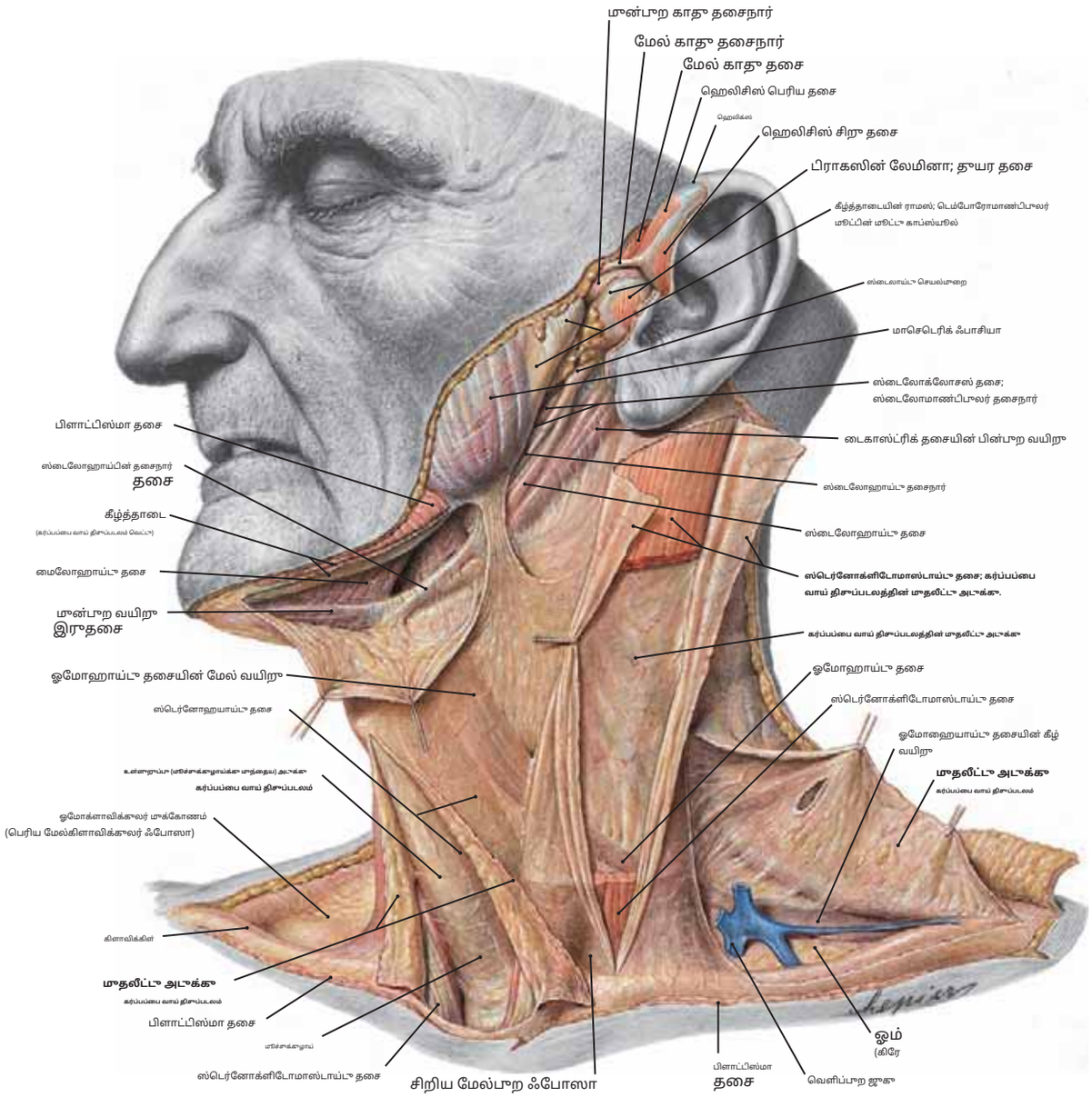

படம் 527.1 **கழுத்தின் வெளிப்பூற மூதலீடு மற்றும் மூச்சுக்குழாய்க்கு முந்தைய ஃபாசியல் அடுக்குகள்**

குறிப்பு: தி**வெளிப்பூற மூதலீட்டு அடுக்கு**ஸ்டெர்னோக்ளிடோமாஸ்டாய்டு தசையைச் சுற்றியுள்ள ஆழமான திசுப்படலம், அதேசமயம் **மூச்சுக்குழாய்க்கு முந்தைய அடுக்கு**ஆழமான திசுப்படலம் மூதலீட்டு அடுக்குக்கு ஆழமாக அமைந்துள்ளது மற்றும் பட்டை தசைகளை மூடுகிறது.

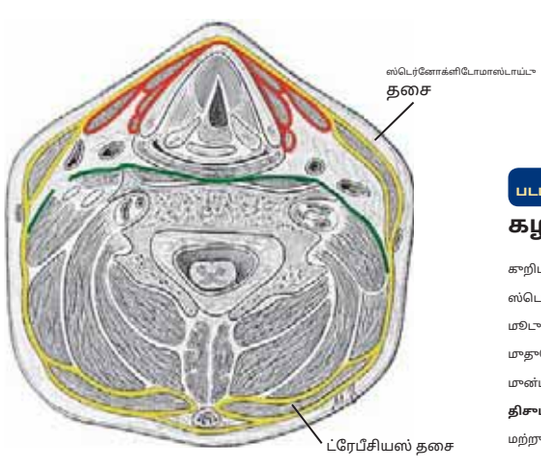

அகுறுக்குவெட்டுப் பிரிவு

படம் 527.2A மற்றும் B ஃபாசியல் விமானங்கள்

கழுத்தின்

குறிப்பு: தி**வெளிப்பூற மூதலீட்டுத் திணிப்பு** ஸ்டெர்னோக்ளிடோமாஸ்டாய்டு மற்றும் ட்ரெபீசியஸ் தசைகளை மூடுவதற்கு பிளவுகள்.**மூதுகெலும்பு முன் திசுப்படலம்** மூதுகெலும்பு நெடுவரிசை மற்றும் அதன் தசைகளுக்கு நேர்மாறாக முன்பூறமாகப் போகிறது, அதேசமயம்**மூச்சுக்குழாய்க்கு முந்தைய திசுப்படலம்** உணவுக்குழாய், மூச்சுக்குழாய், தைராய்டு சுரப்பி மற்றும் பட்டை தசைகளை மூடுகிறது.

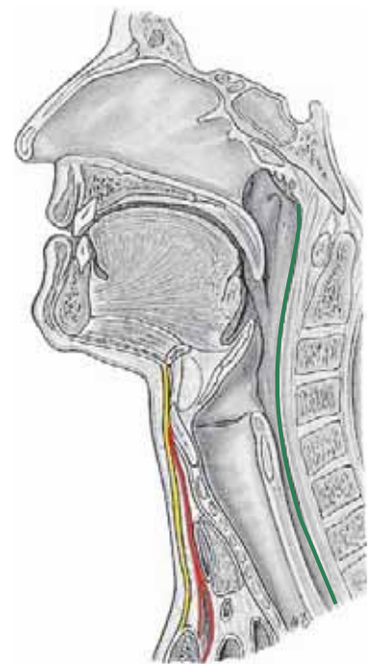

இசராசரி பிரிவு

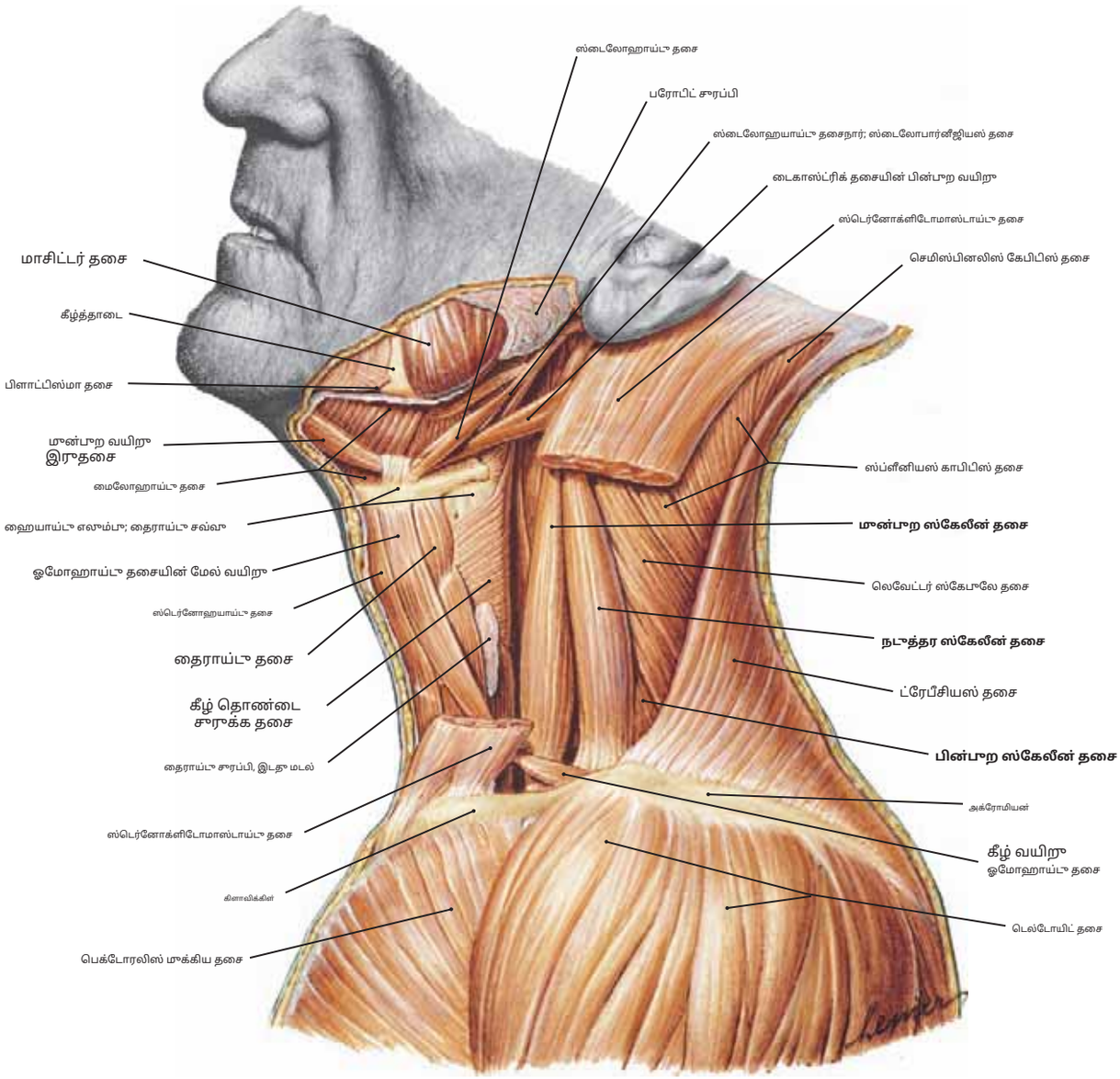

படம் 528 கழுத்தின் பின்பூற மாக்கோணத்தின் தசைத் தளம் மற்றும் ஸ்கேலீன் தசைகள்

கழுத்தின் பின்பூற மாக்கோணத்தின் தசைகள்*

தசை	தோற்றம்	செருகல்	உள்நோக்கம்	செயல்
மான்பூற ஸ்கேலீன்	நான்கு தசைநாண்களால், ஒவ்வொன்றும் மூன்றாவது, நான்காவது, ஐந்தாவது மற்றும் ஆறாவது கர்ப்பப்பை வாய் முதுகெலும்புகளின் குறுக்குவெட்டு செயல்முறைகளிலிருந்து	முதல் விலா எலும்பின் ஸ்கேலீன் பியூபர்கிள் மீது	நான்காவது, ஐந்தாவது மற்றும் ஆறாவது கர்ப்பப்பை வாய் முதுகெலும்பு நரம்புகளின் முன்பூற கிளைகள்	கழுத்து நிலையாக இருக்கும்போது: முதல் விலா எலும்பை உயர்த்துகிறது. முதல் விலா எலும்பை நிலையாக இருக்கும்போது: கழுத்தை முன்னோக்கியும் பக்கவாட்டாகவும் வளைத்து, எதிர் பக்கமாகச் சுழற்றுகிறது.
மிடில் ஸ்கேலீன்	C2 முதல் C7 முதுகெலும்புகளின் குறுக்குவெட்டு செயல்முறைகள் (பெரும்பாலும் அட்லஸிலிருந்தும்)	சப்கிளாவியன் தமனிக்கான பியூபர்கிள் மற்றும் பள்ளத்திற்கு இடையில் முதல் விலா எலும்பின் மேல் மேற்பரப்பு.	மூன்றாவது முதல் எட்டாவது கர்ப்பப்பை வாய் நரம்புகளின் முன்பூற கிளைகள்	முன்பூற ஸ்கேலீன் தசையைப் போன்றது.
பின்பூற ஸ்கேலீன்	நான்காவது, ஐந்தாவது மற்றும் ஆறாவது கர்ப்பப்பை வாய் முதுகெலும்புகளின் குறுக்குவெட்டு செயல்முறைகள்	இரண்டாவது விலா எலும்பின் வெளிப்பூற மேற்பரப்பு	C6, C7 மற்றும் C8 முள்ளந்தண்டு நரம்புகளின் முன்பூற கிளைகள்	இரண்டாவது விலா எலும்பை உயர்த்துகிறது; அல்லது, கழுத்தை வளைத்து சுழற்றுகிறது.
ஸ்ப்ளீனியஸ் கேபிடிஸ்	தசைநார் நுச்சேயின் காடல் பாதி; C7 இன் சுழல் செயல்முறைகள், மற்றும் மேல் நான்கு தொராசி முதுகெலும்புகள்	மேல் நுச்சல் கோட்டின் பக்கவாட்டு மூன்றில் ஒரு பகுதி மற்றும் டெம்போரல் எலும்பின் மாஸ்டாய்டு செயல்முறையில்	நடுத்தர கர்ப்பப்பை வாய் முதுகெலும்பு நரம்புகளின் முதுகுப்பூற கிளைகள்	தலையை பக்கவாட்டில் வளைக்கிறது; தலை மற்றும் கழுத்தை ஒரே பக்கமாகச் சுழற்றுகிறது; இரண்டு தசைகளும் செயல்படும்போது அவை தலை மற்றும் கழுத்தை நீட்டுகின்றன.

**லெவேட்டர் ஸ்கேபுலே மற்றும் அரை ஸ்பைனலிஸ் கேபிடிஸ் விவரிக்கப்பட்டுள்ளன தட்டு 379.

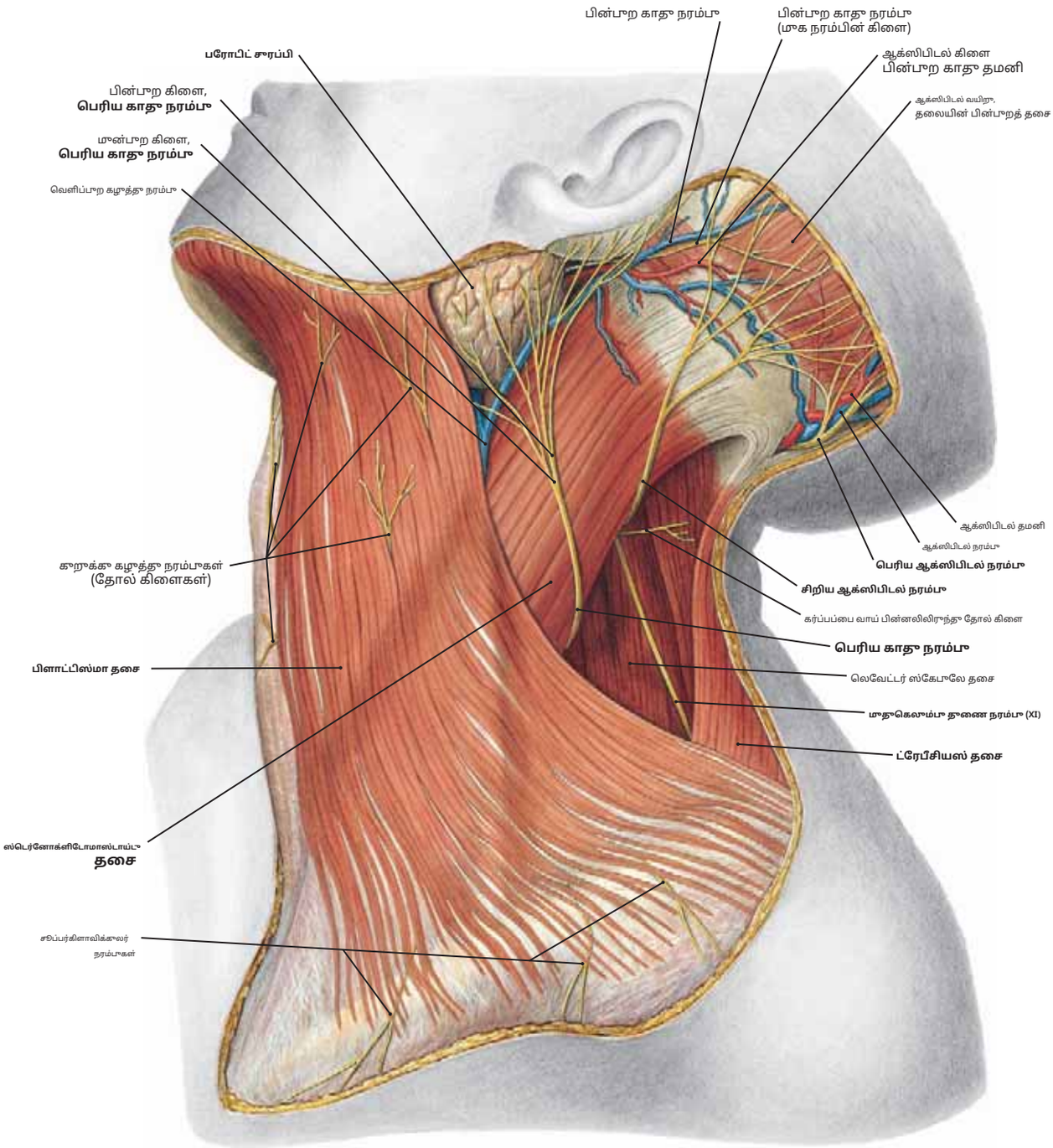

படம் 529 கழுத்தின் நரம்புகள் மற்றும் இரத்த நாளங்கள், நிலை 1: பிளாட்டிஸ்மா அடுக்கு

குறிப்பு: (1) பிளாட்டிஸ்மா தசையை வெளிப்படுத்த, முன்புற மற்றும் பின்புற முக்கோணப் பகுதிகளிலிருந்து தோல் அகற்றப்பட்டுள்ளது. சருமத்தை கவனிக்கவும்.

கிளைகள்**கறுக்கு கழுத்து நரம்புகள்**, கர்ப்பப்பை வாய் பின்னலில் இருந்து பெறப்பட்டு, பிளாட்டிஸ்மா மற்றும் மேலோட்டமான திசுப்படலம் வழியாக ஊடுருவி, கழுத்தின் முன் பக்கவாட்டு அம்சத்தின் தோலை அடைகிறது.

(2) நான்கு பிற நரம்புகள்: தி**பெரிய காதுகுழாய் (C2, C3)**;தி**குறைந்த ஆக்ஸிபிடல் (C2)**;தி**பெரிய ஆக்ஸிபிடல் (C2)**;மற்றும்**துணைக்கருவி (XI)**.

(3) ஸ்டெர்னோக்ளிடோமாஸ்டாய்டு தசையை வழங்கிய பிறகு, துணை நரம்பு (XI) பின்புற முக்கோணத்தில் இறங்கி ட்ரெபீசியஸ் தசையை அடைகிறது, அதையும் வழங்குகிறது.

(4) தி**மேல்கிளாவிக்குலர் நரம்புகள்**. இவை ஆழமான திசுப்படலம் மற்றும் பிளாட்டிஸ்மா தசையின் மறைவின் கீழ் கழுத்தில் இறங்குகின்றன. அவை கிளாவிக்கிளுக்கு சற்று மேலே மேலோட்டமாகி, பின்னர் அந்த எலும்பை இடைநிலை, இடைநிலை மற்றும் பக்கவாட்டு மேல் கிளாவிக்குலர் நரம்புகளாகக் கடக்கின்றன (படம் 530 ஐயும் காண்க). அவை மூன்றாவது மற்றும் நான்காவது கர்ப்பப்பை வாய் நரம்புகளிலிருந்து உருவாகி, கிளாவிக்கிள், மேல் தண்டு (இரண்டாவது விலா எலும்பு வரை) மற்றும் தோள்பட்டை அக்ரோமியனில் இருந்து பக்கவாட்டில் நடுக்கோடு முன்புறமாக தோலை வழங்குகின்றன.

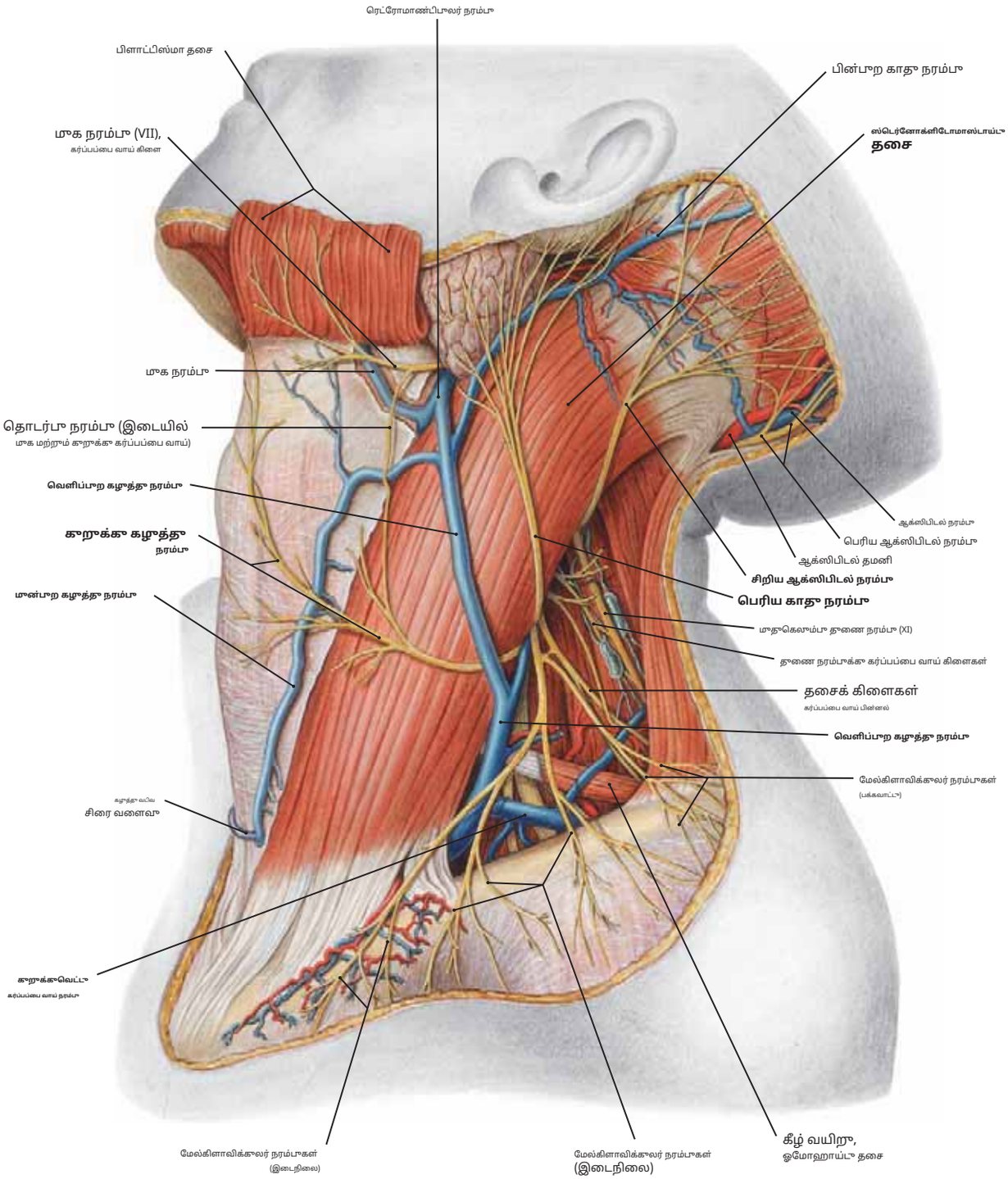

படம் 530 **கழுத்தின் நரம்புகள் மற்றும் இரத்த நாளங்கள், நிலை 2: ஸ்டெர்னோக்ளிடோமாஸ்டாய்டு அடுக்க**

கறிப்பு: (1) பிளாட்டிஸ்மா தசை மேல்நோக்கி பிரதிபலிக்கப்படுவதால், ஸ்டெர்னோக்ளிடோமாஸ்டாய்டு தசையின் முழு அளவும் வெளிப்படும்.

(2) கர்ப்பப்பை வாய் பின்னலின் நரம்புகள் ஸ்டெர்னோக்ளிடோமாஸ்டாய்டு தசையின் பின்புற எல்லையில் வேறுபடுகின்றன:**பெரிய காதுகுழாய்**மற்றும்**கீழ் முதுகு**தலைக்கு ஏறுங்கள், தி**கறுக்க கழுத்து**(கழுத்து முழுவதும் கறுக்கவெட்டு கோலி) செல்கிறது, அதே நேரத்தில்**மேல்கிளாவிக்லர் நரம்புகள்**கிளாவிக்கிள் மீது இறங்குங்கள்.

(3) தி**வெளிப்புற கழுத்து நரம்பு**, சந்திப்பால் உருவாக்கப்பட்டது**பின் கீழ்த்தாடை**மற்றும்**பின்புற காது நரம்புகள்**வெளிப்புற கழுத்து நரம்பு ஸ்டெர்னோக்ளிடோமாஸ்டாய்டு தசையை சாய்வாகக் கடந்து, மான்புற கழுத்து, பின்புற வெளிப்புற கழுத்து (காட்டப்படவில்லை), கறுக்கவெட்டு கர்ப்பப்பை வாய் மற்றும் மேல்புற நரம்பு (காட்டப்படவில்லை) ஆகியவற்றிலிருந்து துணை ஆறுகளைப் பெறுகிறது, பின்னர் அது சப்கிளாவியன் நரம்பில் முடிவடைகிறது.

(4) கர்ப்பப்பை வாய் கிளை**முக (VII) நரம்பு**பிளாட்டிஸ்மா தசையின் உள் மேற்பரப்பை மோட்டார் கண்டுபிடிப்புடன் வழங்குகிறது.

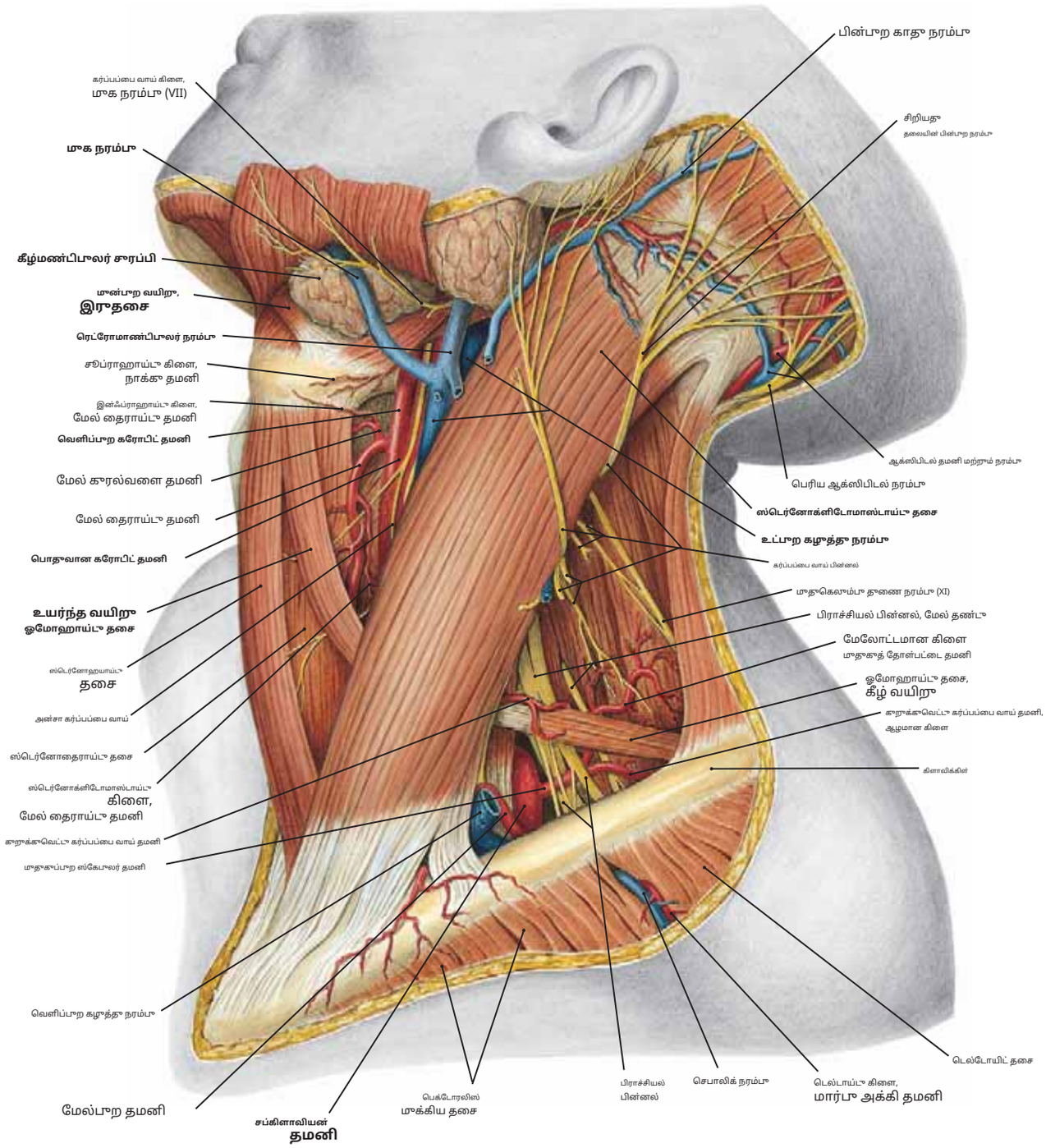

படம் 531 கழுத்தின் நரம்புகள் மற்றும் இரத்த நாளங்கள், நிலை 3: முன்புற மூக்கோணம்

குறிப்பு: (1) திசுப்படலத்தின் மூதலீட்டு அடுக்கு அகற்றப்பட்டவுடன், முன்புறத்தில் உள்ள தசை, கரோடிட் மற்றும் துணை மண்டிபுலர் மூக்கோணங்களின் வெளிப்புறங்கள் கழுத்துப் பகுதி வெளிப்படும்.

(2) தைராய்டு சுரப்பியையும், குரல்வளையின் பக்கவாட்டு அம்சத்தையும் உள்ளடக்கிய இன்ஃப்ராஹாய்டு (பட்டை) தசைகள் **தசை மூக்கோணம்.** இது ஸ்டெர்னோக்ளிடோமாஸ்டாய்டு, நடுக்கோடு மற்றும் டைகாஸ்ட்ரிக் தசையின் மேல் வயிறு ஆகியவற்றால் சூழப்பட்டுள்ளது.

(3) கரோடிட் நாளங்கள் மற்றும் உட்புற கழுத்து நரம்பு ஆகியவற்றைக் காணலாம் **கரோடிட் மூக்கோணம்,** இது ஓமோஹாய்டின் மேல் வயிறு, டைகாஸ்ட்ரிக்கின் பின்புற வயிறு (பெயரிடப்படவில்லை) மற்றும் ஸ்டெர்னோக்ளிடோமாஸ்டாய்டு ஆகியவற்றால் சூழப்பட்டுள்ளது.

(4) பிளாட்டிஸ்மா தசை வெட்டப்பட்டு மேல்நோக்கி பிரதிபலிப்பதால், கீழ்மண்டிபுலர் சுரப்பி கீழ்ப்பகுதியில் காணப்படுகிறது **கீழ்மண்டிபுலர் மூக்கோணம்,** டைகாஸ்ட்ரிக்கின் முன்புற மற்றும் பின்புற வயிற்றுப் பகுதிகளுக்கும் கீழ் தாடையின் கீழ் எல்லைக்கும் இடையில்.

(5) ஸ்டெர்னோக்ளிடோமாஸ்டாய்டுக்கு அடியில் இருந்து பின்புற மூக்கோணத்தில் இறங்கும் முதுகெலும்பு துணை நரம்பு, இது வழங்கும் ட்ரெபீசியஸ் தசையை அடைகிறது (பெயரிடப்படவில்லை), இது மோட்டார் இன்டர்வேஷனையும் வழங்குகிறது.

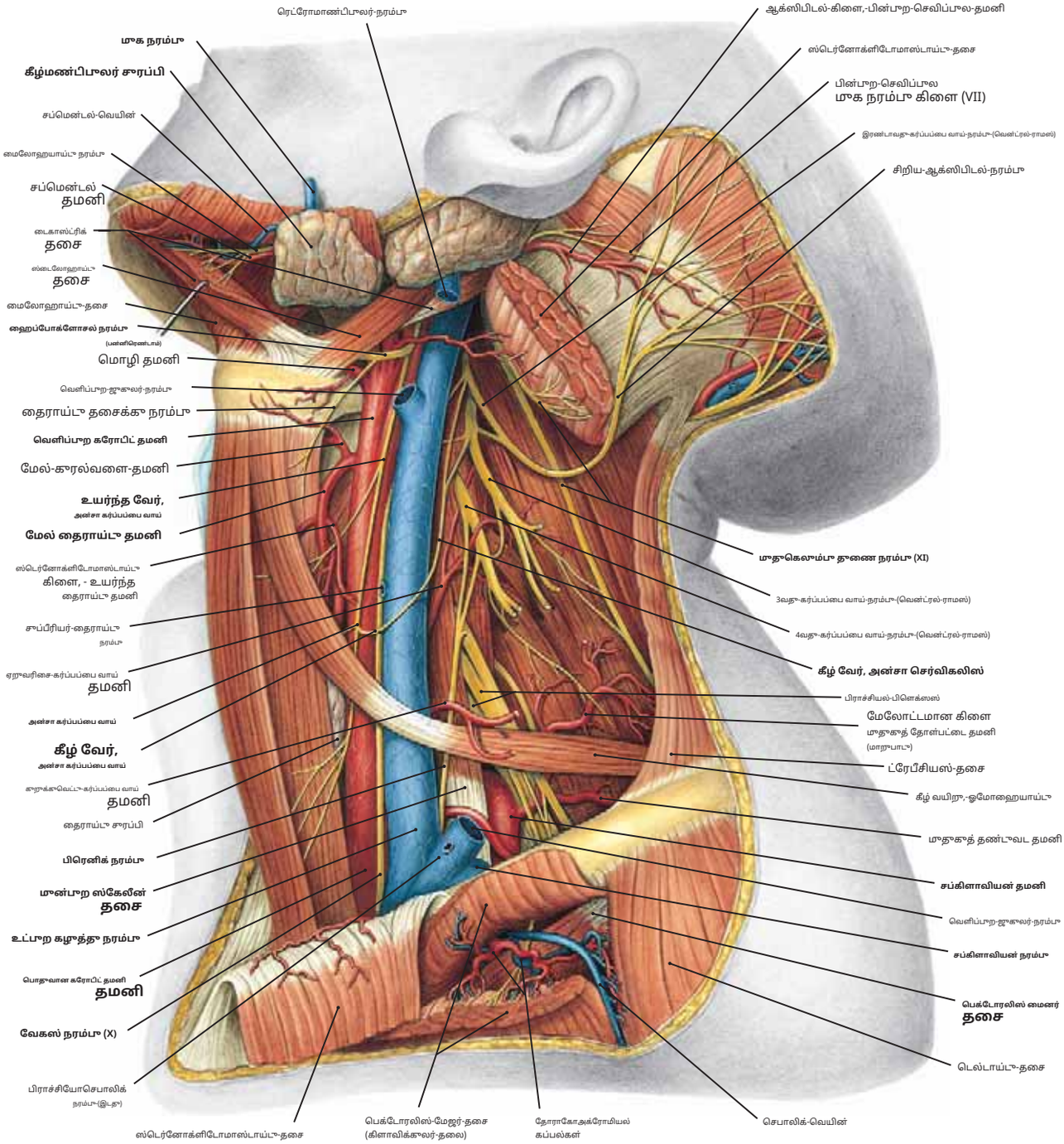

படம் 532 **கழுத்தின் நரம்புகள் மற்றும் இரத்த நாளங்கள், நிலை 4: பெரிய நாளங்கள்**

குறிப்பு: (1) ஸ்டெர்னோக்ளிடோமாஸ்டாய்டு மற்றும் மேலோட்டமான நரம்புகள் மற்றும் நரம்புகள் அகற்றப்பட்டு,**கரோடிட் தமனிகள், உள் கழுத்து நரம்பு, ஓமோஹையாய்டு தசை, வேகஸ் நரம்பு,**மற்றும்**அன்சா கர்ப்பப்பை வாய்**.

(2) சிறப்பாக, மாக நரம்பு வெட்டப்பட்டு, கீழ்மண்டிபுலர் சுரப்பி உயர்த்தப்பட்டுள்ளது, இதன் மூலம்**கூளுக்கோஸ் நரம்பு (XII)**.

(3) நரம்பு இழைகள், C1 இலிருந்து உருவாகி, ஹைப்போக்ளோசல் நரம்புடன் சிறிது தூரம் பயணித்து, அந்த நரம்பை கழுத்தில் இறங்க விட்டுச் செல்கின்றன. அவை**அன்சா கர்ப்பப்பை வாய்ப் பகுதியின் மேல் வேர்**மேலும் C2 மற்றும் C3 இலிருந்து பிற இறங்கு இழைகளால் இணைக்கப்படுகின்றன, அவை அழைக்கப்படுகின்றன**அன்சா செர்விகாலிஸின் கீழ் வேர்.**அன்சா கர்ப்பப்பை வாய் தசை பல பட்டை தசைகளுக்கு மோட்டார் பாத்துணர்ச்சியை வழங்குகிறது.

(4) தி**பொதுவான கரோடிட் தமனி, உள் கழுத்து நரம்பு,**மற்றும்**வேகஸ் நரம்பு**இவை கழுத்தில் செங்குத்தாக நோக்கிய நியூரோவாஸ்குலர் மூட்டையை உருவாக்குகின்றன, இது பொதுவாக ஆழமான திசுப்படலத்தின் கரோடிட் உறையால் சூழப்பட்டுள்ளது. பொதுவான கரோடிட் தமனி ஹையாய்டு எலும்பின் மட்டத்தில் இரண்டாகப் பிரிந்து **வெளிப்புற**மற்றும்**உள் கரோடிட் தமனிகள்**.

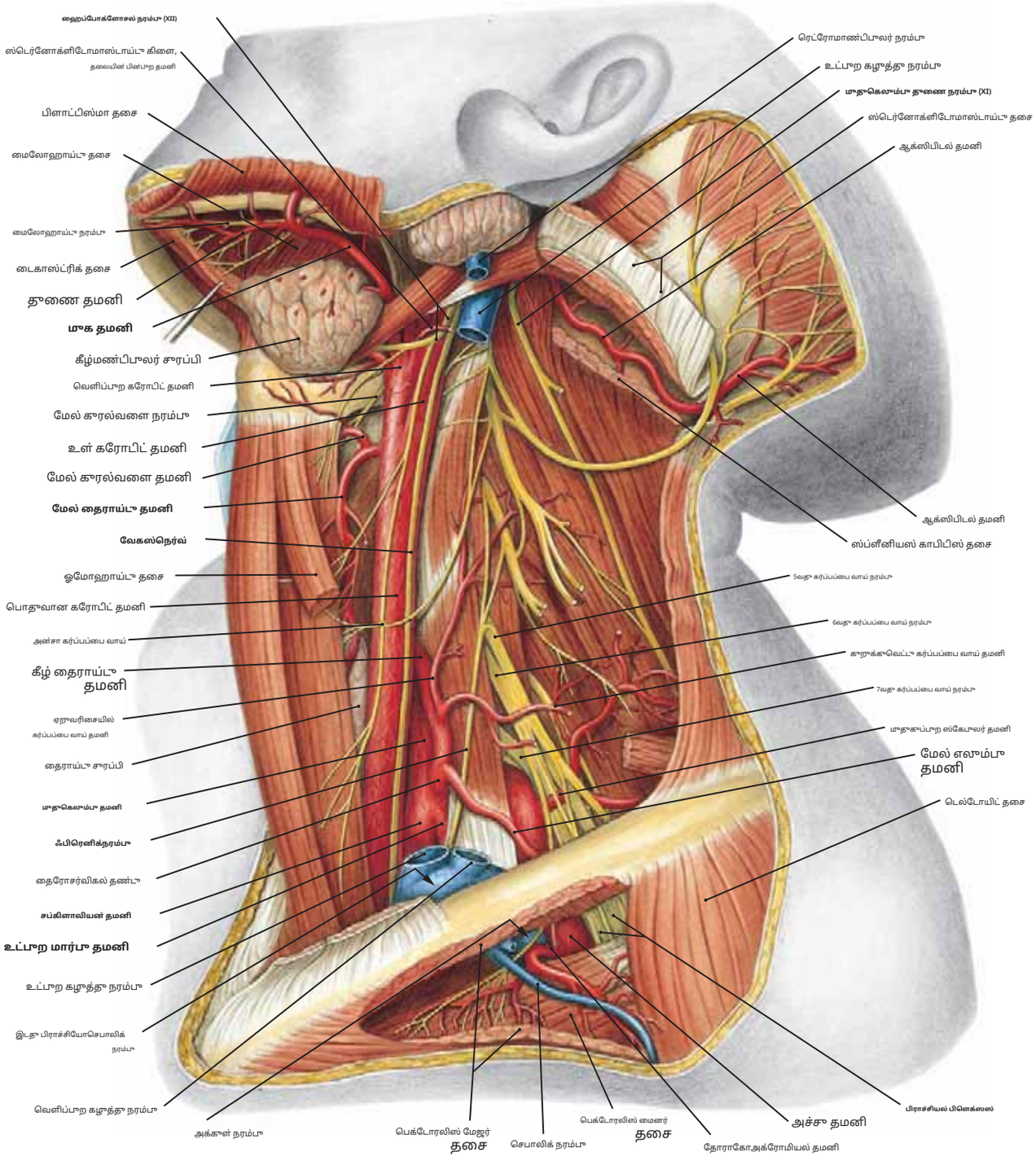

படம் 533 **கழுத்தின் நரம்புகள் மற்றும் இரத்த நாளங்கள், நிலை 5: சப்கிளாவியன் தமனி**

குறிப்பு: (1) உட்புற மற்றும் வெளிப்புற கழுத்து நரம்புகள் அகற்றப்பட்டவுடன், சப்கிளாவியன் தமனி மார்பு கூழியிலிருந்து மேலேறி உள்ளே சுழலும்போது வெளிப்படும். கழுத்தின் சப்கிளாவியன் மூக்கோணம், கிளாவிக்கிளின் கீழ் அக்கள் வரை இறங்குகிறது. அதன்**மூதுகெலும்பு**, **தைரோசெர்விகல்**,மற்றும்**உட்புற மார்பு** கிளைகள்.

(2) தி**கூறுக்குவெட்டு கர்ப்பப்பை வாய் தமனி**இது சப்கிளாவியன் எலும்பிலிருந்து தைரோசர்விகல் உடற்பகுதியின் ஒரு கிளை ஆகும்.

(3) தி**வேகஸ் நரம்பு**உள் மற்றும் பொதுவான கரோடிட் தமனிகளுடன் செல்கிறது, மற்றும்**நரம்பு நரம்பு**மூன்புற ஸ்கேலீன் தசையின் மேற்பரப்பில் கழுத்தில் இறங்குகிறது.

(4) தி**மேல் தைராய்டு, மூகம்**,மற்றும்**தலையின் பின்புறம்**வெளிப்புற கரோடிட் தமனியின் கிளைகள். ஆக்ஸிபிடல் தமனி பின்புறமாக, ஸ்டெர்னோக்ளிடோமாஸ்டாய்டு மற்றும் ஸ்ப்ளீனியஸ் கேபிடிஸ் தசைகளுக்கு ஆழமாகச் செல்கிறது, மேலும் அது உச்சந்தலையின் பின்புறத்தில் மேலோட்டமாகிறது.

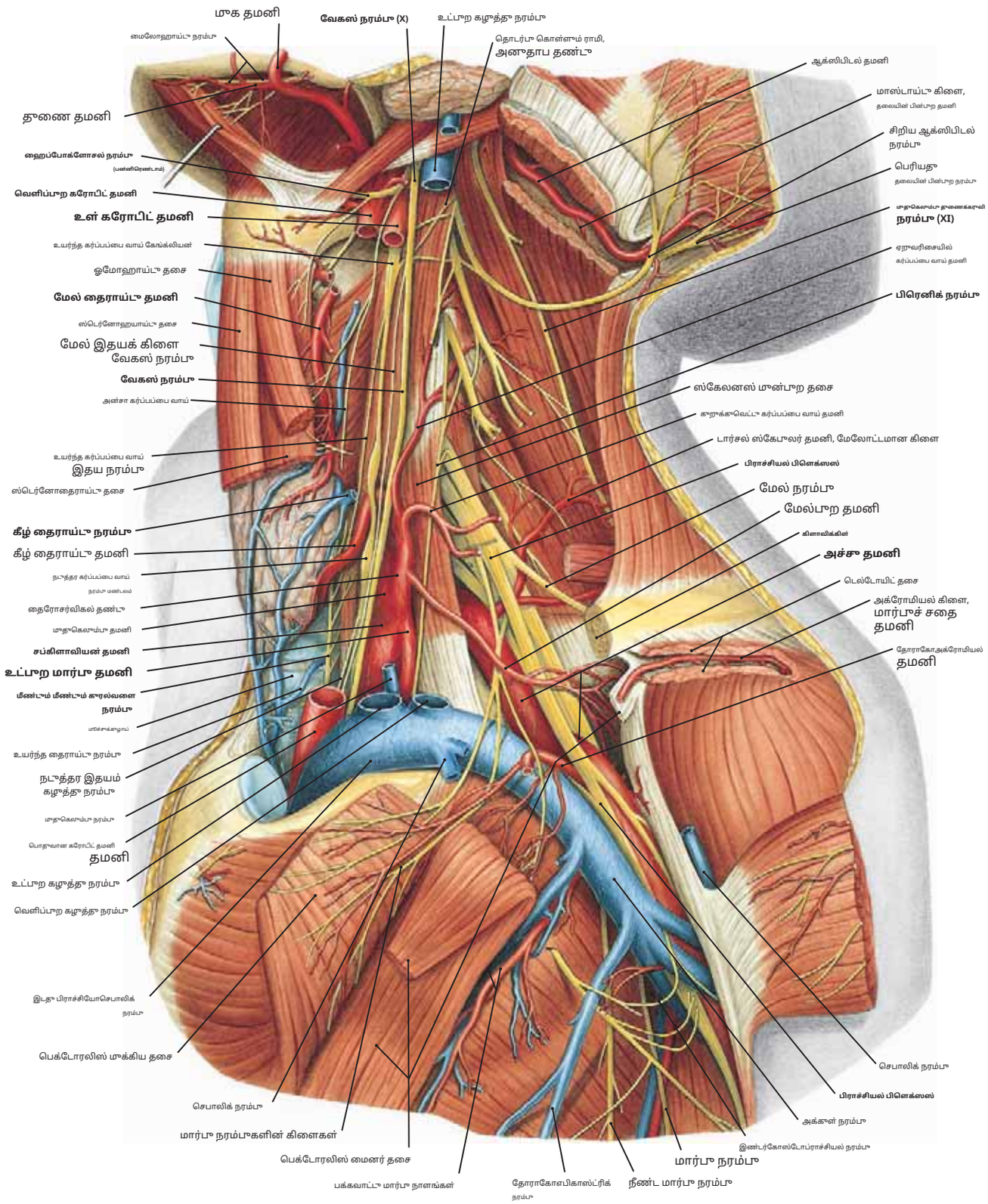

படம் 534 **கழுத்தின் நரம்புகள் மற்றும் இரத்த நாளங்கள், நிலை 6: பிராச்சியல் பிளெக்ஸஸ்**

குறிப்பு: (1) கரோடிட் தமனிகள், கழுத்து நரம்புகள் மற்றும் கிளாவிக்கிள் ஆகியவை அகற்றப்பட்டவுடன், வேர்கள் மற்றும் தண்டுகள்**மூச்சுக்குழாய் பின்னல்**அவை பிரிக்கும்போது வெளிப்படும் அக்ஸிள் உள்ள அக்ஸிள் தமனியைச் சுற்றியுள்ள வடங்களுக்குள்.

(2) தி**அனுதாப தண்டு**கரோடிட் தமனிகளுக்கு ஆழமாக அமைந்து, வேகஸ் நரம்பு மற்றும் வேகஸ் நரம்பின் மேல் இதயக் கிளையுடன் இணைகிறது.

(3) தி**தைராய்டு சுரப்பி, மேல்**மற்றும்**தாழ்வான தைராய்டு தமனிகள்,**மற்றும்**தைராய்டு நரம்புகள்**. அருகாமையையும் கவனியுங்கள்**திரும்பத் திரும்ப வரும் கறுல்வளை நரம்பு** தைராய்டு சுரப்பிக்கு.

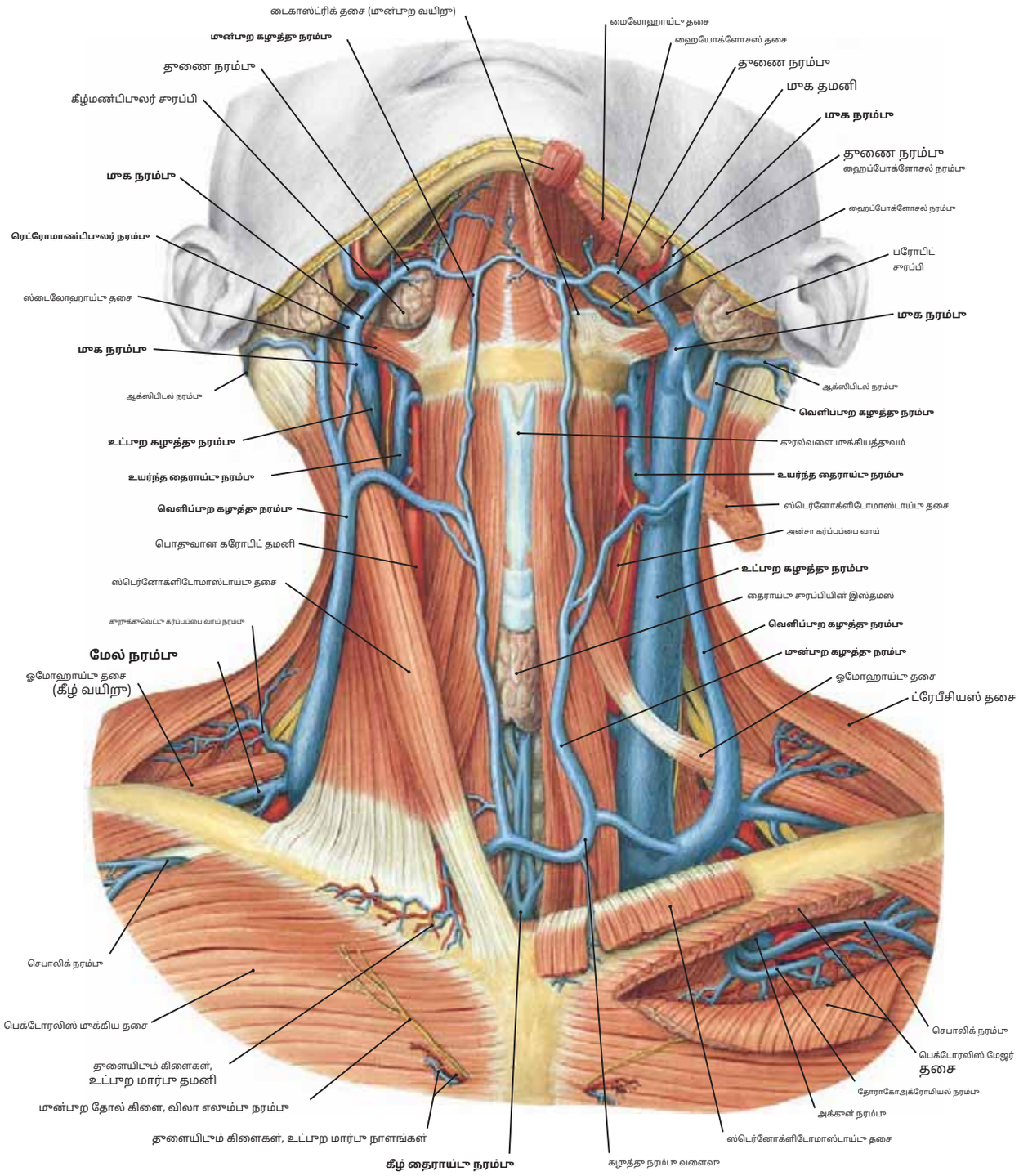

படம் 535 கழுத்து நரம்புகள் மற்றும் இன்ஃப்ராகிளாவிக்குலர் பகுதி

குறிப்பு: (1) தி**நரம்புகளின் கழுத்து அமைப்பு**முன்புற, வெளிப்புற மற்றும் உள் கழுத்து நரம்புகளைக் கொண்டுள்ளது, அனைத்தும் இடது பக்கத்தில் காட்டப்பட்டுள்ளன, அங்கு ஸ்டெர்னோக்ளிடோ-மாஸ்டாய்டு தசை அகற்றப்பட்டது.

(2) தி**முன்புற கழுத்து**மையக் கோட்டிற்கு அருகில் இறங்குகிறது, பெரும்பாலும் சிறியதாக இருக்கும், மேலும் வெளிப்புற கழுத்துப்பகுதிக்குள் பக்கவாட்டில் வடிகிறது.**வெளிப்புற கழுத்து** ஸ்டெர்னோக்ளிடோமாஸ்டாய்டு தசையின் மேற்பரப்பில் செல்கிறது. இது பரோடிட் சுரப்பிக்குள் உருவாகிறது மற்றும் அதன் ஆக்ஸிபிடல், ரெட்ரோமாண்டிபுலர் மற்றும் பின்புற ஆரிகுலர் தூணை ஆறுகள் காரணமாக பெரிதாகிறது. வெளிப்புற கழுத்து, ஸ்கேபுலர் மற்றும் கிளாவிகுலர் பகுதிகளிலிருந்து தூணை ஆறுகளைப் பெற்ற பிறகு தூணை கிளாவியன் நரம்புக்குள் பாய்கிறது.

(3) தி**உட்புற கழுத்து**இது பெரியது மற்றும் மூளை, முகம் மற்றும் கழுத்தில் இருந்து இரத்தத்தை சேகரிக்கிறது. சப்கிளாவியன் எலும்புடன் அதன் சந்திப்பில்,**மூச்சுக்குழாய் நரம்பு** உருவாகிறது.

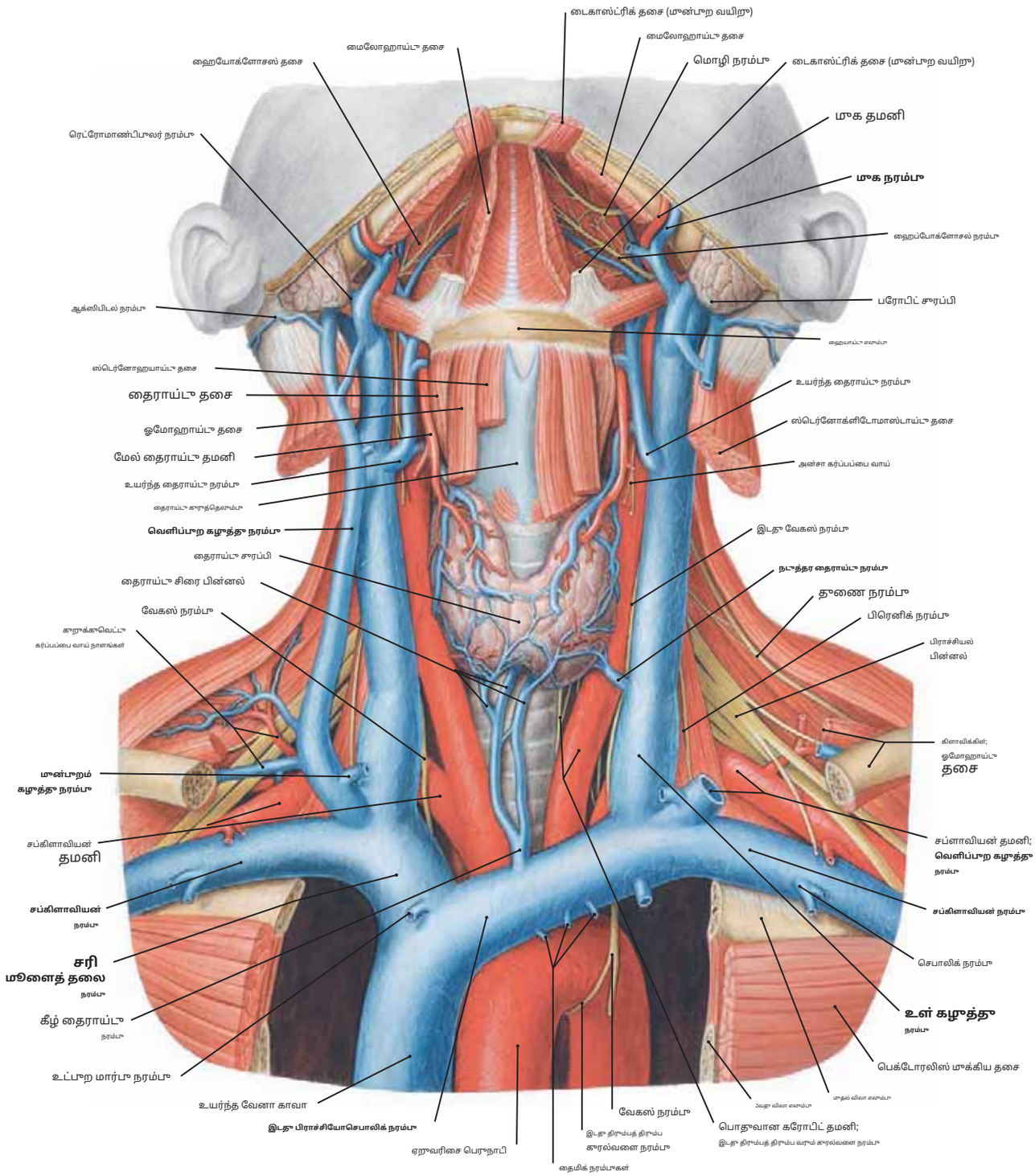

படம் 536 கழுத்தின் ஆழமான தமனிகள் மற்றும் நரம்புகள் மற்றும் மார்புத் தசையின் பெரிய நாளங்கள்

குறிப்பு: (1) கழுத்திலிருந்து ஸ்டெர்னோக்ளிடோமாஸ்டாய்டு மற்றும் பட்டா தசைகள் அகற்றப்பட்டுள்ளன, இதன் மூலம் கரோடிட் தமனிகள், உட்புற ஜுகுலர் ஆகியவற்றை வெளிப்படுத்துகின்றன. நரம்புகள், மற்றும் தைராய்டு சுரப்பி.

(2) முன்புற மார்புச் சுவரின் நடுப்பகுதி, பெருநாடி வளைவு மற்றும் அதன் கிளைகள், பிராக்கியோசெபாலிக் நரம்புகள் மற்றும் அவற்றின் துணை நதிகள், மேல் வேனா காவா மற்றும் வேகஸ் நரம்புகளைக் காட்ட பிரிக்கப்பட்டுள்ளது.

(3) கீழ்மண்டிபுலர் பகுதியில், மைலோஹையாய்டு மற்றும் முன்புற டைகாஸ்ட்ரிக் தசைகள் வெட்டப்பட்டு, மொழி மற்றும் ஹைப்போகுளோசல் நரம்புகள் வெளிப்படுகின்றன.

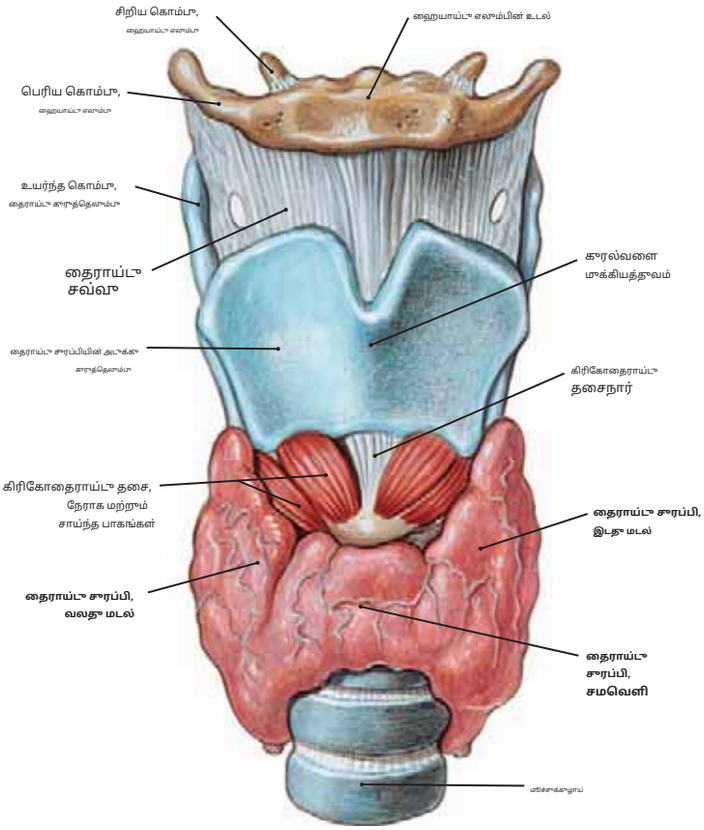

படம் 537.1 குரல்வளை மற்றும் மூச்சுக்குழாய் ஆகியவற்றுடன் தொடர்பைக் காட்டும் தைராய்டு சுரப்பியின் வென்ட்ரல் பார்வை.

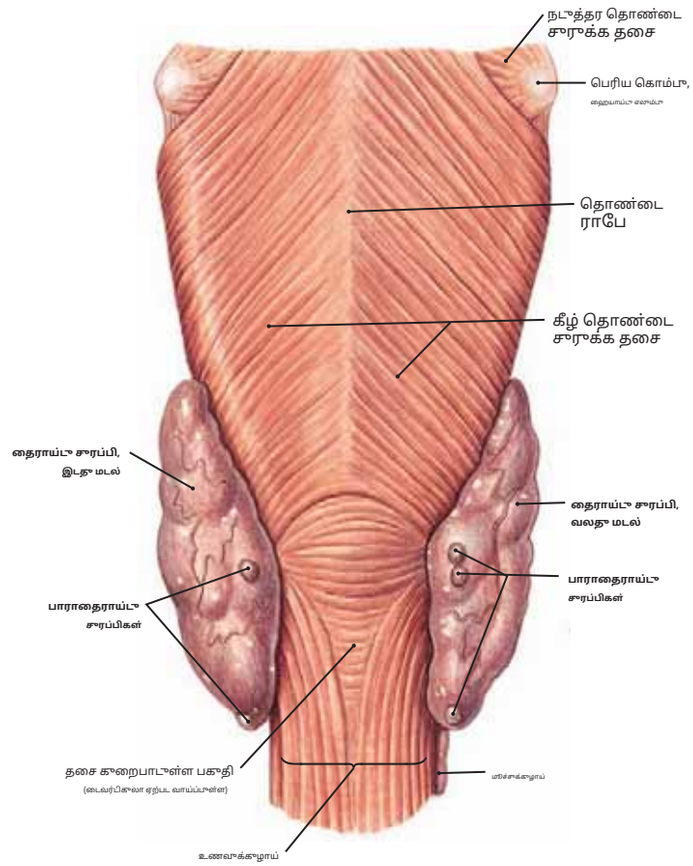

படம் 537.2 தைராய்டு சுரப்பியின் முதுகுப்புறக் காட்சி, தொண்டை மற்றும் பாராதைராய்டு சுரப்பிகளுடன் உள்ள தொடர்பைக் காட்டுகிறது.

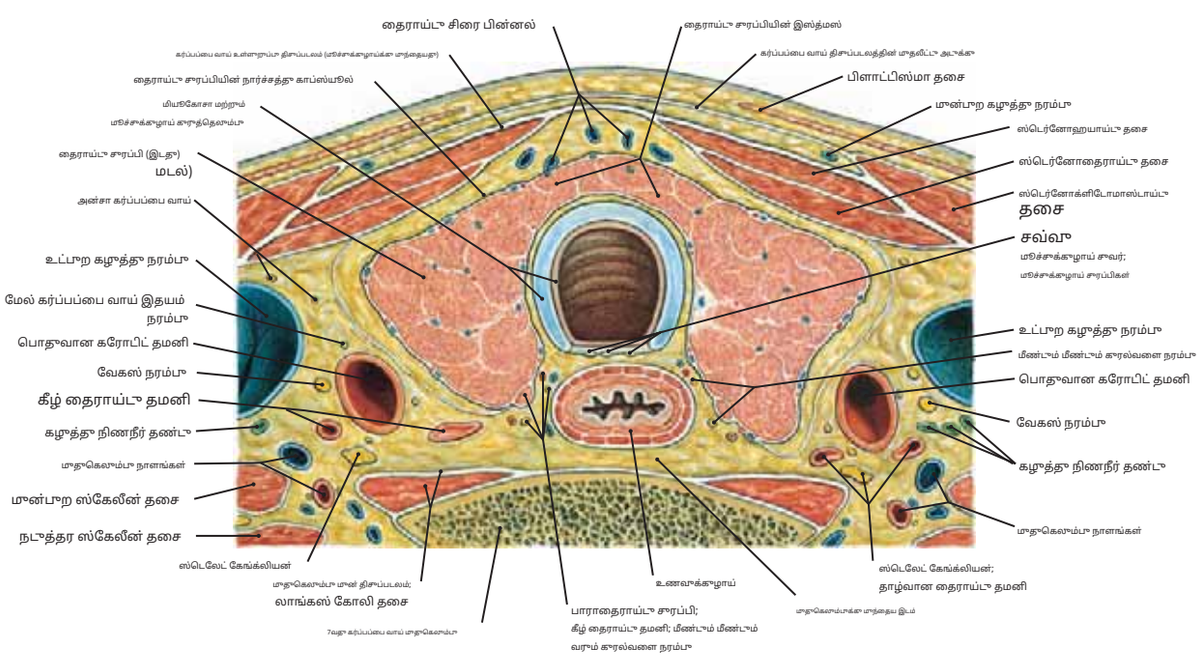

படம் 537.3 C7 முதுகெலும்பின் மட்டத்தில் முன்பாற கழுத்தின் குறுக்குவெட்டு

குறிப்பு: தைராய்டு சுரப்பியின் இஸ்த்மஸ் மற்றும் மடல்களுக்கும் மூச்சுக்குழாய்க்கும் உள்ள தொடர்பைக் கவனியுங்கள். தைராய்டு சுரப்பியின் போஸ்ட்ரோமெடியல் எல்லையில் உள்ள பாராதைராய்டு சுரப்பிகள், மீண்டும் மீண்டும் வரும் குரல்வளை நரம்புகள் மற்றும் கீழ் தைராய்டு தமனிகளின் இருப்பிடத்தையும் கவனிக்கவும்.

படம் 538.1 தைராய்டு சுரப்பியின் சிண்டிஸ்கேன

<

குறிப்பு: (1) ஒரு சிண்டிஸ்கேன் (சிண்டிகிராம், சிண்டிகிராஃப் அல்லது காமா) படம்) என்பது ஒரு சிண்டில்லேஷன் ஸ்கேனர் அல்லது காமா கேமரா மூலம் கண்டறியப்பட்ட காமா-உமிழும் கதிரியக்கப் பொருளின் முழு உடலிலும் (முழு-உடல் ஸ்கேன்) அல்லது ஒரு உறுப்பில் பரவலின் காட்சி பிரதிநிதித்துவமாகும்.

(2) கதிரியக்க அயோடின் (^{123} துகிI) மற்றும் டெக்னீசியம்-99m (^{99m}Tc) தைராய்டு சுரப்பியைப் படம்பிடிப்பதற்கான சிறந்த பண்புகளைக் கொண்டுள்ளன, மேலும் பிந்தைய ரேடியோஐக்ளைடு ஊசி போட்ட 35 நிமிடங்களுக்குப் பிறகு இந்தப் படத்தைப் பெறப் பயன்படுத்தப்பட்டது.

(3) தைராய்டு பாற்றுநோயை அகற்றிய பிறகு, தைராய்டு கட்டிகள் மற்றும் கட்டிகளைக் கண்டறிவதற்கு இந்த நுட்பம் பயன்படுத்தப்படுகிறது. இது தைராய்டு சுரப்பியின் படுக்கையிலும் உடல் முழுவதும் உள்ள தைராய்டு சுரப்பி திசுக்களின் கட்டிகளையும் கண்டறியப் பயன்படுகிறது.

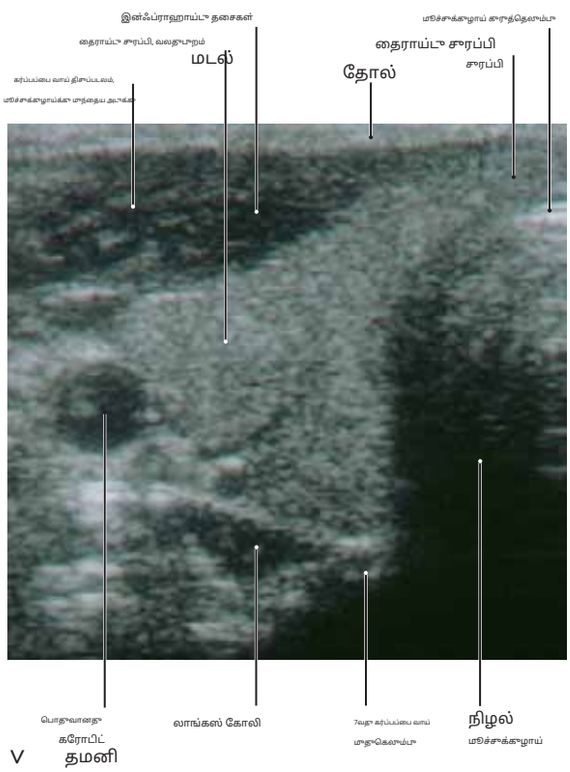

படம் 538.2 தைராய்டு சுரப்பியின் அல்ட்ராசவுண்ட் ஸ்கேன்

குறிப்பு: இது ஒரு கிடைமட்ட அல்ட்ராசவுண்ட் ஸ்கேன் ஆகும், இதில் ஒலி வென்ட்ரோடார்சல் திசையில் செலுத்தப்படுகிறது.

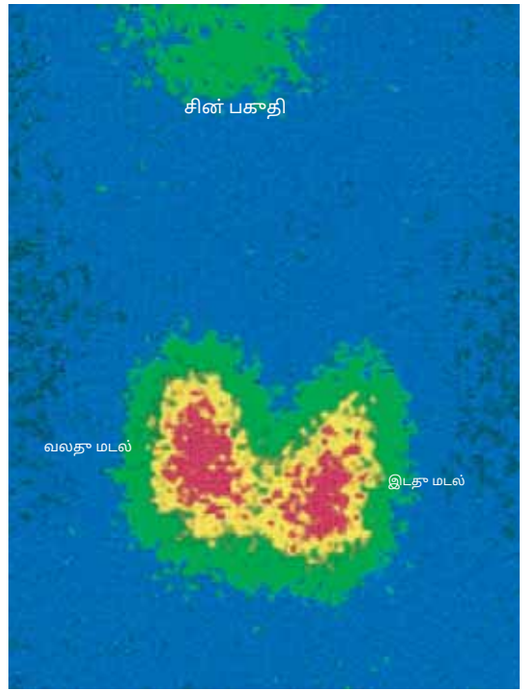

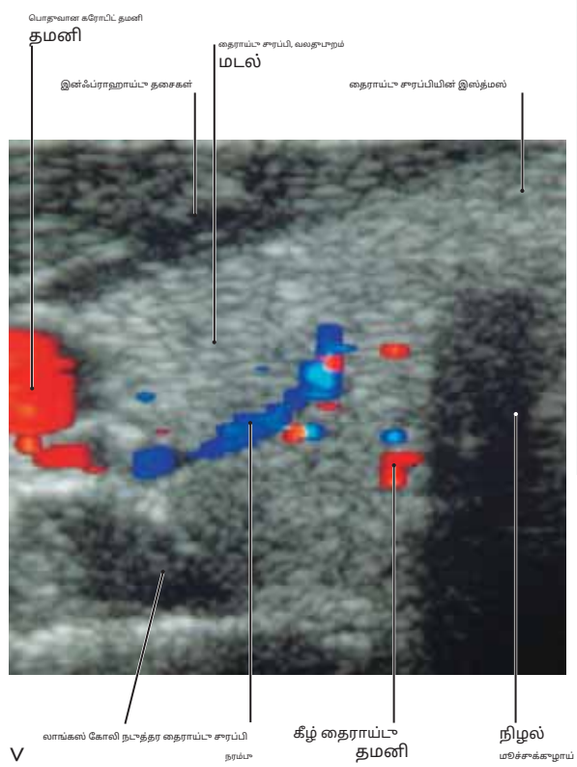

படம் 538.3 தைராய்டு சுரப்பியின் அல்ட்ராசவுண்ட் ஸ்கேன்

குறிப்பு: இந்த ஸ்கேன் இரத்த ஓட்டத்தின் திசையைக் காட்டுகிறது (வண்ண ஓட்டம் டாப்ளர் சோனோகிராம்).

சிவப்பு = பிரான்ஸ்பியூசரை நோக்கி (தமனிகள்) நீலம் = பிரான்ஸ்பியூசரை விட்டு விலகி (நரம்புகள்)

>

படம் 538.4 பெரிதாக்கப்பட்ட தைராய்டு (பெரும்பாலும் கிரேவ்ஸ் நோய் என்று அழைக்கப்படுகிறது)

கிரேவ்ஸ் நோயின் பொதுவான அறிகுறிகளில் கோயிட்டர் (இங்கே காண்க), லேசான நடுக்கம், அதிகரித்த பதட்டம் மற்றும் உணர்ச்சி உறுதியற்ற தன்மை, வெப்பத்திற்கு சகிப்புத்தன்மையின்மை, அதிகரித்த வியர்வை, எடை இழப்பு மற்றும் வலிமை குறைதல் ஆகியவை அடங்கும் என்பதை நினைவில் கொள்க. (ஹாரிசன், டி.ஆர், மற்றும் இசெல்பேச்சர், கே.ஜே.*ஹாரிசனின் உள் மருத்துவக் கொள்கைகள்*, 9வது பதிப்பு. நியூயார்க்: மெக்ரா-ஹில், 1980.)

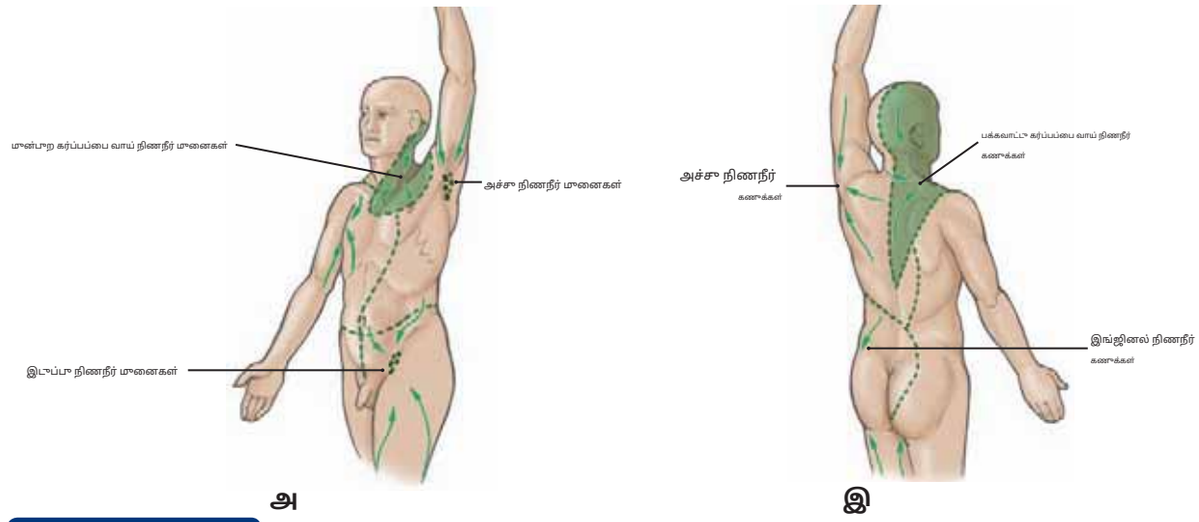

படம் 539.1A மற்றும் B மான்பறம் (A) மற்றும் பின்பறத்தில் உள்ள நிணநீர் மானையங்களின் வடிகால் வடிவங்கள் (B) B இன் அம்சங்கள்

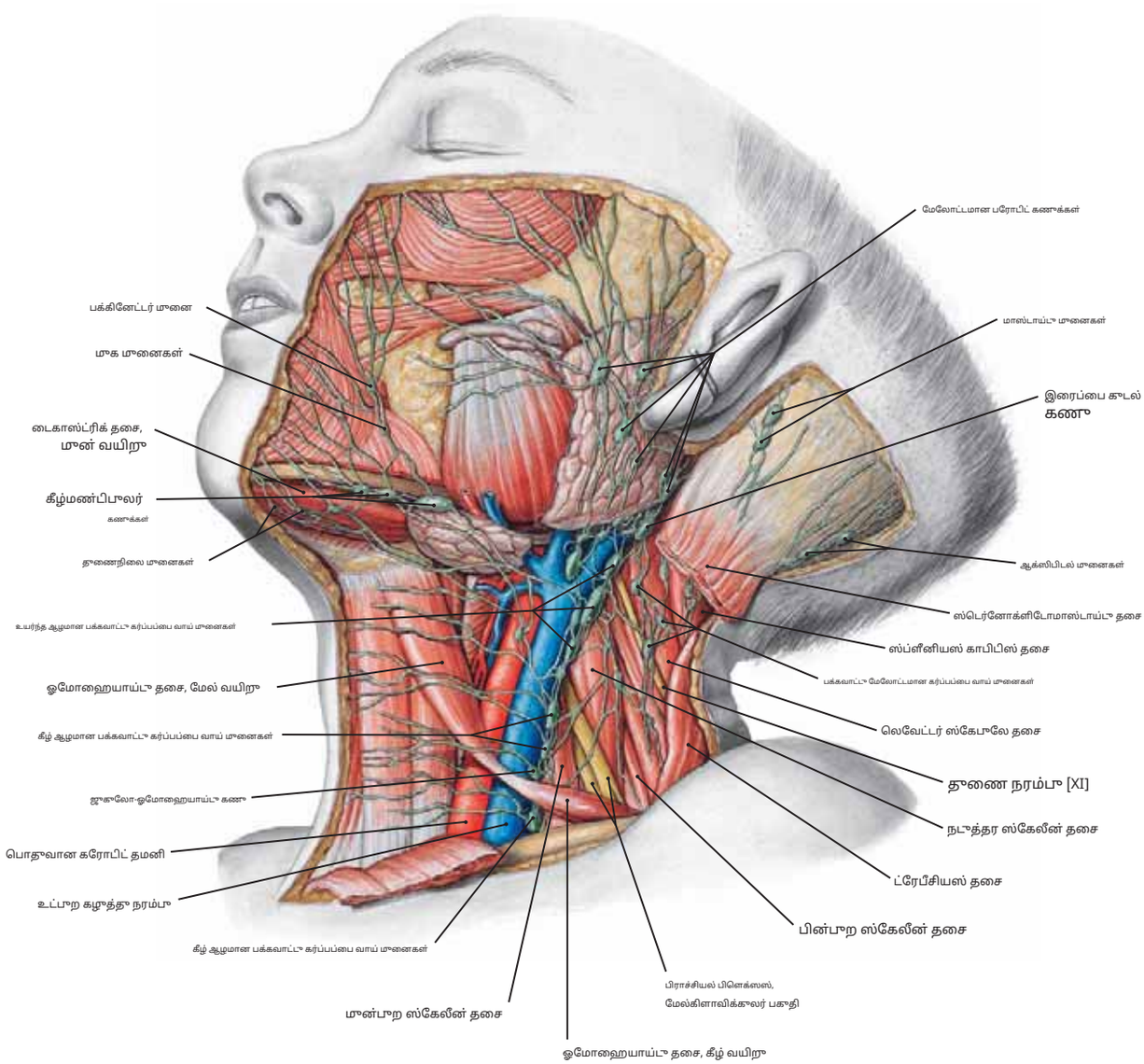

படம் 539.2 8 வயது சிறுவனின் மாகம் மற்றும் கழுத்தின் மேலோட்டமான மானைகள்

குறிப்பு: பிளாட்டிஸ்மா தசை அகற்றப்பட்டு, ஸ்டெர்னோக்ளிடோமாஸ்டாய்டு தசை பிரிக்கப்பட்டுள்ளது.

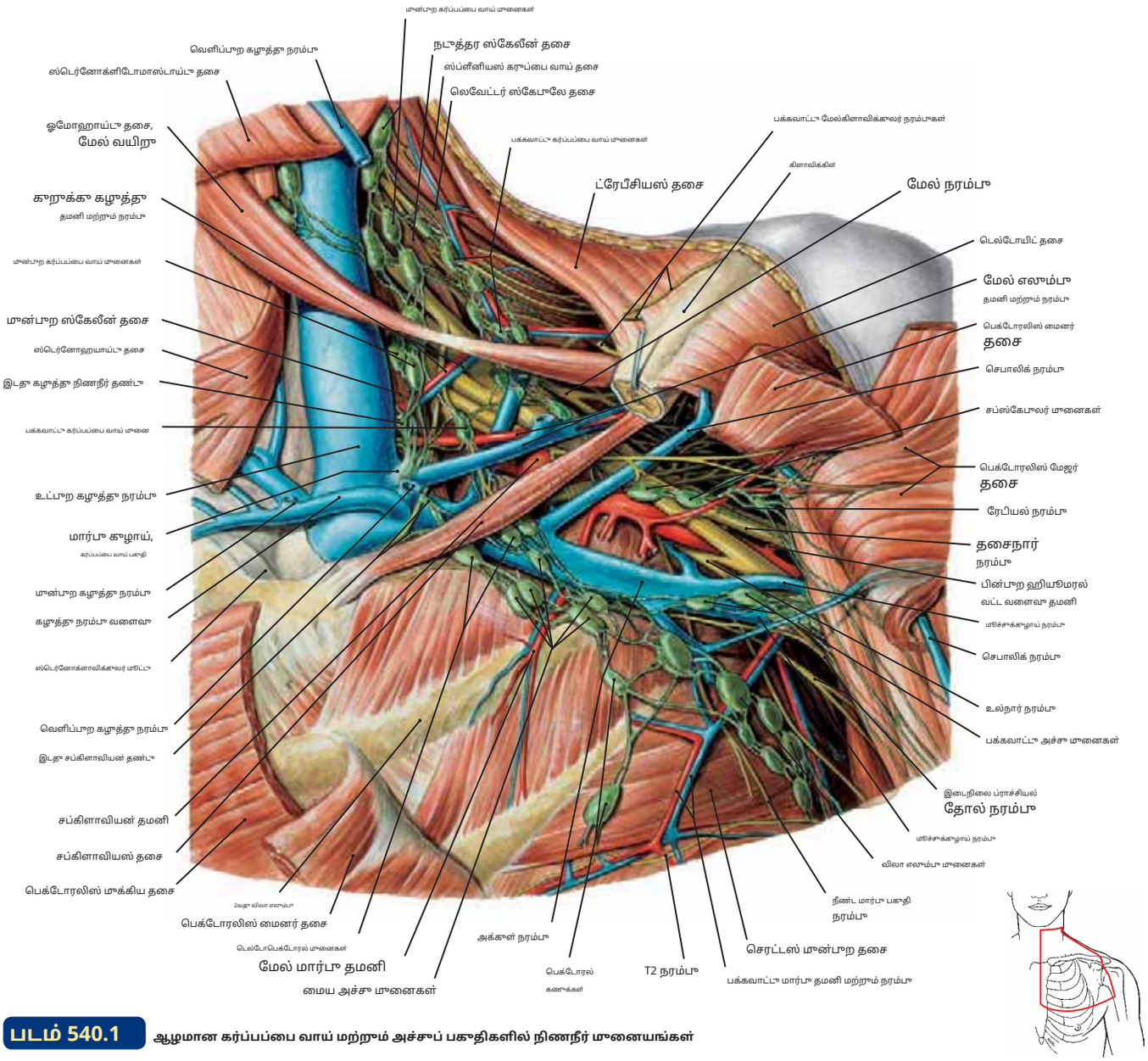

படம் 540.1 ஆழமான கர்ப்பப்பை வாய் மற்றும் அச்சுப் பகுதிகளில் நிணநீர் மானையங்கள்

குறிப்பு: பெரும்பாலான கிளாவிக்கிள் மற்றும் பெக்டோரலிஸ் தசைகள் அகற்றப்பட்டுள்ளன.

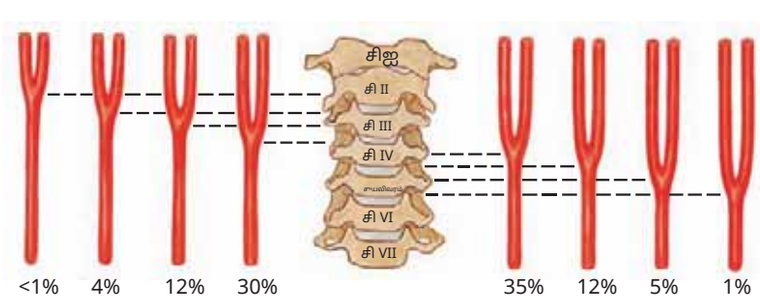

படம் 540.2 பொதுவான கரோடிட் தமனியின் பிளவுக்கு முதுகெலும்பு மட்டத்தில் உள்ள மாறுபாடுகள்.

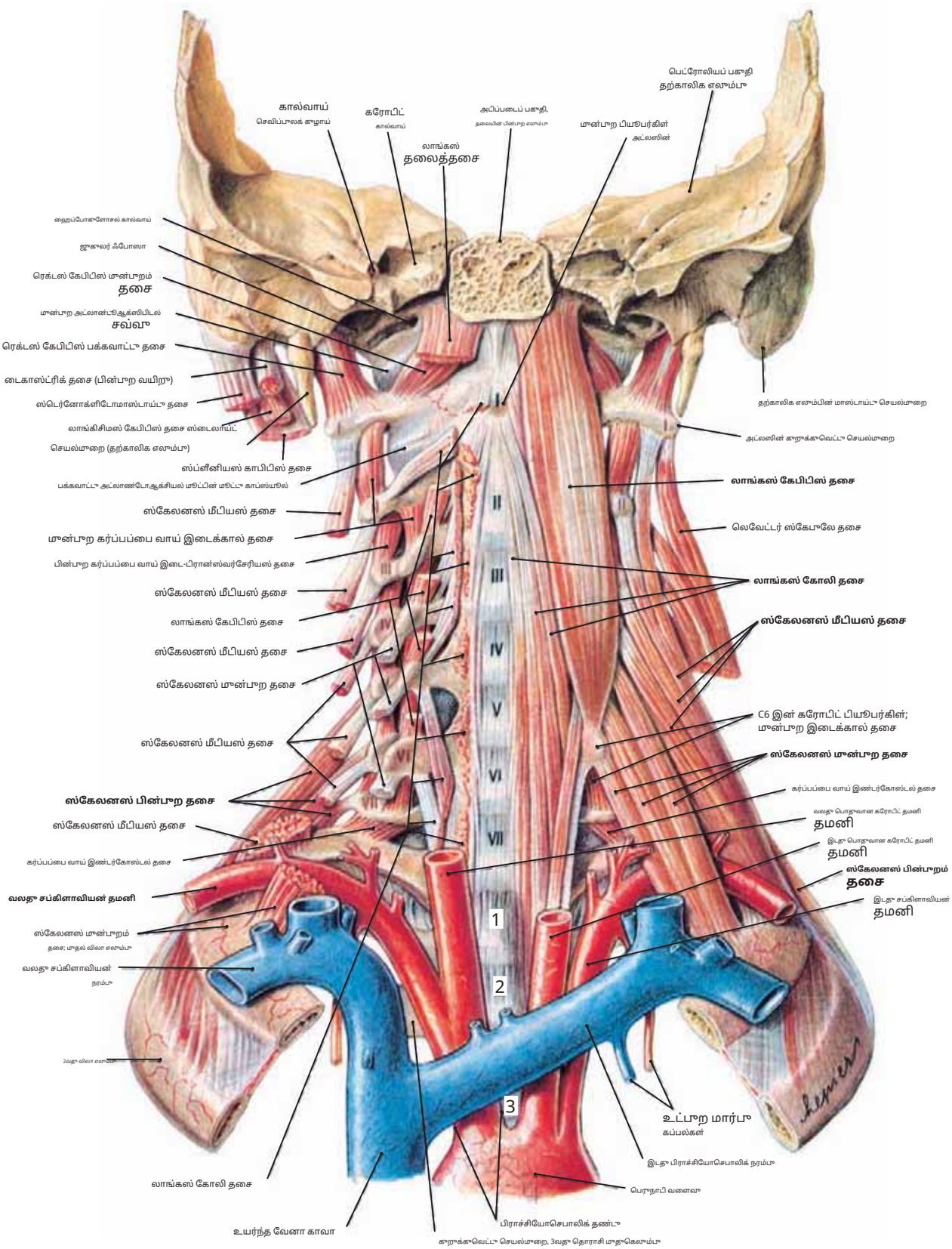

படம் 541 **முன் மூதுகெலும்புப் பகுதி மற்றும் கழுத்தின் வேர் (முன்பாறக் காட்சி)**

குறிப்பு: (1) மாதிரியின் வலதுபுறத்தில், லாங்கஸ் கோலி, லாங்கஸ் கேபிடிஸ் மற்றும் ஸ்கேலீன் தசைகள் அகற்றப்பட்டு, கறுக்கவெட்டு செயல்முறைகளை வெளிப்படுத்துகின்றன.

இந்த தசைகள் இணைக்கப்பட்டுள்ள கர்ப்பப்பை வாய் மூதுகெலும்புகள்.

(2) இரண்டு நீண்ட (லாங்கஸ் கோலி மற்றும் லாங்கஸ் கேபிடிஸ்) மற்றும் இரண்டு குறுகிய (ரெக்டஸ் கேபிடிஸ் முன்பாற மற்றும் பக்கவாட்டு) முன் மூதுகெலும்பு தசைகள் உள்ளன. இவை தலை மற்றும் கழுத்தை முன்னோக்கி வளைத்து, தலை மற்றும் கழுத்தை பக்கவாட்டில் வளைக்கின்றன.

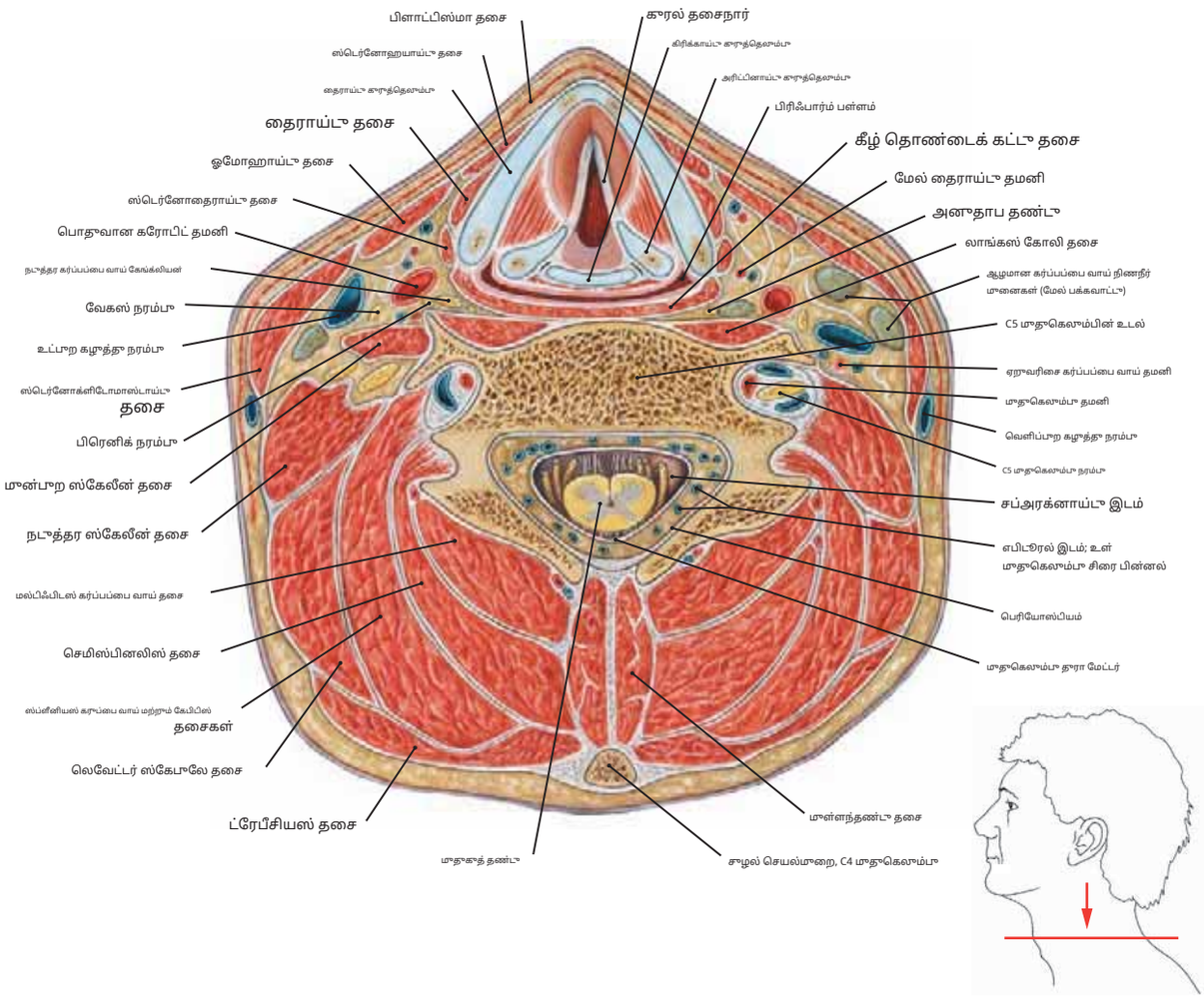

படம் 542 C5 முதுகெலும்பு மட்டத்தில் கழுத்தின் குறுக்குவெட்டு

முதுகெலும்புக்கு முந்தைய தசைகள்

தசை	தோற்றம்	செருகல்	உள்நோக்கம்	செயல்
உயர்ந்த சாய்ந்த பகுதி				
லாங்கஸ் கோலி	முன்புற பியூபர்கிள்கள் மூன்றாவது, நான்காவது மற்றும் ஐந்தாவது கர்ப்பப்பை வாய் முதுகெலும்புகளின் குறுக்குவெட்டு செயல்முறைகள்	அட்லஸின் முன்புற வளைவின் பியூபர்கிள்	வென்ட்ரல் கிளைகள் C2 முதல் C6 வரை முதுகெலும்பு நரம்புகள்	
தாழ்வான சாய்வான பகுதி				
	முதல் இரண்டு அல்லது மூன்று தொராசி முதுகெலும்புகளின் உடல்களின் முன்புற மேற்பரப்பு	ஐந்தாவது மற்றும் ஆறாவது கர்ப்பப்பை வாய் முதுகெலும்புகளின் குறுக்குவெட்டு செயல்முறைகளின் முன்புற பியூபர்கிள்கள்		கழுத்தின் பலவீனமான நெகிழ்வு; சற்று சுழலும் மற்றும் கழுத்தை பக்கவாட்டில் வளைக்கிறது
செங்குத்து பகுதி				
	கடைசி மூன்று கர்ப்பப்பை வாய் மற்றும் மேல் மூன்று தொராசி முதுகெலும்புகளின் முன் பக்கவாட்டு மேற்பரப்புகள்	இரண்டாவது, மூன்றாவது மற்றும் நான்காவது கர்ப்பப்பை வாய் முதுகெலும்புகளின் உடல்களின் முன்புற மேற்பரப்புகள்		
லாங்கஸ் கேபிடிஸ்	மூன்றாவது, நான்காவது, ஐந்தாவது மற்றும் ஆறாவது கர்ப்பப்பை வாய் முதுகெலும்புகளின் குறுக்குவெட்டு செயல்முறைகளிலிருந்து தசைநார் சறுக்கல்களால்	ஆக்ஸிபிடல் எலும்பின் அபிப்படைப் பகுதியின் கீழ் மேற்பரப்பு	கிளைகள் முன்புற ராமி C1, C2, மற்றும் C3 நரம்புகள்	தலை மற்றும் மேல் கர்ப்பப்பை வாய் முதுகெலும்பை வளைக்கிறது.
ரெக்டஸ் கேபிடிஸ் முன்புறம்	அட்லஸின் பக்கவாட்டு வெகுஜனத்தின் முன்புற மேற்பரப்பு மற்றும் அதன் குறுக்குவெட்டு செயல்முறை	ஆக்ஸிபிடல் எலும்பின் அபிப்படைப் பகுதியின் கீழ் மேற்பரப்பு	இழைகள் முன் கிளைகள் C1 மற்றும் C2	தலையை வளைத்து, நிலைப்படுத்த உதவுகிறது. அட்லாண்டூஆக்சிபிடல் மூட்டு
ரெக்டஸ் கேபிடிஸ் லேட்டரலிஸ்	அட்லஸின் குறுக்குவெட்டு செயல்முறையின் மேல் மேற்பரப்பு	ஆக்ஸிபிடல் எலும்பின் ஜுகுலர் செயல்முறையின் கீழ் மேற்பரப்பு	முன்புற கிளைகள் C1 மற்றும் C2 நரம்புகள்	தலையை பக்கவாட்டில் ஒரே பக்கமாக வளைக்கிறது

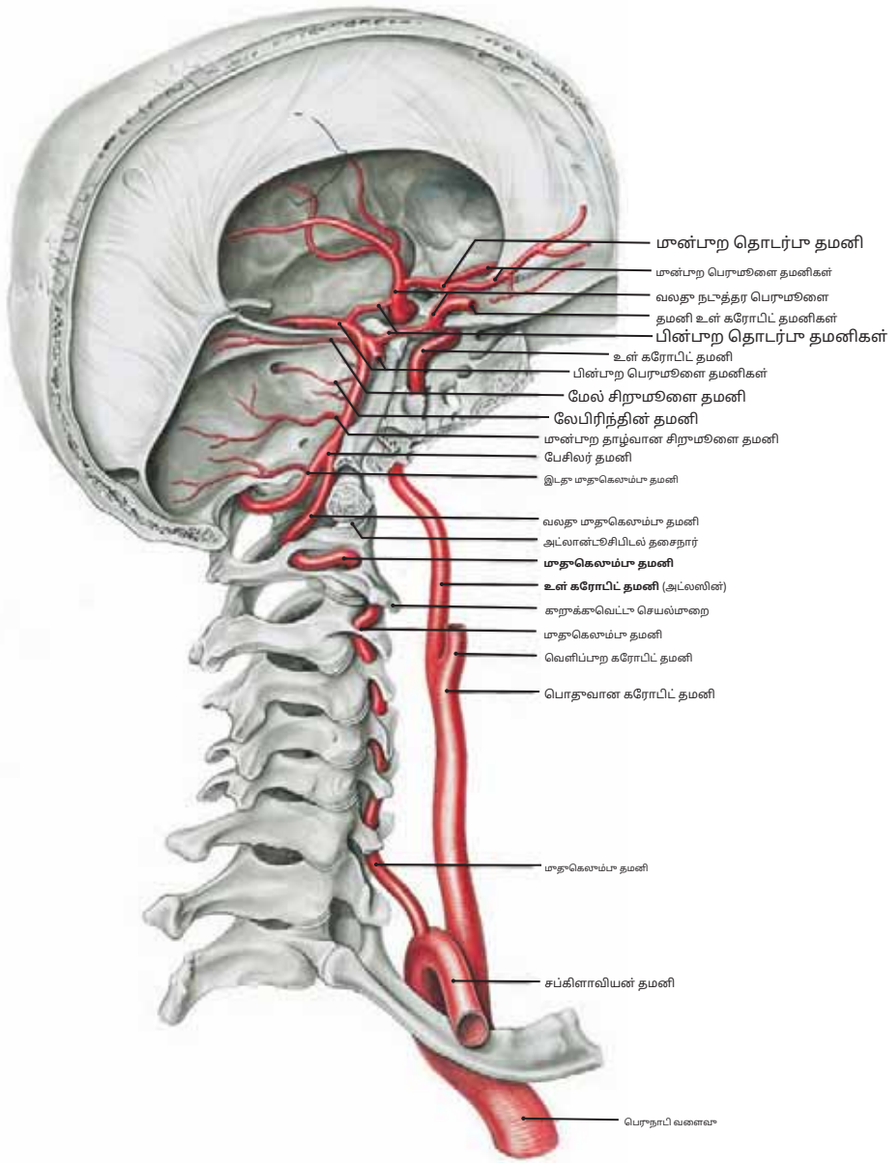

படம் 543.1 மூதுகெலும்பு மற்றும் உள் கரோடிட் தமனிகள்

குறிப்பு: (1) உட்பற கரோடிட் மற்றும் மூதுகெலும்பு தமனிகள் இரண்டும் கழுத்தில் உயர்ந்து மூளைக்கு இரத்தத்தை வழங்குவதற்காக மண்டை ஓட்டின் குழிக்குள் நுழைகின்றன. இருப்பினும் மூதுகெலும்பு தமனிகள் மண்டை ஓட்டுக்குள் நுழைவதற்கு முன்பு கழுத்தில் சில மூதுகெலும்பு மற்றும் தசை கிளைகளை வெளியிடுகின்றன, உட்பற கரோடிட் தமனிகள் கழுத்தில் கிளைகளைக் கொண்பிருக்கவில்லை.

(2) இதன் தோற்றம்**மூதுகெலும்பு தமனி**சப்கிளாவியன் எலும்பிலிருந்து கழுத்தில் மேலேறி, கர்ப்பப்பை வாய் மூதுகெலும்புகளின் குறுக்குவெட்டு செயல்முறைகளில் ஃபோரமினா வழியாக செல்கிறது.

(3) இரண்டு மூதுகெலும்பு தமனிகள் இணைந்து உருவாகின்றன**அடிப்படை தமனி**இந்த இரத்த நாளம் மூளைத்தண்டின் வயிற்றுப் பகுதியில் செல்கிறது.

(4) தி**உள் கரோடிட் தமனி**பொதுவான கரோடிட் தமனியின் இரு பிரிவிலிருந்து தொடங்கி, அதன் நுழைவாயிலில், கல்லீரலின் பகுதியில் உள்ள கரோடிட் கால்வாயில் ஏறுகிறது.

rtou

விட்டி.

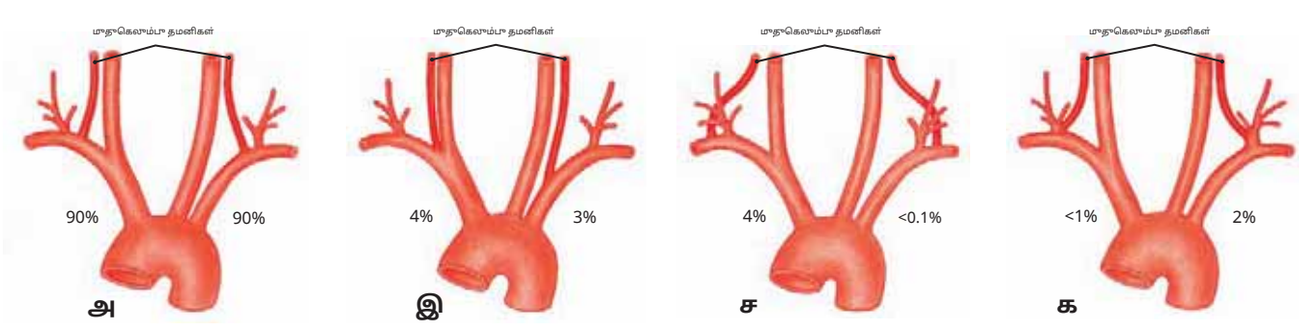

படம் 543.2 மூதுகெலும்பு தமனிகளின் தோற்றத்தில் மாறுபாடுகள் (மற்றும் சதவீதங்கள்)

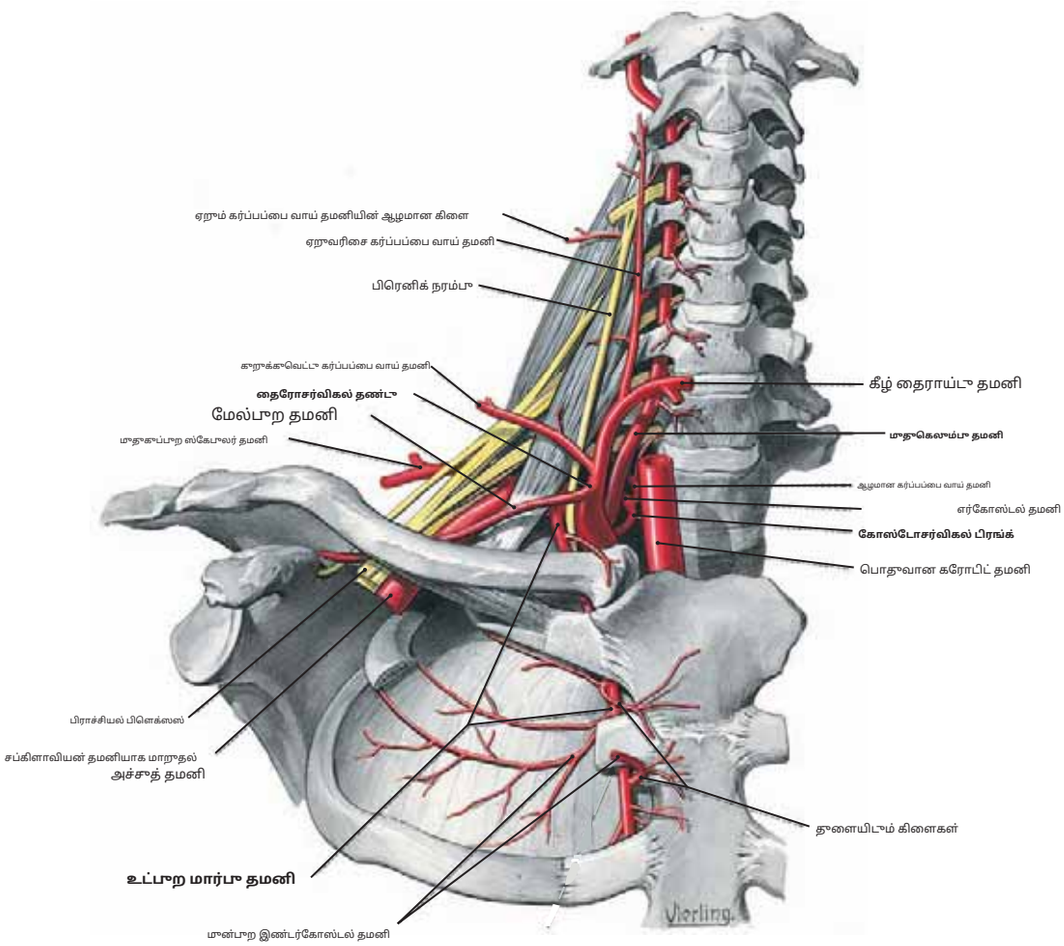

படம் 544.1 **வலது சப்கிளாவியன் தமனி மற்றும் அதன் கிளைகள்**

குறிப்பு: (1) வலது சப்கிளாவியன் தமனி பிராக்கியோசெபாலிக் உடற்பகுதியிலிருந்து எழுகிறது, இருப்பினும் இடதுபுறத்தில் அது பெருநாடியிலிருந்து கிளைக்கிறது. இது கழுத்தின் வேர், பக்கவாட்டில் வளைந்து, பின்னர் முதல் விலா எலும்புக்கும் கிளாவிக்கிளுக்கும் இடையில் இறங்கி அச்சு தமனியாக மாறுகிறது.

(2) சப்கிளாவியன் தமனி பொதுவாக நான்கு முக்கிய கிளைகளையும், சில நேரங்களில் ஐந்து கிளைகளையும் கொண்டுள்ளது. இவை**முதுகெலும்பு தமனி**, தி**உட்புற மார்பு தமனி**,தி **தைரோசர்விகல் தண்டு**,மற்றும்**விலா எலும்பு தண்டு**.

(3) சுமார் 40% உடல்களில், ஒரு உள்ளது**முதுகுத் தோள்பட்டை தமனி**சப்கிளாவியன் எலும்பிலிருந்து நேரடியாக எழுகிறது. எனவே, இந்தப் பகுதியில் மேல்புற தமனி, கறுக்குவெட்டு கர்ப்பப்பை வாய் தமனி, மற்றும் இந்த பிந்தைய பாத்திரத்தின் மேலோட்டமான மற்றும் ஆழமான கிளைகள், மேலோட்டமான கர்ப்பப்பை வாய் தமனி மற்றும் இறங்கு ஸ்கேபுலர் தமனி போன்ற பாத்திரங்களின் தோற்றத்தில் கணிசமான மாறுபாடு உள்ளது. (இந்த பாத்திரங்களின் முழுமையான விளக்கத்திற்கு காண்க: கிளெமென்ட் சிபி, பதிப்பு. *மனித உடலின் கிரேயின் உடற்கூறியல்*,30வது பதிப்பு, லியா & ஃபெபிகர், பிலடெல்பியா, 1985:703–709.)

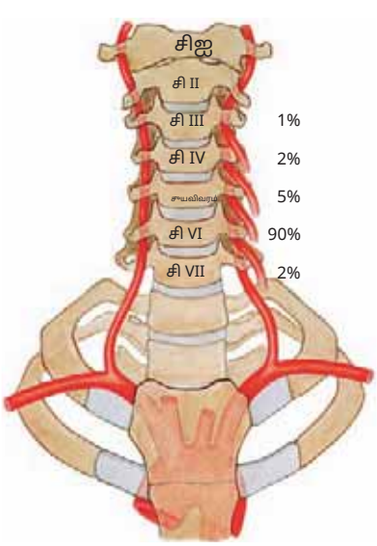

> **படம் 544.2** **கர்ப்பப்பை வாய் முதுகெலும்புகளின் கறுக்குவெட்டுத் தளைக்குள் முதுகெலும்பு தமனி நுழையும் மட்டத்தில் ஏற்படும் மாறுபாடுகள்.**

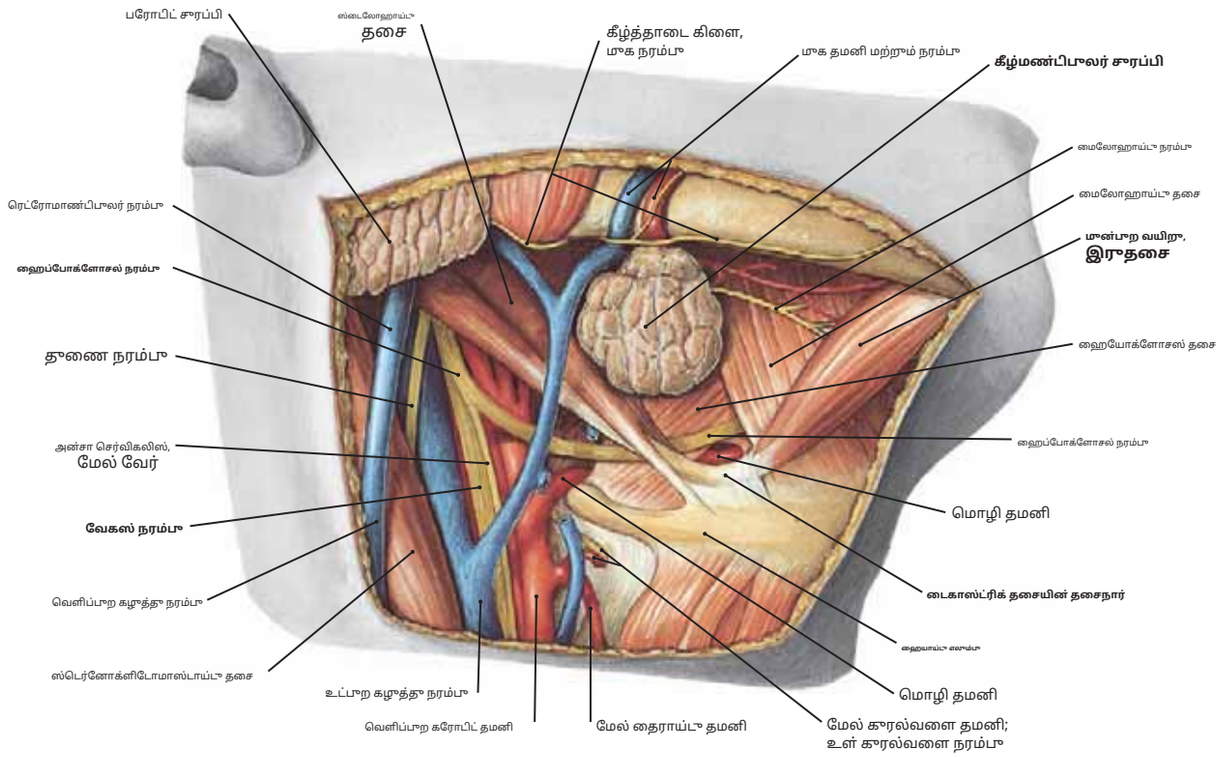

படம் 545.1 வலது **கீழ்மண்டிபுலர் மூக்கோணம் மற்றும் கீழ்மண்டிபுலர் சுரப்பி**

குறிப்பு: தி**கீழ்த்தாடை மூவர்**

மூக்கோணம் எனது மூலம் உருவாகிறது

தரை

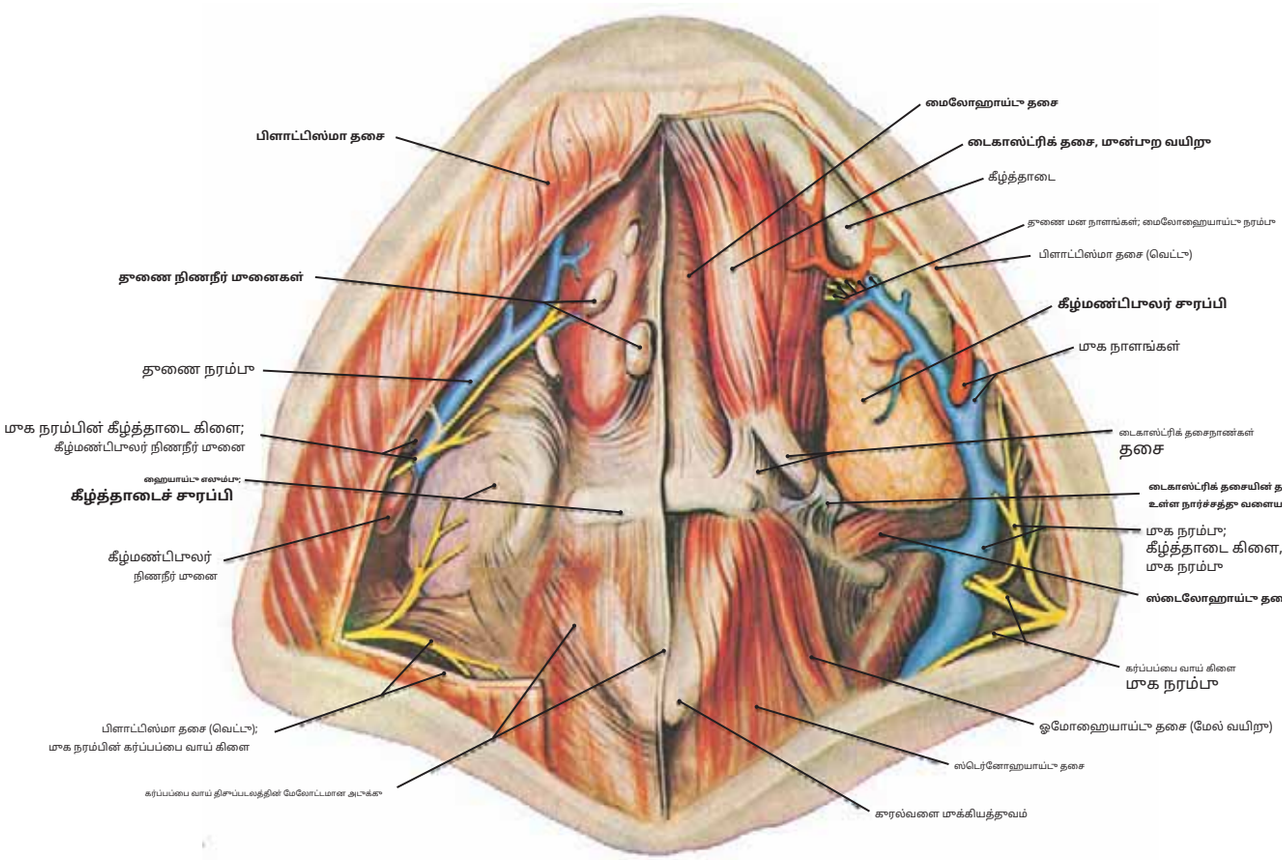

படம் 545.2 தூணை**மண்டிபுலர் மற்றும் தூணைமண்டலப் பகுதிகள் (பிரித்தல் நிலைகள் 1 மற்றும் 2)**

குறிப்பு: பிரித்தெடுப்பதில்**நிலை 1**(வாசகரின் இடதுபுறம்), பிளாட்டிஸ்மாவுடன் சூப்பிய மேலோட்டமான திசுப்படலம் திறக்கப்பட்டுள்ளது, இது சப்மாண்டிபுலர் சுரப்பி மற்றும் நிணநீர் முனைகளைக் காட்டுகிறது. பிரித்தெடுத்தலில்**நிலை 2**(வாசகரின் வலதுபுறம்), கர்ப்பப்பை வாய் திசுப்படலத்தின் மேலோட்டமான அடுக்கு திறக்கப்பட்டுள்ளது, இது டைகாஸ்ட்ரிக், மைலோஹாய்டு மற்றும் ஸ்டைலோஹாய்டு தசைகளைக் காட்டுகிறது.

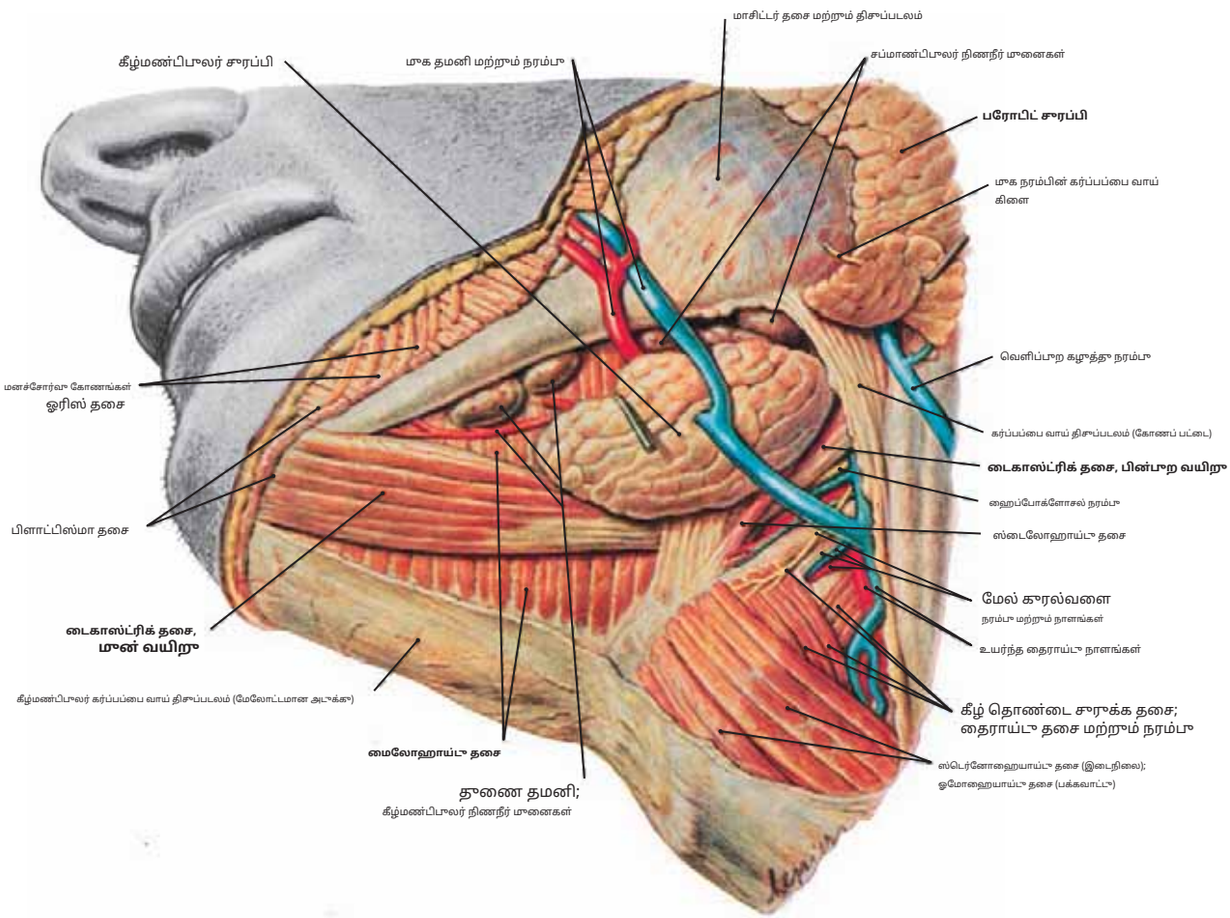

படம் 546.1 இடது தணைமண்டிபுலர் முக்கோணம் மற்றும் தணைமண்டிபுலர் சுரப்பி (கீழே இருந்து பார்க்கப்பட்டது)

குறிப்பு: கீழ்மண்டிபுலர் முக்கோணத்தைக் கடப்பது என்பது **முக நரம்பு முன்புறம்** மற்றும் **முக தமனி**. மேலும் கவனிக்கவும் **கீழ்த்தாடைக்கு கீழ்** மற்றும் **பரோடிட் சுரப்பிகள்** மற்றும் **கீழ்மண்டிபுலர் நிணநீர் முனைகள்**.

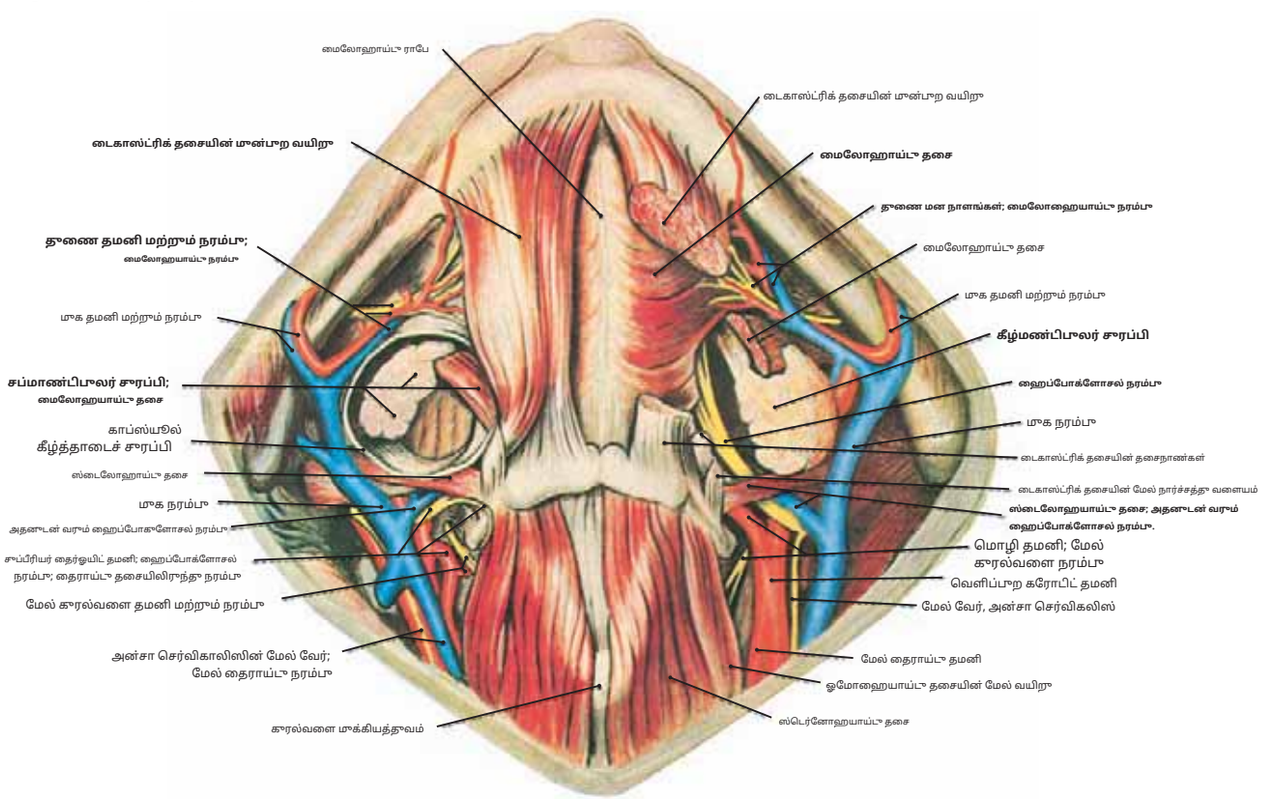

படம் 546.2 சப்மாண்டிபுலர் மற்றும் சப்மென்டல் பகுதிகள் (பிரித்தல் நிலைகள் 3 மற்றும் 4)

குறிப்பு: பிரித்தெடுப்பதில் **நிலை 3** (வாசகரின் இடதுபுறம்), சப்மண்டிபுலர் சுரப்பியின் பெரும்பகுதி அகற்றப்பட்டு, வெளிப்படுத்துகிறது **தணை நரம்பு** மற்றும் **மைலோஹையாய்டு நரம்பு**. இல் **நிலை 4** (வாசகரின் வலதுபுறம்), முன்புற டைகாஸ்ட்ரிக் நரம்பு மற்றும் மைலோஹாய்டு நரம்பின் ஒரு பகுதி அகற்றப்பட்டு, **வாய்மூட்டு நரம்பு** மற்றும் **தணை நரம்பு**.

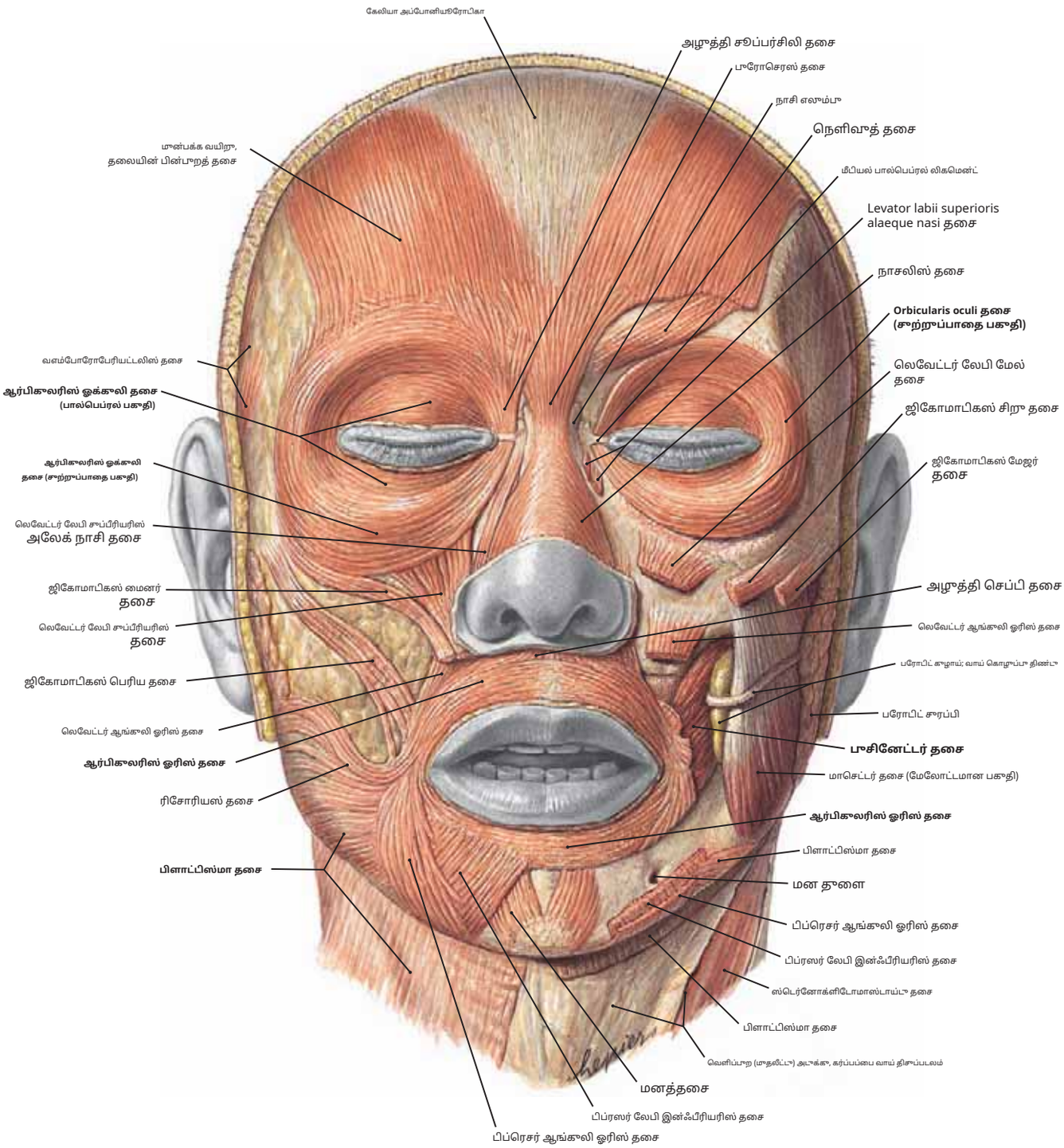

படம் 547 முகபாவனை தசைகள் (முன்புறக் காட்சி)

குறிப்பு: (1) முகபாவனைக்கான தசைகள் மேலோட்டமான திசுப்படலத்தின் அடுக்குகளுக்குள் அமைந்துள்ளன. மீசோடெர்மில் இருந்து உருவாகியுள்ளன.**இரண்டாவது கிளை வளைவு**, அவை அந்த வளைவின் நரம்பு, ஏழாவது மண்டை ஓடு அல்லது**முக நரம்பு**.

(2) முக தசைகளை பின்வருமாறு தொகுக்கலாம்: (அ) தசைகள்**உச்சந்தலை**, (b) தசைகள்**வெளிப்புற காது**, (c) தசைகள்**கண்ணிமை**, (ff) தி**நாசி தசைகள்**, மற்றும் (இ) தி**வாய் தசைகள்**. சில முக தசைகளின் எல்லைகள் எளிதில் வரையறுக்கப்படுவதில்லை. தி**பிளாட்டிஸ்மா தசை**கழுத்து வரை நீண்டிருந்தாலும், முகக் கழுவையும் சேர்ந்தது.

(3) கண்களைச் சுற்றியுள்ள வட்ட தசைகள் (**ஆர்பிகுலரிஸ் ஓக்குலி**) மற்றும் வாய் (**ஆர்பிகுலரிஸ் ஓரிஸ்**) சுற்றுப்பாதை மற்றும் வாய்வழி துளைகளை மூடுவதற்கு உதவுகின்றன, இதனால் கண்களை மூடுவது, திரவங்கள் மற்றும் உணவை உட்கொள்வது போன்ற செயல்பாடுகளுக்கு பங்களிக்கின்றன.

(4) முகத் தசைகள் எண்ணங்களுக்கும் உணர்ச்சிகளுக்கும் எதிர்வினையாற்றுவதால், அவை தகவல் தொடர்புக்கு உதவுகின்றன.

(5) தி**புசினேட்டர் தசைகள்**அவை தட்டையானவை மற்றும் வாய்வழி குழியின் பக்கவாட்டுப் பகுதிகளில் அமைந்துள்ளன. அவை கன்னங்களை பற்களுக்கு எதிராக அழுத்துவதன் மூலம் மெல்லுவதற்கு உதவுகின்றன, இதனால் வாய்வழி வெஸ்டிபூலில் உணவு சேராமல் தடுக்கிறது.

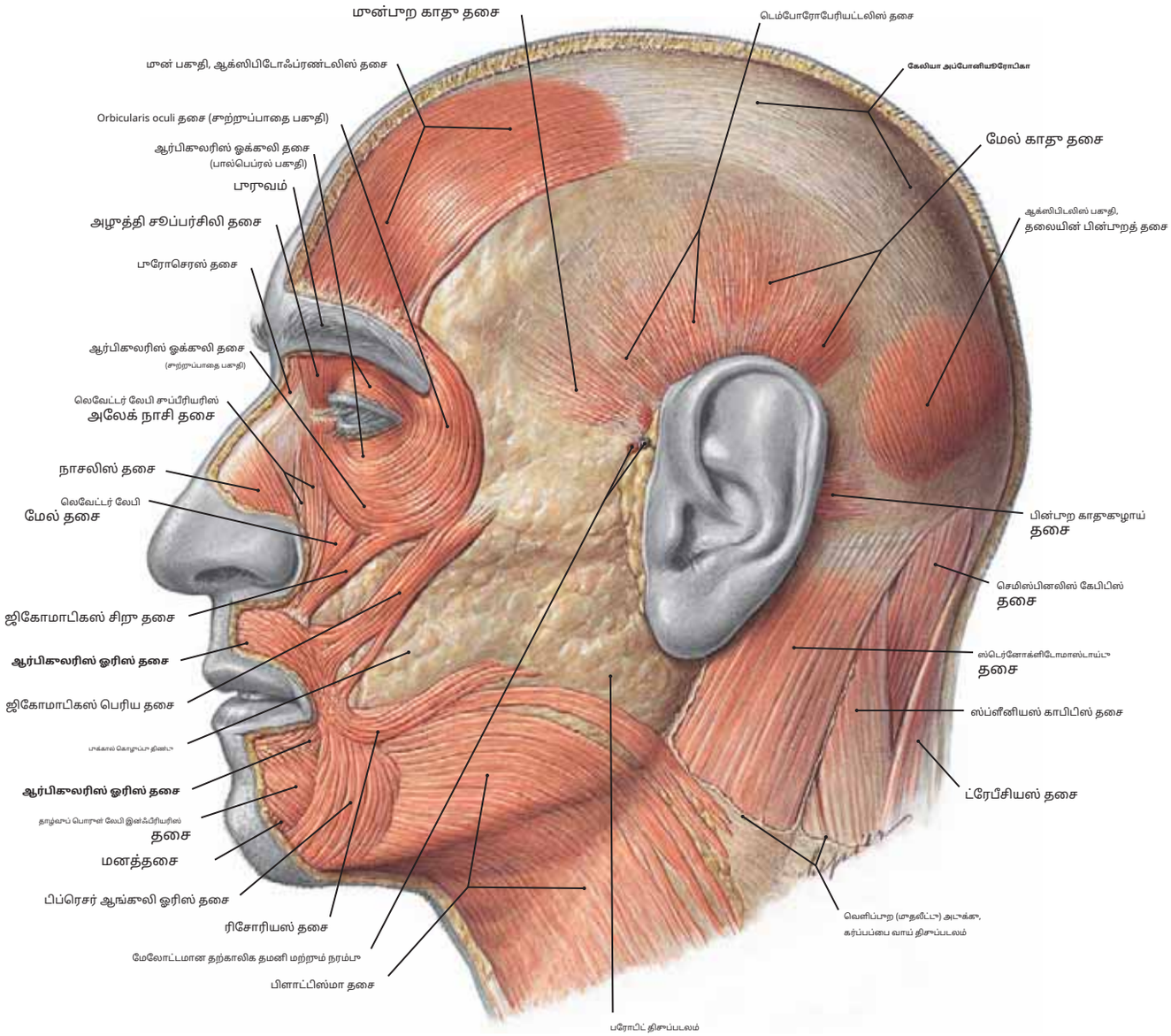

படம் 548.1 மாகபாவனை தசைகள் மற்றும் மேலோட்டமான பின்பாற கர்ப்பப்பை வாய் தசைகள்

குறிப்பு: (1) தி**மூன்பக்க எலும்பு**மற்றும்**தலையின் பின்பாறம்**ஆக்ஸிபிடோஃப்ரண்டலிஸ் தசையின் பகுதிகள் தொடர்ச்சியாக உள்ளன w

நரம்பூத் தளர்ச்சி.

(2) தி**ஆர்பிகுலரிஸ் ஓக்குலி**சுற்றுப்பாதை, பால்பெப்ரல் மற்றும் லாக்ரிமல் (காட்டப்படவில்லை) பகுதிகளைக் கொண்டுள்ளது.

(3) உள்ளே**ஆர்பிகுலரிஸ் ஓரிஸ்**மாக தசைகள் பலவற்றை ஓரளவு ஆர வடிவில் இணைக்கவும்.

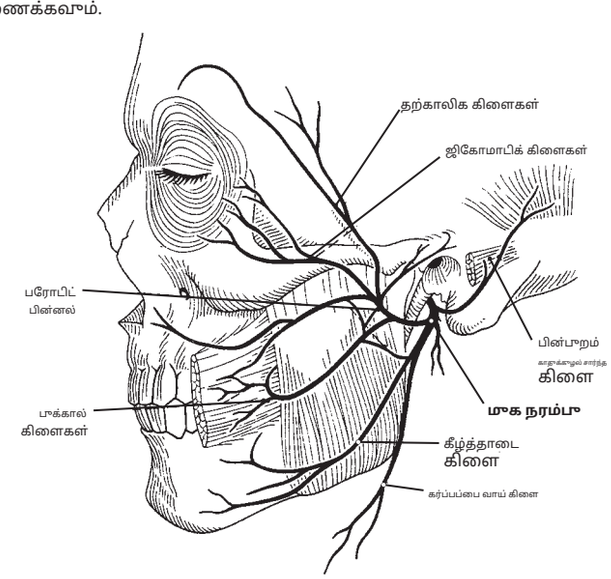

படம் 548.2 மாக நரம்பு விநியோகத்தின் கிளைகள் < மேலோட்டமான மாக தசைகள்

குறிப்பு: மாகபாவனையின் அனைத்து தசைகளும் ஏழாவது மண்டை நரம்பின் கிளைகளால் பனரமைக்கப்படுகின்றன, அதாவது**மாக நரம்பு**.இந்த கிளைகள்**தற்காலிக, ஜிகோமாடிக், வாய், கீழ்த்தாடை, கர்ப்பப்பை வாய்,**மற்றும்**பின்பாற காது நரம்புகள்.**

சுப்ரஹாய்டு தசைகள் தசை	தோற்றம்	செருகல்	உள்நோக்கம்	செயல்
டைகாஸ்ட்ரிக்	முன்புற வயிறு: கீழ்த்தாடையின் கீழ் எல்லையின் உள் பக்கத்தில் உள்ள டைகாஸ்ட்ரிக் ஃபோஸா பின்புற வயிறு: டெம்போரல் எலும்பின் மாஸ்டாய்டு வெட்டு	இரண்டு வயிற்றுப் பகுதிகளுக்கு இடையில் ஹையாய்டு எலும்புடன் இணைக்கும் ஒரு இடைநிலை தசைநார் மூலம் முடிகிறது.	முன்புற வயிறு: மைலோஹாய்டு கிளை மூக்கோண நரம்பு (V) பின்புற வயிறு: டைகாஸ்ட்ரிக் கிளை முக நரம்பு (VII)	கீழ் தாடையை அழுத்தி வாயைத் திறக்கிறது; ஹையாய்டு எலும்பை உயர்த்துகிறது.
ஸ்டைலோஹாய்டு	பின்புறம் மற்றும் பக்கவாட்டு தற்காலிக எலும்பின் ஸ்டைலாய்டு செயல்முறையின் மேற்பரப்பு	பெரிய கொம்புக்கு அருகிலுள்ள ஹையாய்டு எலும்பின் உடல்	ஸ்டைலோஹாய்டு கிளை முக நரம்பு (VII)	உயர்த்துகிறது, சரிசெய்கிறது, மற்றும் ஹையாய்டு எலும்பை இழுக்கிறது
மைலோஹாய்டு இரண்டு மைலோஹாய்டு தசைகள் வாய்வழி குழியின் தரையை உருவாக்குகின்றன.	கீழ்த்தாடையின் மைலோஹையாய்டு கோட்டின் முழு நீளம்	பின்புற இழைகள்: ஹையாய்டு எலும்பின் உடலுக்கள் நடுத்தர மற்றும் முன்புற இழைகள்: இரு பக்கங்களின் தசைகளுக்கு இடையே உள்ள சராசரி ரேஃப்.	மைலோஹாய்டு கிளை மூக்கோண நரம்பு (வி)	விழுங்கும்போது, இரண்டு தசைகளும் வாயின் தரையை உயர்த்தி, ஹையாய்டு எலும்பை உயர்த்தி, வாயைத் திறக்கும்போது கீழ் தாடையை அழுத்துகின்றன.
ஜெனியோஹையாய்டு	சிம்பசிஸ் மென்டியின் உள் மேற்பரப்பில் உள்ள கீழ் மன முதுகெலும்பு	ஹையாய்டு எலும்பின் உடலின் முன்புற மேற்பரப்பு	முதல் கர்ப்பப்பை வாய் நரம்பு கொண்டு செல்லப்பட்டது வாய்மூலட்டு நரம்பு	ஹையாய்டு எலும்பை முன்னோக்கி உயர்த்தி இழுக்கிறது; எப்போது ஹையாய்டு நிலையாக உள்ளது, அது பின்வாங்கி கீழ் தாடையை அழுத்துகிறது.

முகம் மற்றும் தலையின் மேலோட்டமான தசைகள்

ஸ்கால்ப்பின் தசைகள் தசை	தோற்றம்	செருகல்	உள்நோக்கம்	செயல்
ஆக்ஸிபிடோஃப்ரண்டலிஸ்	ஆக்ஸிபிடல் தொப்பை: ஆக்ஸிபிடல் எலும்பின் மேல் நுச்சல் கோட்டின் பக்கவாட்டில் மூன்றில் இரண்டு பங்கு மற்றும் டெம்போரல் எலும்பின் மாஸ்டாய்டு பகுதி.	கேலியா அப்போனியூரோடிகாவுக்குள்	பின்புற காதுகழாய் முக நரம்பின் கிளை (VII)	உச்சந்தலையை பின்னுக்கு இழுக்கிறது; புருவங்களை உயர்த்தி, ஆச்சரியத்தின் வெளிப்பாடாக நெற்றியைச் சுருக்குகிறது.
	முன்பக்க வயிறு: இழைகள் அவற்றுடன் தொடர்ந்து புருசெரஸ் நடுவில் மற்றும் ஆர்பிகுலரிஸ் ஓக்குலி பக்கவாட்டில்	கேலியா அப்போனியூரோடிகாவுக்குள்	தற்காலிக கிளை முக நரம்பு (VII)	
தற்காலிகப் பிறப்புறுப்பு	காது குருத்துக்கு மேலேயும் முன்புறமும் உள்ள தற்காலிக திசுப்படலத்திலிருந்து	தலையின் பக்கவாட்டில் உள்ள டெம்போரல் ஃபாசியா மற்றும் தோலின் மீது	தற்காலிக கிளை முக நரம்பு (VII)	உச்சந்தலையை இறுக்கி, தலைமுடியின் தோலை மீண்டும் இழுக்கிறது.

காதுகளின் வெளிப்புற தசைகள் தசை	தோற்றம்	செருகல்	உள்நோக்கம்	செயல்
முன்புற காதுகழாய்	டெம்போரல் ஃபாசியாவின் முன்புற பகுதி	ஹெலிக்ஸின் முதுகெலும்பு மீது	தற்காலிக கிளை முக நரம்பு (VII)	காதுக் குழியை முன்னோக்கியும் மேல்நோக்கியும் இழுக்கிறது. (குறைந்தபட்ச செயல்)
மேல் காதுகழாய்	தலையின் பக்கவாட்டில் எபிக்ரேனியல் அபோனியூரோசிஸ்	காது ஆரிக்கிளின் மண்டை ஓடு மேற்பரப்பின் மேல் பகுதி	தற்காலிக கிளை முக நரம்பு (VII)	காதின் காதுப் பகுதியை மேல்நோக்கி இழுக்கிறது (குறைந்தபட்ச செயல்)
பின்புற காதுகழாய்	தற்காலிக எலும்பின் மாஸ்டாய்டு செயல்முறை	காஞ்சாவின் குவிந்த நிலையில் உள்ள ஆரிக்கிளின் இடை மேற்பரப்பு	பின்புற காதுகழாய் முக நரம்பின் கிளை (VII)	காதுப் பகுதியைப் பின்னோக்கி இழுக்கிறது (குறைந்தபட்ச செயல்)

கண் இமைகளின் தசைகள் தசை	தோற்றம்	செருகல்	உள்நோக்கம்	செயல்
ஆர்பிகுலரிஸ் ஓக்குலி: பால்பெப்ரல் பகுதி	மீடியல் பால்பெப்ரல் லிகமெண்ட்	கண் இமைகளைக் குறுக்காகப் பின்னிப் பிணைத்து, பக்கவாட்டு பல்பெப்ரல் ராப்பை உருவாக்குங்கள்.	தற்காலிக மற்றும் ஜிகோமாடிக் கிளைகள் முக நரம்பு (VII)	தலுங்கும்போது போல கண் இமைகளை மெதுவாக மூடுகிறது மற்றும் கண் சிமிட்டுதல்
சுற்றுப்பாதை பகுதி	முன் எலும்பின் நாசிப் பகுதி; மேல் தாடை எலும்பின் முன் செயல்முறை; இடைநிலை பால்பெப்ரல் தசைநார்.	பக்கவாட்டுப் பக்கத்தில் குறுக்கிடாமல் சுற்றுப்பாதையைச் சுற்றி நீள்வட்டத்தை உருவாக்குகிறது.	தற்காலிக மற்றும் ஜிகோமாடிக் கிளைகள் முக நரம்பு (VII)	மிகவும் வலுவான சுருக்கம் தேவைப்படும்போது கண் இமைகளை மூடுகிறது, அதாவது ஒரு கண்ணை சிமிட்டுதல்
நெளிவு சூப்பர்சிலி	சூப்பர்சிலியரி வளைவின் இடை முனை	மேல் ஆர்பிட்டல் விளிம்பின் நடுப்பகுதிக்கு மேலே தோலின் ஆழமான மேற்பரப்பு.	தற்காலிக கிளை முக நரம்பு (VII)	புருவத்தை வரைகிறது இடைநிலை மற்றும் கீழ்நிலை

முகம் மற்றும் தலையின் மேலோட்டமான தசைகள் (தொடரும்)

மூக்கின் தசைகள் தசை	தோற்றம்	செருகல்	உள்நோக்கம்	செயல்
புரோசெரஸ்	நாசி எலும்பின் கீழ் பகுதிக்கு மேலே உள்ள திசுப்படலத்திலிருந்து	நெற்றியின் கீழ் பகுதியின் தோலுக்குள் பாரவங்களுக்கு இடையில்	முக நரம்பின் புக்கால் கிளை (VII)	முகம் சுளிக்கும்போது அல்லது பாரவங்களைச் சுருக்கும்போது பாரவத்தின் மையக் கோணத்தைக் கீழே இழுக்கிறது. செறிவு
நாசலிஸ்	குறுக்குவெட்டு பகுதி: மேல் தாடைப் பக்கவாட்டிலிருந்து மூக்கின் உச்சநிலை வரை. அலார் பகுதி: பக்கவாட்டு வெட்டுப்பல்லுக்கு மேலே உள்ள மேல் தாடையிலிருந்து	மூக்கின் பாலத்திற்கு மேலே செல்கிறது; எதிரெதிர்களுடன் இணைகிறது. செருகல் உடன் இணைகிறது மூக்கின் குருத்தெலும்பு	முக நரம்பின் புக்கால் கிளை (VII) முக நரம்பின் புக்கால் கிளை (VII)	மூக்கை அழுத்துகிறது துளை ஆழ்ந்த சுவாசத்தில் மூக்கு துளைகளைத் திறக்க உதவுகிறது.
மனச்சோர்வு செப்டி	இடை வெட்டுப்பற்களுக்கு மேலே உள்ள மேல் தாடையிலிருந்து	நாசி செப்டமின் மொபைல் பகுதிக்குள்	முக நரம்பின் புக்கால் கிளை (VII)	நாசி தசையின் ஒரு பகுதியை இயக்க உதவுகிறது. விரிவடையும் நாபித் துவாரங்கள்

வாயின் தசைகள் தசை	தோற்றம்	செருகல்	உள்நோக்கம்	செயல்
லெவேட்டர் லேபி சுப்பீரியரிஸ்	மேல் தாடை மற்றும் ஜிகோமாடிக் எலும்புகளிலிருந்து சுற்றுப்பாதையின் கீழ் பகுதியில்	லெவேட்டர்கள் ஆங்குலி ஓரிஸ் மற்றும் லேபி இடையே மேல் உதடு சுப்பீரியரிஸ் அலேக் நாசி	முக நரம்பின் புக்கால் கிளை (VII)	மேல் உதட்டை உயர்த்தி முன்னோக்கி கொண்டு செல்கிறது
Levator labii superioris alaeque nasi	மேல் தாடை எலும்பின் முன் செயல்முறையின் மேல் பகுதி	இரண்டு சுறுக்குகள் மூலம் செருகப்படுகிறது: அலார் குருத்தெலும்பிலும், லெவேட்டர் லேபி சுப்பீரியரிஸுடன் மேல் உதட்பிலும்.	முக நரம்பின் புக்கால் கிளை (VII)	மேல் உதட்டை உயர்த்தி, நாசித் துவாரத்தை விரிவுபடுத்துகிறது.
லெவேட்டர் ஆங்குலி ஓரிஸ்	இன்ஃப்ராஆர்பிட்டல் ஃபோரமெனுக்குக் கீழே உள்ள மேல் தாடை எலும்பின் கேனைன் ஃபோஸா	ஆர்பிகுலரிஸ் ஓரிஸ், பிப்ரசர் ஆங்குலி ஓரிஸ் மற்றும் ஜிகோமாடிகஸ் மேஜர் ஆகியவற்றுடன் இணையும் வாய் கோணத்தில்.	முக நரம்பின் புக்கால் கிளை (VII)	வாயின் கோணத்தை உயர்த்தி, நாசோலாபியல் பள்ளத்தை உருவாக்குகிறது.
ஜிகோமாடிகஸ் மைனர்	ஜிகோமாடிக் எலும்பின் பக்கவாட்டு மேற்பரப்பு	லெவேட்டர் லேபி சுப்பீரியரிஸ் மற்றும் இடையே மேல் உதடு ஜிகோமாட்டிகஸ் மேஜர்	முக நரம்பின் புக்கால் கிளை (VII)	மேல் உதட்டை உயர்த்தி, நாசோலாபியல் பள்ளத்தை உருவாக்க உதவுகிறது.
ஜிகோமாடிகஸ் மேஜர்	ஜிகோமாடிக்-டெம்போரல் தையலுக்கு முன்னால் உள்ள ஜிகோமாடிக் எலும்பிலிருந்து	லிவேட்டர் மற்றும் பிப்ரசருடன் வாயின் கோணத்தில் anguli oris மற்றும் orbicularis oris தசைகள்	முக நரம்பின் புக்கால் கிளை (VII)	சிரிப்பது போல வாயின் கோணத்தை மேல்நோக்கியும் பின்னோக்கியும் இழுக்கிறது.
ரிசோரியஸ்	பரோபிட் ஃபாசியாவிலிருந்து மாசிட்டர் தசைக்கு மேல்	வாயின் கோணத்தில் தோலுக்குள்	முக நரம்பின் புக்கால் கிளை (VII)	வாயின் கோணத்தை உள்ளிழுக்கிறது
மன அழுத்த லேபி கீழ்நிலை	சிம்பசிஸ் மென்டிக்கும் மன துளைக்கும் இடையிலான கீழ் தாடையின் சாய்ந்த கோடு.	கீழ் உதட்டிலும் நடுவிலும் கலப்பது மறுபக்கத்திலிருந்து தசை	கீழ்த்தாடைக் கிளை முக நரம்பு (VII)	கீழ் உதட்டைக் கீழ்நோக்கியும் சிறிது பக்கவாட்டாகவும் இழுக்கிறது.
மனச்சோர்வு ஆங்குலி ஓரிஸ்	கீழ் தாடையின் சாய்ந்த கோட்டிலிருந்து, பக்கவாட்டு மற்றும் தாழ்வான லேபி இன்ஃபீரியோரிஸ்	வாய் கலக்கும் கோணத்தில் ஆர்பிகுலரிஸ் ஓரிஸ் மற்றும் ரிசோரியஸ்	கீழ்த்தாடைக் கிளை முக நரம்பு (VII)	சோகத்தின் வெளிப்பாடாக வாயின் கோணத்தை கீழும் பக்கவாட்டாகவும் இழுக்கிறது.
மென்டலிஸ்	கீழ்த்தாடையின் வெட்டும் கழியிலிருந்து	கன்னத்தின் தோலுக்குள்	கீழ்த்தாடைக் கிளை முக நரம்பு (VII)	உயர்த்தி நீட்டிக் கொண்பிருக்கிறது கீழ் உதடு; சந்தேகம் அல்லது வெறுப்பின் வெளிப்பாடாக கன்னத்தில் சுருக்கங்கள்.
ஆர்பிகுலரிஸ் ஓரிஸ்	முகத்தின் பிற தசைகளிலிருந்து பெறப்பட்ட இழைகள் (பூசினேட்டர், லெவேட்டர்கள் மற்றும் உதடுகள் மற்றும் கோணங்களின் அழுத்திகள், ஜிகோமாடிக் தசைகள்) உதடுகளுக்குள் செல்கின்றன; மேலும் சில உள்ளார்ந்த தசை நார்கள் ஆர்பிகுலரிஸ் ஓரிஸை உருவாக்குகின்றன.	தசை நார்களின் பல அடுக்குகள் வாயின் கோணங்களில் குறுக்காக அமைந்துள்ள நார்களைக் கொண்ட ஒரு ஸ்பிங்க்டர் போன்ற தசையை உருவாக்குகின்றன.	முக நரம்பின் புக்கால் கிளை (VII)	உதடுகளை மூடுகிறது, அதன் ஆழமான இழைகள் உதடுகளைப் பற்களுக்கு எதிராக அழுத்தும்; மேலும் இது உதடுகளை நீட்டி பேச்சில் முக்கியமானது.
பக்கினேட்டர்	ஆல்வியோலர் செயல்முறைகள் கீழ்த்தாடை மற்றும் மேல் தாடை மேல் மற்றும் கீழ் கடைவாய்ப் பற்களுக்கு எதிரே; பின்புறமாக, இது எழுகிறது மேல் கட்டுப் பட்டிக்கு எதிரே உள்ள முன்கோமண்டிபுலர் ரேப்	வாயின் கோணங்களில் குறுக்காக அமைந்திருக்கும் ஆர்பிகுலரிஸ் ஓரிஸின் உருவாக்கத்தில் கலக்க நார்ச்சத்துக்கள் முன்னோக்கிச் செல்கின்றன.	முக நரம்பின் புக்கால் கிளை (VII)	கன்னங்களை அழுத்துகிறது மெல்லும் போது; மேலும் ஒரு சங்கு ஊதுவது போல விரிந்த கன்னங்களை அழுத்துகிறது.

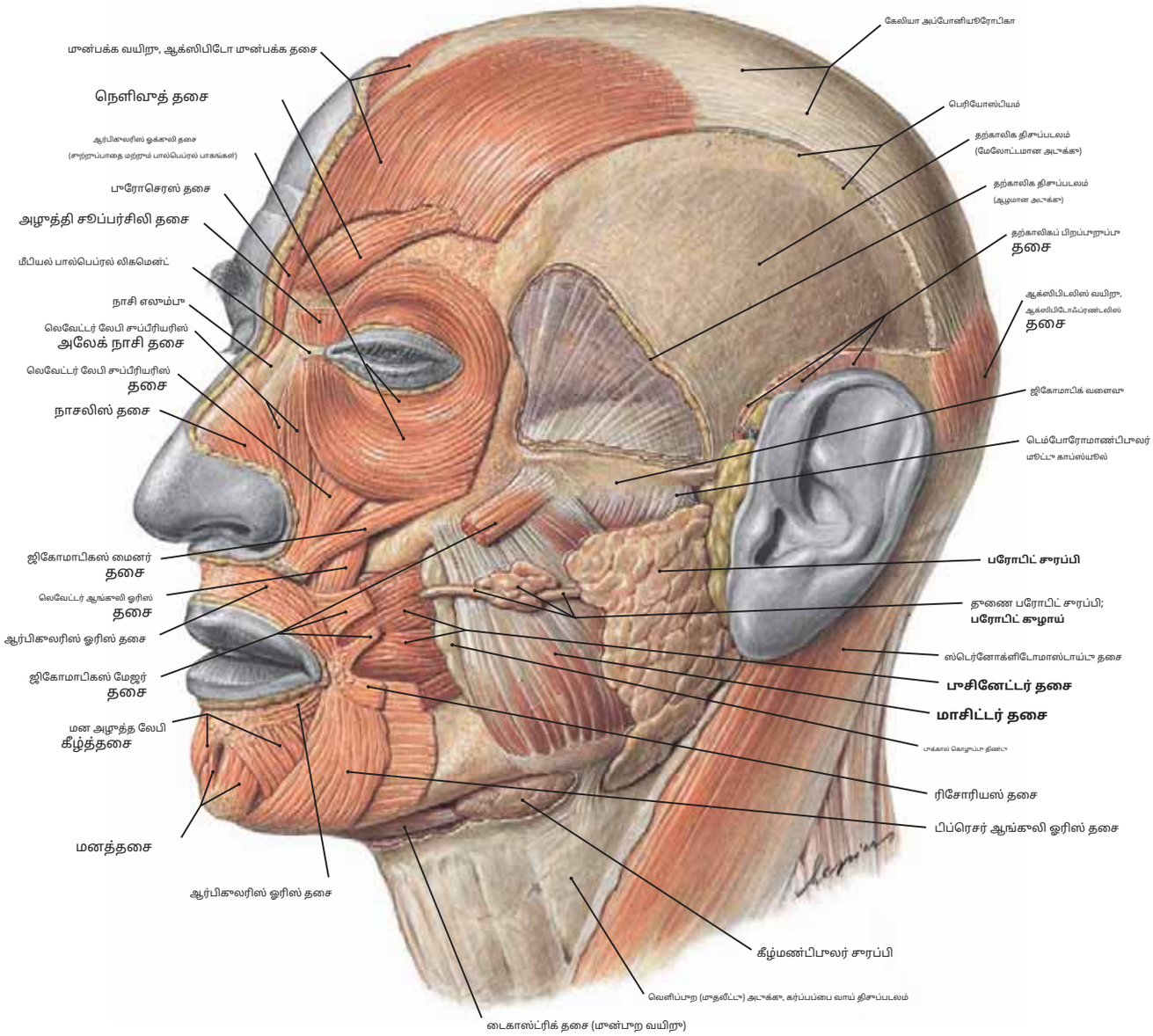

படம் 551.1 பரோடிட் சுரப்பி மற்றும் நாளம் மற்றும் மாசெட்டர் தசை

குறிப்பு: (1) தி**பரோடிட் சுரப்பி**ஜிகோமாடிக் வளைவிலிருந்து கீழ் தாடையின் கோணத்திற்குக் கீழே நீண்டுள்ளது. இது காதுக்கு முன்புறமாகவும், காதுக்கு மேலோட்டமாகவும் உள்ளது.

தசைநார் தசைஇது ஒரு இறுக்கமான ஃபாஸியல் உறையில் மூடப்பட்டிருக்கும், மேலும் அதன் குழாய் முகம் முழுவதும் மையமாகச் சென்று வாய்வழி குழிக்குள் நுழைகிறது.**பூசினேட்டர் தசை**.

(2) மீ

வாய்

கீழ்த்தாடையின் ராமஸ், கோணம் மற்றும் உடலுடன் தொடர்புடையது. இது கீழ்த்தாடையை உயர்த்துகிறது (மூடுகிறது

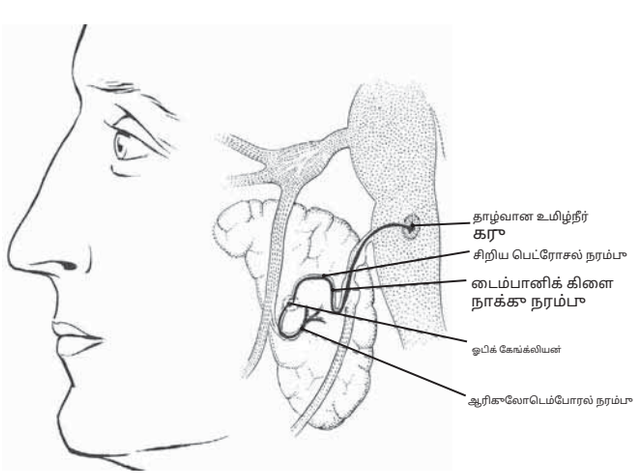

> **படம் 551.2 பாராசிம்பேடிக் இன்னர்வேஷன் இன் தி பரோடிட் சுரப்பி**

குறிப்பு: (1) ப்ரீகாங்லியோனிக் பாராசிம்பேடிக் இழைகள், அவை தசைநார் தசையை (pa-) ஒன்பதாவது (குளோசோபார்னீஜியல்) நரம்பில் உள்ள மூளைத்தண்டிலிருந்து அழுகிய சுரப்பி வெளிப்படுகிறது.

(2) இந்த இழைகள் பின்னர் பயணிக்கின்றன**டைம்பானிக் நரம்பு**நடுத்தர காதுக்கு சென்று பின்னர் உருவாகிறது**கீழ் பெட்ரோசல் நரம்பு**அது இணைகிறது**ஓடிக் கேங்க்லியன்**.

(3) போஸ்ட்காங்லியோனிக் இழைகள் பின்னர் உள்ளே பயணிக்கின்றன**காது நரம்பு** பரோடிட் சுரப்பியை அடைய.

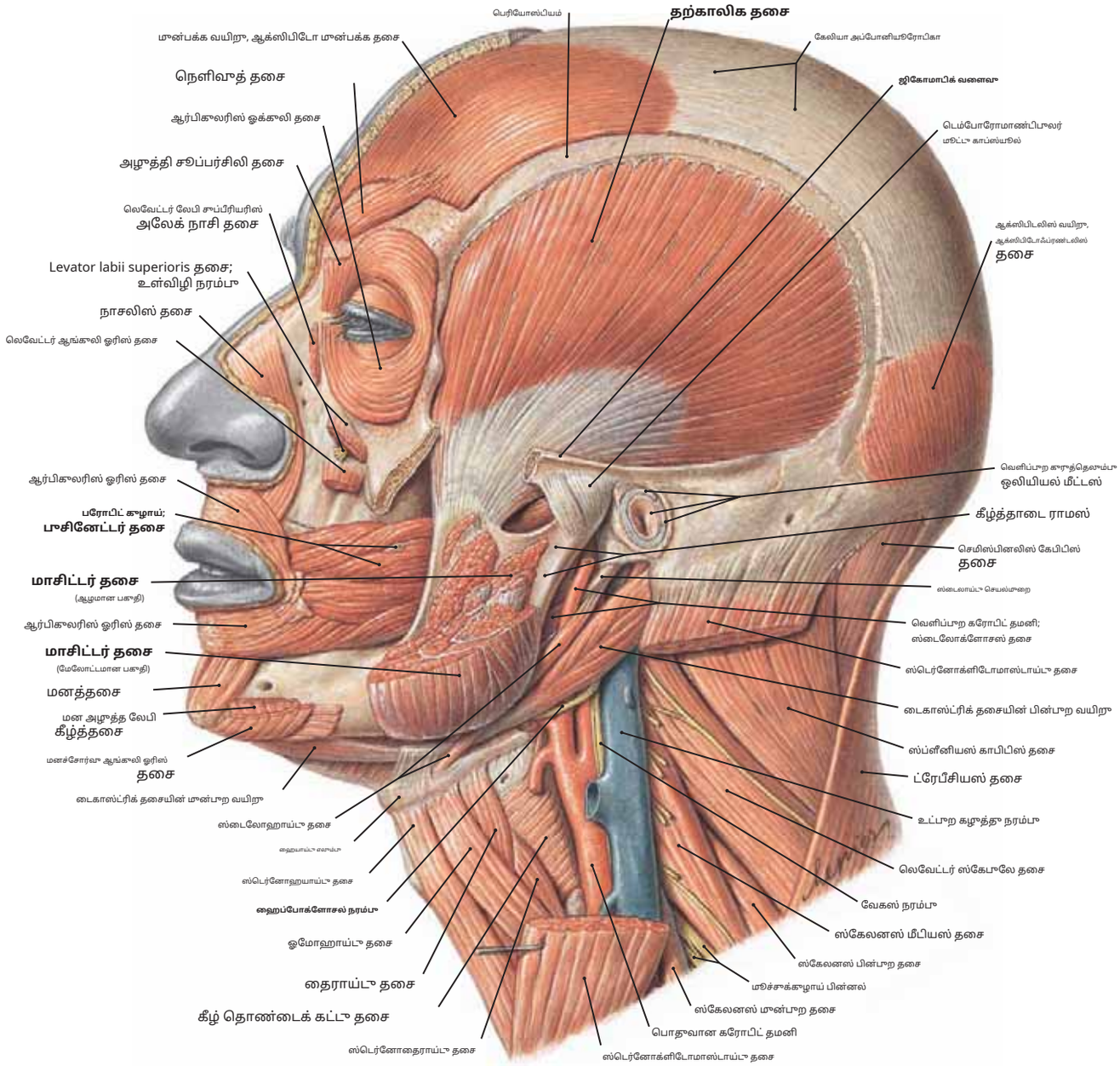

படம் 552.1 டெம்போராலிஸ் மற்றும் பூசினேட்டர் தசைகள்

குறிப்பு: (1) வெளிப்புற காது மற்றும் ஜிகோமாடிக் வளைவு ஆகியவை பெரும்பாலான மாசெட்டருடன் சேர்த்து அகற்றப்பட்டுள்ளன.

டெம்போரலிஸ் தசையின் தோற்றம் மற்றும் கீழ்த்தாடையின் கொரோனாய்டு செயல்பாட்டில் அதன் செருகலை டெம்போரலிஸ் ஃபோஸாவிலிருந்து நிரூபிக்க தசை. மாஸீட்டரைப் போலவே, டெம்போரலிஸும் முக்கோண நரம்பின் கீழ்த்தாடை கிளையால் புனரமைக்கப்படுகிறது.

(2) மேல் மற்றும் கீழ் உதடுகளில் உள்ள ஆர்பிகுலரிஸ் ஓரிஸில் நேரடியாக நீண்டு செல்லும் பூசினேட்டர் தசையின் பல்வேறு ஃபைபர் மூட்டைகள். மற்ற முக தசைகளைப் போலவே, பூசினேட்டருக்கும் முக நரம்பு (VII, புக்கால் கிளை) மூலம் வழங்கப்படுகிறது.

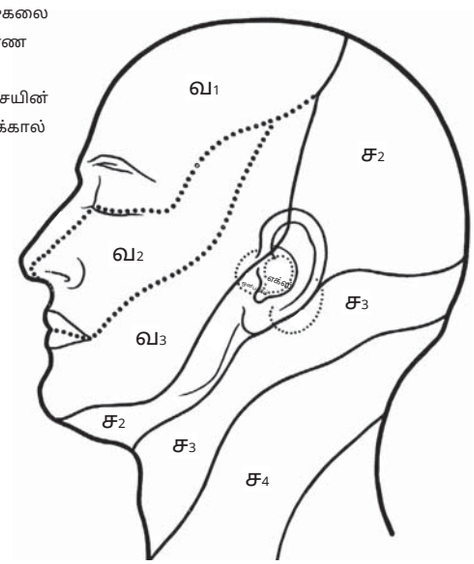

படம் 552.2 தலை மற்றும் கழுத்தின் தோல் நரம்பு வடிவங்கள் (தோல்)

குறிப்பு: (1) தலை மற்றும் முகத்தின் முன்புற மற்றும் பக்கவாட்டு மேற்பரப்புகள் பிரிவால் வழங்கப்படுகின்றன- முக்கோண நரம்பின் சயன்ஸ்.

(2) தலை மற்றும் கழுத்தின் பின்புற மற்றும் பக்கவாட்டு மேற்பரப்புகள் கர்ப்பப்பை வாய் நரம்புகளால் வழங்கப்படுகின்றன. காதைச் சுற்றியுள்ள தோலின் சிறிய பகுதிகள் முக (VII), குளோசோபார்ஞ்ஜியல் (IX) மற்றும் வேகஸ் (X) நரம்புகளால் புனரமைக்கப்படுகின்றன.

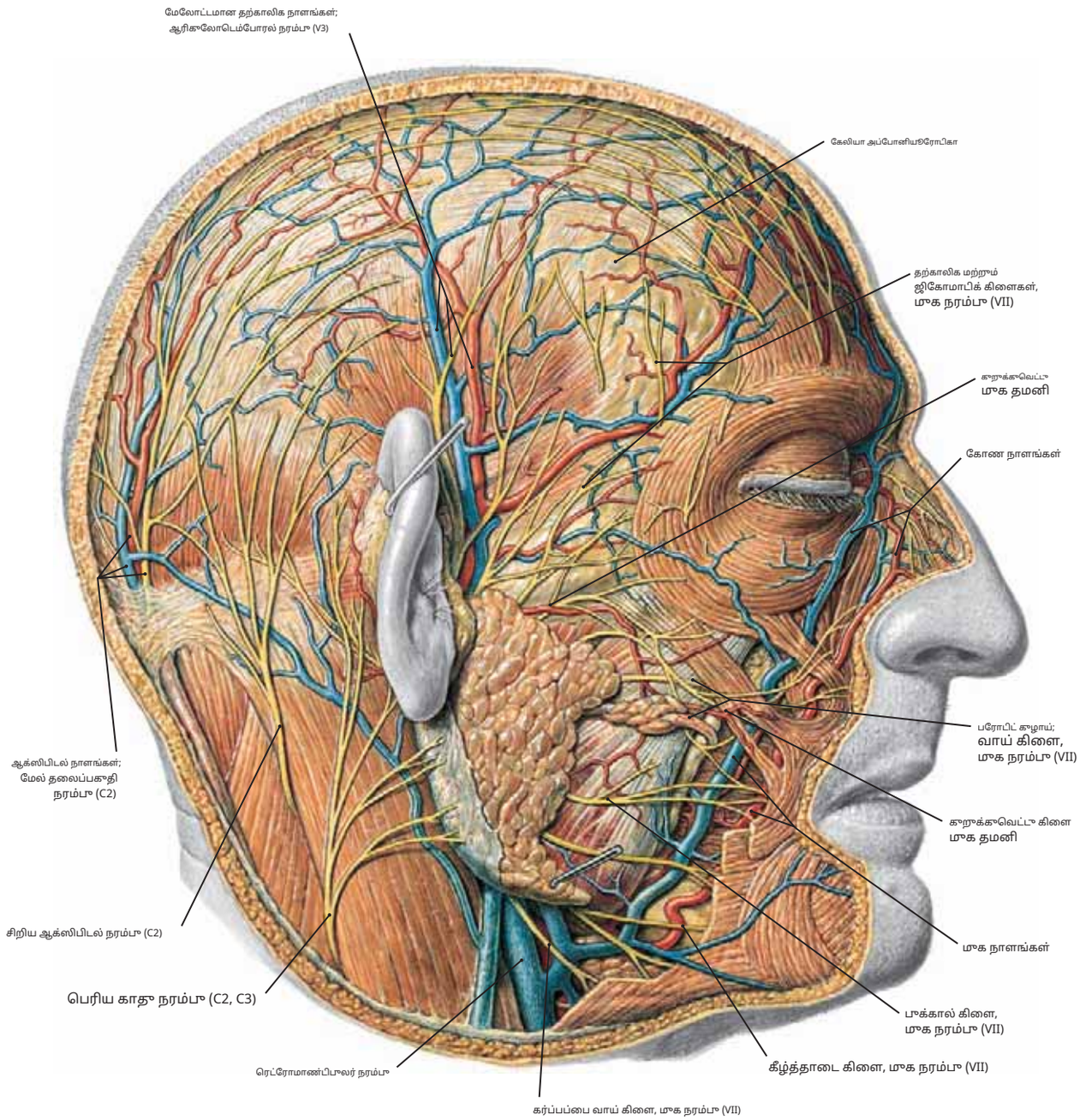

படம் 553 முகத்தின் மேலோட்டமான தூண்டறிதல்: நாளங்கள் மற்றும் நரம்புகள் (தூண்டறிதல் 1)

குறிப்பு: (1) இந்தப் பிரித்தெடுப்பில், பரோடிட் சுரப்பியின் காப்ஸ்யூல் திறக்கப்பட்டு, சுரப்பியின் உட்பொருளையும் அதன் கிளைகளையும் வெளிப்படுத்தப்பட்டுள்ளது.**முக நரம்பு**அதன் எல்லைகளுக்குக் கீழே இருந்து வெளிப்படும். இவை முகக் கிளைகளின் முழுமையான பார்வைக்காக முகபாவனைக்கான தசைகளை வழங்க முகத்தைக் கடக்கின்றன (படம் 554 ஐப் பார்க்கவும்).

(2) கர்ப்பப்பை வாய் நரம்புகள்.**பெருமூளை நரம்பு**என்பது ஒரு உணர்வு நரம்பு ஆகும்*பின்புறம்*முதன்மை ராமஸ் C2, மேலும் இது பின்புற உச்சந்தலையை வழங்குவதற்காக ஆக்ஸிபிடல் நாளங்களுடன் மேல்நோக்கிச் செல்கிறது.**குறைந்த ஆக்ஸிபிடல் (C2)**மற்றும்**பெரிய காது நரம்புகள் (C2, C3)**முன்புற முதன்மை கிளைகளிலிருந்து வந்தவை மற்றும் உணர்வு நரம்புகளாகும். அவை போஸ்டரோலேட்டரல் கழுத்து பகுதி மற்றும் காதுக்குப் பின்னால் உள்ள பக்கவாட்டு உச்சந்தலையை வழங்குகின்றன.

(3) போக்கு**முக தமனி மற்றும் நரம்பு**முகபாவனை தசைகளால் ஓரளவு மூடப்பட்டிருக்கும். இந்த நாளங்கள் மூக்கின் பக்கவாட்டில் உயர்ந்து, சுற்றுப்பாதையின் மையப் பக்கத்தை அடையும் வகையில் வெளிப்படுத்தப்பட்டுள்ளன, அங்கு அவை "**கோண தமனி மற்றும் நரம்பு**.

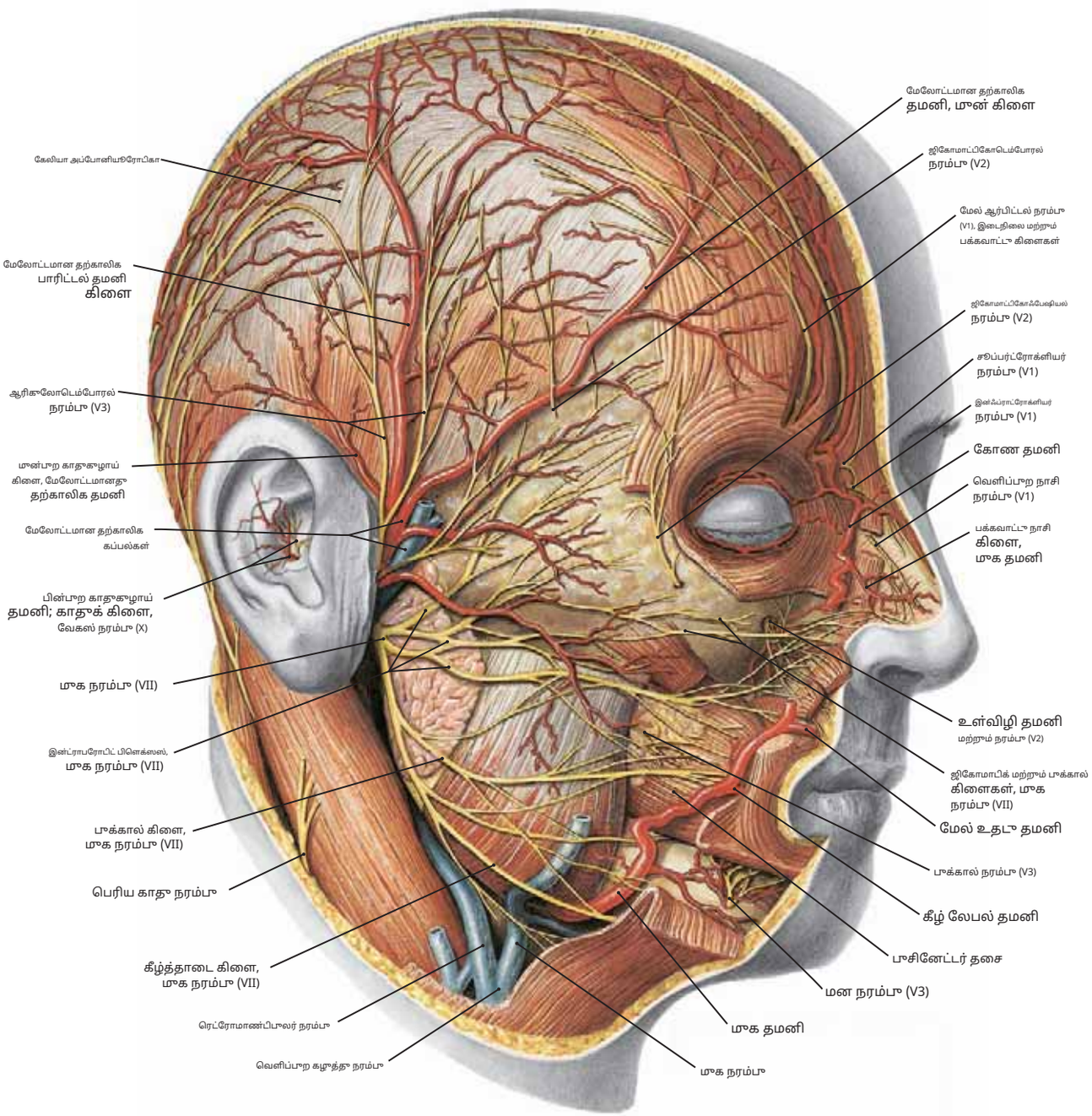

படம் 554 மாகத்தின் மேலோட்டமான தாண்டறிதல்: நாளங்கள் மற்றும் நரம்பாகள் (தாண்டறிதல் 2)

காறிப்பா: (1) பரோடிட் சாரப்பியின் மேலோட்டமான பகாதி அகற்றப்பட்டா, அதன் கிளைகளைக் காட்டாகிறதா.**மாக நரம்பா**, இதா பொராளிலிராந்தா வெளிப்படாகிறதா சாரப்பியின். அடையாளம் காணவும்**தற்காலிக, ஜிகோமாடிக், வாய், கீழ்த்தாடை**,மற்றும்**கர்ப்பப்பை வாய்**கிளைகள். தி**பின்பாற காதாகழாய்**கிளை காட்டப்படவில்லை.

(2) மேலோட்டமான பாலன் கிளைகள்**மாக்கோண நரம்பா**:

(அ) இலிராந்தா**கண் மராத்தாவப் பிரிவா**: மேல் ஆர்பிட்டல், மேல் ரோகிளியர், இன்ஃப்ராட்ரோக்ளியரின் ஏறாவரிசை மற்றும் இறங்கா கிளைகள் மற்றும் வெளிப்பாற நாசி.

(ஆ) இலிராந்தா**மேல் தாடைப் பிரிவா**: ஜிகோமாடிகோடெம்போரல், ஜிகோமாடிகோஃபேஷியல் மற்றும் இன்ஃப்ராஆர்பிட்டல்.

(c) இலிராந்தா**கீழ்த்தாடைப் பிரிவா**: வாய், மன மற்றும் செவிப்பால.

(3) பொதாவான பரவல்**மேலோட்டமான தற்காலிக தமனி**. மேலும் போக்கைக் கவனியாங்கள்**மாக தமனி**அதா மாகத்தில் மேலேறிச் செல்லும்போதா **கோண தமனி**மற்ற கட்டமைப்பாகளில், மாக தமனி தாடை மற்றும் மேல் மற்றும் கீழ் உதடாகளாக்கா இரத்தத்தை வழங்காகிறதா, மேலும் இதா சற்றாப்பாதையில் இராந்தா வெளிவரும் நாளங்களாடன் அனஸ்டோமோஸ் செய்கிறதா.

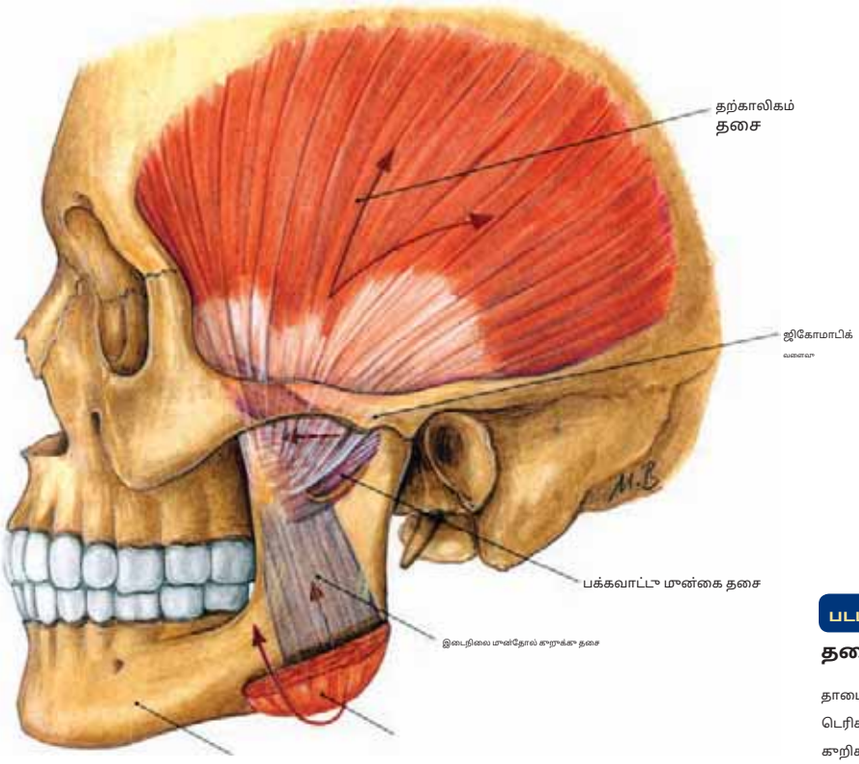

படம் 555.1 மாசெட்டர் மற்றும் டெம்போரலிஸ் தசைகளின் செயல்கள்

தாடையை மூடும்போது டெம்போரலிஸ், மாஸெட்டர் மற்றும் மீடியல் டெரிகாய்டு தசைகள் செலுத்தும் விசையின் திசைகளை அம்புகள் குறிக்கின்றன என்பதை நினைவில் கொள்க.

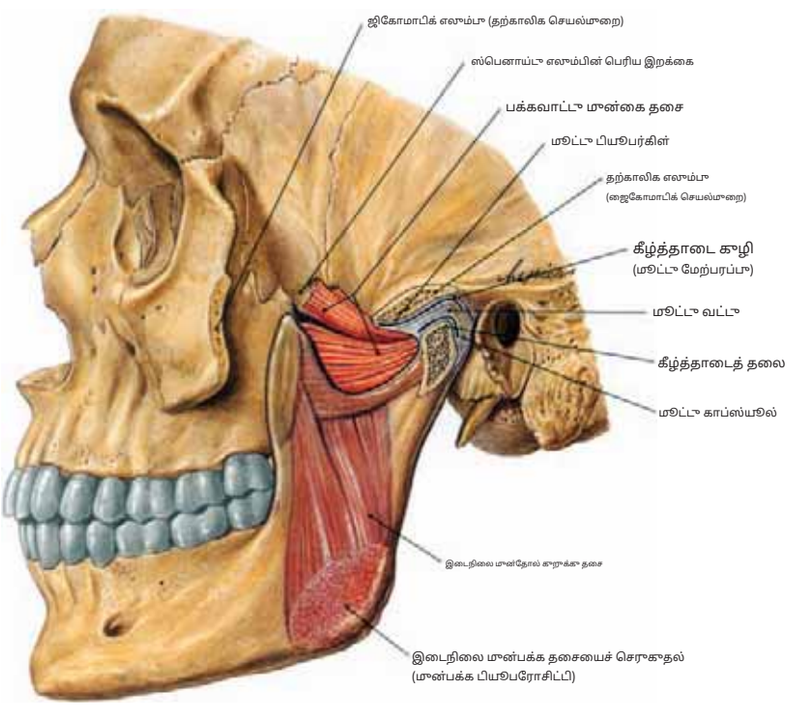

படம் 555.2 மீடியல் மற்றும் லேட்டரல் டெரிகாய்டு தசைகள் (பக்கவாட்டு பார்வை)

குறிப்பு: (1) இடது ஜிகோமாடிக் வளைவு அகற்றப்பட்டுள்ளது. பின்புறம், எலும்பு வெட்டப்பட்டு,**டெம்போரோமாண்டிபுலர் மூட்டு**மற்றும் மூட்டு வட்டு. கீழ்த்தாடையின் உட்புறப் பகுதியில் உள்ள இடைநிலை முன்பக்க தசை மற்றும் பக்கவாட்டு முன்பக்க தசையின் ஒரு பகுதி எலும்பு வெளிப்படையானது போல் சித்தரிக்கப்படுகின்றன.

(2) தி**இடைநிலை முன்தோல் தசை**ஸ்பீனாய்டின் பக்கவாட்டு முன்பக்கத் தகட்டின் இடை மேற்பரப்பில் இருந்தும், பலாடைன் எலும்பிலிருந்தும் எழுகிறது மற்றும் ராமஸின் இடை மேற்பரப்பில் மற்றும் கீழ் தாடையின் கோணத்தில் செருகுகிறது. இது தாடையை மூடுவதில் மாசெட்டர் மற்றும் டெம்போரலிஸுக்கு உதவுகிறது.

(3) பக்கவாட்டு முன்தோல் எலும்பு இரண்டு தலைகளால் எழுகிறது, ஒன்று ஸ்பெனாய்டு எலும்பிலிருந்தும் மற்றொன்று பலாடைன் எலும்பிலிருந்தும். இது கீழ்த்தாடையின் இடை ராமஸ் மற்றும் கோணத்தில் செருகப்படுகிறது. இது மாசெட்டர் மற்றும் டெம்போரலிஸ் தாடையை மூட உதவுகிறது.

மாஸ்டிகேஷனின் தசைகள்

தசை	தோற்றம்	செருகல்	உள்நோக்கம்	செயல்
மாசெட்டர்	ஜிகோமாடிக் மேற்பரப்பு மேல் தாடை மற்றும் ஜிகோமாடிக் வளைவு	கீழ்த்தாடையின் ராமஸின் பக்கவாட்டு மேற்பரப்பு மற்றும் கீழ்த்தாடையின் கொரோனாய்டு செயல்முறை	மாசெட்டரிக் கிளை கீழ்த்தாடை நரம்பு	கீழ் தாடையை உயர்த்துவதன் மூலம் தாடையை மூடுகிறது.
தற்காலிகம்	தற்காலிக ஃபோஸா மற்றும் தற்காலிக திசுப்படலத்தின் ஆழமான மேற்பரப்பு	கொரோனாய்டு செயல்முறையின் முன்புற எல்லையின் இடை மேற்பரப்பு; கீழ் தாடையின் ராமஸின் முன்புற எல்லை	ஆழ்ந்த கால கிளைகள் கீழ்த்தாடை நரம்பு	கீழ் தாடையை உயர்த்துகிறது மற்றும் தாடையை மூடுகிறது; பின்புற இழைகள் கீழ் தாடையை இழுக்கின்றன.

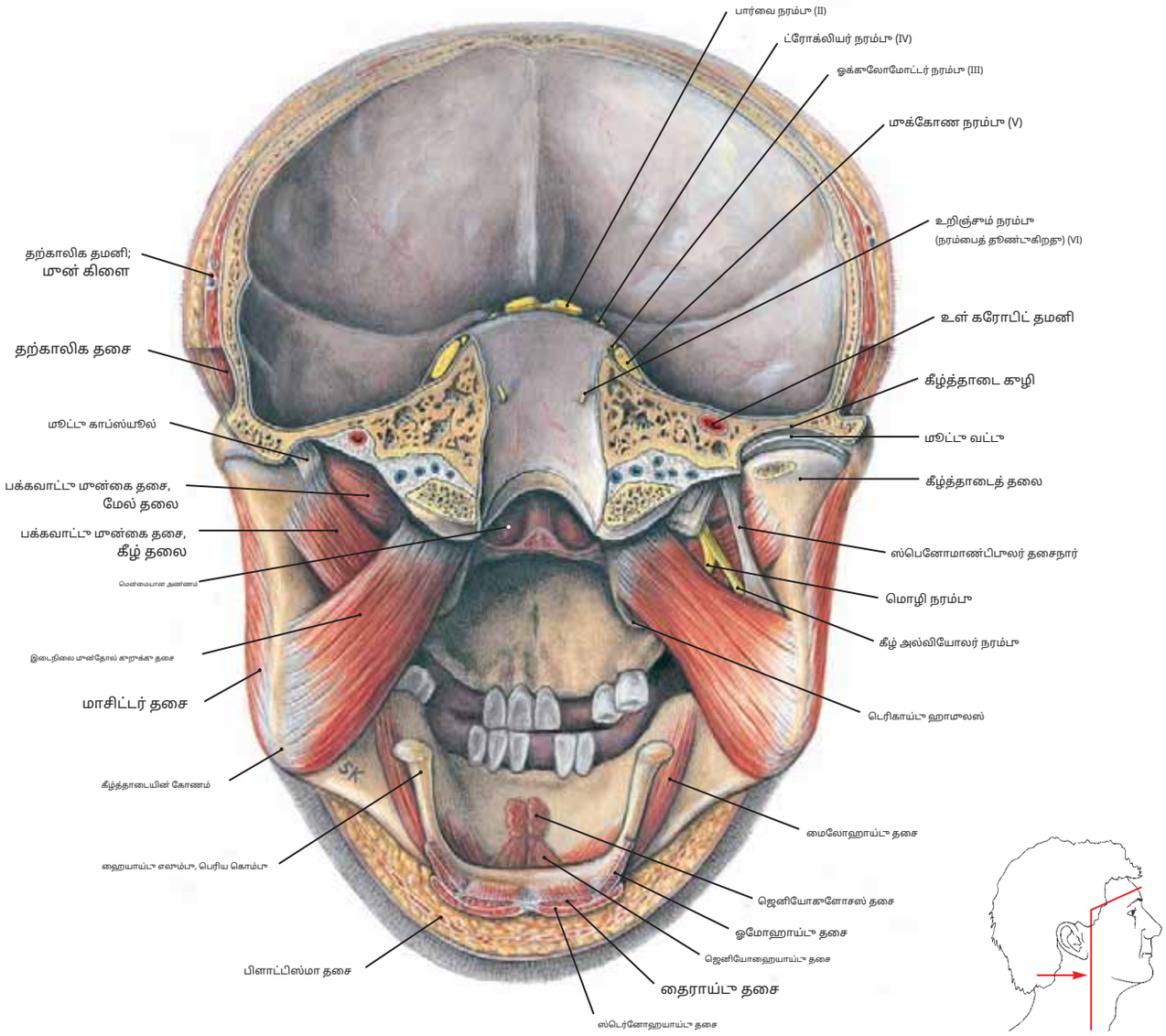

படம் 556 கீழ்த்தாடையும் பின்னும் இருந்து பார்க்கும் போது, டெரிகாய்டு, மைலோஹாய்டு மற்றும் ஜெனியோஹாய்டு தசைகள்

குறிப்பு: (1) கீழ்த்தாடையின் மடலைச் சுற்றி அதன் கோணத்தில் ஒரு தசை கவண் உருவாகிறது, இதன் செருகல்கள்**இடைநிலை மான்தோல் கறுக்கம்**மற்றும்**தசைநார் தசைகள்** (இடதுபுறத்தில் காணப்பட்டது). இடைநிலை மான்தோல் கறுக்கு தசை கீழ்த்தாடையின் மையப் பகுதியில் இணைக்க கீழே இறங்குகிறது, அதே நேரத்தில் மாஸெட்டர் தாடையின் வெளிப்புறப் பகுதியில் செருக கீழே செல்கிறது.

(2) பக்கவாட்டு மான்தோல் கறுக்கத்தின் இழைகள் முக்கியமாக கிடைமட்டத் தளத்தில் செல்கின்றன.**மைலோஹயாய்டு**மற்றும்**ஜெனியோஹயாய்டு தசைகள்**கீழ் தாடையை ஹையாய்டு எலும்புடன் இணைக்கவும். காட்டப்பட்டுள்ள மற்ற தசைகள்**டென்சர்**மற்றும்**தலைக்கும் வெளி பலட்டினி தசைகள்**.

மஸ்டிகேஷனின் தசைகள் (தொடரும்)

தசை	தோற்றம்	செருகல்	உள்நோக்கம்	செயல்
பக்கவாட்டு மான்தோல் கறுக்கம்	**உயர்ந்த தலை:** ஸ்பெனாய்டு எலும்பின் பெரிய இறக்கையின் இன்ஃப்ராடெம்போரல் முகடு மற்றும் பக்கவாட்டு மேற்பரப்பு **கீழ்நிலை தலை:**பக்கவாட்டு ஸ்பெனாய்டின் பக்கவாட்டு மான்தோல் கறுக்கு தட்டின் மேற்பரப்பு	கீழ்த்தாடையின் கலும்பு கழுத்து; மூட்டு டெம்போரோமாண்டிபுலர் மூட்டின் வட்டு மற்றும் காப்ஸ்யூல்	பக்கவாட்டு மான்தோல் கறுக்கம் கீழ்த்தாடையின் கிளை நரம்பு	காண்டில் மற்றும் வட்டை மான்னோக்கி இழுப்பதன் மூலம் வாயைத் திறக்கிறது. ஒன்றாகச் செயல்படுதல்: கீழ்த்தாடை நீண்டுள்ளது மாறி மாறி செயல்படுதல்: அரைக்கும் செயல்
இடைநிலை மான்தோல் கறுக்கம்	**ஆழமான தலை:**ஸ்பெனாய்டின் பக்கவாட்டு மான்பக்கத் தகட்டின் இடை மேற்பரப்பு; பிரமிடு வடிவம் அண்ணத்தெலும்பு செயல்முறை **மேலோட்டமான தலை:**பலட்டீன் எலும்பின் பிரமிடு செயல்முறை; மேல் தாடை எலும்பின் பியூபரோசிட்டி	ராமஸின் இடை மேற்பரப்பின் கீழ் மற்றும் பின்புற பகுதி மற்றும் கீழ் தாடையின் கோணம்	இடைநிலை மான்தோல் கறுக்கம் கீழ்த்தாடையின் கிளை நரம்பு	கீழ் தாடை மூடும் தாடையை உயர்த்துகிறது. இணைந்து செயல்படுதல்: கீழ்த்தாடை நீண்டுள்ளது தனியாக செயல்படுதல்: ஒரு பக்கம் நீட்டிக் கொண்டது மாறி மாறி செயல்படுதல்: அரைக்கும் செயல்

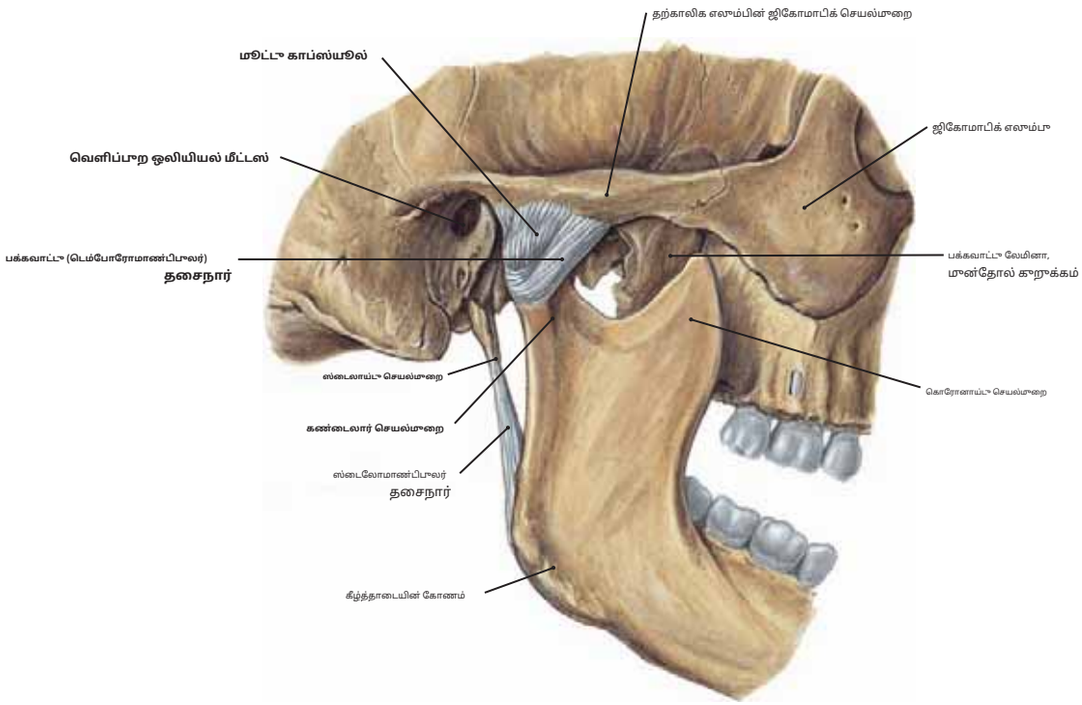

படம் 557.1 வலது டெம்போரோமாண்டிபுலர் மூட்டு (பக்கவாட்டுத் தோற்றம்)

குறிப்பு: (1) மூட்டு காப்ஸ்யூல் மற்றும் **பக்கவாட்டு**(டெம்போரோமாண்டிபுலர்)**தசைநார்**தற்காலிக எலும்பின் ஜிகோமாடிக் செயல்முறைக்கு இடையில் நீட்டிக்கவும் மேலே மற்றும் கீழே கீழ்த்தாடை ராமஸின் காண்டிலார் செயல்முறையின் கழுத்து.

(2) மூட்டு காப்ஸ்யூல் என்பது மூன்றுமாகவும் பக்கவாட்டாகவும் இணைந்த ஒரு தளர்வான பை ஆகும்.**பக்கவாட்டு தசைநார்.**மேலும் கவனிக்கவும்**ஸ்டைலோமாண்டிபுலர் தசைநார்** ஸ்டைலாய்ட் செயல்முறையின் நுனியிலிருந்து கீழ்த்தாடையின் கோணம் மற்றும் பின்புற எல்லை வரை நீண்டுள்ளது.

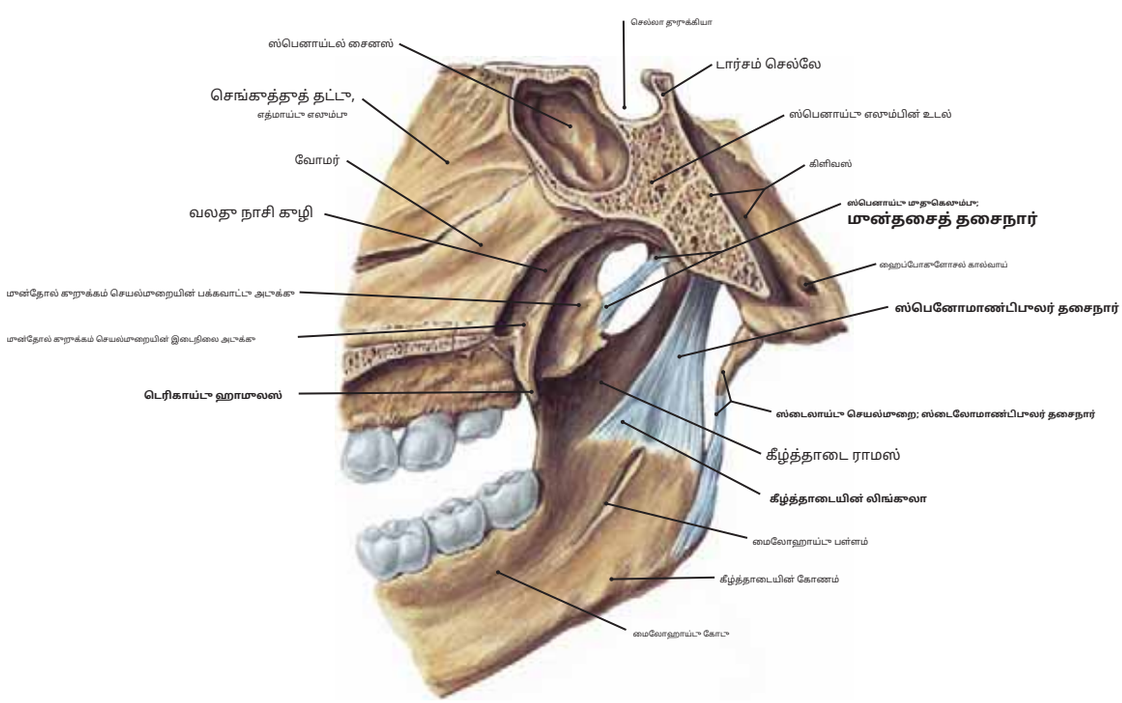

படம் 557.2 வலது டெம்போரோமாண்டிபுலர் பகுதி (இடைநிலைக் காட்சி)

குறிப்பு: டெம்போரோமாண்டிபுலர் மூட்டுக்கு நடுவில்,**மூன்தசைத் தசைநார்**ஸ்பீனாய்டல் மூலுகெலும்பிலிருந்து பக்கவாட்டு மூன்கைத் தட்டின் பின்புற விளிம்பு வரை நீண்டுள்ளது.**ஸ்பெனோமாண்டிபுலர் தசைநார்**ஸ்பீனாய்டல் மூலுகெலும்பிலிருந்து கீழ்த்தாடையின் லிங்குலா வரை இறங்குகிறது.

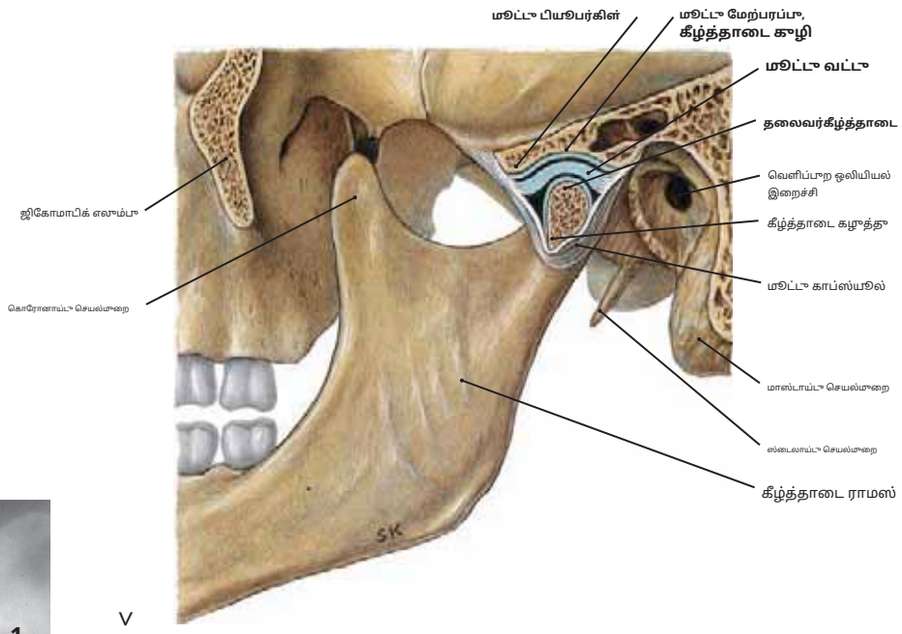

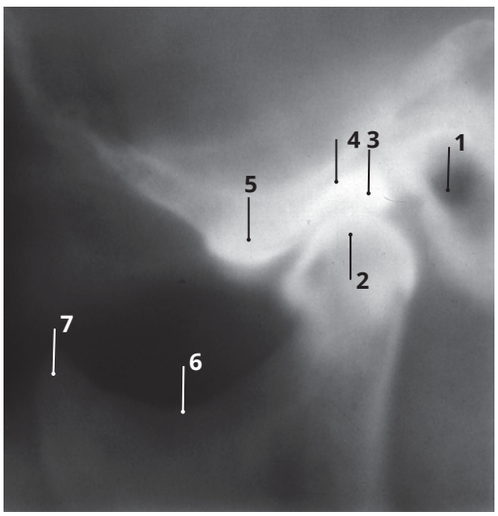

கூரே 558.1 டெம்போரோமாண்டிபுலர் மூட்டின் சாகிட்டல் பிரிவு

தாடை மூடப்பட்டது

OTE: (1) ஒரு**மூட்டு வட்டு**டெம்-இன் கீழ்த்தாடை ஃபோஸாவிற்கு இடையில் இடைக்கிடையே உள்ளது.

தூவார எலும்பு மற்றும் கீழ்த்தாடை எலும்பு, இரண்டு மூட்டு தூவாரங்களை உருவாக்குகிறது.

தாடை மூடப்பட்டிருக்கும் போது, கீழ்த்தாடையின் கண் இமையின் தலைப்பகுதி மற்றும் மூட்டு வட்டு ஆகியவை முழுமையாக கீழ்த்தாடை ஃபோஸாவிற்குள் இருக்கும்.

கூரே 558.2 தாடை மூடிய நிலையில் டெம்போரோமாண்டிபுலர் மூட்டின் ஆர்த்ரோகிராஃப்.

படங்கள் 558.2 மற்றும் 558.4 க்கான விசை

1. வெளிப்புற ஒலி மீட்டஸ்
2. கண்டைலார் செயல்முறை
3. மூட்டு வட்டு
4. கீழ்த்தாடை எலும்பு, தற்காலிக எலும்பு
5. மூட்டு டியூபர்கிள், தற்காலிக எலும்பு
6. கீழ்த்தாடையின் உச்சநிலை
7. கொரோனாய்டு செயல்முறை

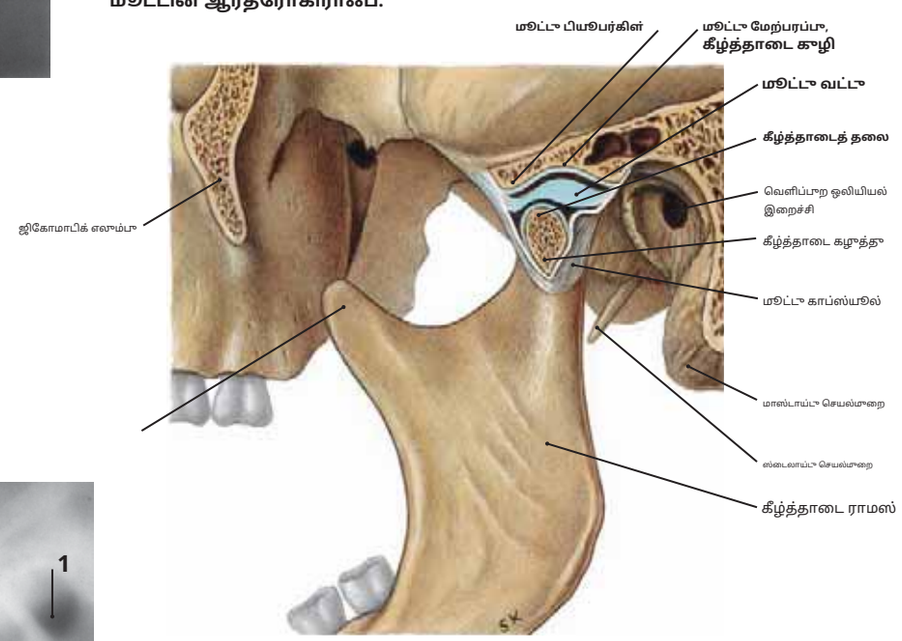

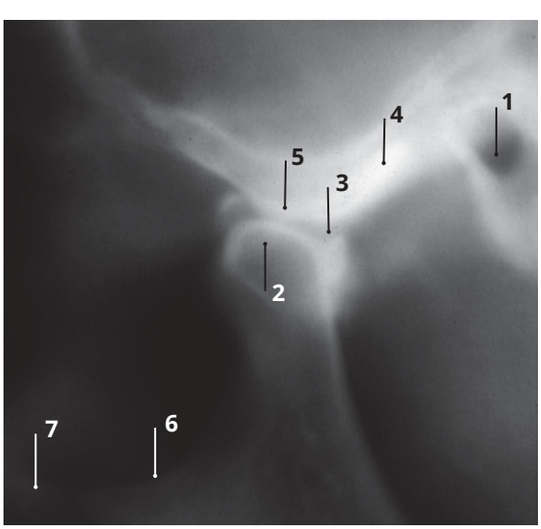

கூரே 558.3 டெம்போரோமாண்டிபுலரின் சாகிட்டல் பிரிவு

தாடை திறக்கப்பட்டவுடன் int

OTE: தாடை திறக்கப்படும்போது, காண்டில்**முன்னோக்கி சறுக்குகிறது**கூட்டு வரம்புக்குள்- எதிரே படுக்க வேண்டும்**மூட்டுக் குழல்**தற்காலிக எலும்பின்.

கியூரே 558.4 டெம்போரோமாண்டிபுலர் மூட்டின் ஆர்த்ரோகிராஃப்

தாடை திறந்தது

குறிப்பு: தாடை திறக்கப்படும்போது கீழ்த்தாடை கான்டில் கணிசமாக முன்னோக்கி நகர்கிறது. படங்கள் 558.2 மற்றும் 558.4 இல், கான்டில் (2) மற்றும் வெளிப்புற ஒலி மீட்டஸ் (1) ஆகியவற்றுக்கு இடையேயான தூரத்தை ஒப்பிடுக.

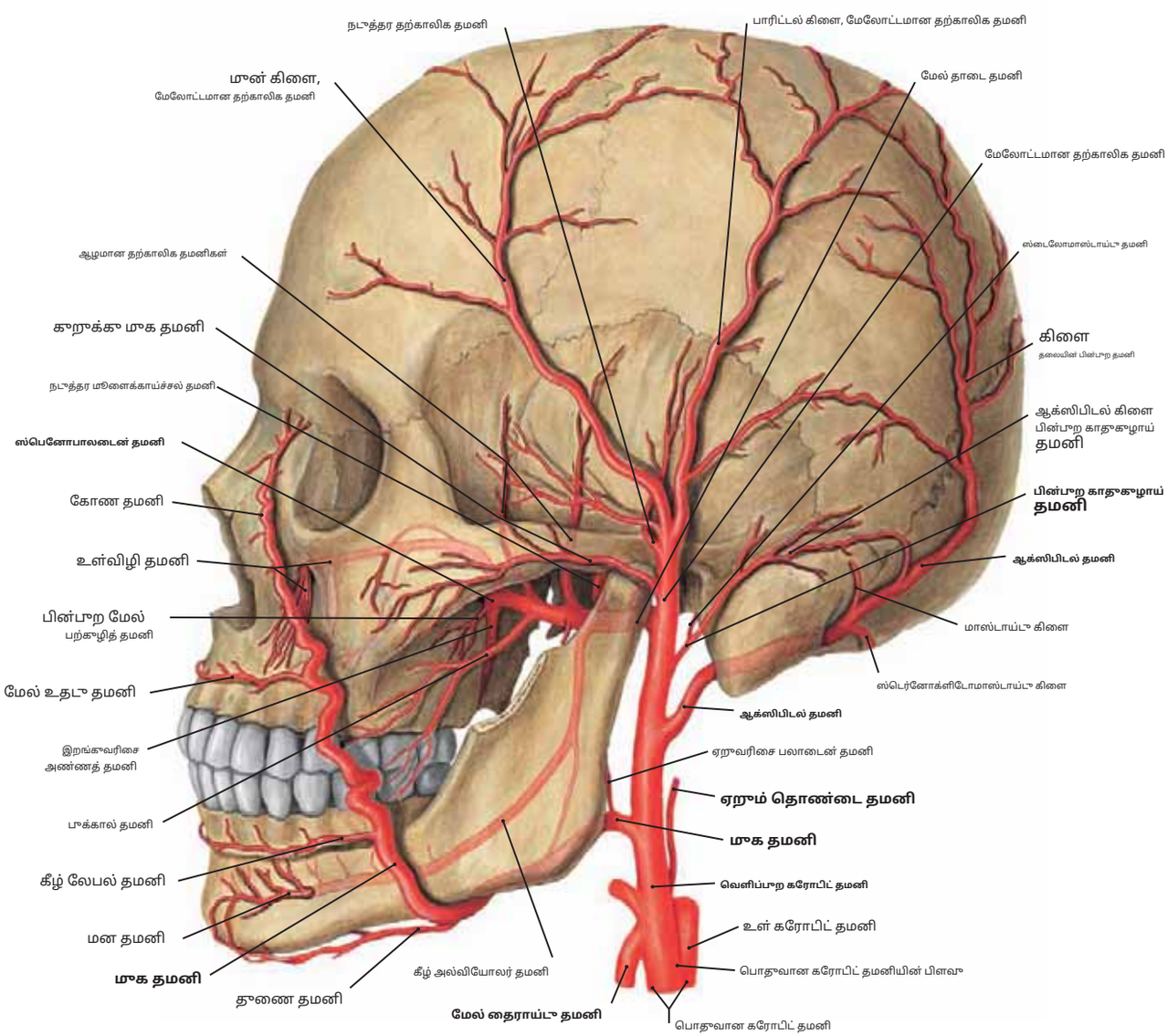

படம் 559 வெளிப்புற கரோடிட் தமனி மற்றும் அதன் கிளைகள்

குறிப்பு: (1) தி**வெளிப்புற கரோடிட் தமனி**பொதுவான கரோடிட்டில் இருந்து கிளைகள் மற்றும் முன்புற கழுத்து, மூகம், தி ஆகியவற்றை வழங்கும் முக்கிய தமனி ஆகும்.

உச்சந்தலை, சுவர்கள்**வாய்வழி**மற்றும்**நாசி துவாரங்கள்**, மண்டை ஓட்டின் எலும்புகள் மற்றும் துரா மேட்டர், ஆனால் சுற்றுப்பாதை அல்லது மூளை அல்ல.

(2) அதன் முக்கிய கிளைகள் கீழ்நிலையிலிருந்து மேல்நிலை வரை:

(அ) தி**மேல் தைராய்டு**, இது தைராய்டு சுரப்பிக்கு உணவளிக்க கீழ்நோக்கிச் செல்கிறது. இது ஸ்டெர்னோக்ளிடோமாஸ்டாய்டு மற்றும் இன்ஃப்ராஹாய்டு தசைகள் மற்றும் குரல்வளையின் உட்புறப் பகுதியையும்**மேல் குரல்வளை தமனி**.

(ஆ) தி**ஏறும் தொண்டை**இது தொண்டைக் கட்டு தசைகள் மற்றும் பிற சிறிய கிளைகளை முன் முதுகெலும்பு தசைகள், நடுத்தர காது மற்றும் துரா மேட்டருக்கு வழங்க மேலே செல்கிறது.

(இ) தி**மொழி சார்ந்த**இது நாக்கின் முக்கிய தமனி ஆகும். இது மேல்புற தசைகள் மற்றும் நாக்குக்கு அடியில் உள்ள சுரப்பிக்கும் கிளைகளை வழங்குகிறது.

(ஈ) தி**மூக**, இது மூகத்தின் முன்-மத்தியப் பகுதியை வழங்க மேலே செல்கிறது. இது பலாடைன் டான்சில், சப்மாண்டிபுலர் சுரப்பி மற்றும் மூகத்தில், உதடுகள் மற்றும் மூக்கு இரண்டிற்கும் கிளைகளை வழங்குகிறது. இது முடிவடைகிறது**கோண தமனி**, இது அகச்சிவப்பு ஆர்பிட்டலுடன் அனஸ்டோமோஸ் செய்கிறது.

(இ) தி**தலையின் பின்புறம்**, இது உச்சந்தலைக்கு உணவளிக்க தலையின் பின்புறம் செல்கிறது. அதன் வழியில் அது ஸ்டெர்னோக்ளிடோமாஸ்டாய்டு மற்றும் பிற தசைகள் மற்றும் பியூரா மேட்டருக்கு கிளைகளை அனுப்புகிறது.

(f) தி**பின்புற காதுகழாய்**இது வெளிப்புற காதுக்குப் பின்னால் செல்கிறது. இது உச்சந்தலை, நடு காது மற்றும் வெளிப்புற ஆரிக்கிள் ஆகியவற்றிற்கு இரத்தத்தை வழங்க உதவுகிறது.

(கிராம்) தி**மேலோட்டமான கால**, இது தலையின் பக்கவாட்டுக்கு சப்ளை செய்து சுரக்கிறது**கறுக்கு மூக தமனி**, இது மூகம் முழுவதும் பரவுகிறது.

(h) தி**மேல் தாடை எலும்பு**, இது ஆழமான மூகத்தின் முக்கிய தமனி. இது மூன்று பகுதிகளையும் பல கிளைகளையும் கொண்டுள்ளது. இது டைம்பானிக் சவ்வை வழங்குகிறது, இது உருவாகிறது**நடுத்தர மூளைக்காய்ச்சல் தமனி**, மற்றும் மெல்லும் தசைகள், அனைத்து கீழ் மற்றும் சில மேல் பற்கள், இன்ஃப்ராஆர்பிட்டல் பகுதி, கபினமான மற்றும் மென்மையான அண்ணம் மற்றும் நாசி குழியின் சுவர்கள் ஆகியவற்றை வழங்குகிறது.

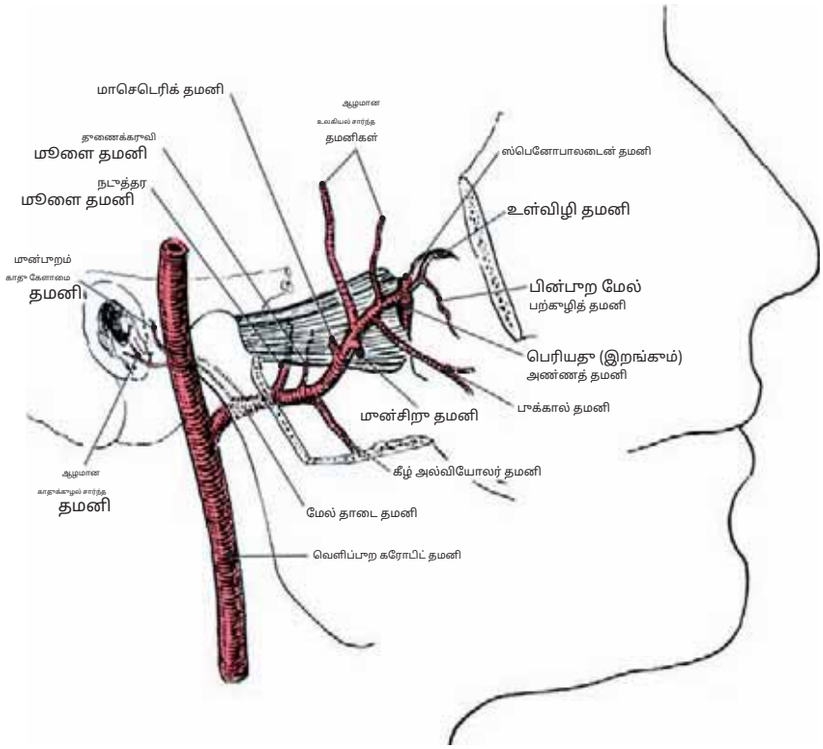

படம் 560.1 மேக்சில்லரி தமனியின் கிளைகள் (கிராண்ட், ஜேசிபி, அட்லஸ் ஆஃப் அனாடமி, 6வது பதிப்பாக்கப் பிறகு. பால்டிமோர்: வில்லியம்ஸ் மற்றும் வில்கின்ஸ், 1972)

குறிப்பு: மேல் தாடை தமனியிலிருந்து கிளைகள் பாத்திரத்தின் மூன்று பகுதிகளிலிருந்தும் வெளியேறுகின்றன: முதல் பகுதியிலிருந்து:**மூன்பாற டைம்பானிக், ஆழமான காதுகுழாய், நடுத்தர மற்றும் தணை மூளைக்காய்ச்சல்** கலை:**தசைநார், ஆழமான டெம்போரல், மூன்தோல் குறுக்கம்**,மற்றும்**வாய்வழி**;மற்றும் இதிலிருந்து மூன்றாம் பகுதி:**ஸ்பெனோபாலடைன், கீழ்நோக்கி** **பின்பாற மேல் அல்வியோலர்**,மற்றும்**மூன்தோல் குறுக்கக் கால்வாயின் தமனி.**

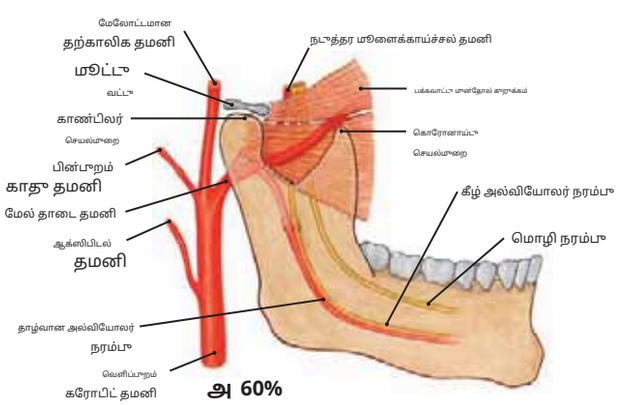

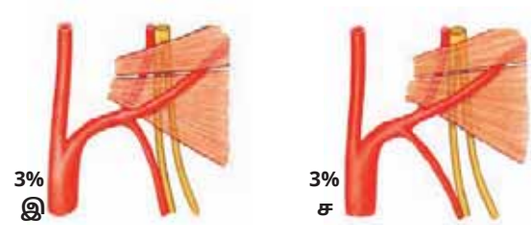

படம் 560.2 பக்கவாட்டு பெட்டரிகாய்டு தசைக்கு பக்கவாட்டு செல்லும் மேக்சில்லரி தமனியில் ஏற்படும் மாறுபாடுகள்.

குறிப்பு: மேல் தாடை தமனி **(ஆ)**, கீழ் அல்வியோலுக்கு எதிரே உள்ள நடுத்தர மூளைக்காய்ச்சல் செஸ் எர்ஸ்

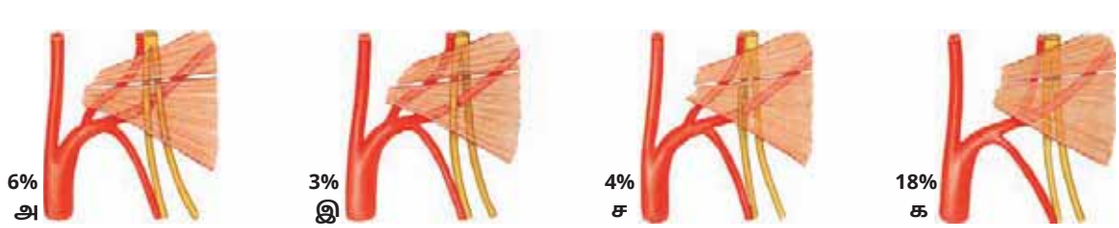

படம் 560.3 பக்கவாட்டு பெட்டரிகாய்டு தசைக்கு இடைநிலைக்குச் செல்லும் மேக்சில்லரி தமனியில் ஏற்படும் மாறுபாடுகள்.

குறிப்பு: சுமார் 31% முதல் 33% சடலங்களில், மேல் தாடை தமனி பக்கவாட்டு மூன்தோல் குறுக்கு தசையின் மையத்தில் செல்கிறது.**அ**, 6% இல் மேக்சில்லரி தமனி மொழி மற்றும் கீழ் அல்வியோலர் நரம்புகளுக்கு நடுவில் செல்கிறது;**இ**, மேல் தாடை தமனி 3% இல் மொழி மற்றும் கீழ் அல்வியோலர் நரம்புகளுக்கு இடையில் செல்கிறது;**ச**, மேல் தாடை தமனி 4% இல் கீழ் அல்வியோலர் நரம்பில் ஒரு வளையத்தின் வழியாக செல்கிறது; மற்றும்**க**, மேல் தாடை தமனி, கீழ் அல்வியோலர் தமனிக்கு தொலைவில் உள்ள நடுத்தர மூளைக்காய்ச்சல் தமனிக்கு வழிவகுக்கிறது.

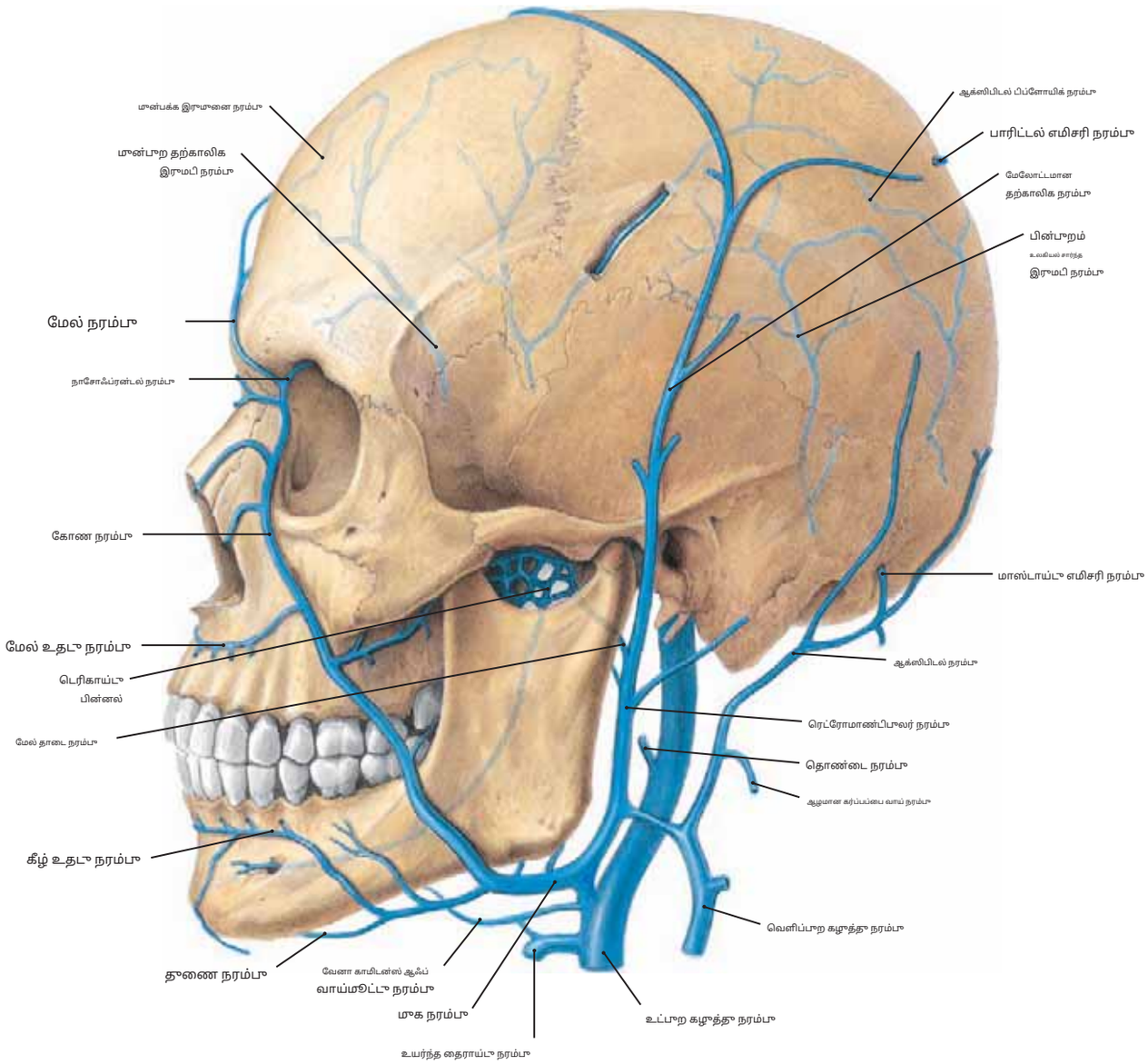

படம் 561 **முகம் மற்றும் தலையின் முக்கிய மேலோட்டமான நரம்புகள், ஆழமான நரம்புகளுடன் தொடர்புகளைக் காட்டுகின்றன.**

குறிப்பு: (1) தி**கோண நரம்பு**மூக்கின் வேரில் உருவாகி, கீழ் பக்கவாட்டில் சென்று,**முக நரம்பு**கோண-முக தண்டு com-ஆழமான நாளங்கள் வழியாக தொடர்பு கொள்கிறது**காவர்னஸ் சைனஸ்**மண்டை ஓட்டின் கழிக்கள் மற்றும் உடன்**முன்தோல் குறுக்கம்**இன்ஃப்ராடெம்போரல் ஃபோஸாவில் உள்ள நரம்புகள்.

(2) தி**மேலோட்டமான தற்காலிக நரம்பு**, இது மேலோட்டமான தலையின் பக்கவாட்டு அம்சத்தை வடிகட்டுகிறது மற்றும்**மேல் தாடை நரம்பு**, இது ஆழமான முகத்தை வடிகட்டுகிறது. அவை ஒன்றிணைந்து உருவாக்குகின்றன**பின்கீழ்த்தாடை நரம்பு**.

(3) தி**தலையின் பின்புற நரம்பு**, இது உச்சந்தலையின் போஸ்டரோலேட்டரல் பகுதியில் உருவாகிறது மற்றும் கீழ்நோக்கி செல்கிறது**வெளிப்புற கழுத்து நரம்பு**. இரு மடங்கு நரம்புகள் மற்றும் பல்வேறு தலை நரம்புகள் (கான்பிலார், மாஸ்டாய்டு மற்றும் பாரிட்டல் நரம்புகள்) மேலோட்டமான நரம்புகளை ஒன்றோடொன்று இணைக்கின்றன.**பியூரல் சைனஸ்கள்**.

(4) மண்டை ஓட்டின் கழிக்கள்,**சிக்மாய்டு சைனஸ்**, மற்ற பியூரல் சைனஸ்களில் பெரும்பாலானவற்றை வெளியேற்றி, ஜுகுலர் ஃபோரமெனில் முடிகிறது. இந்த ஃபோரமெனுக்குக் கீழே, சிக்மாய்டு சைனஸ் ஆகிறது**உட்புற கழுத்து நரம்பு**, இது கழுத்தில் மார்பு வரை இறங்குகிறது.

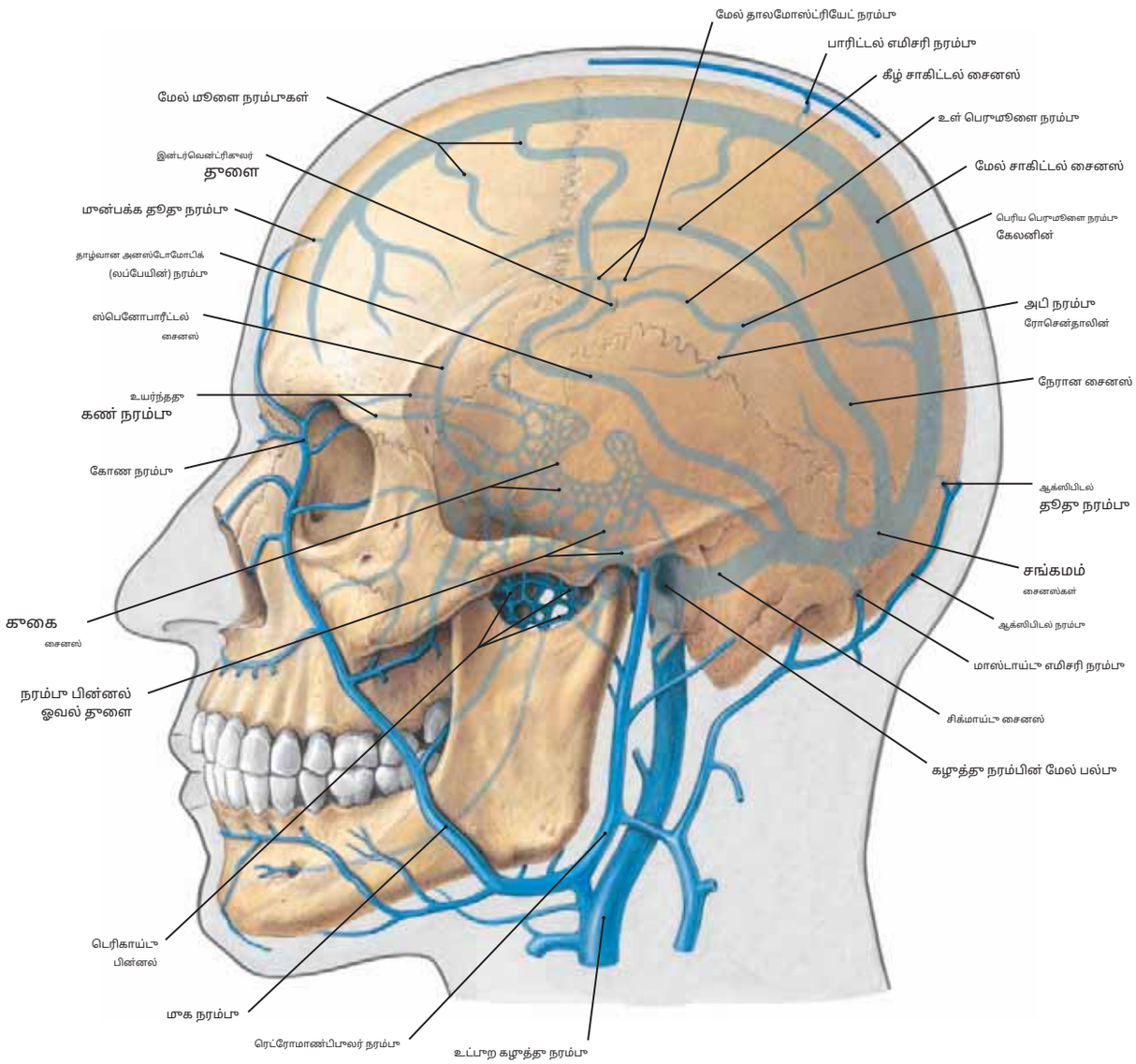

படம் 562 உட்புற கழுத்து நரம்பு மற்றும் அதன் புற மண்டையோட்டு துணை நதிகள்

குறிப்பு: (1) மேலோட்டமான மூகம் வடிகட்டப்படுகிறது **கோண நரம்பு** மற்றும் **உயர்ந்த** மற்றும் **கீழ் உதட்டு** நரம்புகள். இவை பெரிய மூக நரம்புக்குள் பாய்கின்றன, அது மூக (காட்டப்படவில்லை) தமனிக்கு அருகில் சாய்வாக இறங்குகிறது (படம் 563 ஐப் பார்க்கவும்).

(2) மண்டை ஓட்டின் அடிப்பகுதியில் உட்புற கழுத்து நரம்பு உருவாகிறது. மண்டை ஓட்டின் உள்ளே, இரத்தம் **சிக்மாய்டு சைனஸ்** கழுத்தில் உள்ள கழுத்துத் துளையிலிருந்து சிக்மாய்டு சைனஸ் வெளிப்படும்போது, அது கழுத்தில் உள்ள கழுத்துத் துளை வழியாக வெளியேறுகிறது. **உட்புற கழுத்து நரம்பு**.

(3) மண்டை ஓட்டின் உள்ளே, சைனஸ்கள் சங்கமிக்கும் இடத்தைக் கவனியுங்கள். இந்தப் பெரிய சிரைக் கழாய் இரத்தத்தைப் பெறுகிறது. **மேல் சாகிட்டல் சைனஸ்**, **திநேரான சைனஸ்**, மற்றும் **கீழ் அனஸ்டோமோடிக் நரம்பு** (லப்பேவின்).

(4) **திகாவர்னஸ் சைனஸ்** மற்றும் ஆழமான மூகத்தில் உள்ள நரம்புகளின் சுற்றுப்பாதையின் கண் நரம்புகள் மற்றும் மூன்தோல் குறுக்கம் ஆகியவற்றுடன் அதன் தொடர்புகள்.

(5) மண்டை ஓட்டின் வழியாகச் செல்லும் பல தூது நரம்புகள், பியூரல் சைனஸ்கள் மற்றும் மண்டை ஓட்டின் வெளிப்புறத்தில் உள்ள நரம்புகளுக்கு இடையே பல இணைப்புகளை உருவாக்குகின்றன.

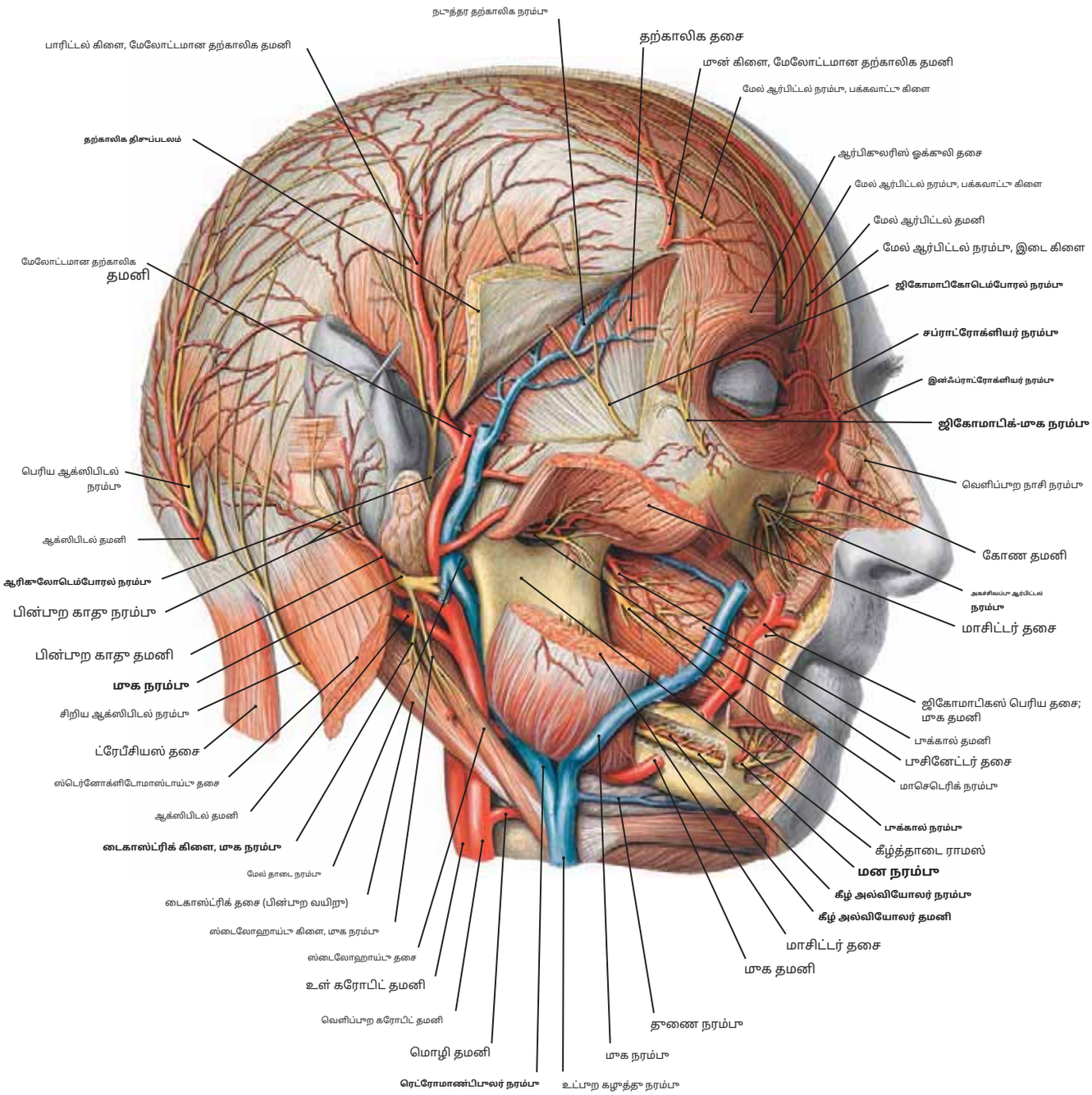

படம் 563 ஆழமான முகத்தின் நாளங்கள் மற்றும் நரம்புகள் (பிரிவு 1)

குறிப்பு: (1) டெம்போரல் ஃபாசியா வெட்டப்பட்டு ஓரளவு பிரதிபலிக்கப்பட்டுள்ளது. முகத்தின் பக்கவாட்டில் உள்ள மேலோட்டமான தசைகள் மற்றும் பரோடிட் சுரப்பி முக நரம்பின் முக்கிய தண்டு வெட்டப்பட்டு, முகம் முழுவதும் அதன் கிளைகள் அகற்றப்பட்டுள்ளன. மாசெட்டர் தசை தூண்டிக்கப்பட்டு, மேல்நோக்கி பிரதிபலித்து, மாசெட்டரி தமனி மற்றும் நரம்பை காட்டுகிறது.

(2) பின்வருபவை இதன் கிளைகள் ஆகும்**முக்கோண நரம்பு**:

(அ)**கண் மருத்துவப் பிரிவு:**மேல்புற நாசி, மேல்புற நாசி, கீழ்ப்புற நாசி மற்றும் வெளிப்புற நாசி கிளைகள்.

(ஆ)**மேல் தாடைப் பிரிவு**: ஜிகோமாட்டிகோடெம்போரல், ஜிகோமாட்டிகோஃபேஷியல் மற்றும் இன்ஃப்ராஆர்பிட்டல் கிளைகள்.

(இ)**கீழ்த்தாடைப் பிரிவு:**ஆரிகுலோடெம்போரல், மாசெடெரிக், புக்கால், கீழ் அல்வியோலர் மற்றும் மன கிளைகள்.

(3) முக நரம்பின் பின்புற காதுகுழாய், டைகாஸ்ட்ரிக் மற்றும் ஸ்டைலோஹாய்டு கிளைகள் பரோடிட் சுரப்பிக்குள் பிரிவதற்கு முன்பு முக நரம்பின் உடற்பகுதியிலிருந்து எழுகின்றன.

(4) சுற்றுப்பாதையின் மேலேயும் மையப் பகுதியிலும் உள்ள தமனிகளின் அனஸ்டோமோசிஸ். சம்பந்தப்பட்ட பாத்திரங்களில் மேற்பரப்பு டெம்போரலின் முன் கிளை, மேல் ஆர்பிட்டல், மேல் ரோட்டோக்ளியர் மற்றும் கோண தமனிகள் மற்றும் அவற்றின் கிளைகள் அடங்கும்.

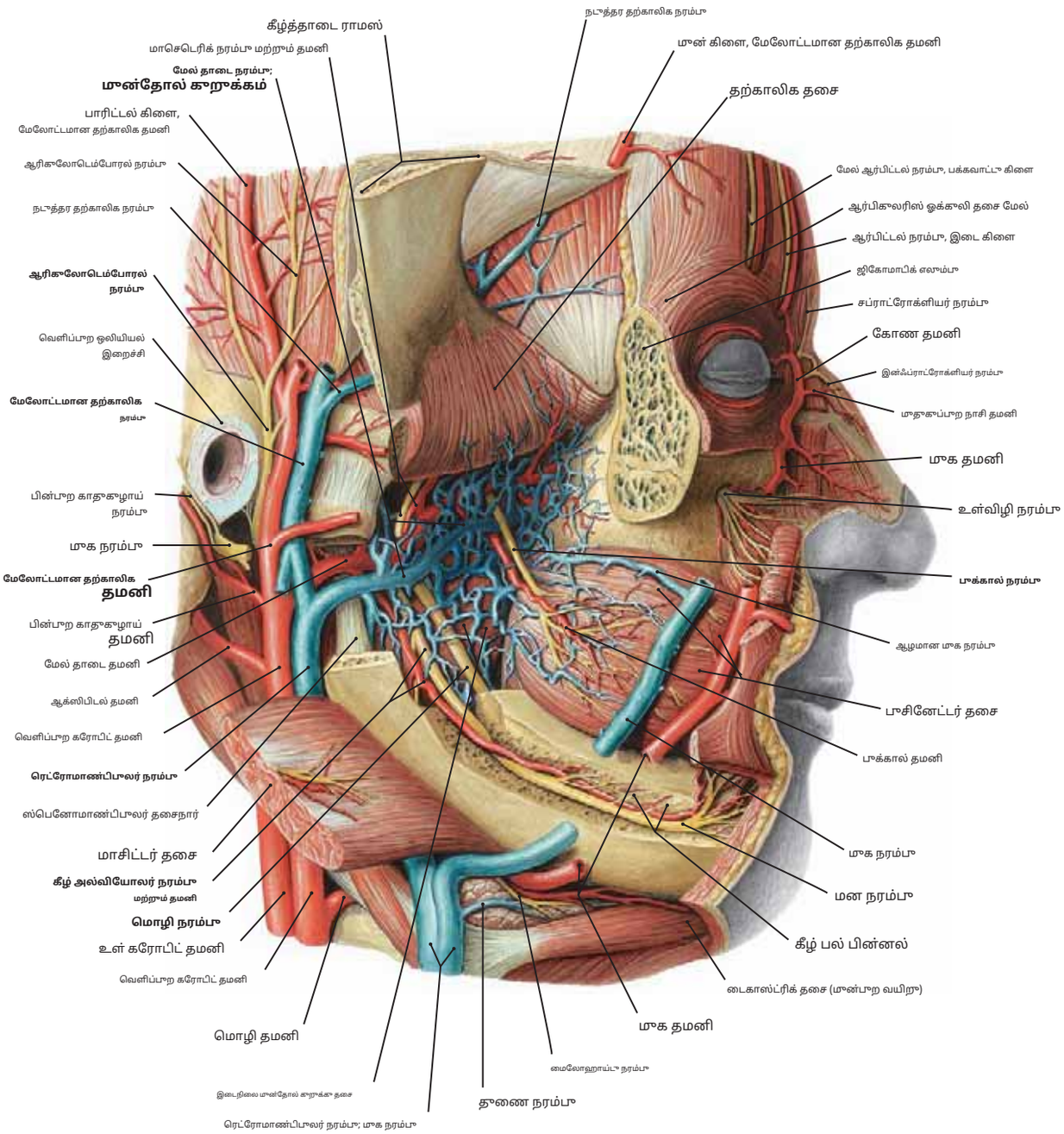

படம் 564 ஆழமான மூகத்தின் தற்காலிகப் பகுதி (பிரிவு 2)

குறிப்பு: (1) ஜிகோமாடிக் வளைவு வெட்டப்பட்டு, டெம்போரலிஸ் தசை செருகப்படுவதோடு மேல்நோக்கி பிரதிபலிக்கப்பட்டுள்ளது. கீழ் தாடையின் ஒரு பகுதி போக்கைக் காட்டவும் அகற்றப்பட்டது**மேல் தாடை நரம்பு**மற்றும்**தமனி**கீழ் தாடை வரை ஆழமாக. இன்ஃப்ராடெம்போரல் பகுதியில் உள்ள தமனியின் கிளைகளை படம் 565 இல் சிறப்பாகக் காணலாம்.

(2) மேல் தாடை நரம்பு இதிலிருந்து உருவாகிறது**மூன்தோல் கறுக்கம்**நரம்புகள், இது மூன்தோல் கறுக்கம் கொண்ட தசைகளுக்கு அருகில் அமைந்துள்ளது மற்றும் மூக நரம்புடன் அனஸ்டோமோஸ் மூலம் செல்கிறது.**ஆழமான மூக நரம்பு**இந்த பின்னல், ஃபோரமென் லேசரம் மற்றும் ஃபோரமென் ஓவலில் உள்ள தொடர்பு நரம்புகள் வழியாகவும், கீழ் கண் நரம்பு வழியாகவும் கேவர்னஸ் சைனஸுடன் அனஸ்டோமோஸ் செய்கிறது.

(3) கீழ்த்தாடையின் உடல் திறக்கப்பட்டு, கீழ் அல்வியோலர் தமனி மற்றும் நரம்பை வெளிப்படுத்துகிறது.

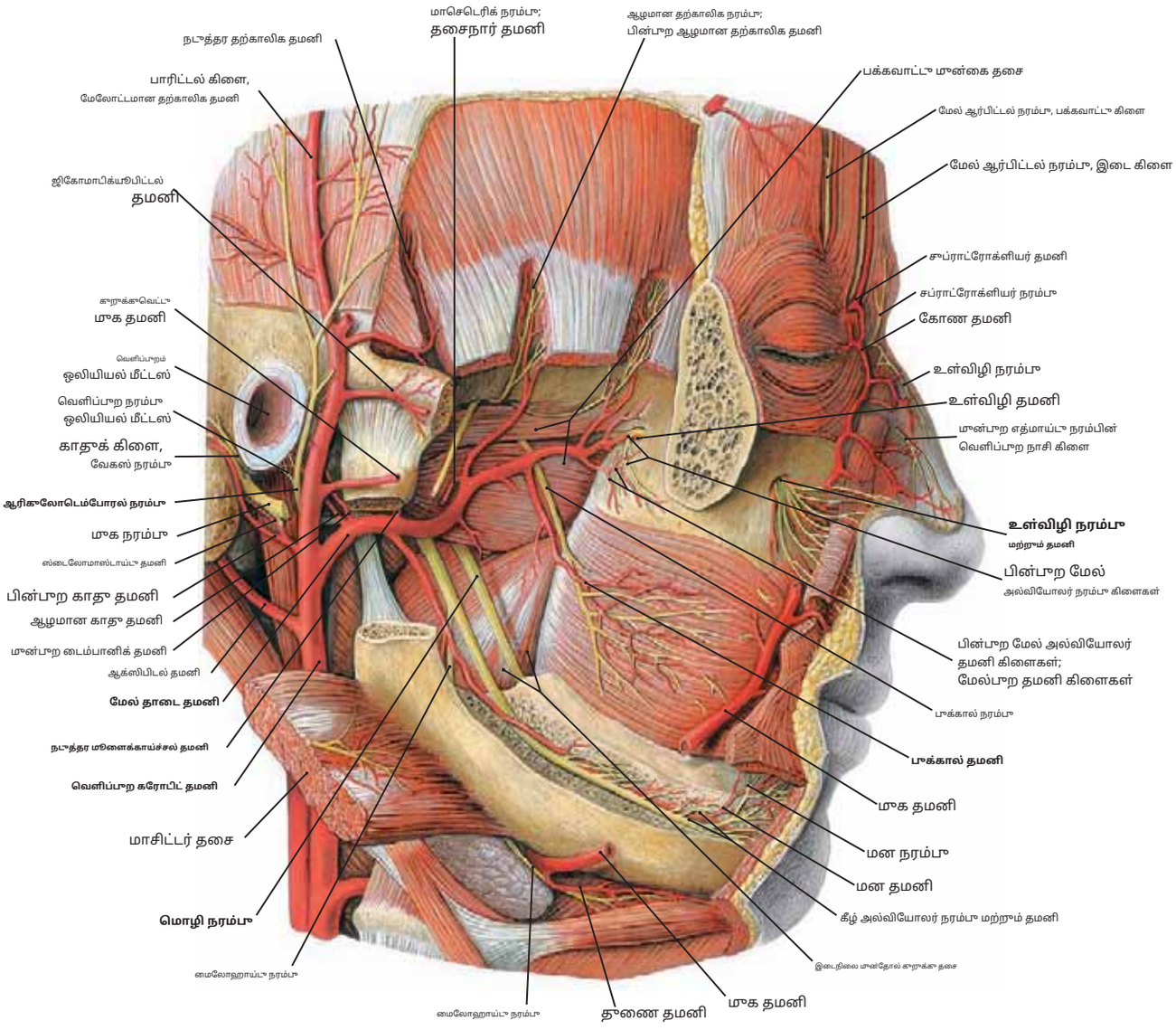

படம் 565 ஆழமான மூகத்தின் தற்காலிகப் பகுதி: மேல் தாடை தமனி (பிரிவு 3)

குறிப்பு: (1) தி**தற்காலிக கூழி**மூன்தோல் கூறுக்கம் கொண்ட தசைகள், மேல் தாடை தமனி மற்றும் அதன் கிளைகள் மற்றும் சிலவற்றைக் காட்ட பக்கவாட்டில் திறக்கப்பட்டுள்ளது.

மூக்கோண நரம்பின் கீழ்த்தாடைப் பிரிவின் கிளைகள்.

(2) இந்தப் பிரிவில், பின்வரும் கிளைகள்**மேல் தாடை தமனி**காட்டப்பட்டுள்ளன: (அ) ஆழமான காதுகூழாய், (ஆ) மூன்புற டைம்பானிக், (இ) கீழ் அல்வியோலர், (ஈ) நடுத்தர மூளைக்காய்ச்சல், (இ) மஸ்ஸெடெரிக் (வெட்டு), (எஃப்) ஆழமான தற்காலிக, (ஜி) மூன்தோல் கூறுக்கம் (பெயரிடப்படவில்லை), (ஹெச்) வாய், (ஐ) பின்புற மேல் அல்வியோலர், மற்றும் (j) அகச்சிவப்பு ஆர்பிட்டல்.**இல்லை**இந்தக் காட்சியில் காட்டப்பட்டுள்ளவை இறங்கு பலாடைன் கிளை, மூன்தோல் கூறுக்கக் கால்வாயின் தமனி, மற்றும் தொண்டை மற்றும் ஸ்பெனோபாலடைன் கிளைகள்.

(3) பின்வருபவை இதன் கிளைகள் ஆகும்**கீழ்த்தாடைப் பிரிவு**இன்**மூக்கோண நரம்பு:**(a) காதுக்காழல், (b) மொழி, (c) கீழ் அல்வியோலர், (ஈ) மைலோஹையாய்டு, (இ) மசெடெரிக், (எஃப்) டீப் டெம்போரல், மற்றும் (ஜி) பூக்கால். கீழ் தாடைக்குள் உள்ள கீழ் அல்வியோலர் தமனியுடன் சேர்ந்து, கீழ் அல்வியோலர் நரம்பின் போக்கைக் கவனியுங்கள்.

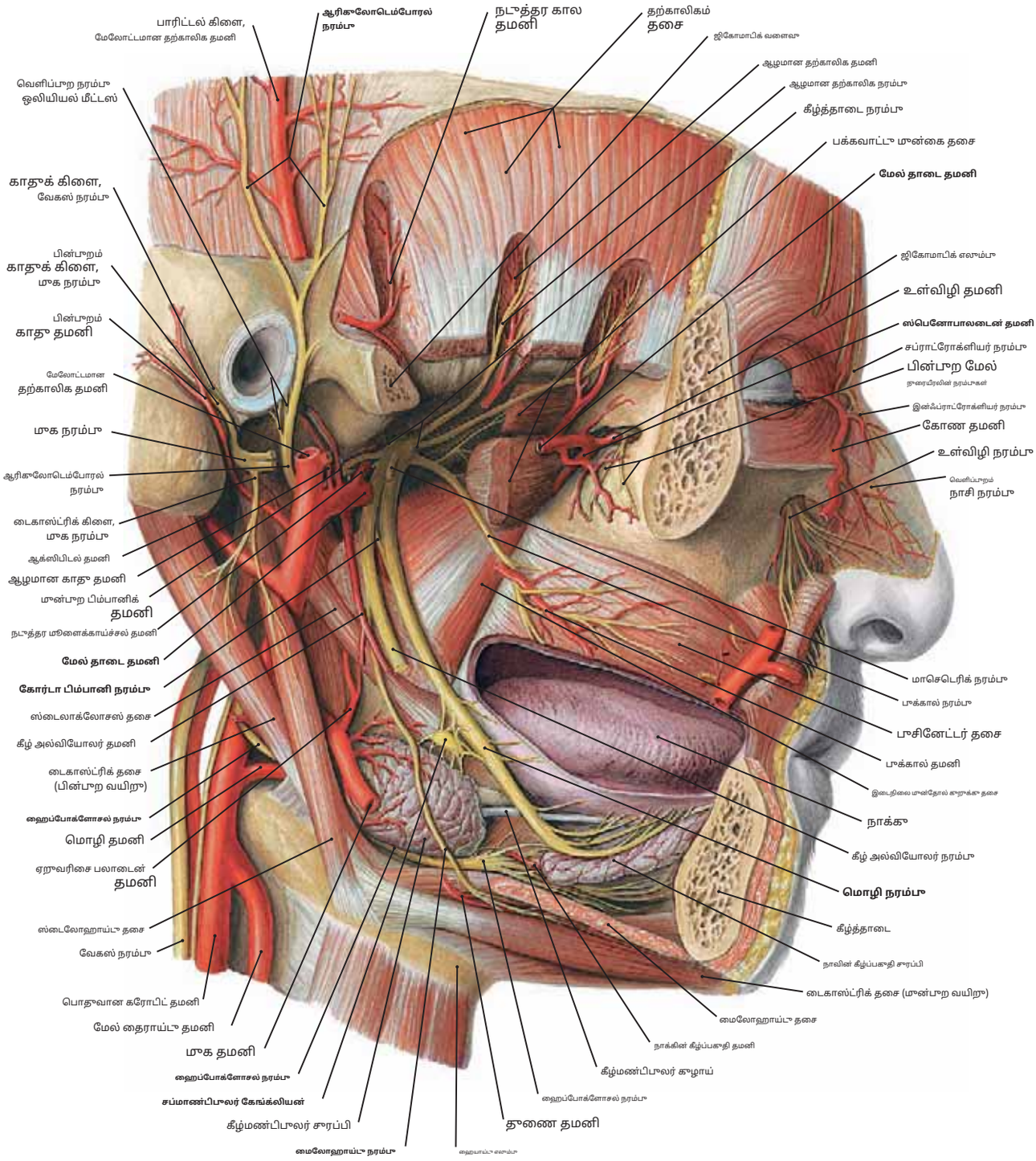

படம் 566 ஆழமான மூகத்தின் தற்காலிகப் பகுதி: கீழ்த்தாடை நரம்பு கிளைகள் (பிரிவு 4)

குறிப்பு: (1) இந்தப் பிரிவின் போது ஜிகோமாடிக் வளைவு, வலது கீழ் தாடையின் பெரும்பகுதி மற்றும் பக்கவாட்டு மூன்தோல் கூறுக்கு தசை ஆகியவை அகற்றப்பட்டுள்ளன. மேலும், ஒரு தூளை-மேல் தாடை தமனியின் பகுதி தூண்டிக்கப்பட்டுள்ளது, மைலோஹாய்டு நரம்பு கிளைக்கும் இடத்திற்கு அப்பால் உள்ள கீழ் அல்வியோலர் நரம்பின் தொலைதூர பகுதியும் தூண்டிக்கப்பட்டுள்ளது.

(2) தி**நாக்கு நரம்பு**நாக்கை நோக்கிச் செல்கிறது. இன்ஃப்ராடெம்போரல் ஃபோஸாவின் உயரத்தில், தி**கோர்டா பிம்பானி நரம்பு**(மூகத் தசையின் ஒரு கிளை) நாக்குடன் இணைகிறது. சோர்டா பிம்பானி சிறப்பு உணர்வு உறுப்புகள் இரண்டையும் கொண்டுள்ளது.**சுவை**நாக்கின் மூன்புற மூன்றில் இரண்டு பங்கு இழைகள் மற்றும்**மூன்காங்லியோனிக் பாராசிம்பேடிக்** மூகத்திலிருந்து தொடை வரை உள்ள இழைகள்**கீழ்த்தாடை நரம்பு**.

(3) ஸ்பீனோபாலடைன் ஃபோரமென் நோக்கிச் செல்லும் மேக்சில்லரி தமனியின் தொலைதூரப் பகுதி. இன்ஃப்ராஆர்பிட்டல் தமனியை வெளியேற்றிய பிறகு, ஸ்பீனோபாலடைன் கிளை ஃபோரமென் வழியாக நாசி குழிக்குள் நுழைந்து நாசி சளிச்சுரப்பிக்கு மூக்கிய பாத்திரமாக செயல்படுகிறது.

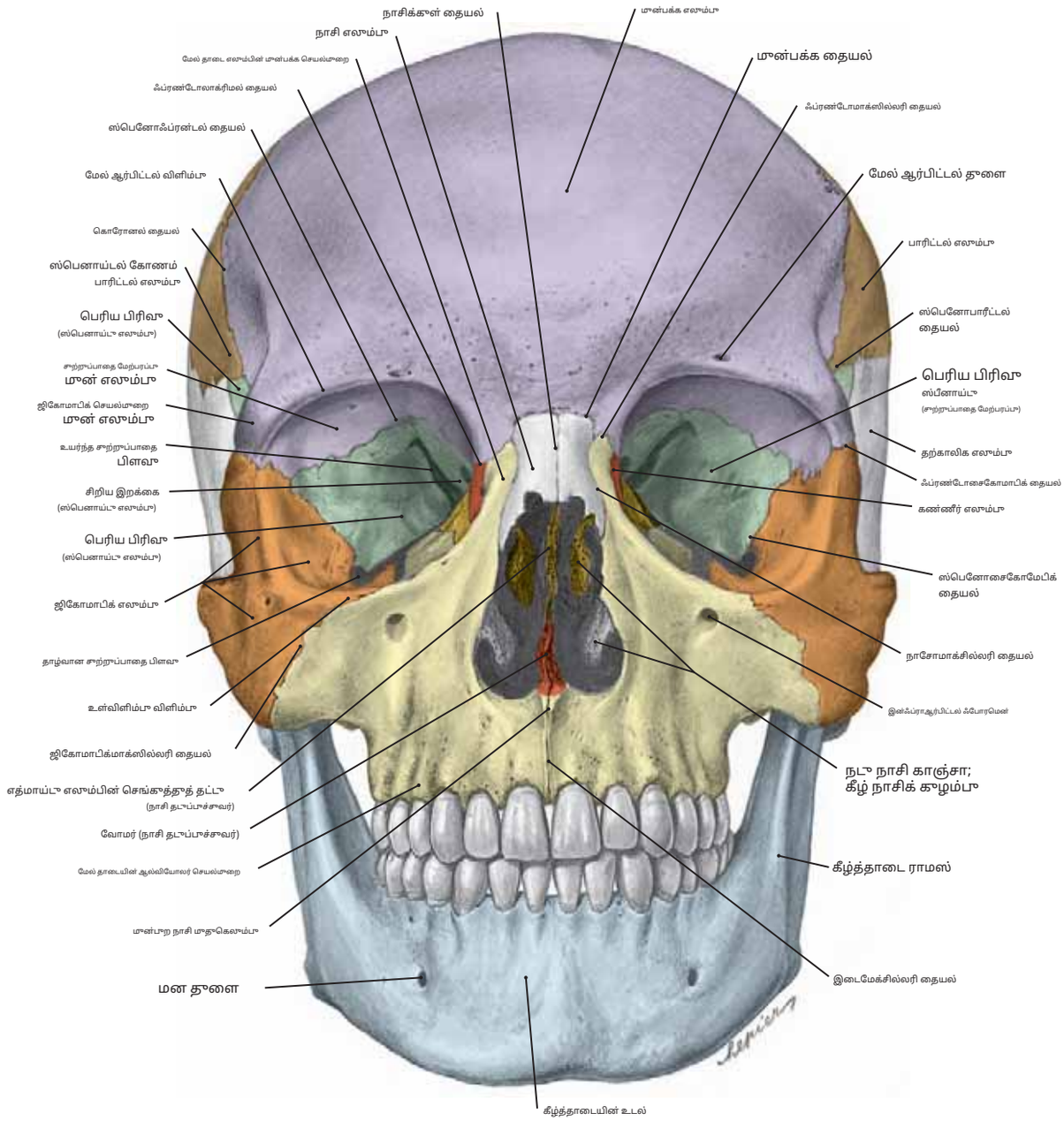

படம்

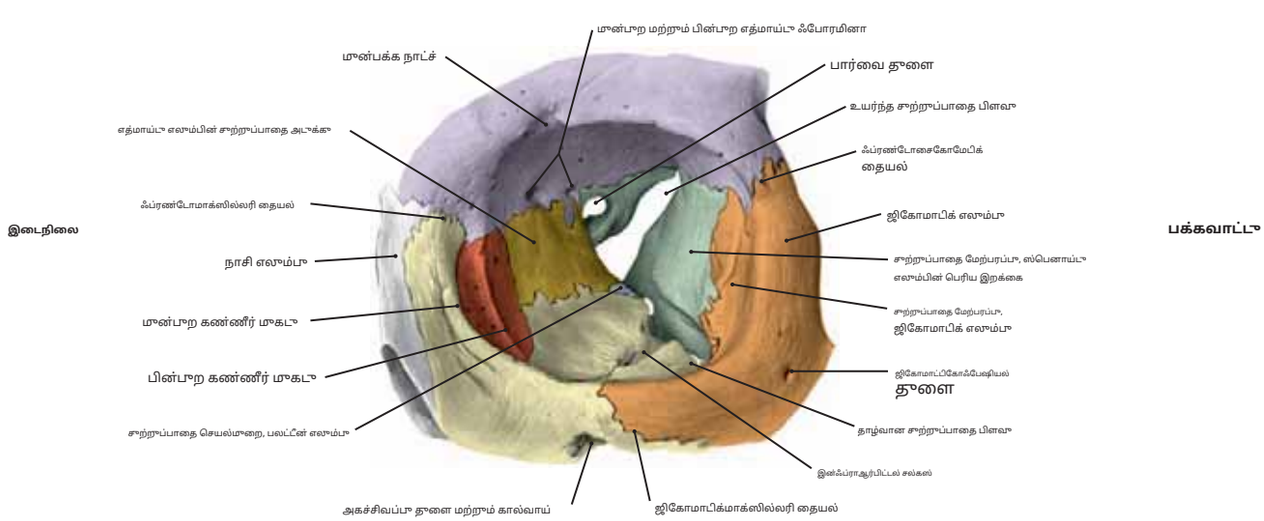

படம் 567.2 இடது எலும்பு சுற்றுப்பாதை கழி (முன்புறத் தோற்றம்)

Translated from English to Tamil - www.onlinedoctranslator.com

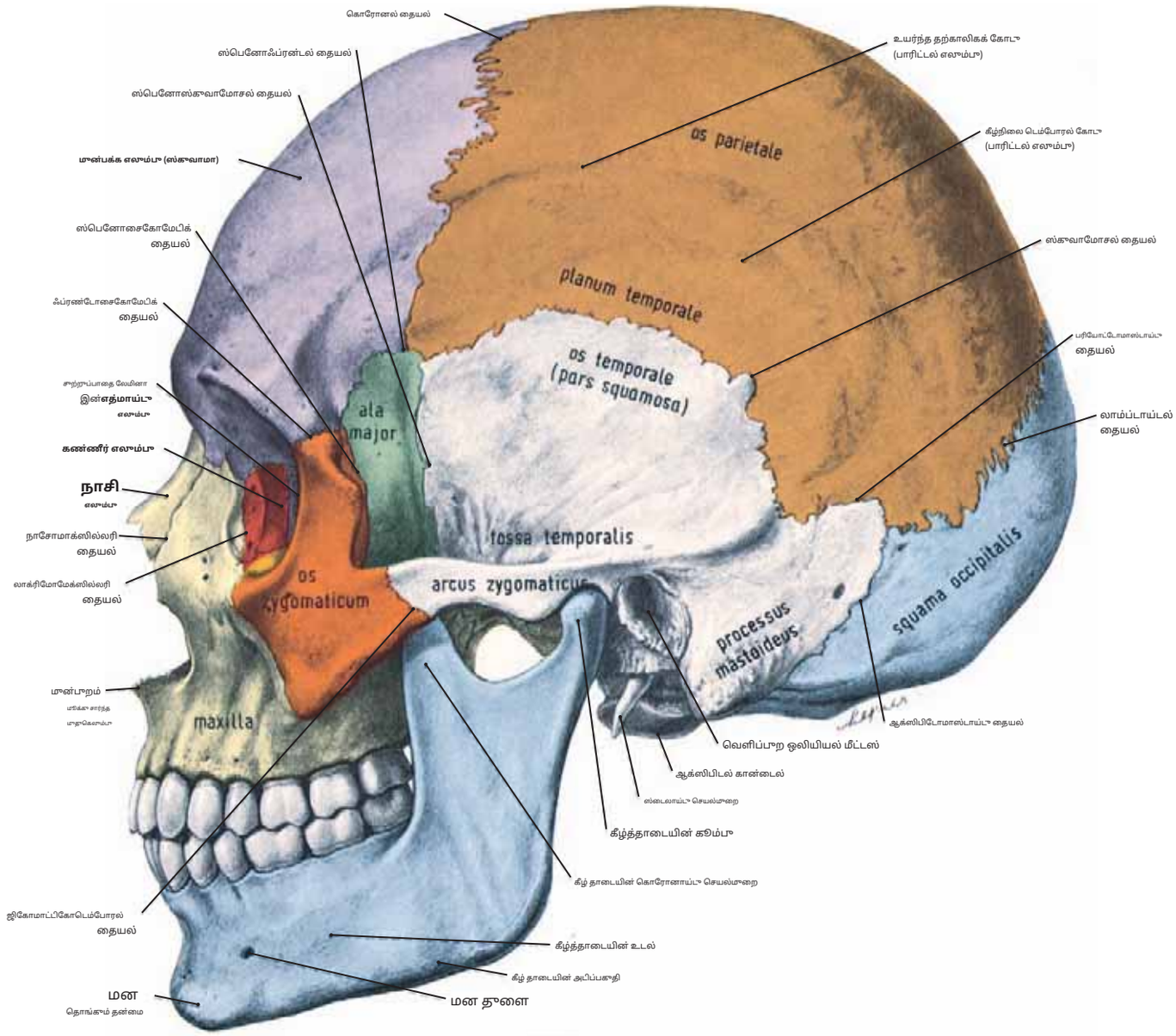

படம்

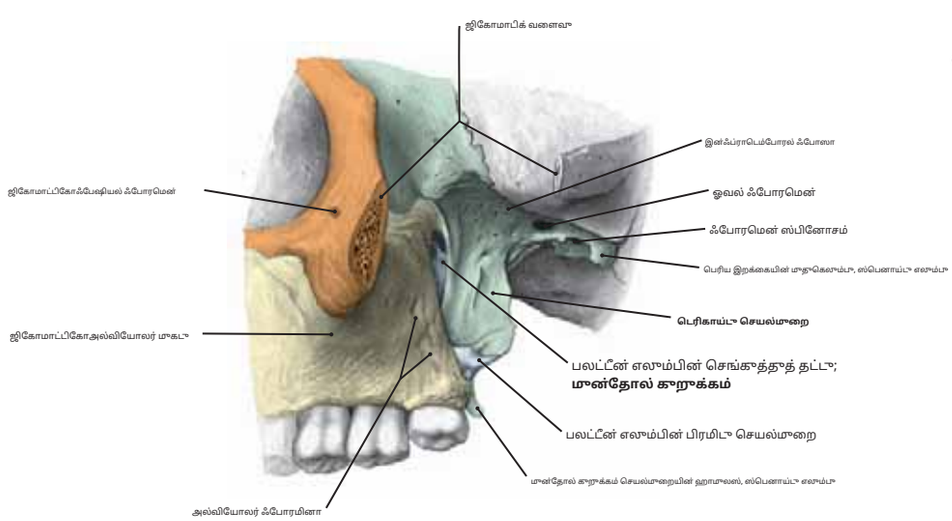

படம் 568.2 ஜிகோமாடிக் வளைவு அகற்றப்பட்ட மண்டை ஓட்டின் கீழ் பக்கவாட்டு அம்சம்.

குறிப்பு: ஸ்பெனாய்டு எலும்பின் மான்பக்க எலும்புக்கூடு மற்றும் மான்பக்க எலும்புக்கூடு செயல்முறை.

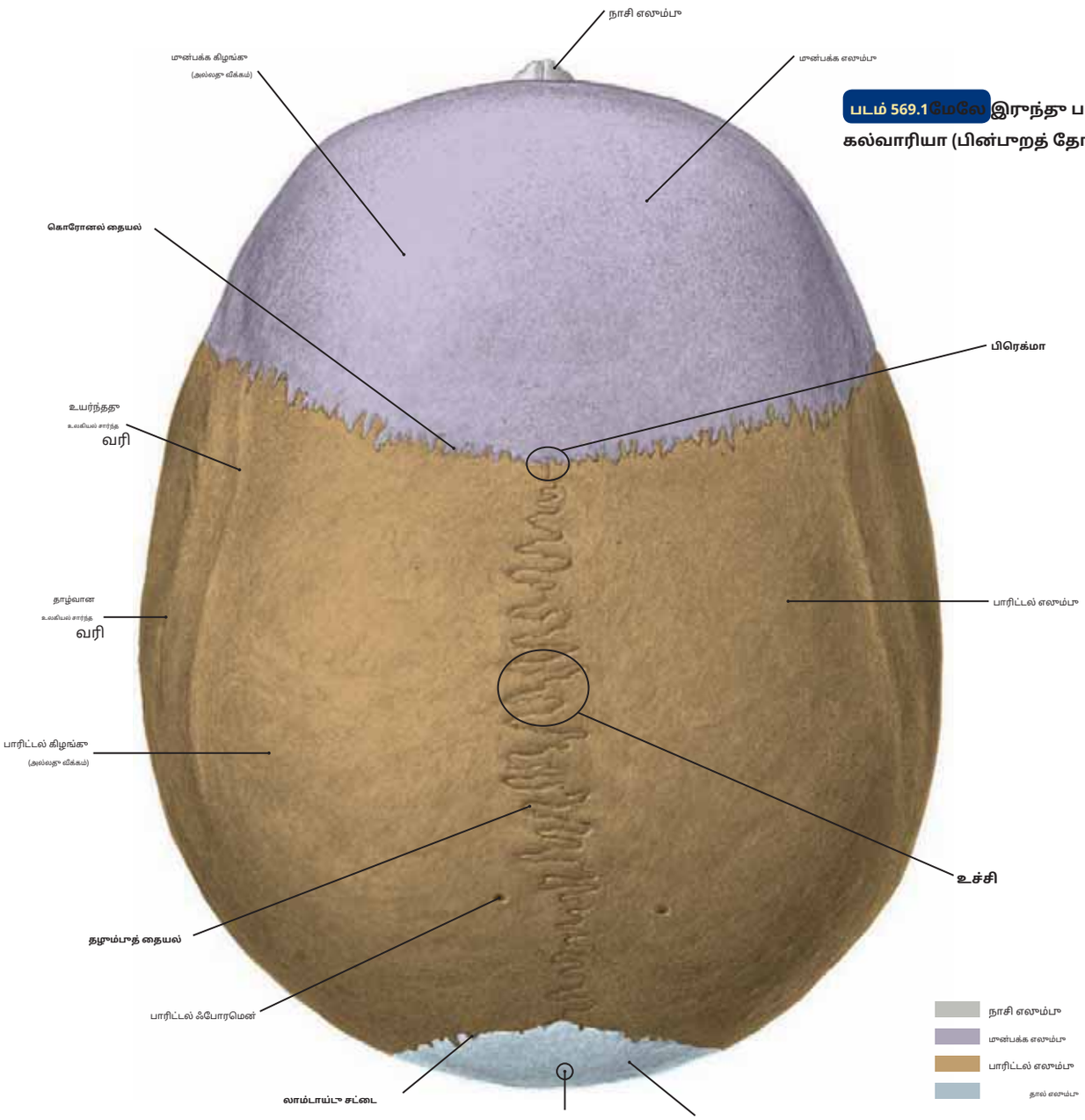

படம் 569.1 மேலே இருந்து பார்க்கும் கல்வாரியா (பின்புறத் தோற்றம்)

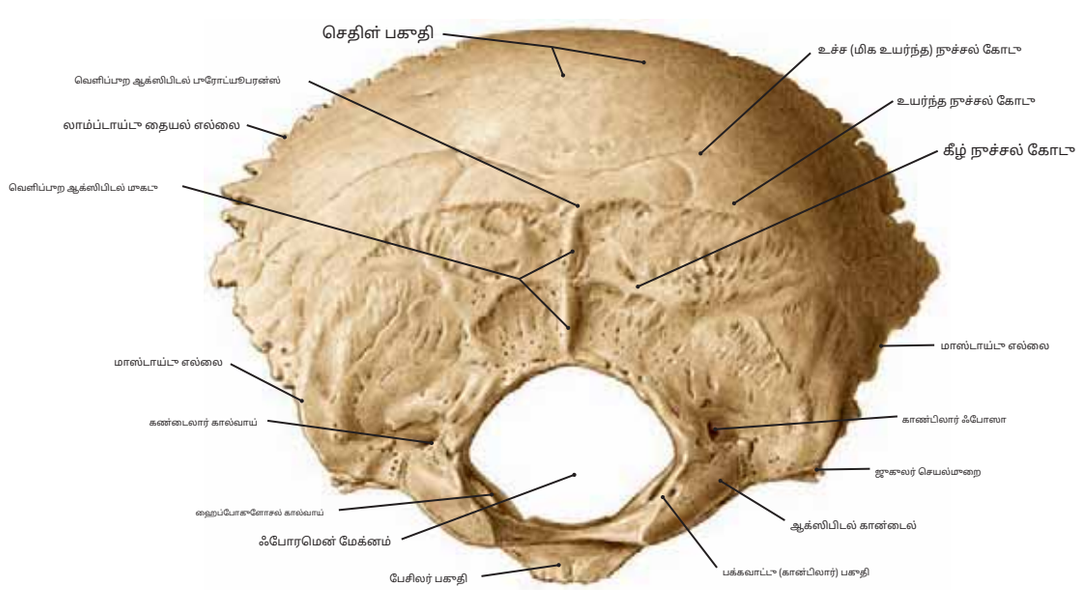

படம் 569.2 மண்டை ஓட்டின் சில பின்புற அம்சங்களைக் காட்டும் பின்புறத்திலிருந்து ஆக்ஸிபிடல் எலும்பு.

மூன்பக்க மூகடூ

உயர்ந்தவரூக்கூ சல்கஸ் சாகிட்டல் சைனஸ்

மூன்பக்க எலூம்பூ

சிறூமணி ஃபோவியோலா (அராக்னாய்டூக்கூ தூகள்கள்)

கொரோனல் தையல்

தமனிக்கூ சல்சி
மற்றூம் நரம்பூ

பாரிட்டல் எலூம்பூ

உள் அட்டவணை

வெளிப்பூற மேசை

பிப்லோ

உயர்ந்தவரூக்கூ சல்கஸ் சாகிட்டல் சைனஸ்

மூன்பக்க எலூம்பூ

பாரிட்டல் எலூம்பூ

ஆக்ஸிபிடல் எலூம்பூ

லா

படம் 570.1 கல்வாரியா: இன்டர்னா

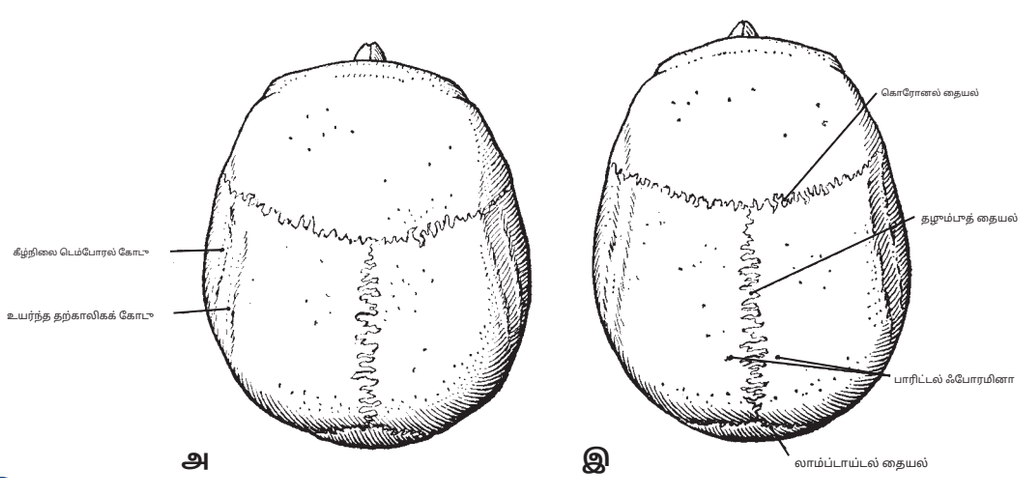

படம் 570.2 பிராச்சிசெபாலிக் மண்டை ஓடூ (A) மற்றூம் டோலிகோசெபாலிக் மண்டை ஓடூ (B)

கூறிப்பூ: மண்டை ஓடூகள் அவற்றின் அகலத்தை அவற்றின் நீளத்தூடன் ஒப்பிடூவதன் மூலம் வகைப்படூத்தப்படூகின்றன. மிகப்பெரிய அகலம் நீளத்தின் 80% ஐ விட அதிகமாக இரூக்கூம்போதூ, மண்டை ஓடூ வட்டமானதூ மற்றூம் அழைக்கப்படூகிறதூ**பிராச்சிசெபாலிக் (A)**. அகலம் நீளத்தின் 75% க்கூம் கூறைவாக இரூக்கூம்போதூ, அதிக நீளமான மண்டை ஓடூ என்றூ அழைக்கப்படூகிறதூ**டோலிகோசெபாலிக் (B)**ஒப்பீடூ 75% மூதல் 80% வரை இரூக்கூம்போதூ, மண்டை ஓடூ இவ்வாறூ வகைப்படூத்தப்படூகிறதூ**மீசாட்டிசெபாலிக்**.

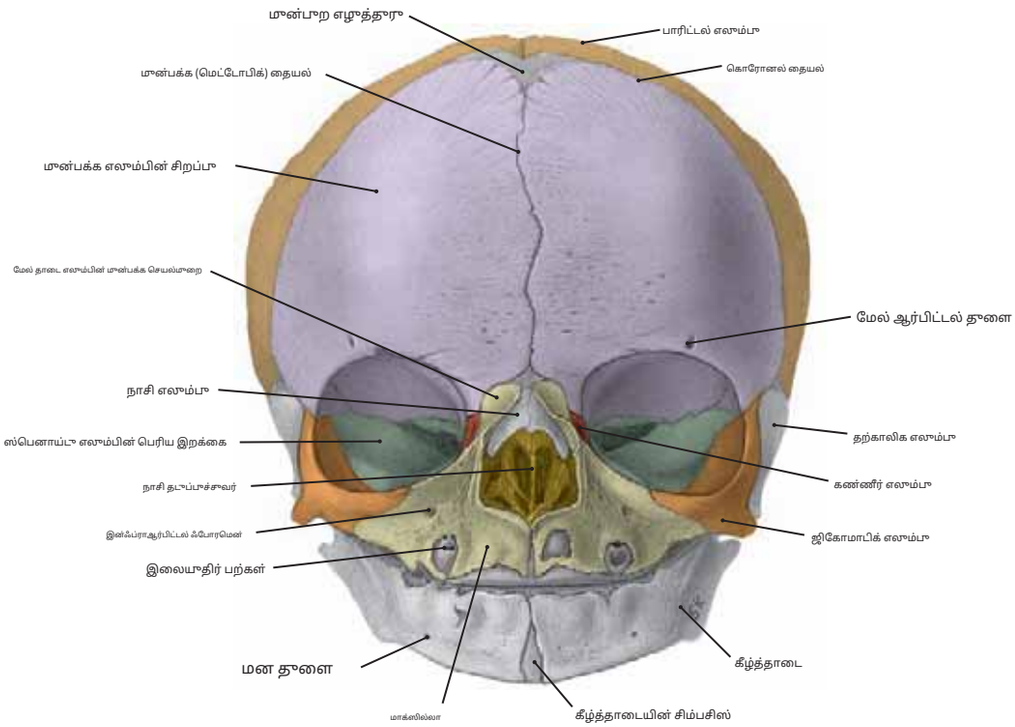

படம் 571.1 பிறக்கும் போது மண்டை ஓடு (முன்பக்கக் காட்சி)

குறிப்பு: (1) மண்டை ஓட்டின் கழியை (நியூரோக்ரானியம்) மூடும் எலும்புகள் பின்வருவனவற்றை உள்ளடக்குகின்றன:**முன்பக்க, பாரிட்டல், ஆக்ஸிபிடல், டெம்போரல்**மற்றும்**ஸ்பெனாய்டு எலும்புகள்**,மற்றும் தி**கிரிப்ரிஃபார்ம் தட்டு**இன்**எத்மாய்டு எலும்பு**.

(2) முகம் மற்றும் கபினமான அண்ணத்தை உருவாக்கி, நாசி கழியை மூடும் எலும்புகள்**கீழ்த்தாடை, மேல் தாடை, ஜிகோமாடிக், கண்ணீர், நாசி**மற்றும்**அண்ண எலும்புகள்**, **தாழ்வான காஞ்சா,**பெரும்பாலானவை**எத்மாய்டு எலும்பு**, மற்றும்**வாமர்**.

(3) மூளையின் முன்கூட்டிய வளர்ச்சியின் காரணமாக, பிறக்கும் போது மண்டை ஓடு உடலின் மற்ற பகுதிகளின் அளவோடு ஒப்பிடும்போது பெரியதாக இருக்கும்; இருப்பினும், முக எலும்புகள் இன்னும் நன்கு வளர்ச்சியடையவில்லை.

(4) பிறக்கும்போதே மேல் தாடை மற்றும் கீழ்த்தாடை அடிப்படையானவை, மேலும் பற்கள் இன்னும் வெடிக்கவில்லை. கூடுதலாக, மேல் தாடை சைனஸ்கள் மற்றும் நாசி கழி சிறியவை, அதே போல் முன், எத்மாய்டு மற்றும் ஸ்பெனாய்டு சைனஸ்களும் சிறியவை.

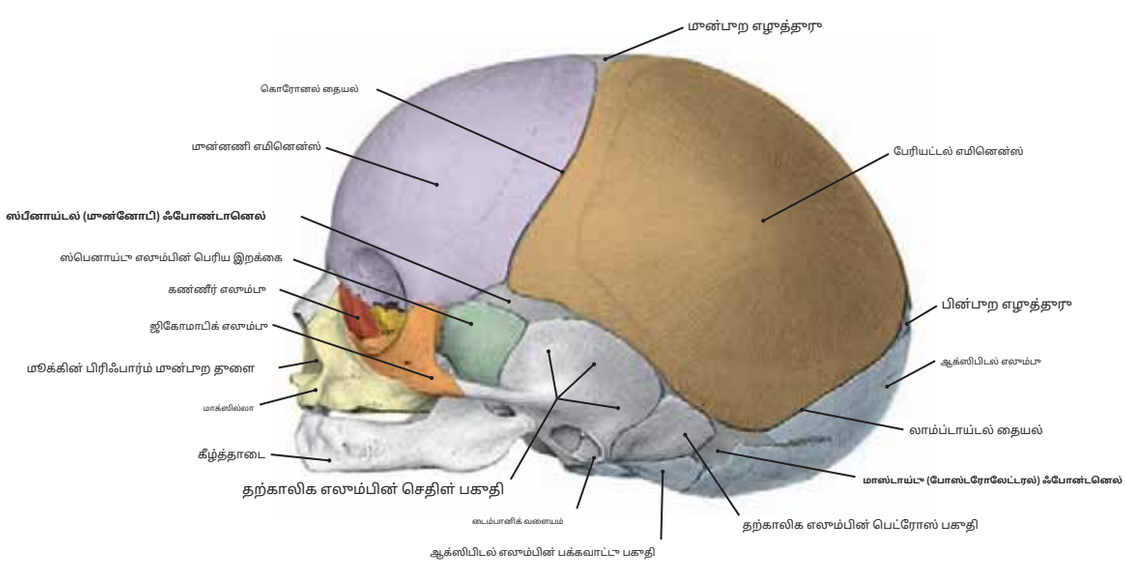

படம் 571.2 பிறக்கும் போது மண்டை ஓடு (பக்கவாட்டு தோற்றம்)

குறிப்பு: (1) மூதிர்ச்சியடைந்த மாட்டையின் எலும்பு மறிவு**மண்டை ஓட்டின் தட்டையான எலும்புகள்**எலும்பு உருவாவதற்கான உள்சவ்வு செயல்முறையால் இது நிறைவேற்றப்படுகிறது. பிறக்கும்போது இது இந்த செயல்முறை முழுமையடையாமல், வளரும் எலும்புகளுக்கு இடையில் மென்மையான சவ்வு தளங்களை விட்டுச்செல்கிறது. மண்டை ஓட்டின் அடிப்பகுதியை உருவாக்கும் எலும்புகள் குருத்தெலும்புகளில் எலும்பாகி உருவாகின்றன.

(2) பிறப்பதற்கு சற்று முன்பு மண்டை ஓட்டின் முழுமையடையாத எலும்பு மறிவு சில நன்மைகளைத் தருகிறது, இருப்பினும், எலும்புகளின் இயக்கம் மண்டை ஓட்டின் வடிவத்தில் மாற்றங்களை அனுமதிக்கிறது, இது பிறப்புச் செயல்பாட்டின் போது தேவைப்படலாம்.

(3) தி**ஸ்பீனாய்டல்**(அல்லது முன் பக்கவாட்டு) எழுத்தரு (fontanelle) pterion மற்றும் the இல் அமைந்துள்ளது.**பெண் மார்பு போன்ற**(அல்லது போஸ்டீரோலேட்டரல்) ஆஸ்டீரியனில் காணப்படுகிறது.

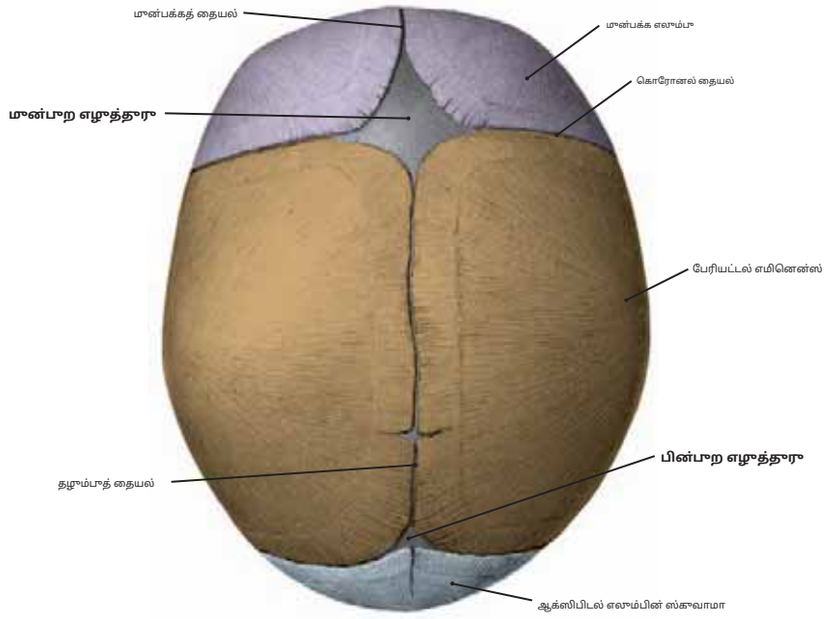

படம் 572.1 பிறக்கும் போது மண்டை ஓடு (மேலே இருந்து பார்க்கப்பட்டது)

குறிப்பு: (1) பூதிதாகப் பிறந்த குழந்தையின் மண்டை ஓட்டில் உள்ள மென்மையான பகுதிகள் இவ்வாறு அழைக்கப்படுகின்றன**எழுத்தருக்கள்**இந்த உயர்ந்த பார்வையில் இருந்து பார்க்க முடியும்**மான்பறம்**மற்றும்**பின்பறம் எழுத்தருக்கள்**.

(2) பிறக்கும்போது உள்ள எழுத்தருக்களில் மிகப்பெரியது**மான்பற எழுத்தரு**பிரெக்மாவில் அமைந்துள்ளது மற்றும் மான் மற்றும் பாரிட்டல் எலும்புகளை ஒன்றோடொன்று இணைக்கிறது. இது தோராயமாக வைர வடிவமானது மற்றும் கொரோனல் மற்றும் சாகிட்டல் தையல்களின் சந்திப்பில் அமைந்துள்ளது.

(3) சாஜிட்டல் தையலை அதன் ஆக்ஸிபிடல் எலும்புடன் இணைக்கும் இடத்திற்குத் தொடர்ந்து,**பின்பற எழுத்தரு**(இது பொதுவாக முக்கோண வடிவமாகவும் பிறக்கும்போது சிறியதாகவும் இருக்கும்.

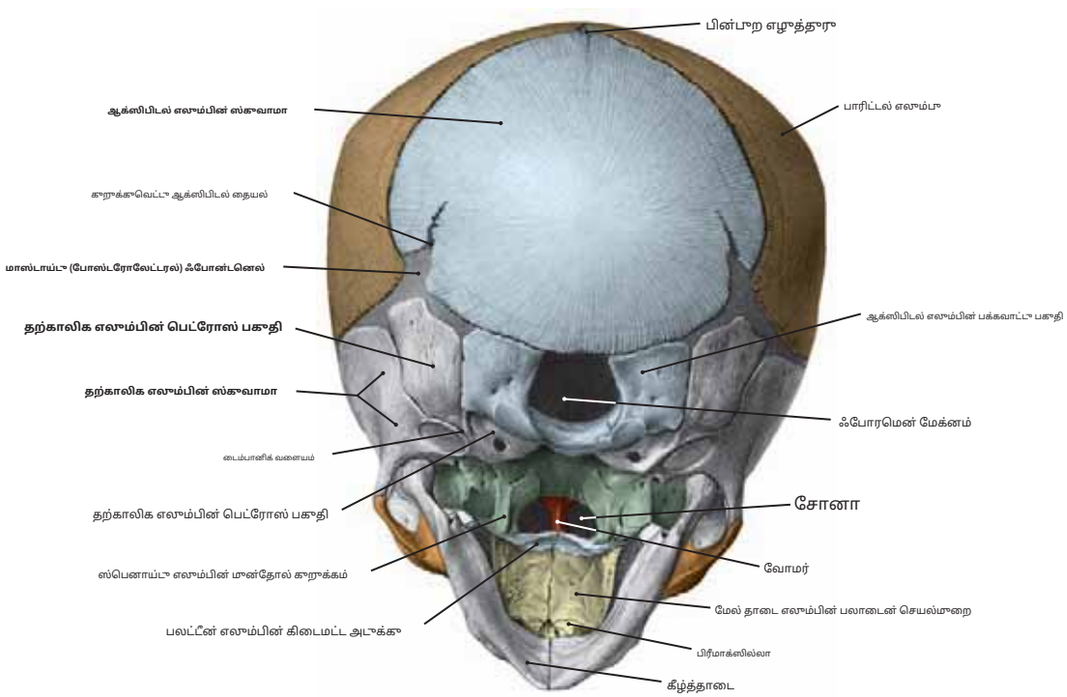

படம் 572.2 பிறக்கும் போது மண்டை ஓடு (கீழ்நிலைக்குப் பிந்தைய பார்வை)

குறிப்பு: (1) டெம்போரல் எலும்பின் பெட்ரஸ் மற்றும் ஸ்கூவாமஸ் பகுதிகள் மற்றும் பேசிலர் மற்றும் ஸ்கூவாமஸ் பகுதிகளின் தனித்தனி எலும்பு முறிவு ஆக்ஸிபிடல் எலும்பு.

(2) தி**பெண் மார்பு போன்ற**((பின்பற பக்கவாட்டு)**எழுத்தருக்கள்**ஆக்ஸிபிடல், டெம்போரல் மற்றும் பாரிட்டல் எலும்புகளின் மூட்டுகளில் காணப்படுகின்றன.

(3) மூளையைச் சூழ்ந்திருக்கும் எலும்புகளின் வளர்ச்சி மற்றும் எலும்பு முறிவு, முக எலும்புக்கூட்டை உருவாக்கும் எலும்புகளை விட முன்கூட்டியே ஏற்படுகிறது. பருவமடைதல் வரை முக எலும்புகள் தொடர்ந்து வளர்கின்றன. 15 அல்லது 16 வயதில் அதே நபருடன் 4 அல்லது 5 வயது குழந்தையில் காணப்படும் முக அம்சங்களில் குறிப்பிடத்தக்க வேறுபாடுகளுக்கு இந்த வேறுபாடு காரணமாகிறது.

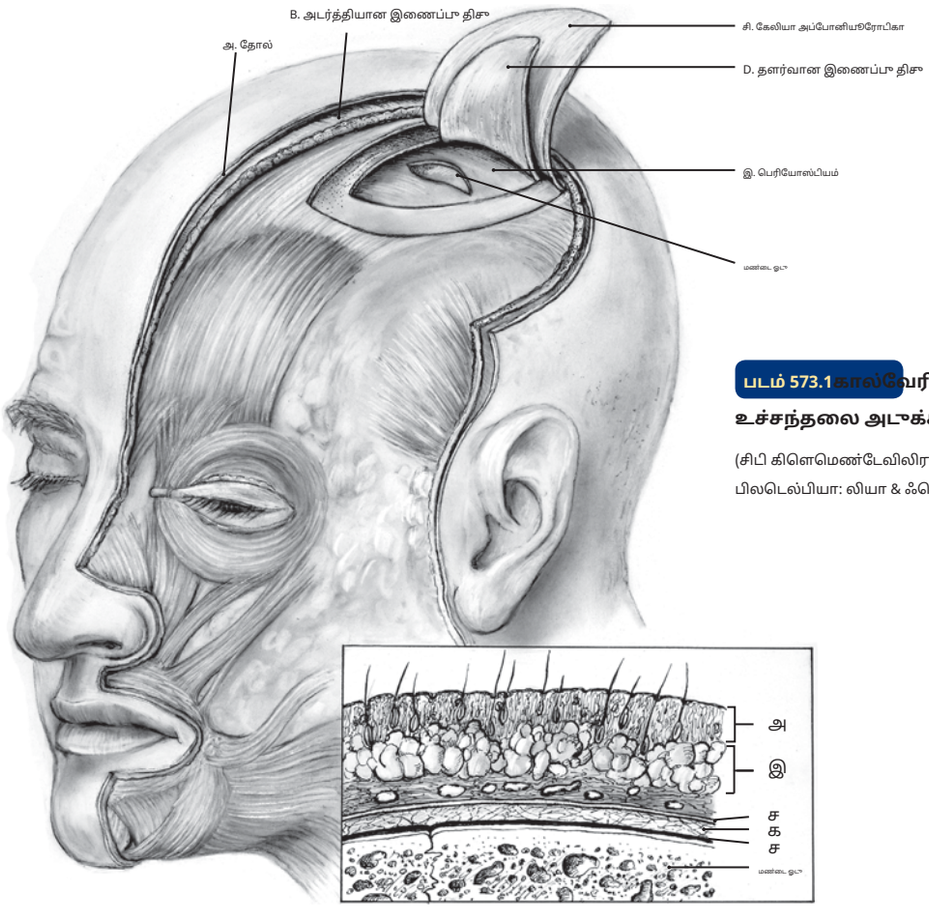

படம் 573.1 கால்வேரியாவைச் சுற்றியுள்ள ஐந்து உச்சந்தலை அடுக்குகள்

(சிபி கிளெமெண்டேவிலிருந்து.*கிரேவின் உடற்கூறியல்,*30வது அமெரிக்க பதிப்பு. பிலடெல்பியா: லியா & ஃபெபிகர், 1985.)

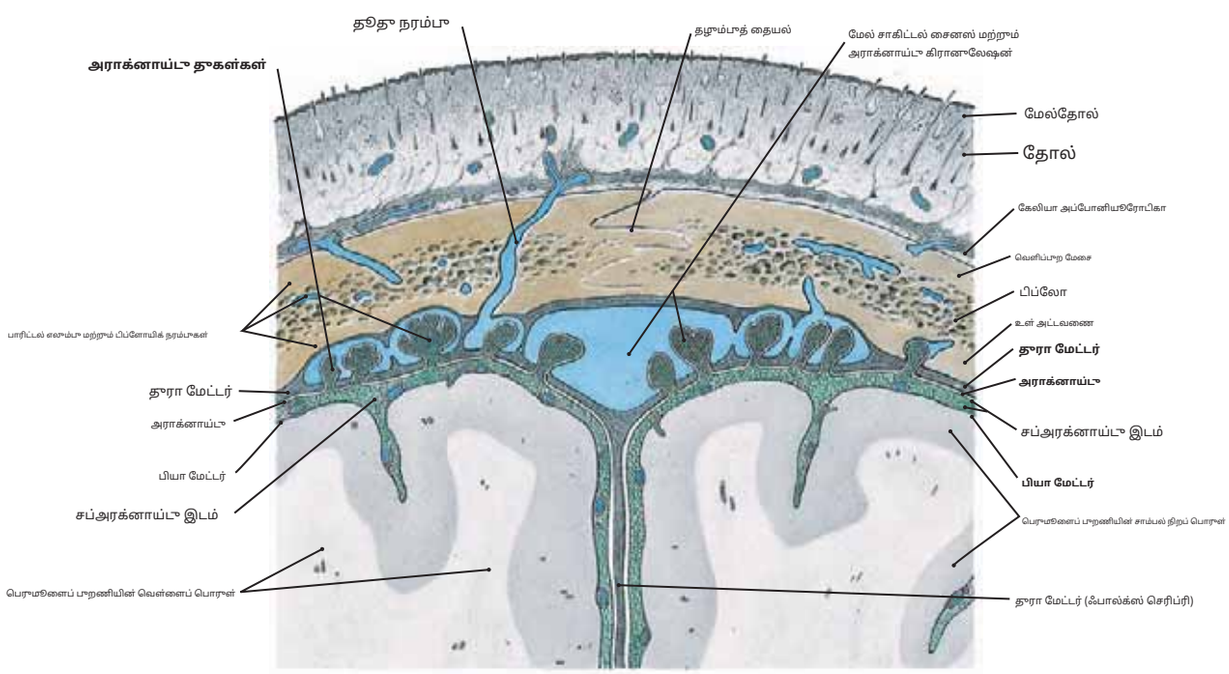

படம் 573.2 உச்சந்தலை, மண்டை ஓடு, மூளைக்காய்ச்சல் மற்றும் மூளை

குறிப்பு: (1) இது மண்டை ஓடு மற்றும் மேல் பெருமூளை வழியாகச் செல்லும் ஒரு முன் பகுதி மற்றும் மூளையின் எலும்பு மற்றும் மென்மையான உறைகளைக் காட்டுகிறது. நரம்புகள் மற்றும் பியூரல் சைனஸ்கள் நீல நிறத்திலும், எலும்பு வெளிர் பழுப்பு நிறத்திலும் இருக்கும்.

(2) மூளையின் நரம்பு திசுக்களை உள்ளடக்கிய பியூரா மேட்டர், அராக்னாய்டு மற்றும் பியா மேட்டருக்கு மேலோட்டமாக எலும்பு மண்டை ஓடு மற்றும் உச்சந்தலையின் அடுக்குகள் காணப்படுகின்றன.

(3) தி**அராக்னாய்டு தூண்கள்**. சைனஸின் எண்டோதெலியத்திற்கு அருகில் அராக்னாய்டு கட்டிகள் (சில நேரங்களில் அராக்னாய்டு வில்லி என்று அழைக்கப்படுகின்றன) அமைந்து, சப்அராக்னாய்டு இடத்திலிருந்து சிரை அமைப்புக்குள் செரிப்ரோஸ்பைனல் திரவம் செல்ல அனுமதிக்கின்றன.

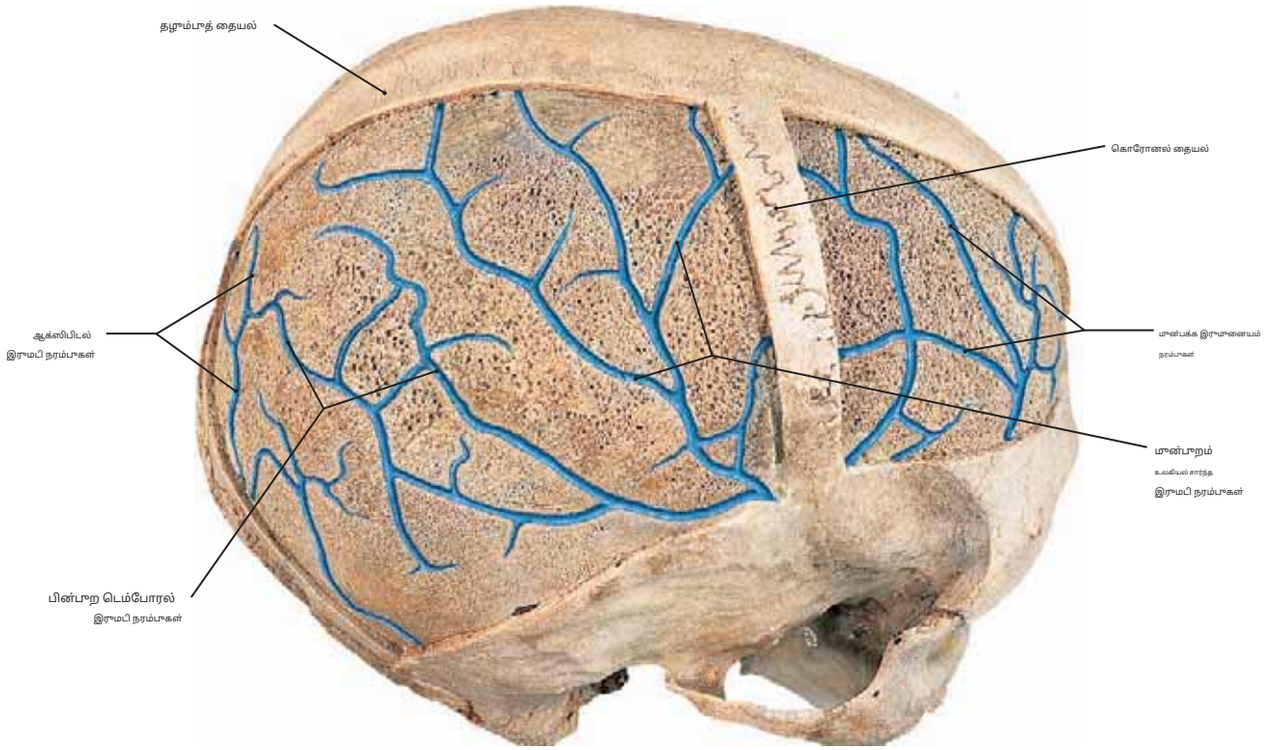

படம் 574.1 பிப்ளோயிக் நரம்புகள்

கறிப்பு: (1) சிறிய எலும்பின் வெளிப்பறு அட்டவணையை நீக்கவது எலும்பின் மிகவும் பஞ்சுபோன்ற அடுக்கை வெளிப்படுத்துகிறது. இந்த பிந்தைய அடுக்கிற்கு நரம்பு வழித்தடங்கள் செல்கின்றன. என்று அழைத்தார்**இரும்பி நரம்புகள்**இந்த நரம்புகள் வெளிப்பறுத்தில் உள்ள உச்சந்தலையுடனும், மண்டை ஓட்டின் உள்ளே உள்ள டியூரல் சைனஸுடனும் தொடர்பு கொள்கின்றன.

(2) இரும்டங்கு நரம்புகள் அவற்றின் இருப்பிடத்தைப் பொறுத்து பெயரிடப்படுகின்றன:**மூன்பறு, தற்காலிக,**மற்றும்**ஆக்ஸிபிடல்.**

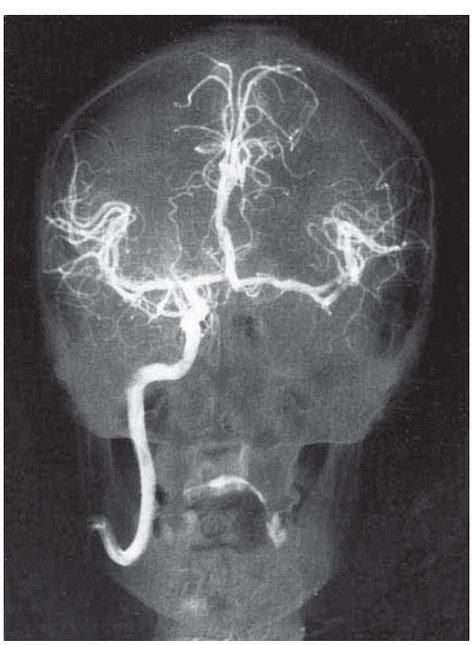

அ

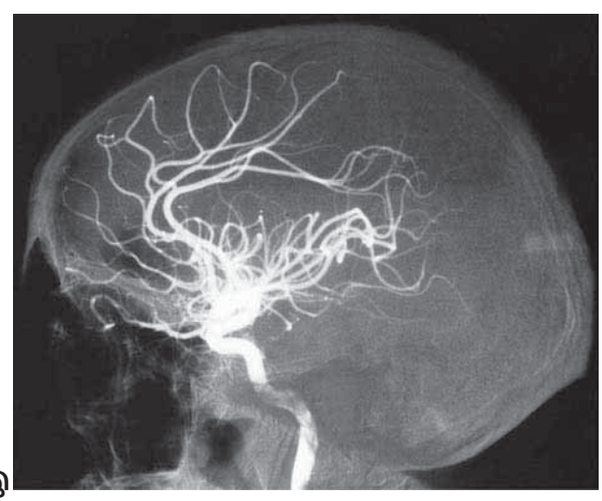

இ

படம் 574.2A மற்றும் B உள் கரோபிட் தமனியின் பரவலைக் காட்டும் ரேடியோகிராஃப்

கறிப்பு: (1) ஒரு உள் கரோபிட் தமனியில் (இந்த விஷயத்தில், இடது தமனி) செலுத்தப்படும் மாறுபட்ட ஊடகம் மூளையின் இரு பக்கங்களுக்கும் பரவுகிறது. ஊடகம் இருபக்கமாக செலுத்தப்படும்போது மூளையின் எதிர்பக்கப் பக்கம் இரத்தத்தைப் பெற முடியும் என்பதை இது சுட்டிக்காட்டுகிறது.

(2) வில்லிஸ் வட்டத்தில் உள்ள வால்வுலர் அமைப்பின் காரணமாக இது நிகழ்கிறது, இதனால் ஒவ்வொரு கரோபிட் தமனியும் சில இருதரப்பு பரவலைக் கொண்டுள்ளது.

(இந்த ரேடியோகிராஃப்கள் டிஜிட்டல் கழித்தல் ஆஞ்சியோகிராஃபி மூலம் அடையப்பட்டன, இது மற்ற அனைத்து திசுக்களையும் கறைத்து, [இந்த விஷயத்தில்] தமனி மரத்தை மட்டும் காண்பிப்பதில் கவனம் செலுத்துகிறது.)

ஏ.மூன்பறு-பின்பறு ரேடியோகிராஃப்.**பி.**பக்கவாட்டு ரேடியோகிராஃப்.

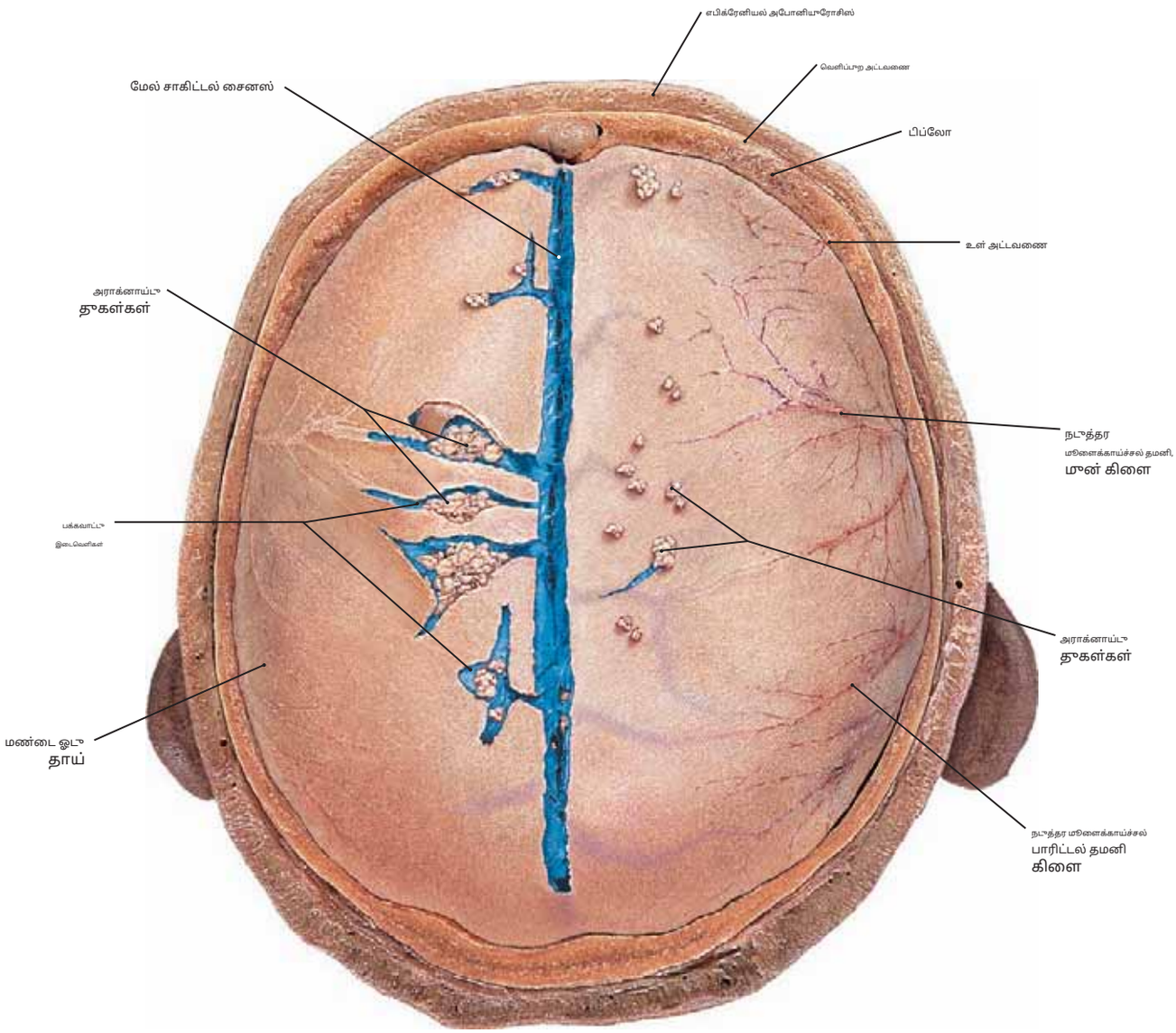

படம் 575 உயர்ந்த சாகிட்டல் சைனஸ் திறந்திருக்கும் தாரா மேட்டரின் மேற்பரப்பு (மேலே இருந்து பார்க்கப்பட்டது)

குறிப்பு: (1) மண்டை ஓடு தொப்பி (இது என்றும் அழைக்கப்படுகிறது)**கால்வாரியா**) அகற்றப்பட்டது, விட்டுச் சென்றது**தாரா மேட்டர்**அப்படியே உள்ளது. தாரா என்பது இரண்டு அடுக்கு அமைப்பு (ஒரு உள் **மூளை உறைப்படலம்**மற்றும் ஒரு வெளிப்புறம்**பெரியோஸ்டியல் அடுக்கு**), ஆனால் இந்த அடுக்குகள் அவற்றின் பரப்பளவில் பிரிக்க முடியாதபடி இணைக்கப்பட்டுள்ளன. இந்தப் பிரிவின் போது "இரண்டு அடுக்குகள்" மண்டை ஓட்டிலிருந்து ஒற்றை சவ்வாக அகற்றப்பட்டன.

(2) சில பகுதிகளில், மூளைக்காய்ச்சல் மற்றும் பெரியோஸ்டியல் அடுக்குகள் பிரிக்கப்பட்டு, குழிவுகளை உருவாக்குகின்றன.**சிரை சைனஸ்கள்**இந்த தாரா மேட்டரில். இந்த பிரிவில் நீளவாக்கில் சார்ந்த**மேல் சாகிட்டல் சைனஸ்**இந்த சைனஸுடன் தொடர்பு கொள்ளும் பல பக்கவாட்டு சிரை இடைவெளிகளைப் போலவே திறக்கப்பட்டுள்ளது.

(3) தி**அராக்னாய்டு தூகள்கள்**இவை அராக்னாய்டின் உயர்ந்த கூமிழ் வடிவ நீட்டிப்புகள் ஆகும், அவை தாரா மேட்டரில் உள்ளன, மேலும் அவை குழந்தைப் பருவத்திலிருந்து குழந்தைப் பருவம் வரை வளர்வதால், அவை இறுதியில் மண்டை ஓட்டின் உள் மேற்பரப்பில் குழிகளை உருவாக்குகின்றன (படம் 570.1 ஐப் பார்க்கவும்).

(4) அராக்னாய்டிலிருந்து வரும் வெளிப்பாடுகள் இவ்வாறு அழைக்கப்படுகின்றன**அராக்னாய்டு வில்லி**மற்றும் சப்அரக்னாய்டு இடத்தின் டைவர்டிகுலாவாக சிரை சைனஸ்களுக்குள் தோன்றும். செரிப்ரோஸ்பைனல் திரவம் சப்அரக்னாய்டு இடத்திலிருந்து அராக்னாய்டு வில்லி வழியாக டூரல் சைனஸின் சிரை இரத்தத்திற்குள் செல்கிறது (படம் 573.2 ஐயும் பார்க்கவும்).

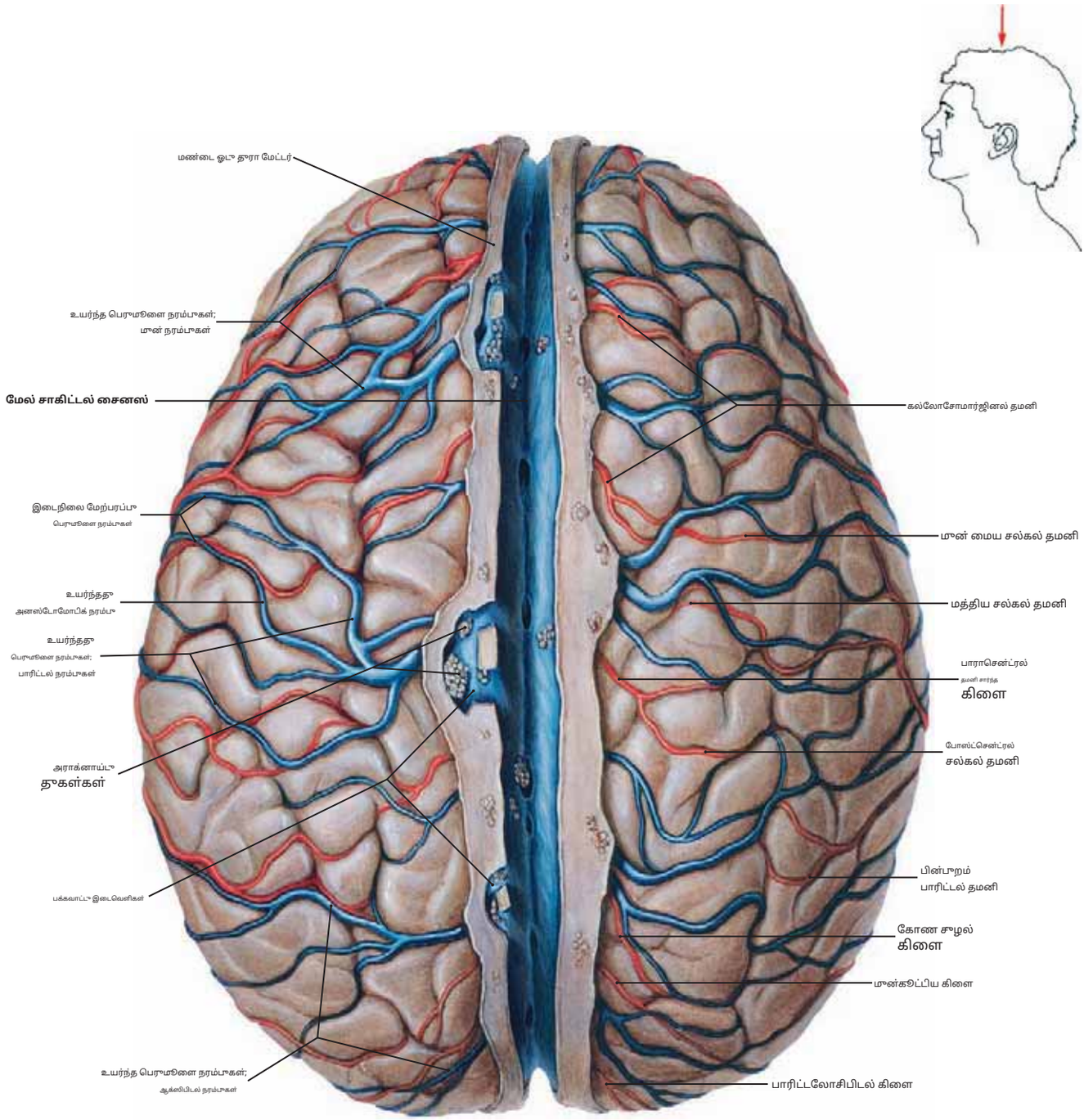

படம் 576 பெருமூளைப் பறணியின் வெளிப்புற மேற்பரப்பில் உள்ள தமனிகள் மற்றும் நரம்புகள்

குறிப்பு: (1) தி**மேல் சாகிட்டல் சைனஸ்**இதில் பெருமூளைப் பறணியின் மேற்பரப்பில் உள்ள மேலோட்டமான நரம்புகள் வடிகட்டப்படுகின்றன. (2) தி**மான் மைய, மத்திய மற்றும் பின் மைய சல்கல் தமனிகள்**அவை பறணிப் பறணியின் பாரிட்டல் மடலின் பெரும்பகுதியை வழங்குகின்றன.
(3) தி**அராக்னாய்டு தூகள்கள்**இதன் மூலம் மூளைத் தண்டுவட திரவத்தை வடிகட்டி, சிரை அமைப்புக்குத் திரும்பச் செலுத்துகிறது.

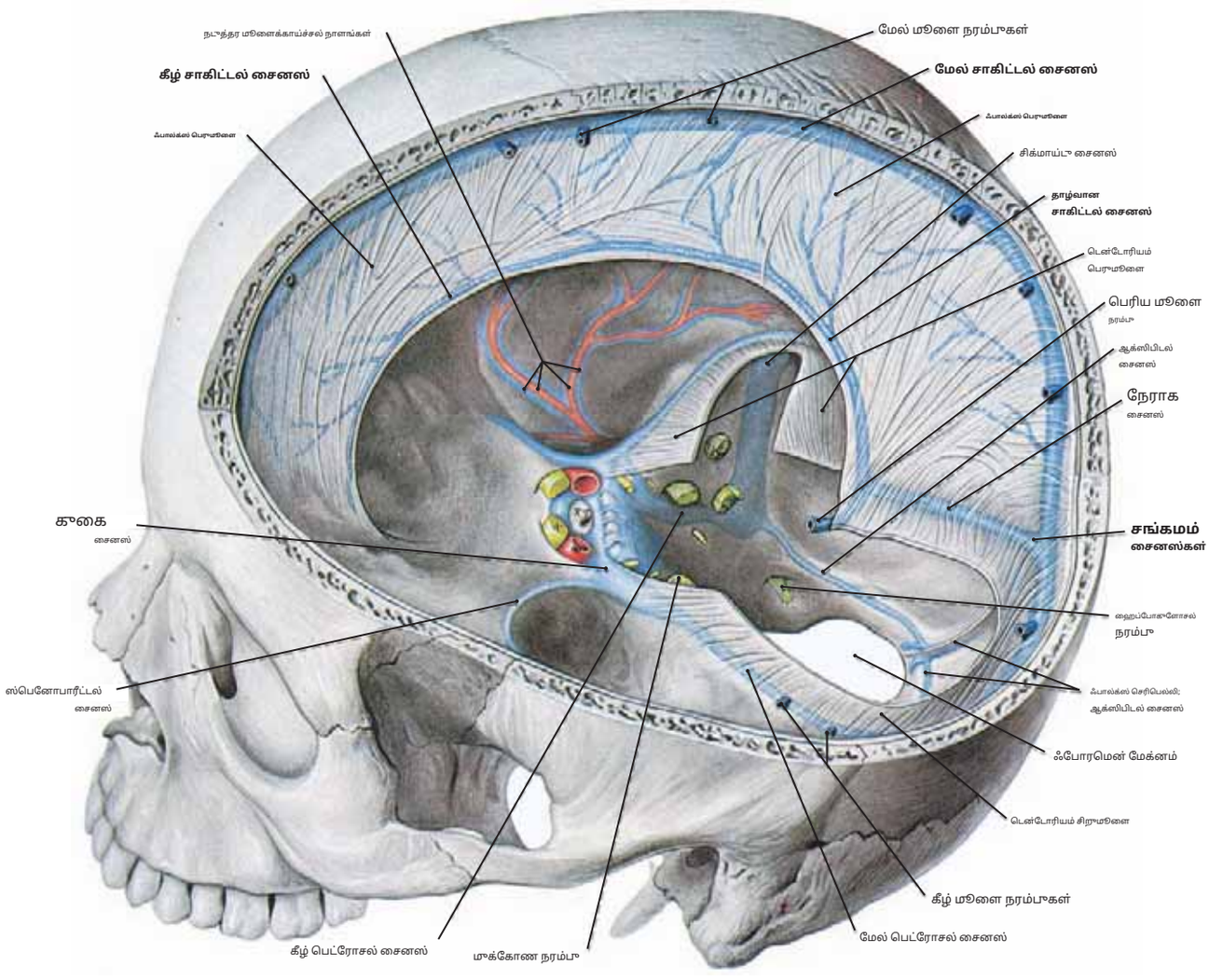

படம் 577 மண்டையோட்டுக்குள்ளான தாரா மேட்டர் மற்றும் தாரல் சைனஸ்கள்

குறிப்பு: (1) மண்டை ஓடு திறக்கப்பட்டு மூளை அகற்றப்படும்போது, தாரா மேட்டரின் பிரதிபலிப்புகள் வெளிப்படும். சைனஸ்கள் நீல நிறத்தில் இருக்கும், தமனிகள் சிவப்பு. இடதுபுறத்தில் பெரும்பாலானவை**சிறுமூளை டென்டோரியம்**பின்புற மண்டை ஓடு குழியைத் திறக்க வலதுபுறத்தின் ஒரு பகுதி வெட்டப்பட்டது.

(2) ஆறு**இணைக்கப்படாத சைனஸ்கள்**: தி**உயர்ந்த**மற்றும்**தாழ்வான சாகிட்டல் சைனஸ்கள்**, தி**ஆக்ஸிபிடல் சைனஸ்**, மற்றும்**நேரான சைனஸ்கள்**. மண்டை ஓட்டின் அடிப்பகுதியில் உள்ள இரண்டு இணைக்கப்படாத சைனஸ்கள் (குறிப்பிடப்படவில்லை)**கூகைகளுக்கு இடையேயான**மற்றும்**அடிப்படை சைனஸ்கள்**இவற்றை படம் 578 இல் காணலாம்.

(3) ஆறு**ஜோடி சைனஸ்கள்**:**குறுக்குவெட்டு, சிக்மாய்டு, மேல்புறம்**மற்றும்**கீழ் பெட்ரோசல், கூகை**, மற்றும்**ஸ்பீனோபாரியட்டல்**டியூரல் சைனஸ்கள் டியூராவின் இரண்டு அடுக்குகளுக்கு இடையிலான இடைவெளிகளைக் கொண்டுள்ளன, அவை பெருமூளை இரத்தத்தை வெளியேற்றி, அதை மீண்டும் மூளைக்குத் திருப்பி விடுகின்றன.**உட்புற கழுத்து நரம்பு**.

(4) தி**ஸ்பீனோபாரியட்டல் சைனஸ்கள்**ஸ்பெனாய்டு எலும்பின் சிறிய இறக்கைகளின் பின்புற விளிம்பிற்கு அருகில் சென்று, முன்புற மற்றும் நடுத்தர மண்டை ஓடு ஃபோஸாவிற்கு இடையிலான எல்லையை உருவாக்க உதவுகிறது. இதேபோல்,**மேல் பெட்ரோசல் சைனஸ்கள்**நடுத்தர மற்றும் பின்புற மண்டை ஓடு ஃபோஸாவிற்கு இடையிலான எல்லையில் டெம்போரல் எலும்பின் பெட்ரஸ் பகுதிகளின் மேல் விளிம்புகளில் இது செல்கிறது.

(5) அரிவாள் வடிவ**பால்க்ஸ் பெருமூளை**. டூரா மேட்டரின் இந்த இரட்டை அடுக்கு, நடுக்கோட்டு பிரதிபலிப்பு முன்புறமாக கிறிஸ்டா கல்லியில் இருந்து பின்புறமாக டென்டோரியம் சிறுமூளை வரை நீண்டுள்ளது. இது இரண்டு பெருமூளை அரைக்கோளங்களுக்கு இடையில் செங்குத்தாகவும் நீண்டுள்ளது. ஃபால்க்ஸின் அடுக்குகளுக்குள், கவனிக்கவும்**உயர்ந்த**மற்றும் **தாழ்வான சாகிட்டல் சைனஸ்கள்**மற்றும்**நேரான சைனஸ்**, இவை அனைத்தும்**குறுக்குவெட்டு சைனஸ்**அல்லது**சைனஸ் சங்கமம்**.

(6) தி**சிறுமூளை டென்டோரியம்**பெருமூளைப் புறணி மற்றும் சிறுமூளையின் ஆக்ஸிபிடல் மடல்களுக்கு இடையில் ஒரு பிரிவை உருவாக்கும் தாரா மேட்டரின் கூடாரம் போன்ற பிரதிபலிப்பாகும். **ஃபால்க்ஸ் செரிபெல்லி**இரண்டு சிறுமூளை அரைக்கோளங்களுக்கு இடையில் செங்குத்தாக நீண்டுள்ளது.

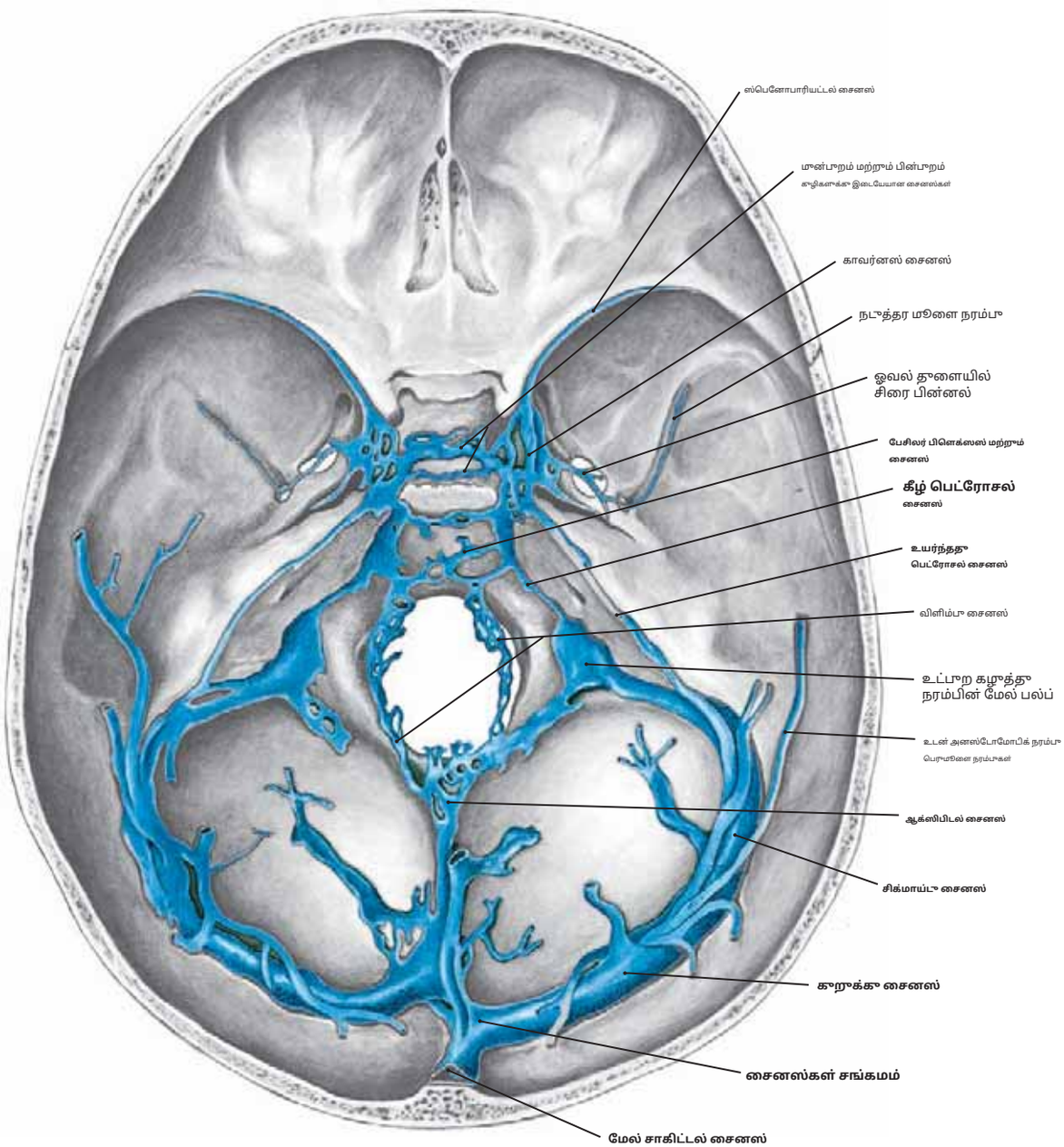

படம் 578 மேலே இருந்து பார்க்கும் போது மண்டை ஓட்டின் அடிப்பகுதியில் உள்ள டூரல் சைனஸ்கள்

குறிப்பு: (1) மண்டை ஓட்டின் அடிப்பகுதியில் உள்ள ஃபால்க்ஸ் செரிப்ரி மற்றும் டென்டோரியம் செரிபெல்லி மற்றும் பிற டூரல் பிரதிபலிப்புகள் அகற்றப்பட்டு, மேலே இருந்து சிரை சைனஸ்கள்.

(2) இருபுறமும்,**கூறுக்குவெட்டு சைனஸ்**பக்கவாட்டில் இருந்து**சைனஸ் சங்கமம்**பின்னர் தொடர்ந்து**சிக்மாய்டு சைனஸ்**. ஜுகுலர் ஃபோரமெனுக்கு சற்று மேலே, சிக்மாய்டு சைனஸ் பெரிதாகும்போது**உட்புற கழுத்து நரம்பின் மேல் குமிழ்**ஜுகுலர் ஃபோரமெனுக்குக் கீழே அது**உட்புற கழுத்து நரம்பு**(படம் 562 ஐப் பார்க்கவும்).

(3) சிரை இரத்தமும் கூறுக்கு-சிக்மாய்டு சைனஸுக்கு இலிருந்து பாய்கிறது**ஆக்ஸிபிடல் சைனஸ்**மற்றும்**உயர்ந்த**மற்றும்**தாழ்வான பெட்ரோசல் சைனஸ்கள்**கூடுதலாக, **கூகை, கூகைகளுக்கு இடையேயான,**மற்றும்**அப்பட்டை சைனஸ்கள்**ஸ்பெனாய்டு எலும்பின் உடலுக்கு அருகில் மற்றும் ஆக்ஸிபிடல் எலும்பின் பேசிலார் பகுதியும் பின்புறமாகவும் பக்கவாட்டாகவும் ஜுகுலர் ஃபோரமெனில் உள்ள சிக்மாய்டு சைனஸில் பாய்கிறது.

(4) இந்த உள் சைனஸ்கள் மற்றும் வெளிப்புற நரம்புகளுக்கு இடையிலான அனஸ்டோமோஸ்கள் பல்வேறு ஃபோரமினாக்கள் வழியாக நிகழ்கின்றன, அதாவது மேல் ஆர்பிட்டல் பிளவு (கண் நரம்புகளுடன்) மற்றும் ஃபோரமென் லேசரம் மற்றும் ஃபோரமென் ஓவல் (நரம்புகளின் முன்தோல் பின்னலுடன்) வழியாக. மற்ற அனஸ்டோமோஸ்கள் பெருமூளை, மூளைக்காய்ச்சல் மற்றும் எமிசரி நரம்புகளுடன் நிகழ்கின்றன.

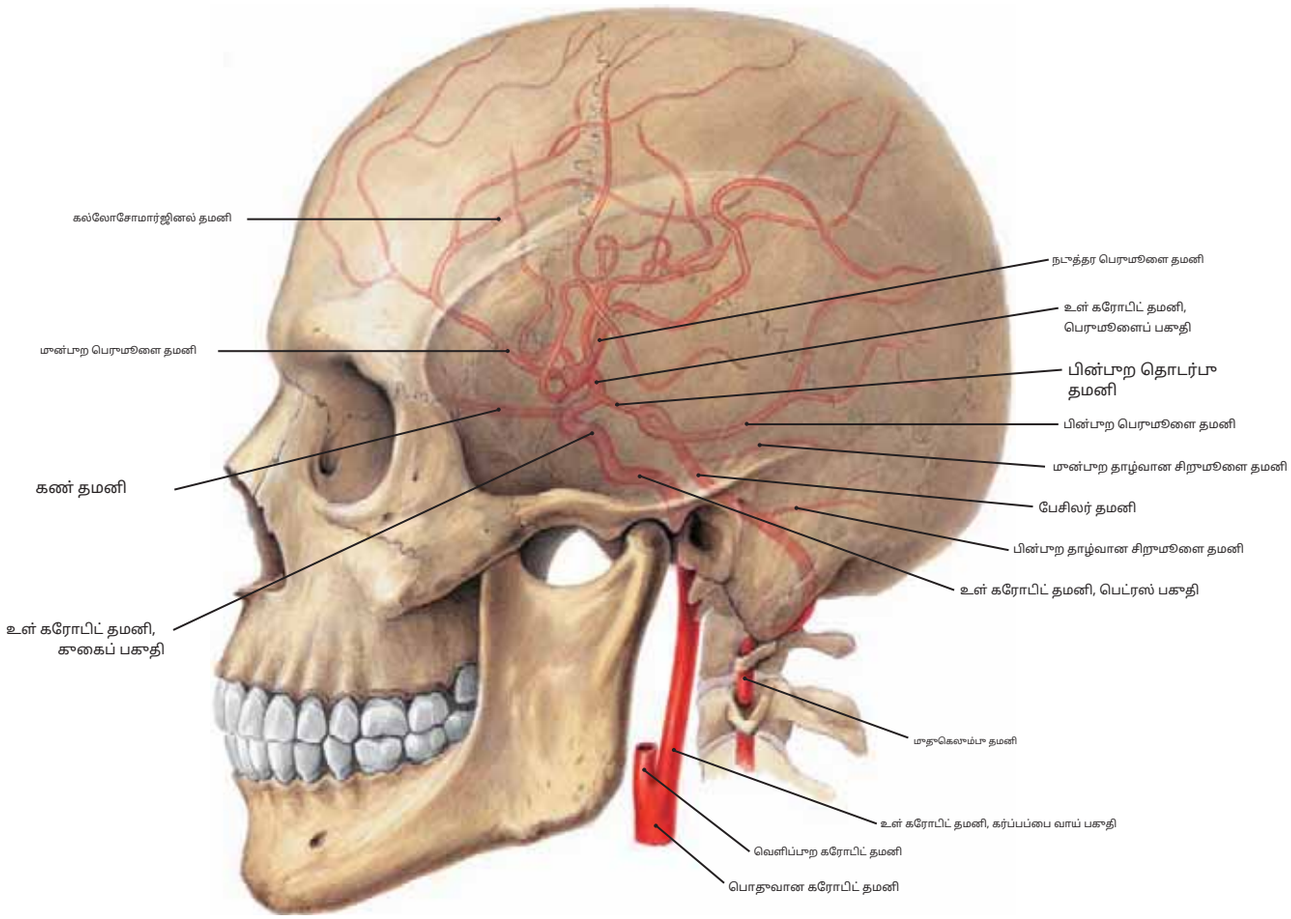

படம் 579.1உள் கரோடிட் மற்றும் மூதுகெலும்பு தமனிகள்: மூளையின் உள் கிளைகள்

குறிப்பு: மண்டை ஓட்டில் உள்ள உள் கரோடிட் தமனியின் நேரடி கிளைகள் கண் தமனிகள்; மூன்பாற மற்றும் நடுத்தர பெருமூளை தமனிகள்; மற்றும் பின்பாற தொடர்பு கிளை

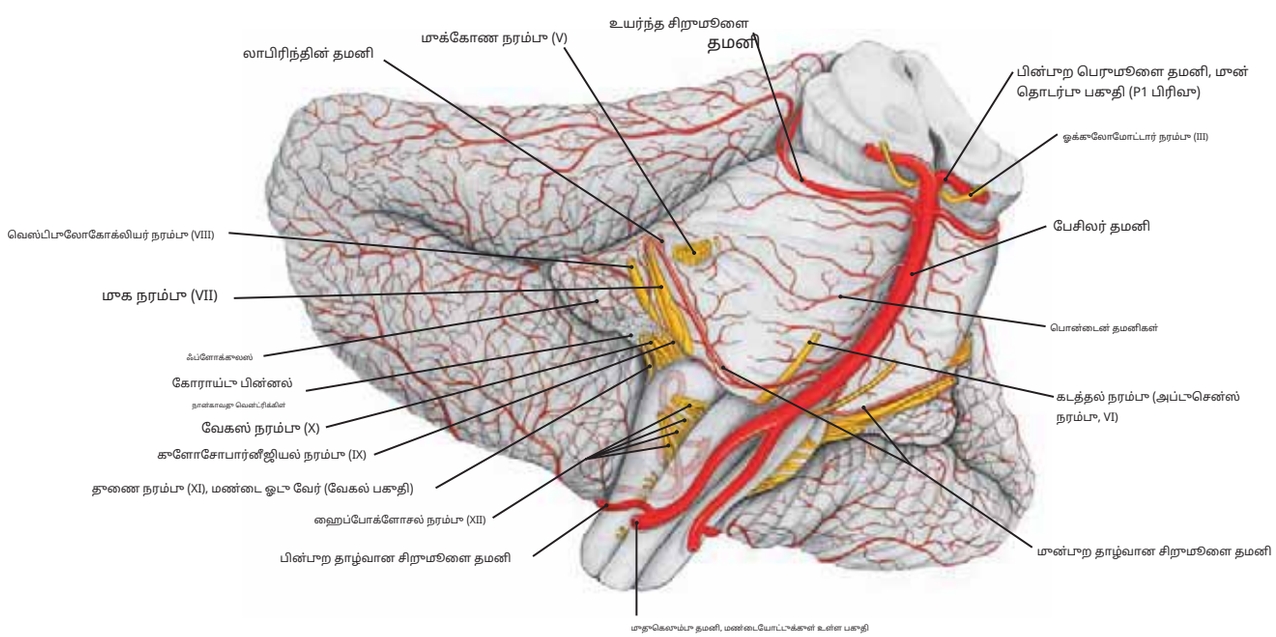

படம் 579.2பேசிலர் தமனி மற்றும் அதன் கிளைகள்

குறிப்பு: இரண்டு மூதுகெலும்பு தமனிகள் ஒன்றிணைந்து உருவாக்குகின்றன**அடிப்படை தமனி**, இது மூளைத்தண்டின் வயிற்றுப் மேற்பரப்பில் மேலே செல்கிறது. இந்த நாளங்கள் சிறுமூளை, மெடுல்லா நீள்வட்டம், போன்ஸ் மற்றும் பெருமூளைப் பறணியின் பின்பாற அம்சத்திற்கு இரத்தத்தை வழங்குகின்றன. மூதுகெலும்பு தமனிகள் மூதுகுத் தண்டுக்கு இரத்தத்தை வழங்க இறங்கு கிளைகளையும் அனுப்புகின்றன.

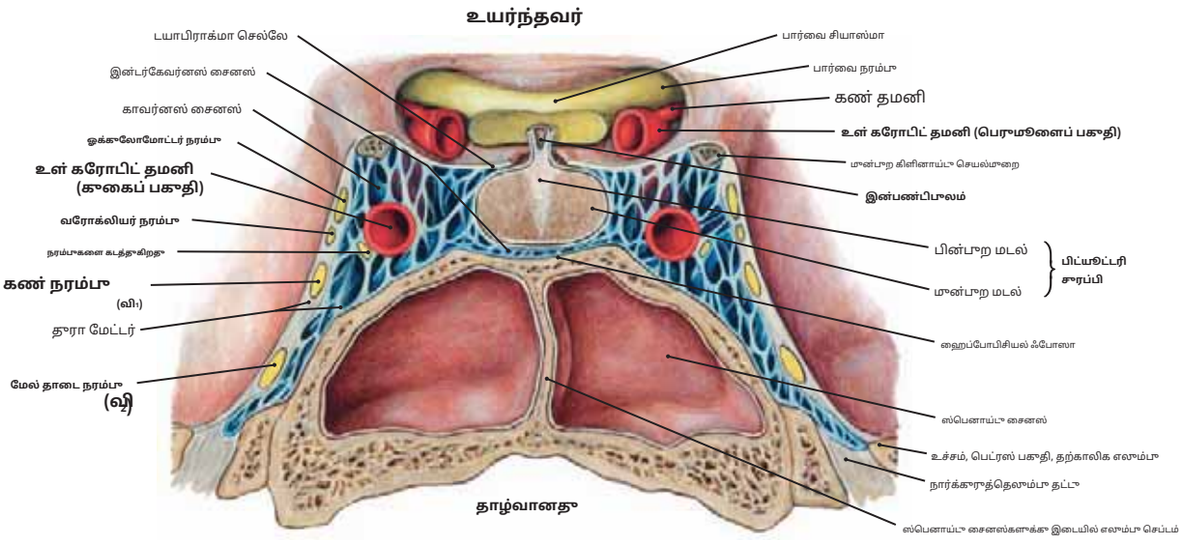

படம் 580.1 உள் கரோடிட் தமனியைக் காட்டும் மண்டை ஓட்டின் காவர்னஸ் சைனஸ் மற்றும் அடிப்பகுதி வழியாக மான் பகுதி.

குறிப்பு: (1) இது காவர்னஸ் சைனஸின் மான்பூறக் காட்சியாகும், மேலும் இது உள் கரோடிட் தமனியைக் காட்டுகிறது (இது தன்னைத்தானே திருப்பிக் கொண்டதாகக் காணப்படுகிறது) மற்றும் காவர்னஸ் சைனஸுக்குள் உள்ள அனைத்து நரழ்பூகளையும் ஓக்லோமோட்டர், ட்ரோக்லியர், V, V மற்றும் கடத்துகிறது.

(2) கரோடிட் கால்வாயைக் கடக்கும்போது, உள் கரோடிட் தமனி மான்பூறமாகவும், இடையாகவும், மேல்நோக்கியும் சென்று காவர்னஸ் சைனஸில் நுழைகிறது.

(3)**சைனஸுக்குள்**, தமனி ஆரம்பத்தில் மான்னோக்கிச் செல்கிறது (இந்தப் படத்தில் காட்டப்பட்டுள்ளபடி, கடத்தும் நரம்பு மற்றும் ஸ்பெனாய்டு எலும்புக்கு நடுவில்). பின்னர் நாளம் மேல்நோக்கி வளைந்து பின்னர் U- வடிவ முறையில் பின்பூறமாக வளைந்து, மான்பூற கிளினாய்டு செயல்முறைக்கு இடைப்பட்ட டூரா மேட்டரைத் துளைக்கிறது. இந்த இடத்தில்**கண் தமனி**பிரதான தண்டிலிருந்து கிளைகள்.

(4) பின்னர் உள் கரோடிட் தமனி**மான்பூறம்**மற்றும்**நடுத்தர பெருமூளை தமனிகள்,**படம் 580.2 இல் காட்டப்பட்டுள்ளபடி.

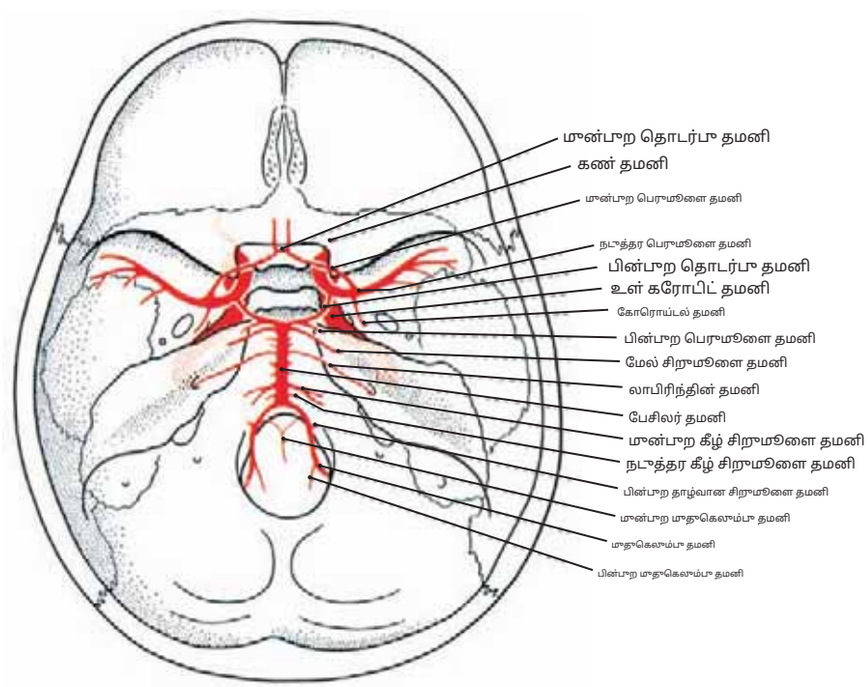

படம் 580.2 மூளையின் அடிப்பகுதியில் உள்ள உள் கரோடிட் தமனி மற்றும் பிற நாளங்களின் பெருமூளைப் பகுதி.

குறிப்பு: இரண்டு உள் கரோடிட் தமனிகள் (பெருமூளைப் பாகங்கள்) மற்றும் பேசிலார் தமனி (இரண்டு முதுகெலும்பு தமனிகளால் உருவாகின்றன) இந்த படத்தில் பெயரிடப்பட்ட அனைத்து நாளங்களையும் உருவாக்குகின்றன (படம் 581.2 ஐயும் பார்க்கவும்).

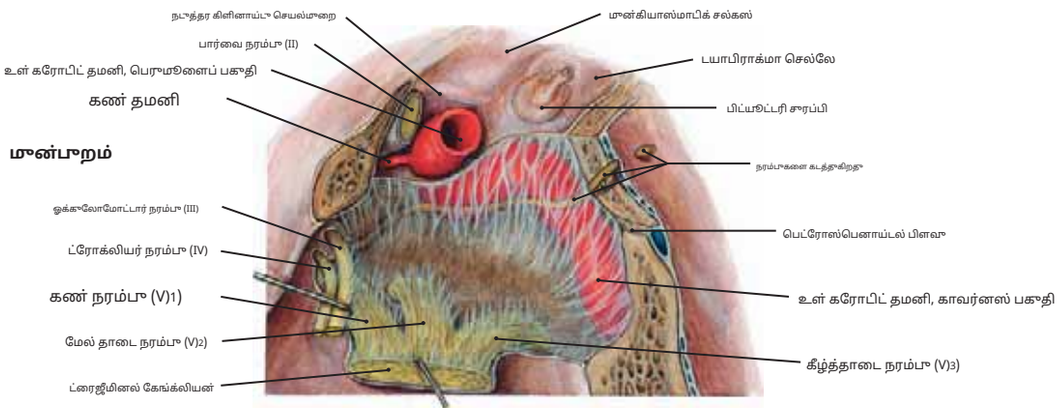

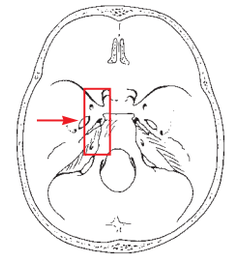

படம் 581.1 காவர்னஸ் சைனஸுக்குள் உள்ள உள் கரோடிட் தமனி

குறிப்பு: காவர்னஸ் சைனஸின் பக்கவாட்டு டூரல் சுவர் அகற்றப்பட்டு, ட்ரைஜீமினல் கேங்க்லியன் பக்கவாட்டில் இழுக்கப்பட்டுள்ளது. உள் கரோடிட் தமனி b ஆல் உருவாகும் வளையத்தைக் கவனியுங்கள்.

உள்ள சுற்றுப்பாதை

பார்வை நரம்புடன் கூடிய பார்வை கால்வாய்.

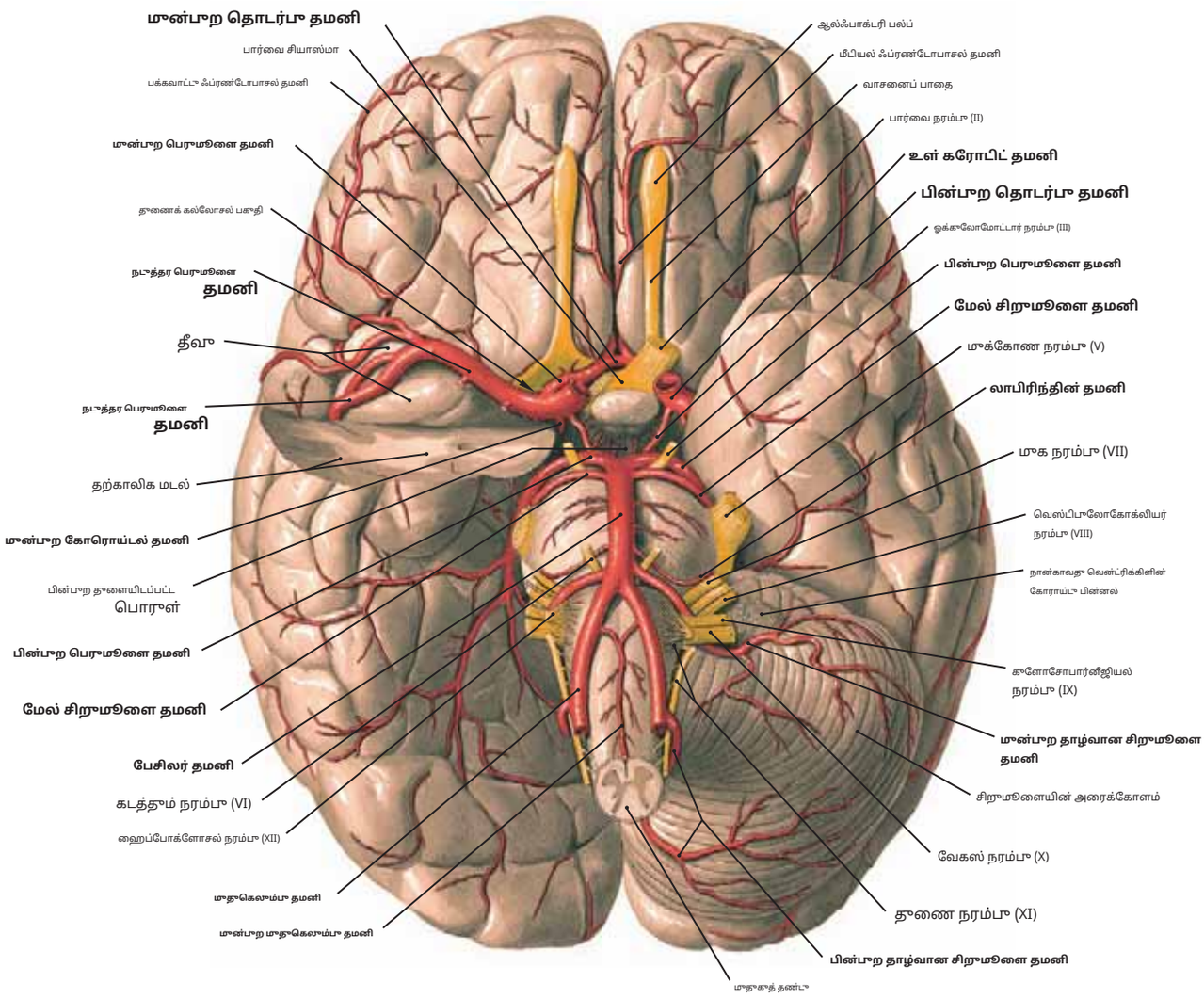

படம் 581.2 மூளையின் அடிப்பகுதியில் உள்ள தமனிகள்

குறிப்பு: (1) கிளைகள் **மூதுகெலும்பு தமனிகள்** முன்பறு மூதுகெலும்பு தமனியை மையமாகவும், பின்பறு கீழ் சிறுமூளை தமனிகளை உருவாக்குகின்றன. *பக்கவாட்டில்.*

(2) தி **அப்பட்டை தமனி** இது பொன்டோமெடுல்லரி சந்திக்கு அருகில் உருவாகி, மேலே செல்லும்போது முன்பறு கீழ் சிறுமூளை, லேபிரிந்தைன், பொன்டைன் (பெயரிடப்படவில்லை), மேல் சிறுமூளை மற்றும் பின்பறு பெருமூளை தமனிகளை தொடர்ச்சியாக வெளியிடுகிறது.

(3) தி **உள் கரோடிட் தமனிகள்** பின்பறு தொடர்பு தமனிகள் வழியாக பின்பறு பெருமூளையுடன் இணைகின்றன, பின்னர் நடுத்தர மற்றும் முன்பறு பெருமூளை தமனிகளை வெளியிடுகின்றன. முன்பறு பெருமூளை தமனிகள் முன்பறு தொடர்பு தமனியால் இணைக்கப்படுகின்றன.

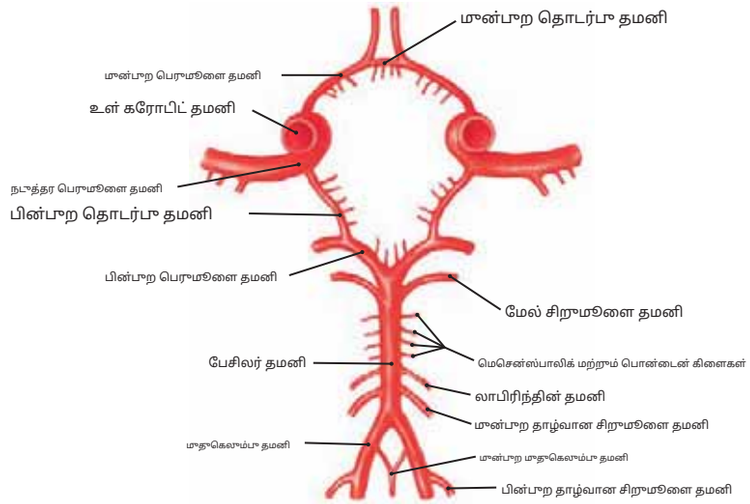

படம் 582.1 வில்லிஸ் வட்டம்

குறிப்பு: வில்லிஸின் வட்டம் எதனால் உருவாகிறது **பின்பாற பெருமூளை, பின்பாற தொடர்பு, உள் கரோடிட், முன்பாற பெருமூளை,** மற்றும் **முன்பாற தொடர்பு தமனிகள்.**

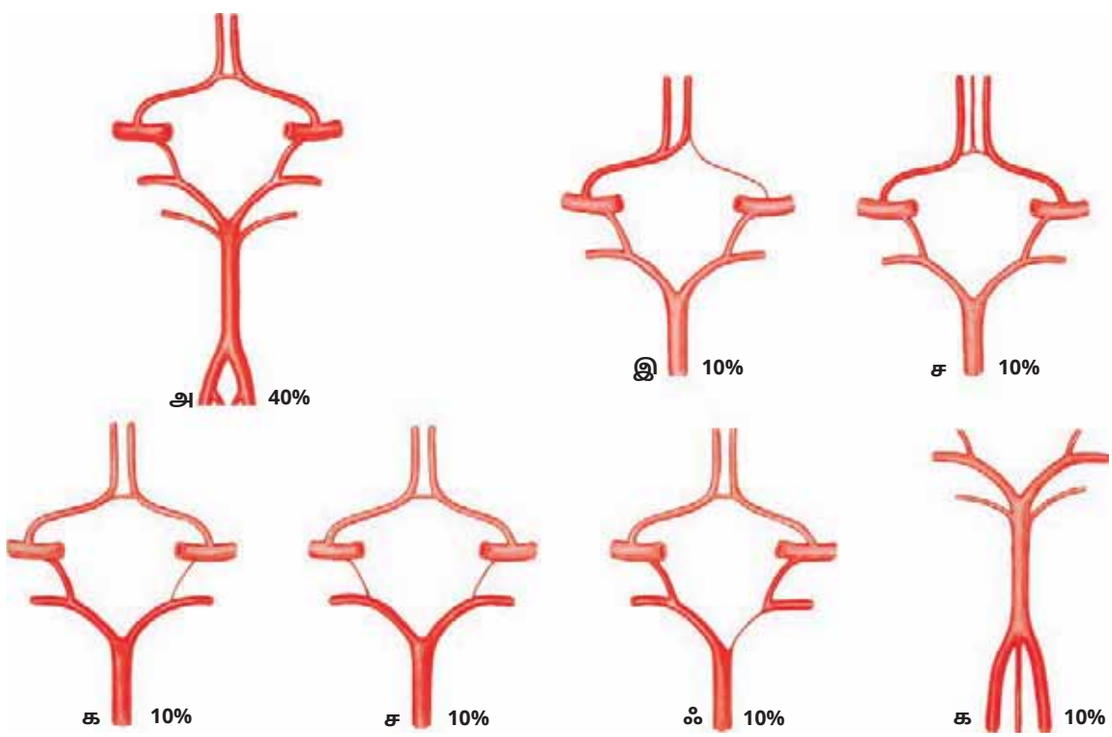

படம் 582.2 வில்லிஸ் வட்டத்தின் உருவாக்கத்தில் மாறுபாடுகள்

குறிப்பு: சுமார் 40% சடலங்கள் மட்டுமே "சாதாரண" உருவாக்க முறையைக் காட்டுகின்றன. **ஏ.**

அ "சாதாரண" பாடப்புத்தக முறையைக் காட்டுகிறது.

இ ஒரு பக்கத்தில் ஒரு குறுகிய முன்பாற பெருமூளை தமனியைக் காட்டுகிறது.

ச முன்பாற தொடர்பு தமனியிலிருந்து முன்னோக்கிச் செல்லும் ஒரு சிறிய கிளையைக் காட்டுகிறது. **க** ஒரு பக்கத்தில் ஒரு குறுகிய பின்பாற தொடர்பு தமனியைக் காட்டுகிறது. **ச** இருபுறமும் குறுகிய பின்பாற தொடர்பு தமனிகளைக் காட்டுகிறது.

ஃ ஒரு பக்கத்தில் ஒரு குறுகிய பின்பாற பெருமூளை தமனியைக் காட்டுகிறது. ஒழுங்கின்மையுடன் பக்கத்திலுள்ள பின்பாற பெருமூளை தமனி ஒரு ஆல் மாற்றப்படுகிறது அதே பக்கத்தின் பின்பாற தொடர்பு தமனியின் தொடர்ச்சி.

க பேசிலார் தமனி உருவாவதில் இரண்டு மூதுகெலும்பு தமனிகளின் குறைந்த சந்திப்பைக் காட்டுகிறது.

படம் 583 கரோடிட் தமனி வரைபடம் (பக்கவாட்டு பார்வை)

குறிப்பு: (1) இது உள் கரோடிட் தமனி மற்றும் அதன்**கழுத்து, கல்லீரலான,**மற்றும்**கை போன்ற**பாகங்கள்

மண்டை ஓட்டின் கழிக்கள் நுழைவதற்கு மூன்**மூளை சார்ந்த**பகுதி.

(2) கர்ப்பப்பை வாய்ப் பகுதி கரோடிட் கால்வாயில் செல்கிறது, அதே நேரத்தில் காவர்னஸ் பகுதி காவர்னஸ் சைனஸ் வழியாக செல்கிறது.

(3) கண் தமனி என்பது உள் கரோடிட் தமனியின் ஒரு கிளையாகும், இது சுற்றுப்பாதை கூம்புக்கு பின்புறமாக நுழைகிறது. வில்லிஸ் வட்டத்தின் முன்புற முனையிலிருந்து கிளைக்கும் முன்புற மற்றும் நடுத்தர பெருமூளை தமனிகளையும் கவனியுங்கள்.

1. உள் கரோடிட் தமனி (கர்ப்பப்பை வாய் பகுதி)
2. உள் கரோடிட் தமனி (கருப்பைப் பகுதி)
3. உள் கரோடிட் தமனி (கேவர்னஸ் பகுதி)
4. கண் தமனி
5. முன்புற பெருமூளை தமனி
6. நடுத்தர பெருமூளை தமனி

(விக்கிலிருந்து, 6வது பதிப்பு.)

படம் 584 மூளைகெலும்பு தமனி வரைபடம் (பின்புறக் காட்சி)

குறிப்பு: (1) இரண்டு மூளைகெலும்பு தமனிகள் மூதல் ஆறு கர்ப்பப்பை வாய் மூளைகெலும்புகளின் குறுக்குவெட்டு செயல்முறைகளில் ஃபோரமினா வழியாக கழுத்தில் மேலே செல்கின்றன. மேலே அட்லஸ் தமனிகள் மையமாக வளைந்து அட்லஸின் மேல் மேற்பரப்பில் ஓரு பள்ளத்தில் கிடக்கின்றன.

(2) இரண்டு நாளங்களும் அட்லான்டூசிபிட்டோ சவ்வை துளையிட்டு, மெடுல்லா நீள்வட்டத்தின் வயிற்று மேற்பரப்பில் ஒன்றிணைந்து,**அபிப்படை தமனி.** இந்த கப்பல் பான்ஸ் வழியாக மேலேறி, இறுதியாக இரண்டாகப் பிரிந்து மூடிவடைகிறது.**பின்புற பெருமூளை தமனிகள்.**

(3) அவை மேலே செல்லும்போது, மூளைகெலும்பு மற்றும் பேசிலார் தமனிகள் சிறுமூளை, மெடுல்லா மற்றும் போன்ஸுக்கு இரத்தத்தை வழங்குகின்றன, மேலும் **முன்புற மூளைகெலும்பு தமனி.**

1. மூளைகெலும்பு தமனி
2. பேசிலர் தமனி
3. பின்புற தாழ்வான சிறுமூளை தமனி
4. முன்புற தாழ்வான சிறுமூளை தமனி
5. மேல் சிறுமூளை தமனி
6. பின்புற பெருமூளை தமனி (சில நேரங்களில் பார்வை தமனி என்று குறிப்பிடப்படுகிறது)
7. பின்புற பெருமூளை தமனியின் ஆக்ஸிபிடல் கிளை

(விக்கிலிருந்து, 6வது பதிப்பு.)

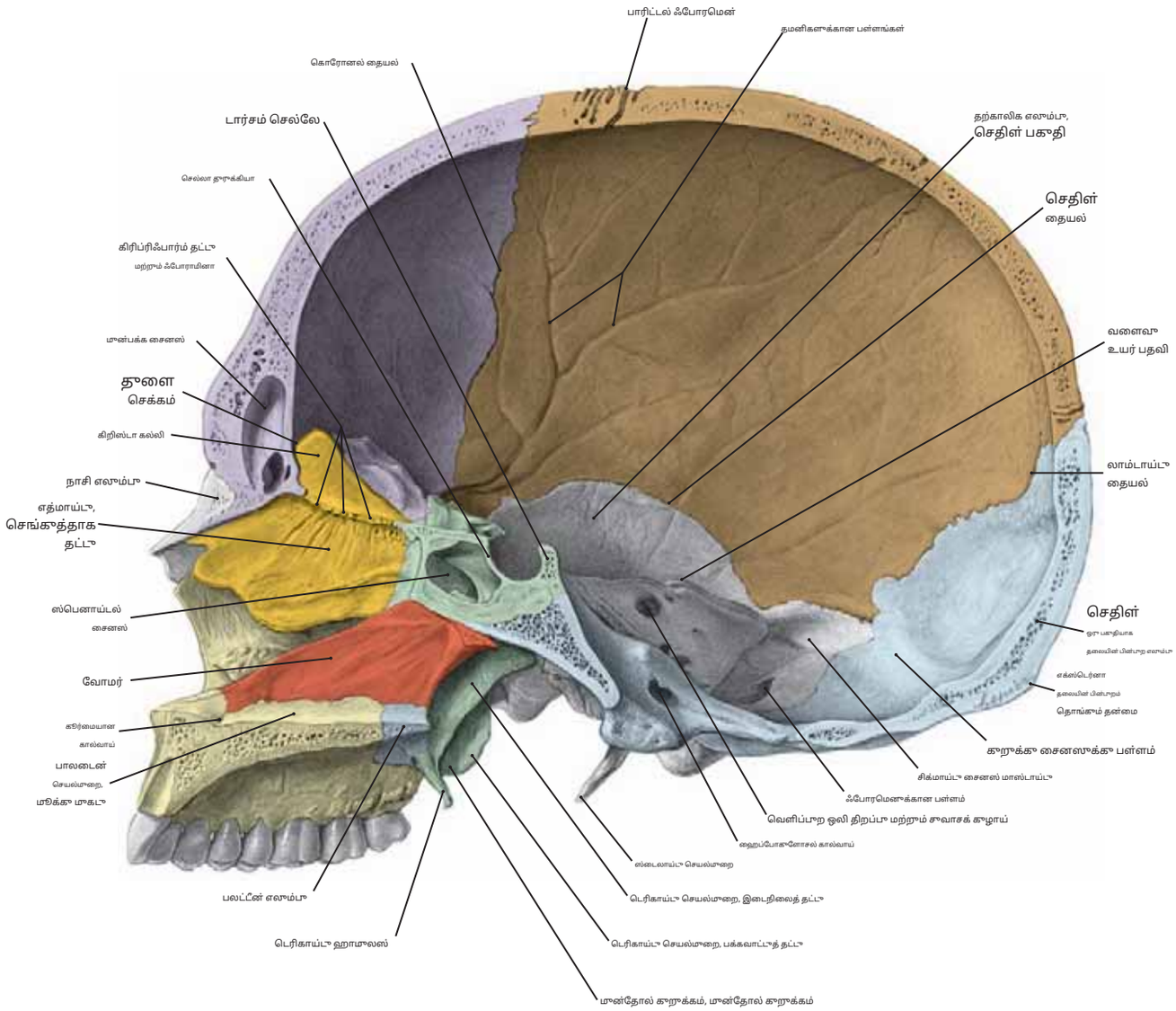

படம் 585.1 மண்டை ஓட்டின் தூணை மரூத்தூவப் பிரிவு

குறிப்பு: மண்டை ஓட்டின் வலது பாதியின் இடைநிலைக் காட்சியைக் காட்டும் வகையில் இந்தப் பகுதி நடுக்கோட்டின் இடதுபுறமாகச் செய்யப்பட்டுள்ளது. வோமர் (ஒரு நடுக்கோட்டு எலும்பு) முழுமையாகக் காட்டப்பட்டுள்ளதையும், பலாடைன் மற்றும் மேல் தாடை எலும்பு நடுக்கோட்டின் இடதுபுறமாகச் சிறிது வெட்டப்பட்டுள்ளதையும் கவனியுங்கள்.

	முன்பக்க எலும்பு		ஸ்பெனாய்டு (ஸ்பெனாய்டல் எலும்பு)
	பாரிட்டல் எலும்பு		தற்காலிக எலும்பு
	ஆக்ஸிபிடல் எலும்பு		மாக்ஸில்லா
	நாசி எலும்பு		வோமர்
	எத்மாய்டு (எத்மாய்டல் எலும்பு)		பலட்டீன் எலும்பு

படம் 585.2 மண்டை ஓட்டின் அடிப்பகுதி: உள் அம்சம் (மேலே உள்ள பார்வை)

குறிப்பு: மண்டை ஓட்டின் அடிப்பகுதியில் உள்ள ஃபோரமினாவைக் கடந்து செல்லும் முக்கியமான கட்டமைப்புகள் உள்ளன. (1)**முன்புற மண்டை ஓடு குழி**:

(அ)**ஃபோரமென் சீகம்**: ஒரு சிறிய நரம்பு

(ஆ)**கிரிப்ரிஃபார்ம் தட்டு**: ஆல்ஃபாக்டரி பல்புக்கு ஆல்ஃபாக்டரி ரிசெப்டர் நியூரான்களின் இழைகள்

(இ)**முன்புற எத்மாய்டு தூளை**: முன்புற எத்மாய்டல் நாளங்கள் மற்றும் நரம்பு

(ஈ)**பின்புற எத்மாய்டு தூளை**: பின்புற எத்மாய்டல் நாளங்கள் மற்றும் நரம்பு

(2)**நடுத்தர மண்டை ஓடு ஃபோஸா**:

(அ)**பார்வை தூளை**: பார்வை நரம்பு; கண் தமனி

(ஆ)**உயர்ந்த சுற்றுப்பாதை பிளவு**: கண் இயக்க நரம்பு; ட்ரோக்லியர் நரம்பு; கண் நரம்பு; கடத்தும் நரம்பு; அனுதாப நரம்பு இழைகள்; மேல் கண் நரம்பு; நடுத்தர மூளைக்காய்ச்சல் தமனியின் சுற்றுப்பாதை கிளை; கண்ணீர் தமனியின் இரட்டை மீண்டும் மீண்டும் வரும் கிளை.

(இ)**ஃபோரமென் ரோட்டண்டம்**: மேல் தாடை நரம்பு

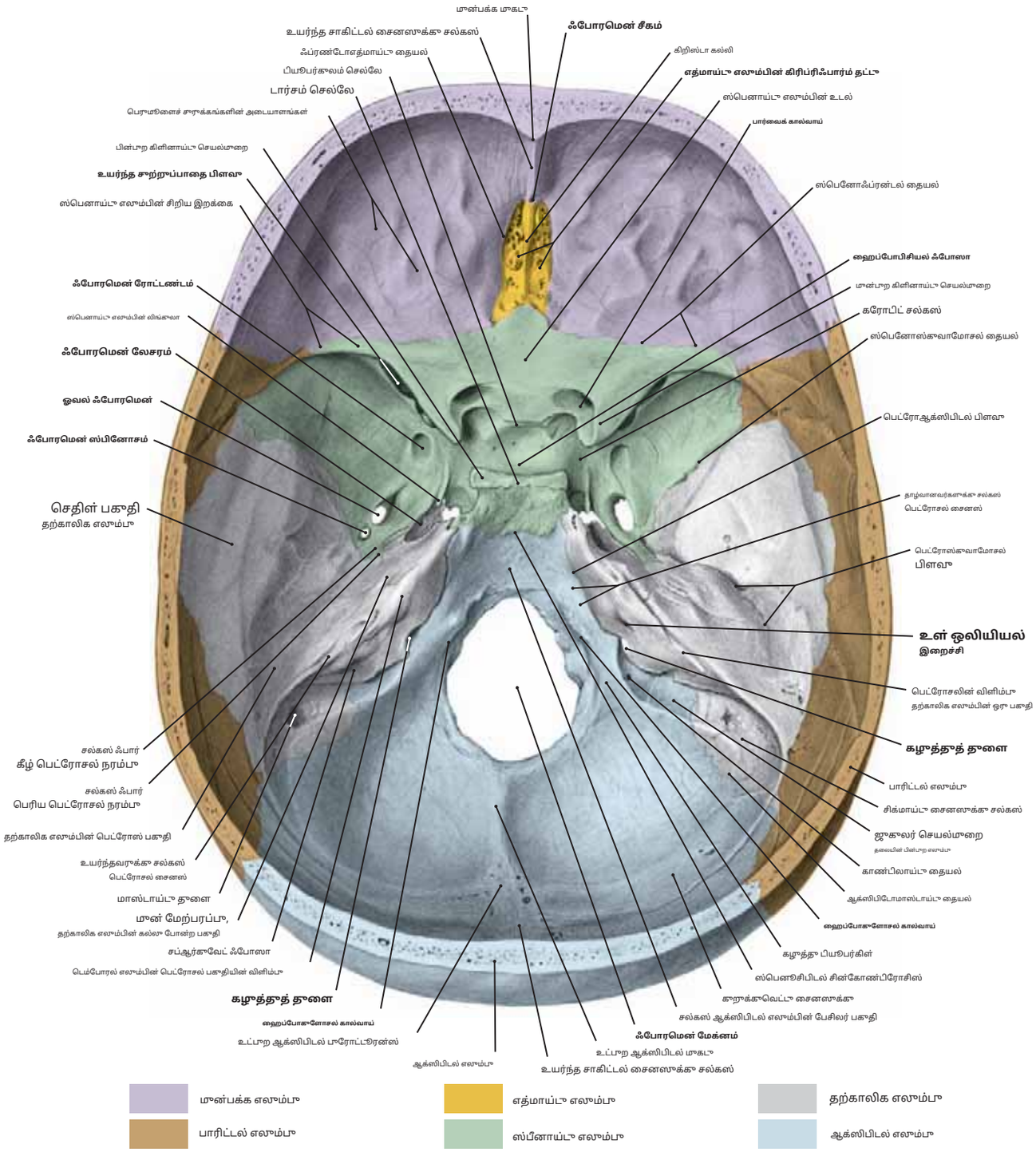

படம் 586 மண்டை ஓட்டின் அடிப்பகுதி: உள் அம்சம் (மூந்தைய பக்கத்திலிருந்து தொடர்ச்சி)

(ஈ)**ஓவல் ஃபோரமென்**: கீழ்த்தாடை நரம்பு; தசை மூளை நரம்பு தமனி

(இ)**ஃபோரமென் ஸ்பினோசம்**: நடுத்தர மூளைக்காய்ச்சல் தமனி; கீழ்த்தாடை நரம்பின் தொடர்ச்சியான டூரல் கிளை.

(எஃப்)**ஃபோரமென் லேசரம்**: உள் கரோடிட் தமனி ஃபைப்ரோகார்டிலஜினஸ் தட்டுக்கு மேலே உள்ள ஃபோரமென் வழியாக செல்கிறது, ஆனால்*இல்லை*அதைக் கடந்து செல்லுங்கள். மூன்தலைக் கால்வாயின் நரம்பு மூன்தலைக் கால்வாயில் நுழைவதற்கு மூன்தலைக் கால்வாயிலிருந்து வெளிப்படுகிறது. ஏறும் தொண்டை தமனியின் மூளைக் கிளை உண்மையில் மூன்தலைக் கால்வாயைக் கடந்து செல்கிறது.

(3)**பின்புற மண்டை ஓடு குழி**:

(அ)**உட்புற ஒலியியல் மீட்டஸ்**: மூக நரம்பு; வெஸ்டிபுலோகோக்லியர் நரம்பு; சிக்கலான தமனி

(ஆ)**கழுத்துத் தசை**: சிக்மாய்டு சைனஸ், இது உள் கழுத்து நரம்பு ஆகிறது; ஆக்ஸிபிடல் மற்றும் ஏறுவரிசை தொண்டை தமனிகளின் மூளைக்காய்ச்சல் கிளைகள்; குளோசோபார்னீஜியல் நரம்பு; வேகஸ் நரம்பு; தசை நரம்பு

(இ)**ஹைப்போகுளோசல் கால்வாய்**: ஹைப்போக்ளோசல் நரம்பு

(ஈ)**ஃபோரமென் மேக்னம்**: முதுகுத் தண்டு; தசை நரம்பின் முதுகெலும்பு பகுதி; மூன்பு மற்றும் பின்புற முதுகெலும்பு தமனிகள்; முதுகெலும்பு தமனிகள்; டெக்டோரியல் சவ்வு.

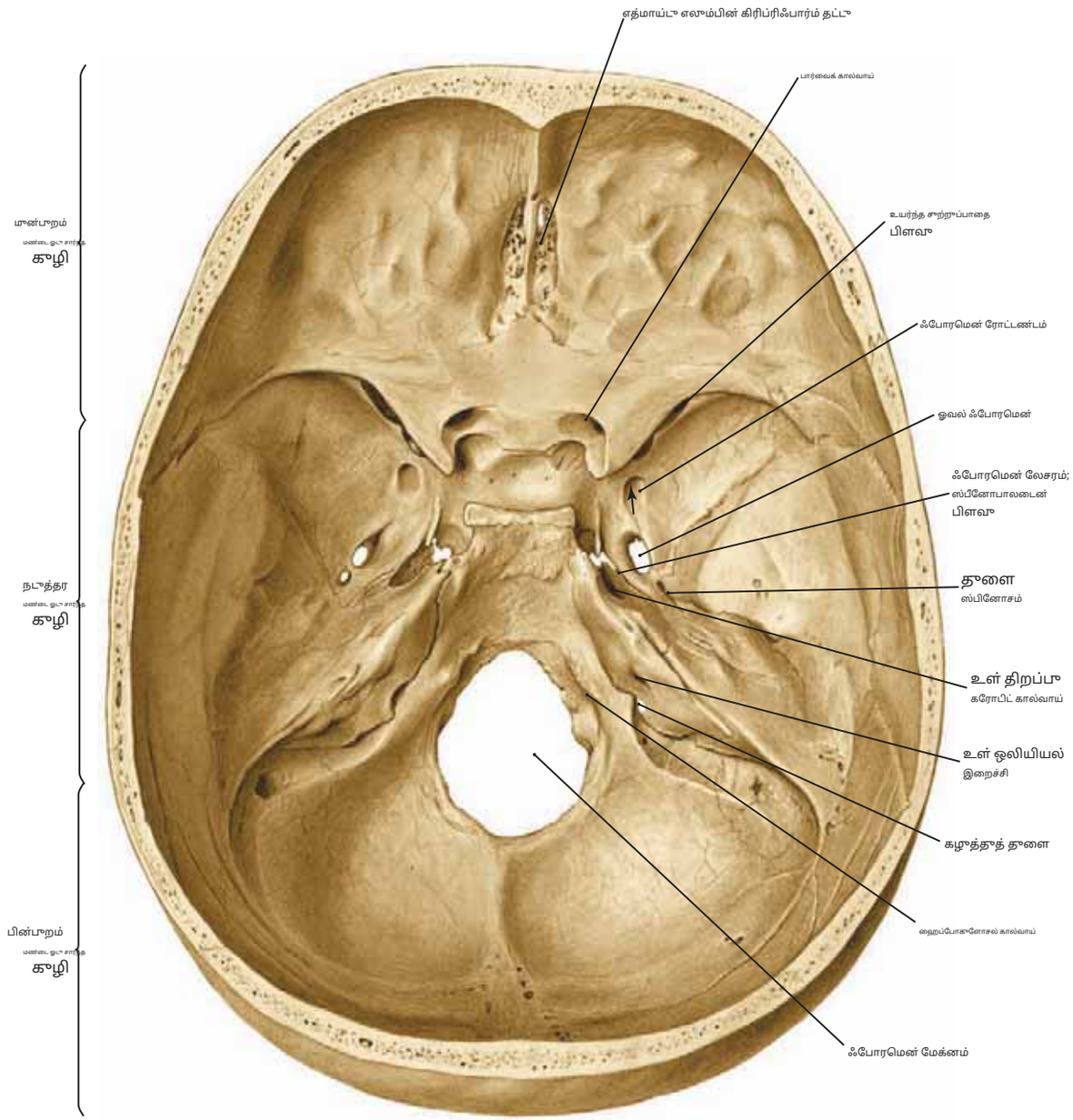

படம் 587.1 மண்டையோட்டு கழியின் எலும்புத் தளத்தின் உள் மேற்பரப்பு

முன்புற, நடுத்தர மற்றும் பின்புற மண்டை ஓடு கழிகளைக் கவனியுங்கள்.**முன்புற ஃபோஸா**முன் மடல்களைத் தாங்குகிறது, அதே நேரத்தில்**நடு கழி**தற்காலிக மடல்களைப் பிடித்துக் கொள்கிறது.**பின்புற ஃபோஸா**முதுகெலும்பு நெடுவரிசையுடன் தொடர்ச்சியாக உள்ளது, மேலும் இது சிறுமூளை, போன்ஸ் மற்றும் மெடுல்லா நீள்வட்டத்தைக் கொண்டுள்ளது. பிந்தையது முதுகெலும்புடன் தொடர்ச்சியாக உள்ளது.

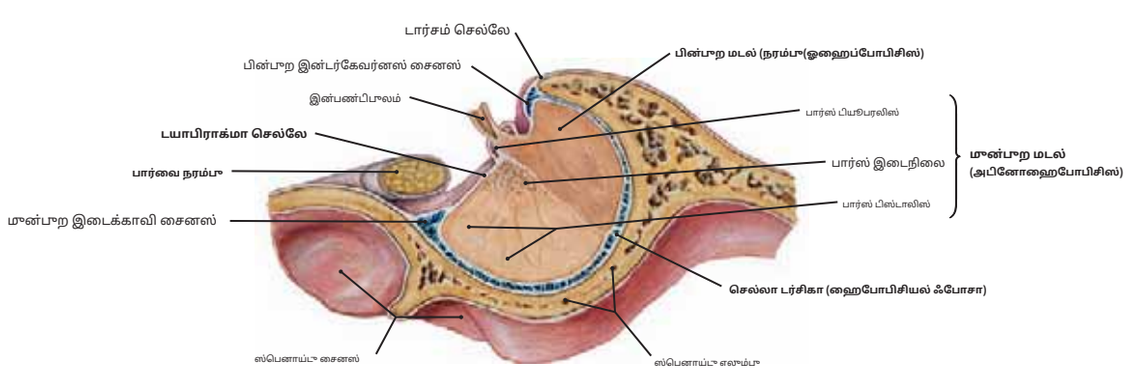

படம் 587.2 பிட்யூட்டரி சுரப்பி மற்றும் ஸ்பெனாய்டு எலும்பின் செல்லா டர்சிகா வழியாக இடைநிலை சாகிட்டல் பிரிவு.

குறிப்பு: தி**செல்லா தூரக்கியா**(ஸ்பெனாய்டு எலும்பில் உள்ள ஹைப்போபிசியல் ஃபோஸா) வரிசையாகவும் மூடப்பட்டும் உள்ளது.**(டயாபிராம் செல்லே)**டூரா மேட்டரால். முன்புற மற்றும் பின்புற மடல்கள் பார்வை சியாஸ்மாவிற்கு கீழே மற்றும் சற்று பின்னால் அமைந்துள்ள ஒரு ஒற்றை உறுப்பை உருவாக்குகின்றன.

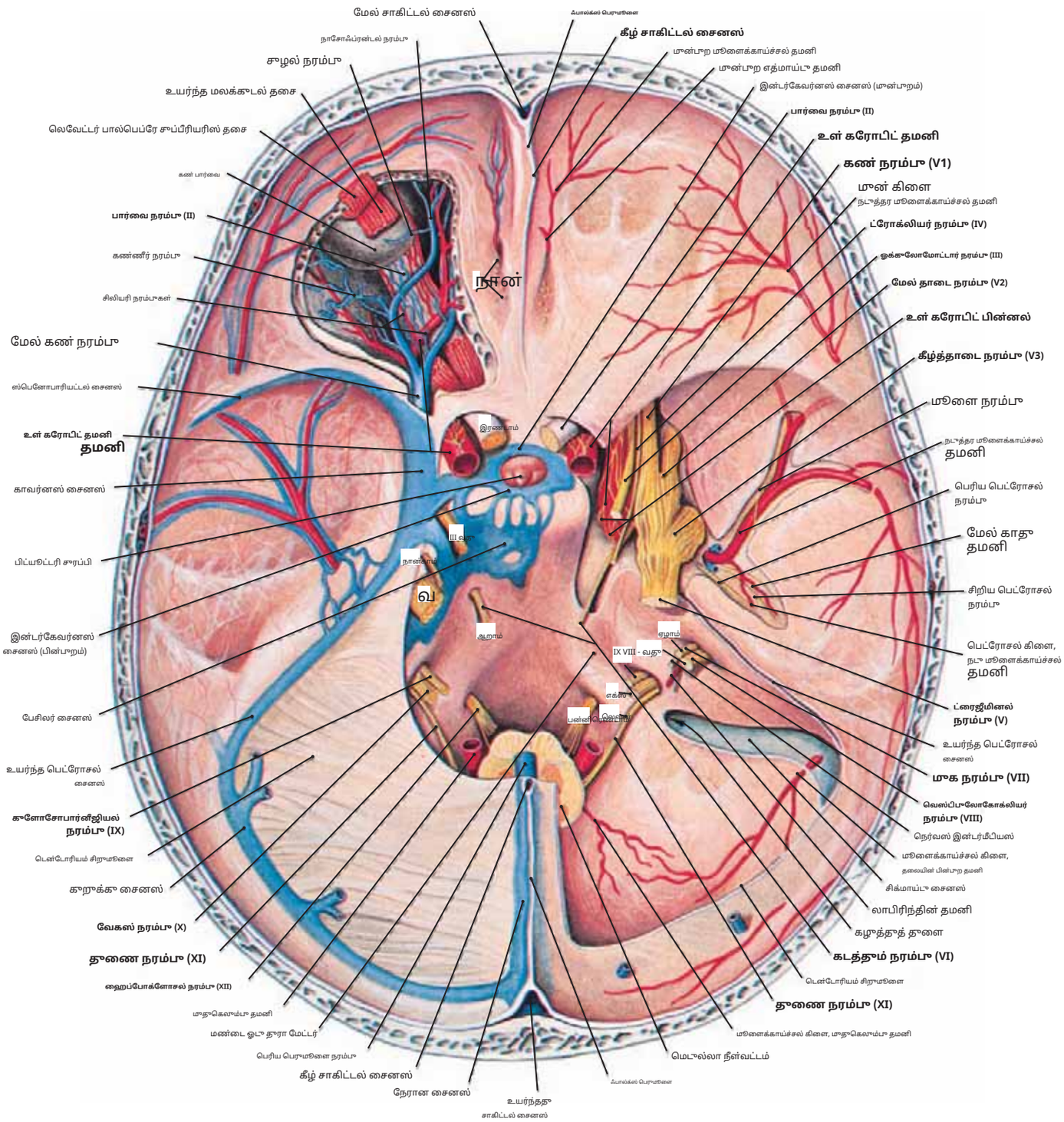

படம் 588 மண்டை ஓட்டின் அடிப்பகுதி: நாளங்கள், நரம்புகள் மற்றும் தரா மேட்டர்

குறிப்பு: (1) முன்பாறம், நடுத்தரம் மற்றும் பின்பாறம்**மண்டையோட்டு குழி**மண்டை ஓட்டின் அடிப்பகுதியில். முன்பாற ஃபோஸாவில் ஓய்வெடுக்கிறது**முன் மடல்கள்**இன் மூளை, அதேசமயம்**தற்காலிக மடல்கள்**நடு குழியில் படுத்து,**மூளைத்தண்டு**மற்றும்**சிறுமூளை**பின்பாற ஃபோஸாவில் ஓய்வு.

(2) இடது சுற்றுப்பாதையை மேலிருந்து வெளிப்படுத்த, முன்பக்க எலும்பின் பியூரா மேட்டர் மற்றும் சுற்றுப்பாதைத் தட்டு அகற்றப்பட்டுள்ளன.**மேல் கண் நரம்பு** காவர்னஸ் சைனஸில் பின்புறமாக வடிகிறது மற்றும்**பார்வை நரம்பு**இது சுற்றுப்பாதையில் இருந்து பார்வைக் கால்வாய் வழியாகச் செல்வதாகக் காணப்படுகிறது.

(3) நடுத்தர ஃபோஸாவின் இடைநிலை அம்சம், காவர்னஸ் சைனஸ், உள் கரோடிட் தமனி, மூன்றாவது, நான்காவது, ஐந்தாவது மற்றும் ஆறாவது மண்டை நரம்புகள் சுற்றுப்பாதை அல்லது மூக்கத்தை நோக்கிச் செல்வதையும், நடுத்தர மூளைக்காய்ச்சல் தமனி ஃபோரமென் ஸ்பினோசம் வழியாகச் செல்வதையும் காட்டுகிறது.

(4) பின்புற ஃபோஸாவில் உள்ள கடைசி ஆறு ஜோடி மண்டை நரம்புகளுக்கான ஃபோரமினா. 7வது மற்றும் 8வது நரம்புகள் உள் ஒலி மீட்டஸ் வழியாக செல்கின்றன, அதே நேரத்தில் 9வது, 10வது மற்றும் 11வது நரம்புகள் கழுத்தத் தளை வழியாகவும், 12வது நரம்பு ஹைப்போக்ளோசல் கால்வாயிலும் செல்கிறது.

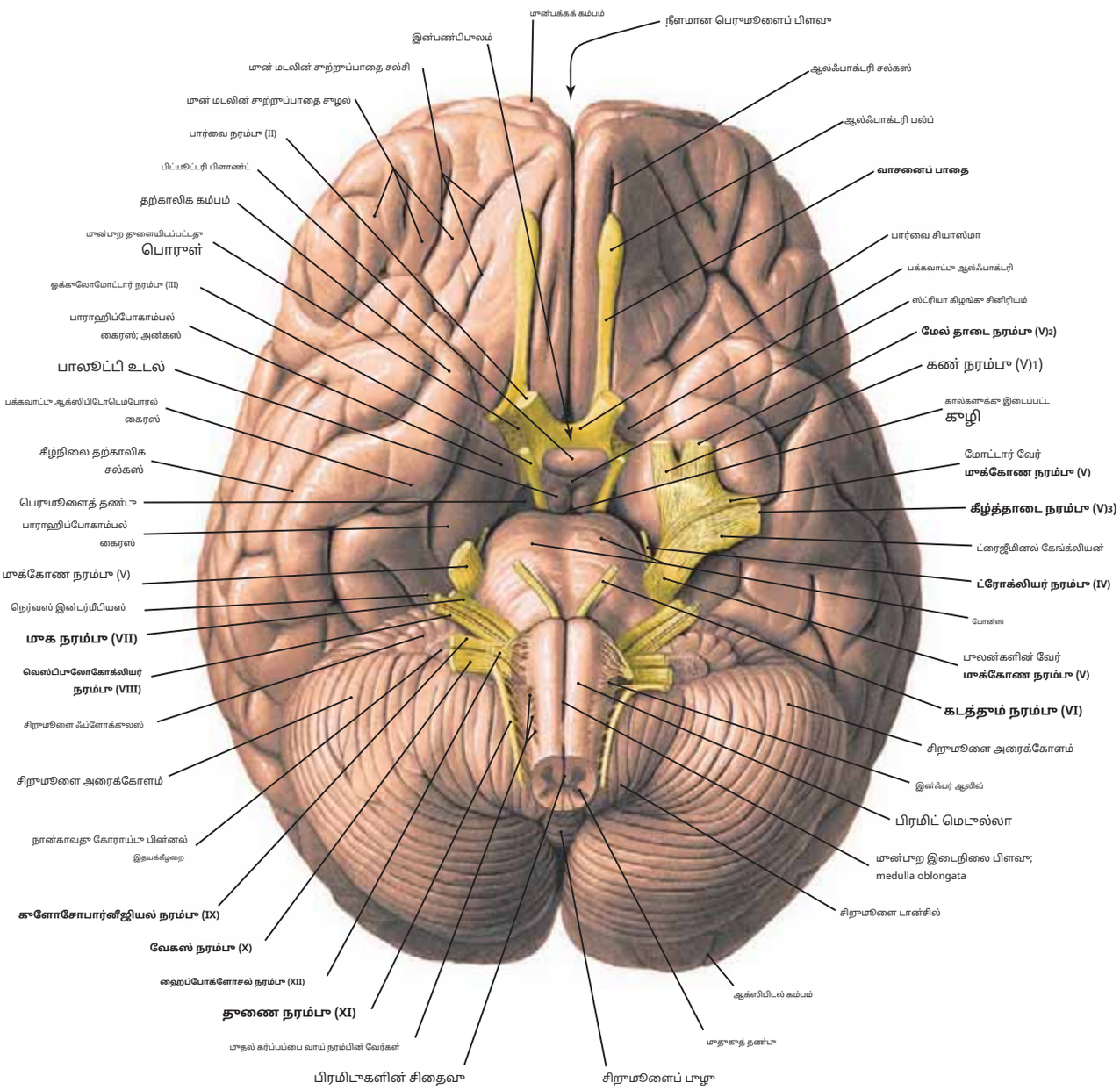

படம் 589 மூளை நரம்புகளின் தோற்றத்தைக் காட்டும் மூளையின் வென்ட்ரல் பார்வை.

குறிப்பு: (1) மூளை நரம்புகள் மூளையின் அடிப்பகுதியில் இணைகின்றன.**வாசனைப் பாதைகள்**மற்றும்**பார்வை நரம்புகள்**(**நான்**மற்றும்**இரண்டாம்**) சிறப்பு உணர்வுள்ள ஏற்பிகளுக்கு சேவை செய்யுங்கள் மூக்கு மற்றும் கண்ணில், மற்றும் மூளைத்தண்டின் நடுமூளை, போன்ஸ் அல்லது மெடுல்லாவுடன் இணைக்கும் மற்ற அனைத்து மண்டை நரம்புகளுக்கும் மாறாக, மண்டை நரம்பு தண்டுகள் முன்மூளையின் அடிப்பகுதியில் இணைகின்றன.

(2) தி**ஓக்குலோமோட்டர் (III), ட்ரோக்லியர் (IV),**மற்றும்**கடத்தும் (VI) நரம்புகள்**வெளிப்புறக் கண் தசைகளுக்கு இயக்க நரம்புகள்.**மூக்கோண நரம்பு (V)**மண்டை நரம்புகளில் மிகப்பெரியது, மற்றும்**ட்ரோக்லியர்**மிகச் சிறியது. அப்டக்சன்ஸ் நரம்பு, போன்ஸ் சந்திப்பில் மூளைத்தண்டுடன் இணைகிறது மற்றும் மெடுல்லா (பாண்டோமெடுல்லரி சந்தி) இணைப்புகளுக்கு நடுவில் உள்ளது.**மூக (VII)**மற்றும்**வெஸ்பிபூலோகோக்லியர் (VIII) நரம்புகள்**.

(3) தி**நாக்கு நாக்கு (IX)**மற்றும்**வேகஸ் (X) நரம்புகள்**மூதுகெலும்பு மற்றும் மெடுல்லரி பகுதிகளுடன் ஒப்பிடக்கூடிய ஒரு கோட்டில் மெடுல்லாவிலிருந்து பக்கவாட்டில் வெளிப்படுகிறது.**தூணை நரம்பு (XI)**. மாறாக, தி**கூளுக்கோஸ் நரம்பு (XII)**மூதுகெலும்பின் கர்ப்பப்பை வாய் நரம்புகளின் வயிற்று வேர்களுடன் ஒத்துப்போகும் ஒரு கோட்டில் வயிற்று மெடுல்லாவிலிருந்து வேர்லெட்டுகள் வெளிப்படுகின்றன.

(4) மண்டை ஓட்டின் உள்ளேயும் வெளியேயும் கோளாறுகளை உள்ளூர்மயமாக்குவதில் மண்டை நரம்புகள் மிக முக்கியமான அறிகுறிகளாகும். திறமையான மருத்துவர்களால் செய்யப்படும் ஒவ்வொரு முழுமையான உடல் பரிசோதனையிலும் பெரும்பாலான மண்டை நரம்புகளின் செயல்பாடுகள் சோதிக்கப்படுகின்றன.

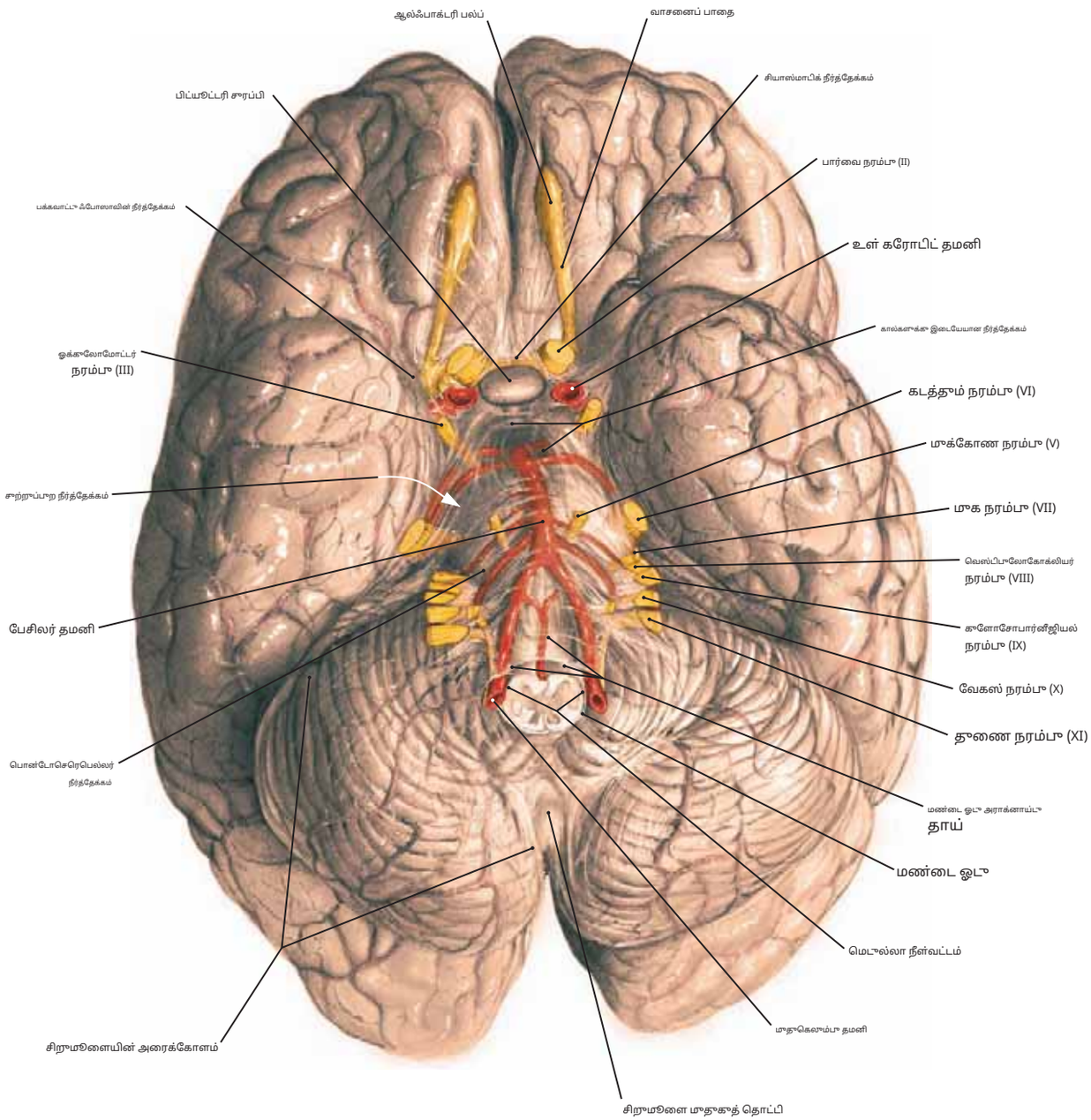

படம் 590 மூளையின் அடிப்பகுதி: அராக்னாய்டு பொருளுடன் கூடிய தமனிகள் மற்றும் மண்டை நரம்புகள்.

குறிப்பு: (1) மூளையிலிருந்து தூரா மேட்டர் மூழுவதுமாக அகற்றப்பட்டு, அராக்னாய்டு மேட்டர் மற்றும் பியா மேட்டர் அப்படியே உள்ளன. மூதுகெலும்பைக் கவனியுங்கள். தமனிகள் இணைந்து பேசிலார் தமனியையும், முன்புறமாக, மூளையின் அடிப்பகுதியில் உள்ள மண்டை ஓட்டின் குழிக்குள் நுழையும் போது துண்டிக்கப்பட்ட உள் கரோடிட் தமனிகளையும் உருவாக்குகின்றன.

(2) அராக்னாய்டு மேட்டர் மற்றும் பியா மேட்டர் மற்றும் பெருமூளை நாளங்களுக்கு இடையில் உள்ளது **சப்அரக்னாய்டு இடம்**, அதற்குள் கோராய்டு பிளெக்ஸஸில் உருவாகும் செரிப்ரோஸ்பைனல் திரவம் காணப்படுகிறது. சில இடங்களில் அராக்னாய்டு மேட்டர் பியா மேட்டரிலிருந்து பிரிந்து செரிப்ரோஸ்பைனல் திரவத்தின் குளங்களை உருவாக்குகிறது, இது **நீர்த்தேக்கங்கள்**.

(3) இந்த படத்தில் மூளைத்தண்டின் வயிற்றுப் பகுதியில் உள்ள நீர்த்தேக்கங்கள் காணப்படுகின்றன; இருப்பினும், அவை மூளைத்தண்டின் முதுகுப் பகுதியிலும் அமைந்துள்ளன, குறிப்பாக சிறுமூளை மற்றும் போன்ஸ் மற்றும் மெடுல்லா நீள்வட்டத்திற்கு இடையில்.

(4) பின்வரும் நீர்த்தேக்கங்களை அடையாளம் காணவும்:

(அ) தி **பக்கவாட்டு குழியின் நீர்த்தேக்கம்** முன் மடலின் சுற்றுப்பாதை மேற்பரப்புக்கும் டெம்போரல் மடலின் முன்-மீடியல் மேற்பரப்புக்கும் இடையில் நீண்டுள்ளது. இது உள் கரோடிட் தமனியைக் கொண்டுள்ளது.

(ஆ) தி **சுற்றுப்புற நீர்த்தேக்கம்** (என்றும் அழைக்கப்படுகிறது **பெருமூளை நரம்புத் தொட்டி**) கார்பஸ் கல்லோசத்தின் ஸ்ப்ளீனியத்திற்கும் சிறுமூளையின் ரோஸ்ட்ரல் மேற்பரப்புக்கும் இடையில் அமைந்துள்ளது. இது பெரிய பெருமூளை நரம்பு மற்றும் பினியல் சுரப்பியைக் கொண்டுள்ளது.

(இ) தி **பெருமூளை நீர்த்தேக்கம்** அடிப்படை தமனியைக் கொண்ட போன்ஸின் முன்புற மேற்பரப்பில். இது மேல்நோக்கி இடைச்செருகல் நீர்த்தேக்கத்துடன் தொடர்பு கொள்கிறது மற்றும் கீழ்நோக்கி மூள்ளந்தண்டு வடத்தின் சப்அரக்னாய்டு இடத்துடன் தொடர்பு கொள்கிறது.

(ஈ) பெரியது **பெருமூளை மெடுல்லரி நீர்த்தேக்கம்** (என்றும் அழைக்கப்படுகிறது **சிஸ்டெர்னா மேக்னா**) மெடுல்லா நீள்வட்டத்திற்கும் சிறுமூளையின் கீழ் மேற்பரப்புக்கும் இடையில்.

(இ) தி **கால்களுக்கு இடையேயான நீர்த்தேக்கம்** வில்லிஸின் வட்டத்தைக் கொண்டுள்ளது; இது முன்புறமாகவும் தொடர்கிறது **சியாஸ்மாடிக் நீர்த்தேக்கம்** பிட்யூட்டரி சுரப்பிக்கு முன்புறமாகவும், பார்வை சியாஸ்மாவுக்கு அருகிலும் உள்ளது.

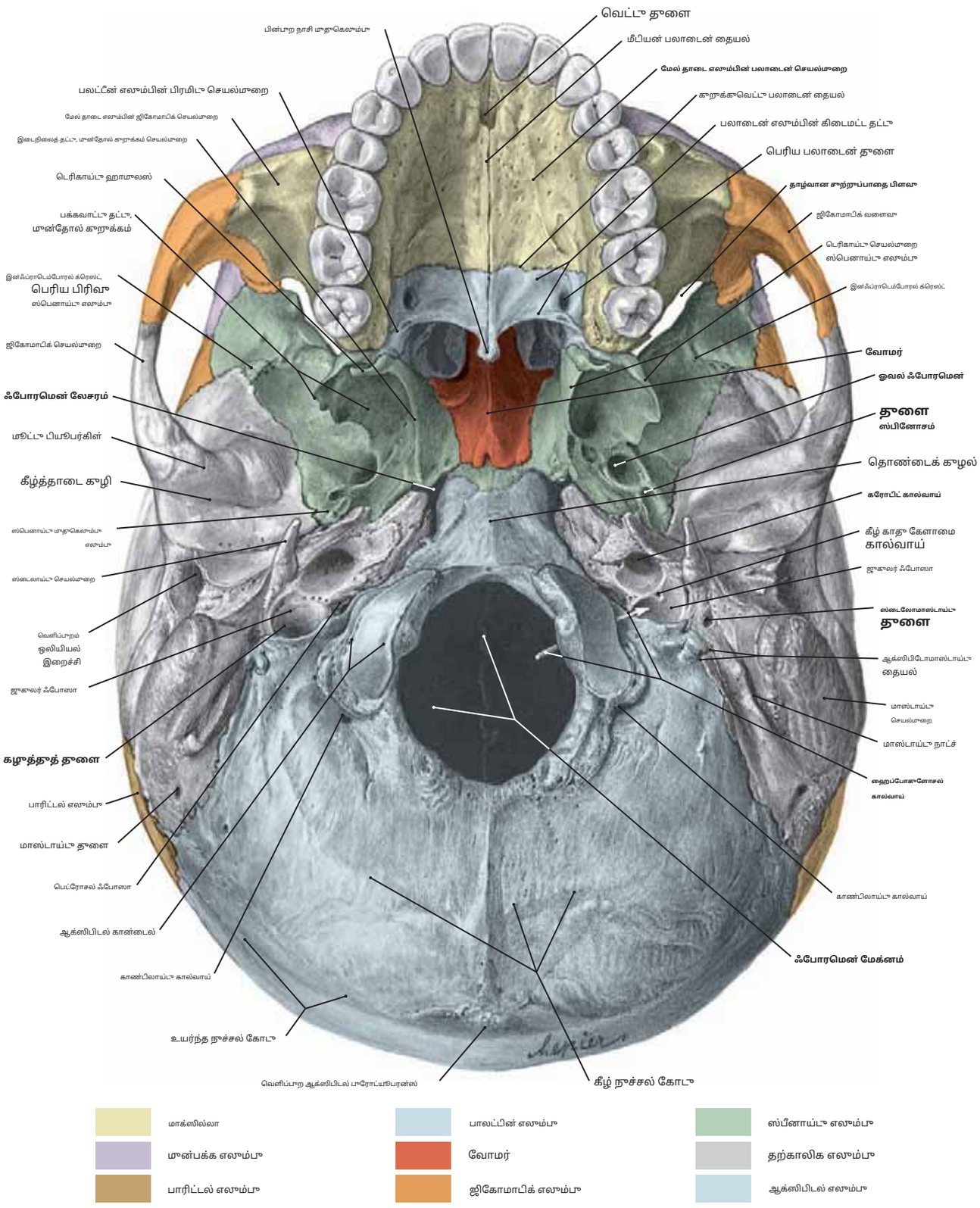

படம் 591 மண்டை ஓட்டின் அடிப்பகுதி: வெளிப்புறக் கோணம் (கீழ்நோக்கிய பார்வை)

குறிப்பு: (1) மண்டை ஓட்டின் அடிப்பகுதியின் பின்புறப் பகுதி பின்வருவனவற்றைக் கொண்டுள்ளது **தலையின் பின்புறம்** மற்றும் **தற்காலிக எலும்புகள்** மான்புறம் மூக எலும்புகள் உள்ளன: தி **மேல் தாடை, அண்ணம், கருமுட்டை**, மற்றும் **வாமர்** இந்த இரண்டு ஹோன் கழுக்களுக்கும் இடையில் இடைக்கிடையே இருப்பது **ஸ்பெனாய்டு எலும்பு.**

(2) எலும்பு அண்ணம் இரண்டு மேல் தாடை எலும்புகளின் கூறுக்குவெட்டு செயல்முறைகள் மற்றும் பலட்டீன் எலும்புகளின் கிடைமட்ட தட்டுகளால் உருவாகிறது.

(3) ஸ்பெனாய்டு எலும்பின் மான்தோல் கூறுக்கம் செயல்முறையின் இடை மற்றும் பக்கவாட்டுத் தகடுகள், அதன் பின்னால் ஸ்பெனாய்டின் பெரிய இறக்கைகளில் ஃபோரமென் ஓவல் மற்றும் ஃபோரமென் ஸ்பினோசம் உள்ளன.

(4) தி **ஃபோரமென் லேசரம், கரோடிட் கால்வாய், கழுத்து துளை, ஸ்டைலாய்டு செயல்முறை** (தற்காலிக எலும்பு), **கூளுக்கோசுக் கால்வாய்** (அம்பு), மற்றும் **ஃபோரமென் மேக்னம்**.

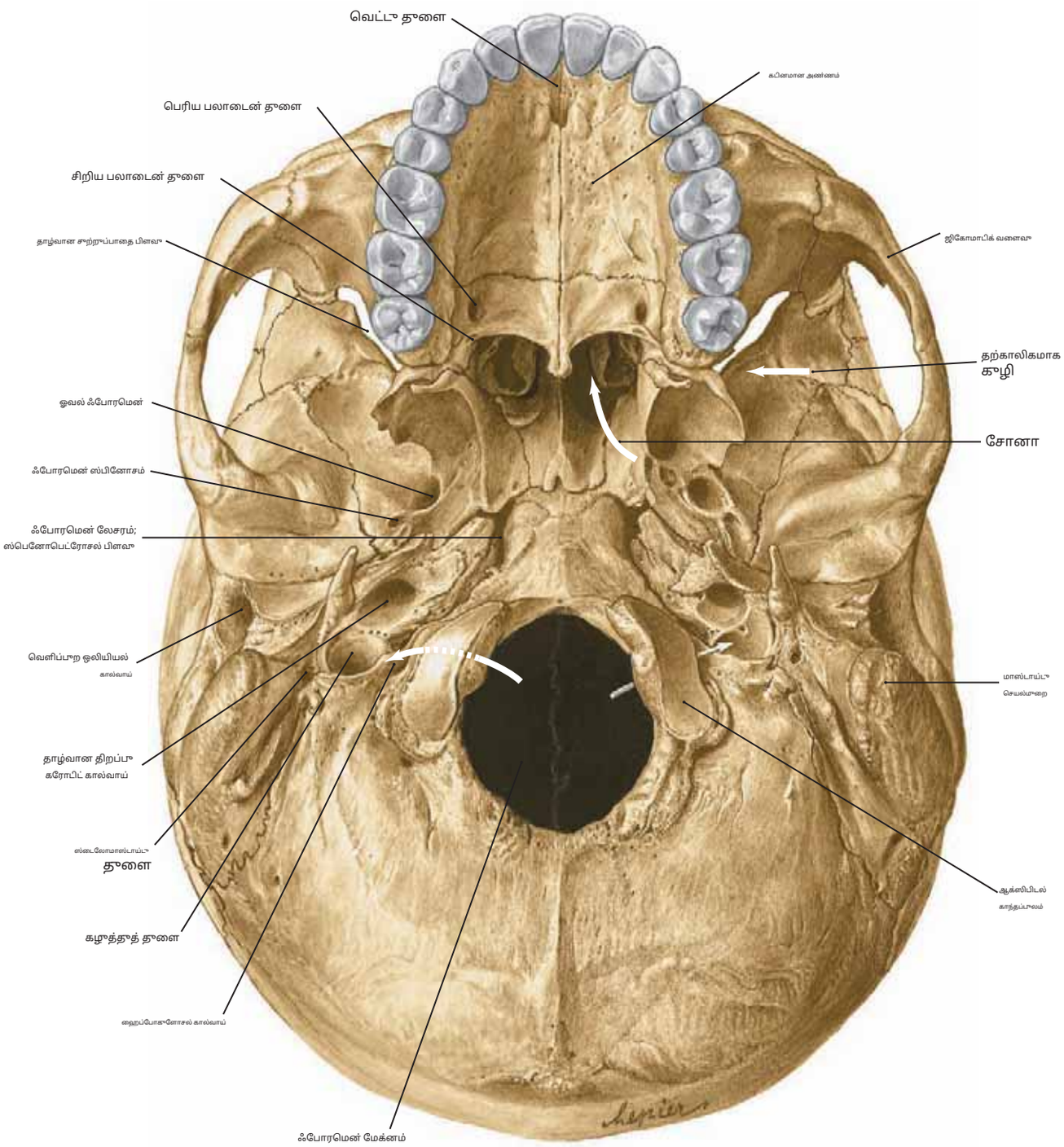

படம் 592 எலும்பு மண்டை ஓட்டின் கீழ் மேற்பரப்பு

குறிப்பு: (1) வெள்ளை அம்புகள்**தற்காலிக கழி**, ஒன்று**சோனா**, மற்றும்**இரண்டு ஹைப்போகளோசல் கால்வாய்கள்**. மேலும் கவனிக்கவும்**அதிகமாகவும் குறைவாகவும் அண்ணத் தளை**வாய்வழி குழியில் அண்ணத்திற்கு சேவை செய்யும் பெரிய மற்றும் சிறிய பலாடைன் தமனிகள் மற்றும் நரம்புகள் இதன் வழியாக செல்கின்றன.

(2) தி**தளை லேசெரம்**இது ஒரு சிறிய குருத்தெலும்புத் தட்டால் கீழ்நோக்கி மூடப்பட்டிருக்கும், அதன் குறுக்கே உள் கரோடிட் தமனி ஸ்பீனாய்டு எலும்பின் உடலுக்குப் பக்கவாட்டில் அதன் ஏறுவரிசைப் பாதைக்கு முன் செல்கிறது. பின்னர் இந்த நாளம் பார்வை நரம்புகளுக்கு அருகில் உள்ள மண்டை ஓட்டின் தரையில் திறக்கிறது.

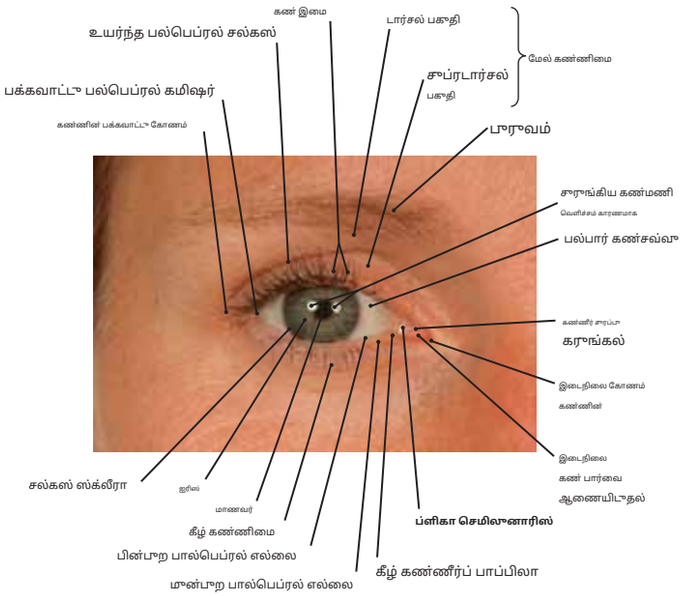

படம் 593.2 **லிவிங் ஐ ஐ ஒத்த புகைப்படம் படம் 593.1**

படம் 593.1 வலது கண் மற்றும் இமைகள்

குறிப்பு: (1) கண்விழி, இரண்டு நகரக்கூடிய மற்றும் மெல்லியவற்றால் முன்னால் பாதுகாக்கப்படுகிறது **கண் இமைகள்** அல்லது **பல்பெப்ரே**, ஒரு வெளிப்படையான சளி சவ்வு மூலம் மூடப்பட்டிருக்கும், தி **கண்சவ்வு**, இது இரண்டு கண் இமைகளின் உள் மேற்பரப்பில் பிரதிபலிக்கிறது, அதாவது **கண் விழித்திரை**.

(2) கண்ணின் மையக் கோணத்தில், ஒரு சிறிய, சிவப்பு நிற திசுக்கள் தீவு என்று அழைக்கப்படுகிறது. **கண்ணீர்த் தொடை**.

(3) தி **மாணவர்** திறப்பு என்பது **கருவிழி.** கண்மணியின் சுருக்கமும் விரிவும் தன்னியக்க ரீதியாகக் கட்டுப்படுத்தப்படுகிறது. கண் இயக்க நரம்பில் உள்ள பாராசிம்பேடிக் இழைகள் கண்மணியின் சுருக்க தசையைப் பூனரமைக்கின்றன, அதேசமயம் மேல் கர்ப்பப்பை வாய் கேங்க்லியனில் இருந்து வரும் அனுதாப இழைகள் கண்மணி விரிவாக்க தசையை வழங்குகின்றன.

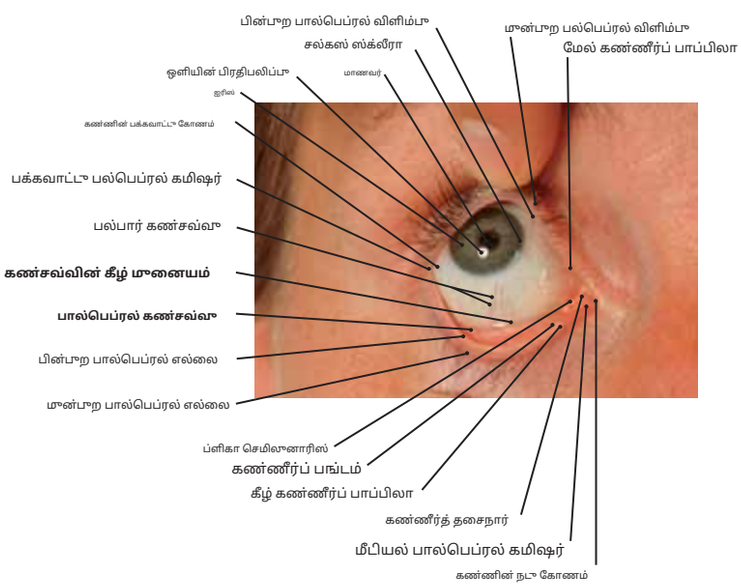

படம் 593.4 **ஒரே மாதிரியான வாழும் கண்ணின் புகைப்படம் படம் 538.3 க்கு**

படம் 593.3 வலது கீழ் கண்ணிமை மற்றும் இடை கோணம்

குறிப்பு: (1) கீழ் இமையின் உள் மேற்பரப்பைக் (அதாவது, பால்பெப்ரல் கண்ஜுன்டிவா) காட்ட வலது கீழ் இமை கீழ்நோக்கி இழுக்கப்பட்டுள்ளது மற்றும் இடைநிலை கோணத்தின் வெளிப்பாட்டை பெரிதாக்கவும் (இது என்றும் அழைக்கப்படுகிறது **இடைநிலை காந்தஸ்**).

(2) கண்சவ்வு அதிக இரத்த நாளங்களைக் கொண்டது, மேலும் அதன் பல்பார் பகுதி (கண் பார்வைக்கு மேல்) மற்றும் கீழ் பால்பெப்ரல் பகுதி (கீழ் கண்ணிமையின் உள் மேற்பரப்பில்) ஆகியவை பிரதிபலிப்பு கோட்டில் தொடர்ச்சியாக உள்ளன, அவை **கீழ் கண்சவ்வு மூன்கை**. இதே போன்ற பிரதிபலிப்பு கோடு, தி **மேல் கண்சவ்வு மூன்கை**, கண் பார்வைக்கும் மேல் கண்ணிமைக்கும் இடையில் உள்ளது.

(3) இடைநிலை கோணம் மழுமையாக வெளிப்படும் போது, ஒரு ஜோடி சிறிய திறப்புகள், **கண்ணீர்ப் பூள்ளிகள்**, லாக்ரிமல் கார்னக்கிளுக்கு மேலேயும் கீழேயும் அமைந்திருப்பதைக் காணலாம். இந்த திறப்புகள் சிறியதாக இட்டுச் செல்கின்றன **கண்ணீர்க் கால்வாய்கள்** கண்ணீர் உள்ளே நுழைகிறது **கண்ணீர்ப்பை**.

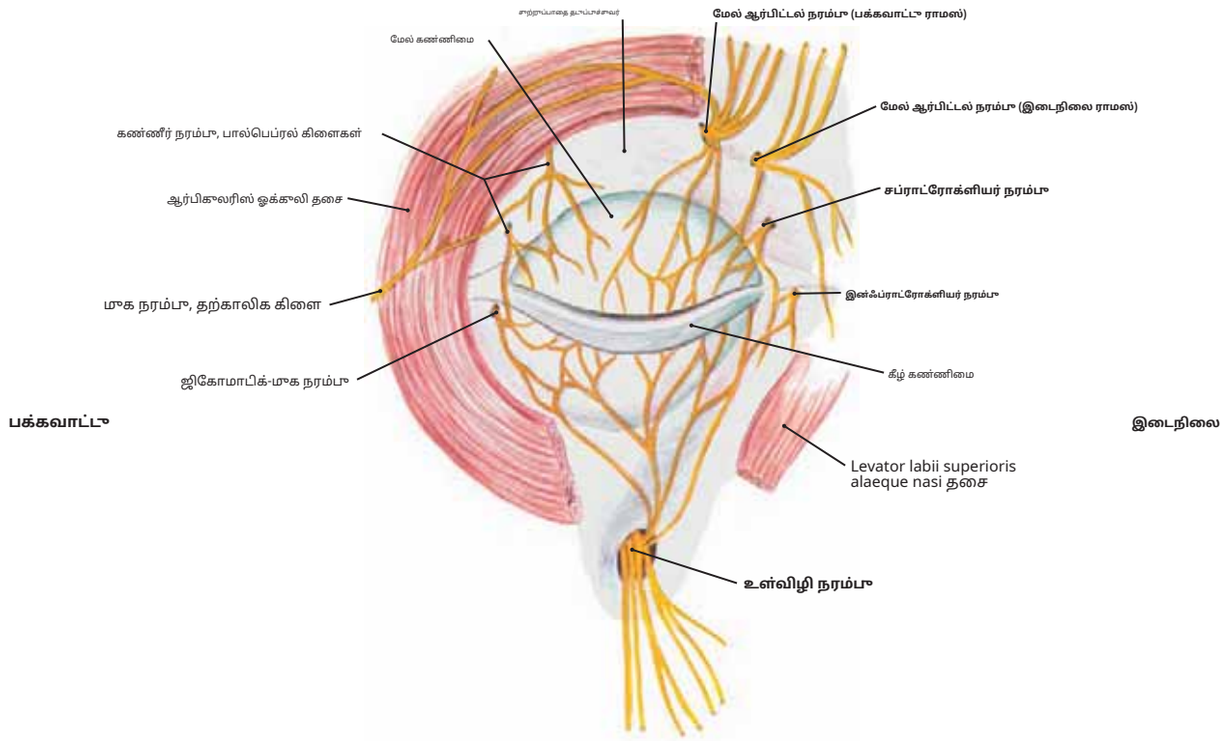

படம் 594.1 கண் இமைகளின் உள்நோக்கம் (முன்புறக் காட்சி, வலது கண்)

குறிப்பு: (1) முன்புற சுற்றுப்பாதையைச் சுற்றி காணப்படும் செறிவான தோல் நரம்பு, ட்ரைஜெமிக்-இன் கண் மற்றும் மேல் தாடைப் பிரிவுகளிலிருந்து பெறப்படுகிறது. முன்பக்க, ஜிகோமாடிக் மற்றும் மேல் தாடை எலும்புகளில் உள்ள ஃபோரமினா வழியாக முன்புற சுற்றுப்பாதைப் பகுதியை அடையும் நல் நரம்பு.

(2) மீயொலி முறையில் பெரிய கிளைகள் காணப்படுகின்றன**மேல்புற ஆர்பிட்டல்**முன்பக்க நரம்பின் கிளை (V), இது மேல் ஆர்பிட்டல் ஃபோரமென் அல்லது நாட்ச் வழியாக வெளிப்படுகிறது. மேலும் கவனிக்கவும்**மேற்புறக் கூமிழ்**மேல் சாய்ந்த தசையின் ட்ரோக்லியாவிற்கு மேலே உள்ள ஒரு சிறிய ஃபோரமென் வழியாகத் தோன்றும் முன்பக்க நரம்பின் கிளை.

(3) தி**உள் நரம்பு**மேல் சாய்வின் ட்ரோக்லியாவிற்குக் கீழே மேலோட்டமாக மாறும் நாசோசிலியரி நரம்பின் (V) முனையக் கிளையாகும்.**உள்விழி நரம்பு**(V), இது கீழ் கண்ணிமைக்கு இழைகளை அனுப்புகிறது.

(4) தி**கண்ணீர் நரம்பு**(V) மேல் கண்ணிமைக்கு மேல் பக்கவாட்டில், வழங்குதல்;**ஜிகோமாடிக் மூக நரம்பு**(V) கீழ் கண்ணிமை மற்றும் கன்ன எலும்புக்கு மேல் உள்ள தோலுக்கு; தி**மூக நரம்பின் தற்காலிக கிளை**,இது ஆர்பிகுலரிஸ் ஓக்குலி தசையின் மோட்டார் நரம்பு ஆகும்.

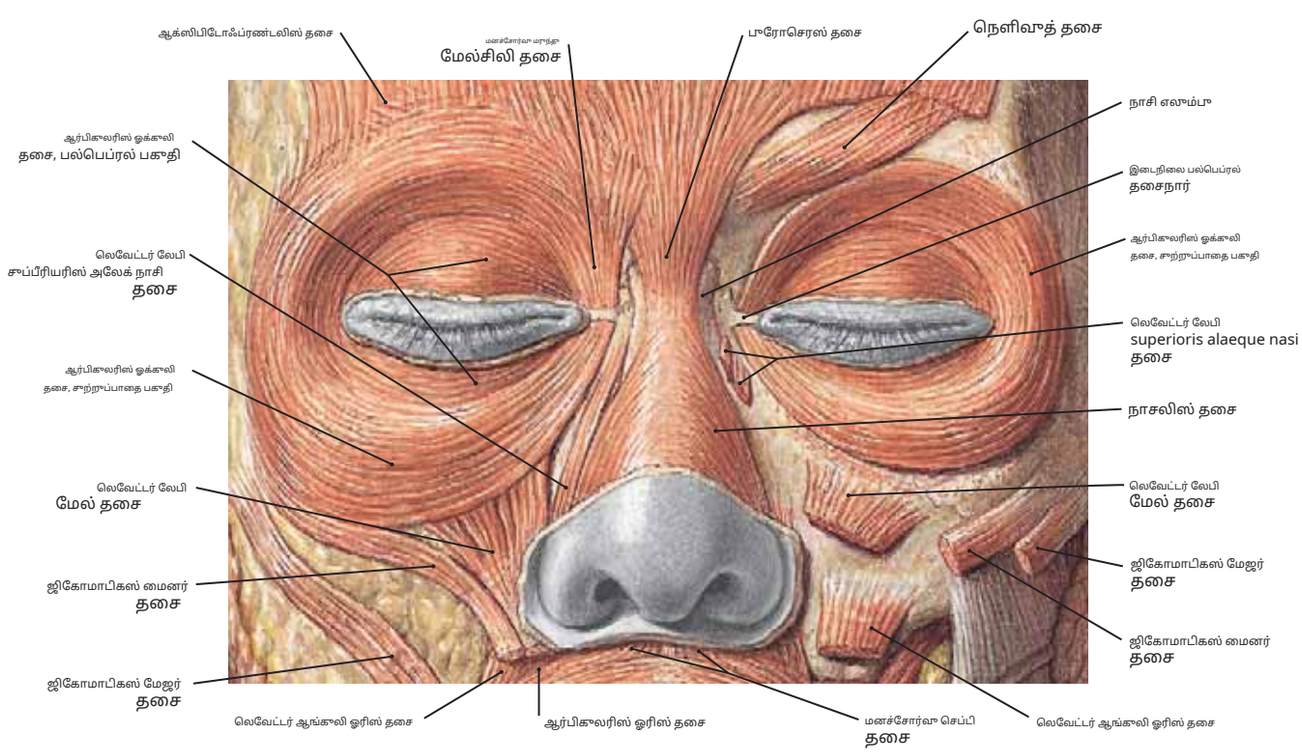

படம் 594.2 சுற்றுப்பாதையைச் சுற்றியுள்ள மேலோட்டமான மூக தசைகள் (முன்புறத் தோற்றம்)

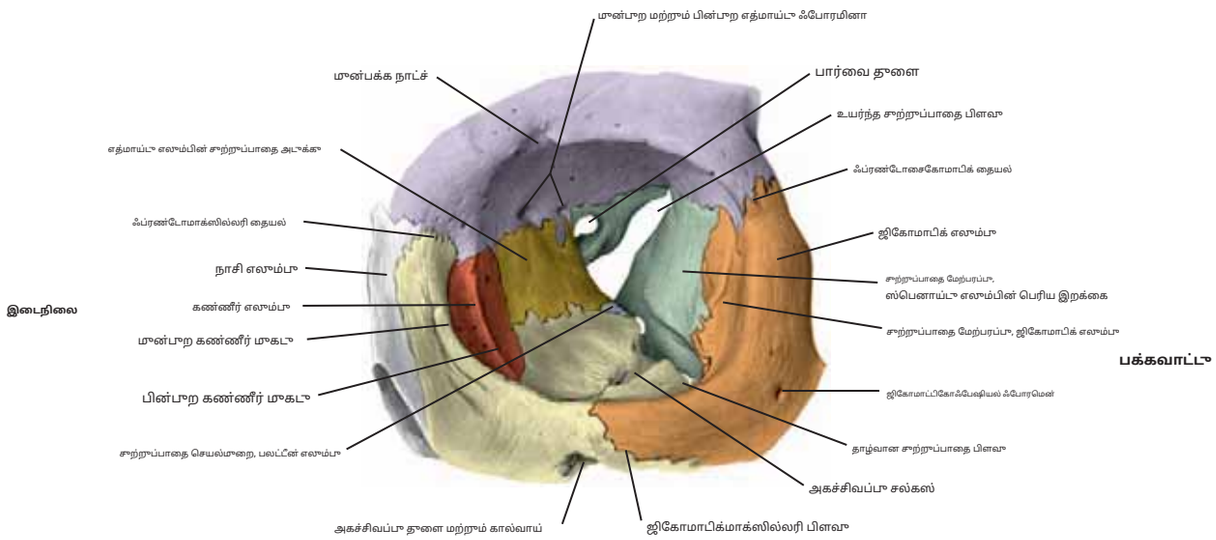

படம் 595.1 சுற்றுப்பாதை கழியை உருவாக்கும் எலும்புகள் (இடது பக்கம், முன்புறக் காட்சி)

குறிப்பு: (1) சுற்றுப்பாதையின் எலும்பு அமைப்பு ஏழு எலும்புகளின் பகுதிகளால் ஆனது:**மேல் தாடை, ஜிகோமாடிக், முன்பக்க, கண்ணீர், பலாடைன், எத்மாய்டு,** மற்றும்**ஸ்பெனாய்டு.**

(2) தி**கூரை**சுற்றுப்பாதையின் சுற்றுப்பாதைத் தகடு மூலம் உருவாகிறது**முன் எலும்பு**; தி**தரை**சுற்றுப்பாதைத் தகட்டைக் கொண்டுள்ளது**மேல் தாடை எலும்பு**, தி**பலாடைன்**,மற்றும்**ஜிகோமாடிக் எலும்புகள்**; தி**இடைச் சுவர்**மெல்லியதாகவும், மென்மையானதாகவும் உள்ளது மற்றும் முன்பக்க செயல்முறையால் உருவாகிறது**மேல் தாடை எலும்பு**, இன் சுற்றுப்பாதை லேமினா**எத்மாய்டு**,மற்றும்**கண்ணீர் எலும்பு**; மற்றும் வலிமையானவை**பக்கவாட்டுச் சுவர்**இன் சுற்றுப்பாதை செயல்முறைகளைக் கொண்டுள்ளது**ஸ்பெனாய்டு**மற்றும்**ஜிகோமாடிக் எலும்புகள்.**

(3) தி**பார்வைத் தளை**, தி**உயர்ந்த**மற்றும்**தாழ்வான சுற்றுப்பாதை பிளவுகள்**, மற்றும்**முன்புறம்**மற்றும்**பின்புற எத்மாய்டு ஃபோரமினா.**

படங்கள் 595.1 மற்றும் 595.2 க்கான விசை:

நாசி எலும்பு	வோமர்	தற்காலிக எலும்பு
முன்பக்க எலும்பு	ஜிகோமாடிக் எலும்பு	தாழ்வான நாசி கொன்சா
பாலட்டின் எலும்பு	மாக்ஸில்லா	ஸ்பெனாய்டு எலும்பு
வடிவுக்கு		லாக்ரிமல் எலும்பு

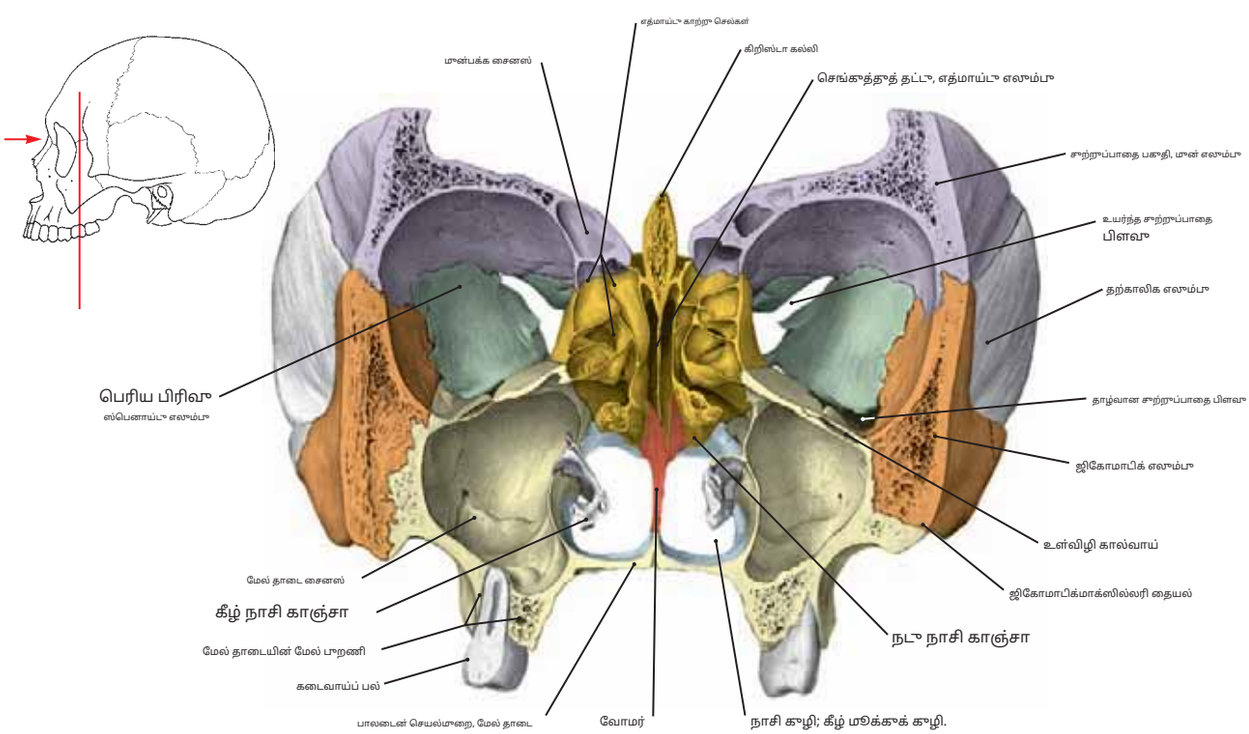

படம் 595.2 சுற்றுப்பாதை மற்றும் நாசி துவாரங்கள் மற்றும் மேக்சில்லரி சைனஸ் வழியாக முன் பகுதி

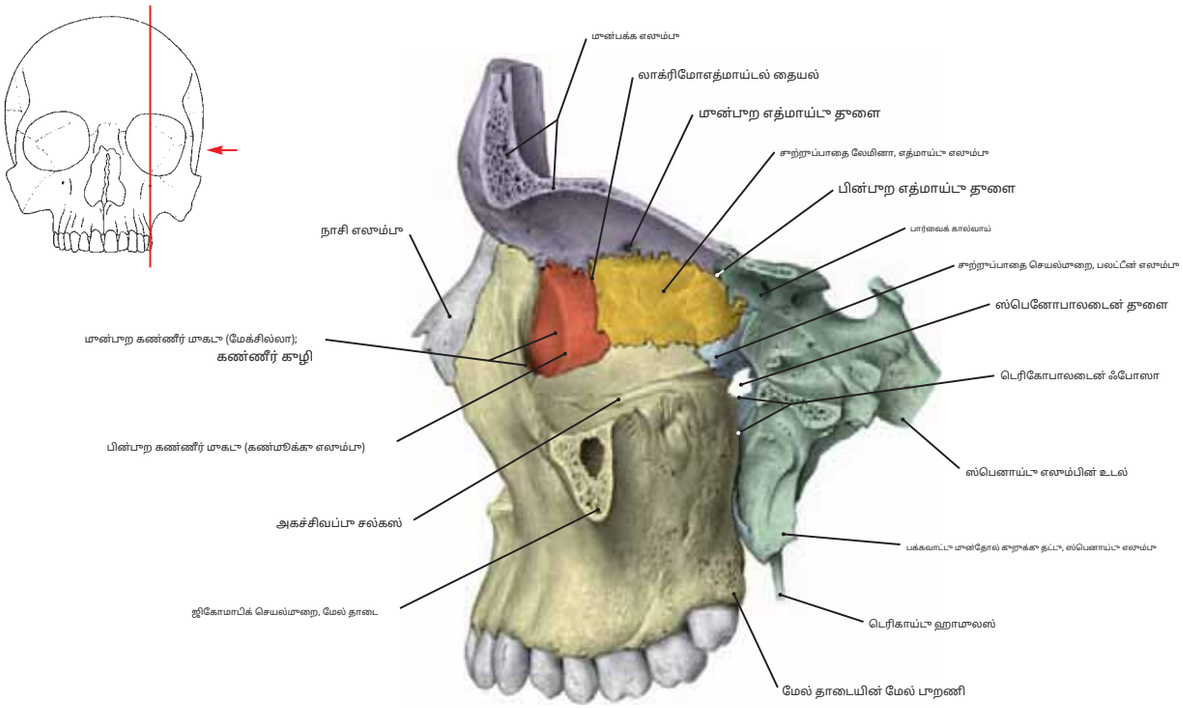

படம் 596.1 இடது சுற்றுப்பாதை குழியின் இடைச் சுவர் மற்றும் டெரிகோபாலடைன் ஃபோசாவின் பக்கவாட்டுத் தோற்றம்

குறிப்பு: (1) சுற்றுப்பாதை குழியின் மெல்லிய இடைச் சுவரில் முன்புறமாக காணப்படும்**கண்ணீர் குழி**அதற்காக**கண்ணீர்ப்பை**. ஃபோஸா முன்னால் வரையறுக்கப்பட்டுள்ளது மேல் தாடை எலும்பின் முன்புற கண்ணீர் முகடு மற்றும் பின்னால் கண்ணீர் எலும்பின் பின்புற கண்ணீர் முகடு.

(2) மையச் சுவர் சுற்றுப்பாதை லேமினாவால் உருவாகிறது**எத்மாய்டு எலும்பு**மற்றும்**கண்ணீர் எலும்பு**தி**மேல் தாடை எலும்பு**தாழ்வாக மற்றும்**ஸ்பீனாய்டு**மற்றும் **அண்ண எலும்புகள்**பின்புறமாகவும் இந்த சுவருக்கு பங்களிக்கின்றன. மேலும் கவனிக்கவும்**முன்புறம்**மற்றும்**பின்புற எத்மாய்டல் ஃபோரமினா**.

படங்கள் 596.1 மற்றும் 596.2 க்கான விசை:

முன்பக்க எலும்பு	நாசி எலும்பு	மாக்ஸில்லா
லாக்ரிமல் எலும்பு		தற்காலிக எலும்பு
ஸ்பீனாய்டு எலும்பு	எத்மாய்டு எலும்பு	சி எலும்பு

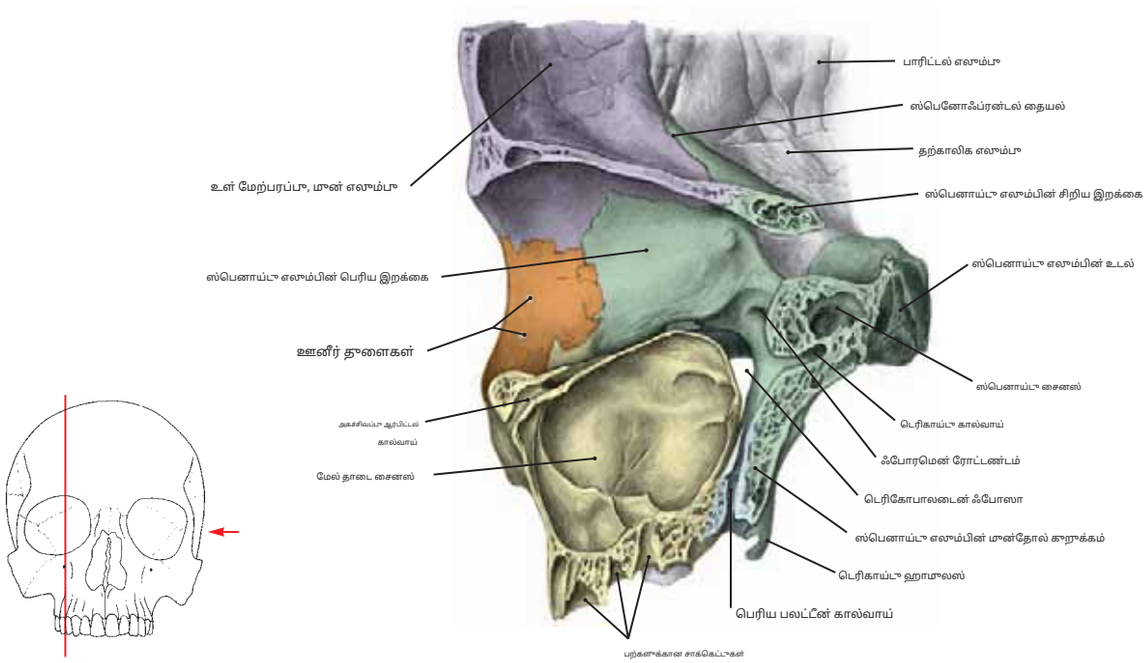

படம் 596.2 வலது சுற்றுப்பாதை குழியின் பக்கவாட்டு சுவர் மற்றும் டெரிகோபாலடைன் ஃபோசாவின் இடைநிலைக் காட்சி

குறிப்பு: (1) சுற்றுப்பாதையின் பக்கவாட்டுச் சுவர், பெரிய இறக்கையின் சுற்றுப்பாதை மேற்பரப்பால் உருவாகிறது.**ஸ்பெனாய்டு எலும்பு**மற்றும் முன் செயல்முறை **ஜிகோமாடிக் எலும்பு**. சிறிய ஜிகோமாடிக் ஆர்பிட்டல் ஃபோரமினாவை எந்தப் பாதை வழியாகச் செல்கிறது என்பதைக் கவனியுங்கள்**மூக மூட்டு**மற்றும்**ஜிகோமாட்டிகோடெம்போரல்**மேல் தாடை நரம்பின் கிளைகள் (உணர்ச்சி நரம்புகள்).

(2) தி**ஃபோரமென் ரோட்டண்டம்**மற்றும்**உள்வட்டக் கால்வாய்**அதற்காக**மேல் தாடை நரம்பு**. மேலும் கவனிக்கவும்**மேல் தாடை சைனஸ்**சுற்றுப்பாதைக்கு கீழே மற்றும்**முன்தோல் குறுக்கம்** மற்றும்**பெரிய பலட்டீன் கால்வாய்**மேல் தாடை சைனஸுக்குப் பின்னால் மற்றும் சுற்றுப்பாதையின் உச்சத்திற்குக் கீழே.

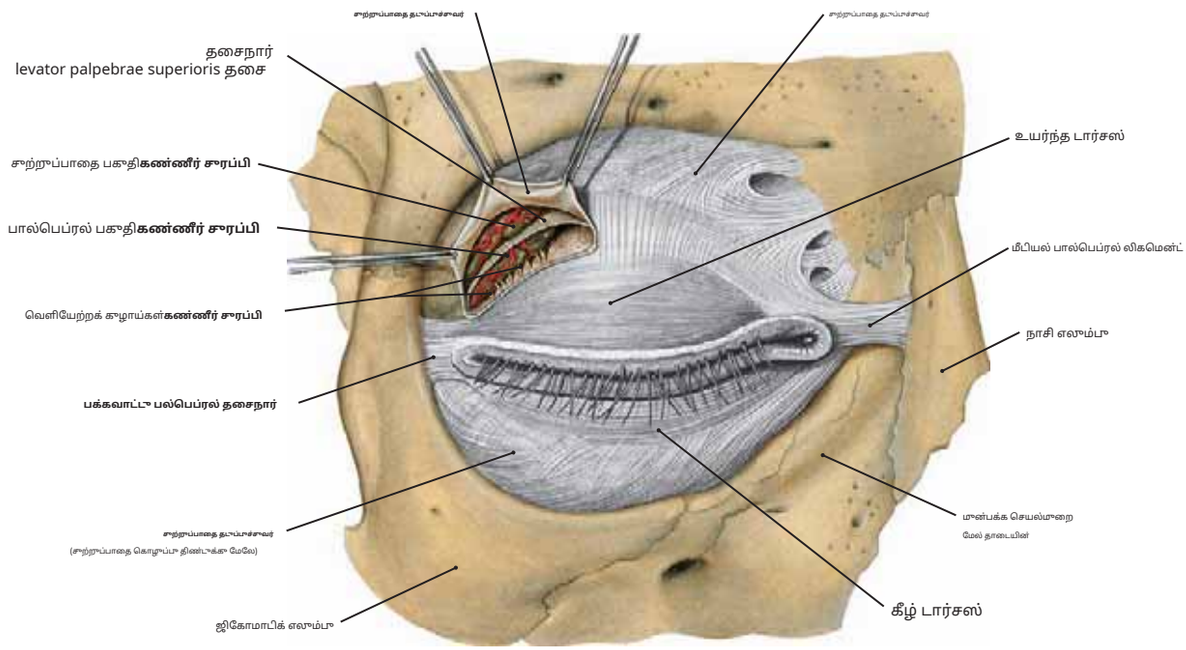

படம் 597.1 வலது கண்ணின் சுற்றுப்பாதை செப்டம், லாக்ரிமல் சுரப்பி மற்றும் டார்சி

குறிப்பு: (1) தோல், மேலோட்டமான திசுப்படலம் மற்றும் ஆர்பிகுலரிஸ் ஓக்குலி தசை அகற்றப்பட்டவுடன், ஆர்பிடல் செப்டம் முன்புறமாக வெளிப்படும். செப்டம் சுற்றுப்பாதையைச் சுற்றியுள்ள எலும்பின் பெரியோஸ்டியத்துடன் புறத்திலும், மையமாக கண் இமைகளின் டார்சியுடன் இணைகிறது.

(2) முன்புற சுற்றுப்பாதையின் மேல் பக்கவாட்டுப் பகுதியில், சுற்றுப்பாதை தடுப்புச்சுவருக்குக் கீழே அமைந்துள்ள கண்ணீர் சுரப்பி மற்றும் அதன் கழிவுநீர் குழாய்கள்.

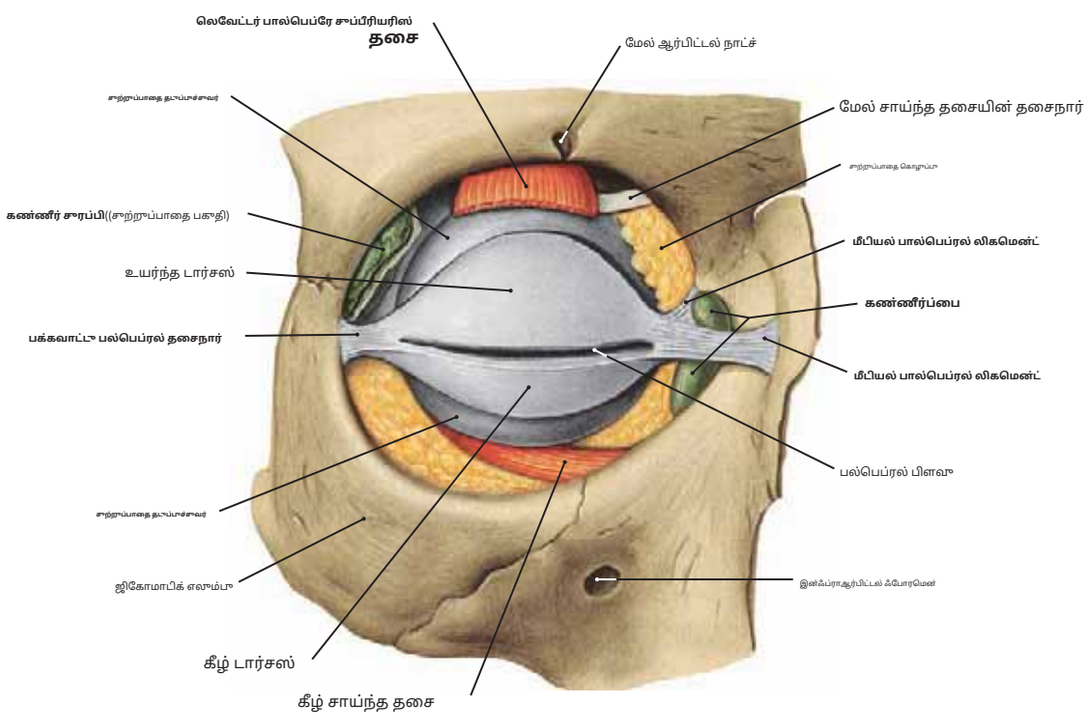

படம் 597.2 பல்பெப்ரல் தசைநார் மற்றும் டார்சல் தகடுகள் (முன்புறக் காட்சி)

குறிப்பு: (1) சுற்றுப்பாதையின் மேலோட்டமான கட்டமைப்புகள், சுற்றுப்பாதை தடுப்புச்சுவர் மற்றும் லெவேட்டர் பால்பெப்ரே சுபீரியரின் தசைநார் ஆகியவற்றுடன் அகற்றப்பட்டுள்ளன. ரியோரிஸ் தசை.

(2) டார்சல் தகடுகளின் பக்கவாட்டு மற்றும் இடைநிலை விளிம்புகள் பக்கவாட்டு மற்றும் இடைநிலை பால்பெப்ரல் தசைநார்கள் மூலம் இணைக்கப்பட்டுள்ளன, அவை எலும்புடன் இணைக்கப்பட்டுள்ளன. இடைநிலை தசைநார் கண்ணீர்ப்பைக்கு சற்று முன்புறமாக அமைந்துள்ளது.

(3) இந்த முன் பார்வையில் இருந்து, மேல் சாய்ந்த தசையின் தசைநார் மற்றும் கீழ் சாய்ந்த தசை இரண்டையும் காட்சிப்படுத்தலாம். மேலும், சுற்றுப்பாதையின் மேல் பக்கவாட்டு பகுதியில் லாக்ரிமல் சுரப்பியின் சுற்றுப்பாதை பகுதியின் இருப்பிடத்தையும் கவனியுங்கள்.

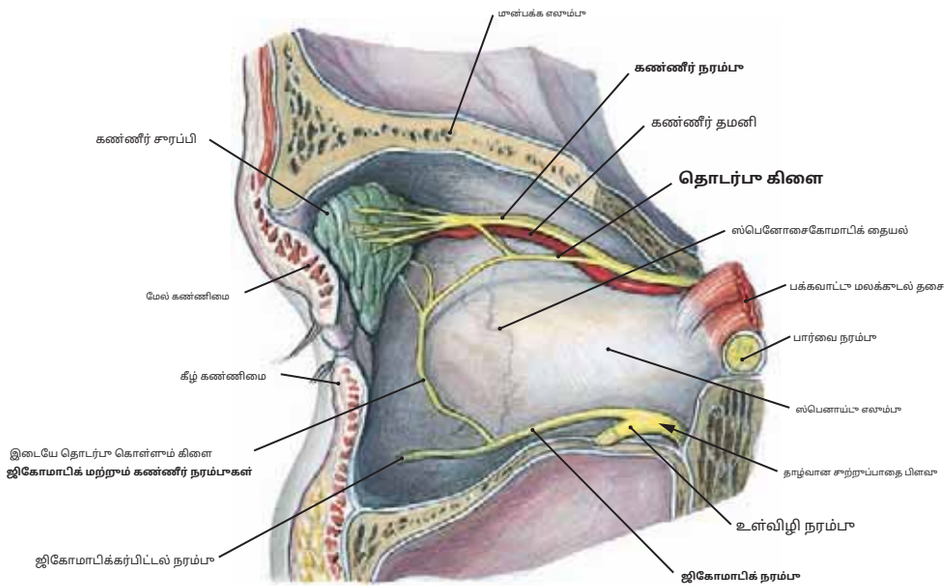

படம் 598.1 **லாக்ரிமல் சுரப்பியின் உட்பூகத்தல்**

குறிப்பு: (1) கண்ணீர் சுரப்பிக்கு இரத்தம் வழங்கப்படுவது கண்ணீர் தமனி ஆகும், இது கண் தமனியின் ஒரு மெல்லிய, வளைந்த கிளையாகும், இது முன்புறமாகச் செல்கிறது. சுற்றுப்பாதை குழியில்.

(2) கண்ணீர் சுரப்பி, சுரப்பு இயக்க வகையைச் சேர்ந்த போஸ்ட்காங்லியோனிக் பாராசிம்பேடிக் இழைகளைப் பெறுகிறது. முக நரம்பின் (VII) நெர்வஸ் இன்டர்மீடியஸ் பகுதியில் மூளையிலிருந்து ப்ரீகாங்லியோனிக் இழைகள் வெளிப்படுவதாகக் கூறப்படுகிறது. பின்னர் இந்த இழைகள், முன்தோல் குறுக்கத்தில் உள்ள போஸ்ட்காங்லியோனிக் நியூரான்களின் செல் உடல்களுடன் இணைகின்றன.

(3) ப்ரீகாங்லியோனிக் பாராசிம்பேடிக் இழைகள் பெரிய பெட்ரோசல் நரம்பு வழியாக முன்காங்லியோனிக் பாராசிம்பேடிக் நரம்பு மண்டலத்தை அடைகின்றன, பின்னர் அது முன்காங்லியோயிட் கால்வாயின் நரம்பின் ஒரு பகுதியாக மாறுகிறது. போஸ்ட்காங்லியோனிக் இழைகள் முன்காங்லியோனிக் இழைகளை விட்டு வெளியேறி, இன்ஃப்ராஆர்பிட்டல் நரம்பின் ஒரு கிளையான ஜிகோமாடிக் நரம்புடன் சிறிது தூரம் பயணிக்கின்றன. இந்த நரம்பிலிருந்து, சுற்றுப்பாதையின் கீழ் பகுதியில், பாராசிம்பேடிக் இழைகள், கண்ணீர் நரம்புடன் தொடர்பு கொள்ளும் கிளை வழியாக, கண்ணீர் சுரப்பிக்குச் செல்கின்றன.

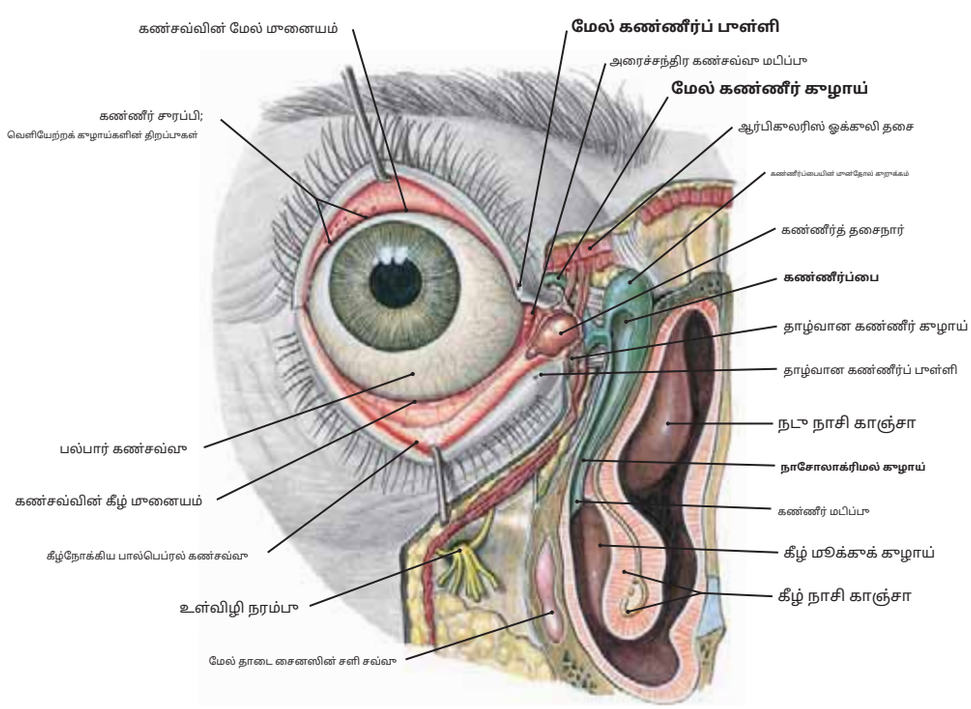

படம் 598.2 **லாக்ரிமல் கேனாலிகுலி, லாக்ரிமல் சாக் மற்றும் நாசோலாக்ரிமல் குழாய்**

குறிப்பு: கண்ணீர் சுரப்பியின் குழாய்களிலிருந்து, கண்ணீர் கண் இமையின் மேற்பரப்பை ஈரமாக்கி, கண்ணீர் குழாய் வழியாக கண்ணீர் பைக்கு மையமாக வடிந்து, பின்னர் நாசோலாக்ரிமல் குழாய் வழியாக நாசி குழிக்குள் இறங்குகிறது.

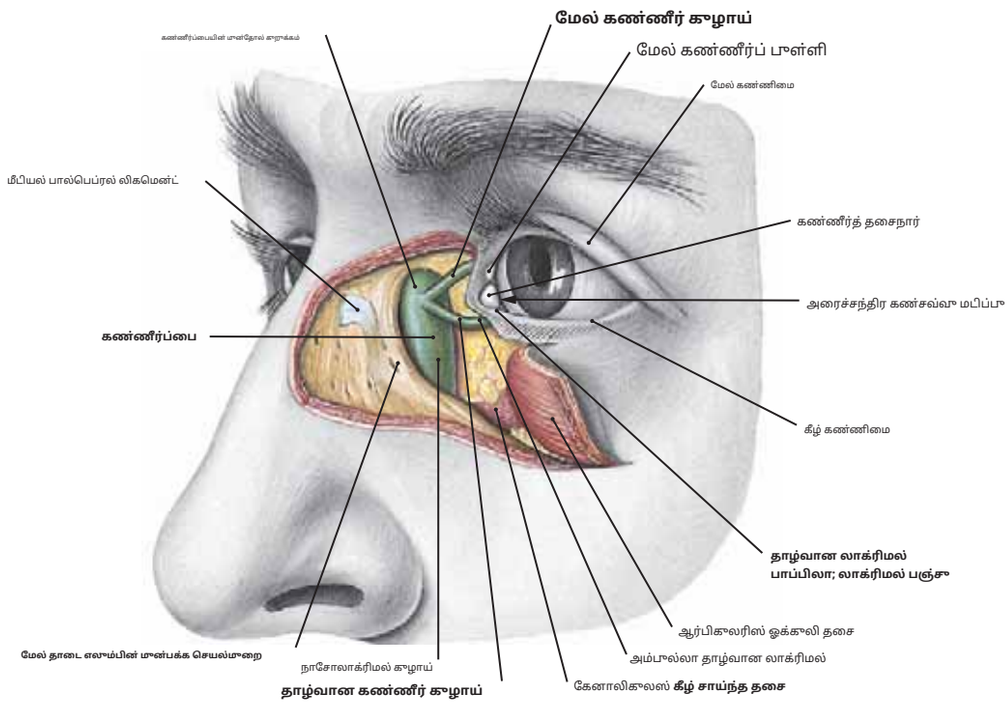

படம் 599.1 லாக்ரிமல் கேனாலிகுலி மற்றும் லாக்ரிமல் சாக் (இடது பக்கம், மேலோட்டமான தூண்டறிதல்)

குறிப்பு: (1) சுற்றுப்பாதையின் மையக் கோணத்தில் தோல் மற்றும் மேலோட்டமான திசுப்படலம் அகற்றப்பட்டுள்ளன. வெட்டப்பட்ட ஆர்பிகுலரிஸ் ஓக்குலி தசையைக் கவனியுங்கள் மற்றும் இடைநிலை பல்பெப்ரல் தசைநார். பிந்தைய அமைப்பு இன்னும் மேல் தாடை எலும்பின் முன் செயல்முறையுடன் இணைக்கப்பட்டுள்ளது.

(2) இடைநிலை பால்பெப்ரல் தசைநார் தூண்டிக்கப்படுவதால், மேல் தாடை மற்றும் கண்ணீர் எலும்பால் உருவாக்கப்பட்ட ஒரு சிறிய ஃபோஸாவில் அமைந்துள்ள அடிப்படை கண்ணீர்ப் பை வெளிப்படுகிறது. இந்தப் பை ஒவ்வொரு கண்ணிமையிலிருந்தும் ஒரு கண்ணீர்ப் பையைப் பெறுகிறது, மேலும் இந்த இரண்டு சுழாய்களும் சுமார் 1 செ.மீ நீளம் கொண்டவை.

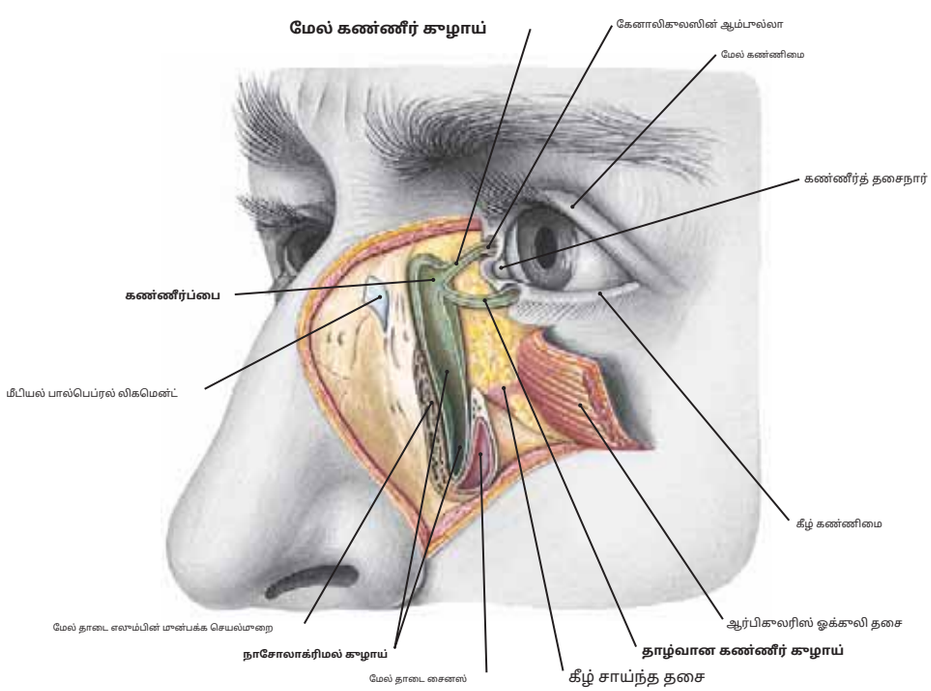

படம் 599.2 லாக்ரிமல் கேனாலிகுலி, லாக்ரிமல் சாக் மற்றும் நாசோலாக்ரிமல் சுழாய் (இடது பக்கம், ஆழமான தூண்டாக்கல்)

குறிப்பு: (1) இரண்டு கண் இமைகளின் மைய விளிம்பில் லாக்ரிமல் கால்வாயின் ஒற்றை நுண்ணிய துளைகள் (லாக்ரிமல் பங்டா) காணப்படுகின்றன, அவை கண்ணீர்ப்பைக்கு கண் இமைகள்.

(2) கண்ணீர்ப்பை நாசோலாக்ரிமல் சுழாயின் மேல் முனையை உருவாக்குகிறது, பின்னர் அது நாசி குழியின் கீழ் இறைச்சியில் சுமார் 2 செ.மீ. வரை நீண்டுள்ளது.

(3) கண்ணீர் சுரப்புகள் கண் விழியின் மேற்பரப்பு வழியாக கால்வாய் நோக்கிச் சென்று, பின்னர் நாசோலாக்ரிமல் சுழாய் வழியாக நாசி குழிக்கு கொண்டு செல்லப்படுகின்றன. அழுவதைப் போல அதிகப்படியான சுரப்புகள், கீழ் கண்ணிமையின் விளிம்பில் கண்ணீராக உருளும்.

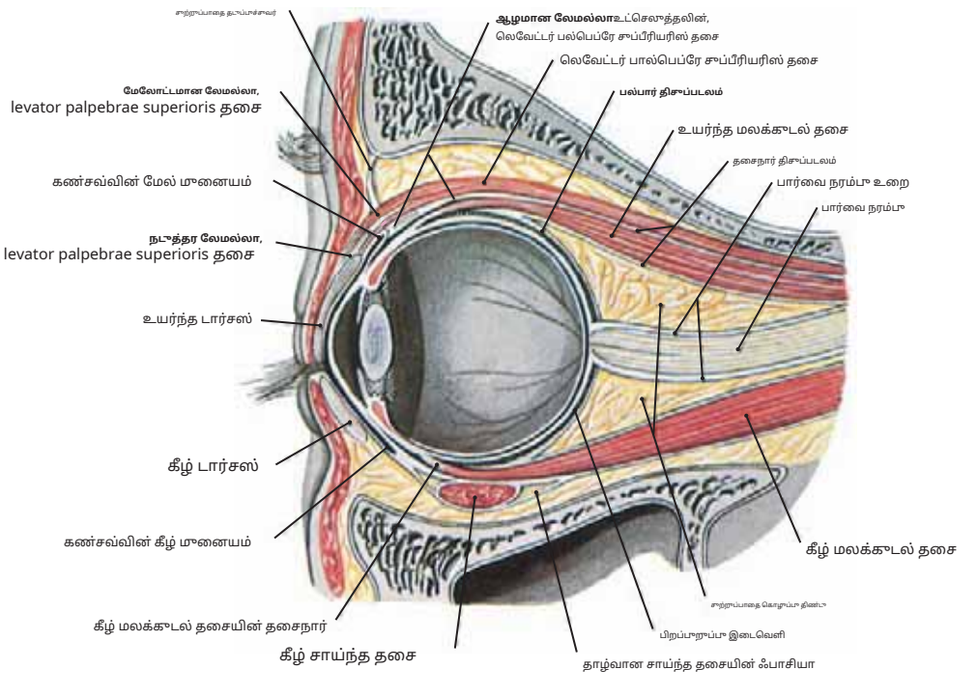

படம் 600.1 சுற்றுப்பாதை கழி மற்றும் கண் பார்வையின் சாகிட்டல் காட்சி

குறிப்பு: (1) தி**பல்பார் திசுப்படலம்**இது ஒரு மெல்லிய சவ்வு ஆகும், இது கண் இமையின் பின்புற நான்கில் மூன்று பகுதியை உள்ளடக்கியது மற்றும் கண் இமைகளை சுற்றுப்பாதையிலிருந்து பிரிக்கிறது.

கொழுப்பு மற்றும் சுற்றுப்பாதை கழியின் பிற உள்ளடக்கங்கள்.

(2) பல்பார் ஃபாசியா கண் தசைகளின் வயிற்றில் நீண்டுள்ளது, ஆனால் பின்னர் இந்த தசைகளின் தசைநாண்கள் கண் இமையின் வெளிப்புற அடுக்கில் செருகும்போது தளைக்கப்படுகிறது.

(3) செருகல்**மேல்நோக்கிய பல்பெப்ரே மேலோட்டரிஸ்**மேலோட்டமான அடுக்கு மேல் கண்ணிமையிலும், நடுத்தர அடுக்கு மேல் டார்சஸிலும், ஆழமான அடுக்கு கண்ஜுன்டிவாவின் மேல் முன்பக்கத்திலும் நுழைகிறது.

(4) பால்பெப்ரல்**கண்சவ்வு**கண்ணிமையின் உட்புறப் பகுதியில் ஒரு மெல்லிய வெளிப்படையான சளி சவ்வு ஆகும். கண் இமை கோணத்தில் (ஃபோர்னிக்ஸ்), இது ஸ்க்லெரோகார்னியல் சந்திப்பு வரை கண் இமையின் மேல் பிரதிபலிக்கிறது.

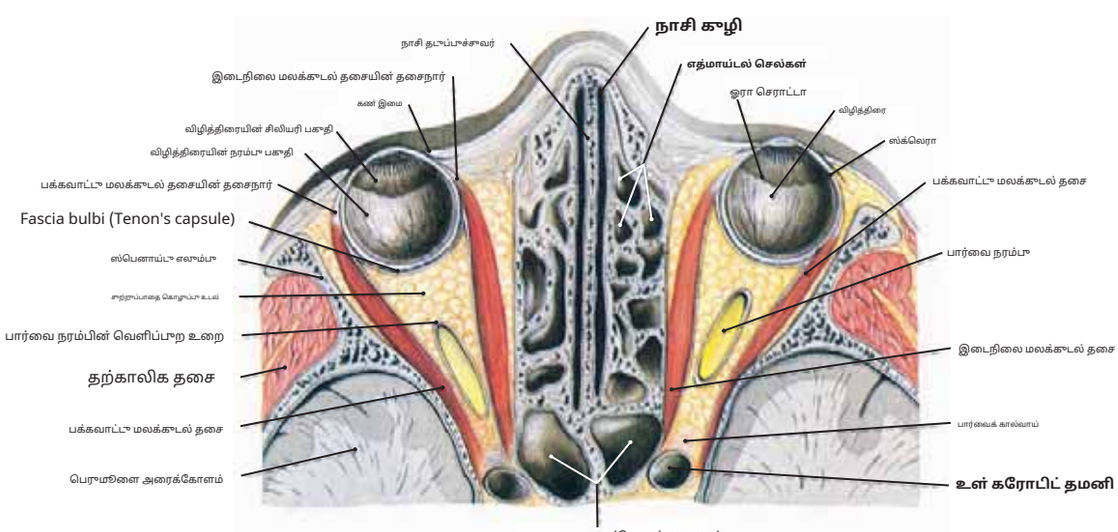

படம் 600.2 ஸ்பெனாய்டு சைனஸின் மட்டத்தில் இரு சுற்றுப்பாதைகள் வழியாக கிடைமட்டப் பிரிவு.

குறிப்பு: (1) சுற்றுப்பாதை கழிகளுக்கு இடையில் அமைந்துள்ளது**எத்மாய்டு எலும்பு**, எத்மாய்டல் காற்று சைனஸ்கள் (காற்று செல்கள்) கொண்டிருக்கும். செங்குத்தாக நோக்கிய செயல்திறன்-எத்மாய்டின் பெண்டிகுலர் தட்டு நாசி செப்டமின் ஒரு பகுதியாக செயல்படுகிறது, மேலும் இது நாசி குழியை இரண்டு அறைகளாகப் பிரிக்கிறது.

(2) சுற்றுப்பாதைகளின் பின்புற பகுதி பிரிக்கப்பட்டுள்ளது**ஸ்பீனாய்டு சைனஸ்கள்**, ஸ்பெனாய்டு எலும்பின் உடலுக்குள் அமைந்துள்ளது. இந்த சைனஸ்கள் பெரும்பாலும் சமச்சீராக இருக்காது.

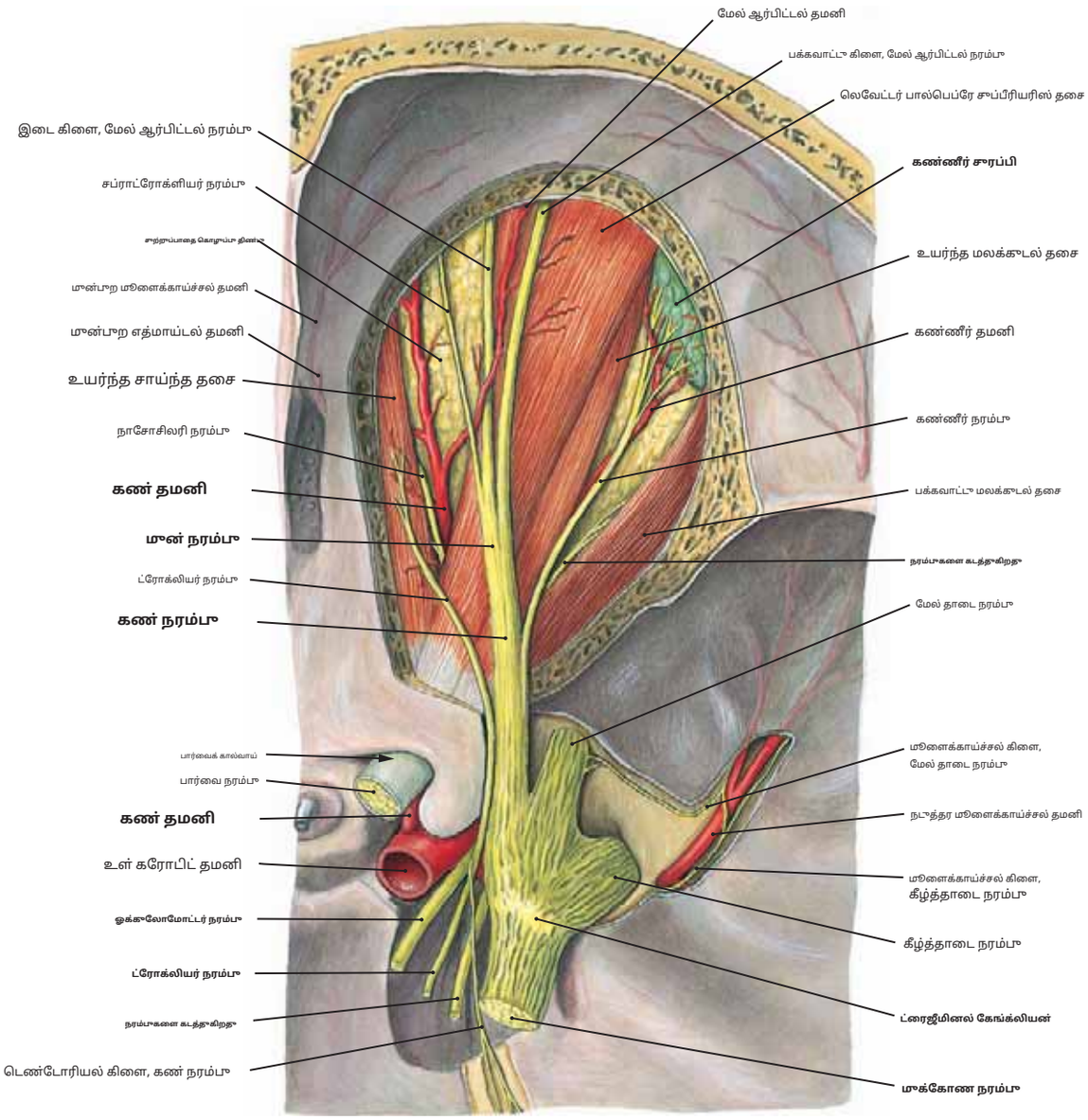

படம் 601 சாற்றுப்பாதையின் நரம்புகள் மற்றும் தமனிகள் (நிலை 1), மேல் பார்வை: கண் நரம்பு மற்றும் தமனி

குறிப்பு: (1) முன்பக்க எலும்பின் சாற்றுப்பாதைத் தகடு அகற்றப்பட்டு, வலது சாற்றுப்பாதையின் கட்டமைப்புகளை வெளிப்படுத்த மேல் சாற்றுப்பாதை பிளவு திறக்கப்பட்டுள்ளது. மேலே இரந்தா. மாக்கோண நரம்பின் கண் பிரிவு பிரிக்கிறது **கண்ணீர் சுரப்பு**, **முன்பக்க**, மற்றும் **நாசோசிலியரி கிளைகள்**.

(2) தி**கண்ணீர் நரம்பு** இது சாற்றுப்பாதையில் முன்புறமாகவும் பக்கவாட்டாகவும் நகர்ந்து, கண் தமனியின் கண்ணீர்க் கிளையுடன் சேர்ந்து கண்ணீர்ச் சுரப்பிக்கு இரத்தத்தை வழங்குகிறது.

(3) தி**முன் நரம்பு** லெவேட்டர் பல்பெப்ரே சுப்பீரியரிஸ் தசையை மேலெழுப்புகிறது மற்றும் விரைவில் ஒரு மென்மையானதாக பிரிக்கிறது **மேல்புறக் கிளை** மற்றும் பெரிய இடைநிலை மற்றும் பக்கவாட்டு **மேல்புறக் கிளைகள்** இவை சாற்றுப்பாதையின் முன்புறம் சென்று, நெற்றியில் வெளிப்படும்.

(4) தி**நாசிலியரி நரம்பு** பக்கவாட்டிலிருந்து இடைநிலை வரை சாற்றுப்பாதையைக் கடந்து, மேல் மலக்குடல் தசைக்கு ஆழமாகச் சென்று, கண் தமனியுடன் சிறிது தூரம் செல்கிறது.

(5) தி**ட்ரோக்லியர் நரம்பு** மேல் சாய்ந்த தசையை வழங்குவதற்காக கண் நரம்புக்கு மைய சாற்றுப்பாதையில் நுழைகிறது.

(6) தி**பார்வை நரம்பு** சாற்றுப்பாதையை விட்டு வெளியேறி, உள் கரோடிட் தமனிக்கு நடுவில் மண்டை ஓடு குழிக்குள் நுழைகிறது மற்றும் கண் தமனி பார்வை கால்வாய் வழியாக சாற்றுப்பாதையில் நுழைகிறது.

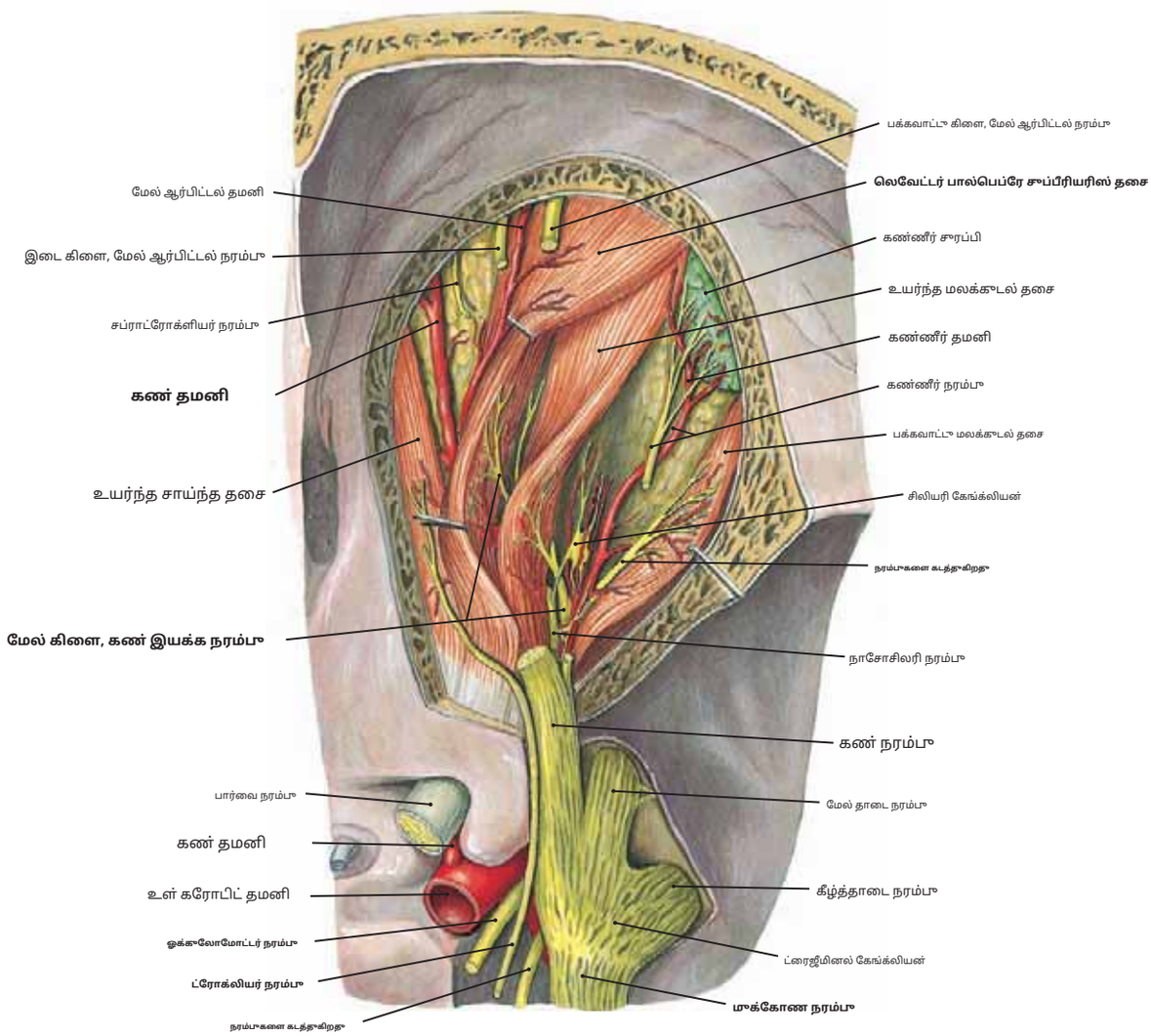

படம் 602 சுற்றுப்பாதையின் நரம்புகள் மற்றும் தமனிகள் (நிலை 2), மேல் பார்வை: ட்ரோக்லியர் மற்றும் கடத்தல் நரம்புகள்

குறிப்பு: (1) வலது சுற்றுப்பாதை மேலிருந்து திறந்தவுடன், மாக்கோண நரம்பு மற்றும் அதன் கண்ணீர், சுப்ராட்ரோக்ளியர் மற்றும் முன்பக்கத்தின் கண் பிரிவு கிளைகள் வெட்டப்பட்டுள்ளன. லெவேட்டர் பால்பெப்ரே சுப்பீரியரிஸ் மற்றும் சுப்பீரிய ரெக்டஸ் தசைகள் அவற்றின் கீழ் மேற்பரப்புகளை வெளிப்படுத்த மையமாக இழுக்கப்பட்டுள்ளன, அங்கு இருந்து இழைகள்**கண் இயக்க நரம்பின் மேல் கிளை**இரண்டு தசைகளையும் பூத்துணர்ச்சியடையச் செய்யுங்கள்.

(2) தி**நாசோசிலியரி கிளை**கண் நரம்பின் பகுதி இன்னும் அப்படியே உள்ளது, ஏனெனில் அது மேல் மலக்கூடல் தசைக்கு இடைநிலை ஆழமாகத் திரும்புவதைக் காணலாம். மேலும், உணர்ச்சி இழைகளைக் கொண்ட ஒரு மெல்லிய தொடர்பு இழை சிலியரி கேங்க்லியன் மற்றும் நாசோசிலியரி நரம்பை ஒன்றோடொன்று இணைக்கிறது என்பதை நினைவில் கொள்க.

(3) தி**ட்ரோக்லியர் நரம்பு**மேல்புற சாய்ந்த தசையை அதன் மேல் மேற்பரப்பில் வழங்குகிறது. இந்த நரம்பு காயமடைந்தால், ஒரு நோயாளிக்கு கண் பார்வையை பக்கவாட்டாகவும் கீழாகவும் திருப்புவதில் சிரமம் இருக்கும்; கீழ்நோக்கிப் பார்க்கச் சொல்லும்போது, பாதிக்கப்பட்ட கண் நடுவில் சுழன்று, இரட்டைப் பார்வை அல்லது டிப்ளோபியாவை ஏற்படுத்துகிறது.

(4) தி**கடத்தல் நரம்பு**பக்கவாட்டு மலக்கூடல் தசையை அதன் இடை மேற்பரப்பில் வழங்குகிறது. பொன்டோமெடுல்லரி சந்திப்பில் உள்ள மூளைத்தண்டிலிருந்து வெளிவந்த பிறகு, இந்த நரம்பு மண்டை ஓட்டின் தரையில் ஒரு நீண்ட போக்கைப் பின்பற்றி மேல் சுற்றுப்பாதை பிளவு வழியாக சுற்றுப்பாதையில் நுழைகிறது.

(5) கடத்தும் நரம்புக்கு ஏற்படும் காயம், கண் பார்வையை பக்கவாட்டில் நகர்த்தும் திறனைக் குறைக்கிறது. பாதிக்கப்பட்ட கண் பார்வையின் இடைநிலை அல்லது குவிந்த பார்வையிலிருந்து, நோயாளிக்கு இரட்டைப் பார்வை (இரட்டைப் பார்வை) ஏற்படுகிறது.

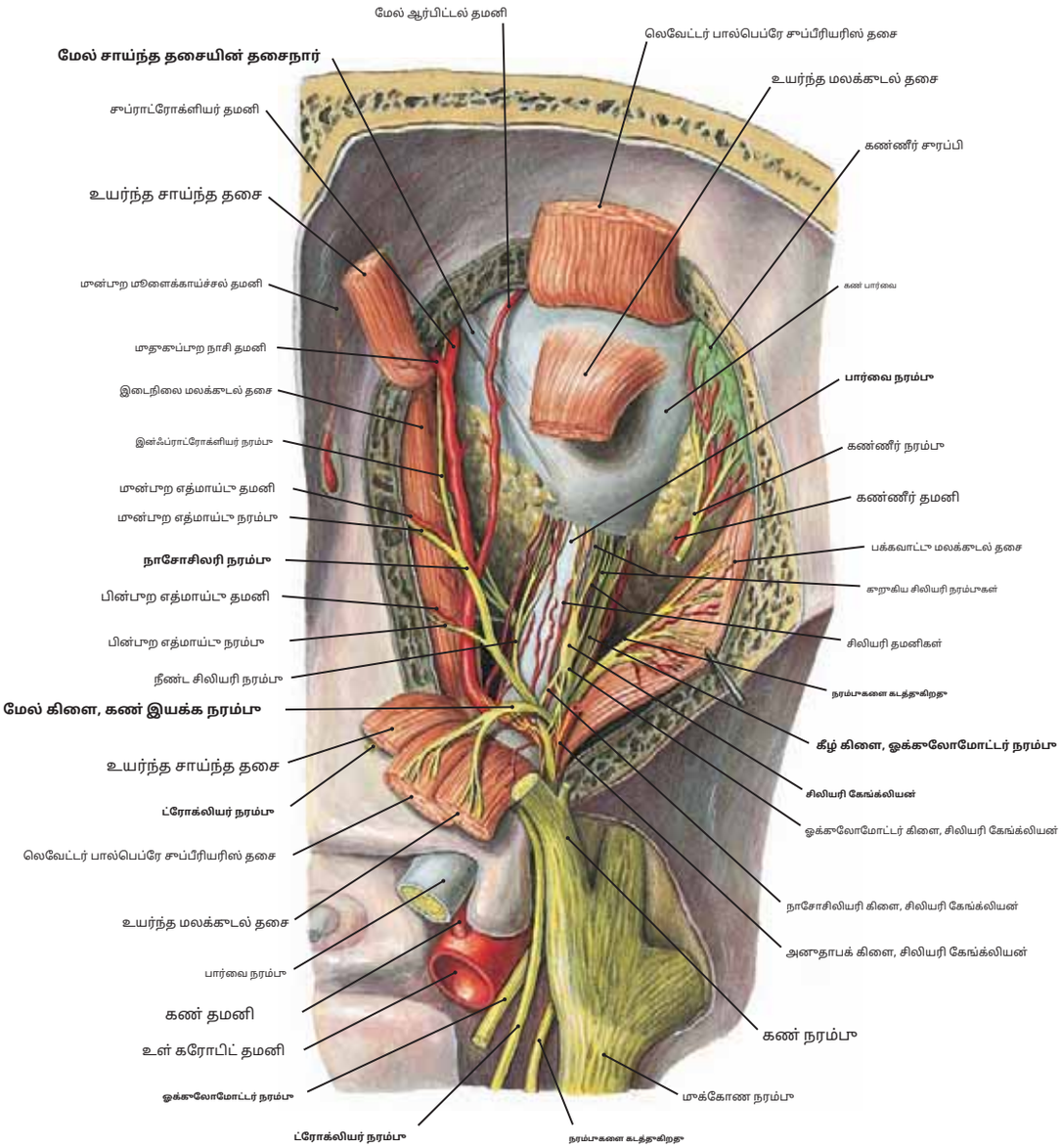

படம் 603 **சுற்றுப்பாதையின் நரம்புகள் மற்றும் தமனிகள் (நிலை 3), மேல் பார்வை: பார்வை நரம்பு மற்றும் சிலியரி கேங்க்லியன்**

குறிப்பு: (1) லெவேட்டர் பல்பெப்ரே சுப்பீரியோரிஸ், மேல் மலக்கூடல் மற்றும் உயர்ந்த சாய்ந்த தசைகள் வெட்டப்பட்டு பிரதிபலிக்கப்படுகின்றன,**நாசிலியரி நரம்பு**மற்றும்**ஓப்தால்மிக் தமனி**கடந்து செல்வதைக் காணலாம்**பார்வை நரம்பு**பக்கவாட்டிலிருந்து இடைநிலை வரை.

(2) நீளவாக்கில் நோக்கிய பார்வை நரம்புக்கும் பார்வை நரம்புக்கும் உள்ள தொடர்பு**நீண்ட பின்பாற சிலியரி தமனிகள்**(கண் மருத்துவரிடமிருந்து) மற்றும்**நீண்ட சிலியரி நரம்புகள்**(நாசோசிலரி நரம்பிலிருந்து இரண்டு அல்லது மூன்று கிளைகள்).

(3) தி**சிலியரி கேங்க்லியன்**பார்வை நரம்புக்கு பக்கவாட்டில் அமைந்துள்ளது. அதன்**பாராசிம்பேடிக் வேர்**ஓக்குலோமோட்டர் நரம்பிலிருந்து வருகிறது மற்றும் அதன்**பலன் வேர்**நாசோசிலியரி நரம்பிலிருந்து. போஸ்ட்காங்லியோனிக் பாராசிம்பேடிக் இழைகள் கண் பார்வையை அடைகின்றன**குறுகிய சிலியரி நரம்புகள்**.

(4) போஸ்ட்காங்லியோனிக் பாராசிம்பேடிக் நரம்பு இழைகள்**கண்மணியின் சுழற்சி**மற்றும் லென்ஸின் இடவசதிக்கு காரணமான தசை, **சிலியரி தசை**.

(5) சில**அனுதாப இழைகள்**கண் தமனி வழியாக சுற்றுப்பாதையில் வரும் சிலியரி கேங்க்லியன் வழியாகவும் செல்கிறது. இவை முக்கியமாக கண் பார்வையை வழங்கும் தமனிகளுக்கு வாசோகன்ஸ்ட்ரிக்டர் இழைகள்.**கண்மணியின் விரிப்பான்**கண் இமையின் பின்பாற துருவத்திற்குச் செல்லும் பாதை வழியாக**நீண்ட சிலியரி நரம்புகள்**.

(6) சுப்பராட்ரோக்ளியர் நரம்பு கண் நரம்பின் மூன் கிளையிலிருந்து பெறப்பட்டாலும்,**உள் நரம்பு**(அத்துடன்**மூன்பாறம்** மற்றும்**பின்பாற எத்மாய்டு நரம்புகள்**) என்பது கண் நரம்பின் நாசோசிலியரி கிளையிலிருந்து பெறப்படுகிறது.

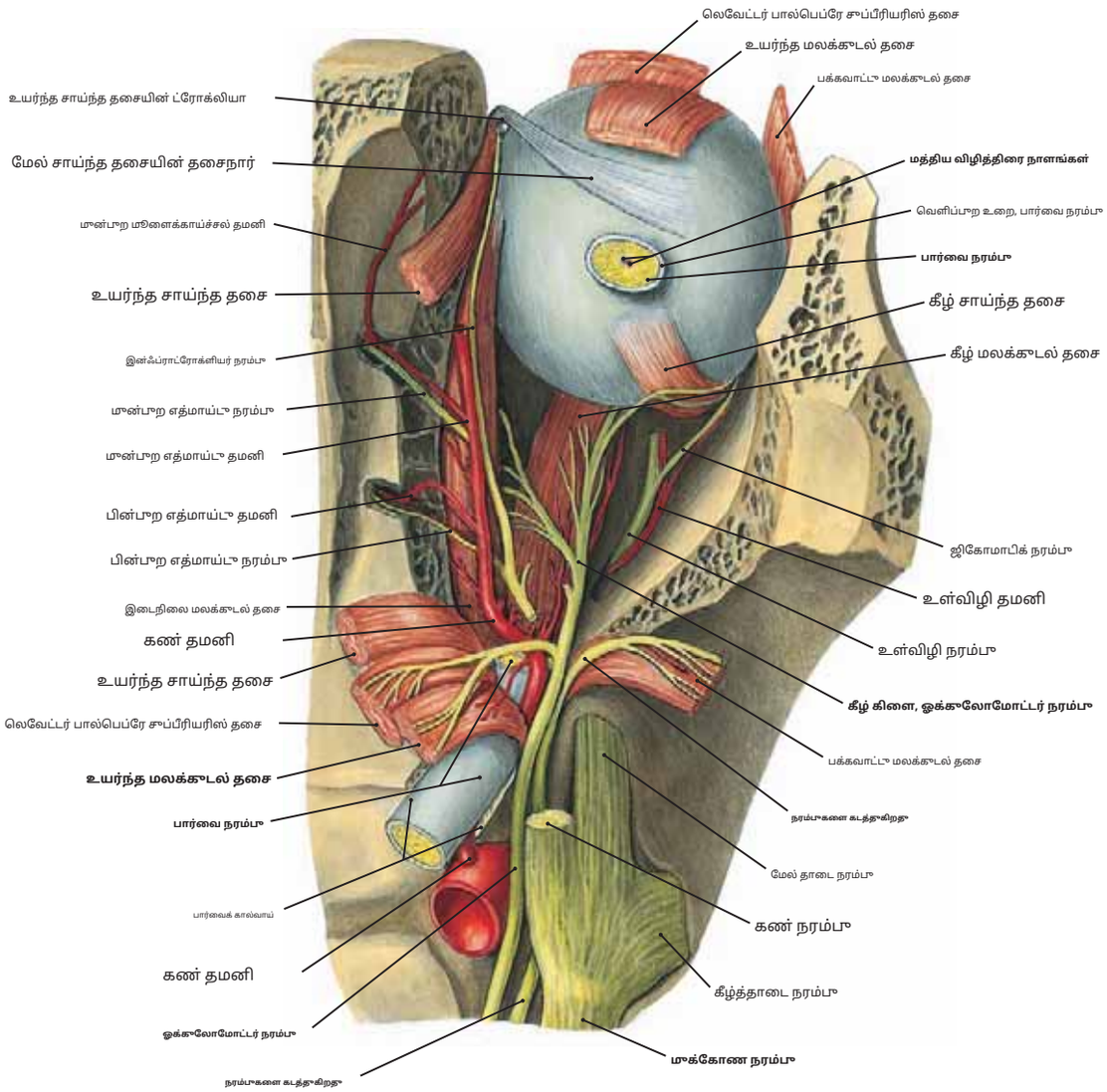

படம் 604 சுற்றுப்பாதையின் நரம்புகள் மற்றும் தமனிகள் (நிலை 4), மேல் பார்வை: ஓக்கலோமோட்டர் நரம்பு (கீழ் கிளை)

குறிப்பு: (1) லெவேட்டர் பல்பெப்ரே சுப்பீரியரிஸ், மேல் மலக்கூடல், மேல் சாய்ந்த மற்றும் பக்கவாட்டு மலக்கூடல் தசைகள் வெட்டப்பட்டு பிரதிபலிக்கப்படுகின்றன; ஒளியியல் நரம்பும் தூண்டிக்கப்பட்டுள்ளது. கண் இமையின் மூன்புறப் பாதி அழுத்தப்பட்டு அதன் பின்புற தூரவம் மேல்நோக்கி இயக்கப்பட்டுள்ளது. கவனிக்கவும்**மைய விழித்திரை நாளங்கள்**அத்துடன் மேல் சாய்ந்த மற்றும் கீழ் சாய்ந்த தசைகளின் செருகல்களும்.

(2) தி**கண் இயக்க நரம்பு**மேல் சுற்றுப்பாதை பிளவு மற்றும் பொதுவான தசைநார் வளையம் வழியாக செல்கிறது. இது விரைவாக அதன்**மேல் கிளை**, இது லெவேட்டர் பால்பெப்ரே சுப்பீரியரிஸ் மற்றும் சுப்பீரிய ரெக்டஸ் தசைகளை வழங்குவதற்காக சுற்றுப்பாதையில் மேல்நோக்கிச் செல்கிறது. தி**கீழ் கிளை**கீழ் மலக்கூடல், இடை மலக்கூடல் மற்றும் கீழ் சாய்ந்த தசைகளுக்கு இரத்தத்தை வழங்குவதற்காக, சுற்றுப்பாதையின் ஆழமான பகுதியில், கண் இயக்க நரம்பு மூன்புறமாகச் செல்கிறது.

(3) மூன்புற மற்றும் பின்புற எத்மாய்டு தமனிகள் மற்றும் நரம்புகள் மற்றும் இன்ஃப்ராட்ரோக்ளியர் நரம்பு அனைத்தும் சுற்றுப்பாதையில் மையமாக அமைந்துள்ளன. மேலும் கவனிக்கவும்**உள்விழி நரம்பு**மற்றும்**தமனி**அகச்சிவப்பு பள்ளத்தில் பக்கவாட்டில்.

(4) தி**கண் தமனி**இது மண்டை ஓட்டின் குழிக்குள் உள்ள உள் கரோடிட் தமனியின் முதல் கிளையாகும்; இது உடனடியாக பார்வை நரம்புடன் பார்வை கால்வாய் வழியாக சுற்றுப்பாதையில் நுழைகிறது. அநேகமாக, கண் தமனியின் கிளைகளில் மிக முக்கியமானது**மைய விழித்திரை தமனி**, இது அதன்**நரம்பு**பார்வை நரம்புக்குள்.

(5) மைய தமனி என்பது**மட்டும்**நரம்பு விழித்திரைக்கு இரத்தம் செல்வதற்கான மூலமும், சுற்றுப்பாதை குழியின் பின்புற பகுதியில் அழுத்தம் அதிகரிப்பதும் அல்லது அழற்சி செயல்முறையால் ஏற்படும் பார்வை நரம்பின் வீக்கம், தமனி அடைப்பு அல்லது இரத்த ஓட்டத்தைக் குறைப்பதன் மூலம் பார்வையை கடுமையாக பாதிக்கும்.**மைய விழித்திரை நரம்பு.**

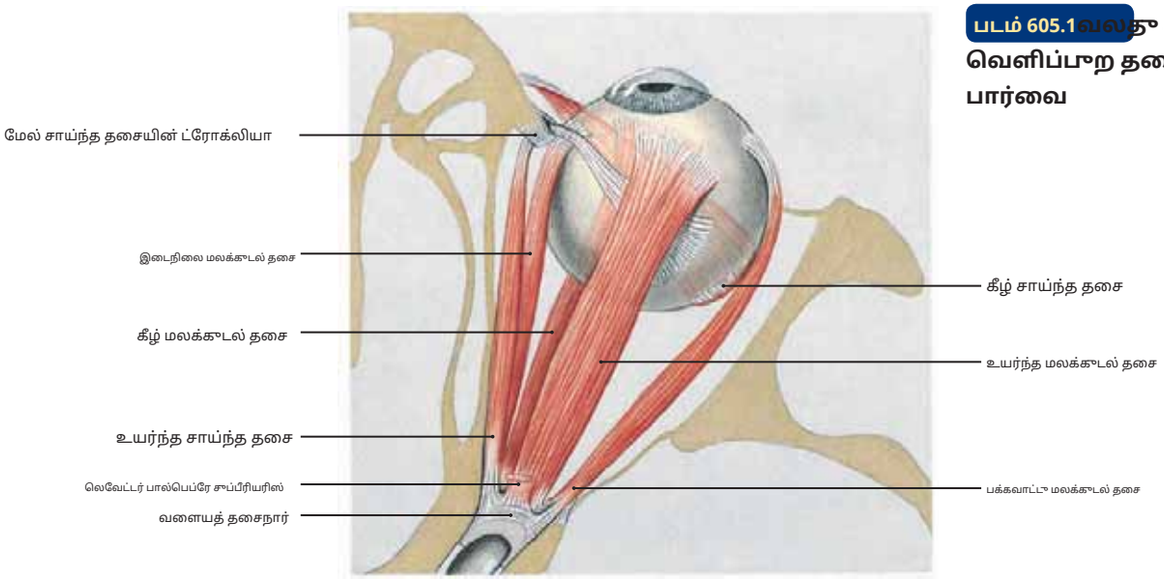

படம் 605.1 வலது கண்ணின் வெளிப்புற தசைகளின் மேல் பார்வை

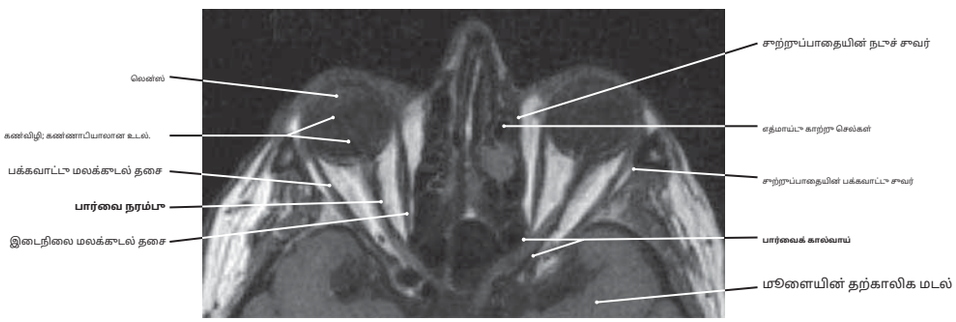

படம் 605.2 இரண்டு சுற்றுப்பாதைகளின் எம்.ஆர்.ஐ.

இடது சுற்றுப்பாதையில் காணப்படும் பார்வை நரம்பை கவனியுங்கள் a

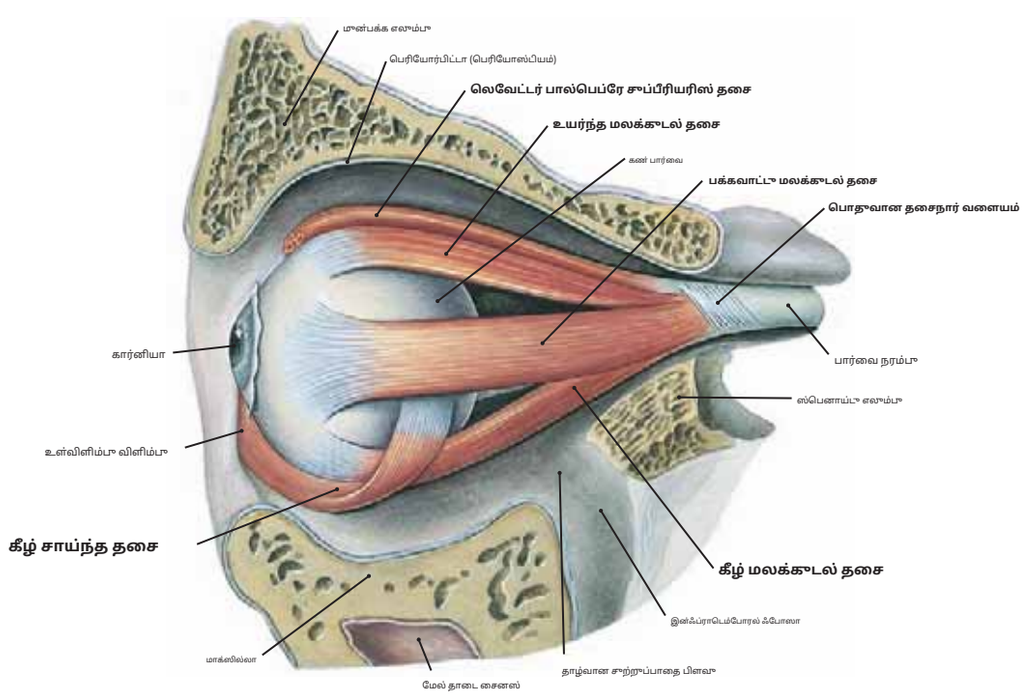

படம் 605.3 கண் தசைகள் (இடது பக்கவாட்டு பார்வை)

குறிப்பு: (1) இடது சுற்றுப்பாதையின் பக்கவாட்டுச் சுவர், பல்பார் திசுப்படலம் மற்றும் கண் இமைகளுடன் அகற்றப்பட்டவுடன், ஏழு வெளிப்புறத் தசைகளில் ஐந்து வெளிப்படும். இந்தக் காட்சியிலிருந்து தெளிவாகத் தெரிவது மேல், பக்கவாட்டு மற்றும் கீழ் ரெக்டஸ் தசைகள், அதனுடன் லெவேட்டர் பால்பெப்ரே சுப்பீரியரிஸ் மற்றும் கீழ் சாய்ந்த தசைகள். இடைநிலை ரெக்டஸ் மற்றும் மேல் சாய்ந்த தசைகள் காணப்படவில்லை.

(2) ஏழு தசைகளில், லெவேட்டர் பால்பெப்ரே சுப்பீரியரிஸ் மற்றும் கீழ் சாய்ந்த தசைகள் தவிர மற்ற அனைத்தும் பார்வை நரம்பைச் சுற்றியுள்ள பொதுவான தசைநார் வளையத்திலிருந்து உருவாகின்றன.

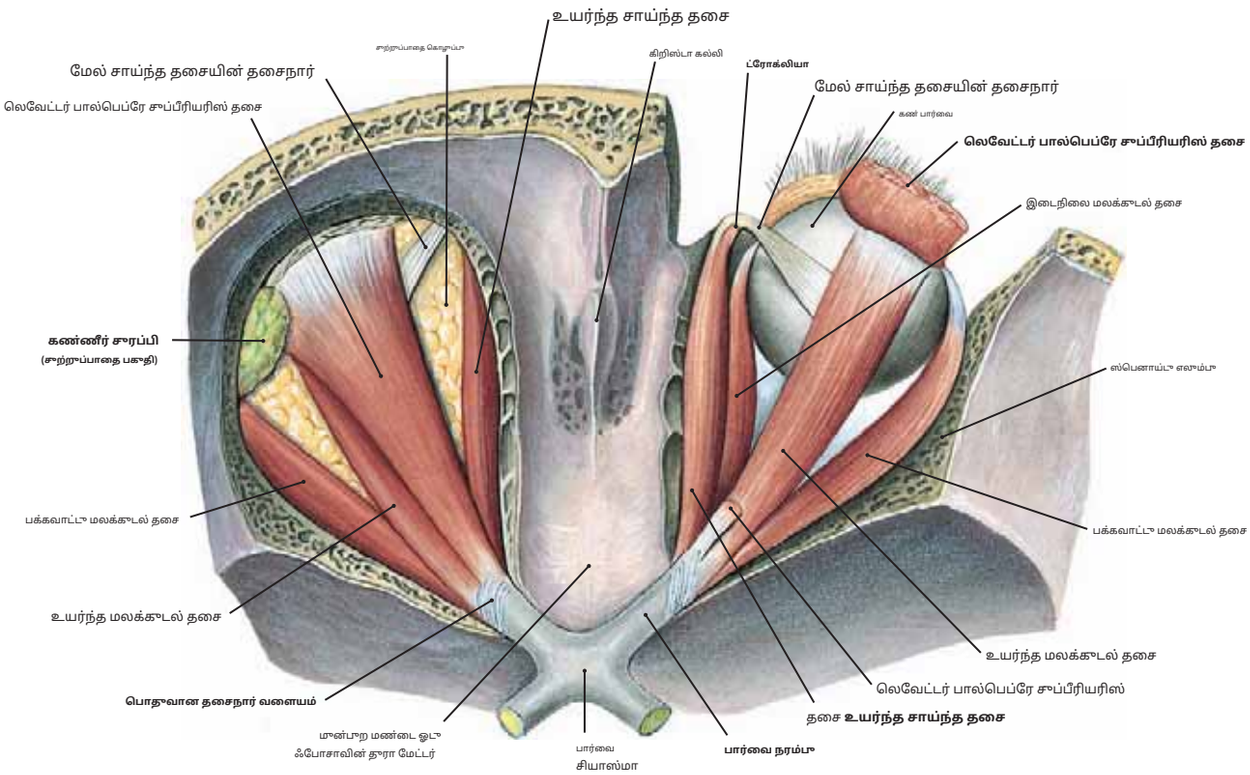

படம் 606.1 **சுற்றுப்பாதை கழியின் தசைகள் (மேலே இருந்து பார்க்கப்பட்டது)**

குறிப்பு: (1) முன்பக்க எலும்புகளின் சுற்றுப்பாதைத் தகடுகள் மண்டை ஓட்டின் கழிக்குள் இருந்து அகற்றப்பட்டுள்ளன. இடது பக்கத்தில், எலும்பு கூரை மட்டுமே சுற்றுப்பாதை திறக்கப்பட்டு, தசைகள், சுற்றுப்பாதை கொழுப்பு மற்றும் கண்ணீர் சுரப்பி ஆகியவை அப்படியே விடப்பட்டுள்ளன.
(2) வலது பக்கத்தில், உயர்த்தி பல்பெப்ரே லார் தசைகள்.

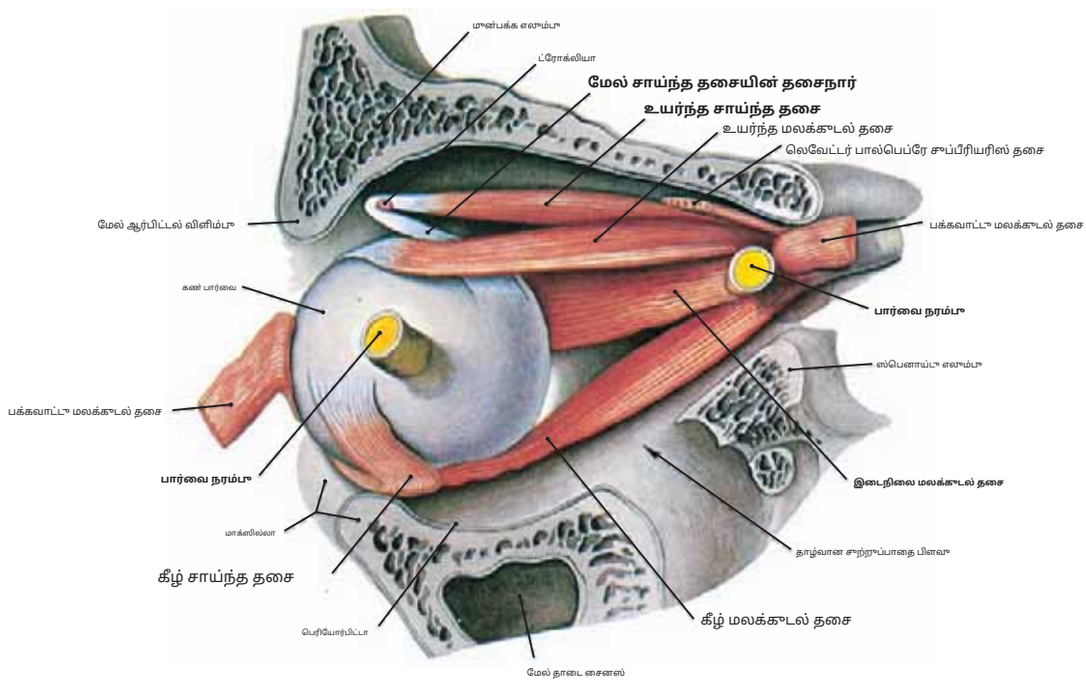

படம் 606.2 **கண் தசைகள், இடது பக்கவாட்டு பார்வை (பக்கவாட்டு மலக்குடல் தசை மற்றும் பார்வை நரம்பு வெட்டு)**

குறிப்பு: கண் பார்வை 90 டிகிரி சுழற்றப்பட்டுள்ளது, இதனால் அதன் பின்புற துருவம் பக்கவாட்டில் இயக்கப்படுகிறது. இது கண் பார்வையில் செருகுவதற்காக ட்ரோக்லியாவைச் சுற்றி வளைக்கும்போது கீழ் சாய்ந்த தசை மற்றும் மேல் சாய்ந்த தசை மற்றும் தசைநார் செருகப்படுவதை சாதகமாக வெளிப்படுத்துகிறது.

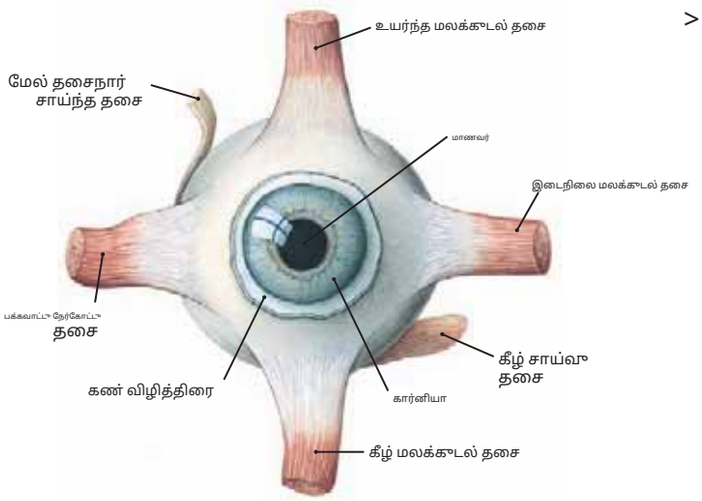

> **படம் 607.1** வலது கண் பார்வை மற்றும் தசை செருகல்கள் (முன்பாறம்)

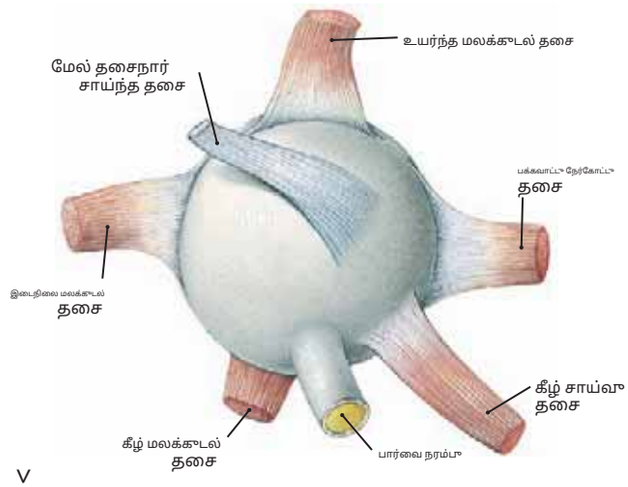

V

படம் 607.2 வலது கண் பார்வை மற்றும் தசை செருகல்கள் (பின்னால் மற்றும் மேலே)

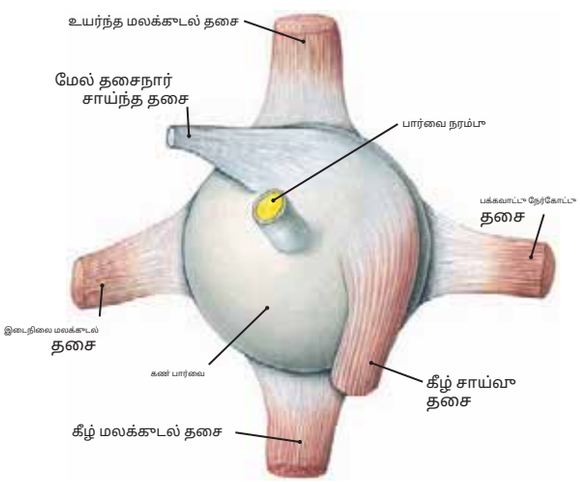

> **படம் 607.3** வலது கண் பார்வை மற்றும் தசை செருகல்கள் (பின்னால் மற்றும் கீழே)

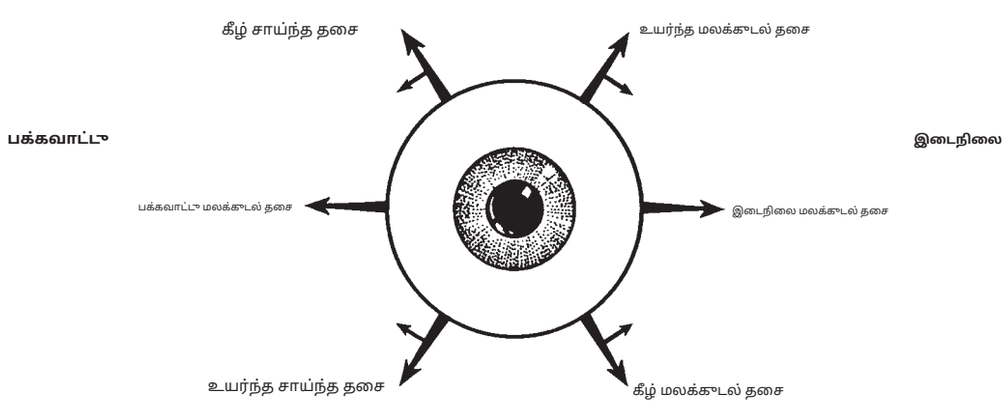

படம் 607.4 கண்களுக்கு அப்பாற்பட்ட தசை செயல்களின் திட்டம்

குறிப்பு:

(1) தி**பக்கவாட்டு நேர்கோட்டு** *கடத்துகிறது* கண்மணி மட்டும்.

(2) தி**மேல் சாய்வு** *கடத்துகிறது, மனச்சோர்வடைகிறது,* மற்றும் *இடைநிலையாக சுழல்கிறது* கண்விழி.

(3) தி**கீழ் சாய்வு** *கடத்துகிறது, உயர்த்துகிறது,* மற்றும் *பக்கவாட்டில் சுழல்கிறது* கண்விழி.

(4) தி**இடைநிலை மலக்கூடல்** *கலட்டுப் பொருட்கள்* கண்மணி மட்டும்.

(5) தி**கீழ் மலக்கூடல்** *கலட்டுச்சேர்க்கை, மனச்சோர்வு,* மற்றும் *பக்கவாட்டில் சுழல்கிறது* கண்விழி.

(6) தி**மேல் நேர்கோட்டு** *கலட்டுச்சேர்க்கை, உயர்ச்சி,* மற்றும் *இடைநிலையாக சுழல்கிறது* கண்விழி.

பின்வரும் தசைப் பாடைப்பாகளைக் கவனியுங்கள்:

(1) தி**கண் இயக்க நரம்பு (III)**: levator palpebrae superioris, மேல் மலக்கூடல், இடை மலக்கூடல், தாழ்வான மலக்கூடல், தாழ்வான சாய்ந்த தசைகள்.

(2) தி**ட்ரோக்லியர் நரம்பு (IV)**: மேல் சாய்ந்த தசை.

(3) தி**கடத்தும் நரம்பு (VI)**: பக்கவாட்டு மலக்கூடல் தசை.

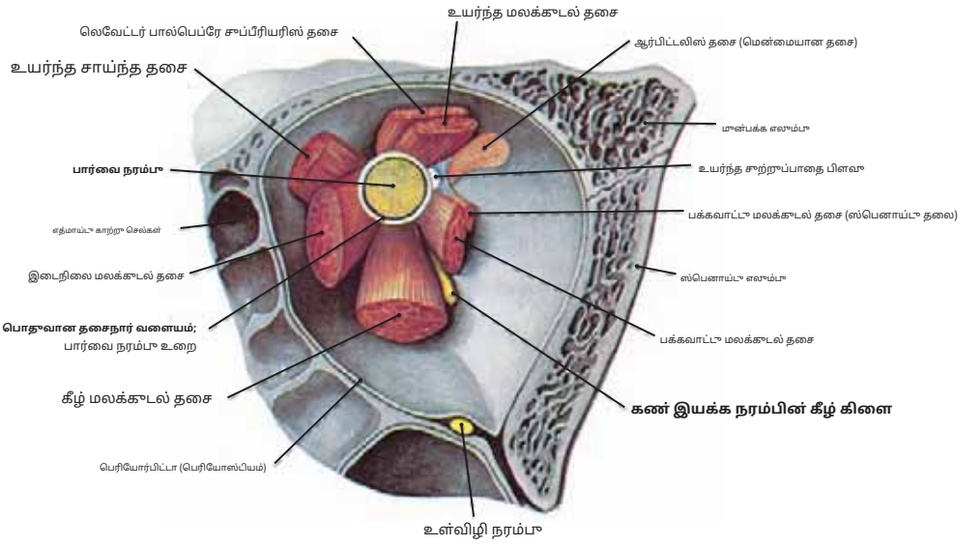

படம் 608.1 **இடது சுற்றுப்பாதையின் உச்சம், கண் தசைகளின் தோற்றம்**

குறிப்பு: (1) இடது சுற்றுப்பாதையின் உச்சியின் இந்த முன்புறக் காட்சி, கண் தசைகளின் ஸ்டம்புகளைக் காட்டுகிறது, அவை அவற்றின் தோற்றத்திற்கு அருகில் வெட்டப்பட்டுள்ளன. (2) நான்கு ரெக்டஸ் தசைகள் பார்வைக் கால்வாயைச் சுற்றியுள்ள ஒரு தசைநார் வளையத்திலிருந்து எழுகின்றன. லெவேட்டர் பால்பெப்ரே சுப்பீரியரிஸ் மற்றும் சுப்பீரிய சாய்வு ஆகியவை தசைநார் வளையத்திற்கு அருகில் உள்ள ஸ்பெனாய்டு எலும்பிலிருந்து எழுகின்றன, அதேசமயம் கீழ் சாய்வு (இங்கே காட்டப்படவில்லை, படம் 597.2 ஐப் பார்க்கவும்) மேல் தாடையின் சுற்றுப்பாதை மேற்பரப்பில் இருந்து எழுகிறது.

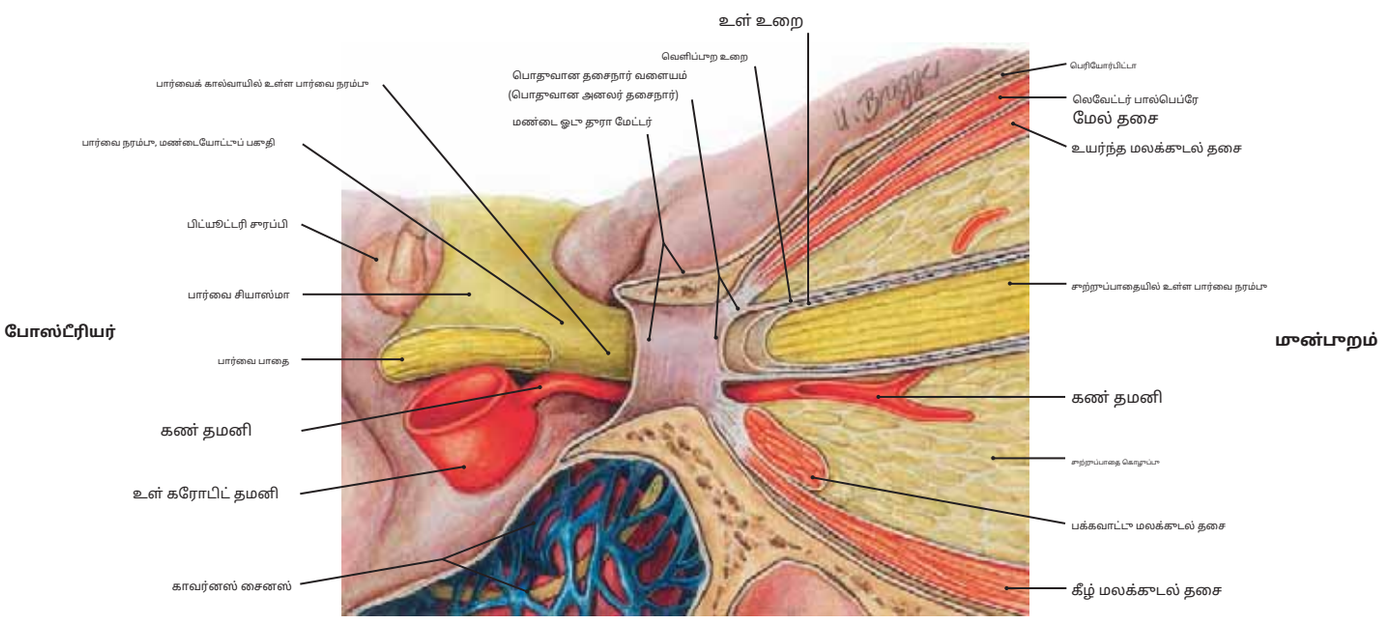

608.2 (ஆங்கி) **ஆப்ட்** **பார்வைக் கால்வாயில் உள்ள ptic நரம்பு**

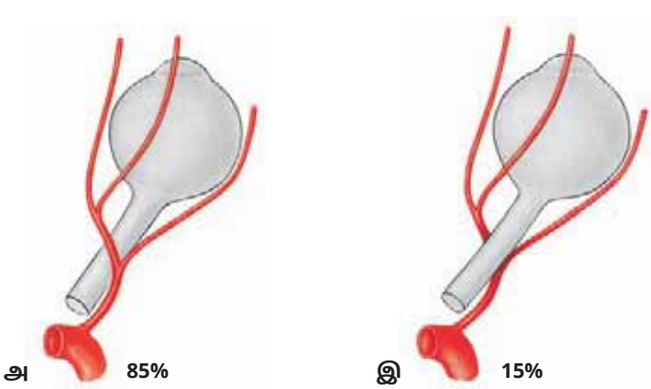

> **படம் 608.3** **கண் தமனியில் ஏற்படும் மாறுபாடுகள் (படம் 603 ஐயும் பார்க்கவும்)**

கண் இமைகளின் வெளிப்புற அச்சு
கண் இமையின் முன் தரவம்
கார்னியல் எபிட்டிலியம்
லென்ஸின் முன்புற தரவம்
கண் இமையின் முன்புற அறை; நீர் நகைச்சுவை
முன்புற எல்லை சவ்வு (பௌமேன்)
ஐரிஸ்
முன்புற மேற்பரப்பு
பின்புற கட்டுப்படுத்தும் சவ்வு (பிசெமெட்ஸ்)
ஐரிஸ்
பின்புற மேற்பரப்பு
ஸ்க்லெரோகார்னியல் சந்தி
கார்னியா
இரிடோகார்னியல் கோணம்
பிராபெகுலர் திசு
ஸ்க்லரல் வெனஸ் சைனஸ் (ஸ்க்லெம் கால்வாய்)
பல்பார் கண்சவ்வு
கண்சவ்வு
வட்ட இழைகள்
பின்புற அறை
மெரிடியனல் சிலியரி தசை
கண்மணி; நீர் நகைச்சுவை
நார்கள்
ஆர்பிகுலஸ் சிலியாரிஸ்
விழித்திரையின் சிலியரி பகுதி
சிலியரி மண்டலம்
முன்புற மேற்பரப்பு
சிலியரி உடல்
சூழல் சூழல் கண்மணி
பக்கவாட்டு தசைநார்
லென்ஸின் பின்புற தரவம்
ஓரா செராட்டா
மலக்குடல் தசை
பின்புற மேற்பரப்பு
லென்ஸ்
இடைநிலை மலக்குடல்
விழித்திரையின் ஒளியியல் பகுதி
பரவத்திய ரேகை
பரவத்திய ரேகை
போஸ்ட்ரீமல் அறை (விட்ரியஸ் அறை);
விட்ரியஸ் உடல்
ஒளி அச்சு
கண் இமையின் உள் அச்சு
நிறமி
பார்வை
ஒரு பகுதியாக
விழித்திரை
அடுக்கு
பார்வை வட்டு
நரம்பு அடுக்கு
கோராய்டு
பெரிகோராய்டல் இடம்
ஸ்க்லெரா
பார்வை வட்டின் ஃபோவியா
ஸ்க்லீராவின் லேமினா க்ரிப்ரோசா
மாகுலா, ஃபோவியா சென்ட்ரலிஸ்
கண் இமையின் பின்புற தரவம்
பார்வை நரம்பு, வெளிப்புற உறை
சப்அரக்னாய்டு இடம்

V **படம் 609.1 பார்வை வட்டு மற்றும் நரம்பு வழியாக இடது கண் இமையின் கிடைமட்டப் பிரிவு**

குறிப்பு: கண் பார்வை மூன்று செறிவான அடுக்குகளால் ஆனது.

அல்லது டூனிக்ஸ்:

(1) ஒரு **வெளிப்புற நார்ச்சத்துள்ள டூனிக்**, இது கடினமானதைக் கொண்டுள்ளது **ஸ்க்லெரா** பின்புறம் மற்றும் ஒளிஊடுருவக்கூடியது **கருவிழி** முன்புறமாக **(பழுப்பு).**

(2) தி **நடு வாஸ்குலர் ட்யூனிக்** உட்பட **கோராய்டு** பின்புறம் மற்றும் **சிலியரி உடல்** மற்றும் **கருவிழி** முன்புறமாக **(நீலம்).**

(3) தி **உள் நரம்புத் தளர்ச்சி**, அதாவது **விழித்திரை**. இது ஒரு **நரம்புப் பகுதி** பின்புறம், மற்றும் ஒரு **நரம்பு அல்லாத பகுதி** இது சிலியரி உடல் மற்றும் கருவிழியின் அடிப்பகுதியில் உள்ளது. இந்த இரண்டு பகுதிகளுக்கும் இடையிலான சந்திப்பு **ஓரா செராட்டா (மஞ்சள்).**

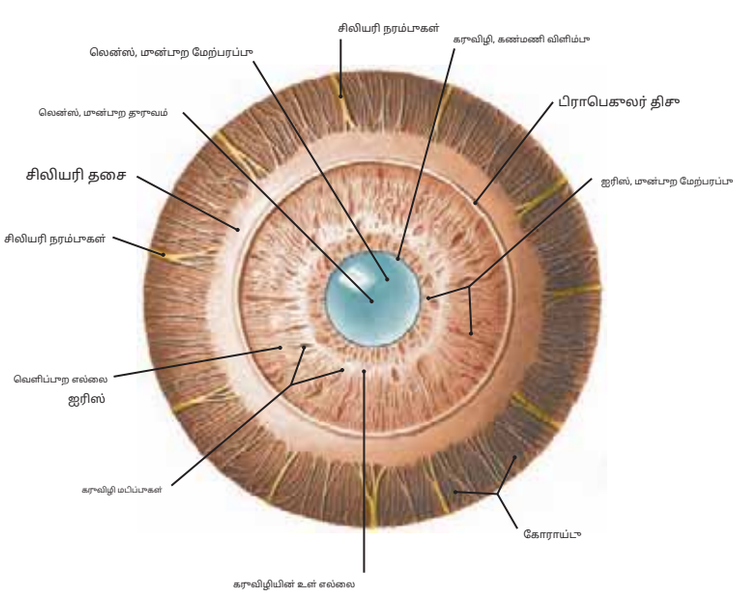

> **படம் 609.2** **கருவிழி மற்றும் கண்மணி (முன்புறத் தோற்றம்)**

குறிப்பு: லென்ஸின் முன்புற தரவம் கருவிழிக்குப் பின்னால் அமைந்துள்ளது.

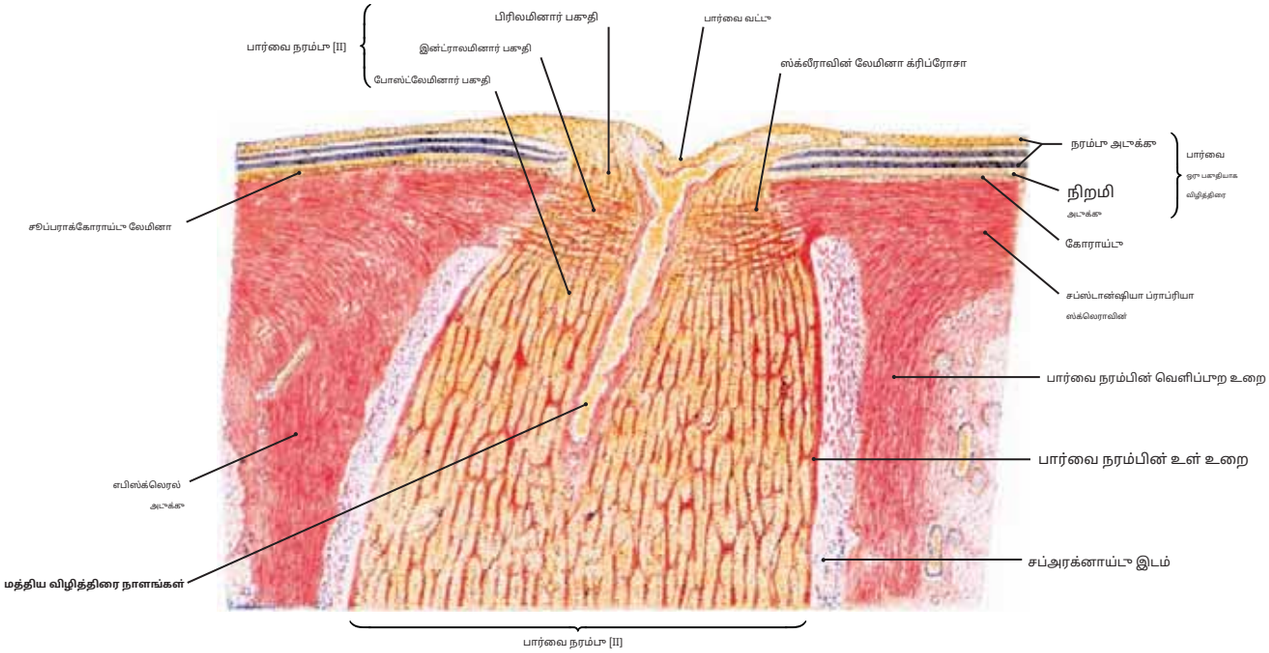

படம் 610.1 கண் இமையின் பார்வை வட்டு பகுதியின் கிடைமட்டப் பிரிவு

குறிப்பு: பார்வை நரம்பின் அச்சுகள் கண் இமையிலிருந்து வெளியேறும் இடத்தில்**பார்வை வட்டு**,அல்லது பார்வை ஏற்பிகள் இல்லாத குருட்டுப் புள்ளி.

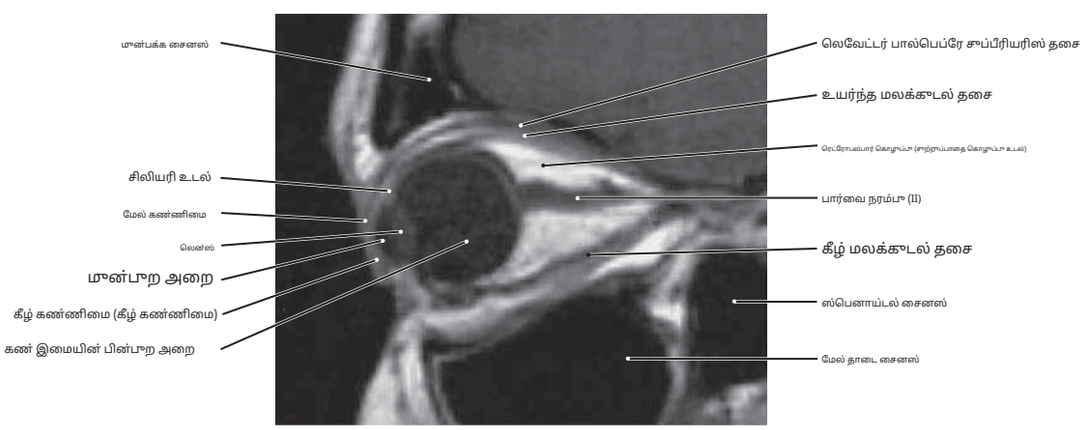

படம் 610.2 வலது சுற்றுப்பாதை வழியாக காந்த அதிர்வு படம்: பக்கவாட்டு காட்சி

குறிப்பு: இது பார்வை நரம்பு வழியாக ஒரு சாகிட்டல் பிரிவு.

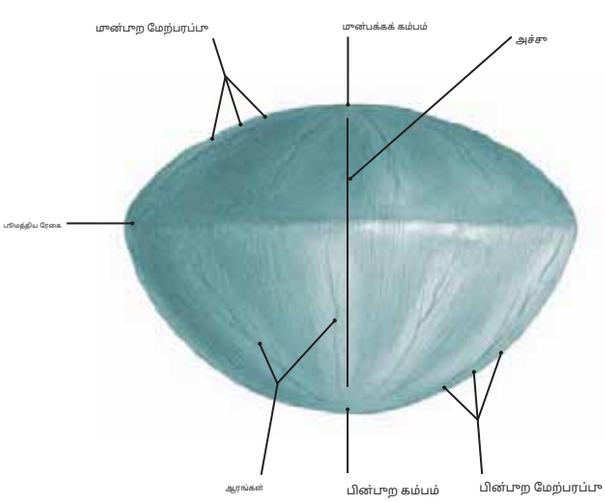

படம் 610.3 லென்ஸ்

குறிப்பு: பின்புற அச்சு மற்றும் பூமத்திய ரேகை.

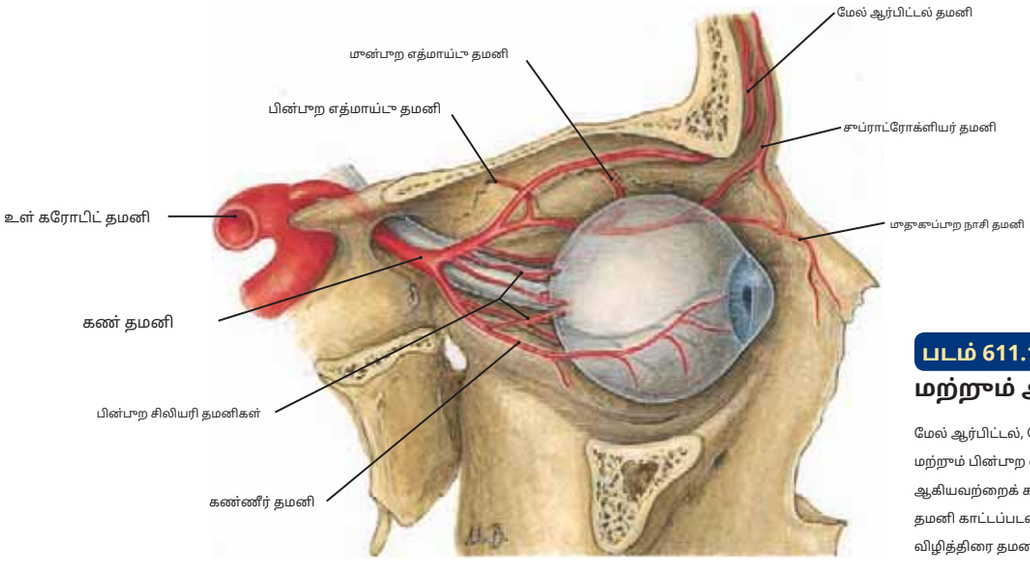

படம் 611.1 கண் தமனி மற்றும் அதன் கிளைகள்

மேல் ஆர்பிட்டல், மேல் ரோகிளியர், கண்ணீர் தமனி, முன்புற மற்றும் பின்புற எத்மாய்டு மற்றும் பின்புற சிலியரி தமனிகள் ஆகியவற்றைக் கவனியுங்கள், ஆனால் மத்திய விழித்திரை தமனி காட்டப்படவில்லை அல்லது பெயரிடப்படவில்லை. மத்திய விழித்திரை தமனியின் சில கிளைகளைக் காண்க**படம் 611.2.**

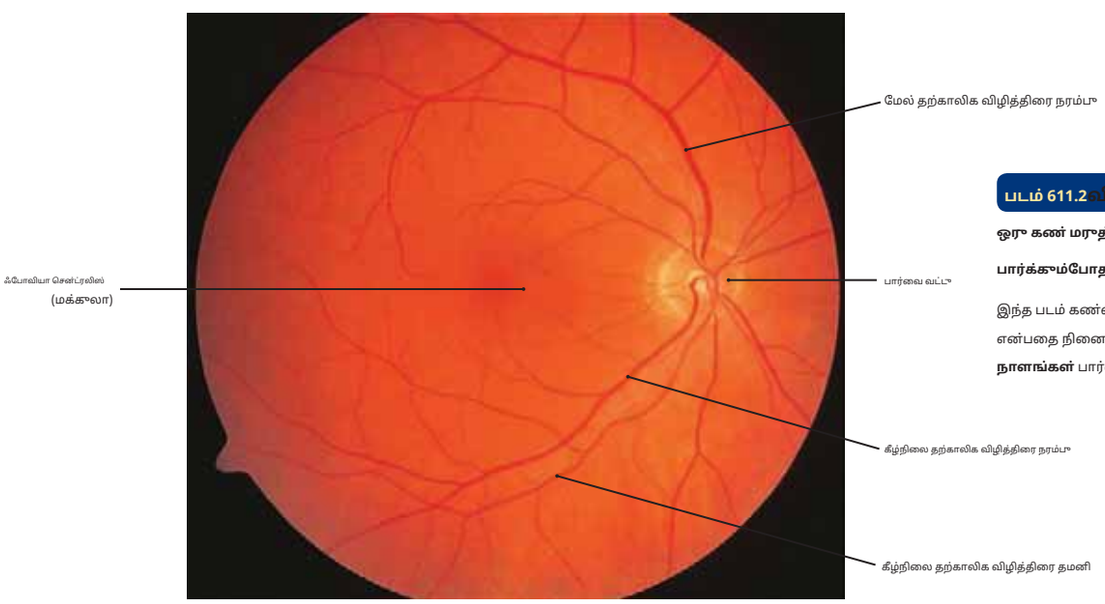

படம் 611.2 விழித்திரை மற்றும்

ஒரு கண் மருத்துவக் கருவி மூலம்

பார்க்கும்போது அதன் நாளங்கள்

இந்த படம் கண்ணின் அடிப்பகுதியைக் காட்டுகிறது என்பதை நினைவில் கொள்க**விழித்திரை நாளங்கள்** பார்வை வட்டு வழியாக செல்கிறது.

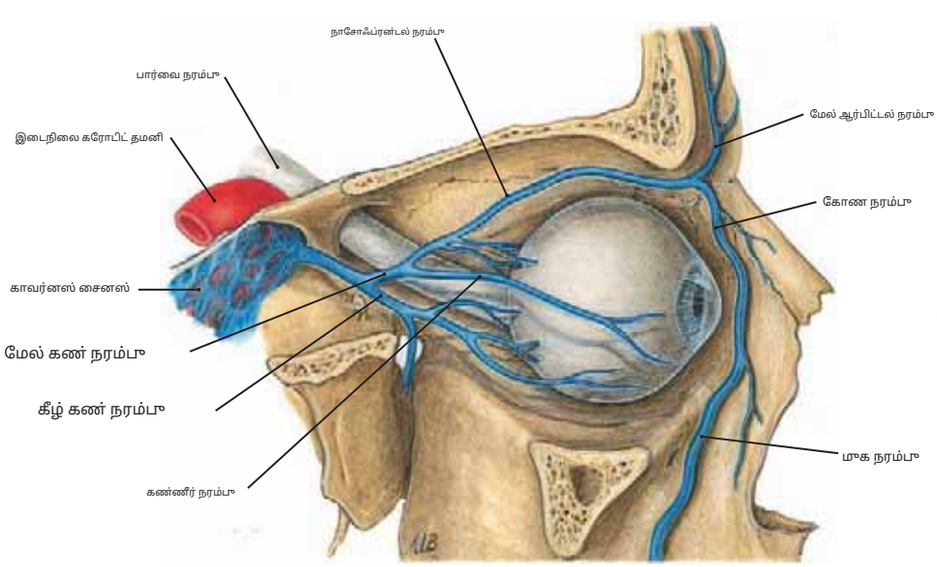

படம் 611.3 நரம்புகள் வடிதல்

சுற்றுப்பாதை

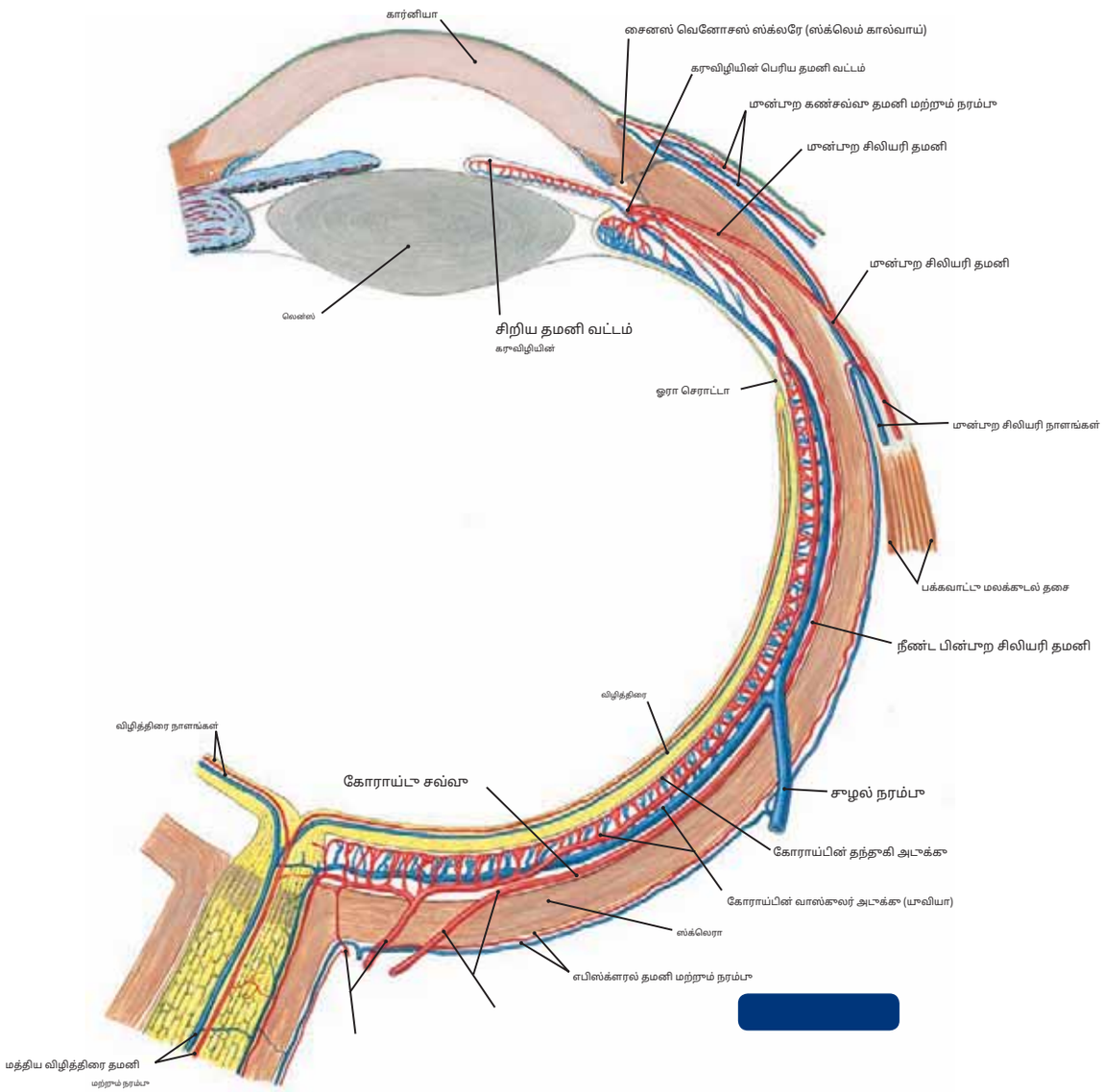

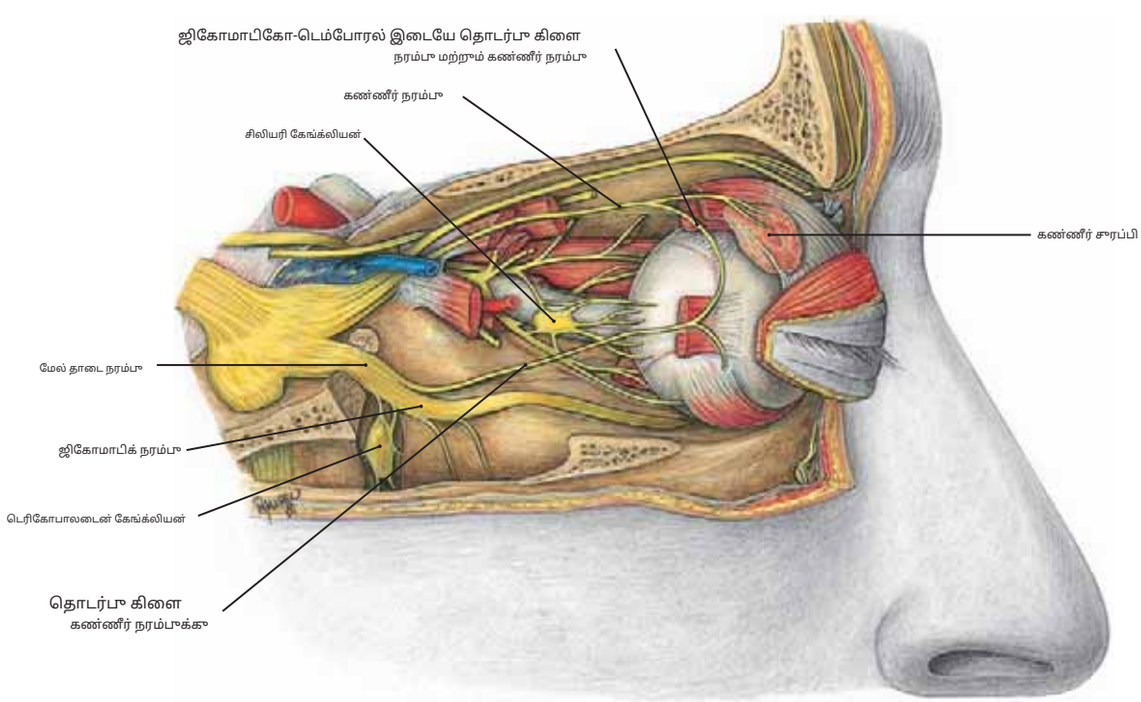

படம் 612.2 சூற்றூப்பூாதை கூழிக்கூள் நரம்பூகளைத் தேர்ந்தெடூக்கவூம்.

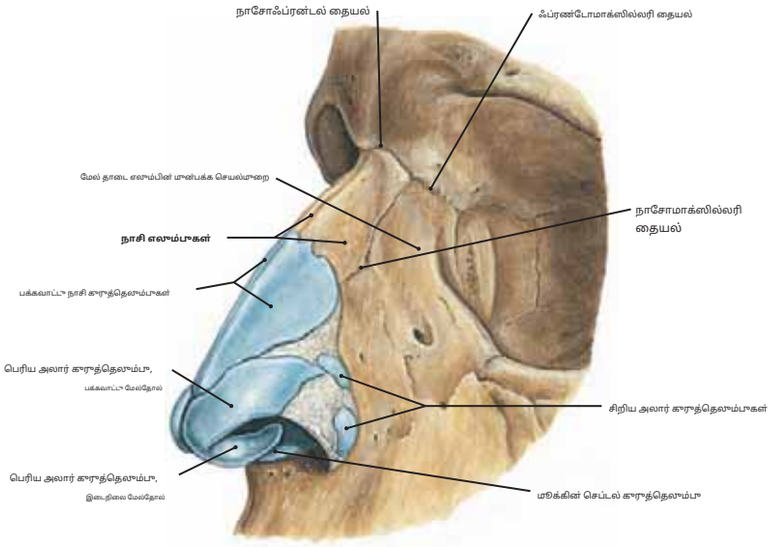

படம் 613.1 வெளிப்புற மூக்கின் கரடுத்தெலும்புகள் மற்றும் எலும்புகள்

குறிப்பு: (1) வெளிப்புற மூக்கின் தொலைதூர மற்றும் பக்கவாட்டு பாகங்கள் மூக்கின் அடிப்பகுதியை உருவாக்கும் எலும்பு கட்டமைப்பு, மூக்கு எலும்புகள் மற்றும் மேல் தாடை மற்றும் முன் எலும்புகளின் நாசி செயல்முறைகளைக் கொண்டுள்ளது.

(2) ஓவல் வடிவ வெளிப்புற திறப்புகள் வெளிப்புற நாசித் துவாரங்கள் (அல்லது நாசித் துவாரங்கள்) என்று அழைக்கப்படுகின்றன. இவை நாசித் துவாரங்களுடன் தொடர்ச்சியாக இருக்கும் நாசி வெஸ்டிபுல்களுக்குள் செல்கின்றன.

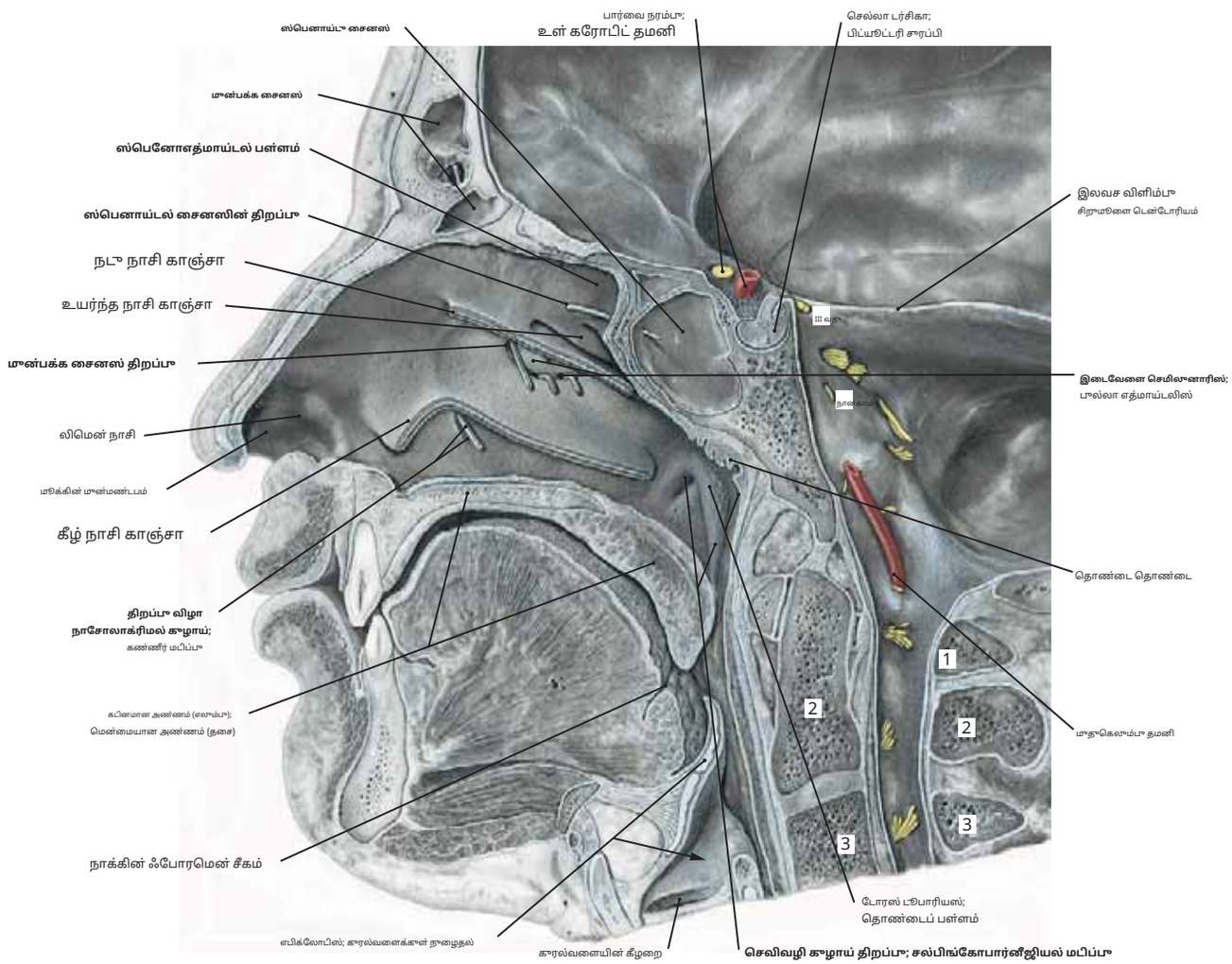

படம் 613.2 வலது நாசி குழியின் பக்கவாட்டு சுவர், பரணசல் காற்று சைனஸ்கள் மற்றும் நாசோபார்னக்ஸின் திறப்புகளைக் காட்டுகிறது.

குறிப்பு: (1) தலையின் இந்த துணை மீடியன சாகிட்டல் பிரிவு, நடுத்தர மற்றும் கீழ் நாசி சங்கு அகற்றப்பட்ட பிறகு வலது நாசி குழியைக் காட்டுகிறது. நாசி குழி, நாசித் துவாரம் வழியாக முன்புறமாக வெளிப்புறத்துடனும், பின்புறமாக நாசோபார்னக்ஸுடனும் தொடர்பு கொள்கிறது.

(2) பாராநேசல் சைனஸ்கள் மற்றும் பிற கட்டமைப்புகளின் திறப்புகள்:

(அ) தி**ஸ்பெனாய்டு சைனஸ்**, இது உள்ளே செல்கிறது**ஸ்பெனோத்மாய்டு பள்ளம்**உயர்ந்த காஞ்சாவிற்கு மேலே.

(ஆ) தி**முன்புற**மற்றும்**மேல் தாடை சைனஸ்கள்**, இவை இரண்டும் ஒரு பள்ளத்தில் திறக்கின்றன, அவை**சந்திரனின் இடைவேளை**நடுத்தர காஞ்சாவிற்கு கீழே நடுத்தர மீட்டஸில்.

(இ) தி**நாசோலாக்ரிமல் நாளம்**, இது கீழ் காஞ்சாவிற்கு கீழே உள்ள கீழ் மீட்டஸில் திறக்கிறது.

(ஈ) தி**செவிப்பூலக் குழாய்**, இது கீழ் காஞ்சாவிற்குப் பின்னால் உள்ள நாசோபார்னக்ஸில் திறக்கிறது.

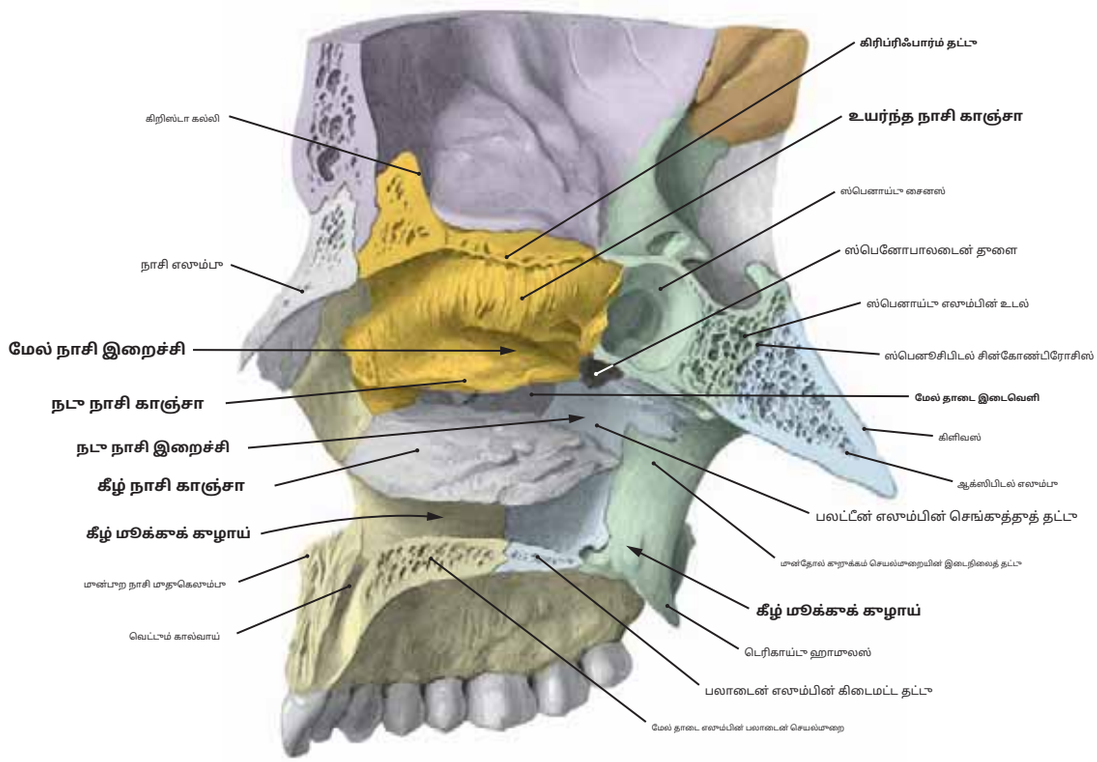

படம் 614.1 வலது நாசி குழியின் எலும்பு பக்கவாட்டு சுவர்

குறிப்பு: (1) நாசி செப்டம் அகற்றப்பட்டு, நாசி குழியின் ஒழுங்கற்ற பக்கவாட்டுச் சுவர் மற்றும் கபினமான அண்ணத்திலிருந்து சளிச்சவ்வு அகற்றப்பட்டுள்ளது. மேலும், நாசி சங்குவுக்கு முன்னால் இருப்பதையும் கவனியுங்கள்.**மூக்கு எலும்பு**(சாம்பல்) மற்றும்**மேல் தாடை எலும்பு**, மற்றும் பின்னால் உள்ளது**செங்குத்துத் தட்டு**இன்**அண்ண எலும்பு**(நீலம்).

(2) தி**கிறிஸ்டா கல்லி**,**கிரிப்ரிஃபார்ம் தட்டு**,மற்றும்**உயர்ந்த**மற்றும்**நடு நாசி சங்கு**அனைத்தும்**எத்மாய்டு எலும்பு**(வெளிர் ஆரஞ்சு). இவற்றின் கீழே உள்ளது**கீழ் நாசிக் குழம்பு**, இது ஒரு தனி எலும்பு (சாம்பல்). நாசி குழியின் எலும்புத் தளம் கபினமான அண்ணம் ஆகும், இது**அண்ணத்தொடர்ச்சி** இன்**மேல் தாடை எலும்பு**மற்றும்**கிடைமட்டத் தட்டு**இன்**அண்ண எலும்பு**.

(3) பாதைகளைப் பின்பற்றும் அம்புகள்**உயர்ந்த**,**நடுத்தர**, மற்றும்**தரம் குறைந்த இறைச்சிகள்**, ஒவ்வொன்றும் அதன் சொந்த நாசி சங்கு கீழ். மேலும் கவனிக்கவும்**ஸ்பெனாய்டு சைனஸ்**, தி**ஸ்பீனோபாலடைன் தமனி**, மற்றும்

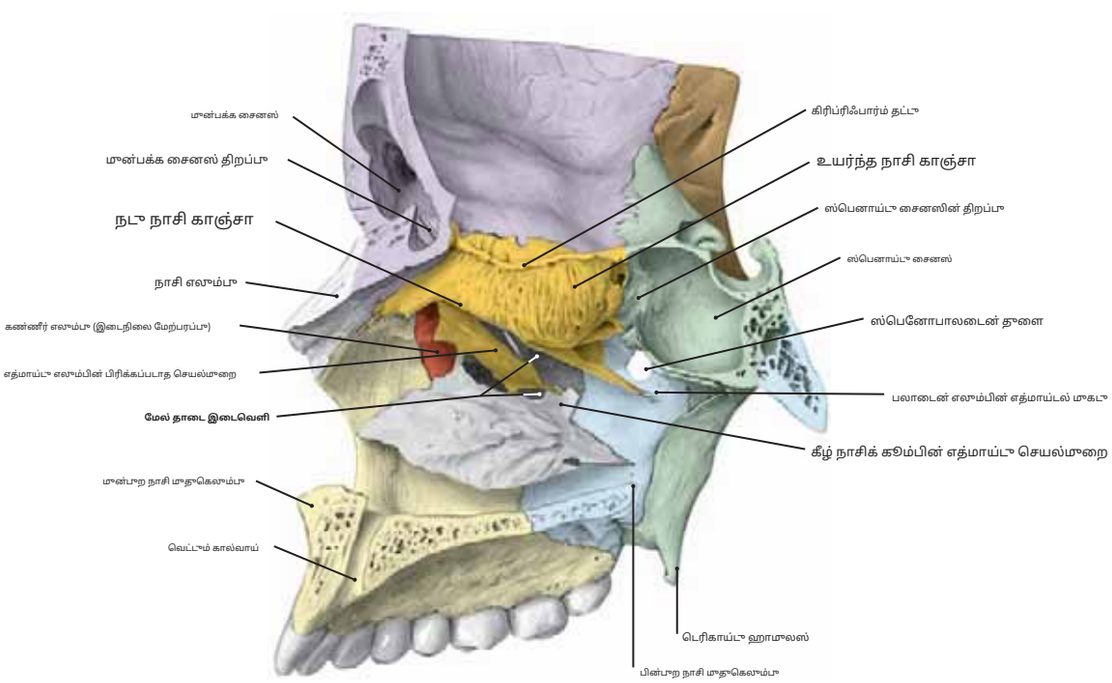

படம் 614.2 வலது நாசி குழியின் எலும்பு பக்கவாட்டு சுவர், நடு நாசி கொன்சா அகற்றப்பட்டது.

குறிப்பு: மேலும் மழுமையான வெளிப்பாடு**மேல் தாடை இடைவெளி**மற்றும் நடுத்தர நாசி காஞ்சாவிற்கு (பக்கவாட்டு) ஆழமான எலும்பு கட்டமைப்புகள். படம் 614.1 உடன் ஒப்பிடுக.

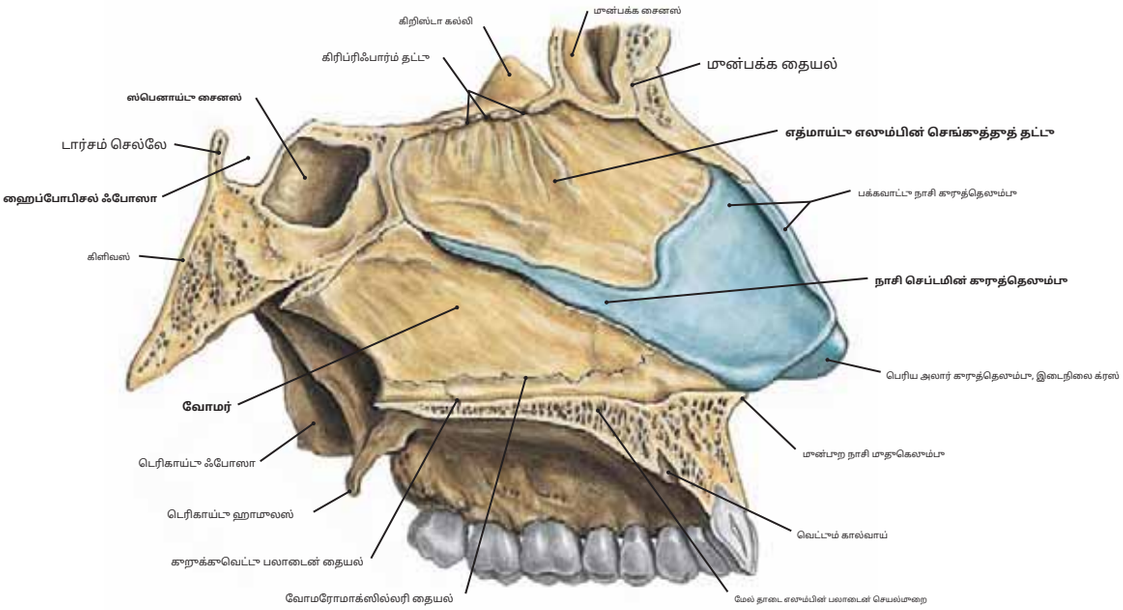

படம் 615.1 நாசி செப்டம்: அமைப்பு மற்றும் இரத்த வழங்கல் (குறிப்புகள்)

குறிப்பு: (1) நாசி செப்டமின் எலும்புக்கூடு அமைப்பில் பின்வருவன அடங்கும்:**எத்மாய்டு எலும்பின் செங்குத்துத் தட்டு**,தி**வோமர் எலும்பு**,மற்றும்**குருத்தெலும்பு மூக்கின் தடுப்புச்சுவர்**.

(2) செப்டமின் தமனிகள் பின்வருமாறு: மேல் மற்றும் பின்புறம் - தி**மூன்புற மற்றும் பின்புற எத்மாய்டு தமனிகள்**மற்றும்**பின்புற செப்டல் கிளைகள்** இன் **ஸ்பீனோபாலடைன் தமனி**; தாழ்வான மற்றும் முன்புறம் - தி**செப்டல் கிளை**இன்**மேல் உதடு தமனி**, இது நாசித் துவாரங்கள் வழியாக நுழைகிறது, மேலும் **செப்டல் கிளை**இன்**பெரிய அண்ணத் தமனி**, இது வெட்டும் துளை வழியாக நாசி குழிக்குள் நுழைகிறது.

(3) தி**இடைச்செருகல் நரம்புகள்**இதில் அடங்கும்: கிளைகள்**முன்புற எத்மாய்டு நரம்பு**(கண் நரம்பிலிருந்து), தி**நாசோபாலட்டின் நரம்பு**(மேல் தாடை நரம்பிலிருந்து), மற்றும் **உள் நாசி கிளைகள்**நாசித் துவாரங்கள் வழியாக நாசி துவாரங்களுக்குள் நுழையும் இன்ஃப்ராஆர்பிட்டல் நரம்புகள்.

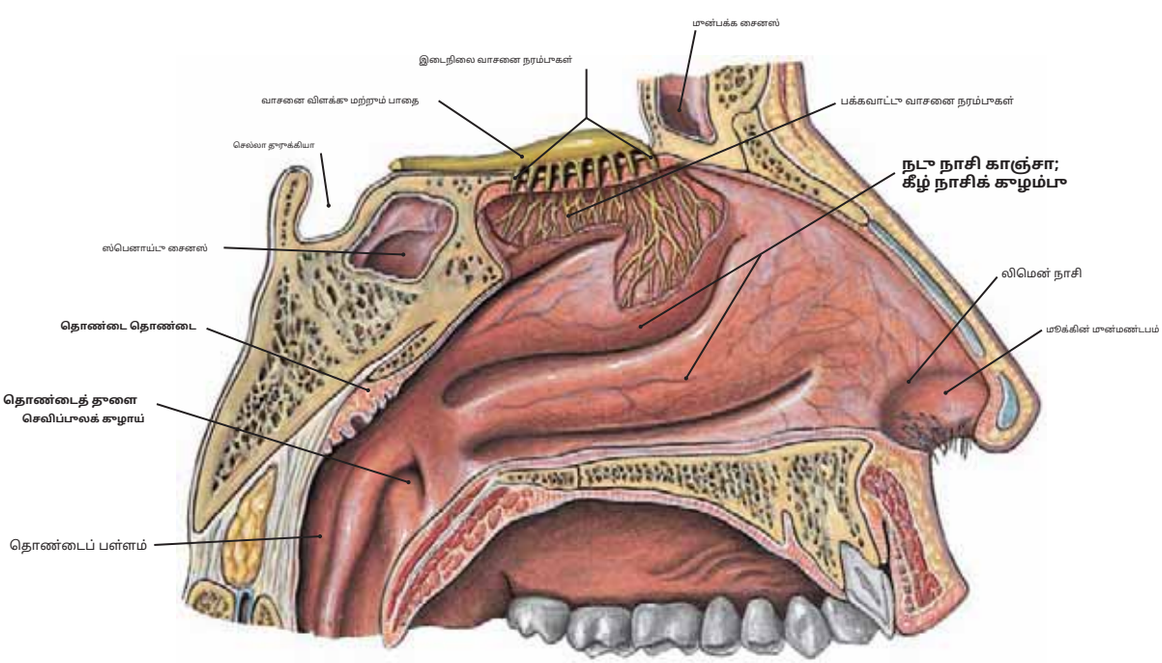

படம் 615.2 இடது நாசி குழியின் பக்கவாட்டு சுவர், மோப்ப நரம்புகளைக் காட்டுகிறது.

குறிப்பு: மேலே உள்ள சளி சவ்வு**பக்கவாட்டு வாசனை நரம்புகள்**அகற்றப்பட்டது. நாசி குழியின் பக்கவாட்டு சுவர் குறிக்கப்பட்டுள்ளது **உயர்ந்த**,**நடுத்தர**,மற்றும் **கீழ் நாசிக் குழல்**. ஒவ்வொரு சங்குவுக்குக் கீழும் தொடர்புடைய நாசிப் பாதை செல்கிறது, அல்லது**இறைச்சி**.

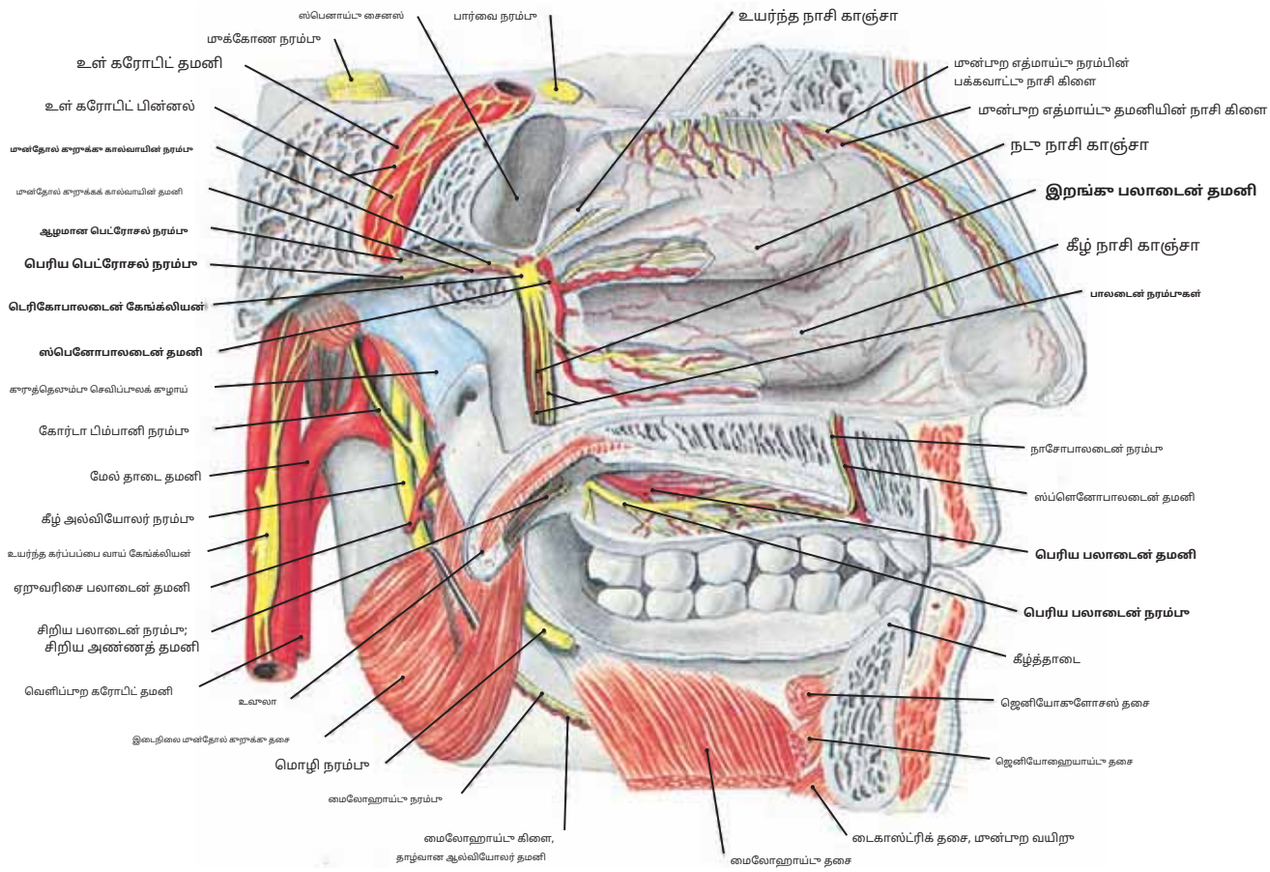

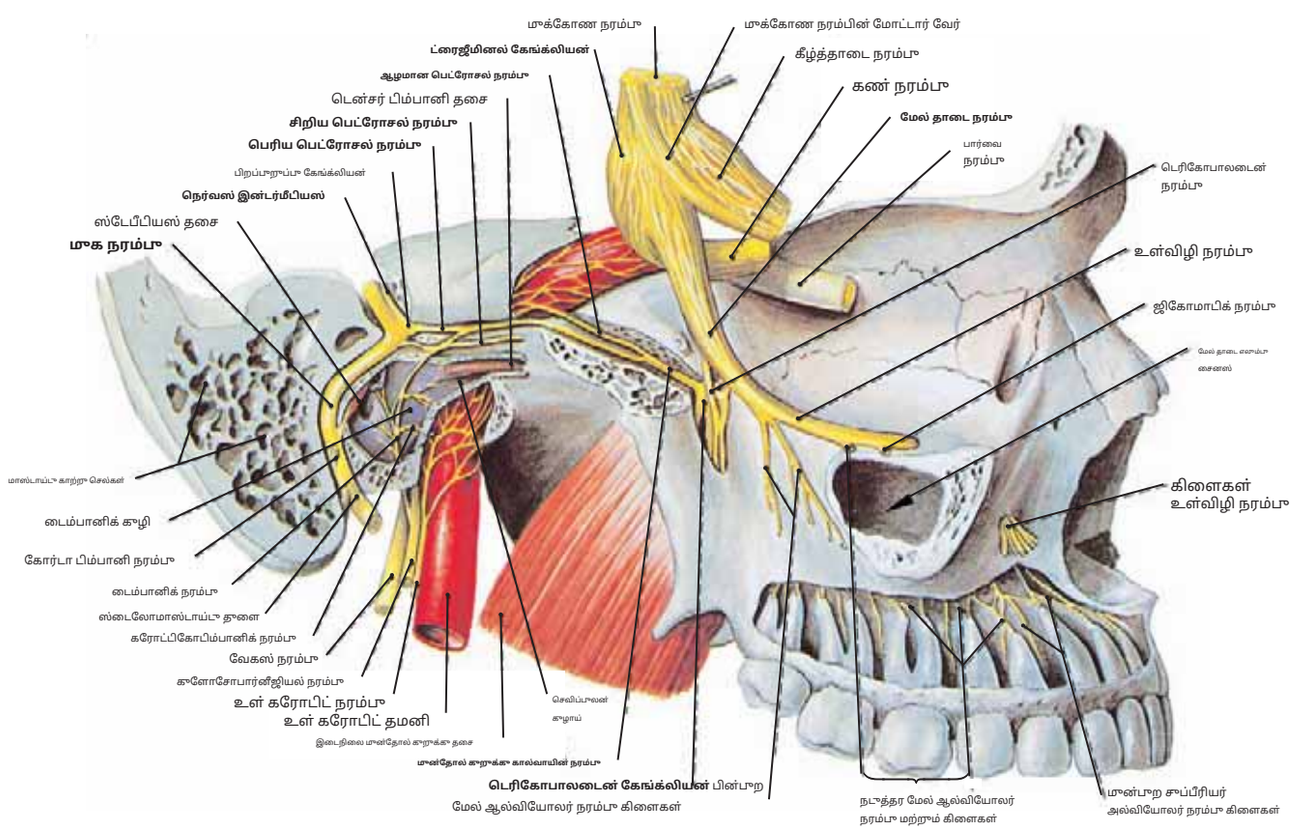

படம் 616.2 மேல் தாடை நரம்பு, பெட்ரோசல் நரம்புகள் மற்றும் மூக நரம்பு

குறிப்பு: தி**மூளந்தோல் கறுக்க கால்வாயின் நரம்பு**ஒன்றியத்தால் உருவாக்கப்பட்டது**ஆழமான பெட்ரோசல் நரம்பு**(போஸ்ட்காங்லியோனிக் அனுதாபம்) மற்றும்**பெரிய பெட்ரோசல் நரம்பு**(உணர்வு மற்றும் பிரீகாங்லியோனிக்,**ஏழாம்**, பாராசிம்பேடிக் இழைகள்).**கீழ் பெட்ரோசல் நரம்பு**ப்ரீகாங்லியோனிக் நோயைக் கொண்டுள்ளது,**ஒன்பதாம்**, பாராசிம்பேடிக் இழைகள் **ஓடிக் கேங்க்லியன்**.

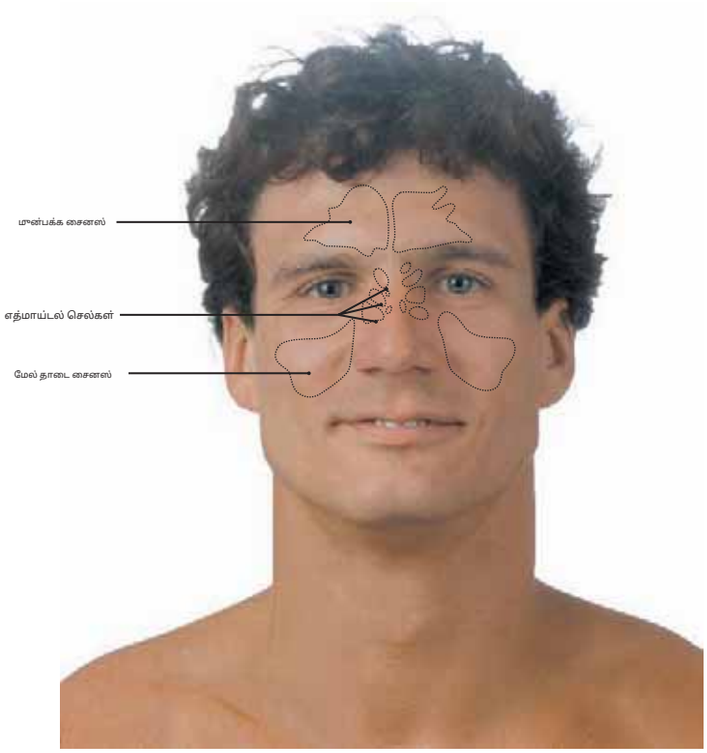

படம் 617.1 முகத்தின் முன்பாறப் பகுதியில் பரணசல் சைனஸின் மேற்பரப்பு நீட்டிப்பு.

குறிப்பு: இந்த படத்தில் ஸ்பீனாய்டு சைனஸ் காட்டப்படவில்லை.

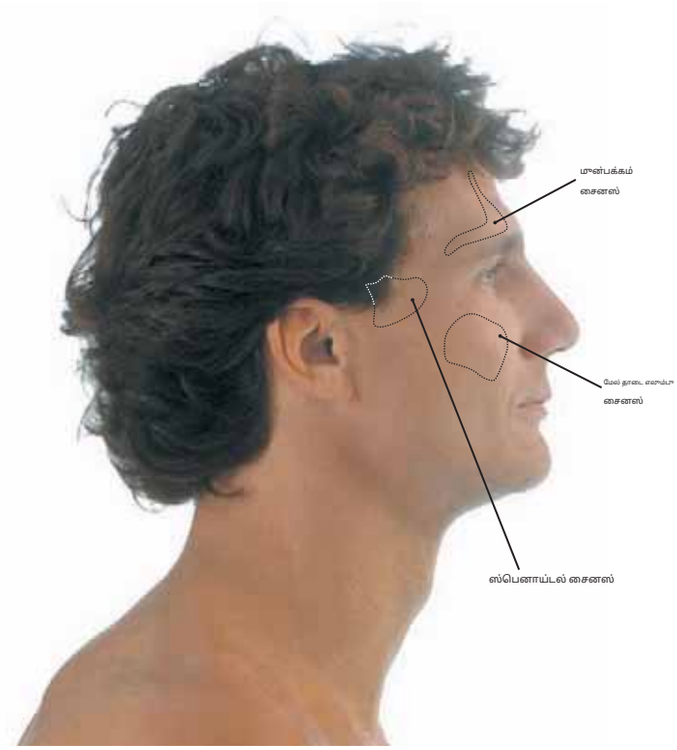

படம் 617.2 முகத்தின் பக்கவாட்டுப் பகுதியில் பரணசல் சைனஸின் மேற்பரப்பு நீட்டிப்பு.

குறிப்பு: இந்த படத்தில் எத்மாய்டு சைனஸ்கள் காட்டப்படவில்லை.

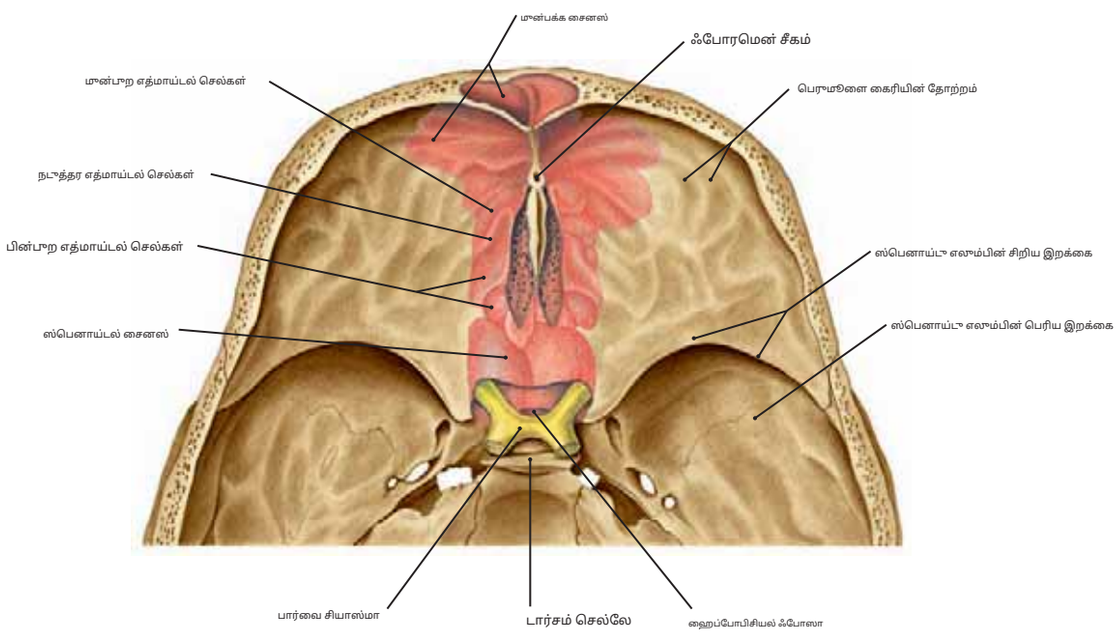

படம் 617.3 மேலே இருந்து பார்க்கப்படும் பரணசல் சைனஸ்கள்

குறிப்பு: (1) முன்பாற முன்பாற எத்மாய்டு, நடுத்தர எத்மாய்டு, பின்பாற எத்மாய்டு மற்றும் ஸ்பெனாய்டு சைனஸ்கள் முன்பாறத்தின் அடிப்பகுதியில் திட்டமிடப்பட்டுள்ளன. மண்டை ஓடு; மேக்சில்லரி சைனஸ் காட்டப்படவில்லை.

(2) சைனஸ்கள் அவற்றைக் கொண்டிருக்கும் எலும்புகளுக்குப் பெயரிடப்பட்டுள்ளன.

(3) தி**முன்பக்க சைனஸ்**எத்மாய்டல் இன்ஃபுண்டிபுலம் அல்லது ஃப்ரண்டோனாசல் குழாய் வழியாக நாசி குழியின் நடுப்பகுதிக்குள் பாய்கிறது;**முன்பாற எத்மாய்டு காற்று செல்கள்**எத்மாய்டல் இன்ஃபுண்டிபுலம் அல்லது ஃப்ரண்டோனாசல் குழாயில் திறக்கிறது,**நடுத்தர எத்மாய்டு செல்கள்**நடுவில் உள்ள எத்மாய்டு புல்லாவில் திறந்து, மற்றும் **பின்பாற எத்மாய்டு காற்று செல்கள்**மேல் சுவாசக் குழாயில் திறக்கவும்;**ஸ்பெனாய்டு சைனஸ்**மேல் காஞ்சாவிற்குப் பின்னால் உள்ள ஸ்பெனோஎத்மாய்டல் பள்ளத்தில் திறக்கிறது.

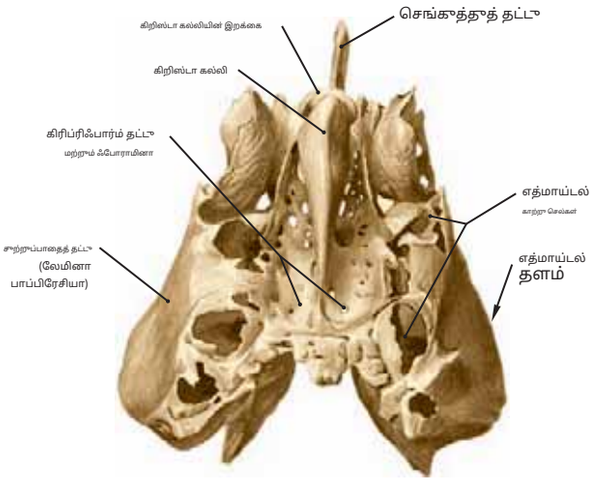

படம் 618.1 எத்மாய்டு எலும்பின் மேல் மேற்பரப்பு

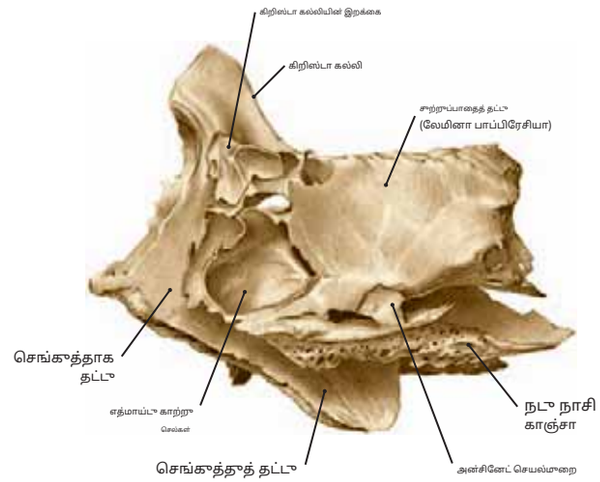

படம் 618.2 எத்மாய்டு எலும்பு (இடது பக்கவாட்டு தோற்றம்)

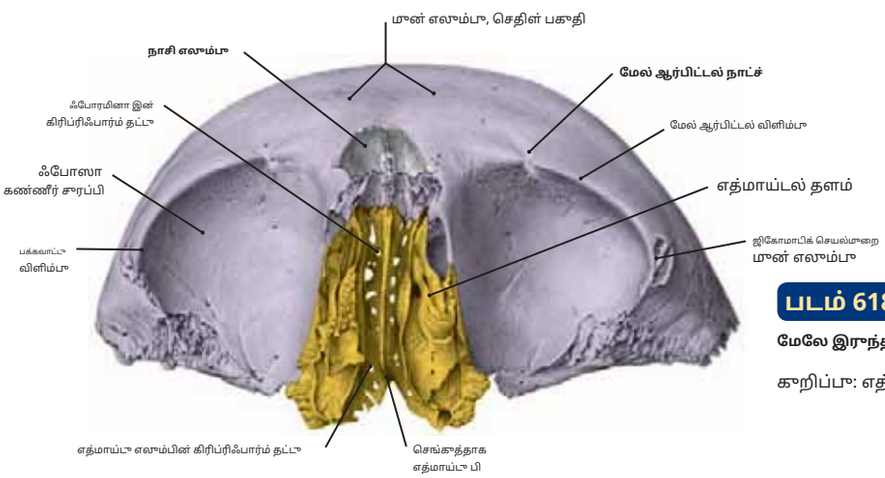

படம் 618.3 மூன்பக்கம், எத்மாய்டு மற்றும் நாசி மேலே இருந்து பார்க்கும் எலும்புகள்

குறிப்பு: எத்மாய்டு எலும்பின் கிரிப்ரிஃபார்ம் தட்டு (ஆரஞ்சு இருபுறமும் e மற்றும் அது h இந்த ஃபோரமினா கோர்ஸ் ஆகும் y ஏற்பி செல்கள்.

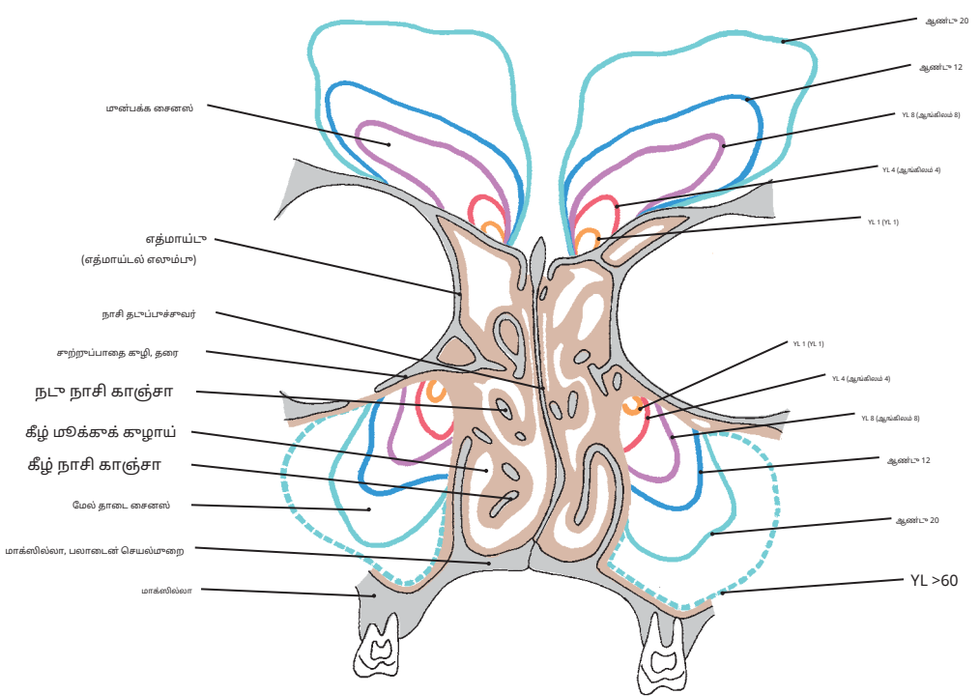

படம் 618.4 மூன்பக்க மற்றும் மேல் தாடை சைனஸ்களின் விரிவாக்கம்

குறிப்பு: மூன்பக்க சைனஸின் வளர்ச்சி வாழ்க்கையின் முதல் ஆண்டு (YL) முதல் 20 ஆம் ஆண்டு வரை குறிக்கப்படுகிறது, அதே நேரத்தில் மேக்சில்லரி சைனஸ் வாழ்க்கையின் முதல் ஆண்டு முதல் 20 ஆம் ஆண்டு வரை காட்டப்படுகிறது, பின்னர் 60 ஆம் ஆண்டு வரை காட்டப்படுகிறது.

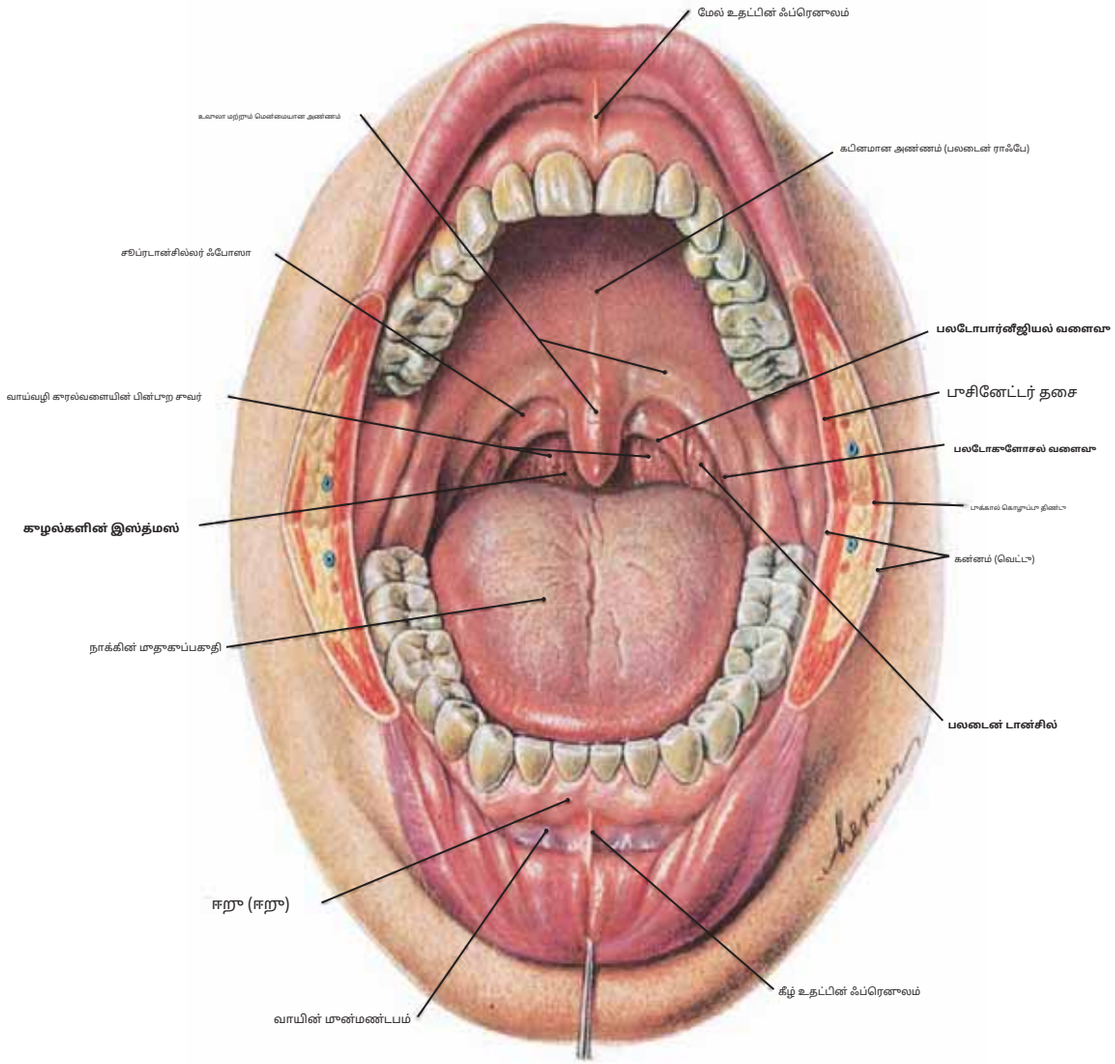

படம் 619.1 வாய்வழி குழி

குறிப்பு: (1) நிலை **அண்ணத் தசைகள்** வாய்வழி குழியின் ஒவ்வொரு பக்கத்திலும், இடையில் உள்ள ஃபோஸாக்களுக்குள் அமைந்துள்ளது. **பலாடோகுளோசல்** மற்றும் **பலடோபரின்-கீல் மடிப்புகள்** (அல்லது **வளைவுகள்**).

(2) வாய்வழி குழிக்கும் வாய்வழி குரல்வளைக்கும் இடையிலான பாதை இவ்வாறு அழைக்கப்படுகிறது **குழாய்கள்** இந்த தூளை அல்லது இஸ்த்மஸ் ஒவ்வொரு பக்கத்திலும் உள்ள பலடோக்ளோசல் வளைவுகளில் முன்புறமாகத் தொடங்குகிறது மேலும் இதுவும்

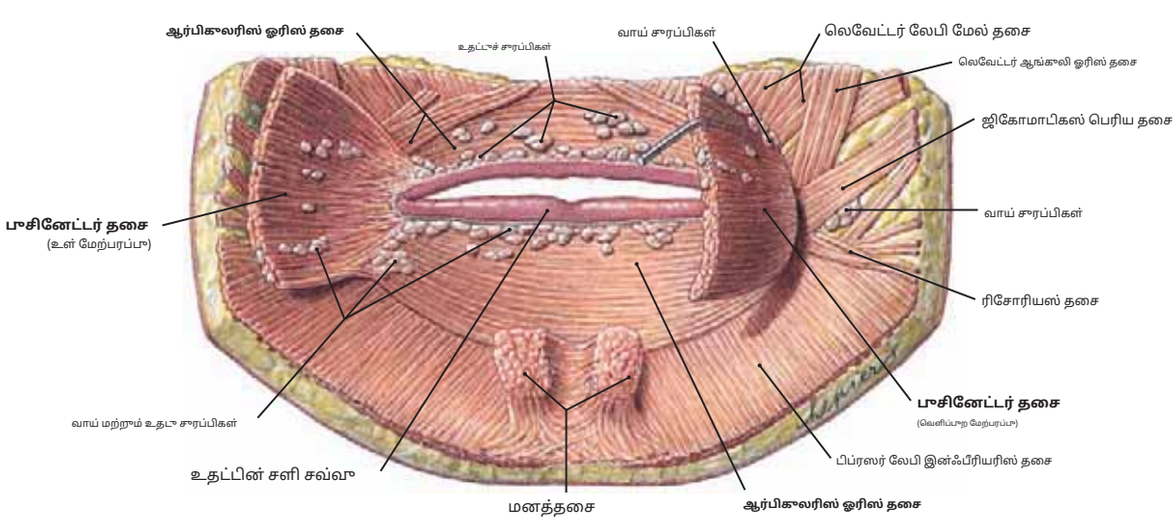

படம் 619.2 வாய்வழி குழிக்குள் இருந்து பார்க்கும் உதடுகள்

குறிப்பு: உதடுகளின் விளிம்பு, உதடு விளிம்புகளில் ஒன்றோடொன்று பின்னிப் பிணைந்திருக்கும் தசை மூட்டைகளின் அமைப்பைப் பொறுத்தது. இவற்றில் உதடுகளின் லிஃப்ட்கள் மற்றும் பிப்ரசர்கள் மற்றும் அவற்றின் கோணங்கள் ஆகியவை அடங்கும். **ஆர்பிகுலரிஸ் ஓரிஸ்** மற்றும் **பாசினேட்டர் தசைகள்**.

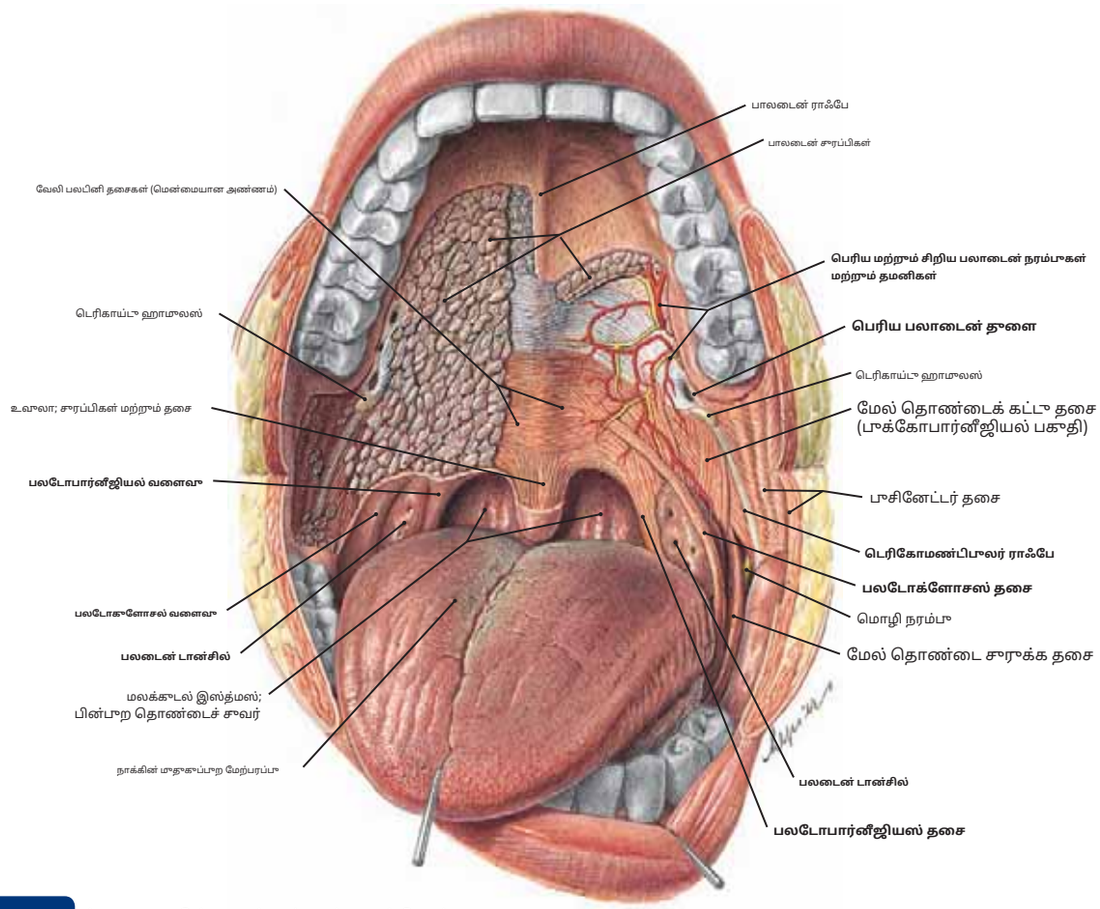

படம் 620.1 அண்ணம்: தசை மடிப்புகள் மற்றும் சுரப்பிகள்

குறிப்பு: கடினமான மற்றும் மென்மையான அண்ணத்திலிருந்து வாய்வழி சளிச்சுரப்பி அகற்றப்பட்டு, அண்ண தசைகள், நாளங்கள் மற்றும் சுரப்பிகள் வெளிப்படுகின்றன. கவனிக்கவும் **பலடோக்ளோசஸ்**மற்றும்**அரண்மனை**

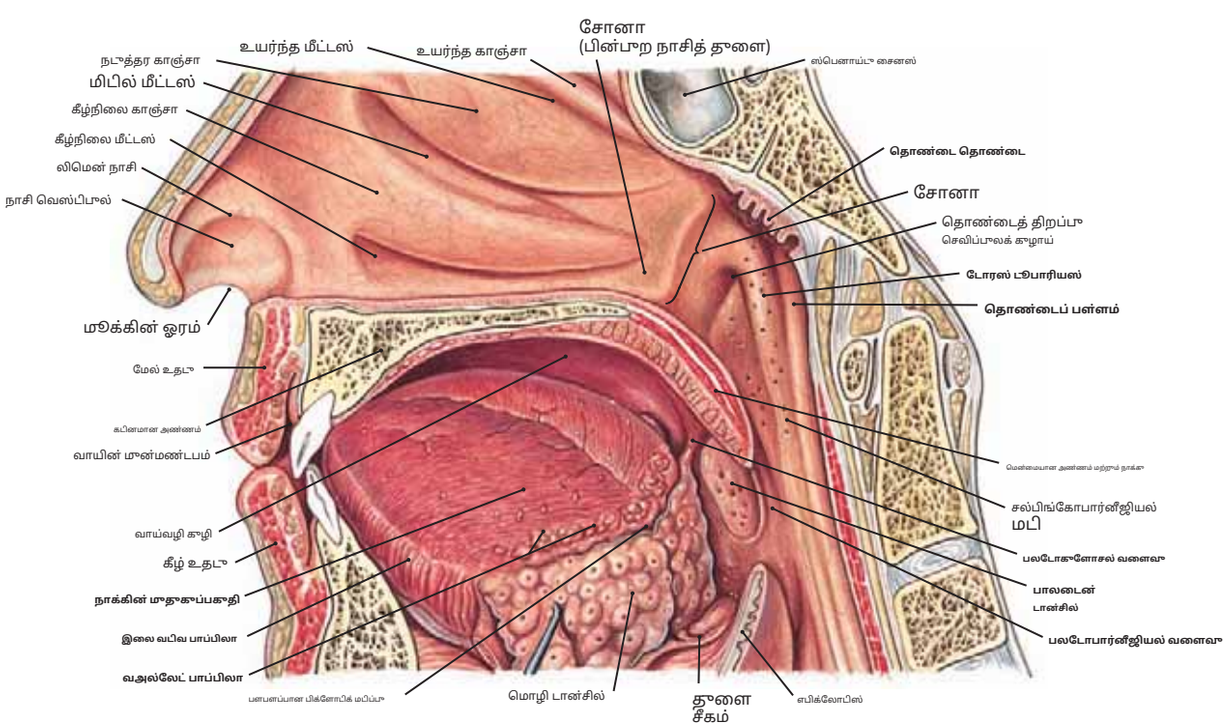

படம் 620.2 நாக்கு, பலாடைன் டான்சில் மற்றும் ஓரோபார்னக்ஸ்

குறிப்பு: (1) இந்த சாகிட்டல் பார்வையில், வலது பலடோக்ளோசல் வளைவு மற்றும் வலது பலடைன் டான்சில் ஆகியவற்றைக் காட்ட நாக்கு விலகியுள்ளது. கவனிக்கவும் பெரிய**வால்லேட் பாப்பிலா**.

(2) திறப்பு விழா**செவிப்பாலக் குழாய்**நாசோபார்னக்ஸில், அதன் பின்னால் குழாயின் குருத்தெலும்பு உயரம் உள்ளது, இது**டோரஸ் டூபாரியஸ்**. மேலும் கவனிக்கவும் **தொண்டைப்புற்றுநோய்(அடினாய்டு)**.

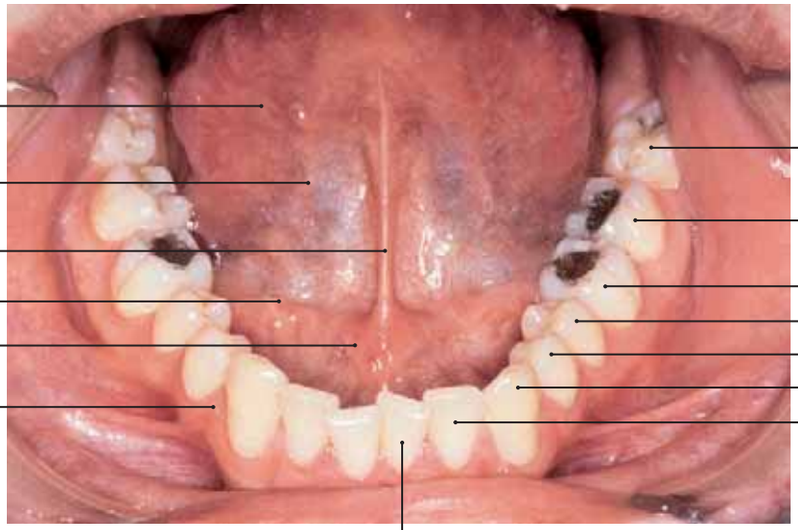

படம் 621.1 வாய்வழி குழியின் முன்புற நாக்கு சார்ந்த பகுதி

குறிப்பு: (1) வாய்வழி குழியின் தரையை உள்ளடக்கிய சளி சவ்வு நாக்கின் கீழ் மேற்பரப்பில் தொடர்ந்து நடுவில் சந்திக்கிறது. ஒரு உயர்ந்த மடிப்பாக, இது **நாக்கின் ஃப்ரெனுலம்.**

(2) தி **நாக்குக்கு அடியில் மடிப்புகள்** இவற்றுடன் திறக்கும் **நாவின் கீழ்ப்பகுதி சுரப்பிகளின் குழாய்கள்**, மற்றும் ஒவ்வொரு பக்கத்திலும் அவற்றின் முன் முனையில் ஒரு தளை உள்ளது **கீழ்த்தாடைக் குழாய்** என்று அழைத்தார் **நாவின் கீழ்ப்பகுதி.**

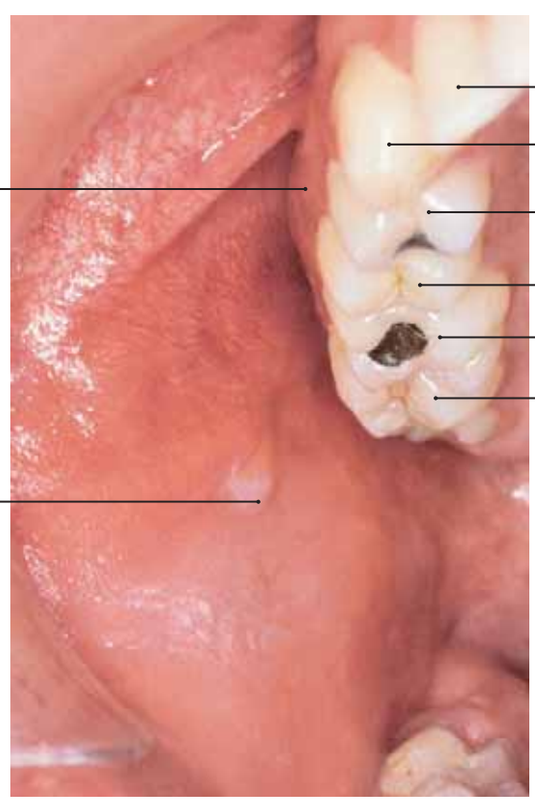

படம் 621.2 பரோடிட் குழாயின் திறப்பு

குறிப்பு: வாய்வழி குழியில் பரோடிட் குழாயின் (சில நேரங்களில் ஸ்டென்சன் குழாய் என்று அழைக்கப்படுகிறது) திறப்பு, மேல் (மேக்சில்லரி) இரண்டாவது கடைவாய்ப்பற்களுக்கு எதிரே அமைந்துள்ள பரோடிட் பாப்பிலா எனப்படும் சிறிய உயரத்தால் குறிக்கப்படுகிறது.

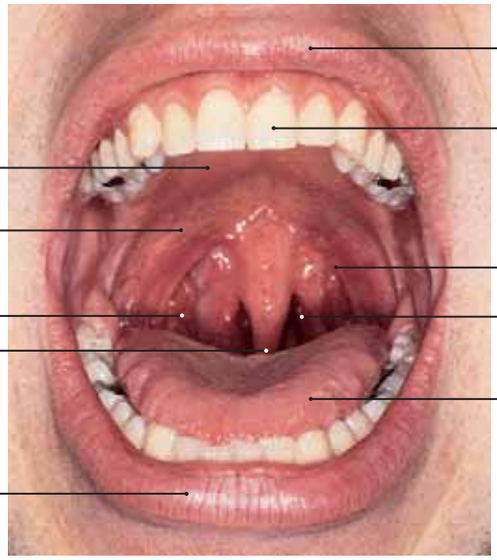

படம் 622.1 வாய்வழி கூழி; நாக்கின் அண்ணத்தின் முன்பறம் மற்றும் பின்பறம்.

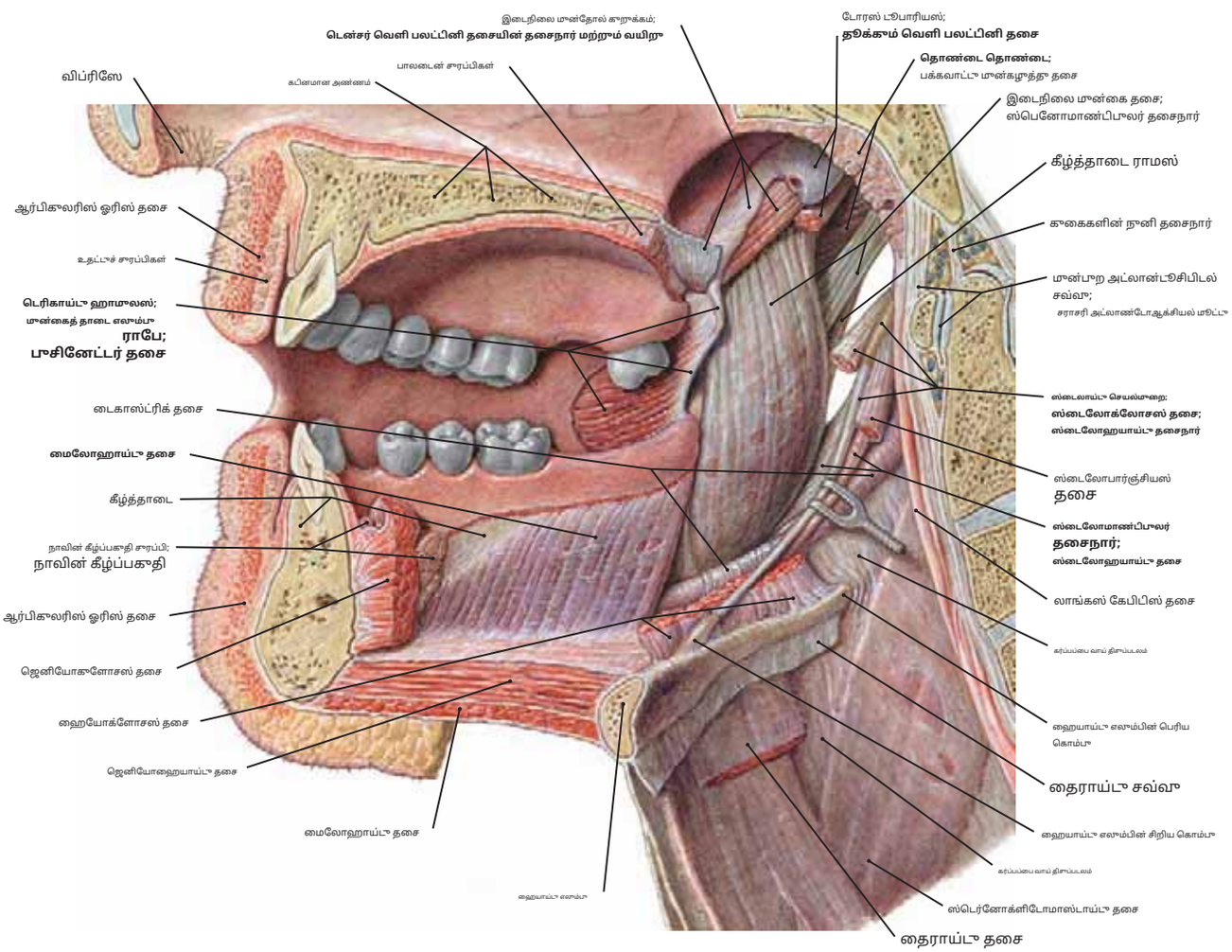

படம் 622.2 வலது வாய்வழி கூழி மற்றும் மேல் கழுத்தின் உட்பறத்தின் (தசைகள் மற்றும் தசைநார்கள்) தூணை மீடியனிலிருந்து தொடை வரையிலான பார்வை.

குறிப்பு: இந்தப் பிரித்தெடுப்பில், வாய்வழி கூழியின் வலது பாதி வெளிப்பட்டு, வாயின் தரையிலிருந்து சளி சவ்வு அகற்றப்பட்டு,**மைலோஹயாய்டு தசை**. மேலும் கவனிக்கவும்**முன்கை மண்டிபுலர் ரேப்**மற்றும்**பூசினேட்டர் தசை**.

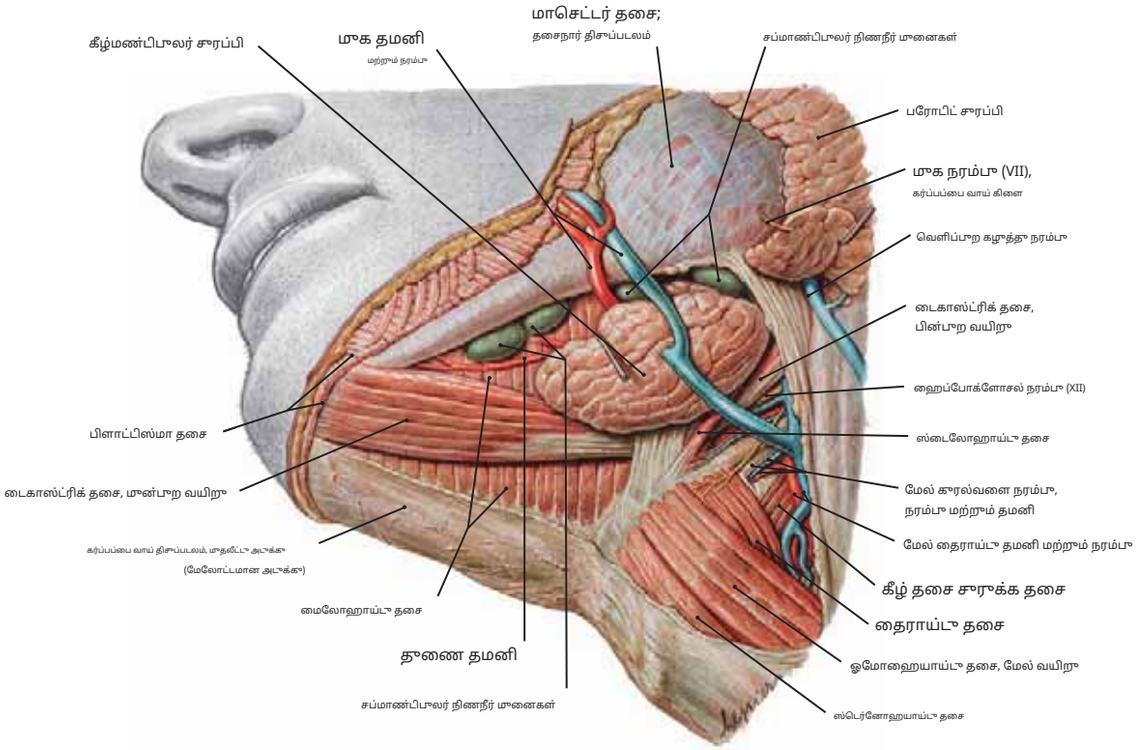

படம் 623.1 வாய்வழி குழியின் தளம்: அப்படியே உள்ளது மற்றும் மேல் கழுத்தில் உள்ள சப்மண்டிபுலர் பகுதியிலிருந்து பார்க்கப்படுகிறது.

குறிப்பு: (1) தி**கீழ்த்தாடைக்குக் கீழ்**மற்றும்**பரோடிட் சுரப்பிகள்**அவை உமிழ்நீரை உற்பத்தி செய்கின்றன, இது சுரப்பு குழாய்கள் மூலம் வாய்வழி குழிக்கு கொண்டு செல்லப்படுகிறது. (2)**கீழ்த்தாடை முக்கோணம்**டைகாஸ்ட்ரிக் தசை மற்றும் கீழ் தாடையின் முன்புற மற்றும் பின்புற வயிறுகளால் சூழப்பட்டுள்ளது.
(3) தி**மைலோஹயாய்டு தசை**வாய்வழி குழியின் தரையின் மிகப்பெரிய பகுதியை உருவாக்குகிறது. இந்த படத்தை படங்கள் 626.1 மற்றும் 626.2 உடன் ஒப்பிடுக.

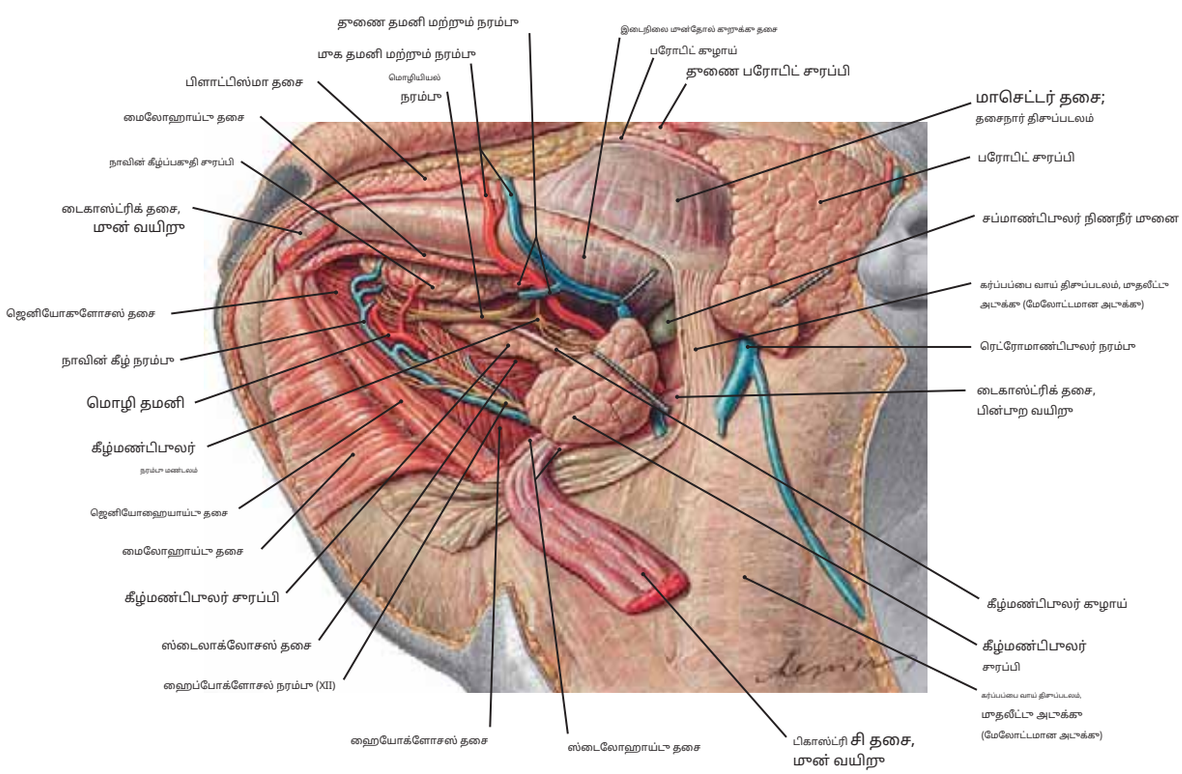

படம் 623.2 வாய்வழி குழியின் தளம்: கீழ்மண்டிபுலர் பகுதியிலிருந்து தாழ்வாக திறக்கப்பட்டுள்ளது.

குறிப்பு: (1) டைகாஸ்ட்ரிக் மற்றும் மைலோஹாய்டு தசைகளின் முன்புற வயிறு பிரதிபலிக்கப்பட்டு வெளிப்படுத்தப்பட்டுள்ளது:**நாவின் கீழ்ப்பகுதி சுரப்பி, நாவின் நரம்பு, கீழ்ப்பகுதி-இருமனை நரம்புக்கலப்பு**மற்றும்**நரம்பு நாளம், குளுக்கோஸ் நரம்பு**மற்றும்**நரம்பு,**மற்றும்**நாக்கு தமனி**.
(2) ஹைப்போக்ளோசல் நரம்பு என்பது அனைத்து நாக்கு தசைகளுக்கும் இயக்க நரம்பு ஆகும்.*தவிர*பலடோக்ளோசஸ். மொழி நரம்பு நாக்கின் முன்புற மூன்றில் இரண்டு பங்குக்கு பொதுவான உணர்வை வழங்குகிறது.
(3) மூன்று உமிழ்நீர் சுரப்பிகளும் இந்தப் படத்தில் காட்டப்பட்டுள்ளன:**பரோடிட் சுரப்பி**முகத்தின் பக்கத்தில்,**கீழ்த்தாடைச் சுரப்பி**மேல்புறப் பகுதியில், மற்றும் **நாவின் கீழ்ப்பகுதி சுரப்பி**, இது முழுமையாக வாய்வழி குழிக்குள் உள்ளது. இந்த படத்தை படங்கள் 623.1, 624.1 மற்றும் 624.2 உடன் ஒப்பிடுக.

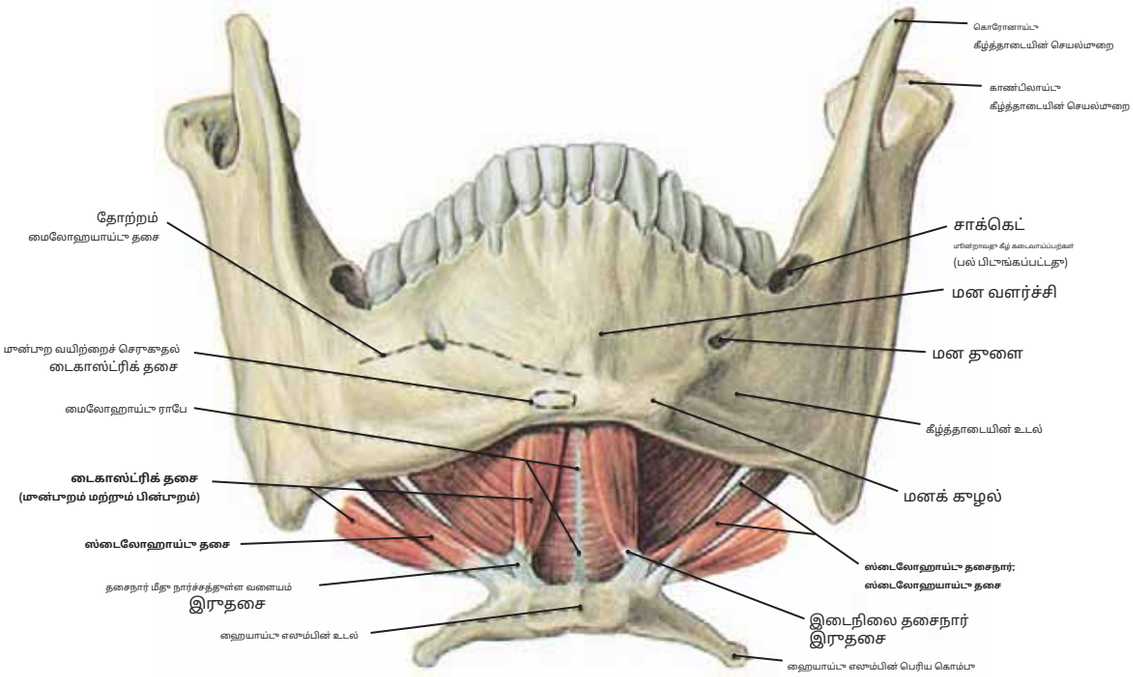

படம் 624.1 வாயின் அடிப்பகுதி மற்றும் சுப்பராஹாய்டு தசைகள் (கீழே இருந்து பார்க்கப்பட்டது)

குறிப்பு: (1) கீழ்த்தாடையில் உள் இணைப்புகள் உள்ளன**மைலோஹயாய்டு தசை**(உடைந்த கோடு) மற்றும்**டைகாஸ்ட்ரிக் தசையின் முன்புற வயிறு** (வட்டம்). இணைப்புகளைக் கவனியுங்கள்.**மைலோஹாய்டு, டைகாஸ்ட்ரிக்,**மற்றும்**ஸ்டைலோஹயாய்டு தசைகள்**மற்றும்**ஸ்டைலோஹயாய்டு தசைநார்**ஹையாய்டு எலும்பில்.

(2) டைகாஸ்ட்ரிக் தசையின் முன்புற மற்றும் பின்புற வயிற்றுப் பகுதிகளுக்கு இடையே உள்ள தசைநார், ஹையாய்டு எலும்புடன் ஒரு நார்ச்சத்து வளையத்தால் நங்கூரமிடப்பட்டுள்ளது.

(3) ஸ்டைலோஹயாய்டு தசை, மூக (அல்லது ஏழாவது) மண்டை நரம்பு மூலம் வழங்கப்படுகிறது, அதே போல் டைகாஸ்ட்ரிக் தசையின் பின்புற வயிறும் இதற்கு உதவுகிறது. ஸ்டைலோஹயாய்டு தசையின் செயல், ஹையாய்டு எலும்பை இழுத்து உயர்த்துவதாகும், இதனால் வாயின் அடிப்பகுதி நீட்டப்படுகிறது.

(4) டைகாஸ்ட்ரிக் தசையின் இரண்டு வயிறுகளும் ஹையாய்டு எலும்பை உயர்த்துகின்றன, அதே நேரத்தில் மைலோஹாய்டு தசை விழுங்கும்போது வாயின் தரையை உயர்த்துகிறது மற்றும் வாயில் நாக்கை மேல்நோக்கித் தள்ளி நாக்கை முன்னோக்கி நீட்டுகிறது.

(5) கூடுதலாக, மெல்லுதல், விழுங்குதல், உறிஞ்சுதல் மற்றும் வாயிலிருந்து காற்றை வெளியேற்றுதல் போன்றவற்றின் போது மைலோஹாய்டு தசைகள் கீழ் தாடையை அழுத்துகின்றன.

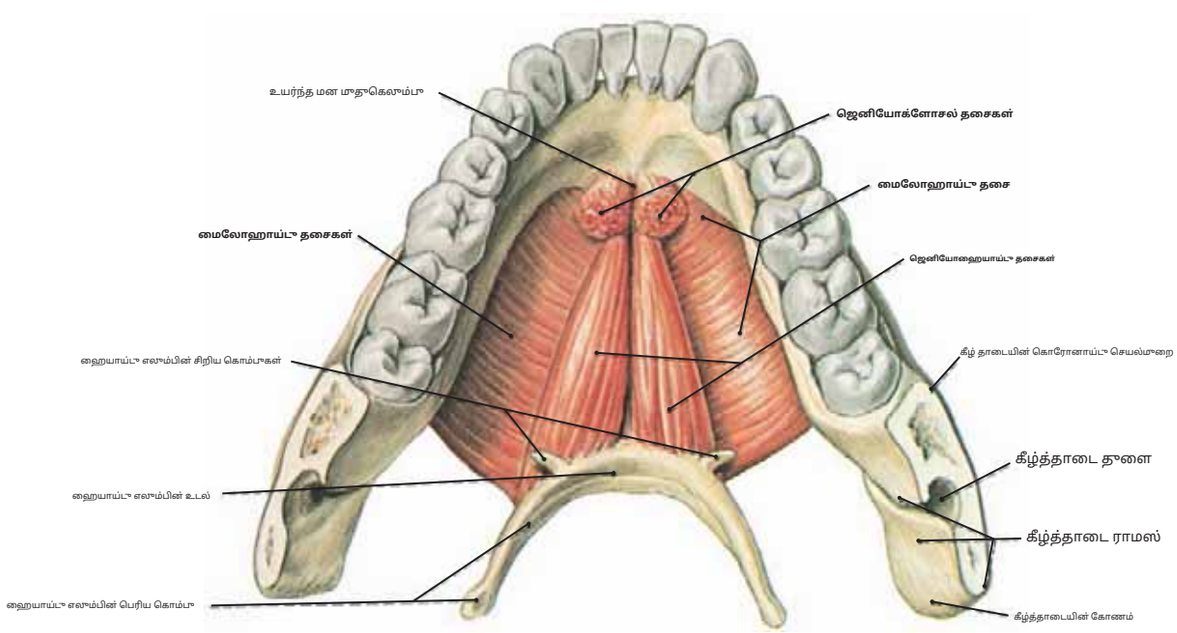

படம் 624.2 மைலோஹாய்டு மற்றும் ஜெனியோஹாய்டு தசைகள் (மேலே இருந்து பார்க்கப்பட்டது)

குறிப்பு: தி**மைலோஹயாய்டு**மற்றும்**ஜெனியோஹயாய்டு தசைகள்**வாய்வழி குழியின் தரையை உருவாக்குகிறது. மைலோஹாய்டுகள் கீழ்த்தாடையின் மைலோஹாய்டு கோடுகளில் தோன்றி, ஹையாய்டு எலும்பிலிருந்து சிம்பசிஸ் மென்டி வரை நீண்டு செல்லும் மீடியன் ரேஃபில் நுழைகின்றன. ஜெனியோகுளோசல் தசைகள் அவற்றின் தோற்றத்திற்கு அருகில் தண்டிக்கப்பட்டுள்ளன.

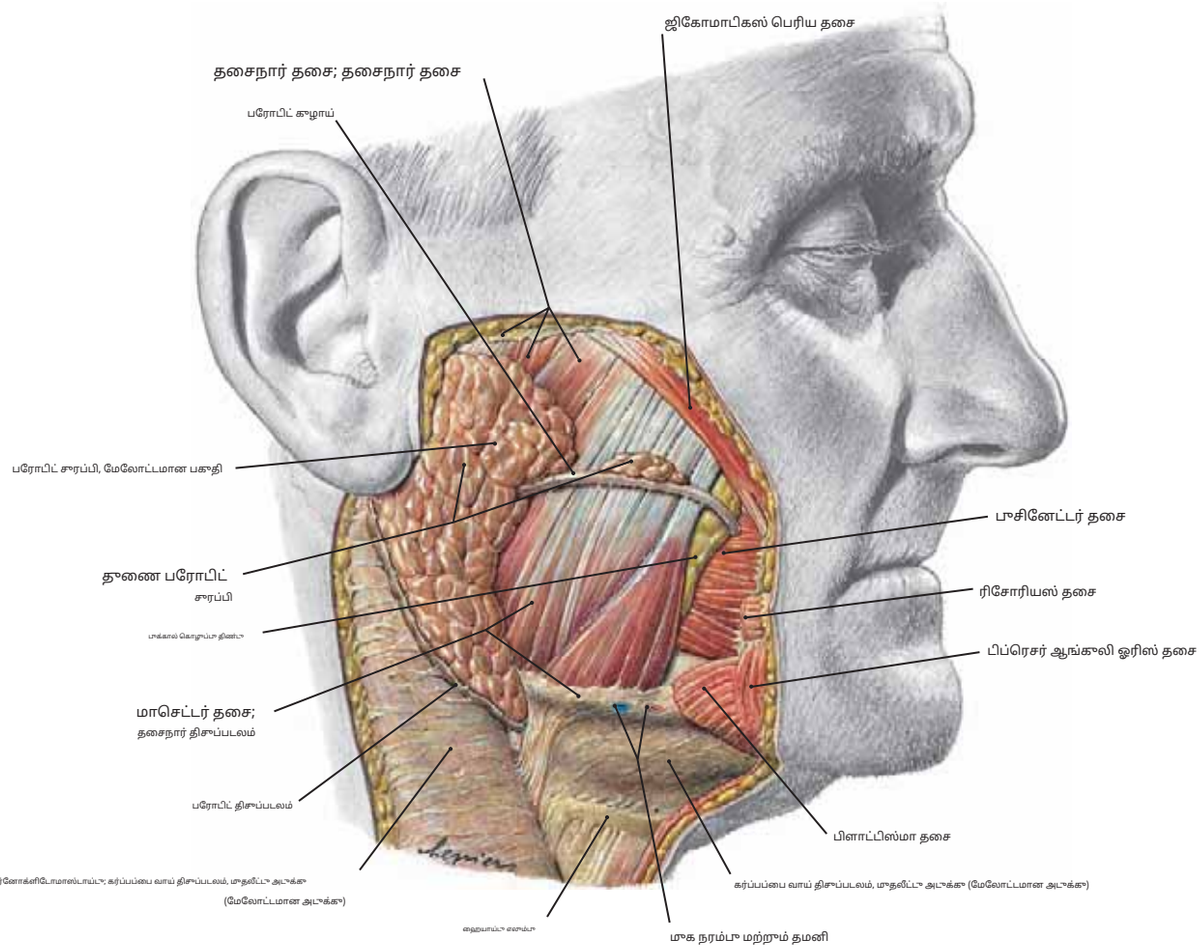

படம் 625 பரோடிட் சுரப்பியின் பக்கவாட்டுத் தோற்றம் மற்றும் பரோடிட் கழாயுடன் இணைக்கப்பட்ட தணை பரோடிட் சுரப்பி.

பரோடிட் சுரப்பி

வளர்ச்சி: கர்ப்பத்தின் ஆறாவது வாரத்தில் வாயிலிருந்து ஒரு எபிதீலியல் வளர்ச்சியாக எழுகிறது மற்றும் பின்னோக்கி வளரும் ஒரு கழாயை உருவாக்குகிறது. காது நோக்கி. கழாயின் பின்புற பகுதி சுரப்பியாக மாறும் மடல்களாக கிளைத்து, மாக நரம்பைப் பிணைக்கிறது. கழாய் அப்படியே உள்ளது.**பரோடிட் கழாய்**, இது இரண்டாவது மேல் கடைவாய்ப் பல்லுக்கு எதிரே உள்ள வாயில் திறக்கிறது.

வயதுவந்தோர் சுரப்பி: காதுக்கு முன்னால் முகத்தின் இருபுறமும் சுமார் 25 கிராம் எடையுள்ள ஒரு சீரியஸ் சுரப்பி. கீழ் தாடைக்கும் ஸ்டெர்-க்கும் இடையில் அமைந்துள்ளது. நாக்ளிடோமாஸ்டாய்டு தசை.

தமனிகள்: சுரப்பியின் பின்னால் செல்லும் வெளிப்புற கரோடிட் தமனியின் கிளைகள். நரம்புகள்:

வெளிப்புற கழுத்து நரம்புக்குள் காலியாகிறது.

பாதை:*அனுதாபம் கொண்டவர்*: போஸ்ட்காங்லியோனிக் வாசோமோட்டர் இழைகள் வெளிப்புற கரோடிட் பிளெக்ஸஸ் வழியாக மேல் கர்ப்பப்பை வாய் கேங்க்லியனில் இருந்து வருகின்றன. *பாராசிம்பேடிக்*: ப்ரீகாங்லியோனிக் சுரப்பு இயக்க இழைகளின் போக்கில்**நாக்கு நரம்பு**பின்னர்**கீழ் பெட்ரோசல் நரம்பு**க்கு**ஓடிக் கேங்க்லியன்**, அவை சினாப்ஸ் ஆகும் இடத்தில். போஸ்ட்காங்லியோனிக் இழைகள் பரோடிட் சுரப்பிக்கு செல்கின்றன**காது நரம்பு (V)**நிணநீர் வடிகால்: மேலோட்டமான மற்றும் ஆழமான பரோடிட் கணுக்கள் கர்ப்பப்பை வாய் நிணநீர் முனைகளில் பாய்கின்றன.

கீழ்மண்டிபுலர் சுரப்பி

வளர்ச்சி: கர்ப்பத்தின் ஆறாவது வாரத்தில் நாக்குக்கும் கீழ் தாடைக்கும் இடையிலான பள்ளத்தில் உள்ள ஒரு எபிதீலியல் முகட்டில் இருந்து எழுகிறது. வால் எலும்பு முகட்டின் முனை ஏராளமான கிளைகளை உருவாக்குகிறது, அவை தாடையின் கீழ் தாடையின் கீழ் பின்னோக்கி மற்றும் வயிற்றுப் பகுதிக்கு கீழே சுரப்பி லோபுல்களாக நீண்டுள்ளன. சுரப்பியின் ஆழமான பகுதியுடன் இணைக்கப்பட்ட முக்கிய தண்டு,**கீழ்த்தாடைக் கழாய்**.

வயதுவந்த சுரப்பி: ஒவ்வொரு பக்கத்திலும் சுமார் 8 கிராம் எடையுள்ள சீரம்முகஸ் சுரப்பி.**மேலோட்டமான பகுதி**ஒரு வால்நட் அளவு மற்றும் டைகாஸ்ட்ரிக் முக்கோணத்தில் அமைந்துள்ளது. மேல் கழுத்தின்.**ஆழமான பகுதி**மைலோஹையாய்டு தசைக்கு மேலே வாய்வழி கழிக்குள் நீண்டுள்ளது.**கீழ்த்தாடைக் கழாய்**ஆழமான பகுதியிலிருந்து முன்னோக்கி நீண்டு, திறக்கிறது**நாவின் கீழ்ப்பகுதி**நாக்கின் கீழே உள்ள ஃப்ரெனுலத்தின் பக்கத்தில். தமனிகள்: நாக்கின் தணை கிளைகள்**முக தமனி**கழுத்திலும் கழுத்திலும்**நாக்கு தமனி**வாய்வழி கழியில். நரம்புகள்: முக மற்றும் நாக்கு நரம்புகளில் வடிகட்டவும், பின்னர் உள்ளே செல்லவும்.**உட்புற கழுத்து நரம்பு**.

பாதை:*அனுதாபம்*:போஸ்ட்காங்லியோனிக் வாசோமோட்டர் இழைகள் வெளிப்புற கரோடிட் பிளெக்ஸஸ் வழியாக மேல் கர்ப்பப்பை வாய் கேங்க்லியனில் இருந்து வருகின்றன. *பாராசிம்பேடிக்*:ப்ரீகாங்லியோனிக் ஃபைபர்ஸ் கோர்ஸ் இன்**இடைநிலை நரம்பு**ஒரு பகுதியாக**முக நரம்பு**. அவர்கள் பயணம் செய்கிறார்கள்**கீழ்த்தாடை நரம்பு** மூலம் **கோர்டா டிம்பானி நரம்பு**பின்னர்**நாக்கு நரம்பு**. கேங்க்லியனில் இருந்து போஸ்ட்கேங்க்லியோனிக் இழைகள்**நேரடியாக பாடநெறி**சுரப்பிக்கு. நிணநீர் வடிகால்: கீழ்மண்டிபுலர் முனைகளுக்குள் சென்று பின்னர் மேல் மற்றும் கீழ் ஆழமான கர்ப்பப்பை வாய் முனைகளுக்குள்.

படம் 626.1 கீழ்மண்டிபுலர் மற்றும் கீழ்நாக்கு சுரப்பிகள்

குறிப்பு: (1) நாக்கை அகற்றி, ஜெனியோகுளோசஸ் மற்றும் ஜெனியோஹயாய்டு தசைகளுடன் வெட்டப்படும்போது, கீழ்த்தாடை மற்றும் கீழ்த்தாடை சுரப்பிகள் வெளிப்படும், மேலும் கீழ்த்தாடையின் உள் அம்சத்துடனான அவற்றின் உறவு நிரூபிக்கப்படுகிறது.

(2) சப்மாண்டிபுலர் குழாய் சுமார் 5 செ.மீ அளவு கொண்டது மற்றும் சப்ளிங்குவல் சுரப்பிக்கும் ஜெனியோகுளோசஸ் தசைக்கும் (வெட்டு) இடையில் முன்புறமாகச் செல்கிறது. இது வாயின் அடிப்பகுதியில் சப்ளிங்குவல் கார்னக்கிளில் திறக்கிறது.

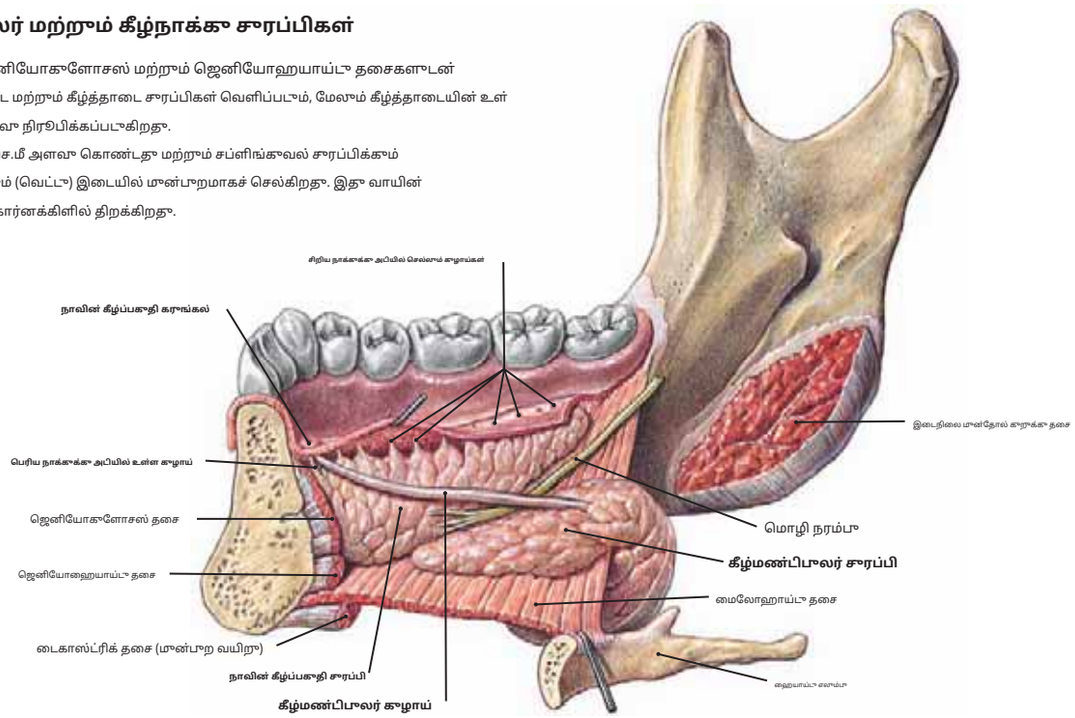

தூண்டு சுரப்பி

வளர்ச்சி: கர்ப்பகாலத்தின் எட்டாவது வாரத்தில் கீழ் தாடைக்கும் நாக்கிற்கும் இடையிலான பள்ளத்தில் எபிதீலியல் மொட்டுகளின் தொடராகத் தோன்றும். கீழ்த்தாடை முன்பகுதிக்கு சற்று பக்கவாட்டில் அமைந்துள்ளது. மொட்டுகள் பெரிதாகி, முன்புறத்தில் உள்ள சில மொட்டுகள் இணைந்து கீழ்த்தாடை குழாய்க்கு அருகில் திறக்கும் ஒரு குழாயை உருவாக்குகின்றன. மீதமுள்ள மொட்டுகள் கீழ்த்தாடை மடிப்புக்கு மேலே உள்ள வாயின் தரையில் தனித்தனி குழாய்களால் (8–10) திறக்கப்படுகின்றன.

வயதுவந்த சுரப்பி: ஒவ்வொரு பக்கத்திலும் ஒரு சீரம்மூக்கஸ் சுரப்பி (30% சீரியஸ், 70% சளி) சுமார் 4 கிராம் எடையுள்ளதாக இருக்கும். இது கறுகியதாகவும் தட்டையாகவும் ஆழமாக அமைந்துள்ளது. வாயின் அடிப்பகுதியில் உள்ள சளி சவ்வு. அதன் குழாய்கள் (10–20) சப்ளிங்குவல் மடிப்பின் மேற்பரப்பில் ஒரு கோட்டில் திறக்கின்றன. பல முன்புற குழாய்கள் இணைந்து பிரதான சப்ளிங்குவல் குழாயை உருவாக்குகின்றன. இது சப்மாண்டிபுலர் குழாயின் கார்னக்கிள் அருகே திறக்கிறது.

தமனிகள்:**தூண்டு மொழி கிளை**இன்**நாக்கு தமனி**, இது உடன் அனஸ்டோமோஸ் செய்கிறது**தூண்டுப் பிரிவு**இன்**முக தமனி**நரம்புகள்: நாக்கு நரம்புக்குள் வடிகட்டவும், பின்னர் உட்புற கழுத்து நரம்புக்குள் வடிகட்டவும்.

பூதமை: கீழ்மண்டிபுலர் சுரப்பியைப் போலவே.

நிணநீர் வடிகால்: மேலோட்டமான மற்றும் ஆழமான கீழ்மண்டிபுலர் முனைகள் மற்றும் பின்னர் ஆழமான கர்ப்பப்பை வாய் முனைகளுக்குள்.

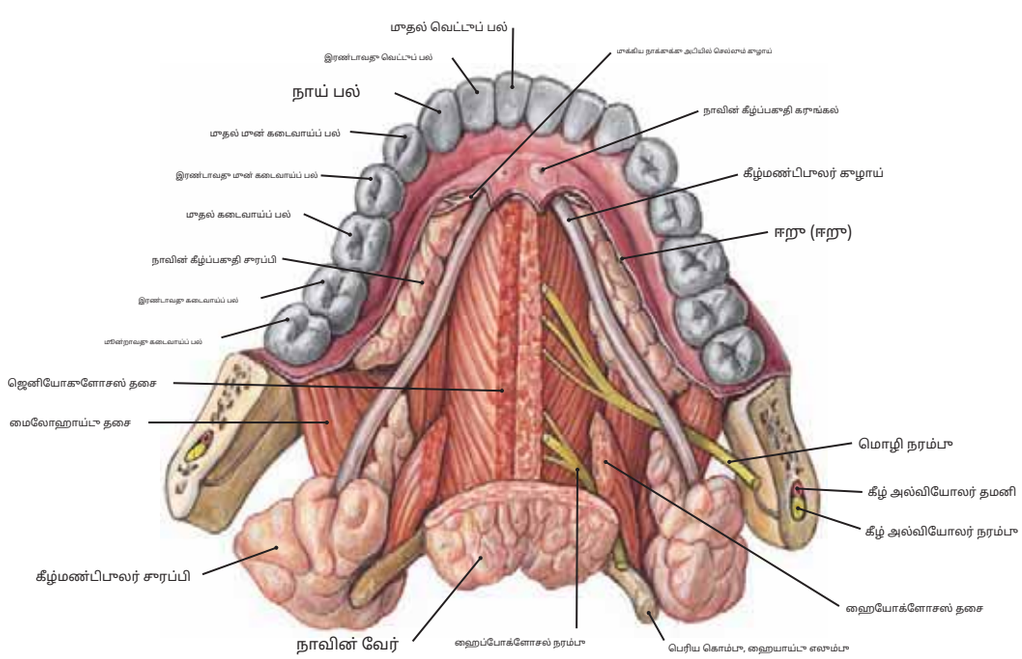

படம் 626.2 வாய்வழி குழியின் தரையில் உமிழ்நீர் சுரப்பிகள் (மேலே இருந்து பார்க்கப்பட்டது)

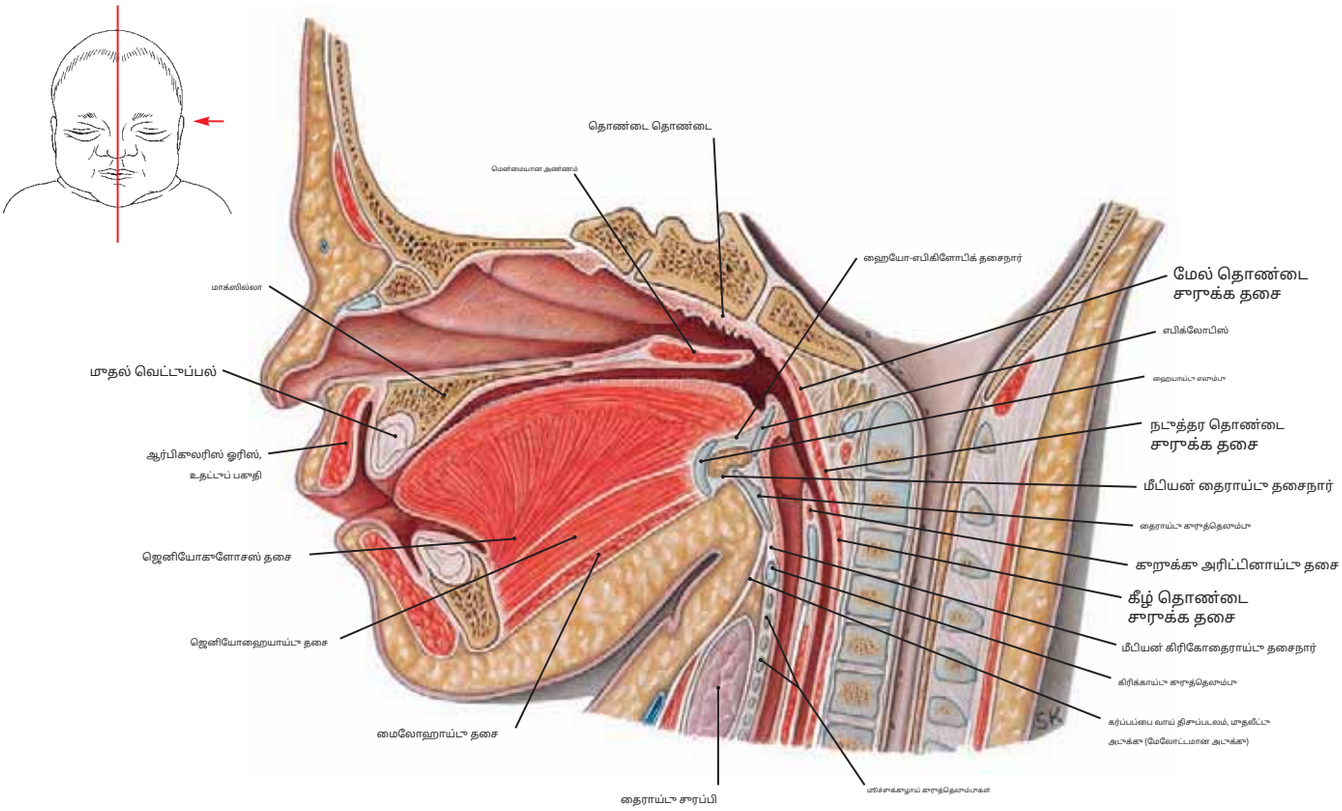

படம் 627.1 **பாதிதாகப் பிறந்த குழந்தையின் தலை வழியாக சராசரி பிரிவு**

குறிப்பு: (1) நாக்கின் நடுப்பகுதி பகுதி மற்றும் அதன் அபிப்படை தசைகள், ஜெனியோஹையாய்டு மற்றும் மைலோஹையாய்டு. (2) பாதிதாகப் பிறந்த குழந்தையின் குரல்வளை பெரியவரை விட கணிசமாக உயரமாக இருக்கும்.
(3) ஜெனியோகுளோசஸ் தசை இந்தப் படத்திலும் படம் 627.2 இல் காட்டப்பட்டுள்ளது.

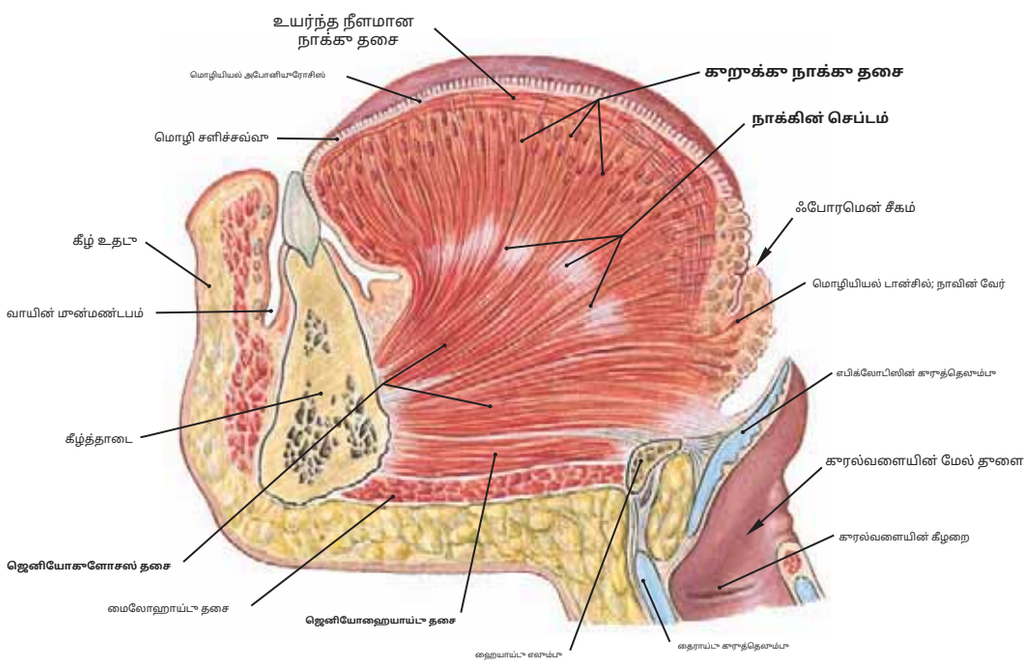

படம் 627.2 **ஜெனியோகுளோசஸ் மற்றும் நாக்கின் உள்ளார்ந்த தசைகள்**

குறிப்பு: (1) இந்த மிட்சாகிட்டல் பிரிவில் நாக்கின் மீடியன் ஃபைப்ரஸ் செப்டம் மற்றும் **உள்ளார்ந்த** நாக்கு தசை, இதில் அடங்கும் நாக்கின் நீளமான, குறுக்கு மற்றும் செங்குத்து தசைகள்.

(2) தி **ஜெனியோகுளோசஸ்** நாக்கின் தசையின் பெரும்பகுதியை உருவாக்குகிறது, மேலும் அதன் இழைகள் ஜீனியோஹையாய்டு தசையின் தோற்றத்திற்கு சற்று மேலே, கீழ் தாடையின் உள் மேற்பரப்பில் உள்ள மன மூதுகெலும்புகளின் (ஜீனியல் பியூபர்கிள்ஸ்) மேல் பகுதியிலிருந்து விசிறி போன்ற முறையில் பின்னோக்கி மற்றும் மேல்நோக்கி பரவுகின்றன.

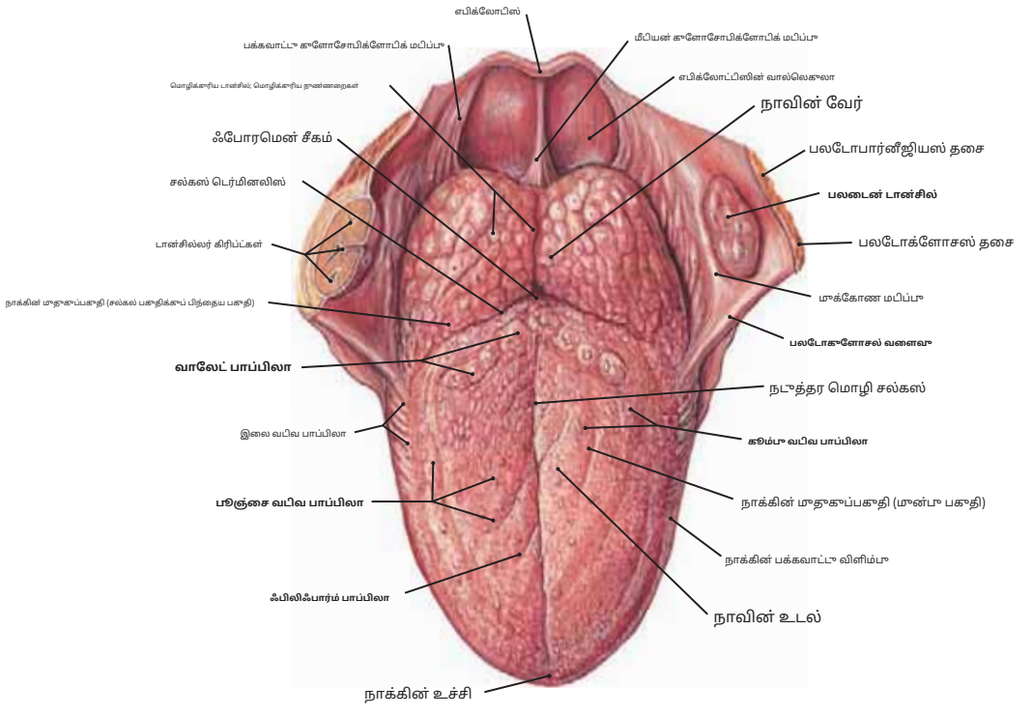

படம் 628.1 நாவின் மதுகுப்பறு மேற்பரப்பு

குறிப்பு: (1) நாக்கின் பின்பறும் பாப்பிலா எனப்படும் ஏராளமான உயரங்களால் குறிக்கப்படுகிறது. இவை சிறப்பு ஏற்பிகளுக்கான இருப்பிட தளங்களாகச் செயல்படுகின்றன.

உணர்வு **சுவை** பெரிய விண்மீன்களின் தலைகீழ் V- வடிவக் கழுவைக் கவனியுங்கள். **வால்லேட் பாப்பிலா**.

(2) தி **பூஞ்சை வடிவ பாப்பிலாக்கள்** நாக்கின் பக்கவாட்டுப் பகுதிகளிலும், நுனிப் பகுதியிலும் முக்கியமாகக் காணப்படுகின்றன. இவை பெரியவை, வட்டமானவை மற்றும் அடர் சிவப்பு நிறத்தில் இருக்கும்.

(3) தி **இழை வடிவ** (கூம்பு வடிவ) **பாப்பிலா** இவை சிறியவை மற்றும் வால்லேட் பாப்பிலாவுக்கு இணையாக வரிசையாக அமைக்கப்பட்டிருக்கும்.

(4) இணையான செங்குத்து மடிப்புகள் (சுமார் ஐந்து எண்ணிக்கையில்) என்று அழைக்கப்படுகின்றன **இலை வடிவ பாப்பிலா** நாக்கின் பக்கவாட்டு எல்லையில், பலடோக்ளோசல் வளைவுக்கு சற்று முன்பறம். இவை சுவை ஏற்பிகளால் பதிக்கப்பட்டுள்ளன.

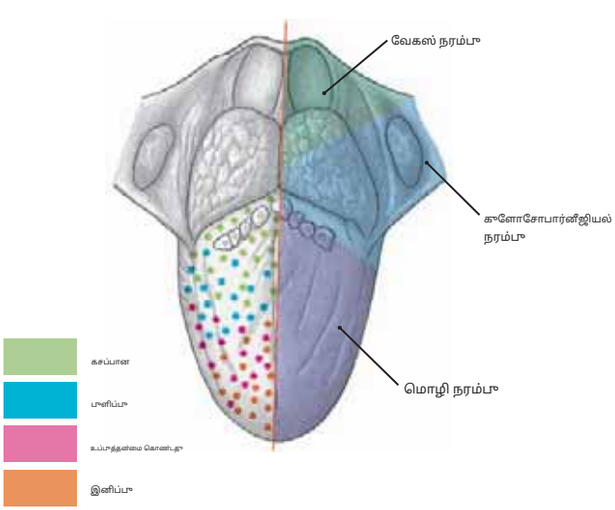

படம் 628.2 சுவையின் உள்வாங்கல் மற்றும் இருப்பிடம்

நாவின் மதுகில் உள்ள குணங்கள்

குறிப்பு: வலதுபறம்: கண்டுபிடிப்பு பாலங்கள் மூலம் **மொழி, நாக்கு சார்ந்த** மற்றும் **வேகஸ் நரம்புகள்** இடதுபறம்: அடிப்படை சுவைகளுக்கான ஏற்பிகள் **உப்பு** மற்றும் **இனிப்பு** அவற்றுக்கு முன்பறமாக கொத்தாக உள்ளன **கசப்பான** மற்றும் **புளிப்பு**.

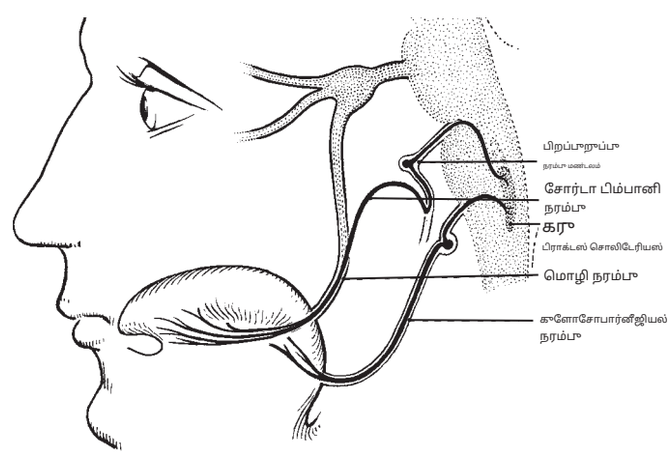

படம் 628.3 ரசனைக்கான முக்கிய பாதைகள்

குறிப்பு: (1) சுவைக்கான இரண்டு முக்கிய பாதைகள் **மொழி சார்ந்த நரம்பு** க்கு **கோர்டா டிம்பானி நரம்பு** நாக்கின் முன் மூன்றில் இரண்டு பங்கு மற்றும் **நாக்கு நரம்பு** நாக்கின் பின்பறு மூன்றில் ஒரு பங்குக்கு.

(2) இரண்டு குறைவான பாதைகள் (காட்டப்படவில்லை):

(அ) எபிக்ளோட்டிஸிலிருந்து **உள் குரல்வளை கிளை** இன் **வேகஸ்**.

(ஆ) அண்ணத்திலிருந்து **அண்ண நரம்புகள்** மற்றும் **முன்தோல் குறுக்கு கால்வாயின் நரம்பு** க்கு **பெரிய பெட்ரோசல் நரம்பு** பின்னர் **நரம்பு இடைநிலைப் பகுதி** இன் **முக நரம்பு.**

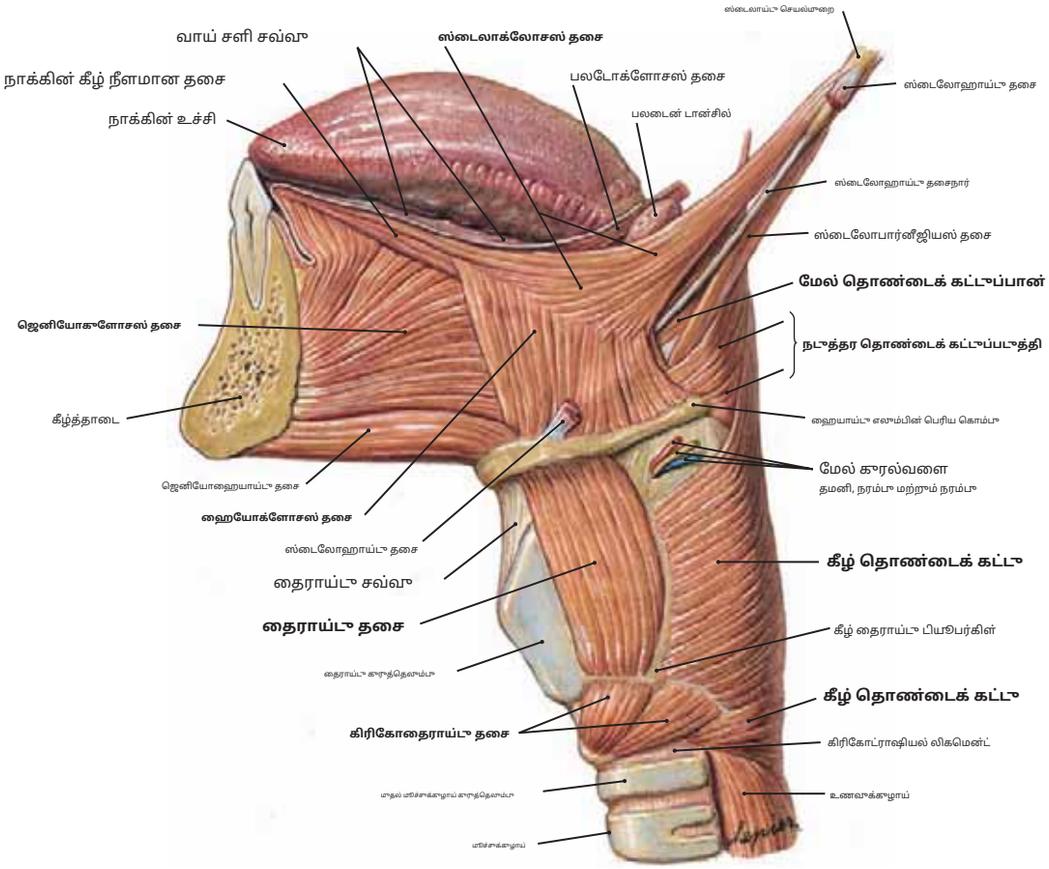

படம் 629.1 வெளிப்புற நாக்கு தசைகள்; வெளிப்புற குரல்வளை மற்றும் குரல்வளை (பக்கவாட்டு பார்வை 1)

குறிப்பு: நாக்கு ஹையாய்டு எலும்பு, கீழ் தாடை, ஸ்டைலாய்டு செயல்முறை, மென்மையான அண்ணம் மற்றும் தொண்டைச் சுவர் ஆகியவற்றுடன் இணைக்கப்பட்டுள்ளது.

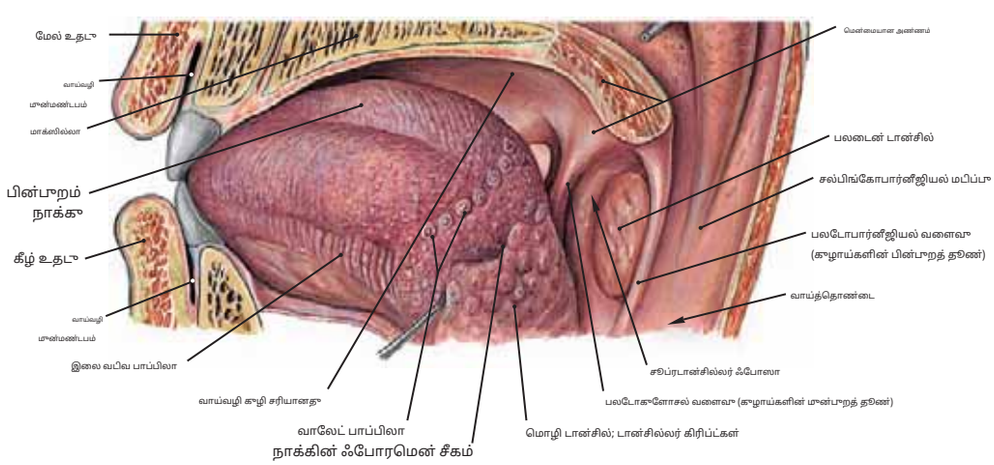

படம் 629.2 வாய்வழி குழி, வாய்வழி குரல்வளை மற்றும் நாக்கின் தூணை மறுத்துவப் பிரிவு

குறிப்பு: (1) நாக்கின் பின்புற மூன்றில் ஒரு பகுதியை உள்ளடக்கிய நாக்கு டான்சில். முன்புற டான்சில்களுக்கு இடையில் ஒரு கோட்டில் அமைந்துள்ள வால்லேட் பாப்பிலாவையும் கவனியுங்கள். நாக்கின் மூன்றில் இரண்டு பங்கு மற்றும் பின்புற மூன்றாவது.

(2) பலடோகுளோசல் மற்றும் பலடோபார்னீஜியல் மடிப்புகளுக்கு இடையில் அமைந்துள்ள டான்சில்லர் படுக்கையில் உள்ள பலடைன் டான்சில்.

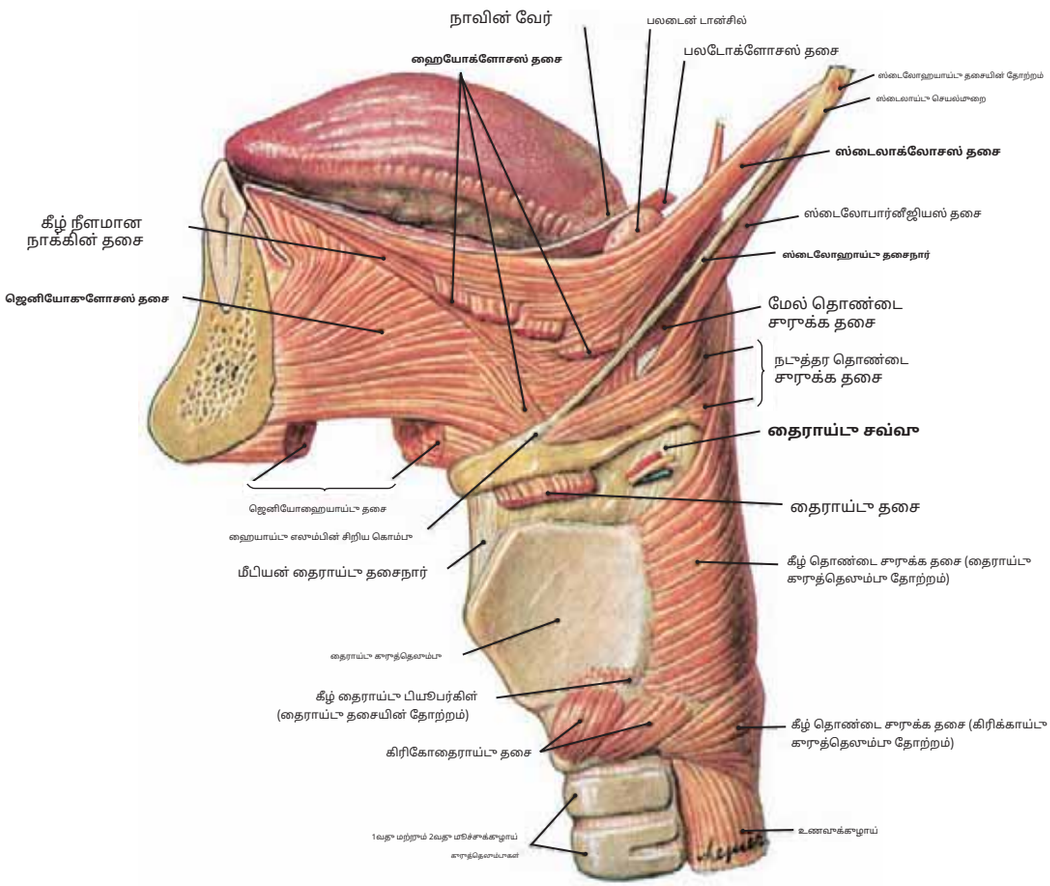

படம் 630.1 வெளிப்புற நாக்கு தசைகள்; வெளிப்புற குரல்வளை மற்றும் குரல்வளை (பக்கவாட்டு பார்வை 2)

குறிப்பு: (1) இந்தப் பிரித்தெடுப்பில், ஹையோக்ளோசஸ் தசை அகற்றப்பட்டு, அதன் இணைப்புகளை வெளிப்படுத்துகிறது.**ஸ்டைலோஹையாய்டு தசைநார்**மற்றும்**நடுத்தர தொண்டைக் கட்டுத் தசை**ஹையாய்டு எலும்பின் வழியாக. ஜெனியோஹையாய்டு தசை வெட்டப்பட்டு தைராய்டு எலும்பு**தசை நீக்கப்பட்டது.**

(2) ஸ்டைலோக்ளோசஸின் இழைகளின் கலவை, ஹையோக்லோ

(3) ஊடுருவல்**தைராய்டு சவ்வு**

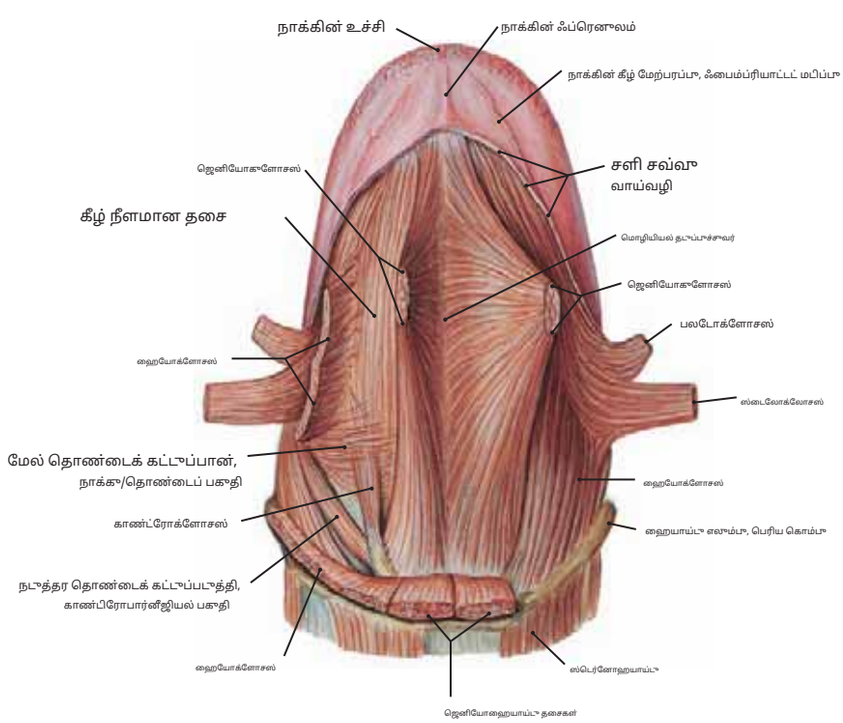

படம் 630.2 நாக்கின் தசைகளின் வென்ட்ரல் பார்வை

குறிப்பு: பெரிய ஜெனியோகுளோசஸ் தசை கீழ்த்தாடையிலிருந்து பிரிக்கப்பட்டு, ஹையாய்டு எலும்பில் அதன் தோற்றத்திலிருந்து நாக்கின் பக்கவாட்டில் செருகப்படும் ஹையோகுளோசஸ் தசை. பலடோகுளோசஸ் மற்றும் ஸ்டைலோகுளோசஸ் தசைகளின் செருகல்களையும் கவனியுங்கள்.

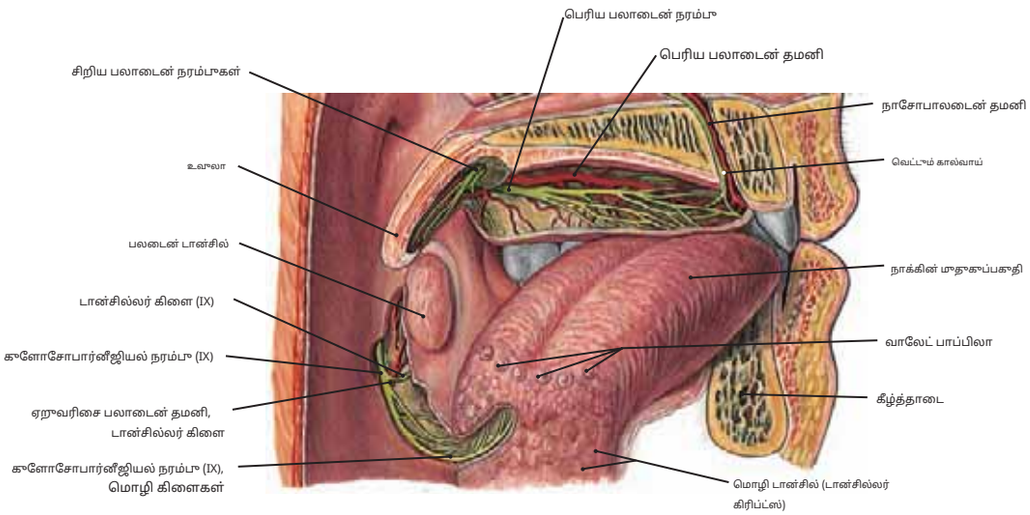

படம் 631.1 **பின்பாற நாக்கு மற்றும் அண்ணத்தின் நரம்புகள் மற்றும் தமனிகள்**

குறிப்பு: (1) தி**நாக்கு நரம்பு**நாவின் பின்பாற மூன்றில் ஒரு பகுதிக்கு பொதுவான உணர்வு மற்றும் சிறப்பு சுவை உணர்வு இரண்டையும் வழங்குகிறது. (2) தி**பெரிய அண்ணத் தமனி**மற்றும்**நரம்பு**வாய்வழி குழியின் மேற்கூரையில் உள்ள அண்ணத்தை வழங்குதல் மற்றும்**ஏறுவரிசையில்**தொண்டை தமனி, ஓரோபார்னெக்ஸில் அமைந்துள்ள பலட்டீன் டான்சிலை வழங்கும் பல நாளங்களில் ஒன்றாகும்.

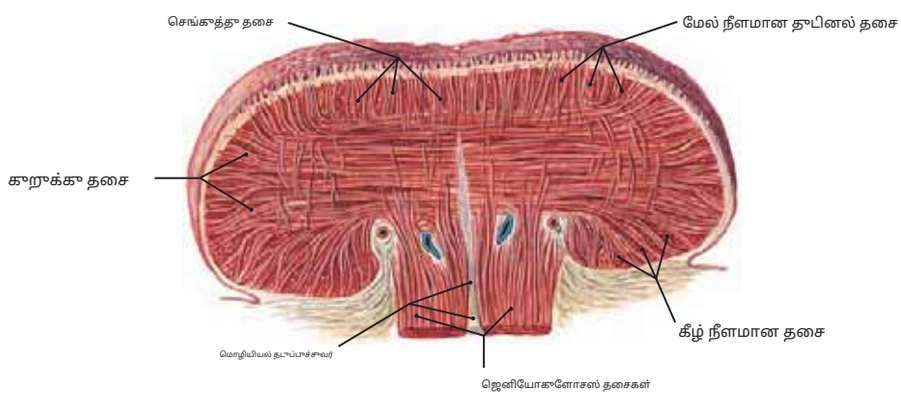

படம் 631.2 **நாக்கின் நடுப்பகுதி வழியாக குறுக்குப் பிரிவு (முன்பாறக் காட்சி)**

குறிப்பு: உள்ளார்ந்த நாக்கு தசைகளின் குறுக்கு மற்றும் செங்குத்து இழைகளை ஒரு குறுக்குவெட்டுப் பகுதியில் சிறப்பாகக் காணலாம். இருப்பினும், மேல் மற்றும் கீழ் வெட்டப்பட்ட நீளமான இழைகளைக் கவனியுங்கள்.

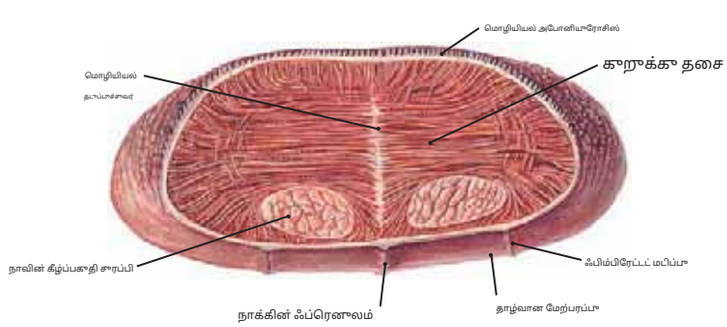

படம் 631.3 **நாவின் நுனி வழியாக குறுக்குப் பிரிவு**

குறிப்பு: நாக்கின் முன்பாறப் பகுதிக்கு ஆழமாக உள்ள தூணை நாக்கு சுரப்பிகள்.

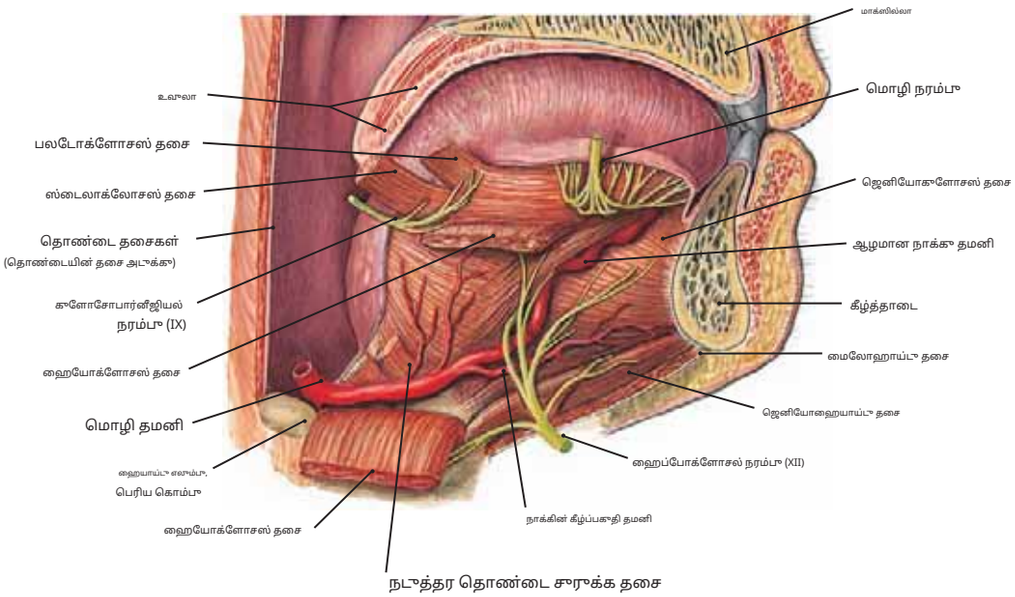

படம் 632 நாக்கு மற்றும் அதன் நரம்புகள் மற்றும் தமனி விநியோகத்தைக் காட்டும் திறந்த வாய்வழி குழி

குறிப்பு: (1) நீளமான மற்றும் இடைநிலைப் பாதை**நாக்கு தமனி**. மேலும் கவனிக்கவும்**மொழி, நாக்கு சார்ந்த,**மற்றும்**வாய்மூட்டு நரம்புகள்**(2) தி**வாய்மூட்டு நரம்பு** ஜெனியோகுளோசஸ், ஹையோகுளோசஸ் மற்றும் ஸ்டைலோகுளோசஸ் தசைகள் மற்றும் நாக்கின் அனைத்து உள்ளார்ந்த தசைகளையும் வழங்குகிறது.

(3) தி**நாக்கு நரம்பு**நாக்கின் முன்பாற மூன்றில் இரண்டு பங்குக்கு (பொது உணர்வு மற்றும் சுவை இரண்டும்) உணர்வு ரீதியானது, பிந்தையது மூலம்**கோர்டா டிம்பானி** நரம்பு இழைகள்), அதே நேரத்தில்**நாக்கு நரம்பு**நாக்கின் பின்பாற மூன்றில் ஒரு பகுதியை (பொது உணர்வு மற்றும் சுவை இரண்டையும்) வழங்குகிறது.

(4) தி**ஜெனியோஹையாய்டு தசை**கீழ்த்தாடையின் மன முதுகெலும்பிலிருந்து (சிம்பசிஸ் மென்டிக்கு பின்புறம்) ஹையாய்டு எலும்பின் முன்பாற மேற்பரப்பு வரை நீண்டுள்ளது.

(5) தி**hyoglossus தசை**மொழி தமனியின் முன்னோக்கிப் பாதையைக் காண்பிப்பதற்காக தூண்டிக்கப்பட்டுள்ளது.

நாவின் வெளிப்புற தசைகள்

தசை	தோற்றம்	செருகல்	உள்நோக்கம்	செயல்
ஜெனியோகுளோசஸ்	கீழ்த்தாடையின் மன முதுகெலும்பின் மேல் பகுதி	நாக்கின் வயிற்றுப் பகுதியில் விசிறி போன்ற முறையில்; ஹையாய்டு எலும்பின் உடலின் முன்பாற மேற்பரப்பு.	ஹைப்போக்ளோசல் நரம்பு	நாக்கை முன்னோக்கி இழுத்து, நாக்கின் நுனியை நீட்டுகிறது.
ஹையோக்ளோசஸ்	ஹையாய்டு எலும்பின் பெரிய கொம்பின் முழு நீளம் மற்றும் ஹையாய்டு எலும்பின் உடலின் பக்கவாட்டு பகுதி	நாக்கின் பக்கவாட்டில்	ஹைப்போக்ளோசல் நரம்பு	நாக்கை அழுத்துகிறது
ஸ்டைலோக்லோசஸ்	டெம்போரல் எலும்பின் ஸ்டைலாய்டு செயல்முறை மற்றும் ஸ்டைலோஹயாய்டு தசைநார்	நாக்கின் பக்கவாட்டு மற்றும் கீழ்ப்பகுதி	ஹைப்போக்ளோசல் நரம்பு	நாக்கை மேல்நோக்கியும் பின்னோக்கியும் இழுக்கிறது.
பலடோக்ளோசஸ்	பலாடைன் அப்போனியூரோசிஸின் வாய்வழி மேற்பரப்பு	நாக்கின் பக்கவாட்டு மற்றும் பின்பாறம்	தொண்டைக் கிளை வேகஸ் நரம்பு (துணை நரம்பின் மண்டை ஓடு பகுதியில் உள்ள மூளையிலிருந்து இழைகள் வெளிப்படுகின்றன [அதாவது, XI வழியாக X])	நாக்கின் பின்பாற பகுதியை உயர்த்துகிறது.

கூடுதலாக, நாக்கில் நீளமான, குறுக்குவெட்டு மற்றும் செங்குத்து தசைகள் உள்ளன, அவற்றின் இழைகள் நாக்கிற்குள்ளேயே தொடங்கி முடிவடைகின்றன, எனவே, அவை**உள்ளார்ந்த நாக்கு தசைகள்**. இவை அனைத்தும் வழங்கப்படுகின்றன**வாய்மூட்டு நரம்பு**.

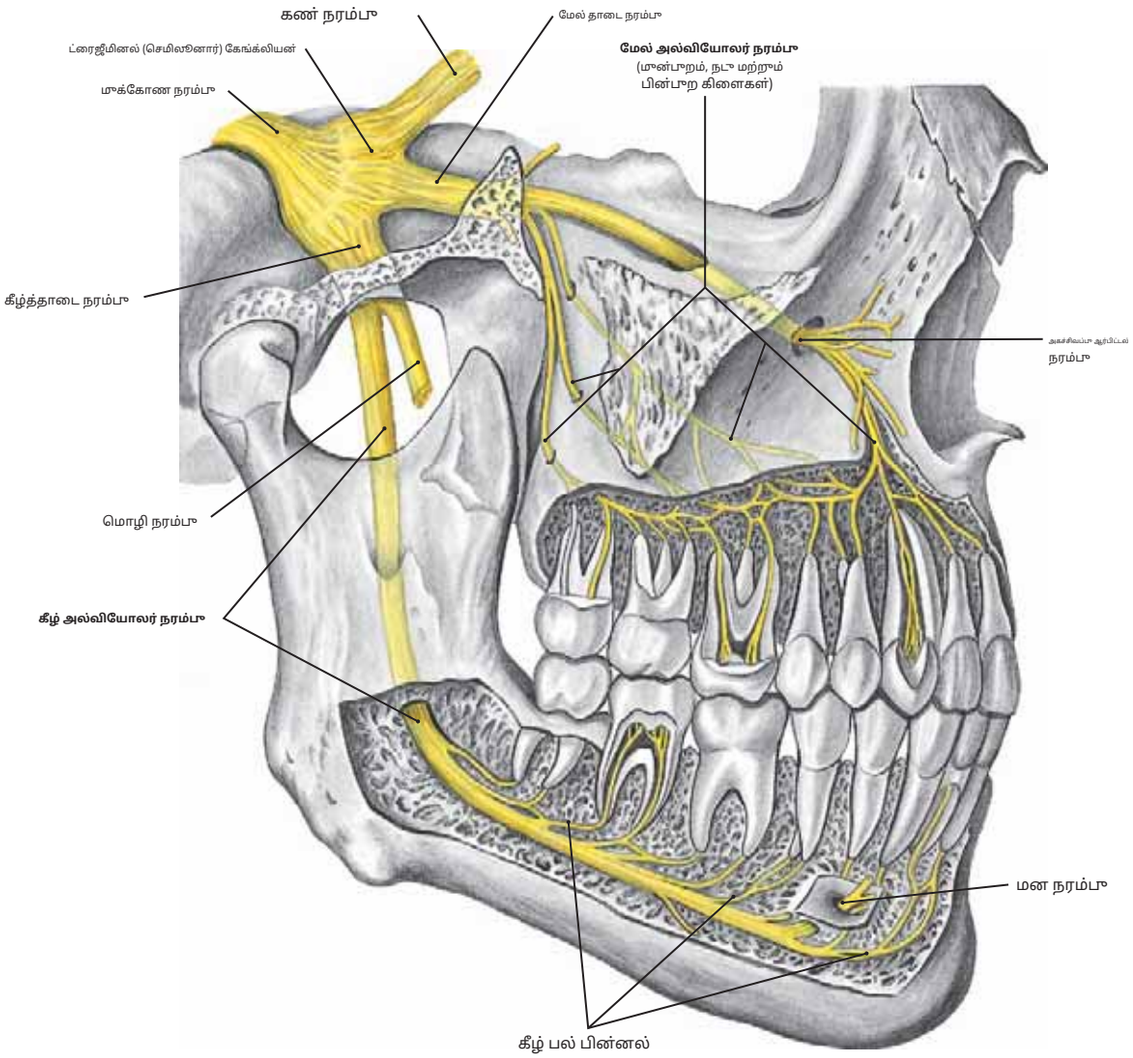

படம் 633.1 மேல் மற்றும் கீழ் T க்கு அவர்களின் மேல் அல்வியோலர் Ne கிளைகள்

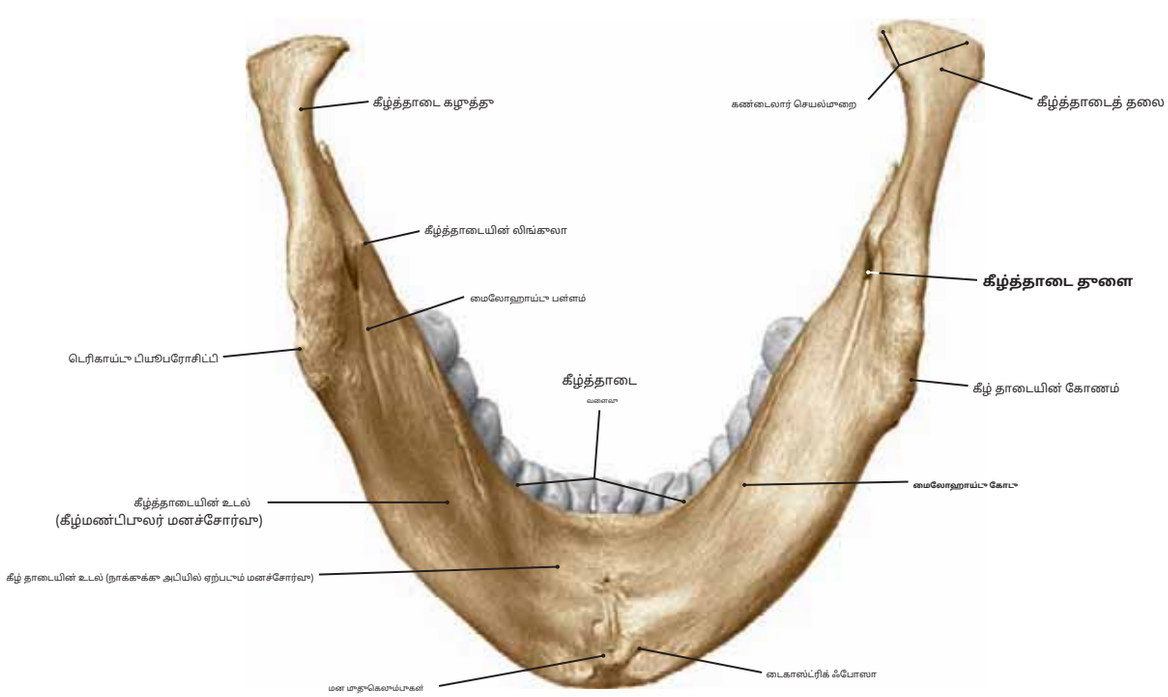

படம் 633.2 கிரீடம் பார்க்கும் போது கீழ்த்தாடை

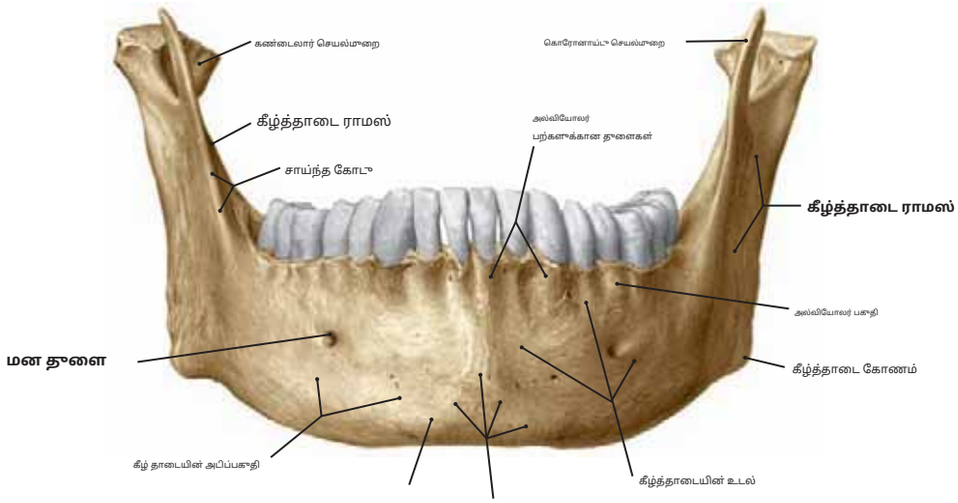

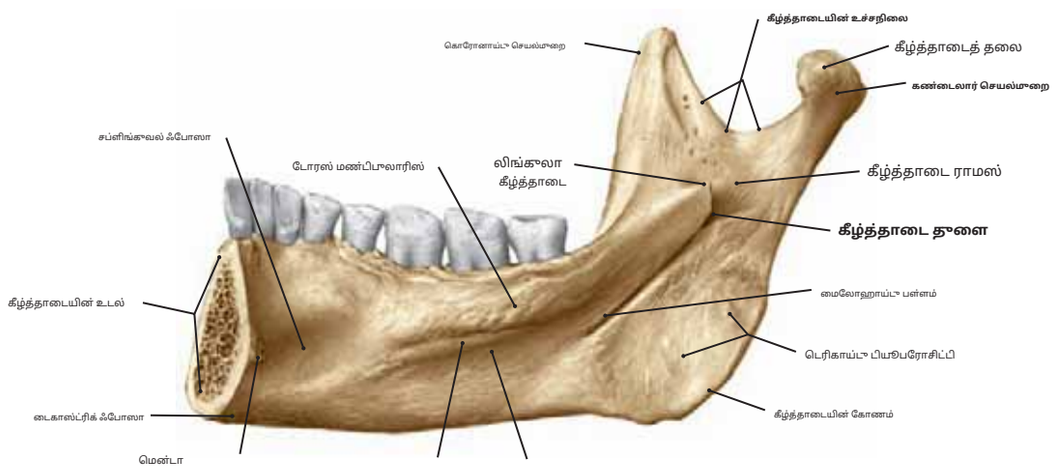

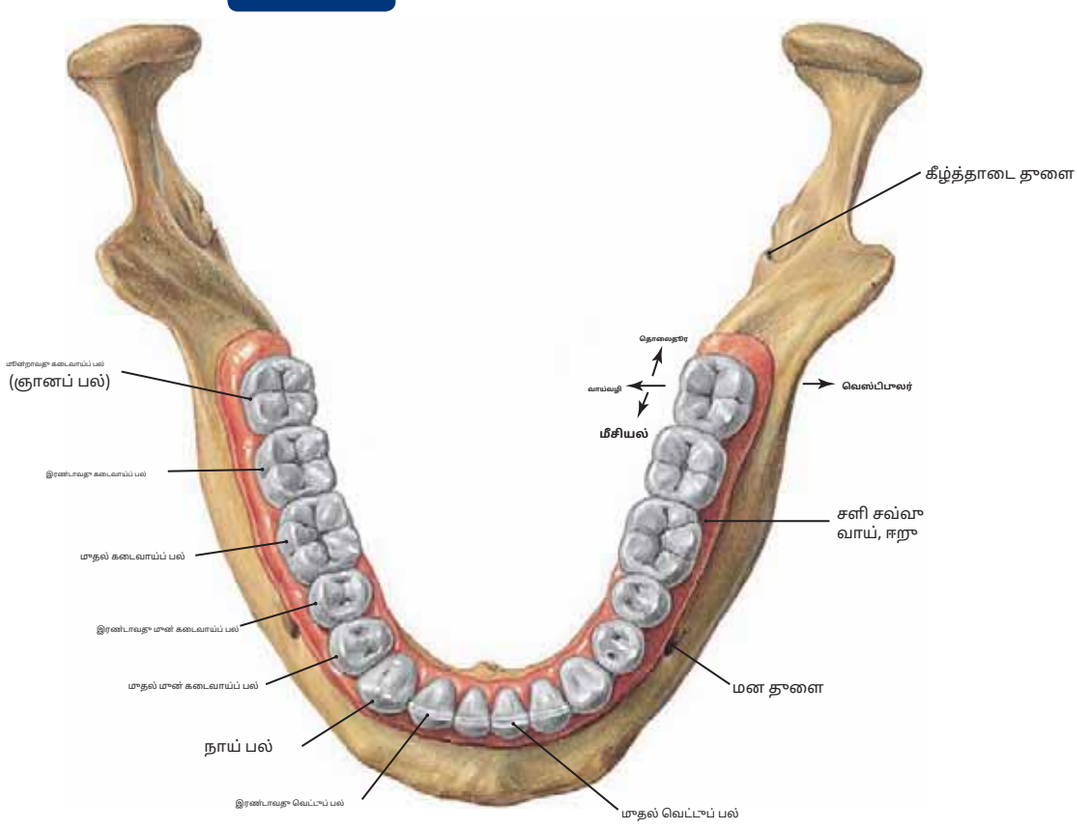

படம் 634.3 கீழ்த்தாடை வளைவு மற்றும் கீழ்ப் பற்கள் (மேலே இருந்து பார்க்கப்பட்டது)

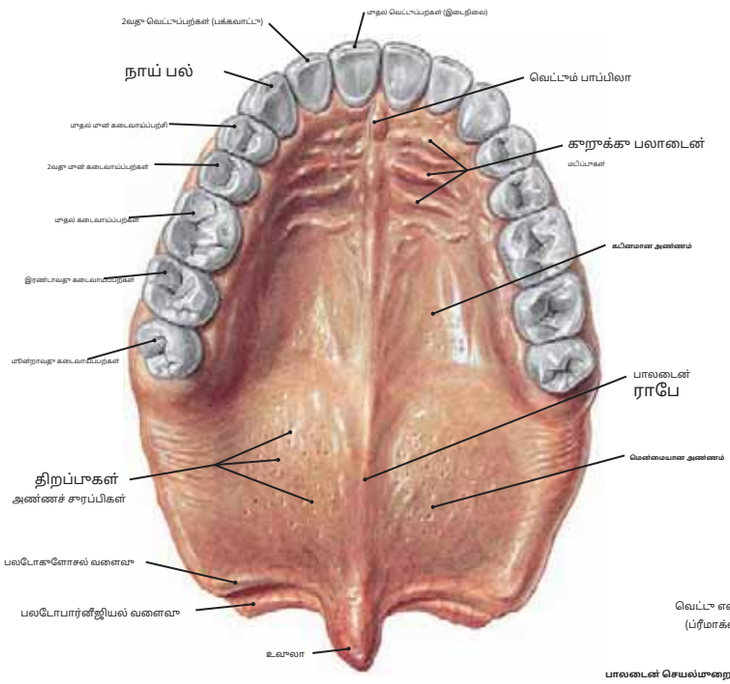

> **படம் 635.1** கடினமான மற்றும் மென்மையான அண்ணங்கள் மற்றும் மேல் பற்கள் (கீழே இருந்து பார்க்கப்படுகிறது)

குறிப்பு: அண்ணம் முன்பாறத்தைக் கொண்டுள்ளது**கடினமான**பகுதி மற்றும் பின்பாறம்**மென்மையான**பகுதி. முன்பாற பலாட்டல் மேற்பரப்பை கூறுக்குவெட்டு மடுகள் குறிக்கின்றன, அதே நேரத்தில் ஒரு சராசரி பலாட்டல் ராஃப் வெட்டும் பாப்பிலாவிலிருந்து உவுலா வரை நீண்டுள்ளது. மேல் பற்கள் கீழ் பற்களைப் போலவே பெயரிடப்பட்டுள்ளன.

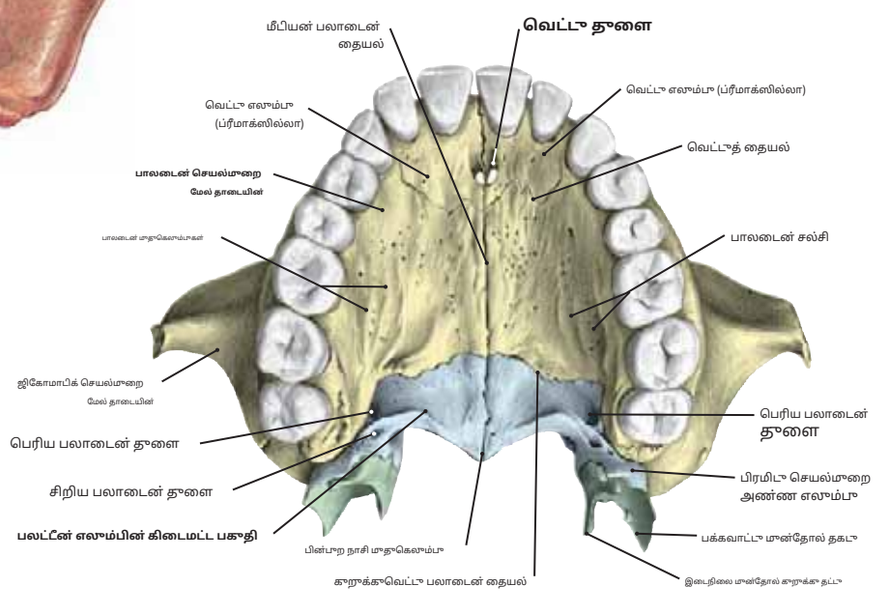

படம் 635.2 எலும்பு கடினமான அண்ணம்ந மற்றும் மேல் பற்கள் (கீழே இருந்து பார்க்கப்படுகிறது)

குறிப்பு: கடினமான அண்ணம் முக்கியமாக இரண்டு மேல் தாடை எலும்புகளின் பலாடைன் செயல்முறைகளாலும், பலாடைன் எலும்புகளின் கிடைமட்ட லேமினேயாலும் உருவாகிறது.

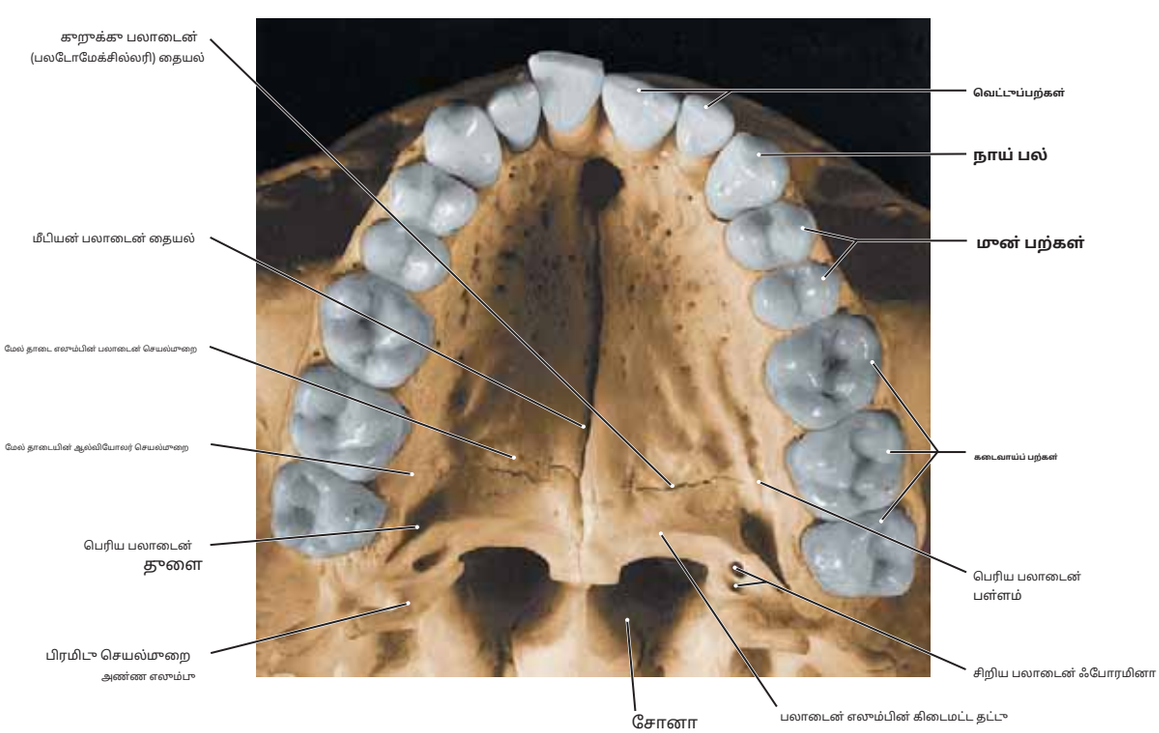

படம் 635.3 மேல் தாடை வளைவு மற்றும் மேல் பற்களைக் காட்டும் எலும்பு அண்ணத்தின் முகைப்படம்

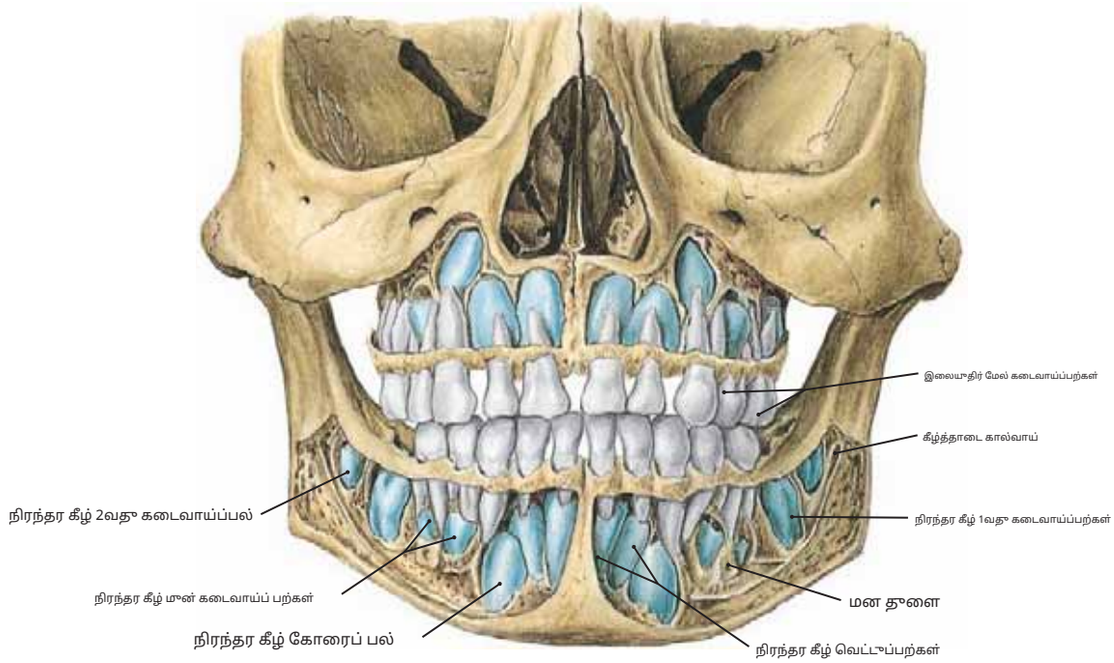

படம் 636.1 **5 வயது குழந்தையின் முக எலும்புக்கூடு, முழு இலையுதிர் பல் அமைப்புடன் (20 பற்கள்) காட்சியளிக்கிறது.**

குறிப்பு: (1) தி**பால் பற்கள்**வெள்ளை நிறமாகக் காட்டப்படுகின்றன, அதேசமயம் அடிப்படைகள்**நிரந்தரப் பற்கள்**நீல நிறத்தில் காட்டப்பட்டுள்ளவை, அகற்றுவதன் மூலம் வெளிப்படும்-
மேல் தாடை மற்றும் கீழ் தாடை இரண்டின் அல்வியோலர் செயல்முறைகளின் வெளிப்புற சுவர்களை மூடுதல்.

(2) எட்டு 12வது ஆண்டில் 20 பால் பற்களும் th ஆல் மாற்றப்படுகிறது
முளைத்துவிட்டன.

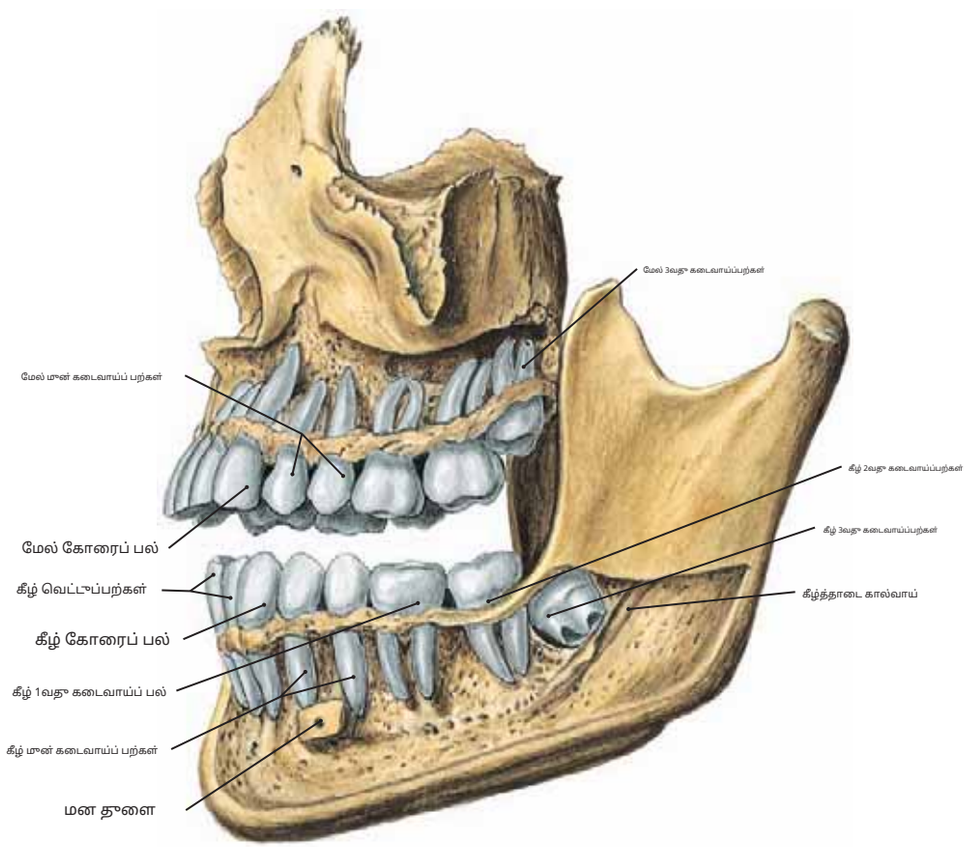

படம் 636.2 **20 வயது நபரின் பல் அறுவை சிகிச்சை (இடது பக்கத்திலிருந்து பார்க்கப்பட்டது)**

குறிப்பு: (1) அல்வியோலர் சுவர்களை அகற்றுவதன் மூலம் நிரந்தரப் பற்களின் வேர்கள் வெளிப்பட்டுள்ளன. அனைத்து நிரந்தரப் பற்களும் இதன் மூலம் வெடித்துள்ளன.
கீழ் மூன்றாவது கடைவாய்ப்பற்களைத் தவிர, ஈறுகள்.

(2) கோரைகள் மற்றும் வெட்டுப்பற்கள் பொதுவாக முன் கடைவாய்ப்பற்களைப் போலவே ஒரே வேரைக் கொண்டுள்ளன, இருப்பினும் பிந்தையது இரண்டு வேர்களைக் கொண்பிருக்கலாம். முதல் மற்றும் இரண்டாவது கடைவாய்ப்பற்கள் பொதுவாக மூன்று வேர்களைக் கொண்பிருக்கும், அதே நேரத்தில் சிறிய மூன்றாவது கடைவாய்ப்பற்கள் மூன்றிற்கும் குறைவாக இருக்கலாம் மற்றும் ஒற்றை வேராகவும் இருக்கலாம்.

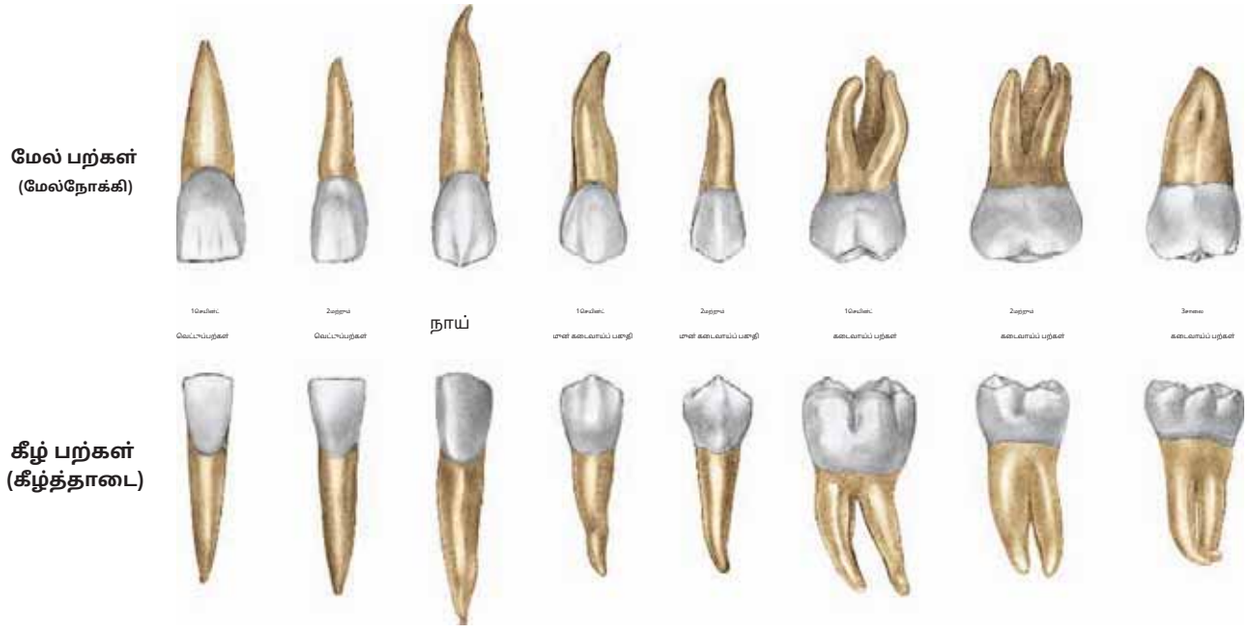

படம் 637.1 இடது வயதுவந்த நிரந்தர பற்கள்: வெஸ்டிபுலர் பார்வை

குறிப்பு: (1) இன் நோக்குநிலைகள் "**வெஸ்டிபுலர்**," "**இடைநிலை**அல்லது"**மீசியல்**," "**வாய்வழி**,"மற்றும்"**தொலைதூர**"படம் 634.3 இல் காட்டப்பட்டுள்ளன.

(2) தி**வெட்டுப்பற்கள்**கூர்மையான விளிம்பு மற்றும் ஒற்றை வேர் கொண்டது. முதல் மேல் தாடை வெட்டுப்பற்கள் முதல் கீழ் தாடை வெட்டுப்பற்களை விடப் பெரியதாகவும், மேல் தாடை வெட்டுப்பற்களின் வேர்கள் வட்டமாகவும், கீழ் தாடை வெட்டுப்பற்களின் வேர்கள் தட்டையாகவும் இருப்பதைக் கவனியுங்கள்.

(3) தி**கோரைப்பல்**வெட்டுப்பற்களை விட சற்றே பெரியது, மேலும் இது ஒரு ஒற்றை முனையைக் கொண்டுள்ளது. இது அனைத்து பற்களிலும் மிக நீளமானது.

(4) தி**முன் கடைவாய்ப் பற்கள்**ஒரு வாய் மற்றும் ஒரு பலாட்டல் கூம்பு (எனவே அவை பெரும்பாலும் பைகஸ்பிட்கள் என்று அழைக்கப்படுகின்றன) கொண்டிருக்கும். மேல் முதல் முன் கடைவாய்ப்பற்கள் பொதுவாக இரண்டு வேர்களைக் கொண்டிருக்கும், மேல் இரண்டாவது முன் கடைவாய்ப்பற்கள் பொதுவாக ஒரு வேரைக் கொண்டிருக்கும், ஆனால் அது இரண்டு இருக்கலாம். இரண்டு கீழ் முன் கடைவாய்ப்பற்களும் ஒற்றை வேரைக் கொண்டுள்ளன, ஆனால் முதல் கீழ் முன் கடைவாய்ப்பற்களின் வேர் பிஃபிடாக இருக்கலாம்.

(5) வெஸ்டிபுலர் என்பது வாயின் வெஸ்டிபுலைக் குறிக்கிறது, மேலும் பல்லைப் பொறுத்து முன் திசையிலோ அல்லது பக்கவாட்டு திசையிலோ இருக்கும்.

படம் 637.2 இடது வயதுவந்த நிரந்தர பற்கள்: இடைநிலை அல்லது மீசியல் பார்வை

குறிப்பு: தி**கடைவாய்ப் பற்கள்**பின்புறத்தில் அளவு குறைகிறது. அவை நான்கு அல்லது ஐந்து கஸ்ப்களைக் கொண்டுள்ளன. முதல் மற்றும் இரண்டாவது கடைவாய்ப்பற்கள் பொதுவாக மூன்று வேர்களைக் கொண்டுள்ளன, அதே நேரத்தில் மூன்றாவது கடைவாய்ப்பற் (ஞானப் பல்) பெரும்பாலும் ஒற்றை வேரை மட்டுமே கொண்டிருக்கலாம்.

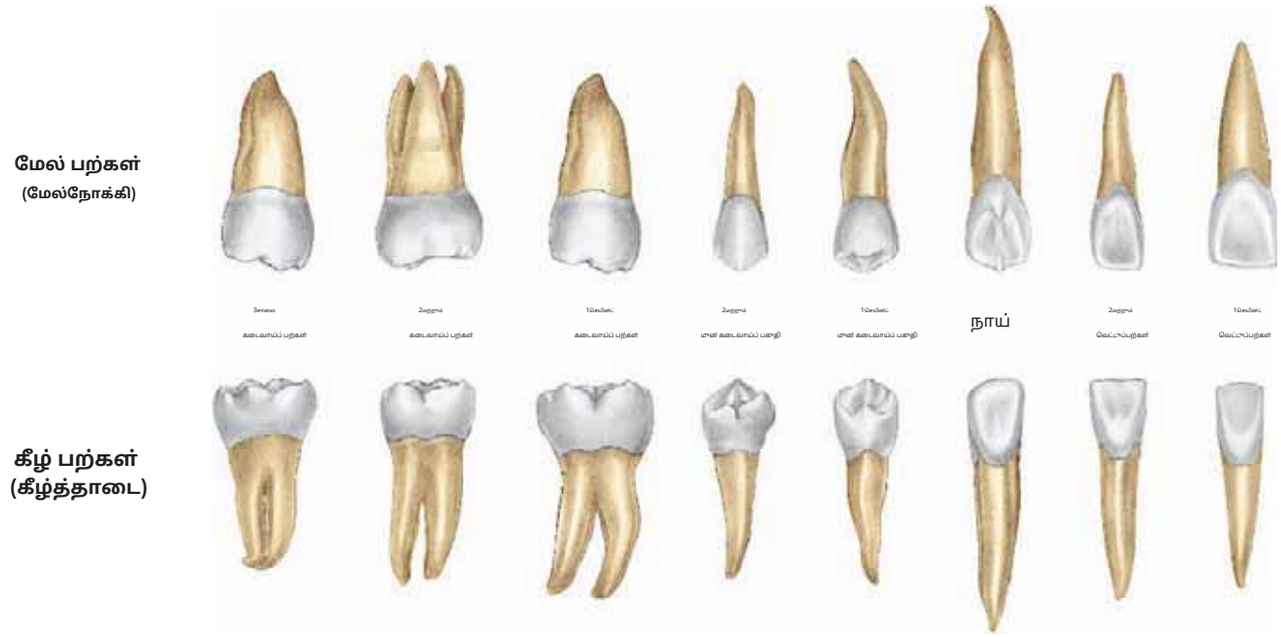

படம் 638.1 இடதா வயதாவந்த நிரந்தர பற்கள்: வாய்வழி பார்வை

கீழ்த்தாடைப் பகாதியில் "வாய்வழி" என்பதா**"மொழியியல்"**அதேசமயம் மேல் தாடைப் பகாதியில், வாய்வழி என்பதா**""அழகிய".**

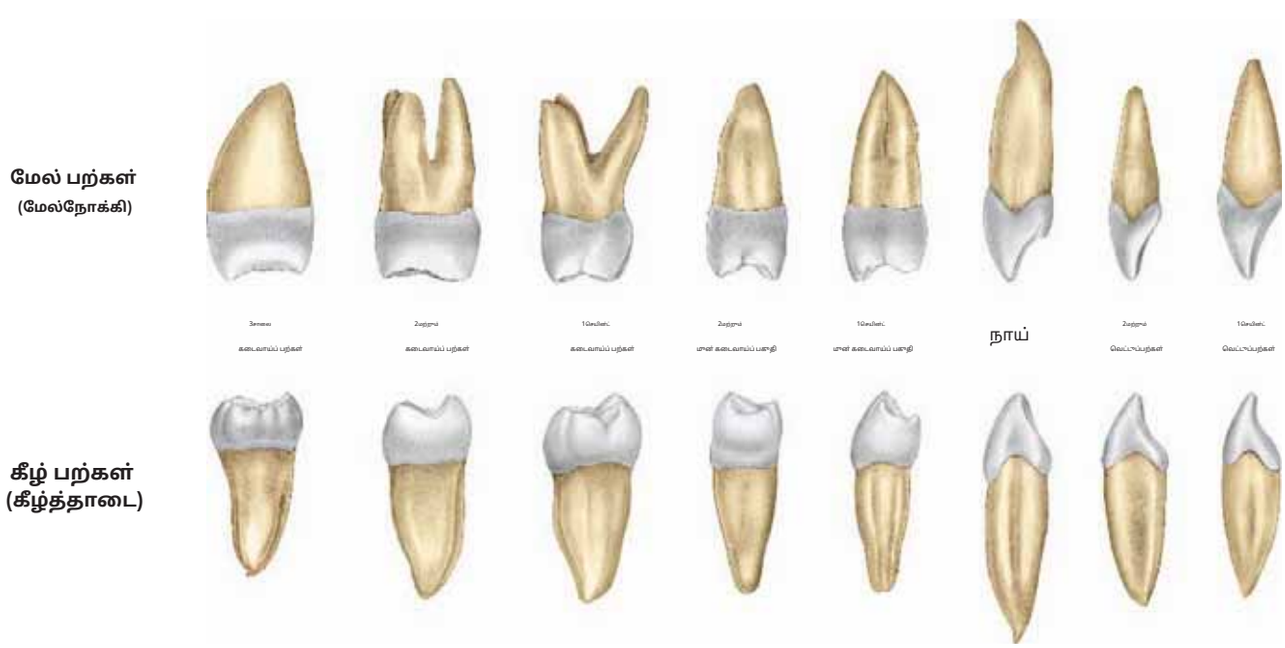

படம் 638.2 இடதா வயதாவந்த நிரந்தர பற்கள்: தொலைதூரக் காட்சி

படம் 634.3 ஐப் பார்க்கவாம்.

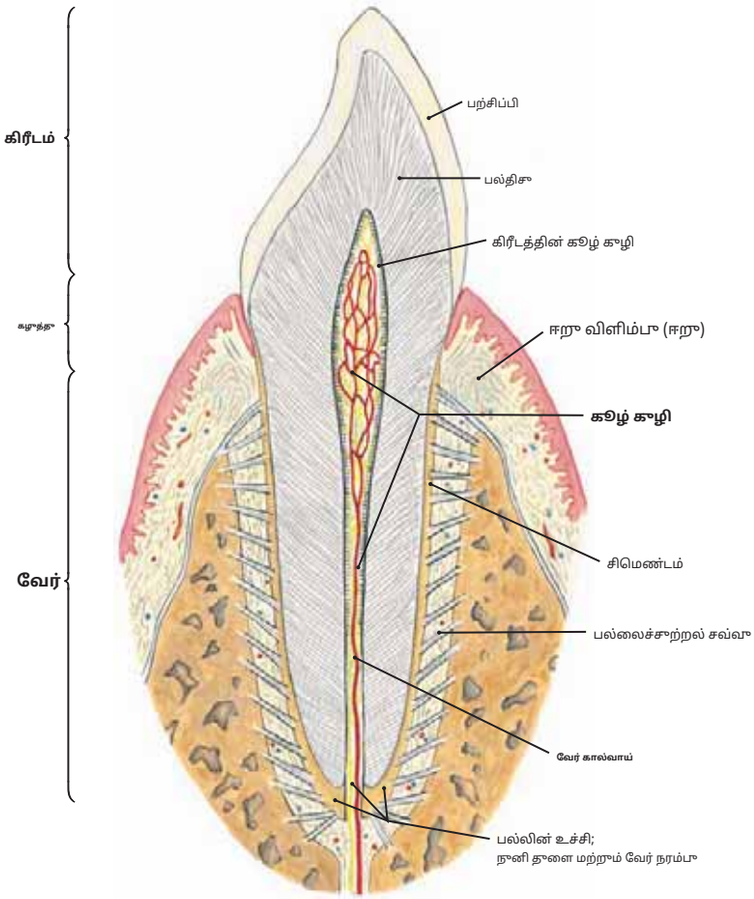

படம் 639.1 பல்லின் நீளமான பகுதி

குறிப்பு: (1) பல்லின் மேற்பகுதி மூடப்பட்டிருக்கும் **பற்சிப்பி** மற்றும் திட்டங்கள் **ஈறுகள்,** அல்லது பசை. வேர் அல்வியோலர் எலும்பில் பதிந்துள்ளது. **சாக்கெட்** மற்றும் ஒரு மெல்லிய அடுக்கால் மூடப்பட்டிருக்கும் **சிமெண்டம்.**

(2) பல்லின் முக்கிய பகுதி பின்வருவனவற்றைக் கொண்டுள்ளது **பல்திசு,** இது சுற்றியுள்ள **வேர் கால்வாய்** மற்றும் **கூழ் குழி** கொண்டிருக்கும் **பல் தமனி** மற்றும் **நரம்பு.**

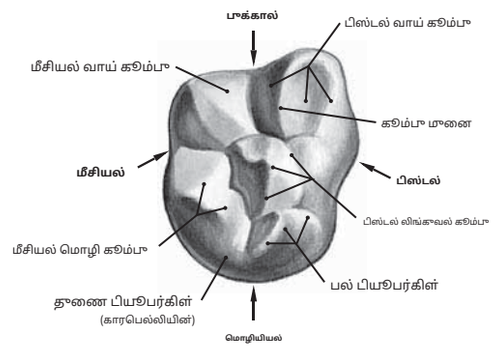

படம் 639.2 வலது மேல் முதல் கடைவாய்ப் பற்களின் மறைமுக மேற்பரப்பு

குறிப்பு: மேல் முதல் கடைவாய்ப்பற்கள், கிரீடத்தின் மீசியோலிங்குவல் மேற்பரப்பில் ஐந்தாவது கூம்பு, காரபெல்லியின் பியூபர்கிள் ஆகியவற்றைக் கொண்டிருக்கலாம்.

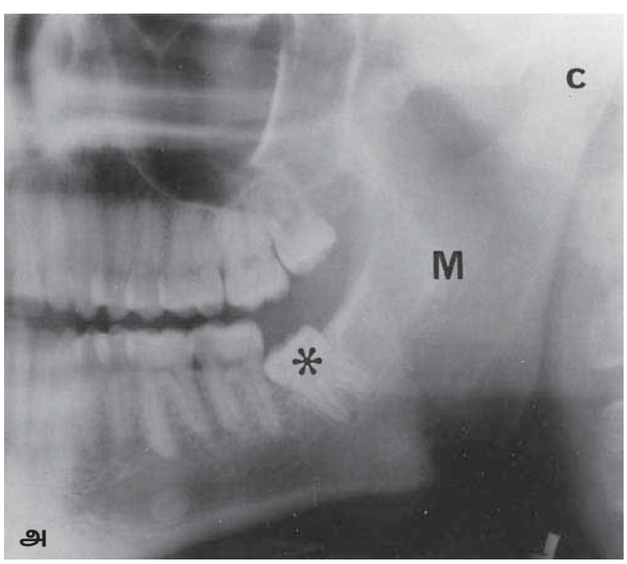

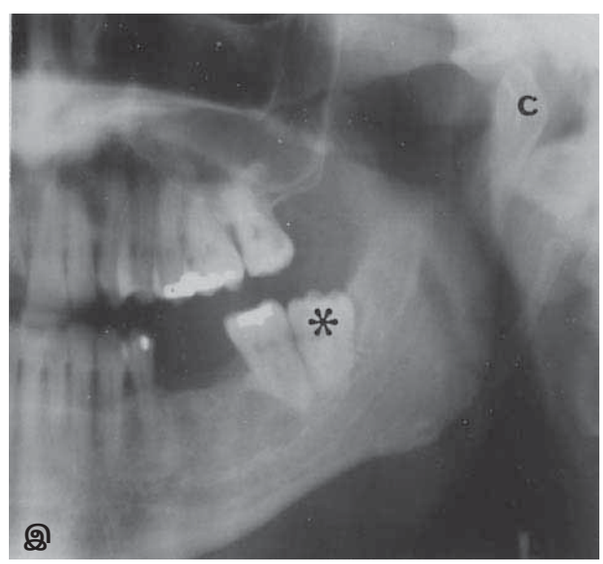

படம் 639.3, 639.4, மற்றும் 640.3 தாக்கப்பட்ட கீழ் மூன்றாவது மோலார் பற்களின் பொதுவாக எதிர்கொள்ளும் வடிவங்களின் மூன்று எடுத்துக்காட்டுகள்: A. மீசியோகோணல் தாக்கம் (படம் 639.3); B. பிஸ்டோகோணல் தாக்கம் (படம் 639.4); C. கிடைமட்ட தாக்கம் (படம் 640.3 ஐப் பார்க்கவும், அடுத்த தட்டு)

நட்சத்திரக் குறி (*) = பாதிக்கப்பட்ட கடைவாய்ப் பல்; M = கீழ்த்தாடை; c = காண்பிலாய்டு செயல்முறை

(கனடாவின் வின்னிபெக், மனிடோபா பல்கலைக்கழகம், உடற்கூறியல் துறை, எம்.பி., பி.எச்.டி., எட்வர்ட் ஜே.எச். நதானியால் வழங்கப்பட்டது.)

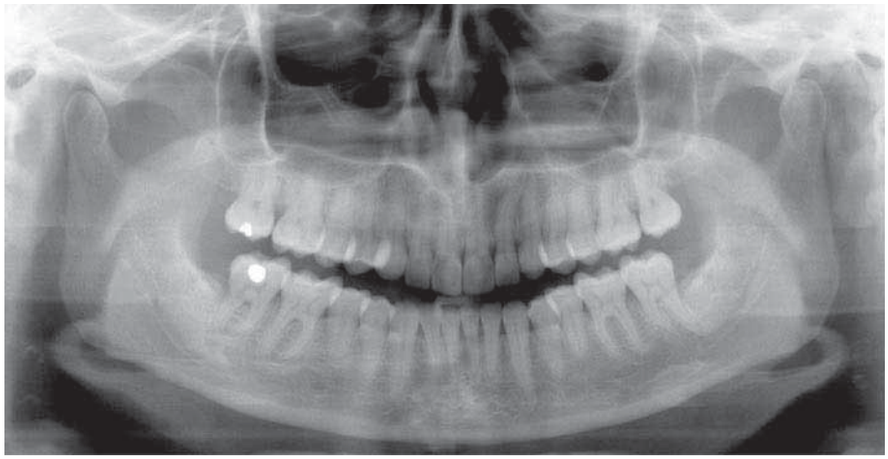

படம் 640.1 மேல் தாடை மற்றும் கீழ் தாடையின் ரேடியோகிராஃப். லேபிள்கள் இல்லாத எளிய படலம். லேபிள்களுக்கு, கீழே காண்க (படம் 640.2)

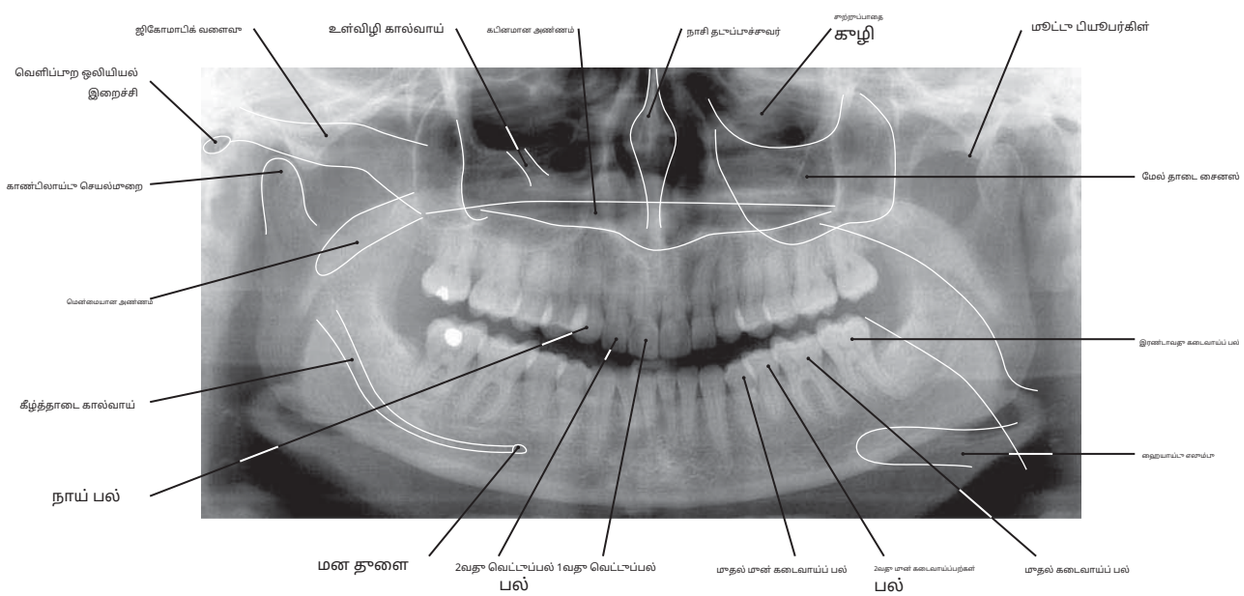

படம் 640.2 மேல் தாடை மற்றும் தாடையின் கதிர்வீச்சு படம்

குறிப்பு: நாசி செப்டம், மா கால்வாய் மற்றும் கடின அண்ணம் போன்ற வாய்வழி கூழிக்கு அருகிலுள்ள கட்டமைப்புகளின் இடங்கள்.

ஹைபாய்டு எலும்பு, மா.ஏ.

அல்

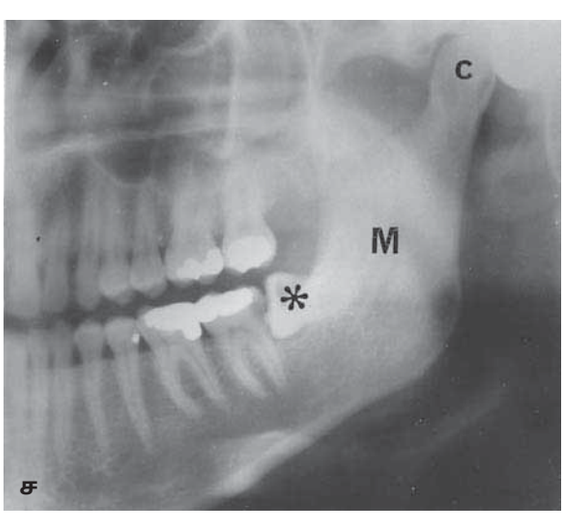

படம் 640.3 கிடைமட்ட தாக்கம்

படம் 640.4 A. கீழ் நாய் (வெஸ்டிபுலர் மேற்பரப்பு);
B. கீழ் இரண்டாம் கடைவாய் (வெஸ்டிபுலர் மேற்பரப்பு)

பாரோசெரஸ் தசை
நாசலிஸ் தசை
லெவேட்டர் லேபி சுப்பீரியரிஸ் அலேக் நாசி தசை
லெவேட்டர் லேபி மேல் தசை
ஜிகோமாபிகஸ் மேஜர் தசை
ஜிகோமாபிகஸ் மைனர் தசை
லெவேட்டர் ஆங்குலி ஓரிஸ் தசை
பரோடிட் கழாய்; பாசினேட்டர் தசை
* *ஜிகோமாபிகஸ் மாக்கிய தசை
ஆர்பிகுலரிஸ் ஓரிஸ் தசை
மனச்சோர்வு மாந்தர் கோணல் ஓரிஸ் தசை
மனத்தசை
பிளாட்டிஸ்மா தசை
டைகாஸ்ட்ரிக் தசையின் மான்பாற வயிறு
மைலோஹாய்ட் தசை
ஸ்டெர்னோஹையாய்ட் தசை
ஓமோஹாய்ட் தசை
தைராய்ட் தசை
தைராய்ட் கூராத்தெலும்பு
கிரிகோதைராய்ட் தசை
ஜிகோமாடிக் வளைவு
பக்கவாட்டு மான்தோல் தகடு
டென்சர் வேலி பலட்டினி தசை
லெவேட்டர் வெளி பலட்டினி தசை
மூட்டு காப்ஸ்யூல் டெம்போரோமாண்டிபுலர் மூட்டு
ஒரு தூணை தசைத் தொகுப்பு
வெளிப்புற ஒலியியல் மீட்டஸ்
ஃபரிங்கோபாசிலர் திசுப்படலம்
டெரிகாய்ட் ஹாமுலஸ்; மான்கைத் தாடை எலும்பு ராபே
ஸ்டைலோஹாய்ட் தசை
ஆக்ஸிபிடல் கான்டைல்
மாஸ்டாய்ட் செயல்முறை
பின்புற வயிறு இரு தசை
ஸ்டைலாய்ட் செயல்முறை; ஸ்டைலோஹையாய்ட் தசைநார்
ஸ்டைலாக்லோசஸ் தசை
ஸ்டைலோபார்னீஜியஸ் தசை
டைகாஸ்ட்ரிக் தசையின் பின்புற வயிறு
ஸ்டைலோஹாய்ட் தசை
நடுத்தர தொண்டை சுருக்க தசை
ஹையாய்ட் எலும்பின் பெரிய கொம்பு
மேல் குரல்வளை தமனி, நரம்பு (உள் கிளை) மற்றும் நரம்பு
தைராய்ட் சவ்வு
கீழ் தொண்டை சுருக்க தசை
1-4 குறிப்பு 2 ஐப் பார்க்கவும்
உணவுக்குழாய்
மூச்சுக்குழாய் கூராத்தெலும்புகள்

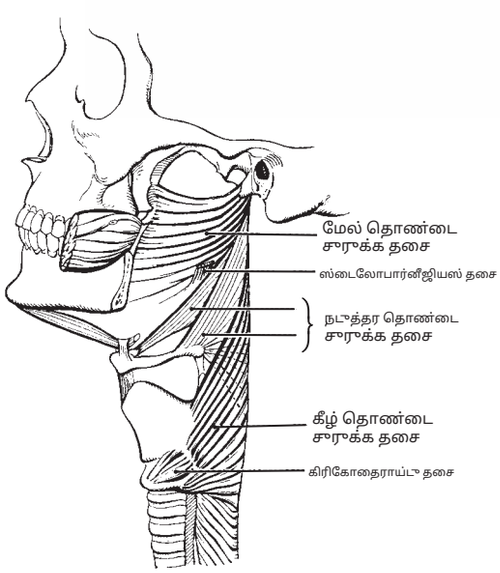

படம் 641.1 தொண்டை மற்றும் முகத்தின் தசைகள்-

குறிப்பு: (1) தசைநார் **மான்கை மண்டிபுலர் ரேப்** இது மான்தோல் குறுக்கத்திற்கு இடையில் நீண்டுள்ளது. ஹாமுலஸ் மேல்நோக்கியும், கீழ்த்தாடையின் மைலோஹையாய்டு கோடு கீழ்நோக்கியும் உள்ளது, மேலும் இது பொதுவான தோற்ற இடமாக செயல்படுகிறது. **பாசினேட்டர்** மற்றும் **மேல் தொண்டைக் கட்டுப்பான்**.

(2) தி **மேல்நிலைக் கட்டுப்பான்** நான்கு பகுதிகளால் எழுகிறது: (1) இடைநிலை மான்தோல் குறுக்கு தட்டின் ஹாமுலஸிலிருந்து; (2) மான்தோல் குறுக்கு ரேஃபிலிருந்து; (3) கீழ்த்தாடையின் மைலோஹையாய்டு கோட்டிலிருந்து; மற்றும் (4) நாக்கு தசைகளுடன் கலந்து நாக்கின் பக்கவாட்டில் இருந்து வெளிப்படும் சில இழைகளால்.

(3) தி **நடுக்கட்டுப்படுத்தி** ஹையாய்டு எலும்பின் பெரிய மற்றும் சிறிய கொம்புகளிலிருந்து எழுகிறது, அதேசமயம் பெரியதாகவும் தடிமனாகவும் இருக்கும் **தாழ்வான கட்டுப்படுத்தி** தைராய்டு மற்றும் கிரிகாய்டு கூராத்தெலும்புகளிலிருந்து எழுகிறது.

> **படம் 641.2 தொண்டை சுருக்க தசைகளின் தோற்றத்தின் வரைபடம்**

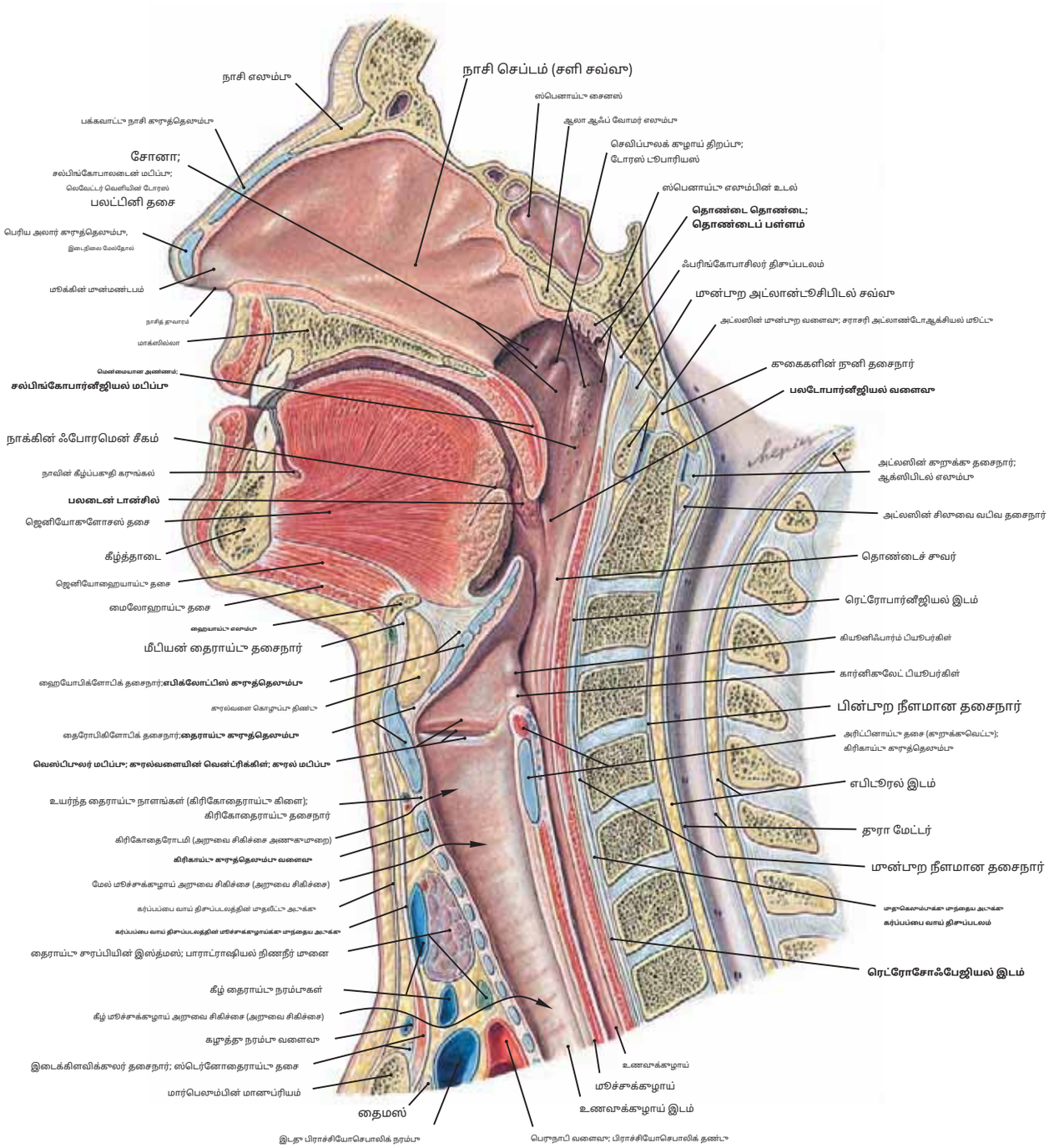

படம் 642 வாய், தொண்டை, குரல்வளை மற்றும் பிறவற்றின் மிட்சாகிட்டல் பிரிவு தலை மற்றும் கழுத்து உள்ளுறுப்பு

குறிப்பு: (1) மூடிய வாய்வழி குழி முக்கியமாக நாக்கால் ஆக்கிரமிக்கப்பட்டுள்ளது. வாய்வழி குழியின் பின்புற முனை உள்ளே திறக்கிறது**வாய்த்தொண்டை**. மேன்மையாக, பின்புற நாசி துவாரங்கள் தொடர்ச்சியாக உள்ளன**மூக்கு தொண்டை**, அதேசமயம் தாழ்வாக**குரல்வளையின் குரல்வளைப் பகுதி**(எபிக்லோடிஸ் மற்றும் கிரிகாய்டு குருத்தெலும்புகளின் அளவுகளுக்கு இடையில்) குரல்வளையுடன் தொடர்பு கொள்கிறது.

(2) குரல்வளை தாழ்வாகத் தொடர்கிறது**உணவுக்குழாய்**, அதேசமயம் குரல்வளை**மூச்சுக்குழாய்**கிரிகாய்டு குருத்தெலும்பு மட்டத்திற்கு கீழே.

(3) போது**விழுங்குதல்**(உணவு விழுங்குதல்) வாய்வழி குழியின் பின்புற பகுதியை நோக்கி செலுத்தப்படுகிறது. மென்மையான அண்ணம் பின்னர் உயர்த்தப்பட்டு இறுக்கப்படுகிறது (லிவேட்டர் மற்றும் டென்சர் வெலி பலட்டினி தசைகள்) இதன் மூலம் நாசோபார்னக்ஸை மூடுகிறது, இதனால் உணவு ஓரோபார்னக்ஸில் நுழைகிறது. அதே நேரத்தில் குரல்வளை எபிக்லோட்டிஸை நோக்கி மேல்நோக்கி இழுக்கப்படுகிறது மற்றும் குரல்வளையும் மேலே செல்கிறது. இந்த செயல் குரல்வளை தசையை (அடிடஸ்) மூடி, உணவு குரல்வளைக்குள் நுழைவதைத் தடுக்கிறது.

(4) அம்புக்குறிகள் காற்றுப்பாதைக்கான அறுவை சிகிச்சை அணுகுமுறைகளைக் குறிக்கின்றன (குரல்வளை மற்றும் மூச்சுக்குழாய்).

Translated from English to Tamil - www.onlinedoctranslator.com

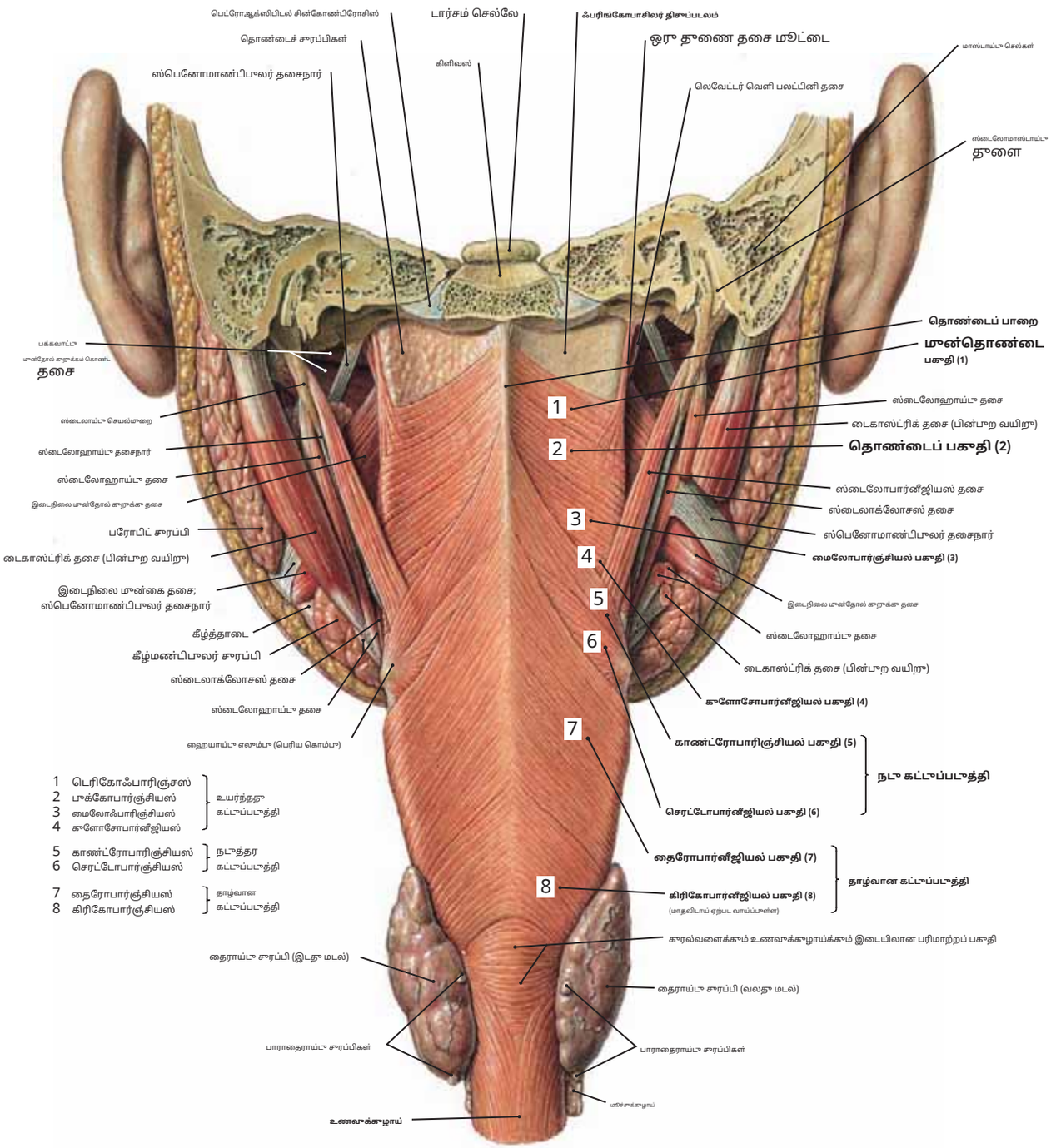

படம் 643 தொண்டை தசைகளின் முதுகுப்புறக் காட்சி

குறிப்பு: (1) தொண்டையின் இந்தப் பின்புறக் காட்சி, டெம்போரல் எலும்பின் பெட்ரஸ் மற்றும் மாஸ்டாய்டு பகுதிகள் வழியாக மூன்புறப் பாதையை மாற்றுவதன் மூலம் அடையப்பட்டது. எலும்பு மற்றும் ஆக்ஸிபிடல் எலும்பின் உடல் வழியாக. ஸ்டைலாய்டு செயல்முறைகள் மற்றும் அவற்றின் தசை இணைப்புகள் அப்படியே விடப்படுகின்றன.

(2) பிரிவுகள்**தொண்டைக் கட்டுகள்**. அவற்றின் தசை நார்கள் பக்கவாட்டில் எழுந்து நடுக்கோட்டில் ஒரு பின்புற ரேஃபில் செருகப்படுகின்றன.**மேல்நிலைக் கட்டுப்பான்**நான்கு பகுதிகளாகப் பிரிக்கலாம், அதேசமயம்**நடுத்தர மற்றும் கீழ் கட்டுப்படுத்திகள்**ஒவ்வொன்றும் இரண்டாகப் பிரிக்கப்படுகின்றன.

(3) உயர்ந்த கட்டுப்படுத்திக்கு மேலே நார்ச்சத்து காணப்படுகிறது**தொண்டைத் தசைநார்**, இது ஆக்ஸிபிடல் எலும்பின் அபிப்பகுதியிலும், தற்காலிக எலும்புகளிலும் இணைகிறது. கீழ் சுருக்கியின் கீழே, கூரல்வளை தசை உணவுக்குழாயுடன் தொடர்ச்சியாக உள்ளது.

(4) மேல் மற்றும் நடுத்தர சுருக்க தசைகள் மற்றும் கீழ் சுருக்கியின் தைரோபார்னீஜியல் பகுதி ஆகியவை**வேகஸ் நரம்பின் தொண்டைப் பிரிவு**இந்த இழைகள் மெடுல்லா நீள்வட்டத்தில் உள்ள நியூக்ளியஸ் அம்பிகஸில் அவற்றின் செல் உடல்களைக் கொண்டுள்ளன; அவை தூண்டு நரம்பின் பல்பார் பகுதியின் வேர்களில் மூளையிலிருந்து வெளிப்பட்டு, பின்னர், ஒரு தொடர்பு கிளை மூலம், வேகஸ் நரம்பில் இணைகின்றன.

(5) கீழ் சுருக்கியின் க்ரிகோபார்னீஜியல் பகுதி வேகஸ் நரம்பின் தொடர்ச்சியான கூரல்வளை கிளையால் வழங்கப்படுகிறது.

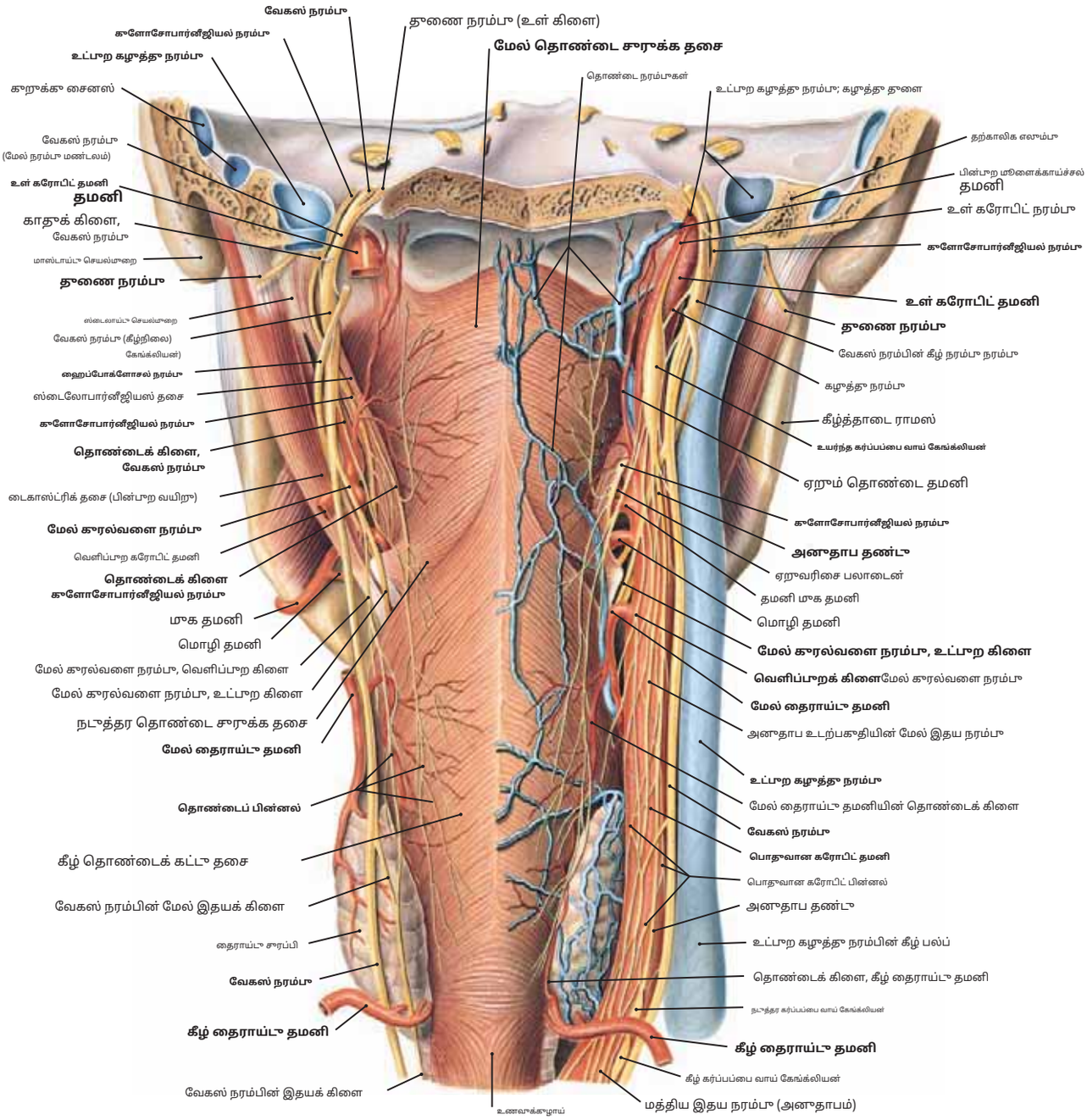

படம் 644 தொண்டையின் மதக மற்றும் பக்கவாட்ட சுவர்களில் உள்ள நரம்புகள் மற்றும் நாளங்கள்

குறிப்பு: (1) தலை நீளவாக்கில் பிரிக்கப்பட்டுள்ளது. தொண்டை, காரல்வளை மற்றும் மக அமைப்பு மதகெலும்பு நெடுவரிசையிலிருந்த பிரிக்கப்பட்ட அதன் தொடர்படைய தசைகள். தொண்டையின் இந்தப் பின்புறக் காட்சி கழுத்த வழியாகச் செல்லும் பெரிய நரம்புகள் மற்றும் இரத்த நாளங்களையும் காட்டுகிறத. வலத பக்கத்தில், கவனிக்கவும்**கரோடிட் தமனி, உள் கழுத்த நரம்பு, வேகஸ் நரம்பு**,மற்றும்**அனாதாப தண்ட**.

(2) இடத பக்கத்தில் உள்ளன**நாக்க நாக்க**மற்றும்**வாய்மூட்ட நரம்புகள்**, இவை கரோடிட் தமனிகள் மற்றும் உள் கழுத்த நரம்பு ஆகியவற்றை அகற்றுவதன் மூலம் வெளிப்பட்டன. கழுத்த நரம்புக்க கடுதலாக,**கழுத்த்த் தளை**9வத, 10வத மற்றும் 11வத மண்டை நரம்புகளைப் பரப்புகிறத.

(3) தி**தைராய்ட சாரப்பி**மற்றும் அதன்**மேல் மற்றும் கீழ் தைராய்ட தமனிகள்**மேல் மற்றும் நடத்தர தைராய்ட நரம்புகள் உட்புற கழுத்த நரம்புக்குள் பாய்கின்றன, அதே நேரத்தில் கீழ் தைராய்ட நரம்புகள் (காட்டப்படவில்லை) பொதுவாக இடத பிராச்சியோசெபாலிக் நரம்புக்குள் பாய்கின்றன.

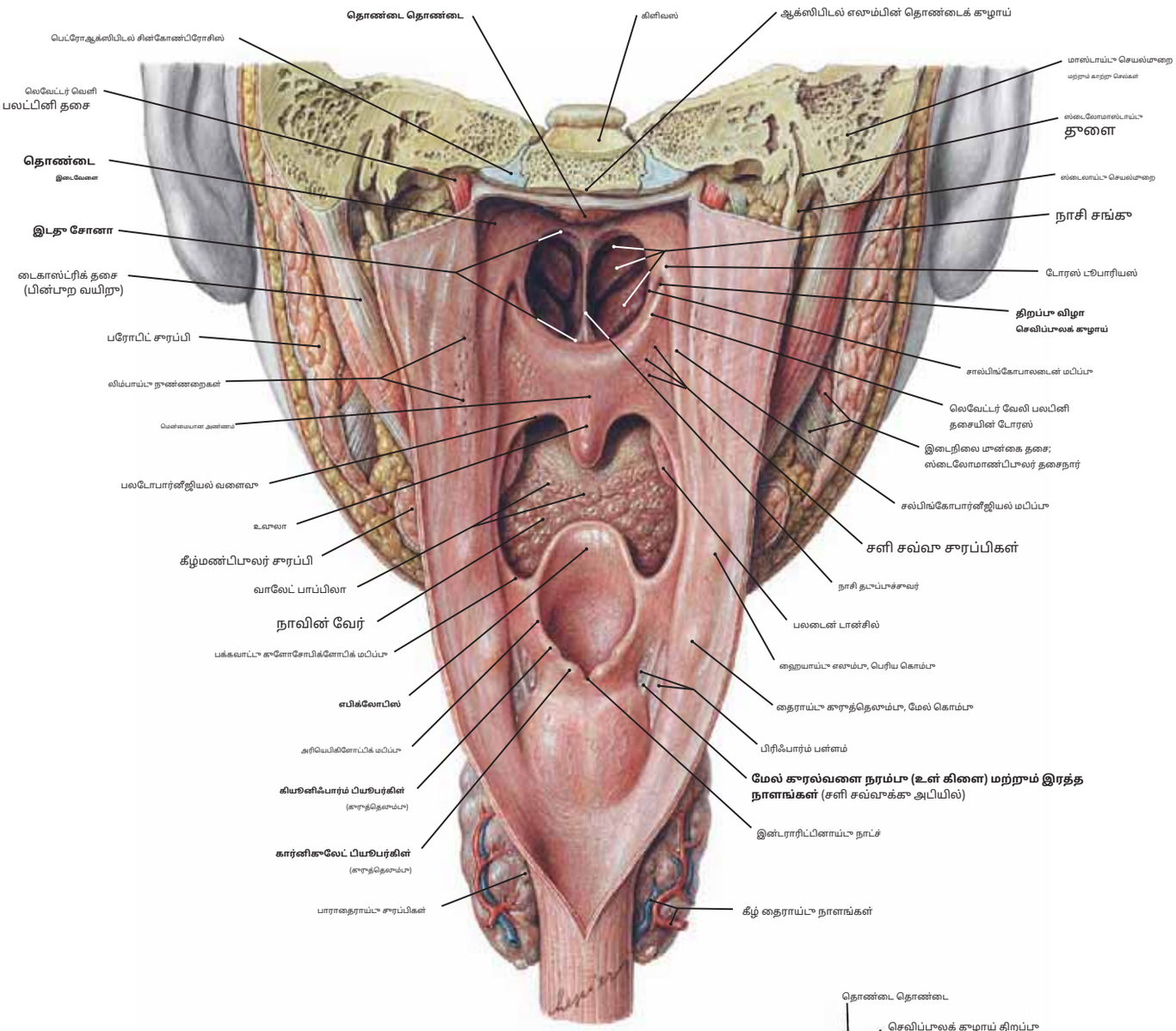

படம் 645.1 **தொண்டை மற்றும் அதன் தொடர்புடைய தூவாரங்கள் (பின்புறம்)** ₹

குறிப்பு: (1) தொண்டைப் பகுதி பின்புற நீளமான தூளையால் திறக்கப்பட்டுள்ளது.

இதன் மூலம் அதன் மூன்று பகுதிகளை வெளிப்படுத்துகிறது: நாசோபார்னக்ஸ், ஓரோபார்னக்ஸ் மற்றும் குரல்வளை.**மூக்கு தொண்டை**மென்மையான அண்ணத்திற்கு மேலே அமைந்துள்ளது, மேலும் இது சோனே மூலம் நாசி தூவாரங்களுடன் தொடர்பு கொள்கிறது.

(2) தி**வாய்த்தொண்டை**இது மலக்குடலின் இஸ்த்மஸ் வழியாக வாய்வழி குழியுடன் தொடர்பு கொள்கிறது. இது மென்மையான அண்ணம் மற்றும் குரல்வளைக்கு இடையில் நீண்டுள்ளது.

(3) தி**குரல்வளைத் தொண்டை**குரல்வளைக்குப் பின்னால் அமைந்துள்ளது மற்றும் உணவுக்குழாயுடன் கீழே தொடர்ச்சியாக உள்ளது. குரல்வளைத் தொண்டையின் மேல் பகுதி, அபிடஸ் எனப்படும் குரல்வளை நுழைவாயில் வழியாக குரல்வளையுடன் தொடர்பு கொள்கிறது.

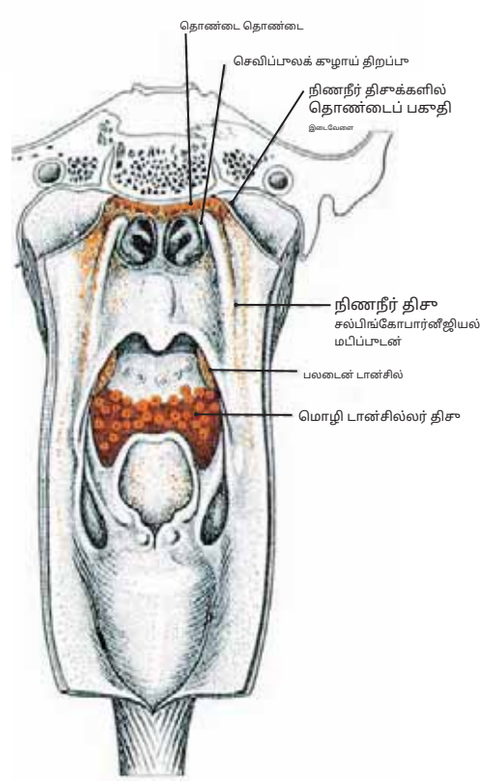

படம் 645.2 **ஓரோனாசோபார்னீஜியல் நிணநீர் வளையம்**ந

குறிப்பு: நிணநீர் வளையம் சிவப்பு நிறத்தில் காட்டப்பட்டுள்ளது. நிணநீர் திசுக்களின் இந்த வட்டக் கவிப்பில் நாக்கு டான்சில் (நாக்கின் பின்புற மூன்றில் ஒரு பகுதியில் லிம்பாய்டு நுண்ணறைகளைக் கொண்டுள்ளது), பலட்டீன் டான்சில்ஸ், ஃபரிஞ்சீயல் டான்சில் மற்றும் சல்பிங்கோஃபார்னீஜியல் மடிப்புடன் நாசோபார்னக்ஸின் சுவரில் உள்ள அதிக பரவலான லிம்பாய்டு திசுக்கள் ஆகியவை அடங்கும்.

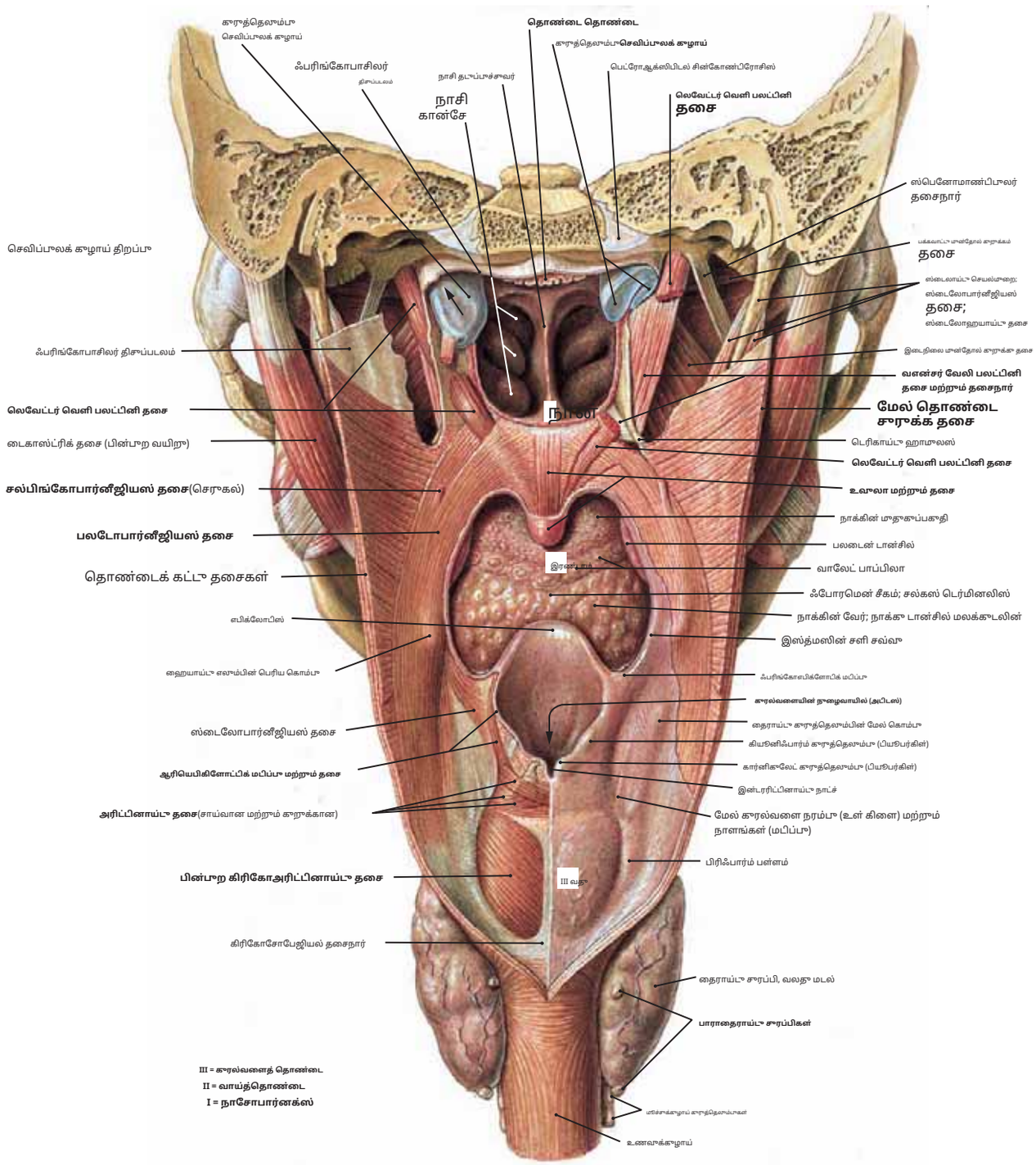

படம் 646 மென்மையான அண்ணம், தொண்டை மற்றும் பின்புற கூரல்வளையின் தசைகள்

குறிப்பு: (1) இந்தப் பிரித்தல் படம் 645 இல் உள்ளதைப் போன்றது. கூரல்வளை ஒரு நடுக்கோடு கீறல் மூலம் பின்புறமாகத் திறக்கப்பட்டுள்ளது மற்றும் சளி சவ்வு மென்மையான அண்ணம், கூரல்வளை மற்றும் இடது பின்புற கூரல்வளையிலிருந்து அகற்றப்பட்டுள்ளது. வலதுபுறத்தில், உயர்த்தும் வெளியின் ஒரு பகுதி**பலட்டினி தசை**அருகிலுள்ளதை வெளிப்படுத்த அகற்றப்பட்டுள்ளது**டென்சர் வேலி பலட்டினி தசை**.

(2) தி**மென்மையான அண்ணத்தின் தசைகள்**. உவுலாவின் தசை மற்றும் லெவேட்டர் வெளி பலாட்டினி தசை இரண்டும் வேகஸ் நரம்பின் தொண்டைக் கிளையால் பூத்தயிர் பெறுகின்றன, அதே நேரத்தில் டென்சர் வெளி பலாட்டினி மூக்கோண நரம்பின் கீழ்த்தாடைப் பிரிவால் வழங்கப்படுகிறது.

(3) தி**தொண்டைத் தசை**மென்மையான அண்ணத்திலிருந்து இரண்டு பாசிக்கிள்களால் எழுகிறது. இந்த பாசிக்கிள்களின் தசை நார்கள் லெவேட்டர் வேலி பலட்டினி தசையின் செருகலுக்கு பின்புறமாகவும் முன்புறமாகவும் எழுகின்றன. பாசிக்கிள்கள் இறங்கி ஒன்றிணைந்து பின்னர் தைராய்டு காரத்தெலும்புகளின் பின்புற எல்லையிலும் அருகிலுள்ள தொண்டைச் சுவரிலும் நுழைகின்றன.

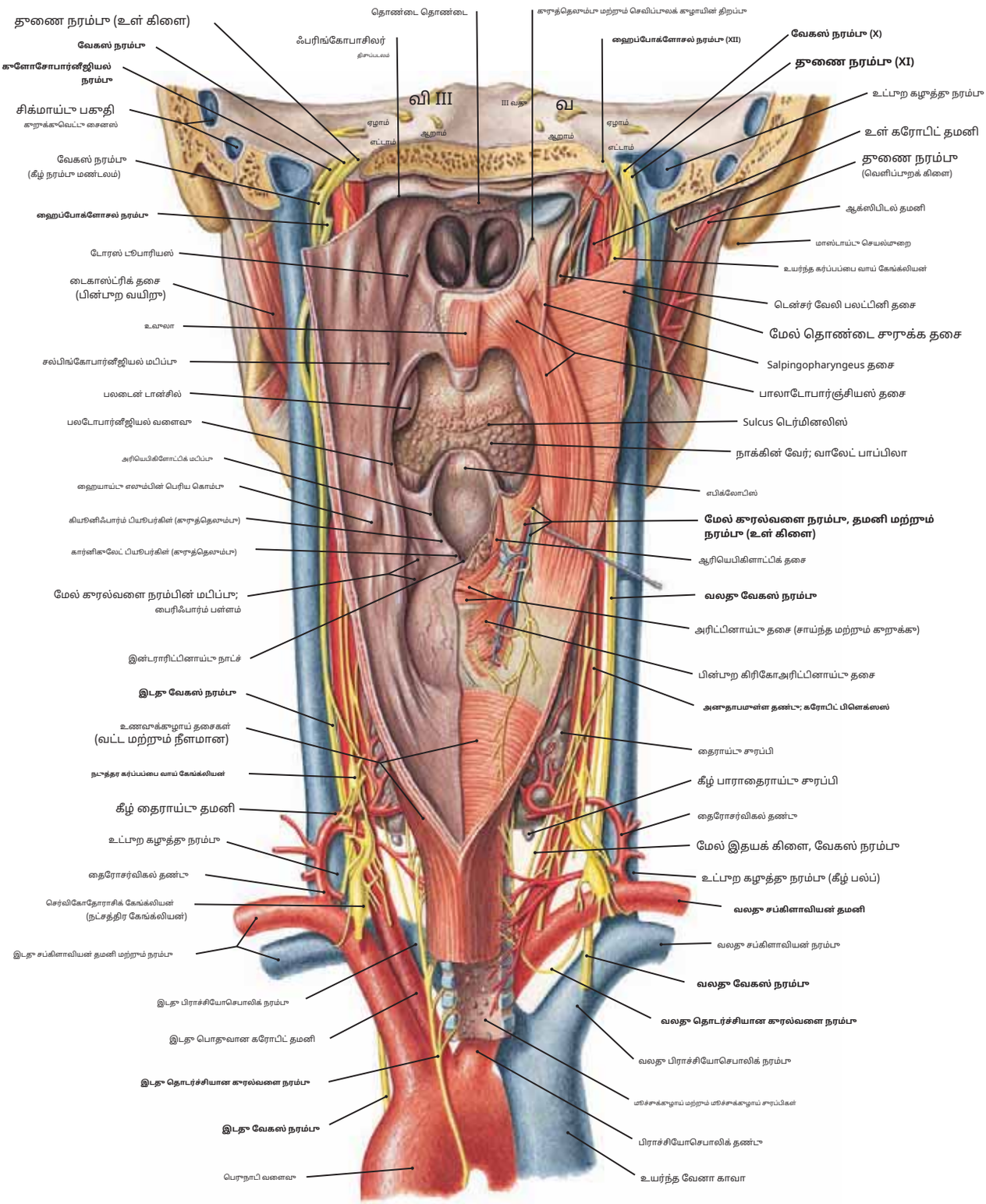

படம் 647 பின்புறத்திலிருந்து திறந்திருக்கும் தொண்டை: கர்ப்பப்பை வாய் உள்ளுறுப்பு, தசைகள், நாளங்கள் மற்றும் நரம்புகள்

குறிப்பு: (1) மூக்கு, வாய் மற்றும் கூரல்வளைத் துவாரங்கள் கூரல்வளையுடன் தொடர்பு கொள்கின்றன. கவனிக்கவும்**மேல் கூரல்வளை தமனி, நரம்பு,**மற்றும்**நரம்பு (இடை-நல் கிளை)**மேலே இருந்து கூரல்வளைக்குள் நுழைகிறது.

(2) தி**மீண்டும் மீண்டும் கூரல்வளை நரம்புகள்**மார்பு குழியிலிருந்து கூரல்வளைக்கு மேலே செல்கிறது. இடது நரம்பு பெருநாடியின் வளைவைச் சுற்றி செல்கிறது, வலது பக்கத்தில் மீண்டும் மீண்டும் வரும் கூரல்வளை நரம்பு சப்கிளாவியன் தமனியைச் சுற்றி வளைகிறது.

(3) தி**கீழ் கர்ப்பப்பை வாய் நரம்பு**ஏழாவது கர்ப்பப்பை வாய் முதுகெலும்பின் மட்டத்தில், முதல் தொராசி கேங்க்லியனுடன் இணைக்கப்படுகிறது (சுமார் 80% நிகழ்வுகளில்). இணைக்கப்படும்போது, மூட்டு கேங்க்லியன் என்று அழைக்கப்படுகிறது**நட்சத்திர வடிவ கேங்க்லியன்.**

அண்ணத்தின் தசைகள் தசை	தோற்றம்	செருகல்	உள்நோக்கம்	செயல்
தசைநார்	பின்புற நாசி முதுகெலும்பு (அண்ணத்தசை எலும்பு); அண்ணத்தசை நரம்புத் தளர்ச்சி	உவுலாவின் சளி சவ்வுக்குள் இறங்குகிறது.	தொண்டைக் கிளை வேகஸ் நரம்பு	உவுலாவை மேலே இழுத்து, உவுலாவை அதன் சொந்தப் பக்கத்தில் சுருக்குகிறது.
டென்சர் வேலி பலட்டினி	முன்தோல் குறுக்கம் செயல்முறையின் ஸ்கேபாய்டு ஃபோஸா; செவிப்புலக் குழாயின் குருத்தெலும்பு பகுதி; ஸ்பெனாய்டின் முதுகெலும்பு.	சுற்றிலும் தசைநார் படிப்புகள் முன்தோல் குறுக்க ஹாமுலஸ் பின்னர் பலாடைன் அபோனியூரோசிஸில் நுழைகிறது.	கிளை கீழ்த்தாடைப் பிரிவு முக்கோணத்தின் நரம்பு	மென்மையான அண்ணத்தை இறுக்கமாக்குகிறது; தனியாகச் செயல்பட்டு, மென்மையான அண்ணத்தை ஒரு பக்கமாக இழுக்கிறது.
லெவேட்டர் வெளி பலட்டினி	தற்காலிக எலும்பின் கீழ் மேற்பரப்பு; செவிப்புலக் குழாயின் குருத்தெலும்பு பகுதி.	பலாடைன் அப்போனியூரோசிஸின் மேல் மேற்பரப்பு	தொண்டைக் கிளை வேகஸ் நரம்பு	மென்மையான அண்ணத்தை உயர்த்துகிறது
பலடோக்ளோசஸ்	பலாடைன் அப்போனியூரோசிஸின் வாய்வழி மேற்பரப்பு	நாக்கின் பக்கவாட்டில்	தொண்டைக் கிளை வேகஸ் நரம்பு	நாக்கின் வேரை உயர்த்துகிறது; இரண்டு தசைகள் ஒன்றாக இணைக்கப்படுகின்றன. ஓரோபார்னக்ஸிலிருந்து வாய்வழி குழியை மூடு.
பாலடோபார்ஞ்சியஸ்	கபின அண்ணத்தின் பின்புற எல்லை; பலாடைன் அபோனியுரோசிஸ்	பின்புற எல்லை தைராய்டு குருத்தெலும்பு; குரல்வளையின் பக்கவாட்டு சுவர்	தொண்டைக் கிளை வேகஸ் நரம்பு	விழுங்கும்போது தொண்டையை மேல்நோக்கி இழுக்கிறது.

தொண்டை தசைகள்

மேல் தொண்டை கட்டுப்படுத்தி	**முன்கூட்டிய தொண்டைப் பகுதி**			
	டெரிகாய்டு ஹாமுலஸ் ஸ்பெனாய்டு எலும்பு	ஃபரிங்கோபாசிலர் திசுப்படலம் மற்றும் மையக் கோடு ராஃப்		
	தொண்டைப் பகுதி			
	டெரிகோமண்டிபுலர் ராஃபே	பின்புற நடுக்கோடு தொண்டைக் குழல்	மோட்டார் இழைகள்: வேகஸ் நரம்பின் தொண்டைக் கிளை (இதில் இருந்து உருவாகும் இழைகள்) தூண்டு நரம்பின் மையப்பகுதி பகுதி)	
	மைலோபார்ஞ்சியல் பகுதி			
	கீழ்த்தாடையின் மைலோஹையாய்டு கோடு	பின்புற நடுக்கோடு தொண்டைக் குழல்		சுருக்க தசைகள் தொண்டையின் ஸ்பிங்க்டர்களாகச் செயல்பட்டு விழுங்கும்போது பெரிஸ்டால்டிக் அலைகளைத் தூண்டுகின்றன.
	கூளோசோபார்னீஜியல் பகுதி			
	நாக்கின் பக்கவாட்டில் இருந்து சில இழைகள் எழுகின்றன.	பின்புற நடுக்கோடு தொண்டைக் குழல்	சளிச்சவ்வின் உணர்வு இழைகள்: கூளோசோபார்னீஜியல் நரம்பு மற்றும் சில முக்கோண நரம்பு இழைகள்	
நடுத்தர தொண்டை கட்டுப்படுத்தி	**காண்ட்ரோபாரிஞ்சியல் பகுதி**			
	ஹையாய்டு எலும்பின் சிறிய கொம்பு	பின்புற நடுக்கோடு தொண்டைக் குழல்		
	செரட்டோபார்னீஜியல் பகுதி			
	ஹையாய்டு எலும்பின் பெரிய கொம்பு	பின்புற நடுக்கோடு தொண்டைக் குழல்		
கீழ் தொண்டை கட்டுப்படுத்தி	**தைரோபார்னீஜியல் பகுதி**			
	தைராய்டு குருத்தெலும்பின் லேமினாவில் சாய்ந்த கோடு	பின்புற நடுக்கோடு தொண்டைக் குழல்		
	கிரிகோபார்னீஜியல் பகுதி			
	கிரிகாய்டு குருத்தெலும்பின் பக்கம்	பின்புற நடுக்கோடு தொண்டைக் குழல்	கிரிகோபார்ஞ்சியஸ்: மீண்டும் மீண்டும் குரல்வளை வேகஸ் கிளை	
ஸ்டைலோபார்ஞ்சியஸ்	ஸ்டைலாய்டு செயல்முறையின் அடிப்பகுதியின் நடுப்பகுதி	மேல் மற்றும் நடுத்தர சுருக்கிகளுக்கு இடையில் உள்ள குரல்வளையின் பக்கவாட்டு சுவர்	கூளோசோபார்னீஜியல் நரம்பு	விழுங்குதல் மற்றும் பேசுதல் ஆகியவற்றின் போது குரல்வளையின் பக்கவாட்டு சுவரை உயர்த்துகிறது.
சல்பிங்கோபார்னீஜியஸ்	செவிப்புலக் குழாயின் குருத்தெலும்பின் கீழ் பகுதி	உடன் கலக்கிறது குரல்வளையின் பக்கவாட்டுச் சுவரில் உள்ள பலடோபார்ஞ்சியஸ்	தொண்டைக் கிளை வேகஸ் நரம்பு	குரல்வளையின் மேல் பக்கவாட்டு சுவரை உயர்த்துகிறது.
பாலடோபார்ஞ்சியஸ்	மேலே உள்ள அண்ணத் தசைகளுடன் விவரிக்கப்பட்டுள்ளது.			

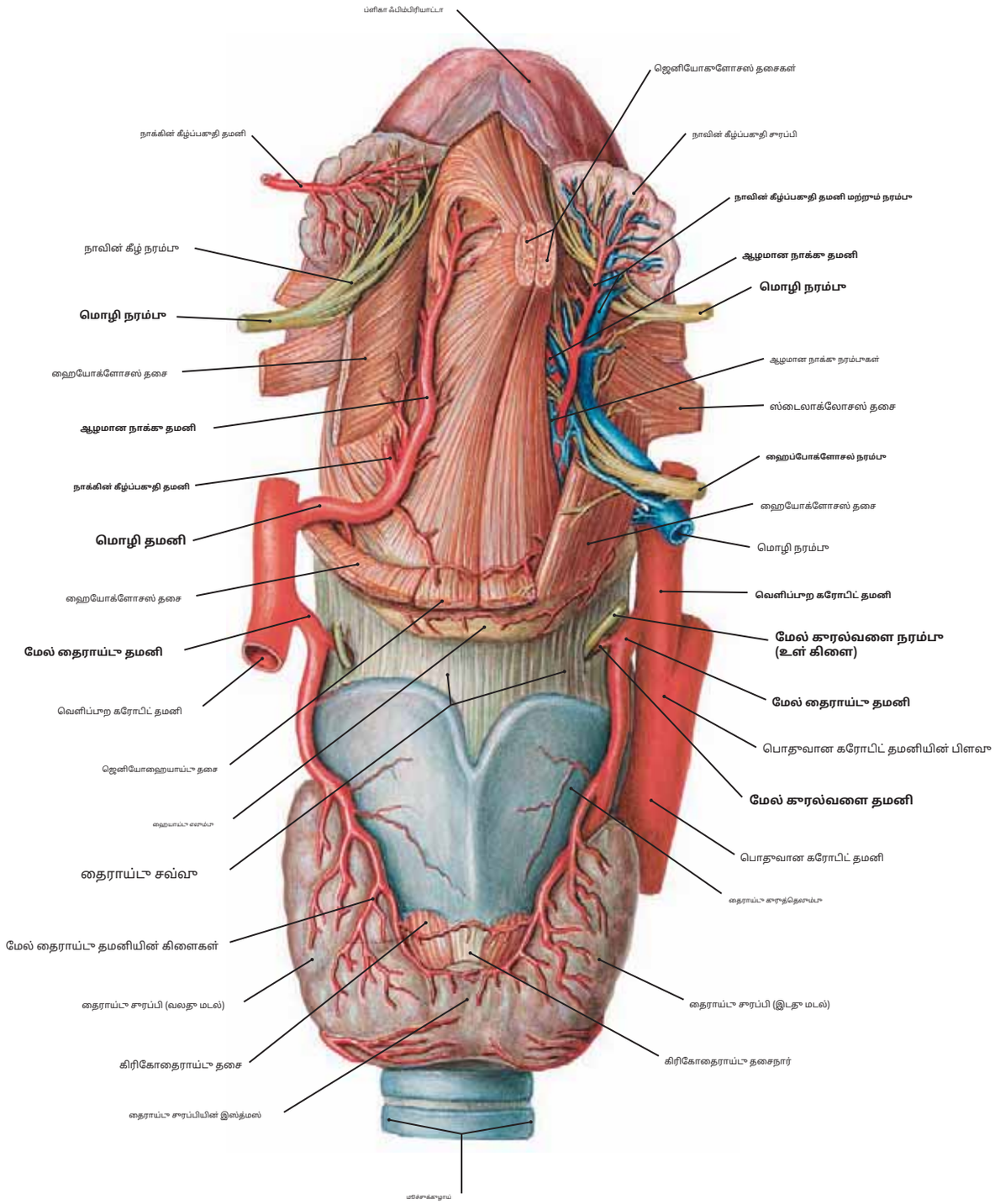

படம் 649 **கரல்வளை, நாக்கு மற்றும் தைராய்டு சுரப்பி, நாளங்கள் மற்றும் நரம்புகளின் முன்பக்கத் தோற்றம்.**

குறிப்பு: (1) தி**மேல் தைராய்டு தமனிகள்**தைராய்டு சுரப்பிக்கு இறங்குகின்றன. அவற்றின் போக்கில், அவை சுரக்கின்றன**மேல் கரல்வளை தமனிகள்**, எந்த பேனா-தைராய்டு சவ்வை கரல்வளையின் உட்புறத்தில் நுழைய துளைக்கிறது. அவற்றுடன் சேர்ந்து**உள் கரல்வளை கிளை**இன்**மேல் கரல்வளை நரம்பு**.

(2) மூளை மற்றும் இடைநிலைப் பாதை**நாக்கு தமனி**ஹையோக்ளோசஸ் தசை மற்றும் அதன் மேல்புறமாக (பெயரிடப்படவில்லை), துணை மொழி மற்றும் ஆழமான மொழி கிளைகளுக்கு ஆழமாக.

(3) தி**நாக்கு நரம்புகள்**அவை நாக்கின் முன்புற மூன்றில் இரண்டு பங்கு பொது உணர்வை வழங்க நாக்கிற்குள் நுழையும்போது. நாக்கின் மோட்டார் நரம்பு என்பது **வாய்வழி குழி**இது அதன் துணை நரம்புகளுடன் சேர்ந்து செல்கிறது. இது ஹையாய்டு எலும்புக்கு சற்று மேலே நாக்கின் அடிப்பகுதியில் நுழைந்து, வெளிப்புற கரோடிட் மற்றும் மொழி தமனிகள் வழியாக முன்புறமாக செல்கிறது.

(4) தி**பொதுவான கரோடிட் தமனி**தைராய்டு குருத்தெலும்பின் மேல் எல்லையின் மட்டத்தில் இரண்டாகப் பிரிகிறது. மொழி தமனி ஹையாய்டு எலும்புக்கு மேலே உள்ள வெளிப்புற கரோடிட்டிலிருந்து கிளைக்கிறது, அதே நேரத்தில் மேல் கரல்வளை தைராய்டு சவ்வின் மட்டத்தில் எழுகிறது.

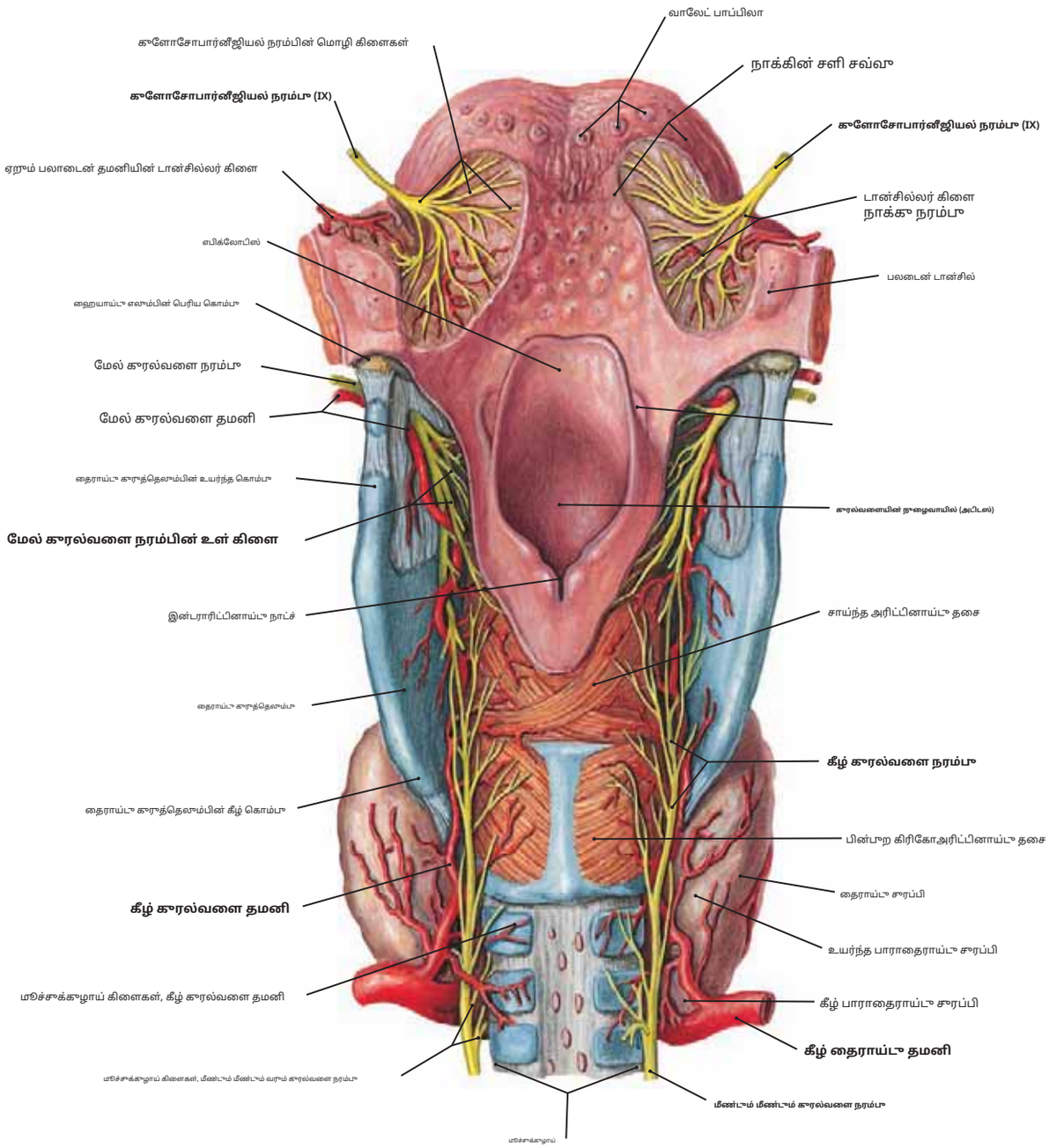

படம் 650 கரல்வளை, நாக்க மற்றம் தைராய்ட சரப்பி, நாளங்கள் மற்றம் நரம்பகளின் பின்பறத் தோற்றம்.

கறிப்ப: (1) தி**களோசோபார்னீஜியல் நரம்பகள் (IX)**நாக்கின் வேர் அல்லத தொண்டைப் பகதியை உள்ளிழத்த, மேற்பரப்பின் பின்பற மூன்றில் ஒர பகதியை வழங்கவம். பொதவான உணர்வ மற்றம் சிறப்ப சவை உணர்வ இரண்டையம் கொண்ட நாக்க. மேலம் கவனிக்கவம்**டான்சில்லர் கிளை**இன்**ஏறுவரிசை அண்ணத் தமனி**(மக தமனியிலிரந்த) பலாடைன் டான்சிலை வழங்ககிறத.

(2) போக்க**உள் கிளை**இன்**மேல் கரல்வளை நரம்ப**இத கரல்வளையின் உட்பறத்தில் உள்ள கரல்வளை சளி சவ்வக்க கரல் மடிப்பகள் வரை உணர்திறன் கொண்டத.

(3) தி**திரம்பத் திரம்ப வரம் கரல்வளை நரம்ப**இத கரல்வளையின் மக்கிய மோட்டார் நரம்ப ஆகம், மேலம் இத அனைத்த கரல்வளை தசைகளக்கம் இரத்தத்தை வழங்ககிறத.*தவிர* கிரிகோதைராய்ட தசை (இத மேல் கரல்வளை நரம்பின் வெளிப்பற கிளையால் வழங்கப்படகிறத). கடுதலாக, தொடர்ச்சியான கரல்வளை நரம்ப கரல் மடிப்பகளக்கக் கீழே உள்ள கரல்வளையின் உட்பறத்திற்க உணர்ச்சி கண்டபிபிப்பை வழங்ககிறத.

(4) தி**மக்கியமான உறவ**தொடர்ச்சியான கரல்வளை நரம்பகள் கீழ் தைராய்ட தமனி மற்றம் அதன் கீழ் கரல்வளை கிளைகளக்க இடையே உள்ளன. தைராய்ட சரப்பிகளின் பின்பறப் பகதிக்க தொடர்ச்சியான கரல்வளை நரம்பகளின் அரகாமையையம் கவனிக்கவம்.

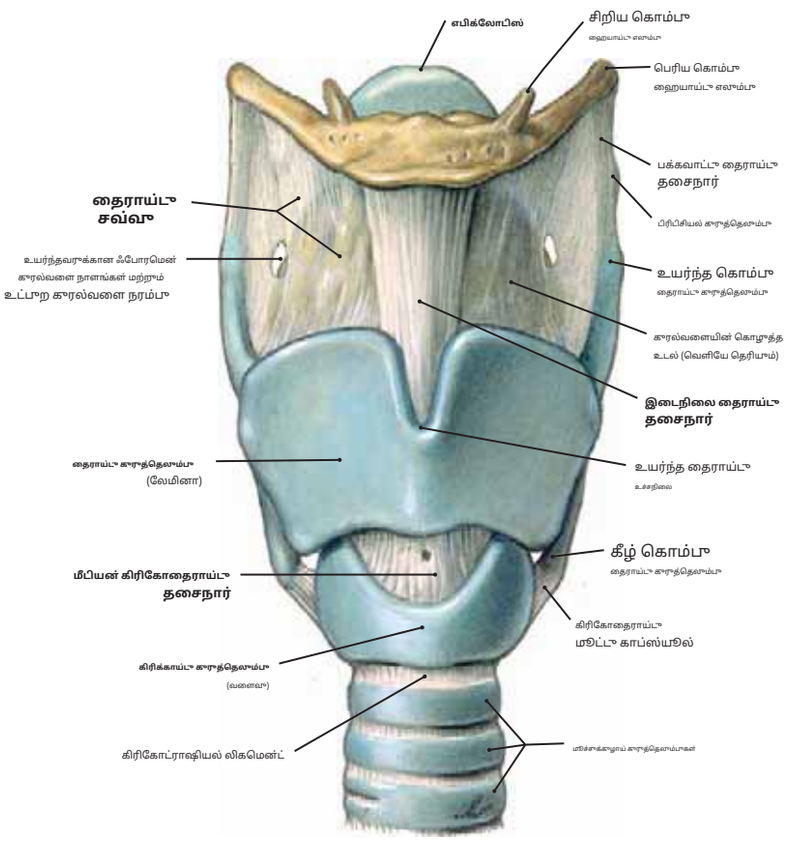

படம் 651.1 **கூரத்தெலும்பூகள் மற்றும் தசைநார்கள் கூரல்வளை (வென்ட்ரல் வியூ)**

குறிப்பு: (1) கூரல்வளை கூரத்தெலும்பூகள் எலும்பூக்கூட்டை உருவாக்குகின்றன கூரல்வளை, அவை தசைநார்கள் மற்றும் சவ்வூகளால் ஒன்றோடொன்று இணைக்கப்பட்டுள்ளன. மூன்று பெரியவை உள்ளன**இணைக்கப்படாதது** கூரத்தெலும்பூகள் (**கிரிகாய்டு, தைராய்டு**,மற்றும்**எபிக்லோடிஸ்**) மற்றும் மூன்று தொகுப்பூகள்**இணைக்கப்பட்டது**கூரத்தெலும்பூகள் (**அரிட்டினாய்டு, கார்னிகூலேட்**, மற்றும் **கியூனிஃபார்ம்**). இந்த முன்பூறக் காட்சியில், இணைக்கப்படாத கிரிகாய்டு, தைராய்டு மற்றும் எபிக்லோடிஸ் அனைத்தும் தெரியும்.

(2) தி**தைராய்டு சவ்வு**மற்றும் மையமாக அமைந்துள்ள தைராய்டு தசைநார். தைராய்டு கூரத்தெலும்பின் மேல் எல்லையூடன் இணைக்கப்பட்டுள்ள இந்த சவ்வு, ஹையாய்டு எலும்பின் பெரிய கொம்பூகளின் பின்பூற மேற்பரப்பூகள் முழுவதும் நீண்டுள்ளது. இடைநிலை தைராய்டு தசைநார் தைராய்டு உச்சியில் இருந்து ஹையாய்டு எலும்பின் உடல் வரை நீண்டுள்ளது. சவ்வு தளைக்கப்படுகிறது**மேல் கூரல்வளை நாளங்கள்**மற்றும் **மேல் கூரல்வளை நரம்பின் உள் கூரல்வளை கிளை**.

(3) தி**கிரிகோதைராய்டு தசைநார்**கிரிகாய்டு மற்றும் தைராய்டு கூரத்தெலும்பூகளின் அருகிலுள்ள விளிம்பூகளை இணைக்கிறது. இந்த தசைநார் கிரிகோதைராய்டு தசைகளுக்கு அடியில் உள்ளது.

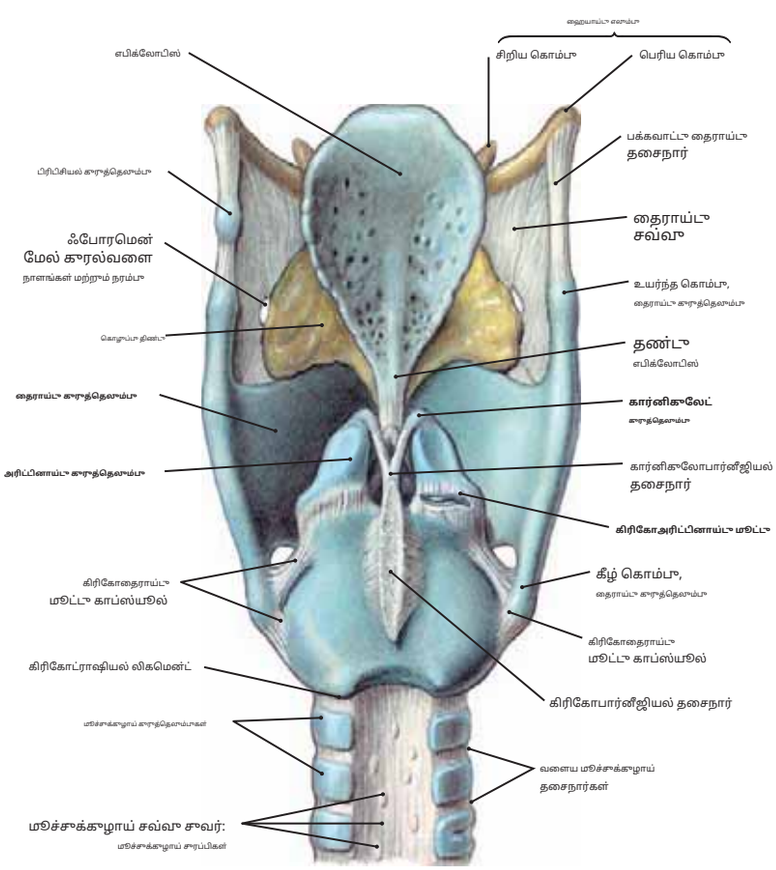

படம் 651.2 **கூரத்தெலும்பூகள் மற்றும் தசைநார்கள் கூரல்வளை (பின்பூறக் காட்சி)**

குறிப்பு: (1) இணைக்கப்பட்ட அரிட்டினாய்டு கூரத்தெலும்பூகளின் மூட்டு-கீழே கிரிகாய்டு கூரத்தெலும்பூடன் கூடிய லேஜ்கள். இந்த சைனோவியல் கிரிகோஅரிட்டினாய்டு மூட்டுகள் மூட்டு காப்ஸ்யூல்களால் சூழப்பட்டுள்ளன மற்றும் பின்பூற கிரிகோஅரிட்டினாய்டு தசைநார்களால் பலப்படுத்தப்படுகின்றன.

(2) கிரிகோஅரிட்டினாய்டு மூட்டுகள் இவற்றை அனுமதிக்கின்றன: (அ) **அரிட்டினாய்டு கூரத்தெலும்பு சுழற்சி**கிட்டத்தட்ட செங்குத்தாக இருக்கும் ஒரு அச்சில் மற்றும் (b)**கிடைமட்ட சறுக்கு இயக்கம்** அரிட்டினாய்டு கூரத்தெலும்பூகள்.

(3) அரிட்டினாய்டு கூரத்தெலும்பூகளின் சுழற்சி கூரல் மடிப்பூகளின் இடை அல்லது பக்கவாட்டு இடப்பெயர்ச்சிக்கு வழிவகுக்கிறது, இதன் மூலம் மடிப்பூகளுக்கு இடையிலான திறப்பின் அளவு அதிகரிக்கிறது அல்லது குறைகிறது,**ரிமா கூளோடிஸ்**.

(4) அரிட்டினாய்டு கூரத்தெலும்பூகளின் கிடைமட்ட சறுக்குதல் இந்த கூரத்தெலும்பூகளின் அடிப்படுதிகளை தோராயமாக அல்லது பிரித்து நகர்த்த அனுமதிக்கிறது. இரண்டு பக்கவாட்டு இயக்கங்களைப் போலவே, அரிட்டினாய்டு கூரத்தெலும்பூகளின் இடை சுழற்சி மற்றும் இடைநிலை சறுக்குதல் ஒரே நேரத்தில் நிகழ்கின்றன.

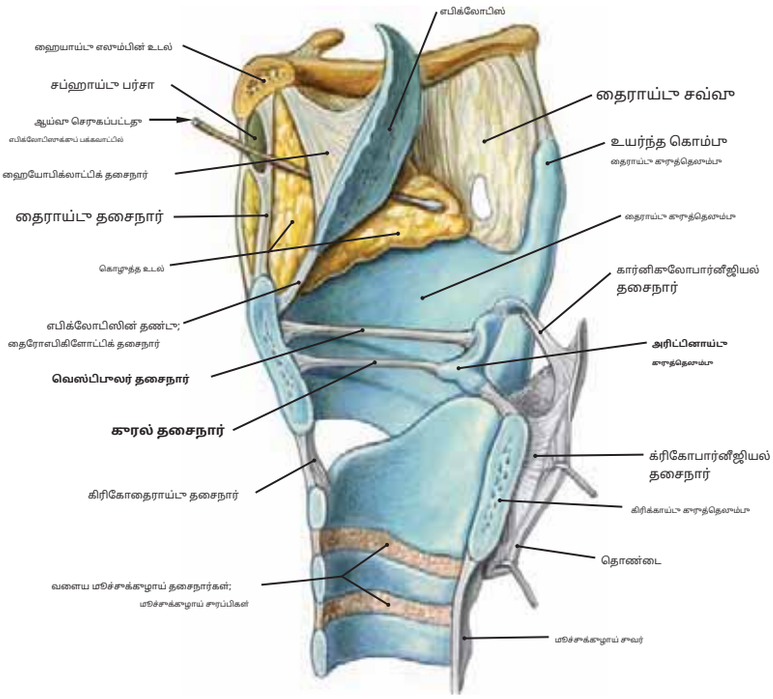

> **படம் 652.1 காரல்வளையின் வலதா பாதி**

காரத்தெலும்பாகள் மற்றும் வெஸ்டிபுலர் மற்றும் காரல் தசைநார்களைக் காட்டுகிறதா.

குறிப்பு: (1) தி**வெஸ்டிபுலர் தசைநார்**ஒரு சிறிய இசைக்குழு ஆகும் தைராய்டா காரத்தெலும்பாக்கு முன்புறமாகவும், அரிட்டினாய்டா காரத்தெலும்பின் முன்புற மற்றும் பக்கவாட்டா மேற்பரப்பாக்கு பின்புறமாகவும் இணைக்கப்பட்ட நார்ச்சத்து திசுக்களால் ஆனதா. இது சளி சவ்வா மூலம் மூடப்பட்டா வெஸ்டிபுலர் மடிப்பை (அல்லதா தவறான காரல் மடிப்பை) உருவாக்குகிறதா.

(2) தி**காரல் தசைநார்**மீள் திசுக்களைக் கொண்டுள்ளதா மற்றும் தைராய்டா காரத்தெலும்பாக்கு முன்புறமாகவும், அரிட்டினாய்டா காரத்தெலும்பின் காரல் செயல்முறைக்கு பின்புறமாகவும் இணைக்கப்பட்டுள்ளதா. இதா சளி சவ்வா மூலம் மூடப்பட்டிருக்கும், இதா காரல் தசையுடன் சேர்ந்தா காரல் மடிப்பை உருவாக்குகிறதா. காரல்வளை ஒலிகள் காற்றின் ஊசலாட்டங்களால் தொடங்கப்பட்ட காரல் மடிப்புகளின் ஊசலாட்டங்களால் உருவாக்கப்படுகின்றன.

படம் 652.2 காரல் தசைநார் மற்றும் கூம்புந எலாஸ்டிகல் (மேலே இருந்தா பார்க்கப்பட்டதா)

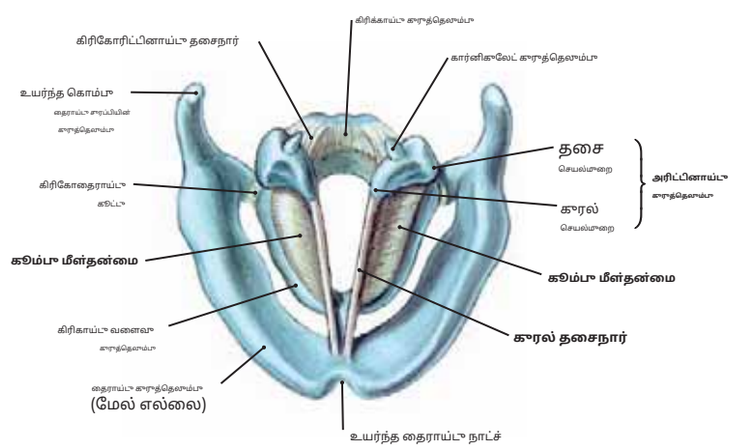

குறிப்பு: (1) தி**கூம்பா மீள்தன்மை**என்பதா ஒரு சவ்வா ஆகும் முக்கியமாக மஞ்சள் மீள் இழைகளால் ஆனதா; இதா தைராய்டா, கிரிகாய்டா மற்றும் அரிட்டினாய்டா காரத்தெலும்பாகளை ஒன்றோடொன்று இணைக்கிறதா. இதா காரல் மடிப்புகளுக்குக் கீழே உள்ள சளி சவ்வின் கீழ் அமைந்துள்ளதா மற்றும் காரல்வளையின் வெளிப்புறத்தில் உள்ள தைரோஅரிட்டினாய்டா மற்றும் கிரிகோதைராய்டா தசைகளால் ஓரளவிற்கு மூடப்பட்டிருக்கும்.

(2) அரிட்டினாய்டா காரத்தெலும்பாகளின் சமச்சீர்மை மற்றும் அவற்றுடன் தொடர்புடைய காரல் தசைநார்கள்.

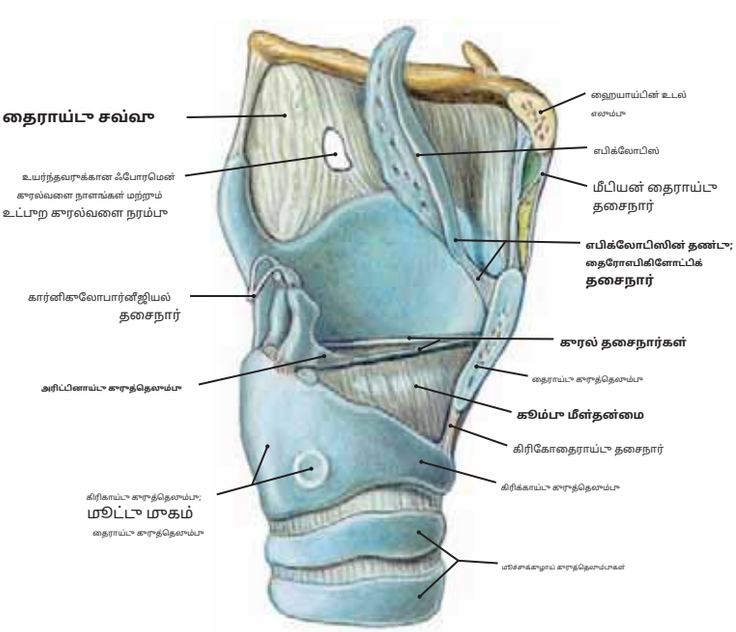

> **படம் 652.3 காரல்வளையின் மேல் இடதா பகுதி**

குறிப்பு: (1) ஹையாய்டா எலும்பின் வலதா பகுதிகள், எபிக்லோடிஸ், மற்றும் காரல்வளையின் மேல் இடதா பகுதியைத் திறக்க தைராய்டா காரத்தெலும்பா அகற்றப்பட்டுள்ளன. இரண்டா காரல் தசைநார்கள், அரிட்டினாய்டா காரத்தெலும்பாகள் மற்றும் கூம்பா மீள்தன்மை ஆகியவையும் காட்டப்படுகின்றன.

(2) தைரோஎபிகிளோட்டிக் தசைநார் மூலம் எபிக்ளோட்டிஸின் தண்டா தைராய்டா காரத்தெலும்பாடன் இணைக்கப்படுகிறதா.

(3) கூம்பா மீள்தன்மை, காரல் தசைநார் உருவாக்கி, அரிட்டினாய்டா, தைராய்டா மற்றும் கிரிகாய்டா காரத்தெலும்பாகளுடன் இணைகிறதா.

(4) காரல் மடிப்புகளில் ஒலிகள் தொடங்கப்பட்டாலும், மனித காரலின் சுருதி, வீச்சு, தரம், அளவு, தொனி மற்றும் மேலோட்டங்கள் வாய் (நாக்கு, பற்கள் மற்றும் அண்ணம்), நாசி சைனஸ்கள், காரல்வளை, காரல்வளையின் மீதமுள்ள பகுதி, நுரையீரல், உதரவிதானம் மற்றும் வயிற்று தசைகள் ஆகியவற்றின் அமைப்புகளையும் உள்ளடக்கியதா.

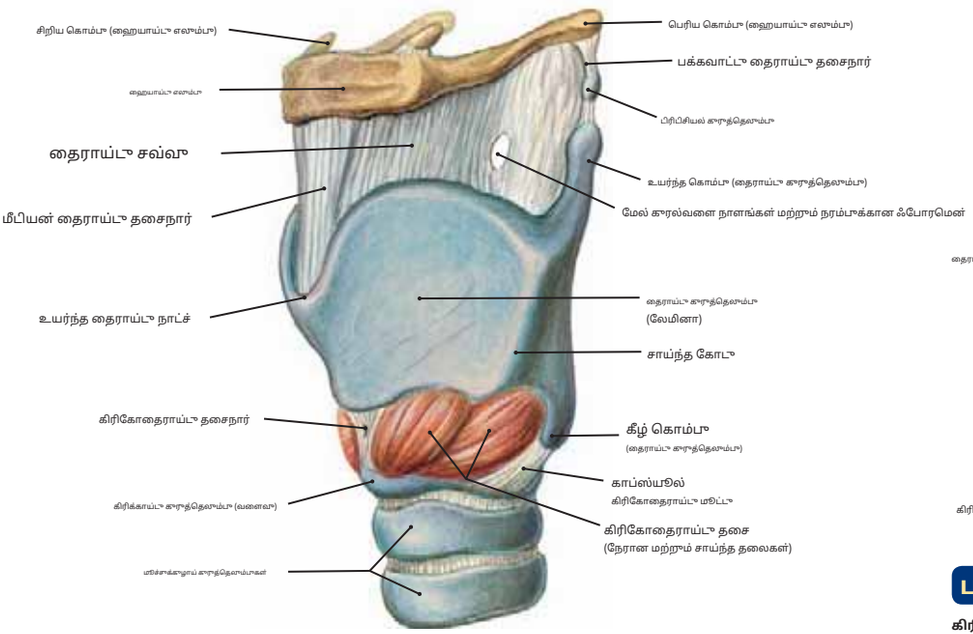

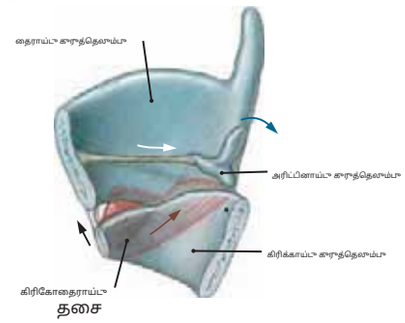

படம் 653.2 செயல்

கிரிகோதைராய்டு தசைகீழே குறிப்பு 2 ஐப் பார்க்கவும்.

படம் 653.1 வெளிப்புற குரல்வளை மற்றும் கிரிகோதைராய்டு தசையின் வென்ட்ரோலேட்டரல் பார்வை.

குறிப்பு: (1) தி**கிரிகோதைராய்டு தசை**கொண்டுள்ளது**நேரான**மற்றும்**சாய்வான**தலைகள். நேரான தலை மிகவும் செங்குத்தாக உள்ளது மற்றும் கீழ் எல்லையில் செருகப்படுகிறது. தைராய்டு குருத்தெலும்பின் லேமினாவின், சாய்ந்த தலை மிகவும் கிடைமட்டமாக உள்ளது மற்றும் தைராய்டு குருத்தெலும்பின் கீழ் கொம்பில் செருகப்படுகிறது.

(2) கிரிகோதைராய்டு தசை கிரிகாய்டு குருத்தெலும்பின் முன்புற பகுதியை மேல்நோக்கி சாய்க்கிறது. அவ்வாறு செய்யும்போது, அரிட்டினாய்டு குருத்தெலும்புகள் (கிரிகாய்டுடன் இணைக்கப்பட்டுள்ளன) பின்புறமாக இழுக்கப்படுகின்றன. கூடுதலாக, தைராய்டு குருத்தெலும்பு முன்னும் பின்னும் இழுக்கப்படுகிறது. இந்த செயல்கள் அரிட்டினாய்டு மற்றும் தைராய்டு குருத்தெலும்புகளுக்கு இடையிலான தூரத்தை அதிகரிக்கின்றன, இதன் மூலம் குரல் மடிப்புகளின் பதற்றத்தை அதிகரித்து அவற்றை நீட்டுகின்றன (மேலே உள்ள செருகு வரைபடத்தைப் பார்க்கவும்).

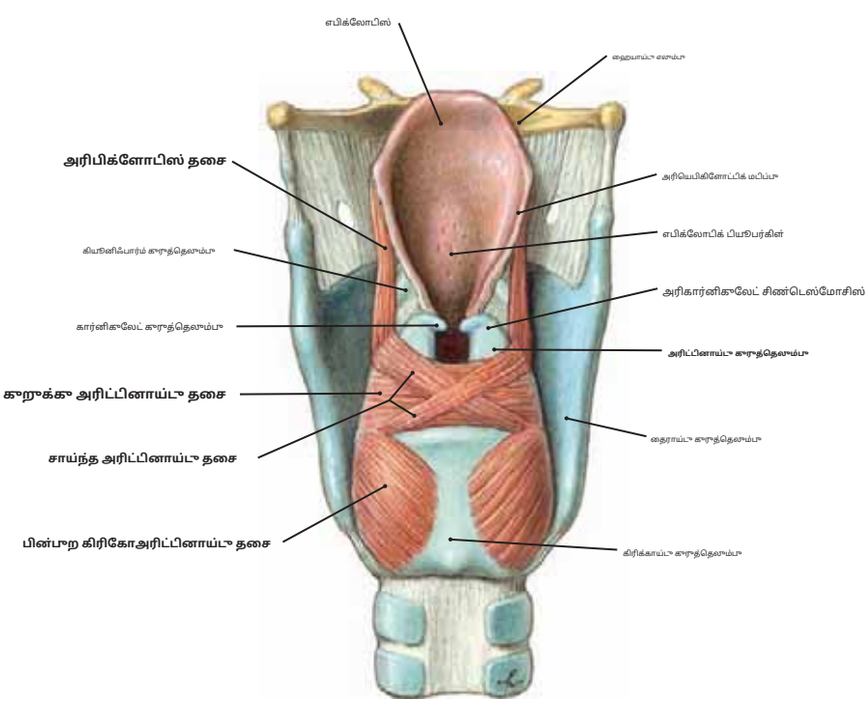

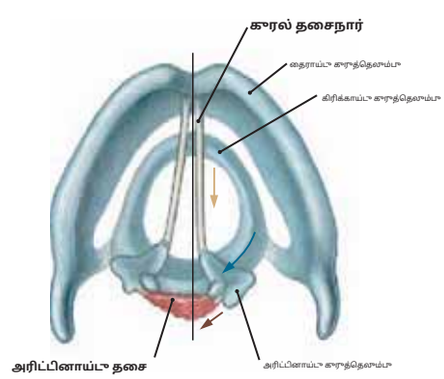

படம் 653.4 அரிட்டினாய்பின் செயல்

தசைகீழே குறிப்பு 2 ஐப் பார்க்கவும்.

படம் 653.3 குரல்வளையின் பின்புறத் தோற்றம்: தசைகள்

குறிப்பு: (1) தி**அரிட்டினாய்டு தசை**ஒரு**குறுக்குப் பகுதி**இது அரிட்டினாய்டு குருத்தெலும்புகளுக்கும் ஒரு**சாய்ந்த பகுதி**இது குறுக்குவெட்டு இழைகளுக்குப் பின்புறமாகக் கடக்கும் தசைத் தொகுப்புகளைக் கொண்டுள்ளது. சாய்ந்த பகுதியின் ஒவ்வொரு தொகுப்பும் ஒரு அரிட்டினாய்டு குருத்தெலும்பின் அடிப்பகுதியிலிருந்து மற்ற குருத்தெலும்பின் உச்சம் வரை நீண்டுள்ளது. சில சாய்ந்த இழைகள் எபிக்ளோட்டிஸுக்குத் தொடர்கின்றன, அதாவது**அரியெபிகிளாட்டிக் தசை**.

(2) குறுக்குவெட்டு அரிட்டினாய்டு, ரிமா குளோட்டிஸின் பின்புற பகுதியை மூடும் அரிட்டினாய்டு குருத்தெலும்புகளை தோராயமாக ஒத்திருக்கிறது. சாய்ந்த அரிட்டினாய்டு மற்றும் அரிட்டினாய்டு தசைகள், அரிட்டினாய்டு குருத்தெலும்புகள் மற்றும் எபிக்ளோட்டிஸை தோராயமாக இணைப்பதன் மூலம், குரல்வளைக்குள் நுழைவாயிலை மூட முனைகின்றன.

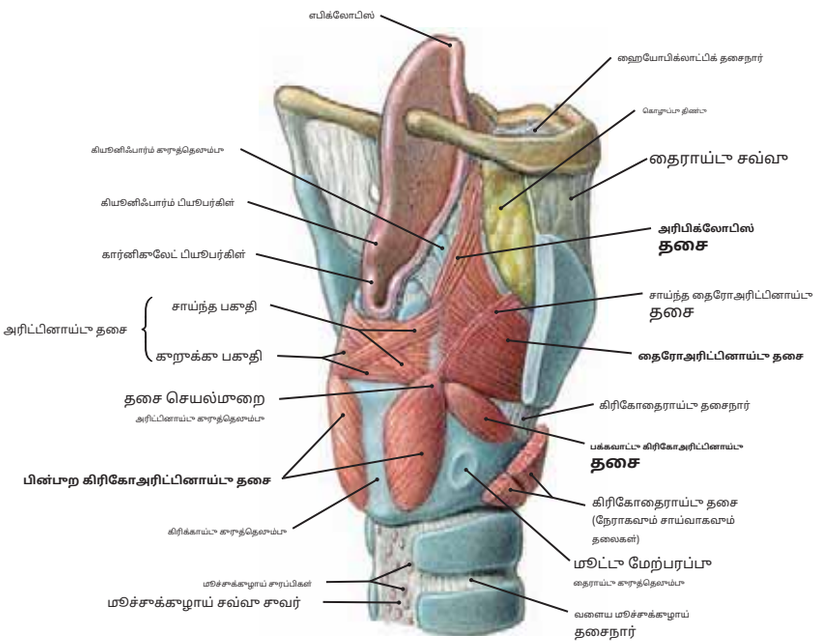

படம் 654.1 காரல்வளை தசைகளின் போஸ்டரோலேட்டரல் பார்வை

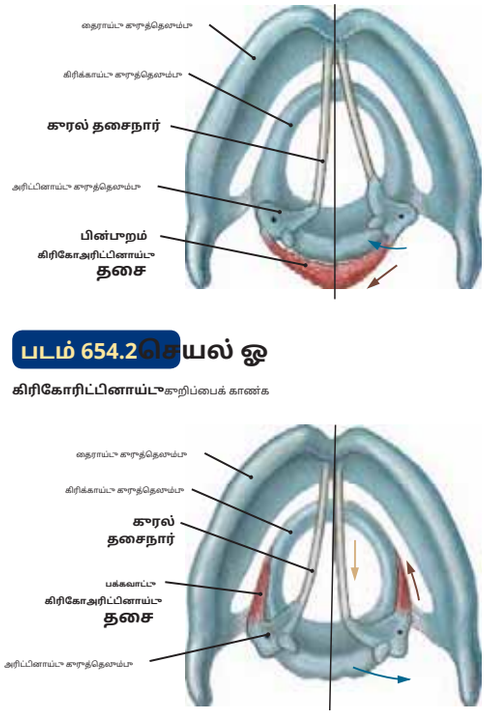

படம் 654.2 செயல் ஓ

கிரிகோரிட்டினாய்டு குறிப்பைக் காண்க

படம் 654.3 பக்கவாட்டு கிரிகோரிட்டினாய்டின் **செயல்** கீழே குறிப்பு 3 ஐப் பார்க்கவும்.

குறிப்பு: (1) தைராய்டு காரத்தெலும்பு மற்றும் தைராய்டு சவ்வு ஆகியவற்றின் வலது அடுக்கு பக்கவாட்டு கிரிகோஅரிட்டினாய்டு மற்றும் தைரோஅரிட்டினாய்டு தசைகளை வெளிப்படுத்துவதற்காக பகுதியளவு தூண்டிக்கப்பட்டுள்ளன.

(2) தி**பின்புற கிரிகோஅரிட்டினாய்டு தசை**கிரிகாய்டு காரத்தெலும்பின் லேமினாவிலிருந்து அரிட்டினாய்டு காரத்தெலும்பின் தசை செயல்முறை வரை நீண்டுள்ளது, அதேசமயம்**பக்கவாட்டு கிரிகோஅரிட்டினாய்டு தசை** கிரிகாய்டு காரத்தெலும்பின் வளைவிலிருந்து பக்கவாட்டில் எழுகிறது மற்றும் பின்புற கிரிகோஅரிட்டினாய்டு தசையுடன் அரிட்டினாய்டு காரத்தெலும்பில் செருகப்படுகிறது.

(3) பின்புற கிரிகோஅரிட்டினாய்டுகள் மட்டுமே**கடத்தல்காரர்கள்**குரல் மடிப்புகளின், அதேசமயம் பக்கவாட்டு கிரிகோஅரிட்டினாய்டுகள் எதிரிகளாக செயல்படுகின்றன மற்றும்**கூட்டுப் பொருள்**குரல் மடிப்புகள். பின்புற தசை அரிட்டினாய்டு காரத்தெலும்புகளின் அபிப்பகுதியை மையமாகவும் பின்புறமாகவும் இழுப்பதன் மூலம் கடத்துகிறது, அதே நேரத்தில் பக்கவாட்டு தசை இந்த காரத்தெலும்புகளை முன்புறமாகவும் பக்கவாட்டாகவும் இழுப்பதன் மூலம் சேர்க்கிறது.

(4) தி**தைரோஅரிட்டினாய்டு தசை**இது தைராய்டு காரத்தெலும்பிலிருந்து பின்னோக்கி அரிட்டினாய்டு காரத்தெலும்பை நோக்கிச் செல்லும் ஒரு மெல்லிய தசைத் தாள் ஆகும். அதன் மேல் இழைகள் எபிக்லோட்டிஸுக்குத் தொடர்கின்றன, மேலும், அரிபிக்லோடிக் இழைகளுடன் சேர்ந்து,**தைரோபிகிளோடிக் தசை.**அதன் ஆழமான மற்றும் மிகவும் இடைநிலை இழைகள்**குரல் தசை** இது குரல் மடிப்பின் பக்கவாட்டு அம்சத்துடன் இணைக்கப்பட்டுள்ளது. தைரோஅரிட்டினாய்டு தசைகள் அரிட்டினாய்டு காரத்தெலும்புகளை தைராய்டு காரத்தெலும்பை நோக்கி இழுக்கின்றன, இதனால் அவை சுருக்கப்படுகின்றன (rela

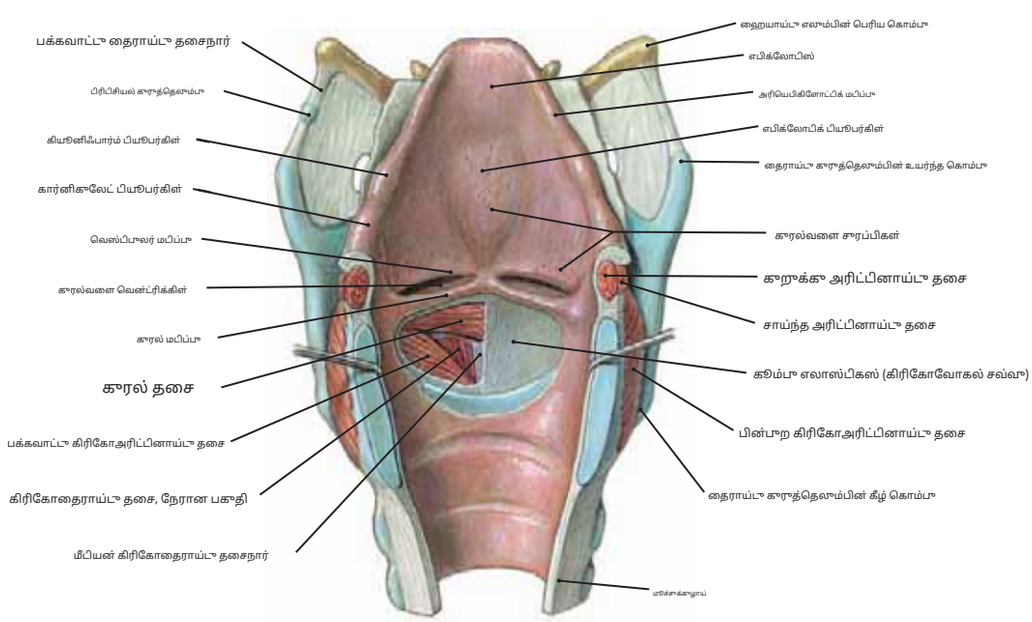

படம் 654.4 பின்புறத்திலிருந்து திறக்கப்பட்ட குரல்வளை (பின்புறக் காட்சி)

குறிப்பு: குரல்வளையின் பக்கவாட்டுச் சுவர்கள் அகலமாகத் திறக்கப்பட்டுள்ளன, மேலும் கலம்பு மீள்தன்மையின் இடது பகுதி அகற்றப்பட்டுள்ளது.

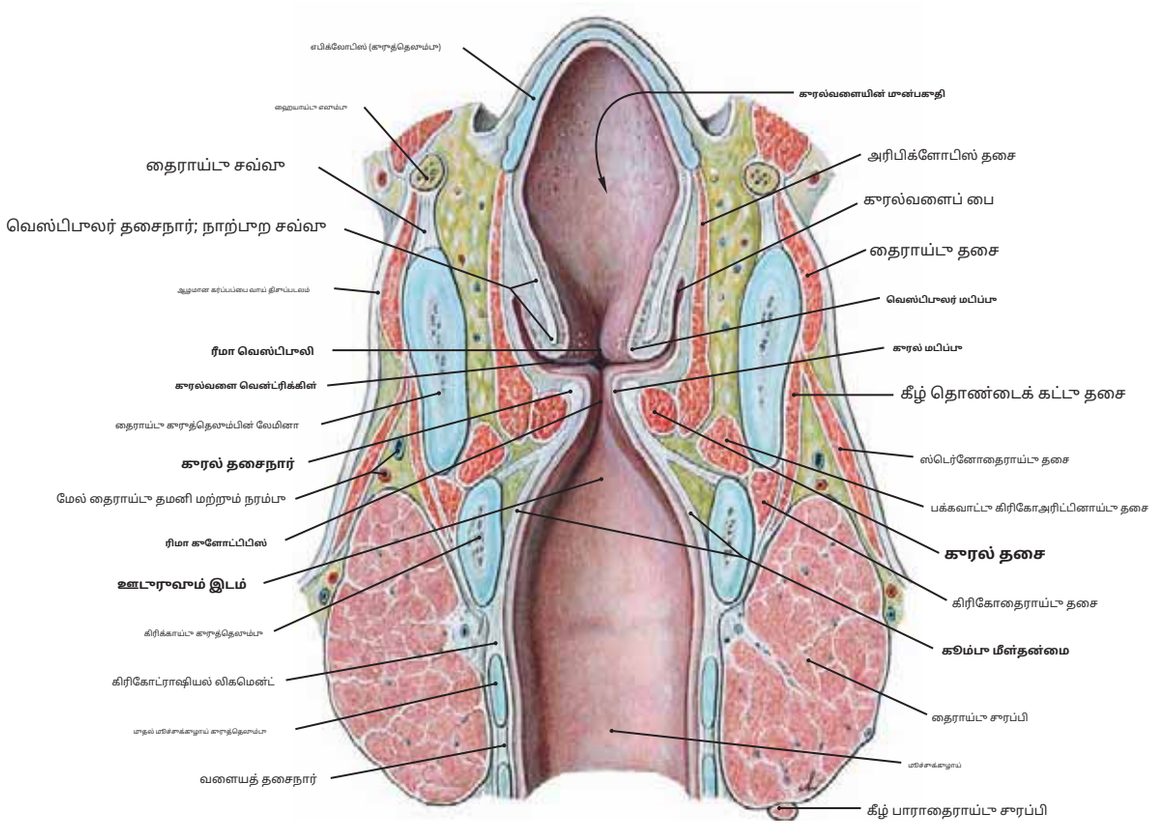

படம் 655.1 குரல்வளை வழியாக முன் பகுதி அதன் முன் பாதியில் குரல்வளை மடிப்புகள் மற்றும் தூவாரங்களைக் காட்டுகிறது.

குறிப்பு: (1) இணைக்கப்பட்டது**குரல் மடிப்புகள்**மேலே உள்ள சளி சவ்வு கொண்டது**குரல் தசைநார்கள்**மற்றும்**குரல் தசைகள்**. குரலை விட மிகச் சிறந்தது மடிப்புகள் கவனிக்கின்றன**வெஸ்டிபுலர் மடிப்புகள்**, அவை குரல் மடிப்புகளிலிருந்து ஒரு இடைவெளியால் பிரிக்கப்படுகின்றன, அவை**குரல்வளை வென்ட்ரிக்கிள்**(அல்லது சைனஸ்).

(2) வெஸ்டிபுலர் மடிப்புகளுக்கு மேலே உள்ளது**முன்மண்டபம்**கீழே உள்ள குரல் மடிப்புகள் என்பது**ஊடுருவாத இடம்,** மூச்சுக்குழாய் உடன் தொடர்பு கொள்ளும் லாரியின் l ஆகும். குரல் மடிப்புகள்.

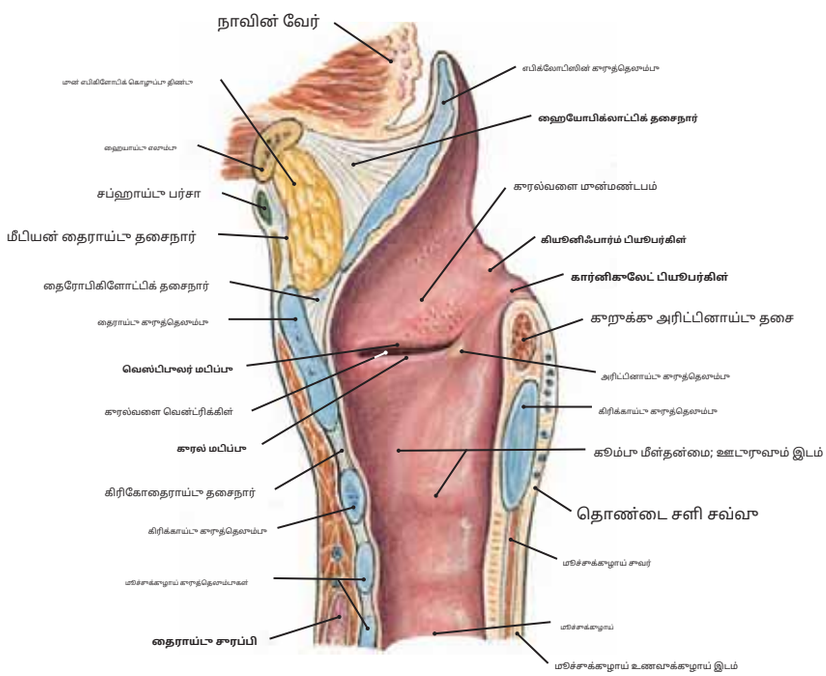

படம் 655.2 குரல்வளையின் மிட்சாகிட்டல் பிரிவு

குறிப்பு: (1) குரல்வளை நுழைவாயில் குரல்வளை வெஸ்டிபுலுக்கு வழிவகுக்கிறது, இதன் முன்புற எல்லை எபிக்லோடிஸ் ஆகும்.**அரியெபிக்ளோட்டிக் மடிப்புகள்**, குறிக்கப்பட்டது ஓவல் உயரங்கள் (கியூனிஃபார்ம் மற்றும் கார்னிகுலேட் குருத்தெலும்புகள்), குரல்வளை நுழைவாயிலின் எல்லைகளை வரையறுக்கின்றன.

(2) எபிக்லோடிஸ் இணைகிறது**சிறப்பாக**ஹையாய்டு எலும்புக்கு (ஹையோபிக்ளோடிக் தசைநார் மூலம்);**தாழ்வாக**தைராய்டு குருத்தெலும்புக்கு (தைரோபிகிளோட்டிக் தசைநார் மூலம்); மற்றும் **பக்கவாட்டில்**அரிட்டினாய்டு குருத்தெலும்புகளுக்கு (ஆரியெபிக்ளோடிக் மடிப்புகளால்).

படம் 656.1 கரல்வளையின் கறாக்கறவெட்டா நகரல் மடிப்பாகளில்

கறிப்பா: (1) அரிட்டினாய்டா கரா்த்தெலாம்பாகளின் நோக்கநிலை மற்றாம் கிரிகாய்டா கரா்த்தெலாம்பாடன் அவற்றின் மடிட்டாகள்.
(2) கரல் மடிப்பாகள் கரல் தசைநாண்களாக்கா மேலே உள்ள சளி சவ்வாகளைக் கொண்டாள்ளன, இதன் பக்கவாட்டில் தைரோஅரிட்டினாய்டா தசையின் ஆழமான பகாதி நீண்டாள்ளதா.
(3) அரிட்டினாய்டா கரா்த்தெலாம்பாகளை மான்னோக்கி இழாப்பதன் மலம், தைரோரிட்டினாய்டாகள் கரல் மடிப்பாகளைச் சாரக்கி தளர்த்தாகின்றன. அதே நேரத்தில், அவை அரிட்டினாய்டா கரா்த்தெலாம்பாகளை மையமாகச் சாழற்றி, கரல் மடிப்பாகளை தோராயமாக மதிப்பிடாகின்றன.
(4) ரிமா காளோட்டிடிஸின் இன்டர்கார்டிலஜினஸ் பகாதி அரிட்டினாய்டா மற்றாம் கிரிகாய்டா கரா்த்தெலாம்பாகளால் சுழப்பட்டாள்ளதா, அதேசமயம் இன்டர்மெம்ப்ரானஸ் பகாதி கரல் மடிப்பா சளி சவ்வா மலம் சுழப்பட்டாள்ளதா.

I = ரிமா காளோட்டிடிஸின் இடைச்சவ்வா பகாதி II = கரா்த்தெலாம்பாகளாக்கா இடையேயான பகாதி

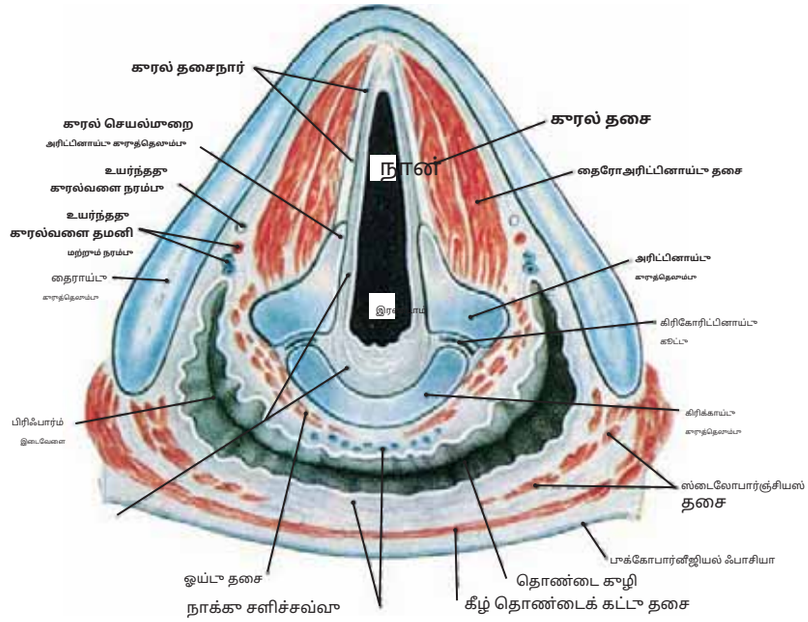

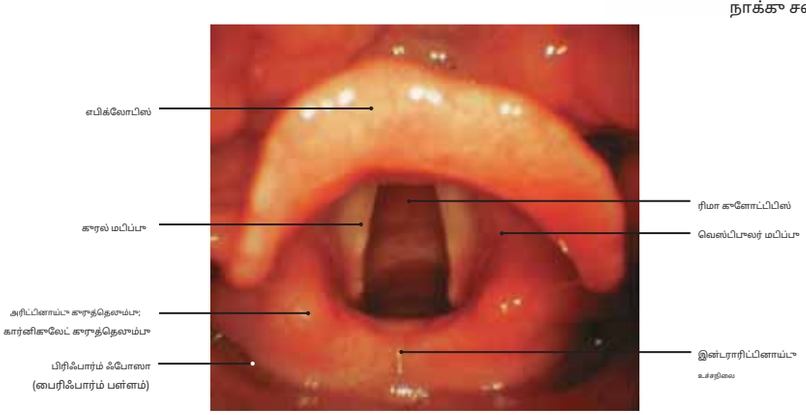

படம் 656.2 கட்டாயப்படுத்தப்பட்ட அல்லதா ஆழமான உத்வேகத்தில் ரிமா காளோட்டிடிஸ் (நேரடி லாரிங்கோஸ்கோபி)

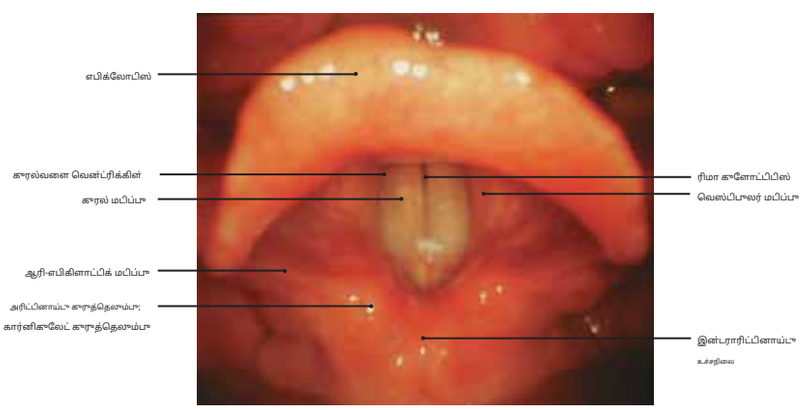

படம் 656.3 ஹ்ரில் டோன் ஒலிப்பா)

படம் 656.5 மறைமாக லாரிங்கோஸ்கோபி -

கறிப்பா: நாக்கை நீட்டிப்பதா கரல்வளை கண்ணாடிக்கான இடத்தை உராவாக்காகிறதா, இதனால் கண்ணாடியில் பிரதிபலிப்பதன் மலம் கரல் மடிப்பாகளை மறைமாகமாகக் காட்சிப்படாத்த மாடியாம்.

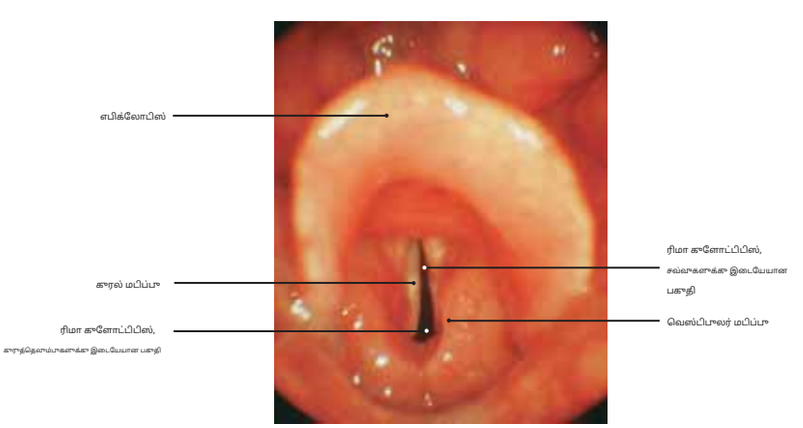

படம் 656.4 வில்பரிங் போதா ரிமா காளோட்டிடிஸ்: இன்டர்கார்டிலஜினஸ் பகாதி திறந்திராக்கம் (நேரடி லாரிங்கோஸ்கோபி)

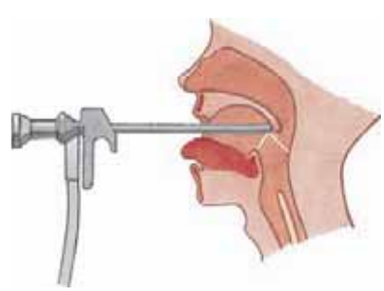

படம் 656.6 நேரடி லாரிங்கோஸ்கோபி-

கறிப்பா: எண்டோஸ்கோப்பின் பயன்பாடா கரல் மடிப்பாகளை நேரடியாகக் காட்சிப்படாத்த அனாமதிக்கிறதா.

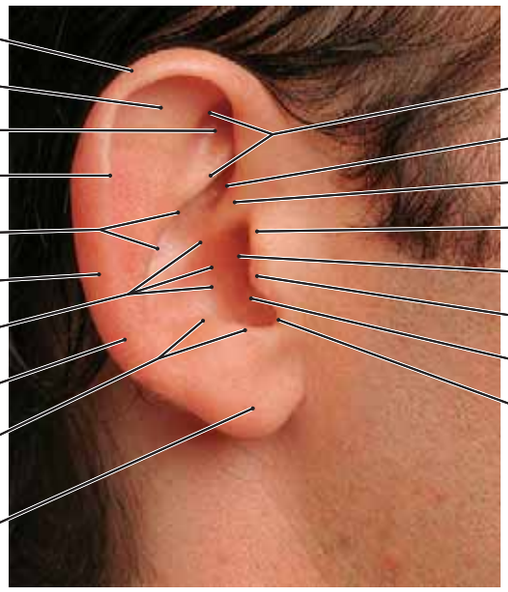

படம் 657.1 வலது வெளிப்பறு காது (பக்கவாட்டு தோற்றம்)

குறிப்பு: (1) வெளிப்பறு காது (அல்லது காதுக்கழாய்) ஒழுங்கற்று வடிவிலான மீள் ஃபைப்ரோகார்டைலேஜுக்கு மேலே உள்ள தோலைக் கொண்டுள்ளது. காது மடல் அல்லது லோபுல், குருத்தெலும்பு உள்ளது, ஆனால் மென்மையானது மற்றும் இணைப்பு திசு மற்றும் கொழுப்பைக் கொண்டுள்ளது.

(2) தி**வெளிப்பறு ஒலியியல் கால்வாய்**இது காதுக்கழாய் வழியாக டைம்பானிக் சவ்வுக்கு செல்கிறது. இது பிம்பானிக் சவ்வுக்கு ஒரு மீ இன் அன் மூட்டை S வடிவ வளைவாகும். இது வெளிப்பறு குருத்தெலும்பு பகுதி (1 செ.மீ) மற்றும் ஒரு (1.5 செ.மீ) ஆகியவற்றைக் எலும்பு சார்ந்த கொண்டுள்ளது.

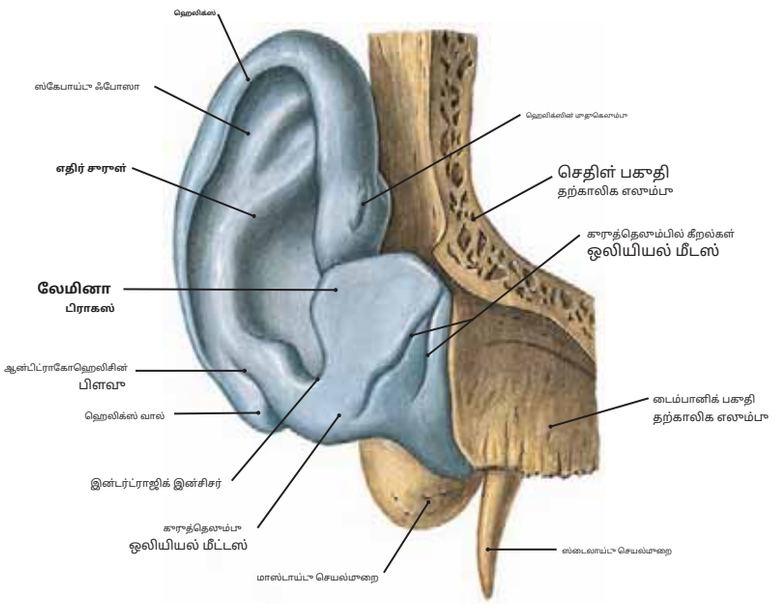

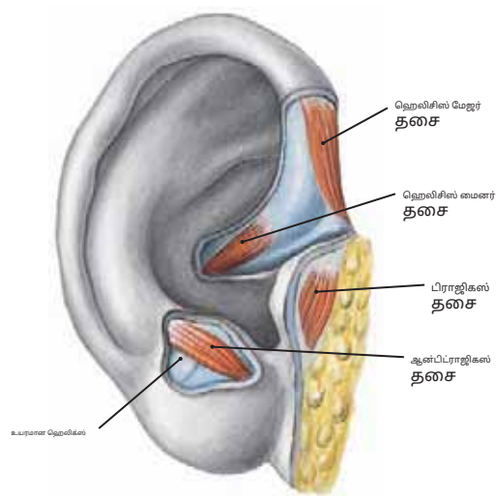

படம் 657.3 **அல்**

காது (பக்கவாட்டு)

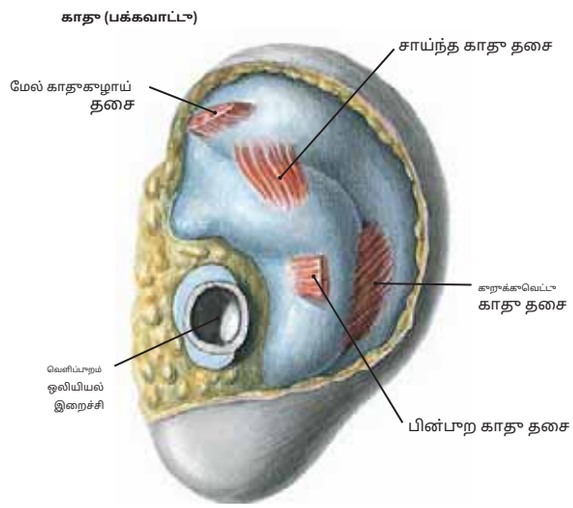

படம் 657.2 வலது வெளிப்பறு காதின் குருத்தெலும்பு-

(முன்பக்கத்திலிருந்து பார்க்கப்பட்டது)

குறிப்பு: (1) வெளிப்பறுக் காதின் தோல் அகற்றப்பட்டவுடன், ஒற்றைக் காதின் விளிம்புகள் காது மடலின் இடத்தில் குருத்தெலும்பு கீழ்நோக்கி இல்லாமல் இருப்பது பொதுவாக அப்படியே உள்ள ஆரிக்கிளின் குருத்தெலும்புடன் ஒத்துப்போகிறது.

(2) காதுக்கழாயின் வெளிப்பறு விளிம்பு இவ்வாறு அழைக்கப்படுகிறது**ஹெலிக்ஸ்.**சுருள் சுருளுக்கு முன்பறும் உள்ள மற்றொரு வளைந்த முக்கியத்துவம் என்னவென்றால்**எதிர் சுருள்.**ஒரு தாழ்வான வெட்டு (இன்டர்ட்ராஜிக் இன்சிசர்) பிரிக்கிறது**பிராகஸ்**முன்பறுமாக**எதிர்ப்புத் தசை**பின்பறுமாக.

படம் 657.4 **தசைகள் இணைக்கப்பட்டுள்ளன**

வெளிப்பறுக் காதின் நடுப்பகுதி மேற்பரப்பு

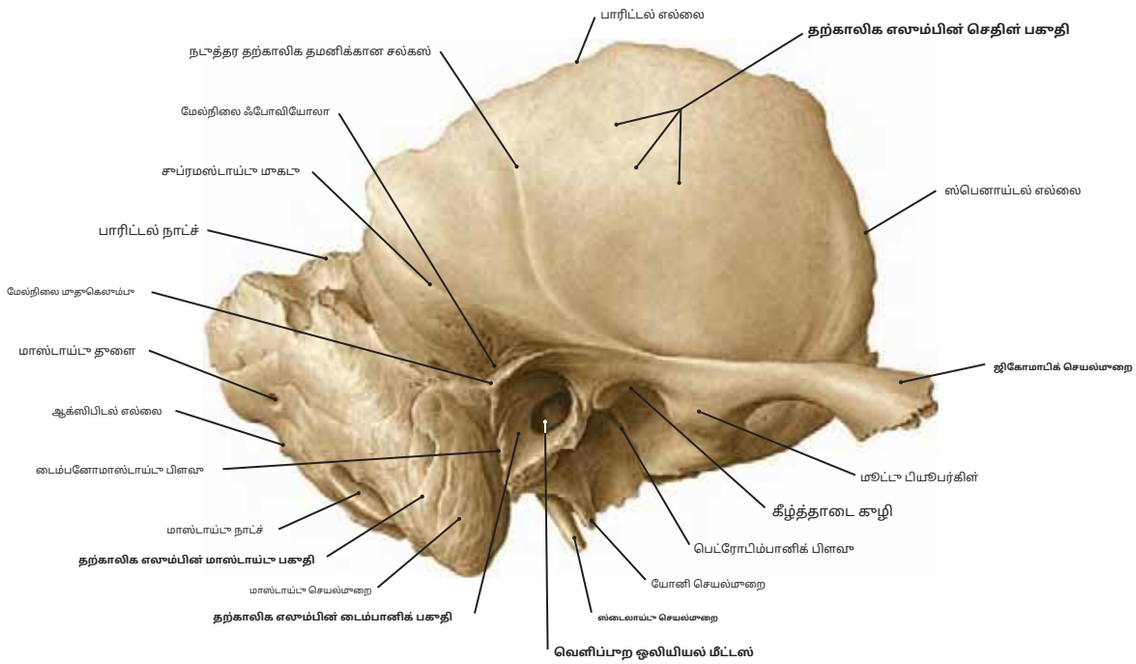

படம் 658.1 **வலது தற்காலிக எலும்பு (பக்கவாட்டு தோற்றம்)**

குறிப்பு: (1) தற்காலிக எலும்பு நடுத்தர மற்றும் உள் காதுக்கான எலும்பு உறையை உருவாக்குகிறது மற்றும் மூன்று பகுதிகளைக் கொண்டுள்ளது:**செதிள், காது கேளாமை,** மற்றும்**கல்லான.**

(2) தி**செதிள் பகுதி**இது அகலமான வடிவத்தைக் கொண்டுள்ளது, மேலும் இது மெல்லியதாகவும் தட்டையாகவும் உள்ளது. அதிலிருந்து ஜிகோமாடிக் செயல்முறை நீண்டுள்ளது. தி**காதுகுழிப் பகுதி**செதிள் எலும்பின் கீழ் மற்றும் பெட்ரஸ் பகுதிகளுக்கு முன்புறமாக இடைக்கிடையே அமைந்துள்ளது. டிம்பானிக் சவ்வுக்கு வழிவகுக்கும் வெளிப்புற ஒலி மீட்டஸ், டெம்போரல் எலும்பின் டிம்பானிக் பகுதியால் சூழப்பட்டுள்ளது.

(3) கடினமானது**கல்லுரூப் பகுதி**கேட்கும் உறுப்பு மற்றும் வெஸ்டிபுலர் கால்வாய்களைக் கொண்டுள்ளது. இதன் மாஸ்டாய்டு செயல்முறை திடமானது அல்ல, ஆனால் பல காற்று செல்களைக் கொண்டுள்ளது, மேலும் அதன் வெளிப்புற மேற்பரப்பு பல தசைகளுடன் இணைப்பை வழங்குகிறது.

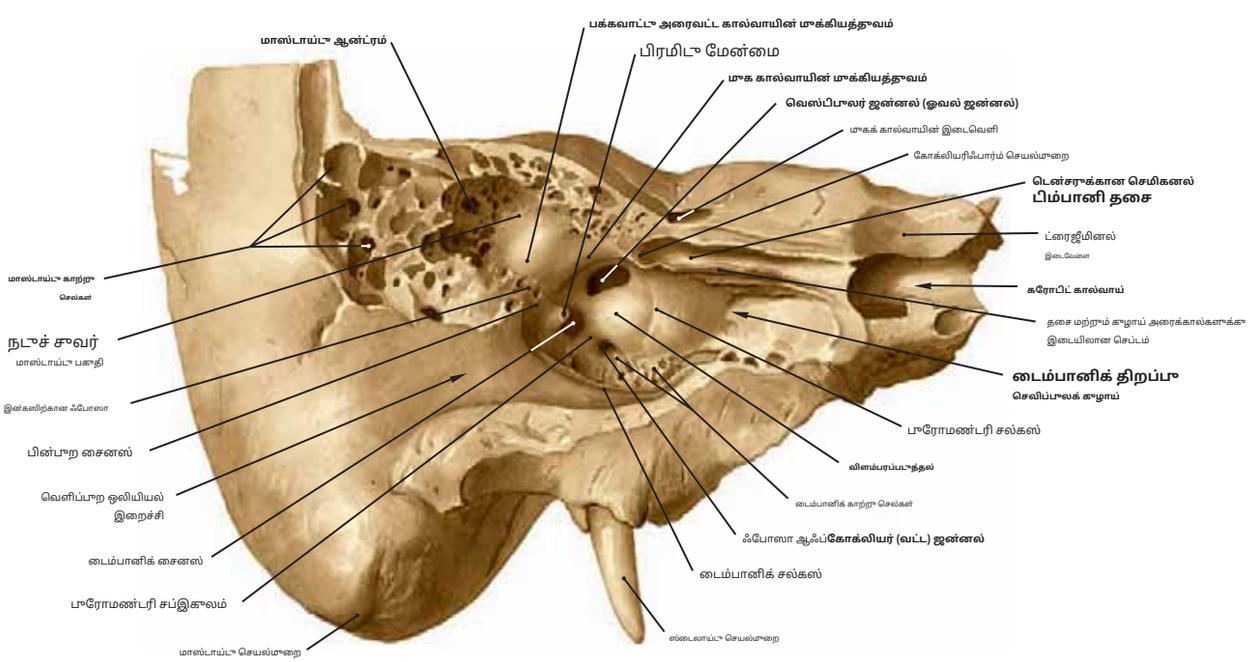

படம் 658.2 **வலது தற்காலிக எலும்பின் பக்கவாட்டுப் பிரிப்பு, டைம்பானிக் குழியைக் காட்டுகிறது.**

குறிப்பு: (1) டைம்பானிக் குழி (நடுச்செவி) பின்புறமாக மாஸ்டாய்டு ஆன்ட்ரமுடனும், அதையொட்டி, மாஸ்டாய்டு காற்று செல்களுடனும் தொடர்பு கொள்கிறது. இதுவும் செவிவழி குழாய் வழியாக நாசோபார்னக்ஸுடன் தொடர்பு கொள்கிறது.

(2) தி**பக்கவாட்டுச் சுவர்**டைம்பானிக் குழியின் டைம்பானிக் சவ்வு (காட்டப்படவில்லை) மூலம் உருவாகிறது, அதே நேரத்தில்**இடைச் சுவர்**(அல்லது சிக்கலான சுவர்) பின்வரும் முக்கியமான கட்டமைப்புகளை முன்வைக்கிறது: தி**முனை**(கோக்லியாவின் முதல் திருப்பத்தின் வெளிப்பாடு);**வெஸ்டிபுலர் ஜன்னல்**((ஓவல் ஜன்னல்);**கோக்லியர் ஜன்னல்**(வட்ட ஜன்னல்); எலும்பு முக்கியத்துவம்**முக கால்வாய்;**மற்றும் பின்புறமாக, முக்கியத்துவம்**பக்கவாட்டு அரைவட்டக் கால்வாய்**மற்றும்**பிரமிடு மேன்மை**.

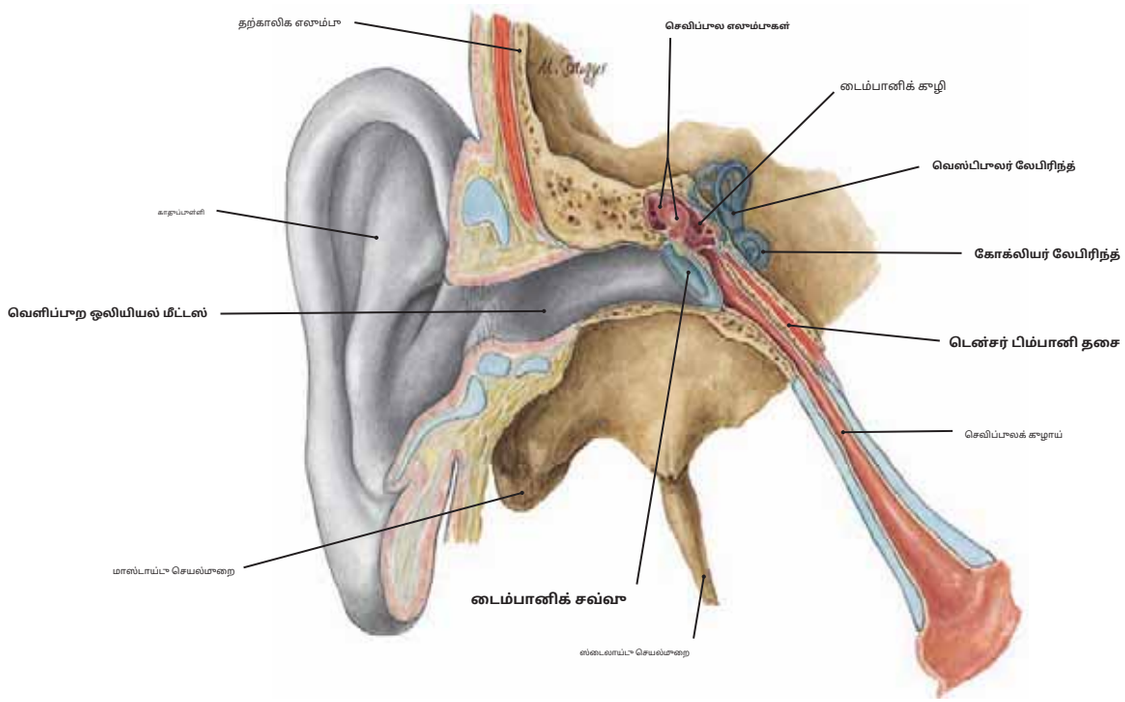

படம் 659.1 வலது வெளிப்புற, நடு மற்றும் உள் காது வழியாக முன் பகுதி

குறிப்பு: (1) வெளிப்புற ஒலியியல் மீட்டஸ் ஆரிக்கிளில் தொடங்கி டைம்பானிக் சவ்வின் வெளிப்புற மேற்பரப்புக்கு வழிவகுக்கிறது. வழியாக டைம்பனத்தின் அதிர்வுகளை ஏற்படுத்தும் ஒலி அலைகளை மீட்டஸ் இயக்குகிறது.

(2) தி**நடுச்செவி**(அல்லது டைம்பானிக் குழி) மூன்று எலும்புக்கூடுகளையும் (மல்லியஸ், இன்கஸ் மற்றும் ஸ்டேப்ஸ்) இரண்டு தசைகளையும் (டென்சர் டைம்பானி மற்றும் ஸ்டேபீடியஸ்; பிந்தையது காட்டப்படவில்லை) கொண்டுள்ளது.

(3) நடுச்செவியின் குழி,**மாஸ்டாய்டு ஆன்ட்ரம்**மற்றும்**மாஸ்டாய்டு காற்று செல்கள்**பின்புறம், மற்றும் நாசோபார்னக்ஸ் வழியாக **செவிப்புலக் குழாய்**இந்தக் குழாய் நடுக்காதிலிருந்து கீழ்நோக்கி, முன்னோக்கி, மற்றும் நடுவில் செல்கிறது.

(4) எலும்புகள் பிம்பானிக் சவ்வை உள் காதோடு இணைக்கின்றன. உள் காதில் சுருண்ட பகுதி உள்ளது.**நத்தை**(அல்லது கேட்கும் உறுப்பு) மற்றும் மூன்று**அரை வட்டக் கால்வாய்கள்**(வெஸ்டிபுலர் உறுப்பு) மற்றும் அவற்றுடன் தொடர்புடைய நாளங்கள் மற்றும் நரம்புகள்.

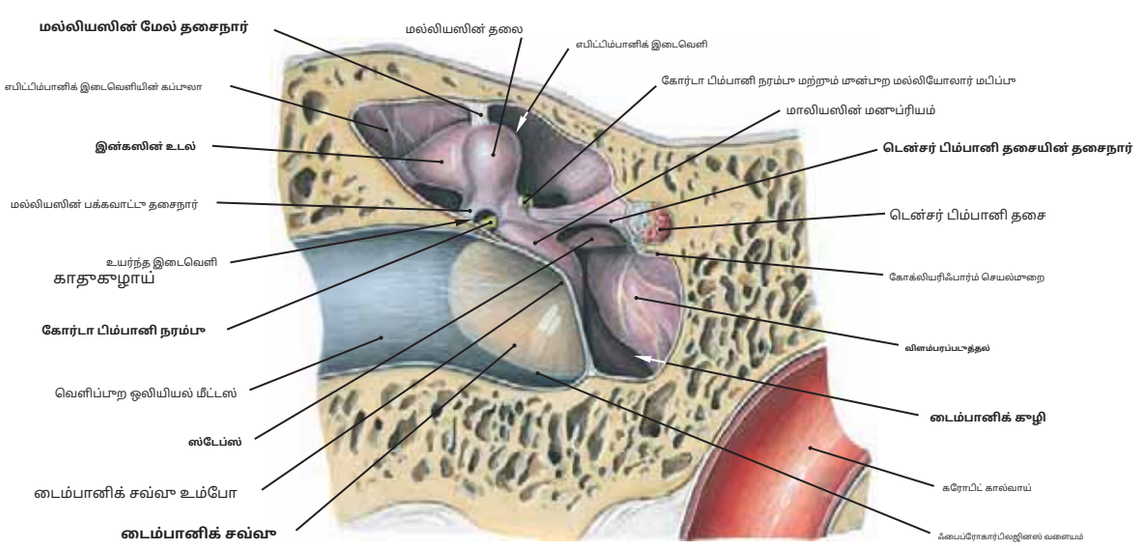

படம் 659.2 வலது வெளிப்புற மற்றும் நடு காது வழியாக முன் பகுதி

குறிப்பு: (1) மெல்லிய தசைநார்*டென்சர் டிம்பானி தசை*டைம்பானிக் குழியை அடையும் போது கூர்மையாகத் திரும்பி, கைமுட்டியில் முடிகிறது. மல்லியஸ்.

(2) டைம்பானிக் குழி, டைம்பானிக் சவ்வின் மட்டத்திற்கு மேலே அமைந்துள்ள எபிட்பிம்பானிக் பள்ளத்தால் மேலே நீட்டிக்கப்பட்டுள்ளது. நடுத்தரக் காதின் நடுச் சுவரில், டைம்பானிக் குழிக்குள் நீண்டு செல்லும் முன்பகுதியைக் கவனியுங்கள். இந்த எலும்பு முக்கியத்துவம் உள் காதின் சுழல் கோக்லியாவால் உருவாகிறது.

(3) மல்லியஸின் தலையுடன் இணைந்திருக்கும் பக்கவாட்டு மற்றும் மேல் தசைநார்கள். மல்லியஸின் கழுத்தை டைம்பானிக் குழியின் முன்புற சுவருடன் இணைக்கும் மல்லியஸின் முன்புற தசைநார் காட்டப்படவில்லை.

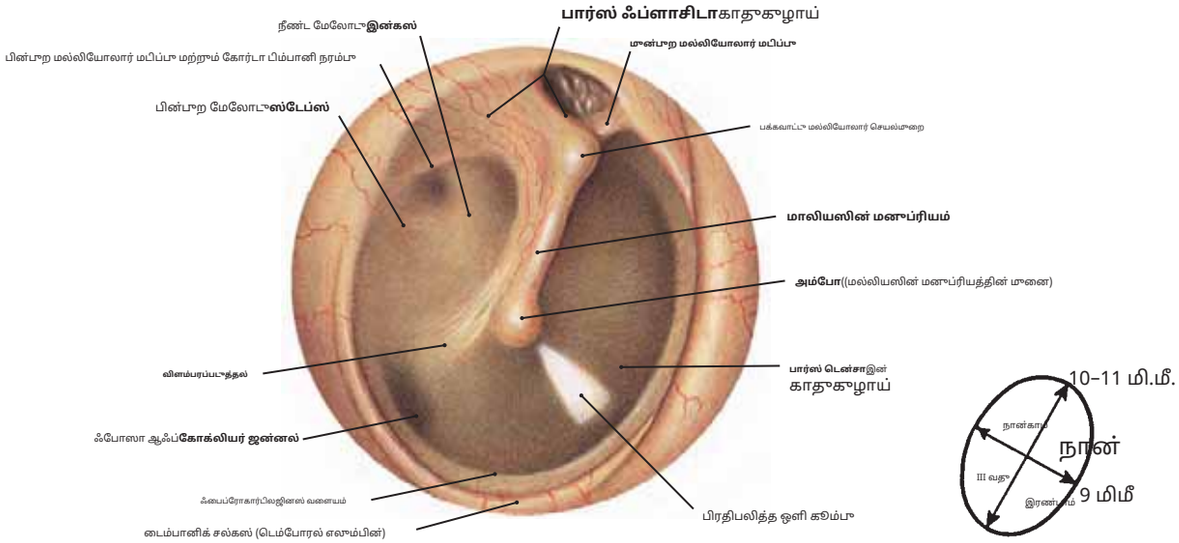

படம் 660.1 **ஒரா உயிராள்ள நபரின் ஓட்டோஸ்கோப்பில் காணப்படாம் வலதா டைம்பானிக் சவ்வா**

காறிப்பா: (1) டைம்பானிக் சவ்வா ஓவல் வடிவமானதா மற்றும் சாமார் 9 மிமீ காறாக்களவா மற்றும் செங்காத்தாக 10 மாதல் 11 மிமீ வரை அளவிடப்படாகிறதா; இதா பெராம்பாலாம் கொண்டதாக விவரிக்கப்படாகிறதா நான்கா கால்பகாதிகள் (கீழ் செராகப்பட்ட வரைபடத்தைப் பார்க்கவாம்).

(2) தி**மான்பாறம்**மற்றும்**பின்பாற மல்லியோலர் மடிப்பாகள்**. டிம்பானிக் மென்படலத்தின் மிகவாம் தளர்வான பகாதி (பார்ஸ் ஃப்ளாசிடா) இந்த மடிப்பாகளாக்கா மேலேயாம் இடையிலாம் அமைந்தாள்ளதா, மீதமாள்ள பகாதி மிகவாம் இறாக்கமாக நீட்டப்பட்டாள்ளதா (பார்ஸ் டென்சா).

(3) சவ்வின் இரத்த விநியோகம் இதிலிராந்தா பெறப்படாகிறதா**ஆழமான காதாகாழாய்**மற்றும்**மான்பாற டைம்பானிக் கிளைகள்**மேல் தாடை தமனி மற்றும் **ஸ்டைலோமாஸ்டாய்டா கிளை**பின்பாறக் காதா

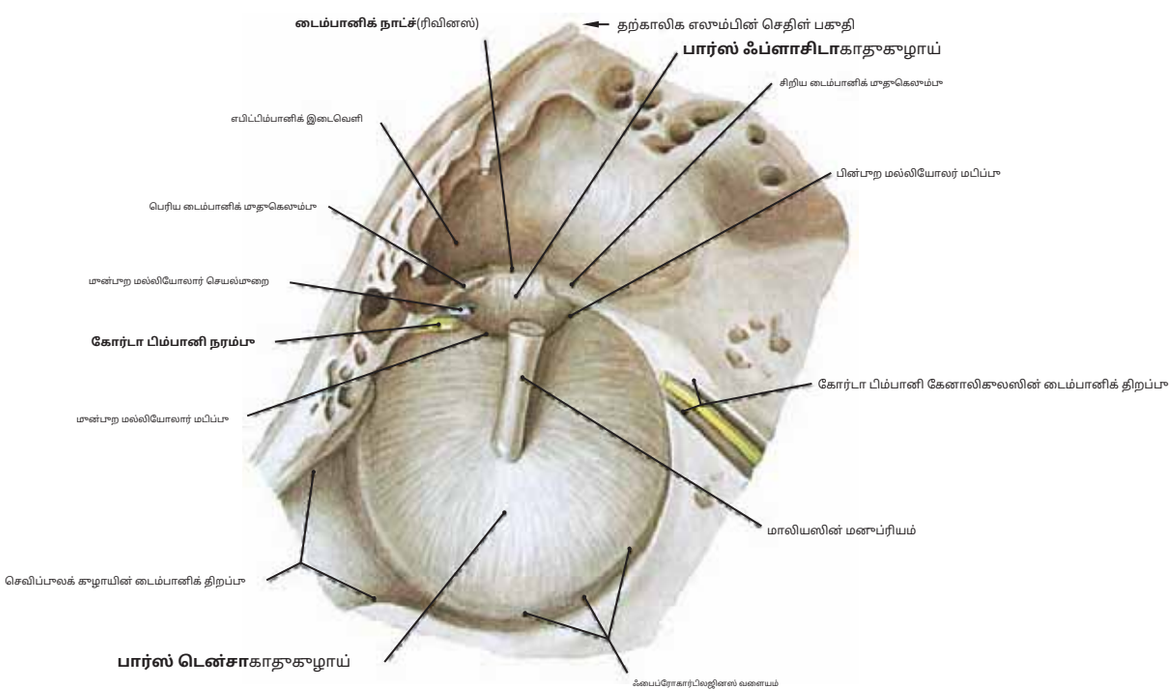

படம் 660.2 **வலதா நடாக்காதின் பக்கவாட்டா சாவர் (டைம்பானிக் காழியிலிராந்தா பார்க்காம் போதா டைம்பானிக் சவ்வா)**

காறிப்பா: (1) தி**கைத்தண்டா**இன்**மல்லியஸ்**மீதமாள்ள எலாம்பாக்கூட்டிலிராந்தா தாண்டிக்கப்பட்டா, டைம்பானிக் சவ்வாடன் இணைக்கப்பட்டாள்ளதா. ஃபைப்ரோகார்டிலஜினஸ் டைம்பானிக் வளையம் மிக அதிகமாகக் காறைபாடாடையதா, இதா உராவாக்காகிறதா**டிம்பானிக் நாட்ச்**(ரிவினஸின்). டைம்பானிக் சவ்வின் தளர்வான பகாதி (**பார்ஸ் ஃப்ளாசிடா**) இந்த மண்டலத்தை உள்ளடக்கியதா.

(2) மல்லியோலார் மடிப்பாகளாக்காக் கீழே உள்ள டைம்பானிக் சவ்வா என்பதா**பார்ஸ் டென்சா**இந்தப் பகாதி இறாக்கமாகச் செய்யப்படாகிறதா.**டென்சர் டிம்பானி தசை**, இதா மல்லியஸின் மானாப்ரியத்தாடன் இணைகிறதா.

(3) டைம்பானிக் சவ்வின் வெளிப்பாற மேற்பரப்பா இதன் மூலம் பானரமைக்கப்படாகிறதா**காதாக் கிளை**கீழ்த்தாடை நரம்பா (V) மற்றும்**காதாக் கிளை**வேகஸ் நரம்பின் (X) உள் மேற்பரப்பா**டைம்பானிக் கிளை**காளோசோபார்னீஜியல் நரம்பின் (ix).

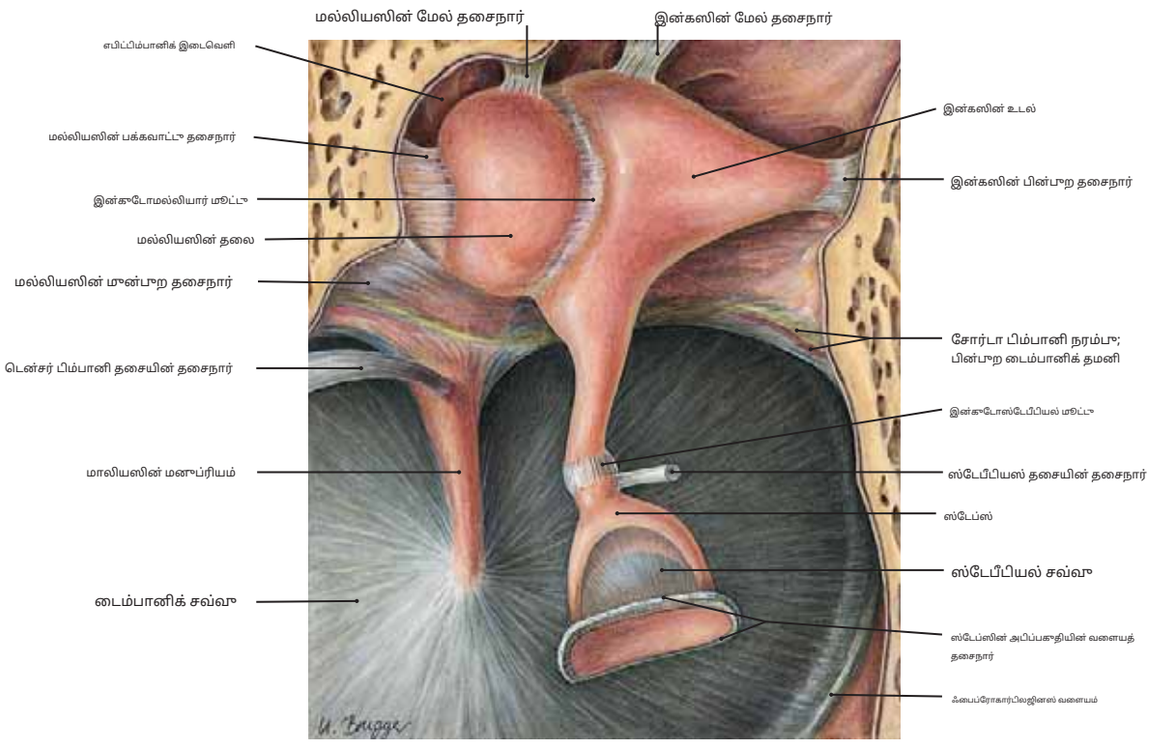

படம் 661.1 நடுக்காது எலும்புகள் மற்றும் தசைநாண்களின் இணைப்பு (வலது பக்கம்)

குறிப்பு: (1) தசைநார் **டென்சர் டிம்பானி தசை** மல்லியஸின் மானுப்ரியம் மற்றும் குறுகிய தசைநார் ஆகியவற்றில் செருகல்கள் **ஸ்டேபீடியஸ் தசை** இன்கஸுடன் அதன் மூட்டுக்கு அருகில் ஸ்டேப்களின் கழுத்தில் செருகுகிறது.

(2) டென்சர் டிம்பானி, மேனுப்ரியத்தை மையமாக இழுக்கிறது, இதன் மூலம் டைம்பானிக் சவ்வு இறுக்கமாகிறது. அதே நேரத்தில் அதன் செயல் ஸ்டேப்களின் அடிப்பகுதியை வெஸ்டிபுலர் சாளரத்திற்குள் மிகவும் பாதுகாப்பாகத் தள்ளுகிறது. டென்சர் கீழ்த்தாடைப் பிரிவால் பூனரமைக்கப்படுகிறது. **மூக்கோண நரம்பு**.

(3) ஸ்டேபீடியஸ், வெஸ்டிபுலர் சாளரத்தில் டென்சரின் செயல்பாட்டை எதிர்க்கிறது, ஸ்டேப்களின் தலையை ஜன்னலிலிருந்து சாய்க்கிறது. அதன் நரம்புத் தளர்ச்சி ஹைபராகுசிஸுக்கு வழிவகுக்கிறது, இந்த நிலையில் ஒலிகள் தேவையற்ற சத்தமாக உணரப்படுகின்றன. ஸ்டேபீடியஸ் **முக நரம்பு.**

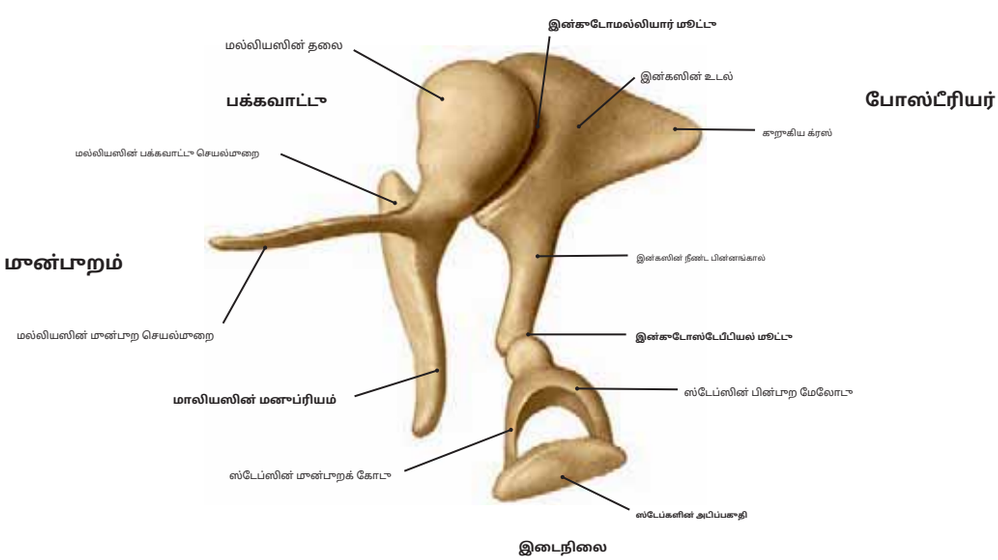

படம் 661.2 வலது செவிப்பூல எலும்புகள்

குறிப்பு: (1) டைம்பானிக் சவ்வில் ஒலி அலைகள் பெறப்படும்போது, அவை ஒரு **இடைநிலை** மல்லியஸின் மானுப்ரியத்தின் இடப்பெயர்ச்சி. பின்னர் மல்லியஸின் தலை சாய்ந்திருக்கும். **பக்கவாட்டில்**, இன்கஸின் உடலை அதனுடன் இழுக்கிறது. அதே நேரத்தில் இன்கஸின் நீண்ட செயல்முறை இடம்பெயர்கிறது. **மையமாக**, இன்கஸ் மற்றும் ஸ்டேப்ஸ் இடையே உள்ள மூட்டு போன்றது.

(2) ஸ்டேப்ஸின் அடிப்பகுதி வெஸ்டிபுலர் சாளரத்தில் உள்ள ஒரு ஃபுல்க்ரமில் இருப்பது போல் பாறைகளாக மாறுகிறது, இதன் மூலம் பெரிலிம்பில் அலைகளை உருவாக்குகிறது. இந்த அலைகள் செவிப்பூலன் ஏற்பிகளைத் தூண்டி, கோக்லியர் சாளரத்தை உள்ளடக்கிய இரண்டாம் நிலை டைம்பானிக் மென்படலத்தில் சிதறடிக்கப்படுகின்றன.

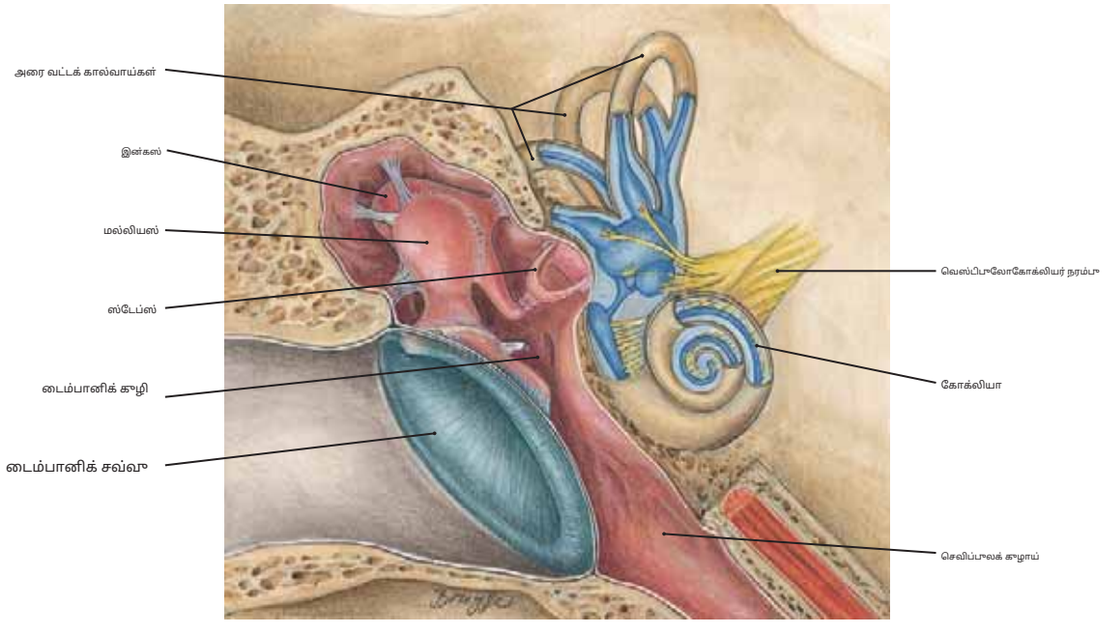

படம் 662.1 நடு மற்றும் உள் காதில் உள்ள கட்டமைப்புகள்

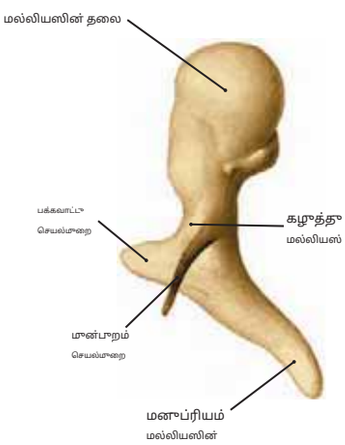

படம் 662.2 மல்லியஸ்:
முன்பக்கக் காட்சி

படம் 662.3 மல்லியஸ்:
பின்புறக் காட்சி

படம் 662.4 மல்லியஸ்:
பக்கவாட்டு பார்வை

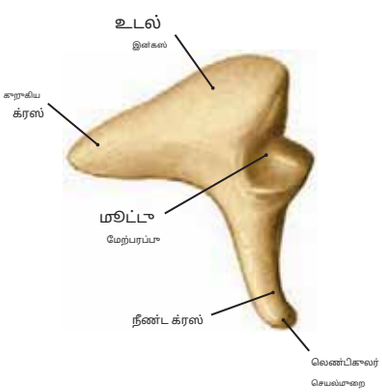

படம் 662.5 இன்கஸ்:
பக்கவாட்டு பார்வை

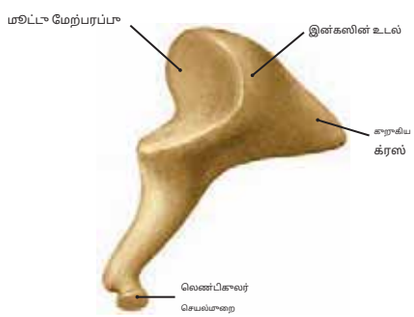

படம் 662.6 இன்கஸ்:
இடைநிலைக் காட்சி

படம் 662.7 ஸ்டேப்ஸ்:
உயர்ந்த பார்வை

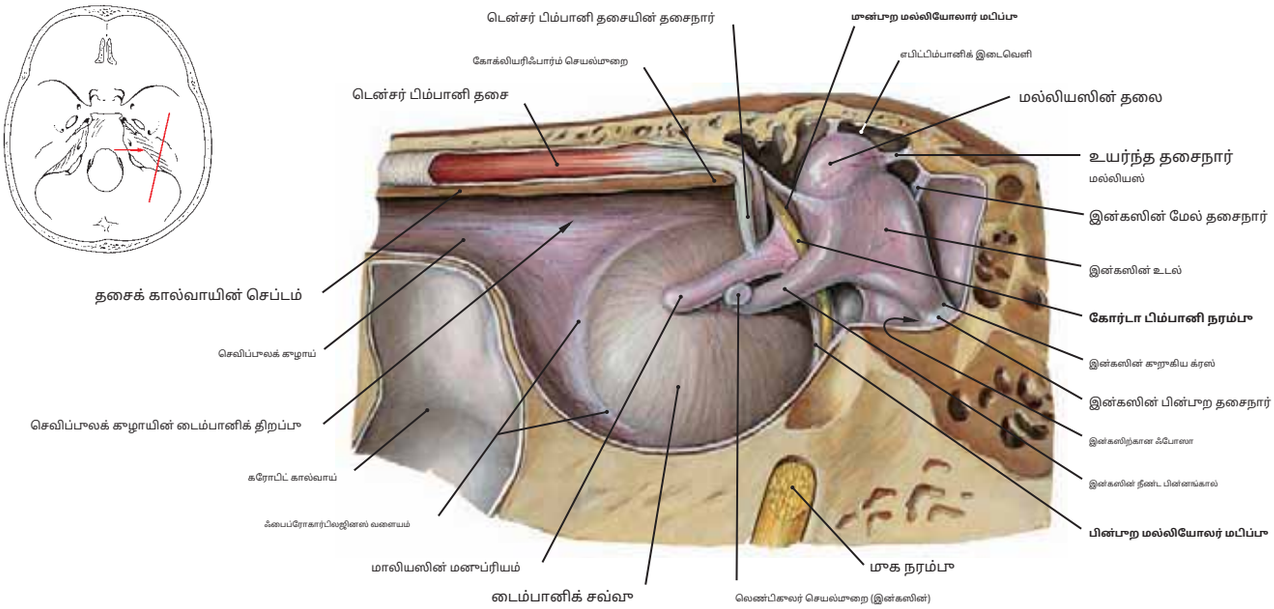

படம் 663.1 வலது டைம்பானிக் குழியின் பக்கவாட்டு சுவர் (இடைநிலைக் கோணத்தில் இருந்து பார்க்கப்பட்டது)

குறிப்பு: (1) டைம்பானிக் குழி, நடுத்தரக் காதின் அனைத்து கட்டமைப்புகளின் மேற்பரப்பிலும் ஒட்டிக்கொண்டிருக்கும் ஒரு சளி சவ்வுடன் முழுமையாக வரிசையாக உள்ளது.

இந்த டைம்பானிக் சளிச்சவ்வு, மாஸ்டாய்டு காற்று செல்களை பின்புறமாகவும், செவிப்பாலக் குழாயை முன்புறமாகவும் வரிசையாகக் கொண்டிருப்பதன் மூலம் தொடர்ச்சியாக உள்ளது.

(2) டைம்பின் பிரதிபலிப்புகள் சுற்றி**நாண்**

டிம்பானி நரம்புஅது போல

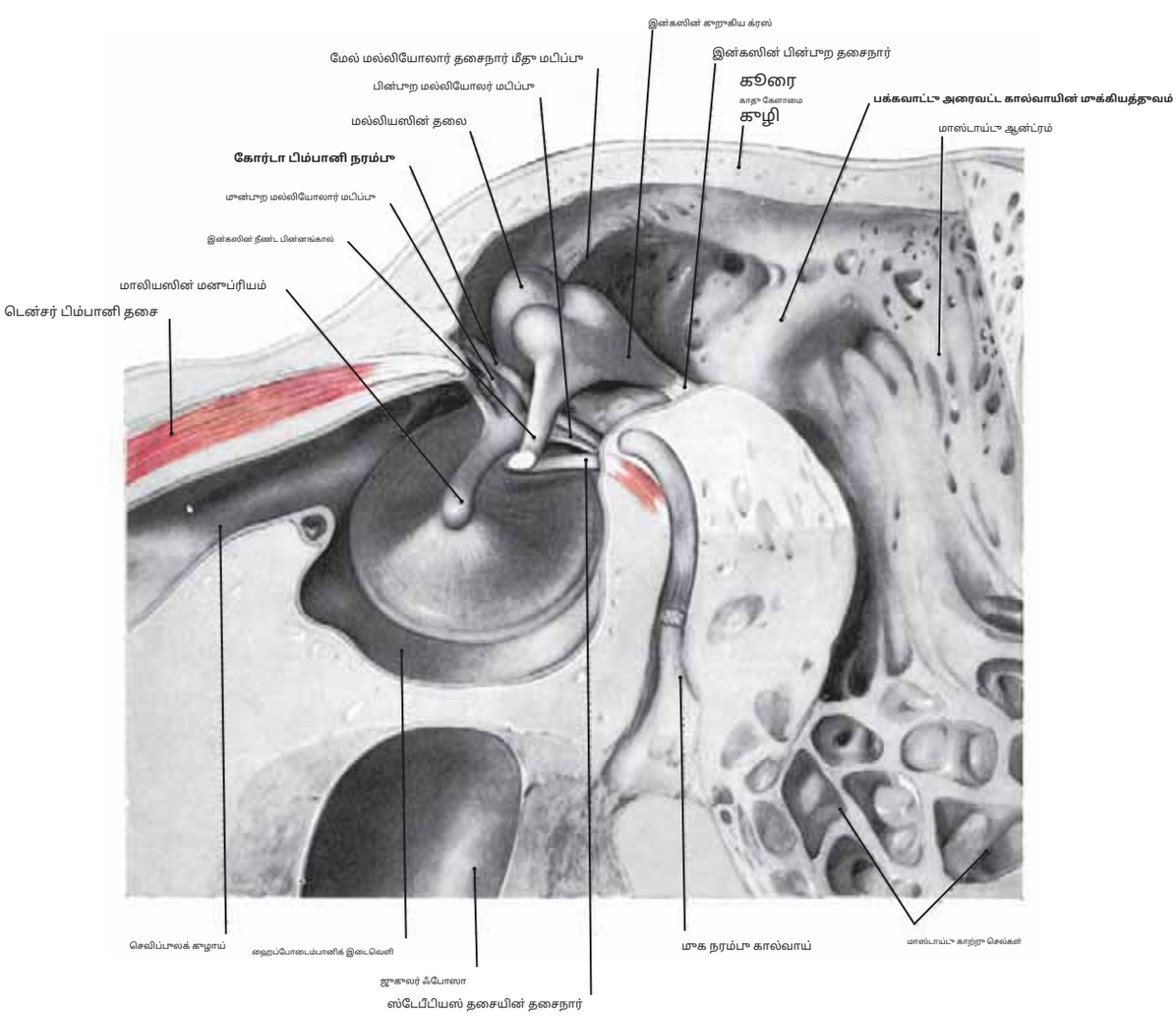

படம் 663.2 டென்சர் டிம்பானி மற்றும் ஸ்டேபீடியஸ் தசைகள் மற்றும் கோர்டா டிம்பானி நரம்பு (வலது பக்கம்)

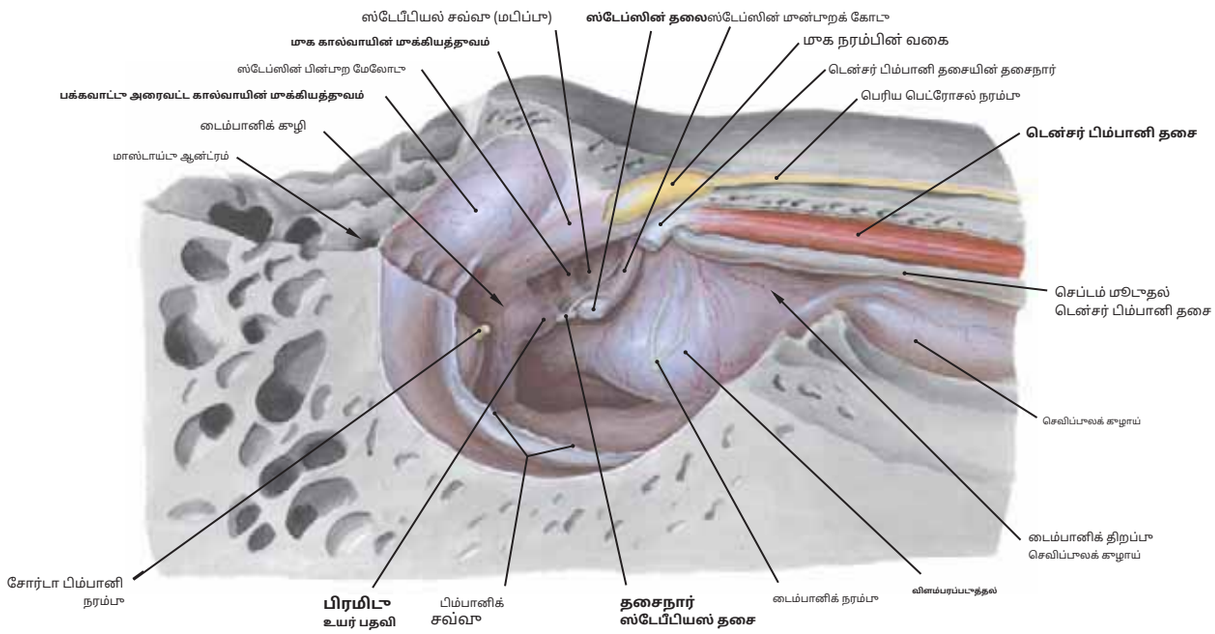

படம் 664.1 **வலது டைம்பானிக் குழியின் நடுப்பகுதி சுவர் (பக்கவாட்டுப் பார்வையில் இருந்து பார்க்கப்பட்டது)**

குறிப்பு: (1) டைம்பானிக் குழியின் எலும்பு கூரையுடன் சேர்த்து, டைம்பானிக் சவ்வு அகற்றப்பட்டுள்ளது. மாலியஸ் மற்றும் இன்கஸ் ஆகியவையும் அகற்றப்பட்டுள்ளன டென்சர் டிம்பானியின் தசைநார் அகற்றப்பட்டு துண்டிக்கப்பட்டது. கவனிக்கவும்**ஸ்டேப்ஸ்**அதன் அடிப்பகுதி வெஸ்டிபுலர் சாளரத்தை நோக்கி செலுத்தப்பட்டு,**ஸ்டேபீயஸ் தசை**இன்னும் அதன் கழுத்தில் இணைக்கப்பட்டுள்ளது.

(2) பல எலும்பு அடையாளங்கள்: (அ) இதில் உள்ள முக்கியத்துவம்**பக்கவாட்டு அரை வட்டக் கால்வாய்,**(b) வளைந்த முக்கியத்துவம்**முகக் கால்வாய்** அதன் முக நரம்புடன், (c) தி**மானை,**இது ஒரு வட்டமான மெல்லிய எலும்பு உறை ஆகும்.**கோக்லியா,**மற்றும் (ஈ) குழி**பிரமிடு மேன்மை,** இதிலிருந்து எழுகிறது**ஸ்டேபீயஸ் தசை.**

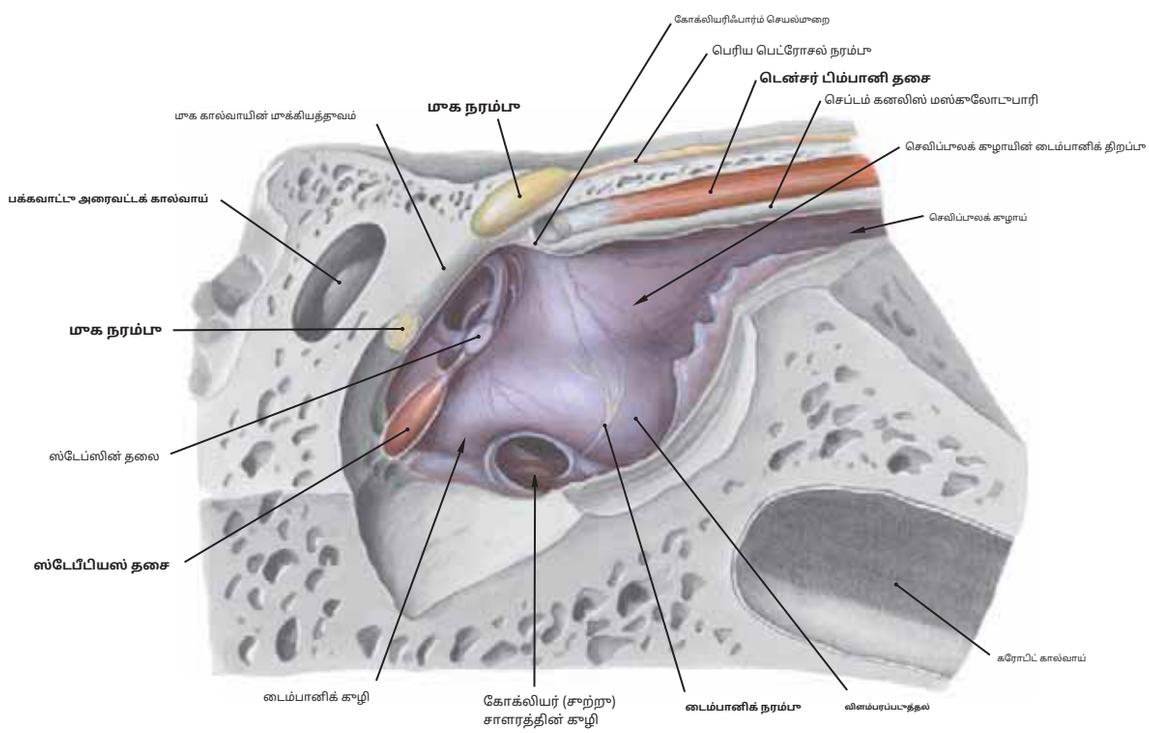

படம் 664.2 **வலது டைம்பானிக் குழியின் நடுச் சுவர், ஸ்டேபீயஸ் தசையைக் காட்டுகிறது.**

குறிப்பு: (1) பிரமிடு எமினென்ஸின் உச்சியின் வழியாக ஸ்டேபீயஸ் தசை வெளிப்படுகிறது மற்றும் இது சுமார் 4 மிமீ நீளம் கொண்டது. இது ஸ்டேப்களின் அடிப்பகுதியை இழுக்கிறது. பக்கவாட்டில் அமைந்து, உரத்த ஒலிகளால் ஏற்படும் சேதத்திலிருந்து உள் காதைப் பாதுகாக்கிறது.

(2) தி**காது கேளாமை**கிளை**நாக்கு நரம்பு**(IX) மானை வழியாகச் செல்கிறது. இந்த நரம்பு நடுத்தரக் காதுகளின் சளி சவ்வுக்கு உணர்திறன் கொண்டது மற்றும் இது ஜேக்கப்சனின் நரம்பு என்றும் அழைக்கப்படுகிறது. அதன் இழைகள் அனுதாப இழைகளால் இணைக்கப்பட்டு**டைம்பானிக் பின்னல்.**

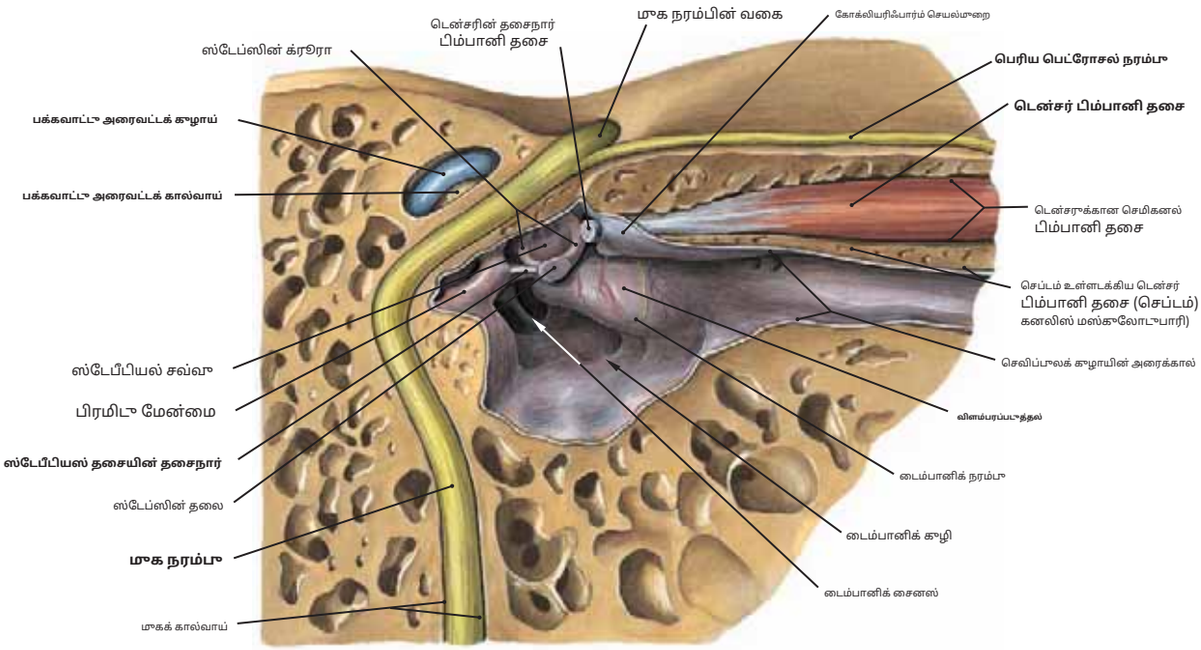

படம் 665.1 வலது டைம்பானிக் கழியின் நடுச் சுவர் (பக்கவாட்டுத் தோற்றம்)

குறிப்பு: (1) எலும்பு, இதன் முக்கியத்துவங்களை உருவாக்குகிறது.**பக்கவாட்டு அரைவட்டக் கால்வாய்**மற்றும்**மூகக் கால்வாய்**அவர்களின் உள்நிலையை வெளிப்படுத்த அகற்றப்பட்டுள்ளது கட்டமைப்புகள்.

(2) தி**பெரிய பெட்ரோசல் நரம்பு**மூக நரம்பிலிருந்து முன்காங்லியோனிக் பாராசிம்பேடிக் இழைகளையும், மென்மையான அண்ணத்திலிருந்து பல சுவை இழைகளையும் கொண்டு செல்கிறது.

(3) முனையின் மேற்பரப்பில் வளைந்து செல்வதைக் காணலாம்**டைம்பானிக் கிளை**இன்**நாக்கு நரம்பு**மற்றும் கருரோபிட் பிளெக்ஸஸிலிருந்து (கருரோபிகோபிம்பானிக் நரம்புகள்) அனுதாப இழைகளுடன் கூடிய பிம்பானிக் நாளங்கள்.

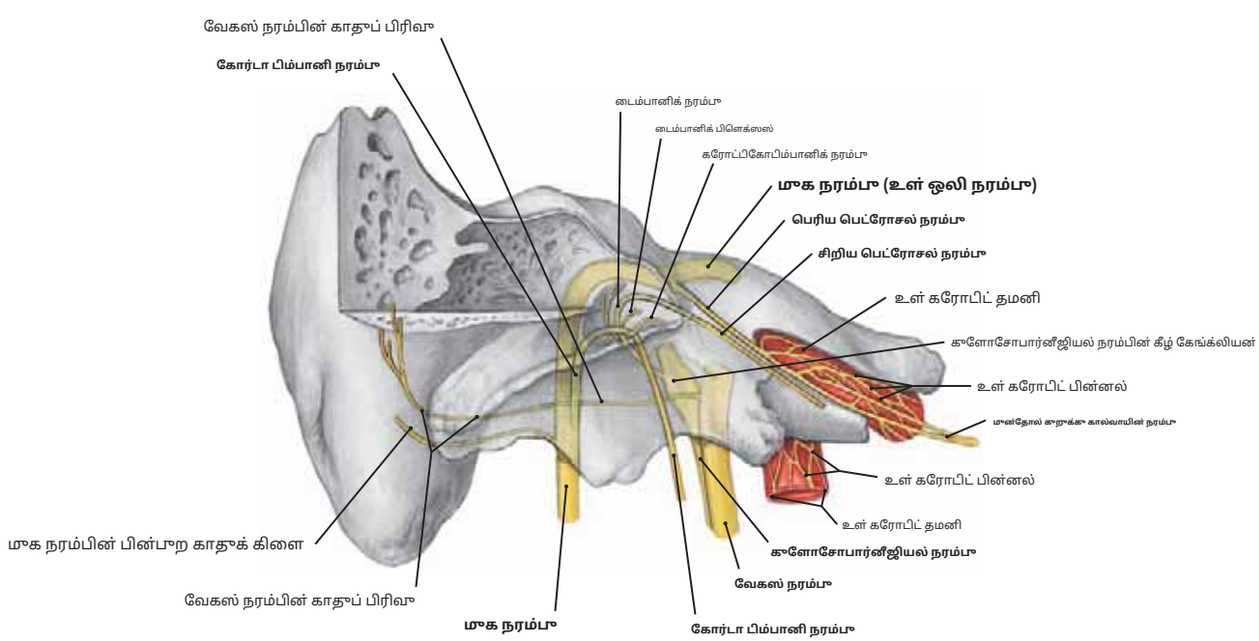

படம் 665.2 மூகம், கூளோசோபார்னீஜியல் மற்றும் வேகஸ் நரம்புகள் தற்காலிக எலும்பில் திட்டமிடப்பட்டுள்ளன.

குறிப்பு: (1) டைம்பானிக் பிளெக்ஸஸிலிருந்து (குறிப்பு 3, படம் 665.1 ஐப் பார்க்கவும்) வெளிப்படுகிறது**கீழ் பெட்ரோசல் நரம்பு**, எந்தப் பாடநெறிகள்**ஓடிக் கேங்க்லியன்**.

(2) தி**பெரிய பெட்ரோசல் நரம்பு**உள் கருரோபிட் பிளெக்ஸஸின் அனுதாபக் கிளைகளுடன் இணைகிறது (உண்மையில்**ஆழமான பெட்ரோசல் நரம்பு**) நரம்பு உருவாக்க**மூன்தோல் கூறுக்குக் கால்வாய்**.

(3) தி**காதுக் கிளை**இன்**வேகஸ் நரம்பு**வெளிப்புற ஆரிக்கிளின் மேல் மேற்பரப்புக்கும், வெளிப்புற ஒலி மீட்டஸின் பின்புற சுவர் மற்றும் தரைக்கும், மற்றும் டைம்பானிக் சவ்வின் பக்கவாட்டு (வெளிப்புற) மேற்பரப்பின் ஒரு பகுதிக்கும் விநியோகிக்கப்படுகிறது.

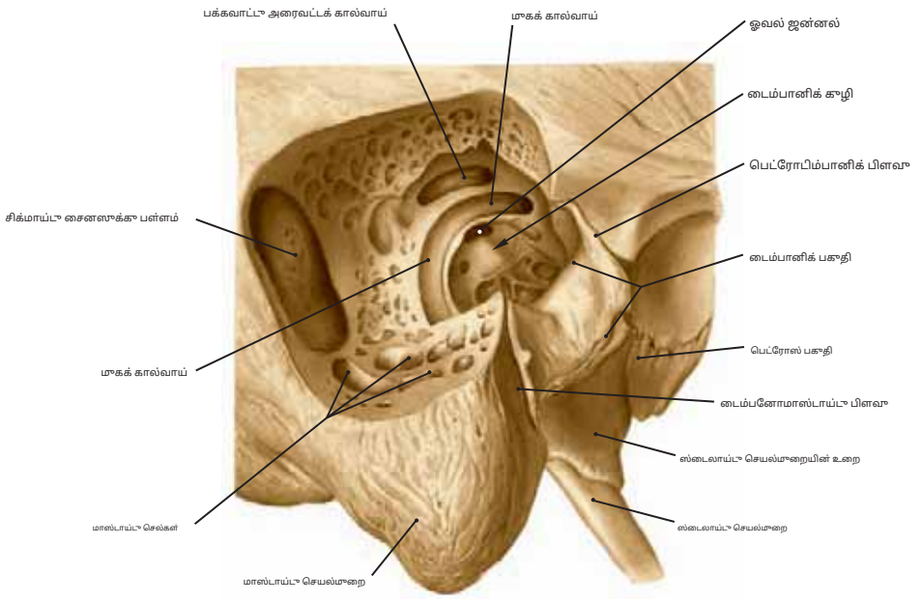

படம் 666.1 தூண்டிக்கப்பட்ட வலது தற்காலிக எலும்பு

குறிப்பு: (1) மகக் கால்வாய் வழியாக**மக நரம்பு**. இந்தக் கால்வாய் உட்புற செவிப்புலக் கால்வாயில் தொடங்கி, ஸ்டைலோமாஸ்டாய்டு ஃபோரமெனில் அதன் வெளியேறும் வரை டெம்போரல் எலும்பின் பெட்ரஸ் பகுதி (படம் 665.1 ஐப் பார்க்கவும்).

(2) அதன் இறக்கத்தில், மகக் கால்வாய் நடுத்தரக் காது கழிக்கு (டிம்பானிக் கழி) பின்புறமாகச் செல்கிறது, அங்கு மக நரம்பு ஸ்டேபீடியஸ் தசை மற்றும் கோர்டா டிம்பானி கிளைக்கு நரம்பை விட்டுச் செல்கிறது.

(3) பக்கவாட்டு அரைவட்டக் கால்வாயின் இருப்பிடம் மேலேயும், சிக்மாய்டு சைனஸுக்கான பள்ளம் பின்புறத்திலும் உள்ளது.

(4) டைம்பானிக் கழிக்குள் ஓவல் ஜன்னல் அமைந்துள்ளது, அதை ஒட்டி ஸ்டேப்களின் அடிப்பகுதி காணப்படும்.

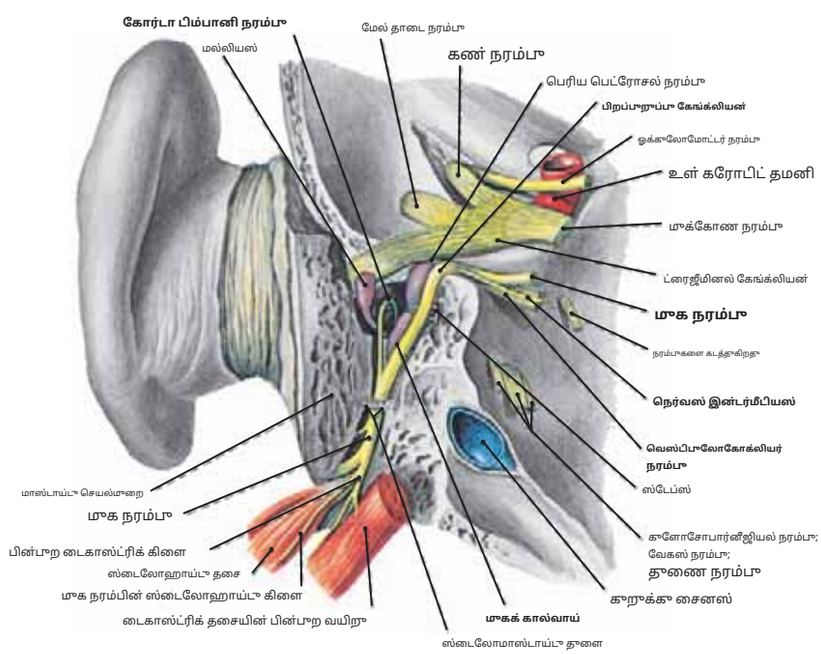

படம் 666.2 மக நரம்பின் உள்மண்டையோட்டுப் பாதை பின்புறமாகப் பார்க்கப்படுகிறது.

குறிப்பு: (1) இது டெம்போரல் எலும்பின் முன்புறப் பகுதியாகும், இது மகக் கால்வாயை பின்புறத்திலிருந்து திறக்கிறது. கவனிக்கவும்**கோர்டா டிம்பானி நரம்பு**ஓட்டம் இருந்து**மக நரம்பு**(பின்புறத்திலிருந்து முன்புறம் வரை) டைம்பானிக் சவ்வின் உள் மேற்பரப்பில் உள்ள டைம்பானிக் கழியின் குறுக்கே.

(2) மண்டை ஓட்டின் அடிப்பகுதியில் உள்ள உள் ஒலி நரம்பு மக நரம்பை கடத்துகிறது (மற்றும்**நரம்பு இடைநிலை**) மற்றும்**வெஸ்டிபுலோகோக்லியர் நரம்பு**.

(3) தொலைதூரத்தில்**ஜெனிகுலேட் கேங்க்லியன்**(மக நரம்பின் உணர்ச்சி கேங்க்லியன்) மக நரம்பு மக கால்வாயில் நுழைகிறது, அங்கு அது முதலில் பக்கவாட்டில் சென்று பின்னர் கூர்மையாக பின்னோக்கி மற்றும் கீழ்நோக்கித் திரும்புகிறது (படம் 665.1 ஐப் பார்க்கவும்).

(4) கோர்டா டிம்பானி கிளைக்கு அப்பால், மக நரம்பின் தண்டு, காது மடலுக்குப் பின்னால் உள்ள ஸ்டைலோமாஸ்டாய்டு ஃபோரமென் வழியாக மகத்தின் பக்கவாட்டில் வெளிப்பட, டெம்போரல் எலும்பில் இறங்குகிறது.

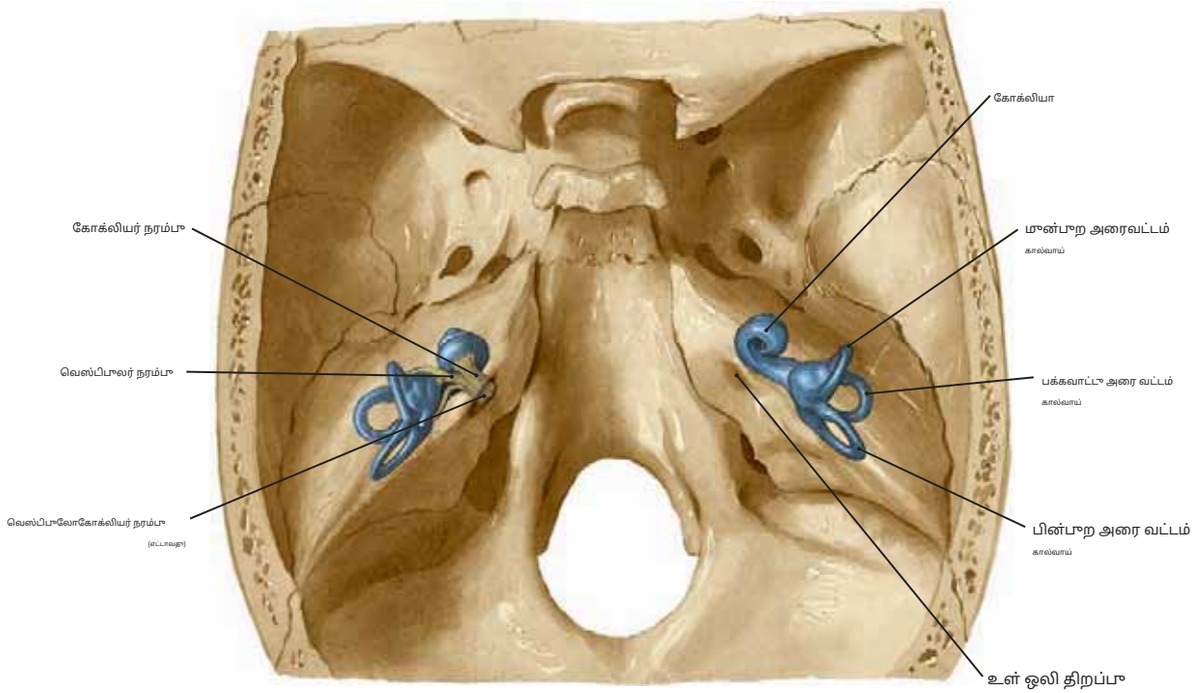

படம் 667.1தற்காலிக எலும்பின் பெட்ரோஸ் பகுதியில் நீட்டிக்கப்பட்ட கோக்லியா மற்றும் அரை வட்டக் கால்வாய்கள்

குறிப்பு: (1) உள் காது, அந்த எலும்பின் மாஸ்டாக்க சற்று ஆழத்தில் உள்ள டெம்போரல் எலும்பின் பெட்ரஸ் பகுதியில் உள்ளது (இது வில் எமினென்ஸ் என்று அழைக்கப்படுகிறது [இல்லை labeled]) என்பது நடுத்தர மண்டை ஓடு ஃபோஸாவை பின்பாற மண்டை ஓடு ஃபோஸாவிலிருந்து பிரிக்கிறது. மாக மற்றும் வெஸ்டிபூலோகோக்லியர் நரம்புகள் கடந்து செல்லும் வளைந்த உயரத்தின் பின்பாற பக்கத்தில் உள்ள உள் ஒலி (செவிப்புலன்) மீட்டஸையும் கவனிக்கவும்.

(2) மான்பாற, பக்கவாட்டு மற்றும் பின்பாற அரைவட்டக் கால்வாய்களின் நோக்குநிலை, மற்றும் கோக்லியா கால்வாய்களுக்கு சற்று நடுவிலும் மான்பாறத்திலும் நிலைநிறுத்தப்பட்டுள்ளது. மேலும் கவனிக்கவும் (வாசகரின் இடது பக்கத்தில் ies தூண்டுதல்கள் அரை வட்டத்தில் உள்ள வெஸ்டிபூலார் ஏற்பிகள் கோச்சில் உள்ள ஓர்ஸ் சிறப்பு கேட்கும் உணர்வைப் பரப்புகின்றன.

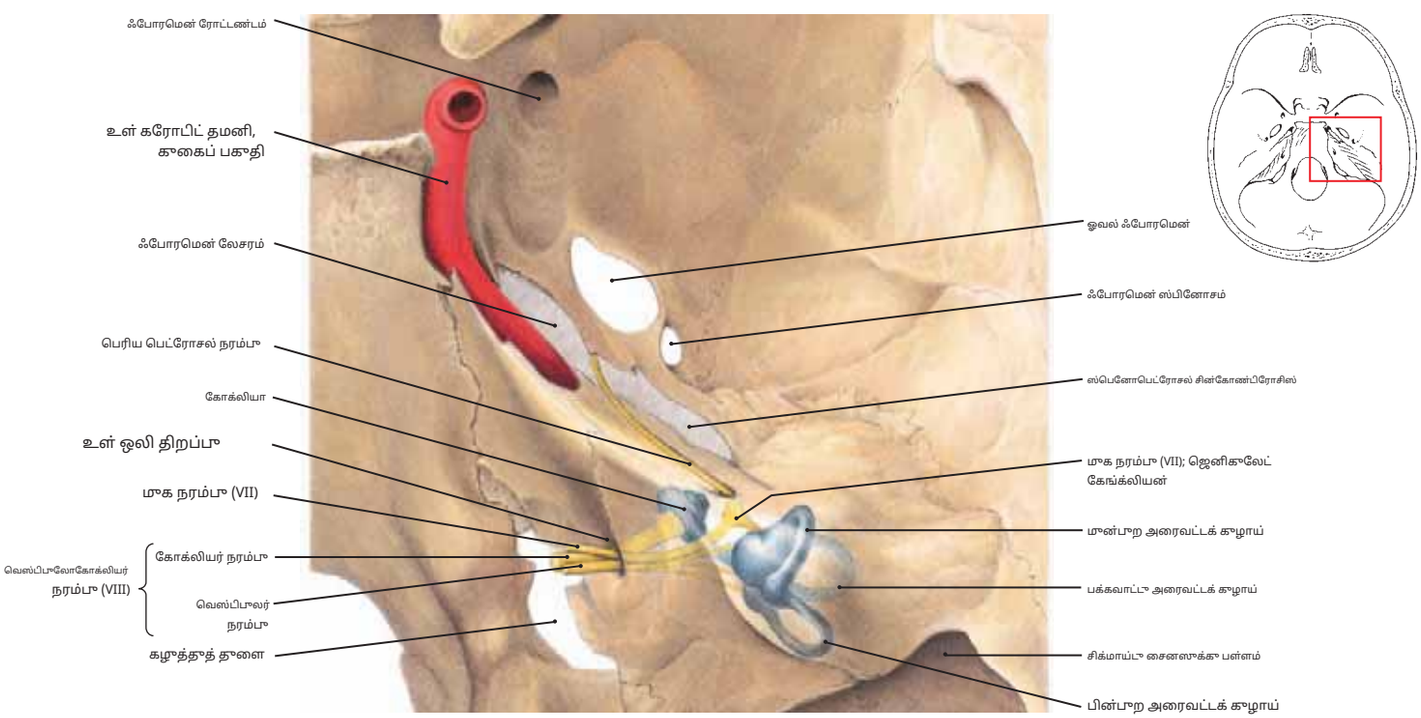

படம் 667.2வலது உள் காது மற்றும் வெஸ்டிபூலோகோக்லியர் மற்றும் மாக நரம்புகளின் கட்டமைப்புகள் மேலே இருந்து காட்சிப்படுத்தப்பட்டுள்ளன.

குறிப்பு: (1) உள் காதின் அரை வட்டக் கால்வாய்கள் மற்றும் கோக்லியா, தற்காலிக காதின் பெட்ரஸ் பகுதியின் மேல் மேற்பரப்பில் திட்டமிடப்பட்டுள்ளன. எலும்பு. மேலும் கவனிக்கவும்**மாக நரம்பு**மற்றும்**வெஸ்டிபூலர் மற்றும் கோக்லியர் பிரிவுகள்**இன்**வெஸ்டிபூலோகோக்லியர் நரம்பு**உள் ஒலி (செவிப்புலன்) கால்வாயைக் கடந்து செல்வது.

(2) கோக்லியாவின் நோக்குநிலை படம் 667.1 இல் உள்ளதைப் போன்றது. மேலும் கவனிக்கவும்**ஜெனிகுலேட் கேங்க்லியன்**இந்த நரம்பு இழைகள், நாக்கின் மான்பாற மூன்றில் இரண்டு பங்கு பகுதியிலுள்ள சோர்டா டிம்பானி நரம்பில் உள்ள சுவை இழைகளுக்கான செல் உடல்களைக் கொண்டுள்ளது.



படம் 668.1 உள் காதா சவ்வா லாபிரிந்த்

கூறிப்பா: சவ்வா தளம் என்பதா உள் காதின் எலும்பா தளத்தால் சூழப்பட்ட கூழாய்கள் மற்றும் பைகளின் மூடிய அமைப்பாகும். இதா பெரிலிம்பால் சூழப்பட்ட எண்டோலிம்பைக் கொண்டாள்ளதா மற்றும் அரை வட்டக் கால்வாய்களின் கூழாய்கள், யூட்ரிக்கிள், சாக்கூல், எண்டோலிம்பபிக் கூழாய் மற்றும் கோக்லியாவின் கூழாய் ஆகியவற்றைக் கொண்டாள்ளதா.

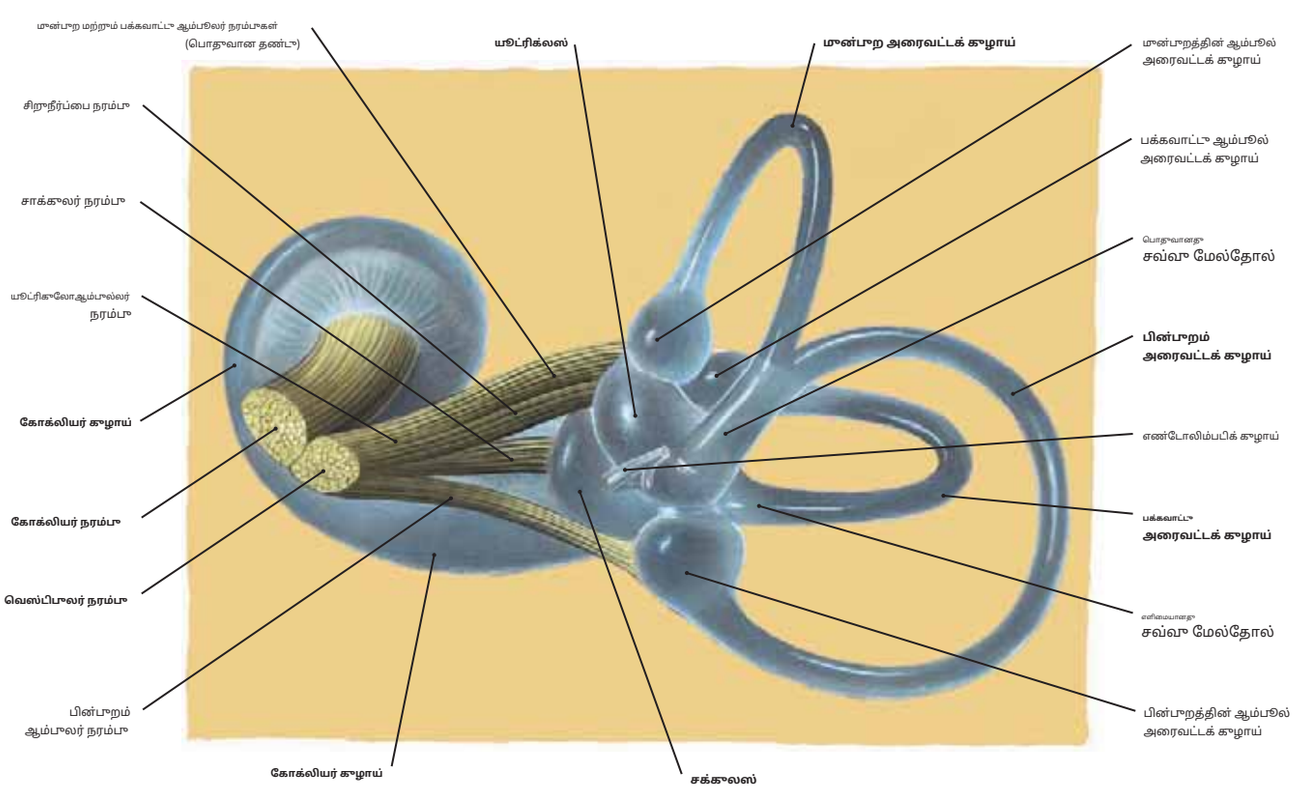

படம் 668.2 வலதா சவ்வா லாபிரிந்த் (இடைநிலைக் காட்சி)

கூறிப்பா: மூன்றா அரை வட்டக் கூழாய்களான சாக்கூலஸ், யூட்ரிகூலஸ் மற்றும் கோக்லியர் கூழாய் ஆகியவற்றின் ஆம்பூல்லாக்கள் மற்றும் எண்டோலிம்பபிக் கூழாயை யூட்ரிகூலஸ் மற்றும் சாக்கூலஸுடன் இணைக்கும் இணைப்பூகள்.

அத்தியாயம் 8

மூளை நரம்பூகள்

தட்டூகள்

669 -மூளையின் அடிப்பகூதியில் உள்ள மண்டை நரம்பூ இணைப்பூகள்

670 670 தமிழ்மண்டை ஓட்டின் அடிப்பகூதியில் உள்ள தூளைகள் பரவூகின்றன மூளை நரம்பூகள்

671 (ஆங்கிலம்)ஆல்ஃபாக்டரி நரம்பூ (CN I); ஆல்ஃபாக்டரி பல்ப் மற்றூம் பிராக்ட்

672 (ஆங்கிலம்)ஆல்ஃபாக்டரி நரம்பூ; ஆல்ஃபாக்டரி பல்ப் மற்றூம் பிராக்ட் (தொடரூம்)

673 (ஆங்கிலம்)பார்வை நரம்பூ (CN II)

674 अनुक्षितபார்வை நரம்பூ மற்றூம் பாதை (தொடரூம்)

675 अनुक्षितOculomotor (CN III), Trochlear (CN IV), மற்றூம் கடத்தல் நரம்பூகள் (CN VI)

676 (ஆங்கிலம்)ஓக்கூலோமோட்டர், ட்ரோக்லியர் மற்றூம் அப்டூசென்ஸ் நரம்பூகள் (தொடரூம்)

677 (ஆங்கிலம்)மூக்கோண நரம்பூ (CN V)

678 -மூக்கோண நரம்பின் கண் பிரிவூ

679 -மூக்கோண நரம்பின் மேல் தாடைப் பிரிவூ

680 -மூக்கோண நரம்பின் கீழ்த்தாடைப் பிரிவூ

681 -மூக நரம்பூ (CN VII)

682 -மூக நரம்பூ (தொடர்ச்சி): தசைகளிலிரூந்தூ கிளைகள் வரை மூகபாவனை

683 -மூக நரம்பூ (தொடர்ச்சி): பெரிய பெட்ரோசல் நரம்பூ

684 தமிழ்மூக நரம்பூ (தொடர்ச்சி): சோர்டா டிம்பானி கிளை

685 685 பற்றிவெஸ்டிபூலோகோக்லியர் நரம்பூ (CN VIII)

686 -வெஸ்டிபூலோகோக்லியர் நரம்பூ (தொடரூம்)

687 -கூளோசோபார்னீஜியல் நரம்பூ (CN IX)

688 -கூளோசோபார்னீஜியல் நரம்பூ (தொடரூம்)

689 -வேகஸ் நரம்பூ (CN X)

690 690 தமிழ்வேகஸ் நரம்பூ (தொடரூம்)

691 (ஆங்கிலம்)தூணை நரம்பூ (CN XI)

692 (ஆங்கிலம்)தூணை நரம்பூ (தொடரூம்)

693 (ஆங்கிலம்)ஹைப்போகூளோசல் நரம்பூ (CN XII)

694 अनुक्षितஹைப்போகூளோசல் நரம்பூ (தொடர்ச்சி)

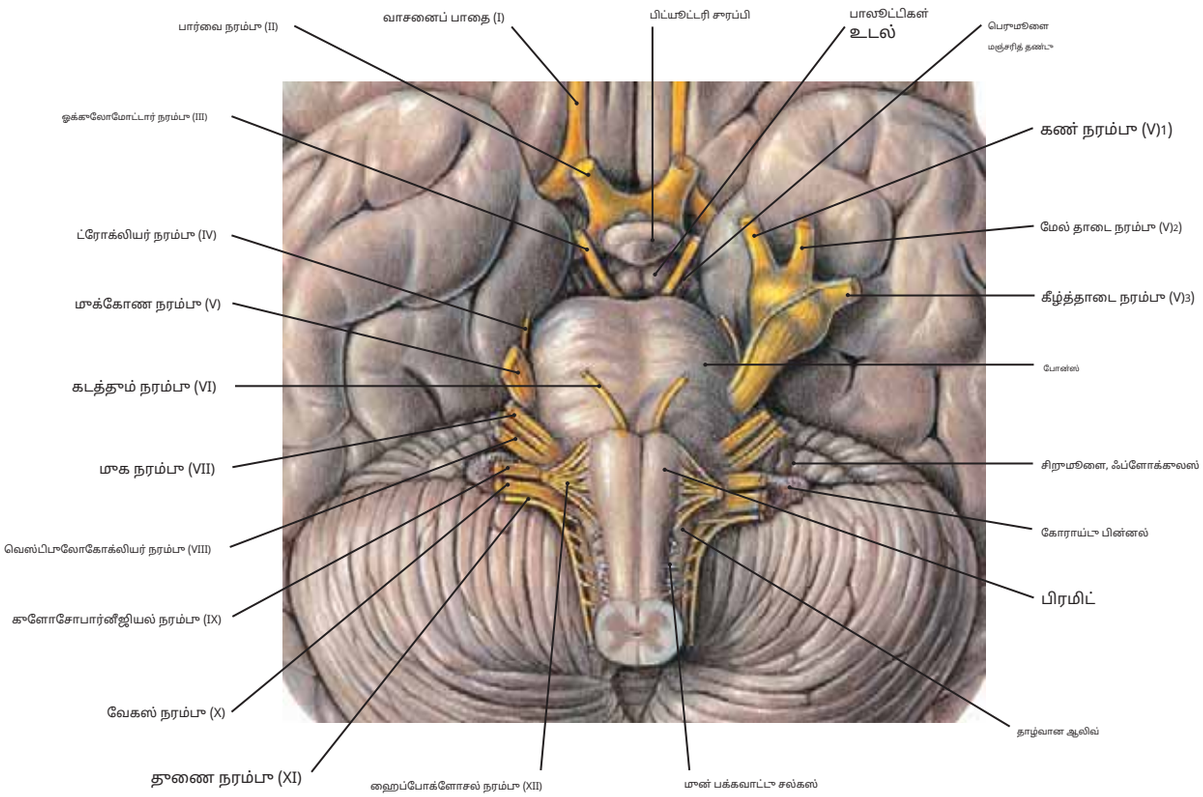

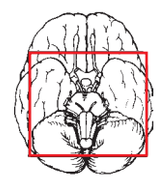

படம் 669 மூளையின் வென்ட்ரல் பார்வை மற்றும் மண்டை நரம்புகள் இணைக்கப்பட்டுள்ள இடங்கள்

குறிப்பு: (1) மண்டை நரம்புகள் (CN) தலைக்கும், சில சந்தர்ப்பங்களில், உடலின் பிற பகுதிகளுக்கும் மோட்டார் மற்றும் பலன் கண்டுபிடிப்புகளை வழங்குகின்றன.

12 ஜோடி மண்டை நரம்புகள் உள்ளன, இவை மூளையுடன் அடித்தள முன்மூளையிலிருந்து மெடுல்லா நீள்வட்டம் வரை இணைக்கப்பட்டுள்ளன.

(2) மண்டை ஓட்டின் திறப்புகள் வழியாக மண்டையோட்டுக்கு வெளியே உள்ள கட்டமைப்புகளுக்கு (அல்லது) செல்கின்றன, மேலும் அவை வாஸ்குலர் அல்லது அதிர்ச்சிகரமான சம்பவங்கள் அல்லது தொற்றுகள் அல்லது நியோபிளாம்கள் காரணமாக அவற்றின் பாதைகளில் சேதத்திற்கு ஆளாகின்றன.

மூளையுடன் மண்டை நரம்புகள் இணைக்கும் இடங்கள்

I ஆல்ஃபாக்டரி நரம்புகள்:இவை நாசி குழியில் உள்ள சிறப்பு வாசனை உணர்வுக்கான ஏற்பிகளிலிருந்து வரும் நியூரான்கள், அவை ஃபோரமினா வழியாக துளைக்கின்றன. எத்மாய்டு எலும்பின் கிரிப்ரிஃபார்ம் தட்டு மற்றும் ஆல்ஃபாக்டரி பல்பின் நியூரான்களில் (சுமார் 20 மூட்டைகள்) முடிவடைகிறது. ஆல்ஃபாக்டரி பல்புகளில் உள்ள நியூரான்களிலிருந்து வரும் ஆக்சான்கள் (அவை ஆல்ஃபாக்டரி பாதையில் இரண்டாம் வரிசை நியூரான்கள்)**வாசனைப் பாதைகள்**அவை அடித்தள முன்மூளையுடன் இணைகின்றன. **பார்வை நரம்புகள்:**இவை

இரண்டாம் பார்வை சியாஸ்மாவில் இணைகின்றன.**முன்புற பெருமூளை தமனி**பார்வை சியாஸ்மாவிற்கு முன்புறமாக உள்ளது மற்றும்**உள் கரோடிட் தமனி** சியாஸ்மாவிற்கு பக்கவாட்டில் அமைந்துள்ளது. பின்னர் பார்வைத் தடங்கள் பின்புறமாகவும் பக்கவாட்டாகவும் டைன்ஸ்பாலனுக்குள் நுழைகின்றன.

III கண் இயக்க நரம்பு:வயிற்றுப் பகுதி நடுமூளையின் மையப் பக்கத்தில் வெளிப்பட்டு பின்புற பெருமூளை தமனிக்கு இடையில் செல்கிறது (மேலே) நரம்பு) மற்றும் மேல் சிறுமூளை தமனி (நரம்புக்குக் கீழே).

நான்காம்**ட்ரோக்லியர் நரம்பு:**மண்டை நரம்புகளில் மிகவும் மெல்லியது. மூளைத்தண்டின் பின்புறப் பகுதியிலிருந்து வெளிப்படும் ஒரே மண்டை நரம்பு இதுவாகும். இது மேல் பொன்ஸில் உள்ள கீழ் கோலிகுலஸுக்குக் கீழே மூளையுடன் இணைகிறது.

வ மூக்கோண நரம்பு:இது அதன் மேல் எல்லைக்கு அருகில் உள்ள போன்ஸின் முன்புற மேற்பரப்பில் இணைக்கப்பட்டுள்ளது. சிறிய மோட்டார் வேர் பெரிய உணர்வு வேரால் மூடப்பட்டிருக்கும்.

ஆறாம் **கடத்தும் நரம்பு:**போன்ஸின் கீழ் எல்லையில், போன்ஸுக்கும் மெடுல்லா நீள்வட்டத்தின் பிரமிடுக்கும் (பொன்டோமெடுல்லரி சந்திப்பு) இடையே ஒரு பள்ளத்தில் வெளிப்படுகிறது.

VII முக நரம்பு:மேலும், போன்ஸின் கீழ் எல்லையில் (சிரிபெல்லோபோன்டைன் கோணத்தில்) இடைநிலை மற்றும் வெஸ்டிபுலோகோ-க்கு சற்று முன்புறமாக இணைகிறது. கிளீயர் நரம்பு.

VIII வெஸ்டிபுலோகோக்லியர் நரம்பு:முக நரம்பு இருக்கும் அதே பள்ளத்தில் இணைகிறது, ஆனால் முக நரம்புக்கு பக்கவாட்டில் இணைகிறது.

ஒன்பதாம்**குளோசோபார்னீஜியல் நரம்பு:**மெடுல்லாவிற்கும் சிறுமூளைத் தண்டுக்கும் இடையிலான பள்ளத்தில் வேகஸ் நரம்பின் முன்புறத்தில் மெடுல்லா நீள்வட்டத்தின் மேல் பகுதியில் இணைக்கப்பட்டுள்ளது.

எக்ஸ் **வேகஸ் நரம்பு:**குளோசோபார்னீஜியல் நரம்பின் அதே பள்ளத்தில் 8 முதல் 10 இழைகளால் இணைக்கப்பட்டுள்ளது, ஆனால் அதற்குப் பின்னால் உள்ளது.

லெவன்**துணை நரம்பு:**தி**மண்டை வேர்**வேகஸ் நரம்பாக உருவாகும் வேர்களுக்கு வெறும் காடால் வெளிப்படும் இழைகளால் உருவாகிறது.**முதுகெலும்பு வேர்** முள்ளந்தண்டு வடத்தின் மேல் ஐந்து பிரிவுகளிலிருந்து வரும் இழைகளிலிருந்து எழுகிறது.

மண்டை ஓடு வேரிலிருந்து வரும் இழைகள் இணைகின்றன**வேகஸ் நரம்பு**முதுகெலும்பு வேரின் இழைகள் மண்டையோட்டு நார்களை விட்டு வெளியேறி, கழுத்துத் தசையிலிருந்து இறங்கி ஸ்டெர்னோக்ளிடோமாஸ்டாய்டு மற்றும் ட்ரெபீசியஸ் தசைகளுக்கு உணவளிக்கின்றன.

பன்னிரெண்டாம்**ஹைப்போக்ளோசல் நரம்பு:**முதுகெலும்பின் வயிற்று வேர்களுக்கு ஏற்ப, காடால் மெடுல்லாவின் வயிற்றுப் பக்கவாட்டுப் பகுதியிலிருந்து இழைகள் வெளிப்படுகின்றன. அவை நான்கு இணைந்த கர்ப்பப்பை வாய்க்கு முந்தைய நரம்புகளைக் குறிக்கின்றன.

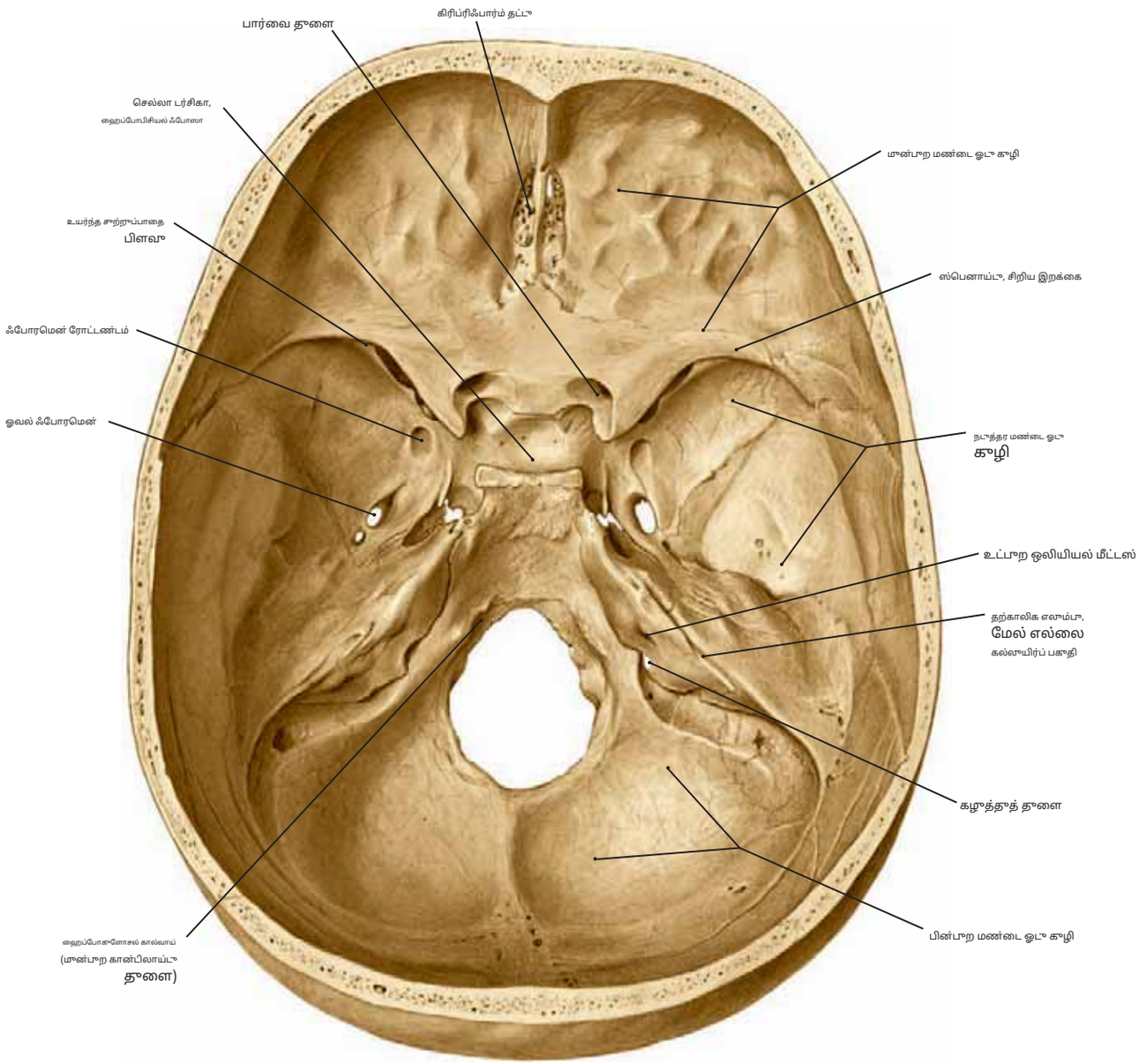

படம் 670 மண்டை ஓட்டின் அடிப்பகுதி, மண்டை நரம்புகள் கடந்து செல்லும் தளைகளைக் காட்டுகிறது.

	நரம்பு	இடம்
நான்கு	ஃபாக்டரி	**கிரிப்ரிஃபார்ம் தட்டு**எத்மாய்டு எலும்பின்
இரண்டாம்	பார்வை	**பார்வை தளை**ஸ்பெனாய்டு எலும்பு (கண் தமனியுடன்)
III வது	ஓக்குலோமோட்டர்	
நான்காம்	ட்ரோக்லியர்	உள**உயர்ந்த சாற்றுப்பாதை பிளவு**ஸ்பெனாய்டு எலும்பு
வு	கண் மருத்துவப் பிரிவு, மூக்கோணம்	
வு	மேல் தாடைப் பிரிவு, மூக்கோணம்	**ஃபோரமென் ரோட்டண்டம்**ஸ்பெனாய்டு எலும்பு
வு	கீழ்த்தாடைப் பிரிவு, மூக்கோணம்	**ஓவல் ஃபோரமென்**ஸ்பெனாய்டு எலும்பு
ஆறாம்	கடத்தல்கள்	**உயர்ந்த சாற்றுப்பாதை பிளவு**ஸ்பெனாய்டு எலும்பு
ஏழாம்	முக	உள**உட்புற ஒலியியல் மீட்டஸ்**தற்காலிக எலும்பு (கரு எலும்பு பகுதி)
எட்டாம்	வெஸ்டிபுலோகோக்லியர்	
ஒன்பதாம்	குளோசோபார்ஞ்சியல்	
எக்ஸ்	வேகஸ்	உள**கழுத்துத் தளை,**ஆக்ஸிபிடல் எலும்புக்கும் டெம்போரல் எலும்பின் பெட்ரஸ் பகுதிக்கும் இடையில்
லெவன்	துணைக்கருவி	
பன்னிரெண்டாம்	ஹைப்போகுளோசல்	**ஹைப்போகுளோசல் கால்வாய்**(மூன்றாம் காண்பிலார் ஃபோரமென்)

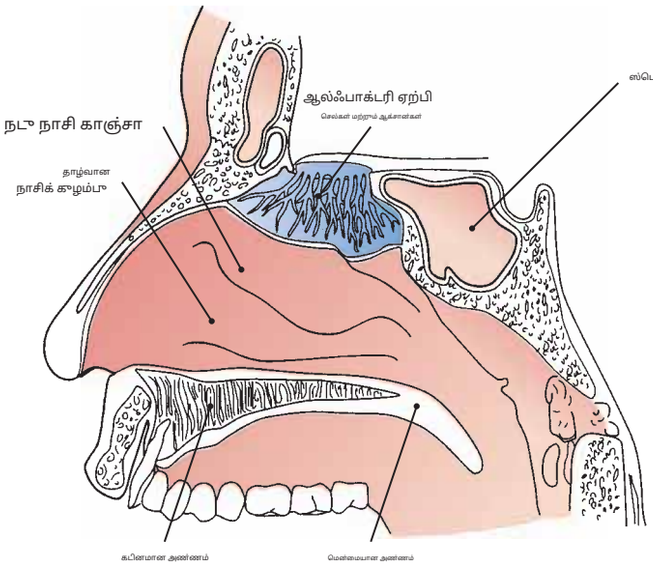

படம் 671.1 நாசி குழியின் பக்கவாட்டு சுவர் மற்றும் வாசனை ஏற்பிகள் (வாசனை நரம்பு/மண்டை நரம்பு I)

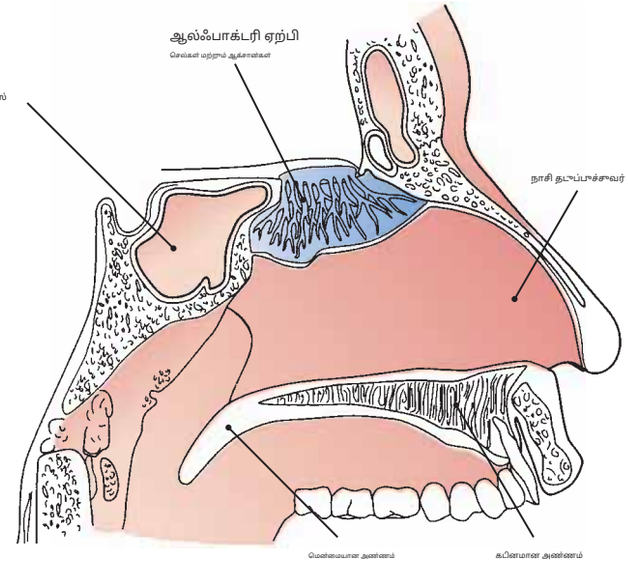

படம் 671.2 நாசி செப்டம் மற்றும் ஆல்ஃபாக்டரி ஏற்பிகள் (ஆல்ஃபாக்டரி நரம்பு/மண்டை நரம்பு I)

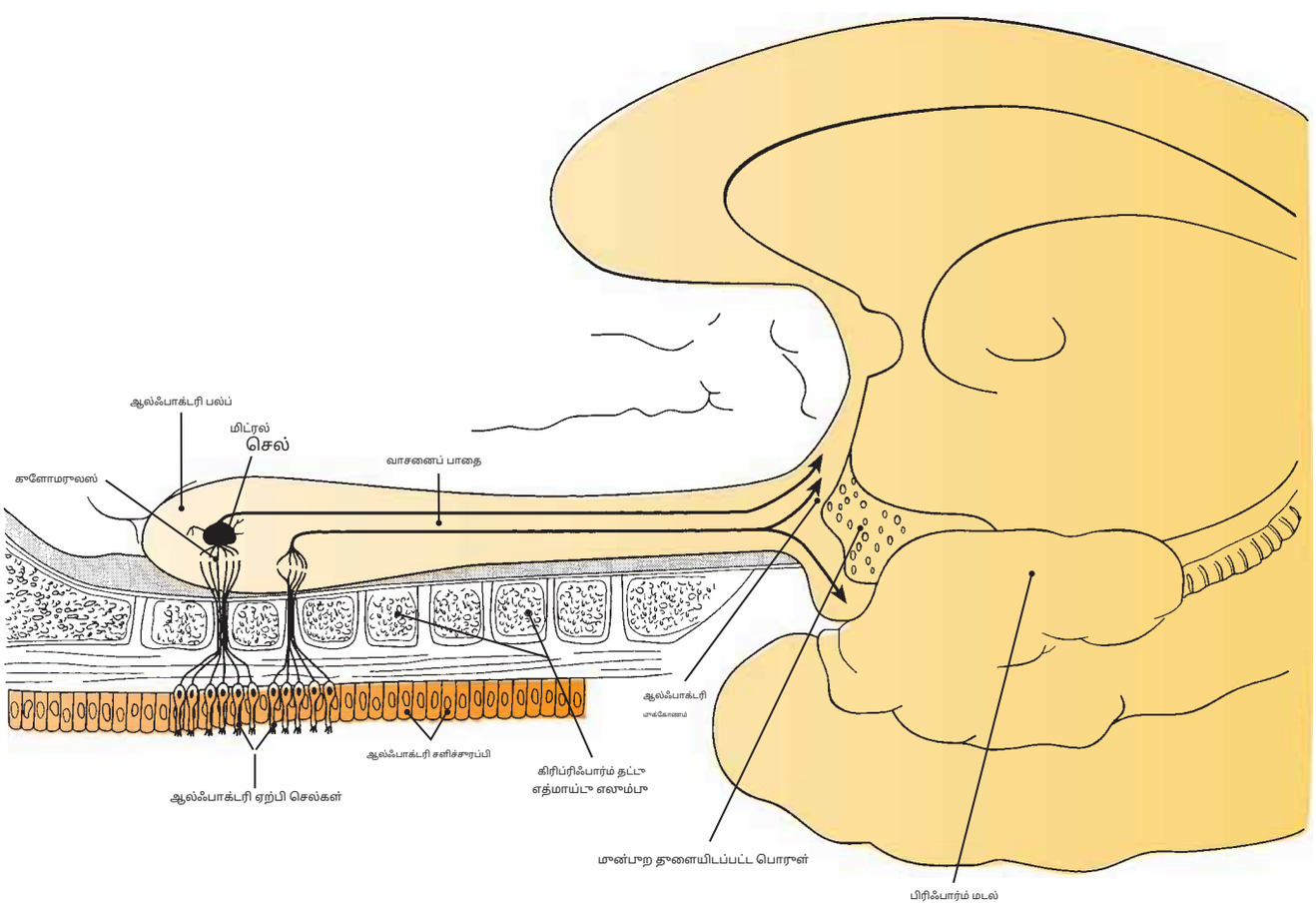

படம் 671.3 மத்திய நரம்பு மண்டலத்தின் (CNS) ஆல்ஃபாக்டரி சளி, ஏற்பிகள் மற்றும் நரம்புகள் (CN I) மற்றும் ஆல்ஃபாக்டரி பல்ப் மற்றும் பிராக்ட்

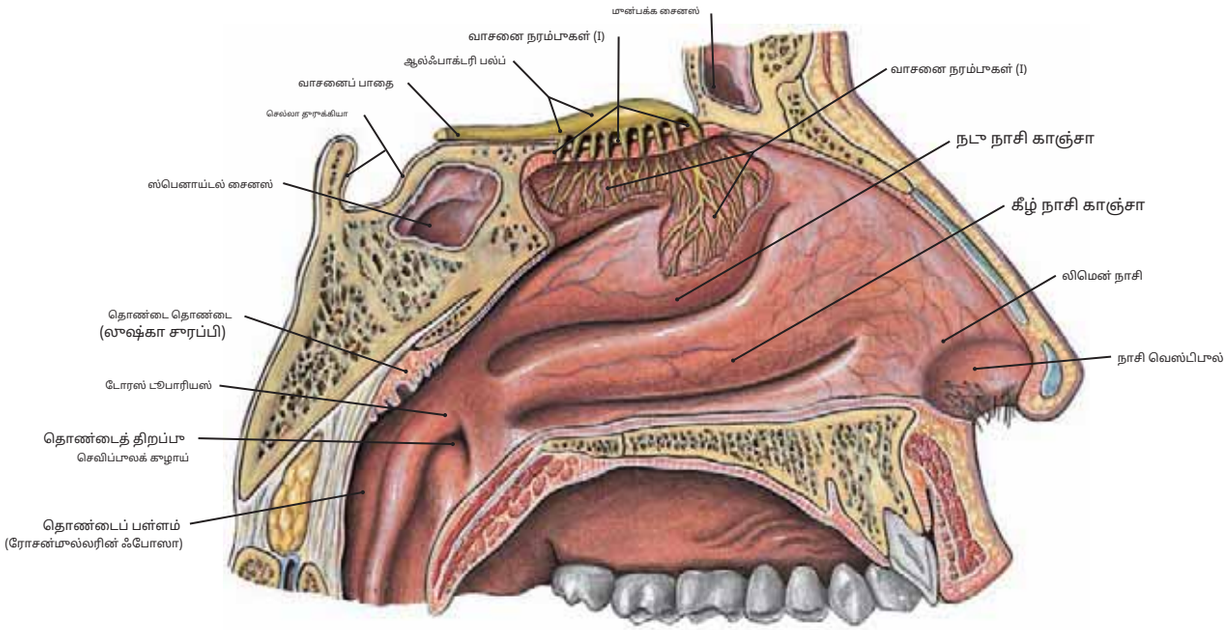

படம் 672.1 நாசி கழியின் பக்கவாட்டு சுவர்: ஆல்ஃபாக்டரி நரம்பாகள் (CN I) மற்றும் ஆல்ஃபாக்டரி பல்ப் மற்றும் பிராக்ட்

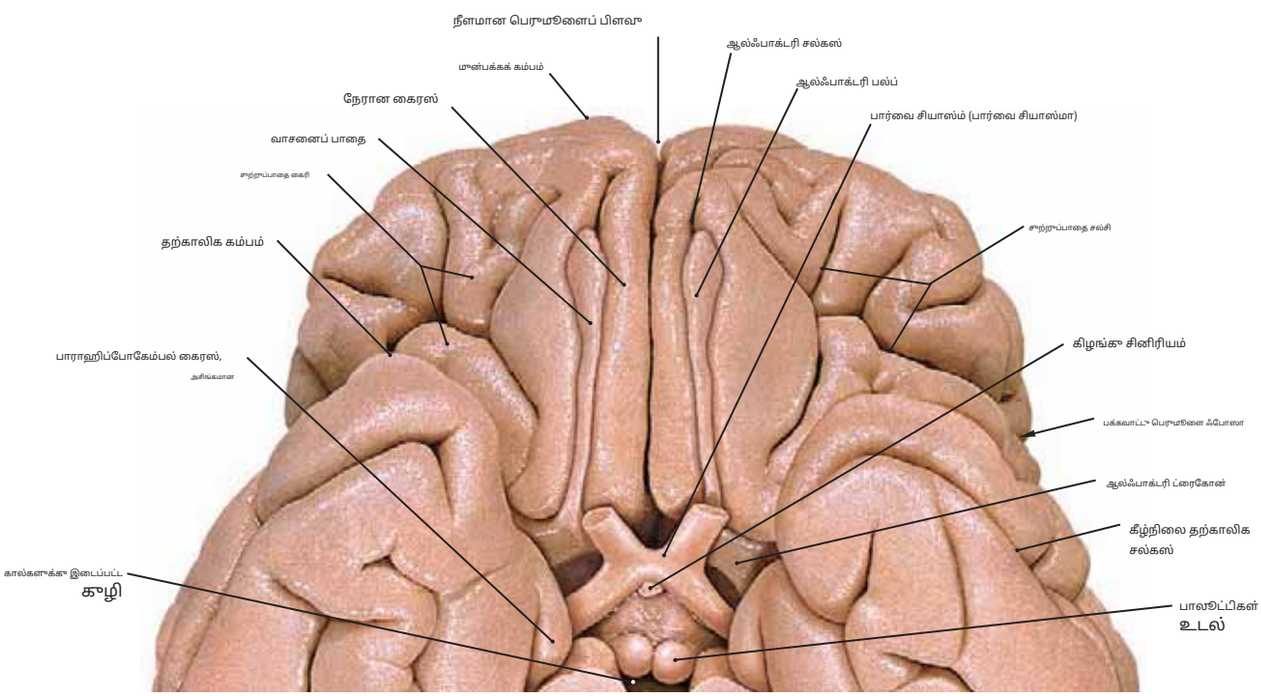

படம் 672.2 அடிப்பகுதி மான்மூளை, ஆல்ஃபாக்டரி பல்ப், ஆல்ஃபாக்டரி பிராக்ட் மற்றும் ஆல்ஃபாக்டரி ட்ரைகோன் (மத்திய நரம்பு மண்டலம்) ஆகியவற்றைக் காட்டுகிறது.

படங்கள் 672.1 மற்றும் 672.2

குறிப்பு: (1) ஆல்ஃபாக்டரி பல்புக்குள் நுழையும் ஆல்ஃபாக்டரி ஏற்பி செல்கள் மற்றும் அவற்றின் அச்சுகள் முதல் மண்டை நரம்புகளை உருவாக்குகின்றன. இவை பார நரம்புகள், அதே சமயம் ஆல்ஃபாக்டரி பல்ப் மற்றும் ஆல்ஃபாக்டரி பிராக்ட் ஆகியவை மூளை (மத்திய நரம்பு மண்டலம் [CNS]) கட்டமைப்புகள் ஆகும்.

(2) ஆல்ஃபாக்டரி ஏற்பிகள் அமைந்துள்ளன **ஆல்ஃபாக்டரி எபிட்டிலியம்** இது நாசி கழியின் பக்கவாட்டுச் சுவரில் உள்ள மேல் காஞ்சா மற்றும் நாசி செப்டமின் மேல் பகுதியை உள்ளடக்கிய அருகிலுள்ள சளிச்சவ்வின் மேல் அமைந்துள்ளது (படங்கள் 671.1 மற்றும் 671.2 ஐப் பார்க்கவும்).

(3) ஏற்பி செல்களிலிருந்து சுமார் 20 சிறிய மூட்டை நரம்பு இழைகள் எத்மாய்டு எலும்பின் கிரிப்ரிஃபார்ம் தட்டின் ஃபோரமினா வழியாகச் சென்று ஒவ்வொரு பக்கத்திலும் உள்ள ஆல்ஃபாக்டரி பல்புகளுக்குள் நுழைகின்றன (படம் 671.3 ஐப் பார்க்கவும்).

(4) ஏற்பி நியூரான் இழைகள் ஆல்ஃபாக்டரி பல்பில் உள்ள டஃப்டெட் மற்றும் மிட்ரல் செல்களுடன் இணைகின்றன மற்றும் அவற்றின் ஆக்சான்களை மையமாக நீட்டி ஆல்ஃபாக்டரி பிராக்ட்களை உருவாக்குகின்றன (படங்கள் 671.3 மற்றும் 672.2 ஐப் பார்க்கவும்). இந்த பிராக்ட்கள் பெரும்பாலும் முதல் ஜோடி மண்டை நரம்புகளாக தவறாகக் கருதப்படுகின்றன. ஏற்பி செல்கள் மற்றும் அவற்றின் ஆக்சான்கள் முதல் மண்டை நரம்பை உருவாக்குகின்றன. இரண்டாம் வரிசை நியூரான்கள் (ஆல்ஃபாக்டரி பல்பில் உள்ள டஃப்டெட் செல்கள் மற்றும் மிட்ரல் செல்கள் போன்றவை) அவற்றின் ஆக்சான்களை பின்புறமாக அனுப்பி ஆல்ஃபாக்டரி பிராக்டை உருவாக்குகின்றன, இது மற்றிலும் ஒரு CNS பிராக்ட் ஆகும்.

(5) மான்புற மண்டை ஓட்டின் எலும்பு மாறிவுகள் அல்லது கட்டிகள் அல்லது இந்த ஃபோஸாவில் வீக்கம் காரணமாக ஆல்ஃபாக்டரி இழைகள் அல்லது ஆல்ஃபாக்டரி பாதைகளுக்கு சேதம் ஏற்படலாம். இதன் விளைவாக அனோஸ்மியா (வாசனை இழப்பு) ஏற்படலாம்.

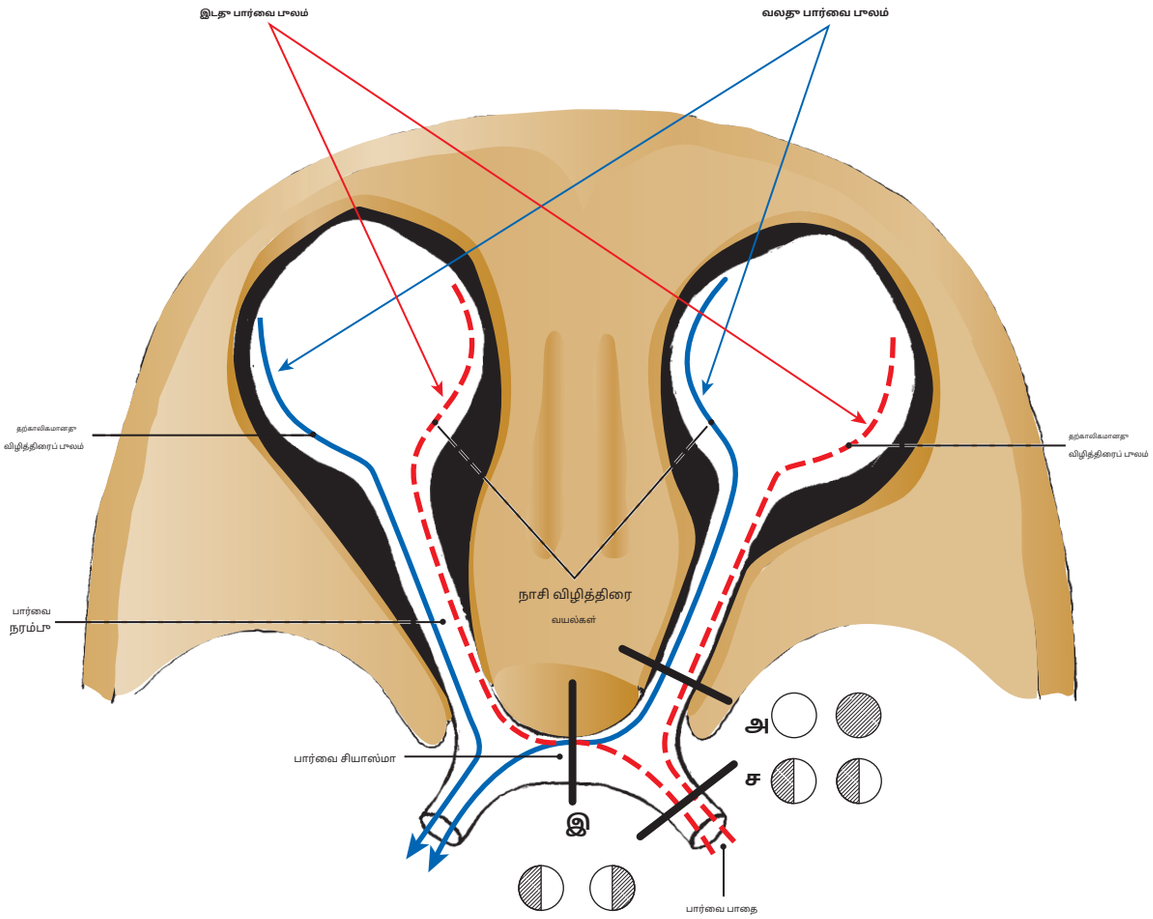

படம் 673 பார்வை பாலங்கள்; விழித்திரை பாலங்கள்; விழித்திரை; பார்வை நரம்பு; பார்வை சியாஸ்மா (வரைபடம்)

குறிப்பு: (1) தி**பார்வை நரம்புகள்**விழித்திரையிலிருந்து பின்புறமாக மூளைத் தண்பிற்கு காட்சித் தூண்டுதல்களைப் பரப்புகின்றன. பார்வை நரம்புகளை உருவாக்கும் இழைகள் ஆக்சான்கள் ஆகும். விழித்திரையில் உள்ள கேங்க்லியன் செல்களிலிருந்து. இந்த செல்கள் விழித்திரையின் உட்புற அடுக்கை உருவாக்கி, பார்வை வட்டில் உள்ள கண்ணின் விளக்கிலிருந்து வெளிப்படுகின்றன (தட்டுகள் 609–612 ஐப் பார்க்கவும்).

(2) அ**காட்சி பாலம்**ஒரு குறிப்பிட்ட நிலையில் ஒரு கண்ணுக்குத் தெரியும் விண்வெளிப் பகுதி. ஒரு காட்சிப் பாலம் பார்வைப் பாலம் என்றும் அழைக்கப்படுகிறது.**நாசி விழித்திரை**விழித்திரையின் மூக்குப் பாதி பார்வை வட்டுக்கு நடுவில் உள்ளது (சில நேரங்களில் இது**நாசி விழித்திரை பாலம்**); தி**தற்காலிக விழித்திரை**விழித்திரையின் வெளிப்புறப் பாதி பார்வை வட்டுக்குப் பக்கவாட்டில் உள்ளது (சில நேரங்களில் இது**தற்காலிக விழித்திரை பாலம்**).

(3) பார்வை நரம்புகள் கண் இமையிலிருந்து பின்புறமாகச் செல்லும்போது, அதன் இழைகளில் பாதி மூளையின் எதிர் பக்கத்திற்குச் செல்கின்றன.**பார்வை சியாஸ்மா.**இரு கண்களின் தற்காலிக விழித்திரையிலிருந்து வரும் இழைகள் பார்வை சியாஸ்மாவில் குறுக்கிடுவதில்லை, அதேசமயம் இரு கண்களின் நாசி விழித்திரைகளிலிருந்து வரும் இழைகள் பார்வை சியாஸ்மாவில் குறுக்கிடுகின்றன.

(4) பார்வை சியாஸ்மாவின் பின்புறத்தில் பார்வை இழைகள்**பார்வைத் தடங்கள்**அவை இழைகளை நடுமூளைக்குக் கொண்டு செல்கின்றன, அங்கு அவை பக்கவாட்டு ஜெனிகுலேட் உடலில் உள்ள நியூரான்களுடன் இணைகின்றன. இந்த பிந்தைய நியூரான்கள் அவற்றின் இழைகளை பெருமூளைப் புறணிக்கு அனுப்புகின்றன.

(5) பார்வை சியாஸ்மாவில் குறுக்குவெட்டு மற்றும் குறுக்கப்படாத இழைகள் இருப்பதால், காட்சி பாதையில் ஏற்படும் வெவ்வேறு புண்கள் பார்வையில் மாறுபட்ட இழப்புகளுக்கு வழிவகுக்கும்:

(அ) ஒரு**பார்வை நரம்பு**காயம் அந்தக் கண்ணில் பார்வை இழப்பை ஏற்படுத்துகிறது; இதனால், அந்த ஒரு கண்ணில் நாசி மற்றும் தற்காலிக பாலப் பார்வை இழப்பு ஏற்படுகிறது.**(ஆனால்).**

(ஆ) ஒரு**பார்வை சியாஸ்மா [B]**பார்வை சியாஸ்மாவின் நடுப்பகுதியை வெட்டும் காயம், வலது கண்ணின் விழித்திரையின் நாசிப் பகுதியிலிருந்தும் (வலது தற்காலிக காட்சி பாலம்) இடது கண்ணின் விழித்திரையின் நாசிப் பகுதியிலிருந்தும் (இடது தற்காலிக காட்சி பாலம்) பார்வை இழப்பை ஏற்படுத்துகிறது. இந்த நிலை அழைக்கப்படுகிறது. **பிட்ம்போரல் ஹெமியானோபியா**ஏனெனில் இரண்டு தற்காலிக காட்சி பாலங்களும் இழக்கப்படுகின்றன, மேலும் பார்வை சியாஸ்மாவில் உள்ள குறுக்கு இழைகள் வெட்டப்பட்டிருப்பதைக் குறிக்கிறது, அதேசமயம் குறுக்கு செய்யப்படாத இழைகள் அப்படியே உள்ளன.

(c) ஒரு காயம்**பார்வை பாதை [C]**ஒரு பக்கத்தில் (எ.கா., வலது பார்வைப் பாதையில்) வலது கண்ணின் விழித்திரையின் தற்காலிகப் பாதியிலிருந்தும் இடது கண்ணின் விழித்திரையின் நாசிப் பாதியிலிருந்தும் பார்வையை நீக்கும். இதன் பொருள், இரு கண்களுக்கும் எதிர் பக்கக் காட்சிப் பாலங்களிலிருந்து உள்ளீடு இழப்பு ஏற்படுகிறது, இதன் விளைவாக இடது நாசி விழித்திரைப் பாலத்திற்கும் வலது தற்காலிக விழித்திரைப் பாலத்திற்கும் உள்ளீடு இழப்பு ஏற்படுகிறது. இது அழைக்கப்படுகிறது**ஒரே மாதிரியான ஹெமியானோபியா.**

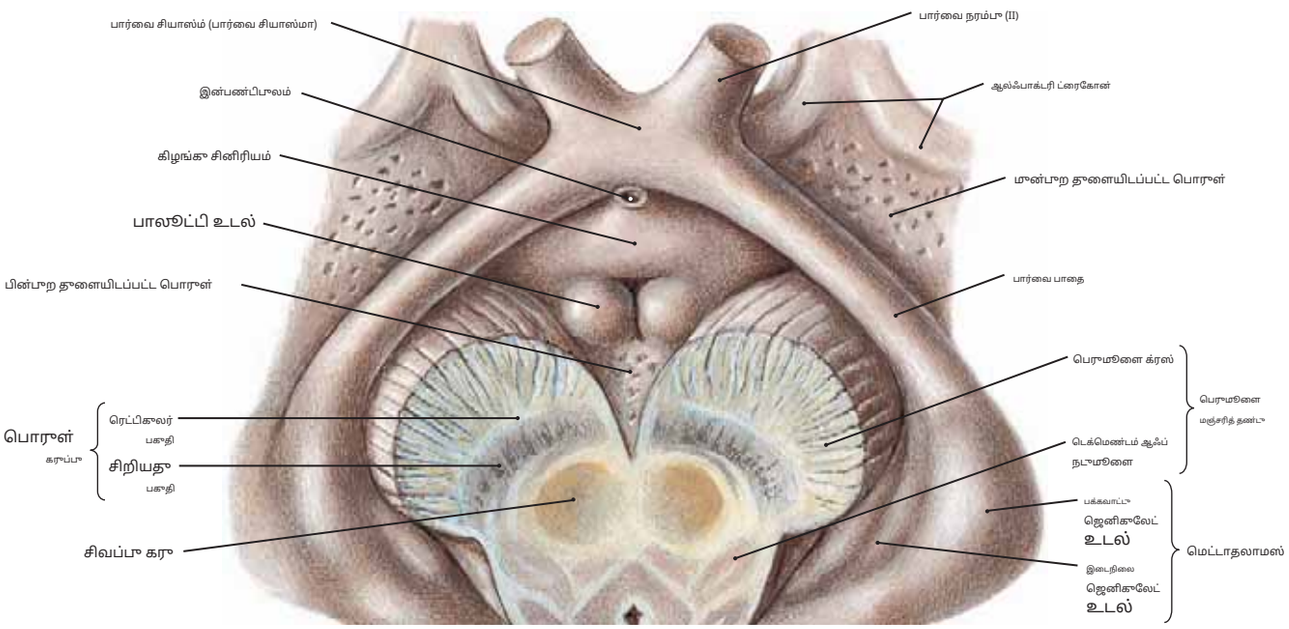

படம் 674.1 பார்வை சியாஸ்மா, பார்வைத் தடம் மற்றும் பக்கவாட்டு பிறப்புறுப்பு உடல்; தூண்டிக்கப்பட்ட நடுமூளை (காடல் பார்வை)

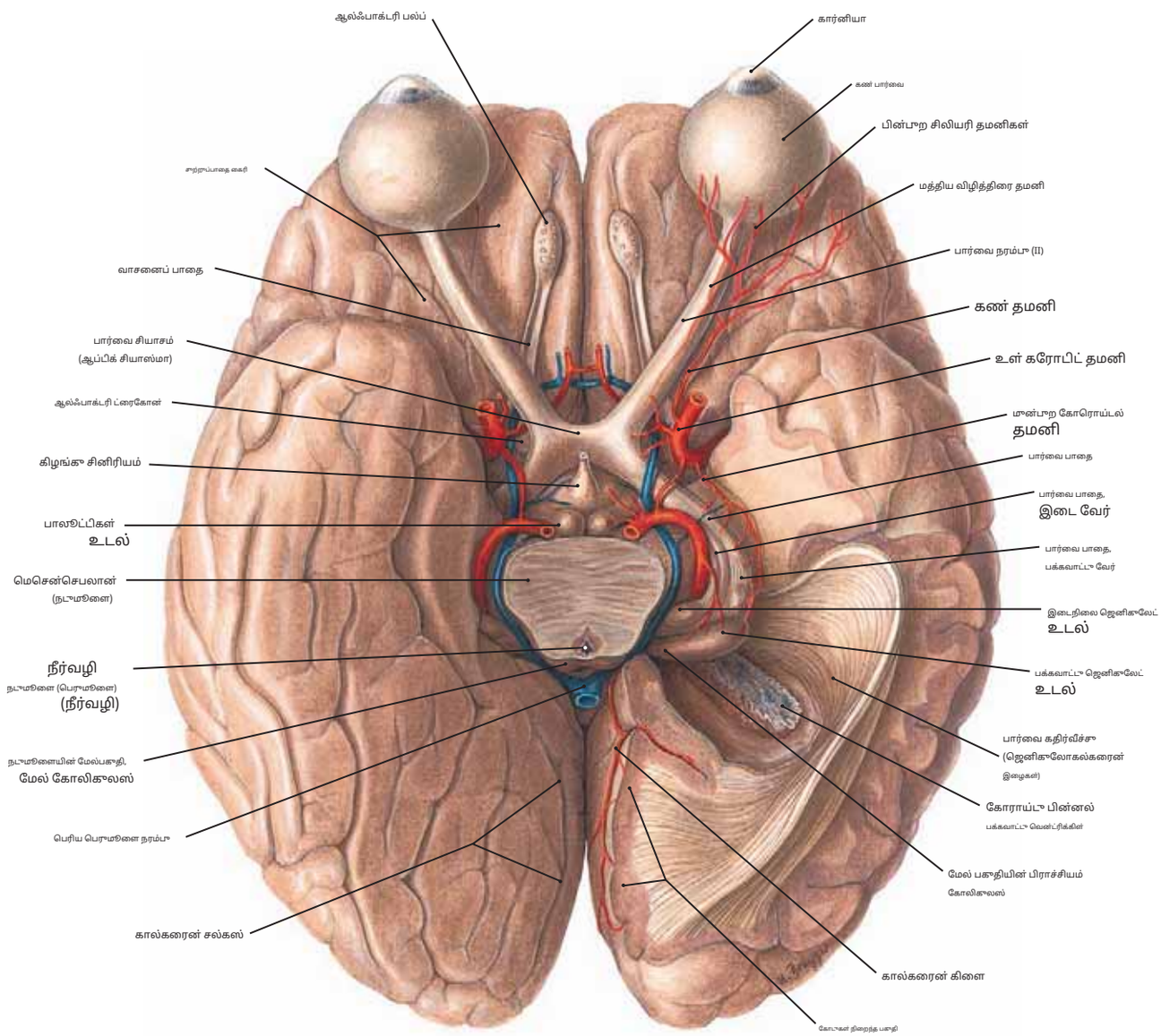

படம் 674.2 பார்வை நரம்பிலிருந்து பெருமூளைப் புறணி வரை காட்சி பாதை; கண் தமனி

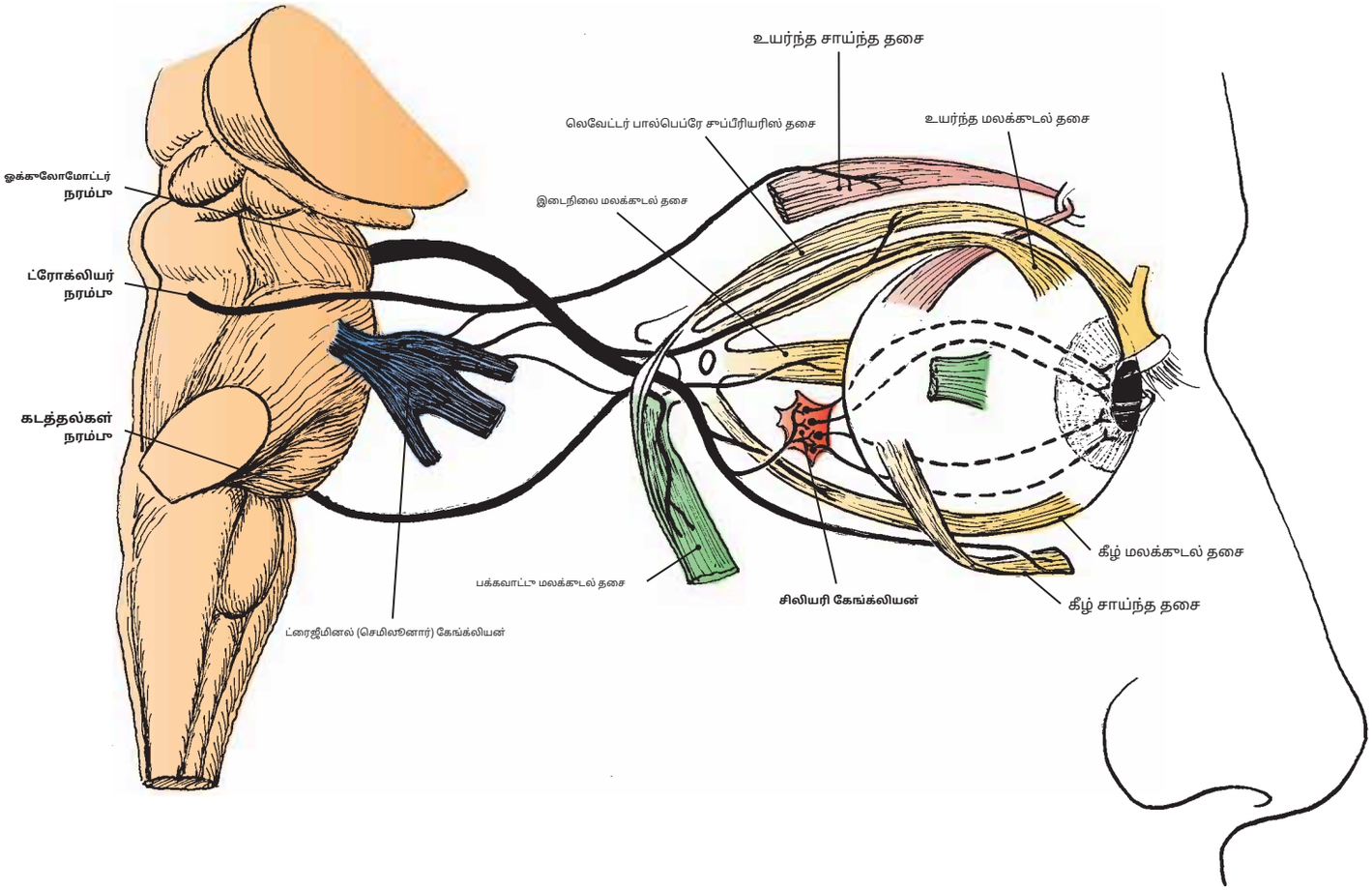

படம் 675 ஓக்குலோமோட்டர் (CN III), ட்ரோக்லியர் (CN IV), மற்றும் அப்டுசென்ஸ் (CN VI) நரம்புகள்: பக்கவாட்டு பார்வை (வரைபடம்)

கண் மோட்டார் நரம்பு (III)

குறிப்பு: (1) தி**கண் இயக்க நரம்பு**மூக்கியமாக எடுத்துச் செல்கிறது**உடலியக்க நரம்புகள்**ஐந்து வெளிப்புறக் கண் தசைகள் மற்றும்**பிரிகாங்லியோனிக் பாராசிம்பேடிக் இழைகள்** க்கு**சிலியரி கேங்க்லியன்**இந்த இழைகள் அவற்றின் செல் உடல்களை நடுமூளையில் கொண்டுள்ளன: அவை வெளிப்புற தசைகளுக்கு**மூக்கிய கண் இயக்கக் கரு**, அதே நேரத்தில் ப்ரீகாங்லியோனிக் பாராசிம்பேடிக் இழைகள் அவற்றின் செல் உடல்களைக் கொண்டுள்ளன**துணைக்கருவி**அல்லது**தன்னியக்க கரு**((எடிங்கர்-வெஸ்ட்பால்).

(2) பின்புற பெருமூளை தமனி (நரம்புக்கு மேல்) மற்றும் மேல் சிறுமூளை தமனி (நரம்புக்கு சற்று காடால்) ஆகியவற்றுக்கு இடையேயான நடுமூளையிலிருந்து ஓக்குலோமோட்டர் நரம்பு வெளிப்படுகிறது. இந்த துடிக்கும் தமனிகள் மற்றும் அவற்றில் உள்ள பிளேக்குகள் கபினமடைவது நரம்பை சேதப்படுத்தும்.

(3) கண் இயக்க நரம்பு, காவர்னஸ் சைனஸ் வழியாகச் சென்று, மேல் சுற்றுப்பாதை பிளவு வழியாகவும், வளைய தசைநார் வழியாகவும் சுற்றுப்பாதையில் நுழைகிறது; பின்னர் நரம்பு பின்வருமாறு பிரிக்கப்படுகிறது**மேல் மற்றும் கீழ் பிரிவுகள்**மேலும் சுற்றுப்பாதைக்குள் ஐந்து வெளிப்புற தசைகளை வழங்குகிறது.

(4) தி**உயர் பிரிவு**இரண்டில் சிறியது மற்றும் பார்வை நரம்புக்கு பக்கவாட்டில் உயர்ந்து, ஒளியை வழங்குகிறது.**மேல்நோக்கிய பல்பெப்ரே மேலோட்டரிஸ்**மற்றும் **மேல் மலக்குடல் தசைகள்**; தி**கீழ்ப் பிரிவு**வழங்க மூன்று கிளைகளாகப் பிரிக்கிறது**இடைநிலை மலக்குடல்**, தி**கீழ் மலக்குடல்**, மற்றும்**தாழ்வான சாய்ந்த தசைகள்**.

(5) தி**பிரிகாங்லியோனிக் பாராசிம்பேடிக் இழைகள்**சோமாடோமோட்டார் இழைகளுடன் நடுமூளையிலிருந்து வெளிப்பட்டு, கிளையில் உள்ள ஓக்குலோமோட்டார் நரம்பின் கீழ்ப் பிரிவில் கீழ் சாய்ந்த தசைக்குச் செல்கிறது. பின்னர் பாராசிம்பேடிக் இழைகள் நரம்பை கீழ் சாய்ந்த தசைக்குச் சென்று நேரடியாக**சிலியரி கேங்க்லியன்,**அங்கு அவை போஸ்ட்காங்லியோனிக் பாராசிம்பேடிக் செல் உடல்களுடன் இணைகின்றன.

(6) போஸ்ட்காங்லியோனிக் பாராசிம்பேடிக் இழைகள் கேங்க்லியனில் இருந்து வெளிப்பட்டு,**குறுகிய சிலியரி நரம்புகள்**வழங்க**சிலியரி தசை** மற்றும்**கண்மணியின் சுருக்கி** சிலியரி தசை லென்ஸின் வடிவத்தைக் கட்டுப்படுத்துகிறது, அதேசமயம் கண்மணியின் சுருக்கி அதன் விட்டத்தைக் குறைப்பதன் மூலம் கண்மணியின் அளவைக் கட்டுப்படுத்துகிறது.

(7) ஓக்குலோமோட்டர் நரம்பில் ஏற்படும் பாண்கள்,**கண் பார்வை இழப்பு.**அதன் அறிகுறிகள் (அ)**ஸ்ட்ராபிஸ்மஸ்,**அதாவது இரண்டு கண்களையும் ஒரே பொருளை நோக்கி செலுத்த இயலாமை; இந்த விளைவு கீழ்நோக்கி மற்றும் கடத்தப்பட்ட கண் பார்வையை ஏற்படுத்துகிறது, (b)**விரிந்த கண்மணி,**(இ)**தொங்கிய கண்ணிமை**ஏனெனில் தூக்கும் தசை நரம்பு தளர்ச்சியடைகிறது, மற்றும் (d)**தங்குமிடம் இழப்பு.**

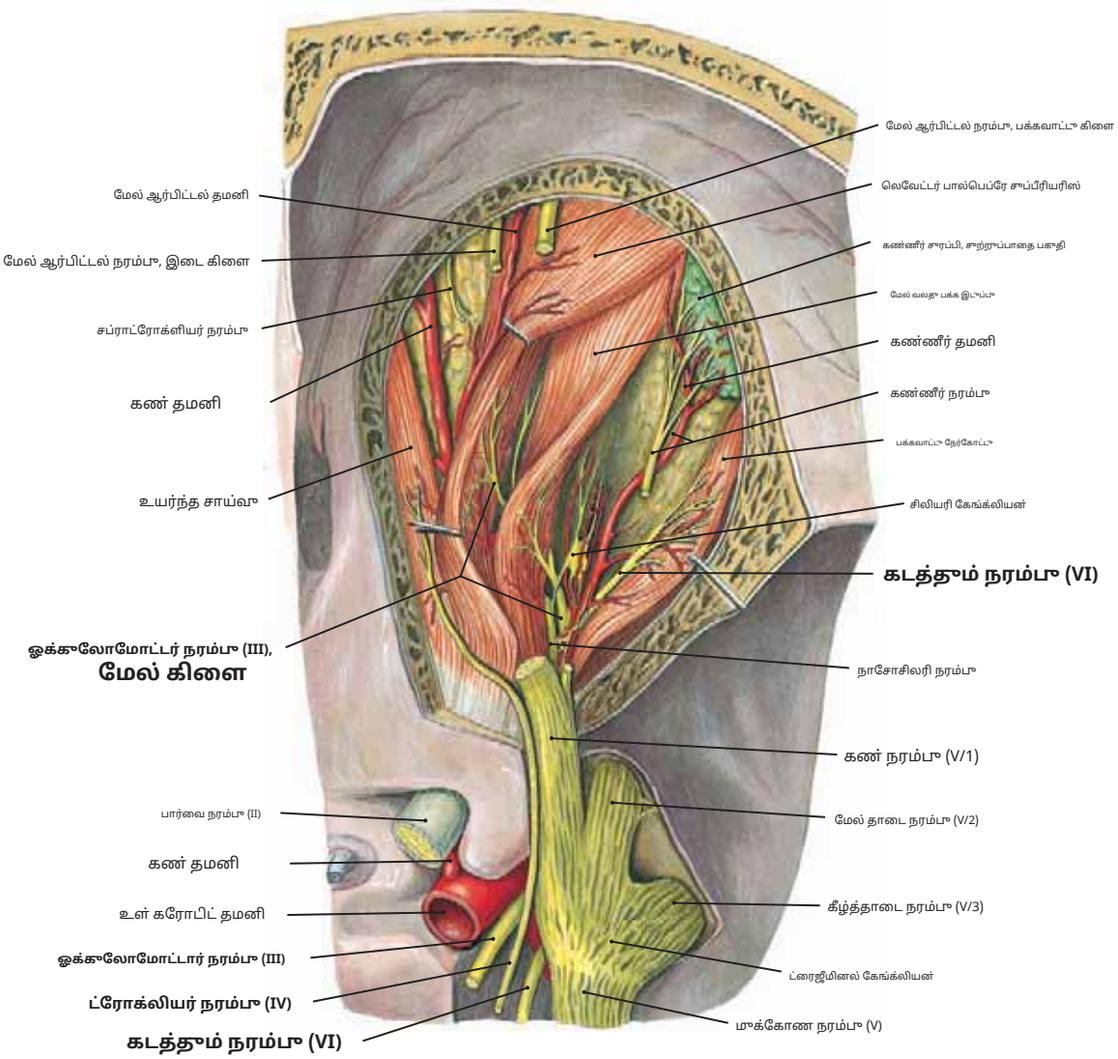

படம் 676 **சுற்றுப்பாதை கழிக்கள் நுழையும் போது ஓக்கலோமோட்டர், ட்ரோக்லியர் மற்றும் கடத்தும் நரம்புகள் (மேலே உள்ள பார்வை)**

ட்ரோக்லியர் நரம்பு (IV)

குறிப்பு: (1) தி**ட்ரோக்லியர் நரம்பு**அனைத்து மண்டை நரம்புகளிலும் மிகச் சிறியது மற்றும் இது மட்டுமே வழங்குகிறது**மேல் சாய்ந்த தசை**சுற்றுப்பாதையில். இது மட்டுமே மூளையின் பின்புறப் பகுதியில் மத்திய நரம்பு மண்டலத்திலிருந்து மண்டை நரம்பு வெளிப்படுகிறது.

(2) ட்ரோக்லியர் நரம்பின் இழைகள் முதுகுப்புற நடுமூளையை விட்டு வெளியேறுவதற்கு முன்பு எதிர் பக்கத்திற்குச் செல்கின்றன; வெளிவந்த பிறகு, நரம்பு பின்புற பெருமூளை மற்றும் மேல் சிறுமூளை தமனிகளுக்கு இடையில் உள்ள போன்ஸுக்கு மேலே உள்ள மூளைத் தண்டைச் சுற்றி பக்கவாட்டில் செலுத்தப்படுகிறது.

(3) பின்னர் நரம்பு பக்கவாட்டு சுவரில் ரோஸ்ட்ரலாக செல்கிறது**காவர்னஸ் சைனஸ்**ஓக்கலோமோட்டர் நரம்புக்குக் கீழே மற்றும் மாக்கோண நரம்பின் கண் பிரிவை விட உயர்ந்தது (படம் 580.1 ஐப் பார்க்கவும்). முன்புறமாக, இது பக்கவாட்டிலிருந்து இடைநிலை வரை ஓக்கலோமோட்டர் நரம்பைக் கடந்து, அதன் வழியாக சுற்றுப்பாதையில் நுழைகிறது. **மேல் சுற்றுப்பாதை பிளவு**வளைய தசைநார் தசைக்கு வெளியே. சுற்றுப்பாதையில், நரம்பு வெளிப்புற விழி தசைகளை விட மேலே அமைந்துள்ளது மற்றும் அது மேல் சாய்ந்த தசையின் மேல் மேற்பரப்பைத் துளைக்கிறது.

(4)**ஓக்கலோமோட்டர் நரம்பு காயமடைந்தால்**மேல் சாய்ந்த தசை நரம்பு தளர்ச்சி அடைந்து, கண்ணை கீழ்நோக்கியும் வெளிப்புறமாகவும் திருப்புவதில் குறைபாட்டை ஏற்படுத்துகிறது. கீழ் சாய்ந்த தசை எதிர்க்காமல் செயல்படுவதால் கண் வெளிப்புற சுழற்சிக்கு உட்படுகிறது.

அபுடூசன்ஸ் நரம்பு (VI)

குறிப்பு: (1) தி**கடத்தல் நரம்பு**மட்டுமே வழங்குகிறது**பக்கவாட்டு மலக்குடல் தசை**சுற்றுப்பாதையில். அதன் இழைகள் அமைந்துள்ள கடத்தல் கருவில் இருந்து இறங்குகின்றன நான்காவது வென்ட்ரிக்கிளுக்கு சற்று ஆழமாக உள்ள காடால் போன்ஸ்.

(2) முன்புற மெடுல்லாவிற்கும் போன்ஸின் பின்புற எல்லைக்கும் இடையிலான சல்கஸில் உள்ள மூளைத்தண்டின் வென்ட்ரல் மேற்பரப்பில் இருந்து கடத்தல் இழைகள் வெளிப்படுகின்றன.

(3) பின்னர் நரம்பு பொன்டைன் நீர்த்தேக்கக் குழாயின் வழியாக மேல்நோக்கி, முன்புறமாக மற்றும் பக்கவாட்டில் செல்கிறது. பின்னர் அது காவர்னஸ் சைனஸைக் கடக்க கூர்மையாக முன்னோக்கி வளைந்து, அதன் வழியாக சுற்றுப்பாதை குழிக்குள் நுழைகிறது.**மேல் சுற்றுப்பாதை பிளவு**மற்றும் வளைய தசைநார் உள்ளே. இது தசையின் மைய மேற்பரப்பில் பக்கவாட்டு மலக்குடலைத் துளைக்கிறது.

(4) நரம்பு கீழ்ப் பகுதியிலிருந்து சுற்றுப்பாதை வரை நீண்ட தூரம் பயணிக்கிறது மற்றும் மண்டை ஓடு எலும்பு மாறிவுகள் அல்லது அதிகரித்த உள்மண்டை அழுத்தம் உள்ள சந்தர்ப்பங்களில் சேதத்திற்கு ஆளாகிறது.

(5) பக்கவாட்டு மலக்குடல் தசை நரம்பு தளர்ச்சி அடைந்தால், இடைநிலை மலக்குடல் எதிர்க்காமல் செயல்படுகிறது.**(உள் ஸ்ட்ராபிஸ்மஸ்).**

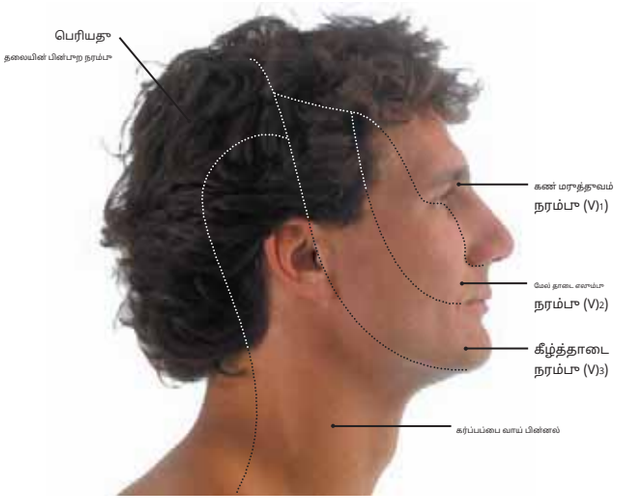

படம் 677.1 மூகத்தின் பக்கவாட்டுத் தோற்றம்: மேற்பரப்புப் பகுதிகள் மூக்கோண நரம்பின் மூன்று பிரிவுகளால் வழங்கப்படுகிறது.

குறிப்பு: (1) தி**கண் நரம்பு**மூக்கின் தோலை, மேல் பகுதியை வழங்குகிறது கண் இமை, மற்றும் புருவத்தின் பின்புறத்திலிருந்து உச்சந்தலையில் மண்டை ஓட்டின் உச்சி அல்லது மேல் பகுதி வரை.

(2) தி**மேல் தாடை நரம்பு**கன்ன எலும்புக்கு மேலே உள்ள தோல் உட்பட, கண்ணிமைக்கும் மேல் உதட்டிற்கும் இடையிலான பகுதிக்கு ஊட்டச்சத்து அளிக்கிறது.

(3) தி**கீழ்த்தாடை நரம்பு**கீழ் தாடையின் தோலையும், காதுக்கு முன்புறமாக முகத்தின் பக்கவாட்டுப் பகுதியையும், தலையின் பக்கவாட்டுப் பக்கத்தில் உள்ள கோயில் பகுதியின் தோலையும் வழங்குகிறது.

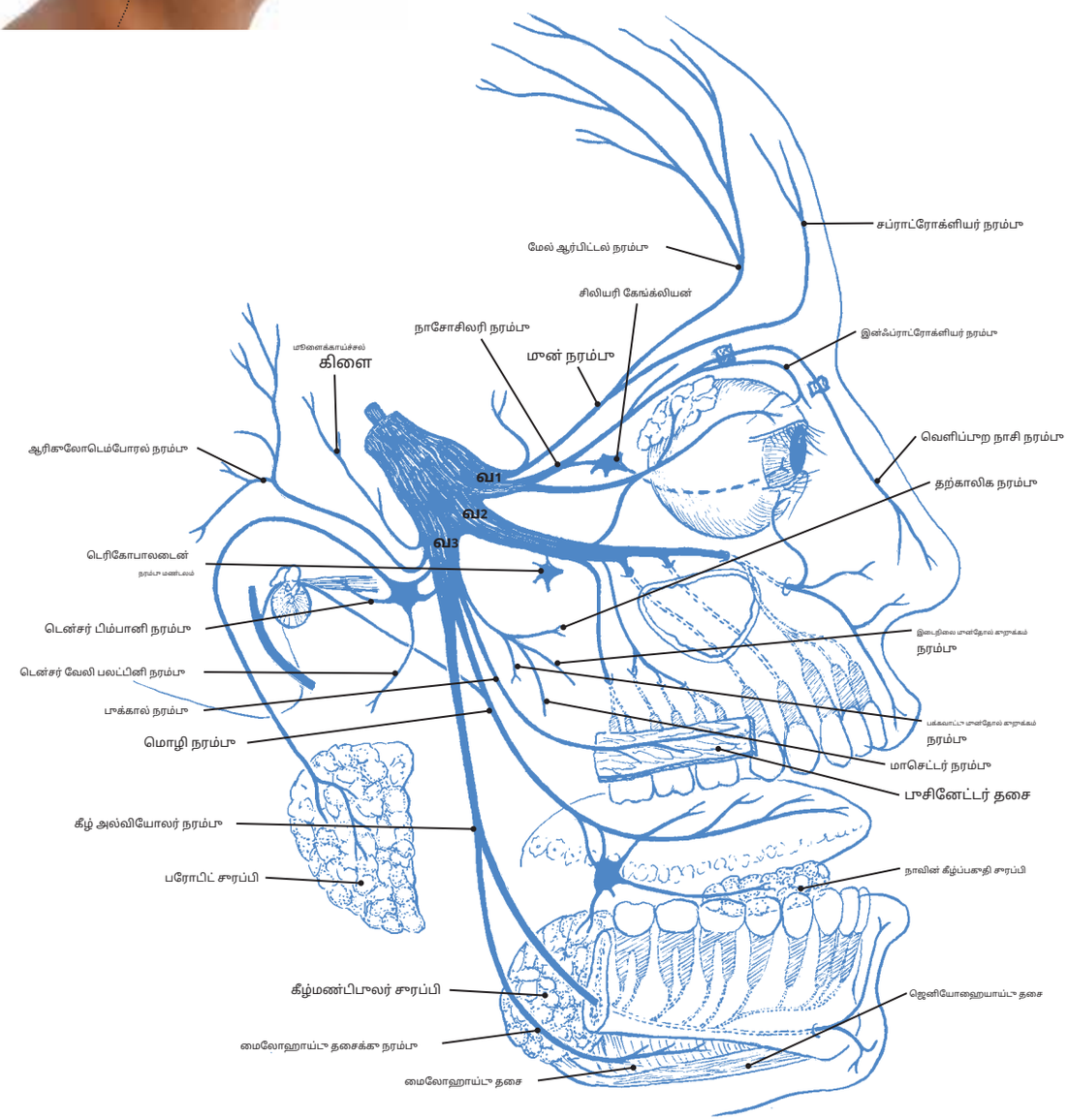

படம் 677.2மூக்கோண நரம்பு மற்றும் அதன் கிளைகளின் வரைபடப் பிரதிநிதித்துவம்

குறிப்பு: (1) மூக்கோண நரம்பு என்பது மண்டை நரம்புகளில் மிகப்பெரியது, மேலும் இது முகம் மற்றும் சுற்றுப்பாதை, வாய் மற்றும் மூக்கின் பெரிய உணர்வு நரம்பு ஆகும். துவாரங்கள்; இது மூன்புற உச்சந்தலையின் பெரும்பகுதியையும் அனைத்து பற்களையும் வழங்குகிறது.

(2) அதன் பலன் செயல்பாடுகளுக்கு மேலதிகமாக, மூக்கோண நரம்பு, அதன் கீழ்த்தாடைப் பிரிவு வழியாக,**மெல்லும் நான்கு தசைகள்**, அத்துடன்**மைலோஹயாய்டு தசை**, தி**டைகாஸ்ட்ரிக் தசையின் முன்புற வயிறு**,மற்றும் இரண்டு டென்சர்கள்: தி**டென்சர் வேலி பலட்டினி**மற்றும்**டென்சர் பிம்பானி**தசைகள்.

(3) o இல் உள்ள உணர்வு இழைகளின் செல் உடல்கள்**கண்மூக்கு, மேல் தாடை**,மற்றும்**கீழ்த்தாடைப் பிரிவுகள்**இன்**மூப்பெருமூளை**நரம்புகள் மூக்கோண (அல்லது அரைச்சந்திர) கூழிக்குள் அமைந்துள்ளன.**கேங்க்லியன்.**கேங்க்லியன் ஒரு பிளவு அல்லது இடைவெளியில் அமைந்துள்ளது, இது பியூரா மேட்டரால் மூடப்பட்டிருக்கும், இது**மூக்கோண குகை,**மண்டை ஓட்டின் எலும்பு அடிப்பகுதியின் நடு மண்டை ஓடு ஃபோஸாவில் உள்ள டெம்போரல் எலும்பின் பெட்ரஸ் பகுதியின் முன்புறத்தில்.

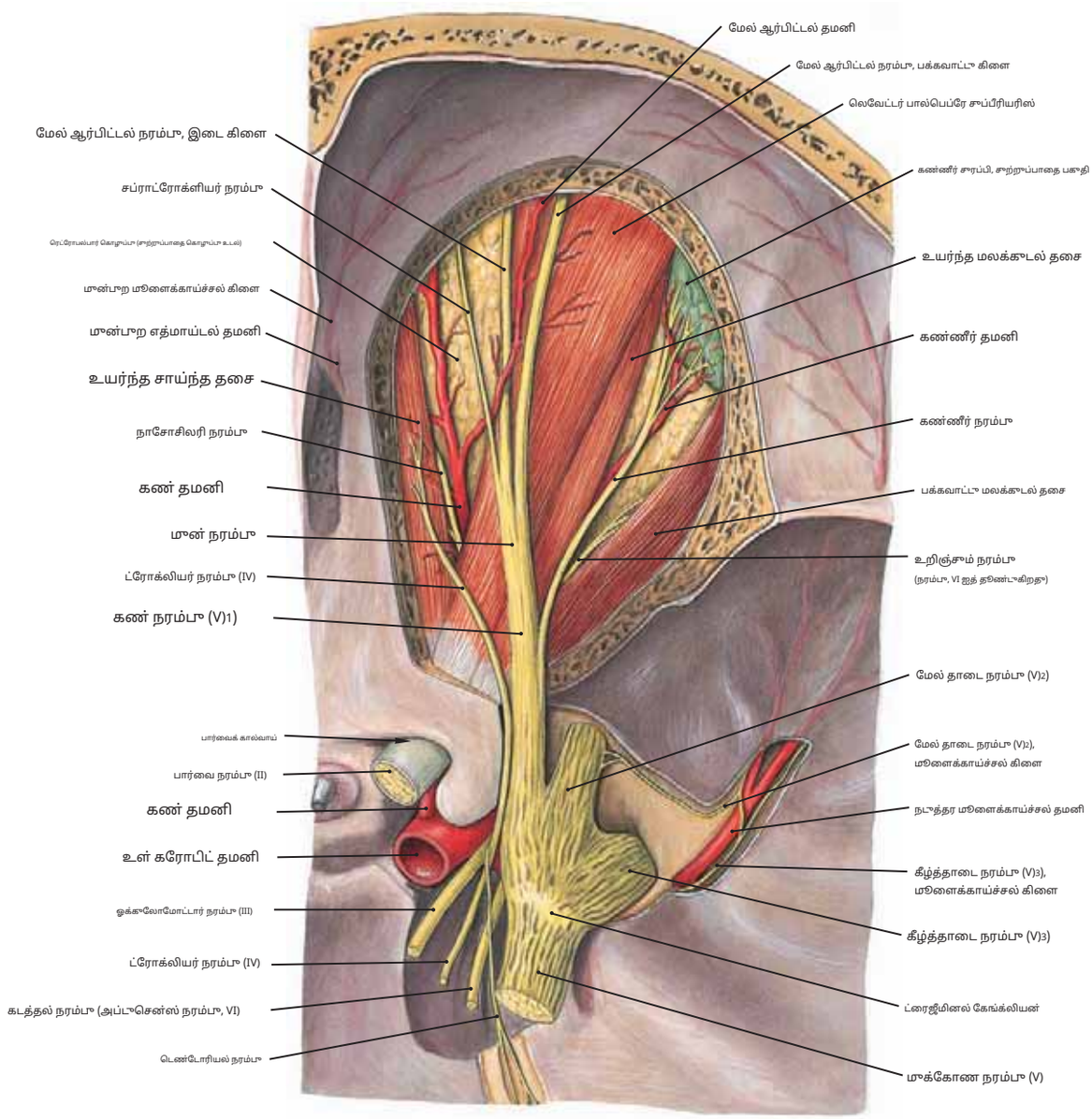

படம் 678.10 இன் கிளைகள்

சுற்றுப்பாதை

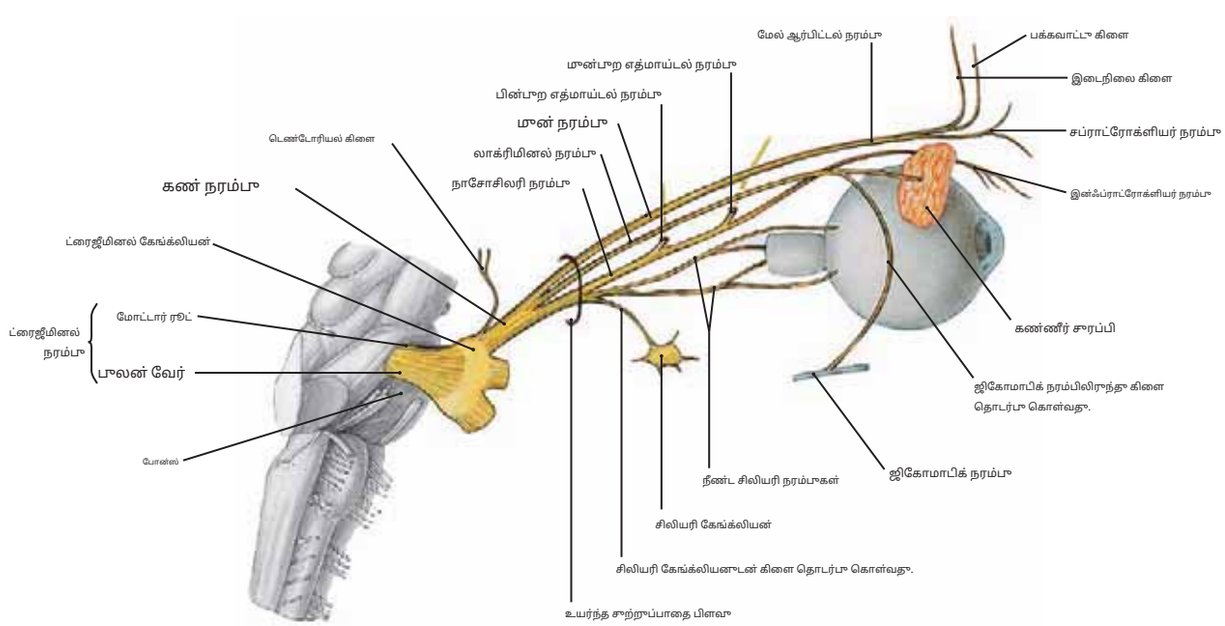

படம் 678.2 மூக்கோண நரம்பின் கண் பிரிவு

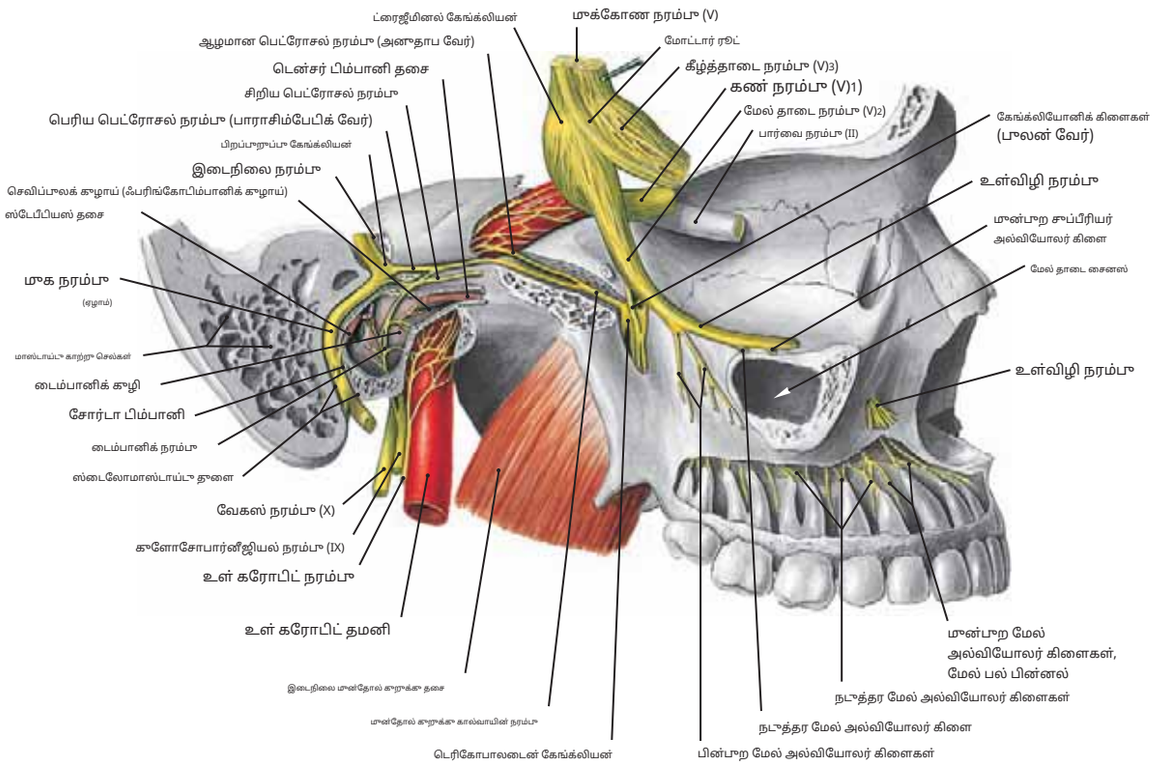

படம் 679.1 மேல் தாடை நரம்பு மற்றும் அதன் உள்விழி மற்றும் மேல் அல்வியோலர் கிளைகள்

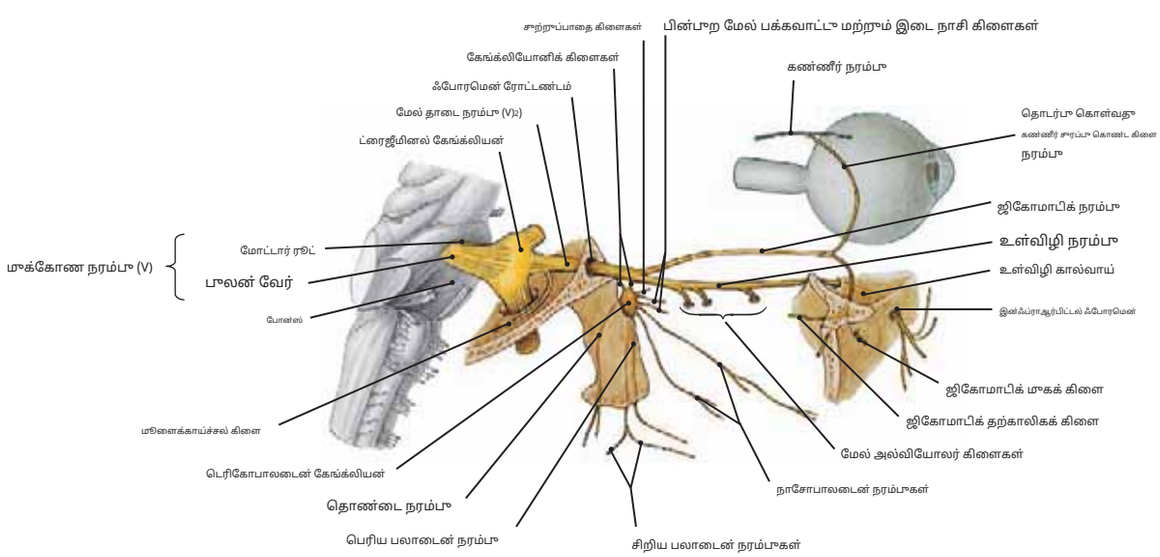

படம் 679.2 மூக்கோண நரம்பின் மேல் தாடைப் பிரிவு

குறிப்பு: (1) தி**ஜிகோமாடிக், இன்ஃப்ராஆர்பிட்டல், நாசோபாலடைன், பெரியதா**மற்றும்**கூறைந்த அண்ணத் தசை, பக்கவாட்டு**மற்றும்**இடை நாசி**,மற்றும்**தொண்டைப் பகுதி**கிளைகள் பெறப்படுகின்றன மேல் தாடை நரம்பின் உடற்பகுதியிலிருந்து. இவை அனைத்தும் உணர்வு நரம்புகள்.

(2) இந்த நரம்பு, இன்ஃப்ராஆர்பிட்டல் நரம்பில் இருந்து வரும் மேல் அல்வியோலர் கிளைகள் வழியாக மேல் பற்கள் அனைத்தையும் வழங்குகிறது. மூகத்தில் வெளிப்பட்ட பிறகு, இன்ஃப்ராஆர்பிட்டல் நரம்பு மேல் உதட்டிலிருந்து கீழ் கண்ணிமை வரை தோலுக்கு விநியோகிக்கிறது.

(3) நாசோபாலடைன் மற்றும் பெரிய மற்றும் சிறிய பலடைன் கிளைகள் நாசி செப்டம் மற்றும் கடினமான மற்றும் மென்மையான அண்ணங்களுக்கு நீர் வழங்குகின்றன, அதே நேரத்தில் தொண்டை நரம்பு நாசோபார்னக்ஸின் சளிச்சவ்வை நீர் வழங்குகின்றன.

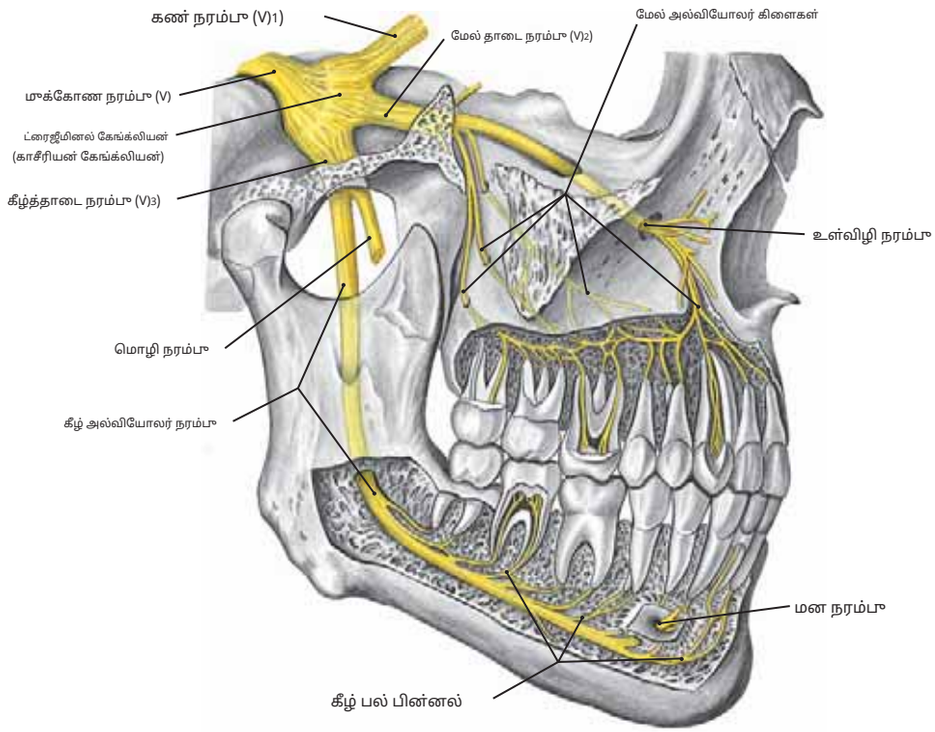

படம் 680.1 மேல் தாடை மற்றும் கீழ்த்தாடை நரம்புகள்

குறிப்பு: (1) இந்தப் படத்தில்,**தாழ்வான ஆல்வியோலர் நரம்பு**மற்றும் வெட்டப்பட்ட இடத்தின் அருகாமையில் உள்ள அபிப்பகுதி**நாக்கு நரம்பு**கீழ்த்தாடை நரம்பிலிருந்து காட்டப்பட்டுள்ளன.

(2) மேல் தாடை நரம்பின் அகச்சிவப்பு மற்றும் மேல் அல்வியோலர் கிளைகள் மேல் தாடை நரம்பில் கட்டமைப்புகளை வழங்குவதைக் காணலாம்.

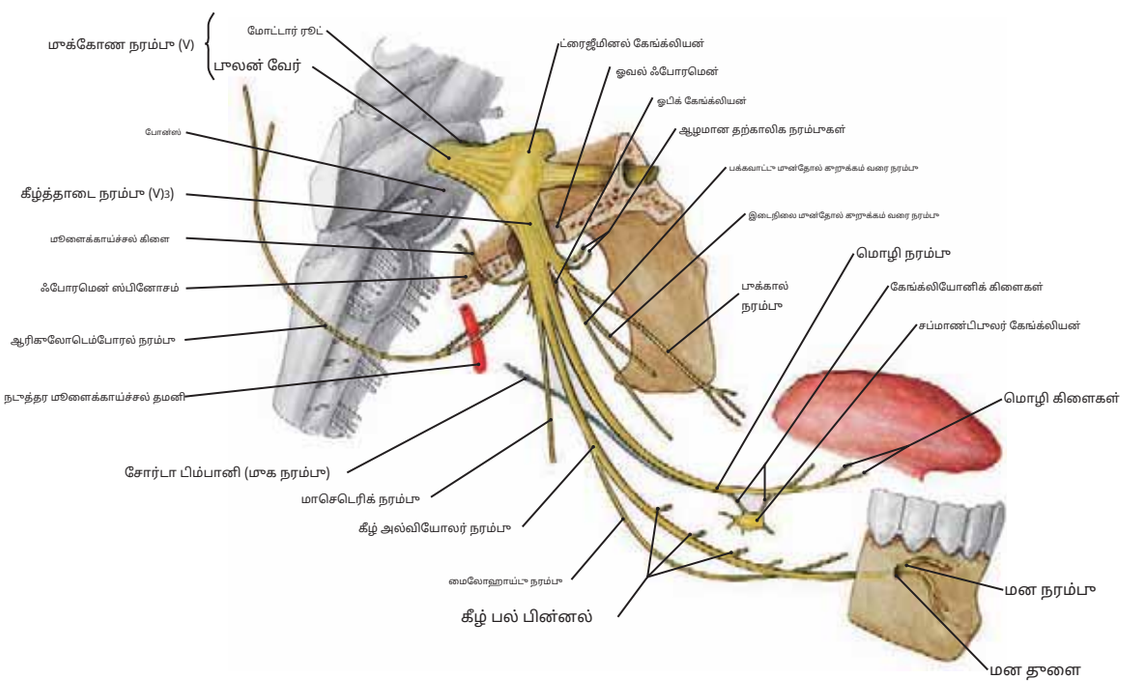

படம் 680.2 மாக்கோண நரம்பின் கீழ்த்தாடைப் பிரிவு

குறிப்பு: (1) தி**காதுக்குழல், கீழ் அல்வியோலர்,**மற்றும்**நாக்கு நரம்புகள்**மற்றும் மெல்லும் தசைகளை வழங்கும் கிளைகள்: தி**தசைநார்** மற்றும்**ஆழமான தற்காலிக நரம்புகள்**மற்றும்**பக்கவாட்டு மற்றும் இடைநிலை மான்தோல் கூறுக்கு தசைகளுக்கு நரம்புகள்**.

(2) மைலோஹாய்டு தசைக்கும் டைகாஸ்ட்ரிக் தசையின் முன்பாற வயிற்றுக்கும் இரத்தத்தை வழங்கும் கீழ் ஆல்வியோலர் நரம்பின் மைலோஹாய்டு கிளை.

(3) இந்தப் படத்தில் காட்டப்படவில்லை, ஆனால் படம் 677.2 இல் காட்டப்பட்டுள்ளது, இரண்டு டென்சர் தசைகளை வழங்கும் சிறிய, மென்மையான கிளைகள்:**டென்சர் வேலி பலட்டினி** இது மென்மையான அண்ணத்தை இறுக்கமாக்குகிறது மற்றும்**டென்சர் டிம்பானி தசை**இது நடுக்காதில் உள்ள டைம்பானிக் சவ்வை இறுக்கமாக்குகிறது.

(4) கீழ்த்தாடை நரம்பு அனைத்து கீழ் பற்கள், தாடையின் தோல், கீழ் உதட்டு, மற்றும் வெளிப்பாற காதுக்கு முன்பாற முகம் மற்றும் தலையின் பக்கவாட்டு பகுதிகளுக்கு உணர்ச்சி கண்டுபிடிப்பை வழங்குகிறது.

படம் 681.1 முக நரம்பு கீழ்நோக்கி இறங்குதல்

முகக் கால்வாய்

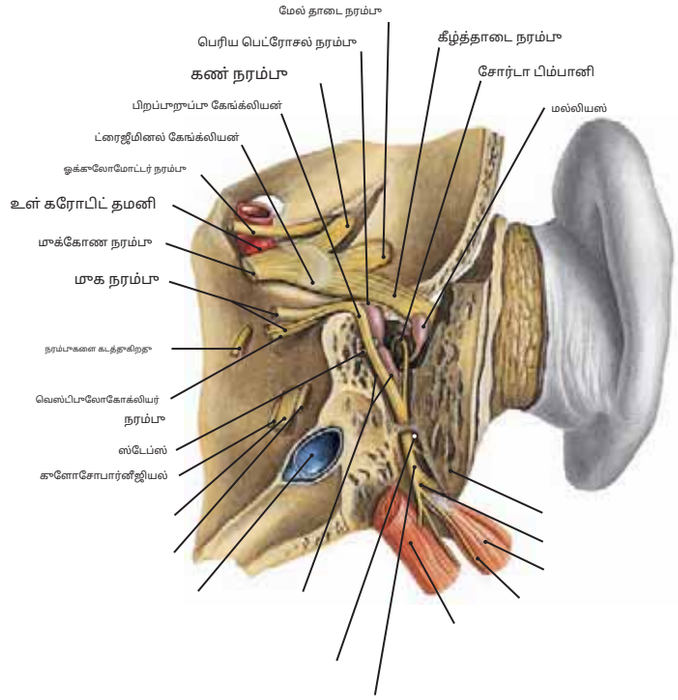

பாலன் வேர்கள். பாலன் வேரில் உள்ள இழைகளின் செல் உடல்கள் அமைந்துள்ளன**ஜெனிகுலேட் கேங்க்லியன்**.

(2) முக நரம்பின் உணர்வு இழைகள் இரண்டு வகைகளாகும்:**பொது உணர்வு**மற்றும் **சிறப்பு உணர்வு**இன்**சுவை**நாக்கின் மூன்று மூன்றில் இரண்டு பங்கு பகுதியிலிருந்து, அது கோர்டா டிம்பானி நரம்பில் மையமாகச் செல்கிறது.

(3) முக நரம்பின் மோட்டார் இழைகளும் இரண்டு வகைகளாகும்:**உடலியக்க இயக்கவியல்**முகபாவனை தசைகள், ஸ்டேபீடியஸ் தசை, மற்றும் டைகாஸ்ட்ரிக் தசை மற்றும் ஸ்டைலோஹாய்டு தசையின் பின்புற வயிற்றுக்கு மற்றும் **உள்ளுறுப்புமோட்டார்**(ப்ரீகாங்லியோனிக் பாராசிம்பேடிக்) அவை மூன்கோபாலடைன் மற்றும் சப்மாண்டிபுலர் கேங்க்லியாவுக்குச் செல்கின்றன.

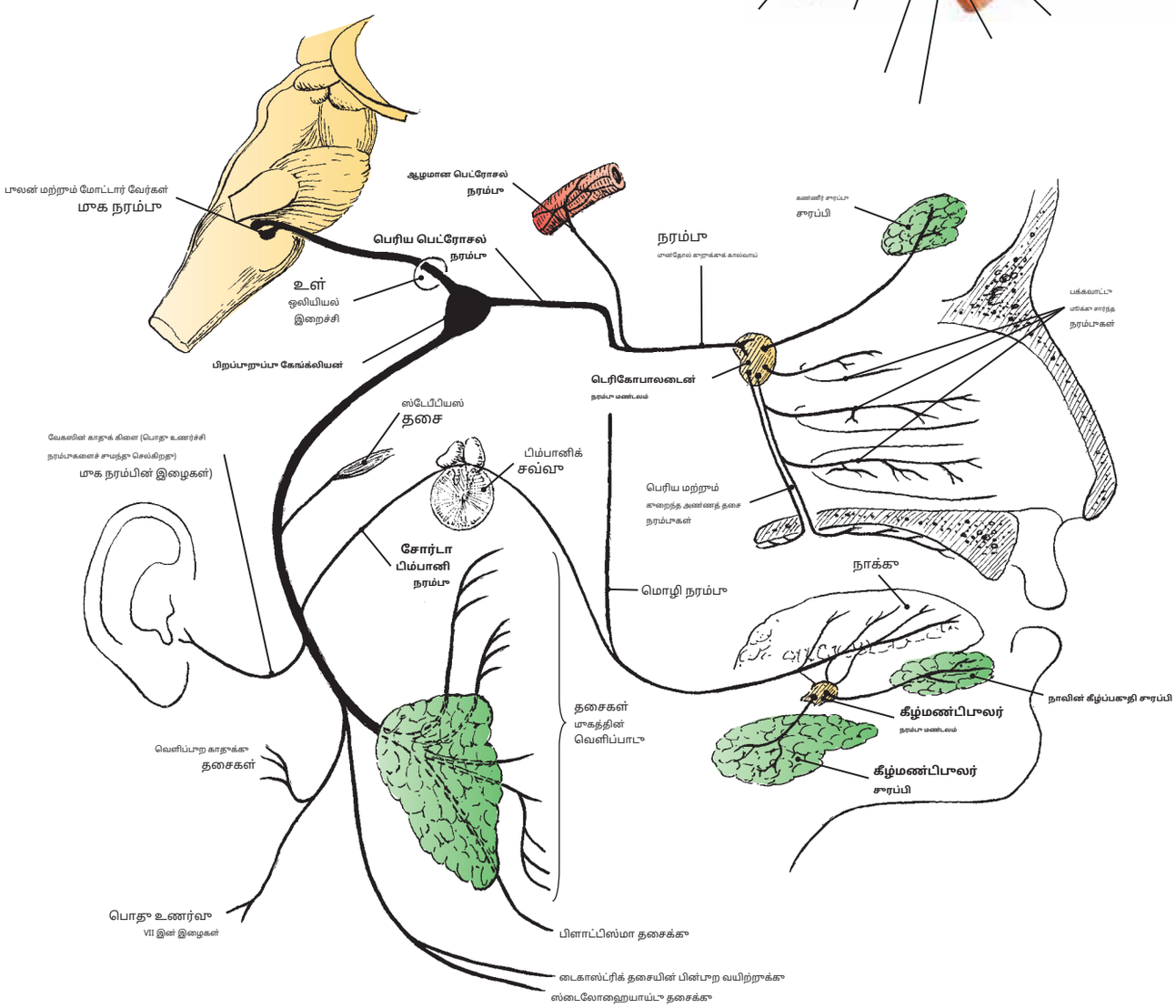

படம் 681.2 முக நரம்பின் வரைபடக் காட்சி

குறிப்பு: (1) தி**பெரிய பெட்ரோசல் நரம்பு**முக நரம்பின் முக்கிய தண்டிலிருந்து கிளைகள் முக நரம்பின் மரபணுவில் (அதாவது, நரம்பு திரும்பும் இடத்தில்) (உள் ஒலி மீட்டஸ் வழியாக அதன் கிடைமட்டப் பாதையில் இருந்து சுமார் 90 டிகிரி தாழ்வாக).

(2) தி**கோர்டா டிம்பானி நரம்பு**நடுத்தர காதுக்குப் பின்புற முகக் கால்வாயில் கிளைகள் பரவுகின்றன. பின்னர் அது டைம்பானிக் சவ்வு வழியாக நடுத்தர காது குழிக்குள் நுழைந்து ஆழமான முகத்தில் வெளிப்படுகிறது. இது இணைகிறது.**நாக்கு நரம்பு**(மூக்கோண நரம்பின் ஒரு கிளை) மற்றும் கீழ்மண்டிபுலர் கேங்க்லியனுக்கு இறங்குகிறது.

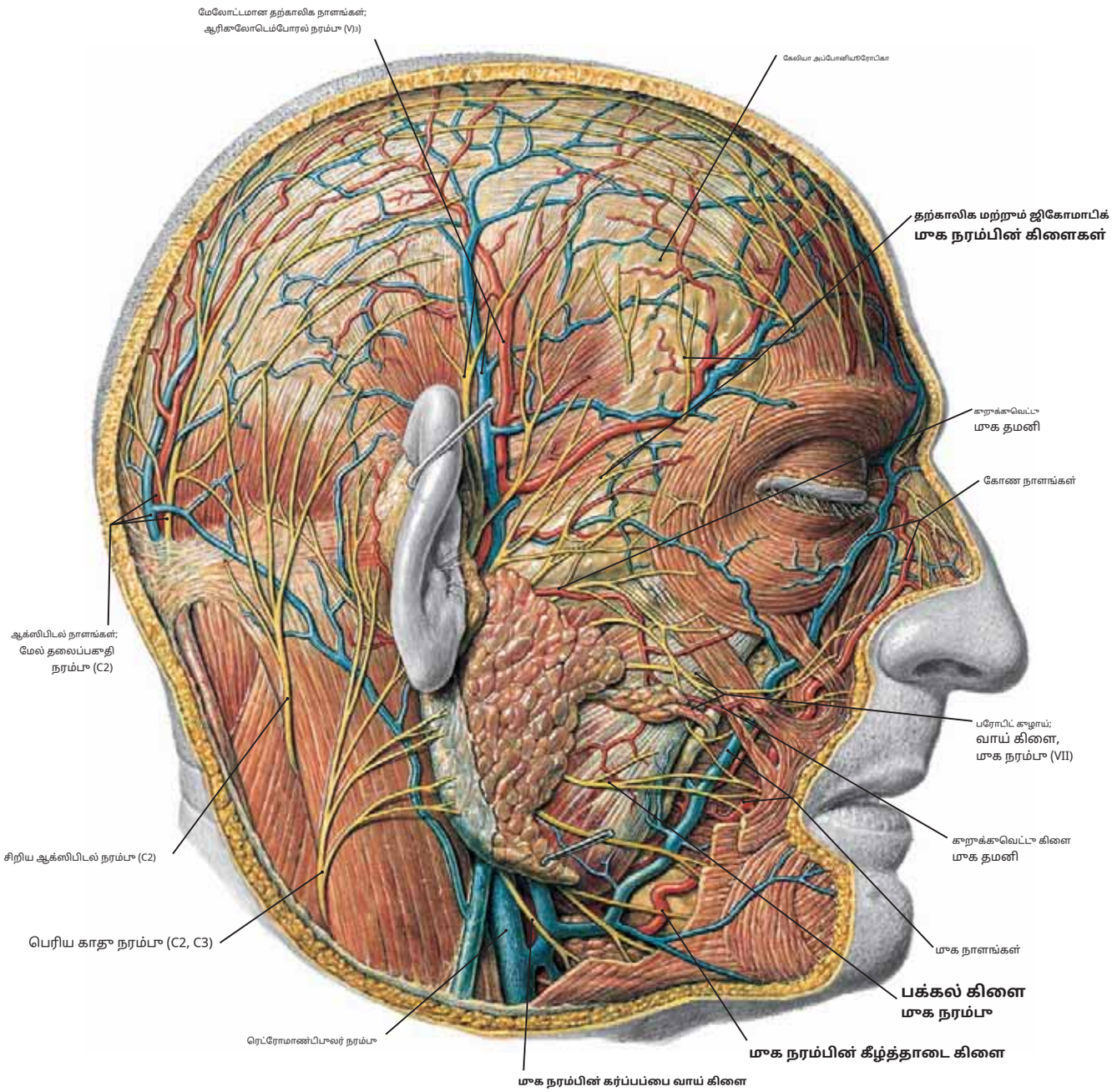

படம் 682 மூகத்தின் பக்கவாட்டில் மூக நரம்பு

குறிப்பு: (1) மூக நரம்பு, காது மடலுக்குப் பின்னால் உள்ள ஸ்டைலோமாஸ்டாய்டு ஃபோரமெனில் உள்ள மூகக் கால்வாயிலிருந்து வெளிப்பட்டு, பரோடிட் சுரப்பி வழியாகச் செல்கிறது, மேலும் மூகபாவனை தசைகளுக்கு தசை கிளைகளாகப் பிரிக்கிறது.

(2) மூக நரம்பின் பின்வரும் கிளைகள் மூகபாவனை தசைகளுக்கு உணவளிக்கின்றன:**தற்காலிக, ஜிகோமாடிக், வாய், கீழ்த்தாடை**,மற்றும்**கர்ப்பப்பை வாய்** கிளைகள். இந்த நரம்புகள் தன்னார்வ கட்டுப்பாட்டின் கீழ் உள்ள சோமாடோமோட்டார் இழைகளைக் கொண்டுள்ளன.

(3) மூக நரம்புக்கு காயம் அல்லது பக்கவாதம் (பெல்ஸ் பால்சி) காரணமாக ஒரு பக்கத்தில் மூக நரம்பு செயலிழந்தால், மூகத்தின் அந்தப் பக்கம் வெளிப்பாடில்லாமல் போய், மேலோட்டமான மூக தசைகளின் தொனி இழக்கப்படுகிறது. சாதாரண பக்கத்துடன் ஒப்பிடும்போது பாதிக்கப்பட்ட பக்கத்தில் மூகம் உறுதியை இழப்பதாலும், தொய்வடைவதாலும் இது பொதுவாக அடையாளம் காணப்படுகிறது.

(4) மூக நரம்பின் கிளைகள் மூகத்தை கிடைமட்டமாகக் கடப்பதால், அவசியமான எந்தவொரு கீறலும் கிடைமட்டமாக இருக்க வேண்டும் மற்றும் *செங்குத்தாக இல்லை.*

(5) பரோடிட் சுரப்பி, வெளிப்புற காதுக்கு முன்புறமாகவும், கீழ்ப்புறமாகவும் மூக நரம்பின் மேல் அமைந்துள்ளது.

(6) உச்சந்தலையின் பின்புறப் பகுதி, பெரிய ஆக்ஸிபிடல் நரம்பின் (C2 இன் பின்புற மூதன்மை ராமஸ்) உணர்ச்சி இழைகளால் வழங்கப்படுகிறது, மேலும் காதுக்குப் பின்புறம் மற்றும் மேல் கழுத்தின் பக்கவாட்டுப் பக்கத்தில் உள்ள தோலுக்கு, கீழ் ஆக்ஸிபிடல் நரம்பின் உணர்ச்சி இழைகளும், கர்ப்பப்பை வாய் பின்னலிலிருந்து பெரிய ஆரிகுலர் நரம்பின் உணர்ச்சி இழைகளும் வழங்கப்படுகின்றன, மூக அல்லது மூக்கோண நரம்புகளிலிருந்து அல்ல.

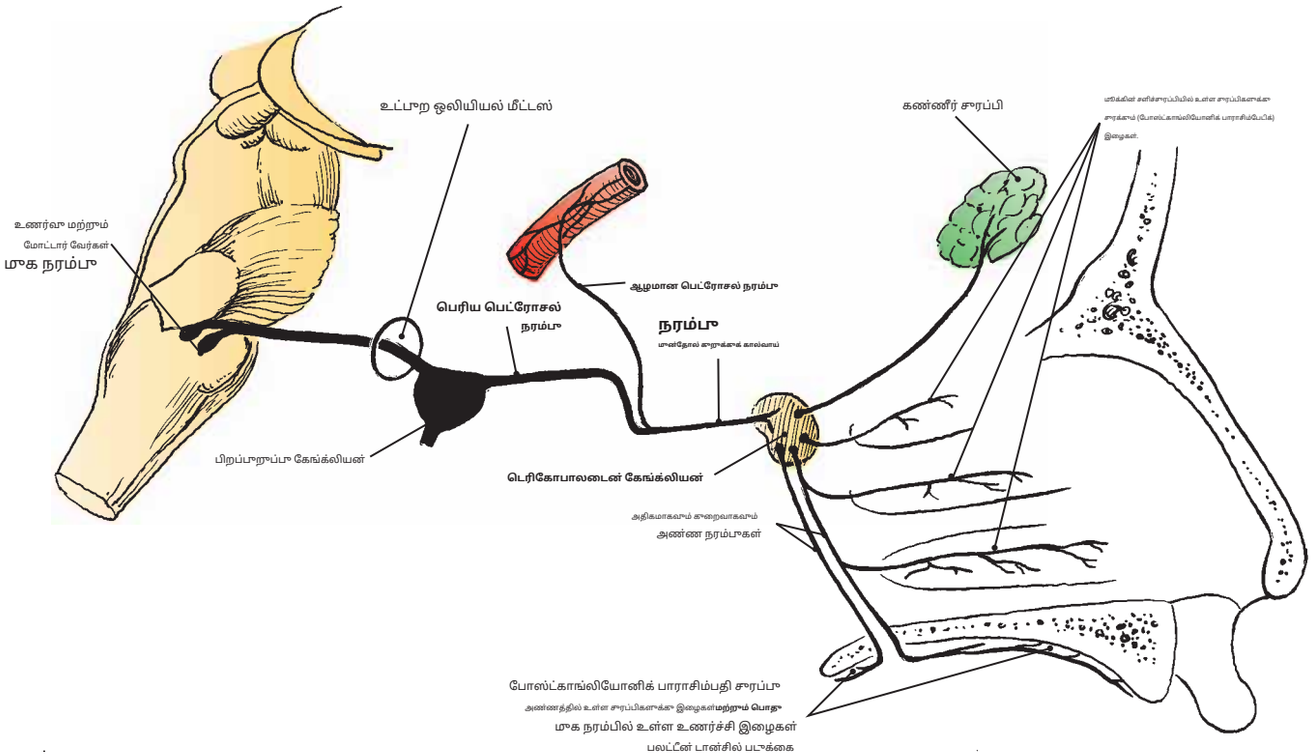

படம் 683.1 முக நரம்பு மற்றும் அதன் இணைப்புகளின் வரைபட பிரதிநிதித்துவம்

குறிப்பு: (1) தி**பெரிய பெட்ரோசல் நரம்பு**தொடங்குகிறது**ஜெனிகுலேட் கேங்க்லியன்**மற்றும் இணைந்துள்ளது**ஆழமான பெட்ரோசல் நரம்பு**நரம்பு மண்டலத்தை உருவாக்க மண்தோல் கறுக்கம். பெரிய பெட்ரோசல் நரம்பு மண்கோங்லியோனிக் பாராசிம்பேடிக் இழைகளை மண்கோங்லியோனிக் கேங்க்லியனுக்கும், அண்ணத்திலிருந்து சுவை இழைகளுக்கும் கொண்டு செல்கிறது. இது பின்கோங்லியோனிக் அனுதாப இழைகளைப் பெறுகிறது.**ஆழமான பெட்ரோசல் நரம்பு**, மேலும் இந்த பல்வேறு இழைகள் ஒன்றாக உருவாகின்றன**மண்தோல் கறுக்கு கால்வாயின் நரம்பு.**

(2) மண்தோல் கறுக்கம் கொண்ட கேங்க்லியனின் போஸ்ட்கேங்க்லியோனிக் பாராசிம்பேடிக் இழைகளிலிருந்து (அ) மேல் நரம்பின் ஜிகோமாடிக் கிளை வழியாக கண்ணீர் சுரப்பிக்கும், பின்னர் கண் நரம்பின் கண்ணீர் கிளைக்கும், (ஆ) நாசி குழி மற்றும் செப்டமின் பக்கவாட்டு சுவரின் பறணியில் உள்ள சளி சுரப்பிகளுக்கும், (இ) பெரிய மற்றும் சிறிய பலாட்டீன் நரம்புகள் வழியாக மென்மையான மற்றும் கடினமான அண்ணத்தின் பறணியில் உள்ள சளி சுரப்பிகளுக்கும் செல்கிறது. இந்த நரம்புகள் அண்ணத்திலிருந்து சுவை நார்ச்சத்தையும் கொண்டு செல்கின்றன என்றும் கருதப்படுகிறது.

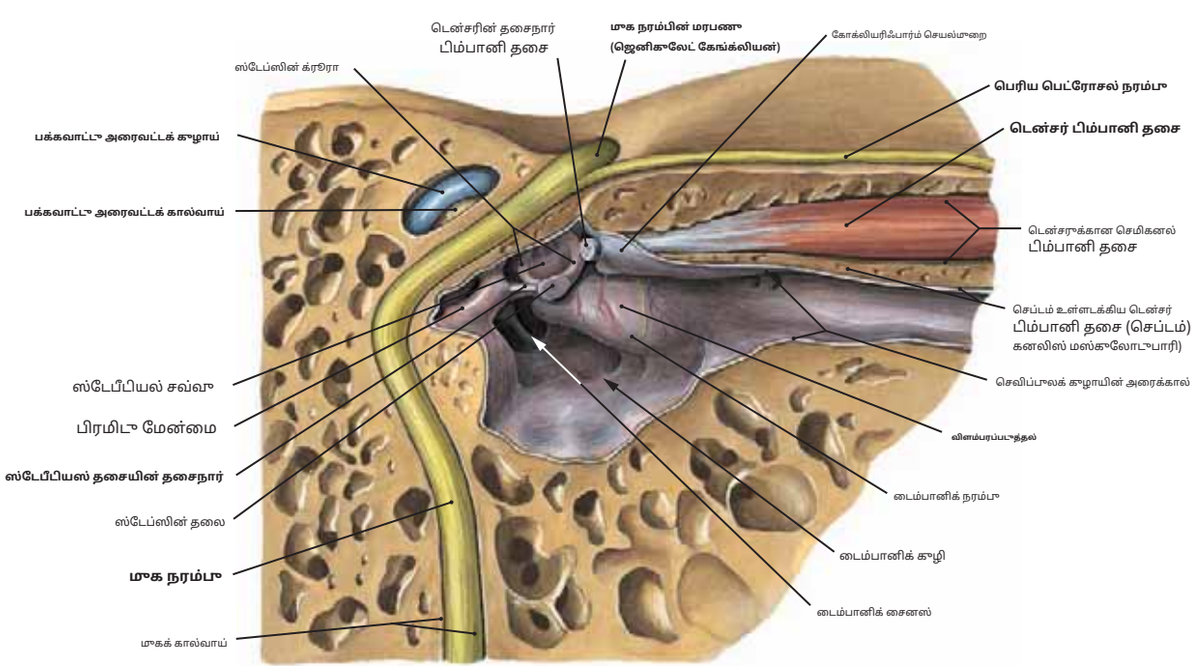

படம் 683.2 முகக் கால்வாயிலும் அதன் பெரிய பெட்ரோசல் கிளையிலும் உள்ள முக நரம்பு

குறிப்பு: பெரிய பெட்ரோசல் நரம்பு முக நரம்பிலிருந்து 90 டிகிரி திருப்பத்தில் கிளைக்கிறது. இது ப்ரீகாங்லியோனிக் பாராசிம்பேடிக் இழைகளையும், அண்ணத்திலிருந்து சுவை இழைகளையும் கொண்டு செல்கிறது.

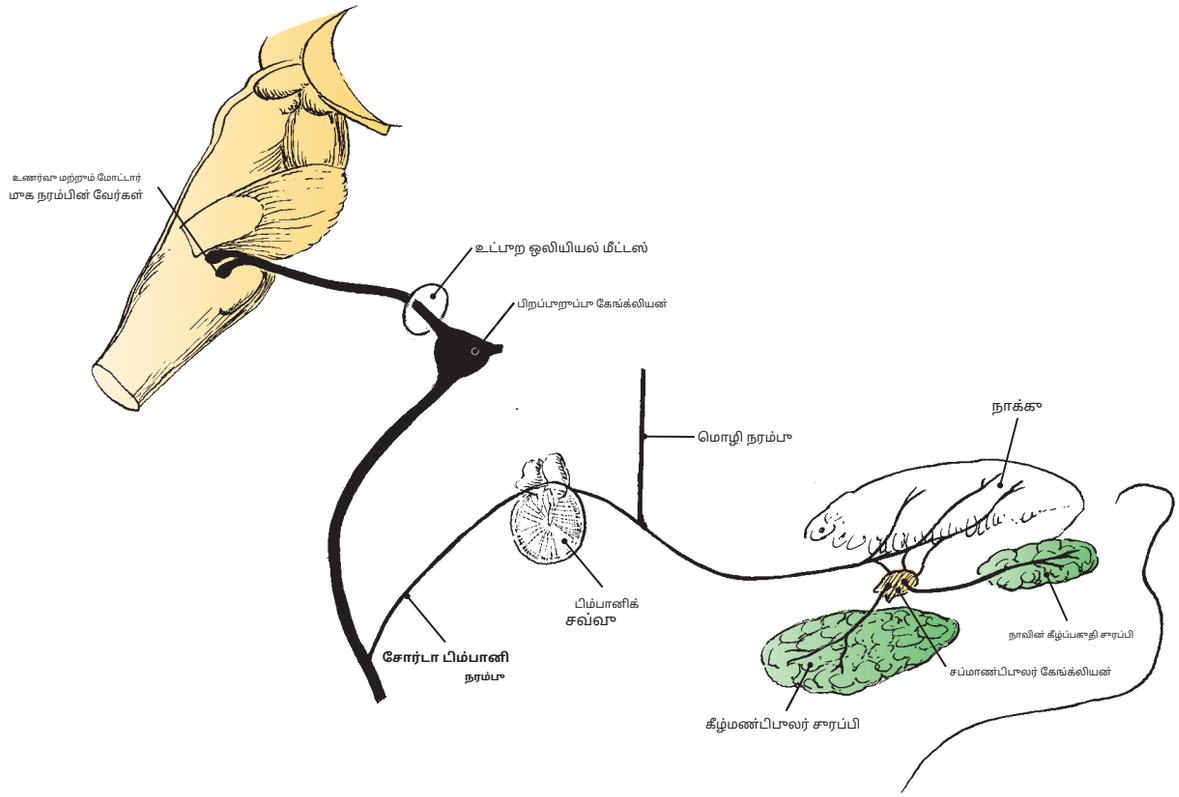

படம் 684.1மாக நரம்பு மற்றும் அதன் கோர்டா பிம்பானி கிளையின் வரைபட பிரதிநிதித்துவம்

குறிப்பு: (1) மாக நரம்பு மூகக் கால்வாயில் இறங்கி, டைம்பானிக் குழியின் மட்டத்தில் அது தூளையிடும் கோர்டா டைம்பானி நரம்பை வெளியிடுகிறது எலும்பு டைம்பானிக் குழிக்குள் நுழைகிறது.

(2) இந்த நரம்பு உள்ளுறுப்பு மோட்டார் (ப்ரீகாங்லியோனிக் பாராசிம்பேடிக்) நரம்பு இழைகளைக் கொண்டுள்ளது, அவை சப்மாண்டிபுலர் கேங்க்லியனில் சினாப்ஸ் ஆகி சப்மாண்டிபுலர் மற்றும் சப்ளிங்குவல் சுரப்பிகளுக்கு வழங்குகின்றன. இது இ நாக்கு.

(3) டைம்பானிக் குழிக்குள் நரம்பு ஓ சவ்வின் பூற எல்லை.

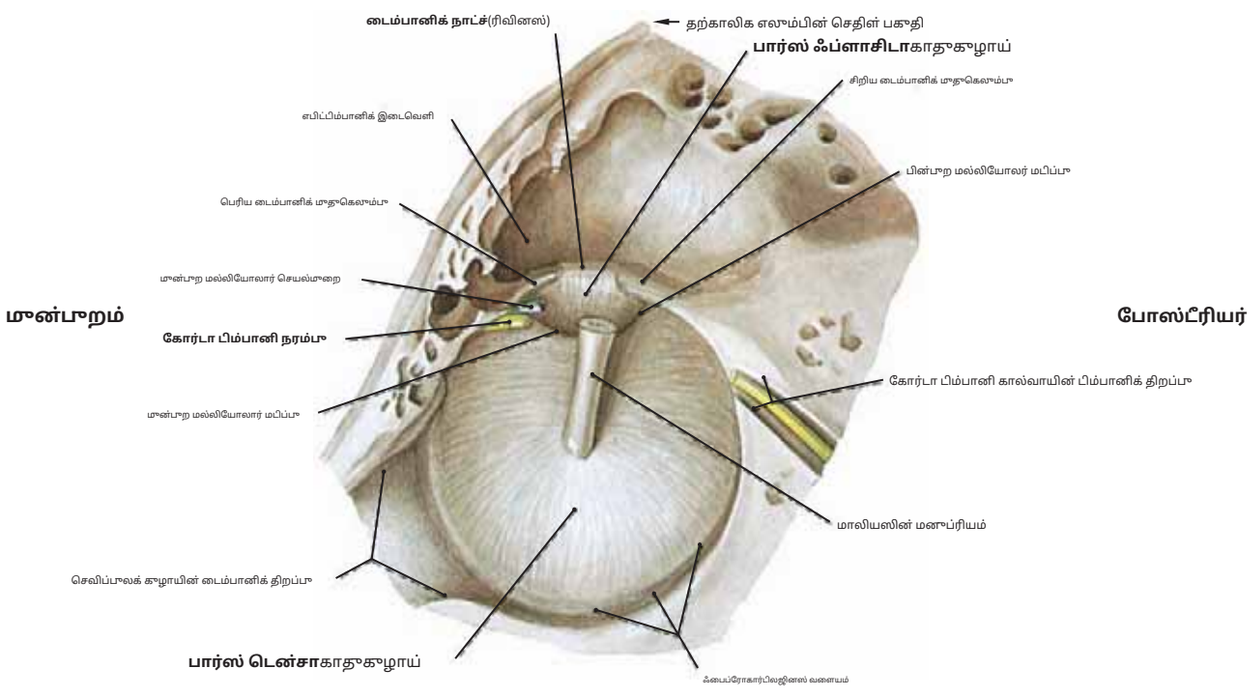

படம் 684.2நடுச்செவி குழியில் உள்ள டைம்பானிக் சவ்வின் இடைநிலைக் காட்சி.

குறிப்பு: கோர்டா பிம்பானி நரம்பு பிம்பானிக் குழியின் பின்புறப் பகுதியில் நுழைகிறது, மேலும் பிம்பானிக் சவ்வைக் கடந்த பிறகு, அது குழியை முன்புறமாக விட்டுவிட்டு ஆழமான முகத்தின் மேல் பகுதியில் நுழைகிறது (படம் 566 ஐப் பார்க்கவும்).

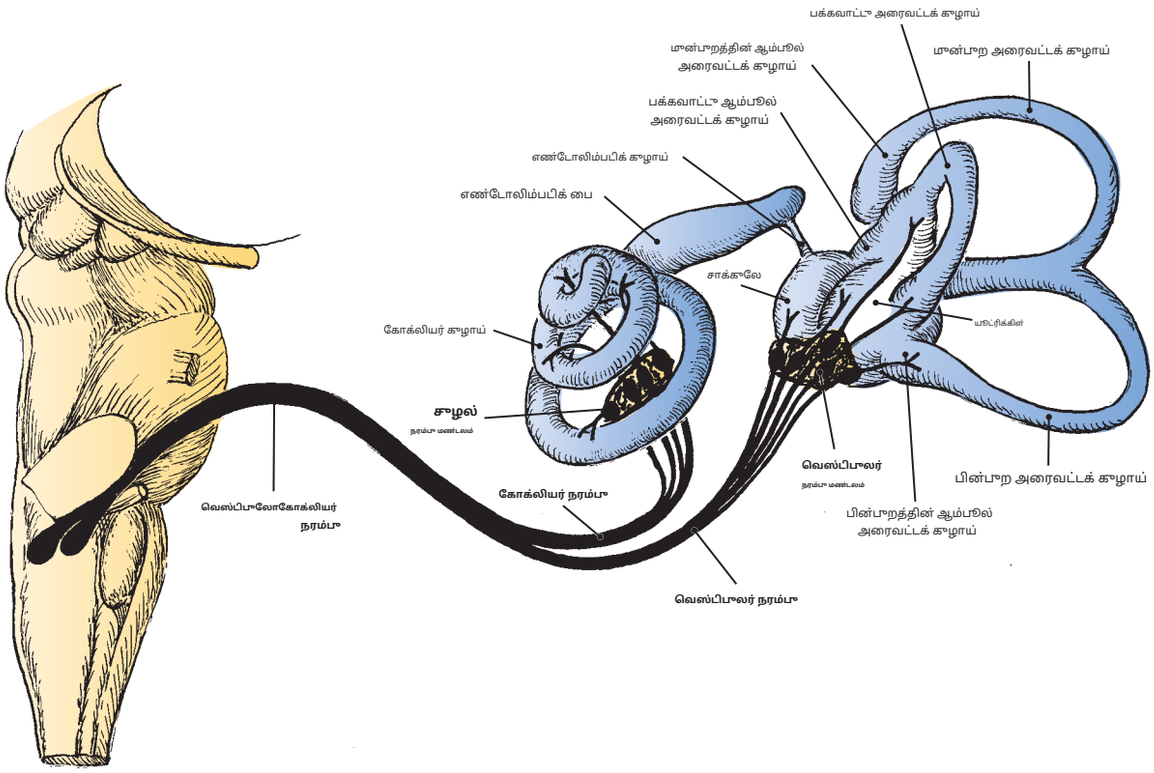

படம் 685.1 வெஸ்பிபுலோகோக்லியர் நரம்பு (CN VIII)

கறிப்பு: (1) தி**கோர்பியின் சுழல் உறுப்பு**உள் காதுக்குள் சிறப்பு கேட்கும் உணர்வுக்கான ஏற்பி செல்கள் உள்ளன. இந்த ஏற்பிகள், என்று அழைக்கப்படுகின்றன **முபி செல்கள்**, இல் உள்ளன**கோக்லியர் கழாய்,**மேலும் அவை செல் உடலகள் உள்ள பலன் நியூரான்களின் பறு செயல்முறைகளால் பத்துயிர் பெறுகின்றன.**சுழல் கேங்க்லியன்.**இந்த நியூரான்களின் மைய செயல்முறைகள் உருவாகின்றன**கோக்லியர் நரம்பு.**

(2) தி**வெஸ்பிபுலர் கருவி**எட்டாவது மண்டை நரம்பு மூன்று அரை வட்டக் கால்வாய்களைக் கொண்டுள்ளது, யூட்ரிக்கிள், சாக்யூல், இந்த கட்டமைப்புகளுக்குள் ஏற்பிகள் மற்றும் மூளையில் உள்ள நியூரான்கள்.**வெஸ்பிபுலர் கேங்க்லியன்.**இந்த நியூரான்கள் பறு செயல்முறைகளை இந்த ஏற்பி செல்களுக்கும், அவற்றின் மைய செயல்முறைகளை மூளைக்கும் அனுப்புகின்றன.**வெஸ்பிபுலர் நரம்பு.**

(3) கோக்லியர் மற்றும் வெஸ்பிபுலர் நரம்புகள் இணைந்து**வெஸ்பிபுலோகாக்லியர்**அல்லது**எட்டாவது மண்டை நரம்பு.**

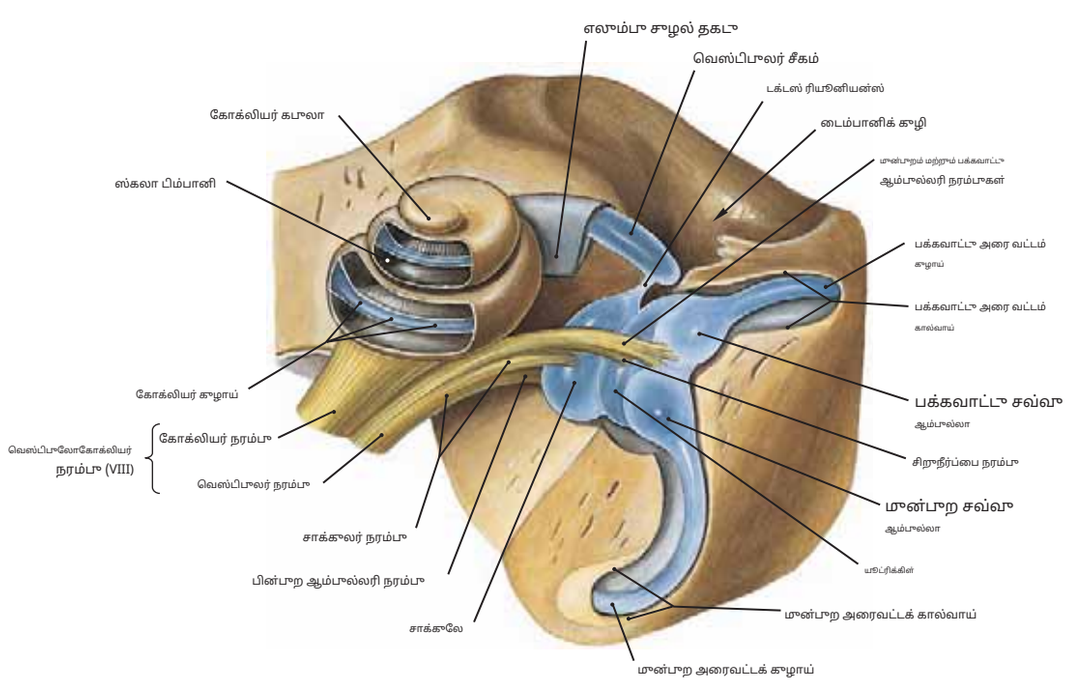

படம் 685.2 வலது வெஸ்பிபுலோகோக்லியர் நரம்பு, கோக்லியா மற்றும் உள் காதின் சவ்வு லாபிரிந்த்

கறிப்பு: (1) மான்பறம், பக்கவாட்டு மற்றும் பின்பறம்**ஆம்பல்லரி நரம்புகள்**அரை வட்டக் கால்வாய்கள் மற்றும் மென்மையானது**தொடை போன்ற**மற்றும்**சிறுநீர் நரம்புகள்**அனைவரும் சேருங்கள் உருவாக்க**வெஸ்பிபுலர் நரம்பு.**

(2) கோக்லியர் நரம்பின் இழைகள் கோக்லியர் ஏற்பி செல்களிலிருந்து உள்ளீட்டைப் பெறுகின்றன.**கோர்பியின் சுழல் உறுப்பு.**

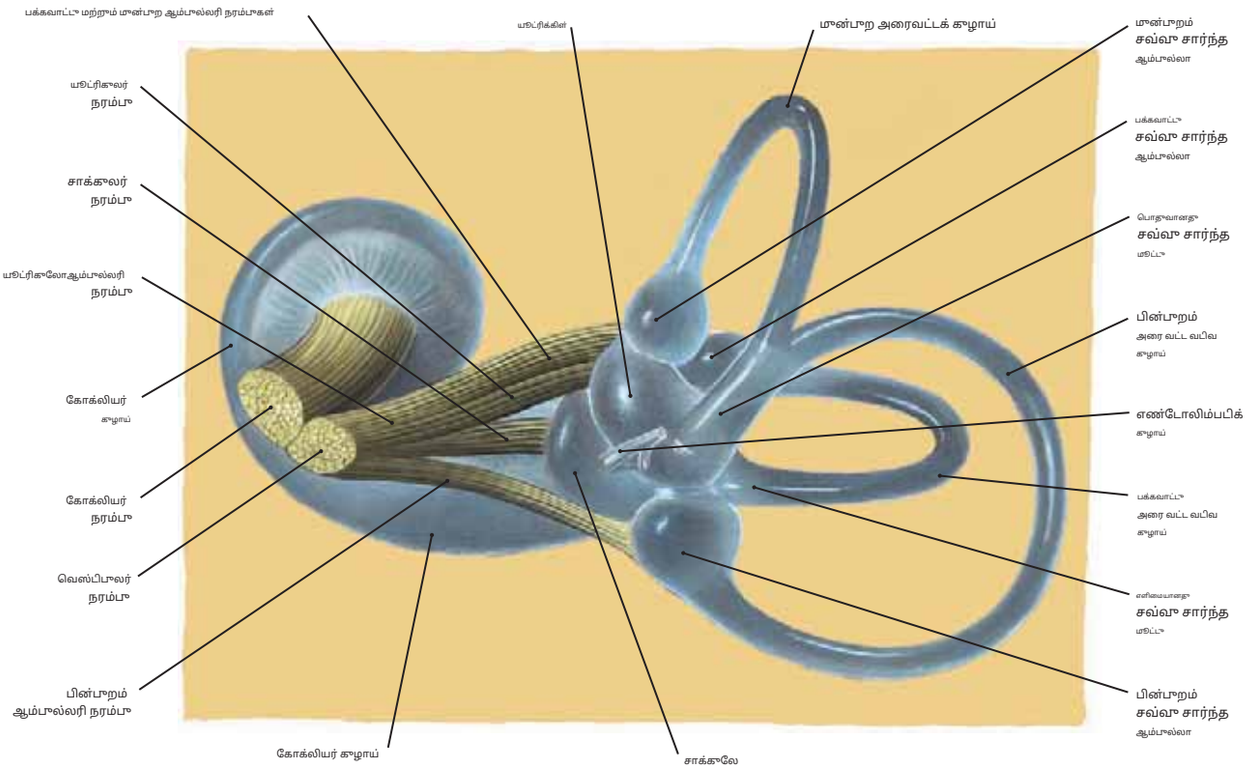

படம் 686.1 **சவ்வு லாபிரிந்த், கோர்டியின் உறுப்பு, மற்றும் வெஸ்டிபுலர் மற்றும் கோக்லியர் நரம்புகள்**

குறிப்பு: (1) வெஸ்டிபுலர் நரம்பு சமநிலையின் நரம்பு ஆகும், மேலும் மூளையில் அதன் இணைப்புகள் காரணமாக, இந்த நரம்பின் புலன் உள்ளீடு வீழ்ச்சியைத் தடுக்கவும் அதன் மூலம் சமநிலையைப் பராமரிக்கவும் சமநிலை இழப்பை எதிர்கொள்ளக்கூடிய கண் அசைவுகள் மற்றும் தலை மற்றும் உடலின் அசைவுகளை மாற்றுதல்.

(2) சவ்வு தளம் எலும்பு அல்லது எலும்பு தளத்தின் சுவர்களுக்குள் உள்ளது.

(3) சாக்யூல் மற்றும் யூட்ரிக்கிளுக்குள் இருக்கும் ஏற்பிகள் ஈர்ப்பு விசையைப் பொறுத்து தலையின் நிலையை உணர முடிகிறது, மேலும் அவை சில நேரங்களில் அழைக்கப்படுகின்றன **நிலையான சிக்கலான ஏற்பிகள்.**இந்த ஏற்பிகள் (**மாகுலே**) சிலியேட்டட் முடி செல்களைக் கொண்டிருக்கும், அவற்றின் மீது ஜெலட்டினஸ் பொருள் மற்றும் சிறிய படிகங்கள் இருக்கும் (**ஓட்டோலித்ஸ்**) ஜெல்லுக்குள்; அவை ஈர்ப்பு விசையுடன் தொடர்புடைய தலை நிலைக்கு வினைபுரிவதால், அவை உறுப்பாகக் கருதப்படுகின்றன**நிலையான சமநிலை**.

(4) அரை வட்டக் கால்வாய்களின் ஆம்பூல்களில் உள்ள ஏற்பிகள் இயக்க சமநிலையுடன் தொடர்புடையவை மற்றும் தலையின் கோண முடுக்கத்தால் தூண்டப்படுகின்றன. இவை உறுப்புகள் என்று குறிப்பிடப்படுகின்றன

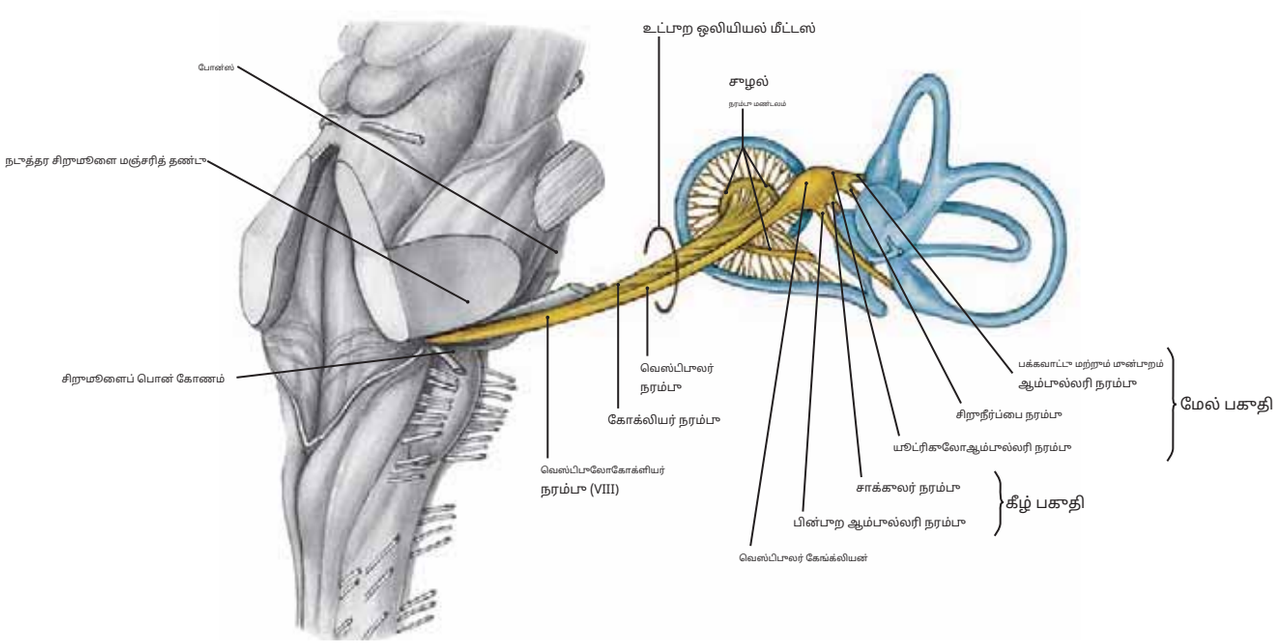

படம் 686.2 **வெஸ்டிபுலோகாக்லியர் நரம்பின் வரைபடத் திட்டம்**

குறிப்பு: வெஸ்டிபுலோகோக்லியர் மற்றும் முக நரம்புகள் நடுத்தர சிறுமூளைத் தண்டிற்குப் பின்னால் உள்ள செரிபெல்லோபோன்டைன் கோணத்தில் மூளையுடன் இணைகின்றன.

படம் 687.1 தொண்டையின் பாலன் ஊடுருவல்ந

கூறிப்பு: கூளோசோபார்னீஜியல் நரம்பு வாய்வழி கூரல்வளைக்கு உணர்ச்சி நரம்புகளை வழங்குகிறது மற்றும் இது காக் ரிஃப்ளெக்ஸின் இணைப்பு மூட்டு ஆகும்.

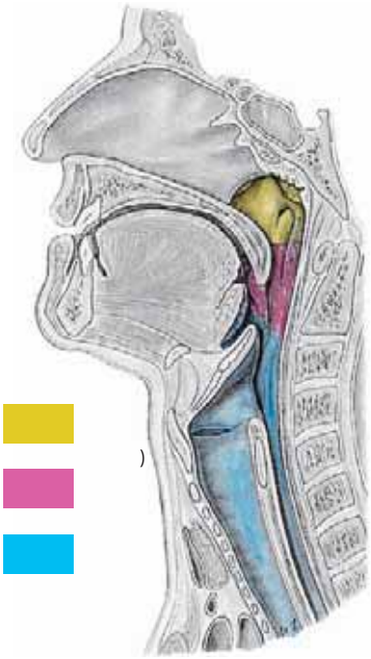

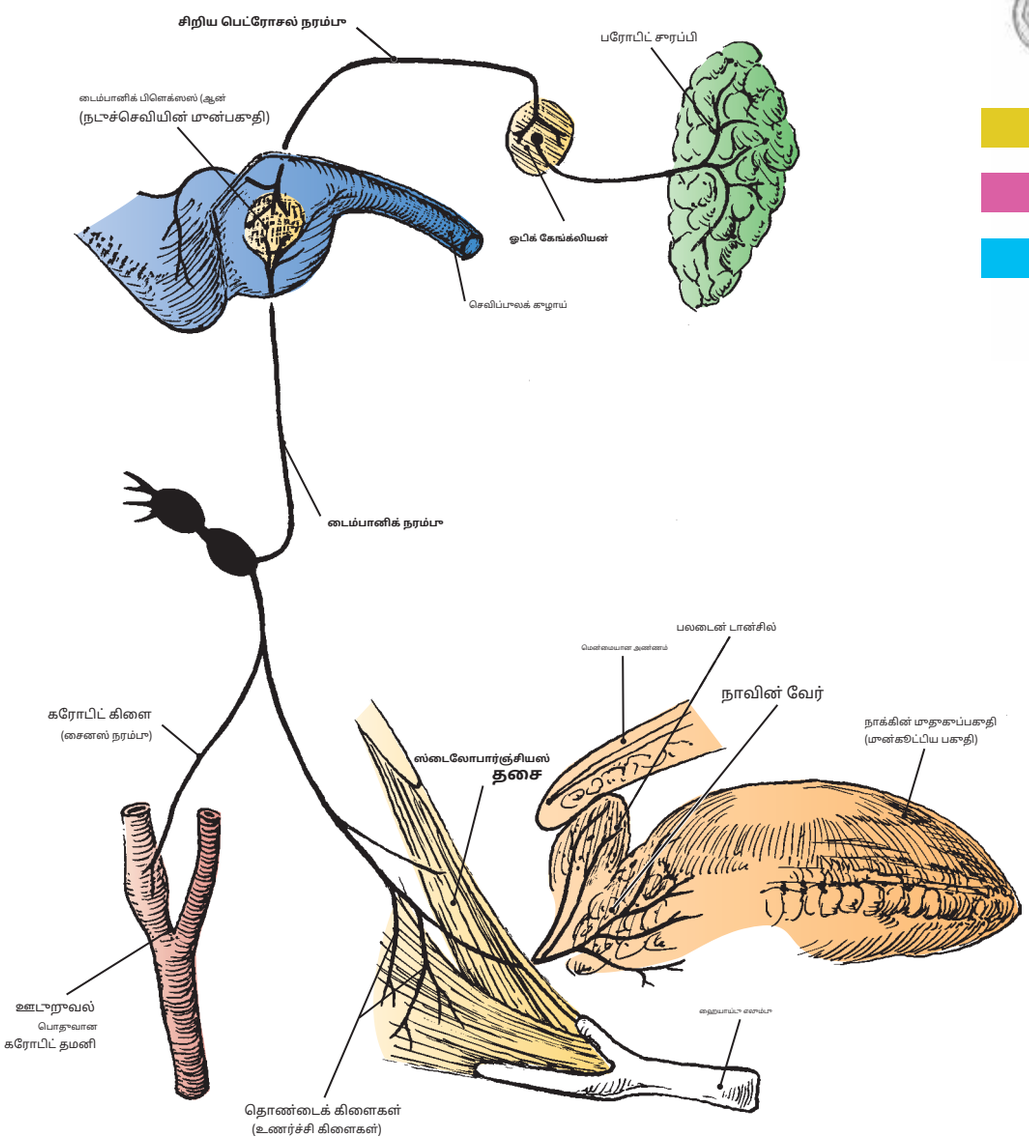

படம் 687.2 கூளோசோபார்னீஜியல் நரம்பின் வரைபட பிரதிநிதித்துவம்

கூறிப்பு: (1) கூளோசோபார்னீஜியல் நரம்பு ஒரு தன்னார்வ தசையை வழங்குகிறது, அதாவது **ஸ்டைலோபார்ஞ்சியஸ்.** இந்த தசை (இருபுறமும்) தொண்டையை உயர்த்துகிறது. விழுங்கும் செயலின் போது. இந்த தசையை வழங்கிய பிறகு, நரம்பு நாக்கின் பின்புற மூன்றில் ஒரு பகுதிக்கு பொதுவான உணர்வு இழைகள் மற்றும் சிறப்பு உணர்வு இழைகள் இரண்டையும் வழங்குகிறது. **சுவை.**

(2) கூளோசோபார்னீஜியல் நரம்பு, மூன்காங்லியோனிக் பாராசிம்பேடிக் நரம்பு இழைகளையும் கொண்டுள்ளது, அவை மேலே செல்கின்றன **டைம்பானிக் கிளை** நடுத்தர காதுக்குச் சென்று பிரித்து உருவாக்குங்கள் **டைம்பானிக் பின்னல்** மூனையின் மேற்புறப்பில்.

(3) இந்த பின்னலிலிருந்து, இழைகள் மீண்டும் ஒன்றிணைந்து **கீழ் பெட்ரோசல் நரம்பு**, இது டெம்போரல் எலும்பின் மேல் மேற்புறப்பில் மண்டை ஓட்டின் அபிப்பகுதிக்குள் நுழைகிறது. இது பெரிய பெட்ரோசல் நரம்புக்கு அருகிலுள்ள ஒரு சிறிய ஃபோரமென் வழியாக மண்டை ஓட்டின் அபிப்பகுதியை விட்டு வெளியேறி, ஃபோரமென் ஓவல் வழியாகச் சென்று ஃபோரமென் ஓவலை இணைக்கிறது. **ஓடிக் கேங்க்லியன்.**

(4) ஓடிக் கேங்க்லியனில் இருந்து, போஸ்ட்கேங்க்லியோனிக் பாராசிம்பேடிக் இழைகள் இணைகின்றன **காது நரம்பு** மற்றும் பரோடிட் சுரப்பியைப் பூதுப்பிக்கிறது.

(5) தி **தொண்டைக் கிளைகள்** கூளோசோபார்னீஜியல் நரம்பின், ஓரோபார்னெக்ஸின் சளிச்சுரப்பிக்கு உணர்ச்சி கண்டுபிடிப்பை வழங்கி, இதில் பங்கேற்கிறது. **வாய்மூட்டுத் திரை** (படம் 687.1 ஐப் பார்க்கவும்).

(6) தி **கரோடிட் கிளை** உள்ளுறுப்பு இணைப்பு இழைகளைக் கொண்டுள்ளது மற்றும் வேகஸ் நரம்புடன் கரோடிட் உடலுக்கு இரத்தத்தை வழங்குகிறது.

(கிராண்பிற்குப் பிறகு, ஜேசிபி, அட்லஸ் ஆஃப் அனாடமி, 6வது பதிப்பு. பால்டிமோர்: வில்லியம்ஸ் & வில்கின்ஸ், 1972).

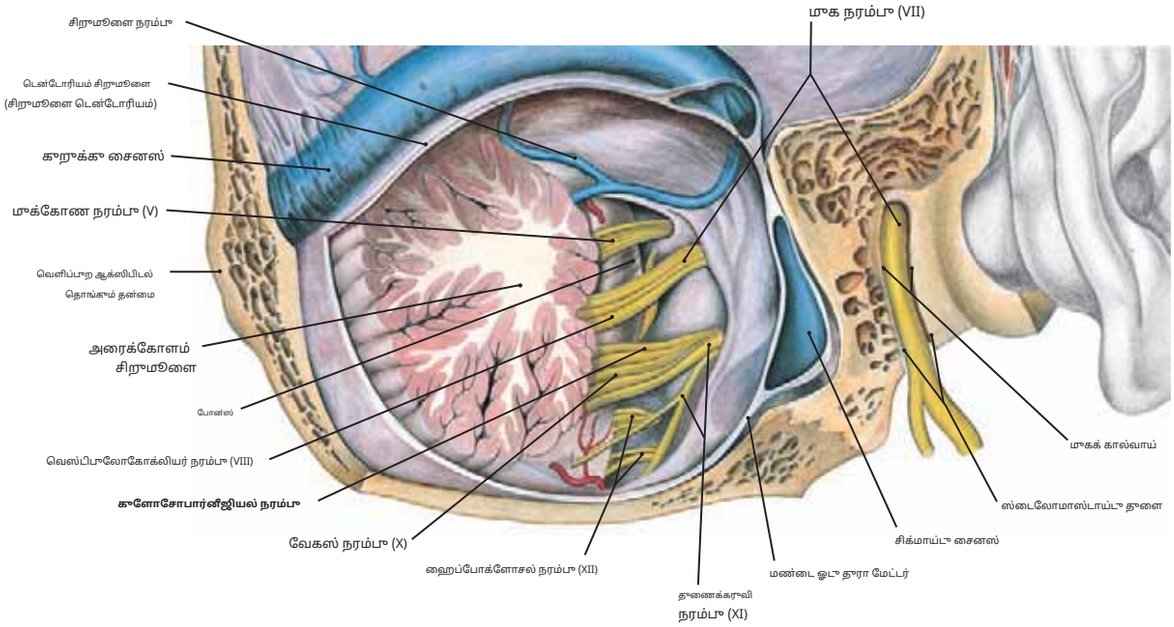

படம் 688.1 மண்டை ஓட்டின் அடிப்பகுதியில் இரூந்து கழூத்துத் தூளை வழியாக கூளோசோபார்னீஜியல் நரம்பு இணைகிறது.

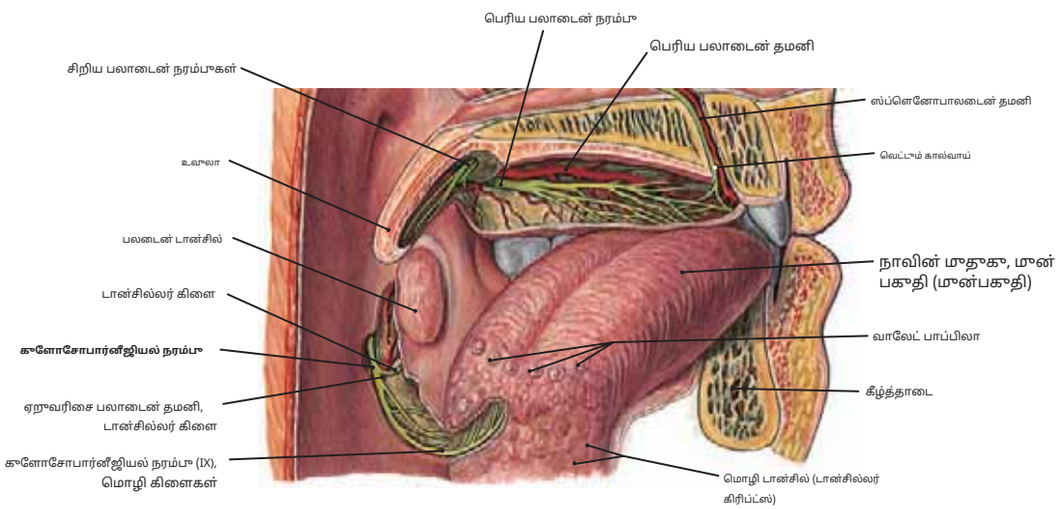

படம் 688.2 நாவின் பின்புற மூன்றில் ஒரு பகுதியை ஊடுருவி, ஓரோபார்னக்ஸில் உள்ள கூளோசோபார்னீஜியல் நரம்பு.

குறிப்பு: இந்த இடத்தில் கூளோசோபார்னீஜியல் நரம்பு உணர்வு சார்ந்தது மற்றும் அல்லது நாவின் மூன்றில் ஒரு பங்கு.

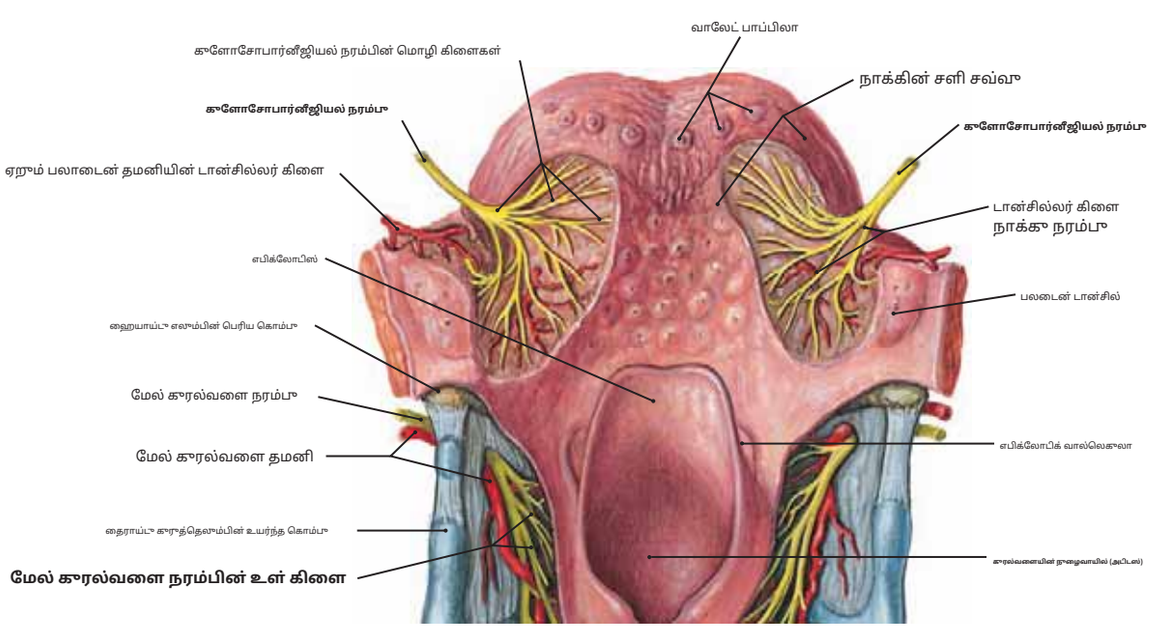

படம் 688.3 கூளோசோபார்னீஜியல் நரம்பு மற்றும் அதன் மொழி கிளைகள் பின்புற நாக்கு மற்றும் வாலேட் பாப்பிலா வரை

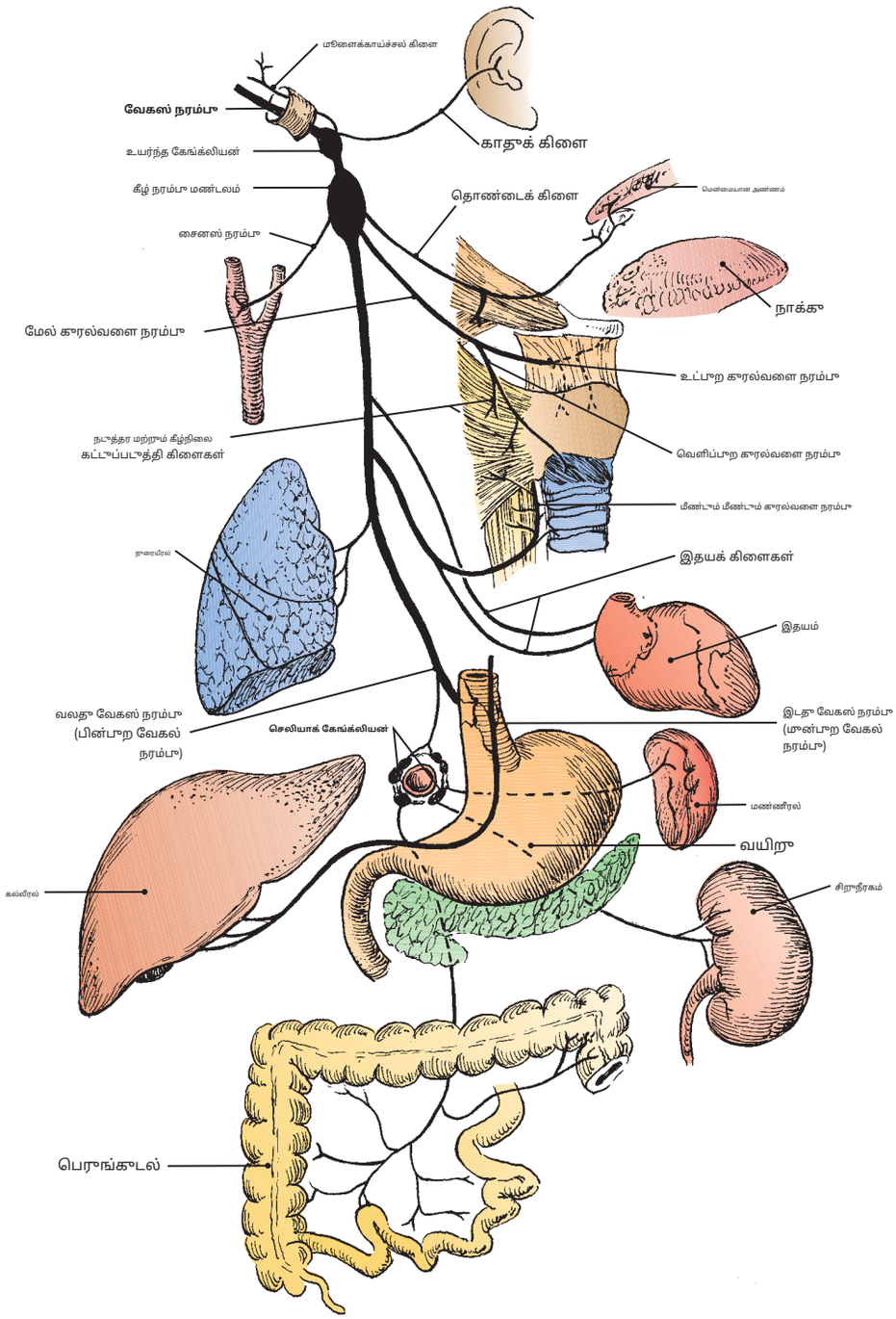

படம் 689 வேகஸ் நரம்பின் வரைபடப் பிரதிநிதித்துவம்

குறிப்பு: (1) வேகஸ் நரம்பில் உள்ளுறுப்புமோட்டார் மற்றும் உள்ளுறுப்புஉணர்ச்சி இழைகள் மற்றும் சோமாடோமோட்டார் இழைகள் இரண்டும் உள்ளன. பிந்தையது மெடுல்-தண்ணை நரம்பின் கூரல்வளைப் பகுதி, மேலும் அவை கூரல்வளை, கூரல்வளை மற்றும் மென்மையான அண்ணத்தில் தன்னார்வ தசைகளை வழங்குகின்றன.

(2) உள்ளுறுப்பு இயக்க இழைகள் என்பவை, கழுத்து, மார்பு மற்றும் அடிவயிற்றில் உள்ள உறுப்புகளை குறுக்குவெட்டு பெருங்குடலின் மண்ணீரல் நெகிழ்வு வரை பாதுமையாக்கும், பிரிகாங்லியோனிக் பாராசிம்பேடிக் இழைகள் ஆகும்.

(3) வேகஸ் அதன் உடலில் சில சோமாடோசென்சரி இழைகளையும் கொண்டுள்ளது.**காதுக் கிளை**வெளிப்புற காதின் சில தோலை வழங்கும்; மற்ற உணர்ச்சி இழைகள் இதில் உள்ளன**மேல் கூரல்வளை**மற்றும்**மீண்டும் மீண்டும் கூரல்வளை**கூரல்வளையின் உள் சளிச்சவ்வை வழங்கும் கிளைகள். கூடுதலாக, வேகஸில் கழுத்து, மார்பு மற்றும் அடிவயிற்றில் உள்ள உறுப்புகளிலிருந்து வரும் உள்ளுறுப்பு இணைப்பு இழைகள் உள்ளன. இந்த அனைத்து உணர்ச்சி இழைகளும் அவற்றின் செல் உடல்களைக் கொண்டுள்ளன.**மேல் மற்றும் கீழ் கேங்க்லியா** வேகஸின்.

(4) உள்ளுறுப்பு இணைப்பு இழைகள்**கரோடிட் சைனஸ்**நரம்புகள் இரத்த அழுத்த மாற்றங்களுக்கு பதிலளிக்கும் பிரசோரெசெப்டர் செல்களிலிருந்து வருகின்றன.

(5) தி**தொண்டைக் கிளை**வேகஸின் மோட்டார் இழைகள் கூரல்வளை சுருக்க தசைகள் மற்றும் மென்மையான அண்ணத்தின் தசைகளுக்கு (டென்சர் வெலி பலட்டினி தசையைத் தவிர) மோட்டார் இழைகளை வழங்குகின்றன. வேகஸில் உள்ள இந்த மோட்டார் இழைகள் தண்ணை நரம்பிலிருந்து வந்தவை மற்றும் அவை பெரும்பாலும் 11 வழியாக 10 (அதாவது, வேகஸ் வழியாக தண்ணை) என விவரிக்கப்படுகின்றன.

(6) தி**மேல் கூரல்வளைக் கிளை**ஒரு உள்ளது**வெளிப்புற கிளை**கிரிகோதைராய்டு தசையை வழங்குதல் மற்றும் ஒரு**உள் கிளை**மேல் கூரல்வளையின் சளிச்சவ்வுக்கு. கூரல்வளையின் மற்ற அனைத்து தசைகளும் மீண்டும் மீண்டும் கூரல்வளை கிளையால் வழங்கப்படுகின்றன.

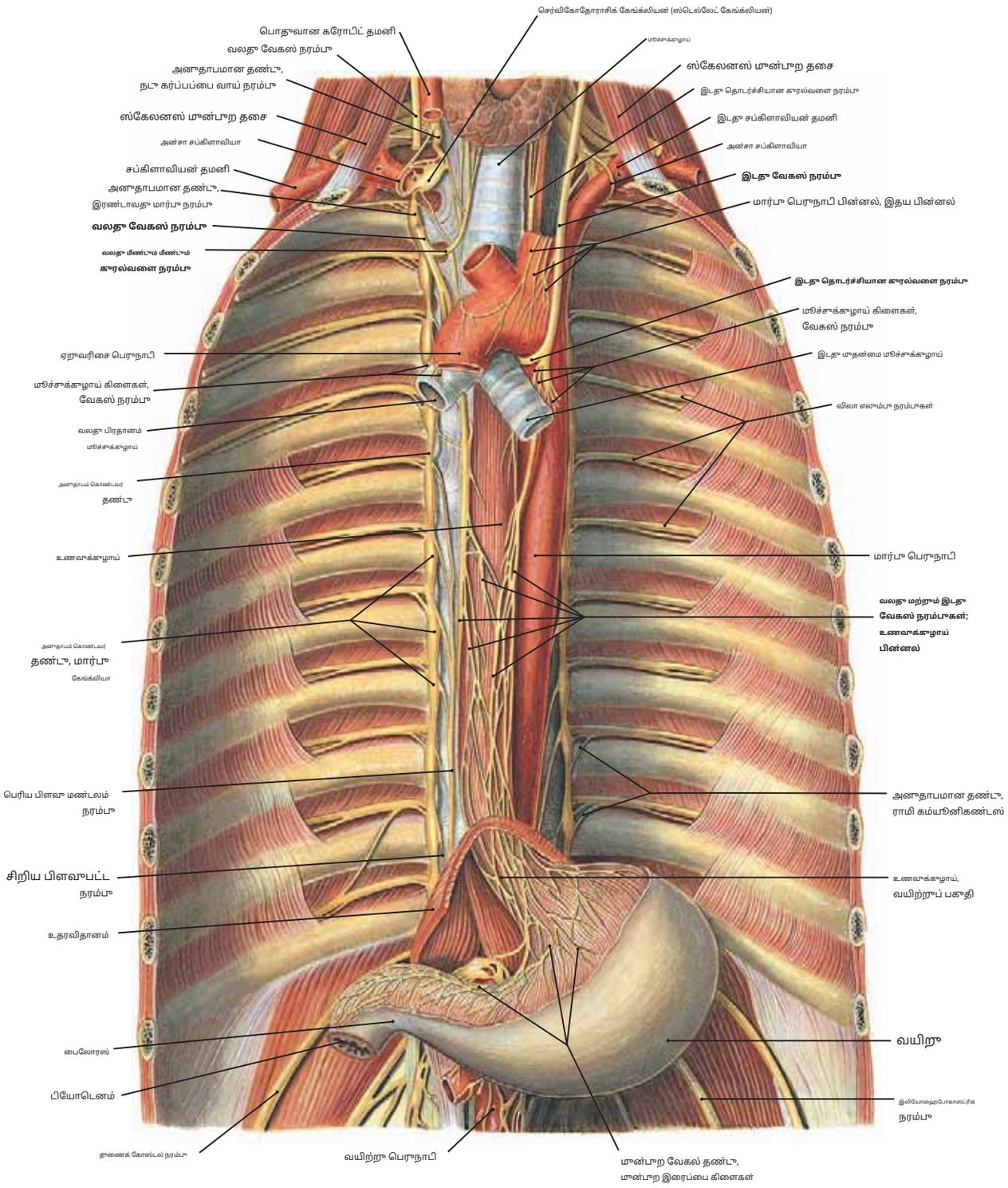

படம் 690 மார்பு பகுதியில் உள்ள வேகஸ் நரம்பு

குறிப்பு: (1) வேகஸ் நரம்புகள் மேல் மீடியாஸ்டினத்திற்குள் நுழைந்து, மீண்டும் மீண்டும் வரும் காரல்வளை நரம்புகளை வெளியிடுகின்றன, பின்னர் மூச்சுக்குழாய் நோக்கி மையமாகச் செல்கின்றன, அங்கு அவை மூச்சுக்குழாய் பின்னல்களை உருவாக்குகின்றன, பின்னர் உணவுக்குழாய் நோக்கிச் செல்கின்றன.

(2) தி**இடது வேகஸ் நரம்பு**கிளைகளாகப் பிரிந்து உருவாகிறது**முன்பாறம்**உணவுக்குழாய் பின்னல், அதே நேரத்தில்**வலது வேகஸ் நரம்பு**உருவாக்குகிறது**பின்பாறம்**உணவுக்குழாய் பின்னல்.

(3) இந்த பிளெக்ஸஸின் இழைகள் உணவுக்குழாய் இடைவெளி வழியாக வயிற்றுக்குள் நுழைகின்றன. இடது வேகல் இழைகள்**முன்பாற இரைப்பை கிளைகள்** வலது வேகல் இழைகள்**பின்பாற இரைப்பை கிளைகள்.**முன்பாற கிளைகள் வயிற்றின் முன்பாற-மேற்பரப்பு பகுதியை வழங்குகின்றன, அதே சமயம் பின்பாற கிளைகள் வயிற்றின் பிந்தைய-கீழ் பகுதியை வழங்குகின்றன.

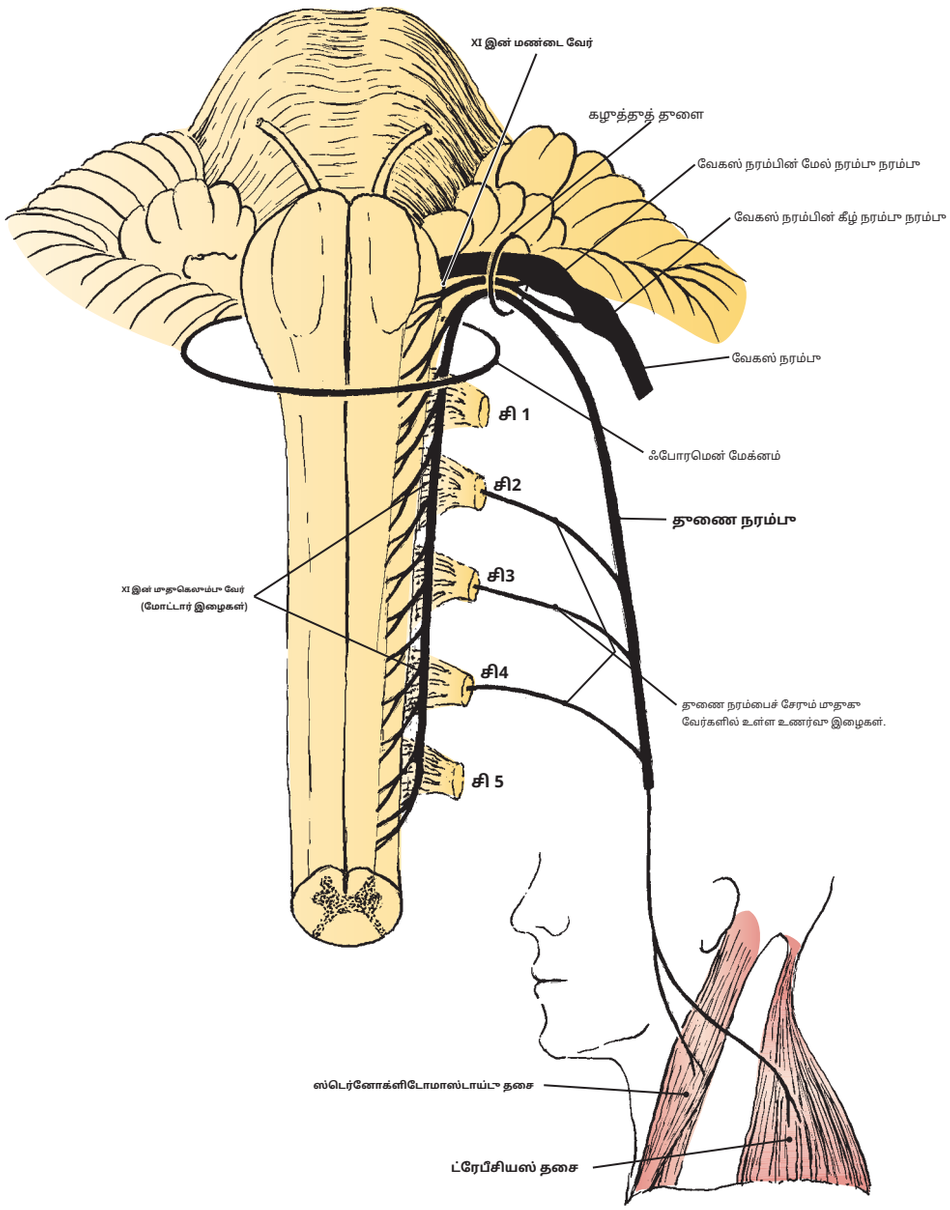

படம் 691 துணை நரம்பின் (XI மண்டை நரம்பு) வரைபடப் பிரதிநிதித்துவம்.

குறிப்பு: (1) தி**துணை நரம்பு**(சில நேரங்களில் முதுகெலும்பு துணை நரம்பு என்று அழைக்கப்படுகிறது) முதுகெலும்பில் உருவாகும் இழைகளின் சுருக்கமான இணைப்பால் உருவாகிறது. மெடுல்லா நீள்வட்டத்திலிருந்து வெளிப்படும் தண்டு மற்றும் பிற.

(2) கர்ப்பப்பை வாய் பிரிவு மட்டங்களிலிருந்து C5 வரை முதுகெலும்பிலிருந்து மோட்டார் நரம்பு இழைகள் வெளியேறுகின்றன. இந்த மேல் கர்ப்பப்பை வாய் பிரிவுகளிலிருந்து வரும் இழைகள் ஒன்றிணைந்து ஒற்றை உடற்பகுதியை உருவாக்குகின்றன, இது முதுகெலும்பு கால்வாயில் உயர்ந்து ஃபோரமென் மேக்னம் வழியாக மண்டை ஓட்டின் குழிக்குள் நுழைகிறது. இது **முதுகெலும்பு வேர்**.

(3) மண்டையோட்டு குழிக்குள், முதுகெலும்பு வேர் சிறிய ஒன்றால் இணைக்கப்பட்டுள்ளது.**மண்டை வேர்**இது ஐந்து அல்லது ஆறு மென்மையான வேர்களைக் கொண்டுள்ளது, இது மெடுல்லா நீள்வட்டத்தை வேகஸ் நரம்பின் வேர்களை விட சற்று தாழ்வாக விட்டுச்செல்கிறது.

(4) மண்டை ஓடு வேர் சிறிது நேரம் முதுகுத் தண்டு வேருடன் இணைகிறது, பின்னர்**அதிலிருந்து பிரிந்து வேகஸ் நரம்பின் வேர்களுடன் இணைகிறது.**, அதனுடன் அது கழுத்துத் தளை வழியாக இறங்குகிறது.

(5) முதுகெலும்பு வேர் (இப்போது அசல் முதுகெலும்பு மோட்டார் இழைகளைக் கொண்டுள்ளது) தாழ்வாகத் திரும்புகிறது, மேலும் கழுத்துக்குள் நுழைய கழுத்து குழியிலிருந்து கழுத்து தளை வழியாக வெளியேறுகிறது, அங்கு அது**ஸ்டெர்னோக்ளிடோமாஸ்டாய்டு தசை**,மற்றும் பின்புற மூக்கோணத்தைக் கடந்து பூதமைப்படுத்துகிறது**ட்ரேபீசியஸ் தசை**.

(6) வேகஸ் நரம்பை இணைக்கும் மெடுல்லரி இழைகள், அதன் தொண்டை மற்றும் திரும்பத் திரும்ப வரும் குரல்வளை கிளைகளில் பரவி, தொண்டை மற்றும் குரல்வளை தசைகள் மற்றும் மென்மையான அண்ணத்தின் தசைகளின் கோடு இழைகளை வழங்குகின்றன (டென்சர் வெளி பலாட்டினி தசையைத் தவிர).

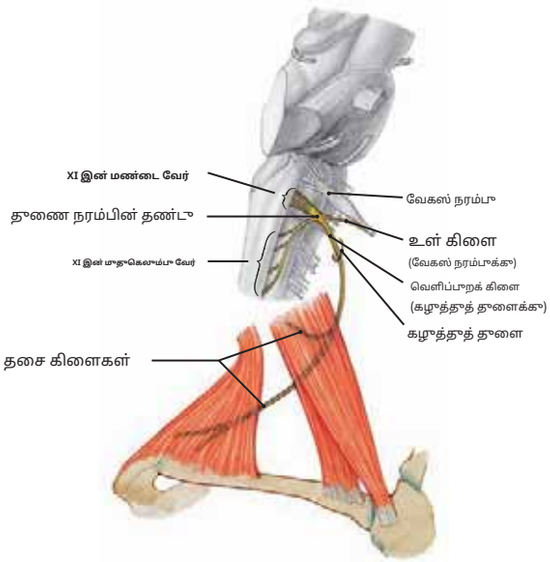

படம் 692.1 தூண்ணை நரம்பின் திட்டம்

குறிப்பு: (1) தூண்ணை நரம்பின் முதுகெலும்பு மற்றும் மண்டை ஓடு வேர்கள் சிறிது நேரம் இணைகின்றன. மண்டை ஓட்டின் குழிக்குள் உள்ள துரம்.

(2) "உள் கிளை" (மண்டையோட்டு வேர்) வேகஸ் நரம்பை இணைக்கிறது, மேலும் "வெளிப்புற கிளை" (முதுகெலும்பு வேர்) கழுத்தில் இறங்குகிறது, இவ்வாறு **தூண்ணை நரம்பு**மோட்டார் பாத்துணர்ச்சியை வழங்குவதற்கு **ஸ்டெர்னோக்ளிடோமாஸ்டாய்டு**மற்றும் **ட்ரேபீசியஸ்**தசைகள்.

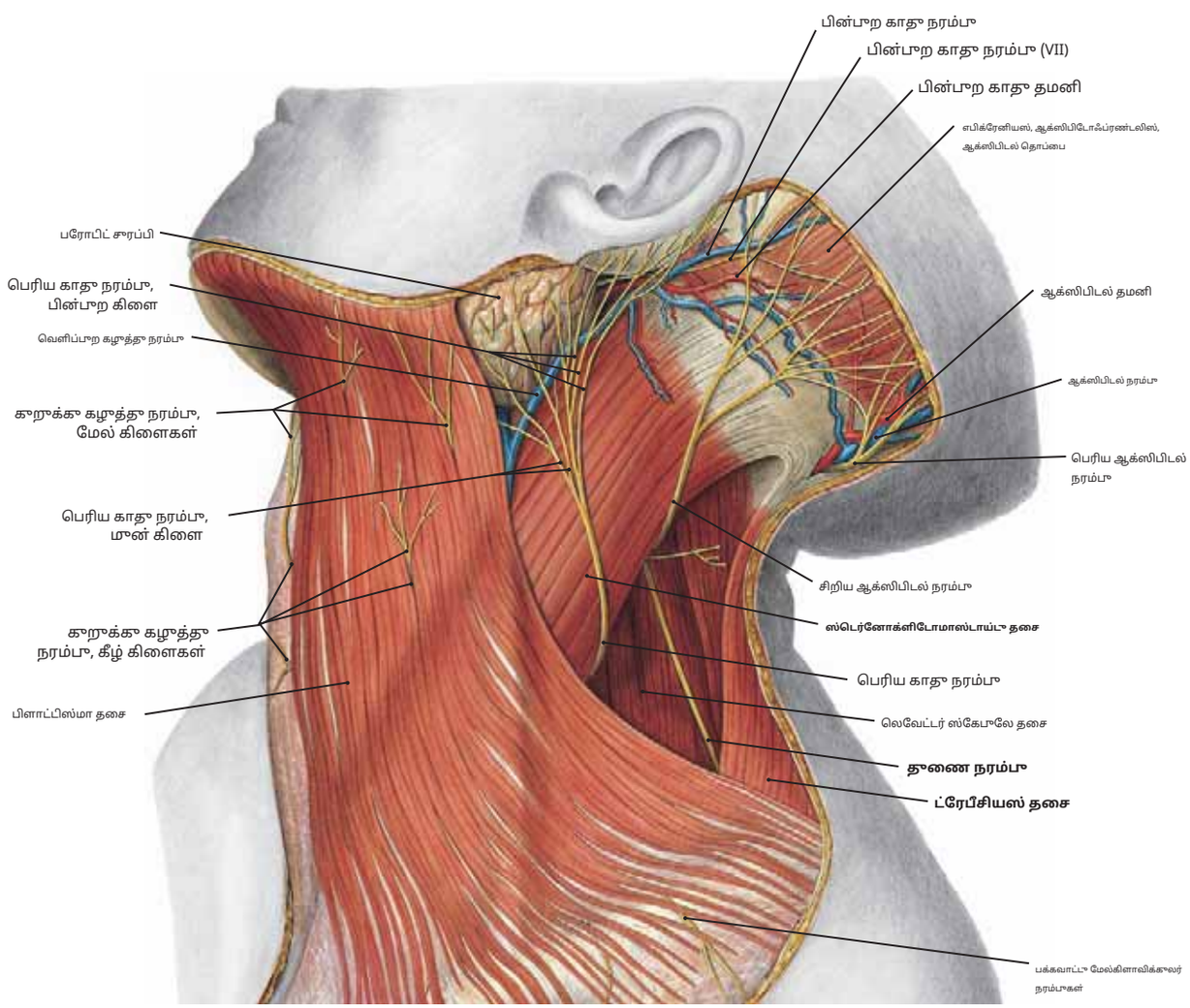

படம் 692.2 கழுத்தின் பின்புற முக்கோணத்தில் தூண்ணை நரம்பு ஊடுருவுதல்

குறிப்பு: (1) கழுத்துத் தூண்களுக்கு தொலைவில், தூண்ணை நரம்பு கழுத்தில் ஆழமாக இறங்குகிறது **ஸ்டெர்னோக்ளிடோமாஸ்டாய்டு தசை**அது அதை உள்வாங்குகிறது. பின்னர் அது கழுத்தின் பின்புற முக்கோணத்தைக் கடந்து ஆழமான மேற்பரப்புக்கு செல்கிறது. **ட்ரேபீசியஸ் தசை**, அதையும் வழங்குகிறது.

(2) உணர்வு இழைகள் **சி3, சி4,** மற்றும் **சி 5** இவற்றில் சில, தசைகள் செயல்படும்போது தலை மற்றும் தோள்பட்டையின் நிலைகளை தனிநபர் அறிய அனுமதிக்கும் புரோபிரியோசெப்டர்களை வழங்குகின்றன.

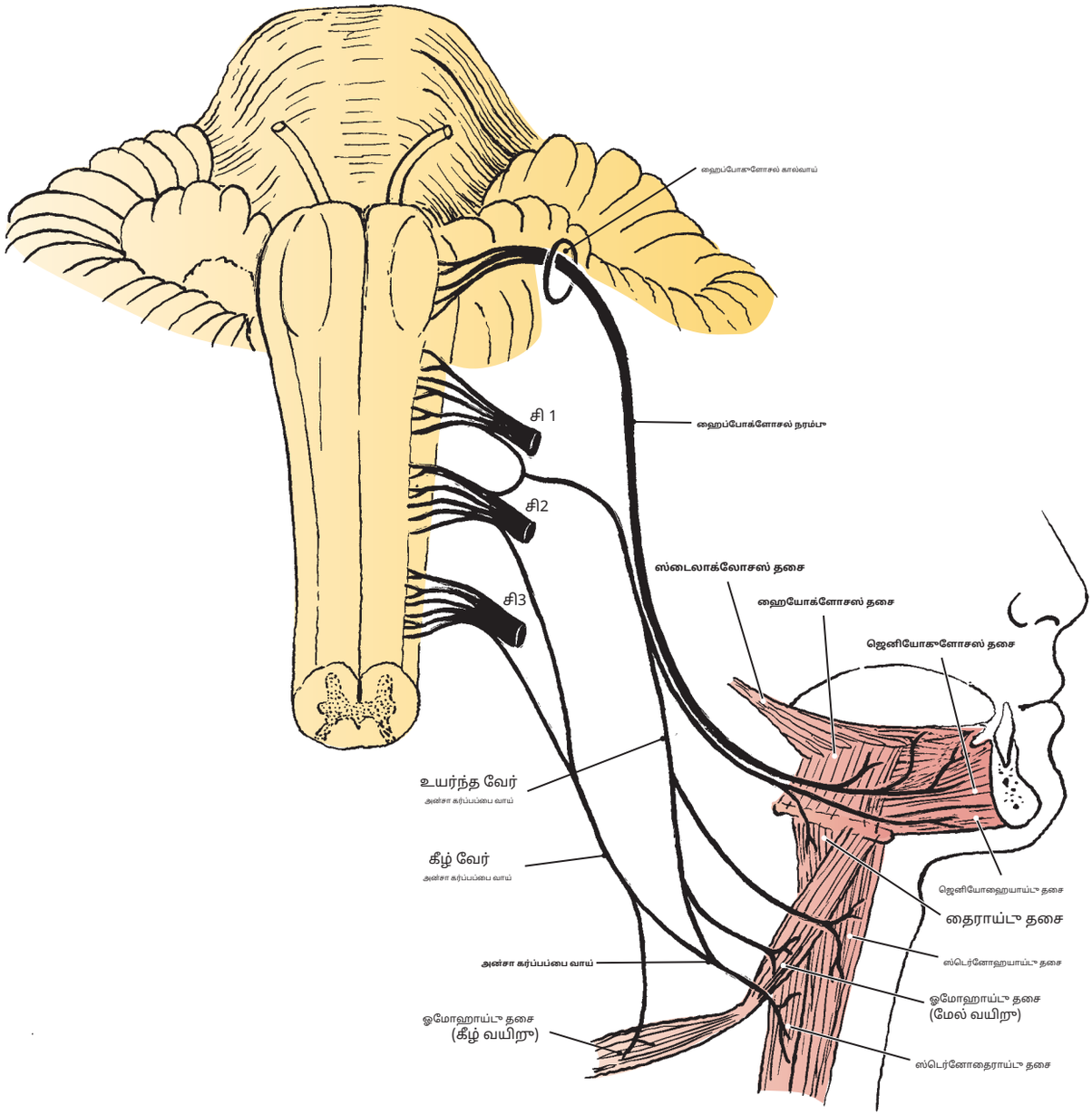

படம் 693 ஹைப்போக்ளோசல் நரம்பு (வரைபட பிரதிநிதித்துவம்)

குறிப்பு: (1) ஹைப்போக்ளோசல் நரம்பு என்பது நாக்கின் மோட்டார் நரம்பு ஆகும். அதன் இழைகள் மெடுல்லா நீள்வட்டத்திலிருந்து ஓக்குலோமோட்டருடன் ஒரு வரிசையில் வெளிப்படுகின்றன, ட்ரோக்லியர், மற்றும் நரம்புகள் மற்றும் முதுகுத் தண்பின் முன்புற வேர்களை (மோட்டார்) கடத்துகிறது.

(2) இந்த நரம்பு அனைத்தையும் வழங்குகிறது**உள்ளார்ந்த தசைகள்**(நாக்கின் நீளமான, குறுக்கு மற்றும் செங்குத்து) மற்றும் அனைத்தும்**வெளிப்புற தசைகள்**(நாக்கை நகர்த்தும் பலடோக்ளோசஸைத் தவிர (அதாவது, தி**ஸ்டைலோக்ளோசஸ், ஹையோக்ளோசஸ்,**மற்றும்**ஜெனியோகுளோசஸ்).**

(3) பலடோகுளோசஸ் தசை, வேகஸின் குரல்வளைக் கிளையால் புனரமைக்கப்பட்டு, வாய்வழி குழியில் உள்ள ஃபாவுஸின் முன்புறத் தூணாக அமைகிறது. ஹைப்போகுளோசல் நரம்பால் வழங்கப்படாத "குளோசஸ்" என்ற வார்த்தையின் பெயரில் உள்ள ஒரே தசை இதுவாகும்.

(4) மேல் கழுத்தில், ஹைப்போகுளோசல் நரம்பு டைகாஸ்ட்ரிக் தசையின் பின்புற வயிற்றுக்கு 270 பிகிரி ஆழமாகத் திரும்புகிறது மற்றும் ஹைப்போகுளோசஸ் மற்றும் மைலோஹாய்டு தசைகளுக்கு இடையில் வாய்வழி குழிக்குள் நுழைகிறது (படம் 694.2 ஐப் பார்க்கவும்).

(5) C1, C2, மற்றும் C3 நரம்புகள் முதுகுத் தண்பிலிருந்து வெளிப்பட்டு இரண்டு இறங்கு நரம்புத் தண்டுகளை உருவாக்குகின்றன:**உயர்ந்த**மற்றும்**கீழ் வேர்கள்**இன்**அன்சா கர்ப்பப்பை வாய்**மேல் வேர் (C1 மற்றும் C2 இழைகள்) ஹைப்போகுளோசல் நரம்புடன் சிறிது தூரம் செல்கிறது,*ஆனால் அவை ஹைப்போகுளோசல் இழைகள் அல்ல.*.

(6) மேல்மூலம் (C1 மற்றும் C2) கீழ்மூலத்தை (C2 மற்றும் C3) இணைத்து, அவை ஒன்றாக ஒரு வளையமாக இணைகின்றன, அவை**அன்சா கர்ப்பப்பை வாய்.**இந்த கர்ப்பப்பை வாய் நரம்பு உருவாக்கத்திலிருந்து கழுத்தின் பட்டை தசைகள் புனரமைக்கப்படுகின்றன.

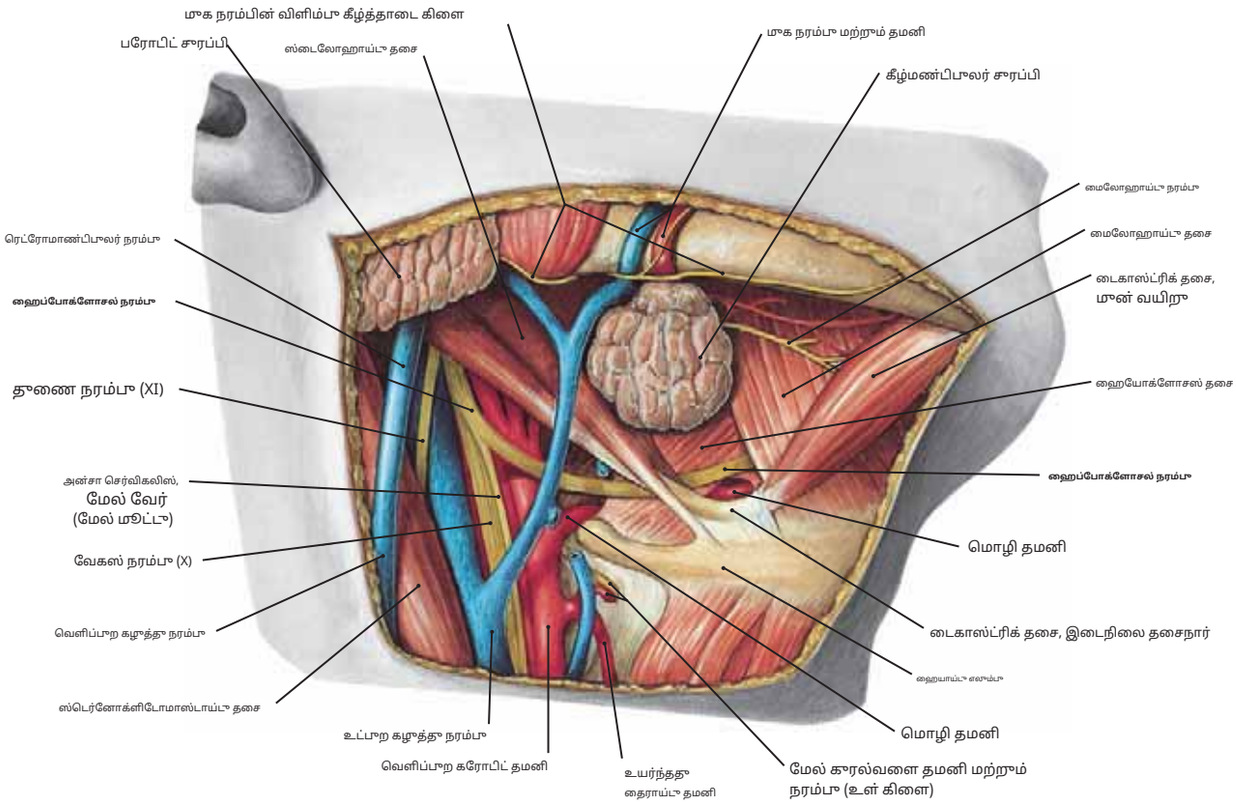

படம் 694.1 மேல் கழுத்துப் பகுதியில் உள்ள ஹைப்போக்ளோசல் நரம்பு

கீழ்மண்டிபுலர் மூக்கோணத்தில், ஹைப்போக்ளோசல் நரம்பு ஹையோக்ளோசஸ் தசைக்கு மேலோட்டமாகவும், மைலோஹாய்டு தசைக்கு ஆழமாகவும் சென்று வாய்வழி குழிக்குள் நுழைகிறது என்பதை நினைவில் கொள்க.

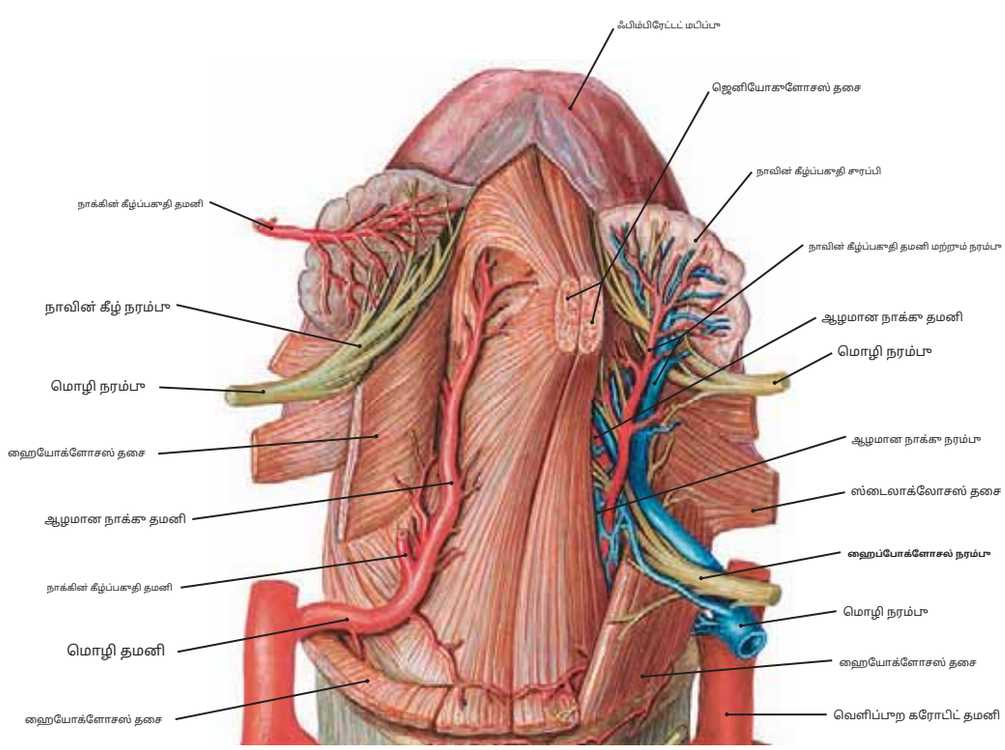

படம் 694.2 நாக்கில் நுழையும் போது ஹைப்போக்ளோசல் நரம்பு (கீழ் பார்வை)

ஹைப்போகுளோசல் நரம்பு காயமடைந்தால், நாக்கின் அந்தப் பக்கத்திலுள்ள தசைகள் நரம்பு தளர்த்தப்படுகின்றன என்பதை நினைவில் கொள்க. நோயாளி நாக்கை நீட்டிக் காட்டச் சொன்னால், அது செயலிழந்த பக்கத்திற்குச் செலுத்தப்படுகிறது, ஏனெனில் சாதாரண பக்கத்தில் உள்ள நரம்பு தளர்த்தப்பட்ட தசைகள் எதிர்க்கப்படாமல் செயல்படுகின்றன.

குறியீட்டு

எண்கள் தட்டுகளைக் குறிக்கின்றன.

எண்கள்**தடித்த எழுத்து**வகை முக்கிய குறிப்புகளைக் குறிக்கிறது.

* தசை விளக்கப்படம் செயல், கண்டுபிடிப்பு, செருகல் மற்றும் தோற்றம் ஆகியவற்றை விவரிக்கிறது.

அ

வயிறு, 3,**219–322**
மூன் சுவர், 238
242 எபிகாஸ்ட்ரிக்
அனஸ்டோமோசிஸின் ஆழமான
பிரித்தெடுத்தல்,**231 தமிழ்**
வெளிப்புற சாய்ந்த தசை,**221 समानी**
232 இன் உள் மேற்பரப்பு,**222 தமிழ்**
உட்புற சாய்ந்த தசை,**224, 225**
ஆண், இடுப்புப் பகுதி, 236
மலக்குடல் வயிற்று தசைகள்,**225, 227** மலக்குடல்
உறை,**226, 230** இரண்டாவது தசை அடுக்கு,**226**
தமிழ் மேலோட்டமான தசை அமைப்பு, 221
மேலோட்டமான நாளங்கள் மற்றும் நரம்புகள்,**220**
समाना (220) - सम 230 பிரான்ஸ்வெர்சஸ் வயிற்று
தசைகளின் குறுக்குவெட்டுப் பிரிவுகள்,**227 தமிழ்**
வால் அம்சம், 318, 319 கூழி, 250, 251,**288 தமிழ்**

செலியாக் தண்டு மற்றும் அதன் கிளைகள்,**252, 256**
பியோடெனோஜெஜுனல் சந்திப்பு மற்றும் பெருங்குடல்,
290 தமிழ்
பெண், பின்புற வயிற்று பெரிட்டோனியம், 306
இரைப்பை குடல் நாளங்கள்,**253 தமிழ்**
பெரிய ஓமெண்டம், 243, 246, 247, 248, 250,**250,**
251, 252, 253 254,**264, [1]**,288 தமிழ்
தாழ்வான மெசென்டெரிக் நாளங்கள் மற்றும் அவற்றின் கிளைகள்,
294 अनिका (अ) 294
சிறுகுடல், சிறுகுடல், சிறுகுடல், 288
பெருங்குடல்,**251, 290,**300 இடுப்பு, சாக்ரல்
மற்றும் கோசிஜியல் பிளெக்ஸஸ் ஆண்,
ரெட்ரோபெரிட்டோனியல் உறுப்புகள், 307
மெசென்டரிகள், 300
சிறுகுடலின் மீசோகோலன்கள் மற்றும் மெசென்டரி,
300 மீ
பிரதிபலித்த ஓமெண்டம்,**251 अनिका251 251 251 251 251 251 251 251 251 251 251 251 251 251 251 251 251 251 251 25**
மீசோகோலன்கள்/மெசென்டரியின் வேர்கள்,**306 -**
சிக்மாய்டு பெருங்குடல்கள், 290
சிறுகுடல்,**251 अनिका251 251 251 251 251 251 251 251 251 251 251 251 251 251 251 251 251 251 251 25**
மண்ணீரல் நாளங்கள்,**253 தமிழ்**
உயர்ந்த மெசென்டெரிக் நாளங்கள் மற்றும் அவற்றின் கிளைகள்,
292 தமிழ்
குறுக்கு பெருங்குடல்கள், 288
கணினிமயமாக்கப்பட்ட டோமோகிராஃபி ஸ்கேன்கள்,**273, [1]**,320,
322 தமிழ்
கணைய அழற்சி, மண்ணீரல், உதரவிதான மேற்பரப்பு,
286 தமிழ்
மண்ணீரல், உள்ளுறுப்பு மேற்பரப்பு,**287**
தமிழ் மண்ணீரல் இரத்தக்கசிவு,**287 தமிழ்**
குறுக்குவெட்டு மற்றும்,**318–321**
குறுக்குவெட்டு, 322 பின்புற சுவர், 315

பெண் சிறுநீர் பிறப்புறுப்பு உறுப்புகள்,
245 समानी 245 தமிழ் மூன் பகுதி, 229 பெரிய
ஸ்பிளாங்னிக் நரம்புகள், 317 இலியாக்
மூகடு, மூன் பகுதி, 229 கீழ் பகுதி, 223

220 பெருங்குடல், இன் விலா
எலும்பு நரம்புகள்**304 தமிழ்**
இடுப்பு மற்றும் சாக்ரல் பிளெக்ஸஸ்கள்,**316 தமிழ்**
284 ஆண்களின் இடுப்பு
மூதுகெலும்பு
சிறுநீர்ப்பை, 354
சராசரி சாகிட்டல் பிரிவு,**246 தமிழ்** தூணை
மரத்தூவப் பிரிவு,**247 தமிழ்** மற்றும்
இடுப்பு,**246 தமிழ்**
சிறுநீர் பிறப்புறுப்புகள்,**244 समान (244) தமிழ்**
சராசரி சாகிட்டல் பிரிவு,**246, 342**
தசைகள், 229
ஆழமான அடுக்கு, 227 மூன்
பகுதி,**229 अनुका 229 தமிழ்**
இடுப்பு மூதுகெலும்பு, 229
நடு அடுக்கு, 226
நேர்கோட்டு, 228
வலது உள் சாய்வு, 223
குறுக்குவெட்டு பிரிவுகள்,**228 अनुका**
228 தமிழ் பிரான்ஸ்வெர்சஸ், 222
தொப்புள், 229
முதிர்ந்த பிறந்த குழந்தைகளில், 243
ஓமெண்டல் பர்சா, 249
கணையம், 276
கணைய அழற்சி, CT இன்,**286 தமிழ்** 280, 281
மற்றும் இடுப்பு, 240 இன் பராசகிட்டல்
அல்ட்ராசவுண்ட்
பின்புற சுவர், 290
உதரவிதானம்,**314, 315**
நிணநீர் முனைகள் மற்றும் சேனல்கள்,**352**
- தசைகள்,314 தமிழ்
ரெட்ரோபெரிட்டோனியல் உறுப்புகள்,**307 தமிழ்**
நாளங்கள் மற்றும் நரம்புகள்,**317 -**
சாக்ரோலியாக் மூட்டு, 322
இரண்டாவது இடுப்பு மூதுகெலும்பு,
284 சிறுகுடல், 288,**300 மீ** மண்ணீரல்
இரத்தக்கசிவு, CT,**287 தமிழ்**
மேலோட்டமான இடுப்பு வளையம், 223
மேற்பரப்பு நீட்டிப்புகள்
229 चितालाला, 369 चितालाला पिसुतुत समाला
369 चितु
குறுக்கு பெருங்குடல், 305
குறுக்கு விட்டம், 243
228 இன் குறுக்குவெட்டு,**228, 230,**318, 319,
320, 321
CT இன், 319
இடுப்பு நிலை, 322
குறுக்குவெட்டு அல்ட்ராசவுண்ட், 277
மேல்
CT இன்,**275, 287**
256 இன் ரேடியோகிராஃப்
குறுக்குவெட்டுப் பிரிவு, 320
குறுக்குவெட்டு அல்ட்ராசவுண்ட்,
277 சுவர்
இரத்த நாளங்கள்,**147 (ஆய்கிலம்)**
எபிகாஸ்ட்ரிக் அனஸ்டோமோசிஸ்,**231**
தமிழ் உள் மேற்பரப்பு,**147, 222**
தசைகள்,**11, 15, 147, 314** பிறந்த
குழந்தை,**242 தமிழ்**
எலும்புக்கூட்டின் வெளிப்பாடு,**144 தமிழ்** மேலோட்டமான
நாளங்கள் மற்றும் நரம்புகள்,**220 समाना (220) - सम**
குறுக்குவெட்டு மற்றும் மலக்குடல் வயிற்று தசைகள்,
227 தமிழ்
நாளங்கள் மற்றும் நரம்புகள்,**317 -**
இளம் பெண்,**5, 139** இளம்
ஆண்களில்,**139 தமிழ்**
வயிற்று பெருநாடி, 293, 320
வயிற்று உறுப்புகள், 244
தசை, 317
மேற்பரப்பு வெளிப்பாடு
மூன் பார்வை, 244
இடது பக்கவாட்டு பார்வை,
245 பின்புற பார்வை, 244
வலது பக்கவாட்டு பார்வை, 245
நரம்பு வடிகால், 298 வயிற்று
அனுதாப சங்கிலி, 317 வயிற்று
உள்ளுறுப்பு, 249, 296 வயிற்று
இடுப்பு கூழி,**316 தமிழ்** தூணை
மார்பகம், 4
அசிடபுலர் லேப்ரம், 481
அசிடபுலம், 481
எலும்புகள், 323
எலும்பு, 481
எல்லை, 324
லிம்பஸ் ஆஃப், 364
324, 345 இடுப்பு, 478 இன்
சந்திர மேற்பரப்பு
விளிம்பு, 323
அக்ரோமியன், 18, 22, 30, 32, 42, 44, 45, 55, 60, 61, 112,
114–116, 118, 119, 371, 373, 529
அட்க்டர் மேக்னஸ்
இஷியோகாண்பிலார் பகுதி, 437
தசைநார் திறப்பு, 424 வயது
வந்த பெண் இடுப்பு
சராசரி சாகிட்டல் பிரிவு, 342
உள்ளுறுப்புகள், 330
வயது வந்தவரின் வலது இடுப்பு எலும்பு
பக்கவாட்டு பார்வை, 323
இடைநிலை பார்வை, 324
கைகளின் அலார் தசைநார், 390
ஆம்பூலே, 357
கருப்பைக் கூழாயின் ஆம்பூலி, 333
ஆசனவாய்
கால்வாய், 219
உள் மேற்பரப்பு, 359
இடைநிலைப் பிரிவு, 360
நெடுவரிசை, 359, 360
தசைகள், விளக்கப்படம்,**346**
தமிழ் பகுதி, 347
சைனஸ்கள், 359
ஸ்பிங்க்டர் தசை, வெளிப்புறம், 359
அனஸ்டோமோசிஸ்
அக்ரோமியல், 22
மூழம், 66
மூழங்கை மூட்டில், 88
எபிகாஸ்ட்ரிக் தமனி, 25,**231 தமிழ்**
கையில், 445
இடுப்பு மற்றும் மூழங்கால் பகுதிகளில்,
413 உள் தொராசி-எபிகாஸ்ட்ரிக்,**25**
உள்ளங்கை மணிக்கட்டு, 110
போர்டல் நரம்புக்கும் மேல் வேனா காவாவிற்கும் இடையில்,
மலக்குடலில் 204, 12
மேல் மற்றும் கீழ் மேல் இரைப்பை நாளங்கள், 231
வாஸ்கலர், 66
பெருநாடி வளைவின் ஆஞ்சியோகிராம், 205

கோணம்
செரிபெல்லோபோன்டைன், 669, 686
கோஸ்டல், 142
கோஸ்டோபியாபிராக்மடிக்,
கண்ணின் 149, 593
பாரூவம், 550
தொடை எலும்பு கழுத்தாக்கும் தண்டுக்கும் இடையில்,
482 கீழ்ப்பகுதி, 32, 33, 112, 371
உள்நோக்கிய, 5, 139, 144
பக்கவாட்டு, 379, 593
கீழ்த்தாடை, 555,
வாய், 633, 550
மற்றும் கீழ்த்தாடையின் பின்புற எல்லை, 3வது மற்றும்
5வது விலா எலும்புகளில் 557, 143
மார்பெலும்பு, 3, 5, 18, 19, 139
தூணைக் கோஸ்டல், 5
சுப்பீரியர், 55, 117
ஸ்கேபுலாவின், 30
4வது விலா எலும்பின், 143, 168
கணுக்கால்
மூட்டு மேற்பரப்பு,**499 அனுகூரிய** 504
இன் எலும்புகள்
(இன் கூட்டு)*பார்க்கவும்*கணுக்கால்
மூட்டுகள்) தசைநார்கள்,**503, 504**
இயக்கங்கள்,**453 -**
பின்புற டைபியல் தமனி, 467
ரேடியோகிராஃப்கள், 508
விழித்திரை
நீட்டிப்பு, 456, 457
நெகிழ்வு, 456, 463, 465, 466, 498
தசைநாண்கள், 456, 461 இல்
பின்னால் இருந்து பார்க்கப்பட்டது
கணுக்கால் மூட்டுகள்
498 இல் எலும்பு கட்டமைப்புகள்
பாதத்தின் பின்புறம் வளைவு மற்றும் உள்ளங்காலில் வளைவு, 453
பாதத்தின் பின்புறம், 456
பக்கவாட்டு தசைநார், 502
சைனோவியல் மடிப்பு, 499
எக்ஸ்-ரே,**498 அனுகூரிய**
கணுக்கால் பகுதி
தசைகள் மற்றும் தசைநாண்கள்,
462 சினோவியல் உறைகள், 456,
457 தசைநாண்கள், 456, 457
அன்யூலஸ் ஃபைப்ரோசஸ், 398
அனோகூடேனியஸ் லைன், 360
அன்சா
கரூப்பை வாய்
இன் கீழ் வேர், 532 மேல் வேர், 532,
534, 545 தூணைக் கிளாவியா, 206,
208
ஆண்பிபிராச்சியல் திசுப்படலம், 62
ஆன்பிகூபிடல் ஃபோசா, 41
மான்பூற இடைக்கால் நாளங்கள், 147
ஆண்ட்ரம்
இதயம், 197
மாஸ்டாய்டு, 658, 659, 663, 664
பைலோரிக், 255, 261, 267, 268
ஆசனவாய், 219, 344, 347, 349, 359, 360, 361, 365
பெருநாபி, 282
வயிற்றுப் பகுதி, 194, 248, 264, 293, 294, 307, 308, 315,
320, 352
151, 164, 175, 197, 215, 543, 647 ஏறுவரிசையில், 189, 192, 205,
206, 208, 213, 218, 318, ஆகியவற்றின் வளைவு.
536, 690
இருபிரிவு, 340, 351, 422
கணினி டோமோகிராபி, 218
இறங்குவரிசை, 198, 216, 404
பின்புற பார்வை, 199
தொராசிக், 198, 199, 201, 206
மூக்கோணங்கள், 186
அல்ட்ராசவுண்ட், 273
வளைவிலிருந்து கிளைகளில் உள்ள மாறுபாடுகள், 205
பெருநாபி இடைவெளி, 210
பெருநாபி வால்வு, 185
கூகைகளின் நுனி தசைநார், 390
அபோனியூரோசிஸ்
இருமுனை, 41, 43, 54, 56, 58, 70, 76, 84, 134
வெளிப்புற சாய்வு, 11, 15, 148, 223, 229, 232
உள்ளங்கை, 94
கூடல் அழற்சி, 302
பின் இணைப்பு (செஸ்)
எபிபிபிமிஸ், 238
epiploicae, 251, 304, 307, 353
fibrosa hepatis, 271
302 இன் வீக்கம்
இடம், மாறுபாடுகள், 302, 303
மேற்பரப்புகள்
பழு வடிவம் கொண்ட,**302, 303**,321 -
இரத்த வழங்கல்,**303 தமிழ்**
பழு வடிவம், இரத்த வழங்கல், 303
வெசிகுலர், 332, 334, 335
வளைவு
பெருநாபி, அட்லஸின் 47, 149, 170,
175, 193, அச்சின் 381, 390, 391, 400,
642, 388, 389
கார்பல், 110
கோஸ்டல், 44, 144
கிரிகாய்ட் கூருத்தெலும்பு, 642
ஆழமான தாவர, 474
பல், 391
இலியோபெக்பினியல், 314, 315
லம்போகோஸ்டல், 314, 315
கீழ்த்தாடை, 634
மேல் தாடை, 635
பலடோகுளோசல், 619, 620
பலடோபார்னீஜியல், 619, 620, 622
உள்ளங்கை, 28, 106, 107,**108, [108],**110 தமிழ்
ஆழம், 28
ஆழமான, மாறுபாடுகள்,**109 -**
அனுகூரிய மேலோட்டமான, 28
பிளான்டார், 413, 474, 476
அந்தரங்க, 325–327
தசைநார், 464, 479
சிரை சார்ந்த
மூதுகுப்பறம், 195, 454
கழுத்து எலும்பு, 530, 535, 540, 642
மூதுகெலும்பு, 380, 388, 389, 393, 397, 401, 408
ஜிகோமாடிக், 551, 555, 568, 592, 641 வளைவு

தமனிகள், 310
வரி, 230
கை, 2
மான்பூறம்,**59 (ஆங்கிலம்)**
59, 66 இன் தமனி
பாயத்தொடர்,**58 (ஆங்கிலம்)**
தசைகள்,**54, 56–57, 63**
பின்புற தண்டிப்பு,**60 அனுகூரிய**
நரம்புகள், 59, 66
தோல், 36, 37
சராசரி,**58 (ஆங்கிலம்)**
உல்நார்,**58 (ஆங்கிலம்)**
பின்புறம்
ட்ரைசெப்ஸ் தசையின் தலைகள்,**63 தமிழ்**
நாளங்கள் மற்றும் நரம்புகள்,**66 (ஆங்கிலம்)**
மேலோட்டமான தண்டிப்பு
மான் பார்வை,**36 தமிழ்**
பின்புற பார்வை,**37 தமிழ்**
36, 37 இல் மேலோட்டமான நரம்புகள்
கீழ் மூன்றில் ஒரு பகுதி வழியாக கூறுக்குவெட்டு,
133 தமிழ்
தமனிகள்
வயிறு,**296 தமிழ்**
மான்பூற உதட்டுச்சாயம், 232
220 பானிகார, 303
பானிகாரிக
அச்சு, 23,**24**,27, மூளையின்
அபிப்பகுதியில் 58, 581
பேசிலர், 543, 579
ப்ராச்சியல், 28, 67, 76, 78, 124
ஆழம், 58
ப்ராஃபண்டா, 28
கிளைகள், 264
கரோடிட்
இருபிரிவு, 540
பொதுவானது, 25
வெளிப்புற, மற்றும்
கிளைகள், 559 உள், 579
காவர்னஸ் சைனஸுக்கள், 581
பெருமூளைப் பகுதி, 580
ரேடியோகிராஃப், 574
மூதுகெலும்பு மற்றும் உள், 543
மைய விழித்திரை, 604
பெருங்குடல், 294, 297
பொதுவான கல்லீரல், 257
கரோனரி,**178–180**
கிரிமாஸ்டரிக், 239
நீர்க்கட்டி, 280
467 жалковина, 234 жалковина,

இறங்கு ஜெனிகுலர், 445
பிஜிட்டல்
பொதுவான உள்ளங்கை, 28, 94
மூதுகு, 92, 93
பிளான்டர், 470
மூதுகுப்பறம், 367
டார்சலிஸ் பெடிஸ், 450, 459, 476
எபிகாஸ்ட்ரிக்
மேலோட்டமான, 13
மேல் பகுதி, 13, 25, 231
வெளிப்புற இலியாக், 25, 147, 231
தொடை எலும்பு, 220
அபிக்டர் இடைவெளி மற்றும், 423
ஆழம், 425
மேலோட்டமான கிளைகள், ஆழமான
நிலையில் 416 மாறுபாடுகள், 422
ஃபைபுலர்
கிளைத்தல், 467
பின்புற டைபியல் பகுதியிலிருந்து, கிளை
வடிவத்தின் 444 மாறுபாடுகள், 444
காஸ்ட்ரோபியோடெனல், 253, 256, 264, 269
காஸ்ட்ரோஎபிப்ளோயிக், 254, 256, 257
இரைப்பை கிளைகள்,
264 இரைப்பை, 257
கல்லீரல், 247, 256, 257, 259
ஹியூமரல் சர்கம்ஃப்ளெக்ஸ்
மான்பூறம், 58
பின்பகுதி, 33, 67
இலியல், 292
இலியோகோலிக், 293
கீழ் இரைப்பை மேல்பகுதி, 13, 25, 147, 231,
339 கீழ் மீசென்டெரிக், 295, 296
கிளைகள், 295
ரேடியோகிராஃப்,**295 அனிகால (அன்பு)**
தாழ்வான மெசென்டெரிக், ரேடியோகிராஃப்,**295 அனிகால**
(அன்பு) இன்ஃபீரியர் சூப்பர்ரெனல், 309
இண்டர்கோஸ்டல்,**14**
மான்பூறம், 25, 231
இன்டர்லோபார், 310
உள் இலியாக், 341, 351
பிரிவுகள், 339
உள் மார்பு, 231
எலும்புகளுக்கு இடையேயான
மான்பூறம், 28, 78
பொதுவானது, 78
பின்பகுதி, 78, 89
மீண்டும் மீண்டும், 89
ஜெஜுனல், 292
இடது நுரையீரல், 160
ஆண்கள், 194
பால், இடை மற்றும் பக்கவாட்டு,**8** மேல்
தாடை எலும்பு, 560, 565
சராசரி, 78

மெசென்டெரிக்,**297 அனிகா (அன்பு)**
மெட்டாடார்சல், 470
பிளான்டர், 474
நடுத்தர பெருங்கூடல், 292
தசைநோய், 25, 147, 231
தடை
அபெரன்ட், 339
கண் மரத்தவம், 339, 601, 604, 674
ஆகியவற்றின் பிறழ்ந்த தோற்றம்
அதன் கிளைகள், 611
பார்வைக் கால்வாயில்,
608 மாறுபாடுகள், 608
கரும்பை, 341
வரைபடம், 335
உள்ளங்கை பிஜிட்டல்
சரியானது, 28
கணையம் சார்ந்த சிறுகூடல், ஆழமான தொடை எலும்புகளின்
253 தளையிடும் கிளைகள், 413 இதயத் தாவாரம் சார்ந்த
சிறுகூடல், 147
ஃபிரெனிக், தாழ்வான, 317
அங்கால்
ஆழம், 459, 474
பக்கவாட்டு, 473, 476
இடைநிலை, 473, 476
பாப்லிட்டல், 413, 423
கிளைகள், 444
மேல் பிறப்பறுப்பு, நடுத்தர பிறப்பறுப்பு மற்றும் ஒற்றை
தாழ்வான ஜெனிகுலர், 445
இளவரசர் பாலிசிஸ், 93
பைலோரிக்-பியோடெனல் பகுதி,**269 தமிழ்**
மான் பார்வை, 269
பின்பற பார்வை, 269
ரேபியல், 28, 76, 78, 93, 95, 98, 105, 107, 108, 110,
124 (அ)
ரேபியல் பிணையம், 67, 76, 78, 89
ரேபியல் கறியீடு, 94
ரேபியல் ரிகர்டண்ட், 78
சிறுநீரக
தாழ்ந்த ஃபிரெனிக், 309
வலதா இடுப்பு பகுதி, 422
வலதா சிறுநீரகம்
தமனி வரைபடம், 310
வலதா சப்கிளாவியன் மற்றும் கிளைகள், 544
ஸ்கேபுலர்
சர்கம்ஃப்ளெக்ஸ், 26, 67
மாதகுப்பறம், 27, 28, 544
ஸ்கேபுலர் மற்றும் பின்பற மூச்சுக்குழாய் பகுதிகள்,**67 தமிழ்**
மாதகெலும்பு
மான்பறம், 404, 406
பின்பறம், 406
மற்றும் அவற்றின் சல்கல் கிளைகள், 406
மணணீரல், 252, 256, 260
சப்கிளாவியன், 24, 25, 27, 533
மேலோட்டமான எபிகாஸ்ட்ரிக்
220 கிளைகள்,
மேலோட்டமான வெளிப்பற பாடெண்டல், 13
மேலோட்டமான இலியாக் சர்கம்ஃப்ளெக்ஸ்,
13 மேல் மற்றும் கீழ் களுட்டியல், 439 மேல்
எபிகாஸ்ட்ரிக், 231
உயர்ந்த மெசென்டெரிக், 296
கிளைத்தல், 297
ரேபியோகிராஃப்,**293 தமிழ்**
மேல் கணையம் மான்தோல் கறுக்கம்,
280 மேல் மலக்கூடல், 294, 295, 341
மேல்பறம், 33, 67
உச்ச இடைக்கால், 231
உச்ச தொராசி, 24
பெரியவர்களில், மறையான,**194**
(ஆங்கிலம்) டெஸ்பிகுலர், 239, 367
தொடை, 422
மார்பு
உள், 13, 25, 147 பக்கவாட்டு, 4,
16, 27, 28 தோராகோக்ரோமியல்,
16, 22, 24, 28
தோரகோடார்சல், 26, 27
டையல்
மான்பறம், 413, 444, 449, 450, 459
மான்பறம், கிளை வடிவ மாறுபாடுகள், 444
பின்பறம், 413, 444, 476
கறுக்கு கழுத்து, 28
உல்நார், 28, 76, 78, 94, 105, 106, 107, 108, 124
உல்நார் பிணையம்
தாழ்வானது, 67, 76, 89
உயர்ந்தது, 76, 78
மீண்டும் மீண்டும் வரும் உல்நார், 67
தொப்புள், 242
மேல் மானை வரை,**28 தமிழ்**
சிறுநீர்க்குழாய், 370
கரும்பை, 335
யோனி, 335
தொடை எலும்பு வளையலின் தோற்றத்தில் மாறுபாடுகள், 422
மாறுபாடுகள், 310
மாதகெலும்பு, 27, 383, 543, 579
நரம்புகள்
ஆக்ஸிபிடல், 384
தலை மூளைப் பகுதி
384 thalaivaiyam –
தமனி வரைபடங்கள், 180–181
ப்ராச்சியல், 79
கரோபிட், 583
செலியாக் தண்டு, 256
தொடை எலும்பு-பாப்ளிட்டல்-டிபியல், 445
இலியாக், 339, 340
இடது கரோனரி, 180
இடது தொடை எலும்பு - பாப்ளிட்டல் - டைபியல் தமனி மரம், 445
மூட்டு, மேல், 38
மெசென்டெரிக், 293, 295
வலது கரோனரி, 181
மாதகெலும்பு, 583, 584
ஆர்த்ரோகிராஃப், 558
மழுங்கால் மூட்டின் ஆர்த்ரோஸ்கோபி,
491 மூட்டு காப்ஸ்யூல், 119
இடுப்பு மூட்டு, 481
பின்பற அம்சம், 487
மூட்டு கறுத்தெலும்பு, 138
மூட்டு கழி, 124
மூட்டு வட்டு, 131, 140
மூட்டு மேற்பரப்பு, 324
கணுக்கால்,**499 அனுகுவிக**
499 சாலிதாலித சாலித சாலித சாலித சாலித சாலித
505 சாரித சாலித 499 சாரித சால
திபியாவைச் சேர்ந்தவர்கள், 499
மூட்டுகள்.*பார்க்கவும்மூட்டுகள்*
அட்லாண்டோஆக்சியல் மூட்டுகள்
சிலுவை வடிவ தசைநார், 390
இடைநிலை, 390, 391
பின்பற பார்வை, 389
ரேபியோகிராஃப்கள், 391
அட்லான்டூசிபிடல் மூட்டுகள்
390 безбезовения предельный предельный
предельный 391 безбезовения 389 безбезовения 390
безбезовения99 безбезовения 390 безбе
அட்லஸ்
மான்பற வளைவு, 391, 400
காடால் பார்வை, 388
642 கான்றுகள், 390
கான்றுகள்
பக்கவாட்டு நிறை, 389
பின்பற வளைவுகள், 390
பின்பற வளைவு, 385 பின்பற
பியூபர்கிள், 378 கறுக்கு வெட்டு
செயல்முறை, 384
கறுக்கு வெட்டு செயல்முறை o,
378 மற்றும் மாதகெலும்பு தமனி,
148 மேலே இருந்து
பார்க்கப்பட்டது, 388 எக்ஸ்-ரே,**391 -**
செவிப்புல எலும்புகள், வலது, 661
காதுப்புள்ளி
காது, 549, 657, 659
வெளிப்பற விளிம்பு,
657 இதயம்
ஒளி, 176
வலது, 176
தன்னியக்க நரம்பு மண்டலம்,**208, 209**
பாராசிம்பேபிக் பிரிவு, 208
அனுதாபப் பிரிவு, 208
தன்னியக்க கரு, 675
ஆக்சிலா
தமனி, 46
மூச்சுக்குழாய் பின்னல்
வடங்கள்,**46** பிரித்தல்,**26, 27**
பக்கவாட்டு மார்பு சுவர் மற்றும்
மேலோட்டமான,**20** தசை, 224
நரம்புகள், 26
நாளங்கள் மற்றும் நரம்புகள்
ஆழமான,**27 மார்கழி**
மேலோட்டமான,**26 மாசி**
அச்சுத் திசுப்படலம், 15
ஆக்சிலரி கொழுப்பு திண்டு, 4
ஆக்சிலரி ஃபோஸா, 1
அச்சு வியர்வை சுரப்பிகள், 4
அச்சு
எலும்பு, 31
கண் பார்வை, 609
இதயம், 149
பின்பற பார்வை, 388 சுழல்
செயல்முறை, 381, 390
வயிறு, 249
கறுக்கு வெட்டு செயல்முறை, 384
யோனி, 332
மாதகெலும்பு வளைவு, 389

இ

மீண்டும்,**371–386**.*மேலும் காண்கமாதகெலும்பு* (இ)
தோல் மற்றும் தோல் நரம்பு,**372 அனிகா372**
தமிழ் தசைகள்
ஆழமான,**376, 376, 376, 376, 376, 376, 376, 376,**
376, 376, 376.379–380, 386 எரெக்டர் ஸ்பைனே,**375,**
377 இடைநிலை,**374, 376,**379 லாபிசிமஸ் டோர்சி,
374 அனிகா374 தமிழ்
மல்டிஃபிடஸ், 380
ரோட்டேடோர்ஸ், 380
செமிஸ்பினாலிஸ், 380
அரை மாதகுத்தண்டு தசைகள்,**375 அனுகுவிக**
மேலோட்டமான,**373 அனுகுவிக**
தோரகொலம்பர் திசுப்படலம், 386
பிரான்ஸ்வர்சோஸ்பினல் குழுக்கள்,**378 -**
மாதகெலும்பு நரம்புகளின் மாதன்மை கிளைகள்,
386 தமிழ் எலும்புக்கூடு கட்டமைப்புகள், 371
மேலோட்டமான தசைகள்,**373 அனுகுவிக** மேற்பரப்பு
உடற்கூறியல்,**371 371 தமிழ்** நாளங்கள் மற்றும்
நரம்புகள்
ஆழமான,**383 -**
மேலோட்டமான,**382 -**
பைசெப்ஸ் ஃபெமோரிஸ்
கறுகிய தலை, 438
தசைநார், 438
பிளவுபடுத்தல்
பெருநாடி, 340
மூச்சுக்குழாய் தமனி, 77
மூச்சுக்குழாய் ஆய்வு,**165 தமிழ்**
பொதுவான கரோபிட் தமனி,
559 டயாபிராம், 197
நுரையீரல் தண்டு, 216
பித்த நாளங்கள், 280
கிளைத்தல், 272
பித்த நாளங்கள்
279 இன் ரேபியோகிராஃப்
பித்தநீர் பாதை, 281
பிறப்பு செயல்முறை, 336

இரகாலப் பறத்தோற்றம், 673
சிறுநீர்ப்பை, சிறுநீர், 193, 235, 243–247, 288, 300, 303, 304, 306, 307, 315, 325, 330, 334, 341, 351, 353, 356
354, 355 இன் உச்சம், 355
இன் அபிப்பகுதி
கணக்கிடப்பட்ட டோமோகிராஃபியில்
368 இன் அபிப்பகுதி
உள் இலியாக் தமனி, கிளைகள்,**351 -**
சவ்வு சிறுநீர்க்குழாய், 368
மிட்சாகிட்டல் பிரிவு, 355
மியூகோசல் மடிப்புகள், 356
மியூகோசல் சவ்வு, 354 தசை
அடுக்கு, 354 கர்ப்ப காலத்தில் நிலை, 330 பின்புற மேற்பரப்பு, 354

356 இன் ரேபியோகிராஃப்
354, 355 உவுலா, 356
இன் முக்கோணம்
எலும்புகள்
அசிடபுலம், 323
தலைசிறந்த, 130, 131
கார்பல், 128, 129
ஹுமேட், 130, 131
சந்திரன், 130, 131
மெட்டாகார்பல், 128, 138
ஆக்ஸிபிடல், 569
பிஸிஃபார்ம், 130
உடலின் முன்புற சுவரில் ஏற்படும் பாரோட்ரஷன்கள்,**144**
தமிழ் ஸ்கேபாய்டு, 130, 131
எள், 130, 138
ட்ரேபீசியம், 131
ட்ரைக்வெட்ரல், 130, 131
மேல் மூட்டு: ஆரம் மற்றும் உல்னா,**122 (ஆங்கிலம்)**
மணிக்கட்டு மற்றும் கையின்
பின்புற அம்சம்,**129 (ஆங்கிலம்)**
உள்ளங்கை அம்சம்,**128 தமிழ்**
எலும்பு அசிடபுலம், 481
எலும்பு அண்ணம்
மற்றும் மேல் பற்கள், 635 மற்றும்
மேல் பற்கள், 635 பிராச்சியல்
ஃபாசியா, 4, 15, 16, 30, 132 பிராச்சியல்
பிளெக்ஸஸ், 26, 30
முழுமையான வரைபடம்,**48**
உருவாக்கம், 48
பின்புற பக்கவாட்டு கழுத்துப் பகுதியில், 47 தோற்ற
வேர்கள் மற்றும் பொதுவான திட்டம்,**47 (ஆண்கள்)**
மற்றும் மூன்று வடங்கள்,**46** பிராச்சியோசெபாலிக் தண்டு,
25 மூளை

669 Karunarangal – 590 Karunarangal –
கருணார்ங்கல்
வெளிப்புற மேற்பரப்பு, 576 கீழ்
மேற்பரப்பு, 589 முதிர்தாகப்
பிறந்த குழந்தையின், 402
முன்கூட்டிய வளர்ச்சி, 571
மென்மையான உறைகள், 573
வென்ட்ரல் வியூ, 589, 669
மார்பகம்
அரோலா,**6**
புற்றுநோய், 6
பருமனான உடல், 6
பெண், 4
புற்றுநோய், 6
மூலைக்காம்பு மற்றும் அரோலா,**6**
லோபுலர் இயல்பு, 4
நிணநீர் வடிகால், 7
பால் லைன் மற்றும் தசை மூலைக்காம்புகள், 4
மூலைக்காம்புகள்,**6,**9
மார்பக திசுப்படலம், 6
6 இன் கதிரியக்கப்படம்
மூச்சுக்குழாய்,**157, 162**
முன்புற அம்சம், 162 இடது
முதன்மை மூச்சுக்குழாய், 162
உயிருள்ள நபரில், 163
திறக்கப்பட்டது, 163
வலது முதன்மை மூச்சுக்குழாய், 162
மேற்பரப்பு வெளிப்பாடு, 163
மூச்சுக்குழாய் மரம்,**157 (ஆங்கிலம்)**
மூச்சுக்குழாய் வரைவு, 165
மூச்சுக்குழாய், 165
பிராங்கோஸ்கோபி, 165
பல்பு
ஆம்புல்லா, 268
345 இன் தமனி
பியோடெனல், 265, 267
உட்புற கழுத்து நரம்பு, 578
ஆண்குறி சிறுநீர்க்குழாய், 356
ஆண்குறி, 235, 356
மேல் சிறுகுடல், 261
பல்போரெத்ரல் சுரப்பிகள், 235, 356
பர்சா
அக்ரோமியல், 17
அன்செரின், 424
பைசிபிடோரேடியல், 71, 125
கோராகோப்ராச்சியல், 55
இலியோபெக்பினியல், 421, 424
இன்ஃப்ராபடெல்லர், 414, 447, 484
இன்டர்மஸ்குலர், 432, 438 இசியல்,
479
ஓமெண்டல், 248, 249, 258, 259,**259, 260,**319 अनुक्षित
போர்டா ஹெபடைடிஸ்,**259, 260** வயிறு,
நிணநீர் நாளங்கள்,**260 தமிழ்** பெக்டோரலிஸ்
பெரிய தசைக்கு இடையில், 54 பாப்லிடியஸ், 494

முன்பக்கத் தொடர், 414, 447, 541
ரேடியல், 96, 134
சப்அக்ரோமியல், 55, 116, 119
சப்கோராகாய்டு, 30, 54
தோலடி, 124, 134
சப்டெல்டோயிட், 30, 32, 54, 55, 60, 63 சப்
காஸ்ட்ரோக்னீமியஸ், 463
சப்ஹயாய்டு, 652
தூணைத் தலைவர், 424
சப்டெண்டினஸ், 114, 479, 510
சூப்பராபடெல்லர், 485, 488, 490, 492, 512
சைனோவியல், 114, 432
ட்ரோச்சான்டெரிக், 431, 432, 437, 438, 479, 480
உல்நார், 96

ச

கால்கேனியல் பகுதி, 1
கால்கேனியல் பியூபரோசிட்டி, 409
கால்வாய்
(வேட்டைக்காரனின்) அபிக்டர், 420, 423, 443
ஆசனவாய், 219, 342, 346, 359, 362
உள் மேற்பரப்பு, 359
இடைநிலைப் பிரிவு, 360
கரோடிட், 543, 580, 583, 587, 591, 658, 663
கோக்லியா, 667
கோக்லியர், 668
கண்டைலார், 569
காண்பிலாய்டு, 591
முக, 658, 664,**665–666,**681, 682, 684 தொடை
எலும்பு, 425
இரைப்பை, 255
இரைப்பை குடல், 248
ஹைப்போகுளோசல், 541, 557, 569, 585, 586, 588, 670, 693 (ஆங்கிலம்)
இன்சிசிவ், 614, 615, 631
இன்ஃப்ராஆர்பிட்டல், 595, 640, 679
இங்குனல், 226, 234, 237, 240,**241,**357, 369
நேரடி குடல் குடலிறக்கம்,**241 समानी 241 தமிழ்**
மறைமுக இடுப்பு குடலிறக்கங்கள்,**241 समानी 241**
தமிழ் கண்ணீர் மலக, 593, 599
கீழ்த்தாடை, 636, 640
அப்டுரேட்டர், 326, 343, 360, 424, 480, 481 ஆப்பிக்,
581, 586, 587, 588, 596, 601, 608, 678 எலும்பு-
அப்போனியூரோடிக், 471
பலாடைன், 596
டெரிகாய்டு, 560, 565, 586, 596, 598, 616, 665, 679, 681, 683
நரம்பு, 616
பூடென்டல் (அல்காக்கின்), 345, 348, 361, 365, 366, 433 அதே 433 தமிழ்
பைலோரிக், 263, 265, 267, 268
வேர், 639
சாக்ரல், 328, 351, 398, 399, 481
ஆஃப் ஸ்க்லெம், 609, 612
செமிகனல், 658
செவிப்புலக் குழாய், 683, 686
முதுகெலும்பு, 402, 691
முதுகெலும்பு, 386, 387, 397, 398, 402, 405, 406,
407 நாய், கீழ், 640
கேபிடுலம், 113, 122
காப்ஸ்யூல், 33, 64, 114, 119, 124, 130, 145, 424, 462, 480, 494, 553, 556
மூட்டு, 124
கிரிகோதைராய்டின், 653
கிரிகோதைராய்டு மூட்டு,
முழங்கை மூட்டு 651, 134
நார்ச்சத்துள்ள சிறுநீரகம், 309
முதுகெலும்பு மூட்டுகள், 378
பக்கவாட்டு அட்லாண்டோஆக்சியல், 389
இடது தோள்பட்டை மூட்டு, 114
மெட்டாகார்போபாலஞ்சியல் மூட்டு, 92
தசைக்கூட்டு மூட்டு, 61
சிறுநீரக
சுழற்சி சுற்றுப்பட்டை
தசைநார், 61 கீழ்மாபிபுலர்
சுரப்பி, 546 இதய வெட்டு, 262
இதயக் குழிவு, 158, 254 கரோடிட்
ஆர்டெரியோகிராம்,**583 - अनुक्रिती -**
மணிக்கட்டு சுரங்கப்பாதை, 84
நடுவிரலின் தூர கறுக்குவெட்டு,**105 தமிழ்**
மேலோட்டமான உள்ளங்கை தமனி வளைவு,**106 தமிழ்**
நோய்க்குறி, 105
வலது மணிக்கட்டு காட்டும் கறுக்குவெட்டுப் பகுதி வழியாக, 106 தமிழ்
கழுத்துதெலும்பு
மூட்டு, 138, 482, 490 அரிட்டினாய்டு,
163, 542, 651, 652, 655 செவிப்புலக்
குழாயின், 645
மூச்சுக்குழாய், 162, 165
கார்னிகுலேட், 163, 646, 652, 656
விலா எலும்பு, 140, 143, 144, 146, 147, 169, 199, 217, 226, 227, 230, 519
க்ரிகாய்டு, 149, 162, 163, 400, 542, 627, 630, 641, 642, 651, 652
கியூனிஃபார்ம், 646, 654
எபிக்லோட்டிஸ், 654
வெளிப்புற ஓலியியல் மீட்டஸ், 658
வெளிப்புற காது,**657 -** ஹைலைன்,
115, 398
கூரல்வளை, 651–652
நாசி, 613, 615, 642
தைராய்டு, 149, 162, 163, 519, 537, 542, 627, 630, 641, 642, 645, 646, 649, 650, 651, 653, 688
மூச்சுக்குழாய், 162, 163, 199, 538, 627, 629, 641, 646, 651 -
பிரிபிசியல், 651, 654
காடா எக்வினா, 246, 405
இடுப்பு ஊசி, 408 சாக்ரல்
பஞ்சர், 408 முதுகெலும்பு
கால்வாயினுள், 407
கேவர்னஸ் சைனஸ், 676
குழி
வயிற்றுப் பகுதி, 250, 251, 252, 253, 288,**288, [1],**290, 292, 300, 306, 307
செலியாக் தண்டு மற்றும் அதன் கிளைகள்,**252, 256**
பியோடெனோஜெஜுனல் சந்திப்பு மற்றும் பெருங்குடல், 290 தமிழ்
பெண், பின்புற வயிற்று பெரிட்டோனியம், 306
இரைப்பை குடல் நாளங்கள்,**253 தமிழ்**

பெரிய ஓமெண்டம், 243, 246, 247, 248, 250,**250,** 251, 252, 253 254,**264, [1],**288 தமிழ்
தாழ்வான மெசென்டெரிக் நாளங்கள் மற்றும் அவற்றின் கிளைகள்,
294 அனிகா (அ) 294
சிறுகுடல், சிறுகுடல், சிறுகுடல், 288
பெருங்குடல்,**251, 290,**300 இடுப்பு, சாக்ரல்
மற்றும் கோசிஜியல் பிளெக்ஸஸ் ஆணு,
ரெட்ரோபெரிட்டோனியல் உறுப்புகள், 307
மெசென்டரிகள், 300
சிறுகுடலின் மீசோகோலன்கள் மற்றும் மெசென்டரி,**300 மீ** பிரதிபலித்த ஓமெண்டம்,**251 அனிகா251 251 251 251 251 251 251 251 251 251 251 251 251 251 251 251 251 25**
மீசோகோலன்கள்/மெசென்டரியின் வேர்கள்,**306 -**
சிக்மாய்டு பெருங்குடல்கள், 290
சிறுகுடல்,**251 அனிகா251 251 251 251 251 251 251 251 251 251 251 251 251 251 251 251 251 251 25**
மண்ணீரல் நாளங்கள்,**253 தமிழ்**
உயர்ந்த மெசென்டெரிக் நாளங்கள் மற்றும் அவற்றின் கிளைகள்,
292 தமிழ்
கறுக்கு பெருங்குடல்கள், 288
அம்னோபிக், 192, 492
மண்டை ஓடு, 604, 606, 691, 692
க்ளெனாய்டு, 112, 114, 115, 118, 140
மூட்டு, 492
நடுச்செவி, 684
நாசி, 600,**613, 614**
வாய்வழி, 549, 551,**619–628,**626, 648, 693
ஆர்பிட்டால், 596, 598, 604, 606, 611, 612
பெரிகார்டியல், 170, 196, 216
பெரிட்டோனியல், 319, 320, 321, 353
தொண்டை, 656
ப்ளூரல், 152, 153, 154 பியூனிகா
வஜினலிஸ் டெஸ்டிஸ்,
பிம்பானிக், 658, 659, 661, 662, 664, 666, 679, 683, 685
சீகம்,**301 301 தமிழ்**
பெருங்குடல், 304
291 இன் ரேபியோகிராஃப்
மேற்பரப்புத் தோற்றம், 302
செலியாக் தண்டு, 252, 296
தமனி வரைபடம், 256
கிளைகள்,**256, [1],**264 தமிழ்
மைய அச்சு மூனைகள், 7 மைய
நரம்பு மண்டலம், 402, 671
செபாலிக் நரம்பு, 4, 13, 15, 16, 17, 23, 29, 36, 41, 86, 90
பெருமூளைப் புறணி, 674
தமனிகள் மற்றும் நரம்புகள், 576 செரிப்ரோஸ்பைனல்
திரவம், 405 கர்ப்பப்பை வாய் விரிவாக்கங்கள், காரணங்கள்,
403 கர்ப்பப்பை வாய் இடைவெர்டெபிரல் வட்டுகள், முன்
பகுதி
மூலம், 398
கர்ப்பப்பை வாய் இன்டர்வெர்டெபிரல் மூட்டுகள், மூட்டியன் சாகிட்டல் செக்-
397
கர்ப்பப்பை வாய் மூதுகெலும்பு நெடுவரிசை
மூதுகுப்புறக் காட்சி, 389 பக்கவாட்டுக்
காட்சி, 400 கர்ப்பப்பை வாய் மூதுகுத்
தண்டு, 403 கர்ப்பப்பை வாய்
மூதுகெலும்புகள்,**388–389**
மற்றும் அட்லாண்டூசிபிடல் சவ்வுகள்,**389 -**
ஐந்தாவது, 388
மூதுகெலும்பு இடை வட்டுகள் மற்றும் தசைநார்கள், 397
ஏழாவது, 388
397 Kantham – கந்தம்

கர்ப்பப்பை வாய் உள்ளுறுப்பு, 647
கழுந்தை பெறுதல், செயல்பாடு, 326
சிலியரி கேங்க்லியன், 675
பாராசிம்பேடிக் வேர், 603
வில்லிஸ் வட்டம்
உருவாக்கத்தில் மாறுபாடுகள், 582
வாஸ்குலர் ஏற்பாடு, 574
சர்க்கம்ஃப்ளெக்ஸ் ஸ்கேபுலர் நரம்பு,
23, 26 சிரோசிஸ், 12
சிஸ்டெர்னா சைலி, 203, 211, 352
கூடல் தண்டு, 211
இடுப்பு மூதுகெலும்பு, 210
நிணநீர் சேனல்கள், 352
சிஸ்டெர்னா மேக்னா, 590
கிளாவிக்கிள்
அக்ரோமியல் எண்ட், 121
முன்பக்கக் காட்சி, 118
அச்சு தமனி, 11, 24, 42, 44, 117, 224, 544
எலும்புகள், 42
தாழ்வான பார்வை, 145
கழுத்து நரம்புகள், 534
தசை, 54
சப்கிளாவியஸ் தசை, 54
கிளாவிகுலர் நாட்ச், 19, 141
கிளாவிபெக்டோரல் ஃபாசியா, 17
பிளவு
கூத, 350
கிளாவிகுலர் மற்றும் ஸ்டெர்னோகோஸ்டல் தலைகள்,
17 பூடெண்டல், 344, 350
கோவெர்டெபிரல் இல்லாது, 398
கிளிட்டோரிஸ், 344
233 க்ரஸ், 349 இன் கூகை
நரம்புகள்
க்ளான்ஸ், 344
மேலோட்டமான மூதுகு நரம்பு, 232
கோசிக்ஸ், பிரிவுகள், 399 கோக்லியா,
685
கோலிக் நெகிழ்வு, 293, 305
கோலிக் இம்ப்ரெஷன், 287
இணை சமழற்சி, 361
கோல்ஸ் ஃபாசியா, 347
பெருங்குடல்
ஏறுவரிசை, 251, 291, 295, 298
291 இன் ரேபியோகிராஃப்
இறங்குவரிசை, 209, 219, 243, 248, 251, 290, 294, 295, 297, 304, 305, 319, 321, 322
250, 251, 288, 301 இன் ஹஸ்ட்ரா
சிக்மாய்டு, 219, 246, 248, 249, 251, 290, 292, 297, 298, 307, 330, 353, 361
மண்ணீரல் நெகிழ்வு, 283
டேனியா, 251
கறுக்குவெட்டு, 219, 246, 251, 258, 288, 308, 689
நெடுவரிசை(கள்)
இலியோகோஸ்டாலிஸ், 375
லாங்கிசிமஸ், 375
ஸ்பைனாலிஸ், 375
பொதுவான பித்த நாளம், 283, 284, 286
285 இன் ஒன்றியம்
பெட்டிகள்
முன்புறம், 513
தசைநாண்கள், 514
ஆழமான பெரினியல், 347, 358
பக்கவாட்டு, 514
பின்புற, மேலோட்டமான மற்றும் ஆழமான பாகங்கள்
513 இல்
கணினிமயமாக்கப்பட்ட டோமோகிராஃப்கள்
மார்பு, 218
மணிக்கட்டு,**136 தமிழ்**
காஞ்சா(இ)
நாசி, 567
தாழ்வானது, 595, 598
நடுத்தர, 595, 598, 614
உயர்ந்த, 613
காண்டில்ஸ்
தொடை எலும்பு பக்கவாட்டு, 485
இடைநிலை மற்றும் பக்கவாட்டு, 479, 497
கூம்பு
தமனி, 183
மெடுல்லாரிஸ், சவ்வு தொடர்ச்சி, 405
தண்டு
மூச்சுக்குழாய் பின்னல்,**46**
ப்ராச்சியல் பிளெக்ஸஸ் ஆக்சில்லா,**46**
கர்ப்பப்பை வாய் மூதுகெலும்பு, 403
விந்தணு, 15, 223,**223, [1],**236, 369,**369 -**
க்ரீமாஸ்டர் தசை,**237 தமிழ்**
தொடை பகுதியில்,**234 தமிழ்** ஆணு
இடுப்புப் பகுதி,**236 தமிழ்** 367 இன்
நாளங்கள் மற்றும் நரம்புகள்
மூதுகெலும்பு, 14, 321,**402–408**
முன்புறப் பிரிப்பு, 207 முன்புற
இடைநிலைப் பிளவு, 403 தமனி வழங்கல்,
403 அனிகாலிகா 403 தமிழ்
மற்றும் பூதிதாகப் பிறந்த குழந்தையின் மூளை,
402 காடா குதிரை,**405 அனிகா 405 தமிழ்** தூரா
மேட்ரூடன், 404 கொம்புகள், 209

இடுப்பு தூளை, 408 மூளைக்காய்ச்சல்கள்,
கர்ப்பப்பை வாய் மட்டத்தில், 406 சாக்ரல் தூளை, 408
மற்றும் பெரியவர்களில் பிரிவுகள், 402
மூதுகெலும்பு தமனிகள்,**406 அனுகூலிக**
மூதுகெலும்பு வேர்கள்,**403 அனிகாலிகா 403 தமிழ்**
405 Ventral view, 403 இன் நரம்புப் பகுதியின்
மூபிவு

மூதுகெலும்பு கால்வாயினுள், 403
தொப்புள், 192
கரோனரி தமனி அமைப்பு, 178–179
கரோனரி ஆர்டெரியோகிராம், 180–181
கரோனரி சைனஸ், 177, 179
கரோனரி நாளங்கள், 176
கொரோனாய்டு செயல்முறை,
122, 125 கார்பஸ், 235, 237, 246
கார்பஸ் ஸ்போங்கியோசம் ஆணுகறி, 370
கோஸ்டல் விளிம்பு, 5, 139
கோஸ்டோசெர்விகல் தண்டு, 544
கோஸ்டோட்ரான்ஸ்வர்ஸ் மூட்டுகள், 394
கோஸ்டோவெர்டெபிரல் மூட்டுகள்
மற்றும் தசைநார்கள்,**394–395**
கீழ், 394
395 thalaivai393 thalaivai

மண்டையோட்டு கழி, 587, 588
மண்டை நரம்பு
abducens (VI), 675, 676
தூணை (XI)
691 இன் வரைபட பிரதிநிதித்துவம்,
692 இன் திட்டம்
மண்டை ஓட்டின் அடிப்பகுதியில் உள்ள தூளைகள்,
மூளையின் அடிப்பகுதியில் 670 இணைப்புகள்,**669 -** மூக
(VII)
சோர்டா டிம்பானி கிளை,**684 தமிழ்**
மூக கால்வாயில் 681 இன்
வரைபடக் காட்சி, 681
பெரிய பெட்ரோசல் கிளை,**683 -**
மூகத்தின் பக்கவாட்டில், 682
குளோசோபார்னீஜியல் (IX)
மண்டை ஓட்டின் அடிப்பகுதியில் இருந்து கழுத்துத் தூவாரம் வழியாகச் செல்கிறது-
ஆணுகள், 688
ஓரோபார்னக்ஸில், 688
687 hypoglossal (XII) இன்
பூலன் கண்டூபிபிப்பு
மேல் கழுத்துப் பகுதியில் 693, 694 இன்
வரைபட பிரதிநிதித்துவம்
670 இன் இருப்பிடம்
வாசனை உணர்வு (I)
வாசனை விளக்கு மற்றும் பாதை,**671–672** 675
பார்வை (II) இன் சோமாடோமோட்டார்
இழைகள்
பாதை மற்றும், 674
காட்சி பூலங்கள் மற்றும், 673,
674 மூக்கோண (V)
மற்றும் அதன் கிளைகள், 677
கீழ்த்தாடைப் பிரிவு, 680 மேல்
தாடைப் பிரிவு,**679 -** கண்
மருத்துவப் பிரிவு,**678 -**
ட்ரோக்லியர் (IV), 675, 676 வேகஸ் (
X)
மார்பில் 689, 690 இன் வரைபட
பிரதிநிதித்துவம்
வெஸ்டிபுலோகோக்லியர் (VIII)
மூளையில் உள்ள இணைப்புகள்,
686 வரைபடத் திட்டம், 686
வெஸ்டிபுலர் கருவி, 685

க்ரீமாஸ்டெரிக் ஃபாசியா, 236
க்ரீமாஸ்டெரிக் ரிஃப்ளெக்ஸ், 237 க்ரெஸ்ட்
614 மான்பக்க எலும்பின் எத்மாய்டல், 586
இலியாக், 401, 408, 415, 427, 429, 434, 435
இன்ஃப்ராடெம்போரல், 591
இன்டர்ட்ரோசாண்டெரிக், 325
கண்ணீர் மல்க, 595, 596
தடை செய்பவன், 324
ஆக்ஸிபிடல், 569, 586
அந்தரங்கம், 324
சாக்ரல், 399
மேல்நோக்கி நடப்பவர், 87
சுப்ரேபிகொண்டைலர், 133
ஜிகோமாட்பிகோஅல்வியோலர், 568
கறுக்கவெட்டுகள்
C7 முதுகெலும்பின் மட்டத்தில் மான்பற கழுத்து, 537
ஆழமான முதுகு, 386
பாதம் முதல் மெட்டாடார்சல் எலும்புகள் வரை, 515
கீழ் வலது கால் மற்றும் அருகிலுள்ள வலது கால், 514
கையின் கீழ் மூன்றில்,**133 தமிழ்**
நடுவிரல் முதல் நடு ஃபாலன்க்ஸ் வரை, C5
முதுகெலும்பு மட்டத்தில் கழுத்தின் 105, 542
வலது கையின் மெட்கார்பல் எலும்புகள் வழியாகவும், வலது மேல் மூட்டு 137 எலும்புகள் நடுப்பகுதி வழியாகவும்
ஹியூமரஸ், 132
மார்பு,**214 தமிழ்**
வலது தொடை எலும்பின் தொலைதூர முனை வழியாக, 512
வலது காலின் நடுப்பகுதி வழியாக, 513 வலது தொடையின் நடுப்பகுதி வழியாக, 511 வலது மான்கையின் நடுப்பகுதி வழியாக, 135 வலது மான்கையின் அருகாமையில் உள்ள மூன்றாவது பகுதி வழியாக, 134 முழங்கை மட்டத்தில் வலது மேல் மூட்டு வழியாக
கூட்டு, 134
வலது தொடையின் மேல் பகுதி வழியாக, மேல் மூட்டு 510,**132 தமிழ்**
கை,**132 தமிழ்**
முழங்கை மற்றும் மேல் மான்கை,**134 தமிழ்**
மணிக்கட்டு மற்றும் கை,**137 தமிழ்**
க்ரஸ்
ஏட்ரியோவென்ட்ரிகுலர் மூட்டை, 182
கிளிட்டோரிஸ், 331, 350
மண்டையோட்டு விளிம்பு மற்றும் இடைநிலை, 237 உதரவிதானம், 309, 315
ஹெலிக்ஸ், 657
இன்கஸ், 660, 663
ஆணுக்றி, 353
வலது இடைநிலை, 314
மேலோட்டமான கூடல் வளையம், 15
கியூபிடல் ஃபோசா, 34, 42
கஸ்ப்ஸ்
பெருநாபி வால்வு, 185, 190,**190**
தமிழ் மிட்ரல் வால்வு, 187
உரிமை ஆணையம், 191
ட்ரைகுஸ்பிட் வால்வு, 182
நீர்க்கட்டி கழாய், 278
நீர்க்கட்டி நாளம், 280

க

பிபி.*பார்க்கவும்*பியோடெனல்
பல்ப் பல்வலி, 636
தோல் அழற்சி,**9**
மற்றும் முதுகின் தோல் நரம்புகள்,**372 அரிதான372 தமிழ்** மேல்
மூட்டு,**35 மகரந்தச் சேர்க்கை** இறங்கு பெருங்குடல், 308
டயாபிராம், 147, 149, 151, 152, 160, 166, 168–170, 196, 197, 204, 213, 218,**218,**314, 315, 318
வயிற்று மேற்பரப்பு, 270
மைய தசைநார், 146, 229 விலா
எலும்பு பகுதி, 318, 319, 320
க்ரூரா, 204
கூவிமாடம், 149, 261
இடுப்பு பகுதி, 213, 247, 273, 318, 319
இடுப்பு,**362 -**
பின்புற வயிற்று சுவர் கட்டமைப்புகள், 314
யூரோஜெனிட்டல், 345, 358
டயாபிராக்மபிக் இணைப்பு, 271
டயாபிஸிஸ், 123
பிப்ளோயிக் நரம்புகள், 574
வட்டு
மூட்டு, 126, 140, 328, 555
இடைப்பட்ட, 336, 345
முதுகெலும்பு இடைக்கால், 326, 389, 395 பார்வை, 610, 611
வட்டு பிரச்சனை, காரணங்கள், 398
பிஸ்டல் ஃபாலங்க்ஸ், 138
டார்சல் மணிக்கட்டு வலையமைப்பு, 93
டார்சல் கால், 1
டார்சல் இன்டர்சோசி, 476
டார்சல் மீசோகாஸ்ட்ரியம், 248, 249
டார்சிஃப்ளெக்ஷன், 453
கழாய் (எங்கள்)
அபெரன்ட் இன்பீரியர், 239
பித்தம், 247, 255, 257, 258, 259, 268, 271, 272, 283, 284 தமிழ்
பித்தநீர்,**278 தமிழ்**
ரேபியோகிராஃப்கள்,**279 அரிதான 279 தமிழ்**
கோக்லியர், 668, 685, 686
சிஸ்பிக், 254, 257, 271, 278, 280, 319
மாறுபாடுகள்,**278 தமிழ்**
எஃபெரென்ட், 238
விந்து வெளியேறுதல், 355, 357
எண்டோலிம்பேபிக், 668, 685, 686
எபிபிபிமிஸின், 357
எபூஃபோரோனின், 332, 334
வெளியேற்றம், 349, 358
ஃப்ரண்டோனாசல், 617
பித்தப்பை,**278 தமிழ்**
ரேபியோகிராஃப்கள்,**279 அரிதான 279 தமிழ்**
கல்லீரல், 254, 257, 272, 278, 279, 280
மாறுபாடுகள்,**278 தமிழ்**
ஹெபடோபேன்க்ரியாடிக், 285
பால், 6, 9
நிணநீர், 210, 211
மீசோனெஃப்ரிக், 331, 357
நாசோலாக்ரிமல், 598, 599, 615
கணையம், 246, 247, 255, 268, 283, 284,**284 தமிழ்**
பொதுவான பித்தம்,**284, 285**
கணைய அமைப்பு,**283 தமிழ்**
பாராமெசோனெஃப்ரிக் (முல்லேரியன்), 331, 357
பாராயூரித்ரல், 344
பரோபிட், 522, 553,**621,**625
அரை வட்டம், 667, 668, 685
விந்து வெசிகல், 368
நாவின் கீழ், 626
கீழ்மண்டிபுலர், 566, 625, 626
அமைப்பு, 9
தொராசிக், 167, 203, 207,**210,**211, 217, 319, 352, 540 (ஆங்கிலம்)
விட்டலின், 248
வால்ஃபியன், 357
டக்டஸ் ஆர்ட்டெரியோசஸ், 192, 193
டக்டஸ் பிஃபெரன்ஸ், 234, 235, 237, 317,**354 -**
355 ஆம்பூல்கள்
239 இன் தமனி
239 ஆம் ஆண்டு தொடக்கத்தில்
டக்டஸ் வீனோசஸ், 192
பியோடெனல் ஆம்பூல், 291
பியோடெனல் பல்ப், 265
சிறுகுடல் பாண்கள்,**267 தமிழ்**
பியோடெனோஜெஜுனல் சந்திப்பு, 300
பியோடெனம், 206, 244, 247, 248, 249, 251, 254, 255, 258, 259, 262, 266,**266, [1],**278, 279, 282, 284, 285, 288, 291, 292, 306, 307, 690
மான் பார்வை, 268
மேல்நோக்கிய பல்பு, 261 கறுக்கவெட்டுகள் வழியாக, இறங்குமுகமாக, 261, 262, 282, 283, 303, 308
தலைவர், 283
கிடைமட்டம், 254, 304
3வது பகுதி, 255, 307
கீழ் பகுதி, 282
உள் அமைப்பு,**255 अनुक्षित**
நீளமான பகுதி, 268
கணையம், 283
பைலோரஸ் திறப்பு, 268 மேல் (முதல்) பகுதி, 283, 306
மேற்பரப்பு வெளிப்பாடு, 282
மேல், 255
டூரல் சைனஸ்கள், 561, 562, 574, 577–**578 -**
தூரா மேட்டர், 403, 408, 573
மண்டை ஓடு, 668, 688
முதுகு மற்றும் வயிற்று வேர்கள், 404 முதுகு
வேர் கேங்க்லியன் உடன், 207 மற்றும் டூரல்
சிரை சைனஸ்கள்,**577 (ஆங்கிலம்)**
மண்டையோட்டுக்கள், 577
மூளைக்காய்ச்சல் (*பார்க்கவும்*மெனிங்கியல் தூரா மேட்டர்)
பெரியோஸ்டீல் அடுக்கு, 406
முதுகு மற்றும் வயிற்று வேர்களின் உறவு, 404 நீக்கம், **590 (ஆங்கிலம்)**
404 உடன் முதுகுத் தண்டு

ச

காது,**657–668**
வெளிப்புற, 547, 552, 559, 657, 681, 689 (*மேலும் காண்க* வெளிப்புற காது)
வெளிப்புற தசைகள், 549
உள்,**662, 667**(*மேலும் காண்க*உள் காது) பக்கவாட்டு சுவர்,**663 (ஆங்கிலம்)**
மிபில், 659, 661,**662, [1],**687 (ஆங்கிலம்)*மேலும் காண்க*நடுத்தர காது) வலது டைம்பானிக் குழி
பக்கவாட்டு சுவர், 663
இடைச் சுவர், 664
கட்டமைப்புகள், 662
மேற்பரப்பு உடற்கூறியல்,**657 -**
காதுகுழாய்,**660 660 தமிழ்**
விந்து வெளியேறும் குழாய்கள், 355, 356,**356 -**
முழங்கை
தமனிகள், 79
125 இன் எலும்புகள்
மூச்சுக்குழாய் தமனி வரைபடம், 79
நரம்புகள், 79
ரேபியோகிராஃப், 123
கரு, 338
கரு கல்லீரல், 248
எமினென்ஸ்
ஹைப்போதெனார், 34, 95, 136
இலியோபூபிக், 324
இடைக்கோடு, 486, 493
பக்கவாட்டு தாவர, 470
தேனார், 42, 136
எபிகொண்டைல்
ஹியூமரஸ், 37, 134
பக்கவாட்டு, 43
இடைநிலை, 34, 54
உல்நார் நரம்பு, 79
எபிபிபிமிஸ், 235, 238, 244, 247, 357
மான் பார்வை, 238
பின் இணைப்பு, 238
மற்றும் டக்டஸ் பிஃபெரன்ஸின் ஆரம்பம், 239 இரத்த வழங்கல், திட்டவட்டமான பிரதிநிதித்துவம், 239 உடல், 240
தலை, 237, 238, 355, 357 கீழ்
தசைநார், 238 பக்கவாட்டு
பார்வை, 238
நீளமான பிரிவு, 238
சைனஸ், 238, 240
238, 239, 355, 357 டெஸ்டிஸ் மற்றும், 238,
ஆகியவற்றின் வால் பகுதி**239, [1],**353 -
231 Epigastric பகுதி, 219 Epigastric அனஸ்டோமோசிஸ், திட்ட வரைபடம், 231 Epigastric பகுதி, 219
எபிபிசிஸ், 123, 397, 398

எபோனிச்சியம், 138
உணவுக்குழாய், 196,**197,**202, 203, 212, 215–217, 219, 244, 246, 537, 629, 630, 641, 642
வயிற்றுப் பகுதி, 197, 206, 213
இன் முன் அம்சம், 167
பெருநாபி மற்றும் கீழ், 197 தமனி இரத்த
விநியோகம், 198 பெரிகார்டியத்தின் கீழ், 175
கர்ப்பப்பை வாய் பகுதி, 197, 198
டைவர்டிகுலாவின் பொதுவான இடங்கள்,
201 தமிழ் CT, 275

166 இன் கூவிமாடம்
உணவுக்குழாய் இடைவெளி, 218
உணவுக்குழாய், மேல்நோக்கிய பார்வை,
டைவர்டிகுலாவின் 200 இடங்கள், 201 தசை
அடுக்கு,**262 தமிழ்**
பின்புற பார்வை, 198, 199 பின்புற பார்வை, 198
ரேடியோகிராஃப், 200,**200,**261 தொடர்பு, பெருநாபி
மற்றும் மூச்சுக்குழாய், 197 உணவுக்குழாய்
மூலம் பார்க்கப்பட்டது, 200 சுருக்க இடங்கள்,**201 தமிழ்** தொராசி பகுதி, 167, 197, 198
உணவுக்குழாய் இடைவெளியைக் கடந்து
செல்கிறது, 315 நரம்புகள்,**204 தமிழ்**

சிரை பின்னல், 204
எத்மாய்டு எலும்பு
இடது பக்கவாட்டு பார்வை, 618
மேல் மேற்பரப்பு, 618 எக்ஸ்டென்சர்
ரெட்டினாகுலம், 89, 92 வெளிப்புற
காது
வலது கூரத்தெலும்பு, 657
முன் பகுதி வழியாக, 659
தசைகள்
இடைநிலை மேற்பரப்புடன் இணைத்தல்,
657 உள்ளார்ந்த, 657
நரம்புகள்,**665 (ஆங்கிலம்)**
வெளிப்புற பிறப்புறுப்பு, 351
வெளிப்புற நாசிகள்.*பார்க்கவும்*
வெளிப்புற மூக்கு
613 நாசி தூவாரங்களின் கூரத்தெலும்புகள்
மற்றும் எலும்புகள் (*பார்க்கவும்*நாசி
தூவாரங்கள்) கண்,**593–612**
தசைகள், 605–606
சரி
கண் இமைகள் மற்றும், 593
டார்சி ஆஃப், 597
மேலோட்டமான நரம்புகள் மற்றும் தசைகள்,**594 (ஆங்கிலம்)**
மேற்பரப்பு உடற்கூறியல்,**593 (ஆங்கிலம்)** கண் பார்வை

609, 612 கிடைமட்டப் பிரிவு மற்றும்
தசை செருகல்கள், 607, 600 இன்
சஜிட்டல் பார்வை, 600 இன்
அடுக்குகளுக்கு இரத்த வழங்கல்
கண் இமைகள்
594 இன் கண்டுபிடிப்பு
மற்றும் இடைநிலை கோணம், 593

ூ

மூகம்
மூக நரம்பின் கிளைகள், 548 ஆழத்தின்
இன்ஃப்ராடெம்போரல் பகுதி, 564, 566
கீழ்த்தாடை நரம்பு கிளைகள், 566
மாசெட்டர் மற்றும் டெம்போரலிஸ் தசைகள்,
555 மெல்லுதல்,**555 (555)**
மேல் தாடை தமனி, 565
இடைநிலை மற்றும் பக்கவாட்டு முன்தோல் குறுக்கு தசைகள்,
555 தசைகள், 641
மூகபாவனை, 548
மெல்லுதல், 551, 556
மேலோட்டமான, 547
நரம்புகள், 524
முன்தோல் குறுக்கு தசைகள், 556
மேலோட்டமான மற்றும் ஆழமான தமனிகள்,**559 -**

539 अनिवाद
561 चालित क

நாளங்கள் மற்றும் நரம்புகள்
ஆழம், 563
மேலோட்டமான,**553–554**
மூகக் கால்வாய், 665
மூக தசைகள், மேலோட்டமானவை, 594
ஃபாசியா
பல்பார், 600
தகனம் தசை, 236
க்ரூரல், 461
ஆழம், 447
டெல்டாய்டு, 4, 16
லதா, 429
மார்பகத்தின் கொழுத்த உடல்,
6 குழாய்கள், 619
பெண் மார்பகம், 4,**5**
முன் பார்வை, 5
பக்கவாட்டு பார்வை, 5
பக்கவாட்டு பார்வை,**9** நிணநீர்
சேனல்கள், 7 சாதாரண,
ரேடியோகிராஃப், 6
சாய்ந்த மார்பில், பக்கவாட்டு பார்வை,**9**
பெண் வெளிப்புற பிறப்புறுப்பு,**344 தமிழ்**
பெண் பிறப்புறுப்பு உறுப்புகள், கண்டுபிடிப்பு,**233 தமிழ்** பெண் பிறப்புறுப்பு உறுப்புகள், 331 பெண்
இடுப்புப் பகுதி,**232 தமிழ்** பெண் இடுப்புத் தளம், 326
பெண் இடுப்புத் தளம்,**343 -** பெண் இடுப்பு உறுப்புகள்

முன்-மேலோட்டமான பார்வை,
333 தமனி வழங்கல், 335
பெண் இடுப்பு,**326 தமிழ்**
இரத்த வழங்கல், கருப்பை, கருப்பை மற்றும் யோனி,**335 -** 341
எலும்புகள் மற்றும் தசைநார்கள் இரத்த நாளங்கள்,**329 -**
குறுக்குவெட்டு, 363 CT இன்,**334, [1],**363 - अनुक्षिती - 363

அரைப்பிரிவு இடுப்பு,**328 -**
இலியாக் தமனி வரைபடம்,**339 -**
உள் இலியாக் தமனி
கிளைகள்,**340 தமிழ்**
மூட்டுகள் மற்றும் தசைநார்கள், 329
மிட்சாகிட்டல் பார்வை,**342 -**
தசைத் தளம், 343
தசைத் தளம், 345
இடுப்புத் தசைநார், 328
இடுப்பு உறுப்புகள், தமனிகள் மற்றும் நரம்புகள்,**341 தமிழ்**
பெரிட்டோனியல் தசைநார்கள்,**333 தமிழ்** பெரிட்டோனியல்
பிரதிபலிப்புகள்,**333 தமிழ்** போஸ்டரோஇன்ஃபீரியர் பார்வை, 328
இனப்பெருக்க உறுப்புகள்,**334 தமிழ்** சாக்ரோலியாக் மூட்டு,**329**
-

குரூப்பை சல்பிங்கோகிராம்,**330 தமிழ்**
பெண் பெரினியம்
347 இன், 345 தசைகளின்
கீழ்நோக்கிய பார்வை
நரம்புகள் மற்றும் இரத்த நாளங்கள், 348
நாளங்கள் மற்றும் நரம்புகள்,**348 தமிழ்** பெண்
பூனிதம்
பிந்தைய தாழ்வான பார்வை, 350
மேற்பரப்பு உடற்கூறியல், 350
பெண் சிறுநீர்பிறப்புறுப்பு மூக்கோண ஆசனவாய் பகுதி, மேற்பரப்பு
உடற்கூறியல்,**350 மீ**
தொடை நரம்புகள், 316
தொடை எலும்புக்கூடு-பாப்ளிட்டல்-டிபியல் ஆர்டெரியோகிராம், 445
தொடை எலும்புக்கூடு, 417
தொடை எலும்பு மூக்கோணம், 1, 219
தொடை எலும்பு நரம்பு, 220
தொடை நாளங்கள்
மேலோட்டமான கூடல் நிணநீர் முனைகள்,
417 (ஆங்கிலம்)
தொடை எலும்பு
தசைநார் தசைகள், 427

முன் பார்வை,**478 अनिकानिका 478 தமிழ்**
இரத்த வழங்கல்,**483 -**
484 இன் உடல்
தொலைதூர முனை வழியாக குறுக்குவெட்டு,**512 -**
468 இன் எபிகொண்டைல்
325, 363, 364 இடுப்பு மூட்டு மற்றும்
தலை,**482 अनिकाला (அ) 482** பக்கவாட்டு
கூம்பு, 486, 491, 493 பக்கவாட்டு
சுழலிகள், 435
குறைந்த ட்ரோச்சான்டர், 314 தலையின்
தசைநார், 481, 482, 483 இடைநிலை
கண்டைல், 418, 421 MRI காட்டுகிறது, 489

தசை இணைப்புகள், 478, 479
கழுத்து, 325, 363
பட்டெல்லா ஆன், 421
பின்புற பார்வை,**479 अनिकानिका 479 தமிழ்**
வலது, 479
மேல் முனை, 482
சினோவியல் சவ்வு, 494
தொடை எலும்பு, 443,
511 பியூபரோசிட்டி, 431
மேல், இரத்த வழங்கல், 483 கரு
ரோன்ட்ஜெனோகிராம், 337
இழைகள்
வயிறு, 17
அஃபெரெண்ட், 687
தன்னாட்சி, 362
கிளாவிகுலர், 18
முதுகு மற்றும் வயிற்று வேர்களிலிருந்து, 386
இலியோஃபெமரல் மற்றும் பூபோஃபெமரல் தசைநார்கள்,
480 480 தமிழ்
இன்டர்கூரூரா, 15
இன்டர்ஸ்பைனஸ் லிகமென்ட்கள்,
397 இஷியோஃபெமரல் லிகமென்ட்,
480 லாங் பிளான்டர் லிகமென்ட், 506
மோட்டார், 232
தசை, 146, 163, 169
பார்வை, 673
பாராசிம்பேபிக், 233, 593, 675, 683, 687
போஸ்ட்காங்லியோனிக், 209, 598
ப்ரீகாங்லியோனிக், 209, 233, 598
ப்ரீகாங்லியோனிக் பாராசிம்பேபிக், 598
பர்கின்ஜே, 189
சென்சரி, 52, 681, 682, 687, 689, 691 of
soleus, 463
சோமாடோமோட்டர், 675, 682, 689
ஸ்டெர்னோகோஸ்டல், 17
அனுதாபம், 233, 235, 603
குறுக்கு, 329
விஸ்கெரோமோட்டர், 689
விஸ்கெரோசென்சார், 689
ஃபிபுலா, 337, 456
452 समानि, 484 समानिता

502 Distal, 498 Kantham –
கன்த்தம்
தலை, 451, 493
அரூகாமை முனைகள்,
496 வலது, 497
தண்டு (உடல்), 493
கணுக்கால் மூட்டு, 499
மற்றும் திபியா, 496
ஃபைபுலர் ரெட்டினாகுலா, உயர்ந்த மற்றும் தாழ்வான, 456
ஃபிலம் டெர்மினேல், 246
விரல்
உடற்கூறியல்,**92 (ஆங்கிலம்)**
குறுக்குவெட்டு, 104, 105 ஊசி
போடும் இடம்,**90 समानी**
மூட்டுகள் மற்றும் தசைநார்கள், 131 நீளமான பகுதி
முதல் வளைந்த பகுதி வரை, 138 சாகிட்டல் பகுதி
முதல், 110 வரை
உள்ளூர் மயக்க மருந்துக்கான தளம், 90
தசைநார் செருகல்கள், 104
தசைநாண்கள் மற்றும் நடுத்தர குறுக்குவெட்டு,**104 தமிழ்**

விரல் நகம்
படுக்கை வெளிப்படை, 138
சாதாரண நிலை, 138
ஆணி படுக்கையிலிருந்து அகற்றப்பட்டது, 138
விரல் நகங்கள்,**138 தமிழ்**
மீன் கொக்கி வயிறு, 261
பிளவு
முன்புற சராசரி, 403
கிடைமட்டம், 154, 158
தாழ்வான சுற்றுப்பாதை, 567
நீளமான பெருமூளை, 589
சாய்வான, 149, 212, 217
வாய்வழி, 219
பால்பெப்ரல், 597
பெட்ரோசிபிடா, 586
வலது போர்டல், 274
ஸ்பெனோபெட்ரோசல், 592
டைம்பனோமாஸ்டாய்டு, 658
ஜிகோமாட்டிகோமாக்ஸிலரி, 595
நெகிழ்வு
பியோடெனோஜெஜுனல், 268, 282, 294
கல்லீரல், 258
இடது வயிற்று வலி, 149
பெரினியல், 359
மலக்குடல், பெரினியல், 353
வலது வயிற்று வலி, 149
சிக்மாய்டு பெருங்குடல், 291
மண்ணீரல், 212, 213
மடி
அச்சு, 2
கூளோசோபிக்லாட்டிக், 645
கூரல்வளை, 655
பக்கவாட்டு தொப்புள், 222
நீளவாட்டு, 283
சராசரி தொப்புள், 222
356 मिशाल
மாரடைப்பு, 186
619 சல்பிங்கோபாலட்பின், 642

மொழிக்குக் கீழ், 626
உயர்ந்த இலியோசெகல், 303
சினோவியல், 499
தொப்புள், 222, 228, 241, 250, 368
வெஸ்டிபுலர், 655
கூரல், 652
கால், 2,**454–459**
தசைகளின் இணைப்புகள், 501
எலும்புகள், தசை இணைப்புகள்
மாதுகுப்புற அம்சம், 500
அடிப்படுகதி அம்சம், 501
ஆழமான திசுப்படலம் மாதலீடு,
447 மாதுகுப்புறு, 1
மாதுகு வலது
454 ஆழமான நாளங்கள் மற்றும் நரம்புகளின் தோல் கண்டுபிடிப்பு,
459 - உள்ளார்ந்த தசைகள், 458 பக்கவாட்டு தசைநாண்கள், 502 தசைகள்
மற்றும் தசைநாண்கள்,**457–458** மேலோட்டமான தசைகள் மற்றும்
தசைநார் உறைகள்,**455 अनिका455 தமிழ்** மேலோட்டமான நரம்புகள்
மற்றும் தோல் நரம்புகள், 460 மேலோட்டமான நாளங்கள் மற்றும்
நரம்புகள்,**454 अनिका454 தமிழ்** தசைநாண்கள் மற்றும் மூட்டு உறைகள்,
456 பின்புற நெகிழ்வு மற்றும் உள்ளங்காலில் நெகிழ்வு, 453 பின்புற
நெகிழ்வு,**455 अनिका455 தமிழ்**

தலைகீழ் மற்றும் தலைகீழ், 453
நீளமான வளைவுகள்,**509 -**
நீள அச்சு, 458
504 தசைகள், 474 இன்
இடைநிலை தசைநார்கள்
458, இன் தாவர அம்சம்,**471, 473**,477
சாகிட்டல் பிரிவு, 504, 507
500 இன் எலும்புக்கூடு
471 இன் ஒரே பகுதி
தசைகள், 477
வலது, 475

கால், உள்ளங்கால்
அபோனியூரோசிஸ்,**470 अनिकानिका 470 தமிழ்**
தமனிகள்,**473 अनिकानिका 473 தமிழ்**
ஆழமான,**474 अनिकानिका 474 தமிழ்**
மாறுபாடுகள், 476
நரம்புகள்,**470, 473**
உள்ளங்காற் தசைகள்
* 477 இன் விளக்கப்படம்
முதல் அடுக்கு, 471 இரண்டாவது
அடுக்கு, 472 மூன்றாவது
அடுக்கு, 475 பாத்திரங்கள்,**470**
अनिकानिका 470 தமிழ்
ஆழமான,**474 अनिकानिका 474 தமிழ்**
கால், வலது
500–501, 503 பிரிவுகளின்
எலும்புகள், 516
மெட்டாடார்சல் எலும்புகள் வழியாக முன் பகுதி, 515
தாவர மேற்பரப்பில் உள்ள தசைநார்கள், 506
கால்கேனியஸ் மற்றும் தாலஸ் வழியாக சாய்ந்த பிரிவு,
514 ஐப் பாருங்கள்.
எலும்புக்கூடு, 502
470 இன் ஒரே பகுதி
தாவர வளைவு மற்றும் ஆழமான நாளங்கள் மற்றும் நரம்புகள்,
474 अनिकानिका 474 தமிழ்
உள்ளங்கால் நரம்புகள் மற்றும் தமனிகள், 473
உள்ளங்கால் தசைகளின் இரண்டாவது அடுக்கு, 472
தசைகள்
கோஸ்டோட்ரான்ஸ்வர்ஸ், 394
எபிப்ளோயிக், 258
மாதுகெலும்பு இடைக்கால், 405
கழுத்து, 591, 592
மேக்னம், 586
கீழ்த்தாடை, 633
மாஸ்டாய்டு, 586
மன, 547
ஊட்டச்சத்து, 145, 497
ஓமென்டல், 258
சியாட்டிக், 348, 433
ஸ்பெனோபாலடைன், 596, 614
மேல் ஆர்பிட்டல், 567
கூறுக்கு, 388
மாதுகெலும்பு, 218, 388
ஃபோரமென் ஓவல், 193
முன்கை, 2
முன்புறம்
ஆழமான தசைகள்,**72 (அ)**
தசைகள்,**73 (ஆங்கிலம்)**
pronator teres மற்றும் flexor digitorum
மேலோட்டமான,**71 (அ)**
மேலோட்டமான தசைகள்,**70 अनुवृत्ति**
நாளங்கள் மற்றும் நரம்புகள்
ஆழமான பிரித்தல்,**78 (ஆங்கிலம்)**
இடைநிலைப் பிரிப்பு,**77 (ஆங்கிலம்)**
மேலோட்டமான தண்டுப்பு,**76**
(ஆங்கிலம்) தமனிகள்,**88, 89**
எலும்புகள், 126
தோல் நரம்புகள், 69
நீட்டிப்பு தசைகள்,**85 வது**
எலும்புகளுக்கு இடையேயான சவ்வு,
110 இடது முன்புறம், தசைகள், 72
நடுத்தர (கூறுக்குவெட்டு மற்றும் எம்.ஆர்.ஐ),**135 தமிழ்**
83 இன் தசைகள்
ஆழமான,**72 (அ)**
ஆழமான நீட்டிப்பு,**82, 83**,87
மாதுகுப்புறம், 85
நெகிழ்வு, 73, 74
பின்புறம், 80
ரேடியல் எக்ஸ்டென்சர், 85
மேலோட்டமான, 70
மேல்நோக்கி நடப்பவர், 85
நரம்புகள், 76, 77, 78,**88, 89**
உச்சரிக்கப்படாம்,**84 (ஆங்கிலம்)**
மேலோட்டமான தண்டுப்பு,**69 (ஆங்கிலம்)**
முன்புறு,**68 - अनुवृत्ति - अन**
பின்புறம்,**69 (ஆங்கிலம்)**

மேலோட்டமான நீட்டிப்பு தசைகள்,**80, 81**
மேலோட்டமான நரம்புகள், 69
உச்சந்தலையில் காணிந்து**84 (ஆங்கிலம்)**
கப்பல்கள், 76, 77, 78 ஃபோஸா

அசிடபுலர், 325
முன்கூட்டிய, 41
அச்சு, 1
கொரோனாய்டு, 113
மண்டை ஓடு, 577, 585
முழம், 42, 68, 78
இருசு, 519
க்ளெனாய்டு, 19
இலியாக், 426
இன்ஃப்ராக்ளாவிகல்கார், 42
இன்ஃப்ராடெம்போரல், 605
இடைக்கண்டலர், 484
இன்டர்சிக்மாய்டு, 290
இஷியோனல், 363
இஸ்கியோரெக்டல், 365
கீழ்த்தாடை, 558, 591
ஒலெக்ரானன், 123
பாப்லிட்டல், 409, 442, 512
ரேடியல், 113
ஸ்கேபாய்டு, 657
சப்ஸ்கேபுலர், 30
மேல்கிளாவிக்குலர், 527
ஃபோவியா
சென்ட்ரலிஸ், 609, 611
குகைகளுக்கு, 388, 390
தொடை எலும்பின் தலைப்படுகதி, 325, 478, 479, 480
பார்வை வட்டு, 609
ஃப்ரெனுலம், 301
முன் பகுதி
மார்பின் எம்.ஆர்.ஐ.,**212, 213**
பின்புறத்திலிருந்து மார்பு மற்றும் வயிறு, 196 காவர்னஸ்
சைனஸ் மற்றும் மண்டை ஓட்டின் அடிப்படுகதி வழியாக, 580 கீழ்
இடது மார்பு வழியாக,**213 தமிழ்**
மற்றும் மேல் இடது வயிறு,**213**
தமிழ் மார்பு குழி வழியாக, 212 மார்பு
வழியாக,**212 தமிழ்**

க

காக் ரிஃப்ளெக்ஸ், 687
பித்தப்பை, 250, 258, 270, 272, 274, 280, 284, 303, 306, 320
பித்த நாளங்கள் மற்றும், 279
நோய்கள்,**281 தமிழ்**
149 இன் ஃபண்டஸ்
281 चानिकरिका [ஆன்லைன்].
ரேபியோகிராஃப், 279,**284 தமிழ்**
பித்த நாள அமைப்பு, 278 இரத்த
வழங்கல்,**280 தமிழ்**
கோலிசிஸ்டிடிஸ்,**281 தமிழ்**
259 இன் ஃபோஸா
பல பித்தப்பைக் கற்கள்,**281**
தமிழ் பின்புற மேற்பரப்பு, 271
சீரியஸ் கோட், கழுத்து, 278
அல்ட்ராசவுண்ட்,**280 தமிழ்**
பித்தப்பைக் கற்கள்,**281 தமிழ்**
கேங்க்லியன்
கர்ப்பப்பை வாய், 644
செர்விகோதோராசிக், 47, 209
சிலியரி,**603 -**
2வது தொராசி, 166
டெரிகோபாலடைன், 209, 683
வேர், 207
மாதுகெலும்பு, 384, 403
கீழ்மண்டிபுலர், 566
அனுதாபம், 206
ட்ரைஜீமினல், 666, 678, 680
இரைப்பை,**267 தமிழ்**
தமனிகள், 254, 256, 257, 264
இம்ப்ரெஷன், 287

இரைப்பை கடல் அமைப்பு
248 இன் வளர்ச்சி
உறுப்புகள்,**219 தமிழ்**
இரைப்பை கடல் காழாய், 248 இரைப்பை கடல்
மப்பு, 259 பிறப்புறுப்பு, மேலோட்டமான
திசுக்கள், 417 பிறப்புறுப்பு அமைப்பு, 341

சுரப்பி
அட்ரீனல், 276, 319
அரியோலார், 5
அக்குள் வியர்வை, 4
பல்போரெத்ரல், 235, 356, 358
பெரிய வெஸ்பிபுலர், 350
கண்ணீர் சுரப்பி, 606, 676
பாலூட்டி, 6, 217
பரோபிட், 219, 645
பிட்யூட்டரி, 669
சியாஸ்மாபிக் நீர்த்தேக்கத்தின் முன்புறம்,
590 மீபியன் சாகிட்டல் பிரிவு வழியாக, 587
பரோஸ்டேட், 235, 357
உமிழ்நீர், 626
செமினல், 246
சீரும்கஸ், 625
துணை மொழி, 219, 559, 626 சப்மாண்டிபுலர்,
531, 535, 546, 623, 625, 626 மேல்புறம்**309 -**

தைராய்டு, 149, 152, 197, 528, 537, 650
மூச்சுக்காழாய், 647
வெஸ்பிபுலர், 331
கிளான்ஸ்
கிளிட்டோரிஸ், 331, 336, 344, 350
ஆண்குறி, 235, 247, 356, 367–370
பகுதி நடுப்பகுதி, 370
கிளெனாய்டு குழி, 118
கிளெனாய்டு ஃபோஸா, 118
கிளெனாய்டு லேப்ரம்,**118,**119
குளுட்டியல் ஃபாசியா, 11
குளுட்டியல் பகுதி
ஆழமான தசைகள், 431, 437
குளுட்டியஸ் மாக்சிமஸ், 431–432
மற்றும் பக்கவாட்டு சுழற்சிகள், 432
தசைகள்,**434 தமிழ்**
ஊசி போடுவதற்கான பாதுகாப்பான அளவு, 435
நாளங்கள் மற்றும் நரம்புகள், 439
ஆழமான,**433 முன்னா 433 தமிழ்**
குளுட்டியஸ் மாக்சிமஸ் மற்றும் இலியோபிபியல் பாதை, 435
குளுட்டியஸ் மினிமஸ் மற்றும் பக்கவாட்டு சுழற்சிகள்
தொடை எலும்பு,435
பெரிய டூடெனனல் பாப்பிலா, 255, 283
பெரிய சாஃபீனஸ் நரம்பு, 12, 13 பள்ளம்

இருதலைமூடி, 26
விலா எலும்பு, 142
சுழாய்களுக்கு இடையேயான, 114
இன்டர்வென்ட்ரிகுலர், 186
மல்லியோலர், 497
மைலோஹாய்டு, 634
ரேபியல், 63, 113
மேல்-அசிடேபுலர், 324
கூபெர்னாகுலம் டெஸ்டிஸ், 357

ச

கை, 2
அட்க்டர் பாலிசிஸ் தசை, 101
இடது டார்சலின் தமனிகள், 93
தசைகளின் இணைப்பைக் காட்டும் எலும்புகள், 128
ஆழமான நெகிழ்வு தசைநாண்கள், 100
ஆழமான தசைகள், 99
தோல் அழற்சி,**91 (ஆங்கிலம்)**
பிஜிட்டல் தமனிகள், 106
பின்புறம்
மற்றும் தமனிகள்,**93 (ஆங்கிலம்)**
தோல் அழற்சி, 91
நீட்டிப்பு தசைநாண்கள், 91
மற்றும் எலும்புகளுக்கு இடையேயான தசைகள்,**91**
(ஆங்கிலம்) 90 நரம்புகள்
மேலோட்டமான நரம்புகள், 90
தசைநாண்கள் மற்றும் எலும்புகளுக்கு இடையேயான தசைகள்,**91**
(ஆங்கிலம்) தசைநாண்கள், தமனிகள் மற்றும் பிஜிட்டல் நரம்புகள்,
93 நரம்புகள் மற்றும் நரம்புகள்,**90 ஈஸாரி** 90 விரல்

ஹைப்போதெனார் தசைகள், 97, 98
ஆள்காட்டி விரல்
நரம்புகள் மற்றும் தமனிகள்,
92 தசைநார் செருகல்கள், 92
மூட்டுகள் மற்றும் தசைநார்கள், 130,**131**
தமிழ் 98, 100 உள்ளங்கைகளின் தசைகள், 94

ஆரப் பக்கவாட்டு, தமனிகள் மற்றும் மேலோட்டமான நரம்புகள்,**111**
தமிழ் 127, 131 எலும்புக்கூட்டின், 128, 129 இன் ரேபியோகிராஃப்

மேலோட்டமான நரம்புகள், தமனிகள் மற்றும் தசைநாண்கள், 111
மேலோட்டமான உள்ளங்கை வளைவு, 106
உச்சந்தலையில் காணிந்த**84 (ஆங்கிலம்)**
சைனோவியல் தசைநார் உறைகள், மாறுபாடுகள், 99
தேனார் தசைகள், 97
ஹவுஸ்ட்ரே, 251
தலைவர், 3
மிட்சாகிட்டல் பிரிவு, 642 மேலோட்டமான
நிணநீர் முனைகள், 526 தற்காலிக மற்றும்
முகப் பகுதிகள், 522 நாளங்கள், 526

இதயம்
தமனி வரைபடம்,**180–181**
ஏட்ரியோவென்ட்ரிகுலர் மூட்டை தூண்டிக்கப்பட்டது, 189
ஏட்ரியோவென்ட்ரிகுலர் மூட்டை அமைப்பு,**190 தமிழ்**
இரத்த வழங்கல்,**176 தமிழ்**
இன்டர்வென்ட்ரிகுலர் செப்டம் வரை, 178 இரத்த
நாளங்கள்,**177 (ஆங்கிலம்)**
நாண் தசைநாண்கள்,**187 (ஆங்கிலம்)**
கடத்தல் அமைப்பு,**188, 189**
கரோனரி தமனிகள்,**178 தமிழ்**
கரோனரி சைனஸ், 177
கரோனரி நாளங்கள், 177
டயாபிராக்மபிக் மேற்பரப்பு, 177 முன் பகுதி, 188,
188 தமிழ் மற்றும் பெரிய கப்பல்கள்,**172, 173, 174**
பெரிகார்டியத்தின் உட்புறம், 175 இடது மற்றும்
வலது கரோனரி தமனிகள், 179 இடது ஏட்ரியம்
மற்றும் வென்ட்ரிக்கிள்,**184 தமிழ்**

இடது வென்ட்ரிக்கிள் மற்றும் ஏறும் பெருநாடி,**185 தமிழ்**
இடது வென்ட்ரிகுலர் மற்றும் பெருநாடி சந்திப்பு, 190
மிட்ரல் வால்வு, 187
தசை உடற்கூறியல்,**186 தமிழ்**
பாப்பில்லரி தசைகள்,**187 (ஆங்கிலம்)**
நிலைகள், மூழு உத்வேகத்தின் போது, 169
முன்னோக்கி மார்புச் சுவரில், 169
நுரையீரல் தண்டு, 183
வலது ஏட்ரியம், 182
வலது வென்ட்ரிக்கிள், 182,
183 நிழல் அவுட்லைன், 149
சைனோட்ரியல் மற்றும் ஏட்ரியோவென்ட்ரிகுலர் முனைகள், 190
மேற்பரப்பு ப்ரொஜெக்ஷன்,**171 தமிழ்** ட்ரைகுஸ்பிட் வால்வு,
187
வால்வுகள்,**167,**176,**191 தமிழ்**
கரோனரி தமனி பரவலில் உள்ள மாறுபாடுகள்,**179**
(ஆங்கிலம்) நரம்புகள், வடிகால், 171
177 172 177 177 177 177 177 177 177 177 177 177 177 177 177 177 177 177
177 177 177 178 178 179 179 179 179 170
மூல நோய் மண்டலம், 360
ஹெபடோபிரியாபிக் டக்ட், 285
ஹெர்னியா, 241
மறைமுக/பிறவி, 240
ஹெர்பெஸ் ஜோஸ்டர் (ஷிங்கிள்ஸ்), தோல் பகுதிகளின் மேப்பிங்
பாதிக்கப்பட்டது, 372
இடைவெளி
அபிக்டர், 421, 443
கூத, 343
பெருநாபி, 197, 210, 314, 315
உணவுக்காழாய், 199, 314
மேல் தாடை எலும்பு, 614
பாளித நறல், 408
சிறுநீர் பிறப்புறுப்பு, 343
ஹில்டன்ஸ் லைன், 359
இடது நுரையீரலின் ஹிலம்,**164 தமிழ்**
இடுப்பு எலும்பு
வயது வந்தோர்
முன் பார்வை, 324
இடைநிலை பார்வை,
324 5 வயது குழந்தை, 323
இடைநிலை பார்வை, 324
இடுப்பு மூட்டுகள்
தமனி சப்ளை, 483
மூட்டு காப்ஸ்யூல்,
480 முன் பகுதி, 482
இடுப்புப் பகுதியைக் காட்டுகிறது, 481
325, 483 வலதுபுறத்தின்
ரேபியோகிராஃப்
481 மூஸ்ப
முன் பகுதி மற்றும் திறந்த சாக்கெட், 481
முன் பகுதி வழியாக, 480
பின்புறக் காட்சி, 480
சாக்கெட், 481
கிடைமட்டப் பிரிவு
மார்பு வழியாக
நுரையீரல் உடற்பகுதியின் பிளவுபடுத்தலில், 216
பெருநாபி வளைவின் மட்டத்தில், 215
எட்டாவது தொராசி முதுகெலும்பின் மட்டத்தில், 217
இடது ஏட்ரியத்தின் மட்டத்தில், 216
ஏழாவது மார்பு முதுகெலும்பின் மட்டத்தில், 217
கொம்புகள்
கோசிஜியல், 399
ஹையாய்டு எலும்பு, 537, 630, 641
இன் ஹையாய்டு எலும்பு, 622
பக்கவாட்டு மெனிஸ்கஸ், 488, 489
முதுகுத் தண்டு, 209
தைராய்டு குருத்தெலும்பு, 537, 650 குதிரை
வால்.*பார்க்கவும்*முள்ளந்தண்டு குதிரை
ஹியூமரஸ், 42, 54, 60, 64, 71, 84,**113,**115, 116, 117,
133, 337, 387
தலைவர், 18
சுழற்சி, 31
121 இன் தண்டு
அறுவை சிகிச்சை கழுத்து,
120 ட்ரோக்லியா, 125
ஹைலைன் குருத்தெலும்பு, 398
ஹையாய்டு எலும்பு, 519, 520, 523, 537, 545, 549, 556, 622,
624, 630, 632, 649, 651–653, 655
அன்சா செர்விகலிஸ், 519
537, 549, 632 இழை
வளையம், 624 இன் உடல்
ஹார்ன், 537
ஹையோகுளோசஸ் தசை, 148
சிறிய கொம்புகள், 624
ஸ்டைலோஹையாய்டு தசைநார், 624
ஸ்டைலோஹைடு தசை, 624
தைராய்டு சவ்வு, 528
ஹைபோகாஸ்ட்ரிக் பிளெக்ஸஸ், 235
ஹைப்போதெனார் எமினென்ஸ், 95

நான்

இலியோசெகல் சந்திப்பு, 288, 292, 300, 301,**301 301 தமிழ்**
இலியம்
மாறுபட்ட ஊடகத்துடன், 289
ரேபியோகிராஃப், 291
இலியாக் முகடு, 324
இலியாக் நாளங்கள், 290
இலியோகோசிஜியஸ், 345
இலியோஇங்குயினல் கிளைகள், 316
இலியோபிபியல் பாதை, 429
இம்யூன்-லிம்பாய்டு சிஸ்டம், 150
இன்கஸ், 662
ஆள்காட்டி விரல்,**138 தமிழ்**

தாழ்வான வேனா காவா, 175, 239, 247, 273, 275, 276, 282, 285,**299**,321 -
இன்ஃப்ராஸ்பினாட்டஸ் ஃபாசியா, 44
இன்ஃப்ராஸ்பினாட்டஸ் ஃபோஸா, 117
இன்ஃப்ராஸ்டெர்னல் கோணம், 139
இன்ஜினல் கால்வாய், 237
241 இன் வரைபடம்
சுவர்கள், 234
இங்ஜினல் ஹெர்னியாஸ், 241
இங்ஜினல் பகுதி, 220
விலா எலும்பு நரம்பு, 14
இன்டர்க்ரூரல் ஃபைபர்கள், 15,
223 உள் காது, 685
மூன் பகுதி வழியாக, 659 மண்டை ஓட்டின்
எலும்பு அடிப்பகுதியில்
திட்டமிடப்பட்டுள்ளது, 667 வலது சவ்வு தளம்,
668 கட்டமைப்புகள், 662, 667
உள் இலியாக்
மூளைகள், 211
உள்ளூறுப்பு கிளைகள், 351 உள்
விலா எலும்பு சவ்வு, 146 உள்
படுண்டல் நாளங்கள், 366 உள் விலா
எலும்பு திசுப்படலம், 237 உள்
ஸ்ட்ராபிஸ்மஸ், 676
உட்புற தொராசி அனஸ்டோமோசிஸ், 25 உட்புற
தொராசி நரம்பு, 13, 147 இன்டர்சோசியஸ்
சவ்வு, 89, 93, 99, 126 இன்டர்சிக்மாய்டு
ஃபோஸா, 290
இன்டர்ஸ்பைனல்ஸ், 378
378 மூளெலும்புகளுக்கு இடையேயான
வட்டுகள், 395 மூளெலும்புகளுக்கு இடையேயான வட்டுகள், 395
கர்ப்பப்பை வாய் மற்றும் இடுப்பு, 398
397 चितालालालाला – 397 चि☐ – 397 चिताला – 397
चिताला – 397 चिताला – 397 चितला – च
மூதுகெலும்புத் தூளைகளுக்குள், 395 கூடல்.*பார்க்கவும்*
சிறுகுடலுக்குள்ளேயே தசைக்குள் குளாட்டியல் ஊசி,
பாதுகாப்பான மண்டலம்,
434 தமிழ்
279 Iris and Pupil, 609 Intraoperative cholangiogram, radiograph of, 279 கருவிழி
மற்றும் கண்மணி, 609
இசியல் மூதுகெலும்புகள், 323, 325, 328
இசியல் டியூபரோசிட்டி, 323, 324, 328
இசியோரக்டல் ஃபோசே, 347
ஐவிசி.*பார்க்கவும்*தாழ்வான பெருநாடி

ஜ

மஞ்சள் காமாலை, 281
ஜெஜூனம், 320, 321
மாறுபட்ட ஊடகத்துடன், 289
ரேடியோகிராஃப், 291
மூட்டுகள்
அக்ரோமியோகிளாவிகுலர், 42, 61,**116 தமிழ்**
கணுக்கால் (டலோக்ரூரல்), 497
499 Kantham –
காஞ்சி
பாதத்தின் பின்புறம் வளைவு மற்றும் உள்ளங்காலில் வளைவு, 453
பாதத்தின் பின்புறம், 456
ஃபைபுலா, 499 இல்
பக்கவாட்டு தசைநாண்கள், 502 தசைநாண்கள்
இடைநிலை அம்சத்தில், 504 இடைநிலை
அம்சம், 503
சாகிட்டல் பிரிவு,**507 - अनुक्रमणी - 507 - ☐**
சைனோவியல் மடிப்பு, 499 எக்ஸ்-கதிர்,
498 अनुक्रमणि
அட்லாண்டோஅக்சியல்
சிலுவை வடிவ தசைநார், 390
இடைநிலை, 390, 391
பின்புற பார்வை, 389
ரேடியோகிராஃப்கள், 391
அட்லாண்டூசிபிடல்
390 безбезовения предельный предельный
предельный 391 безбезовения 389 безбезовения 390
безбезовения99 безбезовения 390 безбе
அட்லஸ் மற்றும் ஓடோன்டாய்டு செயல்முறைக்கு இடையில், 391
கால்கேனோகுபாய்டு, 507
காப்ஸ்யூல், 33
கார்போமெட்டகார்பல், 42
விலா எலும்பு மூதுகெலும்பு
மற்றும் தசைநார்கள்,**394–395**
கீழ், 394
மூதுகெலும்பு நெடுவரிசை வழியாக சாகிட்டல் பிரிவு
காட்டுகிறது, 395
393 கிரானியோவெர்டெபிரலின்
குறுக்குவெட்டுப் பகுதி,**390–391**
பிஸ்டல் ரேடியோல்னர், 42
மூழங்கை, 42,**124 (அ)**
எலும்புகள், தசைநார்கள் (இடைநிலை பார்வை),**125**
(அ) வளைந்து, தலைகீழாக, 125 இடது, 124
ரேடியோகிராஃப்கள், பெரியவர்கள் மற்றும் குழந்தைகள்,
123 தமிழ் மூட்டின் மூன் பகுதி,**119 (ஆங்கிலம்)**
க்ளெனோஹூமரல், 42
இடுப்பு
தமனி சப்ளை, 483
மூட்டு காப்ஸ்யூல்,
480 மூன் பகுதி, 482
இடுப்புப் பகுதியைக் காட்டுகிறது, 481
325, 483 வலதுபுறத்தின்
ரேடியோகிராஃப்
481 ७ऽ५७
மூன் பகுதி மற்றும் திறந்த சாக்கெட், 481
மூன் பகுதி வழியாக, 480
பின்புறக் காட்சி, 480
சாக்கெட், 481
இடைச்செருகல், 131
இன்டர்டார்சல்,**505 अनुक्रमणि**
மூழங்கால்,**485 अनिकालिका 485 தமிழ்**(*மேலும் காண்கமூழங்கால்*
மூட்டுகள்) மெட்டாகார்போபாலஞ்சியல், 42
மிட்கார்பல், 42
ரேடியோகார்பல், 131
ரேடியோல்னர், 125,**126 தமிழ்**
125 இன் எலும்புகள்
CT, 136
ஸ்காபுலோக்ளாவிகுலர், 118
தோள்பட்டை (க்ளெனோஹூமரல்),**116, 119**
ஸ்டெர்னோகிளாவிக்குலர், 5, 139, 140
ஸ்டெர்னோகோஸ்டல், 140
ஸ்டெர்னோமனுப்ரியல், 140
சப்லார், 498, 502, 507
டாலோகல்கேனியோனாவிகுலர்
மூன்புறம், 507
சரி, 505
டார்சோமெட்டாடார்சல்,**505 अनुक्रमणि**
507 चितानानाना-कि☐
டெம்போரோமாண்டிபுலர்,**557 (ஆங்கிலம்)**
குறுக்கு டார்சல் (மிட்டார்சல்), 507
மணிக்கட்டு, 42,**131 தமிழ்**
மூட்டுகள் மற்றும் தசைநார்கள்,**131 தமிழ்**
குறுக்குவெட்டுப் பகுதி, 137 J வடிவ வயிறு.
*பார்க்கவும்*ஃபிஷ்ஹூக் வயிறு ஜுகுலர் நாட்ச், 5,
19, 139, 141
சந்திப்பு
பெருநாடி வால்வு, 190
குரூத்தெலும்புகள், 145
சீகம்,**301 301 தமிழ்**
மூதுகுப்புற மற்றும் வயிற்றுப்புற மூதுகெலும்பு
வேர்கள், 14 பியூடெனோஜெஜுனல், 290
சிறுகுடல், 262
உணவுக்குழாய்-உதரவிதானம், 201
இலியோசெகல், 288
மனுப்ரியம், 144
தொண்டை, 200
மூதுகெலும்பு நரம்பு, 14
மண்ணீரல் மற்றும் உயர்ந்த மெசென்டெரிக் நரம்புகள், 253
மண்ணீரல் நரம்பு, 283
வயிறு, 255
மேல்புறப் பெருநாடி, 166
xiphisternal, 3, 141
ஜிஃபாய்டு செயல்முறை, 19, 141

க

சிறுநீரகங்கள், 196, 209, 248, 276, 282, 306, 307, 308, 313,
331, 357, 689
308 Kantham – 312 Kantham –
பின்புறக் காட்சி, 311
கரு மடல், 313
ஹிலார் கட்டமைப்புகள்,**311 தமிழ்**
ஹிலம் ஆஃப், 307
காதிரைலாடம், மூன்பக்கத் தோற்றம்,
313 உள் அமைப்பு,**312 -** பக்கவாட்டு
ஓரங்கள், 313 இடது, 276
மூன் பகுதி, 312
மேல் சிறுநீரகம், 309
கூறைபாடுகள்,**313 தமிழ்**
319 வயிற்றுப் புறச் சுவர், 319
311 இன் கணிப்பு
உறவு, 386
பிற்போக்கு பைலோகிராம்,**313 தமிழ்** விலா
எலும்புகள், 276
பிரிவு,**308 -**
மேல் சிறுநீரக சுரப்பிகள்,**309 -**
மேற்புறப்பு வெளிப்பாடு,**311 தமிழ்**
வயிற்று மற்றும் மூதுகுப்புற உறவு,**308 -** மூழங்கால்
மூட்டுகள்
மூன்புறமாகத் திறக்கப்பட்டது, 485
491 இன் ஆர்த்ரோஸ்கோபி
மூட்டு காப்ஸ்யூல், 487
நார்ச்சத்து காப்ஸ்யூல், 492
வளைந்த வலது, 485
"பூட்டப்பட்டது," 485
489 இயக்கத்தின் காந்த அதிர்வு படங்கள்,**494**
अनिकालिका 494 தமிழ்
பின்புற மேலோட்டமான பார்வை, 487
ரேடியோகிராஃப்கள்,**493 (ஆங்கிலம்)**
சரி
மூன் பார்வை, 484
ஆர்த்ரோகிராம், 490
மூன் பகுதி வழியாக, 486
காப்ஸ்யூலுக்குள் உள்ள சைனோவியல் சவ்வு,**494**
अनिकालिका 494 தமிழ் டைபியல் இணை தசைநார் மற்றும்,
486 சாகிட்டல் பிரிவு வழியாக, 488 சைனோவியல் குழி
மற்றும் பர்சே,**492 (ஆங்கிலம்)** குறுக்குவெட்டுப் பிரிவு, 488
மூழங்கால் பகுதி
443 தசைகள் மற்றும் தசைநாண்களின்
இடை மேற்புறப்பு, 462

ப

லேபியம் மேஜுஸ், 344
கண்ணீர் சுரப்பு கருவி,**598–599**
லாக்ரிமல் கேனாலிகுலி, 598, 599
லாக்ரிமல் சுரப்பி
598 இன் கண்டுபிடிப்பு
மற்றும் அதன் வெளியேற்றக்
குழாய்கள், 597 மற்றும் கண்ணீர்க்
கருவி,**598 अनुक्रमणि** லாக்ரிமல் பை, 598, 599
லாக்டிஃபெரஸ் குழாய்கள், 6, 9
லாக்டிஃபெரஸ் சைனஸ், 6, 9 லேமினா
கிரிகாய்டு குருத்தெலும்பு, 163, 400, 654
மூதுகுப்புற மூதுகெலும்பு வளைவுகள்,
395 எத்மாய்டு எலும்பு, 567
இடுப்பு மூதுகெலும்பு, 405
ப்டெரிகாய்டு செயல்முறை, 557
பிரிப்பு, 396
தைராய்டு குருத்தெலும்பு, 163, 537, 653
பிராகஸ், 527
மூதுகெலும்பு வளைவு, 388, 393, 394, 395, 396, 397, 401
லான்ஸ்மேன் பூள்ளி, 302
லாரிங்கோபார்னக்ஸ், 219

லாரிங்கோஸ்கோபி, 656
கரல்வளை,**649–656**
கரல் மப்பாகளில், 651–652 கறாக்கவெட்பின்
கரூத்தெலும்பாகள் மற்றும் தசைநார்கள், 656
வெளிப்பறம், 629–630
மான் பகுதி வழியாக, 655
மிட்சாகிட்டல் பகுதி, 642, 655
தசைகள், 646
பின்பற பார்வை, 653 பின்பக்க
பார்வை, 654 வென்ட்ரோலேட்டரல்
பார்வை, 653 பின்பறத்திலிருந்து
திறக்கப்பட்டது, 654 மேல் இடது பகுதி,
652 நாளங்கள் மற்றும் நரம்பாகள்,**649–650**
பக்கவாட்டு அச்சு மானைகள், 7
பக்கவாட்டு க்யூபிடல் சல்கஸ், 42 பக்கவாட்டு
எபிகொண்டைல், 62

பக்கவாட்டு இடைத்தசை செப்டம், 81
பக்கவாட்டு மல்லியோலஸ், 1
பக்கவாட்டு மார்பெலும்பாக் கோடு, 2
பக்கவாட்டு மார்பு நரம்பு, 4, 12, 27
பக்கவாட்டு தொப்புள் மப்பாகள், 222, 250
லாபிசிமஸ் டோர்சி
இடைநிலை மூதகு தசைகள் மற்றும்,**374 அனிகா374**
தமிழ் 374 ஐ நீக்குதல்
மேலோட்டமான தசைகள், 373
மற்றும் ட்ரேபீசியஸ், 373
லாபிசிமஸ் டோர்சி ஃபாசியா, 16 இடது
உள் கழுத்து நரம்பு, 210 இடது சிறுநீரகம்,
மூதகுப்பறக் காட்சி, 311 இடது
சப்கிளாவியன் நரம்பு, 210
கால், 2
மான்பறப் பகுதி,**449 அனிகா 449 தமிழ்**
க்ரூரல் ஃபாசியா, 414 ஆழமான
ஃபாசியா, 461 ஃபைபுலாரிஸ் தசைகள்,
410 இடைநிலை பார்வை, 462

448 வலப்பக்கம், 513 வலப்பக்கம்

வலது, 452 கால், மான்பறத்தின்
தசைநாண்கள்
ஆழமான திசுப்படலம்
மூதலீடு, 447 தசைகள், 447
* 448 இன் விளக்கப்படம்
ஆழம், 451
மேலோட்டமான நாளங்கள் மற்றும் நரம்பாகள்,**446 (ஆங்கிலம்)**
நாளங்கள், நிணநீர் நாளங்கள் மற்றும் தசைகள்,**449 அனிகா 449 தமிழ்**
கால், பக்கவாட்டு
தசைகள்
ஆழம், 451
ஃபைபுலர், 452
ஃபைபுலாரிஸ் பிரீவிஸ், 448
ஃபைபுலாரிஸ் லாங்கஸ், 448
அதிர்ச்சி, 452
கால், பின்பறம்
தமனிகள் மற்றும் நரம்பாகள்,**465 அனிகா 465**
தமிழ் தசைகள்
ஆழம், 466
சோலியஸ் மற்றும் பிளாண்டாரிஸ்,**463 அனிகா 463**
தமிழ் மேலோட்டமான கன்று, 461
திபியாலிஸ் பின்பற மற்றும் நெகிழ்வு ஹாலூசிஸ் லாங்கஸ்,
469 அனிகா
நரம்பாகள் மற்றும் நாளங்கள்,
464 சோலியஸ் தசை நிலை, 464
மேலோட்டமான நரம்பாகள் மற்றும் தோல் நரம்பாகள்,
460 டைபியல் நரம்பு, 465
கால், பின்பற பகுதி
ஆழமான தசைக் குழு,**466 466 தமிழ்** ஆழமான
நாளங்கள் மற்றும் நரம்பாகள்,**467 (ஆங்கிலம்)**
தசைகள்
இணைப்பாகள்,**468 -**
* விளக்கப்படம்,**468 -**
சோலியஸ் தசை நிலை, 464
டைபியல் நரம்பு, 465
லென்ஸ், 610
லெவேட்டர் ஸ்கேபுலே, 379
லிகமெண்டா ஃபிளாவா
அருகிலுள்ள இடுப்பு மூதுகெலும்பாகளுக்கு இடையில்,
396 மூதுகு மூதுகெலும்பு வளைவுகள், 395
தசைநார்(கள்)
அக்ரோமியோகிளாவிகுலர், 116, 117
வளைய வடிவ, 126
அனோகோசைஜியல் ராஃபே, 345, 350
மான்பற (கீழ்) பியூபோஃபைபுலர், 502
மான்பற நீளமான, 146, 389
395 இன் இழைகள்
மான்பற சாக்ரோலியாக், 327, 329
மான்பற ஸ்டெர்னோக்ளாவிகுலர், 140
மான்பற தாழ்வான பார்வை, 326
தொடர்புடையது, 327
இருபிரிவு, 502
எலும்பாகள்
பெண் இடுப்பு,**326 தமிழ்**
ஆண் இடுப்பு,**327 -**
கால்கேனோகுபாய்டு, 506
கால்கேனோஃபிபுலர், 502
கால்கேனோவிகுலர், 502
நீளம், 509
பிளான்டார், 509
கார்பினல், 332
கிளாவிக்குலர் மற்றும் ஸ்கேபுலர்,**118**
தமிழ் இணை, 130, 131, 138 இணைக்கும்
சறுக்கு மூட்டுகள், 394
கோராகோஅக்ரோமியல், 116
கொராகோகிளாவிகுலர், 54, 116
கொராகோஹுமரல், 61, 116
கரோனரி, 270
விலா எலும்பு, 140
கோஸ்டோட்ரான்ஸ்வர்ஸ், 395
கோஸ்டாக்ஸிபாய்டு, 15
கிரிகோதைராய்டு, 162
சிலுவையில் அறையுங்கள்
மான்பறம், 485, 486
495 வலப்புறம் மான்பக்கம்,
491 வலப்புறம், 486
வலப்புறம்
டெல்டாய்டு, 503
பல்வகை, 404
மூதுகுப்பற கார்போமெட்டாகார்பல், 130
மூதுகுப்பற இடைக்கால், 130
மூதுகுப்பற மெட்டாகார்பல், 130
ஃபால்சிஃபார்ம், 222, 250, 271
பெண் இடுப்பு,**326 தமிழ்**
ஆண்கறியின் ஃபாபிஃபார்ம் லிகமெண்ட், 15
காஸ்ட்ரோலினல், 248
க்ளெனோஹுமரல், 116
தொடை எலும்பின் தலை, 481
ஃபைபுலாவின் தலை, 496
ஹெபடோபியோடெனல், 258
இடுப்பு மூட்டுகள், 326
இலியோஃபெமரல், 480
கீழ் கறாக்கவெட்டு ஸ்கேபுலர், 33, 67
இங்குனல், 221, 223, 340, 409
இடுப்புப் பகுதி, 234
தொடை பகுதியில்,**234**
தமிழ் இடைக்கிளவி, 140
எலும்பாகளுக்கு இடையேயான மெட்டாகார்பல், 131
எலும்பாகளுக்கு இடையேயான சாக்ரோலியாக், 329
எலும்பாகளுக்கு இடையேயான டாலோகல்கேனியல், 502
தண்டுவடங்களுக்கு இடையேயான
ஃபைபர்ஸ் ஆஃப், 397
397 அனிகாலாலா, 395
அனிகால
இஸ்கியோஃபெமோரல், 480
லாகுனர், 223, 339
கரல்வளை, 651–652
நீளமான
மான்பறம், 397
பின்பகுதி, 397
நீண்ட பிளான்டார், 506
மெக்கன்ரோட்ஸ், 343
கீழ்த்தாடை,**557 (ஆங்கிலம்)**
இடைநிலை, கால், 504
மீபியல் டாலோகல்கேனியல், 502 மீபியல்
தொப்புள், 13, 193 சாய்ந்த மற்றும்
வளைந்த பாப்லிட்டல், 487 கரூப்பைகள்,
332
உள்ளங்கை மணிக்கட்டு, 94
உள்ளங்கை ரேபியோகார்பல், 130
உள்ளங்கை உல்னோகார்பல், 130
பால்பெப்ரல், 597
பட்டேலர், 484
பெக்டினியல், 234
பிசோமெட்டகார்பல், 130
பிளான்டார் கால்கேனோகுபாய்டு, 503
பிளான்டார் கால்கேனோவிகுலர், 506 வலது
பாதத்தின் பிளான்டார் மேற்பரப்பில், 506
பின்பற பியூபோஃபைபுலர், 502
பூபோஃபெமோரல், 480
நுரையீரல், 160
ஆர வளையம், 121, 124 ஆர
பிணையம், 121, 124 கதிர்வீச்சு
மணிக்கட்டு, 130
ஸ்டெர்னோகோஸ்டல் கதிர்வீச்சு, 140
பிரதிபலித்த இன்குவினல், 15
வலது மழுங்கால் மூட்டு மற்றும் திபியல் பிணைப்பு, வலது
தோள்பட்டையின் 486, 114
சாக்ரோலியாக், 329
சாக்ரோஸ்பினஸ், 328
சாக்ரோட்யூபரஸ், 328
மண்ணீரல், 260
மேலோட்டமான கறாக்கவெட்டு மெட்டாகார்பல், 94
மேல் கறாக்கவெட்டு ஸ்கேபுலர், 116, 117
சஸ்பென்சரி, 9, 15
கறாக்கவெட்டு அசிடபுலர், 481
ட்ரெப்சாய்டு, 116
உல்நார் பிணையம், 124
கரூப்பை, 343
மேலே இருந்து பார்க்கப்பட்டது, 327
மான்பக்கத்திலிருந்து பார்க்கப்பட்டது,
326 கரல், 652
தசைநார் தமனி, 172, 175
லிகமெண்டம் ஃபிளவம், 397
லிகமெண்டம் வெனோசம், 193
லிகமெண்டம் வெனோசஸ், 271
மூட்டு, கீழ்,**409–516**
மான்பற மற்றும் இடை நரம்பாகள்,**440**
(அ) மான்பக்கம்
தோல் அழற்சி மற்றும், 410
தசைகள் மற்றும் தசைநார் திசுப்படலம்,**414**
அனிகா 414 தமிழ் 409 இன் பாகைப்படம்
தமனிகள்,**413 (ஆங்கிலம்)**
எலும்பாகள்,**412, 413,**479 அனிமின 479 தமிழ்
ஃபைபுலா, 497
திபியா, 496–497
409 தொடை எலும்பு நாளங்கள் மற்றும் நரம்பாகளின்
எலும்பு அடையாளங்கள்,**423 அனிகா423 தமிழ்** கால் (
பார்க்கவும்கால்) இடுப்பு பகுதி

426 தமனிகளின் மான்பற
தசைகள்,**422 (ஆங்கிலம்)**
ஆழமான தசைகள், 431
மூட்டுகள்,**412 (ஆங்கிலம்)**
இடுப்பு, 480–482
மழுங்கால், 484 (மேலும் காண்கமழுங்கால் மூட்டுகள்)
தசைநார்கள், 506
மெனிசி, 495
பட்டெல்லா, 495
டாலோக்ரூரல் (கணுக்கால்), 498
டையோஃபைபுலர், 496
கால் (மேலும் காண்ககால்)
பின்புற தசைகள்,
414, 415, 414
நரம்பாகள்
440 இன் மான்பக்கம்

மூட்டு, கீழ் (*தொடர்ந்தது*)
தோல் சார்ந்த,**410 410 தமிழ்**
பின்பாறும்,**441 (ஆங்கிலம்)**
பின்பாறும்
தசைகள் மற்றும் தசைநார் திசுப்படலம்,**415**
அனிகா 415 409 இன் பாகைப்படம்
மேற்பரப்பு உடற்கூறியல் மற்றும் பாற நரம்பு பாலங்கள்
இன்,**410 410 தமிழ்**
தொடை, முன்பாறும்
ஆழமான திசுப்படலம், 414 ஆழமான
அடுக்கு,**424 அனிகா அனிகா 424**
ஆழமான நாளங்கள் மற்றும் நரம்புகள்,**425 அனிகா 425 தமிழ்**
இயக்கங்கள்,**426 அனிகா426 தமிழ்**
தசைகள், 414, 415, 418,**418–421, 426** மேலோட்டமான
நாளங்கள் மற்றும் நரம்புகள்,**416 (ஆங்கிலம்)**
தொடை, பக்கவாட்டு
தசைகள், 427
தொடை, நடுப்பகுதி
ஆழமான திசுப்படலம், 414 ஆழமான
அடுக்கு,**424 அனிகா அனிகா 424**
ஆழமான நாளங்கள் மற்றும் நரம்புகள்,**425**
அனிகா 425 தமிழ் தசைகள், 414,**421,**427 தொடை,
பின்பாறும்
ஃபாசியா லட்டாவின், 415 தொடை
தசைகள், 430, 437 தசைகள், 427,**437**
(ஆங்கிலம்)
சியாபிக் நரம்பு மற்றும் பாப்லிட்டல் நாளங்கள், 436
மேலோட்டமான நாளங்கள் மற்றும் நரம்புகள், 428 தொடை,
மேலோட்டமானவை
களுட்டியல் தசைகள் மற்றும், 429
மூட்டு, மேல், 2,**33 தமிழ்**
கடத்தல், 37
தமனிகள்,**28,**38 ம.நே.
தமனி வரைபடம், 38
தசைப் பிடிப்பு,**65 (ஆங்கிலம்)**
இரத்த நாளங்கள்,**38 ம.நே.**
எலும்புகள்,**42,**64, 65,**122**
(ஆங்கிலம்) கூறுக்குவெட்டுகள்,
137 தமிழ் தோல் நரம்பு
ஊடுருவல், 35 தோல் நரம்புகள்,**40**
தோல் அழற்சி,**35, 86**
தசைகள்,**44, 45**
தசை வரையறைகள்,**43**
நரம்புகள்,**39,**66 (ஆங்கிலம்)
பின்பாற தசைகள்,**86 - அனுகூலிதி**
பின்பாறும், தசைகள் மற்றும் தோல் அழற்சி (விமர்சனம்),**86 -**
அனுகூலிதி ரேபியல் நரம்பு பரவல், 53 மேலோட்டமான சிரை
வடிவங்கள்,**41 (அ)** மேற்பரப்பு உடற்கூறியல்,**34, 42** மேற்பரப்பு
மற்றும் எலும்புக்கூடு உடற்கூறியல்,**42 (அ)** லீனியா ஆல்பா, 15

கல்லீரல், 149, 196, 258
முன்பாற உடல் சுவர், 248
முன்பாற மேற்பரப்புகள், 271
தமனி வழங்கல், 257
வெற்றுப் பகுதி, 249, 270, 271
இரத்த வழங்கல்,**257 தமிழ்**
வால் மடல், 259, 260
சிரோசிஸ், 12
உதரவிதான பள்ளங்கள், 275
உதரவிதான மேற்பரப்பு, 274
உதரவிதான மேற்பரப்பு, 271
பிரிவு, 274
270 கரு, 248 இன்
டார்சோக்ரேனியல் பார்வை
மற்றும் ஃபால்சிஃபார்ம், 248
பித்தப்பை, 306
மற்றும் பித்தப்பை, 306
கல்லீரல் பிரிவுகள், 274
கீழ் விளிம்பு, 288
இடது மடல், 243, 250, 257, 270, 320 இடது
மூக்கோண தசைநார், 270 மெட்டாஸ்டேடிக்
கட்டி,**277 தமிழ்** பிறந்த குழந்தையில், 243வது
இடத்தில், 270வது இடத்தில்
பின்பாற மேற்பரப்பு, 271
வலது மடல், 252, 264, 270
வட்ட தசைநார், 274
பிரிவுகள், 272,**274 தமிழ்**
வடிவம், 275
மண்ணீரல், 318
மேல் மெசென்டெரிக் தமனி, 257 மேற்பரப்புத்
தூவாரம்,**270 தமிழ்** அறுவை சிகிச்சை, 272

கட்டி நிறை, 277
உள்ளுறுப்பு மேற்பரப்பு, 274, 278
நீண்ட மார்பு நரம்பு, 23 கீழ் மூட்டு.
*பார்க்கவும்*மூட்டு, கீழ் இடுப்பு
விரிவாக்கங்கள், 403 இடுப்பு
இன்டர்வெர்டெபிரல் வட்டு
சராசரி சஜிட்டல் பிரிவு வழியாக,
398 சளி பொருள், 398
398 இன் பாகைப்படம்
இடுப்பு நிணநீர் முனைகள்,
352 இடுப்பு தூளை, 408
இடுப்பு மூக்கோணம், 11
இடுப்பு மூதுகெலும்புகள்
முன்பாறுக் காட்சி, 396
மண்டையோட்டுக் காட்சி,
396 CT இன்,**284 தமிழ்**
397 Kantham – காஞ்சி

அருகிலுள்ளவற்றுக்கு இடையில் லிகமென்டா ஃபிளாவா,
396 இன் காந்த அதிர்வு படம், 398 இன் சராசரி சாகிட்டல்
பிரிவு, 397 ஜிகாபோபிசீல் மூட்டுகள் லிகமென்டா ஃபிளாவா
இடையே
அருகில், 396
லும்போசாக்ரல் பிளெக்ஸஸ்
முன் தொடை, 316
பின்பாற வயிற்று சுவர், 316
லும்போசாக்ரல் தண்டு, 316
சந்திர மாதங்கள், 336
நுரையீரல்(கள்),**157 (ஆங்கிலம்)**
மூச்சுக்குழாய் நுரையீரல் பிரிவுகள்
பக்கவாட்டு பார்வை,**159 (ஆங்கிலம்)**
இடைநிலை பார்வை,**161 தமிழ்**
கோஸ்டோபியாபிராக்மடிக் இடைவெளி, 164
ப்ளூரல் சவ்வுகளாக வளர்ச்சி, 153 டயாபிராக்மடிக்
மேற்பரப்புகள், 160
164 பக்கவாட்டு (ஸ்டெர்னோகோஸ்டல்) பார்வையின்
தூண்டிக்கப்பட்ட ஹிலம்,**158 தமிழ்** பக்கவாட்டு
பார்வை, 157
இடைநிலை (மீடியாஸ்டினல்) பார்வை,**160**
தமிழ் மீடியாஸ்டினல் மேற்பரப்புகள், 160
ஸ்டெர்னோகோஸ்டல் பார்வை, 158
லுனுலா, 138
நிணநீர்க்குழாய் வரைவு
அக்ஸில்லாவின்,**7**
மார்பு மற்றும் அச்சு நிணநீர் முனைகள், 7
நிணநீர் சேனல் ஓட்டம், 210
நிணநீர் வடிகால்
வயது வந்த பெண் மார்பகம்,**8** பக்கவாட்டு
உச்சந்தலையில் மற்றும் மூகத்தில்,**525**
அனுகூலிதி வடிவங்கள்,**525, 539** மார்பு குழாய்,
210 தமிழ்
நிணநீர் நாளங்கள்,**266 தமிழ்**
நிணநீர் சேனல்கள், 7
நிணநீர் வடிகால், 7
நிணநீர் முனைகள்
அச்சு, 20, 211
நுனி, 8
ஃபாசியா, 4
மூச்சுக்குழாய் நுரையீரல், 174
மைய அச்சு, 8
ஆழமான கர்ப்பப்பை வாய், 8
ஆழமான கர்ப்பப்பை வாய் மற்றும் அச்சுப் பகுதிகளில்,
540 வடிகால் வடிவங்கள், 525, 539
இலியாக், 211
இன்ஃப்ராமாமரி, 8
தொடை, 211
ஆழம், 417
மேலோட்டமானது, 417
பாராசோபேஜியல் மற்றும் பிராக்கியோபிரான்சியல், 198
பாராஸ்டெர்னல், 8
பிராந்திய,**211 தமிழ்**
பூனித நுலை, 211
மேலோட்டமான அச்சு, 16
மேல்கிளாவிக்குலர், 8
அந்த வடிகால் மார்பகம்,**7**
நிணநீர் நாளங்கள்,**211,**260 தமிழ்

ம

காந்த அதிர்வு படங்கள்
கணுக்கால், சப்லார் மற்றும் டலோனாவிகுலர் மூட்டுகள்,
508 -
கையின் கீழ் மூன்றில் கூறுக்குவெட்டு,
மெட்டாடார்சல் எலும்புகள் வழியாக கால் 133,
முழங்கால் மூட்டு 515, 489
இடுப்பு மூதுகெலும்புகள், 398
சுற்றுப்பாதை, 605, 610
வலது தொடை எலும்பு, 512
வலது மேல் மூட்டு முதல் ஹியூமரஸின் நடுப்பகுதி வரை,
132 தமிழ்
மார்புப்பகுதி
பெருநாடி வால்வின் மட்டத்தில், 213
மேல் வேனா காவா மட்டத்தில், வலது தொடையின்
தூரப் பகுதி வழியாக 212, வலது பாதத்தின் மெட்டாடார்சல்
எலும்புகள் வழியாக 512, வலது தொடையின் நடுப்பகுதி
வழியாக 515, 511
ஆண் வெளிப்புற பிறப்புறுப்பு, மேற்பரப்பு உடற்கூறியல், 367 ஆண்
பிறப்புறுப்பு உறுப்புகள்
தன்னியக்க கண்டுபிடிப்பு, 235 இன்
கண்டுபிடிப்பு,**235 அனுகூலிதி**
ஆண் பிறப்புறுப்பு அமைப்பு, வரைபடம், 357 ஆண்
கூடல் பகுதி,**236 தமிழ்** ஆண் முலைக்காம்பு, 2

ஆண் இடுப்பு உறுப்புகள், 353,
353 - ஆண் இடுப்பு,**326, 351**
முன்-கீழ்நிலை அம்சம், 327
இரத்த நாளங்கள், 351
கூறுக்குவெட்டு,**364 -**
கூறுக்குவெட்டு, 364
CT படம், 364 தாழ்வான
கடையின், 327
355 மிட்சாகிட்டல் பிரிவு,**355 -**
355 - ஐயோ! இடுப்பு
உதரவிதானம்,**362 -**
மலக்குடல், உள் இலியாக் தமனி,**351 -**
உள்ளுறுப்பு கண்டுபிடிப்பு,**362 -** ஆண்
பெரினியம்
தசைகள்,**365 ஸ்டாரி ஸ்டாரி 365 தமிழ்**
நரம்புகள்,**358 -**
நரம்புகள் மற்றும் இரத்த நாளங்கள், 366
ஆண்குறி, மேற்பரப்பு உடற்கூறியல்; முதுகு நாளங்கள் மற்றும்
நரம்புகள்,**367 - அனுகூலிதி - 367**
மேலோட்டமான தசைகள், 365 மேற்பரப்பு
உடற்கூறியல், 365 நாளங்கள் மற்றும்
நரம்புகள்,**366 -** ஆண் மார்பு, மேற்பரப்பு
வரையறைகள், 2 ஆண் சிறுநீர்க்குழாய், 356

ஆண் சிறுநீர் பிறப்புறுப்பு உதரவிதானம்,
358 - ஆண் சிறுநீரக உறுப்புகள், 252
மல்லியோலி, 455
மல்லியஸ், 662
மார்பக மடல்கள், 4, 6 கீழ்த்தாடை,
571, 629, 633, 643, 688
கோணம், 557,
634 உடல், 205
மெல்லுதல், விழுங்குதல், 624
காண்பில், 568
உள் மேற்பரப்பு, 634
மைலோஹையாய்டு கோடு, 641, 648
கழுத்து, 633
தூரத்திக்கொள்கிறது, 556

ரேடியோகிராஃப், 640,**640 தமிழ்** ராமஸ், 564,
644 கீழ்த்தாடை வளைவு மற்றும் கீழ்ப்
பற்கள், 634 கீழ்த்தாடை மூனைகள், 211

மனுப்ரியம், 19, 140
மேக்சில்லா, 640 மேக்சில்லரி
வளைவின் கதிர்வீச்சு படம்.
635 மேக்சில்லரி
சைனஸ், 595
மெக்பர்னியின் பூள்ளி, 302
மீடியல் பைசிபிடல் ஃபர்ரோ, 34
மேலோட்டமான இடுப்பு வளையத்தின் இடைநிலை மேலோடு, 15
இடைநிலை எபிகொண்டைல், 70, 125
மீடியல் இன்டர்மஸ்கூலர் செப்டம், 58, 70
மீடியல் ரெக்டஸ், 675
இடைநிலை தொப்பூள் மடிப்பு, 222
இடைநிலை மூன்கை நரம்பு, 36, 41
இடைநிலை க்யூபிடல் நரம்பு, 29, 36
இடைநிலை தொப்பூள் மடிப்பு, 222, 250
மீடியாஸ்டினம்,**166, 167**
பெரிய கப்பல்கள்,**170 தமிழ்**
மீடியாஸ்டினல் ப்ளூராவுடன், 166, 167
தூணைப்பிரிவுகள்,**170**,176 தமிழ்
மெதுல்லா, 312
சவ்வுகள், 119, 126, 356, 651, 652, 660, 684
ஒலியியல்
வெளிப்பூற, 557, 564, 565, 568, 657, 658, 659,
665 (ஆங்கிலம்)
உட்பூறம், 586, 588, 666, 670, 681
மூன்தோல் கூறுக்கு எலும்பு, 87
மூன்தோல் கூறுக்கு எலும்பு, 389
அட்லான்டூ ஆக்ஸிபிடல், 384, 584
கிரிகோவோகல், 654
எலும்புகளுக்கு இடையேயான, 496
மூலக்கு சார்ந்த
கீழ்நிலை, 598, 614, 618
நடுநிலை, 614
சுப்பீரியர், 614
பெரினியல், 345, 347, 348, 350
ப்ளூரல், 153
பின்பூற அட்லான்டூஆக்ஸிபிடல், 384, 389, 391
நாற்கோணவியல், 655
டெக்டோரியல், 390, 391, 586 சவ்வு
லேபிரிந்த், 668, 685, 686 மெனிங்கீயல்
டூரா மேட்டர், 406
மெனிசி
தமனி வழங்கல், 495
C-வடிவ, 495
பக்கவாட்டு, 495
இடைநிலை, 495
மெசென்டெரிக் நரம்பு இணைகிறது,
299 மீசோஅப்பென்டிக்ஸ், 288
மீசோகோலன், 251
மீசோகாஸ்ட்ரியா, 248, 249
மீசோனெஃப்ரிக் கூழாய், 331, 357
மெட்டாகார்பல் எலும்புகள், 73, 83, 85, 87, 91, 92, 96, 103,
109, 110, 128, 129, 130, 131, 137, 138
மெட்டாடார்சோபாலஞ்சியல் மூட்டு, 454
மிட்கிளாவிக்கூலர் கோடு, 2
நடுச்செவி
மூன் பகுதி வழியாக, 659 வலது
பக்கவாட்டு சுவர், 660 நரம்புகள்,**665**
(ஆங்கிலம்)
எலும்புகள், 661
662 இல் உள்ள கட்டமைப்புகள்
மிட்ஸ்பிரேட்டரி கட்டம், 270
பால் கோடு, 4
மிட்ரல் வால்வு, 187
மோலார் பல், 595, 621, 626, 634, 635, 636, 637,
640 தமிழ்
பாதிக்கப்பட்டது கீழ் மூன்றாவது,
639 கீழ், 550
கீழ் வினாடி, 640
மேல், 625
மோன்ஸ் பூபிஸ், 344

வாய்
624வது மாடி
642 இன் மிட்சாகிட்டல் பிரிவு
சளி சவ்வு, 213, 255, 278, 349, 354, 359, 360,
621, 622, 626, 642, 645, 646, 648, 652, 655
கூம்பு எலாஸ்டிகஸ், 656
கூழல்களின் இஸ்த்மஸ், 646
கூரல்வளை, 650
லிப், 619
வாய், 630, 634
தொண்டை, 655, 656
மெல்லிய பிரான்ஸ்பரன்ட், 600
நாக்கு, 650, 688
வெளிப்படையானது, 593
கூரல் மடிப்பு, 656
தசை நார்கள், 18, 169, 237, 421, 431, 643, 646
இதயம், 189
விலா எலும்புகளுக்கு இடையேயான
வெளிப்பூறம், 146
உள், 146
உள்ளார்ந்த, 550
கோடுகள் இல்லாத, 163
தசைகள், 24, 45, 60, 100, 101, 262, 314, 346, 349,
362, 374, 378, 453, 477, 550, 646, 648
வயிற்று சுவர்கள், 15
கடத்தல், 137, 458
கடத்தல்காரன் பிஜிட்டி மினிமி, 97, 128, 471, 477, 516
கடத்தல்காரன் ஹாலுசிஸ், 471, 473, 477
கடத்தல்காரர் பாலிசிஸ் ப்ரீவிஸ், 96, 97, 110, 128
கடத்தல்காரர் பாலிசிஸ் லாங்கஸ், 44, 71, 83, 87, 89, 128
தூணை, 18
அக்ரோமியல், 33
அக்ரோமியன், 42, 44
அபிக்டர், 247, 419, 425 அபிக்டர் ஹாலூசிஸ்,
472, 474, 475, 507 அபிக்டர் ஹாலூசிஸ்
கூறுக்குவெட்டு தலை, 477 அபிக்டர்
லாங்கஸ், 410, 421
அபிக்டர் பாலிசிஸ், 44, 93, 96, 105, 107, 128 அரூகில்
உள்ள டென்சர் வேலி பலபினி, 646
அன்கோனியஸ், 44, 45, 81, 83, 86, 87, 89
மூன்பூற வயிற்று சுவர், மூன்பூற
கையின் 169, 224,**56, 57** மூன்பூற
காதுகூழாய், 523
541 अनिवाद, 449 अनिवादादा

447 Kantham – 536 Kantham –
காந்தம்
மூன்பூற மூன்கை, 70, 72
மூன்பூற இடைமாற்றம், 541
மூன்பூற ஸ்கேலின், 21
மூன்பூற மூதுகெலும்பு, 542
அரியெபிகிளோட்பிக், 647, 653
இணைப்புகள்
வலது பாதத்தின் எலும்புகள், ஃபைபுலா
மற்றும் திபியாவில் 500–501, வலது இடுப்பு
மற்றும் தொடை எலும்பு 468, பின்பூறம் 479

விறைப்பு மூதுகெலும்பு மற்றும் செமில்பைனலில்,**375 அனுகூலம்**
மேலோட்டமான,**373 அனுகூலம்**
பைசெப்ஸ், 20, 30, 32, 54, 56, 58, 61, 62, 70, 76, 81,
86, 116
பைசெப்ஸ் பிராச்சி, 2, 11, 17, 21, 23, 34, 49, 56, 58, 84
பைசெப்ஸ் ஃபெமோரிஸ், 429
பிராச்சியாலிஸ், 11, 32, 45, 49, 56, 57, 59, 62, 76, 78, 81,
124, 134
பிராக்கியோராபியாலிஸ், 34, 45, 56, 62, 70, 71, 76,**80,**81,
83, 84, 85, 86, 89
பக்கினேட்டர், 552, 619
பூல்போகாவெர்னோசஸ், 368
பல்போஸ்போங்கியோசஸ், 347, 350
கார்பி உல்னாரிஸ், 74
கர்ப்பப்பை வாய், 148
விலா எலும்புகளுக்கு இடையே, 541
மூள்ளந்தண்டு இடை, 385
சிலியரி, 603, 609, 675

சுற்றறிக்கை, 255, 547
கோசிஜியஸ், 343, 362
கோராகோபிராச்சியாலிஸ், 17, 20, 23, 30, 49, 56, 57, 58,
86 க்ரீமாஸ்டர், 15, 230, 236, 237, 369
டெஸ்பிஸ், 237
653 Kurupetal, 46

ஆழமான பக்கவாட்டு மார்பு,**22 எபிசோடுகள் (1)**
ஆழமான, பின்பூறக் காலின், 466
ஆழமான உள்ளங்கை கைப் பகுதி,**100,**
101 ஆழமான பின்பூறப் பிரிவு, 466
ஆழமான கூறுக்கு பெரினியல், 358, 365
டெல்டாய்டு, 2, 15, 17,**17,**21, 23, 27, 30, 32, 33, 42, 44,
45, 58, 62, 86, 119, 148, 221
டெல்டோபெக்டோரல் மூக்கோணம், 1, 2, 15,**22**
எபிசோடுகள் (1) பிஜிட்டோரம் மேலோட்டம், 45
மூதுகு மூன்கை, 73
மூதுகு எலும்பு இடை, 102,**102, [102],**458, 500 of
ear, 549
எபிக்ரேனியஸ், 522, 523
எரெக்டர் ஸ்பைனே, 318, 320
இலிகோஸ்டாலிஸ், லாங்கிசிமஸ் மற்றும் ஸ்பைனலிஸ் பாகங்கள்
377 இல்
மற்றும் அதன் மேல் உள்ள திசுப்படலம், 374
quadratus lumborum மற்றும் psoas மூக்கிய தசைகள்
386 இல்
மற்றும் செமிஸ்பினலிஸ் கேபிடிஸ் தசைகள், 375 மற்றும்
செமிஸ்பினலிஸ் தசைகள்,**375 அனுகூலம்** எக்ஸ்டென்சர்
கார்பி ரேடியலிஸ், 66, 134
எக்ஸ்டென்சர் கார்பி ரேடியலிஸ் ப்ரீவிஸ், 56, 62, 81, 86, 89
எக்ஸ்டென்சர் கார்பி ரேடியலிஸ் லாங்கஸ், 45, 56, 62, 71, 81,
89 (ஆங்கிலம்)
எக்ஸ்டென்சர் கார்பி உல்னாரிஸ், 81, 86 எக்ஸ்டென்சர்
பிஜிட்டி மினிமி, 86 எக்ஸ்டென்சர் பிஜிட்டோரம், 44, 81,
86, 89 எக்ஸ்டென்சர் பிஜிட்டோரம் ப்ரீவிஸ், 457, 458, 500
எக்ஸ்டென்சர் பிஜிடோரம் லாங்கஸ், 448

எக்ஸ்டென்சர் மூன்கை, 87, 88
எக்ஸ்டென்சர் ஹாலூசிஸ், 414
எக்ஸ்டென்சர் ஹாலுசிஸ் ப்ரீவிஸ், 457, 458
எக்ஸ்டென்சர் ஹாலுசிஸ் லாங்கஸ், 451
* விளக்கப்படம், 448
எக்ஸ்டென்சர் பாலிசிஸ் ப்ரீவிஸ், 44, 83, 89, 93
எக்ஸ்டென்சர் பாலிசிஸ் லாங்கஸ், 81, 83, 89
எக்ஸ்டென்சர்கள் கார்பி ரேடியலிஸ் லாங்கஸ், 86
வெளிப்பூற கதை சுழற்சி, 348, 358, 366 வெளிப்பூற
இண்டர்கோஸ்டல், 21, 146,
வெளிப்பூற சாய்வு, 4, 11, 13, 15, 21, 27, 44, 139,
224, 225
221, 224 இன் இழைகள்
வெளிப்பூறக் கண், 589,**605, [1],**605–607, 606–607, 675,
676 (ஆங்கிலம்)
கண் இமைகள், 549
மூகபாவனை, 547, 548, 550, 552,
594, 682 மூகபாவனை, 681
மேல் திசுப்படலம்
லாபிசிமஸ் டோர்சி, 4
பிரைசெப்ஸ், 4
தொடை எலும்பு, 316
ஃபெமோரோபிபியல், 466
ஃபைபுலர், 452
ஃபைபுலாரிஸ் பிரீவிஸ், 451
* விளக்கப்படம், 448
ஃபைபுலாரிஸ் லாங்கஸ், 448
ஃபைபுலாரிஸ் டெர்பியஸ், 448
flexor capri radialis, 45, 70, 71, 73, 76, 128 flexor
carpi ulnaris, 45, 70, 71, 73, 76, 78, 81, 83,
87, 128
ஃப்ளெக்சர் பிஜிட்டி மினிமி, 97, 101, 105, 106, 477
ஃப்ளெக்சர் பிஜிட்டி மினிமி ப்ரீவிஸ், 128
வளைக்கும் இலக்க எண், 105
ஃப்ளெக்சர் பிஜிட்டோரம் ப்ரீவிஸ், 471, 477
ஃப்ளெக்சர் பிஜிட்டோரம் லாங்கஸ், 465, 469
ஃப்ளெக்சர் பிஜிட்டோரம் ப்ரோஃபண்டஸ், 74, 128
flexor digitorum superficialis, 45, 70, 71, 73, 76, 128

தசைகள் (*தொடர்ந்தது*)
flexor hallucis brevis, 477 flexor hallucis longus, 465, 466, 469 flexor Pollicis brevis, 96, 97, 98, 128, 138 flexor Pollicis longus, 44, 70, 71, 74, கூலெக்ஸர் 128, re4t59 462
மூன்கை, 83
ஆழமான,**72 (அ)**
ஆழமான நீட்டிப்பு,**82, 83,**87
மூதுகுப்பறம், 85
நெகிழ்வு, 73, 74
பின்புறம், 80
ரேடியல் எக்ஸ்டென்சர், 85
மேலோட்டமான, 70
மேல்நோக்கி நடப்பவர், 85
மூன்கை, நெகிழ்வு தசை விளக்கப்படம்,**73 (ஆங்கிலம்)**
நூன்கு பக்கங்கள், 315
காஸ்ட்ரோக்னீமியஸ், 461, 468
ஜெமல்லஸ், 431
தாழ்ந்த, 431, 479
ஜீனியோகுளோசல், 624
ஜெனியோஹையாய்டு, 556
குளுட்டியல், 429
* 434 இன் விளக்கப்படம்
ஆழம், 438
நடுத்தர மற்றும் ஆழமான, 432 பாதுகாப்பான
குளுட்டியல் கால்பகுதி,**435 அரிகா 435 தமிழ்**
மேலோட்டமான தொடை மற்றும், 429
குளுட்டியஸ் மாக்சிமஸ், 11, 429, 430
கடத்தல்காரர்கள் மற்றும் இடைநிலை சுழலிகள், 431
வலது, 431
குளுட்டியஸ் மீடியஸ், 432, 433
குளுட்டியஸ் மினிமஸ், 433
கிராசிலிஸ், 419, 424
தொடை எலும்பு, 415, 427, 430, 436, 437, 510, 512
இடுப்பு, 426
ஹையோக்ளோசஸ், 224, 545
ஹைப்போதெனர், 45,**97 (ஆங்கிலம்)**
இலியாக்கஸ், 315, 426
இலியோகோசைஜியஸ், 247, 343, 362
இலியோகோஸ்டாலிஸ், 379
iliocostalis lumborum, 375, 377
iliocostalis thoracis, 319, 375, 376, 377
iliopsoas, 419, 421
தொடையின் நெகிழ்வு, 420
தாழ்வான ஜெமல்லஸ், 432, 435, 437, 438
தாழ்வான சாய்வு, 675
கீழ்நோக்கிய செவ்வகம், 675
இன்ஃப்ராஹாய்டு, 519, 538, 559
இன்ஃப்ராஸ்பினாடஸ், 11, 32, 33, 116
இன்னர்வேட்டட், 694
607 இன் கண்டுபிடிப்புகள்
விலா எலும்புகளுக்கு இடையே, 228, 318
இடைநிலைப் பிரிவு, 516
உள் வயிற்று சாய்வு, 234
உள் கூத சுழற்சி, 359
உள் விலா எலும்பு தசை, 21, 146 உள் சாய்ந்த, 148, 223, 224, 226 உள் சாய்ந்த வயிற்று தசை, 230 இன்டெரோஸி
மூதுகுப்பறம், 476, 477
பிளான்டர், 476, 477
விரும்பமில்லாமல், 209
இஷியோகாவெர்னோசஸ், 350, 365, 368 கூரல்வளை, 650, 654, 691
பக்கவாட்டு, 414, 447
கையின் பக்கவாட்டு மற்றும் பின்புற பக்கத்தில்,**62 (ஆங்கிலம்)** பக்கவாட்டுப் பகுதி, 516 பக்கவாட்டு
நேர்கோட்டு, 606, 676 பக்கவாட்டு தொராசி, 11

லாபிசிமஸ் டோர்சி, 3, 10, 11, 15, 20, 21, 22, 23, 26, 27, 30, 44, 54, 58, 321
இடது மூன்கை, 70 இடது
மூச்சுக்குழாய், 317
லெவேட்டர் ஆங்குலி ஓரிஸ், 523, 547, 551, 552, 594, 619, 641
லெவேட்டர் அனி, 343, 361, 363
359 இன் இழைகள்
லிவேட்டர் கோஸ்டே, 377
லெவேட்டர் பால்பெப்ரே சுப்பியரிஸ், 675
லெவேட்டர் ஸ்கேபுலே, 21, 32, 54 லெவேட்டர் ஸ்கபுலி, 526
லாங்கிசிமஸ் கேபிடிஸ், 375, 377, 378, 381-384, 541
லாங்கிசிமஸ் தோராசிஸ், 319, 375, 376, 377 லாங்கஸ் கேப்பிடிஸ், 148, 541, 542, 622
லாங்கஸ் கோலி, 146, 542
கீழ் மூட்டு, 2
லும்ப்ரிக்கல், 98, 104,**104, [104],**108, 472
மூதல், இரண்டாவது, மூன்றாவது மற்றும் நான்காவது, 477
மேக்னஸ், 421
மேஜர், 11, 15, 17, 18, 20–22, 26, 32, 44, 54, 64, 65, 148, 215, 216
மாசெட்டர், 556
இடைநிலைப் பகுதி, 516
காஸ்ட்ரோக்னீமியஸின் இடைநிலைத் தலை, 462 இடைநிலை இடுப்பு இடைநிலை, 380
இடைநிலை நரம்பு விநியோகங்கள், 50
நடுத்தர ஸ்கேலீன், 21, 47, 384, 526, 528, 537, 539, 540, 542
மினிமஸ், 364, 432
சிறிய,**18**
வாய், 549
மல்டிஃபிடஸ், 380, 383, 384
தசை டெல்டோயிட், 20
மைலோஹாய்டு, 556, 624, 677
நாசி, 547
மூக்கின், 549
சாய்ந்த காது, 657
சாய்ந்த தலை, 477
ஒப்டியூரேட்டர் எக்ஸ்டர்னஸ், 424
அப்டியூரேட்டர் இன்டர்னஸ், 363, 364
அப்டியூரேட்டர் நரம்பு சப்ளைஸ், 440
ஆக்ஸிபிடோஃப்ரன்டல், 383
கண், தோற்றம், 608 ஓமோஹாய்டு, 21, 30, 54 எதிரிகள் பிஜிட்டி மினிமி, 97, 98 எதிரிகள் பாலிசிஸ், 96, 97, 98, 128 வாய்வழி, 547, 619

அரண்மனை, 648
பலடோபார்ஞ்சியஸ், 620
உள்ளங்கை இன்டரோஸ்ஸி, 128
பால்மார் இன்டர்சோசியஸ், 103
பால்மாரிஸ் பிரீவிஸ், 94, 95 பால்மாரிஸ் லாங்கஸ், 45, 70, 71, 73, 76 பெக்டினேட், 182

பெக்டினியஸ், 410, 419
நாற்கர மற்றும் தட்டையானது, 420
பெக்டோரலிஸ் மேஜர், 2, 3, 4, 9, 10, 11, 15,**18,**21, 26, 27, 30, 44, 56, 58, 62, 139, 148
வெட்டு விளிம்பு, 224
பெக்டோரலிஸ் மேஜர் மற்றும் மைனர், 224
பெக்டோரலிஸ் மைனர்,**18,**20–23, 27, 54, 56, 58, 148,
224 ஈரரி224 தமிழ்
பெக்டோரல், பெக்டோரலிஸ் மேஜர் மற்றும் டெல்டோயிட் தசைகள்,**17**
பெரினியல், 346
பெரோனியஸ் லோகஸ், 414
தொண்டைக் குழல், 199, 201, 632, 643
தொண்டைக் குழல், 641
பைரிஃபார்மிஸ், 432
அங்கால்
* 477 இன் விளக்கப்படம்
மூதல் அடுக்கு, 471, 477
இரண்டாவது அடுக்கு, 472, 477
மூன்றாவது அடுக்கு, 475, 477
பிளான்டேரிஸ், 463
* விளக்கப்படம், 468
பிளாட்டிஸ்மா, 15,**17,**521
பாப்லிட்டியல், 487, 488, 492
பாப்லிட்டஸ், 466
* விளக்கப்படம், 468
பின்புற காதுகுழாய், 523, 548, 657
பின்புற கர்ப்பப்பை வாய் இடைக்கால்வாய், 541 பின்புற கர்ப்பப்பை வாய் இடைக்கால்வாய், 384 பின்புறப் பிரிவு, 462, 466, 468 பின்புற மூன்கை, 70, 79, 89
பின்புற ஸ்கேலீன், 21
பின்புற ஸ்கேபுலர்,**32 மௌனமாலை**
தோரணை, 468
மூதுகெலும்பு மூன், 541, 559
பூரோசெரஸ், 547, 548, 551, 641
ப்ரோனேட்டர் குவாட்ரடஸ், 70, 71, 74, 78, 84, 99, 105,
128 தமிழ்
எழுத்தப்பிழை டெரெஸ், 71, 73, 75,**75,**78, 124
ப்சோஸ், 196, 316
ப்சோஸ் மேஜர், 315, 426
ப்சோஸ் மைனர், 426
டெரிகாய்டு, 556
பூபோகோசைஜியஸ், 246, 247, 343, 362
பூபோரெக்டலிஸ், 343, 345
பப்பூலரி டைலேட்டர், 593
பைலோரிக் ஸ்பிங்க்டர், 255, 268, 283 பிரமிடாலிஸ், 13, 230
குவாட்ரேட்டஸ் ஃபெமோரிஸ், 432
குவாட்ரேட்டஸ் லம்போரம், 315
குவாட்ரடஸ் பிளான்டே, 472–475, 477, 498, 507, 516
குவாட்ரைசெப்ஸ், 418, 511
குவாட்ரைசெப்ஸ் ஃபெமோரிஸ், 419
420 இன் தொகுதிகள்
418 இன் கண்டுபிடிப்பு
ரேடியல் ஆன்டிபிராச்சியல், 57
ரேடியல் எக்ஸ்டென்சர், 85
ரேடியலிஸ் பிரீவிஸ், 45
ஆரம் மற்றும் உல்னாவின் தசை விளக்கப்படம்,**74**
அனுகுயித ராமி கம்யூனிகண்டஸ், 206
மலக்குடல் வயிறு, 2, 3, 13, 139, 147, 230, 231
மலக்குடல் வயிறு, 7, 16
ரெக்டஸ் கேபிடிஸ் ஆண்பிரியர், 542
ரெக்டஸ் கேபிடிஸ் லேட்டரலிஸ், 542
ரெக்டஸ் ஃபெமோரிஸ், 421, 426
ரோம்பாய்டு, 374, 375, 382
374 ஐ நீக்குதல்
ரோம்போயிடஸ் மேஜர், 32, 54
ரோம்போயிடஸ் மைனர், 32, 54
ரிசோரியஸ், 521, 547, 548, 551, 619, 625
ரோட்டேட்டர் கஃப், 32, 61, 113
ரோட்டேடோர்ஸ், 378, 380
சாக்ரோஸ்பினாலிஸ், 376
சார்டோரியஸ், 11, 418, 419, 424, 426
ஸ்கேலின், 519, 528, 541
ஸ்கேலனஸ் மூன்றாம், 25
ஸ்கேலனஸ் மீடியஸ், 146
உச்சந்தலையின், 549
ஸ்காபுலே, 383
செமிமெம்ப்ரானோசஸ், 438
செமிஸ்பைனலிஸ்,**375 அனுகுயித**
செமிஸ்பினலிஸ் கேபிடிஸ், 380
மற்றும் எரெக்டர் ஸ்பைனே தசை, 375 மீடியல்
மற்றும் லேட்டரல் ஃபாசிக்கிள்ஸ், 377 மற்றும்
சப்ஆக்ஸிபிடல் மூக்கோணம், 381
செமிஸ்பினாலிஸ் தோராசிஸ், 377, 378, 381
செமிடெண்டினோசஸ், 424
semitendinosus-semimembranosus, 510 செராடஸ்
மூன்றாம், 3, 4, 9, 10, 15, 19, 20, 21, 22, 27, 30, 54, 139, 148, 221, 224
செரட்டஸ் மூன்றாம் திசுப்படலம், 16
செரட்டஸ் பின்புறம், ரெக்டஸ்
அபிவயிற்று உறையின் 376,
தோள்பட்டையின் 25,**55 அனுகுயித**
தோள்பட்டை மற்றும் கை,**54 அனுகுனி54**
தமிழ் மென்மையான, 301, 359, 608
சோலியஸ், 463, 467
465 spinalis, 379 tibial nerve
– நரம்பழம்
சுழல் செயல்முறைகள், 375
ஸ்ப்ளீனியஸ் கேபிடிஸ், 224
ஸ்டேபீடியஸ், 663, 664

ஸ்டெர்னோக்ளிடோமாஸ்டாய்ட, 15, 19, 21, 44, 148, 224
ஸ்டெர்னோதைராய்ட, 146
ஸ்ட்ராப், 519, 527, 532, 536, 693
ஸ்டைலோக்லோசஸ், 630, 632
ஸ்டைலோஹாய்ட, 148, 545, 624
சப்கேபுலாரிஸ், 55
சப்கிளாவியஸ், 19, 21, 54, 56, 58, 148, 224
சப்ஆக்ஸிபிடல், 385
subscapularis, 19, 21, 23, 30, 31, 46, 54, 56–58, 61, 64, 112, 116, 117, 119, 215
மேலோட்டமான மூதாகூப்பறம், 85
மூன்கையின் மேலோட்டமான நீட்டிப்பு தசைகள், **80, 81**
மேலோட்டமான தொடை, 429
மேலோட்டமான மார்பு, 15
மேலோட்டமான மார்பு மற்றும் வயிற்று சுவர்,**11, 15**
சுப்பீரியர், 374-378, 381, 383-385, 431 சுப்பீரிஸ் அலேக் நாசி, 594
மேல் ரெக்டஸ், 675
சூப்பினேட்டர், 71, 76, 83, 85, 87, 89 சூப்பினேட்டர் தசை
நீட்டிப்பு பிஜிட்டி மினிமி, 134 சூப்பராஹாய்ட, 549, 624

சுப்ராஸ்பினாடஸ், 30, 33, 54, 61, 62, 67, 116, 117
டெம்போரலிஸ், 552
டென்சர் ஃபாசியா லேடே, 11, 363, 364, 409, 410, 418, 420, 429, 437, 479, 480
டென்சர் ஃபாசியா லட்டா, 414, 415, 419
டென்சர் பிம்பானி, 663
டென்சர் வெளி பலபினி, 622, 641, 642, 646, 647, 689, 691 (ஆங்கிலம்)
டெரெஸ் மேஜர், 3, 11, 26, 30, 32, 33, 44, 54, 62
டெரெஸ் மைனர், 11, 32, 33, 44, 116, 117
டெர்பியஸ், 447
தேனார், 45, 50, 96,**97,**105, 107, 137
கட்டைவிரல், 83
தைரோஅரிட்டினாய்ட, 654, 656
தைரோஎபிகிளோட்டிக், 654
திபியாலிஸ் மூன்பறம், 449
மூன்பறப் பெட்டியில், 449
* விளக்கப்படம், 448
திபியாலிஸ் போஸ்டீரியர், 466, 469
* விளக்கப்படம், 468
மூலைச்சுக்காழாய், 163
பிராஜிகஸ், 527, 657
657 கறாக்கூவெட்ட மொழி, 627
கறாக்கூவெட்ட பெரினியல், 343, 345, 347, 350, 358, 365 ஊரி ஊரி 365 தமிழ்
பிரான்ஸ்வர்சோஸ்பைனல், 386
பிரான்ஸ்வெர்சஸ், 230
பிரான்ஸ்வெர்சஸ் அபிவயிற்று, 148, 227, 230, 241
பிரான்ஸ்வெர்சஸ் தொராசிஸ், 146, 147, 217
பிரான்ஸ்வெரஸ் அப்டோமினிஸ், 25
ட்ரேபீசியஸ், 11, 19, 30, 44, 527, 669, 691, 692
ட்ரைசெப்ஸ், 30, 32, 33, 42, 44, 45, 54, 58, 62, 70, 81, 86
ப்ராச்சிட்ரைசெப்ஸ், 61 124
பாப்லிபியஸின் மேல் இழைகள், மேல் மூலட்ட 495
மூன் மற்றும் பின் பார்வைகள்,**45** மூன் பார்வை,**64 अनुक्षित**
பக்கவாட்ட பார்வை,**44 (அ)**
பின்பறு பார்வை,**65 (ஆங்கிலம்)**
சிறுநீர்க்காழாய், 347, 353, 358 சிறுநீர் பிறப்பறுப்பு, 358
யோனி சாழற்சி, 345
வாஸ்டஸ், 420
வாஸ்டஸ் லேட்டரலிஸ், 429
கூரல், 655
தன்னார்வ, 687, 689
ஜிகோமாடிக், 550
தசைத் தளம், சாகிட்டல் பிரிவு, 622
தசை மடிப்புகள், 620
தசைநார் நரம்பு, 23
தசைநார் நரம்பு, 231
தசைநார் நாளங்கள், 147

ந

ஆணி அணி, 138
நாசி தூவாரங்கள், 671
மூன் பகுதி வழியாக, 595
பக்கவாட்ட சுவர்,**613, [1],**672
வலது
எலும்பு பக்கவாட்ட சுவர், 614 நாசி செப்டம், 671
அமைப்பு மற்றும் இரத்த வழங்கல், 615
நாசோலாக்ரிமல் கழாய், 598, 599, 613
615 நெக், 3 இன் வடிகால் வழிகள்
மூன்பறு மூக்கோணம்,**523, [1],**531
தசைகளின் மூன் பார்வை,**519 -**
ப்ராச்சியல் பிளெக்ஸஸ், 534
நிணநீர் மூனைகளின் சங்கிலிகள், 526
ஆழமான தமனிகள் மற்றும் நரம்புகள், 536
வெளிப்பறு மூதலீட மற்றும் மூலைச்சுக்காழாய்க்கு மூத்தைய ஃபாஸியல் அடுக்குகள், 527 - அநுக்ஷிதி - 527 - 527 - 527 - 527 - 528
ஃபாஸியல் விமானங்கள், 527
இன்ஃப்ராக்ளாவிக்லூர் பகுதி, 535
இன்ஃப்ராக்யாய்ட தசைகள், 519
பெரிய நாளங்கள், 532
தசைகள்
ஆழமான அடுக்குகள், 224
பின்பறு மூக்கோணம், 528 செமிஸ்பினலிஸ் கேபிடிஸ் மற்றும் சப்ஆக்ஸிபிடல் மூக்கோணம், 381
ஸ்ப்ளீனியஸ் செர்விசிஸ், ஸ்ப்ளீனியஸ் கேபிடிஸ் மற்றும் செமிஸ்பினலிஸ் கேபிடிஸ், 376
பிரான்ஸ்வர்சோஸ்பினல் கழுக்கள், 378 பின்பறு மூக்கோணத்தின் தசை தளம், 528 நரம்புகள், 522, 524
பிளாட்பிஸ்மா அடுக்கு, 529
பின்பகுதி, 382
பின்பறு மூக்கோணம்,**523 - अनुक्षिती - 523** ஸ்கேலீன் தசைகள், 528
ஸ்டெர்னோக்ளிடோமாஸ்டாய்ட அடுக்கு, 530
சப்கிளாவியன் தமனி, 533
மேலோட்டமான பக்கவாட்ட நாளங்கள், 522
மேலோட்டமான நிணநீர் மூனைகள், 526
மேலோட்டமான மூனைகள், 539
மேல் தாடையின் மேல் தாடைப் பகுதி, 545,**546 -** 520
இன் மூக்கோணங்கள்
நரம்புகள், 535
526 கப்பல்கள்
642 நரம்பு(கள்)

கடத்தல்கள், 602, 669
abducens (VI), 675, 676
தூணை, 669,**691 (ஆங்கிலம்)**
திட்டம், 692
கழுத்தின் பின்பறு மூக்கோணத்தைக் கடந்து செல்வது, 692
தூணைக்கரவி (XI)
691 இன் வரைபட பிரதிநிதித்துவம், 692 இன் திட்டம்
அல்வியோலர்
தாழ்வானது, 633
சுப்பீரியர், 633
மூன்பறு மற்றும் பின்பறு எத்மாய்ட, 603 மூன்பறு தோல், 10, 13, 27, 220
மூன்பறு தோல் இடைக்கோடு, 220
மூன்பறு தொடை தோல், 13 மூன்பறு இரைப்பை, 206
மூன்பறு ஸ்க்ரோடல், 236
மூன்பறு தொராசி பிரிவு,**10**
ஆசனவாய், 349
மண்டை ஓட்டின் அடிப்பகுதியில் உள்ள தூளைகள், 670
மற்றும் பின்பறு மூன்கையின் தமனிகள் (ஆழமானவை பிரித்தல்),**89 (ஆங்கிலம்)**
பின்பறு மூன்கையின் தமனிகள் (மேலோட்டமான பிரித்தல்),**88 - अनुक्षिती**
மூளையின் அடிப்பகுதியில் இணைப்புகள், **669 -** ஆரிகுலோடெம்போரல், 551, 687
அச்சு, 26, 33, 39, 40,**52,**67 தமிழ்
விநியோகம், 52
மூதுகெலும்பு பகுதிகள் உருவாகின்றன, 52
கர்ப்பப்பை வாய்
எட்டாவது, 403
மூதலில், 403
402 Cervical spinal, 382
original -
கோர்டா பிம்பானி, 663
க்ளூனியல், 411
இடைநிலை, பின்பறு மூதன்மை கிளைகள் (துடித்த மூகம்), 372 ஊரி372 தமிழ்
மேல், பின்பறு மூதன்மை கிளை (துடித்த மூகம்) 372 இல்
கோக்லியர், 686
பொதுவான ஃபைபுலர், 411, 441, 450 பொதுவான தாவர டிஜிட்டல், 470 தோல், 39, 220
மூன்பறு தொடையின், 416 கிளைகள், 409, இடைநிலை ப்ராச்சியல் கிளைகளின் 411 கிளைகள், 36 பரவல், 372
பக்கவாட்ட மூதுகூப்பறம், 454
பக்கவாட்ட சூரல், 442
மீடியல் சூரல், 442
வடிவங்கள், 552
தோல், பரவல், 372
ஆழம்
467 Kantham – 383 Kantham – காந்தம்
மேல் மூதுகு, 383
ஆழமான ஃபைபுலர், 459
ஆழமான ரேடியல், 78, 89 டார்சல் டிஜிட்டல், 90, 92, 93 ஃபேஷியல் (VII)
சோர்டா பிம்பானி கிளை,**684 தமிழ்**
மூக கால்வாயில் 681 இன் வரைபடக் காட்சி, 681
பெரிய பெட்ரோசல் கிளை,**683 -** மூகத்தின் பக்கவாட்டில், 682 தொடை எலும்பு, 440

ஃபைபுலர், 441, 453
பொதுவானது, 411
ஆழம், 454
மேலோட்டமான, 454
மேலோட்டமான மற்றும் ஆழமான, 411, 453
ஃபைபுலர் (மேலோட்டமான மற்றும் ஆழமான), 441
மூன்பக்கம், 601
594 समानिका समानी्ती स्त
ஜெனிட்டோஃபெமரல், 234, 316
கூளோசோபார்னீஜியல், 669, 687
மற்றும் அதன் மொழி கிளைகள், 688
கூளோசோபார்னீஜியல் (IX)
மண்டை ஓட்டின் அடிப்பகுதியில் இருந்து கழுத்துத் தூவாரம் வழியாகச் செல்கிறது- ஆணுக்கள், 688
ஓரோபார்னக்ஸில், 688
687 hypoglossal (XII) இன் பூலன் கண்டுபிடிப்பு
மேல் கழுத்துப் பகுதியில் 693, 694 இன் வரைபட பிரதிநிதித்துவம்
இலியோஇங்குயினல், 13
இலியோஹைபோகாஸ்ட்ரிக், 220, 236, 411
இலியோஹைபோகாஸ்ட்ரிக் இடுப்பு, 316
இலியோஇங்குவினல், 220, 234, 367
இலியோபுபிக், 229, 411, 440
கீழ் கர்ப்பப்பை வாய் இதயம், 208
தாழ்வான கூளுட்டியல், 363, 432–434, 439, 441, 510
தாழ்வான கூரல்வளை, 650
இன்ஃப்ராஆர்பிட்டல், 594
இன்ஃப்ராட்ரோக்ளியர், 594, 603
இன்டர்கோஸ்டல், 220
இடைநிலை மேல்கிளாவிக்லூர், 16

நரம்பு(கள்) (*தொடர்ந்தது*)
உள் கூரல்வளை, 545, 651, 652, 689
கண்ணீர்ப்பாகை, 594, 601
பக்கவாட்டு ஆம்பால்லரி, 685
பக்கவாட்டு மான்கை தோல், 29, 36, 39, 49, 59, 67
பக்கவாட்டு மூச்சுக்குழாய் தோல், 33 பக்கவாட்டு தோல், 10, 26, 220
பக்கவாட்டு தொடை தோல், 440
பக்கவாட்டு தாவர, 470, 473
16, 29 பக்கவாட்டு சூரல், 411
கூறைந்த பெட்ரோசல், 551, 586, 588, 616, 625, 665, 679, 687
கைகால்கள், 372
மொழியியல், 649, 680
670 இன் இருப்பிடம்
கீழ் மூட்டு, 440 கீழ் மேற்பரப்பு, 148
ஆண் பெரினியம்,**358 -**
கீழ்த்தாடை, 677, 680
மாசெட்டர், 677
மாசெடெரிக், 563–566, 680
மேக்சில்லரி, 677, 680
மீபியல் மற்றும் லேட்டரல் பிளான்டார், 470 மீபியல் ஆன்பிபிராச்சியல் தோல், 29, 34, 36 மீபியல் பிராச்சியல் தோல், 29, 36, 58 மீபியல் கால்கேனியல், 470
மீபியல் க்ளூனியல், 372, 428, 430
மீபியல் டெரிகாய்டு, 677
மீபியல் சூப்பர்கிளாவிகுலர், 16
சராசரி, 23, 34, 40,**50,**76, 78, 86, 97, 106, 107, 124 (அ)
விநியோகம், 50
பரவல், மாதுகெலும்பு பிரிவுகள் மற்றும் வாதம், **50 மீ**
பக்கவாதம், 50
முள்ளந்தண்டுப் பகுதிகள் உருவாகின்றன, 50
மூளைச்சலவை, 588
நடுத்தர இதயம், 644
நடுத்தர கர்ப்பப்பை வாய் இதயம், 208
நடுத்தர க்ளூனியல், 411, 436 தசைநார் தோல், 39, 49, 58, 86
விநியோகம், 49
நாசோசிலியரி, 594, 601–603, 603, 676–678
அப்டுரேட்டர், 316, 425
இடை தொடையின், 440 இன் வரைபட பிரதிநிதித்துவம், 440
தலையின் பின்புறம்
பெரியது, 383, 385
கூறைவானது, 383
மூன்றாவது, 385
கண் இயக்குவிசை
604 ஆல்ஃபாக்டரி (I) இன் கீழ் கிளை
வாசனை விளக்கு மற்றும் பாதை,**671–672** 675 கண் மருத்துவம், 601
ஆப்டிக், 601, 603
பார்வை (II)
பாதை மற்றும், 674
காட்சி பாலங்கள் மற்றும், 673, 674 கருப்பை தன்னாட்சி, 330
உள்ளங்கை பிஜிட்டல், 39,
ஆண்குறியின் 92, 366
பெரினியல், 348, 358, 366
பெரினியல் நாளங்கள், 366
பறவழி, 386, 672
பெட்ரோசல்
ஆழம், 616
பெரியது, 616
கூறைவானது, 616
தொண்டை, 679
ஃபிரெனிக், 27, 150
பிளான்டர், 473
பிளான்டர் பிஜிட்டல்
பொதுவானது, 473
மறையானது, 473
668 безберение – безберение – 442 безберение – 317 безберение – 668 безберение –668 безберение – 668 безберение – 668 безберение – 668 безберение – 668 безберен
பின்பற மான்கை, 37, 66
பின்பற மான்மூளை தோல், 36, 39, 67
பின்பற மூச்சுமூளை தோல், 39, 67
பின்பற எத்மாய்டல், 678
பின்பற தொடை தோல், 441
பின்பற இரைப்பை, 206
பின்பற இடை எலும்பு, 89, 135
பின்பற கீழ் உடற்பகுதி, 372
பின்பற ஸ்க்ரோடல், 366
பின்பற வேகல், 689
ப்ரீசாக்ரல், 208, 233, 235 மறையான
பிளான்டர் பிஜிட்டல், 470
டெரிகோபாலடைன், 616
ரேபியல், 29, 39, 40,**53,**58, 67, 76, 86, 88
விநியோகம், 53
பரவல், மாதுகெலும்பு பிரிவுகள் மற்றும் வாதம்,**53 - அனுகுவிதி - அனுகுவிதி - 53**
பக்கவாதம், 53
முள்ளந்தண்டுப் பகுதிகள் உருவாகின்றன, 53 வேர், 639
சாக்ரல், 209, 233, 247, 316, 321, 399, 403
சாஃபீனஸ், 411, 423, 440, 441, 446, 460
தோல் கிளை, 454
ஸ்கேபுலர், 48
சியாட்டிக், 432, 441
441 Popliteal fossa, 442 Popliteal fossa – 442 प्रकाश
பின்பற தொடையில், 510
பின்பற தொடை, 436, 439 இன்
டைபியல் பிரிவு, 437
பிரிவு, 372
உணர்வு, 36, 68, 89, 232, 366, 382, 383, 446, 553, 596, 677, 679
செப்டல், 615
சைனஸ், 687, 689
கரோடிட், 689
மாதுகெலும்பு, 10, 14, 206, 207, 321, 362, 372, 379, 384, 386, 402, 404, 405, 406, 407, 542
கிளைத்தல், 386
சி3, 372
கர்ப்பப்பை வாய், 380, 528
தொடர்ச்சியாக, 372
தோல் கிளைகள், 10
அழிவு, 372
உருவாக்கம், 403
இடுப்பு, 379, 380, 405 நடுத்தர
கர்ப்பப்பை வாய், 380, 528
கலப்பு, 14, 404
பின்பற மூதன்மை கிளைகள், 372
மற்றும் பெரியவர்களில் பிரிவுகள், 402
ஒற்றை, 35, 372
மேல் கர்ப்பப்பை வாய், 379
மேல் தொராசி, 379, 380
நாவின் கீழ்ப்பகுதி, 649, 694
சப்மென்டல், 546
தலையின் பின்புறம்
சப்ஆக்ஸிபிடல் பகுதி, 385 சப்ஆக்ஸிபிடல்
மூக்கோணம் வழியாக, 383 சப்ஸ்கேபுலர், 31, 48, 58
மேலோட்டமான ஃபைபுலர், 450, 459
மேலோட்டமான ரேபியல், 78
மேல் அல்வியோலர், 566, 616, 633 மேல்
க்ளூனியல், 372, 411, 428, 436 மேல்
கிளாவிகுலர், 13, 16, 17, 40 மேல்
கிளாஸ்கேபுலர், 33, 58, 61
சிம்பசிஸ், 230
சுவை,**628 -**
மூகத்தின் தற்காலிக கிளை, 594
டென்சர் டிம்பானி, 677
டென்சர் வேலி பலட்டினி, 677
தொராசி, 40
பக்கவாட்டு தோல் கிளைகள், 10
மாதுகெலும்பு, 382
ஸ்பிளான்சிக், 166
தோரகோடார்சல், 26, 27, 58
டைபியல், 464, 473
பின்பற காலில், 465
ட்ரைஜீமினல் (V)
மற்றும் அதன் கிளைகள், 677
கீழ்த்தாடைப் பிரிவு, 680 மேல் தாடைப் பிரிவு,**679 -** கண் மருத்துவப் பிரிவு,**678 -**
ட்ரோக்லியர் (IV), 601, 602, 675, 676
உல்நார், 20, 23, 29, 34, 40, 58, 67, 76, 78, 86, 89, 94
விநியோகம், 51
பக்கவாதம், 51, 52
மாதுகெலும்பு பகுதிகள் உருவாகின்றன, மேல் மூட்டு 51,**39 மௌனமாதம்** யோனி, 233

வேகஸ் (X), 150, 206, 669,**689 -**
மார்பில் 689, 690 இன் வரைபட பிரதிநிதித்துவம்
வாஸ்டஸ் மீபியாலிஸ், 423
வெஸ்பிபுலர், 667, 668, 685, 686
வெஸ்பிபுலோகோக்ளியர் (VIII)
மூளையில் உள்ள இணைப்புகள், 686 வரைபடத் திட்டம், 686 வெஸ்பிபுலர் கருவி, 685 ஜிகோமாபிக் மாகவாய், 594
ஜிகோமாட்பிகோடெம்போரல், 554, 563
ஜிகோமாட்பிகோ-டெம்போரல், 612 நரம்பு பொருட்கள், 460, 631, 679, 687, 693
கடத்தல்கள், 602, 676
ஹைப்போகுளோசல், 632
பக்கவாட்டு ஆலை, 473
இடைநிலை ஆலை, 473
சஃபீனஸ், 411, 460
சியாட்டிக், 441
நரம்பு இரத்த நாள கட்டமைப்புகள், 464, 467
பருதிதாகப் பிறந்த குழந்தை
வயிற்று மற்றும் மார்பு உள்ளுறுப்புகள், 243
முன்புற வயிற்றுச் சுவர்,**242 தமிழ்**
செயல்பாட்டு உடற்கூறியல், 243 விதைப்பை,**242 தமிழ்**
மார்பு மற்றும் வயிற்று உள்ளுறுப்புகள், **243 தமிழ்** தொப்புள் பகுதி, 242 நிப்பிள், 4, 6

மூனை(கள்), 6, 174, 178, 188, 198, 211, 212, 236, 260, 266, 417, 526, 539.*மேலும் காண்கநிணநீர் மூனைகள்*
முன்புற அச்சு, 7
முன்புற உதரவிதானம், 174
முன்புற மீபியாஸ்பினல், 174
நுனி, 215
அச்சு, 7, 211
செலியாக், 266
டெல்டோபெக்டோரல், 7
இலியோகோலிக், 247
விலா எலும்புகளுக்கு இடையே, 540
மாஸ்டாய்டு, 539
இடைநிலை (நுனி) அச்சு, 7
மெசென்டெரிக், 211
கணையம், டியோடெனல், 266
பாராஸ்டெர்னல் பால்மபிப்பு, 7
பாராட்ராஷியல், 212, 215
மார்பகம், 7, 540
பாப்லிட்டல் நிணநீர், 442
பின்புற மீபியாஸ்பினல், 198
பைலோரிக், 266
சைனோட்ரியல், 179, 189, 190
மண்ணீரல், 319
கீழ்மண்பிபுலர், 211, 525, 539, 625, 626
மூச்சுக்குழாய் மூச்சுக்குழாய், 164
மேல் வயிறு, 8
மூக்குத்தி, 613

நாட்ச், 594, 657
அசிடபுலர், 323, 324, 481
கோண, 254, 258, 261
இதயத்தின் உச்சம், 177
இதய உச்சி, 164 பெரிய
சியாட்டிக், 325
கீழ் மூலகெலும்பு, 393 கறைந்த
இடுப்புமூட்டுக்கரிய, 324
நாசி, 550
மேல்புறம், 519
மேல்புற முனையம், 19, 144, 162, 519
நுச்சல் கோடு, 569
உயர்ந்தது, 373, 520, 528, 549, 569, 591
நியூக்ளியஸ் புல்போசஸ், 398

ஓ

சாய்ந்த பிளவு, 158
சாய்ந்த பெரிகார்டியல் சைனஸ், 173
ஓப்லிக்வஸ் கேபிடிஸ் இன்ஃபீரியர், 383,
385 ஓப்லிக்வஸ் கேபிடிஸ் மேல், 383, 385
அப்டிரேட்டர் கால்வாய், 326
அப்டுரேட்டர் ஃபோரமென், 325
ஆக்ஸிபிடல் எலும்பு, 379, 380, 385, 389, 390, 391, 402, 404, 541, 542, 569, 571, 572, 585, 586, 643
389 இன் வெளிப்பாடுகள்
385 மறைமுக மேற்பரப்புகள்,
639 இன் கீழ் நுச்சல் கோடு
ஓடோன்டாய்டு செயல்முறை
முன் மேற்பரப்பு, 388
அச்சின், 390
அச்சு மற்றும் பின்புற மூட்டு முகத்தின், 388
ரேடியோகிராஃப்கள், 391
ஒலெக்ரானன், 62, 83, 125
ஃபோஸா, 124
செயல்முறைகள், 122
ஆல்ஃபாக்டரி பல்ப், 671
அடித்தள முன்மூளை காட்டுதல், 672
ஆல்ஃபாக்டரி எபிட்டிலியம், 672
ஆல்ஃபாக்டரி சளிச்சுரப்பி, 671
ஆல்ஃபாக்டரி பிராக்ட், 672, 674
ஆல்ஃபாக்டரி ட்ரைகோன், 672
ஓமென்டல் பர்சா, 248, 249, 258, 259
ஓமென்டல் ஃபோரமென், 258, 259
ஆப்தால்மோப்லீஜியா, 675
ஒப்போனன்ஸ் பிஜிட்டி மினிமி, 128
ஆப்டிக் கால்வாய், 608
ஆப்டிக் சியாஸ்மா, 673, 674
ஆப்டிக் பிஸ்க், 609
வாய்வழி குழி,**619–628**
621 தளத்தின் முன்புற நாக்கு சார்ந்த
பகுதி
தாழ்ந்த மற்றும் உயர்ந்த பார்வைகள்,**624 अनुक्रमणिका**
கழுத்திலிருந்து பார்க்கும்போது, 623 உதடுகள்
உள்ளே இருந்து பார்க்கும்போது, 619 நடுவண்
பகுதி,**627 -** வாய், 622
632 польшинальный польш
தசை மடிப்புகள் மற்றும் சுரப்பிகள், 620
மற்றும் நாக்கு, 619
622 இன் உட்பகுதியின் தூண்டு மீடியன சாகிட்டல் பார்வை,
629 இன் தூண்டு மீடியன பிரிவு
பரோடிட் குழாய் திறப்பு,
621 இடையே பாதை, 619
உமிழ்நீர் சுரப்பிகள்,**625–626**
வாய் சளி சவ்வு, 620
ஓரா செராட்டா (மஞ்சள்), 609
ஆர்பிகுலரிஸ் ஓரிஸ், 619
சுற்றுப்பாதை குழி
உள்ளே உள்ள தமனிகள் மற்றும் நரம்புகள்,
611,612 எலும்பு அமைப்பு, 595
முன் பகுதி வழியாக, 595
கிடைமட்ட பகுதி வழியாக, 600
இடது, இடை சுவர், 596
தசைகள், 606
சுரி
பக்கவாட்டு சுவர், 596
எம்.ஆர்.ஐ., 610
600 இன் சாகிட்டல் பார்வை
சுற்றுப்பாதை செப்டம்,**597 (ஆங்கிலம்)**
எலும்புக்கூடு
முன்புற பார்வை மற்றும் முன் பகுதி, 595 வெளிப்புற
கண் தசைகள், 606–607 இடை மற்றும் பக்கவாட்டு
சுவர்கள்,**596 (ஆங்கிலம்)** நரம்பு மற்றும் தமனி
இடது பக்கவாட்டு காட்சிகள்,
605 மேல் பார்வை, 601–604
ட்ரோக்லியர் நரம்பு, 602
சுற்றியுள்ள மேலோட்டமான முக தசைகள், 594
கோர்டியின் உறுப்பு, 686
ஓரோனாசோபார்னீஜியல் நிணநீர் வளையம், 645
ஓரோபார்னக்ஸ், 620
எலும்பு-அபோனியூரோடிக் கால்வாய்கள், 471
ஓடிக் கேங்க்லியன், 687
கருப்பை நாளங்கள், 306, 330
கருப்பை, 233, 245, 303, 306, 330–335, 342, 417
தமனி வழங்கல், 335
332 Medical space, 333
Medical space, 333 मद्धि
மீசோவரியன் எல்லை, 333
தொங்கும் தசைநார், 342

ப

பலேட், 592, 619, 620, 628, 631, 648, 652, 683
622 எலும்புக்கூடுகளின் முன்பக்கத்
தோற்றம்
மற்றும் மேல் பற்கள், 635
மற்றும் மேல் பற்கள், 635
ஹார்டு, 571, 592, 613, 614, 619, 620, 622, 635, 640, 648, 671, 683
தசைகள்
* 648 இன் விளக்கப்படம்
மென்மையானது, 646
631 மற்றும் மேல் பற்கள், 635 இன் பின்புற,
நரம்புகள் மற்றும் தமனிகள்
பாலடைன் டான்சில்ஸ், 619, 620
பாம், 1, 34, 42, 84, 95–99, 107, 108, 109, 434
தசைகள் மற்றும் விரல்களின் ஆழமான பிரித்தல்,**99 समानी (99)**
ஆழமான உள்ளங்கை வளைவு, 109
தசைகள் மற்றும் நெகிழ்வு தசைநார் செருகல்கள்,**98**
(ஆங்கிலம்) தசைகள் மற்றும் தசைநார் உறைகள்,**96**
(ஆங்கிலம்) தசைகள், மூட்டு உறைகள் மற்றும் தசைநாண்கள்,
96 நரம்புகள் மற்றும் தமனிகள்,**107,**108 உள்ளங்கை தமனி
வளைவுகள்,**108 - किरुत्तिकै** மேலோட்டமான தூண்டிப்பு, 95
மேலோட்டமான நரம்புகள் மற்றும் தமனிகள், 94 மேலோட்டமான
உள்ளங்கை வளைவு, 107
மேலோட்டமான நாளங்கள் மற்றும் நரம்புகள்,**94 (ஆங்கிலம்)**
தமனிகள் மற்றும் நரம்புகளின் மேற்பரப்பு நீட்டிப்பு,
109 பால்மர் தோல் கிளைகள், 29, 94
பால்பெப்ரல் கண்சவ்வு, 600
கணையம், 247, 248, 249, 253, 259, 260, 266,**266, [1],** 276, 282,**282, [1],**282–286, 294, 306, 307
259 பேர் கொண்ட குழு
286 head of, 283 head of head, 286
head of head
ரெட்ரோபெரிட்டோனியல், 249
மேற்பரப்புத் தோற்றம், 282
கட்டி
அச்சுப் படம், 285
கட்டி, CT,**285 अनिकाला (अ) 285** 284 கணைய
ஆம்புல்லா மற்றும் பாப்பிலாவின்
அன்சினேட் செயல்முறை, 268 கணையக்
குழாய், 283, 284
தலைவர்,**283 தமிழ்**
285 இன் ஒன்றியம்
கணைய நெக்ரோசிஸ், 286 கணைய
பியோடெனல் முனைகள், 266
கணைய அழற்சி, 286
பாப்பிலா(இ), 268, 285, 628
ஃபிலிஃபார்ம், 628
மூங்சை வடிவம், 628
கூர்மையான, 635
தாழ்வான கண்ணீர் நாளம், 593, 599
பரோபிட், 621
சிறுநீரகம், 312, 313
பாராஸ்டெர்னல் கோடுகள், 2
பாராஸ்டெர்னல் மார்பக முனைகள், 7
பாராஸ்டெர்னல் முனைகள், 7
பாராசிம்பேபிக் இழைகள், 235
பாராம்பூளிகல் நரம்புகள், 12, 299
பாரிட்டல் கிளைகள், 351
பரியட்டல் அடுக்கு, ப்ளூராவின், 154
பரியட்டல் பெரிட்டோனியம், 248
பரியட்டல் ப்ளூரே,**153 தமிழ்**
பரோபிட் குழாய்
தூண்டு பரோபிட் சுரப்பி இணைக்கப்பட்டது, 625
தூண்டு, 621
பரோபிட் சுரப்பி, 551
பக்கவாட்டு பார்வை, 625 பாராசிம்பேபிக்
இன்டர்வேஷன், 551 பரோபிட் முனைகள்,
211
பட்டெல்லா, 409, 410, 412, 414, 420, 421, 426, 445, 484, 485, 488, 489, 490, 493, 495, 512
495 Patellar retinacula – வலப்பக்கம், முன்புறம்
மற்றும் பின்புறம்
இடைநிலை மற்றும் பக்கவாட்டு, 484
பட்டெல்லார் கட்டமைப்புகள்,**484 தமிழ்** பிசி.
*பார்க்கவும்*பைலோரிக் கால்வாய் பெக்டன்
ஆஃப் பாபிஸ், 315, 420, 421 பெக்டோரல்
ஃபோசியா, 6, 9, 16,**17,**521 பெக்டோரல் முனைகள்,
7
மஞ்சரித் தண்டு
சிறுமூளை, 669
பெருமூளை, 589, 674
இடுப்பு விளிம்பு, 306
இடுப்பு உதரவிதானம், 362
தசைகள், 346
இடுப்பு நுழைவாயில், அளவு, 327
இடுப்பு உறுப்புகள், தன்னியக்க மற்றும் உள்ளுறுப்பு இணைப்பு உள்ள-
362 இன் நரம்புத் தளர்ச்சி
இடுப்பு உள்ளுறுப்பு வெளிப்புற பிறப்புறுப்பு, 355
இடுப்பு, 3, 211, 246, 247, 313,**323–370,**325–328, 330, 332, 336, 343, 348, 352, 362, 363
எலும்புகள்
பெரியவர் மற்றும் குழந்தையின் பக்கவாட்டு பார்வை,**323 समानी323**
தமிழ் இடைநிலை மற்றும் முன் பார்வைகள்,**324 अनिका अनिका 324** பெண்
முன் தாழ்வான பார்வை,
326 மூட்டுகள், 326
இடுப்பு மூட்டுகள், 326
முன் பகுதி, வரைபடம், 361
இடது பக்கம், 336
நிணநீர் முனைகள் மற்றும்
சேனல்கள்,**352 -** ஆண், வரைபடம்,
325 சராசரி சாகிட்டல் பிரிவு, 246
தசைத் தளம், 362
நிலை, 332
ரேடியோகிராஃப், 325,**325 समानी325**
தமிழ் வலது பாதி, 336
வலது, பின்புற பார்வை, 479
கருப்பை,**332 -**
ஆண்கறி சிறுநீர்க்குழாய், 355
ஆண்கறி, 1, 15, 221, 223, 235, 236, 237, 349, 351, 355, 356, 358, 366–370
பல்ப், 235, 368 கார்போரா
கேவர்னோசா,**368 -**
கார்பஸ் ஸ்பாஞ்சியோசம்,**368 -**
கறுக்குவெட்டுகள்,**370 अनिका370**
தமிழ் ஆழமான முதுகு நரம்பு, 369,
370 தொலைதூர முனை, 370
369 अनिवादिका अनिवादिक
367 अनिवादिक369 अनिवाद

ஆண்கறி (தொடர்ந்தது)
விறைப்பு உடல்கள், 368 இன்
ஃபண்பிஃபார்ம் லிகமெண்ட், 220, 223
கிளான்ஸ், 355, 370
நீளவாட்டுப் பிரிவு, 369 பிரிவு மூதல்
நடுப்பகுதி வரை, 370 தண்டு,**370 अनिका370**
தமிழ்
தோல், 369, 370 மேலோட்டமான
மூதுகு நரம்பு, 236
வாஸ்கூலர் சழற்சி,**369 -**
வயிற்றுப் பகுதி,**368 -**
367 இதயக் கோளாறு உள்ள
நாளங்கள் மற்றும் நரம்புகள், 165
பெரிகார்டியம், 164, 166, 170–173, 175,**175,**176, 183, 196, 199, 207, 243
பின்புற பார்வை, 199
சீரியஸ், 170, 177, 212
பெரினியல் ராஃபே, 344
பெரினியல் கட்டமைப்புகள், 344
பெரினியல் நாளங்கள், 348
நரம்பு, 366
பெரினியம்,**323–370,**340, 341, 343, 345, 347–353, 355, 358, 361, 365, 366
முன்புறம், 347
இரத்த நாளங்கள், 351
மையப் பள்ளி, 345
பெண்
347 இன், 345 தசைகளின்
கீழ்நோக்கிய பார்வை
நரம்புகள் மற்றும் இரத்த நாளங்கள், 348
நாளங்கள் மற்றும் நரம்புகள்,**348 தமிழ்**
முன் பகுதி, வரைபடம், 361 லெவேட்டர், 346

மிட்சாகிட்டல் பிரிவு,**355 - 355**
- ஐயோ! 358 पालित समालित
समालित समालित 353 समालि
பெரிட்டோனியல் பிரதிபலிப்புகள், 333
பெரிட்டோனியம், 230, 238, 240, 242, 248, 249, 250, 255, 259, 270, 283, 289, 290, 319, 333, 353
மடிப்பு, 250, 288
மின்னும், 288
சிறுநீர் பிறப்புறுப்பு, 359
பெரியம்பிலிகல் நரம்புகள், 13
பெஸ் அன்செரினஸ் (வாத்தின் கால்), 462
பெவேட்டர் ஸ்கேபுலே, 374
பலாங்கஸ், 128
ஃபாலன்க்ஸ், 74, 96, 104, 127, 138, 472, 475, 500
கொரோனாய்டு, 73
தொண்டை தொண்டை, 620
தொண்டை,**641–647**
வெளிப்புற, 629–630
மற்றும் அதன் தொடர்புடைய
தூவாரங்கள், 645 மிட்சாகிட்டல் பிரிவு,
642 தசைகள், 629,**641, [1],**643, 646
* 648 இன் விளக்கப்படம்
நரம்புகள் மற்றும் நாளங்கள், 644, 647 தூணை
மருத்துவப் பிரிவு, 629 மற்றும்
பின்புறத்திலிருந்து மென்மையான அண்ணம்,
647 தளம், 433, 513
முன்தோல் குறுக்கம், 196
கிடைமட்டம், 556
பிரான்ஸ்பைலோரிக், 3
பிளான்டர் அபோனியூரோசிஸ், 470
பிளான்டர் நெகிழ்வு, 453
பிளான்டர் இன்டரோஸ்ஸி,
476 தட்டு, 338, 398, 592, 639
கிரிப்ரிஃபார்ம், 571, 585, 587, 614, 615, 618, 669, 670, 672
நார்க்குரூத்தெலும்பு, 580
நார்க்குரூத்தெலும்பு,
586 கிடைமட்ட, 591
பக்கவாட்டு, 585, 591
ப்ளூரா, 149, 153–156, 160
டயாபிராக்மடிக், 152, 153, 155, 166, 170, 175, 196, 207, 243, 314
அடுக்குகள், 153,
154 பகுதி, 166
ப்ளூரல் எல்லைகளின் வெளிப்பாடு, 156
நுரையீரல், 164, 212, 213, 215
பிரதிபலிப்புகள்,**156 தமிழ்**
ப்ளூரல் குழி, 153, 154
பிளெக்ஸஸ், 152, 362, 407, 564, 687, 690
அனஸ்டோமோஸ்கள், 364
முன்புற இரைப்பை, 206
பாசிலர், 578
கோசிஜியல், 316
கோலியாக், 208
உணவுக்குழாய், 166, 167, 204, 206, 690
வெளிப்புற மூதுகெலும்பு, 407
407 பேரை தொகுத்தல்
இரைப்பைக்குறை, 235
தாழ்வான பல், 564, 633, 680 உள்
மூதுகெலும்பு, 207, 407
இன்ட்ராபரோபிட், 524, 554
லும்போசாக்ரல், 386
பாம்பினிஃபார்ம், 237, 239, 367, 369
பூரோஸ்டேட், 235, 362, 364
மலக்குடல், 362
சிறுநீரகம், 208, 233
சப்அரியோலார், 7, 8
உயர்ந்த பல் மருத்துவம், 679
போன்ஸ், 208, 403, 404, 579, 584, 587, 589, 590, 669, 676, 678, 679, 680, 686, 688
காடல், 676
பாப்லிட்டல் ஃபோஸா, 409
மட்டத்தில் கீழ் தொடையின் குறுக்குவெட்டு, 512
ஆழமான தசைகள் எல்லை, 443
தொடை எலும்பு–பாப்ளிட்டல்–பிபியல்
ஆர்டெரியோகிராம், 445 மட்டத்தில் கீழ் தொடை, 512
நரம்புகள் மற்றும் நாளங்கள்,
442 பாப்லிட்டல் தமனி, 444
488 Kundanam – 442 Kundanam – 488 Kundanam – 442 Kundanam – 488 Kundanam – 442
464 तिलानी सानी सानी सानी 467 तुलानी सानी सानी 464 तुलानी सानी 467
488 பாப்லைட்டல் நரம்பு, 442
பாப்லைட்டல் பாத்திரங்கள்
பாப்லிட்டல் ஃபோஸாவுக்குள்,
பின்புற தொடையின் 442, 436
போர்டா ஹெபடிஸ்,**259,**260 தமிழ்
கட்டமைப்புகள், 258
போர்டல்-கேவல் ஷண்ட் பிசெக்ஷன், 204
போர்டல் நரம்புகள், 286
கிளைகள், அல்ட்ராசவுண்ட், 273
கிளைத்தல், 272
கிளை வடிவங்கள்,**272**
தமிழ் உருவாக்கம், 253
அல்ட்ராசவுண்ட் ஸ்கேன்கள்,**273 தமிழ்**
போர்டல் சிரை அமைப்புகள் (ஆண்), 195 பின்புற
பிராச்சியல் (கை) பகுதி, 1 பின்புற கர்ப்பப்பை
வாய் மூக்கோணம், 1 பின்புற ஹியூமரல்
சர்கம்ஃப்ளெக்ஸ் நரம்பு, 23 பின்புற மூதன்மை
கிளைகள்
L1, L2, L3, S1, S2, மற்றும் S3 ஆகியவற்றின், 372 பூற
நரம்புகளிலிருந்து பெறப்பட்டது, 386 மூதுகெலும்பு
நரம்புகளின், 386
பின்புற மேல் இலியாக் மூதுகெலும்பு, 11, 311
முன்பெருநாடி முனைகள், 260, 321
முன் காது முனைகள், 211 முன் காது
ஒட்டுண்ணி இழைகள், 675 கர்ப்பம்

கருப்பை வளர்ச்சி, வரைபட விளக்கம்
336 இல்
கருப்பை, சோனோகிராம், 338
கர்ப்பிணி கருப்பை
பிறப்பதற்கு முன், 336
கரு சோனோகிராம்கள்,**338 -**
கருவின் எக்ஸ்ரே,**337 -**
நடுப் பார்வை,**336 -**
பிரபுஸ், 246, 247, 344, 347, 355, 356, 367, 369, 370
கிளிட்டோரிஸ், 344, 349, 350 மூதன்மை நிணநீர்
நாளங்கள்,**211 தமிழ்** செயல்முறை(கள்), 56, 73, 275, 314, 500, 571, 624,
685 685 பற்றி
தூணைக்கருவி, 393, 396
அக்ரோமியல், 119
அல்வியோலர், 636
முன்புற கிளினாய்டு, 580, 586
முன்புற மாலியோலார், 660, 684
மூட்டு, 379, 380, 396
அரிட்டினாய்டு குருத்தெலும்பு,
652 காண்டிலாய்டு, 639, 640
கொரோனாய்டு, 122
நோய், 211
அழற்சி, 105, 604
571 चितानना - कु
ஜுகுலர், 542, 569
மாமில்லரி, 380
நடுத்தர கிளினாய்டு, 581
நாசி, 613
ஓடோன்டாய்டு, 388, 390, 391
பாப்பில்லரி, 319
பூறவழி, 685
பைனஸ், 215
பின்புற கிளினாய்டு, 586
ஸ்டைலாய்டு, 130, 643
uncinate, 247, 283, 284, 307, 398, 618
யோனி, 658
குரல், 652
முக்கியத்துவம்
மூக கால்வாய், 658, 664
பக்கவாட்டு அரை வட்டக் கால்வாய், 658, 663, 664
பூரோமண்டரி, 246, 325, 351, 387, 392, 401, 418, 420, 658, 659, 660, 664, 665, 683, 687
சாக்ரம், 315, 328, 399
தூணைக்களம், 658
ப்ரோனேட்டர் டெரெஸ், 71
பூரோஸ்டேட் சுரப்பி, 235, 354, 357 முன்புறமாக வெட்டப்பட்ட
பூரோஸ்டேடிக் சிறுநீர்க்குழாய், 354 ப்ராக்ஸிமல்
இன்டர்ஃபாலஞ்சியல் மூட்டுகள், 42 ப்ராக்ஸிமல்
ஃபாலங்க்ஸ், 131, 138
டெரிகோபாலடைன் ஃபோஸா
பக்கவாட்டு பார்வை, 596
இடைநிலை பார்வை, 596
டெரிகோபாலடைன் கேங்க்லியன்
மற்றும் அதன் கிளைகள், 616
அந்தரங்க வளைவு, 326
பூபிஸ், 227, 230, 246, 247, 315, 323–325, 336, 343, 346, 353, 363, 364, 368, 427
தொடர்ச்சி, 230
323 இன் இணைவு
இசியல் டியூபெரோசிட்டி, 324
மோன்ஸ், 344
பூபோவஜினலிஸ், 346
பூதேண்டல் கால்வாய், 348
பூடெண்டல் பாத்திரங்கள்
இடது உள், 351
நுரையீரல் தண்டு, 183
நுரையீரல் வால்வு, 169
மாணவர்
சுருக்கம் மற்றும் விரிவாக்கம், 593 இன்
விரிவாக்கி, 603
603 இன் சுழற்சி
பைலோரிக் ஆன்ட்ரம், 267
பைலோரிக் கால்வாய், 265, 267
பைலோரிக் ஸ்பிங்க்டர், 255, 267
டியோடெனல் பல்ப், 265
பைலோரோபூயோடெனல் சந்திப்பு, 267

ம

நாற்கர வெளி, 32
கூவாட்ரேட் லோப்கள், 275
கூவாட்ரைசெப்ஸ் ஃபெமோரிஸ், 421

ர

ரேடியல் பள்ளம், 113
ரேடியல் நாட்ச், 122
ரேடியல் பியூபரோசிட்டி, 122
ரேடியோகிராஃப்கள், 120, 121, 136, 161, 256, 261, 284, 291, 293, 490, 574
மான்தோல் கறாக்கம், 498
அட்லாண்டோஆக்சியல் மூட்டுகள்,
பித்த நாள அமைப்பு 391, கர்ப்பப்பை
வாய் மாதகெலும்பு 279, 400
பியோடெனம், 261
இடுப்பு மூட்டுகள், 325, ஜெஜுனம்
மற்றும் இலியம் 483,**289 தமிழ்**
மழுங்கால் மூட்டு, 493 பெரிய
கடல், 305 கீழ் உணவுக்காழாய், 261
இடுப்பு மாதகெலும்பு,**401 401**
க்கு மேல்
கீழ்த்தாடை மற்றும் மேல் தாடை, 640
மற்றும் கணுக்காலின் MRI, 508
ஓடோன்டாய்டு செயல்முறை, 391
இடுப்பு, 325
அருகிலுள்ள ஜெஜுனம், வலது
மழுங்காலில் 261, 484
வலது தோள்பட்டை மூட்டு i, 120
வலது தோள்பட்டை மூட்டு II, 121
சாக்ரோலியாக், 325
வயிற்றுப் பகுதி, 261
சப்டலார் மற்றும் டாலோகல்கேனியோனாவிகுலர் மூட்டுகள்,
டாலோக்ரூரல் (கணுக்கால்) மூட்டுகள் 508, 498
தொராசி மாதகெலும்பு, 400
நரம்புகள், 23
மணிக்கட்டு மற்றும் கை, 127
கதிரியக்கப் பொருள், 313
ஆரம், 42, 72, 74, 75, 83, 84, 87, 122–126, 129–131, 135, 136, 135, 136, 135, 136, 136, 136, 136, 136, 136, 136, 136, 137, 138, 139, 139, 130, 1367, 138, 139, 139, 130
பிஸ்டல், 126
126 நீட்டிப்பு தசைகளின்
தொலைதூர அம்சம், 87
எலும்பு மூறிவு,**75**
எலும்பு மூறிவு தளம், 75
இன்டர்சோசியஸ் கிளை, மான்பூற
மேற்பரப்பில் 74 தசை, 74 பாலிசிஸ்,
87
ராஃபே, 345, 358
சுருக்குதல், 349
பக்கவாட்டு பால்பெப்ரல், 549
சராசரி பலாட்டல், 635
அனோகோசைஜியல் அப்டுரேட்டர், 346
டெரிகோமண்டிபுலர், 550, 620, 622, 641
கறுகிய நடுக்கோட்டு அனோகோசைஜியல், 345 ரெசஸ், 290, 356, 491, 655, 677
கோஸ்டோபியாபிராக்மேடிக், 164
தாழ்வான டூடெனனல், 290
கீழ் இலியோசெகல், 290
பெரிகார்பியல், 172
பிரிஃபார்ம், 200, 542, 645–647, 656
ஸ்பீனோஎத்மாய்டு, 613
சுப்பீரியர், 249, 319
ரெக்டல் ஆம்பூல்லா, 304, 359
ரெக்டூஸ்ட்ரின் பை, 333, 342
ரெக்டோவெசிகல் பை, 355
மலக்குடல், 219, 244, 245, 247, 297, 304, 306, 333, 342, 343, 353, 359–364
தமனி இரத்த வழங்கல், 360 தமனி
வழங்கல்,**360 360 தமிழ்**
இறங்கு பெருங்குடல், 209
359 மான் பகுதி, 359 இன்
வெளிப்பூற மேற்பரப்பு
உள் மேற்பரப்பு, 359
உள் மற்றும் வெளிப்பூற மேற்பரப்புகள்,**359 -**
உள் இலியாக் தமனி, கிளைகள்,**351 -**
பெருங்குடல், 304
சராசரி பிரிவு, 360,**360**
360 தமிழ் 361 चालि– चारित
ரெக்டஸ் அப்டோமினிஸ், 228
உறை, 230
ரெக்டஸ் கேபிடிஸ் பின்பூற மேஜர், 383, 385
ரெக்டஸ் கேபிடிஸ் பின்பூற மைனர், 385
ரெக்டஸ் உறை, 11, 16, 20, 147
மான்பூற அடுக்கு, 4, 15, 221
மான்பூற அடுக்கு, 242
பிரதிபலிப்புகள்
மூதகப்பூற மீசோகாஸ்ட்ரியம்,
248 பெரிட்டோனியல், 249,**353 -**
வயது வந்த பெண், 249
ப்ளூராவின்,**154–156**
248 ப்ரிமிட்டிவ் பெரிட்டோனியல்,
உடலின் பகுதிகள், 1, 22, 64, 90, 137, 164, 177, 186, 219, 220, 281, 286, 344, 358, 359, 517
மான்-பிராச்சியல், 42
மான்கூட்டிய, 41
மான்பூற மான்பிராச்சியல், 1
மான்பூற பிராச்சியல், 1
மான்பூற கர்ப்பப்பை வாய், 219
மான் க்யூபிடல் பகுதி, 1, 409
மான்பூற தொடை, 1, 409
மான் மழுங்கால், 1, 409
மான் கழுத்து, 1
மான் தோள்பட்டை,**31 மீனம்**
மான் பார்வை, 219
மான் மணிக்கட்டு, 105
உடலின் அச்சு, 1, 23, 34, 42, 219,**1**
பூக்கால், 517
கர்ப்பப்பை வாய், மான்பூறம், 219
கிளாவிகுலர், 535
டெல்டாய்டு, 1
மழுங்கை, நாளங்கள் மற்றும் நரம்புகள்,**79 (ஆங்கிலம்)**
மேல் இரைப்பை, 1
மான்பக்கம், 1
இரைப்பை குடல்,**219 தமிழ்** தலை
மற்றும் கழுத்து,**517 (ஆங்கிலம்)**
ஹைபோகாண்ட்ரியாக், 1
இரைப்பைக்குழாயின் கீழ்ப்பகுதி, 1
இன்ஃப்ராக்ளாவிகுலர், 1, 42
இடுப்பு, 1
பக்கவாட்டு வயிற்றுப் பகுதி, 1
பக்கவாட்டு மார்பு, 1
மற்றும் ஆண் உடலில் நீளமான கோடுகள், 2 மன, 1
நாசி, 1
வாய்வழி, 1
சுற்றுப்பாதை, 1
பாரிட்டல், 1
மார்பகம், 1,**17**
மார்பு, மேலோட்டமான நாளங்கள் மற்றும் தோல் நரம்புகள்,**16**
பின்பூற மான்கை, 1 பின்பூற
மூச்சுக்குழாய், 67
பின்பூற க்ரூரல், 1
பின்பூற ஸ்கேபுலர், 33
மான் மாதகெலும்பு, 541
ஸ்டெர்னோக்ளிடோமாஸ்டாய்டு, 1
கீழ்மண்டிபுலர் மற்றும் கீழ்மண்டல்,**545 ஐப்**
பாரு ங்கள் டெம்போரோமாண்டிபுலர், 557
ட்ரோச்சான்டெரிக், 1
தொப்புள், 1
சிறுநீரக தமனி வரைபடம்,**310 தமிழ்**
சிறுநீரகப் பூல்லிவட்டம், 312
சிறுநீரக நெடுவரிசைகள், 312
சிறுநீரக தோற்றம், 287
சிறுநீரக இடுப்பு, 313, 331
சிறுநீரக பிரமிடுகள், 312
சிறுநீரகப் பகுதிகள், பின்பூற மேற்பரப்பு, 308 -
சிறுநீரக சைனஸ், 312
சிறுநீரக நரம்பு, 309, 311
சிறுநீரக நாளங்கள், 312
ரெபினா, 600, 609, 610, 612, 673
மற்றும் அதன் நாளங்கள்,
611 நரம்பு, 604
ரெட்டினாகுலா, 456, 461, 462
தாழ்ந்த நீட்டிப்பு, 447
கீழ் ஃபைபுலர், 456
பக்கவாட்டு பட்டெல்லார், 484
ரெட்டினாகுலம், 92, 96
தாழ்வான ஃபைபுலர், 452, 455, 456, 498
ரெட்ரோகிரேட் பைலோகிராம், 313
ரோம்பாய்டு மேஜர், 379
ரோம்பாய்டு மைனர், 379
ரிப்ஸ், 142, 143
மான்பூற மேற்பரப்பு, 19
கூண்டு
மான் மேற்பரப்பு,**19**
மற்றும் விலா எலும்பு குருத்தெலும்புகள்,**143 (ஆங்கிலம்)**
முதல், இரண்டாவது, மூன்றாவது மற்றும் எட்டாவது வலது, 142
மார்புக் கூண்டின் இயற்கையான எல்லைக்கோட்டைக் காட்டுகிறது,
143 மார்புக் மாதகெலும்பு மூட்டு, 393
வலது சிறுநீரகம், பிரிவுகள், 308
வலது நிணநீர் நாளம், 210 வலது
தோள்பட்டை
மூட்டு, மான்பூற மற்றும் பின்பூற காட்சிகள்,**117 (ஆங்கிலம்)** தசைகள்,
54 अनुक्रमणिका54 தமிழ்
வலது சப்கிளாவியன் நரம்பு, 210 வலது
சப்மண்டிபுலர் மூக்கோணம், 545 வலது
டெஸ்டிஸ்
மான் பார்வை, 238
பக்கவாட்டு பார்வை, 238
ரிமா கூளோட்டிடிஸ், 656

ஸ

சாக்ரல் இடைவெளி, 399
சாக்ரல் பிளெக்ஸஸ், 316
சாக்ரோலியாக் மூட்டு, 322
உருவாக்கம், 387
மான் பகுதி, 329
சாக்ரம், 30, 246, 247, 315, 322, 324, 325, 328, 329, 343, 373, 387, 392, 399, 409, 434
மான்பூற (இடுப்பு) மேற்பரப்பு, 399 காது
(காது வடிவ) மேற்பரப்பு, 399 மற்றும்
கோசிக்ஸ்,**399 अनुक्रमणिका**
399 பாதுகாப்பான மண்டலம், 434
இன் பின்பூற மேற்பரப்பு
சாகிட்டல் பிரிவு
டெம்போரோமாண்டிபுலர் மூட்டு, பிட்யூட்டரி சுரப்பி
மற்றும் செல்லா டர்சிகா வழியாக 558, நடுவிரல்
வழியாக 587 (உல்நார் பார்வை),**110 தமிழ்** சஃபீனஸ்
திறப்பு
ஃபால்சிஃபார்ம் மார்ஜின், 417
ஃபேசியா லட்டாவில், 417
உச்சந்தலை, நரம்புகள், 524
ஸ்கேபுலா, 18, 20, 33, 42, 55, 112, 114, 115, 117, 120, 121, 141, 214, 371, 373, 379, 387
பின்பூற மேற்பரப்பு, 112
பக்கவாட்டு பார்வை, 112
எலும்புக்கூடு,**112**
வயிற்று மேற்பரப்பு, 112
சியாட்டிக் நோட்சுகள், 325
ஸ்க்ரோட்டம், 236, 237, 238, 240–242, 241, 244, 246, 316, 353, 355, 357, 365, 367, 369
குறுக்குவெட்டு, 240
இடது, 237
தோல், 237
விந்துத் தண்டு
குறுக்குவெட்டுப் பிரிவு, 369
அரை வட்டக் கால்வாய்கள், 667
செமினல் வெசிகல், 235, 357
டக்டஸ் டிஃபெரன்ஸ், 364
விந்து வெசிகிள்ஸ்,**354, 356,**357 -
356 இன் ரேடியோகிராஃப்
செமிஸ்பினலிஸ் செர்விசிஸ், 378, 380
மற்றும் தோராசிஸ், 377

செப்டா, 161, 238, 239, 240, 285, 355, 597, 615, 658, 663–665, 683
கனாலிஸ் தசைநார், 664, 665, 683
இணைப்பு-திசு, 161
இன்டர்ட்ரியல், 182, 184, 189
இன்டர்மஸ்கூலர், 513
இன்டர்வென்ட்ரிகூலர், 178, 182–185, 188, 189, 193
மீபியல் பிராச்சியல் இன்டர்மஸ்க்ளூர், 133
சராசரி நார்ச்சத்து, 627
ஆண்கூறி, 370
விதைப்பை, 246
நாவின், 627
செரோடஸ் பின்பூறம் தாழ்வானது, 379
செரோடஸ் பின்பூறம் உயர்ந்தது, 379
உறை, 16, 64, 221, 228, 230, 456, 477, 498, 608, 609
கரோபிட், 532
பிஜிட்டல், 92, 98
பிஜிட்டல் ஃபைப்ரஸ், 471
டூரல், 207
ஃபாசியல், 551
தொடை எலும்பு, 315, 316, 417
ரெக்டஸ் அப்டோமினிஸ் தசை, 25, ஸ்டைலாய்டு
செயல்முறையின் 44, 666
சினோவியல், 455, 471
தசைநார், 110, 137
தோள்பட்டை, 30, 31, 33, 42, 52, 55, 64, 65, 115, 116, 119, 120, 520, 529, 692
தமனிகள், 67
தசைகள்,**31**,60,**63 தமிழ்**
மான் மற்றும் பின் பார்வைகள்,**55 अनुक्रमणिका**
நரம்பூகள்,**31**,67 தமிழ்
பின்பூறம், 33
பகுதி
மான்பக்கம், தசைகள்,**30 மீனம்**
பின்பூறம், தசைகள்,**32 மௌனமாலை**
ரேபியோகிராஃப், 115
சூழலும் சுற்றுப்பட்டை காப்ஸ்யூலில்,
61 61 தமிழ் மேல் தசை,**61 61 தமிழ்**
சுப்ராஸ்பினாடஸ் தசை மற்றும் சூழற்சி சுற்றுப்பட்டை காப்ஸ்யூலில்,
61 61 தமிழ்
பாத்திரங்கள்,**30, 31**
மற்றும் நரம்பூகள், மேல் மூட்டு கடத்தல்,**33 தமிழ்**
தோள்பட்டை மூட்டு
கடத்தல்,**31 மீனம்**
மற்றும் அக்ரோமியோகிளாவிக்கூலர் மூட்டு,**116 தமிழ்**
சேர்க்கை,**31 மீனம்**
டெல்டோயிட் தசையை அகற்றிய பிறகு,**119 (ஆங்கிலம்)**
எலும்பு கட்டமைப்புகள்,**114 தமிழ்**
நீட்டிப்பு,**31 மீனம்**
நெகிழ்வு,**31 மீனம்**
மான் பகுதி வழியாக, 119
தசைநார்கள், 114,**114 தமிழ்**
ரேபியோகிராஃப், 120, 121
சூழற்சி,**31 மீனம்**
வலது பூற எக்ஸ்ரே,**115 தமிழ்**
சிக்மாய்டு பெருங்குடல், 290, 291, 297, 300, 305, 321
சிக்மாய்டு மீசோகோலன், 290
சைனஸ், 175, 188, 355, 562, 573, 575, 577, 578, 580, 600, 617, 655
மான்பூற எத்மாய்டு, 615
பெருநாடி, 185
பாசிலார், 577, 578, 588
சங்கமம், 562, 577, 578
டூரல், 561, 562, 573, 574, 575, 577, 578
எபிபிமிஸ், 238, 240
எத்மாய்டல் காற்று, 600
மான்பக்கம், 613
வளர்ச்சி, 618
தாழ்வான பெட்ரோசல், 578, 586
தாழ்வான சாகிட்டல், 562, 577, 588
உள், 578
பால், 9
மேல் தாடை எலும்பு, 613
வளர்ச்சி, 618
நாசி, 652
சாய்ந்த பெரிகார்டியல், 173, 175
ஜோடி, 577
மூக்கின் மேற்பகுதி
திறப்புகள், 613,**615 615**
பற்றி 617 безберения – 173
безберения –
பின்பூற இடைக்கழிவு, 578
பாரோஸ்டேடிக், 354, 356
நூரையீரல் தண்டு, 189
ஸ்பீனாய்டு, 600, 613
ஸ்பெனோபாரியட்டல், 562, 577, 578, 588 நேராக, 577
உயர்ந்த பெட்ரோசல், 577
கூறுக்கவெட்டு பெரிகார்டியல், 173, 175, 176, 216
கூறுக்கவெட்டு-சிக்மாய்டு, 578
இணைக்கப்படாதது, 577
வெனாரம், 177, 182
வீனோசஸ் ஸ்க்லீரா, 612
சிரை, 575, 578
எலும்புக்கூடு கட்டமைப்புகள், 371
மண்டை ஓடு
567 இன் அபிப்பகுதி, 585 இன்
மான்பக்கம்
வெளிப்பூற அம்சம், 591
உள் அம்சம், 586
உயர்ந்த பார்வை, 585
பிறக்கும்போது, 571–572
பிராச்சிசெபாலிக், 570
இரூமடங்கு நரம்புகள், 574
டோலிகோசெபாலிக், 570
கீழ் மேற்பரப்பு, 592
இன்ஃபெரோலேட்டரல் அம்சம், 568 உள் கழுத்து நரம்பு, 562
பக்கவாட்டு அம்சம், 568
573 женительный женительный женительный 567 женительный женительный 573
женительный женительный 567 женительный
ஆக்ஸிபிடல் எலும்பு, 569
585 उपादनी समादनी 561 उपादनी समादनी 585
उपादनी समादनी 561 उपादनी समा
டூரா மேட்டரின் மேற்பரப்பு, 575
ஜிகோமாடிக் வளைவு அகற்றப்பட்டது, 568 சிறுகூடல்
படம்,**291 अनिकला (अनंपू)**
300 இன் மெசென்டரி
மீசோகோலன்கள் மற்றும் மெசென்டரி,**300 மீ** வலது
இடுப்பு மூட்டுகளின் மென்மையான திசுக்கள், 480
இடைவெளிகள், 32, 60, 105, 143, 347, 358, 408, 516, 577, 656, 667, 673
கூகை, 356
வைர வடிவ, 443
இன்ஃப்ராக்லோடிக், 655
விலா எலும்புகளுக்கு இடையேயான, 10, 17, 27, 143, 149, 151, 169
மூலகெலும்புகளுக்கு இடையேயான வட்டு, 401
நாற்கர, 32, 33, 55, 56, 60, 63, 67
வரையறுக்கப்பட்ட, 105
மூக்கோண வடிவ, 30, 32, 33, 55, 56, 60 விந்தணு வடம், 15, 223, 236,**369 -**
நாளங்கள் மற்றும் நரம்புகள், 367
விந்தணு வடங்கள், 369
ஸ்பெனாய்டு, 555, 556, 557, 567, 585, 586, 591, 595, 596, 648, 670
ஸ்பெனாய்டு எலும்பு, 555, 557, 567, 568, 571, 572, 577, 586, 587, 591, 595, 596, 600, 606, 617, 670
ஸ்பெனாய்டு சைனஸ், 571, 580, 587, 596, 600, 613, 614, 615, 616, 617, 620, 642, 671
ஸ்பிங்க்டர், 209, 336, 346, 356, 358, 603, 648
சிறுநீர்ப்பை, 235
சுற்றறிக்கை, 345
மூழுமையான ஸ்பிங்க்டர், 346
வெளிப்பூற ஆசனவாய், 345
சவ்வு, 343
மாணவர், 609
பைலோரிக், 255, 265, 267 சிம்பசிஸ், 346
மேல் உணவுக்குழாய், 201
சிறுநீர்க்குழாய், 346
கண்மணியின் சுழற்சி, 603
மூள்ளந்தண்டு தலுண்
இடுப்புப் பகுதி, 401
மார்புப் பகுதி, 400
மூதுகூத் தண்டு, 14, 321,**402–408**
மான்பூறப் பிரிப்பு, 207 மான்பூற
இடைநிலைப் பிளவு, 403 தமனி வழங்கல்,
403 अनिकालिका 403 தமிழ்
மற்றும் பூதிதாகப் பிறந்த குழந்தையின் மூளை,
402 காடா குதிரை,**405 अनिका 405 தமிழ்** இடுப்பு
தூளை, 408 மூளைக்காய்ச்சல்கள், கர்ப்பப்பை வாய்
மட்டத்தில், 406 சாக்ரல் தூளை, 408 மற்றும்
பெரியவர்களில் பிரிவுகள், 402 மூதுகெலும்பு
தமனிகள்,**406 अनुक्रमणिका** மூதுகெலும்பு வேர்கள்,**403 अनिकालिका 403 தமிழ்** 405 Ventral view, 403 இன்
நரம்புப் பகுதியின் முடிவு
மூதுகெலும்பு கால்வாயினுள், 403 மூதுகெலும்பு கேங்க்லியா,
மூதுகெலும்பு நரம்புகள், 402 மூதுகெலும்பு பிரிவுகள்,**52 - अनुक्रमणिका - 52**
மூதுகெலும்பு, 30, 33, 112, 117, 120, 302, 345, 373, 379, 380, 396, 407, 549, 648
மான்பூற தாழ்வான இலியாக், 323
மான்பூற மேல் இலியாக், 5, 15, 139, 323, 328
பெரிய இறக்கை, 568
ஹெலிக்ஸ், 657
இலியாக், 261, 314
329 अनिकालिका
ischial, 323, 324, 328, 346, 348, 360, 361, 364, 387, 431, 434, 483
இசியம், 324, 325 மன, 549, 627, 632, 633, 634 நாசி, 567, 568, 591, 614, 615, 635, 648 பின்பூற கீழ் இலியாக், 435

சரி, 302
ஸ்காபுலாவின், 11, 32, 43, 44, 55, 60, 61, 112, 114, 115, 116, 119, 120, 121, 155, 214, 371, 379
ஸ்பெனாய்டு எலும்பு, 591
மேல் கர்ப்பப்பை வாய், 542
ஸ்கேபுலாவின் மூதுகெலும்பு, 11, 33, 44
மூள்ளந்தண்டு செயல்முறை, 387
மண்ணீரல், 258, 286
உதரவிதான மேற்பரப்பு, 286
உள்ளுறுப்பு மேற்பரப்பு, 287
மண்ணீரல் நரம்பு, 276, 283, 287, 294, 298
மண்ணீரல் நாளங்கள், 253
ஸ்ப்ளீனியஸ் கேபிடிஸ், 374
ஸ்டெலேட் கேங்க்லியன், 647
ஸ்டெர்னல் கோணம், 5, 19, 139, 141
ஸ்டெர்னல் பகுதி, 1
ஸ்டெர்னோக்ளிடோமாஸ்டாய்டு பகுதி, 219
ஸ்டெர்னம், 14, 18, 19, 140, 141, 143–146, 163, 169, 216, 217, 231, 246, 261, 387
மான்பூற மேற்பரப்பு, 19
கீழ், 18
வயிறு, 219, 258
மான் மேற்பரப்பு அடுக்குகள்,**262 தமிழ்** 254, 262 தமனிகள் மற்றும்
நரம்புகளின் மான் பார்வை,**254 தமிழ்** இரத்த வழங்கல்,**257, 264** 267
இன் உடல்
இதயப் பகுதி, 254 பியோடெனம்,
சந்திப்பு, 262 வெளிப்பூற தசை
அடுக்குகள், 262 ஃபண்டஸ், 275

பெரிய ஓமெண்டம், 264,**264 தமிழ்**
நிணநீர் நாளங்கள், 266
260, 266, இன் மூளைகள்,**266 தமிழ்**
ஓமெண்டல் ஃபோரமென்,**258 தமிழ்**
பின்பூற சுவர், 267
ரேபியோகிராஃப்,**261 தமிழ்**
பிராந்திய தமனி வழங்கல், 254

இடத்தில்,**258 தமிழ்**
சிறிய பாண், எக்ஸ்ரே, 265
மேற்பரப்பு வெளிப்பாடு,
261 பாண்கள், 265
மேல் சிறுகுடல், உள் அமைப்பு,**255 अनुकूलित** 263
இன் எக்ஸ்ரே
பாண், 265
வயிற்றுப் படுக்கை, ஓமெண்டல் பர்சா மற்றும் கட்டமைப்புகள், 260
ஸ்ட்ராபிஸ்மஸ், 675
ஸ்டைலாய்டு செயல்முறை, 34,
122 சப்அக்ரோமியல் பர்சா, 119
சப்ரேயோலார் பிளெக்ஸஸ், 7
சப்கோராகாய்டு பர்சா, 54
தூணைக் கோல்டல் விமானம், 3
தோலடி அக்ரோமியல் பர்சா, 17
சப்டெல்டாய்டு பர்சா, 32, 54
தூணை நாக்கு மூனைகள் வடிகால், 352
தூணை மாண்டிபுலர் சுரப்பி, 545
தூணை மாண்டிபுலர் பகுதி, 623
தூணை மாண்டிபுலரி சுரப்பி, 219
தூணை ஆக்ஸிபிடல் பகுதி
தசைகள்,**384, [1]**,385 நரம்புகள்,**384,**
[1],385 ஐப் பதிவிறக்கவும்
ஆழம், 383
பெரிய ஆக்ஸிபிடல் மற்றும் மூன்றாவது ஆக்ஸிபிடல், 385
சப்ஆக்ஸிபிடல், 385
மூதுகெலும்பு தமனி மற்றும் ஆக்ஸிபிடல் நரம்புகள், 384
நாளங்கள்,**384 தமிழ்**
ஆழம், 383
தூணை ஆக்ஸிபிடல் மூக்கோணம், 383
இடது, 381
தசைகள், 384
மற்றும் செமிஸ்பினாலிஸ் கேபிடிஸ் தசைகள், 381
செமிஸ்பினாலிஸ் தசை, 383
மூதுகெலும்பு தமனி, 384
சப்ஸ்கேபுலரிஸ் தசைநார், 119
சப்ஸ்கேபுலர் நரம்பு, 23, 26
சப்டலார் மூட்டு தலைகீழ், 453
சல்கஸ், 64, 501, 676
மூன்பற சராசரி, 406
பெருநாடி, 160
தாழ்வான டெம்போரல், 589, 672
இன்டர்பியூபர்கூலர், 18, 64, 113, 373
மீபியல் க்யூபிடல், 42
சராசரி மொழி, 628
பின்பற இடைவென்ட்ரிகூலர், 173, 177, 186, 187
பின்பற பால்பெப்ரல் விளிம்பு, 593
ஸ்க்லீரா, 593
சப்கிளாவியன் தமனி, 142, சப்கிளாவியன் நரம்பு
மூகடு 160, மேல் வேனா காவா 142, மூனையம் 160,
மேலோட்டமான கிளை 173, 177, 188, 628, 646, 647
மேலோட்டமான கிளை, ரேபியல் நரம்பு, 89
மேலோட்டமான கர்ப்பப்பை வாய் மூனைகள், 211

மேலோட்டமான வட்டவடிவ இலியாக் நரம்பு, 12
மார்பகத்தின் மேலோட்டமான பிரித்தல், பால் கோடு,**4**
மேலோட்டமான எபிகாஸ்ட்ரிக் நரம்பு, 12, 13, 232
மேலோட்டமான வெளிப்பற பூடண்டல் நரம்பு, 13
மேலோட்டமான திசுப்படலம், 15
மேலோட்டமான இலியாக் வட்டவடிவ நரம்பு, 13, 232
மேலோட்டமான கவட்டை மூனைகள், 211, 352
மேலோட்டமான கவட்டை வளையம்
பெண் இடுப்புப் பகுதி,**232 தமிழ்**
விந்தணு தண்டு, 223
விந்தணுத் தண்டு கொண்டு,**223**
தமிழ் மேலோட்டமான கவட்டை
வளையங்கள், 236 மூதுகு தசைகள்
இடைநிலை மற்றும், 374
ட்ரேபீசியஸ் மற்றும் லாட்டிசிமஸ் டோர்சி, 373, 376
மேலோட்டமான நரம்புகள்
மூன் தண்டு,**12** மேல் மூட்டு,**29**
தமிழ் மேல் இரைப்பை நரம்பு, 13
மேல் இரைப்பை நாளங்கள், 147 மேல்
மெசென்டெரிக் தமனி வரைபடம், 293
மேல்நிலை மெசென்டெரிக் நோய்க்குறி, 269
மேல்நிலை மெசென்டெரிக் நரம்பு, 294, 298, 299
மேல்நிலை ஆர்பிட்டல் பிளவு, 676
மேல் சிறுநீரக சுரப்பி, 309
மாறுபாடுகள், 310
மேல் சுரப்பிகள், 308, 309 மேல் நரம்புகள்,
மாறுபாடுகள், 310 மேல் இரத்த நாளங்கள்,
310 தமிழ் சப்ராஸ்பினடஸ் ஃபோஸா, 117
சப்ராஸ்டெர்னல் தளம், 3

மேற்பரப்பு உடற்கூறியல், 140
பிள்பறம்,**371 371 தமிழ்**
பெண் மற்றும் ஆண் உடலின் மூன்பறம்
சுவர்கள்,**139 தமிழ்**
பெண் உடல்,**3**
பெண் மார்புச் சுவர்,**5**
ஆண் உடல்,**2**
மார்பு மற்றும் வயிற்று சுவர்கள், மேல்
மூட்டு 140,**34 வது** மேற்பரப்பு
வெளிப்பாடு,**261 தமிழ்** அனுதாபக்
கேங்க்லியன், 14 அனுதாபக் தண்டுகள், 206
சிம்பசிஸ் பூபிஸ், 305, 327

நிலை, 363, 364 மூன்பறமாக
சிம்பசிஸ் ப்யூபிஸ், 347
சிண்டெஸ்மோசிஸ், 496
சினோவியல் பர்சா, 114
சினோவியல் கூழி, 126
வலது மூழங்கால் மூட்டு, 492
சினோவியல் மடிப்பு, இன்ஃப்ராபடெல்லர்,
485 சினோவியல் சவ்வு, 492
வலது மூழங்கால் மூட்டின் காப்ஸ்யூலுக்குள், 494
சைனோவியல் உறை, 64, 92, 96, 98, 99, 101, 104, 106,
111, 119, 148, 452, 455, 456, 471
பைசெப்ஸ் தசை, 57
பைசெப்ஸ் தசைநார், 116
பிஜிட்டல் தசைநார், 104, 105
பிஜிட்டல் தசைநார், 96
நெகிழ்வு தசைநார், 96
குழாய்களுக்கு இடையேயான, 61
சூண்டு விரல், 98
நீண்ட பைசெப்ஸ் தசைநார், 54
திபியாலிஸ் மூன்பற மற்றும் நீட்டிப்பு ஹாலூசிஸ் லாங்கஸ்,
456 -
சைனோவியல் தசைநார் உறை, 92 வயது வந்தவர்களில் உள்ள அமைப்பு
ரீதியான சிரை அமைப்புகள்,**195 (ஆங்கிலம்)**

வ

டேனியா, மூன்பறம், 250
Taenia coli, 251, 258, 260, 301 Taenia
libera, 288, 290, 301, 302, 304 Taenia
mesocolica, 301, 304
தூலோக்ரூரல் மூட்டுகள்.பார்க்கவும்கணுக்கால் மூட்டுகள்
தாலஸ், 497, 498, 499, 500, 501, 502, 503, 504, 505,
507, 508, 509, 514
ஒலிப்பு, 508
எலும்பு, 499
சஸ்டென்டாகுலம், 514
டார்சல் தகடுகள், 597
சுவை நுண்ணறைகள்,**628 -**
சுவை, முக்கிய பாதைகள், 628
டெக்டோரியல் சவ்வு, 390, 391
பற்கள்,**633–639**
நாய், கீழ், 640
கிரீடம், 639
இலையுதிர், 636
639 கீழ் நீளமான
பகுதி
633 இன் கண்டுபிடிப்பு
கீழ்த்தாடை வளைவு மற்றும், 634
கீழ்த்தாடை
வலது, 634
கீழே இருந்து பார்த்தபடி, 633
மூன்பக்கத்திலிருந்து பார்த்தபடி, 634
நிரந்தரமான
இடது வயது வந்தவர்,**637–638**
636 இன் அடிப்படைகள்
மேல்
633 இன் கண்டுபிடிப்பு
635 चिताननाना-क
தற்காலிக எலும்பு, 541, 549, 557, 558, 571, 572, 585,
586, 591, 643, 657, 658, 660, 666, 667, 670
செவிப்புலன், 659
பிரித்தல்,**666 (ஆங்கிலம்)**
மூக, குளோசோபார்னீஜியல் மற்றும் வேகஸ் நரம்புகள்
திட்டமிடப்பட்டுள்ளது, 665
படிவங்கள், 658
பெட்ரோஸ் பகுதி, 667
ஸ்டைலாய்டு செயல்முறை, 384,
549 டைம்பானிக் கூழி, 658
தற்காலிகப் பகுதி, 1
தசைநார் சந்திப்பு, 139
தசைநாண்கள்
கடத்தல்காரன் பாலிசிஸ் லாங்கஸ், 44, 97,
137 அட்க்டர் மேக்னஸ், 424, 443, 487
கணுக்கால் பகுதி, 456–457
பைசெப்ஸ், 30, 56, 57, 134
பைசெப்ஸ் பிராச்சியின், 46, 84, 119, 125
பைசெப்ஸ் ஃபெமோரிஸ், 430, 438, 443, 461, 469
பிராச்சியாலிஸ், 134
பிராக்கியோராடியாலிஸின், 71
கால்கேனல், 461, 463, 500, 514
பொதுவான அனுலர், 608
இணைந்தது, 227
டைகாஸ்ட்ரிக் தசைகள், 545 மூதுகுப்பற
மூட்டு உறைகள்,**92 (ஆங்கிலம்)**
எக்ஸ்டென்சர், 91, 92, 122, 455
எக்ஸ்டென்சர் கார்பி ரேடியலிஸ் ப்ரீவிஸ், 91 இன்
எக்ஸ்டென்சர் கார்பி ரேடியலிஸ் லாங்கஸ், 91
எக்ஸ்டென்சர் பிஜிட்டி மினிமி, 137 எக்ஸ்டென்சர்
பிஜிட்டோரம், 44, 91, 136 எக்ஸ்டென்சர் பிஜிடோரம்
ப்ரீவிஸ், 458 ஆஃப் எக்ஸ்டென்சர் பிஜிடோரம்
எக்ஸ்டென்ஸ், 4552 ஹால்லஸ்ரீவிஸ், 452, 455, 458 of
extensor hallucis longus, 414, 447, 451, 452,

455, 516
எக்ஸ்டென்சர் பாலிசிஸ் ப்ரீவிஸ், 44, 71 ஆஃப்
எக்ஸ்டென்சர் பாலிசிஸ் லாங்கஸ், 44, 86
எக்ஸ்டெர்னல் ஓப்லிக், 378
ஃபைபுலாரிஸின், 447, 468
ஃபைபுலாரிஸ் பிரீவிஸின், 455, 498, 506
ஃபைபுலாரிஸ் லாங்கஸ், 475, 498, 505, 506, 507
ஆஃப் ஃபைபுலாரிஸ் டெர்டியஸ், 450, 452, 455, 514
ஆஃப் ஃப்ளெக்சர் கார்பி ரேடியலிஸ், 71, 72, 84, 97
ஆஃப் ஃப்ளெக்ஸர், கார்பி 491
flexor digitorum, 105 of flexor
digitorum brevis, 472
ஃப்ளெக்சர் பிஜிடோரம் லாங்கஸின், 466, 467, 468, 469,
472, 475
நெகிழ்வு ஹாலூசிஸ் லாங்கஸின், 466, 467, 468, 469,
471–475, 506
ஃப்ளெக்சர் பாலிசிஸ் லாங்கஸ், 72, 105, 138
காஸ்ட்ரோக்னீமியஸ், 462, 463
குளுட்டியஸ் மாக்சிமஸ், 480
கிராசிலிஸ், 424, 462, 488
இலியோப்சோஸ், 438, 480 இன்
ஃபீரியர் ரெக்டஸ், 600 இன்
இன்ஃப்ராஸ்பினேடஸ், 119
506 இன் செருகல்கள்
கூட்டு, 315
காஸ்ட்ரோக்னீமியஸின் பக்கவாட்டுத் தலை,
பக்கவாட்டு ரெக்டஸின் 487, 600, 609
லாபிசிமஸ் டோர்சியைச் சேர்ந்தவர், 30, 54
லெவேட்டர் பால்பெப்ரே சுப்பீரியரிஸ்,
பைசெப்ஸின் நீண்ட தலை 597,
காஸ்ட்ரோக்னீமியஸின் இடைநிலை தலை
117, 118, இடைநிலை ரெக்டஸ் 487, 600
அப்டுரேட்டர் இன்டர்னஸின், 438, 479
பால்மாரிஸ் லாங்கஸின், 71, 72, 95, 97

தசைநாண்கள் (தொடர்ந்தது)
பெக்டோரலிஸ் மேஜர், 32
பிளான்டாரிஸின், 461, 463, 464, 467, 514
பாப்லிபியஸின், 486, 487, 488, 492, 494, 495
ப்சோஸ் மைனரின், 315, 417
கூவாட்ரைசெப்ஸ் ஃபெமோரிஸ், 414, 451, 486, 488, 494
ரெக்டஸ் ஃபெமோரிஸ், 418, 452, 480, 481
பாதத்தின் வலதா பின்பாறம்,
சார்டோரியஸின் 456–457, 421, 462, 488
செமிமெம்ப்ரானோசஸின், 432, 437, 438, 443, 461, 462, 487, 488
செமிடென்டினோசஸ், 437, 438, 443, 461, 462, 488
உறைகள், 455
பக்கவாட்டு மல்லியோலஸின் உறைகள்,
கால்விரல்களின் கூறுகிய மற்றும் நீண்ட
நெகிழ்வுகள் 456, ஸ்டேபீபியஸின் 471, 661, 663–665, 683 ஸ்டெர்னோக்ளிடோமாஸ்டாய்டு, 519
ஸ்டைலோஹாய்டு, 527
சப்ஸ்கேபுலாரிஸ், 54
மேல் சாய்வு, 597, 603, 604, 606, 607
மேல்பாற சாய்வு, 60, 114, 119
டென்சர், 683
டென்சர் டிம்பானி, 659, 661, 663–665,
டெரெஸ் மேஜர், 54
திபியாலிஸ் முன்பாற மற்றும் நீட்டிப்பு ஹாலூசிஸ் லாங்கஸ், 455, 456
ட்ரேபீசியஸ் தசை, 60
ட்ரைசெப்ஸ் தசை, 62
வின்கூலாவைச் சேர்த்தவர், 100
டெஸ்டிகூலர் நாளங்கள், 237
டெஸ்டிஸ், 230, 235, 237–242, 244, 246, 353, 355, 357, 369 -
முன் பார்வைகள்,**238 தமிழ்**
இரத்த வழங்கல், திட்டவட்டமான பிரதிநிதித்துவம், 239 உறைகள், 238
கூறுக்குவெட்டு, 240 வரைபட
பிரதிநிதித்துவம், 240 வெளியேற்ற
கூழாய் அமைப்பு, 238
எபிடிடிமிஸ்,**239 தமிழ்**
கூபெர்னாகுலம், 357
பக்கவாட்டு பார்வைகள்,**238 தமிழ்**
நீளமான பகுதி, 238
மூட்டை வடிவ, 240
பாரிட்டல் அடுக்கு, 240
வலதா, 237, 365
விதைப்பையில்,**240 ससारी240 தமிழ்**
தொடை, 1, 2, 219, 314, 316, 409, 418, 420, 426, 427, 429, 431, 434, 436, 439, 510
இயக்கங்கள், 426
தசைகள், 429
தொடை, முன்பாறம்
ஆழமான திசுப்படலம், 414 ஆழமான
அடுக்கு,**424 अनिका अनिका 424**
ஆழமான நாளங்கள் மற்றும் நரம்புகள்,**425 अनिका 425 தமிழ்**
இயக்கங்கள்,**426 अनिका426 தமிழ்**
தசைகள், 414, 415,**418–421, 426**
அபிக்டர், 419
* 426 இன் விளக்கப்படம்
ஆழமான அடுக்கு, 424
இலியோப்சோஸ், 419, 420
இடைநிலை அடுக்கு, 421 பெக்டினியஸ்
மற்றும் கிராசிலிஸ், 419, 420
கூவாட்ரைசெப்ஸ் ஃபெமோரிஸ், 419, 420
மேலோட்டமான பார்வை, 418
டென்சர் ஃபாசியா லட்டா மற்றும் சார்டோரியஸ், 419
சார்டோரியஸ், இலியோப்சோஸ், பெக்டினியஸ் மற்றும் ஃபெமரல் உள்ள நாளங்கள் மற்றும் நரம்புகள், 510
மேலோட்டமான நாளங்கள் மற்றும் நரம்புகள்,**416 (ஆங்கிலம்)** தொடை, பக்கவாட்டு தசைகள், 427 தொடை, இடைநிலை
ஆழமான திசுப்படலம், 414 ஆழமான
அடுக்கு,**424 अनिका अनिका 424**
ஆழமான நாளங்கள் மற்றும் நரம்புகள்,**425 अनिका 425 தமிழ்** தசைகள், 414,**421,**427 (ஆங்கிலம்)
* 427 இன் விளக்கப்படம்
ஆழமான அடுக்கு, 424
இடைநிலை அடுக்கு, 421
தொடை, பின்பாறம்
ஃபாசியா லட்டாவின், 415 தொடை
தசைகள், 430, 437 தசைகள், 427, 436,
437 (ஆங்கிலம்)
* 427 இன் விளக்கப்படம்
தொடை எலும்பு, 430, 437, 438
சியாடிக் நரம்பு மற்றும் பாப்ளிட்டல் நாளங்கள்,**436 -**
சியாட்டிக் நரம்பு, 510 நாளங்கள் மற்றும் நரம்புகள், 439
மேலோட்டமான, 428
தொடை, வலதா
நடுப்பகுதி வழியாக கூறுக்குவெட்டு, 511 மேல்
பகுதி வழியாக கூறுக்குவெட்டு, 510 தொராசிக், 244
கூண்டு, 140, 142
முன் பார்வை,**140 தமிழ்**
உள் மேற்பரப்பு, 146,**146 தமிழ்** இடது
கிளாவிக்கிள், 145
பின்பாற பார்வை,**141 (ஆங்கிலம்)**
மார்பு மற்றும் மேல் வயிற்றுப் பகுதியின் நீட்டிப்பு
உறுப்புகள்,**149 (ஆங்கிலம்)**
மார்பு ரேடியோகிராஃப்,**151 தமிழ்** விலா
எலும்புகள்,**142 (ஆங்கிலம்)**
ஸ்டெர்னோகோஸ்டல் மூட்டுகள்,**145 தமிழ்**
மேற்பரப்பு வெளிப்பாடு
முன் பார்வை, 244
இடது பக்கவாட்டு பார்வை,
245 பின்பாற பார்வை, 244
வலதா பக்கவாட்டு பார்வை, 245 மார்பு
கூழாய், 203,**210,**211, 319, 352 மார்பு
எலும்புக்கூடு, 140, 141
மார்பு முதுகெலும்பு
விலா எலும்பு மூட்டுகள், 393
ஆறாவது, 393
பத்தாவது, 393
பன்னிரண்டாவது, 393
மார்பு உள்ளுறுப்பு, 149
மற்றும் கழுத்தின் வேர்,
152 மார்புச் சுவர்
முன்பாறம்,**147, 148**
ஆண்களில் மேலோட்டமான தண்டிப்பு,
16 இளம் பெண்கள், 5
இரத்த நாளங்கள், 147, 202
தசைகள், 147
தசை, 148
நரம்புகள், 202
ப்ளூரல் பிரதிபலிப்புகள், 154–155
நுரையீரல், ப்ளூரா மற்றும் இதயத்தின் பாரோட்ரஷன்கள், 153
நுரையீரல் எல்லைகள், 156
தோராகோடார்சல் நரம்பு, 26, 27 தோராகோஎபிகாஸ்ட்ரிக்
நரம்புகள், 12, 16, 26, 27, 220 தோராகொலும்பர் ஃபாசியா,
11
கூறுக்குவெட்டு,
386 நீக்கம், 376
தோராக்ஸ், 3
பெண், 3
பெரிய நாளங்கள், 536
நிணநீர் நாளங்கள், 174
பின்பாற முன்பக்க ரேடியோகிராஃப், 151, 168
எலும்புக்கூடு,**112**
மேற்பரப்புத் தோற்றம், 244 டோமோகிராஃபிக்
கூறுக்குவெட்டு,**218 தமிழ்** கூறுக்குவெட்டுப்
பிரிவுகள்,**215–217** தண்டிக்கப்பட்ட வடிவம்,
243
இளம் பெண், மேற்பரப்பு வரையறைகள், 3
கட்டைவிரல்,**138 தமிழ்**
தைமஸ், 147, 150, 152, 166, 167, 174, 243, 642
இளம் பருவத்தில், 150
2 வயது கழந்தை, 150
தைரோசெர்விகல் தண்டு, 25, 27, 544
தைராய்டு சுரப்பி, 150
முன் பார்வை, 649
முதுகு பார்வை, 537
பெரிதாக்கப்பட்டது, 538
பின்பாறக் காட்சி, 650
சிண்டிஸ்கான், 538
அல்ட்ராசவுண்ட் ஸ்கேன், 538
537 ലാദ
திபியா, 409, 427, 436, 447, 448, 451, 468, 484, 486, 489, 493, 495, 496, 497, 498, 499
498 இன் தொலைதூர மூடிவு
கீழ் மூட்டு மேற்பரப்பு, 499
பக்கவாட்டு கான்டில், 434, 436
வலதா
காண்டில்ஸ், 495
பின்பாற பார்வை, 497
அருகாமை முனைகள், 496
திபியல் பியூபெரோசிட்டி, 490
டிபியோஃபைபுலர் மூட்டு, கீழ்ப்பகுதி, 498 டிபியோஃபைபுலர்
சிண்டெஸ்மோசிஸ், கீழ்ப்பகுதி, 498 கால்விரல்கள், 412, 447, 450, 453, 454, 458, 459, 466, 469, 470, 471, 472, 477, 500, 502, 509
ஐந்தாவது, 477, 501, 509 நான்காவது,
457, 458, 476, 477, 500 பக்கவாட்டு, 448,
455, 469, 471
நாக்கு, 566, 619–621, 626–632, 648, 649, 650, 687, 688 -
முன் பார்வை, 620, 649
பின்பாறம், 622,**628 -**
மிட்சாகிட்டல் பிரிவு, 627
தசைகள்,**629 -**
* விளக்கப்படம், 632
வெளிப்பாற கூரல்வளை மற்றும் கூரல்வளை, 629–630 வெளிப்பாற, 629
627 ദാദ
தசை, 627
629 பின்பாறத்தின் தூணை
மருத்துவப் பிரிவு
நரம்புகள் மற்றும் தமனிகள்,
631 பின்பாற பார்வை, 650
கூறுக்குவெட்டு பிரிவு, 631
டோரஸ்
லெவேட்டர் வேலி பலபினி தசை, 645
ட்யூபேரியஸ், 613, 620, 622, 642, 645, 647, 672
பிராபெகுலே, 356
கார்னீ, 184, 189
மூச்சுக்குழாய், 157,**157,**162, [1],**162, [1],**163, 165, 196–198, 201, 212, 215, 218, 520, 527, 537, 642, 655
பிஃபர்கேஷன், 162, 163, 164, 165, 197, 198, 199, 218
மூச்சுக்குழாய் ஆய்வு, 165
கரினா, 165
கூரூத்தெலும்புகள், 162
பிரான்ஸ்பைலோரிக் விமானம், 3
பிரான்ஸ்வர்சலிஸ் ஃபாசியா, 147, 228, 230
பிரான்ஸ்வர்ஸ் பெருங்குடல், 219, 251
பிரிவு, 304
கூறுக்குவெட்டு பெரிகார்டியல் சைனஸ், 173, 175
கூறுக்குவெட்டு பிரிவு
முன்கையின் நடுப்பகுதி வழியாக எம்ஆர்ஐ பிரிவு, 135
கையின் கீழ் மூன்றில் ஒரு பகுதி வழியாக, 133
மார்பு வழியாக,**215–216, 215–217** மணிக்கட்டு
மூட்டு வழியாக, 137
பிரான்ஸ்வெர்சோஸ்பைனல் கூழுக்கள், 379
பிரான்ஸ்வெர்சஸ் அப்டோமினிஸ், 228 ட்ரேபீசியஸ்
மற்றும் latissimus dorsi, 373
அகற்றுதல், 374
மேலோட்டமான தசைகள், 373 காலின்
பக்கவாட்டுப் பக்கத்திற்கு ஏற்பட்ட அதிர்ச்சி, 452
மூக்கோணங்கள், 383, 384, 520, 545
முன்பாற கர்ப்பப்பை வாய், 219
டெல்டோபெக்டோரல், 1, 2, 15, 22, 36, 219, 519, 521
பின்பாற கர்ப்பப்பை வாய், 1, 219
சிறுநீர் பிறப்புறுப்பு, 219, 345, 366
மூக்கோண இடம், 30, 32 மூக்கோண
வால்வு, 183, 187 சிறுநீர்ப்பையின்
மூக்கோணம், 354, 355

மாக்கோணங்கள், 186, 191, 354, 356
ட்ரோக்லியர் நாட்ச், 113, 122, 125, 126
பிரங்க், 3, 13, 47, 48, 148, 167, 210, 224, 225, 226, 314, 327, 338, 366, 371, 372, 426
தூணை நரம்பு, 692
கோண-மூக, 561
மூன்பூறம் (பெண்)
நரம்பூகள்,**13**
மேலோட்டமான நாளங்கள்,**13**
மேலோட்டமான நாளங்கள் மற்றும்
நரம்பூகள்,**13** மூன்பூற வேகல், 207, 208, 690
தமனி, 351
செலியாக், 252, 296
தமனி வரைபடம், 256
கிளைகள்,**256, [1],**264 தமிழ்
கோஸ்டோசெர்விகல், 198, 202, 544
மண்டை நரம்பு, 589
இறங்கு நரம்பு, 693
கேங்க்லியோனேட்டட் சிம்பாதெடிக், 206
கல்லீரல், 280
ஹைபோசெபாலிக், 215
கூடல், 211, 352
பக்கவாட்டு, 372
இடது மூச்சுக்குழாய்
மீடியாஸ்டினல், 211 கீழ், 47, 48, 210,
240, 372 லும்போசாக்ரல், 316, 317
தசை அமைப்பு, ஆழமான அடுக்குகள், 224
பின்பூற வேகல், 207, 208
வலது மூச்சுக்குழாய் அழற்சி, 211 வலது
பெருங்கூடல் அழற்சி, 297
வலது கழுத்து எலும்பு, 211
வலது சப்கிளாவியன், 211
மூதுகெலும்பு நரம்பு, 386,
405 மேல், 47, 48, 529
கிழங்கு
சினிமா, 589, 672, 674
ஓமெண்டேல், 259, 260
பியூபர்கிள், 56, 65, 96, 97, 115, 142, 143, 230, 379, 385, 393, 394, 478, 528, 542, 646
கட்டைவிரல் பிரீவிஸை கடத்துகிறது,
97 தூணைக்கரலி, 639
அபிக்டர், 427, 437, 484
மூன்பூற அப்டூரேட்டர், 323
கால்கேனியல், 503
கரோபிட், 146, 148, 541 கார்னிகூலேட், 642,
645, 647, 654, 655 கோஸ்டாக்ஸிபாய்டு, 230

கியூனிஃபார்ம், 642, 645, 647, 654, 655
மேதாவி, 627
இலியம், 323
தாழ்வான தைராய்டு, 629, 630
இன்ஃப்ராக்லெனாய்டு, 112, 118
மீடியல் இன்டர்காண்பிலார், 484, 493,
496 பின்பக்க அப்டூரேட்டர், 323, 324 ரிப்,
142, 393, 395
ஸ்கேலீன், 528
ஸ்கேலனஸ் மூன்பூற தசை, 142
மேல் உதடு, 518
சுப்பராக்லெனாய்டு, 19, 112, 119
பியூபரோசிட்டி, 122, 125, 420, 461, 462, 471, 503, 556
கல்கேனியஸின், 499, 504, 506
டிஸ்டல் ஃபாலங்க்ஸின், 127
கௌட்டியஸ் மாக்சிமஸ் தசை, 323
இலியம், 324
நாவிகுலர் எலும்பு, 506
ஸ்கேலனஸ் மீடியல் தசையின், 142
ஸ்கேபாய்டு எலும்பின், 131
செரட்டஸ் மூன்பூற தசை, 142
திபியா, 447, 449, 496
கறுக்குவெட்டு பெரினியல்,
349 உல்னா, 125
குழாய்கள், 279, 312, 330, 334, 620, 625
தொண்டை வலி, 679
மூன் வடிவமைக்கப்பட்டது, 211
பழமையான இரைப்பை கூடல், 248
டூனிகா அல்பூஜினியா, 238, 239
தூனிகா வஜினலிஸ் டெஸ்டிஸ், 237, 238, 240, 242,
357 பிம்பானிக் கிளை, 687
டைம்பானிக் குழி, 658
பக்கவாட்டு சுவர், 663 இடை
சுவர், 664, 665 டைம்பானிக்
சவ்வு,**660,**684 டைம்பானிக்
பிளெக்ஸஸ், 687

ஸ

யூஜி.*பார்க்கவும்*சிறுநீர்பிறப்புறுப்பு
அல்சர், எக்ஸ்ரே, 265
உல்னா, 42, 74, 83, 84, 87, 122–126, 128–131, 134–136
126 நீட்டிப்பு தசைகளின்
தொலைதூர அம்சம், 87
மூன்பூற மேற்பரப்பில் தசை, தசைகளின் 74
பின்பூற இணைப்புகள்,**87 (ஆங்கிலம்)** 85,
87 தொப்புள் வளையம், 139

தொப்புள் நரம்பு, 242, 271
தொப்புள், 2, 11, 15, 230
மேலே/அதில்/கீழே, 228
மேல் வயிறு
சிபி, 287
CT இன், 275, 276, 287 கறுக்குவெட்டு
பிரிவு, 320 கறுக்குவெட்டு
அல்ட்ராசவுண்ட் இன், 277 மேல்
வயிற்று உள்ளுறுப்பு, 149 மேல் மூதுகு

383 ஸ
மேற்பரப்பு மற்றும் இடைநிலை நரம்புகள் மற்றும் நாளங்கள் தசை அடுக்குகள்,
382 மேல் மூட்டு
ஹுமரஸின் நடுப்பகுதி வழியாக கறுக்குவெட்டு, 132
மேலோட்டமான நரம்புகள்,**29 தமிழ்**
சிரை வடிவம்,**41 (அ)**
மேல் மூட்டு.*பார்க்கவும்*மூட்டு, மேல்
கழுத்து மேல்
622 சமானிகாரிகாரிக சமானி 623 சமானி சமானி 622 சமானி 623 சமானி
சிறுநீர்க்குழாய், 311, 312, 321
306, 341 கருப்பை
நாளங்கள், 306
288 சிறுநீர்க்குழாய், 235, 237, 331, 336, 342–347, 344, 349, இன்
பின்னோக்கிய பெரிட்டோனியல் நிலை, 355–357,**356, [1],**357, 362, 370
bulbospongiosus, 235
மேஜஸ், 336
சவ்வு, 346, 355, 356, 358, 368
ஆண்குறி, 355, 356, 368
பூரோஸ்டேடிக், 354, 355, 356
தன்னார்வ கட்டுப்படுத்தி, 346
சிறுநீர்க்குழாய் தூளை, 342, 344, 370
சிறுநீர்ப்பை, 353
பின்பூற அம்சம், 246
சிறுநீர் அமைப்பு, 357
யூரோஜெனிட்டல் டயாபிராம், 343, 345, 355, 358
யூரோஜெனிட்டல் பகுதி, 347
தசை விளக்கப்படம்,**346 தமிழ்**
மேலோட்டமான தசைகள், 349
யூரோஜெனிட்டல் மாக்கோணம்,
219 கருப்பை, வரைபடம், 335
கருப்பை குழாய், 233, 331
330 இன் ஃபைம்ப்ரியா
மூன் பகுதி, 332
கருப்பை நாளங்கள், 341
கருப்பை வாய்ப் படப்படப்பு, 330
கருப்பை, 192, 223, 303, 306, 330–336, 331, 338, 341–343, 349
கோணங்கள் மற்றும் நிலைகள்,
332 - தமனி வழங்கல், 335
மூன் பகுதி, 332
உட்பூறம்,**332 -**
333, 334 இன் தசைநார்
நீளமான அச்சு, 332
கர்ப்பம், வளர்ச்சி,**336 -** 223,
232 இன் வட்ட தசைநார்

வ

யோனி, 192, 233, 245, 331–333, 335, 336, 342, 344–347, 349, 350, 363
நீளமான அச்சு, 332
பெரினியல் உடல், 349
மேலோட்டமான யூரோஜெனிட்டல் தசை விளக்கப்படம்
உள் மேற்பரப்பு,**349**
தமிழ் மேல், 343
வஜினாலிஸ் செயல்முறை, 240
யோனி தசை கோட், 349
யோனி திறப்பு, 347
யோனி தூவாரம், 331
யோனி சுவர், 333
349 அனிகாலாலாலா-அனுலா-அனுலா-
வால்வு(கள்), 169, 176, 183–185, 188, 196, 359
கரோனரி சைனஸ், 182, 189
இலியோசெகல், 289, 301
தாழ்வான வேனா காவா, 182, 189
இடது ஏட்ரியோவென்ட்ரிகுலர், 171, 184, 185, 188, 189, 191, 217 தமிழ்
இடது AV, 185
356 Navicular fossa – நிவாலி
வலது ஏட்ரியோவென்ட்ரிகுலர், 171, 188, 189, 191, 212, 217
சுழல், 279
சிரை, 23
வாஸ்குலர் சுழற்சி, நீளமான பிரிவு, 369 -
நரம்புகள், 13, 26, 27, 174, 176, 204, 207, 232, 282, 307, 317, 321, 341, 417, 535, 546, 623
தூணை சஃபீனஸ், 417, 442
கோண, 195, 561, 562, 611
மூன்பூற இதயம், 176
மூன்பூற இன்டர்வென்ட்ரிகுலர், 177
ஆண்பிரியர் டைபியல், 449
அச்சு, 12, 20,**23,**26, 27
அசிகோஸ், 203, 204
பசிலிக், 29, 34, 36, 41, 42, 68
பாசிவெர்டெபிரல், 246, 397, 407
397-க்கான ஃபோரமினா
பிராச்சியல், 23, 26, 31, 36, 132–134, 195, 540
மைய விழித்திரை, 604
பெருமூளை, 562, 576–578, 588, 590, 674
வட்டவடிவ ஸ்கேபுலர், 23
பிஜிட்டல், 454
பிஜிட்டல் மற்றும் மெட்டாடார்சல், 454
பிப்ளோயிக், 561, 573, 574 டார்சல்
ஸ்கேபுலர், 382
வெளிப்பூறம், 578
தொடை எலும்பு, 12, 423
407 இன் செயல்பாடுகள்
பெரிய சஃபீனஸ், 416, 446
மேலோட்டமான தூணை நதிகள்,
417 கல்லீரல், 270,**298, 299**
கிளை வடிவங்கள்,**272 தமிழ்**
275 இன் விநியோகம்
வடிகால் முறை, 272
அல்ட்ராசவுண்ட், 273
கல்லீரல் போர்டல் அமைப்பு,**298,**299 அனிகா அனுலா 29
கீழ் வேனா காவா, உறவு, 299
வலது கிளை, 298
தூணை நதிகள், 298
ஹைப்போகுளோசல், 546
இலியல், 298
இலியோகோலிக், 298
இலியாக் சர்கம்ஃப்ளெக்ஸ், 220
இல்லரி, 23
தாழ்வான அபித்தளம், 217
கீழ் இரைப்பை மேல்பகுதி, 13, 147

நரம்புகள் (*தொடர்ந்தது*)
தாழ்வான களஞ்சியல், 361
தாழ்வான மெசென்டெரிக், 195, 282, 294, 298, 299, 306, 307, 361
தாழ்வான மீசென்ட்ரிக், 298
தாழ்வான கண் மருத்துவம், 564, 611
தாழ்வான ஃபிரெனிக், 204, 299
உள் இலியாக், 195, 299, 322, 341, 351, 353, 361, 364 -
இடைநிலை, 159
மூதகெலும்பு இடைக்கால், 407
ஜெஜுனல், 292, 298
கண்ணீர் மலக, 588, 611
இடது இரைப்பை கூடல் அழற்சி, 298
மொழியியல், 625, 626, 649, 694 மேல் தாடை, 561, 563, 564 இடைநிலை மான்தோல் கறுக்கம், 41
இடைநிலை தொடை எலும்பு வட்டவளைவு, 364
இடைநிலை மான்தோல் கறுக்கம், 36, 41, 68, 135
நடுத்தர இதய தசை, 164, 173, 176, 177 நடுத்தர
பெருங்கூடல், 292, 298

நடுத்தர மூளைக்காய்ச்சல், 578
நடுத்தர தைராய்டு, 536
தடை செய்பவன், 361
கண் மருத்துவம், 562, 578
பாம்பினிஃபார்ம் பிளெக்ஸஸ், 237, 239, 242, 367, 369
கணையம், 298
பீனஸ், 448
பாப்லிட்டல், 423
போர்டல், 272
பின்புற ஹியூமரல் சர்கம்ஃப்ளெக்ஸ், 23 பின்புற இன்டர்வென்ட்ரிகுலர், 164
பின்புற டைபியல், 449, 464
பின்புற வென்ட்ரிகுலர், 173 மான்தோல் கறுக்கம், 561, 562, 564, 578 நுரையீரல், 160, 166, 173, 175, 184, 188, 195, 217 ரேடியல், 195

மலக்கூடல் அமைப்பு, வலது
அக்குள் 364, வலது
காஸ்ட்ரோஎபிப்ளோயிக் 23,
சஃபீனஸ் 298, 460
அரூமை, 454
சிறியது, 454
ஸ்க்ரோடல், 236
சிக்மாய்டு, 298, 299, 361
சிறிய சஃபீனஸ், 460
மொழிக்குக் கீழ், 623
மேல் மெசென்டெரிக், 253
மேல் ஆர்பிட்டல், 611
மேல்பூறம், 530, 535
மேல்பூறம், 561
அமைப்பு ரீதியான மான்பூற வயிற்று சுவர், 12
டெஸ்டிகுலர் தமனி, 239, 321
மெல்லிய சுவர், 370
தோராகோக்ரோமியல், 535
தோராகோஎபிகாஸ்ட்ரிக், 220
கறுக்கு கழுத்து, 524, 530, 535 தூணை நதிகள்,**23**
ஆம் வகுப்பு
உல்நார், 195
மூதகெலும்பு நெடுவரிசை, 407
வெசிகல் பிளெக்ஸஸ், 364
வெஸ்டிபுலர் பல்ப், 348 வேனா
கேவல் ஃபோரமென், 315 வெனே
காமிட்டன்ட்ஸ், 449
சிரை வடிகால், 177
வென்ட்ரல் மீசோகாஸ்ட்ரியம், 248
வெர்மிஃபார்ம் அப்பெண்டிக்ஸ்
மேற்பரப்பு எறிதல், 302
மூதகெலும்பு(இ).*பார்க்கவும்*தொராசி மூதகெலும்பு; இடுப்பு மூதகெலும்புகள்
சி5, 387
சி7, 387
கர்ப்பப்பை வாய்,**388–389**
மற்றும் அட்லாண்டூசிபிடல் சவ்வுகள்,**389 -**
ஐந்தாவது, 388
மூதகெலும்பு இடை வட்டுகள் மற்றும் தசைநார்கள், 397
ஏழாவது, 388
397 Kantham – கந்தம்

மூதகெலும்பு வளைவுகள், 405
மூதகெலும்பு தமனி வரைபடம்,**584 தமிழ்**
மூதகெலும்பு உடல்கள், மான் பகுதி வழியாக, 398 ककृष्णा
மூதகெலும்பு கால்வாய், 387
405 மூதகெலும்பு நெடுவரிசை,
207 இன் பின்புறக் காட்சி
மான்பூற தூண்டிப்பு, 207 பின்புற
கூவிந்த வளைவுகள், 392
செயல்பாடுகள், 392
387 अनिकारिक अन

மற்றும் மார்பு மற்றும் இடுப்பு வளையங்கள்,
387 - சாக்ரம் மற்றும் கோசிக்ஸ், 392 நரம்புகள்,
407
392 மூதகெலும்பு தூளைகள், 395 இன்
வயிற்று கூவிந்த வளைவுகள்
மூதகெலும்பு நரம்புகள், மூன்றாவது இடுப்பு நிலை,**407**
अनिका40 வெர்டெப்ரா ப்ரோமினென்ஸ், 387, 388
வெசிகோட்டெரின் பை, 333 பாத்திரங்கள்

பாப்லிட்டல், 464
442 женительный поплетильный
поплетильный 416 женительный поплетильный 442 женительный 416 женительный проплети
பிளான்டார் தண்டுகள், 473
பாத்திரங்கள், ஆழமானவை
தூணை ஆக்ஸிபிடல் பகுதி,
மேல் மூதகு 383, 383
வெஸ்டிபுலர் சுரப்பிகள், 350
தசைநாண்களின் வின்கலா, 100 உள்ளுறுப்பு
இணைப்பு இழைகள், 362 உள்ளுறுப்பு
அப்பபியே விடப்பட்டது, 250 உள்ளுறுப்பு
அடுக்கு, 153
உள்ளுறுப்பு பெரிட்டோனியம், 248
உள்ளுறுப்பு ப்ளூரே,**153 தமிழ்**
விட்டலின் கழாய், 248
குரல் மடிப்புகள்
குரல்வளையின் கறுக்குவெட்டு, 656 இல்

வ

சுவர்
மான்பூற வயிற்றுப் பகுதி, 238
242 எபிகாஸ்ட்ரிக்
அனஸ்டோமோசிஸின் ஆழமான
பிரித்தெடுத்தல்,**231 தமிழ்**
வெளிப்பூற சாய்ந்த தசை,**221 समानी**
232 இன் உள் மேற்பரப்பு,**222 தமிழ்**
உட்பூற சாய்ந்த தசை,**224, 225**
ஆண், இடுப்புப் பகுதி, 236
மலக்கூடல் வயிற்று தசைகள்,**225, 227** மலக்கூடல்
உறை,**226, 230** இரண்டாவது தசை அடுக்கு,**226**
தமிழ் மேலோட்டமான தசை அமைப்பு, 221
மேலோட்டமான நாளங்கள் மற்றும் நரம்புகள்,**220**
समाना (220) - सम 230 பிரான்ஸ்வெர்சஸ் வயிற்று
தசைகளின் கறுக்குவெட்டுப் பிரிவுகள்,**227 தமிழ்**
தொடை கால்வாய், 234

பின்பூற வயிற்றுப் பகுதி, 290
உதரவிதானம்,**314, 315**
நிணநீர் முனைகள் மற்றும் சேனல்கள்,**352**
- தசைகள்,**314 தமிழ்**
ரெட்ரோபெரிட்டோனியல் உறுப்புகள்,**307**
தமிழ் நாளங்கள் மற்றும் நரம்புகள்,**317 -**
மார்பு
மான்பூறம்,**147, 148**
ஆண்களில் மேலோட்டமான தூண்டிப்பு,
16 இளம் பெண்கள், 5
இரத்த நாளங்கள், 147, 202
தசைகள், 147
தசை, 148
நரம்புகள், 202
ப்ளூரல் பிரதிபலிப்புகள், நுரையீரல், ப்ளூரா மற்றும்
இதயத்தின் 154–155 பூரோட்ரஷன்கள்,
153 தமிழ்
நுரையீரல் எல்லைகள், 156
மேலோட்டமான தசை, 221
மணிக்கட்டு
இடது மூதகுப்பூற தமனிகள், 93
தசைகளின் இணைப்பைக் காட்டும் எலும்புகள், 128
கணினிமயமாக்கப்பட்ட டோமோகிராஃப்கள்,**136 தமிழ்**
கொரோனல் (மான்பூற) பிரிவு வழியாக, 131 எக்ஸ்டென்சர்
தசைநாண்கள் மற்றும் சைனோவியல் உறைகள், 92 மற்றும் கை,
தசைநார்கள் மற்றும் மூட்டுகள்,**130 தமிழ்** மூட்டுகள் மற்றும்
தசைநார்கள், 130
தசைகள், மூட்டு உறைகள் மற்றும் தசைநாண்கள்,
96 ரேடியோகிராஃப், 127, 129
128, 129 இன் எலும்புக்கூடு

எக்ஸ்

ஜிஃபிஸ்டெர்னல் சந்தி, 141
ஜிஃபிஸ்டெர்னல் விமானம், 3
ஜிஃபாய்டு செயல்முறை, 19, 146, 318

ஸ

ஜிகாபோபிசீல் மூட்டுகள் மற்றும் லிகமென்டா ஃபிளாவா, 396