Class 11 Biology Notes

Class 11 Biology Notes Chapter – 16 पाचन एवं अवशोषण contains all the topic as per the syllabus of NCERT. Each topic is explained in very easy language with coloured diagrams. Students can understand Typical topics easily step by step. **Class 11 Biology notes** Chapter – 16 पाचन एवं अवशोषण is prepared by our experts as per the latest syllabus and exam pattern Class 11 Biology. Calculation of problems is given in very simple ways after consulting from various books and expert teachers. Also, you can download Class 11 Notes of other Subjects like Chemistry, Mathematics Formulas sheets, Biology. Along with Notes, we are also providing chapters wise notes of class 11 all other subjects. After reading the Class 11 Biology Notes of Chapter 16 Biology definitely you will get good marks in board exam Class 11 Biology Notes for 16 पाचन एवं अवशोषण. Each concept is explained in a detailed way class 11 Biology notes for Chapter – 16 पाचन एवं अवशोषण notes make according to the Class 11th NCERT Biology book. Students can download pdf file and do study offline so that preparation of exam will be done in better in the bottom section pdf button given so that you have to click on it and can download coloured notes of class 11 Biology notes chapter 16 for 16 पाचन एवं अवशोषण. Notes made according to NCERT Syllabus so that any student who studying in class 11 can read no matter which state you belong to even this notes can help to prepare for completive exam also.if you want to colour notes then **click here**

DOWNLOAD PDF

मानव पाचन तंत्र

पाचन वह प्रक्रिया है, जिसमें जटिल कार्बनिक पदार्थों (Complex organic material) को जल अपघटनीय एंजाइमों के द्वारा सरल कार्बनिक पदार्थों में बदल दिया जाता है।

पाचन के प्रकार
यह दो प्रकार का होता है-

1. अन्तः : कोशिकीय पाचन (Intracellular digestion)
2. बाह्य कोशिकीय पाचन (Extracellular digestion)

अन्तःकोशिकीय पाचन (Intracellular digestion)

जब पाचन की प्रक्रिया कोशिका के अन्दर होती है, तो इसे अन्तः कोशिकीय पाचन (Intracellular digestion) कहते है। यह निम्न श्रेणी के जीवों में सम्पन्न होती है। जैसे अमीबा, पैरामिशियम, स्पंज आदि ।

बाह्य कोशिकीय पाचन (Extracellular digestion)

जब पाचन की प्रक्रिया कोशिका के बाहर होती है, तो इसे बाह्य कोशिकीय पाचन (Extracellular digestion) कहते है। यह उच्च श्रेणी के जीवों में सम्पन्न होती है। जैसे एनेलिडा, मोलस्का, कोर्डेटा |

‣ कुछ जीवों में दोनों प्रकार का पाचन (Intracelluar and Extracellular) पाया जाता है। जैसे सीलेन्ट्रेटा (Coelenterata), मुक्तजीवी Platyhelminthesप्लेटिहेल्मिनथिज ।

मानव पाचन तंत्र (Human Digestive System)

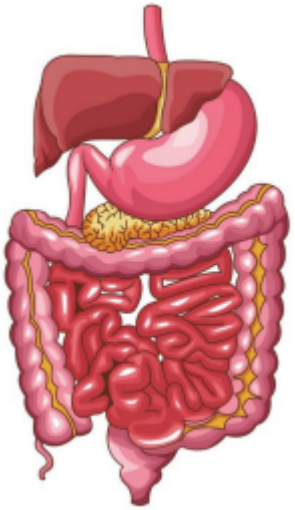

पाचन तंत्र (Digestive System) के दो भाग होते हैं-

1. आहारनाल (Alimentary canal)
2. सहायक पाचक ग्रंथियाँ (Assecosry Digestive glands)

आहारनाल (Alimentary canal)

यह मुख (Mouth) से प्रारम्भ होकर गुदा (Anus) तक फैली रहती है। इसमें निम्न अंग (Organs) होते है-

- मुख एवं मुख गुहा (Mouth and Buccal cavity)
- ग्रसनी (Pharynx)
- ग्रसिका या ग्रास नली (Oesophagus or Esophagus)
- आमाशय (Stomach)
- छोटी आंत (Small Intestine)
- बड़ी आंत (Large Intestine)
- गुदा (Anus)

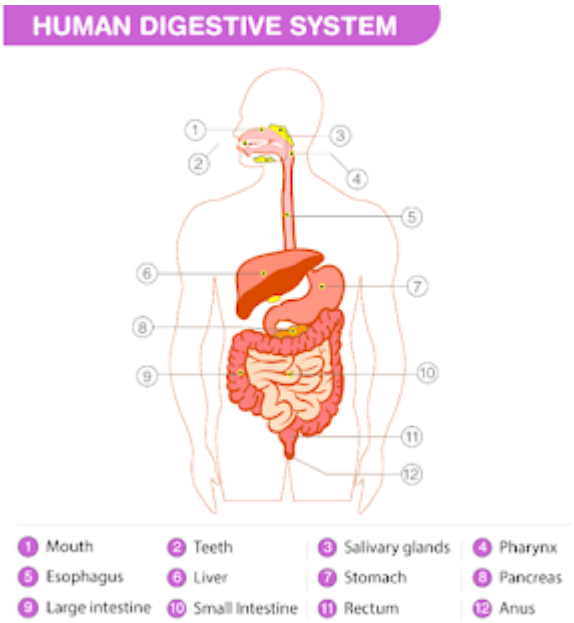

मुख एवं मुख गुहा (Mouth and Buccal cavity)

मुख होठों से घिरा हुआ छिद्र होता है। जो मुख गुहा में खुलता है । होठ ओरबीक्युलेरिस- ओरिस पेशियों (Orbicularis oris muscles) का बना होता है।

मुखगुहा (Buccal cavity)

मुखगुहा पृष्ठ सतह पर दो प्रकार के तालू (Hard and Soft Palate), अधर सतह पर गले (Throat) तथा दोनों ओर गाल (Cheek) की पेशियों से घिरा रहता है। इसमें दांत तथा जीभ स्थित होती हैं।

दांत (Teeth)

मानव द्वारदंती होता है। मानव में चार प्रकार के दांत (Teeth) पाए जाते हैं-

1. कृंतक (Incisor)
2. रदनक (Canine)
3. अग्र चर्वणक (Pre-molar)
4. चर्वणक (Molar)

कृंतक (Incisor)

भोजन का काटने (Bite) का कार्य करते है। शाकाहारी जीवों (herbivorous) में अधिक विकसित होते है । मानव में इनकी संख्याँ 8 होती है।

रदनक (Canine)

ये चीर-फाड़ने का कार्य करते है। मांसाहारी जीवों (carnivorous) में अधिक विकसित होते है। मानव में इनकी संख्याँ 4 होती है।

अग्र चर्वणक (Pre-molar)

भोजन को चबाने (Chewing) का कार्य करते है । मानव में इनकी संख्याँ 8 होती है।

चर्वणक (Molar)

भोजन को चबाने का (Chewing) कार्य करते है। मानव में इनकी संख्याँ 12 होती है। अंतिम चर्वणक (Last Molar) दांत को अकल दाढ़ (wisdom tooth) कहते है।

टोपी (Crown) :- यह दांत का सबसे बाहरी भाग होता है। इस पर इनेमल (enamel) का आवरण होता है। जो कैल्शियम फॉस्फेट से बना, शरीर का सबसे कठोर भाग होता है। इसकी उत्पत्ति एक्टोडर्म से होती

है।
ग्रीवा (Neck) :- यह दांत का मध्य भाग है, जो मसुडे के अंदर रहता है।
मूल (Root) :- यह दांत की जड़ होती है, जो अस्थि गर्त (bony socket) में स्थित रहती है।
मूल के चारों तरफ डेन्टिन (dentine) का बना आवरण होता है। जिसकी उत्पति मिसोडर्म की ओड़ोंटोब्लास्ट (mesodermal odontoblast) से होती है।

जीभ (Tongue)

यह पेशीय संरचना है। जो एक संवेदी अंग (sensory organ) भी है। इस पर स्वाद का पता लगाने के लिए रस – कलिकाएँ पायी जाती है। जो चार प्रकार की होती हैं-
1. फिलीफॉर्म पैपिला
2. फॉलिऐट पैपिला
3. फंजीफॉर्म पैपिला
4. वेलेट पैपिला

जीभ का पिछला भाग हायोइड अस्थि (Hyoid bone) से जुड़ा रहता है। तथा फ्रेनुलम लिंगुअल के द्वारा यह मुख गुहा की फर्श से जुड़ी रहती है।

ग्रसनी (Pharynx)

यह श्वसन मार्ग तथा पाचन मार्ग का उभयनिष्ट है। ग्रसनी (Pharynx)
तीन भागों में विभेदित होता है –
(i) नासा ग्रसनी (Nasopharynx)
(ii) मुख ग्रसनी (Oropharynx)
(iii) कंठ ग्रसनी (Laryngo pharynx)
ग्रसनी ग्रसिका में खुलती है।

ग्रसिका या ग्रास नली (Oesophagus or Esophagus)

यह आमाशय तथा ग्रसनी को जोडती है। यह डायफ्राम को क्रास करते हुए आमाशय में खुलती है। इसमें क्रमानुकुंचन (Peristalsis) द्वारा भोजन आमाशय तक पहुँचता है।

आमाशय (Stomach)

यह मनुष्य के शरीर में बायीं (Left) तरफ होता है। इसके तीन भाग होते हैं-
1. जठरागम (Cardiac)
2. फंडस या काय (Fundic / Body)
3. जठरनिर्गम (Pyloric)

आमाशय की भित्ति में जठर ग्रंथि (Gastric Glands) पायी जाती है।

छोटी आंत (Small Intestine)

यह सबसे लम्बी, संकरी तथा नलिकाकार (Tubular) संरचना है। इसके तीन भाग होते हैं-
(i) ग्रहणी या ड्यूडीनम (Duodenum)
यह C – आकर की होती है। आमाशय (stomach) इसमें ही खुलता है।
(ii) अग्र क्षुद्रान्त्र या जेजुनम (Jejunum)
यह ग्रहणी (Duodenum) तथा पश्च क्षुद्रान्त्र (Ileum) के मध्य का भाग है।

(iii) पश्च क्षुद्रान्त्र या इलियम (Ileum)
यह आहारनाल का सबसे बड़ा भाग है। जो बड़ी आंत (Large Intestine) के अन्धनाल में खुलता है।

बड़ी आंत (Large Intestine)
इसका व्यास छोटी आंत से बड़ा होने के कारण इसको बड़ी आंत कहते है। इसका व्यास 4-6 cm होता है।
इसके तीन भाग होते हैं-
(i) अन्धनाल (Caecum)
(ii) वृहदांत्र (Colon)
(iii) मलाशय (Rectum)

सहायक पाचक ग्रंथियाँ
लार ग्रंथि (Salivary Gland)
मुख गुहा में खुलती है इनकी उत्पत्ति एक्टोडर्म (Ectoderm) से होती है । मानव में इ संख्या तीन जोड़ी होती है। जो निम्न हैं-

1. कर्णपूर्व लार ग्रंथि (Parotide Gland)
यह कानों के आगे की ओर स्थित होती है।

2. अधोजम्भ लार ग्रंथि (Sub – Maxillary or Sub-Mandibular Gland)
Maxilla तथा Mandibul जबड़े (जम्भ) को कहते है। यह जबड़े के नीचे स्थित होती है।

3. अधोजिह्वा लार ग्रंथि (Sub – Lingual Gland)
Lingual शब्द जीभ (जिह्वा) के लिए उपयोग में लिया जाता है। यह जीभ के नीचे स्थित होती है।
मानव में तीनो प्रकार की लार ग्रंथियों द्वारा प्रतिदिन 1-1.5 लिटर लार (Saliva) सावित होती है।

जठर ग्रंथि (Gastric Glands)
यह आमाशय की भित्ति (Wall) में पायी जाती है। इसमें निम्न प्रकार को कोशिकाएँ होती हैं –
1. गॉब्लेट कोशिका (Goblet cell) : ये श्लेष्मा (Mucous) का स्त्राव करती है। यह आमाशय की भित्ति को HCl से बचाता है।
2. अम्लजन कोशिका (Oxyntic cell) :- ये केवल फंडस भाग में स्थित होती है। ये HCl स्त्रावित करती है। इनको parietal cells भी कहते है।
3. मुख्य कोशिका (Chief Cells) :- ये कोशिकाएँ निष्क्रिय पाचन एंजाइम (digestive enzyme) का स्त्रवण करती है, जिन्हें जाइमोजन्स कहते है। जैसे पेप्सिन तथा रेनिन ।

यकृत (Liver)
यह शरीर की सबसे बड़ी ग्रंथि है इसकी उत्पत्ति एन्ड्रोडर्म से होती है। यकृत (Liver) का वयस्क मनुष्य में भार लगभग 1.2 1.5 किलोग्राम होता है।

यकृत की संरचना (Strucure of Liver)

इसकी दो पलियां (lobes) होती है। जिनको यकृत पलियां (Hepatic lobes) कहते है। ये यकृत की संरचनात्मक और कार्यात्मक इकाइया (Structural and functional unit) है। प्रत्येक पलियाँ संयोजी ऊतक (Connective tissue) की एक पतली परत से ढकी होती है, जिसे ग्लिसंस केपसूल (Glissons Capsules) कहते है।
यकृत की कोशिकाओं (Hepatocytes) से पित (Bile) का स्त्राव होता है। जो यकृत कसे होते हुए एक पतली पेशीय थैली – पित्ताशय में जमा होता है।

पित्ताशय (Gall Bladder)

यह हरे रंग की थैली है। जो यकृत पर पायी जाती है। इनमें पित (Bile) जमा तथा सांद्रित होता है। पित (Bile) का ग्रहणी में स्राव भी पित्ताशय (Gall Bladder) ही करता है। यह चूहे, ऊंट तथा घोड़े (Mice, Camels and Horses) में अनुपस्थित होता है।
पित्ताशय की नलिका (duct) यकृतीय नलिका (Hepatic duct) से मिलकर एक पित्तवाहिनी (Bile duct) बनती है। पित्ताशयी नलिका एंव अग्नाशयी नलिका (Pancreatic duct), दोनों मिलकर यकृत अग्नाशयी वाहिनी (hapeto pancreatic duct) द्वारा ग्रहणी में खुलती है जो ओडी अवरोधिनी (Odi spinctor) से नियंत्रित होती

पित्त रस (Bile juice)

पित्तरस (Bile) एक हल्के पीले-हरे रंग का तरल है। इसमें कोई पाचक एंजाइम नहीं होता। यह वसा का पायसीकरण (Emulsification) करता है।
पित्तरस में निम्न रसायन होते हैं-
(a) अकार्बनिक लवण (Inorganic Salts) जैसे Bicarbomates, Chlorides, Carbonates तथा sodium, potassium, calcium के फॉस्फेट
(b) कार्बनिक लवण Organic salts जैसे Sodium taurocolate तथा sodium Glycolate
(c) पित्त वर्णक (Bile pigments) जैसे Bilirubin (पिला), Biliverdin (हरा) (d) वसीय पदार्थ (Fatty substance) जैसे Cholestrol, Lecithin तथा Phospholipids
कभी-कभी किसी विकार के कारण पित्ताशय को काट कर हटा दिया जाता है जो कोलेसायस्टेकटोमी (Choleysestectomy) कहलाता है।

अग्न्याशय (Pancreas)

अग्नाशय ग्रहणी के C आकर के भाग में स्थित होती है। इसका अंतिम सिरा प्लीहा को छूता है। यह बहिः स्त्रावी (Exocrine) और अतः स्त्रावी (Endocrine), दोनों ही ग्रन्थियों की तरह कार्य करती है। इसलिए इसे मिश्रित ग्रंथि (Mixed gland) भी कहते है । यह यकृत के बाद शरीर की दूसरी सबसे बड़ी ग्रंथि है। इसके द्वारा बहिः स्त्रावी ग्रंथि (Exocrine Gland) के रूप में अग्न्याशयी रस (Pancreatic juice) का स्राव होता है ।

अग्न्याशयी रस (Pancreatic juice)

यह क्षारीय, रंगहीन है। इसका pH 7.5-8.5 होता है।
इसमें निम्न प्रकार के पाचक Enzymes होते हैं –
(i) अग्न्याशयी एमिलेज (Pancreatic amylase)
(ii) प्रोटीन का पाचन करने वाले प्राकएंजाइम (Proteolytic proenzymes) जैसे Trypsinogen, Chymotrypsinogen, Procarboxypeptidase

(iii) अग्न्याशयी लाइपेज (Pancreatic Lipase or Steapsin)
(iv) न्यूक्लिक अम्ल का पाचन करने वाले एंजाइम (Nucleases)
जैसे DNAse and RNAase

आंत्र ग्रंथि (Intestinal Gland)

यह छोटी आंत की भित्ति के म्युकोसा झिल्ली में गॉब्लेट तथा ब्रूस बॉर्डर की कोशिकाएँ पाई जाती है। ये इसके द्वारा आंत्ररस (Intestinal juice) स्रावित होता है। जिसे सक्कस एंटेरिक्स कहते है।

आंत्ररस (Intestinal juice)

आंत्ररस (Intestinal juice) में निम्न एंजाइम पाए जाते हैं-
1. प्रोटीन का पाचन करने वाले एंजाइम जैसे Peptidase, Aminopeptidase
2. कार्बोहाइड्रेजेज (Carbohydrases) जैसे Amylases, Maltase, Lactase, Invertase,
3. वसा के पाचन के लिए Lipase
4. न्युक्लियोटाइड के पाचन के लिए Nucleotidase, Nucleosidase
5. Phosphatase

भोजन के पाचन की क्रियाविधि

मानव में भोजन के पाचन की शुरुआत मुख गुहा से हो जाती है। भोजन का पाचन मुख गुहा से छोटी आंत्र तक होता है। विभिन्न प्रकार के एंजाइम भोजन के घटकों को उनके छोटे एवं सरल कार्बनिक इकाइयों में बदल देते है। बड़ी आंत में भोजन का कोई पाचन नहीं होता ।

पचित भोजन का अवशोषण (Absorption of digested food)

की भित्ति में अंगुलीनुमा उभार पाए जाते है जिनको विलई, अंकुर, या दीर्घरोम (Villi) कहते है । पचित भोजन का अवशोषण अंकुर के द्वारा ही किया जाता है।
ग्लूकोज, गैलेक्टोज वसा अम्ल और अमीनो अम्ल का अवशोषण सक्रिय परिवहन (Active transport), फ्रुक्टोज का अवशोषण सुसाध्य विसरण (Facilitated Diffusion) द्वारा होता है। अवशोषण के पश्चात इन सभी को खून में पहुंचाया जाता है। जबकि वसा तथा वसा में घुलनशील विटामिनों को लसिका (Lymph) में पहुंचाया जाता है।

अपचित पदार्थ का निष्कासन तथा मल

मलाशय में मल एकत्र होता है, और नियत समय पर मलाशय की भित्तियों से संवेग (impulses) उत्पन्न होते है। जो सवेदी तंत्रिका के माध्यम से मेरुरुज्जू (spinal cord) तक जाते हैं, वहाँ से संवेग प्रेरक तंत्रिका द्वारा मलाशय में पहुँचते है। और गुदा की अवरोधिनी पेशियों (sphincter Muscle) में विस्तार कर देते जिससे मलत्याग (defecation) की इच्छा होती है जब मस्तिष्क द्वारा भेजे गये संवेग से अवरोधिनी पेशियां ( ) (sphincter muscle) ढीली होती है तो मलत्याग होता है।
भोजन के पाचन तथा अवशोषण के पश्चात् अपशिष्ट आंत्र में बच जाता है, मल (stool/ Feces) कहलाता है। मल में भोजन का अपच्य भाग, आंत्र की श्लेष्मल झिल्ली के टुकड़े, (Bilirubin and biliverdin) के कारण होता है।
जीवाणुओं आदि उपस्थित होते है । मल का पिला रंग पित्त वर्णक बिलीरुबिन तथा बिलीवरडीन

भोजन के पाचन की क्रियाविधि

भोजन के पाचन में भोजन के घटकों के जटिल कार्बनिक पदार्थों को सरल पदार्थों में बदला जाता है।

कार्बोहाइड्रेट का पाचन (Digestion of Carbohydrate)

कार्बोहाइड्रेट के पाचन की शरुआत मुखगुहा से हो जाती है। लार के एंजाइम Amylases पॉलीसेकेराइड कार्बोहाइड्रेटस को डाइसेकैराइड में बदलता है। तथा अन्य कार्बोहाइड्रेजेज डाइसेकैराइड को मोनोसेकैराइड में बदल देते है। जैसे-

स्टार्च → माल्टोज

लार तथा अग्नाशयी रस में उपस्थित एमिलेज [Amylase] एंजाइम स्टार्च को माल्टोज में बदल देता है।

माल्टोज → ग्लूकोज + ग्लूकोज

माल्टोज डाइसेकैराइड है, जिसे माल्टेज [Maltase] एंजाइम द्वारा ग्जुकोज के अणुओं में बदल दिया जाता है।

सुक्रोज → ग्लूकोज + फ्रुक्टोज

सुक्रोज एक डाइसेकैराइड है, जिसे सुक्रेज [Sucrase] एंजाइम द्वारा ग्जुकोज तथा फ्रुक्टोज दिया जाता है।

लेक्टोज → ग्लूकोज + ग्लेक्टोज

यह भी एक डाइसेकैराइड है, जिसे लेक्टेज [Lactase] एंजाइम द्वारा ग्जुकोज तथा ग्लेक्टोज के अणुओं में बदल दिया जाता है।

वसा का पाचन (Digestion of Fat)

लिपिड यानि वसा का पाचन Lipases के द्वारा किया जाता है। लेकिन लाइपेज केवल इमल्सिकृत की हुई वसा का पाचन करता है। जो पित्त के द्वारा किया जाता है।

इमल्सिकृत वसा → वसीय अम्ल + ग्लिसरोल [Lipase]

प्रोटीन का पाचन (Digestion of Protein)

भोजन में उपस्थित प्रोटीन (Protein) के पाचन की क्रिया आमाशय से शुरू हो जाती है जैसे

पेप्सिन (Pepsin)

यह प्रोटीन को पेप्टोन तथा पेप्टाइड में बदल देता है।

ट्रिप्सिन (Trypsin)

यह भी प्रोटीन को पेप्टोन तथा पेप्टाइड में बदल देता है।

काइमोट्रिप्सिन (Chymotrypsin)

यह एंजाइम भी प्रोटीन को पेप्टोन तथा पेप्टाइड में बदल देता है।

• प्रोटीन → पेप्टोन + प्रोटिएज

कार्बोक्सी पेप्टिडेज़ (Carboxypeptidase)

यह पेप्टोन, प्रोटिएज तथा पेप्टाइड को अमीनो अम्ल में बदल देता है।

पेप्टिडेज़ (Peptidase)

यह पेप्टोन, प्रोटिएज तथा पेप्टाइड को अमीनो अम्ल में बदल देता है।

अमीनोपेप्टिडेज़ (Aminopeptidase)

यह पेप्टोन, प्रोटिएज तथा पेप्टाइड को अमीनो अम्ल में बदल देता है।

• पेप्टोन + प्रोटिएज → अमीनो अम्ल

रेनिन (Renin)

यह एंजाइम दूध में पाए जाने वाली कैसीन प्रोटीन (Casein protein) को पैराकेसीन में बदल देता है।

न्यूक्लिक अम्लों का पाचन

न्यूक्लिक अम्ल जैसे DNA, RNA का पाचन छोटी आंत्र में होता है। इनका पाचन न्यूक्लीऐज एंजाइम द्वारा किया जाता है। यह दो प्रकार के होते है-

डीऑक्सीराइबोन्यूक्लीऐज [Deoxyribonuclease]

यह DNA को न्यूक्ली ओटाइड में बदल देता है।

• DNA →Nucleotides

राइबोन्यूक्लीऐज [Ribonucleases]

यह RNA को न्यूक्ली ओटाइड में बदल देता है।

• RNA → Nucleotides

न्यूक्लीओसाइडेज (Nucleosidase)

यह न्यूक्ली ओसाइड को न्यूक्ली ओटाइड में बदल देता है।

PLEASE SHARE THIS

YOU MIGHT ALSO LIKE

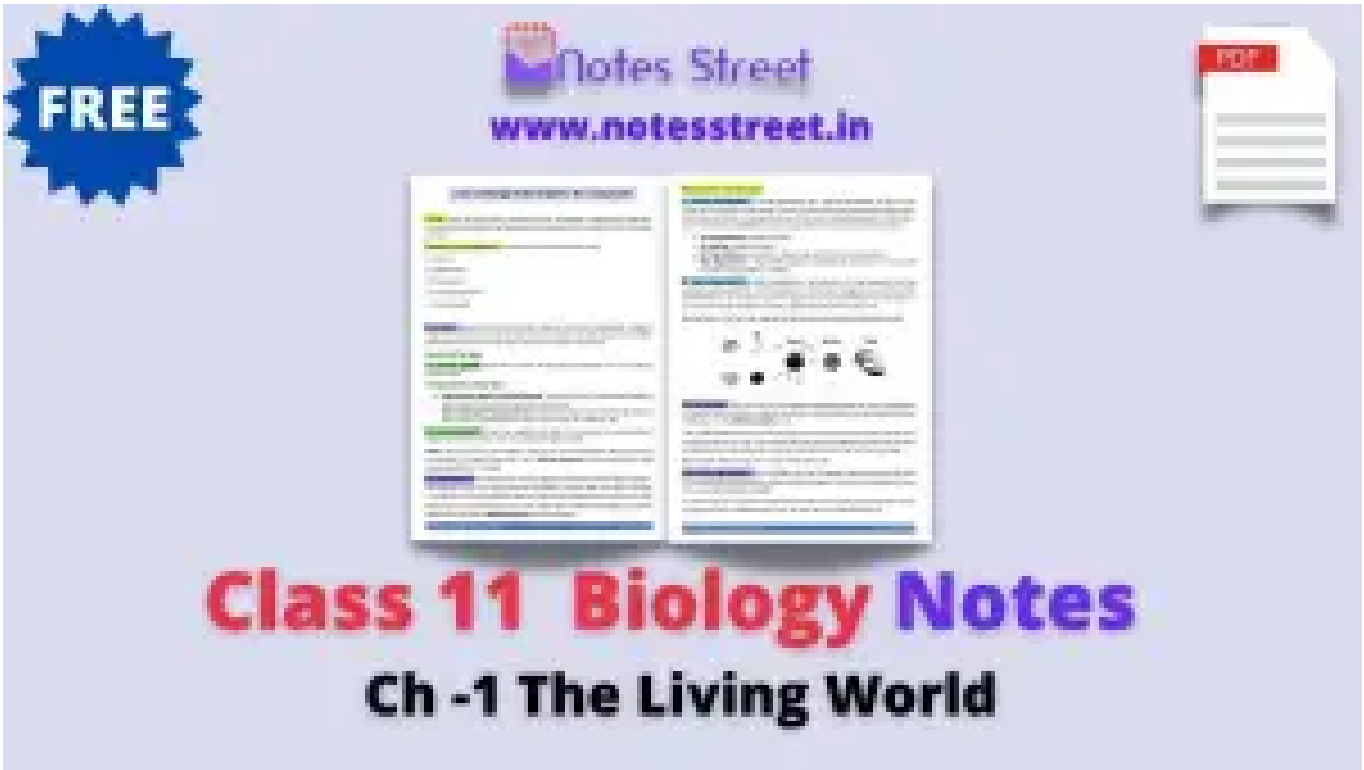

Class 11 Biology Notes Chapter 1 : The Living World

June 19, 2022

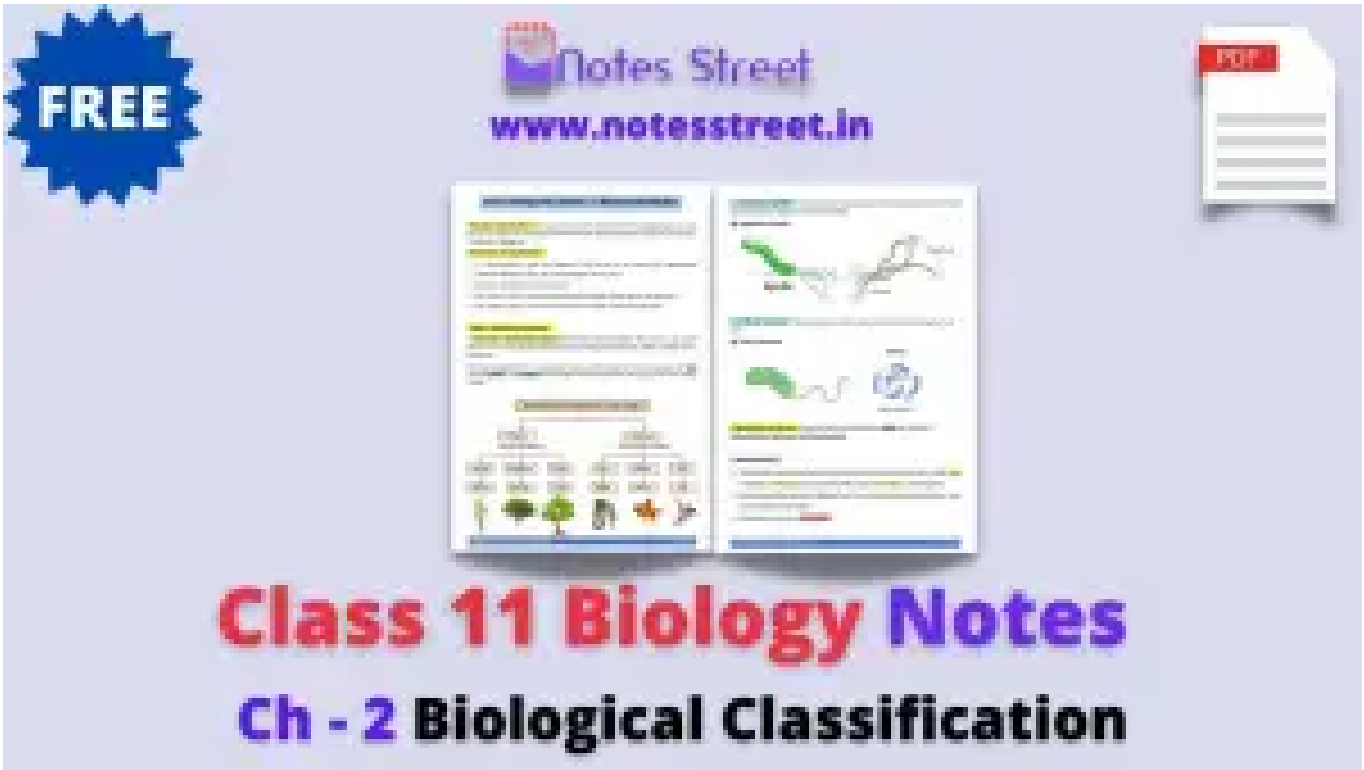

Class 11 Biology Notes Chapter 2 : Biological Classification

July 8, 2023

Class 11 Biology Notes Chapter 13 Photosynthesis In Higher Plants

October 4, 2023