Class 11 Biology Notes

Class 11 Biology Notes Chapter – 21 तंत्रकीय नियंत्रण एवं समन्वय contains all the topic as per the syllabus of NCERT. Each topic is explained in very easy language with coloured diagrams. Students can understand Typical topics easily step by step. **Class 11 Biology notes** Chapter – 21 तंत्रकीय नियंत्रण एवं समन्वय is prepared by our experts as per the latest syllabus and exam pattern Class 11 Biology. Calculation of problems is given in very simple ways after consulting from various books and expert teachers. Also, you can download Class 11 Notes of other Subjects like Chemistry, Mathematics Formulas sheets, Biology. Along with Notes, we are also providing chapters wise notes of class 11 all other subjects. After reading the Class 11 Biology Notes of Chapter 16 Biology definitely you will get good marks in board exam Class 11 Biology Notes for 11 पौधों में परिवहन. Each concept is explained in a detailed way class 11 Biology notes for Chapter – 21 तंत्रकीय नियंत्रण एवं समन्वय notes make according to the Class 11th NCERT Biology book. Students can download pdf file and do study offline so that preparation of exam will be done in better in the bottom section pdf button given so that you have to click on it and can download coloured notes of class 11 Biology notes chapter 21 for तंत्रकीय नियंत्रण एवं समन्वय. Notes made according to NCERT Syllabus so that any student who studying in class 11 can read no matter which state you belong to even this notes can help to prepare for completive exam also.if you want to colour notes then **click here**

DOWNLOAD PDF

Class 11 Biology Notes Chapter – 21 तंत्रकीय नियंत्रण एवं समन्वय

मानव का तंत्रिका तंत्र

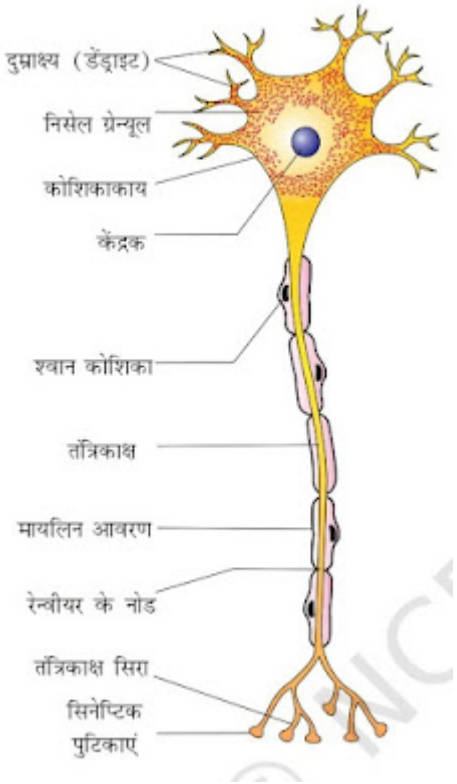

मानव के तंत्रिका तंत्र के दो भाग होते हैं-

1. केंद्रीय तंत्रिका तंत्र (Central Nervous System)
2. परिधीय तंत्रिका तंत्र (Peripheral Nervous System)

केंद्रीय तंत्रिका तंत्र (Central Nervous System)

यह तंत्रिका तंत्र का सबसे प्रमुख भाग होता है। जिसके अंतर्गत मस्तिष्क तथा मेरुरज्जु आते है। यह तंत्रिका तंत्र का प्रमुख नियंत्रण के केंद्र होता है।

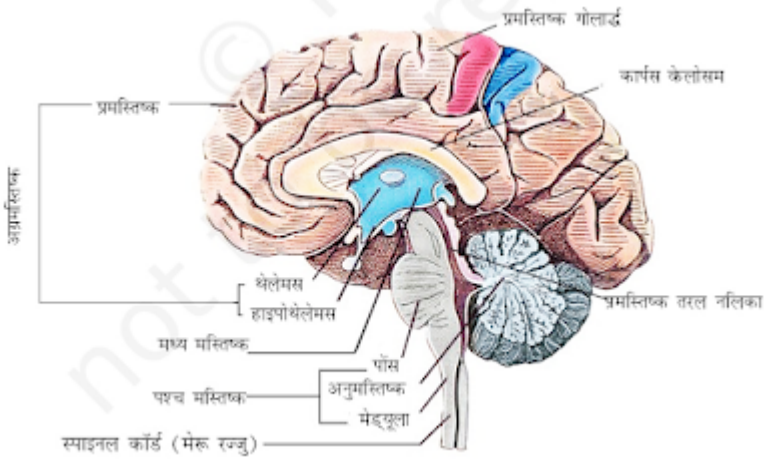

परिधीय तंत्रिका तंत्र (Peripheral Nervous System)

परिधीय तंत्रिका तंत्र में वे सभी तंत्रिकाएँ आती है। जो मस्तिष्क तथा मेरुरज्जु से निकलती है। परिधीय तंत्रिका तंत्र को दो भागों में बांटा जाता हैं-

1. कायिक तंत्रिका तंत्र (Somatic Nervous System)
2. स्वायत्त तंत्रिका तंत्र (Autonomous Nervous System)

कायिक तंत्रिका तंत्र (Somatic Nervous System)

इस में शरीर के विभिन्न अंगों के कार्य को नियंत्रित करने वाली तंत्रिकाएँ आती है। इसके अंतर्गत दो प्रकार की तंत्रिकाएँ सम्मिलित हैं-

- संवेदी तंत्रिका (Sensory Nervous System)
- प्रेरक तंत्रिका (Motor Nervous System)

संवेदी तंत्रिका (Sensory Nervous System)

यह तंत्र संवेदी अंगों से संवेदी आवेगों को मेरुरज्जु तथा मस्तिष्क तक पहुंचाती है।

प्रेरक / चालक तंत्रिका (Motor Nervous System)

यह तंत्रिकाएँ मस्तिष्क तथा मेरुरज्जु से उत्पन्न संदेश अथवा अनुक्रियाओं (Respons) को अंगो तक पहुंचाती है।

स्वायत्त तंत्रिका तंत्र (Autonomous Nervous System)

इसके अंतर्गत वे सभी तंत्रिका सम्मिलित है। जो अनैच्छिक क्रियाओं तथा ग्रंथियों की क्रियाओं को नियंत्रित करती है।
इसमें पाए जाने वाली तंत्रिका है। सामान्यतः प्रेरक प्रकार की होती है। इसके दो भाग होते हैं-
1. अनुकम्पी तंत्रिका तंत्र (Sympathetic Nervous System)
2. परानुकम्पी तंत्रिका तंत्र (Parasympathetic Nervous System)

अनुकम्पी तंत्रिका तंत्र (Sympathetic Nervous System)

अनुकम्पी तंत्रिका आपातकाल (The Fight-or-Flight Response) की स्थिति के लिए तैयार करता है। यह निम्न कार्य करता हैं-

1. हृदय और फेफड़ों की क्रिया वृद्धि ।
2. हृदय धडकन में वृद्धि ।
3. एड्रिनल ग्रंथि के स्राव बढ़ाना।
4. शरीर की विभिन्न अवरोधिनी जैसे गुदा की अवरोधिनी (Anal spincter) को सिकोड़ना ।
5. मूत्राशय को फैलना ।

6. रक्त वाहिकाओं सिकोड़ना जिससे रक्त दाब अधिक हो जाता है।
7. आसू ग्रंथि / लैक्राइमल ग्रंथि के स्राव को बढ़ाना ।
8. शिश्न के उथान को रोकना ।
9. बालो की जड़ो में पायी जाने वाली एरेक्टर पिलाई पेशियों को उत्तेजित करना ।

परानुकम्पी तंत्रिका तंत्र (Parasympathetic Nervous System)

परानुकम्पी तंत्रिका शरीर को आराम की स्थिति में लाता है। यह निम्न कार्य करता हैं-

1. हृदय और फेफड़ों की क्रिया में करना ।
2. हृदय धडकन को कम करना ।
3. एड्रिनल ग्रंथि के स्राव कम करना ।
4. शरीर की विभिन्न अवरोधिनी जैसे गुदा की अवरोधिनी (anal spincter) को फैलाना।
5. मूत्राशय को सिकोड़ना ।
6. रक्त वाहिकाओं फैलाना जिससे रक्त दाब कम हो जाता है।
7. आसू ग्रंथि / लैक्राइमल ग्रंथि के स्राव को कम करना ।
8. शिश्न के उधान को बढ़ाना।
9. बालो की जड़ो में पायी जाने वाली एरेक्टर पिलाई पेशियों को शिथिल करना।

कपाली तंत्रिका (Cranial Nerves)

मस्तिष्क से निकलने वाली परिधीय तंत्रिकाओं को कपाल तंत्रिकाएँ कहते है। मनुष्य में 12 जोड़ी कपाल तंत्रिकाएँ पाई जाती है। जो निम्न हैं–

घ्राण तंत्रिका (Olfactory Nerve)

- ट्रिक तंत्रिका (Optic Nerve)
- ऑक्यूलोमोटर तंत्रिका (Occulomotor Nerve)
- ट्रोक्लियर तंत्रिका (Trochlear Nerve)
- ट्राईजेमिनल तंत्रिका (Trigeminal Nerve)
- एब्ड्यूसेन्स तंत्रिका (Abducens Nerve)
- फेशियल तंत्रिका (Facial Nerve)
- ऑडिटरी तंत्रिका (Auditory Nerve)
- ग्लोसोफैरिंजीयल तंत्रिका (Glossopharyngeal Nerve)
- वेगस तंत्रिका (Vagus Nerve)
- स्पाइनल एसेसरी तंत्रिका (Spinal Accessory Nerve)
- हाइपोग्लॉस तंत्रिका (Hypoglossal Nerve)

मेरु तंत्रिका (Spinal Nerve)

मेरुरज्जु से निकलने वाली परिधीय तंत्रिकाओं को मेरु तंत्रिका कहते है । मानव में 31 जोड़ी परिधीय तंत्रिका पाई जाती है। जिनको पांच भागों में विभाजित किया जाता है। जो निम्न प्रकार हैं-

- ग्रीवा मेरु तंत्रिकाएँ (Cervical nerves)
- वक्षीय मेरु तंत्रिकाएँ (Thoracic nerve)
- कटि मेरु तंत्रिकाएँ (Lumbar nerve)
- त्रिक मेरु तंत्रिकाएँ (Sacral nerve)
- अनुत्रिक मेरु तंत्रिकाएँ (Coccygeal nerve)

ग्रीवा मेरु तंत्रिकाएँ (Cervical nerves)
ये प्रथम कशेरुक से ग्रीवा कशेरुक के नीचे तक पायी जाती है। ग्रीवा मेरु तंत्रिकाओं की कुल संख्या 8 जोड़ी होती है। ग्रीवा मेरु तंत्रिकाएँ C1, C2 C3, C4, C5, C6C7, C8 कहलाती है।

वक्षीय मेरु तंत्रिकाएँ (Thoracic nerve)
प्रत्येक वक्षीय कशेरुक के नीचे की तरफ से निकलती है। वक्षीय मेरु तंत्रिकाओं (Thoracic nerve) की कुल संख्या 12 जोड़ी होती है। वक्षीय मेरु तंत्रिकाएँ (Thoracic nerve) T1, T2, T3, T4, T5, T6, T7, 8, 9, 10, T11, T12, कहलाती है।

कटि मेरु तंत्रिकाएँ (Lumbar nerve)
यह मेरु तंत्रिकाएँ प्रत्येक कटि नीचे से शरीर के दोनों तरफ निकलती है। इनकी कुल संख्या 5 जोड़ी होती है। कटि मेरु तंत्रिकाओं (Lumbar nerve) को L1, L2 L3 L4, L5 कहते है।

त्रिक मेरु तंत्रिकाएँ (Sacral nerve)
येत्रिक कशेरुक के पास से निकलती है। इनकी कुल संख्या 5 जोड़ी होती है। त्रिक मेरु तंत्रिकाएँ (Sacral nerve) को 51, 52, 53, 54, 55 कहते है।

अनुत्रिक मेरु तंत्रिकाएँ (Coccygeal nerve)
यह अनुत्रिक मेरु तंत्रिका कोकिस तथा सेंक्रल के बीच में से निकलती है। इस की संख्या एक जोड़ा है। जिसको CO1 कहते है।

प्रतिवर्ती क्रिया (Reflex Action)

किसी उद्दीपन (Stimulation) के कारण स्वतः होने वाली शरीर की अनैच्छिक (Involuntary action) क्रियाओं को प्रतिवर्ती क्रिया कहते है। जैसे-

- अचानक ही किसी गर्म वस्तु के हाथ छूते ही तुरंत अपना हाथ हटा लेते है।
- इसी प्रकार स्वादिष्ट भोजन को देखते वक्त लार आना।

प्रतिवर्ती प्रक्रिया दो प्रकार की होती है।

1. सरल प्रतिवर्ती क्रिया
2. उपार्जित प्रतिवर्ती क्रिया

सरल प्रतिवर्ती क्रिया (Simple/Unconditional Reflex action)

इस प्रकार की प्रतिक्रिया जन्मजात तथा प्राकृतिक होती है। अर्थात यह जन्म के साथ ही मानव को प्राप्त हो जाती है। इनका नियंत्रण पूर्णतया मेरुरज्जु के द्वारा होता है। इनको अप्रतिबंधित प्रतिवर्ती क्रिया भी कहते है। जैसे-

- किसी वस्तु को आंखों की तरफ आता देख कर पलके बंद कर लेना
- निगले हुए भोजन का श्वास नली में जाने पर खांसी आना
- तेज प्रकाश में पुतली का सिकुड़ जाना
- सोते हुए व्यक्ति के पैर को गुदगुदाने पर पैर को झटका मारना

उपार्जित प्रतिवर्ती क्रिया (Conditional / Acquired Reflex action)

इस प्रकार की प्रतिवर्ती क्रिया जन्मजात नहीं होती अथार्त यह जन्म के पश्चात परीक्षण के माध्यम से सीखी जाती है। जैसे-

- किसी व्यक्ति को कार अथवा मोटरसाइकिल के आगे आते हुए देखने पर अचानक ब्रेक लगा लेना
- व्यक्ति को झुका हुआ देखने पर कुत्ते का डर कर भाग जाना
- अध्यापक का क्लास में प्रवेश करने पर बच्चों का खड़ा हो जाना

प्रतिवर्ती क्रिया की क्रियाविधि (Mechanism of Reflex action)

बाहरी उद्दीपन (External Stimulation) को संवेदी ग्राही (Sensory receptor) द्वारा ग्रहण किया जाता है। जिसे संवेदी तंत्रिका (Sensory nerve) द्वारा विद्युत आवेग (Potential) के रूप में मेरुरज्जु (Spinal cord) के केंद्रीय भाग में पहुंचा दिया जाता है। मेरुरज्जु के केंद्रीय भाग में संवेदी तंत्रिकाओं से निकलने वाले आवेग प्रेरक तंत्रिका (Motor nerve) में आवेग उत्पन्न कर देते हैं यह आवेग प्रेरक / चालक तंत्रिका के माध्यम से उस अंग की पेशियों (muscle) तक जाता है, जिससे उस अंग की पेशियाँ गति करती है।

जैसे- यदि किसी को पिन चुभाई जाती है। तो उत्पन्न संवेदनाएं संवेदी तंतु के माध्यम से विद्युत आवेश के रूप में मेरूरज्जू में जाते हैं जहां ये आवेग प्रेरक तंत्रिकाओं में भी विद्युत आवेग उत्पन्न कर देते है। जो प्रेरक तंत्रिका के माध्यम से हाथ की पेशियों तक पहुंचता है। जिसे हाथ की पेशियाँ सिकुड़ती है। और हाथ उस पिन से दूर हट जाता है। यह संपूर्ण प्रक्रिया अत्यधिक तीव्र गति से होती है।

▶ प्रतिवर्ती चाप (Reflex Arc)

प्रतिवर्ती क्रिया में संवेदी अंग से लेकर प्रेरक तक बने पथ को प्रतिवर्ती चाप (Reflex Arc) कहते है । प्रतिवर्ती चाप में निम्न अंग सम्मिलित होते हैं-

- संवेदी अंग (Sense organ)
- संवेदी तंत्रिका (Sensory nerve)
- मेरुरज्जु (Spinal cord)
- चालक / प्रेरक तंत्रिका (Motor nerve)
- प्रभावी अंग (Effective organ)

संवेदी अंग (Sense organ)

इससे संवेदनाओं को ग्रहण किया जाता है। जैसे आँख, नाक, कान, त्वचा तथा जीभ

संवेदी तंत्रिका (Sensory nerve)

यह संवेदी अंगों से उद्दीपन को मेरुरज्जु तक पहुंचाती है।

मेरुरज्जु (Spinal cord)
यहां पर उद्दीपन के विपरीत प्रतिक्रिया उत्पन्न होती है।

चालक / प्रेरक तंत्रिका (Motor nerve)
इसके माध्यम से मेरुरज्जु में उत्पन्न अनुक्रिया को प्रभावी अंग तक पहुंचाया जाता है।

प्रभावी अंग (Effective organ)
प्रेरक/चालक तंत्रिका से प्राप्त उद्दीपन के कारण इस अंग में क्रिया होती है।

मस्तिष्क की संरचना एवं कार्य

मस्तिष्क की संरचना एवं कार्य (Brain Anatomy in Hindi)
मस्तिष्क एक बहुत ही महत्वपूर्ण अंग है, जो करोटि या खोपड़ी (Scale) के भीतर कपाल (Skull) में स्थित होता है।
इसका वज़न 1200-1400 gm होता है। तथा इसकी क्षमता 1350cc होती है।

मस्तिष्क की झिल्लियाँ
मस्तिष्क के चारों ओर झिल्लियाँ (Membranes) होती हैं। जो इसको सुरक्षा प्रदान करती हैं, इन झिल्लियों को मेनिन्जेज (Meninges) कहते है। ये तीन प्रकार की होती है-

दृढ़तानिका / ड्यूरामेटर (Durg Mater)
यह सबसे बाहरी झिल्ली है। जो तंतुमय संयोजी ऊतकों (Fibrous connective tissue) तथा कोलेजन तन्तुओं (Collagen fibers) से बनी होती है।

जालतानिका / एरेकेनोइड (Arachnoid Mater)
यह मध्य में पायी जाने वाली झिल्ली है। जो तंतुमय ऊतकों (Fibrous connective tissue) एवं इलास्टीन तंतुओ (Elastic fibers) से बनी होती है।

मृदुतानिका / पायामेटर (Pia Mater)
यह सबसे भीतरी झिल्ली है। यह मस्तिष्क से स्पर्श करती है, इसका निर्माण भी संयोजी ऊतकों से होता है। इसमें पायी जाने वाली रुधिर वाहिनियो के द्वारा मस्तिष्क को पोषण प्राप्त होता है।
रक्त जालक (Choroid plexus) केशिकाओं का एक जाल है मस्तिष्क (Brain) की गुहा में लटकी रहती हैं। रक्त जालक (Choroid plexus) शरीर में दो महत्वपूर्ण कार्यों को कार्य करता है।
यह सेरेब्रोस्पाइनल तरल का निर्माण करता है तथा मस्तिष्क और अन्य केंद्रीय तंत्रिका ऊतकों को विषाक्त पदार्थों से बचाता है।

मस्तिष्क में पायी जाने वाली गुहाए

सबड्यूरल गुहा (Subdural cavity)
दृढ़तानिका / ड्यूरामेटर (Dura Mater) तथा जालतानिका / एरेकेनोइड (Arachnoid Mater) के बीच पायी जाने वाली गुहा ।

सब- एरेकेनोइड गुहा

जालतानिका / एरेकेनोइड (Arachnoid mater) तथा मृदुतानिका / पायामेटर (Pia Mater) के बीच पायी जाने वाली गुहा ।

प्रमस्तिष्क मेरुद्रव (Cerebro- spinal fluid)

रक्त जालक (Choroid plexus) से रक्त छानकर मस्तिष्क की गुहा में निकलता है जिसे प्रमस्तिष्क मेरुद्रव (Cerebro- spinal fluid) कहते है।

मस्तिष्क के प्रमुख भाग (Main Parts of Brain)

मस्तिष्क को तीन प्रमुख भाग में बांटा जाता हैं-

1. अग्र मस्तिष्क (Fore Brain)
2. मध्य मस्तिष्क (Mid Brain)
3. पश्चमस्तिष्क (Hind Brain)

अग्र मस्तिष्क (Fore Brain)

यह प्रमस्तिष्क (Cerebrum) और डायनसेफैलॉन (Diencephelon) से बना होता है।

प्रमस्तिष्क (Cerebrum)

मस्तिष्क का सबसे बड़ा भाग होता है। जो दो भागों में बंटा होता है, जिन्हें प्रमस्तिष्क गोलार्ध (cerebral hemispheres) कहते हैं। इन प्रमस्तिष्क गोलार्धो को दाए तथा बाएँ में विभक्त करते है। इनकी बाहरी सतह उभारों (outgrowth) और खांचों (groove) की मौजूदगी के कारण अत्यधिक संवलित (folded) होती है। प्रत्येक प्रमस्तिष्क गोलार्ध (cerebral hemispheres) आंतरिक रूप से खोखला होता है। और उनकी भितियों में भीतरी और बाहरी क्षेत्र होते हैं। बाहरी क्षेत्र प्रमस्तिष्क वल्कुट कहलाता है। जिसमें तंत्रिका कोशिकाओं (Neuron) की कोशिका व -काय होती है, और धूसर रंग (Gray) का होने के कारण इसे धूसर – द्रव्य (Gray matter) कहते हैं । भीतरी क्षेत्र सफेद तंत्रिकाक्ष (Axon) रेशों का बना होता है, उसे श्वेत द्रव्य (White matter) कहते हैं।

यदि गोलार्धो को अनुप्रस्थ दिशा (Transverse) में काटा जाय तो उसके भीतर खाली स्थान या गुहा (Cavity) मिलेगी। इन गुहा को पार्श्व निलय (Lateral ventricles) कहा जाता है।

दोनों प्रमस्तिष्क गोलार्ध (cerebral hemispheres) कॉर्पस कैलोसम (corpus callosum) द्वारा आपस में जुड़े रहते है, जो आड़े-तिरछे तंत्रिका – रेशों (Neuron fibers) की एक चादर-सी होती है। प्रमस्तिष्क का बायां पार्श्व शरीर के दाएं भाग का नियंत्रण करता है। और इसी प्रकार दायां पार्श्व बाएं भाग का नियंत्रण करता है।

प्रमस्तिष्क वल्कुट के तीन कार्य होते हैं।

- यह ऐच्छिक (Voluntary) पेशी-संकुंचनों (Contraction) को आरंभ करता है। तथा । उनका नियंत्रण करता है। उनका
- प्रमस्तिष्क वल्कुट संवेदी अंगों, जैसे नेत्र, कान, नाक आदि से आने वाली सूचना को ग्रहण – करता है। और उन पर कार्रवाई करता है।
- यह मानसिक काम जैसे सोचना, तर्क करना, विवेचना योजना बनाना, याद रखना आदि करता है।

डाऐनसिफेलॉन (Diencephalon)

इसको अग्रमस्तिष्क पश्च (posterior part of the forebrain) भी कहा जाता है यह भाग प्रमस्तिष्क के नीचे स्थित होता है। इसमें निम्नलिखित दो भाग होते हैं:

चेतक / थैलैमस (Thalamus)

यह धूसर द्रव्य (Gray matter) से बना अंडानुमा (Egg shaped) एक पिंड है, जो प्रमस्तिष्क के नीचे बीच में स्थित होता है।

थैलैस उन संवेदी आवेगों के लिए प्रसारण केंद्र का काम करता है, जो प्रमस्तिष्क को जाती है। जैसे पीड़ा और सुख के संवेद ।

अध्चेतक / हाईपो थैलैमस (Hypo thalamus):

यह मस्तिष्क का वह भाग है, जो थैलैमस के नीचे स्थित होता है। हाईपो थैलैमस प्रेरित व्यवहार, जैसे खाना पीना, घृणा, क्रोध, प्यार और काम भावना (Labido) का नियंत्रण करता है।

यह शरीर के तापमान और शरीर के भीतर तरलों की मात्रा का भी नियमनकारी केंद्र (Regulatory System) है।

इसके नीचे स्थित पीयूष ग्रंथि (Pituttary gland) स्थित होती है।

हाईपो थैलैमस के द्वारा मोचक तथा निरोधी हॉर्मोन का स्राव होता। जो पीयूष ग्रंथि (Pituttary gland) के हॉर्मोन स्रावण का नियंत्रण करते है।

मध्य मस्तिष्क (Mid Brain)

यह अग्र और पश्च मस्तिष्क के बीच में एक छोटा-सा नलिकाकार भाग होता है। जिसे मेसेन्सफ्लोन (mesencephalon) भी कहा जाता है,

कोर्पोरा क्वाड्रीजेमिन

मेसेन्सफ्लोन (मध्य मस्तिष्क) चार पिण्डों से बना है। इन पिण्डों को कोर्पोरा क्वाड्रीजेमिन (corpora quadrigemina) कहते है। उपर के दो पिण्ड टेक्टम (tectum) और नीचे के पिण्ड टेगमेंटम (tegmentum) कहलाते है। टेक्टम देखने के लिए तथा टेगमेंटम सुनने के लिए उतरदायी होते है।

प्रमस्तिष्क वृन्तक (Cerebral peduncles)

ये मध्य मस्तिष्क के आगे पायी जाने तन्तुओं का बंडल है,

प्रमस्तिष्क वृन्तक प्रमस्तिष्क वल्कुट (Cerebral cortex) को मस्तिष्क के अन्य भाग तथा मेरुरज्जू से जोड़ता है इसे Crus cerebri भी कहते है।

पश्चमस्तिष्क (Hind Brain)

यह अनुमस्तिष्क, पॉन्स, और मेडुला ऑब्लांगेटा से बना है

अनुमस्तिष्क (Cerebellum)

यह मस्तिष्क का दूसरा सबसे बड़ा भाग है।

ये प्रमस्तिष्क के आधार पर उसके नीचे स्थित होता है। इसमें अनेक खांचें होती हैं। इसका वल्कुट भाग (Cortex) भी धूसर द्रव्य (Gray matter) का बना होता है।

सेरेबेलम (अनुमस्तिष्क) शरीर का संतुलन बनाए रखना और पेशीय क्रियाओं में समन्वय बनाए रखने का कार्य करता है।

मेड्यूला ऑब्लांगेटा (Medulla oblongata)

यह मस्तिष्क का अंतिम भाग होता है। जो मेरुरज्जु से जुड़ा होता है।
मेड्यूला ऑब्लांगेटा लार आना, उलटी आना, हृद्-स्पंद (Heart Beat), आहार नाल के क्रमाकुंचन तथा अन्य अनेक अनैच्छिक क्रियाओं का नियंत्रण करता है।
यह सांस लेने, खांसने, निगलने आदि का केंद्र होता है। इसको Myelencephalon भी कहा जाता है

पोंस (Pons)

इसको Metencephalon भी कहा जाता है। पोंस श्वास का विनियमन करता है।
पोन्स में श्वसन केंद्र (Neumotexic center) न्यूमोटैक्सिक सेंटर नामक एक संरचना होती है। जो श्वसन के दौरान हवा की मात्रा तथा श्वसन दर को नियंत्रित करता है।

मस्तिष्क स्तम्भ (Brainstem)

मध्य मस्तिष्क (मेसेन्सफ्लोन), पोन्स (मेटेंसफ्लोन), और मेडुला ऑब्लांगेटा (मायेलेंसफ्लोन) मिलकर बनाते है।

कपाल तंत्रिकाएं (Cranial nerves)

मस्तिष्क से 12 जोड़ी कपाल तंत्रिकाएं निकलती हैं, जिनमें से कुछ संवेदी (Sensory) होती हैं कुछ प्रेरक (Motor)।
कुछ कपाल तंत्रिकाएं मिश्रित किस्म यानि संवेदी और प्रेरक दोनों की होती है।

नेत्र की संरचना, समंजन क्षमता तथा दृष्टि की क्रियाविधि

यह एक संवेदी अंग है। जो वातावरण में प्रकाश अथवा अंधकार का पता लगाना तथा देखने का कार्य करता है।

नेत्र की संरचना (Structure of Eyes)

नेत्र की भित्ति या उसका गोलाकार भाग नेत्र गोलक (Eye Ball) कहलाता है। जिसका व्यास लगभग 25cm होता है। ‘

नेत्रगोलक (Eye Ball) में तीन परते पाई जाती है-

1. श्वेत पटल (Sclera)
2. रक्त पटेल (Choroid)
3. दृष्टि पटल (Retina)

श्वेत पटल (Sclera)

- इसे स्क्लेरा (Sclera) भी कहते हैं। यह सबसे बाहरी तंतुमय संयोजी ऊतकों (Fibrous conective tissue) की बनी अपारदर्शी परत है
- स्क्लेरा (Sclera) का अगर भाग बाहर की ओर उभरा हुआ पाया जाता है। जिससे कॉर्निया (Cornea) कहते हैं।
- कॉर्निया पारदर्शी होता है। यह प्रकाश किरणों को नेत्र में सकेंद्रित करता है।

रक्त पटेल (Choroid)

इसेको कोरोइड (Choroid) भी कहते हैं। इसमें रुधिर वाहिनीयों (Blood vessels) का जाल फैला रहता है। इसकी भीतरी सतह पर नीले, भूरे अथवा लाल रंगीन कण पाए जाते है। जो प्रकाश का परावर्तन (Reflect) नहीं होने देते। जिससे प्रतिबिंब स्पष्ट बनता है।

दृष्टि पटल (Retina)

रेटीना (Retina), यह सबसे भीतरी परत है। जिसमें दो प्रकार की संवेदी कोशिकाएं (Sensory cells) पाई जाती है-

शलाका कोशिकाएं (Rod Cell)
शंकु कोशिकाएं (Cone Cell)

शलाका कोशिकाएं (Rod Cell)

छाया अथवा अंधकार में देखने के लिए संवेदी कोशिका है। इसमें रोडॉप्सिन नामक वर्णक पाया जाता है।

शंकु कोशिकाएं (Cone Cell)

तेज प्रकाश में देखने तथा रंगो का विभेद करने के लिए संवेदी कोशिकाएं हैं। इनमें आयडोप्सिन नामक वर्णक पाया जाता है।

पीत बिंदु (Yellow Spot)

- रेटिना का वह भाग जहां पर शंकु (Cone) और शलाका (Rod) कोशिकाओं की संख्या बहुत अधिक पाई जाती है। उसे पीत बिंदु कहते हैं।
- पीत बिंदु में शंकु कोशिकाएं अधिक और शलाका कोशिकाएं कम होती है। पीत बिंदु को मैक्युला ल्युटिया (Macula Lutea) भी कहते हैं।
- पीत बिंदु पर सर्वाधिक श्रेष्ठ प्रतिबिंब बनता है।
- मैक्युला ल्युटिया के बीच में एक गड्ढा होता है। जिसे फोबिया सेंटेरेलीस (Fovea centralis) कहते हैं। जिसमें केवल शंकु कोशिकाएं पाई जाती है।

अंध बिंदु (Blind Spot)

पीत बिंदु के ठीक नीचे वह स्थान जहां से रेटिना की समस्त संवेदी कोशिकाओं (Sensory cells) से निकलने वाले तंत्रिका तंतु (Nerve fibre) एक साथ इकट्ठे होते हैं। और हक तंत्रिका (Optic nerve) बनाते हैं, अंध बिंदु कहलाता है। क्योंकि इस स्थान पर प्रतिबिंब (Image) का निर्माण नहीं होता और शंकु व शलाका कोशिकाएं अनुपस्थित होती है।

लेंस (Lens)

नेत्र के कोर्निया भाग के पीछे की ओर पारदर्शी (Transparent), लचीला, जिलेटिन उत्तकों का बना, उभयोवतल लेंस पाया जाता है। जो किसी वस्तु का वास्तविक व उल्टा प्रतिबिंब (Real and Inverse) रेटीना पर बनाता है।

पक्ष्माभी पेशियां (Ciliary Muscle)

यह पेशियां अभिनेत्र लेंस को स्थिर रखने का कार्य करती है। यह निलंबन स्नायु (Suspensory Ligament) द्वारा अभिनेत्र लेंस से जुड़ी रहती है।

पक्ष्माभी पेशियों (Ciliary Muscle) में गति के कारण निलंबन स्नायु (Suspensory Ligament) खींचते अथवा शिथिल होते हैं। जिससे अभिनेत्र लेंस का आकार नियंत्रित होता है।

परितारिका (Iris)

लेंस के सामने की ओर काला, भूरा अथवा नीला पर्दा होता है। जिसमें वर्तुल (Circular) तथा अरीय (Radial) पेशियां पाई जाती है।

वर्तुल पेशियां (Circular Muscle) पुतली (Pupil) को संकरा बनाने तथा अरिय पेशियां (Radial Muscle) पुतली को फैलाने का काम करती है।

पुतली (Pupil)

परितारिका के मध्य में एक रिक्त स्थान होता है। जहां से प्रकाश किरणें नेत्र में प्रवेश करती है, पुतली कहलाता है।

प्रकाश में पुतली का आकार छोटा तथा अंधकार में पुतली का आकार बड़ा हो जाता है। इसको फैलाने अथवा संकरा करने का कार्य परितारिका के द्वारा किया जाता है।

नेत्रोद द्रव (Aqueous Humour)

कॉर्निया तथा लेंस के मध्य एक जलीय द्रव भरा रहता है। जो पारदर्शी तथा स्वच्छ होता है।

काचाभ द्रव (Vitreous Humour)

नेत्र गोलक को नेत्र कोटर में घुमाने के लिए छह प्रकार की कंकाली पेशियां पाई जाती है।
जिनमें से चार को ऋजु पेशियां तथा दो को तिरछी पेशियां कहते हैं। जो निम्न है-

- बाह्य ऋजु पेशियां (External Rectus Muscle)
- अन्तः ऋजु पेशियां (Internal Rectus Muscle)
- उत्तर ऋजु पेशियां (Superior Rectus Muscle)
- अधो ऋजु पेशियां (Inferior Rectus Muscle)
- उत्तर तिरछी पेशियां (Superior Oblique Muscle)
- अधो तिरछी पेशियां (Inferior Oblique Muscle)

प्लीका सेमिलनेरिस (Plica semilunaris)

नेत्र के भीतर पाई जाने वाली निकटेटिंग झिल्ली को प्लीका सेमिलुनेरिस कहते हैं।

नेत्र श्लेष्मा (Conjunctiva)

यह श्लेष्मा झिल्ली (Mecous Membrane) नेत्र के अग्र भाग तथा पलकों (Eyelids) के आंतरिक भाग जो नेत्र के सम्पर्क में रहता है, को ढंकती है।

नेत्र ग्रंथियां (Eye Glands)

नेत्र में तीन प्रकार की जाती है-

मिबोमियन ग्रंथि (Meibomian Gland)

यह पलकों पर पाई जाती है। जो तैलीय पदार्थ का स्राव करती है। जिससे कॉर्निया चिकना बना रहता है।

सिलियरी ग्रंथि (Ciliary Gland)

इनको मोल की ग्रंथि भी कहते हैं। जो स्वेद ग्रंथि (Sweat Gland) का रूपांतरण है।
यह बिरौनियों के पास पाई जाती है। इन ग्रंथियों से निकलने वाला स्राव बिरैनियों को चिकना बनाए रखता है।

आंसू ग्रंथि (Tear Gland)

इसे लेक्राइमल ग्रंथि (Lacrymal Gland) भी कहते हैं। इसके द्वारा आंसू का स्राव किया जाता है। आंसू में लाइसोजाइम (Lysozyme) होता है। जो सूक्ष्मजीवों (Microbs) को नष्ट करता है।

नेत्र की समंजन क्षमता

- दूर अथवा पास की वस्तु देखने के लिए लेंस की फोकस दूरी का समायोजन (Adjestment) करना नेत्र की समंजन क्षमता (Focusing) कहलाती है।
- जब हमें दूर की वस्तु देखनी होती है, तो अभिनेत्र लेंस का पतला होना तथा पास की वस्तु देखने के लिए अभिनेत्र लेंस का मोटा होना समंजन क्षमता के अंतर्गत आता है।
- यदि पक्ष्माभी पेशियों (Ciliary Muscles) से जुड़े निलंबन स्नायु (Suspensory Ligament) तनते (Stretch) हैं। तो अभिनेत्र लेंस खींचता है। जिससे वह पतला हो जाता है। और उस की फोकस दूरी अधिक हो जाती है। जिसके कारण हमें दूर की वस्तु स्पष्ट दिखाई देती है ।]
- जब भी निलंबन स्नायु (Suspensory Ligament) शिथिल (Relax) होते हैं। तो अभिनेत्र लेंस पर दबाव पड़ता है। जिससे वह मोटा हो जाता है। और उस की फोकस दूरी कम हो जाती है। जिसके कारण हमें पास की वस्तुएं स्पष्ट दिखाई देती है।

त्रिविमीय दृष्टि (Three Dimensional Vision)

स्तनधारियों (Mammals) में दोनों नेत्र सामने की ओर स्थित होते हैं। जिसके कारण प्रत्येक नेत्र से बनने वाले प्रतिबिंबों अतिव्यापन (overlapping) होता है। और हमें एक ही वस्तु की त्रिविमीय संरचना दिखाई देती है।

नेत्र में पाए जाने वाले प्रोटीन

नेत्र के रेटिना में पायी जाने वाली प्रकाशसुग्राही कोशिकाओं [Photoreceptor Cells, शंकु कोशिकाएं (Cone cells) तथा शलाका कोशिकाएं (Rod Cell)] में पाए जाने वाली प्रोटीन को ओप्सिन (Opsin) कहते है। जो प्रकाशवर्णक (Photopigments) है।
शलाका कोशिकाओं (Rod Cells) में रोडॉप्सिन नामक प्रकाशवर्णक (Photopigments) पाया जाता है।
शंकु कोशिकाओं (Cone Cells) में आयडोप्सिन नामक वर्णक पाया जाता है।

दृष्टि की क्रियाविधि (Mechanism of Vision)

प्रकाश की उपस्थिति में शंकु कोशिकाएं (Cone cells) तथा छाया में शलाका कोशिकाएं (Rod Cell) देखने का कार्य करती है।
जब धीमा प्रकाश शलाका कोशिकाओं पर पड़ता है। तो शलाका कोशिकाओं में पाया जाने वाला रोडोप्सिन अलग-अलग मध्यवर्ती उत्पाद (Intermediate Product) में बदलकर रेटिनल बनाता है। इस रेटिनल के कारण तंत्रिका आवेग (Nurve Impules) उत्पन्न होता है। जो हक तंत्रिका
(Optic nerve) के द्वारा मस्तिष्क तक पहुंचाया जाता है।
रेटिनल विटामिन ए का व्युत्पन्न जो रोडोप्सिन बनाता है।
विटामिन ए की कमी पर रोडोप्सिन नहीं बनता। जिससे रात्रि को कम दिखाई देता है। जिसको रतौंधी (Night Blindness) रोग कहते हैं।
शंकु कोशिकाओं में आयडोप्सिन वर्णक होता है। जो रंगों को देखने कार्य करता है। आयडोप्सिन तीन प्रकार का होता है-

1. साइनोलैब (Cyanolabe)
2. क्लोरोलैब (Chlorolabe)
3. इरिथ्रोलैब (Erythrolabe)

- साइनोलैब (Cyanolabe) नीले रंग को देखने का कार्य करती है।
- क्लोरोलैब (Chlorolabe) हरे रंग को देखने का कार्य करती है।
- इरिथ्रोलैब (Erythrolabe) लाल रंग को देखने का कार्य करती है।

दृष्टि दोष

जेरोफथेल्मिया (Xerophthalmia)

विटामिन ए की कमी के कारण को नेत्र श्लेष्मा (Conjunctiva) और कॉर्निया में सूखापन आ जाता है।

कंजेक्टिवाइटिस (Conjunctivitis)

सूक्ष्मजीवों के कारण आंख के कंजेक्टिवा अथार्त नेत्र श्लेष्मा (Conjunctiva) में सूजन आ जाती है। इसे सामान्यतः आंख आना कहते हैं।

वर्णांधता (Color Blindness)

यह एक अनुवांशिक रोग है। इसमें रोगी में शंकु कोशिकाओं की कमी हो जाती है। जिसके कारण वह लाल तथा हरे रंग में अंतर नहीं कर पाता।

निकट दृष्टि दोष (Myopia)

इस रोग में व्यक्ति को दूर की पास की वस्तुएं तो स्पष्ट दिखाई देती है। लेकिन दूरी पर रखी वस्तुएं स्पष्ट दिखाई नहीं देती।

इसका कारण अभिनेत्र लेंस का मोटा हो जाना अथवा नेत्र गोलक का लंबा हो जाना है।

दूर दृष्टि दोष (Hypermetropia)

इस प्रकार के दृष्टि दोष में व्यक्ति को दूर की वस्तुएं तो स्पष्ट दिखाई देती है। लेकिन पास रखी वस्तु स्पष्ट दिखाई नहीं देती।

इसका कारण अभिनेत्र लेंस का पतला हो जाना अथवा नेत्र गोलक का छोटा हो जाना है। इस दोष में प्रतिबिंब रेटिना पर न बन कर उससे पहले ही बन जाता है।

जरा दृष्टि दोष (Presbyopia)

इस प्रकार के दृष्टि दोष में ना तो दूर की वस्तु स्पष्ट दिखाई देती है और ना ही निकट की वस्तु स्पष्ट दिखाई देती है।

उम्र बढ़ने के साथ-साथ अभिनेत्र लेंस का लचीलापन कम हो जाता है। जिससे लेन्स की समायोजन क्षमता कम हो जाती है।

इसके उपचार के लिए द्विफोकसीलेन्स (Bifocal lens उत्तल अवतल) का उपयोग किया – जाता है।

मोतियाबिंद (Cataract)

सामान्यतः उम्र बढ़ने के साथ-साथ अभिनेत्र लेंस दूधिया तथा अपारदर्शी हो जाता है। जिससे नेत्र

में प्रवेश करने वाले प्रकाश का परावर्तन होने लगता है। और व्यक्ति को दिखाई नहीं देता।

इसके उपचार के लिए अभिनेत्र लेंस को निकाल कर उसकी जगह पर इंट्राऑकुलर लेंस लगाए जाते हैं।

दृष्टि वेश्मय दोष (Astigmatism)

इस प्रकार के दृष्टि दोष में कॉर्निया की आकृति अनियमित हो जाती है। जिसके कारण प्रतिबिंब स्पष्ट नहीं बनता ।

व्यक्ति को समान दूरी पर रखी क्षैतिज (Horizontal) तथा उर्ध्व (Vertical) वस्तुएं स्पष्ट दिखाई नहीं देती।

इसके उपचार के लिए बेलनाकार लेंस का उपयोग किया जाता है।

PLEASE SHARE THIS

YOU MIGHT ALSO LIKE

Class 11 Biology Notes Chapter – 4 प्राणि जगत

September 5, 2023

Class 11 Biology Notes Chapter – 17 श्वसन और गैसों का विनिमय

September 15, 2023

Class 11 Biology Notes Chapter 19 Excretory Products and their Elimination

October 6, 2023