CE xxx – Anatomie Herz

(xx Stunden)

Thomas Kruse | 29.06.2023

Inhalte

1. Begriffsklärung
2. Entwicklung in Deutschland
3. Arbeitsbedingungen im Pflegebereich
4. Gesetzliche Grundlagen
5. Gefahren im Pflegebereich
6. Maßnahmen zur Unfallverhütung

1

Anatomie Herz

Einführung

Aufgaben Herz

- Das Herz (Cor) treibt als Hohlmuskel alle Transportvorgänge in den Blutgefäßen an → „zentrale Pumpe“
- Versorgt den Körper mit Sauerstoff und Nährstoffen
- Transportiert Stoffwechselendprodukte wie Kohlendioxid ab
- Produziert Hormone zur Regulation von Kreislauf und Flüssigkeitshaushalt

Einführung

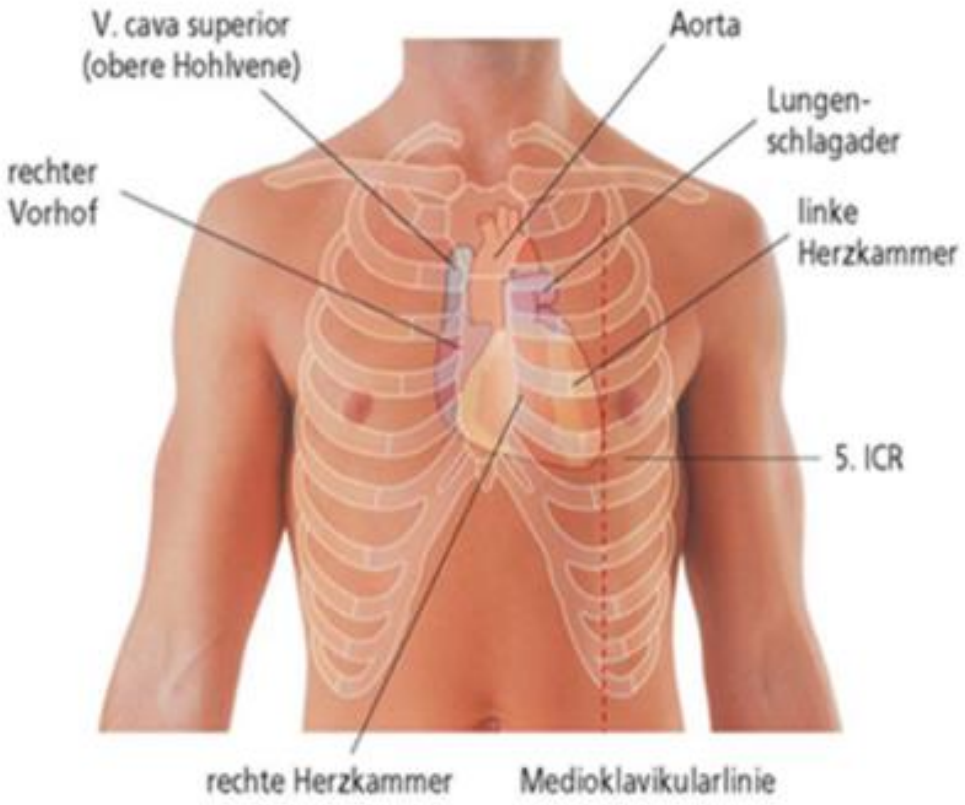

© Drake R L et al. Gray's Anatomy for Students.
1. A. Philadelphia: Elsevier Churchill Livingstone, 2005

- Herzlage
  - Mediastinum (Raum zwischen den Lungen bzw. Pleurahöhlen)
- Größe
  - Ein gesundes Herz ist so groß wie eine geschlossene Faust
  - Gewicht ca. 300 g
  - Herzgröße bei Frauen kleiner als bei Männern

Einführung

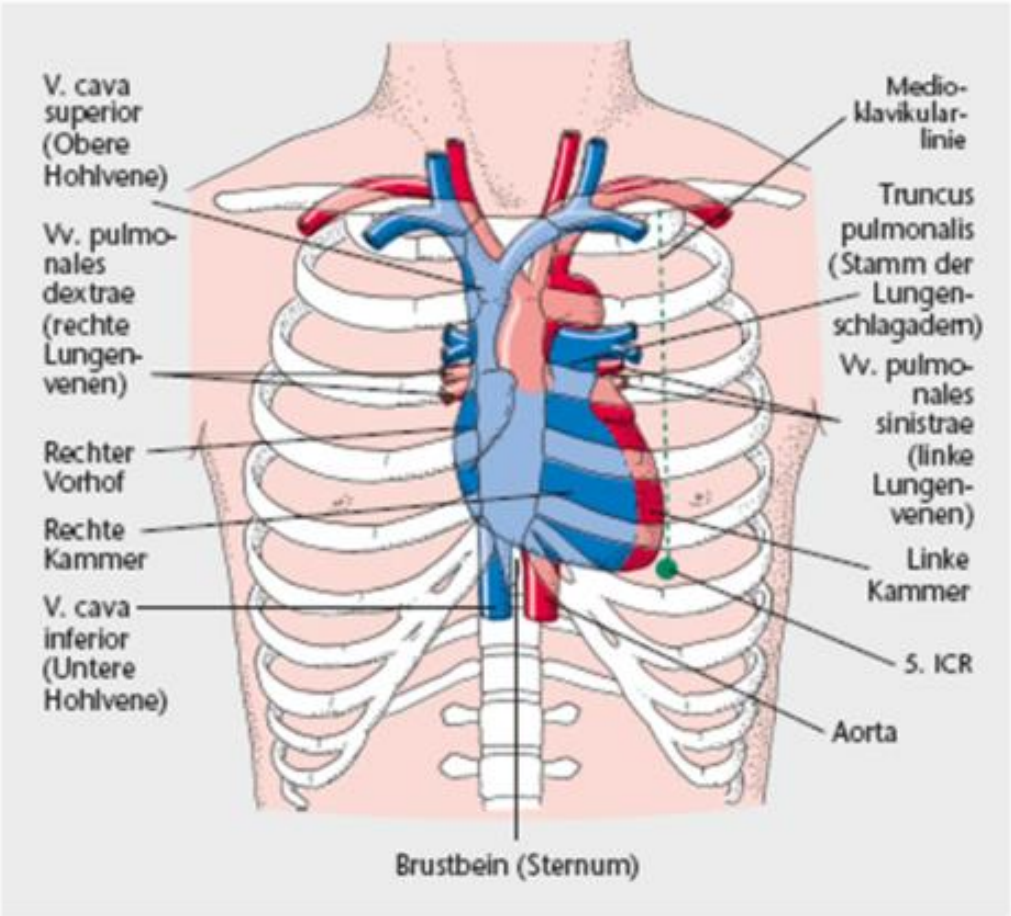

- Man spürt beim Gesunden den Herzspitzenstoß an der Medioklavicularlinie des 5. ICR (Interkostalraum).
- Liegt er weiter außen, ist das Herz möglicherweise krankhaft vergrößert.

Herzgrenzen

- Vorne: Rückseite des Brustbeins (Sternum)
- Seitlich: rechte und linke Lunge
- Hinten: Speiseröhre (Ösophagus)
- Oben: große Gefäßstämme
- Unten: Zwerchfell

Herzgrenzen

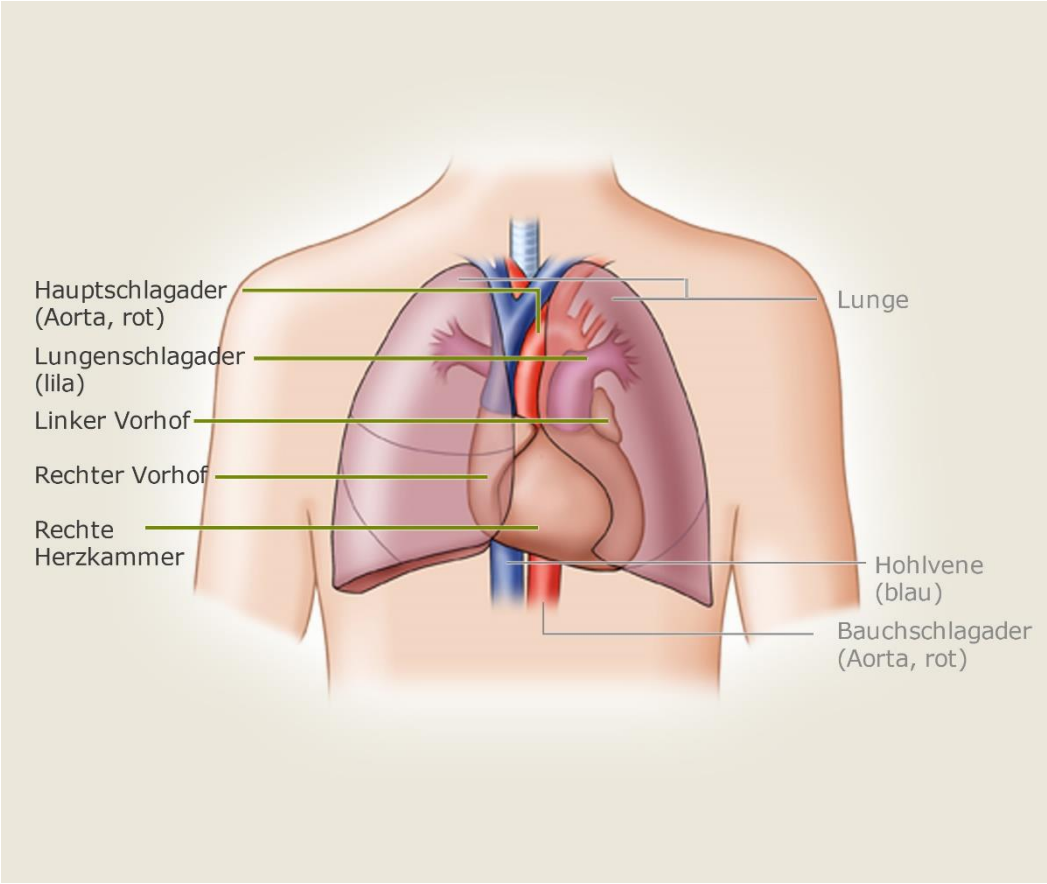

Herz-Lage-im-Brustkorb.jpg (2280×1920) (transplantation-verstehen.de)

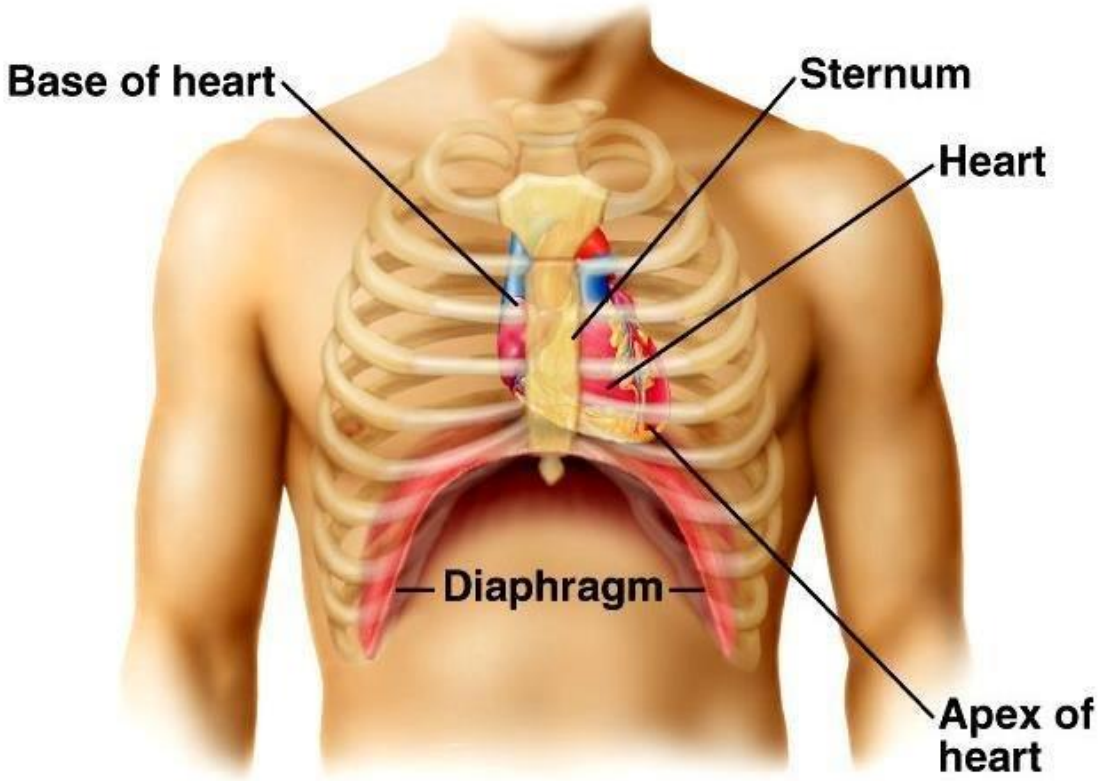

csm_ANATOMIE_HERZ_5_6cd2e9afdb.jpg (640×461) (uniklinikum-saarland.de)

Herzhälften/Teilkreisläufe

Herzscheidewand teilt das Herz in zwei Herzhälften:

- Rechte Herzhälfte
  - Nimmt sauerstoffarmes Blut aus dem Venensystem des Körpers auf
  - Pumpt das aufgenommene Blut in den Lungenkreislauf (kleiner Kreislauf) → hier Anreicherung mit Sauerstoff
- Linke Herzhälfte
  - Nimmt das Blut aus dem Lungenkreislauf auf
  - Presst das aufgenommene Blut über die Aorta (große Körperschlagader)
    in den Körperkreislauf (großer Kreislauf)

Herzhälften/Teilkreisläufe

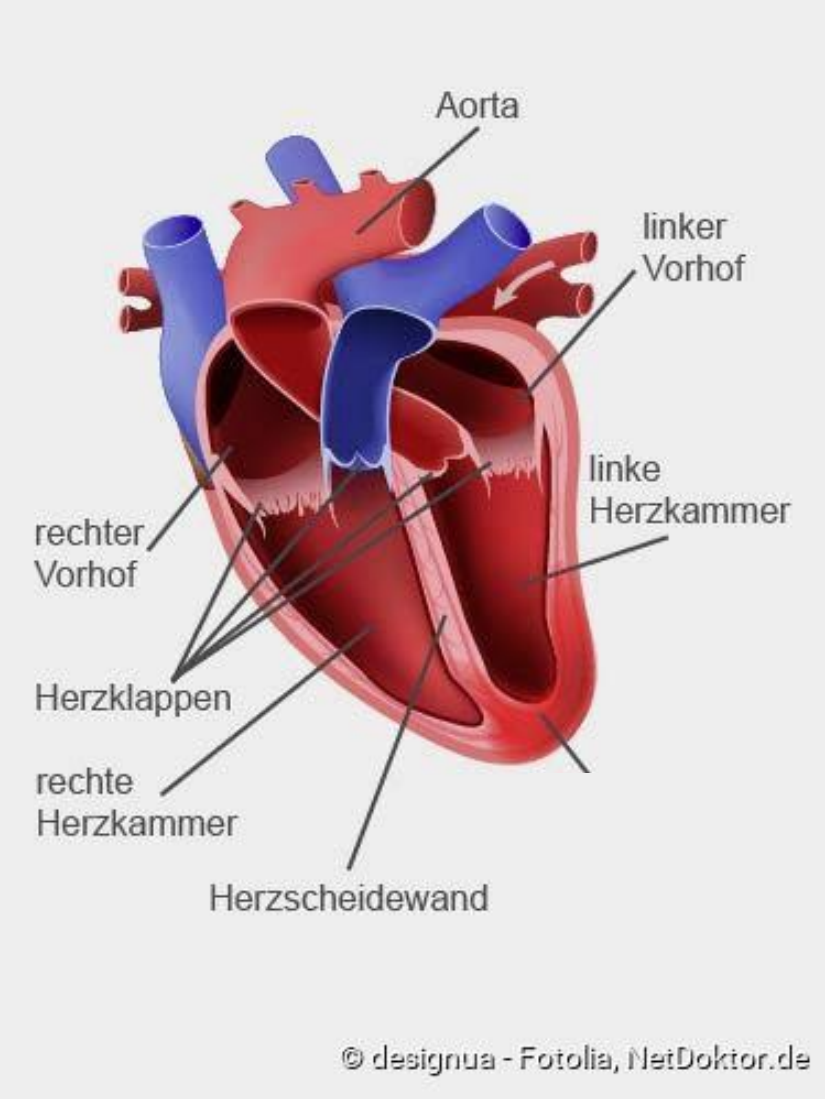

Lungen- und Körperkreislauf

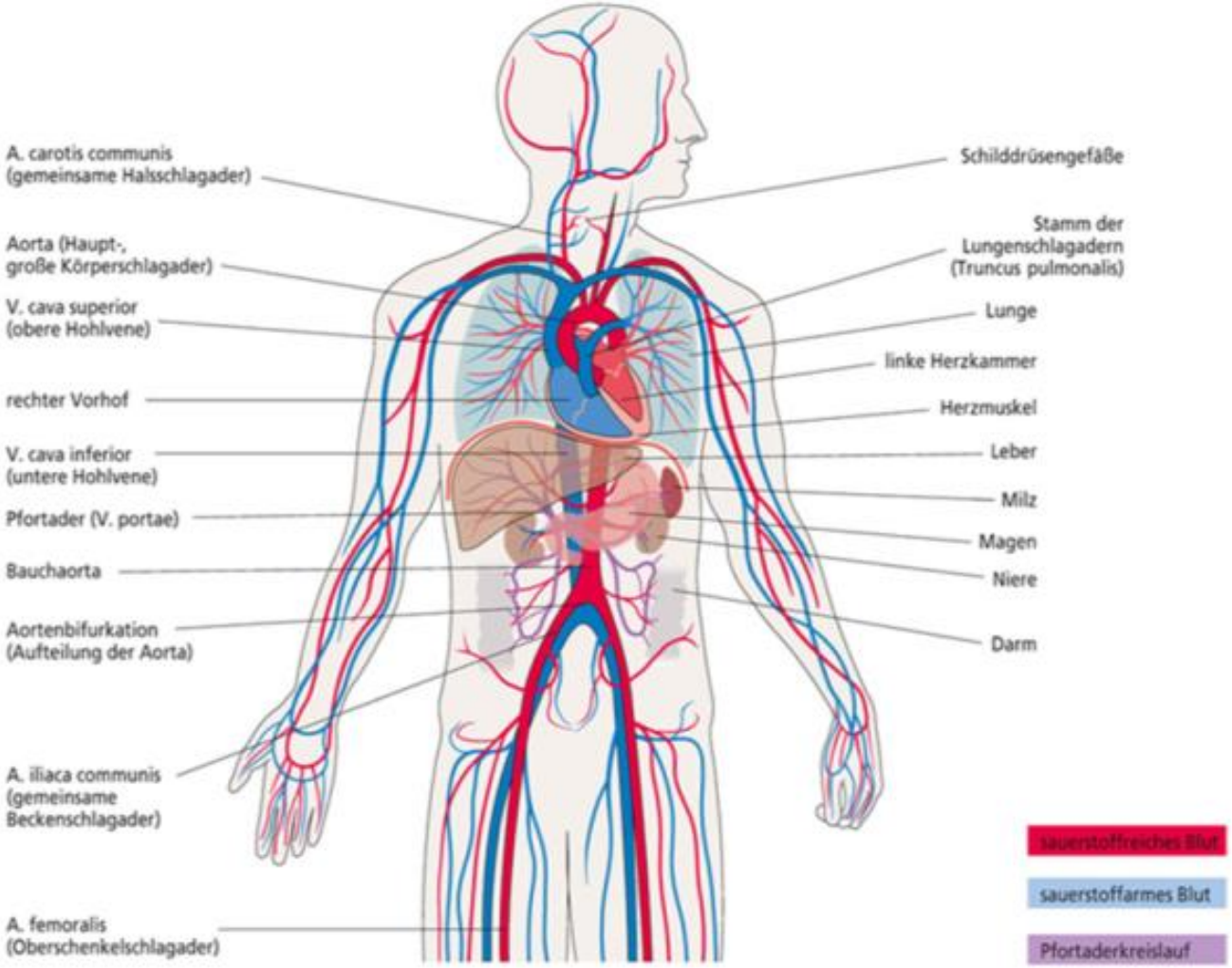

© Gerda Raichle, Ulm

Kammern und Klappensystem

Vier Innenräume

Jede Herzhälfte teilt sich in zwei weitere Innenräume:

- Vorhof (Herzvorhof, Atrium)
  - Klein und muskelschwach
  - Sammelt das Blut aus Körper oder Lungen ein
- Kammer (Herzkammer, Ventrikel)
  - Nimmt das Blut aus dem Vorhof auf
  - Pumpt das Blut wieder in Körper oder Lungen

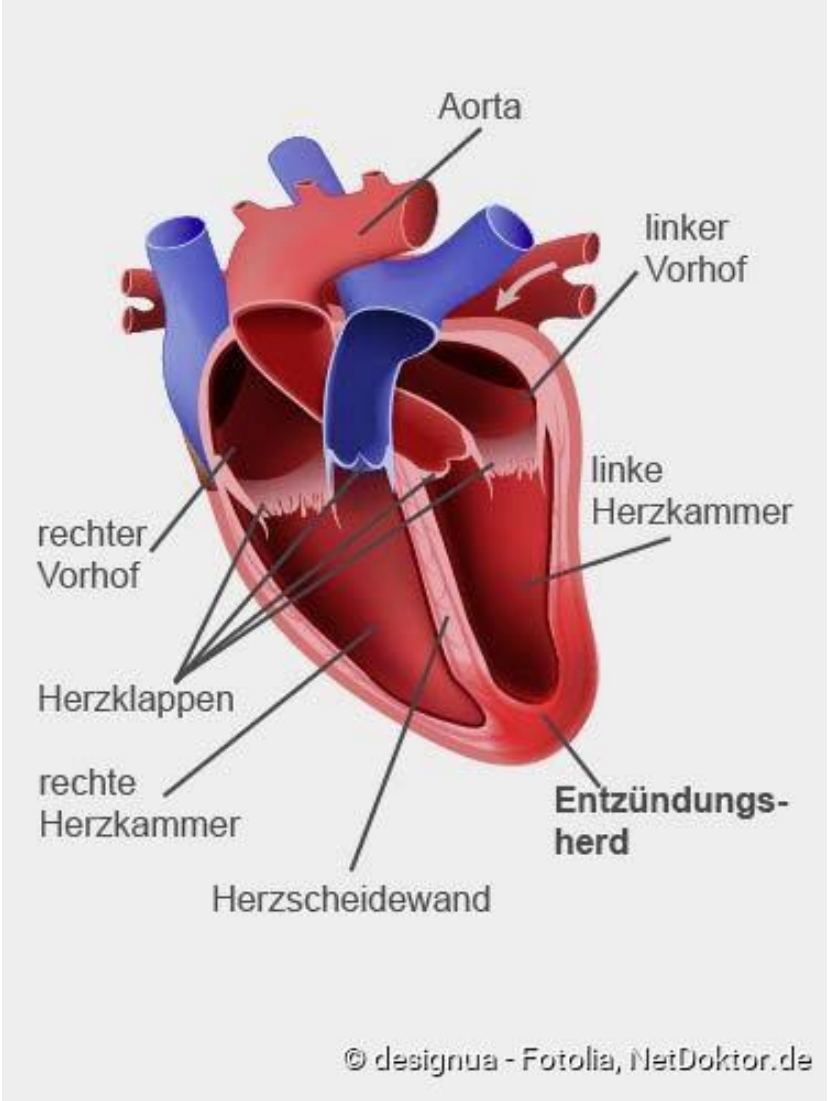

Herzscheidewand

Unterteilt sich in zwei Abschnitte:

- Vorhofseptum
  - Trennt rechten und linken Vorhof
- Kammerseptum
  - Trennt rechte und linke Kammer

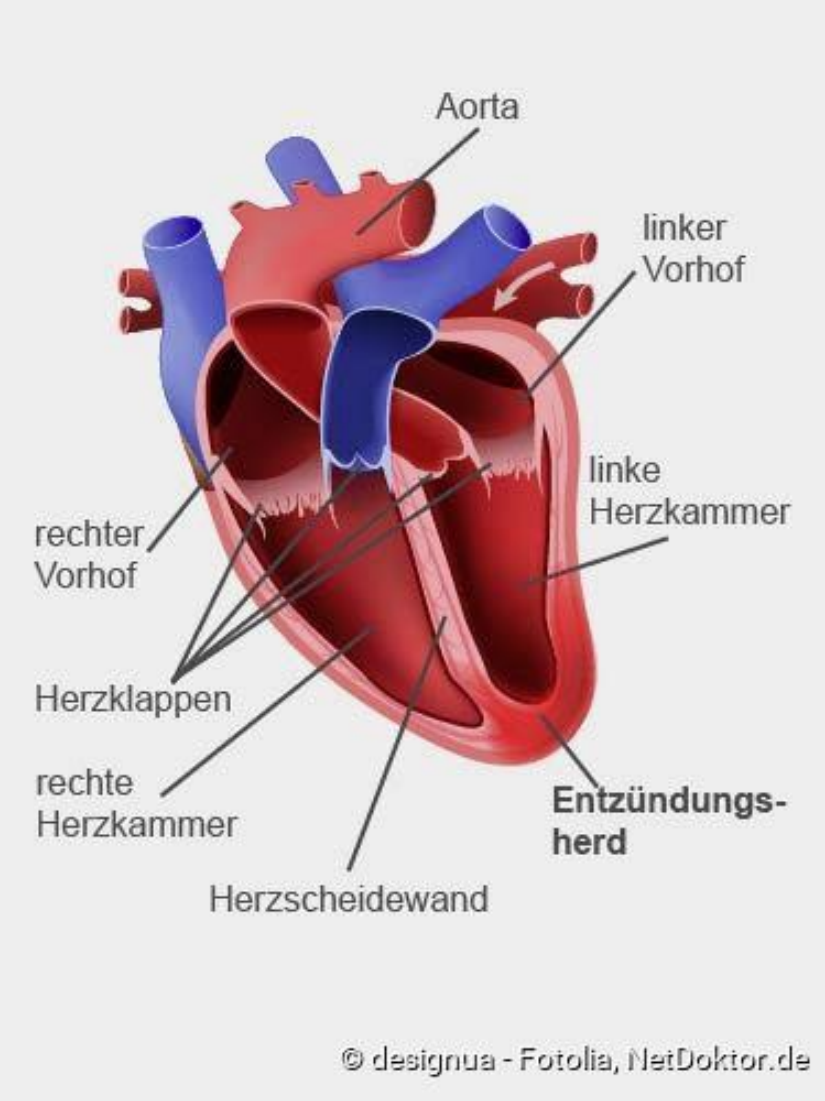

Herzklappen

- Herzklappen sitzen jeweils an den Ein- und Ausgängen der Kammern
- Klappen sind nur in eine Richtung zu öffnen → bei Gegendruck erfolgt ein Klappenschluss (»Ventilmechanismus)

Mitral- und Trikuspidalklappe

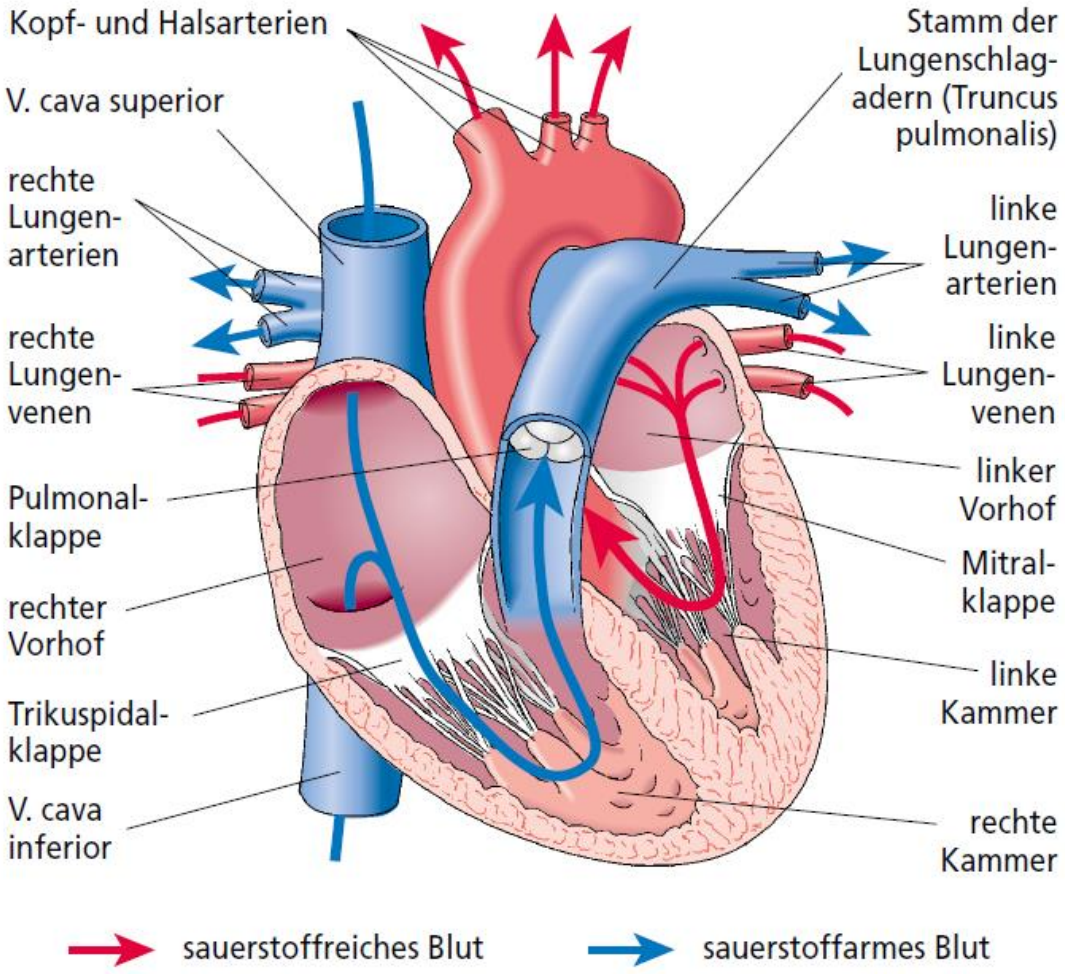

© Gerda Raichle, Ulm

Klappen zwischen Vorhöfen und Kammern

- Sehen wie Segel aus
- Sind durch Sehnenfäden (Papillarmuskeln) mit den Kammerwänden verbunden

- **Mitralklappe**
  - Trennt linken Vorhof von linker Kammer
  - Besitzt zwei Segel → Bikuspidalklappe bzw. Mitralklappe wg. Ähnlichkeit mit einer Bischofsmütze (Mitra)
- **Trikuspidalklappe**
  - Trennt rechten Vorhof von rechter Kammer
  - Besitzt drei Segel (trikus = dreizackig)

Aorten- und Pulmonalklappe

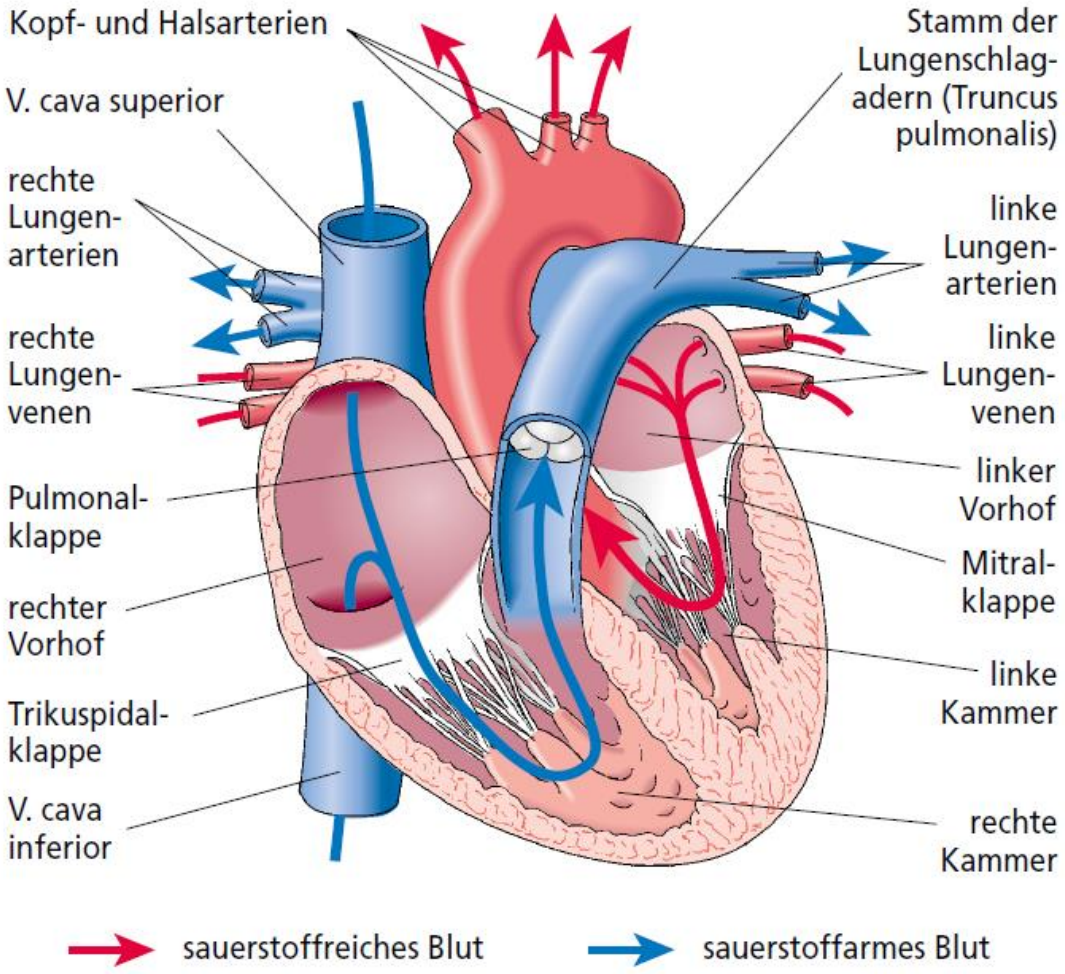

Klappen zwischen den Kammern und den großen Schlagadern

- Haben taschenartige Mulden → werden als Taschenklappen bezeichnet
- Die Konstruktion verhindert den Blutrückfluss nach der Austreibungsphase

- **Aortenklappe**
  - Liegt zwischen linker Kammer und Aorta
- **Pulmonalklappe**
  - Liegt zwischen rechter Kammer und A. pulmonalis

Segel- und Taschenklappen im Vergleich

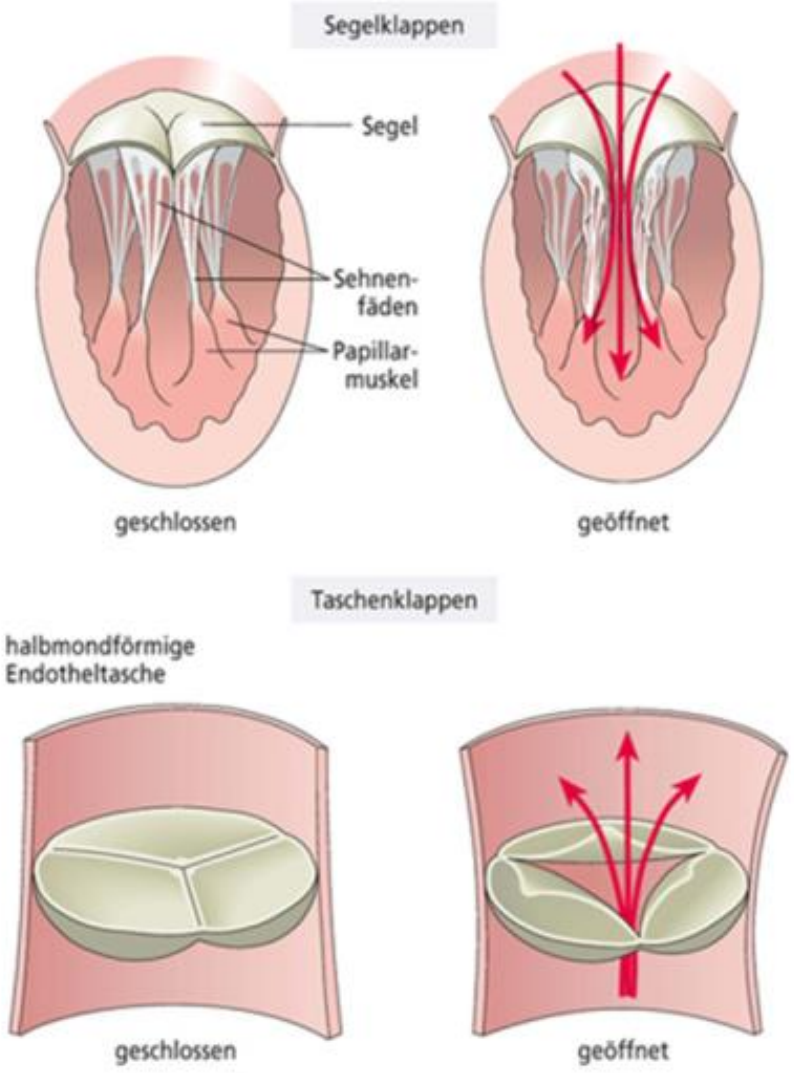

- Die **Segelklappen** schließen sich passiv durch den Kammerdruck. Die Sehnenfäden, die an den Papillarmuskeln der Kammer ansetzen, verhindern ein Zurückschlagen der Segel in die Vorhöfe.
- Die **Taschenklappen** besitzen eine Napfform mit knopfförmigen Bindegewebsverdickungen in der Mitte. Sie schließen sich, wenn der Blutdruck in den Arterien den Kammerdruck übersteigt.

Klappenebene

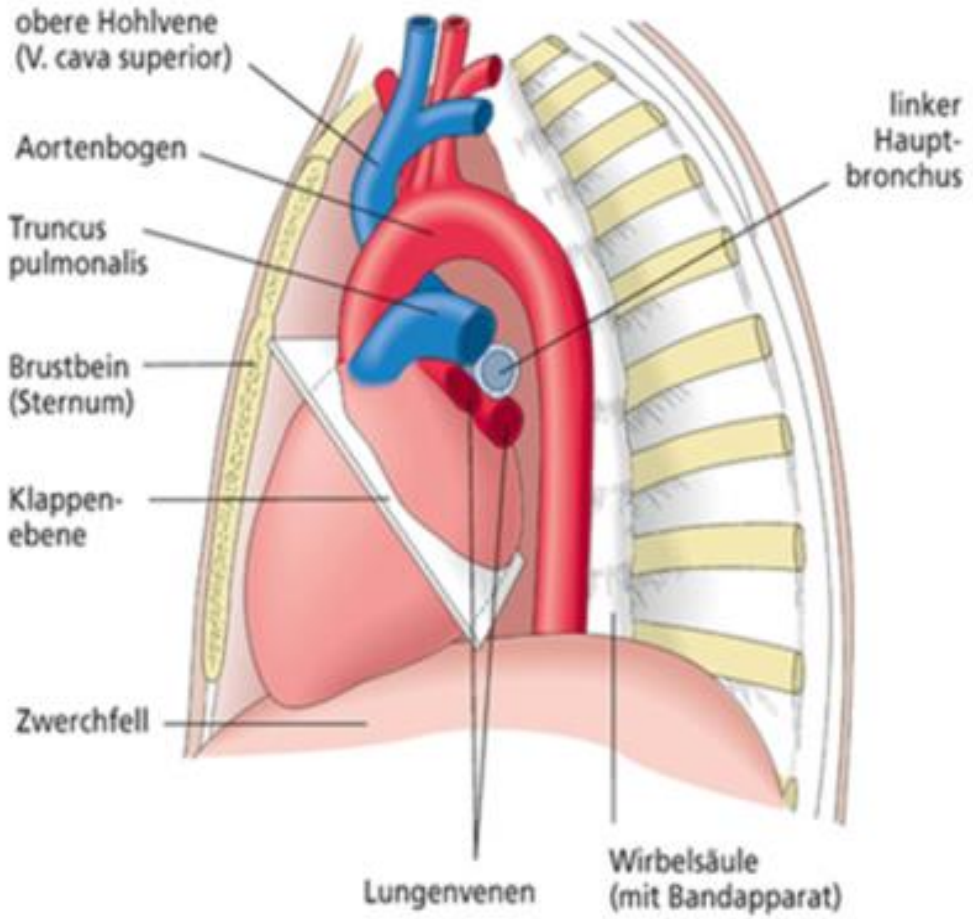

- Lage der Klappenebene innerhalb des Herzens.
- Alle Herzklappen liegen in einer Ebene, hier als Gasscheibe dargestellt

Klappenebene

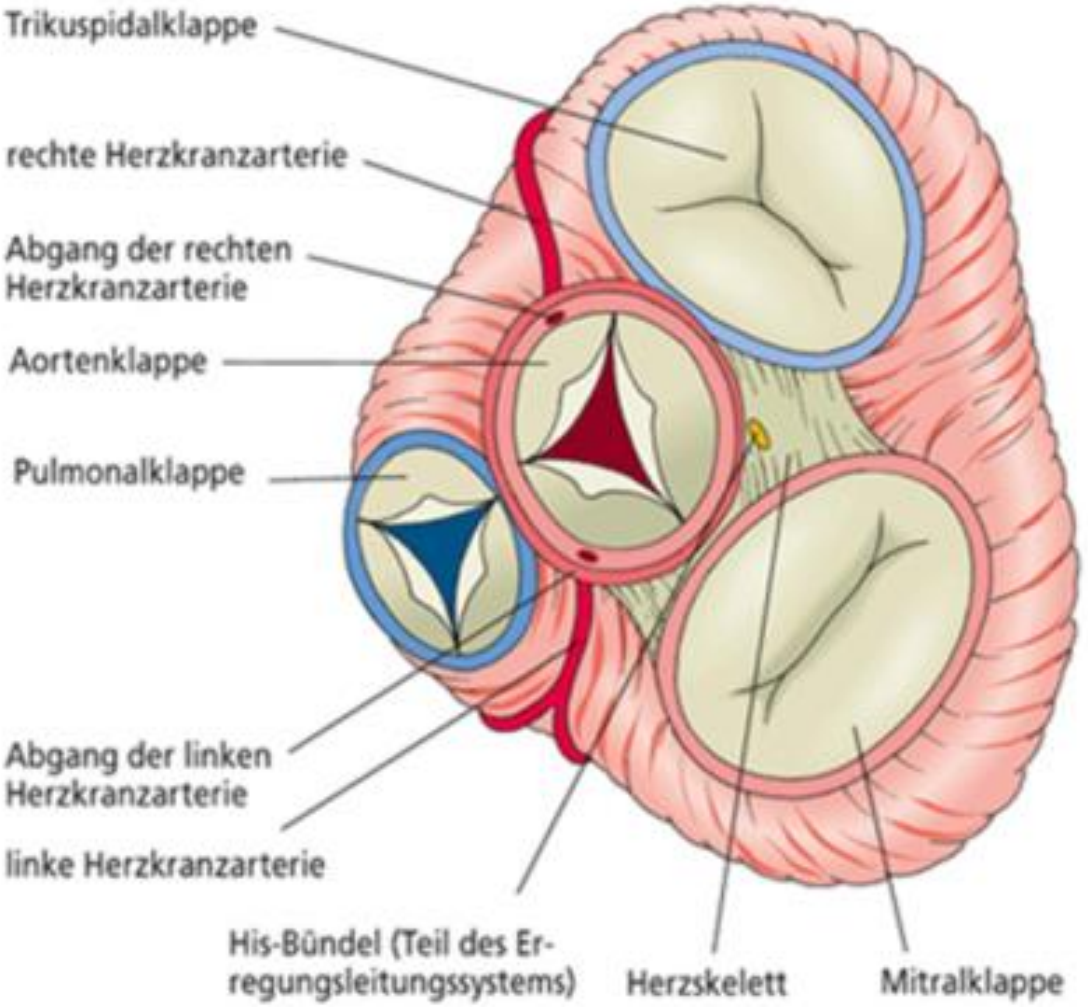

- Alle vier Klappen liegen anatomisch auf einer Ebene, der Klappen- oder Ventilebene.
- Die Klappen sind jeweils von einem Bindegewebsgerüst zusammengehalten, dem Herzskelett.

Herzhöhlen

- Rechter Vorhof (Atrium dexter):
  - Einmündung zweier großer Venen
    - V. cava superior (obere Hohlvene) □ bringt sauerstoffarmes Blut aus Kopf, Hals, Armen und der Brustwand
    - V. cava inferior (untere Hohlvene) □ bringt sauerstoffarmes Blut aus den Beinen, vom Rumpf und den Bauchorganen
- Rechte Kammer (Ventriculus dexter):
  - Ausgang entspricht dem Truncus pulmonalis (Lungenarterienstamm) □ danach Aufteilung in die A. pulmonalis dextra und sinistra (rechte und linke Lungenarterie), die das Blut zur Lunge führen

Herzhöhlen

- Rechter V
  - Einmündu
    - V. cavc
      aus Kop
    - V. cavc
      Beinen,
- Rechte Kc
  - Ausgang
    danach A
    (rechte ur

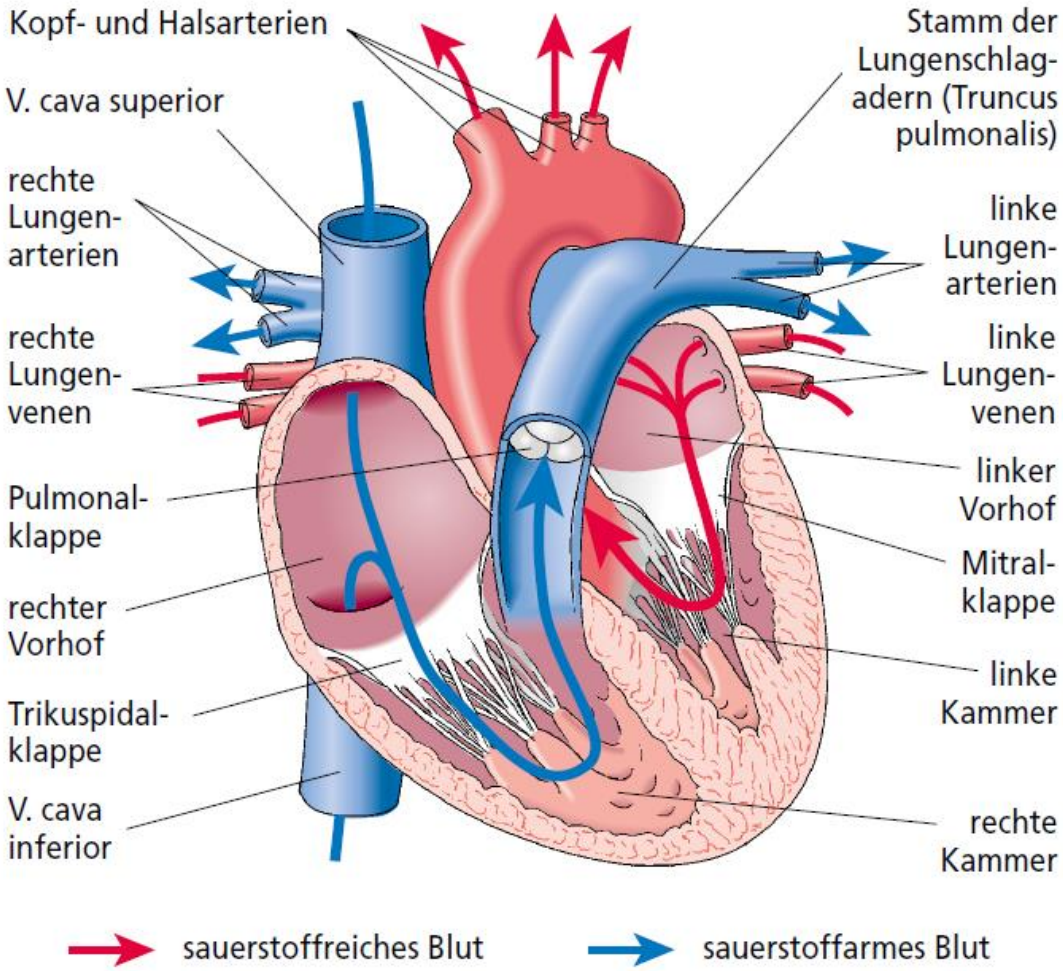

ffarmes Blut

ffarmes Blut aus den

ngenarterienstamm)

nd sinistra

Lunge führen

Herzhöhlen

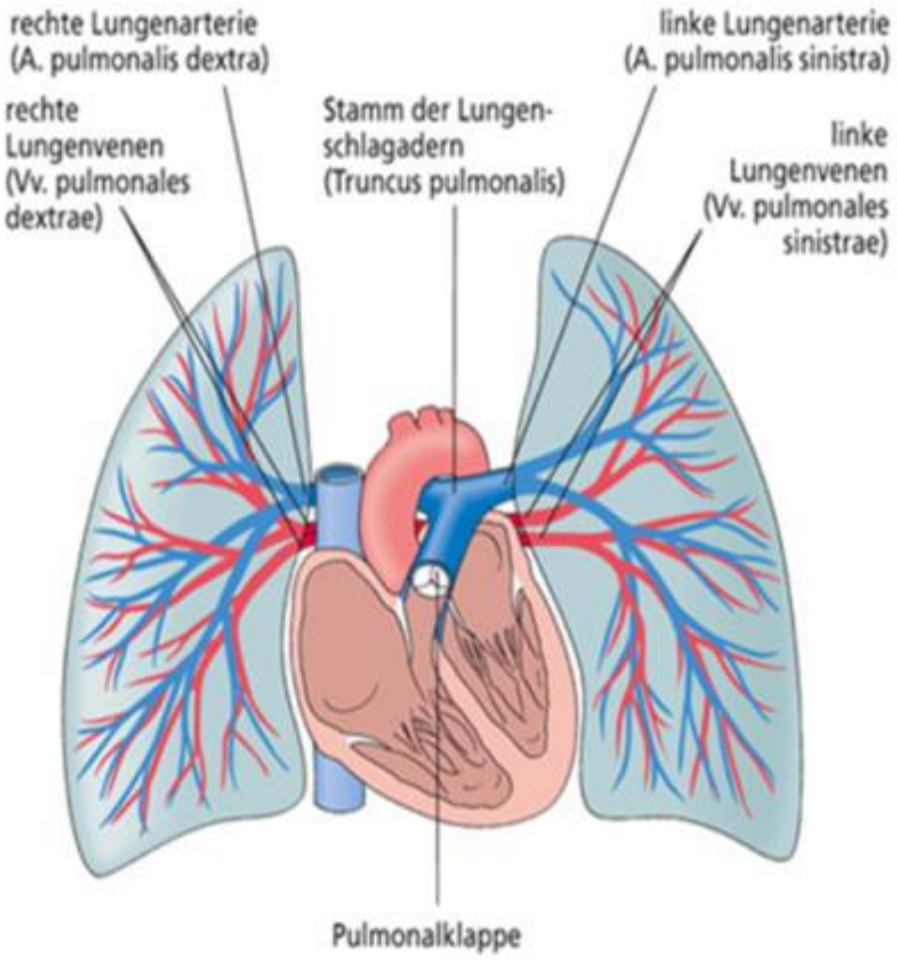

- Verzweigung des Truncus pulmonalis in linke und rechte Lungenarterie und kleinere Arterienäste.

- Sie folgen im Verlauf den Bronchien und verteilen das sauerstoffarme Blut in die Lungenkapillaren. Nach Sauerstoffaufnahme fließt das Blut über die Lungenvenen zum linken Herzvorhof.

Herzhöhlen

- Linker Vorhof (Atrium sinister)
  - Vier Venen (Vv. pulmonalis) bringen Blut aus der Lunge zum linken Vorhof
- Linke Kammer (Ventriculus sinister)
  - Dickste und stärkste Herzhöhle im Körper
  - Ausgang der Kammer ist die Aorta (große Körperschlagader)

Herzhöhlen

- Linker Vor
  - Vier Ven der Lunge zum linken Vo
- Linke Kam
  - Dickste u
  - Ausgang rperschlagader)

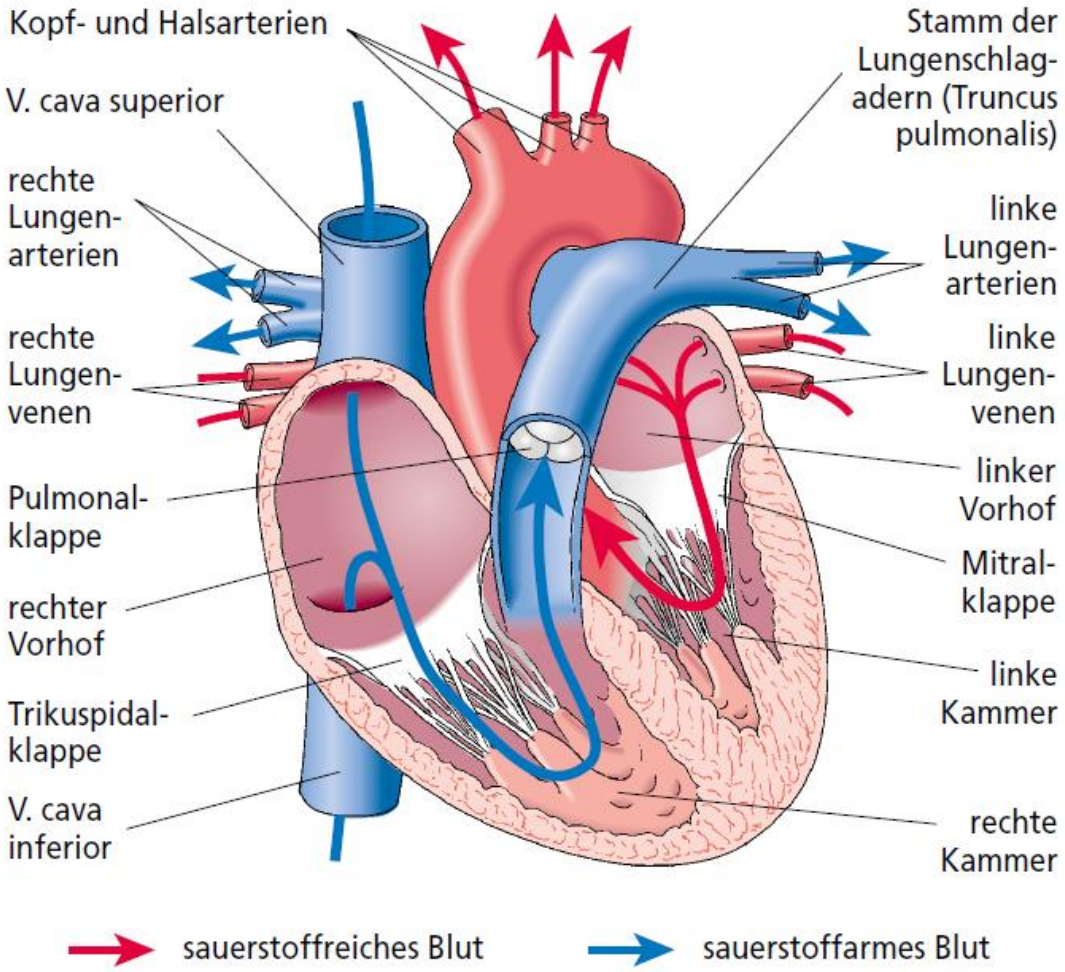

Quiz

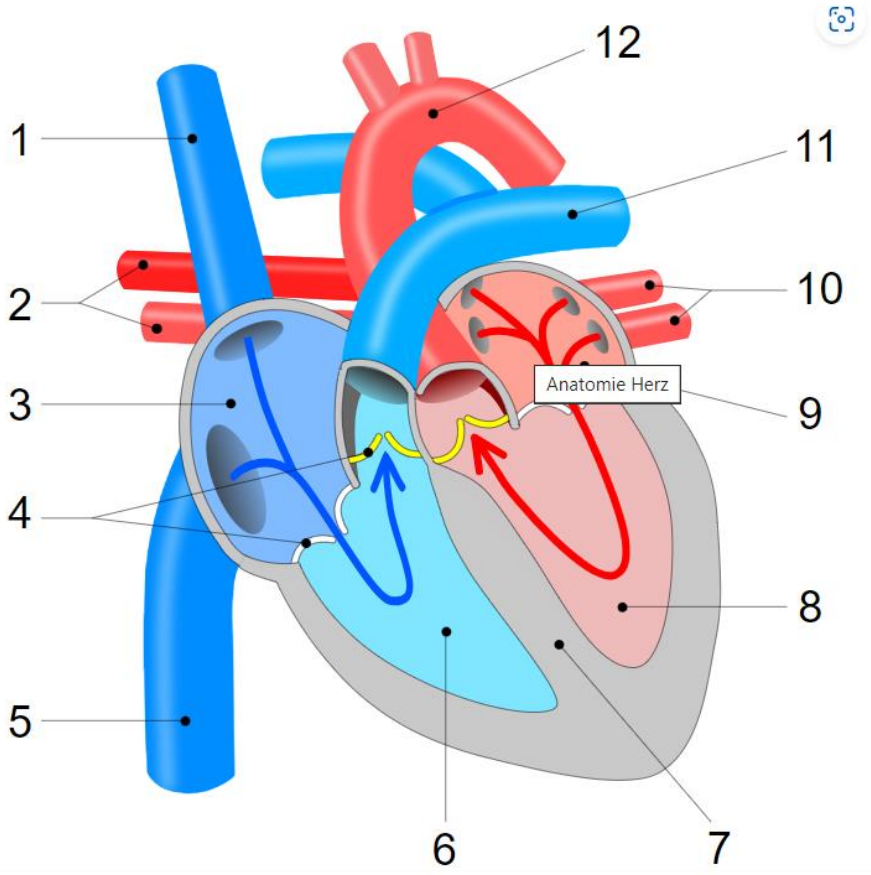

Aufbau der Herzwand

Längsschnitt durch das Herz

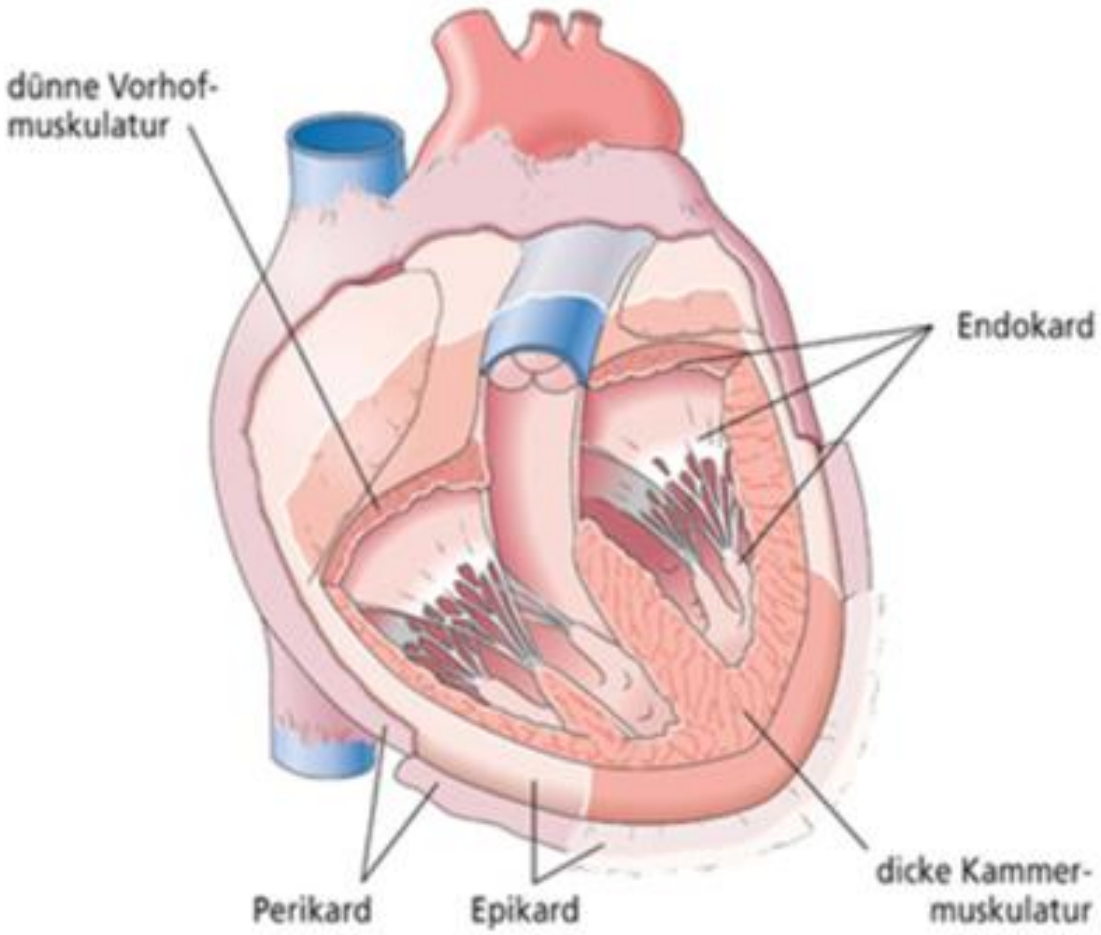

- Dreischichtiger Aufbau der Herzwand.
- Das Myokard ist in der linken Kammer am dicksten, in den Vorhöfen am schwächsten ausgebildet.

Endokard (Herzinnenhaut)

- Herzinnenhaut
  - Besteht aus einer einzelnen Lage von abgeflachten Zellen (Endothelzellen)
  - Ist an der Oberfläche sehr glatt → ermöglicht reibungslosen Blutfluss

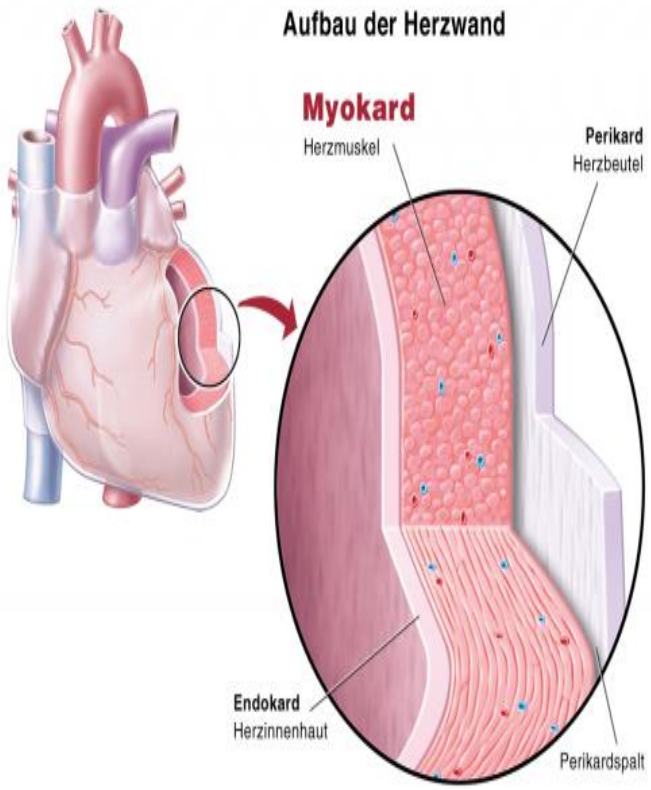

Myokard (Herzmuskelschicht)

- Kontraktionen der Herzmuskelzellen bewirken das Auswerfen des Blutes
- Linkes Myokard ist 8–11 mm breit → benötigt mehr Kraft, um das Blut in den gesamten Körper zu pumpen
- Rechtes Myokard ist 2–4 mm breit → pumpt Blut in die nahegelegene Lunge

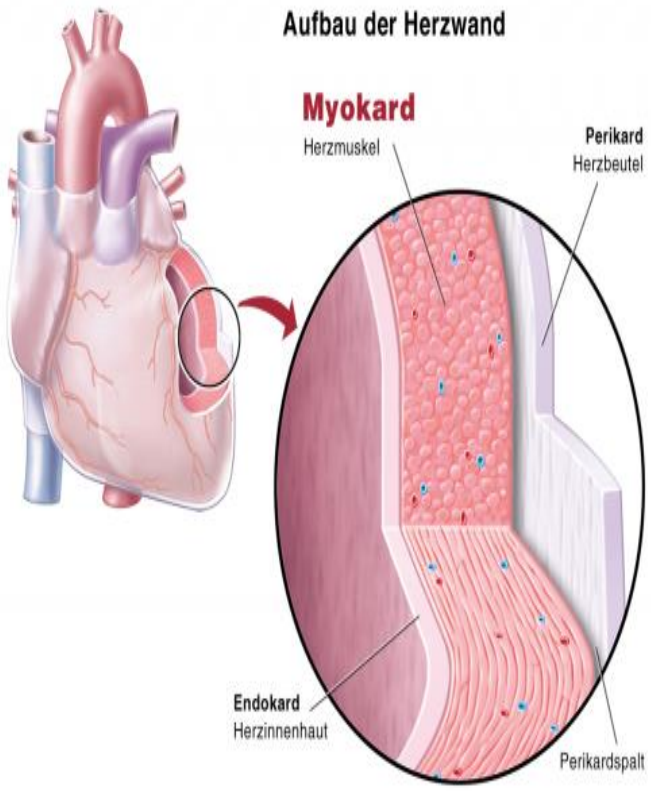

Herzbeutel

Bildet die bindegewebige Hülle und besteht aus zwei Blättern:

- Epikard
  - „Herzaußenhaut“ → inneres Blatt
  - Liegt dem Myokard auf
- Perikard
  - Zum Herzinneren hin – seröse Schicht
  - Nach außen hin – derbes Bindegewebe

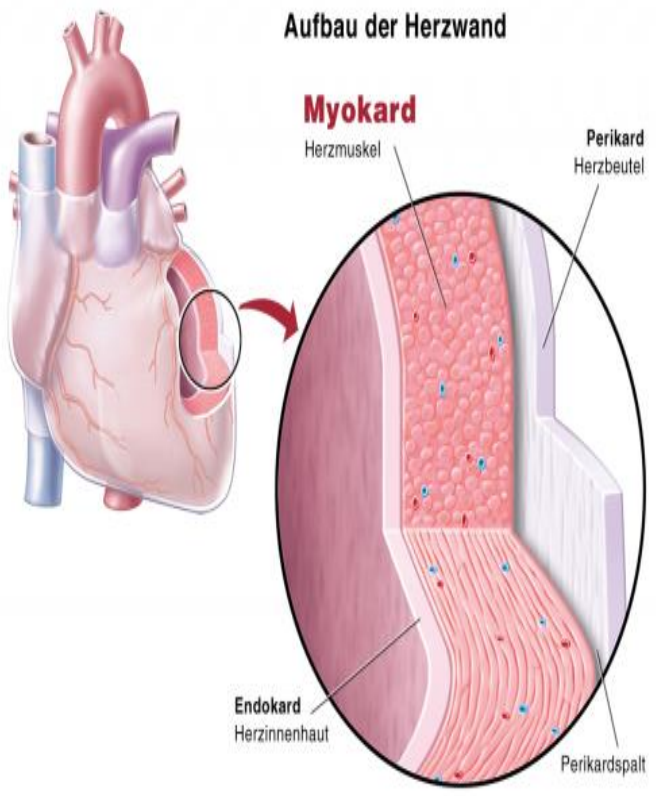

Herzzyklus

Herzzyklus

- Systole → Kontraktionsphase
  - Blut wird aus den Kammern in den Lungen- und Körperkreislauf gepumpt (Dauer ca. 0,25 s)
- Diastole → Erschlaffungsphase
  - Höhlen erweitern sich Blut wird aus dem Lungen- und Körperkreislauf angesaugt (Dauer ca. 0,55 s)

Herzfrequenz

- Anzahl der Herzschläge/Minute
- ist altersabhängig
  - Gesunder Erwachsener: ca. 70/min
  - Neugeborenes: ca. 140/min
  - Kleinkind: ca. 120/min
  - Schulkind: ca. 85/min
  - Jugendliche: ca. 75/min
- Körperliche Aktivität, seelische Anspannung und Krankheiten wie Fieber oder Schilddrüsenüberfunktion führen zu einer Erhöhung

Kammerzyklus

Kammersystole

- Anspannungsphase
  - Kammern sind mit Blut gefüllt, Segel- und Taschenklappen geschlossen
  - Druck steigt an
- Austreibungsphase
  - Bei hohem Druck werden die Klappen aufgestoßen
  - Blut wird in die großen Arterien gepresst

Kammerzyklus

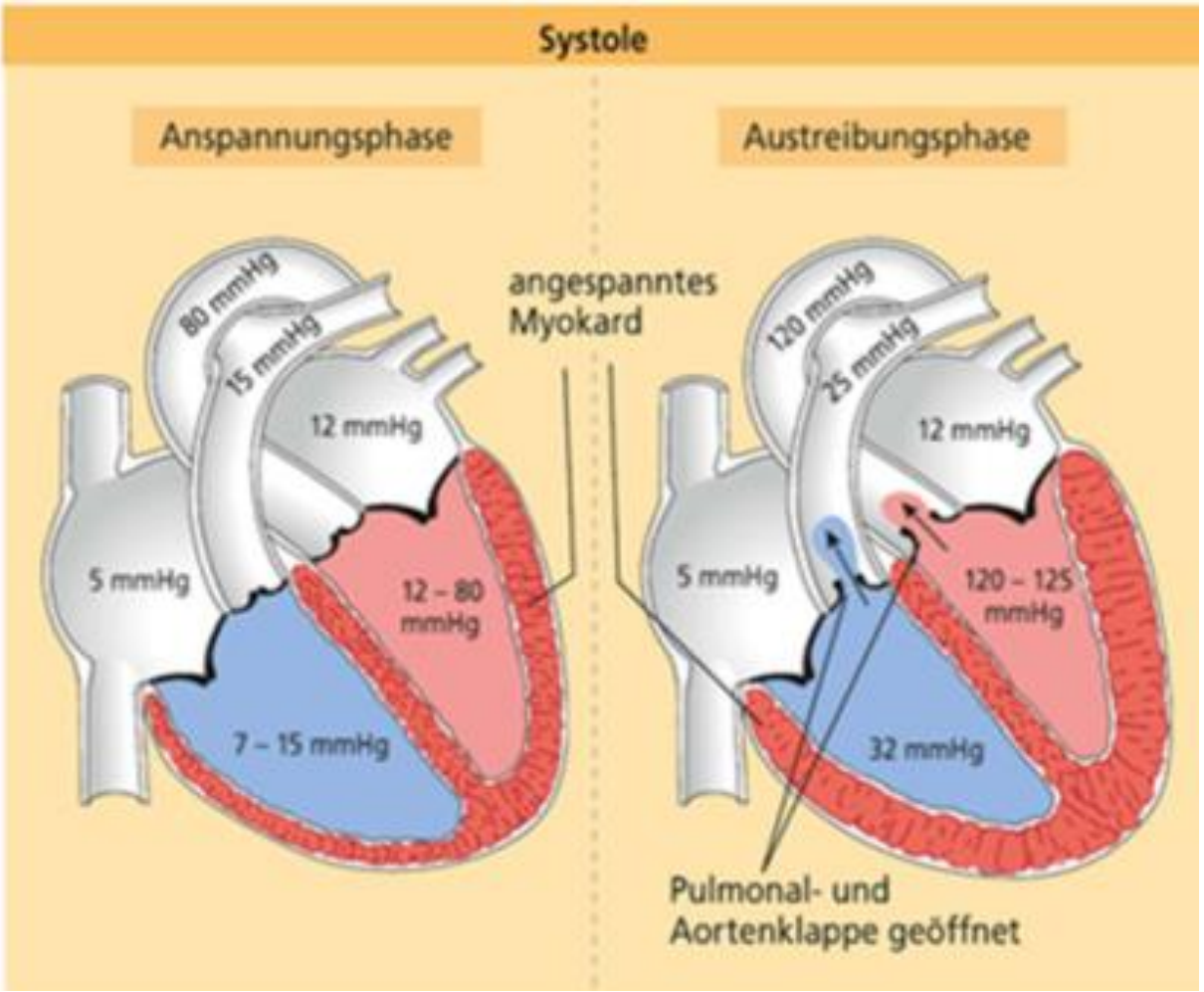

© Gerda Raichle, Ulm

Kammerzyklus

Kammerdiastole

- Entspannungsphase
  - Myokard ist entspannt bei geschlossenen Klappen
- Füllungsphase
  - Druck in den Kammern ist niedriger als in den Vorhöfen ca. 70 ml Blut strömt passiv in die Kammern (90 % des Volumens) bzw. aktiv durch Vorhofkontraktion (10 % des Volumens)
  - Segelklappen schließen sich → neue Systole beginnt

Kammerzyklus

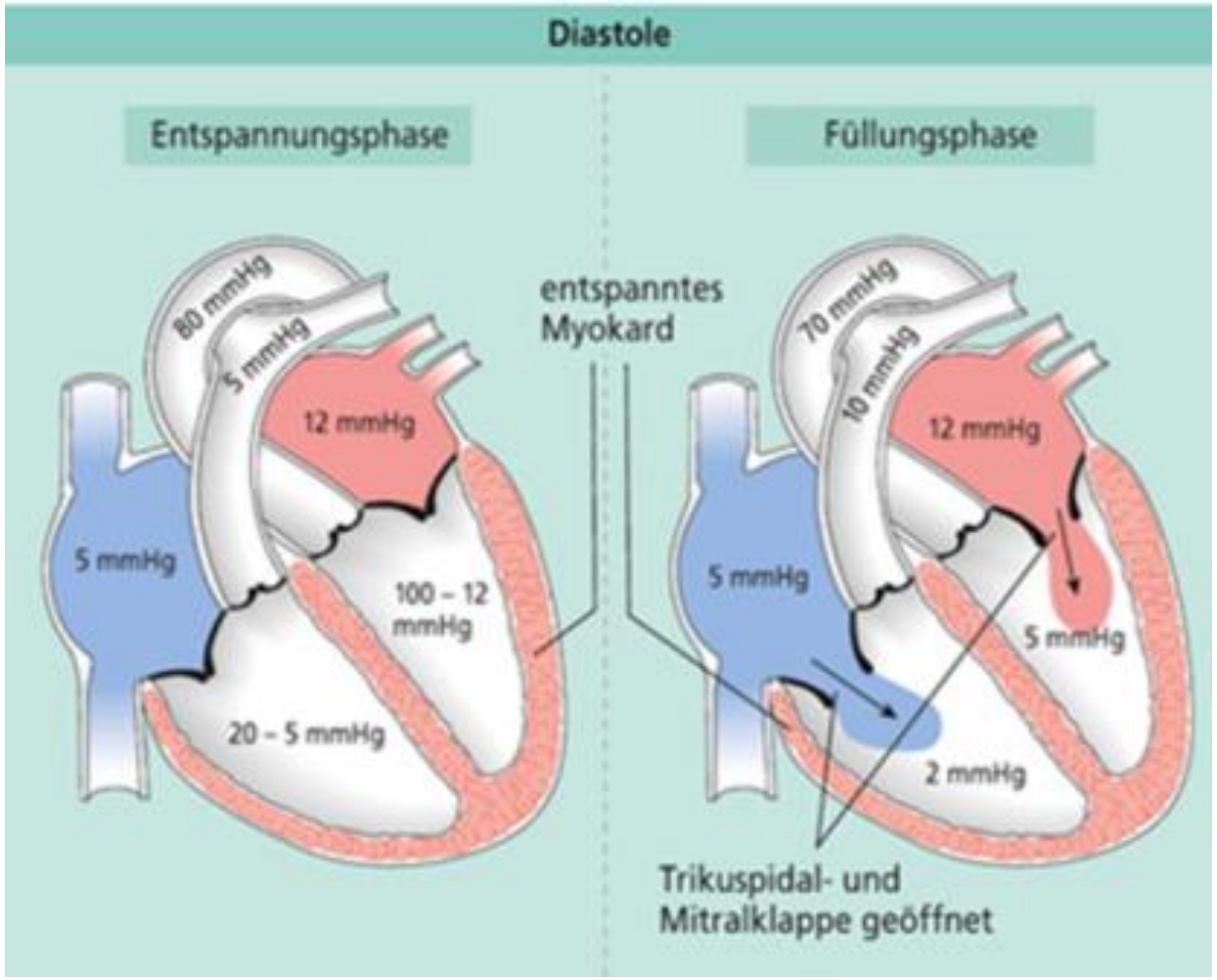

© Gerda Raichle, Ulm

Vorhofzyklus

- Vorhöfe arbeiten ebenfalls durch einen Wechsel Kontraktion/Erschlaffung
- Exakte Abstimmung der Vorhof- und Kammerkontraktionen, um Auswurfleistung zu optimieren

Herzzyklus

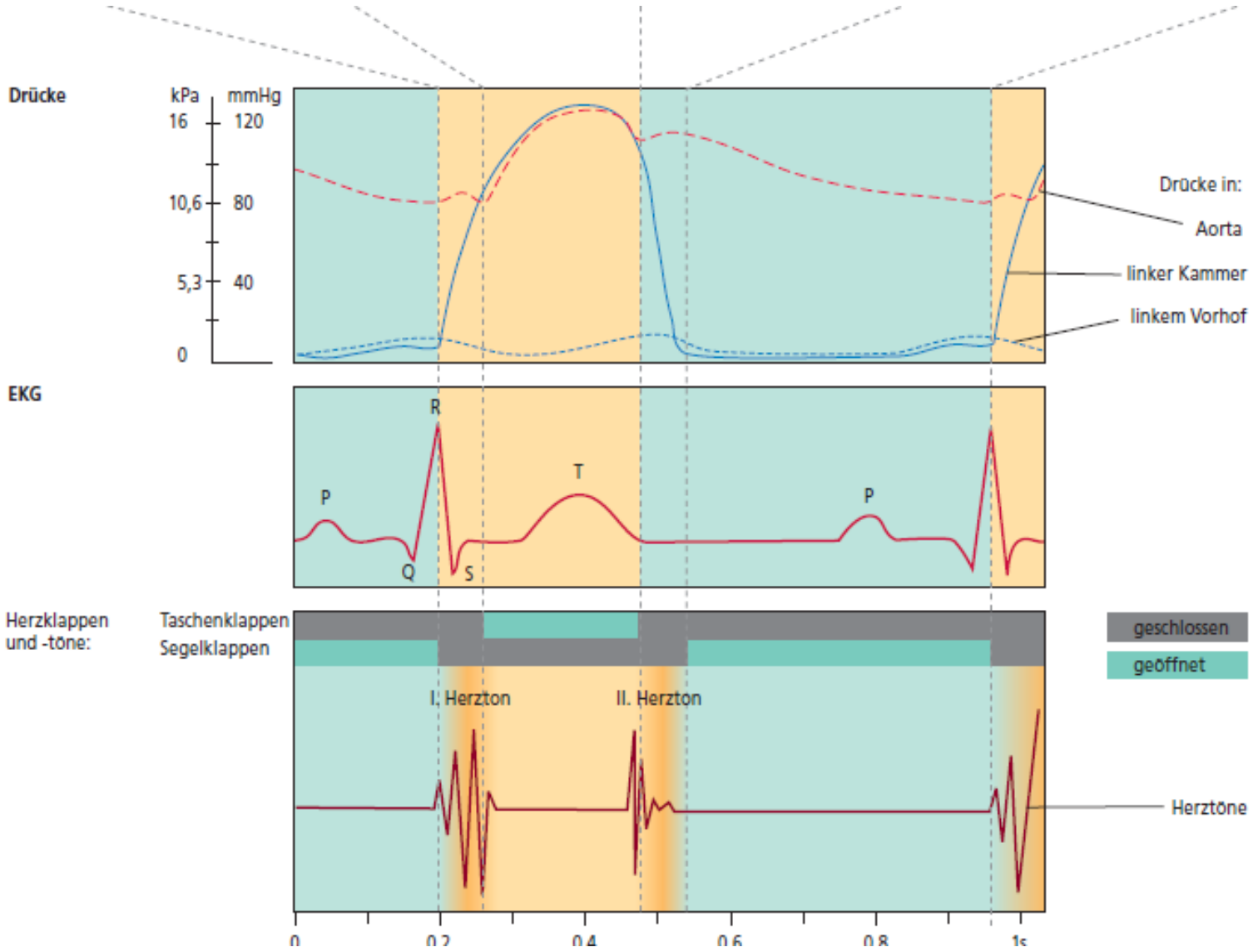

© Gerda Raichle, Ulm

Regulation der Herzleistung

Regulation der Herzleistung

- Schlagvolumen » Auswurfleistung des Herzens (ca. 70 ml/Aktion)
- Herzfrequenz » Schläge pro Minute (ca. 70/min)

Herz-Zeit-Volumen = Schlagvolumen x Schlagfrequenz

- Bei Errechnung auf Minutenbasis » Herz-Minuten-Volumen

→ Beim Gesunden pumpt das Herz etwa 5 l/min in den Kreislauf

Regulation der Herzleistung

- **Einflussfaktoren**
  - Vorlast (Preload)
  - Nachlast (Afterload)
  - Kontraktilität (Kontraktionsfähigkeit)

- **Selbstregulation des Schlagvolumens**
  - Fank-Starling-Mechanismus

- **Anpassung an Belastung**
  - Wird von den Herznerven gesteuert
  - Vegetatives Nervensystem (Sympathikus und Parasympathikus) beeinflussen:
    - Schlagfrequenz (Chronotropie)
    - Schlagkraft (Inotropie)
    - Reizschwelle (Bathmotropie)
    - Erregungsleitungsgeschwindigkeit (Dromotropie)

Blutversorgung des Herzens

Blutversorgung des Herzens

- Ca. 5% des gesamten gepumpten Blutes benötigt das Herz zur eigenen Sauerstoffversorgung
- Blutversorgung des Herzens erfolgt durch die Koronararterien (Herzkranzgefäße)
- Diese zweigen direkt aus der Aorta ab
  - Rechte Koronararterie (A. coronaria dextra/RCA)
    - Versorgt rechten Vorhof, rechte Kammer, Herzhinterwand, Teile des Septums
  - Linke Koronararterie (A. coronaria sinistra/LCA)
    - Ramus circumflexus (RCX)
    - Ramus interventrikularis anterior (RIVA)

Blutversorgung des Herzens

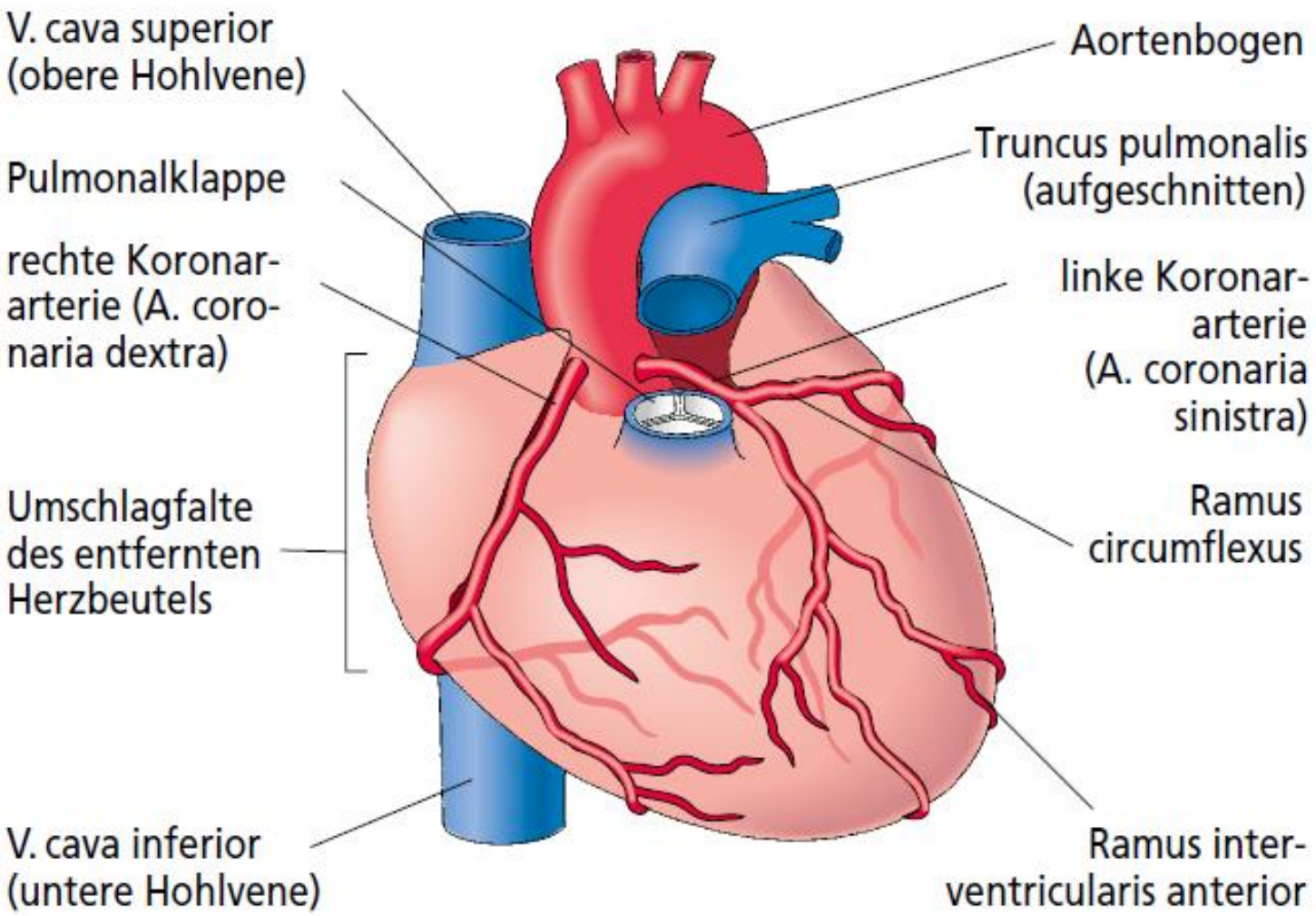

Bau der Gefäßwand

Aufbau Gefäßwand

- Die Wand größerer Gefäße besteht aus 3 Schichten:
  - der innen liegenden Intima (Endothel und Bindegewebe)
  - der (Muskelzellen und elastische Fasern) als mittlere Media Schicht
  - und der außen liegenden Adventitia (Bindegewebe).
- Die Wände der herznahen Arterien sind dick und elastisch.
  - Sie gewährleisten durch ihre Windkesselfunktion den gleichmäßigen Blutfluss im Körper.
- Die herzfernen Arterien können durch ihre dicke Schicht aus glatten Muskelzellen die Weite ihres Lumens verändern (Widerstandsgefäße).
- Der Blutfluss in den Arterien wird vom Herzen angetrieben.

Abb. 7.4 Aufbau der Gefäßwand.

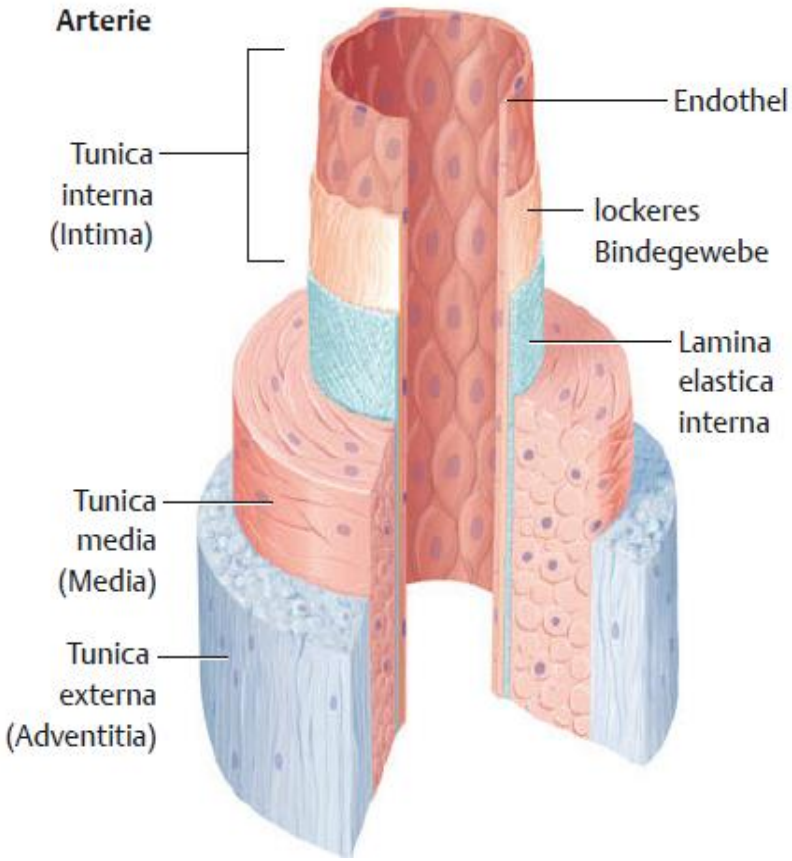

Aufbau Gefäßwand



Venen

- Die Wand der Venen ist dünner als die der Arterien.
- Ihre Muskelschicht ist eher gering ausgeprägt,
- dafür besitzen sie Venenklappen, die ein Zurückfließen des Blutes verhindern.

- Der Blutfluss in den Venen wird dadurch erzeugt, dass die Vene kurz zusammengedrückt wird.
  - Dies geschieht entweder durch eine direkt neben der Vene verlaufende Arterie (arteriovenöse Kopplung) oder bei Bewegungen durch die Skelettmuskulatur (Muskelpumpe).

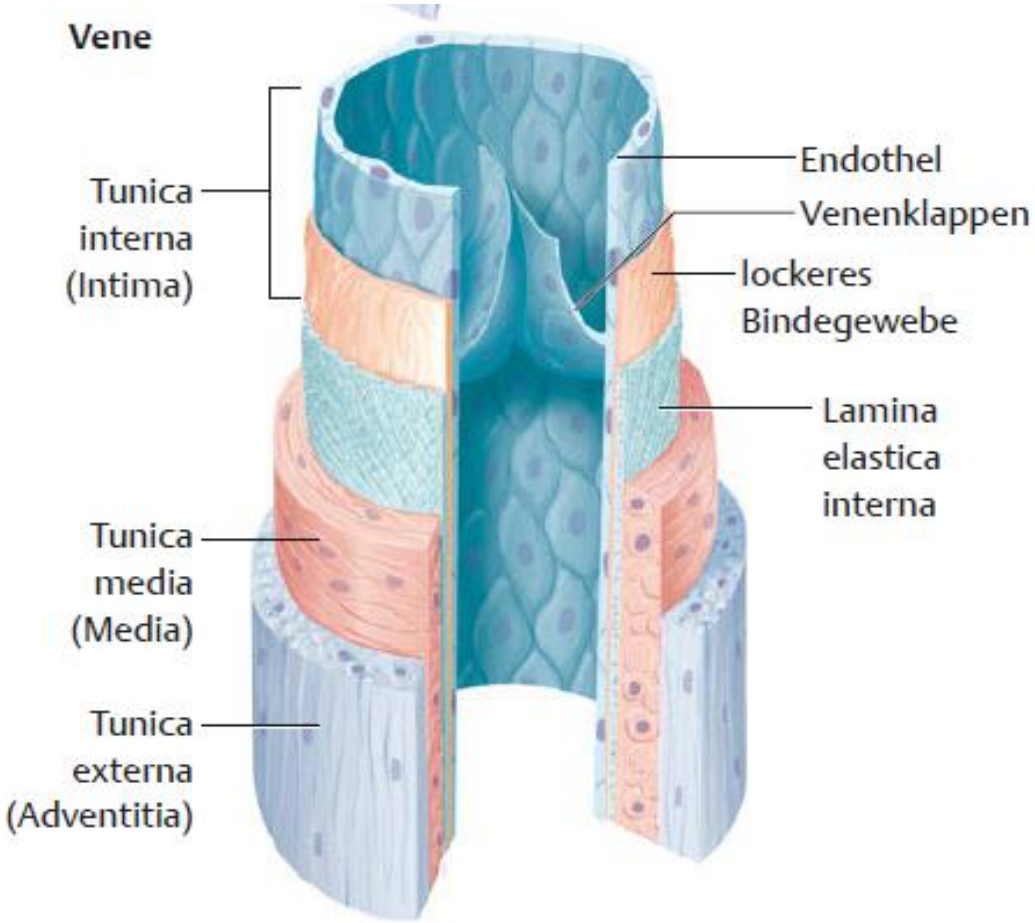

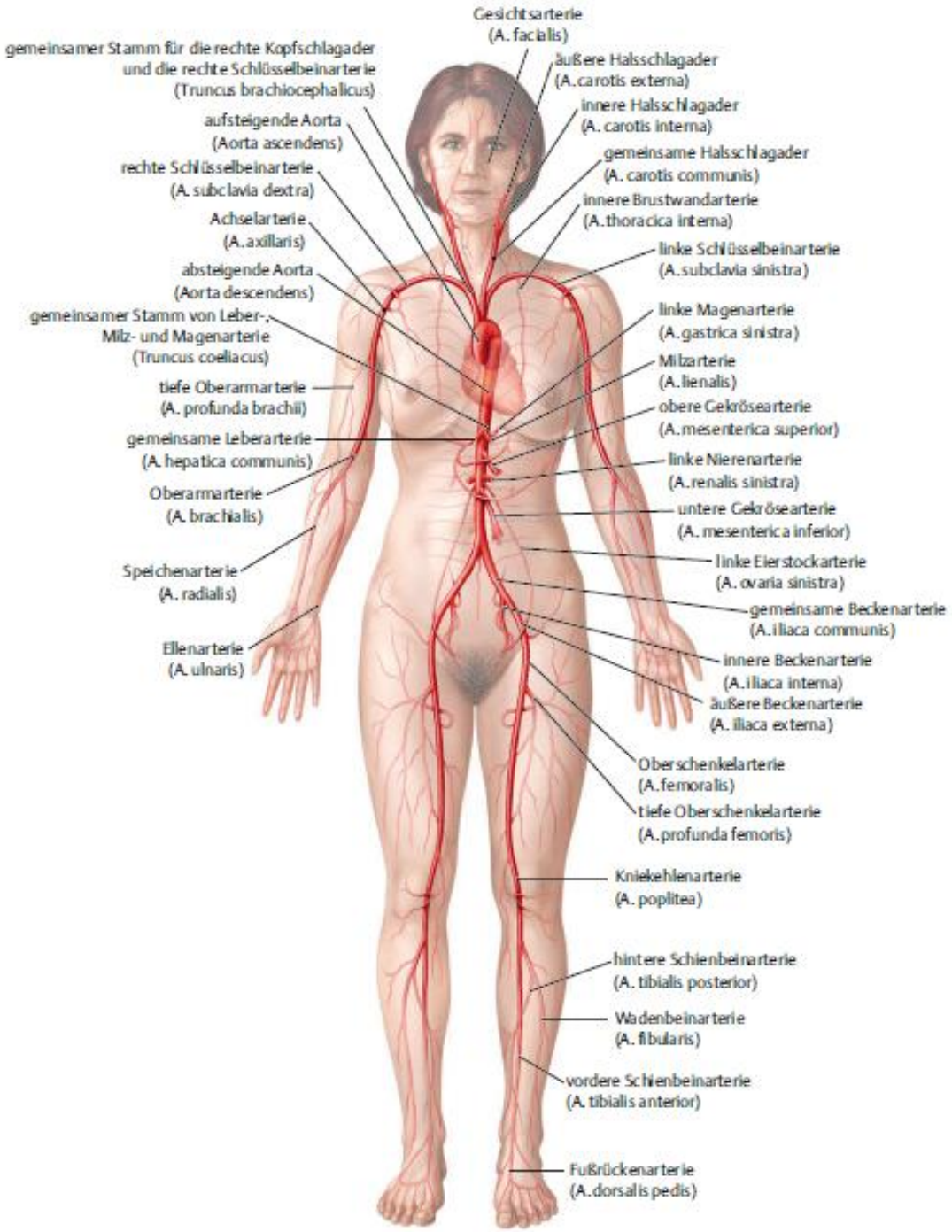
Gesichtsarterie
(A. facialis)
gemeinsamer Stamm für die rechte Kopfschlagader
und die rechte Schlüsselbeinarterie
(Truncus brachiocephalicus)
äußere Halsschlagader
(A. carotis externa)
innere Halsschlagader
(A. carotis interna)
aufsteigende Aorta
(Aorta ascendens)
gemeinsame Halsschlagader
(A. carotis communis)
rechte Schlüsselbeinarterie
(A. subclavia dextra)
innere Brustwandarterie
(A. thoracica interna)
Achselarterie
(A. axillaris)
linke Schlüsselbeinarterie
(A. subclavia sinistra)
absteigende Aorta
(Aorta descendens)
gemeinsamer Stamm von Leber-,
Milz- und Magenarterie
(Truncus coeliacus)
linke Magenarterie
(A. gastrica sinistra)
Milzarterie
(A. lienalis)
tiefe Oberarmarterie
(A. profunda brachii)
obere Gekrösearterie
(A. mesenterica superior)
gemeinsame Leberarterie
(A. hepatica communis)
linke Nierenarterie
(A. renalis sinistra)
Oberarmarterie
(A. brachialis)
untere Gekrösearterie
(A. mesenterica inferior)
linke Eierstockarterie
(A. ovaria sinistra)
Speichenarterie
(A. radialis)
gemeinsame Beckenarterie
(A. iliaca communis)
Ellenarterie
(A. ulnaris)
innere Beckenarterie
(A. iliaca interna)
äußere Beckenarterie
(A. iliaca externa)
Oberschenkelarterie
(A. femoralis)
tiefe Oberschenkelarterie
(A. profunda femoris)
Kniekehlenarterie
(A. poplitea)
hintere Schienbeinarterie
(A. tibialis posterior)
Wadenbeinarterie
(A. fibularis)
vordere Schienbeinarterie
(A. tibialis anterior)
Fußrückenarterie
(A. dorsalis pedis)

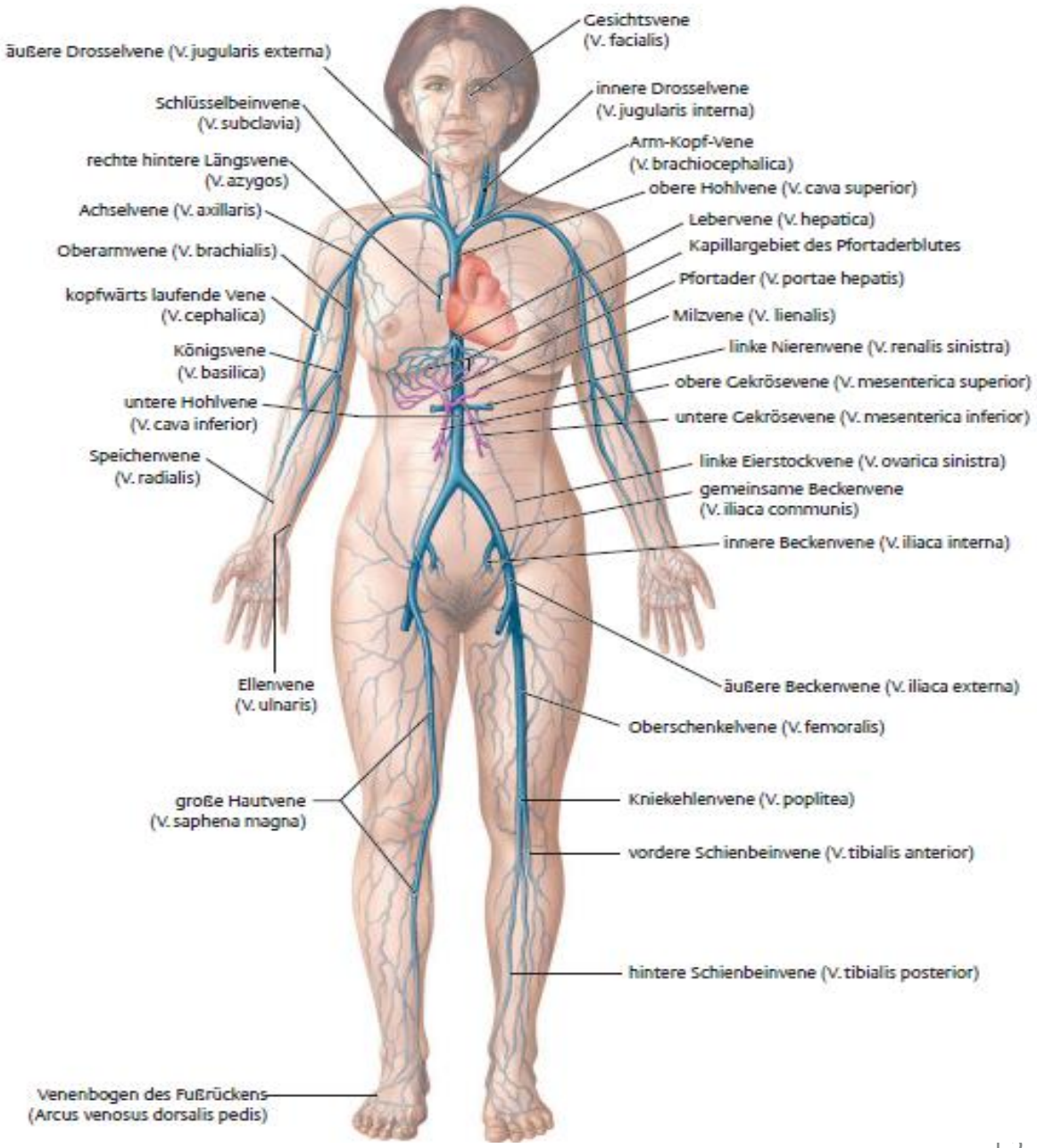
äußere Drosselvene (V. jugularis externa)
Gesichtsvene
(V. facialis)
Schlüsselbeinvene
(V. subclavia)
innere Drosselvene
(V. jugularis interna)
rechte hintere Längsvene
(V. azygos)
Arm-Kopf-Vene
(V. brachiocephalica)
obere Hohlvene (V. cava superior)
Achselvene (V. axillaris)
Lebervene (V. hepatica)
Oberarmvene (V. brachialis)
Kapillargebiet des Pfortaderblutes
Pfortader (V. portae hepatis)
kopfwärts laufende Vene
(V. cephalica)
Milzvene (V. lienalis)
Königsvene
(V. basilica)
linke Nierenvene (V. renalis sinistra)
obere Gekrösevene (V. mesenterica superior)
untere Hohlvene
(V. cava inferior)
untere Gekrösevene (V. mesenterica inferior)
Speichenvene
(V. radialis)
linke Eierstockvene (V. ovarica sinistra)
gemeinsame Beckenvene
(V. iliaca communis)
innere Beckenvene (V. iliaca interna)
äußere Beckenvene (V. iliaca externa)
Ellenvene
(V. ulnaris)
Oberschenkelvene (V. femoralis)
große Hautvene
(V. saphena magna)
Kniekehlenvene (V. poplitea)
vordere Schienbeinvene (V. tibialis anterior)
hintere Schienbeinvene (V. tibialis posterior)
Venenbogen des Fußrückens
(Arcus venosus dorsalis pedis)