Phim X-quang đã tải lên

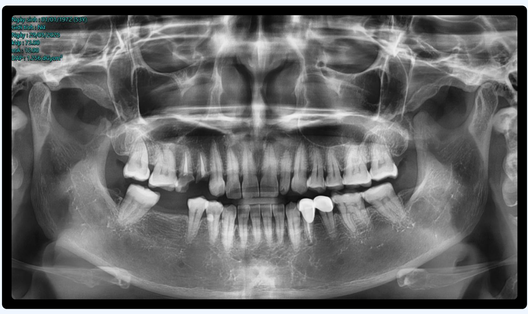

Quá trình tư duy tổng thể của AI

1. **Quan sát tổng thể ban đầu**
   Xem xét phim X-quang toàn cảnh (Panoramic X-ray) để có cái nhìn chung về tình trạng răng, xương hàm, khớp thái dương hàm và các cấu trúc lân cận.

2. **Đánh giá tình trạng mất răng**
   Kiểm tra các vị trí răng bị mất. Dựa trên phim, nhận thấy có nhiều khoảng trống do mất răng ở các vị trí 18, 17 (hàm trên bên phải), 28 (hàm trên bên trái), 35, 36, 37, 38 (hàm dưới bên trái) và 45, 46, 47, 48 (hàm dưới bên phải). Điều này phù hợp với chẩn đoán 'Mất nhiều răng'.

3. **Kiểm tra tình trạng nha chu**
   Quan sát mức độ tiêu xương quanh chân răng trên toàn bộ cung hàm. Nhận thấy rõ ràng tình trạng tiêu xương ngang và dọc nghiêm trọng ở hầu hết các răng còn lại. Mức độ tiêu xương lan rộng cho thấy tình trạng nha chu toàn bộ mức độ vừa đến nặng, xác nhận chẩn đoán 'Nha chu toàn bộ mức độ vừa đến nặng'.

4. **Tìm kiếm dấu hiệu sâu răng và phục hình**
   Kiểm tra kỹ các răng còn lại. Quan sát vùng răng số 24 (mặt gần), 44 (mặt gần) và 34 (quanh phục hình) có hình ảnh cản quang bất thường (ở phục hình răng 34) hoặc hình ảnh thấu quang nghi ngờ sâu răng hoặc phục hình không khít sát. Điều này phù hợp với chẩn đoán 'Có dấu hiệu sâu răng hoặc phục hình không khít sát'.

5. **Đánh giá tổn thương quanh chóp**
   Kiểm tra vùng chóp răng số 34. Quan sát thấy có vùng thấu quang (sẫm màu hơn) quanh chóp răng này, gợi ý khả năng có tổn thương viêm nhiễm quanh chóp. Điều này phù hợp với chẩn đoán 'Có thể có tổn thương quanh chóp răng'.

6. **Kiểm tra các cấu trúc lân cận**
   Quan sát vùng sàn miệng, đặc biệt là phía bên trái gần góc hàm dưới. Phát hiện một hình ảnh cản quang (sáng màu) tại vị trí này, nghi ngờ là sỏi trong ống tuyến nước bọt dưới hàm trái. Điều này phù hợp với chẩn đoán 'Có hình ảnh cản quang nghi ngờ sỏi ống tuyến nước bọt dưới hàm trái'.

7. **Tổng kết và lập kế hoạch điều trị**
   Tổng hợp các phát hiện: mất răng lan rộng, nha chu nặng, sâu răng/phục hình cần kiểm tra, tổn thương quanh chóp răng 34 và nghi ngờ sỏi tuyến nước bọt. Từ đó đưa ra kế hoạch điều trị ưu tiên cho các vấn đề cấp bách như nha chu, sâu răng/tổn thương chóp, đồng thời xem xét các giải pháp phục hồi chức năng ăn nhai sau khi kiểm soát tình trạng bệnh lý.

Kết quả chẩn đoán chi tiết

Đánh giá Rủi ro Tổng thể:
Nguy cơ nha chu cao do mất xương lan tỏa và vôi răng. Nguy cơ sâu răng và bệnh lý quanh chóp mức độ vừa trên các răng còn lại và phục hình hiện có.

Severe: Nha chu toàn bộ mức độ vừa đến nặng.

Vị trí: Toàn bộ

Độ tin cậy của AI: High

Chi tiết kỹ thuật:
Mất xương ổ răng theo chiều ngang lan tỏa, rõ nhất ở vùng răng cửa và răng cối nhỏ hàm dưới, vùng răng cối hàm trên. Vôi răng dưới nướu cản quang thấy rõ.

Lý do chẩn đoán (Dấu hiệu X-quang):
- Mất xương ổ răng theo chiều ngang
- Vôi răng cản quang dưới nướu
- Có thể có túi nha chu sâu (không thể đo trên X-quang)

Tiến lượng (nếu điều trị):
Có thể cải thiện đáng kể tình trạng viêm, làm chậm tiến trình mất xương, giữ răng lâu hơn.

Tiến lượng (nếu không điều trị):
Bệnh tiến triển nhanh, dẫn đến lung lay và mất răng sớm hàng loạt.

Giải thích cho bệnh nhân | Đề xuất Kế hoạch Điều trị

Moderate: Mất nhiều răng.

Vị trí: Răng số 18, 17, 28, 35, 36, 37, 38, 45, 46, 47, 48

Độ tin cậy của AI: High

Chi tiết kỹ thuật:
Thiếu nhiều răng, chủ yếu ở vùng răng sau cả hai hàm. Điều này ảnh hưởng đến khả năng ăn nhai, gây quá tải cho các răng còn lại và có thể dẫn đến xô lệch răng.

Lý do chẩn đoán (Dấu hiệu X-quang):
- Không thấy mầm hoặc thân răng trên phim X-quang

Tiến lượng (nếu điều trị):
Có thể phục hồi chức năng nhai và thẩm mỹ bằng các phương pháp như cầu răng, hàm giả tháo lắp hoặc cấy ghép implant.

Tiến lượng (nếu không điều trị):
Tiếp tục gây quá tải cho răng còn lại, tiêu xương tại vùng mất răng, xô lệch răng.

Giải thích cho bệnh nhân | Đề xuất Kế hoạch Điều trị

Moderate: Có thể có tổn thương quanh chóp răng.

Vị trí: Răng số 34 (quanh chóp)

Độ tin cậy của AI: Low

Chi tiết kỹ thuật:
Vùng xương quanh chóp răng 34 có thể có dấu hiệu bất thường (thấu quang nhẹ). Do hạn chế của phim toàn cảnh, cần phim quanh chóp để đánh giá chi tiết tình trạng tủy và xương quanh chóp.

Lý do chẩn đoán (Dấu hiệu X-quang):
- Vùng thấu quang nhẹ quanh chóp răng có phục hình lớn

Tiến lượng (nếu điều trị):
Điều trị nội nha hoặc các thủ thuật liên quan tùy thuộc vào chẩn đoán chính xác từ phim chi tiết hơn và thăm khám lâm sàng.

Tiến lượng (nếu không điều trị):
Bệnh lý quanh chóp có thể tiến triển, dẫn đến nhiễm trùng, áp xe và mất răng.

Giải thích cho bệnh nhân | Đề xuất Kế hoạch Điều trị

Mild: Có hình ảnh cản quang nghi ngờ sỏi ống tuyến nước bọt dưới hàm trái.

Vị trí: Vùng sàn miệng bên trái, gần góc hàm dưới

Độ tin cậy của AI: Medium

Chi tiết kỹ thuật:
Một cấu trúc cản quang tròn/oval rõ nét nằm trong vùng giải phẫu của ống tuyến nước bọt dưới hàm trái (ống Wharton). Cần kết hợp thăm khám lâm sàng để xác định.

Lý do chẩn đoán (Dấu hiệu X-quang):
- Cấu trúc cản quang trên đường đi của ống tuyến nước bọt

Tiến lượng (nếu điều trị):
Giải quyết tắc nghẽn và các triệu chứng liên quan (nếu có) bằng các thủ thuật lấy sỏi phù hợp.

Tiến lượng (nếu không điều trị):
Có thể gây sưng, đau, viêm nhiễm tuyến nước bọt tái phát.

Giải thích cho bệnh nhân | Đề xuất Kế hoạch Điều trị

Mild: Có dấu hiệu sâu răng hoặc phục hình không khít sát.

Vị trí: Răng số 24 (mặt gần), Răng số 44 (mặt gần), Răng số 34 (quanh phục hình)

Độ tin cậy của AI: Medium

Chi tiết kỹ thuật:
Xuất hiện vùng thấu quang gợi ý sâu răng thứ phát hoặc sâu răng mới. Phục hình tại răng 34 có hình ảnh lớn, cần đánh giá thêm tình trạng quanh chóp.

Lý do chẩn đoán (Dấu hiệu X-quang):
- Vùng thấu quang dưới men/ngà
- Đường viền phục hình không rõ nét/có thấu quang

Tiến lượng (nếu điều trị):
Loại bỏ mô sâu, thay thế phục hình bị lỗi để ngăn chặn sự tiến triển của bệnh.

Tiến lượng (nếu không điều trị):
Sâu răng tiến triển đến tủy, có nguy cơ viêm tủy và mất răng.

Giải thích cho bệnh nhân | Đề xuất Kế hoạch Điều trị