[redacted]

[redacted]

Generated on: March 15, 2026 at 12:02 PM

ADMISSION FILE

19

[redacted]

Name: [redacted] Age: 53 Sex: F

MRD No: 771763 Unit: Ward:

Diagnosis: OA (L) knee Grade 3

Procedure: TKR (L) knee

Date 11/2/26 PAC Seen by [redacted]

HISTORY

c/o pain over (L) knee x 5 months

PAST MEDICAL/SURGICAL HISTORY

~~K/C/B T2DM x 3 months on~~ ~~Sq medication~~ diet control

b/o T2DM 5-6 yrs and was under control.

H/o PPS x 18 yrs back

DRUG HISTORY

T. GLIMSTAR M2 1-0-1

Insulin started today

PREVIOUS ANAESTHESIA EXPOSURE

H/o PPS - 18 yrs back

ALLERGY/ADDICTION

Nil

General Examination

Pallor/Icterus/Cyanosis/Clubbing/ Pedal Edema/Lymphadenopathy

Weight: 52 kg Height: 150 cm

BMI:

Higher Mental Functions

GCS:

Heart Rate: 94 BP: 120/70 mmHg

RR: 20 SpO2: 95 Temp: N

CVS: S1 S2 (+)

RS: NVBS

CNS: NAND

Others:

Airway Examination

Mouth Opening: Adequate

Mallampatti Class: I

Thyromental Distance: 3F

Neck Flexion: } (L)

Neck Extension

Spine: No deformity

Dentures: (Y/N)

Signat[redacted]

EM ID [redacted]

Anaesthesiolo[redacted]

[redacted]

ADMISSION FILE

[redacted]

MRD NO: Patient Name:

AUDIT MEDICAL RECORD COMPLETION

INVESTIGATIONS Date: 9/2/26

Blood Group

HB: 11.5 PLT: 3.97 TC: 10870

BT: 2:30 CT: 5 aPTT:

FBS: PPBS: HbA1C: 11.5

BUN: 11 S.Cr: 0.54 Na/K: 141/3.6

TB/DB: OT/PT: ALB/GLOB:

TSH: FT3: FT4:

PT: 10.4 INR: 0.81

Others: RBS - 308, ESR - 49. Urine pus cells 20-25, bacteria - ++/ Probable extending

SCREENING:

HIV: -ve / HCV: -ve / HBsAg: -ve

CXR: (N)

ECG: NSR

ECHO: Normal

Others: PET/USG / CT/ MRI / DOPPLER

ASA Class: III RCRI: Aspiration Risk Y/N

Patient Choice of Anaesthesia: SAS + epidural

Plan of Anaesthesia: SAS + epidural

PRE OPERATIVE ADVICE

1. Fasting : Solids 8hrs

: Clear Fluids 2hrs

2. Informed written consent: Risk consent

3. Arrange blood, If any: 2 PRBC

4. ICU/Ventilator Requirement: Y/N

5. Cross consultations if any:

6. Premedications

(a) T pantop 40 mg } 45 mg of Sc

(b) T Pentidom 10 mg }

7. Medications to be continued

8. Medications to withhold

OHA: OHD on 50 mg of Sc insulin

9. Investigations on the day of surgery: FBS, SE, UKB

10. Others: Pre optimize RBS < 200 mg/dl

Cross Consultations

Cardio – Low Cardiac risk

pulmo – mild risk if Gen. SAS may be preferred

REVIEW PAC: Seen by Dr: Date:

03/02/26

Patient Reviewed.

No fresh complaints.

Vitals

BP : 110/80 mmHg

HR : 91 bpm

SpO2 : 99%.

RBS - 290

— Review in Gen medicine OPD for Glycemic control

- optimize GRBS < 200 mg/dl

IMMEDIATE PRE OPERATIVE ASSESSMENT

[redacted]

[redacted]

ADMISSION FILE

അനസ്തീഷ്യ സമ്മതപത്രം

[redacted]

(MRD.No) 77763

1. ലോക്കൽ അനസ്തീഷ്യ
2. സ്പൈനൽ അനസ്തീഷ്യ
   a. സ്പൈനൽ അനസ്തീഷ്യ
   b. എപ്പിഡ്യൂറൽ അനസ്തീഷ്യ
   c. സ്പൈനൽ കോമ്പോ
3. ലോക്കിയോ അനസ്തീഷ്യ കൊടുത്ത്
4. ജനറൽ അനസ്തീഷ്യ

അനസ്തീഷ്യ സംബന്ധമായ ഗുരുതരമായ അപകടസാധ്യതകൾ താഴെയുള്ള വിധം വിശദീകരിക്കുന്നു. എങ്കിലും അപൂർവ്വമായി, തലവേദന, ഓക്കാനം, ഛർദ്ദി, തലകറക്കം, തലയടപ്പ്, ചൊറിച്ചിൽ, ചെറുതായുള്ള അണുബാധ, ഞരമ്പിലേക്കുള്ള രക്തം കട്ടപിടിക്കൽ, മൂത്രതടസ്സം, മൂത്രത്തിലോ മലത്തിലോ കാഴ്ചയിലോ ഉള്ള വ്യതിയാനം, ഹൃദയത്തിന്റെയോ ശ്വസനത്തിന്റെയോ താളക്രമത്തിന്റെയോ പ്രശ്നങ്ങൾ ഉണ്ടാകാവുന്നതാണ്. ചിലപ്പോൾ, കുറച്ചു നേരത്തേക്കോ, വളരെ അപൂർവ്വമായി സ്ഥിരമോ, ഉണർന്നിരിക്കുന്നതിനിടയിൽ ഓർമ്മ നഷ്ടപ്പെടുകയോ, അബോധാവസ്ഥയിലാകുകയോ, ഓർമ്മക്കുറവുള്ള അവസ്ഥ, ഓർമ്മയിലെ ഗുരുതരമായുള്ള വ്യതിയാനം, അനസ്തീഷ്യയിൽ നിന്നും ഉണർന്നുള്ള കാലതാമസം, വളരെ അപൂർവ്വങ്ങളിൽ അപൂർവ്വമായി മരണം വരെ സംഭവിക്കാനും സാധ്യത ഉണ്ട്.

ഞാൻ കഴിക്കുന്ന മരുന്നുകൾക്ക് അനസ്തീഷ്യ മരുന്നുകളുമായി പ്രതിപ്രവർത്തനം ഉണ്ടാകാൻ സാധ്യതയുണ്ടെന്നും അതുകൊണ്ട് തന്നെ അതിനെ സംബന്ധിക്കുന്ന വിവരങ്ങൾ അനസ്തീഷ്യ ഡോക്ടറോട് തുറന്ന് പറഞ്ഞിട്ടുണ്ട്.

അനസ്തീഷ്യ മരുന്നുകൊണ്ട് തൽസമയ ശിശുവിനിലേക്കുള്ള പ്രവർത്തനങ്ങളെക്കുറിയുള്ള പൂർണ്ണമായുള്ള പഠനവിവരങ്ങൾ ലഭ്യമല്ല. അതിനാൽ ഞാൻ ഗർഭിണി ആവാൻ സാധ്യത ഉണ്ടോ ഇല്ലയോ എന്നുള്ള വിവരവിവരങ്ങൾ അനസ്തീഷ്യ ഡോക്ടറെ അറിയിച്ചിട്ടുണ്ട്.

അനസ്തീഷ്യ നൽകുന്നതിന്റെ ഭാഗമായി ജീവനപ്രക്രിയകൾ നിരീക്ഷിക്കുന്നതിന് അനുയോജ്യമായി ഉപകരണങ്ങൾ ഉപയോഗിക്കേണ്ടി വരുമെന്നും, ജീവപ്രക്രിയകൾ മനസ്സിലാക്കുന്നതിനായി വിവിധ ഉപകരണങ്ങൾ (Monitoring Devices) ഉപയോഗിക്കേണ്ടിവരുമെന്നും ഡോക്ടർ പറഞ്ഞ് തന്നിട്ടുണ്ട്.

ശസ്ത്രക്രിയയുടെ സമയത്ത് ആവശ്യം വന്നാൽ രക്തമോ രക്തഘടകങ്ങളോ ഉപയോഗിക്കേണ്ടതായി വരുമെന്നും (Blood Transfusion) അതുമായി ബന്ധപ്പെട്ട പ്രതിപ്രവർത്തനങ്ങൾ ഉണ്ടായേക്കാമെന്നും ഞാൻ ബോധവാനാണ്.

താഴെ പറഞ്ഞിരിക്കുന്ന അനസ്തീഷ്യ വിവരം ഡോക്ടർ അനസ്തീഷ്യ സംബന്ധമായുള്ള വിവരങ്ങളും, വിവിധതരത്തിലുള്ള അനസ്തീഷ്യ രീതികളും അവയുടെ ഗുണങ്ങളും ദോഷങ്ങളും വിശദമായി പറഞ്ഞ് മനസ്സിലാക്കി തന്നിട്ടുണ്ട്. ഈ സമയം എനിക്കുള്ള എല്ലാവിധ സംശയങ്ങൾക്കും ഡോക്ടർ എനിക്ക് മനസ്സിലാകുന്ന രീതിയിൽ മറുപടി തന്നിട്ടുണ്ട്.

അപകട സാധ്യതകൾ

1. Hypotension
2. PDPH
3.

പ്രയോജനങ്ങൾ

1. postop analgesia
2.
3.

രോഗിയുടെ പേര് [redacted] ഒപ്പ് തീയതി 11/2/26 സമയം

രോഗിക്ക് ഒപ്പിടാൻ കഴിയാത്ത അവസ്ഥ ആണെങ്കിൽ/ പ്രായപൂർത്തി ആകാത്തപക്ഷം

പേര് ബന്ധം ഒപ്പ് തീയതി സമയം

ഡോക്ടറുടെ പേര്/ഒപ്പ് EMP No: [redacted] തീയതി 11/2/26 സമയം

സാക്ഷിയുടെ പേര് ഒപ്പ് തീയതി സമയം

ADMISSION FILE

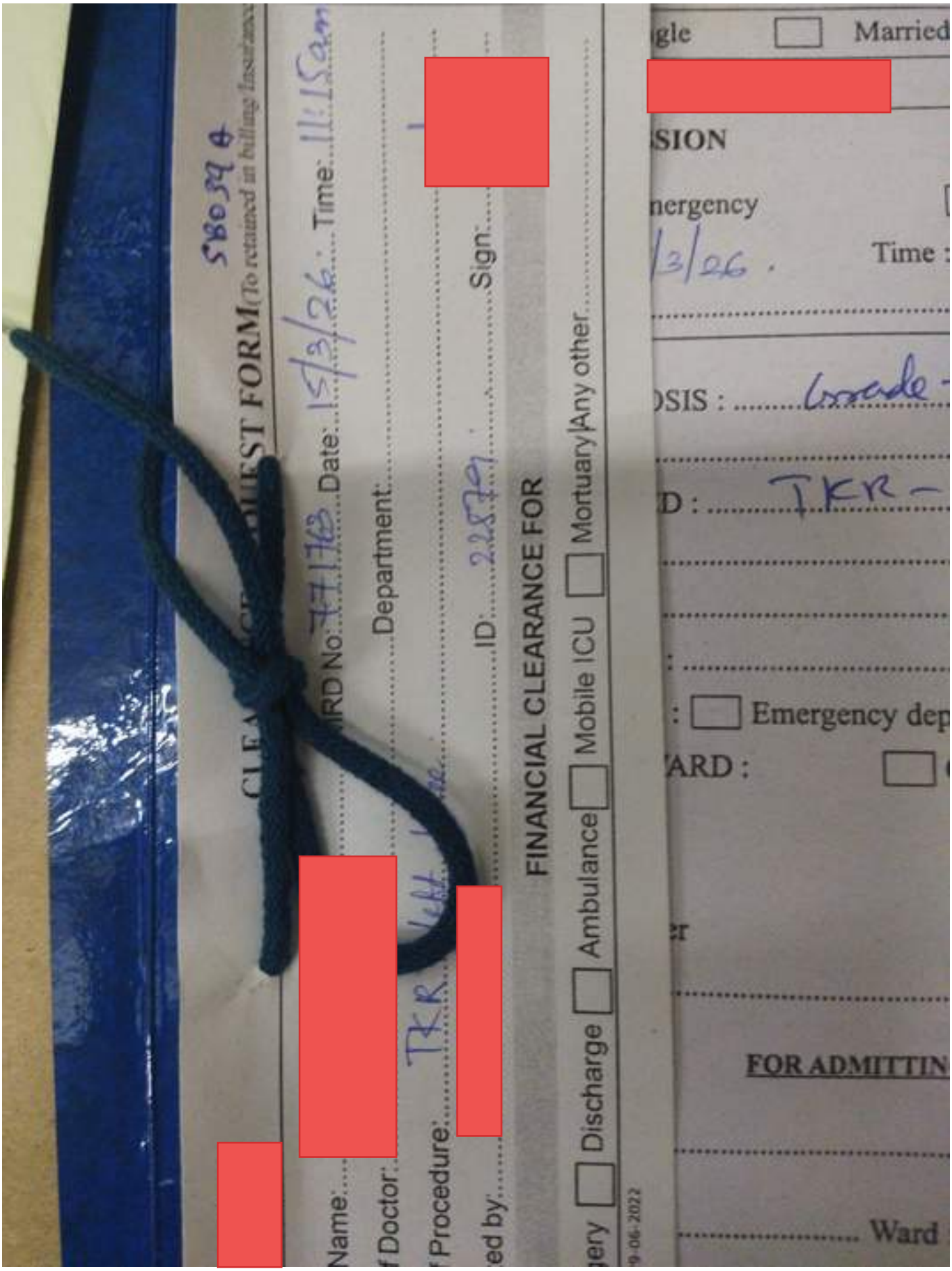

CLEARANCE REQUEST FORM (To retained in billing Insurance)

58059 A

IRD No: 77163 Date: 15/3/26 Time: 11:15am

Name: [redacted]

Department: [redacted]

f Doctor: [redacted]

f Procedure: TKR left knee [redacted]

ed by: [redacted] ID: 22579 Sign:

FINANCIAL CLEARANCE FOR

nery ☐ Discharge ☐ Ambulance ☐ Mobile ICU ☐ Mortuary/Any other

9-06-2022

gle ☐ Married

[redacted]

SION

nergency

/3/26. Time :

OSIS : Loosende-

D : TKR -

: ☐ Emergency dep

ARD : ☐

er

FOR ADMITTIN

Ward

ADMISSION FILE

[redacted]

ADMISSION REQUEST FORM

Patient's Name : [redacted]	MRD No. 771763		Age: 53 Sex: F
Marital Status: ☐ Single ☐ Married ☐ Others			Nationality:
Consultation in Charge [redacted]		Department	Ortho

CATEGORY OF ADMISSION

☐ Emergency ☐ Elective ☐ Others

Date of Admission : 15/3/26. Time :

Estimated Length of stay ..... Days / weeks

PROVISIONAL DIAGNOSIS : Grade-III Osteoarthritis Left knee

PROCEDURES PLANNED : TKR - Left knee

Date of surgical procedure : .....

SOURCE OF REFERRAL : ☐ Emergency dept ☐ Labour room ☐ Outpatient clinic ☐ Others

CHOICE OF ROOM IN WARD : ☐ General ☐ Private ☐ De'luxe

[redacted]

Signature of Medical Officer with Emp. No .....

Signature of Consultant in charge With Emp. No .....

FOR ADMITTING OFFICE USE ONLY

DEPARTMENT : .....

Unit : ..... Ward : ..... Bed No. : .....

Date of Admission : ..... Time : .....

Name of admitting clerk : ..... Sign. with Emp. No. : .....

[redacted]

ADMISSION FILE

[redacted]

DOCTOR'S INITIAL ASSESSMENT

Name: [redacted]
Age / sex: 63/F
MRD No: 771763

Ward / Bed No:
Unit: 01
Date: 15/7/25
Initial Assessment Start Time: 10:25am

Consultant Doctor: [redacted]

Presenting complaints:

c/o pain over left knee. x 6 months.

History of Present Illness:

Elderly female patient k/c/o T2DM, came to OPD with c/o pain over left knee for past 6 months exacerbated for past 1 month. Patient had difficulty in getting up from sitting position and walking.

Past History:

k/c/o T2DM

Personal & Nutritional History:

Mixed diet
Normal appetite
Adequate sleep

History Allergy: Nil.

Medication History:

~~T. K Gliclazide 80mg 1-0-1~~ [redacted]
T. K Gliclazide 40mg 1-0-1
INS. R NOVOLIN 70/30 28-0-14 [30 min before meal]

[redacted]

ADMISSION FILE

Family and & Socio Economic History:

History given by Name & Relation:

General Physical Examination:

Vital Signs:

Temperature	Pulse	B.P	Respiration	Height	Weight
(N)	82	130/80	20	—	—

Others: Built and Nourishment:

Pallor (+) Icterus (−) Cynosis (−)

Clubbing (−) Lymph Nodes (−) Edema (−)

Neck (−)

Systemic/ Local Examination:

CVS:

$S_1 S_2$ (+)

Respiratory System:

NVBS

CNS:

NFND

ADMISSION FILE

Abdomen:

Soft, NT.

Spine & Extrimities:

Normal

Local Examination:

O/E Left knee
No joint line tenderness
swelling (-)
Effusion (-)
Knee ROM terminal flexion painful
No DNVD.

Others:

NA.

ADMISSION FILE

Provisional Diagnosis:

Grade-III Osteoarthritis left knee.

Investigation Plan:

Treatment Plan & Goal:

Early Mobilization.

Dietary Advice & Nutritional Assessment:

Diabetic diet

Expected Result:

fever

Possible Complications:

Sepsis, bleeding, knee stiffness.

Preventive Measures Advised:

Strict Aseptic precautions.

Surgery/ Procedure Planned:

TKR - left knee.

I/ Relative have been explained about the care of plan, expected results and diagnostic testss

Patient/ Relative Name: .....

Signature: .....

Date: .....

Doctors Doing Initial Assessment	Incharge Consultant
Initial Assessment Completed Time: 11:00am Name: [redacted] Signature with Reg. No: Employee ID: [redacted]	Name: [redacted] Signature with Reg. No: Employee ID:

Initial Assessment Completed Time :

Dr. Moc
Medica

Name:
Age / sex:
MRD No:

Date & Time	

ADMISSION FILE

[redacted]

[redacted]

PROGRESS NOTES & DOCTORS ORDERS

Name: [redacted]

Age / sex: 62/F.

MRD No: 771763

Ward /Bed No:

Unit: 01.

Date : 15/6/25

Date & Time	Progress Notes	Doctor's Orders	Signature
	Admit Under O1	Admit - continue on medication.	[redacted]

ADMISSION FILE

[redacted]

Patient ID.	GESERVICE	Study Date	31-01-2026
Patient Name	[redacted]	Age/Sex	49/F
Ref By	[redacted]	Study	LT KNEE

MRI LEFT KNEE

Technique

MRI of the left knee was performed using multiplanar, multisequence imaging including T1-weighted, T2-weighted, PD, and fat-suppressed sequences.

FINDINGS

Loose Bodies / Synovial Pathology

- **A large well-defined loose body is noted in the popliteal fossa, just posterior to the PCL, measuring approximately 1.1 × 1.0 cm.**
- **Multiple additional loose bodies of variable sizes are noted:**
  - **Posterior to the medial and lateral femoral condyles**
  - **Along the lateral aspect beneath the lateral patellofemoral retinaculum**
- **These loose bodies are associated with:**
  - **Significant joint space effacement**
  - **Periarticular myofascial edema**
- **Imaging appearance is highly suggestive of synovial osteochondromatosis.**

Osseous Structures

- **Bone contusion / marrow edema changes** are noted involving:
  - **Medial femoral condyle**
  - **Lateral femoral condyle**
  - **Posterior condylar regions**
  - Adjacent **subarticular regions**
- **These findings are likely secondary to mechanical impingement from multiple intra-articular loose bodies.**
- No acute fracture line is identified.

Articular Cartilage

- **Severe chondral loss (Grade IV chondromalacia) involving the patella, predominantly along the medial patellar facet, with near-complete cartilage denudation.**
- **Moderate osteoarthritic changes** are noted in the knee joint, with:
  - Diffuse cartilage thinning
  - Marginal osteophytic changes

REPORTING STATIONARY