DERLEME REVIEW

Akut İskemik İnme: BT ve BT Anjiyografi

Acute Ischemic Stroke: CT and CT Angiography

Gülgün YILMAZ OVALI,[a]
Yeliz PEKÇEVİK[b]

[a]Radyoloji AD,
Celal Bayar Üniversitesi Tıp Fakültesi,
Manisa
[b]Radyoloji AD,
Tepecik Eğitim ve Araştıma Hastanesi,
İzmir

Geliş Tarihi/*Received:* 28.06.2016
Kabul Tarihi/*Accepted:* 28.03.2017

Yazışma Adresi/*Correspondence:*
Gülgün YILMAZ OVALI
Celal Bayar Üniversitesi Tıp Fakültesi,
Radyoloji AD,
Manisa, TÜRKİYE
gulgunyilmaz@hotmail.com

ÖZET Akut iskemik inme beyin kan akımının bozulması sonucu oluşan klinik tablodur. Tanı ve tedavi sürecinde en önemli parametre zamandır. Radyolojik değerlendirme bu süreçte belirleyici rol oynamaktadır. Akut iskemik inme kliniği ile başvuran hastada BT ile görüntülemede, günümüzde aynı seansta farklı kontrast bolusları ile elde olunan, kontrastsız BT, BT anjiografi ve perfüzyon BT'yi içeren standart bir protokol kullanılır. Bu derlemede akut iskemik inme tanı ve tedavi yönlendirmesinde kullanılan kontrastsız BT ve BT Anjiografi hakkında bilgi verilmesi amaçlanmaktadır.

Anahtar Kelimeler: Stroke; bilgisayarlı tomografi; bilgisayarlı tomografi anjiografi

ABSTRACT Acute ischemic stroke is a clinical issue which occurs as a result of insult in blood flow. Time is the most important parameter in diagnosis and treatment. Radiologic assessment plays a decisive role in this process. Today in patients with acute ischemic stroke standard protocole includes non contrast CT scan, CT Angiography and Perfusion CT. In this review article we aimed to provide information about non contrast CT and CT Angiography in acute ischemic stroke.

Keywords: Stroke; computed tomography; computed tomography angiography

Beyin kan akımının bozulması sonucu beyin fonksiyonlarında hızlı ilerleyici bozulma inme olarak adlandırılır. İnme, emboli, tromboz ya da kanamaya sekonder gelişen iskemi sonucunda oluşur. İnmeye bağlı mortalite, sekel gelişimi ve bağımlılığın azaltılması için acil tanı ve tedavi yaklaşımlarının uygulanması önemlidir. Bu tanı ve tedavi sürecinde radyolojik değerlendirme anahtar rol oynamaktadır.

Akut inme yönetiminde en önemli parametre zamandır. Görüntülemede ve tedaviyi yönlendirmede elde bulunan en hızlı, en deneyim sahibi olunan ve maliyet-etkinlik bakımından en yararlı araçlar kullanılmalıdır. Bilgisayarlı tomografi (BT), günün her saati ulaşılabilir olması, klinik olarak kötü ve destek cihazlarına bağlı hastalarda hızlı ve kolay uygulanabilir olması, manyetik rezonans görüntüleme (MRG) için geçerli olan, kalp pili gibi kontrendikasyonların sınırlama oluşturmaması, ve yorumlanması daha hızlı olması nedeni ile akut inme semptomları olan hastada genellikle ilk tercih edilen görüntüleme yöntemidir.[1]

Akut iskemik inme kliniği ile başvuran hastada BT ile görüntülemede, günümüzde aynı seansta farklı kontrast bolusları ile elde olunan, kontrastsız BT, BT an-

Copyright © 2017 by Türkiye Klinikleri

jiografi ve perfüzyon BT'yi içeren standart bir protokol kullanılır. İlk olarak kontrastsız BT ile başlanır ve hastada intrakraniyal hemoraji ya da inme taklitçisi olabilecek subdural kanama, neoplazm gibi patolojiler dışlanır. Klasik erken iskemik inme bulguları değerlendirilir. Diğer önemli bir parametre olan büyük servikal ve intrakraniyal arterlerde damarlarda oklüzyon varlığı BT anjiografi ile saptanabilir. BT anjiografi ile ayrıca trombüs lokalizasyonu, uzunluğu ile kollaterallerin durumu değerlendirilebilir ve aterosklerotik plak karakterizasyonu yapılabilir. Beyin kan akımındaki azalmanın en fazla olduğu, geri dönüşümsüz hasarlanmış beyin dokusu olan enfarkt alanı (core) ve periferinde, rölatif olarak daha az iskemik kalmış alan, yani risk altında ancak kurtarılabilir beyin dokusu (penumbra) ise perfüzyon BT ile belirlenir.[2,3]

AKUT İNME BT GÖRÜNTÜLEME PROTOKOLÜ

Akut inme görüntülenmesinde yaptığımız BT inceleme; a) kanama varlığı, b) büyük damar oklüzyonu varlığı, ve c) kurtarılabilir beyin dokusu (penumbra) varlığı olmak üzere başlıca üç önemli soruya yanıt vermelidir.[3,4] Günümüzde tüm bu sorulara yanıt vermek için yapılan inceleme ve değerlendirme, çok dedektörlü BT'ler ile, kullanılan cihaza ve parametrelere göre değişmekle birlikte, genellikle yaklaşık 15 dakikada tamamlanmaktadır. Önemli olan kullanılan BT cihazına uygun, istediğimiz kalitede görüntüyü en az radyasyon dozu verebilen standart bir protokol oluşturmak, hastaları zaman kaybetmeden görüntülemek ve görüntülerin sadece bu konuda spesifikleşmiş nöroradyologlar değil, aynı zamanda icapçı tüm radyologlar tarafından doğru değerlendirilmesini sağlamaktır. Diğer önemli bir konu nörologlar ile bir ekip oluşturmak ve görüntüleme bulgularının klinik bulgularla korelasyonunu araştırmaktır.

İnme tedavisi yapılacak merkezde BT çekim odası, inme hastası geleceği haberi alındıktan sonra hazır edilmelidir. İlk olarak elde olunan kontrastsız beyin BT, hasta henüz içeride yatıyorken, BT çekim konsolundan değerlendirilmelidir. Kontrastsız beyin BT ile kanama dışlandıktan sonra, akut inme tedavisinde hasta seçiminde önemli olan büyük damar oklüzyonu varlığı ve penumbra tayini için BT anjiografi ve perfüzyon BT incelemelerine devam edilir.[4]

KONTRASTSIZ BEYİN BT

Kontrastsız BT görüntülemede öncelikle iskemik inme ile benzer klinik bulgular verebilen intrakraniyal kanama ve diğer patolojiler (arteriovenöz malformasyon, neoplazm) dışlanmalıdır. Akut iskemik inme durumunda ise erken dönemde BT'de, görüntüleme zamanına göre değişen bulgular araştırılır (Tablo 1).

Kontrastsız BT'de akut iskemik inme erken bulguları değerlendirilirken, ilk 24 saatte BT' nin sensitivite düşüklüğü akılda tutulmalıdır.[3] Ancak genel kabul olarak, aynı zamanda dar görüntüleme penceresinde de değerlendirilme yapılırsa, hastaların yarısından fazlarında ilk 6 saatte bile BT'de bulgular saptanabilir.[5] En spesifik bulgu, en sık orta serebral arter proksimal segmentinde, daha az sıklıkla internal karotid arter intrakraniyal segmentlerinde, baziler arter ve orta serebral arter distal segmentlerinde lokalize, hiperdens akut trombüse bağlı izlenen, dens arter işaretidir. Ancak hiperdens arter işareti hastaların %30 kadarında izlenir ve sensitif bir bulgu değildir.[3,6] Ayrıca damar kalsifikasyonu, dolikoektazi, yüksek hematokrit olan hastalarda intrakraniyal arterlerde var olan dansite artışı hiperdens arter işaretini taklit edebilir. Bu hastalarda dansitenin tüm arterlerde yüksek olması ayırıcı tanıda önemlidir (Resim 1).

Akut iskemik inmede en önemli BT bulgusu vasküler sulama alanına uyan, kortikal-subkortikal dansite azalması ve gri-beyaz cevher sınırlarında belirsizleşmedir.[6] Etkilenen beyin parankiminde dansite azalması, ödeme bağlı olup ödem miktarı arttıkça gri-beyaz cevher sınırında belirsizlik ve dansite azalması artmakta, bazal ganglion ve insular korteks sınırları seçilememektedir. Kortekste şişme ile sulkuslarda kompresyon ve silinme izlenmektedir (Resim 2a,b,c).

Akut iskemik inme tedavisinde başarı için en önemli basamak uygun hasta seçimidir. Bunun için de öncelikle hastanın başvuru sırasında yapılacak tedaviye uygun zaman aralığında olması ve görüntüleme bulguları dikkate alınır. Genel kabul olarak, orta serebral arter sulama sahasının 1/3'ünden daha fazla bölgede hipodansite saptanması yüksek kanama riski nedeniyle revaskülarizasyon için kontrendikedir.[7] Ancak orta serebral

TABLO 1: Akut iskemik inmede erken dönem BT bulguları

Hiperdens arter işareti
Gri-beyaz cevher sınırlarında belirsizleşme, bulanıklaşma
İnsular kurdela işareti
Kaybolan bazal ganglion işareti
Kama şeklinde parankimal dansite azalması
Kortekste şişme ve sulkuslarda silinme
Gri-beyaz cevher sınırlarında belirsizleşme

RESİM 1: İntrakraniyal avasküler yapılarda belirgin tortiozitesi olan hastada iki orta serebral arter ve baziller arterde dens görünüm hiperdens arter işaretini taklit etmektedir. Dansitenin tüm arterlerde yüksek olması ayırıcı tanıda önemlidir.

arter 1/3'üne karar vermek gerçekten zordur ve farklı kişiler tarafından farklı şekilde değerlendirilebilir. İskemik inmede erken BT bulgularının değerlendirmesinde oluşabilecek bu karışıklıkları önlemek ve objektif değerlendime yapabilmek için Alberta Stroke Programme Early CT (ASPECT) skoru hesaplanması kullanılabilir.[8] Bu skor hesaplanırken BT incelemesi üzerinde orta serebral arter sulama alanı 2 aksiyel kesitte değerlendirilir. İlk kesit talamus, bazal ganglionlar ve kaudat nükleusun görülebildiği bazal ganglionik seviyeden, ikinci kesit ise supraganglionik düzeyde, korona radiata ve sentrum semiovale düzeyinden seçilmelidir (Resim 3 a,b). Normal BT bulguları 10 puan olarak kabul edilir ve tanımlanmış olan her bölge için erken iskemi bulgusu varsa 1 puan eksiltilir. Bu skoru hesaplarken erken iskemi bulgularının ardışık iki kesitte de izlenebilir olması aranmalı ve parsiyel volüm etkisine dikkat edilmelidir. Toplam skor sıfır olduğunda tüm orta serebral arter sulama sahasının etkilendiği anlaşılır. Yedi puan ve altı skor, tedavi ile yüksek kanama riskini gösterir.[3,8] Enfarkt volümünü tahmin etmede bir diğer yöntem olan 'ABC/2' metodunda, aksiyel planda erken iskemi bulguları gösteren alan boyutları ölçülür (A ve B boyutu). Bu alanın kaç kesitte devam ettiği sayılarak kesit kalınlığı ile çarpılır (C boyutu). Üç planda elde edilen ölçümler çarpılıp ikiye bölünerek (ABC/2) enfarkt volümü hesaplanmaya çalışılır. Bu metod kullanılarak hesaplamada 100 cm^3 üzerinde enfarkt volümü, trombolitik tedavi ile yüksek kanama riskine işaret eder.[9]

BT ANJİOGRAFİ

BT anjiografi ile akut iskemik inmede tedaviyi yönlendirmede kanama dışlanmasından sonra ikinci önemli soruya, büyük damar oklüzyonu olup olmadığına karar verilir. Ayrıca intravasküler trombüs lokalizasyonu ve uzunluğu, kollateral akım ve inme nedeni olabilecek ekstrakraniyal aterosklerotik plaklar araştırılır.[3,10] Bu nedenle arkus aortadan vertekse dek tüm intrakraniyal ve ekstrakraniyal arteriyel yapılar görüntülenir.

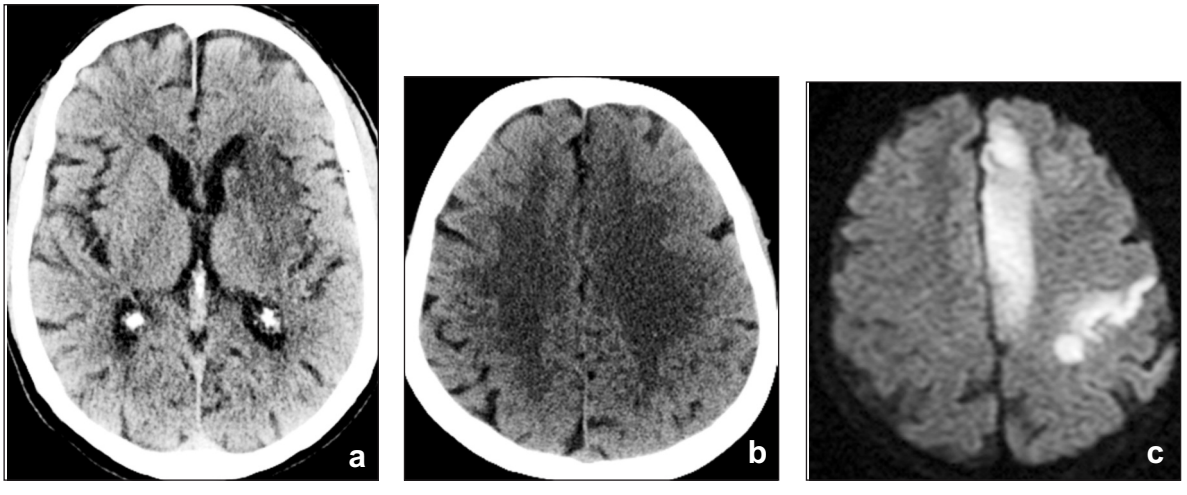

RESİM 2: Akut iskemik inmede erken dönem kontrastsız BT bulguları. **a)** Solda gri-beyaz cevher sınırlarında belirsizleşme, bulanıklaşma ve parankimde dansite azalmasına bağlı normalde belirgin olan insuler korteks ve bazal ganglion sınırları izlenememektedir. **b)** Farklı hastada solda frontal lobda superior frontal girus ve presantral girusta minimal dansite azalması, gri-beyaz cevher sınırlarında belirsizleşme ve kortekste şişme ve sulkuslarda silinme ve **c)** aynı hastanın diffüzyon ağırlıklı inceleme görüntüsü izleniyor.

BT anjiografide antekübital venden intravenöz olarak noniyonik iyotlu kontrast madde enjeksiyonu yapılır. Enjeksiyon için otomatik enjektör kullanılır ve optimum vasküler kontrastlanmayı sağlamak için genellikle 'bolus tracking' yöntemi ile aksiyel planda ve tercihen karotid arter seçilerek, bu arterlerdeki kontrastlanma tepe kontrast değere ulaşınca inceleme otomatik olarak başlar. Elde olunan görüntüler, eğer cihaz kendi maksimum intensite projeksiyon (MIP) ve 3 boyutlu görüntüleri otomatik olarak oluşturuyorsa, BT konsolu üzerinden ya da hızlıca iş istasyonuna aktarılarak değerlendirilebilir. İlk olarak değişik planlarda MIP görüntülerden büyük damar oklüzyonu varlığı, trombüs lokalizasyonu ve uzanımı değerlendirilir. Vas-

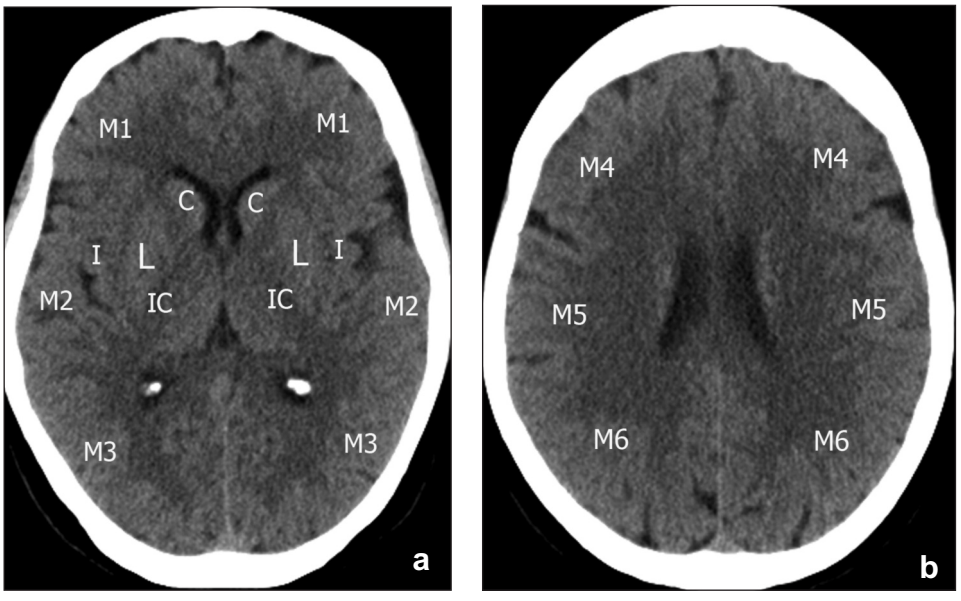

RESİM 3: ASPECT (Alberta Stroke Programme Early CT) skoru hesaplanması. Orta serebral arter sulama alanı 2 aksiyel kesitte değerlendirilir. **a)** İlk kesit talamus, lentiform ve kaudat nükleusun görülebildiği bazal ganglionik seviyeden, **b)** ikinci kesit ise supraganglionik düzeyde, korona radiata ve sentrum semiovale düzeyinden seçilmelidir. Normal BT bulguları 10 puan olarak kabul edilir ve tanımlanmış olan her bölge için erken iskemi bulgusu varsa 1 puan eksiltilir. ≤7 puan, tedavi ile yüksek kanama riskini gösterir. C: Kaudat nuleus, IC: internal kapsül, I: insula, L: Lentiform nukleus.

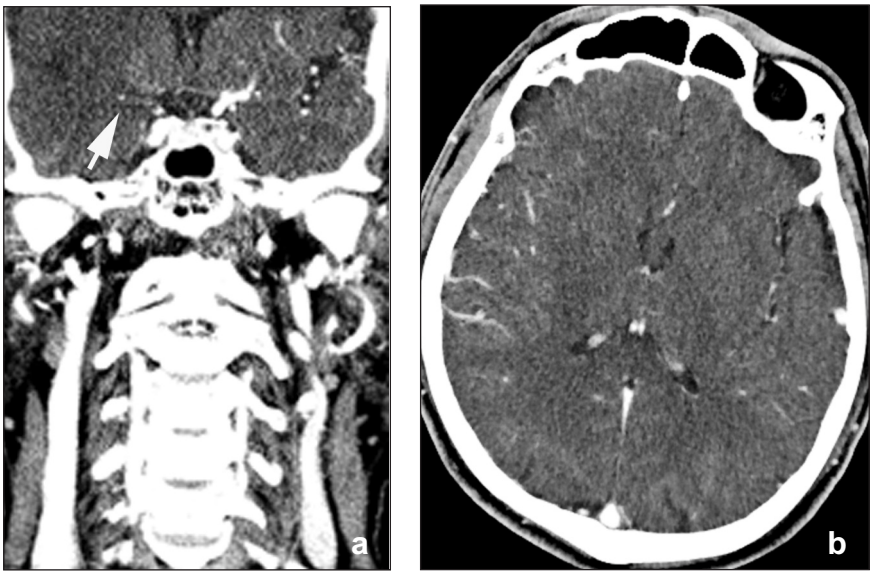

RESİM 4: BT anjiografi ile oklüzyon varlığı ve kollateral değerlendirme. **a)** Koronal MIP görüntüde sağ orta serebral arter proksimal segmette (M1) trombüs izleniyor (ok). **b)** Aksiyel MIP görüntüde sağda tıkanıklık distalinde, karşı taraf MCA ile karşılaştırıldığında daha fazla vasküler yapı mevcut (iyi kollateralizasyon).

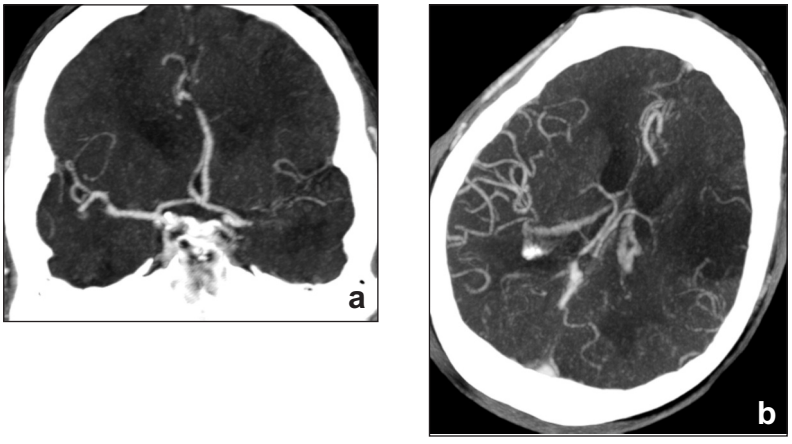

RESİM 5: BT anjiografi ile oklüzyon varlığı ve kollateral değerlendirme. **a, b)** Koronal ve aksiyel planlarda MIP görüntülerde sol orta serebral arter (MCA) proksimal segmette (M1) oklüzyon izleniyor. Her iki planda da tıkanıklık distalinde, karşı taraf MCA ile karşılaştırıldığında daha az vasküler yapı mevcut (kötü kollateralizasyon). **c)** Aynı hastanın 3 boyutlu volume rendered (3D VR) görüntülerinde sol MCA oklüzyonu izleniyor.

küler yapıları görüntülemede önemli MIP görüntülerde, maksimum intensitesi olan voksellerden görüntü oluşturulduğundan, kemik gibi atenüasyon değeri yüksek yapılar ile örtüşmeye bağlı veri kısıtlaması olabilir.[10] Bu amaçla multiplanar reformat görüntüler (MPR) ve özellikle tortioz damarlarda ve kavernöz karotid arterin değerlendirmesinde eğimli reformat görüntüleme (curved planar reformatted, CPR) çok faydalıdır. Atenüasyon değerlerinin farklı renkler ile kodlanması sonucu oluşturulan 3 boyutlu inceleme metodu olan "Volume Rendered" (3D VR) görüntüleme ile daha detaylı ve sofistike görüntüler elde olunur.[10,11] Kaynak görüntülerden tahmini enfarkt büyüklüğü değerlendirilebilir. Ancak bu değerlendirmeyi yaparken, daha hızlı görüntüleme ve arteriyel opasifikasyonu optimize etmek için yapılan protokol değişiklikleri nedeniyle, BT anjiografide enfarkt alanının yaklaşık hastaların %25'de olduğundan daha büyük göründüğü unutulmamalıdır.[12]

Oklüzyon distalinde, varlığı halinde iyi prognoz göstergesi olan leptomeningeal kollateral damarlar değişik gradeleme sistemleri ile değerlendirilip raporlanabilir.[13] Günümüzde kollateral değerlendirmesinde kullanılan metodlar kalitatif ve semikantitatif metodlardır ve birbirlerine üstünlükleri kanıtlanmamıştır. Basitçe oklüzyon distalinde normal olan karşı tarafla aynı veya daha fazla, ya da orta serebral arter için vasküler sulama alanının %50'den fazlasında opasifiye kollateral vasküler yapı olması 'iyi kollateral' lehinedir (Resim 4a,b). Aksine distalde hiç vasküler yapı izlenmemesi ya da orta serebral arter için vasküler sulama alanının %50'den azında opasifiye vasküler yapı olması distalde kollateral akımın kötü olasına işaret eder (Resim 5 a-c).[13,14]

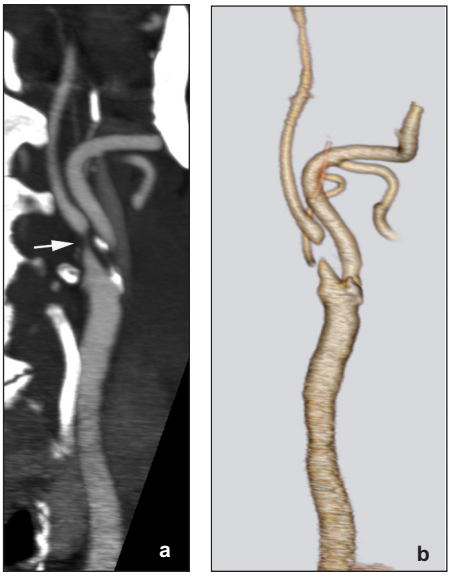

RESİM 6: BT anjiografi ile karotid plak ve darlık değerlendirme. **a)** BT anjiografide MIP görüntüde sağ internal karotis arterde proksimal kesimde kalsifikasyon içeren mikst plak ve ileri derecede darlık izleniyor. **b)** Aynı hastanın 3D VR görüntülerinde internal karotis arterdeki darlık olduğundan fazla izleniyor.

BT anjiografide ayrıca trombüs nedeni olabilecek aterosklerotik plak değerlendirmesi yapılabilir. Aterosklerotik plaklar en çok karotid bifurkasyonda ve kavernöz karotid arterde izlenir.[13] Darlık ve plak değer lendirirken MPR, CPR ve MIP görüntüler kullanılmalı, 3D VR görüntülerin darlıkları olduğundan fazla gösterdiği akılda tutulmalıdır (Resim 6 a-c).

SONUÇ

Akut inme görüntülenmesinde yaptığımız inceleme; kanama varlığı, büyük damar oklüzyonu varlığı, ve kurtarılabilir beyin dokusu (penumbra) varlığı olmak üzere başlıca üç önemli soruya yanıt vermelidir. Tüm bu sorulara yanıt vermek için günümüzde BT ile incelemede, kontrastsız BT ile başlayan ve kanama dışlandıktan sonra aynı seansta farklı kontrast bolusları ile devam eden BT anjiografi ve perfüzyon BT'yi içeren bir yol izlenir. Önemli olan kullanılan BT cihazına uygun, uygun kalitede görüntüyü en az radyasyon dozu verebilen standart bir protokol oluşturmak, hastaları zaman kaybetmeden görüntülemektir.

KAYNAKLAR

1. Wintermark M, Sanelli PC, Albers GW, Bello J, Derdeyn C, Hetts SW, et al. Imaging recommendations for acute stroke and transient ischemic attack patients: A joint statement by the American Society of Neuroradiology, the American College of Radiology, and the Society of NeuroInterventional Surgery. AJNR Am J Neuroradiol 2013;34:117-27.
2. Sanelli PC, Sykes JB, Ford AL, Lee JM, Vo KD, Hallam DK. Imaging and treatment of patients with acute stroke: an evidence-based review. AJNR Am J Neuroradiol 2014;35:1045-51.
3. de Lucas EM, Sánchez E, Gutiérrez A, Mandly AG, Ruiz E, Flórez AF, et al. CT protocol for acute stroke: tips and tricks for general radiologists. Radiographics 2008;28:1673-87.
4. Srinivasan A, Goyal M, Al Azri F, Lum C. State of the art imaging of acute stroke. RadioGraphics 2006;26:75-95.
5. Lev MH, Farkas J, Gemmete JJ, Hossain ST, Hunter GJ, Koroshetz WJ, et al. Acute stroke: improved nonenhanced CT detection--benefits of soft-copy interpretation by using variable window width and center level settings. Radiology 1999;213:150-5.
6. Kloska SP, Nabavi DG, Gaus C, Nam EM, Klotz E, Ringelstein EB, Heindel W. Acute stroke assessment with CT: do we need multimodal evaluation? Radiology 2004;233:79-86.
7. Tanne D, Kasner SE, Demchuk AM, et al. Markers of increased risk of intracerebral hemorrhage after intravenous recombinant tissue plasminogen activator therapy for acute ischemic stroke in clinical practice: the Multicenter rt-PA Stroke Survey. Circulation 2002;105:1679-85.
8. Barber PA, Demchuk AM, Zhang J, Buchan AM. Validity and reliability of a quantitative computed tomography score in predicting outcome of hyperacute stroke before thrombolytic therapy. ASPECTS Study Group. Alberta Stroke Programme Early CT Score. Lancet 2000;355:1670-4.
9. Sims JR, Gharai LR, Schaefer PW, Vangel M, Rosenthal ES, Lev MH, et al. ABC/2 for rapid clinical estimate of infarct, perfusion, and mismatch volumes. Neurology 2009;72:2104-10.
10. Ng SH, Wong HF, Ko SF, Lee CM, Yen PS, et al. CT angiography of intracranial aneurysms: advantages and pitfalls. Eur J Radiol 1997;25(1):14-9.
11. Randoux B, Marro B, Koskas F, Duyme M, Sahel M, Zouaoui A, et al. Carotid artery stenosis: prospective comparison of CT, three-dimensional gadolinium-enhanced MR, and conventional angiography. Radiology 2001;220:179-85.
12. Pulli B, Schaefer PW, Hakimelahi R, Chaudhry ZA, Lev MH, Hirsch JA, González RG. ve ark. Acute ischemic stroke: infarct core estimation on CT angiography source images depends on CT angiography protocol. Radiology 2012;262:593-604.
13. Vagal A, Menon BK, Foster LD, Livorine A, Yeatts SD, Qazi E, d'Esterre C. ve ark. Association Between CT Angiogram Collaterals and CT Perfusion in the Interventional Management of Stroke III Trial. Stroke 2016;47:535-8.
14. Yeo LL, Paliwal P, Teoh HL, Seet RC, Chan BP, Ting E, et al. Assessment of intracranial collaterals on CT angiography in anterior circulation acute ischemic stroke. AJNR Am J Neuroradiol 2015;36:289-94.