Lizozomal Depo Hastalıkları, Mukopolisakkaridozlar ve Kardiyak Yapısal Tutulumlara Genel Bir Bakış

An Overview of Lysosomal Storage Diseases, Mucopolysaccharidoses and Cardiac Structural Involvements

Nazmi GÜLTEKİN,[a]
Emine KÜÇÜKATEŞ,[b]
Gökçen ÜNAL KOCABAŞ,[c]
Cüneyt KOCAŞ[a]

[a]Kardiyoloji AD,
[b]Mikrobiyoloji ve
Klinik Mikrobiyoloji Laboratuvarı,
İstanbul Üniversitesi Kardiyoloji Enstitüsü,
İstanbul
[c]Endokrinoloji ve İç Hastalıkları Kliniği,
Bozyaka Eğitim ve Araştırma Hastanesi,
İzmir

Yazışma Adresi/*Correspondence:*
Nazmi GÜLTEKİN
İstanbul Üniversitesi Kardiyoloji Enstitüsü,
Kardiyoloji AD,
İstanbul, TÜRKİYE
nngultekin@yahoo.com

ÖZET Lizozomal depo hastalıkları (LDH) yaygın olarak lizozomal hidrolazların eksikliği sonucu memeli ve kanatlılarda, lizozomların içinde sfingolipid, glikolipid, mukopolisakkarid veya oligasakkaridlerin birikmesi ile karakterize otozomal resesif kalıtımlı hastalıkları tanımlar. Bunun yanı sıra, swainsonine içeren bitkilerin yenmesi ve klorokin gibi katyonik amfilik (hem hidrofilik hem hidrofobik özellikli) ilaçların kullanılması sonucu lizozomal hidrolazların inhibe edilmesi gibi bazı çevresel faktörler de LDH'ya neden olabilir. Bu hastalıklardaki klinik ve patolojik bulgular ayırıcı tanıda kullanılabilmekle birlikte, kesin tanı ancak biyokimyasal, immunohistokimyasal, elektron mikroskobik ve genetik testlerin yardımıyla konulabilir. Lizozomal depo hastalıkları için tedavi seçenekleri arasında kemik iliği transplantasyonu, substrat azaltıcı tedavi, kimyasal şaperon kullanımı ve enzim replasman tedavisi (ERT) yer alır. Mukopolisakkaridozlarda destek tedavisi önemli yer tutar.

Anahtar Kelimeler: Lizozomal depo hastalıkları; mukopolisakkaridozlar; otofaji; kardiyak yapısal tutulumlar

ABSTRACT Lysosomal storage diseases (LSD) generally define autosomal recessive genetic diseases characterized with accumulation of oligosaccharides, mucopolysaccharides, glycolipids or sphingolipids in the lysosoms of mammals and winged animals due to lysosomal hydrolases. Besides, some environmental factors such as the inhibition of lysosomal hydrolases due to consumption of plants with swainsonine content as well as chloroquine and cationic amphiphilic drug intake may also cause LSDs. Though the clinical and pathological symptoms seen in these diseases may be used for differential diagnosis, a final diagnosis may only be established by means of biochemical, immunohistochemical, electron microscopic and genetic tests. Bone marrow transplantation, substrate reduction therapy, chemical chaperons and enzyme replacement therapy are the clinical treatments for lysosomal storage disorders. Supportive care is important in mucopolysaccharidoses.

Keywords: Llysosomal storage diseases; mucopolysaccharidoses; autopahgy; cardiac structural involvements

KAYNAK GÖSTERMEK İÇİN:
Gültekin N, Küçükateş E, Ünal Kocabaş G, Kocaş C. Lizozomal Depo Hastalıkları, Mukopolisakkaridozlar ve Kardiyak Yapısal Tutulumlara Genel Bir Bakış. Gültekin N, editör. İnfiltratif Kardiyomiyopatiler, Lizozomal Depo Hastalıkları, Mitokondriyal ve Genetik Mutasyonlara Bağlı Kardiyomiyopatiler. Ankara: Türkiye Klinikleri; 2018. p.66-82.

Lizozomal depo hastalıkları (LDH'ler), lizozomal homeostazı bozan kalıtsal gen mutasyonlarından kaynaklanan bozukluklar familyasıdır. LDH'ler esas olarak lizozomal enzimlerdeki eksikliklerden kaynaklanır, fakat aynı zamanda bazı non-enzimatik lizozomal proteinlerde de, makromoleküler substratların anormal depolanmasına yol açar. Lizozom işlevlerine ilişkin değerli bilgiler bu hastalıklara yönelik araştırmalardan elde edilmiştir. Primer lizozomal disfonksiyona ek olarak, diğer membranöz organeller ile bağlantılı hücresel yollar da bu bozukluk-

larda bozulur. Biz bu derlemede, seçtiğimiz örneklerle, "hücresel depolama bozuklukları" teriminin neden bu hastalıklar için daha uygun bir isimlendirilme olabileceğini ve diğer taraftan da söz konusu depolanmaları hafifletebilen ve normal hücresel işlevi geri kazandırabilen terapileri tartışacağız.[1-4]

Tüm LDH'lerde ortak özellik, başlangıçta spesifik makromoleküllerin veya monomerik bileşiklerin endozomal-otofajik-lizozomal sistemle ilgili organeller içinde birikimiyle başlamalarıdır. Çoğu LDH asidik hidrolaz yetersizlilklerinden kaynaklansa da bu koşulların önemli bir kısmı lizozomal membran proteinlerindeki veya enzimatik olmayan çözünebilir lizozomal proteinlerdeki bozukluklardan kaynaklanır. Bu nedenlerle, LDH'ler hem enzimatik hem de non-enzimatik lizozomal proteinlerin normal fonksiyonlarındaki bozulmalar yol açmaktadır.[3,4]

GENEL BİLGİLER

LİZOZOM ORGANELİ VE ÖZELLİKLERİ

Sindirim, organizmanın olduğu kadar hücrenin de en temel görevlerinden bir tanesidir. Hücrenin sindirim ve geri dönüşüm organeli olan lizozomlar sindirilmesi gereken büyük molekülleri parçaladığı gibi aynı zamanda bakteriler gibi davetsiz misafirlerin de etkisiz hale getirildiği yerdir. Çekirdeği olan tüm hayvan hücrelerinde bulunan lizozomlar olağanüstü sindirim yeteneğine sahiptir. Hücredeki tüm yapıları sindirebilirler. Bitki hücrelerinde ise lizozomlar yerine vakuol denen yapılar bulunur. Her hücrede çok sayıda (ortalama 300 kadar) lizozom vardır. 1955 yılında Christian de Duve tarafından keşfedildiğinden bu yana lizozomların çok önemli işlevleri olduğu anlaşılmıştır. Çalışmalarında yüksek devirli santrifüj ve biyokimyasal belirteçleri (örneğin enzimleri) birlikte kullanan Duve, hücrenin önemli bileşenlerinden biri olan peroksizomları da keşfetmiştir.[5]

Lizozomların içi asidiktir, pH değerleri de sitoplazmaya göre oldukça düşüktür. Lizozom zarı hücre zarına benzer. Ancak zarın lipid ve karbonhidrat yapısında bazı farklılıklar vardır; iç kısmı da özel karbonhidrat birimleriyle kaplı olduğu için asit ve enzimlerin olumsuz etkisinden korunur. Lizozomlar, yuvarlak, zarla çevrili, içersinde eritici (hidrolitik) enzimleri içeren organellerdir. Hücrenin sindirim görevini üstlenmiş olan yapılardır. Hücre içi fazla ve zararlı yapıları ortadan kaldırırlar. Lizozomlar, sitoplazma içinde tek membranla sınırlanmış kese veya taneciklerdir. Lizozomların büyüklükleri ve morfolojik yapıları, gelişim evrelerine göre çok çeşitlidir: Primer lizozomlar, golgi keselerinden tomurcuklanarak ayrılan küçük veziküllerin birleşmesi ve içeriklerinin yoğunlaşmasıyla oluşan aktif hidrolaz depolarıdırlar: Lizozomal matriks pH'sı, sitozol pH'ından düşüktür. Lizozomal enzimler olan hidrolazlar, asit ortamda en iyi iş gören proteazlar, glikozidazlar, lipazlar, asit fosfatazlar, esterazlar, glukuronidazlar, sülfatazlar, lizozimler, katepsin, RNAzlar, DNAzlar gibi enzimlerdir. Farklı dokuların lizozomlarındaki enzimler de farklıdır. Primer lizozomların yine bir vezikül içinde bulunan, parçalanıp sindirilecek yapılarla birleşmesi (füzyonu) ve enzimlerin bunların içine boşaltması (fizyon) sonucu sekonder lizozomlar şekillenir. Sekonder lizozomların görünümü değişkendir; yüksek oranda lipid içerirler ve uzun süre ortamda kalırlar, zamanla lipid yapıları okside olur ve renkli bir görünüm alırlar. Golgiyi terkeden veziküler yapılar primer lizozom olarak adlandırılır. Mannoz 6 fosfat artıkları defosfirilizasyonla enzimden ayrılır. Primer lizozom içeriğini endozom olarak isimlendirilen bir diğer vezikül içine akıtır (Füzyon) (Golgi apareyi→Primer lizozom→füzyon algoritması sonucunda şekillenmiş sekonder lizozom oluşur).[4]

Sekonder lizozomlar sindirecekleri materyalin niteliğine göre iki farklı şekilde adlandırılır: a)Heterofagazom (fagolizozom-heterofajik vakuol). b).Otofagazom (otofajik vakuol-sitolizozom, sitozom).[4]

Endositoz→erken endozom→geç endozom→primer lizozomla füzyon→sekonder lizozom (besinlerden gelen substratların sindirimi); Bakteri→fagozom→ primer lizozomla füzyon→sekonder lizozom (bakteri fagositozu);ER→mitokondri→otofaji→otofagazom→primer lizozomla füzyon→sekonder lizozom; otofagolizozomlar ise (otofaji: bozulmuş, yaşlanmış organellerin sindirimi) algoritmalarını temsil etmektedir.[4]

Lizozom enzimleri granüllü endoplazmik retikulumda sentezlendikten sonra golgi kompleksine gönderilir. Golgi kompleksinde proteinler gidecekleri yere göre paketlenir ve öyle gönderilir. Lizozom enzimleri de mannoz 6-fosfat adlı bileşik ile işaretlenir. Golgi kompleksinden lizozoma gidecek vezikülde, mannoz 6-fosfat almacı (reseptör) bulunur, bu almaç sayesinde sadece mannoz 6-fosfat taşıyan proteinler bu veziküllere alınır. Böylece lizozoma gidecek proteinler seçilmiş olur **(makrootofaji)**. Enzimlerin golgiden lizozoma gönderilmesi sırasında bazı ilginç olaylar da yaşanır. Bazı hidrolazlar veziküle "binip" lizozoma gitmek yerine hücre zarına ve oradan da dışarıya kaçar. İşte kaçak bu enzimleri geri getirip lizozoma teslim etmek için bir sistem kurulmuştur.

Bazı mannoz 6-fosfat almaçları dolambaçlı bir yol izleyerek hücre zarına uğrar ve orada lizozom enzimlerini yakalar. Daha sonra endositozla hücre içine geçirip taşıdıkları enzimleri lizozomlara teslim ederler **(mikrootofaj ve şaperon-aracılı otofaji)**.[3-7]

Enzimler başta proteinler olmak üzere büyük molekülleri yıkmak için tek başlarına yeterli olmayabilir. Lizozomlarda enzimlerin işini kolaylaştırmak için asidik ortam ve yardımcı proteinler kullanılır. Asidik ortam proteinleri denatüre ederek (üç boyutlu yapılarını bozarak) onları enzimlerin etkilerine daha açık hale getirir. Başka bir ifadeyle tıpkı midemizde olduğu gibi sindirimi kolaylaştırır. Lizozomlarda organel içi pH sitoploazmaya göre çok düşüktür, yaklaşık 5,0 civarındadır. Lizozom enzimleri de 5,0-6,0 pH düzeyi civarında etkinlik gösterecek yapıdadır. Bu enzimler daha yüksek pH değerlerinde etkinliklerini büyük oranda kaybeder. Ancak Katepsin L gibi bazı lizozom enzimleri pH 7,0'ye kadar etkinliğini korur.[4,5]

Sentez kadar yıkım da yaşamın bir parçasıdır. Hücre içi proteinlerin çoğu, hücrenin yaşam süresine göre daha kısa ömürlüdür. Yanlış sentezlenen, normal işlevleri sırasında hasar gören ve görevleri tamamlanan proteinlerin yıkılması (temel yapıtaşlarına ayrıştırılması) gerekir. Bu proteinler genellikle lizozomlar yerine hücre içinde, özel protein yıkım birimleri olan ubikuitin proteozom sisteminde yıkılır. Hemoglobin gibi bazı proteinler ise hücrenin yaşamı boyunca yıkılmaz. Uzun ömürlü proteinler, zar proteinleri ve hücre dışı proteinler ise lizozomlarda yıkılır. Kuşkusuz hücrede sadece proteinler yıkılmaz; karbonhidratlar, lipidler, nükleik asitler gibi büyük moleküllerin yanı sıra da hücrenin organelleri, hücreler arası ölü doku parçacıkları ve mikroorganizmalar da lizozomlarda yıkılır. Yıkılacak materyaller özel paketler içinde lizozoma gönderilir. Bu paketlere vezikül denir. Veziküller zarla çevrili küçük baloncuklardır, özellikle hücre içi transportda (taşıma) önemli işlevleri vardır.[4,8]

Yıkım için lizozomlarda özel bir ortam oluşturulmuştur. Lizozomlardaki enzimler hücrenin tüm bileşenlerini parçalayabilir. Lizozom 50'den fazla farklı enzim içerir. Bunlar, lizozomların büyük molekülleri parçalamak için kullandığı özel araçlardır, tıpkı bir kasabın kullandığı kesici aletler gibi. Proteinleri parçalayan proteazlar, lipidleri parçalayan lipazlar ve fosfolipazlar, karbonhidratları parçalayan glikozidazlar ve daha pek çok enzim. Bunlara genel olarak asit hidrolazlar denir. Hepsinin ortak özelliği asidik ortamda makromolekülleri parçalayabilmeleridir.[9]

Lizozomlar kendi iç pH düzeylerini düşük tutabilmek için özel pompalar kullanır. Lizozom zarında bulunan bu pompalar sitoplazmadan lizozom içine proton (hidrojen iyonu, H+) pompalayarak pH değerini düşük tutmaya çalışır. Kuşkusuz bunun bir bedeli de vardır. Bu bedel yüksek enerjili bir bileşik olan ATP harcanarak ödenir. Lizozomal membranda bulunan ATPaz, ATP'yi parçalar ve açığa çıkan enerji ile H+ protonunu lizozom içerisine pompalar.[9,10]

Lizozomlar, genel hücre metabolizması ve işi sırasında devamlı harcanıp yıpranan hücre organellerini ve endositoz yoluyla hücreye fazla miktarda çekilmiş madde ve partikülleri enzimleriyle parçalar, sindirir ve böylece sitoplazmayı bunlardan temizlerler. Hücrenin sitoplazmik proteinleri ve glikojen tanecikleri gibi moleküller bulundukları yerlerde yıkıldıkları halde diğer makromoleküllü bileşikler ve maddeler lizozomlarda yıkılırlar. Hücresel sindirim, protein, karbonhidrat, lipid ve nükleik asitlerin hidrolizleri de lizozomların önemli fonksiyonlarıdırlar: Lizozomlar, sekretuvar işlevlerde de görev alırlar; prekürsör protein moleküllerinde spesifik bağları kopararak aktif protein oluşumunu ve hücreden sekrete edilmesini sağlarlar. Lizozomlar, bağ dokusu, prostat ve embriyogenezde önemli organellerdir. Lizozomal enzimler, hücrenin ölümünden sonra otolizde rol oynarlar. Hücrede makromoleküllerin ve maddelerin lizozomal yıkılması yaşam için önemli bir proçestir; sfingomiyelin ve karbonhidrat içeren bazı sfingolipidler hücrede az miktarda bulundukları halde bunları yıkan lizozomal enzimler kalıtsal olarak eksik olursa hücrede birikirler ve lizozomal depo hastalıkları denen çeşitli hastalık tabloları ortaya çıkar. Birçok genetik hastalıkta lizozomal enzimlerin yokluğu gösterilmiştir; etkilenmiş hücrelerde sindirilemeyen materyal hücrenin genişlemesine ve normal hücresel işlevlerin bozulmasına neden olur.[3-11]

Lizozom Enzimleri ve Fonksiyonları:[3-11]

Nükleik asit yıkımı

Asit RNaz	RNA
Asit DNaz	DNA

Karbonhidrat yıkımı

Beta-galaktosidaz	Galaktosidler
Alfa-galaktosidaz	Glikojen
Lizozim	Bakteri hücre duvarı

Mukopolisakkarid yıkımı

Beta-glukuronidaz	Mukopolisakkaridler
Lizozim	Bakteri hücre duvarı
Hyaluronidaz	Hyaluronat, kondritin sülfat

Protein yıkımı

Katepsinler	Protein
Kollagenazlar	Kollegen
Fosfatlar	
Asit fosfatazlar	Fosfomonoesterler
Asit fosfodiesterazlar	Oligonükleotidler
Sülfatlar	
Arilsülfataz	Organik sülfatazlar

Lizozom enzimlerinin etki tarzları çeşitlidir:

1. Lökosit ve makrofajlar, doku harabiyeti olan yere hücum ederler. Burada hücre içine alınan partikülleri lizozomlar sindirir.[4]

2. Lizozom enzimlerinin diğer bir etkisi de otofaji olayıdır. Otofajide hücrenin zarar gören ve işlevini yapamaz hale gelen komponentleri lizozom içine alınmakta ve sindirilmektedir.[4,8]

3. Lizozom etkisinin diğer bir şekli lizozom membranının açılarak hücrenin kendini parçalamasıdır (otoliz) (bu yüzden lizozomlara inthihar kesecikleri de denir).Canlı hücreler zarar gören yapılarını mümkün olduğu kadar onarmaya çalışırlar. Bu onarım durduğu anda ilk zarar görecek yer hiç şüphesiz lizozom membranıdır. Ölümden kısa bir süre sonra kokuşmanın başlama nedeni, lizozom membranlarının parçalanması ve enzimlerinin serbest kalmasıdır.[4-11]

4. İlginç bir diğer lizozom fonksiyonu tiroid bezi hücrelerinden hormon salınma mekanizmasında görülür. Tiroid bezi hücreleri lümendeki kolloid maddeyi (tiroglobulin) pinositoz yoluyla alırlar. Pinositotik vezikül lizozom ile birleşerek lizozomun hidrolazları tiroglobulini parçalar ve tiroid hormonu sentezlenerek salınır.[4]

5. Lizozomlar sperm hücrelerinin uç kısmında (akrozom) bulunur ve yumurtaların etrafını çevreleyen kısmın delinmesini sağlar. Fertilizasyon sırasında zigotun yerleştiği uterus alanında kanamaya neden olur ve bu şekilde organogenezi başlatmak için şart olan (sanki 3 boyutlu yazıcı görevi yapan) fibrinogen ortama girer ve zigotu çevreler.[4]

6.Lizozomlar, Lizozomal Asit Lipaz (LAL) enzimi üzerinden LDL-kolesterol klirens hızında ve proprotein convertase subtilisin/kexin type 9 (PCSK9) üzerinden de hepatositlerde sentezlenen LDL-kolesterolün degradasyonu ve salınımında da etkindirler.[3]

Otofaji ve lizozomlar[3-11]

Otofaji kendi kendini (auto) yeme (phagy) anlamına gelen bir sözcük. Kendi kendini yeme, kulağa pek hoş gelmeyen bir sözcük olmasına rağmen organizmanın bütünlüğü ve sağlığı için vazgeçilmez bir işlevdir. Hücre içi organellerin ve büyük moleküllerin lizozomlarda parçalanmasını sağlayan bir mekanizmadır. Hücredeki organeller belli bir süre sonra işlevselliklerini ve dolayısıyla verimliliklerini yitirmeye başlar. Örneğin karaciğer hücrelerindeki mitokondrilerin ortalama yaşam süresi 10 gündür ve 10 gün sonra lizozom tarafından yıkılırlar. Burada çok ilginç bir yöntem kullanılır. Öncelikle yıkılacak organel bir şekilde işaretlenir ve daha sonra üzeri çift zarla kaplanır. Bu yapıya otofagozom denir. Otofagozomlar lizozomla kaynaşır ve böylece içindeki malzemenin lizozom tarafından yıkımı sağlanır. Tıpkı bir binada yapılan tadilat gibi. Öncelikle hasarlı yapılar tespit edilir ve işaretlenir, daha sonra üzerleri bir branda ile örtülür ve yıkıma alınırlar. Böylece çevreye rahatsızlık verilmemiş olunur. Otofaji sadece işlevlerini kaybetmeye başlayan organellerin yenilenmesi için değil aynı zamanda açlık döneminde hücrenin ayakta kalabilmesi için gereksinim duyduğu besin maddelerinin karşılanabilmesi için de önemli bir kaynak sağlar (Özellikle de hücredeki amino asit miktarı belli bir düzeyin altına düşünce).

Geri dönüşüm

Lizozomlar sürekli birtakım büyük molekülleri parçalarlar, peki yıkım ürünleri nereye gidiyor? Lizozomlarda makromoleküllerin yıkımıyla elde edilen temel yapıtaşları sitoplazmaya geçerek hücrede yeni moleküllerin sentezinde kullanılır. Bu açıdan bakıldığında lizozomlar sadece yıkımı gerçekleştiren organeller değil aynı zamanda çok etkili birer geri dönüşüm ünitesidir. Yıkım sonucu elde edilen tüm ürünler yeniden hücrenin kullanımına sunulur. Ancak bu maddelerin lizozom dışına çıkışı sızma yoluyla veya lizozomun parçalanmasıyla değil özel taşıyıcı proteinlerle gerçekleşir. Yani kontrollü bir geri dönüşüm söz konusudur. Bu amaçla permeazlar olarak da bilinen ve lizozom zarında bulunan özel taşıyıcı proteinler kullanılır. Görüldüğü gibi hücrenin enerji ve hammadde politikasında israfa yer yoktur. Çok iyi bir geri dönüşüm sistemi vardır. Tüm bunlara rağmen yine de bazı maddeler parçalanmayıp lizozomlarda kalabilir. Özellikle kalp kası ve sinir hücreleri gibi uzun ömürlü hücrelerde bu sindirilmeyen maddeler birikir ki bunlara lipofuksin (yaşlılık pigmenti) denir.[4]

PEROKSİZOMLAR[4,12]

Hayvan ve bitki hücrelerinde bulunan 0,3-1,5 mikron çaplarında, tek katlı bir zarla çevrili, küremsi ya da oval vakuol benzeri organellere ''Peroksizom'' adı verilir.

Bazı biyoloji kaynaklarında peroksizoma mikrocisimcik de denilmektedir. Peroksizom bitki ve hayvan hücrelerinde belli başlı nedenlerle birikmiş olan toksik yani zehirli maddeleri inaktive eden katalaz enzimlerini (glikolat oksidaz, aminoasit oksidaz ve peroksidaz vb.) yapısında taşımaktadır. Bu katalaz enzimleri sayesinde canlı vücudunda bulunan toksik maddeleri parçalayarak vücudu bu toksik maddelerden arındırırlar. Hücre için çok tehlikeli olan hidrojen peroksiti parçalayabilen katalaz enzimleri peroksizomun içerisinde yer almaktadır. Peroksizomlar karaciğer, böbrek, kalp kası gibi metabolik faaliyetleri fazla olan organların hücreleri içerisinde yer alır. Peroksizomlarda bitki ve hayvan hücrelerinde herhangibir nedenle varolan toksik (zehirli) etkili maddeleri inaktive edip yok eden katalaz (=parçalayıcı) enzimleri taşır. Katalaz enzimlerine örnek olarak glikolat oksidaz, aminoasit oksidaz ve peroksidaz verilebilir.

1950 yıllarında mikroskopla yapılan bir çalışma doğrultusunda hayvan hücresinde peroksizom tespit edilmiştir. Daha sonra tarih 1960'ları gösterirken peroksizom bitki hücresinde de gözlemlenmiştir. 1954 yılında İsviçre doğumlu doktora yapan J. Rhodin adındaki öğrenci peroksizomun tarifini yapmış ve daha sonra 1967 yılında Belçikalı sitolog Christian de Duve karaciğer hücrelerinden izole edilen bir organeli tanımlanmış ve peroksiti parçalayabilme özelliğinden dolayı peroksizom olarak isimlendirmiştir.

Peroksizom organelinin lizozoma benzeyen birçok özelliği bulunmaktadır. Tıpkı lizozom gibi tek katlı bir zar ile çevrili olan peroksizom endoplazmik retikulumdan tomurcuklanarak meydana gelmektedir. Endoplazmik retikulumdan oluşan peroksizom canlı için önemli olan birçok fonksiyonu gerçekleştirebilen enzimleri bünyesinde barındırmaktadır. Kristalize yapıda ürat oksidaz moleküllerinin oluşturduğu bir merkeze ve yoğun bir matrikse sahiptir.

Peroksizomun Görevleri

Uzun zincirli yağ asitleri beta oksidayonla daha kısa hale gelmektedir. Bu görevi yerine getiren peroksizom bu sayede mitokondrinin bu kısa yağ asitlerini kullanmasıyla hücre için gerekli enerji ihtiyacını sağlanmış olunur.

Hayvanların sinir sisteminde yer alan miyelin kılıfların yapısındaki plazmalojenin ilk reaksiyonu peroksizomda gerçekleşir. Fosfolipit yapıdaki plazmojenlerin hayvan hücreleri için büyük bir önemi vardır. Bu aşamada yaşanan herhangi bir problem peroksizomal hastalığı gün yüzüne çıkarır.

Safra asitlerinin meydana gelmesinde önemli bir rol oynayan peroksizom bu özelliği sayesinde yağ emilimi ve yağda eriyebilen A ve K vitaminlerinin emiliminde de görev almaktadır.

Peroksizom proteinlerini sentezleyen genler

PEX1;PEX2 – PXMP3; PEX5;PEX6;PEX7;PEX10; PEX11A,PEX11B,PEX11G;PEX12;PEX13;PEX14; PEX16'lerdir.[1,2,4,12]

Endosomal-otofajik-lizozomal fonksiyonlar ve depo hastalıklarındaki aksamaları

Lizozomlar, hücresel substratların klirensinde, çok sayıda değişik yoldan endozomal-otofajik-lizozomal sistem içinde işlenmesinde merkezi bir rol oynarlar (4) (Şekil 1). Lizozomlar, makromoleküllerin bozunması için gerekli enzimleri ihtiva eden, ayrıca makromoleküllerin katabolizması yoluyla üretilen küçük moleküllerin hücre içine ve dışına translokasyonunu kolaylaştıran permeazları içeren asidik organellerdir. Endozomlar ve otofagozomlara kıyasla, lizozomlar boyut bakımından daha küçüktür, özellikle transmembran proteinleri ve hidrolitik enzimler (proteazlar, glikozidazlar, nükleazlar, fosfatazlar ve lipazlar dahil) ile yüksek oranda zenginleştirilmiştir, daha yüksek bir yoğunlukda elektron yoğunluğuna, Ca^{2+} ve protonlara sahiptir.[4,13]

Lizozomlar, asidifikasyon dereceleri ve LAMP1 ve LAMP2 gibi daha fazla sayıda lizozomal membran protein (LMP) içerikleri bakımından endozomlardan farklıdır. Gelişmekte olan çoğu lizozomal enzimler, enzimleri erken ve geç endozomlara yönlendiren trans-Golgi ağındaki (TGN) mannoz-6-fosfat reseptörlerine (M6PRs) bağlanır (4). Endozomal-lizozomal füzyon meydana geldiğinde lizozomlar bu enzimleri içine alırlar. Özellikle, yoğun lizozomlar M6PR içermez. "Lysotracker" gibi asidotropik reaktifler, lizozomları etiketlemek için yararlıdır; bununla birlikte, geç endozomların ve otofagozomların hafif asidik iç kısımları da Lysotracker'ın bu organelleri çeşitli derecelerde işaretlemesine olanak sağlar.[6] Endozomal ve otofagozomal yolakların biyogenezi ve işleyişi, CLEAR (koordineli lizozomal ekspresyon ve regülasyon) gen ağını oluşturan 471 genin ekspresyonunu düzenleyen transkripsiyon faktörü EB (TFEB) ile kontrol edilir.[7,8] Son çalışmalar, aktif olmayan TFEB'nin yüksek oranda fosforile olduğunu ve geç endozom /lizozomlarla birleştiğini göstermektedir.[4] Otofaji indükleyici koşullar (örn., Glikoz veya amino asitlerin yoksunluğu), azalmış ve değiştirilmiş TFEB fosforilasyonu ile sonuçlanır, bu da çekirdeğe translokasyonuna) ve CLEAR genlerinin transkripsiyonel ekspresyonuna yol açar.[4,8]

Endosomal ve otofagozomal materyalin degradasyonu, içerik değişimi geçici "öpücük at-ve-çalıştır ve uzaklaş" kontaktları ile veya bunların lizozomlar ile füzyon yaparak endolizozomların ve otolizozomların oluşturulması şeklinde gerçekleşir. Endozitoz ve otofagazomlardaki substratların sindirimi esas olarak endolizozomlar ve otolizozomlarda gerçekleşirken, endositozlar ve otofagozomlar ile füzyon ve fizyon (birleşme ve tekrar ayrışma) sikluslarına giren asidik hidrolazlar için lizozomlar muhafaza bölmeleri olarak kabul edilebilir. Fizyolojik koşullar altında, endolizozomlar ve otolizozomlar geçici organellerdir.[4]

Lizozomal hidrolitik enzimleri, lizozomal membran proteinleri veya enzimatik olmayan çözünebilir lizozomal proteinlerde yetersizliği olan hücreler, aşırı seviyelerde bozulmamış makromolekül (enzim eksikliği) veya monomerik katabolik ürünler (efflux permease) biriktirir ve bunlar keza çok sayıda endo/otolizozom içerirler. Çok yüksek seviyelerde makromoleküller/monomerler endo/ otolizozomlarda biriktiğinde, katabolik enzimleri ve genetik olarak yetersiz olan permeazları inhibe ederler, bu da ikincil substrat ürünü birikimiyle sonuçlanır.[10] Örneğin, lizozomal proteolitik kapasite, proteaz eksikliğinden kaynaklanmayan mucopolisakkaridozlardan I ve VI ve GM1-gangliozidoz gibi çeşitli LSD'lerde fibroblastlarda azalırlar.[11] Birincil ve ikincil substratların birikmesi, sadece endozomal-otofajik-lizozomal sistemde değil, aynı zamanda mitokondri, ER, Golgi, peroksizomlar ve genel hücre fonksiyonu da dahil olmak üzere diğer organelleri etkileyen bir olaylar zincirini başlatır (Şekil 1).

LİZOZOMAL DEPO HASTALIKLARI

Lizozomal Depo Hastalıkları (LDH) yaygın olarak lizozomal hidrolazların eksikliği sonucu memeli ve kanatlılarda, lizozomların içinde sfingolipid, glikolipid, mukopolisakkarid (glikozaminoglikan) veya oligasakkaridlerin birikmesi ile karakterize otozomal resesif kalıtımlı hastalıkları tanımlar.[1,2,14-22] LDH'nda bazı klinik ve patolojik bulgular ayırıcı tanıda kullanılabilmekle birlikte, kesin tanı ancak biyokimyasal, immünohistokimyasal, elektron mikroskobik ve genetik testlerin yardımıyla konulabilmektedir.[3,4]

LDH'nın temelini genetik defektler oluşturur.[1,2] Bunun yanı sıra, swainsonine içeren bitkilerin (swainsona, locoweed) yenmesi sonucu lizozomal hidrolazların inhibe edilmesi gibi sindirimi engelleyen bazı çevresel faktörler de LDH'na neden olabilir. Ayrıca, klo-

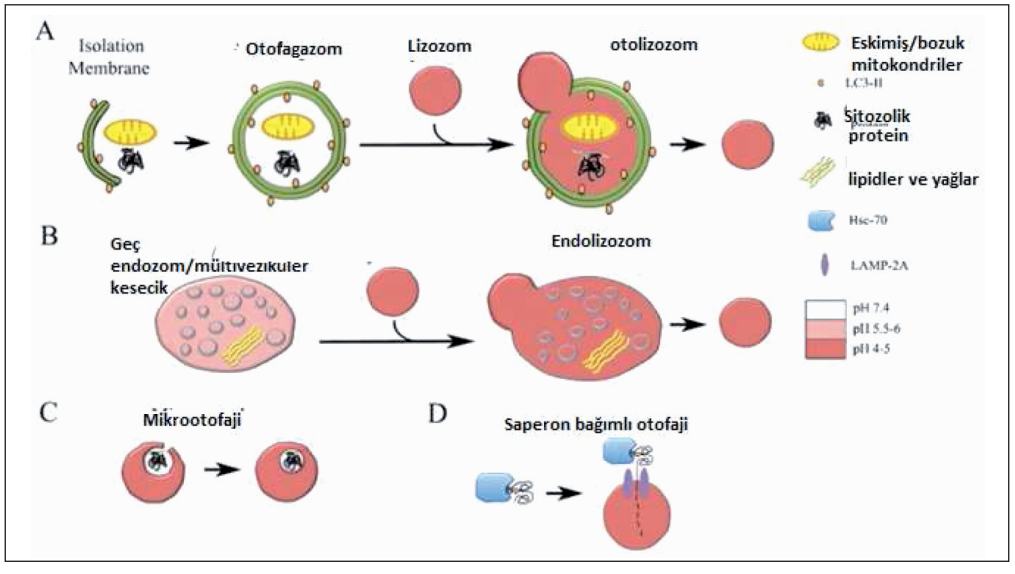

ŞEKİL 1: Hücrede katobolizma merkezleri olarak lizozimler. https://www.ncbi.nlm.nih.gov/core/lw/2.0/html/tile.[1]

Lizozomlar hücrenin katabolik merkezleri gibidir. Lizozomlar, hücresel materyalin bozunması için dört farklı yol kullanır. (A) Makrootofaji, sitozolde birikmiş denatüre proteinleri, lipitleri, karbohidratları ve eski/hasarlı organelleri içine alacak şekilde otofagozomlar olarak bilinen kapsüllenmiş veziküller (kesecikler) içine izolasyon membranlarının dahil edimesi ile başlar. Otofagozom üretiminin dinamik kinetik ve lizozomlarla klirensi otofajik akım olarak bilinir. (B) Bu yolda lizozomlarla endozomal degradasyon hakim olarak geç endozomlar/multiveziküler cisimcikleri hedefler. Geç endozomlar ve lizozomlar arasındaki füzyon (i) tam füzyon/degradasyon (ii) geçici endozomal yerleştirmenin meydana geldiği yerde öp-ve kaç benzetmesi şeklinde geç endozom/mültiveziküler cisimlerin lizozomla birleşmesi (endolizozom oluşması) ve yeniden lizozomun terki ile meydana gelebilir. (C) Mikrootofaji, lizozomları çevreleyen sitozolik bölgelerin pinositozunu içerir. (D) şaperon aracılı otofaji (CMA), seçici olarak, olarak Hsc-70'i şaperon ve LAMP-2A'yı reseptörü olarak kullanarak lizozomlara ulaştırmak için KFERQ motifli proteinleri hedefler.

rokin gibi katyonik amfifilik ilaçların kullanılması da etiyolojide yer alabilmektedir. Klorokin, Plasmodium spp. enfeksiyonunun tedavisinde kullanılır ve gangliosidoz olarak bilinen ölümcül LDH'na neden olduğu rapor edilmiştir.[4] Tripanosidal ve antifungal bir ilaç olan suramin; iduronat sülfataz ve ß–glukoronidaz enzimlerini inhibe ederek mukopolisakkaridoza neden olabilir.[17]

Lizozomal Depo Hastalıklarının Tarihçesi

LDH'nın ilk örneğini oluşturan Tay-Sachs hastalığı, insanlarda 1881 yılında Werren Tay tarafından incelenmiştir. 1882'de Gaucher, bir kadın hastanın dalağında büyük yapılı hücreler tespit etmiş, bu hücrelere Gaucher hücresi, oluşan hastalığa ise Gaucher hastalığı adını vermiştir. Bunu takiben 1886 yılında, Bernard Sachs 1881 yılında Werren Tay'ın incelediği hastalıkla aynı özelliklerde bir hasta tanımlamış ve bu benzer iki sendrom Tay-Sachs hastalığı olarak isimlendirilmiştir. Bunları, 1898 yılında Fabry hastalığının tanımlanması takip etmiştir. Bu çalışmalarla, LDH'nın ilk temelleri atılmıştır. Sonraki 50 yıla kadar bu hastalıklar klinik semptomlarına göre sınıflandırılmış ve depolanan maddeler morfolojik olarak tespit edilebilmesine rağmen biyokimyasal olarak tanımlanamamıştır.[17] Niemann-Pick hastalığı, ilk olarak 1914 yılında Niemann tarafından 18 aylık bir bebekte tespit edilmiş, 1927 yılında ise Pick benzer bir olguda histolojik incelemelerle Gaucher hücrelerine benzeyen ama onlardan farklı lipid yüklü hücreleri göstererek hastalığın farklı bir özellik taşıdığını açıklamıştır.[23-25] Pompe hastalığı ilk kez 1932 yılında Pompe tarafından tanımlanmış ve 1934 yılında depolanan substratın galaktoserebrosid olduğu anlaşılmıştır.[8] 1950 ve 1960 yılları arasında Pompe hastalığının galaktoserebrosidaz enzim eksikliği sonucu şekillendiği anlaşılmış ve galaktoserebrosidoz (Globoid Hücre Lökodistrofisi) olarak isimlendirilmiştir. Hemen ardından, LDH tedavisinde eksik olan enzimi yerine koyarak yapılacak tedavinin etkili olup olamayacağı araştırılmaya başlanmıştır.[17,20-22] 1957 yılında idrarda mukopolisakkaridler analiz edilmiş, 1960 yılında da mukopolisakkaridlerin fibroblasttaki birikimi gösterilmiştir. Aynı yıl içinde doku ve fibroblast kültürü ile eksik enzim tespiti yapılmıştır. 1963 yılında Herz, Pompe hastalığında eksik olan enzimi tespit etmiş ve LDH adı altında sınıflandırılan ilk hastalık olmuştur.[17] 1976 yılında LDH'nın ektopik dendritogeneze neden olduğu ortaya konulmuştur. İnklüzyon cisimcikleri ilk olarak Tay-Sachs hastalığı ve takiben Nöronal seroid lipofuskinoz, Gaucher hastalığı ve Fucosidoz'da tanımlanmıştır.[17]

Prevalans

Lizozomal enzim aktivitelerinde veya transportunda bozukluk ya da lizozomal membranların reseptör proteinlerindeki defektlere bağlı olarak substratların lizozomlarda depolanması ile karekterize olan önemli bir metabolik hastalık grubudur. Lizozomal Depolama Bozukluklarının türleri olarak 50'ın üzerinde lizozomal depolanma bozukluğu tanımlamıştır ve bu sayı büyümeye devam etmektedir. Farklı tipte LDH'ler tek tek nadir olmakla birlikte, birlikte alındıklarında, 7,700 doğumda kabaca 1'i etkilemekte ve bu da nispeten yaygın bir sağlık problemi haline gelmektedir.[3,4]

Lizozomal Depolama Bozukluğu Belirtileri

LDH'lerin klinik fenotipleri

Farklı LDH'lerde ortaya çıkan klinik belirtilerin ve semptom spektrumunun başlangıç yaşı, spesifik mutasyonlardan etkilenen protein fonksiyonunun derecesine, depolanan materyalin biyokimyasına ve depolamanın yer aldığı hücre tiplerine bağlı olarak değişir. Kemik ve kıkırdakta substrat depolanmasını içeren lizozomal hastalıkların bir kısmı (örn, mukopolisakkaridozlar) Tablo 1-3'de gösterilmiştir.[3,4] Söz konusu bozuklukların bulunduğu koşullar altında doğan bebeklerin çoğu doğumda normal görünmektedir. Bir LDH'nin klasik klinik prezentasyonu, çoğunlukla bebeklik/çocukluk döneminde kendini gösterebilen nörodejeneratif bir hastalıkla olmaktadır, fakat erişkin başlangıçlı varyantları da da söz konusudur. Tüm LDH'ler ilerleyicidir, yani zamanla kötüleşirler. Progresyon oranı, semptomların şiddeti ve etkilenen organlardaki bozukluklar ve hatta her bir bozukluk tipine göre değişir. LDH'ler farklı vücut organlarını veya sistemlerini etkileyebilir: Kemikler ve eklemler, merkezi sinir sistemi, gözler, kalp, böbrekler, akciğer, dalak, karaciğer, cilt vb.[20-36]

Lizozomal Depo Hastalıklarda Patogenez[2,4,16,17]

Lizozomal depo hastalıklarında lizozomun içine depolanan sindirilememiş materyaller metabolizmada ayrı bir öneme sahiptir. Mukopolisakkaridler, hücreleri bir arada tutan, hidrojen ve besin maddelerinin difüzyonunda yardımcı olan jel yapısındaki hücreler arası matriksin temel maddesidir. Sfingomyelinler ise hücre plazma membranlarında bulunmakla birlikte, nöronların aksonlarını saran ve yalıtan zarımsı kılıfta (myelin) göze çarparlar. Gangliosidler hücreler arası iletişimin anahtarıdırlar. Aynı zamanda hücrelerin birbirini tanıması ve birbirlerine yapışmalarında önemli rolleri vardır. Ayrıca nö-

TABLO 1: Bazı lizozomal depo hastalıklarının nedenleri, etkilenen organeller ve major organlar.

Lizozomal depolanmanın mekanizması	Hastalık adları	lizozomal protein defekt (gen sembolü)	Depolanan substrat	Etkilenen major periferik organ sistemi	SSS patolojisi
Lizosomal enzimyetersizlikleri	Aspartilglukozaminuri	Aspartylglucosaminidase (glycosylasparaginase, AGA)	Aspartylglucosamine (N-acetylglucosaminyl-asparagine)	İskelet, konnektiv doku	+
	Fabry	α-Galactosidase (GLA)	(Lyso-)Globotriaosylceramide	Böbrek, kalp	–
	Gaucher types 1, 2, ve 3	β-Glucocerebrosidase (GBA)	Glucosylceramide, glucosylsphingosine	Dalak/karaciğer, kemik iliği	+a
	GM1-gangliosidosis	β-Galactosidase (GLB1)	GM1-ganglioside, oligosaccharides	İskelet, Kalp	+
	Krabbe (globoid hücre lökodistrofisi)	Galactocerebrosidase (GALC)	Galactosylceramide	Kalp	+
	Metakromatik lökodistrofi	Arylsulfatase A (ARSA)	Sulfogalactosylceramide		+
	Mukopolisakkaridozlar	Mukopolisakkarid katabolizmasını etkileyen enzimler	Mucopolysaccharides	Kıkırdak,kemik,akciğerler, kalp	+b
	Multipl sulfataz yetersizliği	SUMF1 (Formylglycine-generating enzyme sulfatazları aktive etmek için gerekli)	Multipl, sulfated glikozaminoglikanlar dahil	Dalak,kemikler,deri	+
	Pompe	α-Glucosidase (GAA)	Glikojen	İskelet kası	–
	Sandhoff	β-hexosaminidase A ve B (HEXB)	GM2-ganglioside		+
Lizozomal enzimlerin trafiğindeki defekler	Mukolipidozis tip II (I-cell disease)	N-acetyl glucosamine phosphoryl transferase α/β (GNPTAB)	Karbonhidratlar, lipidler, proteinler	İskelet,kalp	+
	Mukolipidozis tipIIIA (pseudo-Hurler polydystrophy)	N-acetyl glucosamine phosphoryl transferase α/β (GNPTAB)	Karbonhidratlar, lipidler, proteinler	İskelet,kalp	+/–
Soluble non-enzimatik lizozomal proteinlerdeki defektler	Niemann-Pick hastalığı tip C2	NPC2 (soluble cholesterol binding protein)	Cholesterol and sphingolipids	Karaciğer	+
Lizozomal membran proteinlerinde defektler	Cystinosis	Cystinosin (cysteine transporter, CTNS)	Cystine	Böbrek,göz	–
	Danon hastalığı	Lizoosomal-associated membrane protein 2, splicing variant A (LAMP2)	Glikojen ve diğer otopajik komponentler	Kardiak ve iskelet kası	+
	Serbest siyalik asid depo hastalığı	Sialin (sialic acid transporter, SLC17A5)	Free sialic acid	Karaciğer/dalak, iskelet	+
	Mukolipidozis IV	Mucolipin-I (MCOLN1)	Mukopolisakkaridler ve lipidler	Göz	+
	Niemann-Pick hastalığı tip C1	NPC1 (membrane protein involved in lipid transport)	Cholesterol ve sphingolipids	Karaciğer	+
İkilemli lizozomal hastalıklar	Neuronal ceroid lipofuscinoses (NCLs, Batten hastalığı dahil)	Lizozomal sistemle hiç ilişkisi olmayan, ilgisiz genlerdeki defektlerle ilgili farklı hastalık grupları. Bu genlerin ortak hücresel yollarla ilgilerinin olup olmadığı bilinmemekte	Otofloresan lipofusin, yakın görme kusuru r belirtileri, örneğin görme sistemi kusurları / körlük gibi yaygın bir özellikti		

TABLO 2: Önemli mukopolisakkaridozlar ve sebeb olan enzim eksiklikleri.

Tip	Gen lokusu	Enzim eksikliği	GAG birikimi
MPS I H/S (Hurler/Scheie Sendromu)		α-ıduronidaz enzim eksikliği (Asid hidrolaz)	Dermatan sülfat
MPSI (Hurler Hastalığı)	(IDUA(4p16)	α-ıduronidaz enzim eksikliği (Asid hidrolaz)	Heparan sülfat
MPSIS (Schei Sendromu)		α-ıduronidaz enzim eksikliği (Asid hidrolaz)	Dermatan sülfat
MPS II (Hunter Sendromu)	(IDS(Xq28)	İduronat sülfataz(Asid hidrolaz)	Dermatan sülfat, Heparan sülfat
MPS III A,B,C ve D(Sanfilipo Sendromu)	(SGSH(17q25),NAGLU(17q21), HGSNAT(8p11),GNS(12Q14)	Heparan-N-sülfataz ve α-N-glukosaminidaz eksikliği(Asid hidrolaz), Sanfilipo C'de asetil transferaz Sanfilipo D'de asetil glukozamin-6-sülfataz	Heparan sülfat
MPS IV A ve B (Morquio Sendromu)		Galaktoz ve 4-sülfataz eksikliği(Asid hidrolaz)	Keratan sülfat, kondroitin sülfat Dermatan sülfat
MPS V (kullanılmıyor)			
MPS VI (Maroteaux-Lamy Sendromu)	(ARS(5q11)	Arilsülfataz B eksikliği (Asid hidrolaz)	Dermatan/kondroitin sülfat
MPS VII (Sly Sendromu)	(GUSB(7q11)	ß-glukoronidaz eksikliği (Asid hidrolaz)	Dermatan/Heparan/kondroitin sülfat
MPSVIII kullanılmıyor.			
MPS IX-Nanowitc	HYALI (3p21)	Hiyalüronidaz (Asid hidrolaz)	Hyaluronan

Dermatan sülfat, heparan sülfat ve keratan sülfat mukolopolisakkaridozis patogenezine katılan temel GAG'lardır. Schei Sendromu hariç tüm tipler yaşamı kısaltır. Tüm tiplerde iskelet anomalileri mevcutdur. Ama en şiddetli olarak Tip IV ve VI'da izlenir. Tip IH, IS, IV, VI, VII'de (VII'de hafif olmak üzere) zeka geriliği bulunur. Tip IH, IS, IV ise normal zekalıdır. Tüm tiplerde eksik olan enzim" asit hidrolazdır. Sadece Sanfilippo Tip C'de"Asetil transferaz" eksiktir.

TABLO 3: Mukopolisakkaridozlar: Multi-sistemik belirti ve bulgular.

Sendrom	Klinik belirtiler			
	Kardiyovasküler	Pulmoner	SSS	Kas-İskelet
Hurler Tip 1 (MPSI) (Schei e Sendromu)	Koroner arterlerde daralma, miyokardiyal sertlik,	Sık üst solunum yolu infeksiyonu, Kifoskolyoza bağlı restiriktif akciğer hastalığı	Mental gerilik, işitme kaybı, Makrosefali, hidrosefalus	Eklem katılığı, Cervikal omurgada immobilite, ensantibilite
Orta dekadlara kadar yaşam uzar				
Hunter (Tip 2)	Valvüler disfonksiyon, Miyokardda kalınlaşma, Koroner arterlerde daralma, Miyokard infarktüsü,	Kısa boyun,kalın dil, Üst solunum yolunda obstrüksiyon	Mental gerilik, Hidrosefalus, Hiperaktivite, nöbetler	Eklem katılığı, servikal omurgada, İmmobilite, ensantibilite
Sanfilippo (Tip III)	Kalp tutulumu yok,	Sık üst solunum yolu infeksiyonu	Gelişme geriliği, hiperaktivite, Mental gerilik, ataksi ve bulbar disfonksiyon, demans	Boy kısalığı, Hurler ve Hunterin
Morquio (Tip IV)	Valvüler lezyonlar, aort yetersizliği	Kısa boyun, basık yüz	Zeka normal, nöbetler	Atlanto- oksiptal eklemde ensantibilite ve omurilik basısı
Marateaux-Lamy (Tip VI)	Aort Darlığı, Mitral Yetersizliği	Kifoskolyoza bağlı restiriktif akciğer hastalığı	Zeka normal, hidrosefalus	Atlanto-oksiptal eklemde ensantibilite ve omurilik basısı
MPS tip VII (Sly Sendromu)	Kalp kapakları/aorta darlık) ve endokardda kalınlaşma		Kornea'da opasite, körlük, dilde büyüme	
Hafif formuna benzer				
MPS tip IX(Hiyalorunidaz eksikliği-Natowicz Sendromu)				

Dermatan sülfat, heparan sülfat ve keratan sülfat mukolopolisakkaridozis patogenezine katılan temel GAG'lardır. Schei Sendromu hariç tüm tipler yaşamı kısaltır. Tüm tiplerde iskelet anomalileri mevcutdur. Ama en şiddetli olarak Tip IV ve VI'da izlenir. Tip IH, IS, IV, VI, VII'de (VII'de hafif olmak üzere) zeka geriliği bulunur. Tip IH, IS, IV ise normal zekalıdır. Tüm tiplerde eksik olan enzim" asit hidrolazdır. Sadece Sanfilippo Tip C'de"Asetil transferaz" eksiktir.

ronların farklılaşmasında ve nöronal sinyallerin iletilmesinde görev alırlar.[16,17]

Birçok hücre kendine ait zar lipidlerini devamlı olarak yıkar ve yeniler. Yani sentezleme hızları ile yıkım hızları birbirleriyle uyum içindedir. Bu durum zar lipidlerinin sürekli olarak metabolik bir döngü içerisinde olduğunu göstermektedir. Lipidlerin yıkımı, lizozomda her biri sadece belli bir bağı hidrolizleyebilen hidrolitik

enzimler tarafından yürütülür. Bu enzimlerden birinin eksikliği sonucu alt ünitelerine indirgenememiş materyal dokularda birikmeye başlar.[16] Birçok LDH'da insanlarda progresif nörolojik bozukluklar ve buna ek olarak zeka geriliği görülür. Bunların nedeni de nöronlarda meydana gelen meganörit ve ektopik dentritogenez gibi değişikliklerdir. İmmunohistokimyasal çalışmalarda, GABA'nın nöronlar tarafından nörotransmitter madde olarak kullanımının inhibisyonu aksonlarda yapısal anormallikler (aksonal sferoid formasyon) ve ektopik dentritogenez oluşumu ile yakından ilişkilidir.[16-36]

Bütün organların hücreleri lizozoma sahip olduklarından, tüm organları etkileyen bozukluklardır. Birçoğu nörovisseral depolanma gösterirler ve progresif özellik taşıdıkları için yaşla birlikte patolojik değişikliklere bağlı semptomlar artış gösterir.[3,17]

Otozomal resesif hastalıklar yeni doğanların metabolizma bozukluklarının çoğunu kapsamaktadır. Bu hastalıklarda klinik bulgular, benzer özellikler gösterir. Bu kalıtımın daha çok protein ve enzim defektlerine yol açtığı görülür.[20-36] GM2 gangliosidoz oluşum mekanizmaları incelendiği zaman kalıtımın aktivatör protein defekti oluşturan grubunun olduğu, bunun yanında lizozomal depo hastalıklarının büyük bir kısmının da (ß- mannosidoz, galaktoserebrosidoz, sfingomyelin lipidoz gibi) enzim eksikliğinden kaynaklandığı kalıtımın ortak noktalarının anlaşılmasında yardımcı olmaktadır.[17,20-28]

Bazı olgularda intralizozomal depo materyalinin biriktiği hücrelerin özel mekanizmalarla yok olduğu tanımlanmıştır. Galaktoserebrosidozda, lizozomların içinde biriken galaktoserobrosidin, protein kinaz C aktivitesini inhibe ettiği görülmüştür. Bu durum hücrede programlı hücre ölümünü (apoptozis) tetikler.[17,20-23] Hücre içi anormal biriken materyalin, hücre yapısına ve fonksiyonlarına şiddetli zarar verdiği bilinmektedir. Birçok depo hastalıklarında (mukopolisakkaridoz) oldukça karakteristik iskelet deformasyonları görülür. Bu durum osteoklast hücre sınırlarının bozulması ve fonksiyonlarının depolanan substrat yüzünden zarar görmesinden kaynaklanır.[33-36]

Depolanan substratların çoğu nöron ve oligodendrositler için toksik etki gösterirler. Beyindeki atrofi ve şiddetli myelin kaybı bu hücrelerin zarar görmesi ve ölmesi sonucunda gelişir (GM1 gangliosidoz, galaktoserebrosidoz). Nöronların çoğu şiddetli olarak etkilenir ve nörolojik bulgular meydana gelir. Bunun sebebi, bu hücrelerin birçok substrat için metabolik aktif fonksiyonudur. Ayrıca uzun ömürlü oldukları için, birikim zamanla birlikte artar.[20-23,33-36]

Lizozomal Depo Hastalıklarında Çeşitli Sınıflandırılmalar[20-36]

Lizozomal depo hastalıklarında sınıflandırma; depolanan materyalin biyokimyasal yapısı ya da hastalığın oluşum mekanizmasına göre yapılabilmektedir (Tablo 1).

İnsanlarda görülen lizozomal depo hastalıkları örnekleri

A) Sfingolipidozlar ve yetersiz enzimler

Glukoserebrosidoz (Gaucher hastalığı)	ß-glukoserebrosidaz eksikliği
Fabry hastalığı	α-galaktosidaz eksikliği
Schindler hastalığı	α-N-asetilgalaktosaminidaz eksikliği
Kanzati hastalığı	α-N-asetilgalaktosaminidaz eksikliği
Metakromatik lökodistrofi	arylsülfataz A eksikliği
	Multipl sülfataz eksikliği en az 7 lizozomal sülfataz ve
	1 mikrozomal sülfataz eksikliği
Niemann-Pick hastalığı	sfingomyelinaz eksikliği
GM1 gangliosidoz	ß-galaktosidaz eksikliği
GM2 gangliosidoz	heksosaminidaz A-B veya B eksikliği
Krabbe hastalığı	ß-galaktosidaz eksikliği
Farber granulomatoz	seramidaz eksikliği
Wolmann hastalığı (kolesterol ester depo hastalığı)	asit lipaz kolesterol esteraz eksikliği

B) Diğer bir grup

Nöronal seroid lipofuskinoz	palmitoly protein thioesterase eksikliği

C) Glikoproteinozlar

Aspartilglukosaminüri	aspartilglukozaminidaz eksikliği
Alfa-mannosidoz	α-mannosidaz eksikliği
Beta-mannosidoz	ß-mannosidaz eksikliği
Fukosidoz	α-fukosidaz eksikliği
Sialidoz	nörominidaz eksikliği
Galaktosialidoz	α-nörominidaz ve ß-galaktosidaz eksikliği

D) Glikojen depo hastalığı

Pompe hastalığı	α-glukosidaz eksikliği

E) Mukopolisakkaridoz (MPS)

MPS I	α-ıduronidaz eksikliği
MPS II	iduronat sülfataz eksikliği
MPS III	heparan-N-sülfataz ve α-N-glukosaminidaz eksikliği

MPS IV	galaktoz ve 4-sülfataz eksikliği
MPS VI	Arilsülfataz B eksikliği
MPS VII	ß-glukoronidaz eksikliği
	Hiyalurinidaz eksikliği hyaluronidaz
F) Diğer	
Piknodisostoz	katepsin A/D eksikliği
mucolipidosis I	Sialidosis (alpha-N-acetyl neuraminidase [sialidase)
Salla hastalığı	sialik asit efluks mediatör eksikliği
Mukolipidoz II(Inclusion-Cell (I-Cell hastalığı)	N-asetilglukozamin-fosfotransferaz eksikliği
Mukolipidoz III (Psedo-Hurler Sendromu)	N-asetilglukozamin-fosfotransferaz eksikliği
Mukolipidoz IV	mucolipidin 1 eksikliği
Sistinoz	sistin efluks mediatör eksikliği
Metachromatic leukodystrophy	(arylsulfatase A ve çoklu sülfataz yetersizliği)
Wolman Hastalığı	Lysosomal acid lipase (LAL) eksikliği

olarak gösterilebilirler.

A. Sfingolipidozlar

Sfingolipidozlarda en fazla etkilenen hücreler nöronlardır. Bu durum merkezi sinir sisteminin fazla miktarda lipid kapsamasından ileri gelir ve bu yüzden nöronal depo hastalığı olarak da anılırlar.[3,4]

1. GM1 Gangliosidoz:

GM1 gangliosidoz, lizozomal beta–galaktosidaz enziminin eksikliği sonucu şekillenen, GM1 gangliosidlerin intralizozomal birikimi ile karakterize ölümcül nörodejeneratif ve nörovisseral bir hastalıktır. Hastalığın otozomal resesif kalıtımla geçtiğine dair kanıtlar bulunmaktadır.[1-3,17]

Klinik olarak şiddetli ataksi, başta tremor, yüz deformasyonları görülür. GM1 gangliosidozda lumbal vertebralarda kireçlenme ve intervertebral disk aralığında düzensizlikler önemli makroskobik bulgulardır. Bunun yanında karaciğer şişkin ve solgun görünümdedir.[17]

Histopatolojik olarak şiddetli demyelinizasyon ve nöronal kayıp, beyin ve beyinciğin beyaz maddesinde myelinofajik makrofajlar, renal tubül hücreleri, pankreatik asiner hücreler, hepatosit ve kuppfer hücrelerinin sitoplazmik vakuoller içerdikleri oldukça belirgindir. Merkezi sinir sisteminde (MSS) birçok nöron genişlemiş, granüler sitoplazmalı ve çekirdekle birlikte Nissl granüllerinin yerlerinin de değişmiş olduğu görülür.[15] Bu hücreler Sudan Black (SB) ve Luxol Fast Blue (LFB) ile purkinje hücreleri ve retinal ganglion hücre tabakası lektin histokimyası ile güçlü pozitif boyanırlar.[15,16] Beynin beyaz ve gri maddesinde özellikle beyinciğin dorsalindeki nükleolus ve purkinje hücrelerinin aksonlarında aksonal sferoid oluşumları dikkati çeker.[16,17]

2. GM2 Gangliosidoz

GM2 gangliosidlerin lizozomal parçalanması üç gen tarafından kontrol edilmektedir .Bunlar; hekzosaminidaz'ın α subünitini kodlayan HEX A, hekzosaminidaz'ın ß subünitini kodlayan HEX B ve GM2 gangliosidlerin enzimatik parçalanmalarına yardım eden aktivatör proteinin sentezlenmesinden sorumlu GM2 A'dır.[19] Hekzosaminidaz A, αß altünitesini, Hekzosaminidaz B ise ßß altünitesini içerir. Ek olarak saposin aktivatör proteini GM2 gangliosidleri bağlar ve enzimin aktive olmasında rol oynar.[25] GM2 gangliosidozların üç temel formu vardır;

1. HEX A genindeki mutasyon sonucu Hekzosaminidaz A'nın eksikliği şekillenir. Fakat hekzosaminidaz ß normaldir. Tay-Sachs hastalığına karşılık gelir.[3,15,16]

2. HEX B genindeki mutasyon sonucu hem hekzosaminidaz A hem de hekzosaminidaz B aktivitesinde eksiklik görülür. Sandhoff hastalığına karşılık gelir.[3,17]

3. Bu formda GM2 geninde mutasyon söz konusudur ki bunun sonucunda GM2 aktivatör proteininin eksikliği görülür. Hekzosaminidaz A ve Hekzosaminidaz B enzimleri normal fonksiyonundadır. GM2 gangliosidoz'da yaygın olarak purkinje hücreleri, nöron ve astrositlerde diffuz köpüklü sitoplazmik vakuolizasyon görülür. Aynı değişiklikler perifer sinir ve retina ganglionlarında da görülür. Purkinje hücrelerinde sayıca azalma dikkat çekicidir. Tay-Sachs hastalığına benzer.[3]

3. Galaktoserebrosidoz (Globoid Hücre Lökodistrofisi) (Krabbe Hastalığı)

ß–galaktoserebrosidaz enziminin eksikliği sonucu intralizozomal galaktoserebrosid birikimi ile karakterizedir. Bu birikim genellikle beyindeki kan damarlarının çevresinde veya perifer sinirlerde gözlenir. İntralizozomal biriken lipidler, sinir sisteminin koruyucu yapısı olan myelin kılıfın gelişimini etkileyerek motor kabiliyetinde şiddetli bozukluklara neden olur. Galaktoserebrosid myelinde yoğun miktarda bulunur. Bundan dolayı da bu hastalığın en önemli sonucu şiddetli demyelinizasyon ve beyin atrofisidir.[29,30]

Makroskobik olarak başlangıçta herhangi bir lezyon görülmezken ileri olgularda beynin gri maddesinde renk değişikliği ve lateral ventriküllerin genişlemiş olduğu görülür. Beynin beyaz maddesi myelin boyasıyla boyanma yeteneğini şiddetli demyelinizasyondan dolayı kaybeder.[30]

Globoid hücreler, kan damarlarına lokalize mezodermal kökenli makrofajlardır. Beynin beyaz maddesinde çok çekirdekli makrofajların, yani hastalığa adını veren globoid hücrelerin anormal infiltrasyonu ile karakterizedir. Merkezi sinir sistemi ve perifer sinirlerde myelin kılıfını etkilediği için şiddetli demyelinizasyon şekillendiren dejeneratif otozomal resesif kalıtımlı bir sinir sistemi hastalığıdır.[29,30]

4. Glukoserebrosidoz (Gaucher Hastalığı)

ß–glukoserebrosidaz aktivitesindeki eksiklikle karakterize olarak retiküloendotelial hücrelerin lizozomlarında glukoserebrosid ve polilaktoseminoglikan birikimi görülür. Lipid biriken hücrelerdeki mikroskobik görünümler oldukça karakteristik olduğundan, kemik iliği, dalak, karaciğer ve lenf düğümlerinde sitoplazması buruşuk maviden kırmızıya değişen renklerde Gaucher hücrelerinin görülmesi kesin tanının konulmasına yardımcı olur.[3]

Glukoserebrosidoz da lizozomlara biriken substrat glukoserebrosiddir. Glukoserebrosid temel olarak gangliosidlerden ve globosidlerden meydana gelir. Globosidler de eritrositlerin ve lökositlerin membranlarında bulunurlar. Dolayısıyla primer lezyon dalak ve karaciğerdeki makrofajlardadır.[3,17] Gaucher tipi hücreler myeloid lökemi, lenfoma ve çeşitli tip hemolitik anemilerde de görülür. Bu durumda retiküloendotelyal hücrelere ve lökosit membranlarına bakılarak ayrım yapılabilmektedir.[3,17]

5. Sfingomyelin Lipidoz (Niemann–Pick hastalığı A/B)

Sfingomyelin lipidoz, sfingomyelinaz asit eksikliği sonucu nöron ve makrofajlara sfingomyelin, kolesterol ve glikosfingolipid birikmesi ile karakterize nörovisseral bir hastalıktır. İnsanlarda sfingomyelinaz eksikliği Niemann–Pick hastalığı olarak isimlendirilmiştir ve A, B ve C1-2 olmak üzere 3 formu vardır.

Tip A Niemann-Pick hastalığı lizozomal sfingomyelinaz enziminin eksikliği sonucu oluşur. İnsanlardaki tip A, bu hastalığın erken yaşlarda görülen formudur.

Tip C Niemann-Pick hastalığı ayrı bir grupta incelenmektedir.[3,23-25] Makroskobik olarak karaciğer şişkin ve sarı renkte görülür.[3,17] Sfingomyelin lipidozda karaciğer, dalak, nöron, lenf düğümü, renal tubül epiteli ve akciğerlerde köpüklü makrofajlar, hepotositlerin şişkin ve vakuollü olduğu dikkati çeker.[3] Ayrıca alveollerde hiperplazi veya purkinje hücrelerinde kayıplar görülebilir.[3,23-25]

B. Glikoproteinozlar

Bu grupta glikoproteinlerin karbonhidrat bileşenlerinde defekt vardır. Bu karbonhidrat bileşenleri mannoz, N-asetil glukozamin ve fukozdan zengindir.[3]

1. Alfa-Mannosidoz

Alfa-mannosidoz ilk defa 1980 yılında İngiltere'de kısa tüylü bir kedide tanımlanmıştır.[17,26] İnsanlarda çok nadir görülmesine rağmen evcil hayvanlarda özellikle de sığırlarda yaygın olarak görülen ve ekonomik öneme sahip otozomal resesif kalıtımlı bir hastalıktır. Bu hastalık, lizozomal α-mannosidaz enziminin eksikliği sonucu lizozomların içinde hibrit, kompleks ve yüksek mannoz içeren oligosakkaridler birikmesiyle tanınır.[3,26-28] Alfa-mannosidozda, pankreastaki sekretorik epitelyumlarda, böbrekteki endotel hücrelerinde depo materyale rastlanır. Nöronlardaki depolanma yaygın ve şiddetlidir.[3] Herbivorlardaki α-mannosidaz sekonder olarak, indolizin alkaloidi olan swainsonine içeren bitkilerin sindirilmesi sonucu oluşur. Swainsona 85 farklı türe sahip, sadece S. novae-zelandiae (Yeni Zelanda) hariç Avustralya'da yetişen bir bitkidir. Locoweed, Oxytropis ve Astragalus bitkilerine verilen isimdir. Locoizm ise Orta Batı Amerika'da görülen nörotoksin (swainsonine) ihtiva eden bu bitkilerin özellikle sığırlar ve atlar tarafından yenmesiyle meydana gelir. Genetik olarak şekillenen α-mannosidoz ile benzer olmasına rağmen eş özellikler taşımamaktadır. Sekonder olarak meydana gelen α-mannosidozda ek olarak golgi mannoz II enzimi de inhibe edilir.[3,17] Bunu takiben lizozomlarda hibrit ve yüksek mannoz içeren oligosakkaridler birikmemektedir.[3,17]

2. ß-Mannosidoz

Lizozomal ß-mannosidaz enziminin eksikliği sonucu intralizozomal disakkaridlerin ve trisakkaridlerin birikimi ile karakterize otozomal resesif nörovisseral depo hastalığıdır.[4] İlk olarak 1973 yılında Nubian keçisinde tanımlanmıştır. Lezyonlar α-mannosidoza benzer, ancak şiddeti daha fazladır. Doğumun ilk anından itibaren nörolojik bulgular ve iskeletin anormal yapısı dikkati çeker.[3,4] Makroskobik olarak tiroid ve böbrekler en çok etkilenen organlar arasındadır ve büyüme oldukça belirgindir. Palpebral aralığın daralması bu hastalık için

önemli bir bulgudur.[4,28] Histopatolojik incelemelerde nöron, retina ve mikroglialarda çok şiddetli vakuolizasyon ve kan damarlarının çevresinde bol miktarda vakuoler makrofajlar görülür. Nöronal vakuolizasyon özellikle beyinin korteksinde yoğundur. Nissl granül ve nükleusların yer değiştirdiği dikkati çeker. Şiddetli demyelinizasyon özellikle korpus kallozum ve beynin rostral bölümünde belirgindir.[3,4] Merkezi sinir sisteminde demyelinizasyon, proksimal renal tubül epiteli ve tiroid foliküler epitel hücresi ile birçok nöronda sitoplazmik vakuolizasyon görülür.[28]

3. Fukosidoz

Glikolipid ve oligosakkaridlerin içerdiği fukoz şekerinin lizozomal α-L-fukosidaz enziminin aktivitesindeki eksiklik sonucu hücre içi intralizozomal fukoz şekeri, oligosakkarid ve glikozaminoglikan birikmesi ile karakterizedir.[3] Fukosidoz ilk kez, 1982 yılında Avusturalya'da İngiliz Springer Spaniel köpek ırkında tanımlanmıştır. Avustralya ve İngiltere'deki hayvanlarda plazma ve lökositlerdeki α-L-fukosidaz enzimi ölçülerek heterozigotluğu tespite dayanan programlarla eradike edilmiştir.[3]

Makroskobik bulgular önemli derecede periferal sinir ganglionlarındadır. Vagus siniri, brakial pleksus ve interkostal sinirlerde kalınlaşmalar dikkat çekicidir.[3,4] Mikroskobik olarak özellikle beyin nöron, leptomeningeal mikroglia ve medulla spinalisin ön bölümünde şiddetli geniş intrasitoplazmik vakuolasyon dikkat çekicidir.[3] Bazı olgularda purkinje hücrelerinde kayıplar görülür.[3,17,40]

4. Niemann-Pick Tip C1-2

Lizozomal sfingomyelinaz enziminin yokluğuna benzerlik göstermektedir. Fakat sfingomyelinaz aktivitesinde herhangi bir eksiklik bulunmamaktadır. Ancak patogenezi tam olarak açıklığa kavuşamamıştır.[3,23] Kolesterol esterifikasyonundaki bozukluk sonucu hücre içi serbest kolesterol birikimi vardır.[25] Tip C Niemann-Pick Hastalığı'nda fibroblastlarda esterleşmemiş kolesterolün perinüklear birikimi gözlenir. Hepatositler ve kuppfer hücreleri köpüklü sitoplazmalarından dolayı genişlemiştir. Retinal ganglion ve purkinje hücreleri depo materyalinden dolayı soluk, köpüklü sitoplazmalı ve çekirdekleri yer değiştirmiş durumda görülür.[3,23,25]

Tip C Neimann-Pick'de beyaz ve gri maddede özellikle serebellumun dorsalindeki nükleolus, Purkinje hücrelerinin aksonlarında aksonal sferoid formasyon dikkati çeker.[3,23]

C. Glikogenozlar

Tip II Glikojen Depo Hastalığı (Pompe Hastalığı)

Glikojen bütün hücrelerde belli bir miktarda bulunur. Enzim eksikliği ya da glikojen transportundaki hata sonucu hücrelerde glikojen birikimi görülür. Sadece Tip II glikojen depo hastalığı intralizozomal birikim gösterir. İnsanlarda bu hastalık Pompe hastalığı (infantil asit maltaz hastalığı) olarak isimlendirilmiştir.[3] Yavaş ilerliyen ilerliyeci daha geç dekatlarda görülen maltaz eksikliği tipi de mevcuttur. Tip II glikojen depo hastalığı, ölümcül kas bozuklukları (hipertrofik kardiyomiyopati) ile karakterizedir.[3,20-22] Glikojen katabolizmasındaki çok sayıda enzimden sadece alfa–1,4– glukosidaz'ın yetersizliği (acid alpha-glucosidase acid maltase) sonucu şekillenen otozomal resesif kalıtımlı bir LDH'dır.[3,20]

Makroskobik olarak iskelet kasları solgun karaciğerde büyüme, **kalpte dilatasyon ve hipertrofi** önemli bulgulardır.[3,4,20-23]

Histopatolojik bulgularda beyinin büyük nöronlarında ve medulla spinalisin ventral kornularında yaygın fakat farklı şiddetlerde intrasitoplazmik depolanma görülür. Bu materyal Best's carmine ve PAS boyaları ile pozitif boyanır. Bu vakuoller ayrıca glia hücre sitoplazması, ependimal hücre, koroid pleksus epitelyum hücreleri ve arteriyel kan damarlarında görülür.[17] PAS reaksiyonu karbonhidratlar için belirleyicidir. Parafin emdirilmiş dokularda materyal pozitif boyama verir. Glikojen, PAS boyası ile oldukça spesifik boyanmaktadır. Bu nedenle Tip II glikojen depo hastalığının tespitinde yardımcı olur.[17] Tedavide Recombinant human enzyme alpha-glucosidase (rhGAA) ERT uygulanmasından yararlanılmaktadır.[22]

D. Mukopolisakkaridozlar (MPS)

Mukopolisakkaridozlarda mezodermal kökenli hücreler (bu hücrelerin çoğu bağ dokusu hücreleridir) en fazla etkilenir. Çünkü mukopolisakkaridler bu dokularda aktif görev alırlar. Bu yüzden de başlıca iskelet ve bağdokuda değişiklikler meydana gelir.[3,4]

Mukopolisakkaridler, karbonhidrat bakımından zengin protein bakımından ise fakirdirler.[3] Bu yapıya sülfat iyonu katıldığında meydana gelen kondroitin sülfat, dermatan sülfat, heparan sülfat ve keratan sülfat spesifik enzimlerin eksikliği sonucu intralizozomal birikim gösterir.[3,17] Dermatan sülfat, heparan sülfat ve keratan sülfat mukopolisakkaridoz patogenizine katılan temel GAG'lardır.

Hücre yüzeyi, hücre içi ve hücre dışı olmak üzere üç çeşit proteoglikan vardır. Proteoglikanların çoğu

hücre dışı yerleşim gösterir.[3,4] Fibrilogenesisin düzenlenmesi, hücrelerin birbirini tanıması, suyun bağlanması ve hücre permeabilitesinde önemli roller üstlenmişlerdir.[3,4]

Keratan ve dermatan sülfat iskelet dokusunda oldukça yüksek düzeyde bulunur. Yüz ve iskelet deformiteleri yani disostosis multipleks (kıkırdak ve kemikte şiddetli deformasyon) mukopolisakkaridozlar için tanıtıcı bulgulardır.[3,4,17] Dejeneratif eklem hastalıkları, korneal bulanıklık ve kalp kapaklarının kalınlaşması gibi bozukluklar hastalığın genel özelliklerini oluşturur.[33-36]

Eksik enzim veya enzimler, MPS I α-ıduronidaz, MPS II iduronat sülfataz, MPS III heparan-N-sülfataz ve α-N-glukosaminidaz, MPS IV galaktoz ve 4-sülfataz, MPS VI arilsülfataz, MPS VII ß-glukoronidazdırlar. Makroskobik olarak karaciğer ve dalak sert-şişmiş yapıdadır. Beynin lateral ventriküllerinde genişleme ve meninkslerde opaklaşma görülür. Korneadaki bulanıklık mevcutdur. Mukopolisakkaridozlar da atrioventrikuler kapak stroması mikzomatöz görünümdedir ve fibrositlerin sitoplazmasında, trakea ve bronş kıkırdak hücrelerinde, hepatosit ve kuppfer hücreleri, alveoler makrofaj, perifer sinir hücre sitoplazmalarında oval, içleri boş vakuoller bulunmaktadır.[3,33-36] Bu bulgulara ek olarak purkinje hücreleri şişkin ve vakuollü olup sayılarındaki azalma dikkati çeker. Motor nöronlarda granüler eozinofilik birikim ve soluk siyah–mavi inklüzyon cisimleri görülebilir.[17]

Mukopolisakkridozlarda göz, direkt etkilenen organlar arasındadır. Histopatolojik incelemelerde korneal fibroblast, optik sinir, iris, sklera ve oküler kas hücrelerin sitoplazmalarında çeşitli boyutlarda vakuoller içermektedir.[1-4,17,33-36]

Mukopolisakkaridozlarda klinik belirtiler ve bulgular[3,4,17,33-36]

Mukopolisakkaridlerin parçalanmasında bozukluk olur. Lizozomal MPS birikimleri olur. Dokularda biriken MPS'ler dermatan sülfat,heparan sülfat,keratan sülfat,kondroitin sülfatdır. Mukopolisakkaridozlarda karaciğer, dalak, kemik, kemik iliği, böbrekler, beyin ve periferik sinirler, kalp, kas ve eklemler, yüz/gözler etkilenir (çirkin çocuk görünümü). Mukopolisakkaridozlar denen hastalık tabloları ortaya çıkar. Çok çeşitli tipte mukopolisakkaridozlar tanımlanmıştır.

Mukopolisakkaridozlar, otozomal resessif veya sekse bağlı resesif olarak katılırlar. Hücrelerde, ilgili glikozaminoglikanların ya kendileri ya da metabolik parçalanma ürünleri birikir ve sonuçta iskelet sisteminde şekil bozuklukarı, fizik ve mental gelişme geriliği, hepotomegali, kalp yetmezliği, işitme ve görme bozuklukları, kronik akciğer infeksiyonları gibi bozukluklar ortaya çıkar. Hastaların genel özelliği "çirkin çocuk" görünümleridir. Önemli mukopolisakkaridozlar ve sebeb olan enzim eksiklikleri şunlardır (Tablo 2,3).

MPS HurlerTip I-Scheie sendromu

MPSI'in en hafif formu, fakat hafif bir hastalık değil.10'lu yaşlarda tanı konur. Yüzü hafif etkiler. En sık prezentasyon:eklem tutukluluğu ve korneal bulutlanmadır. Aort kapağı tutulumu sıklıkla replasman gerektirir. Korneal opasite, optik sinir kompresyonu, diğer göz problemleri körlüğe yol açabilir. MPS Tip I'de yaşam daha uzun olup, orta yaşlara kadar yaşayabilirler.[3,4,34]

MPSTip II-Hunter sendromu

X'e bağlı olmasına rağmen bayan hastalarda da rapor edilmiştir. Hunter sendromu hafiften şiddetliye geniş bir yelpazede prezante olabilir. Şiddetli formu Hurler sendromununu özelliklerini taşır. Diastosis Multiplex, mental problemler görülür. Daha hafif klinik seyir var. Korneal opasite yoktur.[3,4]

Hunter hastalarında skapula üzerinde, üst ekstremitelerin lateralinde, baldırlarda inci gibi papülopüstüler deri lezyonları gelişebilir. Sanfilippoya benzer agressif hiperreaktif davranışları olan şiddetli formu da vardır.10 ve 20'li yaşlara kadar yaşam olabilir. Hafif formu Scheie sendromuna benzer. 60-70 yaşlarına kadar yaşam olabilir.

MPS Tip III-Sanfilippo sendromu

Karakteristik olarak SSS dejenerasyonu ile karakterize, kas iskelet sistemi bulguları ile prezante olabilir, diğer formlardan daha az yaygındır. Gelişmede 2-7 yıl gecikme, davranış problemleri, hiperaktivite ve agresyon, uyku bozukluğu yaygındır. Fizik bulgular (yüz görünümü, dizastosis multiplex, hepotosplenomegali ve herni). Hurler sendromundan daha hafiftir, tanı gecikebilir. Önce kelimeleri öğrenmede gerileme, sonra motor fonksiyon kaybı ortaya çıkar.[3,4,36]

Marateau-Lamy (Tip VI)

Esas olarak iskelet ve yumuşak dokuları tetikler. Şiddetli iskelet eklem problemleri, respiratuvar hastalık, kardiyak anamoliler (valvüler bozukluklar, mitral ve aort yetmezliği gibi, daha az sıklıkta kardiyomiyopati,endokardiyal fibroelastozis). Obstruktif uyku apne sendromu ve pulmoner hipertansiyon yaygındır. Zeka genellikle normal, görme ve duyma kaybı vardır ve hidrosefali gelişme geriliğine neden olabilir. Ölüm genellikle 2. ve 3. dekatta görülür. Servikal meninskler

incelir, spinal kanal stenozu gelşebilir. Hepatomegali, splenomegali görülür.[1-4]

MPS Tip VII-Sly sendromu

Klinik özellikleri ve komplikasyonları yumuşak doku ve iskelet anomalileri ile birlikte MPS I'e benzer. Mental retardasyon hafif veya yoktur. Hidrops fetalis ile doğum yaygın prezentasyon şeklidir. Hidrosefali, sinir basıları, korneal bulutlanma, inguinal herni, iskelet anomalileri mevcuttur, yaşam 10'lu yaşlara kadar sürebilir.[3,35]

MPS tip IX (Hyalurinidaz eksikliği-Natowicz sendromu)

Son derece nadir, Hyaluronan birikiyor. İskelet tutulumu belirgin, histiyositlerin nodüler agregatlarının periartiküler yumuşak doku kitleleri, asetabulum erozyonu, kısa boy, diz ve kalçada ağrılı şişlik, osteoartrit anahtar bulgu (fare modelinde, Sinovumda makrofajların infiltrasyonu ile diffüz eklem tutulumu vardır.[3]

Peroksizomlar nedeniyle meydana gelen hastalıklar

Oksidatif reaksiyonları yöneten peroksizom oksidatif enzimler olan katalaz, amino asit oksidaz ve ürik asit oksidaz enzimlerini içerir. Katalaz enzimi hidrojen peroksit adındaki reaktif oksijen radikalini parçalayarak su ve oksijene çevirip hidrojen peroksitin zararlı etkisini ortadan kaldırır. Ürik oksidaz enzimi eksikliği ise ürik asit birikimine ve ardından gut hastalığına sebep olur. Peroksizomun çeşitli fonksiyonel basamaklarında oluşan problemlerden dolayı bazı hastalıklar meydana gelir. Zellweger Sendromu, X'e bağlı Adrenolökodistrofi, Refsum Hastalığı bu hastalıklardan en çok bilinenleridir.[4,12]

Tanı

MPS lizozomal depo hastalığıdır, GAG'ların yıkım basamağındaki bir enzimin eksikliği ile ortaya çıkar. Kısmen yıkılmış GAG'ın fragmanları lizozomlarda birikir, hücresel disfonksiyon ve klinik anomalilere yol açar. Fenotipteki etkilenme derecesi etkilenen enzimin kalan miktarına bağlıdır ve bu genotiple ilişkilidir. Kaba yüz özellikleri, hepotosplenomegali, kemik hastalıkları (dizostozis multiplex), SSS anormallikleri (olabilir-olmayabilir) olanlarda şüphelenilmelidir. Biokimyasl değerlendirme, üriner GAG konsantrasyonu ölçümü iledir. GAG fraksiyonları elektroforez ve kromotografi ile ve oligosakkaridlerin analizi ile yapılır. Kesin tanı, genellikle periferik kan lökositlerinden enzim aktivitesinin ölçümünü gerektirir.

Doğum öncesi (Prenatal) tanı:

Amniosentez :Gebe MPS hastalarında gebeliğin 14-17. haftasında amniosentez yapılabilir. Fibroblast kültürlerinden ya da kuru kan spotlarında enzim aktiviteleri ölçülebilir. Koryon villus biyopsisi 8-10 haftada yapılabilir. Plesanta içinden doku örneği alınarak çocuğa ait hücrelerde direkt enzim değerlendirilmesi en yaygın metoddur. Genetik analiz, doğumdan sonra taşıyıcılığı saptamak için genetik test yapılabilmektedir.[1-4,37-40]

İzlem

MPS hastaları korneal opasite ve glokom, kapak hastalığı, kardiyomiyopati, cor pulmonale, kalp yetersizliği ,karpal tünel sendromu, spinal kord kompresyonu, kommünike hidrosefali, servikal insitabilite, vertebral kayma, kifoskolyoz, organomegali, obstrüktif uyku apnesi, yönünden periyodik olarak değerlendirilmelidir. İşitme testleri yapılmalıdır.[3,4]

Lizozomal depolama bozuklukları için tedavi seçenekleri

Şu anda, LDH'ler için bilinen bir tedavi yoktur. Ancak, araştırmacılar, altta yatan nedenleri ele almak için semptomları tedavi etmenin ötesine geçen tedavi seçeneklerine doğru ilerlemeye devam etmektedir. Günümüzde kemik iliği transplantasyonu, enzim replasman tedavisi (ERT) ve substrat indirgeme terapisi (SRT), bazı tip LDH'leri olan hastalar için tedavi seçenekleridir. Bilim adamları, her türlü LDH'li hastalara kür bulma umuduyla araştırma yapmaya devam etmektedir. Alglucerase injection (Ceredase), imiglucerase (Cerezyme) ERT tedavisi ve oral form miglustat (Zavesca) tablets GaucherTip I-II-III'de hastalık türlerinde kısmen yararlı bulunmuştur. Fabrazyme Fabry hastalığında, alglucosidase alfa (Lumizyme) Pompe hastalığında, sebelipase alfa (Kanuma) Wolman hastalığında etkindirler.[41-47]

MPS'de spesifik tedavi ve kür sınırlıdır. Destekleyici tedavi ve deneysel tedavi modaliteleri var. İşitme kaybı MPS'li hastaların yaklaşık %70'inde ortaya çıkar. Rutin odyolojik değerlendirme yaşam kalitesi için önemlidir. Eklem haraket açıklığının korunması:evde düzenli egzersiz, gece splintleri, iş için uygun aygıtlar ve destekler yardımcıdır. Laronidaz (Aldurazyme) İnsan enzim alfa-L- iduronidaz'ın varyantıdır. Rekombinan DNA tekniğiyle üretilir. MPS I'da (Hurler ve Hurler-Schei formları) endikedir.[3,4,41,47] GAG'ın metabolizmasını artırır. Yürüme kapasitesi ve pulmoner fonksiyonlar üzerlerine olumlu etkisi görülmüştür. İduasulfaz: lizozomal enzim olan insan iduronat -2- sulfatazın pürifiye formudur. MPS Tip II'de kullanılır.

Ekosulfaz-alfa: FDA tarafından şubat 2014'de Morquio A sendromunda (MPS Tip IVA) onaylanmıştır.[3,4]

Kemik iliği transplantasyonu/KİT): Özellikle Hurler sendromunda başarılıdır. KİT ile tedavi edilen çocukların yaşam süreleri daha uzundur. Tedavi edilmeyenler kardiyorespiratuvar nedenlerle yaşamın ilk dekadında genellikle kaybedilir. Bununla birlikte kas-iskelet bulguları (diastozis multiplex) KİT ile düzelmez..1980-2003 yılına kadar riskli olmasına rağmen tek tedavi olarak uygulanmıştır. Gelişimsel bozukluk başlamadan uygulanırsa zeka gelişimi ve diğer fonksiyonlar büyük ölçüde korunabilmektedir. Korneada bulutlanma, kalp kapak anomalileri, iskelet bozuklukları daha dirençlidir. 2003 yılından itibaren enzim replasman tedavisi (ERT)'ye yönelik ilaçlar piyasada yerini almıştır. Enzim tedavisi haftalık infuzyonlar şeklinde uygulanmaktadır. Akciğer ve iskelet semptomlarında belirgin iyileşmeye yol açmıştır. Tedaviye erken başlanması hastalığın ilerlemesini yavaşlatır, bununla birlikte sinir sisteminde oluşan bozukluklara karşı etkili değildir. Özellikle yaşamın ilk 6 ayında tedavi başlananlarda sonuçlar daha iyidir. Hem kemik iliği nakli hem ERT'nin erken dönemde başlaması önemlidir. İki yöntemde hastalığın seyrini olumlu etkiliyen tedavilerdir. Gen ve çeşitli kök hücre tedavileri üzerine araştırmalar devam etmektedir.[3,4,41-48]

KAYNAKLAR

1. Online mendelian Inheritance in Man (OMIM) edited by Dr. Victor A. McKusick et al. Online Mendelian Inheritance in Man. Available at http://www.ncbi.nlm.nih.gov/sites/entrez?db=omim. Accessed:July 25,2008.
2. Genetest.org a multi author site sponsored by NIH. genetests.org. Available at www.genetests.org. Accessed: July 25, 2008.
3. Kruer MC, Kao A. Lysosomal Storage Disease. emedicine.medscape.com/article/1182830-overview(Updated: Dec 09, 2015).
4. Platt FM, Boland B, van der Spoel AC. Lysosomal storage disorders: The cellular impact of lysosomal dysfunction. J Cell Biol 2012;199(5): 723-34.
5. de Duve C. Lysosomes, a new group of cytoplasmic particles. In: Hayashi T, ed. Subcellular Particles. Ronald Press Co, New York, USA. 1959:128-59.
6. Bampton ET, Goemans CG, Niranjan D, Mizushima N, Tolkovsky AM. The dynamics of autophagy visualized in live cells: from autophagosome formation to fusion with endo/lysosomes. Autophagy. 2005;1:23-36.
7. Sardiello M, Palmieri M, di Ronza A, Medina DL, Valenza M, Gennarino VA, et al. A gene network regulating lysosomal biogenesis and function. Science 2009;325:473-7.
8. Palmieri M, Impey S, Kang H, di Ronza A, Pelz C, Sardiello M, et al. Characterization of the CLEAR network reveals an integrated control of cellular clearance pathways. Hum Mol Genet 2011;20:3852-66.
9. Orsi A, Polson HE, Tooze SA. Membrane trafficking events that partake in autophagy. Curr Opin Cell Biol 2010;22:150-6.
10. Prinetti A, Prioni S, Chiricozzi E, Schuchman EH, Chigorno V, Sonnino S. Secondary alterations of sphingolipid metabolism in lysosomal storage diseases. Neurochem Res 2011;36: 1654-68.
11. Kopitz J, Arnold A, Meissner T, Cantz M. Protein catabolism in fibroblasts cultured from patients with mucolipidosis II and other lysosomal disorders. Biochem J 1993;295: 577-80.
12. Schedin S, Sindelar PJ, Pentchev P, Brunk U, Dallner G. Peroxisomal impairment in Niemann-Pick type C disease. J Biol Chem 1997;272:6245-51.
13. Raben N, Shea L, Hill V, Plotz P. Monitoring autophagy in lysosomal storage disorders. Methods Enzymol 2009;453:417-49.
14. Aqul A, Liu B, Ramirez CM, Pieper AA, Estill SJ, Burns DK, et al. Unesterified cholesterol accumulation in late endosomes/lysosomes causes neurodegeneration and is prevented by driving cholesterol export from this compartment. J Neurosci 2011;31:9404-13.
15. Meikle PJ, Hopwood JJ, Clague AE, Carey WF. Prevalence of lysosomal storage disorders. JAMA 1999;281(3):249-54.
16. Walkley SU. Cellular Pathology of Lysosomal Storage Disorders. Brain Pathology 1998;8: 175-93.
17. Dinçel GÇ, Kul O. Evcil hayvanların lizozomal depo hastalıklarında patogenez ve patolojik bulgular.Gümüşhane Üniversitesi Sağlık Bilimleri Dergisi / Gümüşhane University Journal of Health Sciences 2015;4(4):614-37.
18. Futerman AH, Meer GV. The Cell Biology Of Lysosomal Storage Disorders. Nat Rev Mol Cell Biol 2004;5(7):554-65.
19. Schwake M, Schröder B, Saftig P. Lysosomal Membrane Proteins And Their Central Role İn Physiology. Traffic 2013;14(7):739-48.
20. Bodamer OA, Dajnoki A. Diagnosing lysosomal storage disorders: Pompe disease. Curr Protoc Hum Genet. 2012 Oct. Chapter 17:Unit17.11. [Medline].
21. Marsden D. Infantile onset Pompe disease: a report of physician narratives from an epidemiologic study. Genet Med 2005;7(2):147-50.
22. Ravaglia S, Danesino C, Pichiecchio A, Repetto A, Poloni GU, Rossi M, et al. Enzyme replacement therapy in severe adult-onset glycogen storage disease type II. Adv Ther 2008;25(8):820-9.
23. Trilck M, Hübner R, Seibler P, Klein C, Rolfs A, Frech MJ. Niemann-Pick type C1 patient-specific induced pluripotent stem cells display disease specific hallmarks. Orphanet J Rare Dis 2013;8(1):144.
24. Lan MY, Lin SJ, Chen YF, Peng CH, Liu YF. A novel missense mutation of the SMPD1 gene in a Taiwanese patient with type B Niemann-Pick disease. Ann Hematol 2009;88: 695-7.
25. Pacheco CD, Lieberman AP. The pathogenesis of Niemann-Pick type C disease: a role for autophagy? Expert Rev Mol Med 2008;10:e26.
26. Ghosh P, Dahms NM, Kornfeld S. Mannose 6-phosphate receptors: new twists in the tale. Nat Rev Mol Cell Biol 2003;4(3):202-12.
27. Sun H, Wolfe JH. Recent progress in lysosomal alpha-mannosidase and its deficiency. Exp Mol Med 2001;33(1):1-7.
28. Labauge P, Renard D, Castelnovo G, Sabourdy F, de Champfleur N, Levade T. Beta-mannosidosis: a new cause of spinocerebellar ataxia. Clin Neurol Neurosurg 2009;111(1):109-10.
29. Duffner PK, Jalal K, Carter RL. The Hunter"s Hope Krabbe family database. Pediatr Neurol 2009;1:13-8.
30. Orsini JJ, Morrissey MA, Slavin LN, Wojcik M, Biski C, Martin M, et al. Implementation of newborn screening for Krabbe disease: population study and cutoffdetermination. Clin Biochem 2009;42(9):877-84.

31. Kanzaki T. [Schindler disease/Kanzaki disease]. Nippon Rinsho 1995; 53(12):2982-7.

32. Kleta R, Aughton DJ, Rivkin MJ, Huizing M, Strovel E, Anikster Y, et al. Biochemical and molecular analyses of infantile free sialic acid storage disease in North American children. Am J Med Genet 2003;120A:28-33.

33. Lin HY, Lin SP, Chuang CK, Niu DM, Chen MR, Tsai FJ, et al. Incidence of the mucopolysaccharidoses in Taiwan, 1984-2004. Am J Med Genet A 2009;149A :960-4.

34. Moore D, Connock MJ, Wraith E, Lavery C. The prevalence of and survival in Mucopolysaccharidosis I: Hurler, Hurler-54: Scheie and Scheie syndromes in the UK. Orphanet J Rare Dis 2008;3:24.

35. Nampoothiri S, Kappanayil M, Hiran KR, Sunitha V. Sly Disease: Mucopolysaccharidosis Type VII. Indian Pediatr 2008;45:859-61.

36. Ohmi K, Kudo LC, Ryazantsev S, Zhao HZ, Karsten SL, Neufeld EF. Sanfilippo syndrome type B, a lysosomal storage disease, is also autopathy. Proc Natl Acad Sci USA. 2009;106(20):8332-7.

37. Millington DS. Rapid and effective screening for lysosomal storage disease: how close are we?. Clin Chem. 2008;10:1592-4.

38. Parkinson-Lawrence E, Fuller M, Hopwood JJ, Meikle PJ, Brooks DA. Immunochemistry of lysosomal storage disorders. Clin Chem 2006;52(9):1660-8.

39. Vazna A, Beesley C, Berna L, Stolnaja L, Myskova H, Bouckova M, et al. Mucopolysaccharidosis type I in 21 Czech and Slovak patients: mutation analysis suggests afunctional importance of C-terminus of the IDUA protein. Am J Med Genet A 2009;149A(5):965-74.

40. Yeung HH. What's your diagnosis? Mucolipidosis IV (Berman syndrome). J Pediatr Ophthalmol Strabismus 2009;46(3):137-77.

41. Muenzer J, Wraith JE, Clarke LA; International Consensus Panel on Management and Treatment of Mucopolysaccharidosis I. Mucopolysaccharidosis I: management and treatment guidelines. Pediatrics 2009 ;123(1):19-29.

42. Merk T, Wibmer T, Schumann C, Krüger S. Glycogen storage disease type II (Pompe disease)--influence of enzyme replacement therapy inadults. Eur J Neurol 2009;16(2): 274-7.

43. Buja LM. Evaluation of recombinant alpha-galactosidase A therapy for amelioration of the cardiovascular manifestations of Fabry disease: an important role for endomyocardial biopsy. Circulation 2009;119:2539-41.

44. Burton BK, Balwani M, Feillet F, Barić I, Burrow TA, Camarena Grande C, et al. A Phase 3 Trial of Sebelipase Alfa in Lysosomal Acid Lipase Deficiency. N Engl J Med. 2015;373 (11):1010-20.

45. Krivit W, Peters C, Dusenbery K, Ben-Yoseph Y, Ramsay NK, Wagner JE, et al. Wolman disease successfully treated by bone marrow transplantation. Bone Marrow Transplant 2000;26(5):567-70.

46. Aronovich EL, Hackett PB. Lysosomal storage disease: gene therapy on both sides of the blood-brain barrier. Mol Genet Metab 2015;114(2):83-93.

47. Wynn RF, Mercer J, Page J, Carr TF, Jones S, Wraith JE. Use of enzyme replacement therapy (Laronidase) before hematopoietic stem cell transplantationfor mucopolysaccharidosis I: experience in 18 patients. J Pediatr 2009;154(1):135-9.

48. Vergarajauregui S, Puertollano R. Mucolipidosis type IV: the importance of functional lysosomes for efficient autophagy. Autophagy 2008;6:832-4.