Cukurova Medical Journal

Olgu Sunumu / Case Report

Wilson Hastalığı: Tanısal Yaklaşım

Wilson's Disease: Diagnostic Approach

Hakan Gelincik[1], Filiz Koç[2]

[1]Çukurova Üniversitesi Tıp Fakültesi Araştırma Topluluğu Üyesi, [2]Nöroloji Anabilim Dalı, ADANA

Cukurova Medical Journal 2015;40(2):345-352.

ABSTRACT

Wilson disease (WD) is an autosomal recessive disorder of copper transport caused by mutations in the ATP7B gene that encodes a P-type copper ATPase, ATP7B. In WD, a mutated dysfunctional ATP7B leads to a progressive accumulation of Cu in the liver and brain. Clinically, WND shows considerable phenotypic variability including fulminant hepatic failure, hemolysis, chronic liver disease, such as hepatitis and cirrhosis, and neuro-psychiatric disease with or without hepatic involvement. An 18 -year-old female patient who has the diagnosis of Wilson 's disease was referred from outside center for genetic counseling. The mutations p.M1169T was identified in the homozygous form.

Key words: Wilson's disease, liver, neuropsychiatric symptoms, mutations, genetic counseling.

ÖZET

Wilson hastalığı bakır transportundan sorumlu P-tipi bakır ATPaz proteinini kodlayan ATP7B geni mutasyonunun sebep olduğu otozomal resesif geçişli bir hastalıktık. Wilson hastalığında mutant-işlevsiz ATP7B geni karaciğer ve beyinde ilerleyici bakır birikimine yol açar. Klinik olarak, Wilson hastalığı fulminan hepatik yetmezlik, hemoliz, kronik karaciğer hastalığı, hepatit ve siroz gibi, hepatik tutulumun eşlik edip etmediği nöropsikiyatrik hastalıkları içeren varyasyonlar gösterir. Dış merkezde Wilson hastalığı tanısı konulan 18 yaşındaki kadın hasta genetik danışmanlık için kliniğimize sevk edildi. Gendeki mutasyon p.M1169T homozigot formda saptandı.

Anahtar kelimeler: Wilson hastalığı, karaciğer, nöropsikiyatrik bulgular, mutasyon, genetik danışmanlık

GİRİŞ

İlk kez Samuel Alexander Kinnier tarafından 1912 yılında tanımlanan hepatolentiküler dejenerasyon olarak da adlandırılan Wilson Hastalığı (WH), bakır metabolizma bozukluğuna bağlı olarak gelişen ender bir hastalıktır[1,2,3,4]. Hastalık 1465 aminoasitlik bir transmembran proteini olan ATPaz'ı (ATP7B) kodlayan 13. kromozomun uzun kolunda (13q14–q21) kodlanan ATP7B gen mutasyonuna bağlı (13q14-q21) otozomal resesif olarak kalıtılır[3]. Mutasyonunun toplumdaki taşıyıcı sıklığı 1/90 oranında olup hastalığın sıklığı 1/5000 ile 1/30000 arasında değişmektedir[4,5,6]. Prevalansı 1/30 000 – 1/100 000 arasında değişir, fakat İskandinav ülkelerinde bu oran daha düşük (1/250 000) olabilir[7,8].

Hastalık genellikle çocuk ve genç erişkin yaşta başlar, olguların çoğu 3-40 yaş arasında yer alır. Bununla birlikte literatürde 40 yaşından sonra semptomların başladığı olgular da bildirilmiştir[9-12].

Bakırın biliyer sekresyonunda yetersizlik ve özellikle karaciğer ve beyinde birikmesine bağlı gelişen hastalık hepatik, nörolojik, psikiyatrik ve diğer sistemleri ilgilendiren değişik bulgularla başlayabilir veya süreçte bu bulgular eklenebilir. Hepatik bulgular asemptomatik hepatomegali, izole splenomegali, süreğen artmış serum aminotransferaz düzeyleri, yağlı karaciğer, akut

hepatit, siroz ve akut karaciğer yetmezliği ile karakterizedir. Nörolojik tablo, rijidite, bradikinezi, tremor gibi parkinsonyen bulgular, kore, ataksi, afazi, hipersalivasyon, psödobulber bulgular, disotonomi, migrenöz baş ağrısı, insomni ve nöbetler ile başlayabilir. Depresyon, kişilik değişiklikleri, psikoz ve nörotik davranış paterni en sık görülen psikiyatrik bulgulardır. Kayser Fleischer halkası, ön kapsül altında ayçiçeği benzeri katarakt gibi oküler bulgular, lunula cerulea gibi cilt bulguları, aminoasidüri ve nefrolitiazis gibi renal bulgular, erken osteoporoz, ve artrit gibi iskelet deformiteleri, aritmi –kardiyomiyopati gibi kardiak bulgular, pankreatit, hipoparatiroidizm, menstruel düzensizlik, infertilite, düşükler klinik tabloya eşlik edebilir[9-12].

Tanı anamnez, klinik bulgular ve laboratuar yöntemlerine dayanır. Bu makalede kliniğimize genetik danışmanlık için refere edilen ve moleküler çalışmalar ile ATP7B gen mutasyonu saptanan bir olgu sunulmuştur.

OLGU

18 yaşında kadın hasta genetik danışmanlık almak üzere kliniğimize başvurdu. Şubat 2013 tarihinde yazı yazmada zorlanmaya başladığı, bu yakınmaya 3-4 ay sonra yürüme bozukluğu akabinde sırasıyla çiğneme-yutma güçlüğü, konuşma bozukluğu, yakınmalarının eklendiği bir dış merkezde Wilson hastalığı olarak tanındığı belirlendi. Tanıdan 18 ay önce üst solunum yolu enfeksiyonu nedeniyle yapılan tetkiklerde karaciğer enzimlerinde yükselme tespit edildiği, gastroenteroloji tarafından değerlendirildiği belirli aralıklarla poliklinik takibi önerildiği ifade edildi. Özgeçmişinde normal vajinal yolla miadında doğduğu, prenatal, natal ve postnatal gelişim basamaklarının normal olduğu bildirildi. Soy geçmişinde anne ve baba amca çocukları olup ailede benzer öyküye sahip birey olmadığı öğrenildi. Hali hazırda metalcaptase 300 mg 2x1, Zinco 220 mg 2x1 sağlatımı alan olguda yukarıda sıralanan yakınmalar yanı sıra tad duyusunda azalma ve salyada artış olduğu belirlendi.

Fizik muayene hafif kaşektik görünümde, vücut kitle indeksi 17 kg/m^2 . Nörolojik muayene: konuşma dizartrik- monoton, çiğneme kasları hafif atrofik, dil orta hatta hareketleri yavaş, GAG refleksi pozitif, plikalar çekiyor, MCR skalasına göre manuel kas gücü doğal, bradimimi, bradikinezisi 3/1, 1/1, 3/3, 1/2, rijidite 2/1, postüral instabilitesi 2, sağda belirgin flapping tremoru ve mikrografisi mevcut. Derin tendon refleksleri canlı, vibrasyon duyusu dört ekstremitede azalmış, yürüme geniş tabanlı ataksik olup diğer sistem muayeneleri doğal. Göz muayenesi: Kayser Fleischer halkası saptanmadı.

Laboratuvar; beyaz küre: 3750/ml, eritrosit: 4.08 M/ml, Hct: 37.5%, trombosit: 87.500/ml, MCV: 91.7 fl. ALP: 25 IU/L (10-42 IU/L), ALT:22 IU/L, ALP: 82 IU/L (10-60 IU/L), Serum bakır düzeyi: 33 µ/dl (80-155 µ/dl), serum seruloplazmin düzeyi: 17.60 mg/dl (20-63 mg/dl), 24 saatlik idrarda bakır düzeyi: 279.51 µg/gün (20-40 µg/gün). Diğer biyokimya paneli normal. Tam idrar tetkiki: kan: +++, lökosit esteraz:+++, mikroskopi: 19-21 eritrosit, çok sayıda lökosit, 3-5 epitel. Batın ultrasonografisi: karaciğerin parankim ekosu kaba granüler görünümde. Serebral Beyin manyetik rezonans görüntüleme (MRG) : bilateral lentiform nükleuslarda ve beyin sapı düzeyinde kontrast tutulumu göstermeyen, T2 ve FLAIR ağırlıklı serilerde hiperintens görünümle karakterize lezyon alanları izlendi (Resim 1).

Moleküler genetik çalışma: p.M1169T(c.3506T>C) homozigot ATP7B gen mutasyonu saptandı.

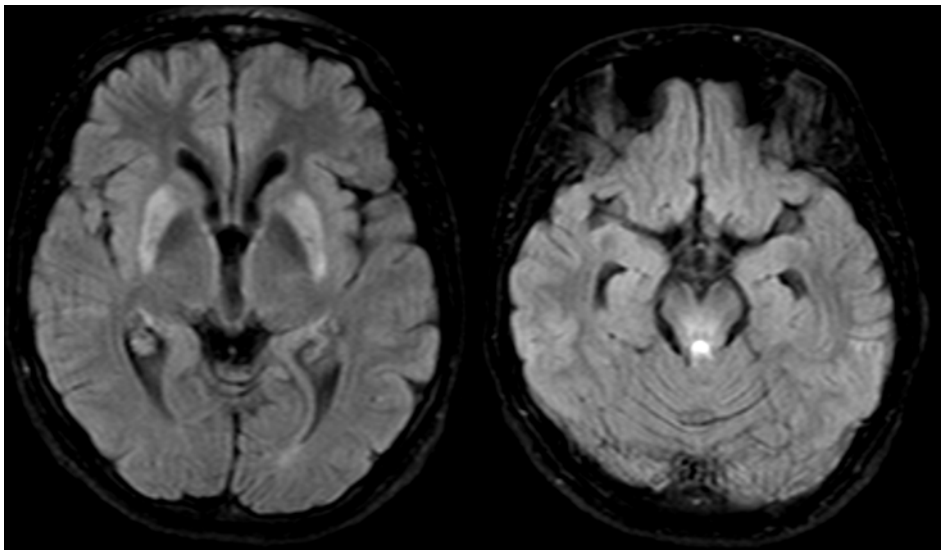

Resim 1. Bilateral lentiform nükleuslarda ve beyin sapı düzeyinde FLAIR T2 ağırlıklı serilerde hiperintens görünümlü lezyon alanları

TARTIŞMA

Wilson Hastalığı, bakırın hepatositlerdeki lizozomlardan safra içine atılımındaki bozukluğa bağlı olarak başta karaciğer olmak üzere beyin, böbrek ve korneada biriken bakırın organ disfonksiyonuna neden olması ile karakterize bir hastalıktır. Erken tanı konulması hastalığı prognozu açısından hayati öneme sahiptir. Tedavi edilmeyen WH hastaları nörolojik semptomları başladıktan 2-5 yıl içinde kaybedilirler[5]. Erken tanı konur ve tedavi edilirse hastalar normal bir yaşam beklentisine sahip olabilir. Klinik bulgular karaciğer disfonksiyon bulguları, nöropsikiyatrik semptomlar veya diğer organ tutulumları ile başlayabilir. Hastamızda klinik bulgular nörolojik yakınmalar ile başlamış olmakla birlikte öncesinde açıklanamayan karaciğer disfonksiyon öyküsü olduğu ve etiyolojiye yönelik ileri araştırılmaların yapılmamış olması dikkat çekicidir. Bu olgudan da hareketle karaciğer hasarı olduğunu düşündüğümüz olgularda günlük pratikte sıkça karşılaştığımız olası herhangi bir etiyoloji bulamamış isek WH'nı göz önünde bulundurmalıyız. Şekil 1-3'de açıklanamayan karaciğer hastalığı olan ve nöropsikiyatrik bulgular ile gelen karaciğer tutulumunun eşlik ettiği veya etmediği Wilson Hastalarında tanı algoritmaları sunulmuştur[7]. Ayrıca Wilson hastalığı tanısında günlük pratikte kolayca uygulanabilecek skorlama yöntemleri geliştirilmiştir (Tablo 1)[15]. Tanı basamaklarında aile öyküsü, soy geçmiş sorgulanması, sıklıkla görülen hepatik-nöropsikiyatrik etkilenme üzerine öykünün detaylandırılması, gerekli laboratuvar testleri ve MRG-BT gibi görüntülerle desteklenmesi, kliniği tanıya uygun olan hastanın laboratuvar sonuçları çelişiyorsa karaciğer biyopsisi ile dokudaki bakır gösterilerek kesin tanıya gidilmesi gerekir.

Wilson Hastalığı tanısının nihai kararında hastalığa neden olan mutasyonun belirlenmesi yer alır. Şu ana kadar 500'den fazla mutasyon tanımlanmıştır[16]. Çok sayıda mutasyonun olması, rutinde bu mutasyonlara bakılamıyor olması genetik testlerin pratikte kullanımına yer vermez[17]. Fenotip-genotip ilişkisinin bilinmesi hastalığın yönetimi ve prognozu açısından hastalıkla uğraşan hekimlere yol gösterici olması açısından önemlidir. Fakat bugüne kadar tam ilişki gösterilmemiştir[18,19]. Bunun nedenlerinden biri hastaların iki farklı mutasyon taşımalarıdır. Møller ve ark. WH'da enzimin kalan aktivitesi ve başlangıç yaşı ile klinik şiddet arasında korelasyon olabileceği hipotezinden hareketle Danimarka'da 49 Wilson

hastası ve yakınlarında fenotip-genotip ilişkisinin irdelemişlerdir[8]. Benzer ilişki diğer genetik metabolik hastalıklar için de rapor edilmiştir[20]. Bu çalışmanın dikkat çekici özelliğinden biri serideki iki erkek, iki kadın toplam dört hastanın Türkiye orjinli olmalarıdır. Bu hastalardan klinik bulguların başlangıç yaşları 11-23 yaş, tanıya kadar geçen süre 1-60 ay olarak belirlenmiştir. Bizim olgumuzda da tanıya kadar geçen süre yaklaşık 18 aydır. Ayrıca bu seride 23 yaşındaki kadın hastada bizim olgumuzda saptadığımız p.M1169T(c.3506T>C) mutasyonu saptanmış ve klinik tablonun ılımlı olduğu rapor edilmiştir.

Genetik danışmanlık için kliniğimize refere edilen hasta kliniğimizde Wilson Hastalığında ilk mutasyon çalışması yapılan olgu olup indeks olguda hastalık ilişkili mutasyon saptandıktan sonra aileye genetik danışmanlık verilmiştir. Kardeşlerden birinde WH mevcut ise diğer kardeşlerde hastalığın görülme olasılığının %25, ebeveynlerden birinde WH var ise olasılığın 1/200 olduğu vurgulanmış, ebeveynlerin de mutasyon açısından test edilerek heterozigot olduklarının gösterilmesinin gerekliliği, olası durumlarda ileride kliniğe yansıyacak durumların erken tespiti için faydalı olabileceği, annenin ve hasta yakınlarının olası gebeliklerinde prenatal ve preimplantasyon genetik tanı endikasyonları olduğu diğer kardeşin akraba evliliği yapmaktan kaçınması önerilmiştir.

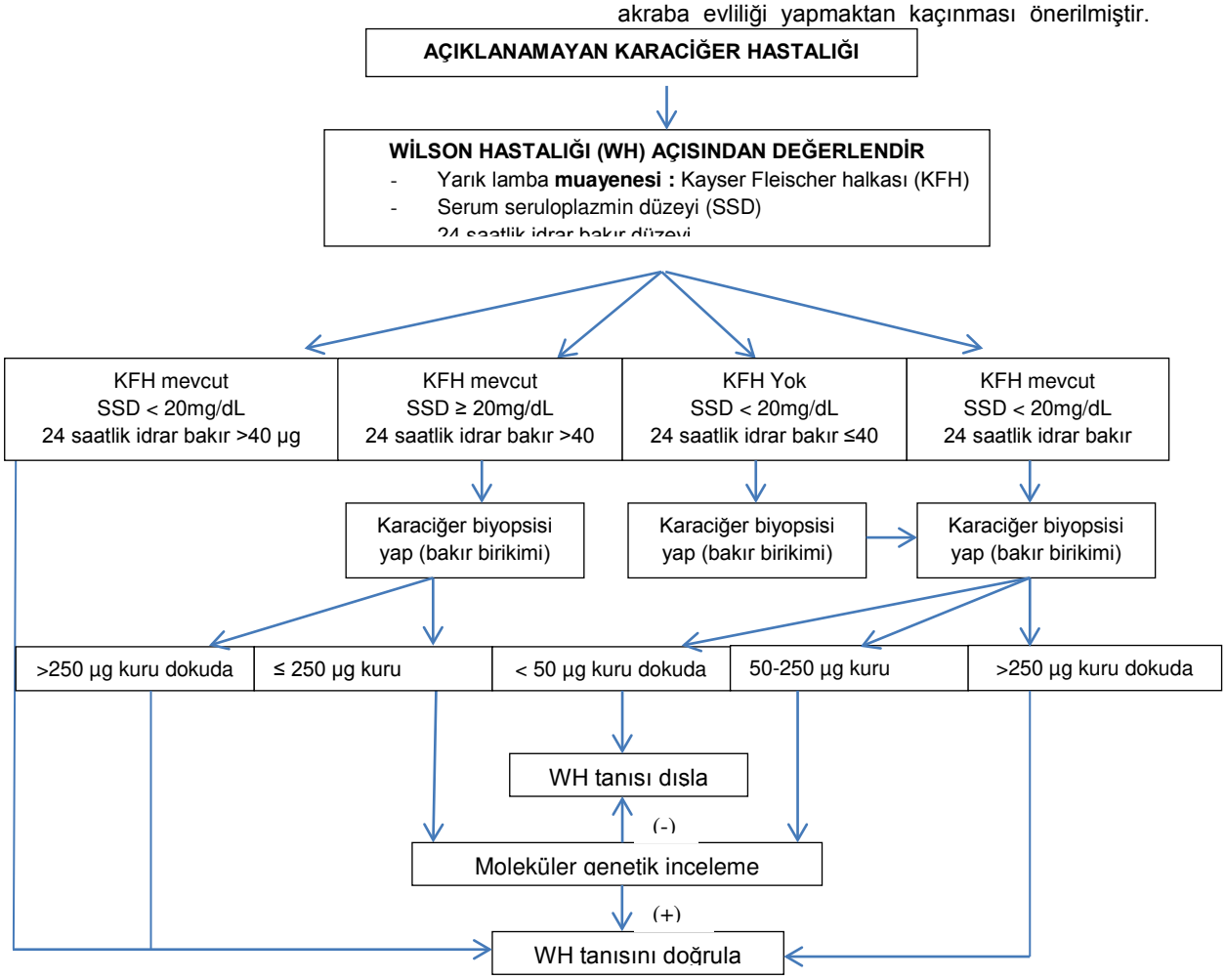

Şekil 1. Açıklanamayan karaciğer hastalığı tanı algoritması

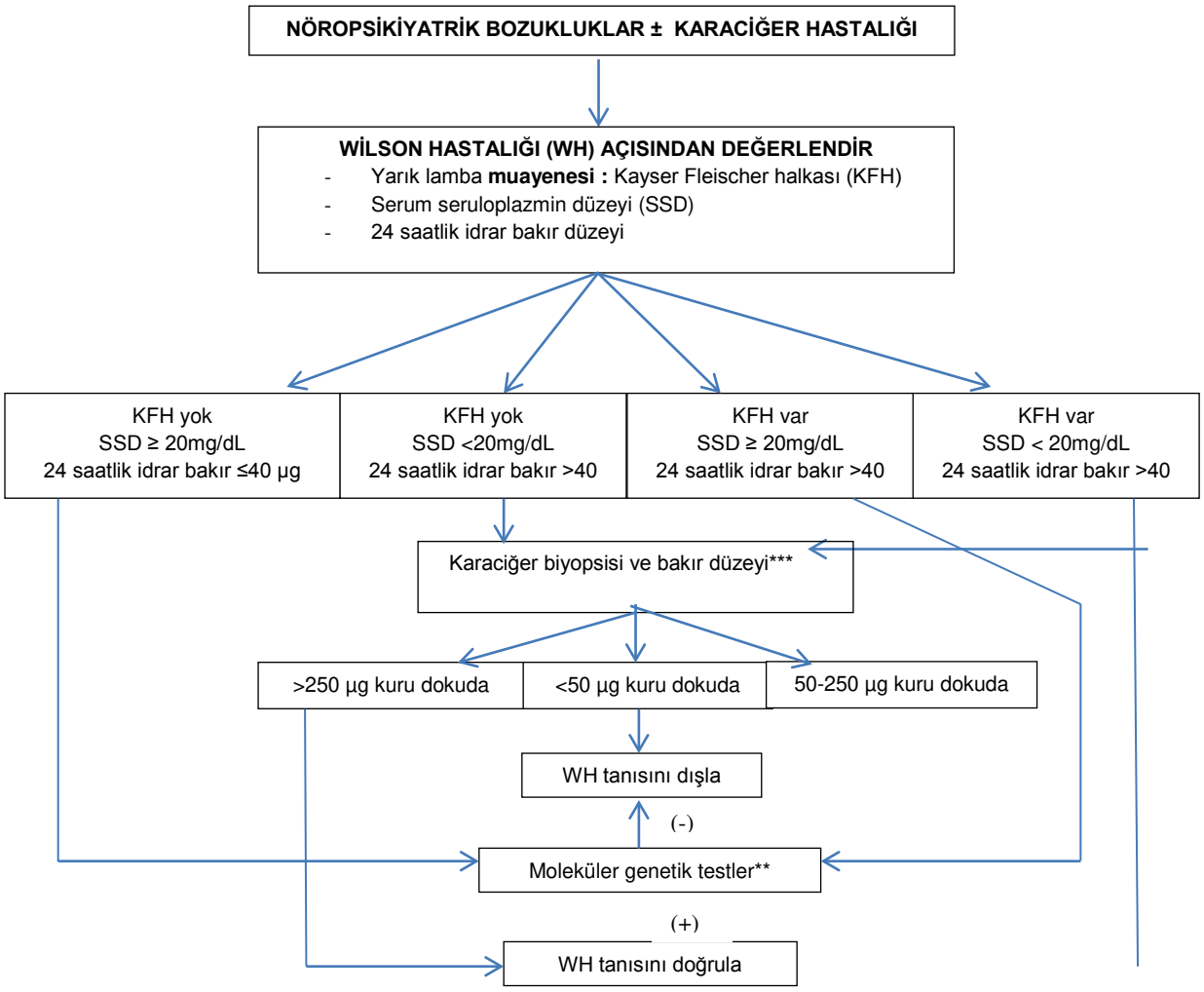

** WH sorumlu genlerden birinde homozigot mutasyon veya birleşik heterozigot
*** Moleküler testler yapılamıyor veya yapılan testler kısıtlı ise.

Şekil 2. Nöropsikiyatrik bulgular ile gelen karaciğer tutulumunun eşlik ettiği veya etmediği Wilson Hastalarında tanı algoritması

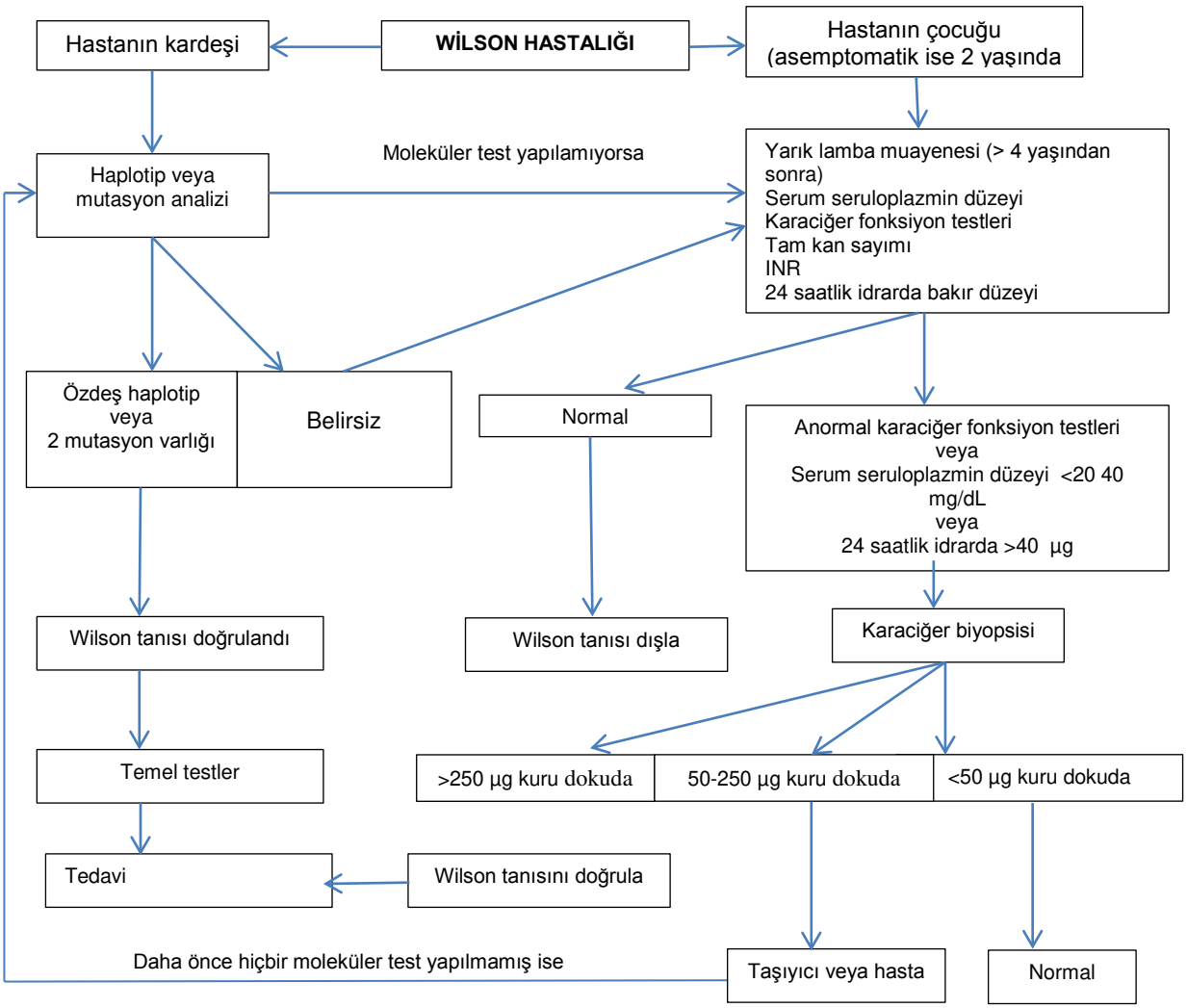

Şekil 3. Wilson Hastalığında genetik yaklaşım algoritması

Tablo 1. Wilson Hastalığı Tanı Skorlaması[14]

Tipik Klinik Bulgular ve Testler		Diğer Testler	
Kayser-Fleischer halkası	2	Karaciğer bakır (kolestazis yokluğunda)	
Var	0	5x Normalin üst limiti (>4 µmol/g)	2
Yok		0.8-4 µmol/g	1
Nörolojik semptomlar		Normal (< 0.8 µmol/g)	-1
Ağır	2	Rodamin-pozitif granüller	
Hafif	1	İdrar Bakır düzeyi (akut hepatit yokluğunda)	
Yok	0	Normal	0
Serum seruloplazmin		1-2x Normalin üst limiti	1
Normal (>0.2g/L)	0	>Normalin üst limiti	2
0.1-0.2 g/L	1	Normal fakat >5 x D- Penisilamin sonrası normalin üst limiti	2
<0.1 g/L	2	Mutasyon analizi	
Coombs negatif hemolitik anemi		Her iki kromozom üzerinde mevcut	4
Var	1	Tek kromozom üzerinde mevcut	1
Yok	0	Mutasyon saptanmadı	0
Total skor		Değerlendirme	
4 veya daha fazla		Tanıyı kesinleştir	
3		Olası Wilson Hastalığı, diğer testleri yap	
2 veya daha düşük		Wilson hastalığı olma olasılığı çok düşük	

KAYNAKLAR

1. Rosencrantz R, Schilsky M. Wilson disease: pathogenesis and clinical considerations in diagnosis and treatment. Semin Liver Dis. 2011;31:245-59.
2. Weitzman E, Pappo O, Weiss P, Frydman M, Haviv-Yadid Y, Ben Ari Z. Late onset fulminant Wilson's disease: A case report and review of the literature. World J Gastroenterol. 2014;20:17656-60.
3. Compston A. Progressive lenticular degeneration: a familial nervous disease associated with cirrhosis of the liver. Brain. 1912;34:295-509.
4. Bennett J, Hahn SH. Clinical molecular diagnosis of Wilson disease. Seminars in Liver Disease. 2011;31:233-8.
5. Hanağası F, H Hanağası. Wilson hastalığı. Türk Nöroloji Derneği Turkish Journal of Neurology. 2013;19:122-27.
6. Roberts EA, Schilsky ML. Diagnosis and Treatment of Wilson Disease:An Update. Hepatology. 2008;47:2089-111.
7. Reilly M, Daly L, Hutchinson M. An epidemiological study of Wilson's disease in the Republic of Ireland. Journal of Neurology Neurosurgery and Psychiatry. 1993;56:298-300.
8. Møller LB, Horn1 N, Jeppesen DY, Vissing J, Wibrand F, Jennum P, Peter O. Clinical presentation and mutations in Danish patients with Wilson disease. European Journal of Human Genetics. 2011;19:935–41.
9. Bull PC, Thomas GR, Rommens JM, Forbes JR, Cox DW. The Wilson disease gene is a putative copper transporting P-type ATPase similar to the Menkes gene. Nature Genetics. 1993;5:327-37.

10. Członkowska A, Rodo M. Late onset of Wilson's disease. Report of a family. Arch Neurol. 1981;38:729-30.

11. Ross ME, Jacobson IM, Dienstag JL, Martin JB. Late-onset Wilson's disease with neurological involvement in the absence of Kayser-Fleischer rings. Ann Neurol. 1985;17:411-13.

12. Hefter H, Weiss P, Wesch H, Stremmel W, Feist D, Freund HJ. Late diagnosis of Wilson's disease in a case without onset of symptoms. Acta Neurol Scand. 1995;91:302-5.

13. Dib N, Valsesia E, Malinge MC, Mauras Y, Misrahi M, Calès P. Late onset of Wilson's disease in a family with genetic haemochromatosis. Eur J Gastroenterol Hepatol. 2006;18:43-7.

14. Kuloğlu Z, Girgin N. Wilson hastalığı. Türkiye Klinikleri J Pediatr. 2004;13:246-53.

15. Frenci P, Caca K, Loudianus G, Mieli-Vergani G, Tanner S, Sternilieb I et al. Diagnosis and phenotypic classification of Wilson disease. Liver Int. 2003;23:139-42.

16. http://www.wilsondisease.med.ualberta.ca/database.asp.

17. Öztürk O, Tıraş R, Özben S, Hakyemez HA, Aydemir T, Erol C, et al. Olgularla Wilson Hastalığı: Tanı ve Tedavi. Parkinson Hast. Hareket Boz. Der., 2006;9:118-24.

18. Merle U, Weiss KH, Eisenbach C, Tuma S, Ferenci P, Stremmel W: Truncating mutations in the Wilson disease gene ATP7B are associated with very low serum ceruloplasmin oxidase activity and an early onset of Wilson disease. BMC Gastroenterol. 2010;10: 8.

19. Ferenci P: Regional distribution of mutations of the ATP7B gene in patients with Wilson disease: impact on genetic testing. Hum Genet. 2006;120:151–9.

20. Isackson PJ, Bennett MJ, Lichter-Konecki U et al: CPT2 gene mutations resulting in lethal neonatal or severe infantile carnitine palmitoyltransferase II deficiency. Mol Genet Metab. 2008;94:422–27.

Yazışma Adresi / Address for Correspondence:
Dr. A. Filiz Koç
Çukurova Üniversitesi Tıp Fakültesi
Nöroloji Anabilim Dalı
E-mail: koc.filiz@gmail.com

Geliş tarihi/Received on : 10.12.2014
Kabul tarihi/Accepted on: 19.01.2015