İntraabdominal splenozis: BT bulguları

Intraabdominal splenosis: CT features

Furkan Ufuk*, Nevzat Karabulut*

**Pamukkale Üniversitesi, Tıp Fakültesi, Radyoloji AD, Denizli*

Özet
Splenozis, dalak yaralanması veya splenektomi sonrası dalak dokusunun heterotopik ototransplantasyonu ve implantasyonudur. Splenozis sıklıkla tümör yanlış tanısı aldığından, dalak travması veya splenektomi öyküsü bulunan hastalarda akılda bulunması önemlidir. Burada karın içerisinde neoplastik lezyonları taklit eden splenozisli bir olgu sunularak, bu hastalığın önemli klinik özellikleri ve tanısal görüntüleme bulguları irdelenmektedir.

Pam Tıp Derg 2013;6(1):37-40

Anahtar sözcükler: Splenozis, bilgisayarlı tomografi, splenektomi

Abstract
Splenosis is a heterotopic autotransplantation and implantation of splenic tissue after splenic trauma or splenectomy. Because splenosis can be misdiagnosed as a tumor, awareness of this condition is important in patients with a history of splenic trauma or splenectomy. Herein, we present a case of intraperitoneal splenosis mimicking neoplastic lesions, and we highlight important clinical aspects and diagnostic imaging signs.

Pam Med J 2013;6(1):37-40

Key words: Splenosis, computed tomography, splenectomy

Giriş

Splenozis, dalak yaralanması veya splenektomi sonrası dalak dokusunun heterotopik ototransplantasyonu ve implantasyonu için kullanılır. Splenozis terimi ilk kez 1939 yılında Buchbinder ve Lipkoff tarafından kullanılmıştır [1]. Hastalar genellikle asemptomatik olduğundan, splenozisin nadir olduğu düşünülür. Bununla birlikte, travmatik splenektomi sonrası splenozisin %16 ila %67 arasında bulunduğu bildirilmiştir [2]. Splenozis odaklarının sol üst kadran dışındaki yerleşimi ve yavaş büyüme göstermesi neoplaziyi taklit edebilir. Görüntüleme bulgularının yetersiz yorumlanması ve anamnez eksikliği, gereksiz cerrahi müdahalelere neden olabilmektedir [3]. Bu makalede splenozisli bir olgunun Bilgisayarlı Tomografi (BT) görüntüleme bulguları sunularak, klinik ayırıcı tanıda tanısal çalışmaların önemi irdelenmektedir.

Olgu Sunumu

Bacaklarında ağrı yakınmasıyla başvuran otuzbeş yaşında kadın hastanın özgeçmişinde, 8 yıl önce trafik kazası sonucu dalak rüptürü nedeniyle splenektomi olduğu ve 2 yıl önce myoma uteri ön tanısıyla myomektomi ameliyatı yapıldığı öğrenildi. Bilinen kronik bir hastalığı olmayan hastanın, fizik muayenesinde bilateral alt ekstremitelerde varis görüldü, periferik lenfadenopati saptanmadı. Laboratuvar tahlillerinde anormal bir bulguya rastlanmadı.

Batın ultrasonografisinde (USG), mezenterde ve pelviste en büyüğü 16x23 mm boyutlarında ölçülen, çok sayıda düzgün sınırlı nodüler lezyonlar görüldü. Hastaya bir gün sonra yapılan tüm abdomen Bilgisayarlı Tomografi (BT) tetkikinde, en büyükleri dalak lojunda 31x22 mm, sol böbrek süperiyoru komşuluğunda 22x13 mm, mezenterde 21x14 mm, çekum

Furkan Ufuk
Yazışma Adresi: Pamukkale Üniversitesi, Tıp Fakültesi, Radyoloji AD, Denizli
e-mail: furkan.ufuk@hotmail.com

Gönderilme tarihi: 29.09.2012 Kabul tarihi: 14.11.2012

inferiyor komşuluğunda 21x11 mm ve sol perirektal alanda 24x16 mm boyutlarında olan çok sayıda, düzgün sınırlı, homojen nodüler lezyon izlendi (Resim 1,2). Lezyonlar dalak ile benzer boyanma derecesi göstermekteydi. Dalak rüptürü nedeniyle splenektomi öyküsü olan hastada, nodüler lezyonlar öncelikle splenozis lehine değerlendirildi. Hastaya 8 gün sonra yapılan Teknesyum-99m sülfür kolloid sintigrafisinde, batın BT tetkikinde tariflenen odaklarda, splenozis ile uyumlu homojen radyofarmasötik tutulumu izlendi.

Hastanın geçmiş epikriz raporları incelendiğinde, daha önceki myomektomi materyalinin patolojik inceleme sonucunun splenozis ile uyumlu olduğu görüldü. Böylelikle splenozis tanısı dolaylı olarak cerrahi ile de doğrulandı.

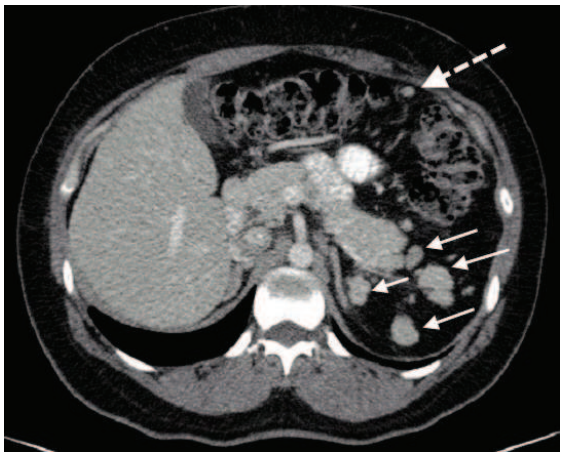

Resim 1. Pankreas düzeyinden geçen aksiyal BT kesitinde, dalak lojunda ve sol böbrek süperiyoru komşuluğunda (*oklar*), transvers kolon anteriyoru komşuluğunda (*kesikli ok*) düzgün sınırlı, homojen boyanan nodüler lezyonlar izleniyor.

Resim 2. Mesane düzeyinden geçen aksiyal BT kesitinde, uterus posterioru ve çekum inferiyoru komşuluğunda düzgün sınırlı, homojen boyanan nodüler lezyonlar (*oklar*) görülüyor.

Tartışma

Splenozis, dalak yaralanması sonrası oluşan dalak dokusunun heterotopik implantasyonudur. Bir zamanlar nadir görüldüğü düşünülse de, bazı yayınlarda dalak rüptürü sonrası hastaların %67'sinde görüldüğü bildirilmektedir [4]. Dalak implantları bizim olgumuzda olduğu gibi, değişik sayıda ve farklı şekillerde bulunabilir. Ayrıca boyutları birkaç milimetreden, 12 santimetreye kadar ulaşabilir [5].

Ektopik splenik doku vücutta aksesuar dalak veya splenozis şeklinde bulunabilir. Aksesuar dalak, histolojik olarak normal dalak dokusu özelliklerini taşır, arteryel kanlanmasını splenik arterden sağlar ve sol dorsal mezogastriyumun embriyolojik kalıntısıdır. Splenozis ise çevre vasküler yapılardan kanlanır, histolojik olarak; normal görünümlü kırmızı pulpa ile iyi gelişmemiş beyaz pulpadan oluşur ve normal dalaktaki gibi trabeküler yapı göstermez. Ayrıca splenozisteki dalak dokusunun hilusu bulunmaz ve kapsülü iyi gelişmemiştir. Aksesuar dalak splenopankreatik veya gastrosplenik ligamanın yakınlarında yer alırken, splenozis bizim olgumuzda olduğu gibi karın boşluğunun her hangi bir yerinde veya ektraperitoneal, intratorasik yerleşimde bulunabilir [6].

Dalak rüptürü sonrası splenektomi yapılan olgularda torasik splenozis sıklığı %18 bulunmuş olup, pulmoner nodül, plevral fibröz tümör, mezotelyoma veya malign timoma yanlış tanısı alabilir. Torakal splenozis, dalak rüptürüne diyafram rüptürü eşlik ettiğinde ortaya çıkar ve sıklıkla sol hemitoraksta görülür [7].

Çoğu splenozis olgusu, bizim olgumuzdaki gibi asemptomatik olup USG veya BT taramaları sırasında rastlantısal olarak bulunmaktadır. Splenozis nadiren semptomatik olup hastalarda karın ağrısı, karın şişliği, intestinal obstrüksiyon, hidronefroz, plörezi ve hemoptizi görülebilir [8,9].

Çok sayıda karın içi heterotopik dalak implantı bulunan olgumuzda, ayırıcı tanıda endometriyozis, lenfoma, metastatik lenfadenopati, abdominal lenfomatozis, peritoneal karsinomatöz, disemine peritoneal leyomiyomata düşünülebilir. Endometriyomalar, splenozisten farklı olarak, hormonal uyarılara duyarlı olduğundan, bu odaklarda tekrarlayan kanama, inflamasyon ve fibrozis gelişebilir. Hastalarda genellikle adet dönemlerinde artan karın ağrısı mevcutken, splenozis sıklıkla asemptomatiktir. Endometriyomalar BT'de sıklıkla kompleks kistik pelvik kitleler şeklinde görülürken, splenozis odakları ise dalak ile

benzer boyanma gösteren, homojen nodüler lezyonlar şeklinde görülür [10]. Abdominal lenfoma, sıklıkla yüksek dereceli non-Hodgkin lenfomanın ekstranodal tutulumu şeklinde görülmekte olup periferal lenfadenopatilerle birlikte bulunur. Bizim olgumuzdaysa periferal lenfadenopati saptanmadı. Lenfomada abdominal lenfadenopatiler birleşme eğiliminde olup, çevre yapılarda bası etkisi oluşturarak karın ağrısı, barsak tıkanıklığı, karın şişkinliği, barsak alışkanlıklarında değişikliğe neden olabilir. Splenosis ise nadiren bası etkisi oluşturur ve sıklıkla asemptomatiktir. Lenfomada, splenozisten farklı olarak, sıklıkla gece terlemeleri, kilo kaybı, ateş ve tekrarlayan enfeksiyonlar görülür [11]. Abdominal lenfomatozis; asit, difüz peritoneal kalınlaşma ve multifokal peritoneal nodüllerin bulunduğu, peritoneal karsinomatozu taklit eden lenfoma tutulumudur. Splenoziste ise abdominal lenfomatozis ve peritoneal karsinomatözden farklı olarak asit veya peritoneal kalınlaşma beklenmez [12]. Disemine peritoneal leyomiyomata; peritonda, subperitoneal alanda, omentumda farklı sayı ve boyutta düz kas tümörleri bulunması ile karakterize, nedeni bilinmeyen ve splenozis gibi sıklıkla asemptomatik olan bir hastalıktır. Peritoneal leyomiyomlar, miyometriyum ile benzer boyanma derecesi gösterir. Splenozis odakları ise dalak ile benzer boyanma derecesi gösterir. Laparoskopik miyomektomi ameliyatlarının, disemine peritoneal leyomiyomata için hazırlayıcı faktör olduğu düşünülmektedir. Ayrıca disemine peritoneal leyomiyomata sıklıkla endometriyozis ile birlikte görülür ve hormonal uyarıya yanıt verdiğinden tedavisinde GnRH analogları, aromataz inhibitörleri kullanılır [13]. Kesitsel görüntülemede düzgün sınırlı, miyometriyum ile benzer boyanan solid lezyonlar ve eşlik eden uterin leyomiyomlar, omental kek ve asit, disemine peritoneal leyomiyomatayı düşündürür.

Splenozis odakları karaciğerde subkapsüler yerleşim göstererek hepatoselüler karsinom, adenom veya metastaz ile karışabilir. Dalağın eritrositik öncül hücrelerinin portal ven yoluyla karaciğere geldiği ve doku hipoksisine yanıt olarak büyüdüğü düşünülmektedir. İntrahepatik splenozis odakları dinamik BT inceleme sırasında karaciğere göre kontrastsız kesitlerde hipodens, kontrast madde verildikten sonra hiperdens, portal fazda ise izodens olarak görülür. Lezyonların periferinde hipodens bir halka bulunur [14].

Teknesyum-99m sülfür kolloid sintigrafisi, retiküloendotelyal sistem dokularını göstermede oldukça duyarlı ve özgüldür [15]. Bizim olgumuzda batın içerisinde değişik sayı ve boyutlardaki nodüler lezyonlarda, homojen sülfür kolloid tutulumu saptandı. Ayrıca Teknesyum-99m ısı hasarlı eritrositler kullanılarak yapılan sintigrafik incelemeler de, retiküloendotelyal sistem dokularını göstermede en az sülfür kolloid sintigrafisi kadar duyarlıdır. Dalak dokusu ısı hasarlı eritrositleri %90'ın üzerinde tuttuğundan görüntüleme kalitesi ve tanısal hassasiyeti sülfür kolloid sintigrafisine göre daha üstündür. Her iki yöntemle yapılan sintigrafi incelemesiyle, operasyon esnasında ektopik dalak doksunun gamma prob kullanılarak lokalize edilebilir [16]. Sintigrafik görüntüleme, bizim olgumuzda olduğu gibi, splenik travma öyküsü olan ve vücudunun her hangi bir yerinde nodüler lezyonlar bulunan, asemptomatik hastalarda splenozis tanısını doğrulamada oldukça duyarlı ve noninvazif yöntemdir.

Sonuç olarak splenozis, nadir görüldüğü düşünülse de dalak rüptürü nedeniyle splenektomi olan hastalarda oldukça sık görülmekte olup, sıklıkla asemptomatik hastalara yapılan radyolojik incelemelerde tesadüfen saptanmaktadır. Lenfoma, metastatik lenfadenopati, peritoneal karsinomatöz, disemine peritoneal leyomiyomata, endometriyozis ve bizim olgumuzda olduğu gibi miyoma uteri ile benzer görünümlere sahip olup, gereksiz biyopsi veya cerrahi müdahaleye neden olabilir. Dalak rüptürü veya splenektomi öyküsü bilinen asemptomatik olgularda, karın veya toraks içerisinde bir veya daha çok sayıda nodüler lezyon saptandığında, ayırıcı tanıda splenozis düşünülmesi gereksiz cerrahi müdahaleyi önleyeceğinden oldukça önemlidir.

Çıkar İlişkisi: Yazarlar çıkar ilişkisi olmadığını beyan eder.

Kaynaklar

1. Buchbinder JH, Lipkoff CJ. Splenosis: multiple peritoneal splenic implants following abdominal injury. Surgery 1939;6:927–934.
2. Normand JP, Rioux M, Dumont M, Bouchard G, Letourneau L. Thoracic splenosis after blunt trauma: frequency and imaging findings. AJR 1993;161: 739–741.
3. Siegelman ES, Mitchell DG, Semelka RC. Abdominal iron deposition: metabolism, MR findings, and clinical importance. Radiology 1996;199:13–22.
4. Schenkein DP, Ahmed E. Case records of the Massachusetts General Hospital. Weekly clinicopathological exercises: a 65 year old man with mediastinal Hodgkin's disease and a pelvic mass. N Engl J Med 1995;333:784–791.
5. Gentry LR, Brown JM, Lindgren RD. Splenosis: CT demonstration of heterotopic autotransplantation of splenic tissue. J Comput Assist Tomogr 1982;6: 1184–1187.

6. Gruen DR, Gollub MJ. Intrahepatic splenosis mimicking hepatic adenoma. AJR Am J Roentgenol 1997;168:725–726.
7. White CS, Meyer CA. General case of the day: thoracic splenosis. RadioGraphics 1998;18:255–257.
8. Sirinek KR, Livingston CD, Bova JG, Levine BA. Bowel obstruction due to infarcted splenosis. South Med J 1984;77:764–767.
9. Basile RM, Morales JM, Zupanec R. Splenosis. A cause of massive gastrointestinal hemorrhage. Arch Surg 1989;124:1087–1089.
10. Bazot M, Darai E, Hourani R, Thomassin I, Cortez A, Uzan S. Deep pelvic endometriosis: MR imaging for diagnosis and prediction of extension of disease. Radiology 2004;232:379–389.
11. Radin DR, Esplin JA, Levine AM, Ralls PW. AIDS-related non-Hodgkin‘s lymphoma: abdominal CT findings in 112 patients. AJR Am J Roentgenol 1993;160:1133–1139.
12. Lynch MA, Cho KC, Jeffrey RB Jr, Alterman DD, Federle MP. CT of peritoneal lymphomatosis. AJR Am J Roentgenol 1988;151:713–715.
13. Al-Talib A, Tulandi T. Pathophysiology and possible iatrogenic cause of leiomyomatosis peritonealis disseminata. Gynecol Obstet Invest 2010;69:239-244.
14. Kwok CM, Chen YT, Lin HT, Su CH, Liu YS, Chiu YC. Portal vein entrance of splenic erythrocytic progenitor cells and local hypoxia of liver, two events cause intrahepatic splenosis. Med Hypotheses 2006;67:1330–1332.
15. Franceschetto A, Casolo A, Cucca M, Bagni B. Splenosis: 99mTc-labelled colloids provide the diagnosis in splenectomised patients. Eur J Nucl Med Mol Imaging 2006;33:1102–1103.
16. Hagan I, Hopkins R, Lyburn I. Superior demonstration of splenosis by heat denatured Tc-99m red blood cell scintigraphy compared with Tc-99m sulfur colloid scintigraphy. Clin Nucl Med 2006;3:463–466.