DERLEME
DOI:10.4274/nts.galenos.2025.30502
Nucl Med Semin 2025;11:114-126

Konvansiyonel Pediatride Nükleer Tıp Kemik Sintigrafisi Uygulamaları

Nuclear Medicine in Conventional Pediatrics: Applications of Bone Scintigraphy

Başak Soydaş Turan[1], Bilge Volkan Salancı[2]

[1]Kastamonu Eğitim ve Araştırma Hastanesi, Nükleer Tıp Kliniği, Kastamonu, Türkiye
[2]Hacettepe Üniversitesi Tıp Fakültesi, Nükleer Tıp Anabilim Dalı, Ankara, Türkiye

Öz

Pediatrik hastalarda kemik sintigrafisi (KS) benign kemik patolojilerinin değerlendirilmesinde sıklıkla kullanılmaktadır. Osteomiyelit tanısı, spor yaralanmalarının tespiti, çocuk istismarı şüphesi ve mandibular asimetri gibi büyüme bozukluklarının değerlendirilmesi başlıca endikasyonlar arasında yer almaktadır. KS'nin tüm vücut görüntüleme kapasitesi, osteomiyelit olgularında multifokal tutulumların saptanması ya da klinik olarak odak lokalizasyonunun zor olduğu durumlarda önemli katkılar sağlamaktadır. Stres kırıklarında manyetik rezonans görüntülemenin yapılamadığı durumlarda tanıya yardımcıdır. Çocuk istismarı şüphesinde özellikle kosta kırıklarının tespiti açısından tamamlayıcı bir rolü vardır. Mandibular kondilde aktif hiperplaziyi değerlendirmesiyle tedavi planlanmasında önemlidir. Tek foton emisyon bilgisayarlı tomografi (SPECT) veya SPECT/bilgisayarlı tomografi çalışmasıyla lokalizasyon ve tanısal doğruluk artmaktadır. Ancak, SPECT görüntülemenin süresinin görece uzun olması özellikle küçük çocuklarda hareket nedeniyle uygulanabilirliği sınırlayabilmektedir. Bu derlemede, pediatrik hastalarda görülen benign kemik patolojilerinin tanısında KS'nin kullanım alanları, sınırlılıkları diğer görüntüleme yöntemleriyle karşılaştırmalı olarak ele alınmış ve klinik kullanıma yönelik öneriler sunulmuştur.
Anahtar Kelimeler: Pediatrik, kemik, radyonüklid görüntüleme, SPECT

Abstract

Bone scintigraphy (BS) is frequently used in pediatric patients for the evaluation of benign bone pathologies. Key indications include the diagnosis of osteomyelitis, detection of sports injuries, suspicion of child abuse, and assessment of growth disorders such as mandibular asymmetry. The whole-body imaging capacity of BS provides significant contributions in osteomyelitis cases, particularly in detecting multifocal involvement or in situations where the clinical localization of a focus is challenging. It is helpful in diagnosing stress fractures when magnetic resonance imaging cannot be performed. In cases of suspected child abuse, BS plays a complementary role, particularly in detecting rib fractures. It is also crucial in evaluating active hyperplasia in the mandibular condyle, aiding in treatment planning. The integration of single photon emission computerized tomography (SPECT) or SPECT/computerized tomography enhances localization and diagnostic accuracy. However, the relatively long duration of SPECT imaging can limit its applicability, especially in young children due to movement. This review examines the use of BS in diagnosing benign bone pathologies in pediatric patients, discusses its limitations, compares it with other imaging methods, and offers recommendations for clinical use.
Keywords: Pediatrics, bone, radionuclide imaging, SPECT

Sorumlu Yazar/Corresponding Author
Uzm. Dr. Başak Soydaş Turan, Kastamonu Eğitim ve Araştırma Hastanesi, Nükleer Tıp Kliniği, Kastamonu, Türkiye
E-posta: basaksoydas@hotmail.com **ORCID ID:** orcid.org/0000-0003-3425-751X
Geliş Tarihi/Received: 30.04.2025 **Kabul Tarihi/Accepted:** 22.07.2025 **Yayınlanma Tarihi/Publication Date:** 29.07.2025

Cite this article as/Atıf: Soydaş Turan B, Volkan Salancı B. Nuclear medicine in conventional pediatrics: applications of bone scintigraphy. Nucl Med Semin. 2025;11:114-126

Copyright© 2025 Yazar. Türkiye Nükleer Tıp Derneği adına Galenos Yayınevi tarafından yayımlanmıştır.
Creative Commons Atıf-GayriTicari 4.0 Uluslararası (CC BY-NC 4.0) Uluslararası Lisansı ile lisanslanmış, açık erişimli bir makaledir.

Copyright© 2025 The Author. Published by Galenos Publishing House on behalf of Turkish Nuclear Medicine Society.
This is an open access article under the Creative Commons AttributionNonCommercial 4.0 International (CC BY-NC 4.0) License.

Giriş

Kemik sintigrafisi (KS) kemik metabolizmasını değerlendiren fonksiyonel görüntüleme yöntemidir. Kemik metabolizmasındaki patolojik değişikliklerin erken tespitindeki yüksek duyarlılığı, tüm iskelet sistemini görüntüleyebilmesi, küçük çocuklarda sedasyon ihtiyacı olmadan uygulanabilmesi tetkikin güçlü yönleridir. Ancak, yüksek duyarlılığın yanında tetkikin özgüllüğü genellikle düşüktür. Bu nedenle tetkike mümkünse tek foton emisyon bilgisayarlı tomografi (SPECT)/bilgisayarlı tomografi (BT) eklenerek tanısal doğruluk ve özgüllük artırılmalı veya tetkik varsa radyolojik görüntüleme yöntemleriyle korele edilmelidir.

Pediatrik KS'nin yorumlanması olgunlaşan iskelet sisteminde yaşa bağlı metabolik farklılıklar nedeniyle zor olabilir. Yaş gruplarına ait iskelet sistemine özgü normal görüntüleme paternlerini tanımak önemlidir. Pediatrik KS atlasları bu konuda yardımcı olabilir (1).

Çocuklar ağrının kaynağını belirlemede zorluk çekebilir. Ağrı, lezyonunun olduğu yerden uzak bir bölgeye yansıyabilir. Ağrının kaynağı olduğu düşünülen sınırlı bir alana odaklanan görüntüleme yaklaşımı iskelet kaynaklı ağrıyı atlayabilir. Bu nedenle iskelet kaynaklı ağrının tanı ve lokalizasyonunda KS ile kolayca elde edilebilen tüm vücut görüntülemenin avantajı unutulmamalıdır. KS'de anormallik tanımlanan alana yönelik yapılan radyolojik görüntülemeyle tanısal özgüllük sağlanması mantıklı bir yaklaşım gibi görünmektedir.

Bu bölümde pediatrik hastalarda KS'nin benign kemik patolojilerindeki klinik uygulamaları ve rolü diğer görüntüleme yöntemleriyle karşılaştırmalı olarak ele alınarak özetlenmiştir.

Radyofarmasötik

KS'de teknesyum-99m işaretli metilen difosfonat veya hidroksimetilen difosfonat kullanılır. Verilecek aktivite hastanın ağırlığına göre belirlenir (2,3); Avrupa Nükleer Tıp Birliği (*The European Association of Nuclear Medicine*) online doz hesaplayıcısı bu konuda yardımcı olabilir (https://eanm.org/publications/useful-resources/dosage-calculator-old/).

Radyofarmasötiğin intravenöz enjeksiyonundan sonra kemikteki tutulumu ve dağılımı bölgesel kan akımına ve osteoblastik aktiviteye bağlıdır. Aktivitenin yaklaşık %50'si 1-2 saat içinde kemiğe lokalize olur. Kandaki aktivite 2 saat içinde uygulanan dozun %4-10'una, 24 saat sonra %2'den azına düşer (4).

Teknesyum-99m işaretli fosfatlar nöroblastom, fonksiyonel aspleni, miyozitis ossifikans ve nekrotizan enterokolit gibi iskemi ve/veya mikrokalsifikasyona eğilimli yumuşak doku lezyonlarında tutulum gösterebileceğinden KS görüntülerinde yumuşak doku tutulumu açısından dikkatli olunmalıdır.

Hasta Hazırlığı

Radyofarmasötik uygulamasından sonra en az 24 saat boyunca radyasyon dozunu azaltmak için hastalar bol sıvı tüketmelidir. Dolu mesane pelvik bölgenin değerlendirmesini sınırlayabilir. Bu nedenle tuvalet eğitimli çocuklardan görüntüleme öncesinde idrar yapmaları istenmelidir. Bu bölgeyi daha iyi değerlendirmek için mesane kateterizasyonu gerekebilir. Çoğunlukla sedasyon olmadan çekim tamamlanabilir ancak SPECT için sedasyon gerekebilir.

Görüntüleme

KS görüntüleri klinik duruma göre tek veya çok fazlı şekilde elde edilir. Üç fazlı KS kanlanma, kan havuzu ve geç görüntülemeyi içerir. Kanlanma görüntüleri radyofarmasötiğin enjeksiyonuyla eş zamanlı başlatılan, klinik olarak en fazla şüphe çeken alanın dinamik görüntüleridir. Kan havuzu görüntüleri kanlanma fazından hemen sonra elde edilen, enjeksiyonu takiben 10 dakika içinde tamamlanması önerilen ilgili alanın veya tüm vücudun görüntüleridir. Erken fazlar olarak adlandırılan bu görüntüler enfeksiyon veya enflamasyon değerlendirilmesinde faydalıdır. Geç görüntüler genellikle 3-5 saat sonra elde edilir, tüm vücudu içermelidir (tüm vücut tarama veya çoklu spot görüntüleme). Görüntüler düşük enerjili yüksek rezolüsyonlu paralel-hol kolimatörle elde edilir. Pinhol kolimatörle görüntüleme kalça ekleminin, el ve ayakların küçük kemiklerinin değerlendirilmesinde ve osteoid osteomanın karakterizasyonunda faydalıdır. Hareketsiz bir çekim için yenidoğan ve küçük çocuklarda geç görüntüler uyku saatine planlanabilir. Hasta mümkün olduğunca simetrik yatırılmalı; kalça, diz ve fibulanın uygun şekilde görüntülenebilmesi için ayaklar içe dönük ve baş parmaklar birbirine yakın olmalıdır (nötral pozisyon) (5).

Klinik Uygulamalar

Osteomiyelit

Pediatrik grupta osteomiyelit sıklıkla hematojen kaynaklı ve bakteriyel kökenlidir. Genellikle uzun

kemiklerin metafizinde görülür. Bu bölgedeki sinüzoidal damarlardaki yavaş kan akımı ve düşük fagositik aktivite bakteriyel kolonizasyonu kolaylaştırır. Distal femur, proksimal tibia ve humerus en sık etkilenen kemiklerdir (6,7).

Yenidoğanlarda, 1 yaşına dek, büyüme plağı olarak adlandırılan fizis bölgesinin metafizyel alandan epifize uzanan transfizyel damarlarla beslenmesi enfeksiyonun epifize geçişine, gevşekçe yapışmış ve eklem kapsülüyle devamlılığı olan periosteum enfeksiyonun metafizden eklem boşluğuna yayılmasına izin verir. Bu nedenle, osteomiyelit 1 yaşından küçük çocuklarda sıklıkla septik artrit ile ilişkilidir. Çocuk büyüdükçe, 2-16 yaş arasında, büyüme plağının kapanma sürecine girmesiyle metafizyel alandan epifizyel alana vasküler uzanım kaybolur, bu durum epifizi ve eklemi enfeksiyondan korur (8).

Radyografiler kırık veya kemik tümörleri gibi diğer ağrı nedenlerini kolay bir şekilde değerlendirilebileceğinden başvurulan ilk görüntüleme yöntemi olsa da osteomiyelitin erken döneminde genellikle negatiftir; 10 güne kadar bulgu izlenmeyebilir (9).

Pediatrik akut hematojen osteomiyelitin tanısı ve yönetimi üzerine 2021'de yayınlanan kılavuzda (10); düz grafiden sonra ileri görüntüleme gereken durumlarda manyetik rezonans görüntüleme (MRG) ile değerlendirme önerilmiştir. MRG'nin apse ve septik artrit gibi yumuşak doku komplikasyonlarını karakterize etme yeteneği ve diğer görüntüleme yöntemlerinden daha iyi tanısal doğruluğa sahip olduğu vurgulanmıştır.

Ancak, bazen enfeksiyon bölgesi dolayısıyla MRG'de görüntülenecek bölge net olmayabilir. Yürüme reddi veya aksaması olan çocuklarda semptomların kaynağını saptamak zor olabilir; bulgular, pelvis veya kalça ile ayak arasındaki herhangi bir yerdeki osteomiyelitten kaynaklanabilir. Ayrıca ağrılı bölge, yansıyan ağrıyı temsil ediyor olabilir. Bu gibi klinik durumlarda veya MRG'nin yapılmasının mümkün olmadığı durumlarda (sedasyon ihtiyacı, metalik enstrümantasyon vb.) tüm vücut görüntülemeyi sağlayan Nükleer Tıp görüntüleme yöntemleri arasında ilk olarak üç fazlı KS yapılmalıdır (11).

Akut hematojen osteomiyelit çoğunlukla tek bölgeyi içerir. Ancak çocuklarda (%7), özellikle yenidoğanlarda (%22) ve bağışıklık sistemi baskılanmış hastalarda multifokal osteomiyelit görülebilir (6). Bu durum tüm vücut görüntülemeyi tercih sebebi kılar.

Osteomiyelitte üç fazlı KS'de kemikte kanlanma fazında artmış kan akımı, kan havuzu fazında hiperemi ve geç fazda artmış radyoaktif madde tutulumu izlenir. Kan havuzu görüntüleri de tüm vücut tarama şeklinde yapılmalıdır (5). Geç görüntülerde fizyolojik olarak artmış radyoaktif madde tutulumu gösteren büyüme plakları bu alandaki enfektif süreçlerin yarattığı asimetrinin saptanmasını zorlaştırabilir. Bu nedenle kanlanma ve kan havuzu görüntüleri, büyüme plaklarında henüz radyoaktif madde tutulumu izlenmemişken, şüpheli bölgeyi saptamak açısından dikkatlice incelenmelidir (12). KS görüntüleri, artmış radyoaktif madde tutulumuna yol açabilecek diğer nedenleri tanımlamak adına anatomik görüntülerle karşılaştırılmalı ve mümkünse çalışmaya SPECT/BT eklenmelidir (13).

Çocuklarda, özellikle yenidoğanlarda, subperiosteal ödem ve efüzyondan kaynaklanan basınç enfekte bölgeye kan akımını azaltabilir. Bu nedenle hastalığın erken döneminde hiperperfüzyon ve hiperemi görülmeyebilir, geç görüntülerde fotopeni izlenebilir ("soğuk" osteomiyelit). Kan akımı yeniden sağlandığında, radyoaktif maddenin kemikteki tutulumu kademeli olarak artar. Enfekte kemikteki radyoaktif madde tutulumunun yoğunluğu komşu normal kemiktekiyle benzer düzeyde olduğu bir dönemde sintigrafik değerlendirme yapıldığında patolojik alan tespit edilemeyebilir (6). Ayrıca, enfeksiyonun korteksten subperiosteal alana yayılmasıyla oluşan subperiosteal apse de KS'de odaksal fotopeni olarak görülür. Bu görünüm altta yatan osteomiyeliti düşündürmelidir (14).

Üç fazlı KS'nin duyarlılığı yaklaşık %90, özgüllüğü %40-70 arasında bildirilirken (15,16); MRG'de bu oranlar sırasıyla %82-100 ve %75-95 olarak belirtilmiştir (17). MRG ve üç fazlı KS'nin tanısal doğruluğunu karşılaştıran çalışmada MRG'nin duyarlılığı %100, özgüllüğü %93; KS'nin ise duyarlılığı %68, özgüllüğü %47 olarak bulunmuştur (18). Ancak, yenidoğan osteomiyelitinde KS'nin duyarlılığı daha düşüktür (19); nitekim eski bir çalışmada duyarlılık %31,5 olarak bildirilmiştir (20).

Sonuç olarak, osteomiyelit tanısında odak lokalizasyonunun mümkün olmadığı olgularda veya multifokal tutulum açısından üç fazlı KS tamamlayıcı ve yönlendirici bir görüntüleme yöntemi olarak katkı sağlamaktadır.

Artrit

Artrit, enfeksiyöz veya non-enfeksiyöz enflamatuvar olabilir. Üç fazlı KS'de akut artrit, erken görüntülerde eklemin hiperperfüzyonu ve hiperemisi, geç görüntülerde

periartiküler tutulum şeklinde izlenir. Bu görünüm hem septik hem de aseptik artritte görülebilir. KS'nin septik eklem değerlendirilmesindeki rolü, en azından bir tanı aracı olarak, bu nedenle sınırlıdır. Septik artrit şüphesinde eklemdeki sıvı varlığının değerlendirilmesi için ultrasonografi yapılmalıdır. Sıvı varsa, eklem aspire edilmelidir. KS, septik artrit ortamında osteomiyelit olasılığını dışlamak için uygulanmalıdır (7).

Kronik Tekrarlayan Multifokal Osteomiyelit

Genellikle 5-15 yaş arasında ve kızlarda daha sık görülen nadir sistemik enflamatuvar kemik hastalığıdır. Hastalar genellikle kemik ağrısı, şişlik ve bazen birden fazla tutulum bölgesiyle başvururlar. En sık uzun kemiklerin metafizleri, sıklıkla tibia, femur ve klavikula etkilenir. Mandibula, omurga, pelvis, kostalar, sternum da etkilenebilir. Tanı genellikle tekrarlayan epizotlar sırasında klinik, görüntüleme ve patolojik bulgulara dayalı konur. Klinik osteomiyelitle benzerdir ancak kemik biyopsileri ve kan kültürleri her zaman negatiftir. MRG öncelikle tercih edilen görüntüleme yöntemidir. KS'de tipik görünüm etkilenen kemikte belirgin artmış radyoaktif madde tutulumudur. Tipik lokalizasyonlarda birden fazla tutulumun varlığı tanıyı desteklemeye yardımcı olur (21,22).

Osteoid Osteoma

Osteoid osteoma, genellikle genç, çoğunlukla erkeklerde görülen, çoğunlukla 2 cm'den küçük, benign ancak ağrılı osteoblastik kemik lezyonudur. Lezyondan prostaglandinlerin yüksek üretimi klinik sunumdaki ağrının geceleri kötüleşmesinin ve nonsteroidal anti-enflamatuvar ilaçlarla hafiflemesinin temelini oluşturur. Çoğunlukla (>%50) alt ekstremitede, genellikle uzun kemiklerin korteksinde, diyafiz veya metafizde yerleşim gösterirler. Yaklaşık %10-20 olgu vertebrada, sıklıkla lomber seviyede, özellikle posterior elemanlarda (%70-100) yerleşimlidir, vertebra gövdesi nadiren etkilenmektedir (%10) (23,24).

Düz grafiler tercih edilen ilk görüntüleme çalışmasıdır. Osteoid osteoma, radyolüsen bir nidus çevresinde skleroz veya kortikal kalınlaşma alanı şeklinde görünür. Omurga, pelvis, kafatası veya ayak gibi karmaşık anatomik bölgelerdeki üst üste binen kemik yapılar, intra-artiküler yerleşim ve çevre sklerotik kortikal kemik lezyonun saptanmasını zorlaştırabilir (25). Ayak-ayak bileği osteoid osteomu olan 223 hastalık bir meta-analizde, düz grafiyle yalnızca %66 lezyonun tespit edildiği bildirilmiştir (26). Aynı çalışmada BT ve KS'nin duyarlılığı %96, MRG'nin duyarlılığı %65 olarak bulunmuştur.

BT, osteoid osteoma görüntülemesinde en iyi teknik olarak belirtilmiştir. Tipik olarak iyi sınırlı yuvarlak veya oval şekilli hipodens nidus sklerozla çevrilidir. Lezyon çevresinde korteksten nidusa uzanan kalibrasyonu ince, kıvrımlı hipodens çizgiler gözlenmiştir (vasküler oluk işareti); lezyonun ayırıcı tanısı için orta derecede duyarlı ve yüksek derecede özgül olduğu bulunmuştur (27). MRG'nin olguların %35'inde tanıyı kaçırabildiği ve BT'nin MRG'den üstün olduğu bildirilmiştir (28). Ancak MRG teknolojisinin gelişmesiyle, dinamik postkontrast görüntülemenin özellikle atipik yerleşimli osteoid osteomaların tanısında BT ile eşit ve hatta biraz daha iyi olduğu öne sürülmüştür (29). BT'nin bir avantajı ise minimal invaziv perkütan tedaviler için kılavuz olmasıdır (25).

KS osteoid osteoma tanısında oldukça duyarlıdır. Sintigrafide, nidusta yoğun radyoaktif madde tutulumu izlenirken çevre reaktif sklerozda daha az yoğunlukta aktivite tutulumu gözlenmesi "çift dansite" bulgusu olarak tanımlanmıştır ve apendiküler lezyonlar için oldukça tanısaldır. Vertebral lezyonlarda reaktif sklerozun daha az olması nedeniyle bu bulgu vertebralarda daha nadir görülür. Lezyonun daha iyi karakterizasyonu için pinhol kolimatör kullanımı önerilmiştir. İntra-operatif radyonüklid görüntüleme imkanı nidusun lokalize edilmesine ve tam rezeksiyonunun doğrulanmasına yardımcı olur (30). SPECT/BT'nin sağladığı fonksiyonel ve anatomik bilgilerle osteoid osteomanın tespiti yüksek doğrulukla yapılmaktadır (Şekil 1). Otuz-bir hastanın dahil edildiği bir çalışmada lezyon tespiti için duyarlılık, özgüllük ve doğruluk SPECT/BT'de (hepsi %100), BT (sırasıyla %78, %92 ve %84) ve planar sintigrafiye (sırasıyla %100, %38 ve %74) kıyasla daha yüksek bulunmuştur (31).

Fibröz Displazi

Fibröz displazi (FD), Gs uyarıcı proteininin α-alt biriminin sporadik mutasyonundan kaynaklanan kemiğin benign gelişimsel hastalığı olup kemik, zayıf organize olmuş, yapısal olarak sağlam olmayan fibröz doku ile yer değiştirir ve bozulur. Sıklıkla çocuklarda ve ergenlerde tespit edilir. McCune-Albright (MAS) ve Mazabraud sendromlarında FD, iskelet dışı anormalliklerle birlikte görülür. Monostotik (%70-85) veya poliostotik (%15-30) olabilir. Monostotik form poliostotik FD'ye veya MAS'a ilerlemez. Monostotik FD sıklıkla kosta, femur ve kafatasında görülür. Monostotik FD olgularının çoğu

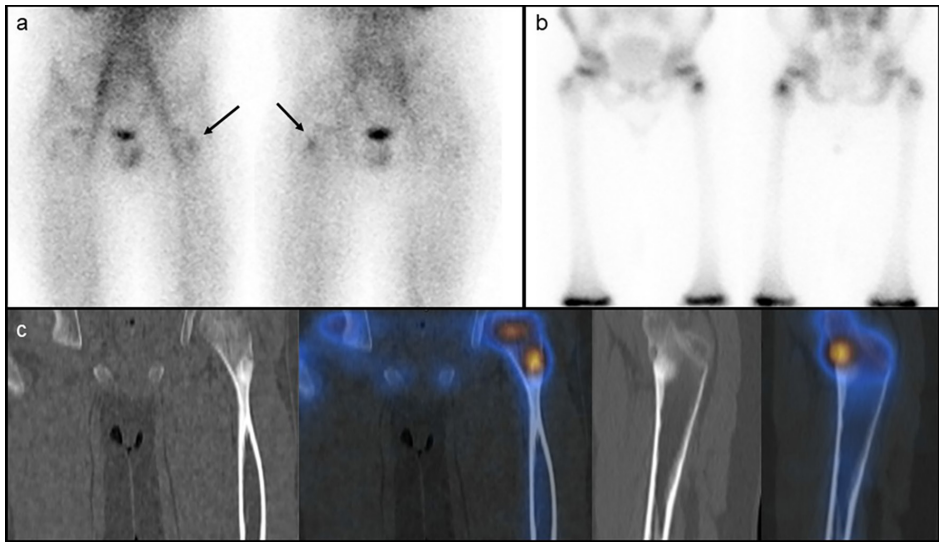

Şekil 1. Sol kalçada ağrı şikayetiyle başvuran 8 yaşında erkek hastaya ait görüntüler. **a.** Kan havuzu fazında sol femur proksimalinde odaksal hiperemi izlenmektedir (siyah ok), **b.** Geç fazda aynı bölgede odaksal artmış radyoaktif madde tutulumu mevcuttur, **c.** Koronal ve sagital SPECT/BT görüntülerinde hipodens nidusta artmış radyoaktif madde tutulumu ve çevresinde skleroz izlenmekte olup bulgular osteoid osteoma lehine değerlendirilmiştir
SPECT: Tek foton emisyon bilgisayarlı tomografi, BT: Bilgisayarlı tomografi

insidental olarak saptanırken poliostotik form genellikle yaşamın ilk birkaç yılında tespit edilir. Poliostotik formda kafatası, mandibula, pelvik kemikler ve femur en sık etkilenen yerlerdir. Sendromik hastalarda genellikle poliostotik form görülür (32,33).

KS, metabolik aktif lezyonları saptamak ve hastalık yaygınlığını değerlendirmek için kullanılır. MAS'da ilk KS'nin 5 yaşında yapılması önerilmektedir; çünkü klinik önemli lezyonların %90'dan fazlası bu dönemde tespit edilebilir (34). KS'de lezyonda artmış radyoaktif madde tutulumu izlenir. SPECT/BT lezyon karakterizasyonunu ve invazyonunu doğru bir şekilde değerlendirmeye yardımcı olur (35).

Stres Kırığı

Pediatrik sporcularda spor yaralanmasının sık nedenlerinden biri yoğun antrenman ile tekrarlayan hareketlerin kemikte yarattığı strestir. Yeterli dinlenmenin olmadığı, kasın sürekli kullanıldığı ancak mineralizasyonu normal iskelet sisteminin bunu destekleyemediği yorgunluk durumunda stres kırıkları meydana gelir. Stres kırıkları alt ekstremitede; tibiada (%50), fibulada (%20), metatarsal ve tarsal kemiklerde (%7) daha sık görülür. Üst ekstremite stres kırıkları daha nadirdir (%10'dan az) (36,37).

Radyografi ucuz ve erişilebilir olmasıyla genellikle başvurulan ilk görüntüleme yöntemidir ancak akut dönemde olguların %90'ında bulgu izlenmeyebilir (37). MRG, yüksek duyarlılık ve özgüllüğe sahip olması, iyonlaştırıcı radyasyon içermemesi ve ağrıya neden olabilecek diğer patolojileri gösterebilmesi sebebiyle bir sonraki basamakta tercih edilen yöntemdir (38,39). MRG'nin yapılamadığı durumlarda veya radyografi ile klinik arasında uyumsuzluk varsa üç fazlı KS tanıda yararlı olabilir (40).

Üç fazlı KS'nin erken fazlarında enflamasyon kaynaklı hiperperfüzyon ve hiperemi, geç fazında strese bağlı osteoblastik aktivite artışı olan bölgelerde artmış radyoaktif madde tutulumu gözlenir. Bulgular semptomların başlangıcından 6-72 saat sonra görülür (40). MRG'nin stres kırığı tanısında duyarlılığı %88, KS'nin %74 olarak bulunmuştur (41).

KS bulgularına göre stres kırığının tüm spektrumunu kapsayan ekstremitelerin uzun kemiklerine uygulanabilen bir derecelendirme sistemi geliştirilmiştir (42). Erken dönemde kemiğin strese tepkisi olarak meydana gelen periostik reaksiyon, küçük bir alanda kortikal kemiğe sınırlı lineer paternde artmış radyoaktif madde tutulumu şeklinde gözlenir. Süreç ilerledikçe, artmış radyoaktif madde tutulumu gösteren alan genişler ve kemik iliğine

doğru posteriora ilerleyerek fusiform bir görünüm kazanır. Son aşamada transosseöz stres kırığı kemiğin tüm kalınlığını kaplayan artmış radyoaktif madde tutulumu şeklinde izlenir. SPECT/BT, stres kırığının evresini daha doğru bir şekilde belirlemeye yardımcı olur ve küçük boyutlu lezyonları tespit edebilir.

Tibiadaki stres kırıkları genellikle posteromedial kortikal kemikte, sıklıkla orta üçte birlik kısmın distal üçte birlik kısımla birleştiği yerde gözlenir, ancak diyafiz boyunca herhangi bir yerde olabilir. Genellikle multifokal ve bilateraldir, aynı sporcuda farklı evrelerde stres kırıkları görülebilir. Fibula stres kırıkları diyafizin distal üçte birlik kısımda dış malleolusun proksimalinde yer alır. Tipik olarak diyafize paralel yönelimli oval veya fusiform şekilli lokalize artmış radyoaktif madde tutulumu izlenir. Ancak, periostik reaksiyon aşamasında genellikle tutulum daha doğrusaldır ve kortikal bölgeye sınırlıdır (36).

Tibial stres kırığındaki semptomlar *shin splints* (medial tibial stres sendromu) gibi entezopatik lezyonlarla karışabilir. *Shin splints*'te, stres kırığının aksine erken fazlarda kanlanmada artış izlenmez ve geç fazda odaksal veya fusiform tutulum olmaksızın posterior tibial kemik korteksi boyunca uzanan lineer paternde artmış radyoaktif madde tutulumu gözlenir (36). Ancak tanıda MRG bulgularıyla klinik semptomların daha iyi korele olması, takipte kullanılması ve rehabilitasyon sürecine yön vermesi sebebiyle KS yerine MRG önerilmiştir (43).

Ayak ve ayak bileği stres kırıklarının %55'i metatarsallarda yer alır, en sık ikinci ve üçüncü metatarsal kemikler etkilenir. Tarsal kemikler arasında en sık kalkaneus etkilenir (36). Stres kırığı nedeniyle artmış aktivite tutulumu; metatarsal kemiğin şaftı boyunca horizontal-fusiform veya iyi sınırlı-fokal veya tranvers-lineer görünümde olabilir (44). SPECT/BT'nin eklenmesiyle tarsal ve metatarsal stres kırıklarının lokalizasyonu doğru bir şekilde tespit edilebilir.

Omurganın tekrarlayan hiperekstansiyon ve rotasyon hareketleri, pars interartikülariste strese neden olur. Bu kronik ve tekrarlayan stres yorgunluk kırığı olan spondilolizise yol açabilir ve genellikle bilateraldir. Olguların %85-95'inde L5'i ve %10'unda L4'ü etkiler. Bilateral olguların yarısında lizis spondilolistezise ilerlerken, olay tek taraflıysa listezis nadirdir. Pars interartikülariste stres reaksiyonu (kırık hattı veya skleroz yok) ve spondilolizis (kırık hattı var) durumlarında KS'de artmış radyoaktif madde tutulumu izlenir. Eski iyileşmiş non-union kırıkta artmış radyoaktif madde tutulumu gözlenmez (Şekil 2) (36). Pars interartikülaristeki artmış

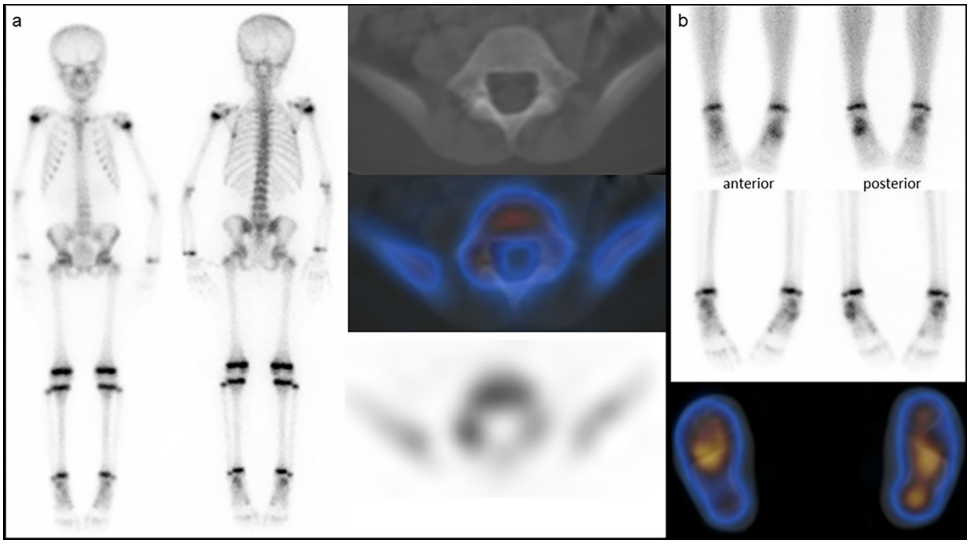

Şekil 2. a. Bel ağrısı şikayetiyle başvuran 7 yaşındaki kız hastanın tüm vücut kemik sintigrafisinde iskelet sisteminde radyoaktif madde tutulumu normal sınırlardadır. SPECT/BT'de L5 seviyesinde, sağ pars interartikülariste artmış radyoaktif madde tutulumu saptanmıştır. Tanısal BT'de L5 vertebrada bilateral spondilolizis ile uyumlu görünüm raporlanmış olup; kırık hattı sağ tarafta aktif, sol tarafta inaktif olarak değerlendirilmiştir, **b.** Sol ayakta ağrı şikâyeti ile başvuran 8 yaşındaki kız hastanın MRG'sinde sol kalkaneusta medüller ödematöz sinyal değişiklikleri saptanmıştır. Nidus açısından şüpheli görünüm tariflenmesi üzerine yapılan BT'de osteoid osteoma ile uyumlu tipik görünüm veya stres kırığı ile uyumlu olabilecek kortikal devamsızlık izlenmemiştir. Kemik sintigrafisinin kan havuzu fazında (ilk sıra) sol kalkaneal bölgede hiperemi, geç faz spot ve SPECT/BT görüntülerde (orta ve alt sıra) sol kalkaneusta artmış radyoaktif madde tutulumu izlenmiştir. Bulgular, MRG ile birlikte değerlendirildiğinde, ön planda stres reaksiyonu lehine yorumlanmıştır

SPECT: Tek foton emisyon bilgisayarlı tomografi, BT: Bilgisayarlı tomografi, MRG: Manyetik rezonans görüntüleme

aktivite tutulumunun ağrı ile ilişkili olduğu gösterilmiştir (45). Planar görüntülerin genellikle pars lezyonlarının tespiti için duyarlılığı düşük olduğundan kemik kökenli bel ağrısı araştırılan olgularda planar görüntüye SPECT hatta SPECT/BT eklenmelidir; duyarlılığı %20-50 oranında artırdığı belirtilmiştir (36). Bir çalışmada SPECT'te görülen 50 lezyondan 40'ının MRG'de tespit edildiği ve SPECT'in negatif olup MRG'nin pozitif olduğu olgunun olmadığı gösterilmiştir (46). Başka bir çalışmada ise SPECT'te tespit edilen 20 lezyonun 18'inin MRG'de tespit edildiği ve SPECT'in negatif olup (n=690) MRG'nin pozitif olduğu 7 pars lezyonu olduğu belirtilmiştir (47).

Sonuç olarak; MRG, stres kırığı olgularında tanı ve takipte öncelikle tercih edilmektedir. Bazı durumlarda KS ve SPECT/BT, MRG'ye tamamlayıcı bilgiler sunabilir.

Kompleks Bölgesel Ağrı Sendromu

Kompleks bölgesel ağrı sendromu tip 1 (refleks sempatik distrofi), genellikle distal ekstremitede duyusal, motor ve otonomik bulgularla karakterize ağrılı klinik durumdur. Pediatrik grupta genellikle kız çocuklarında (%90) ve alt ekstremitede (%80-90) görülür. Sıklıkla minör travma (burkulma, kırık, yumuşak doku yaralanması vb.) sonrası sinir yaralanması olmadan gelişir. Tanı klinik değerlendirmeye dayanır. Şüpheli durumlarda konfirmasyon veya ekartasyon amacıyla görüntüleme yöntemlerine başvurulur. Üç fazlı KS'de etkilenen ekstremitede erken fazlarda azalmış kan akımı ve geç fazda azalmış radyoaktif madde tutulumu gözlenir. Olguların yaklaşık %80'inde ağrılı ekstremitenin soğuk, ödemli ve siyanotik olduğu belirtilmiştir. Bu belirtiler vazomotor bozuklukları işaret eder ve KS'deki azalmış radyoaktif madde tutulumunun sebebini açıklar. Bu nedenle, pediatrik olgular, erken dönemde klinik (sıcak deri) ve KS özellikleri artan kan akımı ile ilişkili olan erişkin olgulardan farklıdır (48).

Çocuk İstismarı

KS'nin, çocuk istismarından şüphelenildiğinde değerlendirmede tamamlayıcı bir rolü vardır. Kırık, çocuk istismarında yumuşak doku yaralanmalarından sonra ikinci sırada yer alır ve yaklaşık %55 olguda görülür. En sık kosta kırıkları görülür (%71); bunu humerus (%48) ve femur (%28) kırıkları takip eder. Kafatası kırıkları, istismardan ziyade kazalara bağlı travmalardan sonra daha sık rapor edilmiştir. Kafatası kırığının istismara bağlı olma olasılığı 3'te 1'dir ve genellikle paryetal kemikte doğrusal kırık şeklindedir. Çoklu kırıkların istismardan kaynaklanma olasılığı daha yüksektir (49).

Klasik metafiz lezyonu (KML) veya köşe kırığı, istismara oldukça özgül olan bir kırık tipidir. Bu, çocuğun şiddetli bir şekilde sarsılması veya ekstremitenin bükülmesi sonucunda metafizin süngerimsi kısmında oluşan bir dizi mikrokırıktır. Genellikle distal femur, proksimal tibia, distal tibia veya proksimal humerusta görülür. Tek bir KML'nin varlığı bile ayırıcı tanıda çocuk istismarı olasılığını düşündürmelidir (50).

İki yaşından küçük çocuklarda fiziksel istismar şüphesi olan olguların tümünde iskelet tarama grafileri (kemik serileri) ile değerlendirme önerilmektedir (51). Grafilerle, periost reaksiyonu, kallus oluşumu gibi bulgulara dayanarak eski ve yeni kırık ayırt edilebilir (50). Farklı zamanlarda meydana gelmiş kırıklar tekrarlayan travmayı gösterdiğinden istismar şüphesini artırmaktadır. Kemik serilerinin dezavantajı kosta kırıklarının tespiti için duyarlılığının düşük olmasıdır (52). Bu nedenle, sadece bu yöntemin sonuçlarının kullanılması yanlış karar vermeye neden olabilir.

KS ve kemik serileri, istismar olgularında birbirini tamamlayan çalışmalardır ve birlikte kullanıldığında daha çok kırık tespit edilmiştir (52,53). Bir çalışmada çocuk istismarından şüphelenilen 30 hastada tespit edilen 124 kırıktan 64'ü sintigrafide, 77'si grafide tespit edilmiştir. Kosta kırıkları hariç, kırıkların %33'ü her iki görüntüleme yönteminde, %44'ü yalnızca grafide ve %25'i yalnızca sintigrafide görüntülenmiştir. Grafiyle 20 olguda KML tespit edilmiştir ancak sintigrafide bunların %35'i tespit edilmiştir. Grafisi normal olan 6 hastada sintigrafide; sintigrafisi normal olan 3 hastada grafide bulgu saptanmıştır (53).

KS, kosta ve müphem şaft kırıklarının tespitinde hassastır. Sintigrafi, akut bakım ortamında kemik serilerini desteklemek için kullanılır. Ancak güvenli bir ortama yerleştirilmiş bir çocukta 2-3 hafta sonra yapılan takip radyografik görüntüleme sintigrafiye alternatif olarak belirtilmiştir. Sintigrafinin dezavantajları kırık yaşının belirlenememesi, kafatası kırıklarının ve KML tespitinde çok hassas olmamasıdır; bu durumlarda radyografiye ihtiyaç duyulur (51).

Çocukları iyonlaştırıcı radyasyon kullanmadan değerlendirme yeteneği tüm vücut MRG'ye olan ilgiyi artırmış olsa da kırık tespitinde kemik serileriyle karşılaştırıldığında %40 gibi düşük bir duyarlılığa sahip olması nedeniyle çocuk istismarından şüphelenilen olgularda iskelet travma değerlendirilmesinde MRG önerilmemektedir (54).

Renal Osteodistrofi

Renal osteodistrofi, kronik böbrek yetmezliği (KBY) sonucu iskelet sisteminde gözlenen bulguları tanımlar (55). Üç ana alt tipi vardır: hiperparatiroidizm ilişkili yüksek yapım-yıkım, adinamik kemik hastalığı veya osteomalazi ilişkili düşük yapım-yıkım ve mikst tip. Tanıda altın standart kemik biyopsisidir. Ancak invaziv, maliyetli ve değerlendirilmesi zor olduğundan biyokimyasal belirteçler ve görüntüleme yöntemleri gibi non-invaziv yaklaşımlar değerlendirmede önem kazanmaktadır.

Yüksek yapım-yıkım tipinde sintigrafide kalvaryum, mandibula, periorbital, periartiküler kemikler dahil olmak üzere iskelet sisteminde diffüz artmış radyoaktif madde tutulumu ile kemik-yumuşak doku kontrastının arttığı *superscan* görünümü izlenir. Mesane, bu hastalarda KBY nedeniyle vizüalize edilemeyebilir (Şekil 3). Bu bulgu, renal osteodistrofinin *superscan* görünümüne neden olan diğer metabolik hastalıklardan veya yaygın metastatik hastalıktan ayrımı için yardımcı olur. Kostokondral bileşkelerde tesbih tanesi görünümü ve sternumda kravat işareti olarak tanımlanan artmış radyoaktif madde tutulumları izlenir. Fraktür, psödofraktür ve brown tümör ilişkili odaksal artmış radyoaktif madde tutulumu gözlenebilir (56). Kalsiyum kristallerinin yumuşak dokuda örneğin büyük eklemlerin çevresinde, midede ve böbreklerde birikmesi sonucu sintigrafide bu alanlarda radyoaktif madde tutumları izlenebilir (55). Benzer şekilde uzun süreli hemodiyalize giren hastalarda amiloid birikimi meydana gelebilir ve periartiküler veya iskelet dışı yumuşak dokuda aktivite tutulumuna neden olabilir (55). Düşük yapım-yıkım tipinde, odaksal bir patoloji ile komplike olmadığı sürece genellikle azalmış radyoaktif madde tutulumu gözlendiği belirtilmiştir (56). KS'de yüksek yapım-yıkım tipine dair bulguların olması adinamik kemik hastalığının ekartasyonu için yol gösterici olabilir.

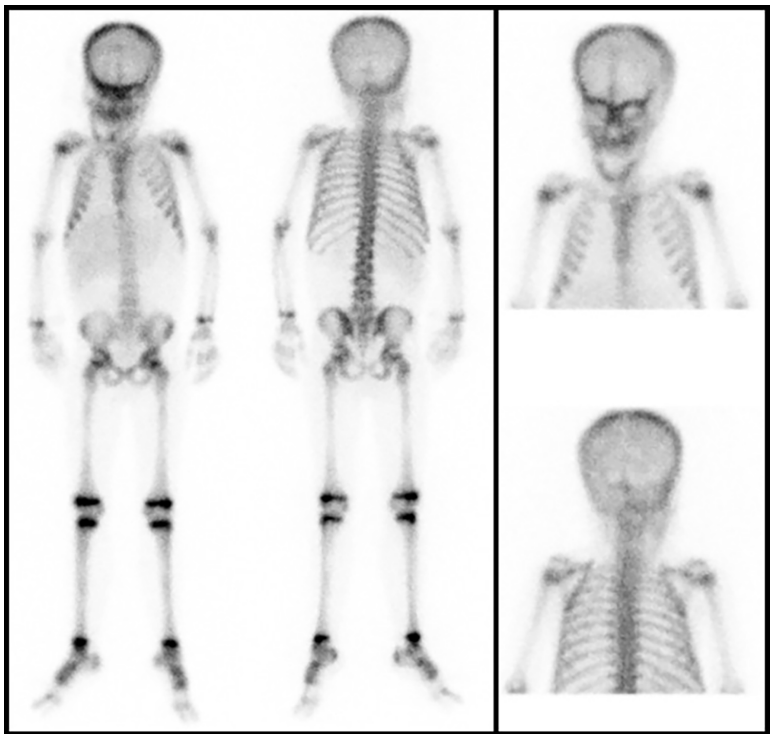

Şekil 3. Son dönem böbrek yetmezliği nedeniyle 4 yıl periton diyalizi gören ve son 3 aydır hemodiyalize alınan 9 yaşındaki kız hastada bisfosfonat tedavisi öncesi adinamik kemik hastalığını dışlamak amacıyla kemik sintigrafisi yapılmıştır. Görüntülerde epifiz plaklarında hastanın yaşı ile uyumlu radyoaktif madde tutulumları vardır. Kranyumda periorbital alanda belirgin olan ve mandibulada artmış radyoaktif madde tutulumu izlenmiştir. Bu görünüm öncelikle yüksek yapım-yıkım tipi renal osteodistrofiyi düşündürmüştür. KBY ile uyumlu olarak her iki böbrek lojunda ve mesanede radyoaktif madde tutulumu izlenmemiştir. Karaciğer boyutlarında artış ve eşlik eden düşük düzeyde radyoaktif madde tutulumu hastanın bilinen Caroli hastalığına ikincil olarak değerlendirilmiştir

KBY: Kronik böbrek yetmezliği

Mandibular Asimetri

Mandibular kondildeki büyüme anormalliği yüzde asimetriye, malokluzyona ve temporomandibular eklem disfonksiyonuna neden olur. Asimetrinin en sık sebebi unilateral kondiler hiperplazidir. Hastalığın aktif evresinde büyümeyi durdurmak için parsiyel kondilektomiyle anormal büyüme merkezi çıkarılır. Aktif olmayan kondiler hiperplazide, asimetri ortognatik rekonstrüktif cerrahi ile tedavi edilir. Bu nedenle tedavi seçimi ve zamanlaması için hastalığın aktif olup olmadığını değerlendirmek önemlidir (Şekil 4) (57).

Standartlaştırılmış fotoğraflarla yapılan klinik takipler ve düz grafiler değerlendirmede kullanılsa da yeterli veriyi elde etmek için yıllar süren gözlemler gerekebilir (57). BT ile kondildeki anatomik değişiklikler (kondil çapında artışa eşlik eden skleroz) tespit edilebilir ancak kondilin büyüme aktivitesi hakkında bilgi elde edilemez. KS mandibular kondilin aktivitesini değerlendirmek için etkili bir yöntemdir.

Planar görüntüler, mandibular kondilin, kafatabanının ve kontralateral kondilin aktivitelerinin örtüşmesi sebebiyle optimal değildir. Çalışmaya ilgi alanının daha iyi uzaysal rezolusyonunu sağlayan SPECT veya SPECT/BT eklenmesiyle planar çalışmanın zayıflığı giderilmiş, duyarlılık artmıştır (58). Ayrıca, semi-kantitatif analizin görsel değerlendirmeye kıyasla unilateral kondiler hiperplazi tespitinde daha iyi olduğu gösterilmiştir (59). Bu analizde, SPECT çalışmasında bilateral mandibular kondile ve klivusa ilgi alanları çizilir. Klivusun artikülasyonunun olmaması, ağırlık taşımaması nedeniyle internal referans olarak kullanılabileceği düşünülmüştür (57). Ancak klivusun büyümesi sfeno-oksipital sinkondroz kapandığında durur. Bu kapanma kızlarda 12-13, erkeklerde 14-15 yaşlarında başlar ve 17-18 yaşında tamamlanır. Bu nedenle klivus büyüme çağındaki hastalarda güvenilir bir referans bölge olmayabilir (60). Çizilen her bir ilgi alanındaki maksimum piksel sayımı kaydedilir. Maksimum piksel, ilgi alanı içinde kaldığı

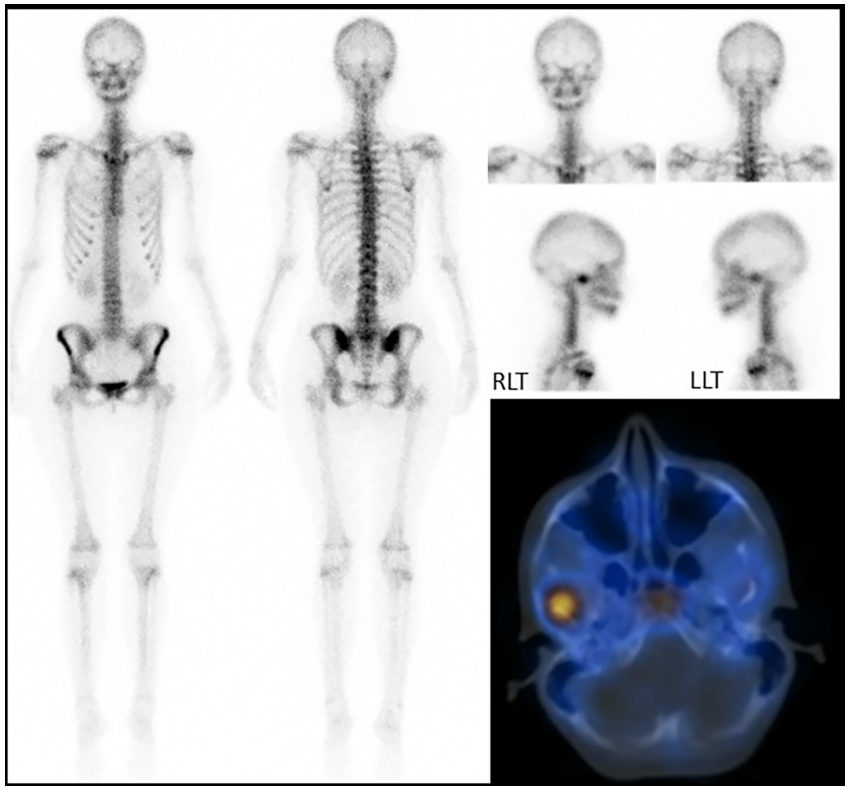

Şekil 4. Fasiyal asimetri ve çenede sola deviasyon nedeniyle kemik sintigrafisi çekilen 16 yaşındaki kız hastada, tüm vücut tarama ve kafa spot görüntülerde sağ mandibular kondilde artmış radyoaktif madde tutulumu izlenmiştir. SPECT/BT üzerinden yapılan semi-kantitatif analizde sağ kondilde kondil sayım oranı 1,96; rölatif tutulum yüzdesi %66; kondil-klivus oranı 1,13 olarak hesaplanmıştır. Bulgular sağda aktif kondiler hiperplazi ile uyumlu olarak değerlendirilmiştir (RLT: Sağ lateral, LLT: Sol lateral)
SPECT: Tek foton emisyon bilgisayarlı tomografi, BT: Bilgisayarlı tomografi

sürece bu değer ilgi alanının yerleşimine veya boyutuna bağlı olmadığından tutarlı ve tekrarlanabilir şekilde belirlenebilir. Bu nedenle, ortalama piksel sayımı yerine maksimum sayımın kullanılabileceği önerilmiştir (57).

Rölatif tutulum yüzdesi (sağ veya sol kondildeki sayımın her iki kondildeki toplam sayıma oranı) %55 veya daha yüksek olan kondil aktif hiperplazi lehine değerlendirilmektedir (58,59). Kondil-klivus oranının 1,44'ten büyük olması devam eden kondil büyümesini göstermektedir (61). Bir çalışmada unilateral kondiler hiperplazinin rölatif tutulum yüzdesiyle (≥%55) daha iyi tespit edilebileceği gösterilmiştir (duyarlılık ve özgüllük %88). Aynı çalışmada kondil-klivus oranı için eşik değer 1,44 olarak kabul edildiğinde özgüllük %96, duyarlılık %42; eşik değer 1'e indirildiğinde özgüllük %61, duyarlılık %65 olarak bulunmuştur; internal referans standartla karşılaştırmanın unilateral kondiler hiperplazi için tanıda ek katkısı olmadığı belirtilmiştir (60). Başka bir çalışmada rölatif tutulum yüzdesi, kondil sayım oranı (sağ kondildeki sayımın sola veya sol kondildeki sayımın sağa oranı) ve kondil-klivus oranının sırasıyla >%53, >1,11 ve >1,40 eşik değerleri kullanıldığında %100 duyarlılık ve %100 özgüllük ile aktif kondiler hiperplaziyi belirleyebileceği rapor edilmiştir (62).

KS'nin bilateral kondiler hiperplazi tanısındaki rolü henüz net değildir. Çünkü, her iki kondilde artmış tutulum olduğunda rölatif yüzde tutulumu ve kondil sayım oranlarına dayalı hesaplama yetersiz kalabilir (59). Ayrıca, klivusda devam eden büyümenin mandibular kondilin büyüme süreciyle paralel olarak devam etme eğiliminde olabileceği gösterilmiştir. Bu da kondil-klivus oranını sınırlamaktadır (57). Eksternal referans kullanımı, yaşa göre normal veri setiyle yapılacak çalışmalar KS'nin bu hastaların tanısındaki faydasını artırabilir.

Osteonekroz

Osteonekroz (avasküler veya aseptik nekroz), yetersiz vasküler beslenme nedeniyle kemik ölümü olarak tanımlanır. En sık femur başı, diz, talus, humerus başı, skafoid ve lunat kemikte görülür (63). Çocuklarda, travma sonrası veya kortikosteroid tedavisine bağlı olarak gelişebilir (64). Pediatrik popülasyonda femur başının idiyopatik avasküler nekrozu, Legg-Calve-Perthes hastalığı olarak bilinir.

Radyografilerin erken osteonekrozu tespit etmede hassasiyeti az olsa da ağrının diğer nedenlerini dışlamaya yardımcı olması nedeniyle ilk olarak tercih edilir. Kontrastsız MRG, normal veya şüpheli radyografiden sonra osteonekroz tanısı için bir sonraki çalışmadır.

KS'de izlenen tutulum paterni osteonekrozun patofizyolojik evresine bağlıdır. Başlangıçta fotopeni gözlenir. Daha sonra osteonekrotik bölge ile normal doku arasındaki sınırlarda artmış radyoaktif madde tutulumu görülür; bu, komşu kemiğin iyileşme tepkisini yansıtır. SPECT/BT osteonekrozun erken evresinde genellikle komşu normal kemik tarafından maskelenen, periferinde artmış tutulum olan veya olmayan santral fotopenin görüntülenmesinde yardımcı olur (65). Ancak KS'nin özgüllüğünün düşük olması ve KS'de eklem kollapsı açısından öngörü değer olan nekrotik hacmin ölçülememesi nedeniyle osteonekroz tespitinde KS'nin yerini MRG almıştır (63).

KS'nin pediatrik hastalarda femur başı epifiz kaymasının veya travmatik femur boyun kırığının cerrahisinden sonra gelişebilecek komplikasyonlardan biri olan avasküler nekrozun tespiti için yüksek duyarlılığa ve öngörü değerine sahip olduğu gösterilmiştir (66).

Greft Viabilitesinin Değerlendirilmesi

Kemik defektinin rekonstrüksiyonu için kullanılan kemik greftinin başarısı vaskülarizasyona bağlıdır. Üç fazlı KS greft viabilitesinin değerlendirilmesini sağlayabilir. Ameliyattan 3-7 gün sonra yapılan KS'de greftte izlenen radyoaktif madde tutulumu viabiliteyi yansıtır. Cerrahiden 1 hafta sonra KS'de greftte radyoaktif madde tutulumu izlenmemesi greft başarısızlığını öngörebilir (67). SPECT veya SPECT/BT, greft aktivitesini komşu kemik ve yumuşak doku aktivitesinden ayırmada faydalıdır.

Tuzaklar

- Ossifiye olmamış büyüme merkezleri sintigrafide fotopenik görünür.
- İskiyopubik sinkondrozda, ossifikasyon sürecinde tek veya bilateral odaksal artmış radyoaktif madde tutulumu gözlenebilir ve lezyonla karıştırılmamalıdır.
- Aksayan bir hastada kullanıma bağlı olarak normal olan alt ekstremitede, semptomatik ekstremiteyle karşılaştırıldığında, artmış radyoaktif madde tutulumu sıklıkla gözlenir. Bu nedenle, görüntüler yorumlanırken tercih edilen tarafın bilinmesi önemlidir.

- Fokal osteomiyelit odağı olan ekstremitenin normal kemiklerinde gözlenen diffüz hiperemi multifokal osteomiyelit veya septik artrit ile karıştırılmamalıdır (11).
- Toraksın posterior görüntüsünde kostokondral bileşkeden gelen aktivitenin parlaklığı (*shine-through*) multipl kosta kırıkları ile karıştırılmamalıdır.

Sonuç

KS, pediatrik hastalarda benign kemik patolojilerinin değerlendirilmesinde önemli bir tanı yöntemidir. Osteomiyelitte multifokal tutulumların saptanması veya odak lokalizasyonunun zor olduğu durumlarda sağladığı katkı kritik rol oynamaktadır. Osteoid osteoma tanısında BT ön planda olsa da KS bu lezyonların saptanmasında yüksek duyarlılığa sahiptir. FD olgularında hastalığın yaygınlığını değerlendirmesinde KS'den yararlanılmaktadır. Stres kırıklarında tanıya yardımcıdır. Pediatrik kompleks bölgesel ağrı sendromu olgularında KS bulguları erişkinlerden farklılık gösterebilmektedir. Renal osteodistrofide *superscan* görünümü yüksek yapım-yıkım tipi için yol göstericidir. Çocuk istismarında özellikle kosta kırıklarının tespitiyle tamamlayıcı bir rol üstlenmektedir. Mandibular kondildeki aktif hiperplaziyi değerlendirmesi uygun tedavi planının oluşturulmasında önemlidir. Cerrahi sonrası femur başı avasküler nekrozun tespitinde veya greft viabilitesinin değerlendirilmesinde yüksek duyarlılığa ve öngörü değerine sahiptir. Tüm bu özellikleriyle KS, pediatrik görüntüleme pratiğinde etkili bir tanı aracı olmaya devam etmektedir.

Dipnotlar

Çıkar Çatışması: Yazarlar tarafından çıkar çatışması bildirilmemiştir.

Kaynaklar

1. Hahn K, Fischer S, Gordon I. Atlas of bone scintigraphy in the developing paediatric skeleton: The normal skeleton, variants and pitfalls. 1st ed. Springer; 1993.
2. Lassmann M, Biassoni L, Monsieurs M, Franzius C, Jacobs F; EANM Dosimetry and Paediatrics Committees. The new EANM paediatric dosage card. Eur J Nucl Med Mol Imaging. 2007;34:796-798.
3. 2024 Update of the North American Consensus Guidelines for Pediatric Administered Radiopharmaceutical Activities. [Available from: https://captions.snmmi.org/Web/Clinical-Practice/Dose-Optimization/2024-Update-of-the-North-American-Consensus-Guidelines-for-Pediatric-Administered-Radiopharmaceutica].
4. Subramanian G, McAfee J, Blair R, Kallfelz F, Thomas F. Technetium-99m-methylene diphosphonate—a superior agent for skeletal imaging: comparison with other technetium complexes. J Nucl Med. 1975;16:744-755.
5. Stauss J, Hahn K, Mann M, De Palma D. Guidelines for paediatric bone scanning with 99mTc-labelled radiopharmaceuticals and 18F-fluoride. Eur J Nucl Med Mol Imaging. 2010;37:1621-1628.
6. Dartnell J, Ramachandran M, Katchburian M. Haematogenous acute and subacute paediatric osteomyelitis: a systematic review of the literature. J Bone Joint Surg Br. 2012;94:584-595.
7. Jaramillo D, Treves ST, Kasser JR, Harper M, Sundel R, Laor T. Osteomyelitis and septic arthritis in children: appropriate use of imaging to guide treatment. AJR Am J Roentgenol. 1995;165:399-403.
8. Offiah A. Acute osteomyelitis, septic arthritis and discitis: differences between neonates and older children. Eur J Radiol. 2006;60:221-232.
9. Oudjhane K, Azouz EM. Imaging of osteomyelitis in children. Radiol Clin North Am. 2001;39:251-266.
10. Woods CR, Bradley JS, Chatterjee A, et al. Clinical practice guideline by the pediatric infectious diseases society and the infectious diseases Society of America: 2021 guideline on diagnosis and management of acute hematogenous osteomyelitis in pediatrics. J Pediatric Infect Dis Soc. 2021;10:801-844.
11. DiPoce J, Jbara ME, Brenner AI. Pediatric osteomyelitis: a scintigraphic case-based review. Radiographics. 2012;32:865-878.
12. Gülaldı NCM. Bone scintigraphy and hybrid imaging in pediatric musculoskeletal cases. Nucl Med Semin. 2022;8:69-81.
13. Horger M, Eschmann SM, Pfannenberg C, et al. Added value of SPECT/CT in patients suspected of having bone infection: preliminary results. Arch Orthop Trauma Surg. 2007;127:211-221.
14. Allwright S, Miller J, Gilsanz V. Subperiosteal abscess in children: scintigraphic appearance. Radiology. 1991;179:725-729.
15. Tuson C, Hoffman E, Mann M. Isotope bone scanning for acute osteomyelitis and septic arthritis in children. J Bone Joint Surg Br. 1994;76:306-310.
16. Kaiser S, Jorulf H, Hirsch G. Clinical value of imaging techniques in childhood osteomyelitis. Acta Radiologica. 1998;39:523-531.
17. Pineda C, Vargas A, Rodríguez AV. Imaging of osteomyelitis: current concepts. Infect Dis Clin North Am. 2006;20:789-825.
18. Riise Ø R, Kirkhus E, Handeland KS, et al. Childhood osteomyelitis-incidence and differentiation from other acute onset musculoskeletal features in a population-based study. BMC Pediatr. 2008;8:45.
19. Karmazyn B. Imaging approach to acute hematogenous osteomyelitis in children: an update. Semin Ultrasound CT MR. 2010;31:100-106.
20. Ash JM, Gilday DL. The futility of bone scanning in neonatal osteomyelitis: concise communication. J Nucl Med. 1980;21:417-420.

21. Drubach LA. Nuclear medicine techniques in pediatric bone imaging. Semin Nucl Med. 2017;47:190-203.
22. Zhao Y, Ferguson PJ. Chronic nonbacterial osteomyelitis and chronic recurrent multifocal osteomyelitis in children. Pediatr Clin North Am. 2018;65:783-800.
23. Papathanassiou ZG, Megas P, Petsas T, Papachristou DJ, Nilas J, Siablis D. Osteoid osteoma: diagnosis and treatment. Orthopedics. 2008;31:1118.
24. Bhure U, Roos JE, Strobel K. Osteoid osteoma: multimodality imaging with focus on hybrid imaging. Eur J Nucl Med Mol Imaging. 2019;46:1019-1036.
25. Boscainos PJ, Cousins GR, Kulshreshtha R, Oliver TB, Papagelopoulos PJ. Osteoid osteoma. Orthopedics. 2013;36:792-800.
26. Jordan RW, Koç T, Chapman AW, Taylor HP. Osteoid osteoma of the foot and ankle--a systematic review. Foot Ankle Surg. 2015;21:228-234.
27. Liu PT, Kujak JL, Roberts CC, de Chadarevian J-P. The vascular groove sign: a new CT finding associated with osteoid osteomas. AJR Am J Roentgenol. 2011;196:168-173.
28. Davies M, Cassar-Pullicino VN, Davies MA, McCall IW, Tyrrell PN. The diagnostic accuracy of MR imaging in osteoid osteoma. Skeletal Radiol. 2002;31:559-569.
29. French J, Epelman M, Johnson CM, Stinson Z, Meyers AB. MR imaging of osteoid osteoma: pearls and pitfalls. Semin Ultrasound CT MR. 2020;41:488-497.
30. Roach PJ, Connolly LP, Zurakowski D, Treves ST. Osteoid osteoma: comparative utility of high-resolution planar and pinhole magnification scintigraphy. Pediatr Radiol. 1996;26:222-225.
31. Sharma P, Mukherjee A, Karunanithi S, et al. 99mTc-Methylene diphosphonate SPECT/CT as the one-stop imaging modality for the diagnosis of osteoid osteoma. Nucl Med Commun. 2014;35:876-883.
32. Kim Y-i, Ryu J-S. Fibrous dysplasia. In: Atlas of Nuclear Medicine in Musculoskeletal System: Case-Oriented Approach. 1st ed. Yang S-0, Oh SW, Choi YY, Ryu J-S, editors. Singapore: Springer; 2022. p. 195-201.
33. Kushchayeva YS, Kushchayev SV, Glushko TY, et al. Fibrous dysplasia for radiologists: beyond ground glass bone matrix. Insights Imaging. 2018;9:1035-1056.
34. Ackah SA, Eugster EA. McCune-Albright syndrome. In: Pediatric Endocrinology: A Practical Clinical Guide. 4th ed. Radovick S, Misra M, editors. Switzerland: Springer; 2024. p. 997-1006.
35. Zhang L, He Q, Li W, Zhang R. The value of 99m Tc-methylene diphosphonate single photon emission computed tomography/computed tomography in diagnosis of fibrous dysplasia. BMC Med Imaging. 2017;17:46.
36. Font MM. Clinical applications of nuclear medicine in the diagnosis and evaluation of musculoskeletal sports injuries. Rev Esp Med Nucl Imagen Mol (Engl Ed). 2020;39:112-134.
37. O'dell MC, Jaramillo D, Bancroft L, Varich L, Logsdon G, Servaes S. Imaging of sports-related injuries of the lower extremity in pediatric patients. Radiographics. 2016;36:1807-1827.
38. Ishibashi Y, Okamura Y, Otsuka H, Nishizawa K, Sasaki T, Toh S. Comparison of scintigraphy and magnetic resonance imaging for stress injuries of bone. Clin J Sport Med. 2002;12:79-84.
39. Wright AA, Hegedus EJ, Lenchik L, Kuhn KJ, Santiago L, Smoliga JM. Diagnostic accuracy of various imaging modalities for suspected lower extremity stress fractures: a systematic review with evidence-based recommendations for clinical practice. Am J Sports Med. 2016;44:255-263.
40. Pelletier-Galarneau M, Martineau P, Gaudreault M, Pham X. Review of running injuries of the foot and ankle: clinical presentation and SPECT-CT imaging patterns. Am J Nucl Med Mol Imaging. 2015;5:305-316.
41. Gaeta M, Minutoli F, Scribano E, et al. CT and MR imaging findings in athletes with early tibial stress injuries: comparison with bone scintigraphy findings and emphasis on cortical abnormalities. Radiology. 2005;235:553-561.
42. Zwas ST, Elkanovitch R, Frank G. Interpretation and classification of bone scintigraphic findings in stress fractures. J Nucl Med. 1987;28:452-457.
43. Patil SSD. Shin splints. In: Foot and ankle sports orthopaedics. 1st ed. Valderrabano V, Easley M, editors. Switzerland: Springer; 2017. p. 181-186.
44. Zukotynski KA. Sport injuries. In: Pediatric nuclear medicine and molecular imaging. 4th ed. Treves ST, editor. New York: Springer; 2014. p. 385-396.
45. Sanpera Jr I, Beguiristain-Gurpide JL. Bone scan as a screening tool in children and adolescents with back pain. J Pediatr Orthop. 2006;26:221-225.
46. Masci L, Pike J, Malara F, Phillips B, Bennell K, Brukner P. Use of the one-legged hyperextension test and magnetic resonance imaging in the diagnosis of active spondylolysis. Br J Sports Med. 2006;40:940-946.
47. Campbell R, Grainger A, Hide I, Papastefanou S, Greenough C. Juvenile spondylolysis: a comparative analysis of CT, SPECT and MRI. Skeletal Radiol. 2005;34:63-73.
48. Lascombes P, Mamie C. Complex regional pain syndrome type I in children: what is new? Orthop Traumatol Surg Res. 2017;103:S135-S142.
49. Kemp AM, Dunstan F, Harrison S, et al. Patterns of skeletal fractures in child abuse: systematic review. BMJ. 2008;337:a1518.
50. van Rijn RR, Sieswerda-Hoogendoorn T. Educational paper: imaging child abuse: the bare bones. Eur J Pediatr. 2012;171:215-224.
51. Section on Radiology; American Academy of Pediatrics. Diagnostic imaging of child abuse. Pediatrics. 2009;123:1430-1435.
52. Kemp AM, Butler A, Morris S, et al. Which radiological investigations should be performed to identify fractures in suspected child abuse? Clin Radiol. 2006;61:723-736.
53. Mandelstam S, Cook D, Fitzgerald M, Ditchfield M. Complementary use of radiological skeletal survey and bone scintigraphy in detection of bony injuries in suspected child abuse. Arch Dis Child. 2003;88:387-390.

54. Perez-Rossello JM, Connolly SA, Newton AW, Zou KH, Kleinman PK. Whole-body MRI in suspected infant abuse. AJR Am J Roentgenol. 2010;195:744-750.
55. Ryu J-S, Chung HW. Metabolic bone disease. In: Atlas of Nuclear Medicine in Musculoskeletal System: Case-Oriented Approach. 1st ed. Yang S-0, Oh SW, Choi YY, Ryu J-S, editors. Singapore: Springer; 2022. p.157-178.
56. Gedik GK. Metabolik kemik hastalıklarında radyonüklid görüntüleme. Nucl Med Semin. 2022;8:25-31.
57. Fahey FH, Abramson ZR, Padwa BL, et al. Use of 99m Tc-MDP SPECT for assessment of mandibular growth: development of normal values. Eur J Nucl Med Mol Imaging. 2010;37:1002-1010.
58. Lopez BD, Corral SC. Comparison of planar bone scintigraphy and single photon emission computed tomography for diagnosis of active condylar hyperplasia. J Craniomaxillofac Surg 2016; 44: 70-74.
59. Buitrago DL, Botero JR, Corral C, Carmona A, Sabogal A. Comparison of 99mTc-MDP SPECT qualitative vs quantitative results in patients with suspected condylar hyperplasia. Rev Esp Med Nucl Imagen Mol (Eng Ed). 2017;36:207-211.
60. Saridin C, Raijmakers P, Al Shamma S, Tuinzing D, Becking A. Comparison of different analytical methods used for analyzing SPECT scans of patients with unilateral condylar hyperactivity. Int J Oral Maxillofac Surg. 2009;38:942-946.
61. Kao YH, Magsombol BM, Ng DC. The potential of hybrid SPECT/CT fusion imaging to improve diagnostic accuracy in the scintigraphic quantitative functional assessment of suspected unilateral mandibular hyperactivity. Oral Maxillofac Surg. 2012;16:89-93.
62. Hamed MAG, AlAzzazy MZ, Basha MAA. The validity of SPECT/CT in diagnosis of condylar hyperplasia. Egypt J Radiol Nucl Med. 2017;48:451-9.
63. Ha AS, Chang EY, Bartolotta RJ, et al. ACR appropriateness criteria® osteonecrosis: 2022 update. J Am Coll Radiol. 2022;19:S409-S416.
64. Roca I, Barber I, Fontecha CG, Soldado F. Evaluation of bone viability. Pediatr Radiol. 2013;43:393-405.
65. Oh SW, Chai JW, Park JM. Osteonecrosis. In: Atlas of Nuclear Medicine in Musculoskeletal System: Case-Oriented Approach. 1st ed. Yang S-0, Oh SW, Choi YY, Ryu J-S, editors. Singapore: Springer; 2022. p. 83-91.
66. Grewal RS, Hollnagel KF, Curran PF, Bomar JD, Upasani VV. Bone scintigraphy prediction of postoperative femoral head avascular necrosis in children with hip trauma and slipped capital femoral epiphysis. J Pediatr Orthop. 2025;45:e418-e421.
67. Kim H, Lee K, Ha S, et al. Predicting vascularized bone graft viability using 1-week postoperative bone SPECT/CT after maxillofacial reconstructive surgery. Nucl Med Mol Imaging. 2020;54:292-298.

© 2025. This work is published under
https://creativecommons.org/licenses/by-nc/4.0/(the “License”).
Notwithstanding the ProQuest Terms and Conditions, you may use this content
in accordance with the terms of the License.