邵东市人民医院
Shaodong people's Hospital

鹰瞳医疗

鹰瞳医疗视网膜检查报告

姓名：刘长庚　　年龄：70　　检查号：16880569　　检查日期：2024-05-30
性别：男

右眼

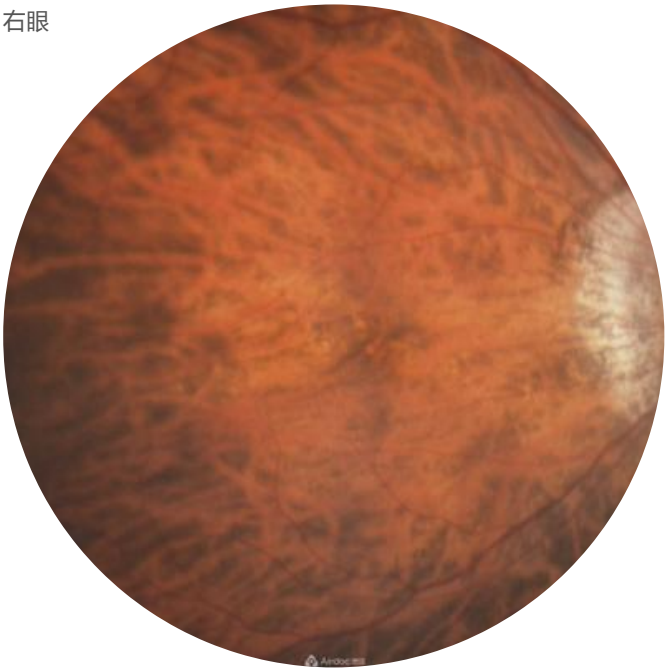

左眼

糖尿病性视网膜病变分析

未发现中度非增殖性（含）以上糖尿病性视网膜病变，建议定期复查。

医师：_____　　日期：_____

邵东市人民医院
Shaodong people's Hospital

鹰瞳医疗

鹰瞳医疗视网膜检查报告

姓名：刘长庚　　年龄：70　　检查号：16880569　　检查日期：2024-05-30
性别：男

出血渗出分析

■ 出血　■ 棉絮斑　■ 硬性渗出

右眼

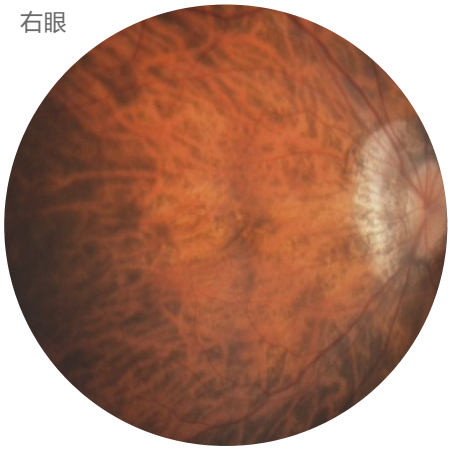

左眼

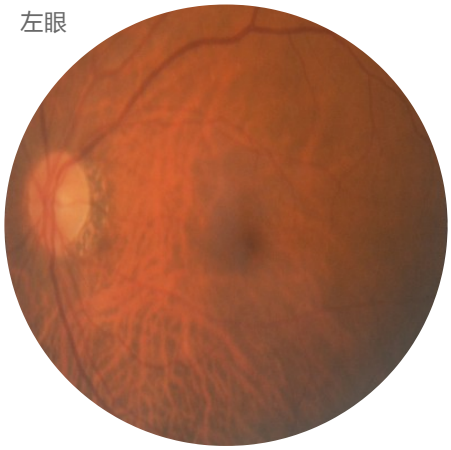

杯盘比分析

○ 视杯　○ 视盘

右眼

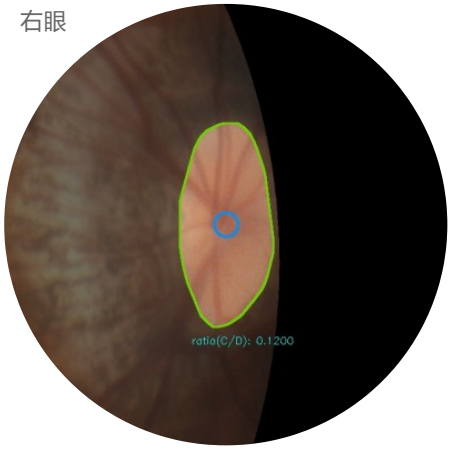

左眼

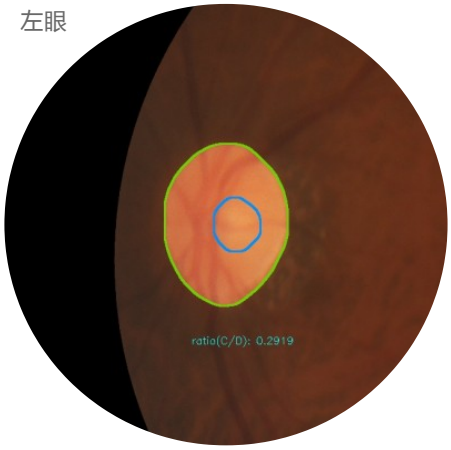

评估结果

OD（右眼）：　**豹纹样改变（重度）**。视网膜色素上皮减少，可见脉络膜血管完全暴露，形成重度豹纹样改变。建议定期复查。
眼底动脉弹性减弱。视网膜可见动脉反光带增宽，提示血管弹性减弱可能。建议定期复查。

OS（左眼）：　**豹纹样改变（重度）**。视网膜色素上皮减少，可见脉络膜血管完全暴露，形成重度豹纹样改变。建议定期复查。
眼底动脉弹性减弱。视网膜可见动脉反光带增宽，提示血管弹性减弱可能。建议定期复查。

医师：＿＿＿＿＿＿　　日期：＿＿＿＿＿＿