鹰瞳医疗

中南大学湘雅二医院视网膜检查报告

姓名：武传花　　年龄：67　　检查号：15056699　　检查日期：2024-01-02
性别：女　　ID： 42695

右眼

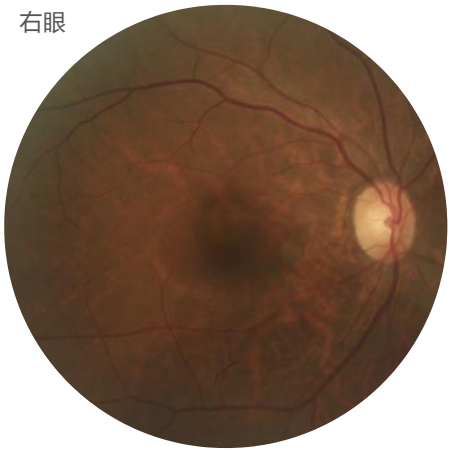

左眼

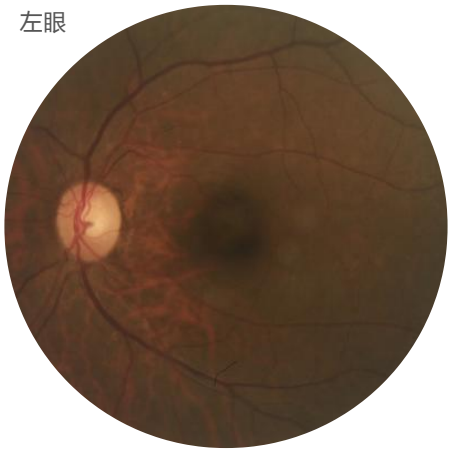

出血渗出分析

■ 出血　■ 棉絮斑　■ 硬性渗出

右眼

左眼

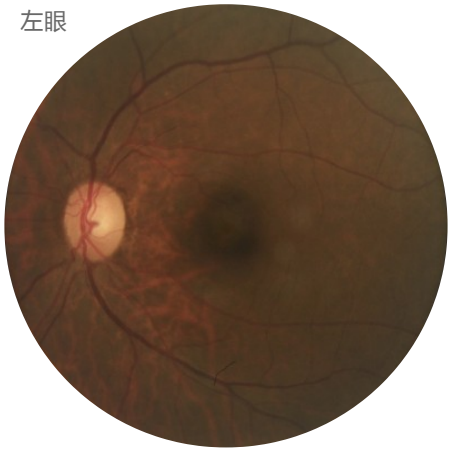

内容	右眼			左眼		
	总面积(mm²)	最大面积(mm²)	个数	总面积(mm²)	最大面积(mm²)	个数
出血	0	0	0	0	0	0
渗出	0	0	0	0	0	0

参考值：0

评估结果

未发现中度非增殖性（含）以上糖尿病性视网膜病变，建议定期复查。

OD（右眼）：　**眼底动脉弹性减弱。**视网膜可见动脉反光带增宽，提示血管弹性减弱可能。
豹纹样改变（明显）。视网膜色素上皮减少，可见脉络膜血管暴露，形成明显豹纹样改变。

OS（左眼）：　**眼底动脉弹性减弱。**视网膜可见动脉反光带增宽，提示血管弹性减弱可能。
玻璃膜疣。视网膜可见黄白色斑点沉积，可能为玻璃膜疣样改变，直径＜125微米。
豹纹样改变（轻微）。视网膜色素上皮减少，可见脉络膜血管隐约暴露，形成轻微豹纹样改变。

综合建议

目前暂无需就医治疗，定期复查。建议下一次复查时间：2024年04月。

操作人：

风险评估报告

姓名：武传花　　年龄：67　　检查号：15056699　　检查日期：2024-01-02
性别：女　　ID： 42695

动脉硬化/高血压及并发症

85 高风险

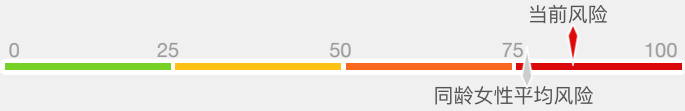

控制体重和腰围，饮食少盐，减轻精神压力，坚持有氧运动，远离烟酒和空气污染。

糖尿病及并发症

85 高风险

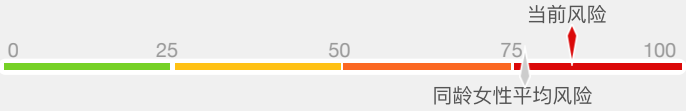

多吃富含纤维的谷物，定时定量进餐，少喝含糖饮料，坚持有氧运动，控制体重和腰围。

心脑血管

35 中低风险

不吸烟、日饮酒<30g、多活动、多吃蔬果、少食红肉、体重健康，可降低风险。

*从视网膜分析心血管风险是人工智能的前沿技术，国际顶级科学期刊《Nature》子刊发表了Airdoc相关研究成果，Airdoc和北大医学部承担国家自然基金课题，共同研发了视网膜心血管风险评估模型，获得美国MMAAP医学基金。
风险指数既不代表您患有这些疾病，也不等同于这些疾病的发病率。风险指数越高意味着身体机能越弱，患病风险越高，预示您的健康状况需要更多关注。