邵东市人民医院
Shaodong people's Hospital

鹰瞳医疗

鹰瞳医疗视网膜检查报告

姓名：刘带华　　年龄：56　　检查号：15595011　　检查日期：2024-03-05
性别：女

右眼

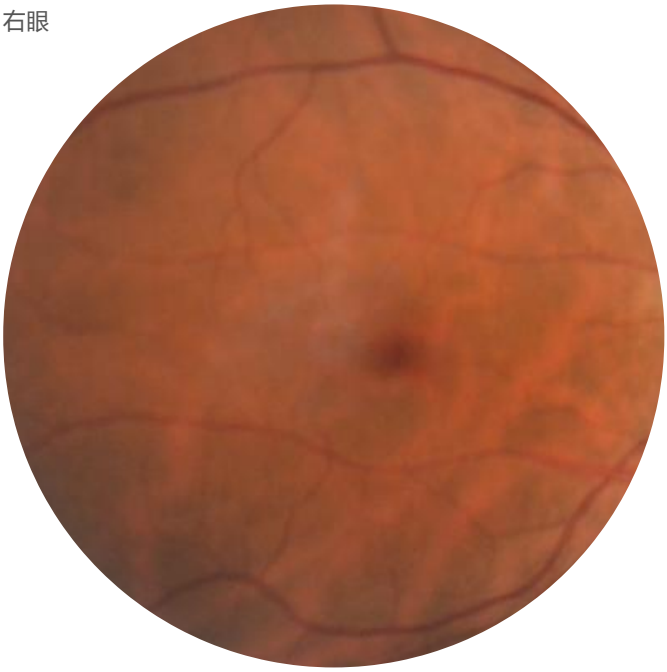

左眼

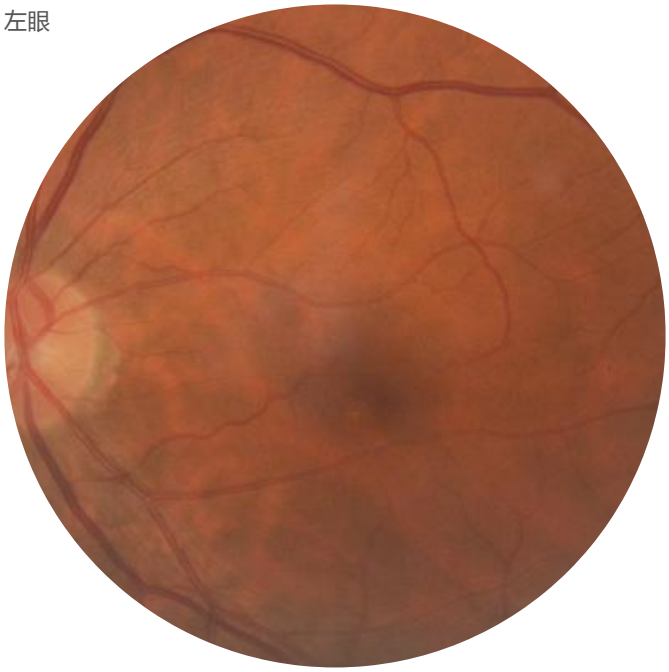

糖尿病性视网膜病变分析

未发现中度非增殖性（含）以上糖尿病性视网膜病变，建议定期复查。

医师：_____　　日期：_____

邵东市人民医院
Shaodong people's Hospital

鹰瞳医疗

鹰瞳医疗视网膜检查报告

姓名：刘带华　　年龄：56　　检查号：15595011　　检查日期：2024-03-05
性别：女

出血渗出分析

■ 出血　■ 棉絮斑　■ 硬性渗出

右眼

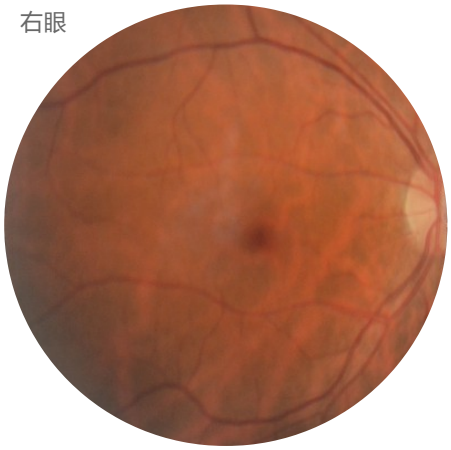

左眼

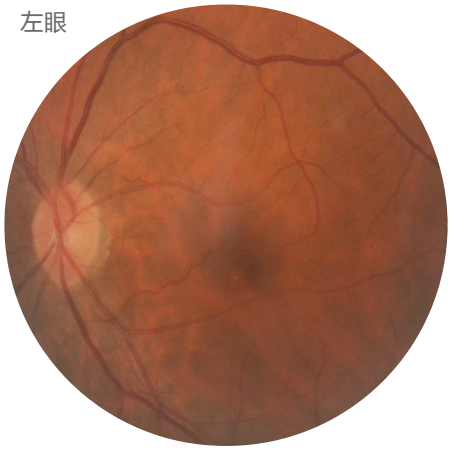

杯盘比分析

○ 视杯　○ 视盘

右眼

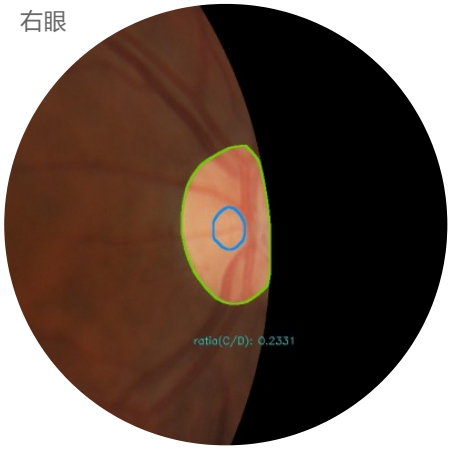

左眼

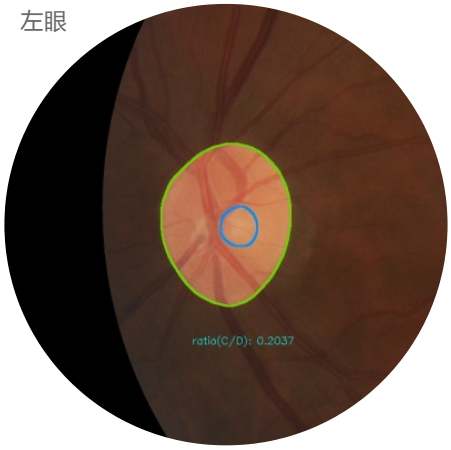

评估结果

OD（右眼）：　**豹纹样改变（明显）**。视网膜色素上皮减少，可见脉络膜血管暴露，形成明显豹纹样改变。建议定期复查。

OS（左眼）：　**玻璃膜疣** 类似异常。视网膜可见黄白色斑点沉积，可能为玻璃膜疣样改变，直径＜125微米。建议定期复查。
豹纹样改变（明显）。视网膜色素上皮减少，可见脉络膜血管暴露，形成明显豹纹样改变。建议定期复查。

医师：＿＿＿＿＿＿＿＿　　日期：＿＿＿＿＿＿＿＿

量化分析

出血渗出

参考值：0

内容	右眼							左眼						
	总面积(mm^2)	最大面积(mm^2)	个数				总个数	总面积(mm^2)	最大面积(mm^2)	个数				总个数
			TS	TI	NS	NI				TS	TI	NS	NI	
出血	0	0	0	0	0	0	0	0	0	0	0	0	0	0
渗出	0	0	0	0	0	0	0	0	0	0	0	0	0	0
棉絮斑/硬性渗出	0/0	0/0	0/0	0/0	0/0	0/0	0/0	0/0	0/0	0/0	0/0	0/0	0/0	0/0
玻璃膜疣	0	0	0	0	0	0	0	0.023	0.023	0	0	0	1	1

血管参数

B区视网膜动静脉比（AVR）参考值：≥0.67

血管参数	右眼	左眼
B区视网膜中央动脉当量(CRAE)(PD)	0.014	0.011
B区视网膜中央静脉当量(CRVE)(PD)	0.016	0.016
B区视网膜动静脉比(AVR)	0.86	0.70

视神经参数

参考值：垂直杯盘比 <0.5，双眼水平和垂直杯盘比相差≤0.2

内容	右眼		左眼	
	水平	垂直	水平	垂直
视杯直径(μm)	240	278.2	297	268.6
视盘直径(μm)	669	1194	1056	1323
杯盘比值	0.36	0.233	0.28	0.203

近视相关参数

弧形斑直径参考值：≤0.1　豹纹斑平均密度参考值：<0.15

内容	右眼	左眼
弧形斑和视盘面积比	0.081	0.111
弧形斑直径(PD)	0.293	0.264
豹纹斑平均密度	0.19	0.163

AI量化分析可能受拍摄角度、瞳孔大小、曝光等因素影响而存在误差，仅供医生参考。“-”可能由于图片质量未达到量化计算要求，无法成功计算数值。

青光眼视神经纤维层分析

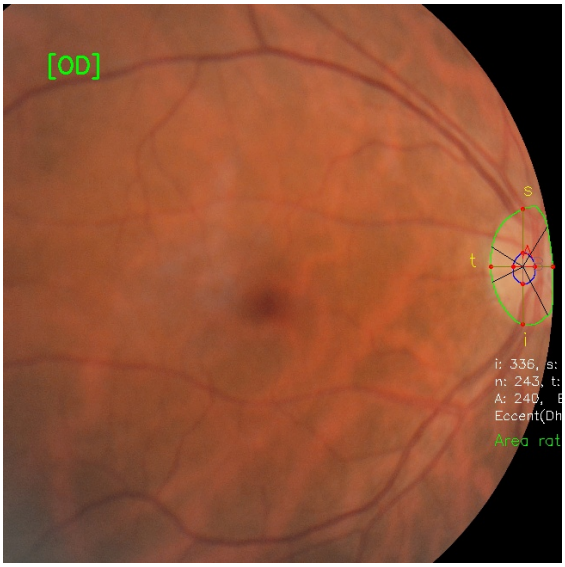

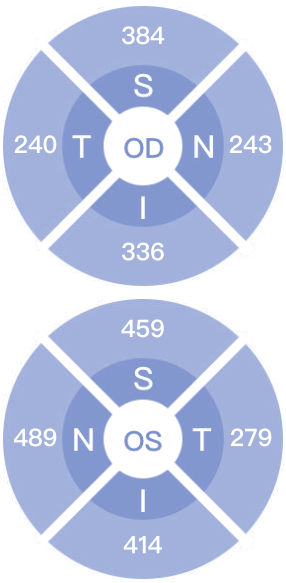

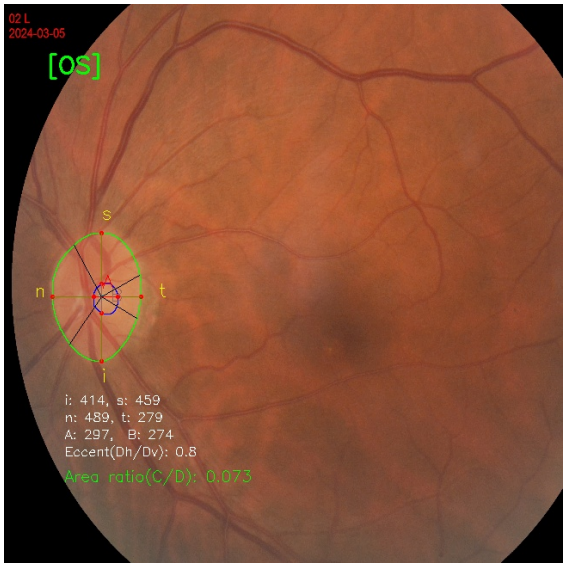

OD

OS

视神经纤维层缺损分析

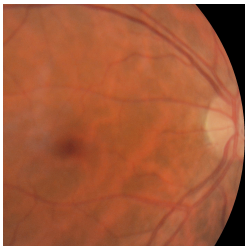

OD

OS

内容	是否发现疑似神经纤维层缺损	疑似缺损位置	疑似缺损面积(mm²)
右眼	否	–	–
左眼	否	–	–

缺损面积参考值：0

杯盘比分析

内容	右眼			左眼		
	水平	垂直	平均	水平	垂直	平均
视杯直径(μm)	240	279	259.5	297	274	285.5
视盘直径(μm)	669	1197.4	873.7	1056	1349.8	1179.8
杯盘比值	0.36	0.233	0.297	0.28	0.203	0.242

杯盘比值参考值：垂直杯盘比 <0.5，双眼水平和垂直杯盘比相差≤0.2

盘沿分析

内容	右眼盘沿宽度(μm)	左眼盘沿宽度(μm)
I区	336	414
S区	384	459
N区	243	489
T区	240	279

视盘面积分析

内容	右眼	左眼
视盘面积(mm²)	1.2712	1.775
视杯面积(mm²)	0.1218	0.1304
盘沿面积(mm²)	1.1494	1.6446
视杯/视盘面积比	0.096	0.073

“–”可能由于图片质量/视杯、视盘特征不清晰导致无法成功分割视杯视盘