100年第二次專門職業及技術人員高等考試牙醫師、助產師、職能治療師、醫事放射師、物理治療師、呼吸治療師、獸醫師考試暨牙醫師考試分試考試

代　　號：4303
類科名稱：牙醫師（二）、牙醫師
科目名稱：牙醫學(四)（包括口腔顎面外科學、牙科放射線學等科目及其相關臨床實例與醫學倫理）
考試時間：1小時　　座號：_____
※注意：本試題禁止使用電子計算器

1.末稍神經受到損傷，傷害距標的器官（target organ）超過多遠時不會接合？
A.0.1 公分
B.0.5公分
C.1 公分
D.2 公分

2.下列何者非爲纖維黏連蛋白（fibronectin）的功能？
A.穩固纖維素（fibrin）
B.辨識及移除外來物質
C.引導巨噬細胞（macrophage）進行吞噬作用
D.溶解血中栓塊

3.欲拔除右側上顎第三大臼齒埋伏智齒時，下列那一項神經阻斷麻醉（nerve block anesthesia）的組合最正確？
A.R’t middle superior alveolar nerve + R’t palatine nerve
B.R’t posterior superior alveolar nerve + R’t middle superior alveolar nerve
C.R’t posterior superior alveolar nerve + R’t greater palatine nerve
D.R’t infraorbital nerve + nasopalatine nerve

4.大多數拔牙所使用的槓桿原理是第幾類槓桿？
A.一
B.二
C.三
D.四

5.拔牙後懷疑有上顎竇穿孔時，醫師判斷只要有良好的血液凝結而不需做任何處置，必須提醒病人鼻竇預防措施，以防血液凝結掉落，下列何者爲錯誤的醫囑？
A.用吸管喝飲料
B.禁止抽菸
C.不要用力擤鼻涕
D.不要用力漱口

6.拔除阻生的第三大臼齒之最佳時機爲牙根發育到多少時？
A.0－1/2
B.0－1/3
C.1/3－2/3
D.3/5－4/5

7.在進行拔牙手術時，對於軟組織所造成的裂傷，下列敘述何者錯誤?
A.最常見的是造成軟組織缺氧壞死
B.爲避免軟組織有太大張力，翻瓣的範圍要夠廣
C.手術時動作須輕柔
D.避免施予不必要的外力

8.盧德威氏口峽炎（Ludwig’s angina）可以嚴重壓迫上呼吸道，其原因爲何處受侵犯所致？
A.兩側舌下間隙（sublingual space），顎下間隙（submandibular space）及頦下間隙（submental space）
B.兩側咽旁間隙（parapharyngeal space）
C.咽後間隙（retropharyngeal space）
D.兩側翼下顎間隙（pterygomandibular space）

9.壞死性筋膜炎（necrotizing fasciitis）是一種嚴重的頸部組織感染，其臨床表徵與蜂窩組織炎不同，但下列何者不是壞死性筋膜炎之特徵？
A.受犯之皮膚呈現紅、腫、熱、痛
B.皮膚會出現灰紫色斑塊
C.皮膚會出現水泡
D.皮下組織會有氣泡出現

10.以氫氧磷灰石（hydroxyapatite）增高齒槽骨之手術（ridge augmentation）之最大缺點是：

A.手術必須於全身麻醉下施行
B.不易維持氫氧磷灰石顆粒在骨膜下之位置
C.術後一年內植入物會有不規則性吸收
D.氫氧磷灰石顆粒容易因義齒之壓力而碎裂

11.下列關於拔牙後立即植牙（Postextraction Immediate Implantation）的敘述何者錯誤？
A.通常小臼齒比大臼齒適合拔牙後立即植牙
B.要注意植體的初期穩定度（initial stability）必須足夠，而且使植體頂端低於齒槽骨嵴2毫米的位置
C.齒槽窩壁（socket wall）與植體的間隙若超過2毫米時，必須做『GBR: Guided Bone Regeneration』
D.不需要選擇齒槽骨狀況，拔牙後皆立即植牙

12.下列何者是口腔癌末期病人緩和醫療（palliative treatment）的主要目的？
A.減少病人痛苦
B.預防癌症轉移
C.根除癌症病灶
D.回復正常功能

13.如下圖X光片所顯示之影像，下列何者診斷較有可能？

A.Osteosarcoma
B.Ameloblastoma
C.Dentigerous cyst
D.Median mandibular cyst

14.下列關於接受頭頸部放射線治療患者牙齒處理的敘述，何者正確？
A.放射線治療前，對於預後較難預測的牙齒，以保守治療爲原則
B.如需拔除牙齒，須在放射線治療開始前四週才有足夠時間癒合
C.放射線治療開始前施行拔牙手術時，儘量作到傷口primary closure
D.如有完全未萌發的阻生齒，仍需拔除以避免日後感染

15.40歲女士在上唇內側有一大小1公分之病灶，邊界清楚呈圓形，欲確立診斷，下列何方式最合理？
A.吸取性活體檢查（aspiration biopsy）
B.切取性活體檢查（incisional biopsy）
C.切除性活體檢查（excisional biopsy）
D.抹片檢查（smear examination）

16.下列何者並非上顎矯正手術術後復發（relapse）常見的原因？
A.不足量的骨接觸面積
B.過大的下顎咬合力量
C.合併下顎矯正手術
D.過量的軟組織收縮

17.

如下圖之X光片所示，該唾液腺管呈現香腸狀之顯像，其最有可能之診斷爲何？

A.sialolithiasis
B.sialoadenitis
C.sialodochitis
D.sialocele

18.關於修補唇裂的時機使用的「10的法則」（rule of 10），下列敘述何者正確？
A.體重10公斤
B.年齡10個月
C.血紅素10公克／dl
D.血小板10萬／dl

19.臨床上常用到的抗凝血劑（anticoagulants）中，『Coumadin』延長凝血的機轉爲何？
A.抑制血小板功能
B.影響『Prothrombin Time, PT』
C.影響『Partial Thromboplastin Time, PTT』
D.減少血小板的數目

20.顳顎關節異常（temporomandibular disorders）的最常見問題是：
A.Muscular disorders
B.Internal derangement
C.Ankylosis
D.Osteoarthritis

21.小孩造成顳顎關節內沾黏（ankylosis）最常見的原因爲何？
A.風濕性關節炎
B.關節內障礙
C.疼痛功能失調症候群
D.跌倒撞到下巴

22.有關15號刀片的敘述，何者錯誤？
A.形狀與12號刀片相似，但是較小
B.因刀片較小，容易在齒頸部作切線
C.也可用於牙齦黏膜的切開
D.是口腔手術常用的刀片之一

23.同時被中上齒槽神經與後上齒槽神經支配的是那一顆牙齒？
A.上顎犬齒
B.上顎第二小臼齒
C.上顎第一大臼齒
D.上顎第二大臼齒

24.下列關於拔牙鉗的敘述，何者錯誤？
A.上顎前牙可以使用1號拔牙鉗
B.No. 151用在上顎第一大臼齒最適合
C.No. 88俗稱cowhorn，有區分左右邊
D.拔牙鉗用於撐開齒槽骨，以利牙齒拔除

25.下列有關下顎第一小臼齒根尖膿瘍（abscess）的敘述，何者正確？
A.因爲下顎舌骨肌（mylohyoid muscle）在下顎骨的起源是前低後高，所以膿瘍通常會流至下顎間隙（submandibular/submaxillary space）
B.因爲下顎舌骨肌（mylohyoid muscle）在下顎骨的起源是前高後低，所以膿瘍通常會流至下顎間隙（submandibular/submaxillary space）
C.因爲下顎舌骨肌（mylohyoid muscle）在下顎骨的起源是前低後高，所以膿瘍通常會流至舌下間隙（sublingual space）
D.
因爲下顎舌骨肌（mylohyoid muscle）在下顎骨的起源是前高後低，所以膿瘍通常會流至舌下

間隙（sublingual space）

26.下列有關唾液腺腫瘤（salivary gland tumor）的敘述，何者錯誤？

A.Warthin’s tumor 幾乎單獨影響腮腺，男性為主

B.多發性低度腺癌（adenocarcinoma）為口內第二常見之唾液腺惡性腫瘤，好發於軟硬腭交接處

C.多形性腺瘤（pleomorphic adenoma）之組織病理可見兩種細胞形態：腺管上皮細胞（ductal epithelial cell）及肌上皮細胞（myoepithelial cell）

D.簡單型蝦蟆腫（ranula）位於舌下間隙，有時病灶會越過下顎舌骨肌（mylohyoid m.）

27.下列那些疾病的患者不宜服用非類固醇抗炎藥（nonsteroidal anti-inflammatory drugs，NSAIDs）？①氣喘（asthma） ②狹心症（angina pectoris） ③腎功能不足（renal insufficiency）

A.只有①②

B.只有①③

C.只有②③

D.①②③

28.對TMJ軟組織最有效的影像診斷技術為：

A.核子影像（nuclear image）

B.核磁共振影像（MRI）

C.電腦斷層攝影（CT）

D.環口放射線攝影術（panoramic radiography）

29.下列4圖中，最能表達出局部麻醉在使用過量下，達到抽搐前期（preconvulsion state）的是那一個？（箭頭粗細代表強弱；虛線表示受抑制）

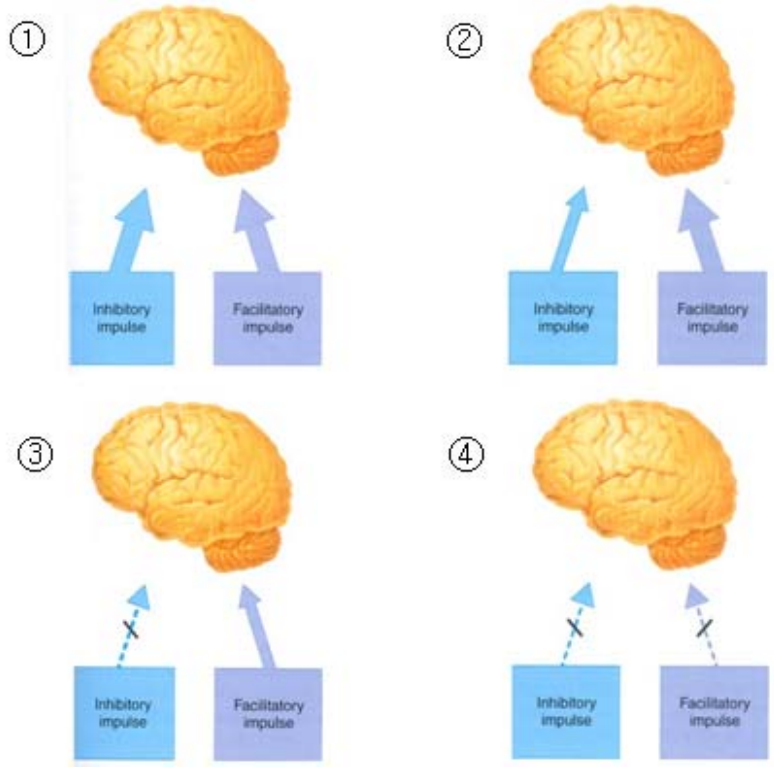

A.①

B.②

C.③

D.④

30.下列何者不是處理死腔（dead space）使用的方法？

A.熱凝固

B.縫合

C.引流管

D.壓力敷料

31.口腔手術避免翻瓣壞死（prevention of flap necrosis）的原則，下列敘述何者錯誤？

A.翻瓣設計由基底部往頂端逐漸縮小

B.翻瓣長度須超過其基底寬度的兩倍

C.翻瓣基底部不可過於扭轉

D.翻瓣基底部中包含供應血流之血管

32.顳顎關節（temporomandibular joint）的理學檢查，下列何項較不適用？

A.敲診（percussion）

B.觸診（palpation）
C.聽診（auscultation）
D.視診（inspection）
33.打完後上齒槽神經阻斷式麻醉後快速腫脹，最可能的原因為針頭貫穿了下列何者？
A.上咽動脈（ascending pharyngeal artery）
B.翼靜脈叢（pterygoid venous plexus）
C.上顎動脈（maxillary artery）
D.顏面動脈（facial artery）
34.假設1管1.8 ml的0.5 % Bupivacaine最高安全量為90 mg，則病人最高可打多少管？
A.5管
B.7管
C.10管
D.15管
35.要做上顎第一大臼齒的拔髓，下列那一項神經阻斷麻醉的組合最合理？
A.後上齒槽神經（posterior superior alveolar nerve）與大腭神經（greater palatine nerve）
B.後上齒槽神經（posterior superior alveolar nerve）與中上齒槽神經（middle superior alveolar nerve）與大腭神經（greater palatine nerve）
C.前上齒槽神經（anterior superior alveolar nerve）與小腭神經（lesser palatine nerve）
D.眶下神經（infraorbital nerve）與中上齒槽神經（middle superior alveolar nerve）
36.有關可吸收縫線之敘述，下列何者錯誤？①主要有gut、polyglycolic acid及polypropylene三種 ②gut及polyglycolic acid主要靠酵素使線分解 ③plain gut可以維持強度約7天 ④gut因非合成性材料，所以不易引起發炎反應 ⑤三種線吸收所需時間由長至短分別為polyglycolic acid、polypropylene、gut
A.只有③④⑤
B.只有②③④
C.只有①③④⑤
D.①②③④⑤
37.40歲病患為血癌治療中，口腔出現厚厚之斑狀物四散於上顎及舌背，以紗布拭擦抹除後，呈現紅色口腔組織，關於此病例之治療，下列何者最妥善？
A.口服nystatin 1週，每天4次
B.口服nystatin外加Penicillin 1週，每天4次
C.口服fluconazole 5天，每天2次
D.口含nystatin 2週，每天4次
38.上下顎骨頰側或舌側骨的外突與倒凹，經手術修整後，對於義齒印模的時間下列何者最好？
A.手術後當天立即印模
B.手術後第7天印模
C.手術後第14天印模
D.手術後1個月再印模
39.關於上顎前庭成形術的敘述，下列何者錯誤？
A.若唇側前庭黏膜不足時，採用黏膜下（submucosal）前庭成形術不會使上唇變短
B.以上唇黏膜為根蒂，做骨膜上的剝離，並將皮瓣縫到上顎前庭的深部，而裸露的齒槽骨膜採用次級上皮癒合
C.以上唇黏膜為根蒂，做骨膜上的剝離，並將皮瓣縫到上顎前庭的深部，而裸露的齒槽骨膜可搭配裂層（split-thickness）皮膚移植
D.裸露的齒槽骨膜採用次級上皮癒合方式，其術後會有較明顯的不舒服感
40.關於口腔癌目前之化學療法（chemotherapy），下列敘述何者錯誤？
A.通常會用單一化療藥劑（single-agent），以減輕消化系統之副作用
B.通常用多種化療藥劑（multiple-agent），以減輕或降低感染及自發性出血之併發症
C.化學療法的副作用包含貧血（anemia）
D.化學療法的副作用包含嘔吐、噁心、食慾不振等腸胃道症狀
41.骨牽引骨生成術（distraction osteogenesis）的潛伏期（latency phase）通常是幾天？
A.1天
B.3天
C.5天
D.7天
42.下列各症狀中，何者不適用勒福一型切開術（LeFort I osteotomy）來治療？
A.上顎發育過小（maxillary deficiency）
B.上顎垂直發育過度（maxillary vertical excess）

C.上顎水平發育過度（maxillary horizontal excess）
D.崔屈寇林氏症候群（Treacher Collins syndrome）
43.若一頸椎受傷的病患，高度懷疑其中顏面部位有骨折發生，下列那一項放射線學檢查，較可作爲評估其骨折的方法？
A.下頦－頭頂投射法（submental vertex view）
B.華特氏投射法（Waters’ view）
C.電腦斷層攝影（CT scan）
D.磁性共振影像（MRI）
44.Waters’ view常被用來評估下列那個部位的骨折？
A.下顎骨髁狀關節突下方骨折（mandibular subcondylar fracture）
B.眼眶骨骨折（orbital rim fracture）
C.顳骨岩部骨折（fracture of petrous portion of temporal bone）
D.乳突骨折（fracture of mastoid process）
45.外傷後骨折成碎骨樣是指何類骨折而言？
A.simple fracture
B.comminuted fracture
C.compound fracture
D.greenstick fracture
46.如下圖所示，患者應照下列那些Ｘ光片才能有較正確的診斷？①Panoramic film ②Waters’ view ③Skull film ④Film of cervical spine

A.①②即可
B.①③即可
C.①②③即可
D.①②③④都要
47.下列有關牙齒脫落（avulsion）處理的敘述，何者錯誤？
A.保存脫落牙齒最佳的儲存介質是Hank’s balanced salt solution，若無法獲得時，牛奶是較佳的選擇
B.脫落牙齒在30分鐘內重新植入，會有較佳的預後，若超過2小時，通常結果較差
C.脫落牙齒重新植入後，固定的時間愈長愈好，通常爲3至4個月
D.脫落牙齒根尖孔若未關閉，牙根發育未完全形成，牙齒重新植入後，通常固定3至4週
48.咽腭帆關閉不全（velopharyngeal insufficiency）可應用括約肌咽造形術（sphincter pharyngoplasty）矯治，關於此術式之敘述，下列何者錯誤？
A.須將兩側腭咽肌（palatopharyngeal muscle）島瓣游離後互相縫合
B.此術式之目的爲創造具收縮力之咽後壁嵴（contractile ridge）
C.鼻氣道阻塞之併發症發生率較低
D.術後無疤痕（scarring）
49.下列那種疾病若長期未獲控制，容易併發腎衰竭（renal failure）？①糖尿病 ②高血壓
A.只有①
B.只有②

C.①②
D.①②均不易併發腎衰竭
50.關於顳顎關節手術（TMJ surgery）的敘述，下列何者正確？
A.關節穿刺術（arthrocentesis）是非侵犯性的手術
B.關節鏡手術（arthroscopy）是在下關節腔內操作手術器械
C.關節盤復位手術（disk repositioning surgery）是將移位的關節盤後方切除掉一楔狀缺損再重新縫合，使關節盤回復到正常的解剖位置
D.髁頭切斷術（condylotomy）是將冠狀突切斷後，使附著在近心端的肌肉將其重新置位，與關節盤及關節窩呈現有利的關係
51.關於「安寧療護」的敘述，下列何者錯誤？
A.與「安樂死」相互抵觸
B.安寧療護的目的是減少病人痛苦，提升生活品質
C.由醫師、護士、社工及宗教人士組成團隊
D.安寧療護小組的組成，優點是不需要特定的病房，也可以做到真正的安寧療護
52.下列口腔中的大唾液腺中，何者分泌漿液及黏液之比例相當？
A.腮腺
B.舌下腺
C.顎下腺
D.艾勃納氏腺（Ebner’s gland）
53.承上題，該腺體的主要唾液腺管道為何？
A.Stensen’s duct
B.Wharton’s duct
C.Bartholin’s duct
D.Thyroglossal duct
54.承上題，該腺體是源自那一條腦神經負責支配其分泌功能？
A.三叉神經
B.顏面神經
C.舌咽神經
D.舌下神經
55.假如你是一位在診所開業的一般牙科醫師，有一名病患來求診，主訴為在一個月前於其他診所接受下顎左側阻生第三大臼齒之拔除手術後，傷口至今仍然疼痛且吞嚥時有異物感，臨床檢查發現其拔牙區傷口癒合大致正常，X光檢查如下圖所見，此時最合理之診斷為何？

A.該阻生齒由於位置太深，在拔除時手術醫師只將牙冠移除，牙根仍留在原位
B.該阻生齒之牙根被推至下顎骨髓內，下齒槽神經之上方
C.該阻生齒之牙根被推至口咽（oropharynx）
D.該阻生齒之牙根被推至顎下隙（submandibular space）
56.承上題，在詢問病史時發現該阻生齒於拔除前並無引起任何腫脹、疼痛或其他感染症狀，此時下列何種處置最合理？
A.將病患轉介至耳鼻喉科醫師，利用內視鏡將該牙根取出
B.將病患轉介至口腔顎面外科醫師，施行手術將該牙根取出
C.由於有引起深頸部感染之危險，所以必須由你自己立刻施行手術將該牙根取出
D.由於該齒原先並無感染，持續定期追蹤即可
57.醫療診斷上常用的放射線是屬於下列那一種？
A.α射線
B.電磁放射線
C.非游離放射線

D.特性放射線

58.以下何者並非Compton effect的物理性質？

A.X光子碰撞組織的原子外層電子

B.電子被碰撞後在測試中產生離子化反應

C.X光子碰撞組織的原子內層電子

D.包含吸收（absorption）及散射（scatter）效應

59.當放射源與接受器的距離增加一倍時，放射線在接受器的強度變爲多少？

A.原來之兩倍

B.原來的一半

C.原來的1/4

D.不變

60.診斷用放射線影像的optical density（OD）約在那個範圍之間？

A.0.025－0.25

B.0.25－2.5

C.3.25－4.5

D.5.25－6.5

61.下列何項措施不能提高X光片影像清晰度（sharpness）？

A.較小的焦點區（focal spot area）

B.使用環形錐（circular cone）

C.使用較長的焦點與片距（focal spot-film distance）

D.使用較短的目標與片距（object-film distance）

62.下列關於牙科X光照射分角線法（bisected angle technique）之敘述何者正確？

A.必須使用long cone

B.水平角度（horizontal angulation）若有誤，將會造成牙齒影像的延長（elongation）或縮短（foreshortening）

C.Zygomatic bone常會遮住上顎臼齒區的根尖部

D.常會造成上顎小臼齒及臼齒區的頰側根（buccal root）影像的延長（elongation）

63.在上顎後牙的根尖片中，下列何種組織結構最不可能出現？

A.上顎竇底

B.鼻腔底部

C.鼻淚管（nasolacrimal canal）

D.前鼻棘（anterior nasal spine）

64. 箭頭所指處是何者解剖構造之中心點？

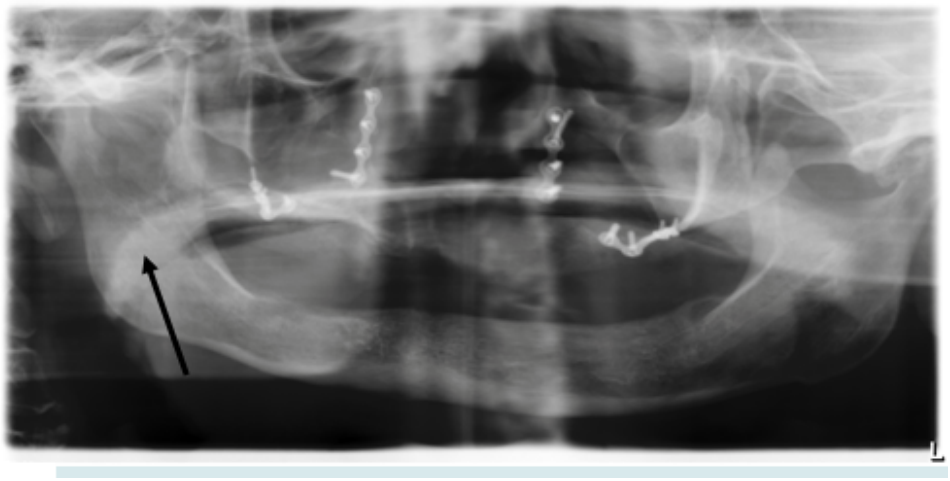

A.soft palate

B.hard palate

C.coronoid process

D.epiglottis

65.在正常情況下的放射線影像其解剖結構呈現radiopaque爲何？

A.anterior nasal spine

B.submandibular fossa

C.mental foramen

D.median suture

66.在正常人之牙根尖放射線影像，鼻竇和鼻腔間最常呈現之影像爲何？

A.Inverted Y shape

B.Y shape
C.V shape
D.Inverted V shape

67.以下那一種骨骼疾病，其影像呈現骨膜增厚？
A.Giant cell granuloma
B.Eosinophilic granuloma
C.Garre’s osteomyelitis
D.Osteoma

68.56歲女性患者，右臉腫大有些疼痛，約兩個月，目前接受化學治療，身體虛弱。一年前乳房開刀，放射線影像呈現下顎骨角破壞，最可能之診斷為何？

A.Ameloblastoma
B.Metastatic lesion
C.Central giant cell granuloma
D.Sarcoidosis

69.發生急性輻射傷害之骨髓症候群時之初期表徵為何？
A.紅血球減少
B.血紅素降低
C.白血球減少
D.血小板減少

70.放射線全身效應會造成死亡，其中利用現代醫療尚有機會治療的為下列何種？
A.造血器官徵候群
B.腸胃器官徵候群
C.心血管系統徵候群
D.中樞神經徵候群

71.重組電腦斷層攝影影像（reformatted computed tomography）使用在植牙手術之評估，下列敘述何者錯誤？
A.即使有金屬贋復物亦不會產生干擾之影像
B.可用於對骨質密度之評估
C.影像較不失真
D.費用及輻射劑量較高

72.

此放射線影像之診斷最可能為何？

A.Intraglandular tumor
B.Extraglandular tumor
C.Sialectasis
D.Sjögren syndrome

73.有關鼻腭管囊腫（nasopalatine duct cyst）的敘述，下列何者錯誤？
A.如果生長較大時，會造成兩側正中門齒的牙根吸收
B.幾乎全部的鼻腭管囊腫都呈放射線透性（radiolucent）
C.幾乎只造成上顎骨唇側膨脹
D.鼻腔底部也會被往上推移

74.口內放射線設備中設有鋁製濾器（aluminum filter）於放射線路徑上的主要目的是：
A.減少低能量的光子數
B.減少高能量的光子數
C.增加低能量的光子數
D.增加高能量的光子數

75.下列何種放射線之頻率最高？
A.紫外線
B.X光線
C.伽馬射線
D.宇宙線

76.患者爲52歲男性，舌頭長腫塊和潰瘍。從MRI影像（如下圖）看到T1 phase爲low signal，T2 phase和注入contrast medium之T1 phase都呈現high signal。其臨床診斷最可能爲下列何者？

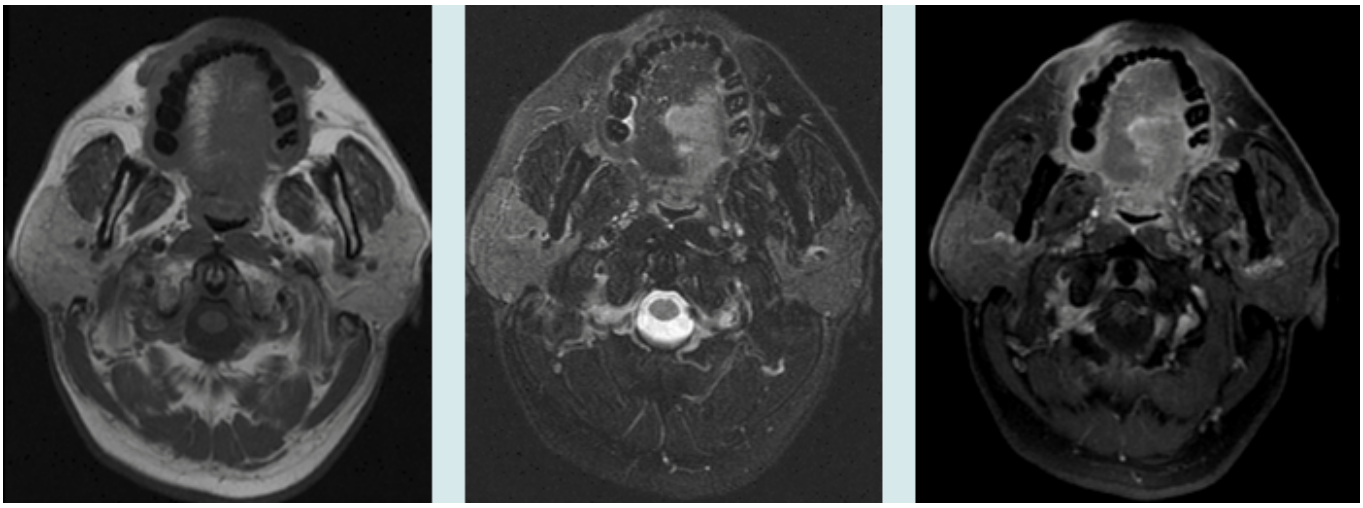

A.神經鞘瘤（neurilemoma）
B.鱗狀細胞癌（squamous cell carcinoma）
C.纖維瘤（fibroma）
D.囊腫（cyst）

77.

圖A及圖B爲頭顱及部分顎全景X光影像，下列何者爲其放射線影像特徵？

圖A

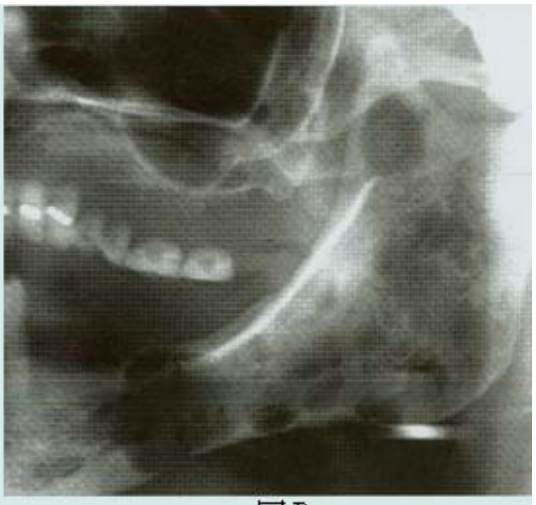

圖B

A.digital marking
B.moth-eaten appearance
C.punched-out appearance
D.cotton-wool appearance

78.一位有頭頸部血管瘤之老年患者，在觸摸頸部時感覺有一顆顆硬硬的團塊，經斜側方顎骨X光攝影（oblique lateral view of mandible），發現如下圖中箭頭所指叢集標靶狀之放射線不透性病變，下列何者為最適當之診斷？

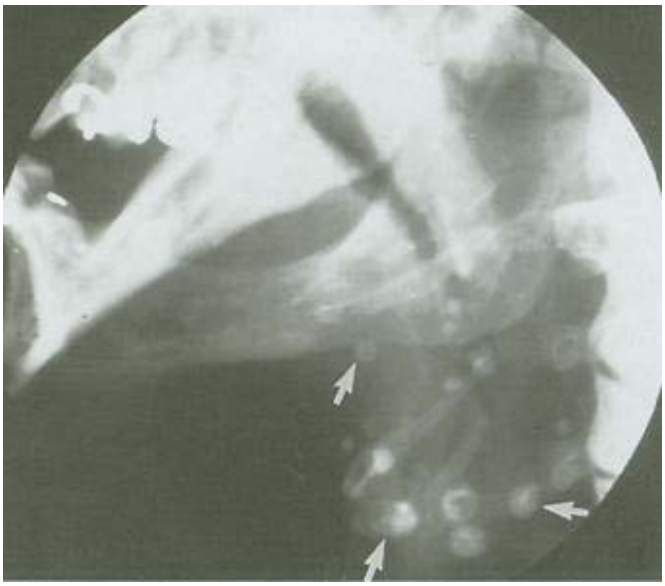

A.靜脈結石（phlebolith）
B.鈣化淋巴結（calcified lymph nodes）
C.鈣化扁桃腺（calcified tonsils）
D.人為現象之影像（film artefact）

79.長期存在顎骨中，相關牙沒經過根管治療之根尖囊腫（radicular cyst），在放射線透性的（radiolucent）影像中，有時會出現稀疏分佈之放射線不透性的小點（small radiopaque particles），下列何者為其最可能之原因？
A.囊腫周圍有新骨產生
B.囊腫形成時，殘留於囊腔中之小骨片
C.囊腫壁中之失養性鈣化（dystrophic calcification）
D.正常構造之影像，重疊於囊腫影像中

80.有關法國學者Bergonié和Tribondeau對有關放射線高敏感度之細胞的敘述，下列何者錯誤？
A.高分裂頻率（high mitotic rate）
B.較多的分裂細胞（many future mitoses）
C.分化較原始的細胞（primitive differentiative cells）
D.淋巴球對放射敏感是因為細胞較原始