# 101年第一次專門職業及技術人員高等考試牙醫師考試分試考試、醫事放射師、助產師、物理治療師、職能治療師、呼吸治療師、獸醫師考試

代　　號：4302
類科名稱：牙醫師（二）
科目名稱：牙醫學(四)（包括口腔顎面外科學、牙科放射線學等科目及其相關臨床實例與醫學倫理）
考試時間：1小時　　座號：_____
※注意：本試題禁止使用電子計算器

1.下列敘述，何者不符合皮瓣設計（flap design）的原則？
A.牙齦皮瓣底部（base）的寬度應大於其游離端（free margin）
B.使用腭皮瓣（palatal flap）時，最好要包含大腭動脈（greater palatine artery），以免皮瓣壞死
C.有大動脈供給之皮瓣，皮瓣底部（base）的寬度不必大於其皮瓣長度
D.假設牙齦皮瓣底部寬（width dimension）爲 x，高度（height dimension）爲 y，最理想的比例是 y=2x

2.下列那種藥物最不宜在孕婦中使用？
A.diazepam
B.bupivacaine
C.cephalosporins
D.erythromycin

3.關於傷口內死腔（dead space）形成的原因與處理的方法，下列敘述何者錯誤？
A.通常是因爲傷口內有部分組織必須切除所形成
B.死腔內所聚積的血塊，易導致傷口感染
C.手術後傷口不必放置引流管，只要壓迫（pressure dressing）2小時，可以預防死腔的形成
D.引流管（drains）的正確使用，也能預防死腔的形成

4.下列何種縫線，在臨床上是不宜縫合皮膚？
A.polyglactin 910
B.polyester
C.polypropylene
D.silk

5.齒源性感染的患者除有下列何項徵兆之外，餘均立即轉診給專科醫師來治療？
A.口內瘻管形成時
B.呼吸困難時
C.吞嚥困難時
D.筋膜間隙（fascial space）被侵犯時

6.下列有關於顎骨骨髓炎（osteomyelitis）的敘述何者錯誤？
A.骨髓炎的發生是因爲細菌造成骨髓腔內的血管循環障礙所引起的
B.下顎骨比上顎骨容易發生骨髓炎，是因爲下顎骨骨髓腔比較窄
C.下顎骨骨折是造成下顎骨骨髓炎的主要原因之一
D.壞死性骨髓炎，多半是放射線治療後引起的

7.在下顎前牙區植牙時，人工牙根的遠心面與頦孔（mental foramen）的最前緣必須至少距離多遠才安全？
A.1 mm
B.2 mm
C.3 mm
D.5 mm

8.患者來門診時，牙醫師可以做一些非侵入式的臨床檢查，其中那一項需最先施行？
A.視診（inspection）
B.觸診（palpation）
C.敲診（percussion）
D.聽診（auscultation）

9.治療顎骨造釉細胞瘤（ameloblastoma）多半使用下列何種手術方式？
A.造袋術（marsupialization）
B.燒灼術（cauterization）
C.剜出術（enucleation）及刮除術（curettage）
D.顎骨部分切除術（partial resection of jaw bone）

10.下列何情況可以考慮進行組織切片（biopsy）？
A.舌邊緣有約2x2公分的紅白斑
B.牙齦有發生三天仍未癒合之潰瘍

C.口底雙側突起的肉阜（caruncle）
D.位於頰黏膜，與咬合面齊高的線形白斑
11.成人之含齒囊腫（dentigerous cyst）最好發在口腔中的那一個區域？
A.下顎臼齒區
B.上顎犬齒區
C.下顎犬齒區
D.上顎臼齒區
12.施行口內下顎骨升枝垂直切開術（intraoral vertical ramus osteotomy），將下顎後移，近心骨段（proximal segment），包含下顎髁之部分與前方骨段之關係應該是：
A.近心骨段一定要在外側，與前方骨段重疊
B.近心骨段一定要在內側，與前方骨段重疊
C.近心骨段只要能與前方骨段重疊，在外側或內側均可
D.近心骨段要整修至與前方骨段之切端吻合，不可互相重疊
13.臘腸桿菌神經毒性療法（Botulinum neurotoxin therapy）目前被用來治療臉部皺紋，其最初是用於來治療下列何者？
A.眼部肌肉功能失調
B.面神經麻痺
C.治療因臘腸桿菌所引起的中毒
D.病毒引起的神經性耳聾
14.患有下顎發育過小（mandibular deficiency）之病患，常會有下述那種特徵？①頦部（chin）後縮；②唇頦溝（labiomental groove）特別明顯，且下唇過度外翻；③臼齒及犬齒均爲第二類關係（Class II relationship）
A.只有①②
B.只有①③
C.只有②③
D.①②③
15.下列何者非唾液腺攝影術（sialography）的禁忌症（contraindication）？
A.急性發炎期
B.疑似唾液腺腫瘤
C.對碘有過敏病史
D.評估甲狀腺前
16.利用唾液腺攝影術（sialography）時，其顯影劑滯留在腺體或管道超過多久視爲異常？
A.2分鐘
B.5分鐘
C.15分鐘
D.30分鐘
17.因緊張而換氣過度（hyperventilation）之病患，常伴隨出現下列何症狀？①頭昏；②手指刺痛感；③心跳減緩
A.只有①
B.只有②
C.只有①②
D.①②③
18.Molt mouth prop可以幫助病人撐開口腔，有關其功用的敘述何者錯誤？
A.有鋸齒狀齒輪，防止齒輪倒轉
B.嘴巴撐得越開，手把處也越分開
C.使用時要小心牙齒及顳顎關節受傷
D.可用於病患不清醒或沉睡時
19.白先生進入你的診間要求你爲他拔除上下智齒，經過臨床以及X光片的檢查，上下智齒皆爲阻生齒，白先生的身體非常健康，體重70公斤重，若是以2% lidocaine（1：100,000 epinephrine）局部麻醉拔除智齒，最大劑量不可超過幾支麻藥？
A.2
B.4
C.8
D.10
20.依Pell and Gregory的阻生齒分類系統，下顎智齒前後向完全埋入下顎升枝前緣且高度介於第二大臼齒的齒頸線以下應屬於那一類？
A.Class 2/B
B.Class 3/B

C.Class 2/C
D.Class 3/C
21.下列全身性疾病會造成患者免疫力降低，其中那一個不屬於代謝性疾病（metabolic disease）？
A.uremia
B.alcoholism
C.sclerosis
D.malnutrition
22.下列治療齒槽骨嵴嚴重吸收的原則中，那些正確？①創造高窄的骨嵴形狀　②足夠的前庭深度以延伸贗復體　③適當的顎間關係　④適當的腭穹隆形狀（palatal vault form）　⑤足夠的骨支持，軟組織覆蓋愈少愈好
A.①②③④
B.②③④⑤
C.只有②③④
D.①②⑤
23.Transpositional flap vestibuloplasty又稱lip switch，關於其敘述，下列何者錯誤？
A.其適應症爲有足夠之下顎骨高度，至少1.5公分
B.能同時增加唇側及舌側之前庭深度
C.能解決頦肌（mentalis muscle）高附著的問題
D.不用住院，沒有其他口外傷口是其優點
24.關於口腔癌的分期系統TNM system中的T，下列敘述何者錯誤？
A.T0: severe dysplasia
B.T1: 腫瘤最寬徑小於2 cm
C.T2: 腫瘤最寬徑大於2 cm但小於4 cm
D.T3: 腫瘤最寬徑大於4 cm
25.下列何者爲真性腫瘤（true neoplasm）？
A.牙骨質母細胞瘤（cementoblastoma）
B.齒瘤（odontoma）
C.化膿性肉芽腫（pyogenic granuloma）
D.血管瘤（hemangioma）
26.兩側矢向劈裂骨切開術（bilateral sagittal split osteotomy）最容易傷到那一條神經？
A.頦神經
B.下齒槽神經
C.舌神經
D.顏面神經
27.施行上顎骨勒福氏第一型截骨術（LeFort I osteotomy）之後，上顎齒列主要的血液供應來自於何處？
A.上顎竇（maxillary sinus）
B.上顎粗隆處的牙齦（gingiva of the maxillary tuberosity）
C.硬軟腭組織（hard and soft palate）
D.上顎前庭區的組織（maxillary vestibule）
28.口腔燒灼症候群（burning mouth syndrome）最常發生於下列何者？
A.30歲以下女性
B.停經後（postmenopausal）女性
C.30歲以下男性
D.50歲以上男性
29.人類口腔中的大唾液腺中，何者的體積最大？
A.腮腺
B.舌下腺
C.顎下腺
D.艾勃納氏腺（Ebner’s gland）
30.下列有關顎下腺（submandibular gland）的敘述，何者錯誤？
A.有唾液腺結石時易發生於腺體之頭部
B.有唾液腺結石時易發生於主體內
C.分泌量占三大唾液腺之冠
D.其排泄管爲Wharton’s duct
31.下列神經中，何者在下顎骨會有輔助性神經分佈（accessory innervation）？
A.咬神經（masseteric nerve）
B.頰神經（buccal nerve）

C.內翼神經（medial pterygoid nerve）
D.下顎舌骨神經（mylohyoid nerve）

32.有位女性病患前來看診，在接受麻醉注射後，臉部運動時，顏面產生類似下圖之改變，她接受治療之部位應該是在何處？

A.上顎左側第三大臼齒
B.上顎右側第三大臼齒
C.下顎左側第三大臼齒
D.下顎右側第三大臼齒

33.通常一位健康成年人病患接受需要輸血的手術，應在其失血量爲其血容積大於多少百分比時，開始輸血？
A.5%
B.10%
C.20%
D.30%

34.你爲一位病患拔除下顎左側之阻生第三大臼齒，其環口X光片如下圖所示，當你以拔牙挺用力挖動牙齒時，該阻生齒突然失去蹤影，此時該齒最可能是位於何處？

A.下顎骨髓內，下齒槽神經之上方
B.頦下間隙（submental space）
C.顎下隙（submandibular space）
D.頰間隙（buccal space）

35.下列何者是拔牙的絕對禁忌症？
A.不穩定的心絞痛病人
B.血友病患者
C.懷孕5個月的婦女
D.洗腎病人

36.下列病變中，那一種與阻生齒（impacted teeth）形成之原因無關？
A.Hypothyroidism
B.Febrile disease
C.Irradiation
D.Stafne cyst

37.病患36歲男性主訴右下顎第三大臼齒疼痛3天，張口困難，臨床檢查發現第三大臼齒埋伏，其後方近下顎上升枝處明顯壓痛及腫脹，其診斷最可能爲何？
A.牙冠周圍炎合併顎下間隙感染
B.牙冠周圍炎合併翼顎間隙感染
C.牙冠周圍炎合併舌下間隙感染
D.牙冠周圍炎合併頰肌間隙感染
38.55歲男性病患體內裝置人工心臟瓣膜，且對盤尼西林嚴重過敏，你如何防範口腔手術造成心內膜炎？
A.Erythromycin 500 mg 術前1小時口服
B.Cephalexin 500 mg 術前1小時口服
C.Clindamycin 600 mg 術前1小時口服
D.Cefazolin 1 gm 術前30分鐘肌注
39.48歲男性病患因鼻咽癌接受高劑量放射治療，求診時發現已有瀰漫性齲齒及牙周炎之現象，對於此現象之治療，下列敘述何者錯誤？
A.給予人工唾液不定時含漱，可以舒解口腔不適，且可以防止齲齒
B.爲有效刺激唾液分泌可以投予Pilocarpine hydrochloride 5 mg，1天4次
C.對於深度蛀牙，仍可按常規給予根管治療
D.若有患牙無法保存且已感染，在充分預防下仍可以拔除
40.上顎骨嚴重萎縮的無牙患者，Zygoma implant是一個很好的植體選擇。使用Zygoma implant時，其植體經過的解剖構造，下列何者錯誤？
A.Alveolar bone
B.Maxillary sinus floor
C.Zygoma
D.Inferior border of orbital rim
41.牙髓炎引起的神經痛屬於下列那一種？
A.神經痛（Neurarlgia）
B.神經炎（Neuritis）
C.神經病變（Neuropathy）
D.神經斷裂
42.以放射線學來進行牙齒及齒槽傷害（dentoalveolar injuries）的檢查，下列敘述何者錯誤？
A.利用根尖周圍及咬合放射線攝影片，是最常使用的檢查方法
B.移位的牙齒可能會出現牙周韌帶空間變寬或齒槽骨板（lamina dura）移位
C.檢查異物陷入嘴唇或臉頰軟組織中，可將X光片置於軟組織內側面，並將放射線劑量增加爲正常暴露量的2至3倍
D.中央放射線束與牙齒的垂直角度，將會影響水平牙根斷裂的影像診斷
43.下列那一項放射線學檢查，較無法作爲評估下顎骨骨折的方法？
A.後前顱投射法（P-A view）
B.側斜向投射法（lateral oblique view）
C.陶恩氏投射法（Towne’s view）
D.華特氏投射法（Waters’ view）
44.有關牙齒裂痕（crack）之敘述，下列何者錯誤？
A.裂痕局限於象牙質（dentin）內，不會延伸至牙髓，引起牙齒活性喪失
B.多發性裂痕造成疼痛而無法處理時，是牙齒拔除之適應症
C.爲防止染色，可以樹脂填塞（seal）縫隙
D.一般不需做積極處置
45.鼻、唇、腭之胚胎發育主要於何時發生？
A.1至3週
B.5至10週
C.15至20週
D.25至30週
46.有關過敏反應的敘述，下列何者正確？
A.只有type I過敏反應可能會造成急性及嚴重可能危及生命的結果
B.與type I 過敏反應有關的免疫球蛋白爲IgM
C.若病人產生過敏反應並發出哮喘呼吸聲（stridorous breathing），應儘快讓病人躺平
D.若病人發生嚴重過敏反應（anaphylaxis），應儘快讓病人坐起呈90度以保持呼吸
47.病人在接受局部麻醉之後，出現口吃、震顫及頭痛、頭昏等症狀，下列處置何者錯誤？
A.讓病人躺平
B.監控生命徵象

C.給予氧氣
D.先回家休息

48.下列那個選項中藥物及其作用的組合錯誤？
A.Narcotic antagonist－Diazepam
B.Anticonvulsant－Midazolam
C.Vasodilator－Nitroglycerine
D.Antihypoglycemic－Glucagon

49.下列何者不是醫師經理學檢查顳顎關節障礙的患者之徵候？
A.咀嚼肌肉壓痛
B.張口困難
C.張口有響聲
D.吞嚥困難

50.下列那一項不是顳顎關節鏡手術（arthroscopic surgery）可能的副作用？
A.Nerve injury：CN VI
B.Vascular injury: masseteric artery
C.Rupture of tympanic membrane
D.Post-operative infection

51.有關顳顎關節疾病的評估與檢查，下列敘述何者正確？
A.評估測量下顎運動的範圍，正常成年人下顎移動在垂直方向約45 mm，在前突及側移方向約10 mm
B.若患者張口受限，但在不造成疼痛（painless）的張口範圍下，可因檢查者施力（digital pressure）增加張口程度，通常表示病因出在關節腔（intracapsual）內
C.現今評估及診斷顳顎關節軟組織疾病，最有效的影像檢查是電腦斷層攝影（computed tomography）
D.核子影像（nuclear imaging）可作爲評估顳顎關節盤疾病的輔助檢查

52.對於「安樂死」的敘述，下列何者錯誤？
A.是爲了減少病人痛苦，而以特定方式刻意結束病人的生命稱之爲安樂死
B.注射安定劑、肌肉鬆弛劑及氯化鉀後導致病人快速的死亡，爲積極的安樂死
C.斷絕植物人的營養與水分，算是一種消極的安樂死
D.荷蘭有明定關於安樂死之法律條文，醫師可以在某些條件下執行安樂死而不被起訴

53.『Suspension wiring technique』於某些情況下可以用來輔助臉部骨折之固定。下圖所示「1號」位置的正確名稱爲：

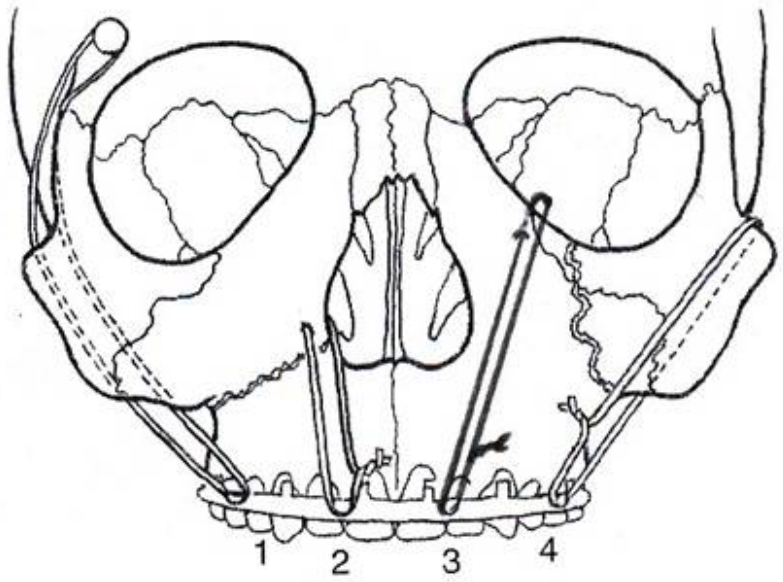


A.Piriform rim suspension wiring
B.Frontal bone suspension wiring
C.Infraorbital rim suspension wiring
D.Circumzygomatic suspension wiring

54.承上題，在「LeFort II fracture」的情形下，那些位置的『suspension wiring』是最確定可以採用的？
A.1號和2號
B.3號和4號
C.2號和3號

D.1號和4號

55.一位罹患右側舌癌的28歲女性病患，在治療前的核磁共振掃描影像（MRI）中測出腫瘤範圍是2.8×2.5×1.6 cm，右頸部則發現三顆約1.5 cm大的淋巴結和一顆2.5 cm大並且呈現中心壞死（central necrosis）的淋巴結，同時於左頸部也發現數個小於12 mm的淋巴結；胸部放射線檢查、腹部超音波、全身骨掃描均未發現有轉移其他部位的跡象。就此腫瘤的『TNM』敘述，何者正確？

A.$T_1N_2M_0$

B.$T_2N_1M_0$

C.$T_2N_2M_x$

D.$T_1N_2M_x$

56.承上題，其正確的『Clinical Staging』為何？

A.Stage-I

B.Stage-II

C.Stage-III

D.Stage-IV

57.下列何者不是典型口內X光機之組成結構？

A.升壓器（Step-up transformer）

B.旋轉式陽極（Rotating anode）

C.鋁濾片（Aluminium filter）

D.準直儀（Collimator）

58.附圖中之人為疏失所產生的影像，其原因為何？

A.因氣泡而引起

B.因灰塵附在片子上

C.片子先接觸到顯影液

D.片子前後面放反

59.極早期顎骨之纖維性發育不良（fibrous dysplasia），其最可能之放射線影像為下列何者？

A.放射線透過性（radiolucent）影像

B.毛玻璃狀影像（ground-glass appearance）

C.羊毛棉花狀影像（cotton-wool appearance）

D.陽光線狀影像（sun-ray appearance）

60.造釉細胞纖維瘤（ameloblastic fibroma）之最常見放射線影像表徵為何？

A.單房放射線透過性病變（unilocular radiolucent lesion）

B.多房放射線透過性病變（multilocular radiolucent lesion）

C.混合放射線透過性和不透過性病變（mixed radiolucent and radiopaque lesion）

D.放射線不透過性病變（radiopaque lesion）

61.關節造影術（arthrography）對診斷下列何種關節疾病最有幫助？

A.關節盤穿孔（disc perforation）

B.骨性沾黏（bony ankylosis）

C.關節腔鈣化（joint space calcifications）

D.關節重塑（remodeling）

62.有關纖維性發育不良（fibrous dysplasia）之敘述，下列何者錯誤？

A.多侵犯單一骨，且下顎骨發生的機率比上顎骨高

B.侵犯顎骨通常呈現單側及面側腫大（unilateral facial swelling）或齒槽變形

C.X光影像變異大，從放射透性到毛玻璃樣或棉花團樣放射阻性影像

D.仔細觀察根尖片，有時可見異常骨小樑排列成漩渦狀似指紋紋路之影像

63.20歲女性患者，右臉腫疼有兩年，放射線影像呈現multilocular骨破壞，下列何者診斷最可能？

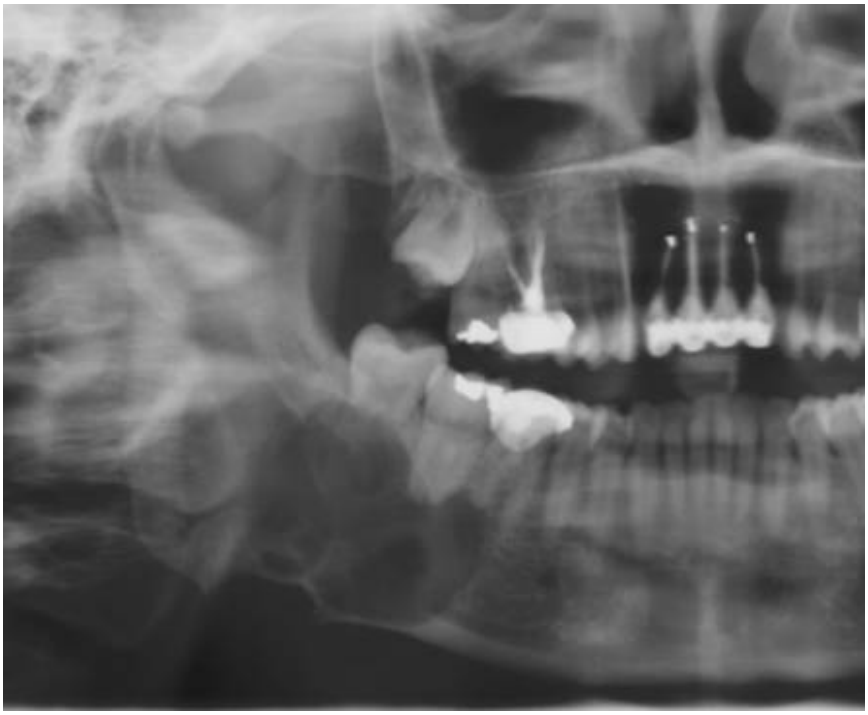

A.Osteogenic sarcoma

B.Osteomyelitis

C.Hemangioma

D.Giant cell granuloma

64.下列何種輻射線具較高的LET（Linear energy transfer）且有較大的輻射效應？

A.Alpha particle

B.Electron particle

C.Photon particle

D.Neutron particle

65.有關牙科放射線影像檢查準則（guidelines for prescribing dental radiographs）之敘述，下列何者錯誤？

A.視患者年齡而決定

B.視患者臨床檢查結果而決定

C.依常規工作（routine）執行

D.視患者整體健康狀況而決定

66.下列何種放射線攝影，最不用於檢查顳顎關節？

A.reverse-Towne’s projection

B.submentovertex projection

C.transpharyngeal projection

D.Waters’ projection

67.

放射線影像圖中所標示的最可能病灶為何？

A.Cyst
B.Sequestrum
C.Cloaca
D.Osteoma

68.牙科放射線工作人員假設每週工作40小時，則每小時放射線劑量不可超過：
A.0.1 $\mu Svh^{-1}$
B.1 $\mu Svh^{-1}$
C.2.5 $\mu Svh^{-1}$
D.7.5 $\mu Svh^{-1}$

69.下列有關口內放射線攝影的敘述，何者錯誤？
A.collimation可降低病人放射線劑量
B.減少射源size可減少penumbra effect
C.rectangular collimation無法降低病人放射線劑量
D.rectangular position-indicating device可有效降低病人皮膚放射線劑量

70.不拘目標-底片距離（target-film distance）的狀況下，錯誤之水平角度將對X光片上的牙齒影像產生何種影響？
A.延長
B.變短
C.無影響
D.重疊

71.如下圖所示發生在下齒槽神經管的紡錘型放射線透性病灶，下列何者在鑑別診斷時可不予考慮？

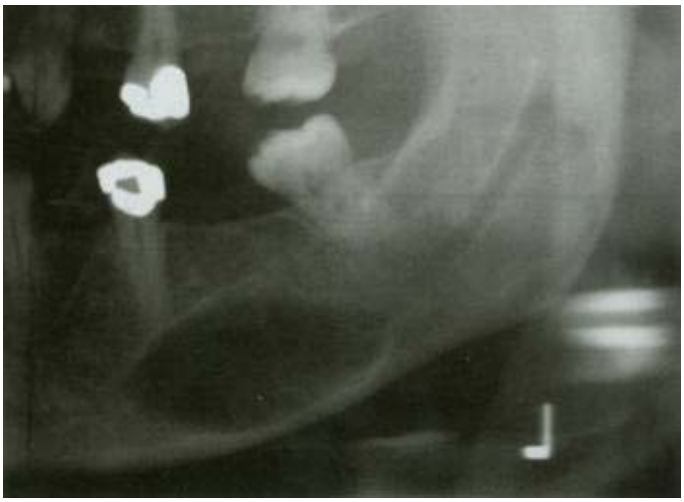

A.神經纖維瘤（neurofibroma）
B.神經鞘瘤（neurilemoma）
C.鱗狀細胞癌（squamous cell carcinoma）
D.神經瘤（neuroma）

72.有關組織細胞增多症（Langerhans cell histiocytosis）之敘述，下列何者錯誤？
A.牙齒時常被病灶推移，導致位移
B.骨喪失呈現鑿空樣（punched-out）之骨破壞放射線透性影像
C.骨內病灶外形多變，可爲圓形、卵圓形或不規則形
D.常需要和牙周病及鱗狀細胞癌（squamous cell carcinoma）作鑑別診斷

73.下列有關顎骨惡性腫瘤之放射線影像特徵敘述，何者正確？

A.邊緣多呈規則，且交界明顯
B.病灶中間多呈放射線不透性（radiopaque）
C.齒槽骨若受惡性腫瘤侵蝕，易造成牙根位移
D.惡性肉瘤（sarcoma）易造成牙根吸收

74.骨內孤立性嗜伊紅性肉芽腫（solitary eosinophilic granuloma）之放射線影像，最常呈現爲下列何者？
A.單房放射線透性病變（unilocular radiolucent lesion）
B.多房放射線透性病變（multilocular radiolucent lesion）
C.混合放射線透性和不透性病變（mixed radiolucent and radiopaque lesion）
D.放射線不透性病變（radiopaque lesion）

75.關於進行性全身性硬化（progressive systemic sclerosis）患者顎骨放射線影像之敘述，下列何者錯誤？
A.下顎骨肌肉附連（muscle attachment）處，常有骨吸收之情形
B.牙齒之牙周韌帶空間（periodontal ligament space），常變寬
C.牙齒之齒槽骨板（lamina dura），常變薄
D.牙齒之外形，通常不受疾病影響

76.25歲男性，感覺上顎正中門齒的腭側正中間有異常現象和腫脹，臨床檢查有波動感，但牙齒完整沒有牙周病和齲齒，牙根尖放射線影像顯示兩牙根中間有放射線透性之病灶而且有完整的周邊，其臨床診斷爲何？
A.lateral periodontal cyst
B.incisive canal cyst
C.radicular cyst
D.dentigerous cyst

77.下圖紅色箭頭所標示，最有可能爲下列何者？

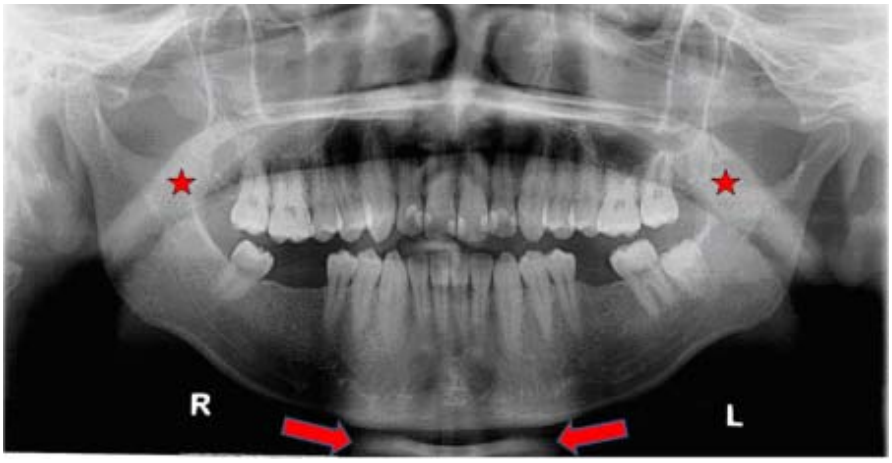


A.舌骨
B.脊椎骨
C.異物之投影
D.脊椎骨之鬼影（ghost image）

78.承上題，紅色星號所標示之白色區域範圍，最有可能爲：
A.舌骨
B.舌頭之投影
C.軟腭
D.異物之投影

79.

下圖爲病患於口腔重建時所拍攝之環口攝影，病患無任何不適，紅色箭頭所標示爲放射線透性區（radiolucence），最有可能爲何？

A.殘餘囊腫
B.史塔尼（Stafne）囊腫
C.骨折
D.假影（artifact）

80.承上題，黃色箭頭所標示之區域範圍，最有可能爲何？
A.右側下顎角之鬼影（ghost image）
B.左側下顎角之鬼影（ghost image）
C.靜脈結石（phlebolith）
D.口咽（oropharnyx）