103年第一次專門職業及技術人員高等考試牙醫師考試分階段考試、藥師、醫事檢驗師、醫事放射師、助產師、物理治療師、職能治療師、呼吸治療師、獸醫師考試

代　　號：4308
類科名稱：醫事放射師
科目名稱：放射線診斷原理與技術學
考試時間：1小時　　座號：_____

※注意：本試題禁止使用電子計算器

1.下列有關髕骨的攝影技術中，何者產生之影像放大率最高？
A.Settegast prone method
B.Settegast seated method
C.Hobbs modification
D.Hughston method

2.下列關於腰椎前後位（AP）攝影的敘述何者正確？
A.雙腳平貼檢查台，使腰椎伸展利於拍攝椎間孔
B.在吸飽氣後閉氣拍攝可減少腸胃蠕動
C.若採用14x17英吋拍攝時，X光管的中心線應設於iliac crest處
D.採用空氣間隙拍攝法，會增加影像雜訊

3.下列關於頸椎攝影的敘述何者正確? A.常規
前後位投射大約可拍出C1-C2的範圍 B.正側
位攝影SID採180 cm為宜
C.若要拍出較佳之椎間孔（intervertebral foramina）採正側位為宜
D.Fuchs攝影方法主要拍攝C7-T1的椎間孔

4.在臨床攝影時，下列何者最可以提高影像的空間解析度（spatial resolution）？
A.改用小焦斑（small focal spot）
B.縮短SID C.使用高
管電壓攝影 D.NPO 8
小時以上

5.想懷孕的小蘭患慢性關節炎需拍攝肘關節，其生理期於本月8號開始，則下列敘述何者最正確？
A.應於被照部位擺放鉛板以降低輻射劑量
B.應該請家屬於主射束後方攙扶協助，提高病患安全
C.遵循10天法則，請其於當月25日再來攝影
D.四肢攝影為低劑量應給予未拍照部位鉛衣保護即可

6.下列何種攝影技術屬於載重攝影（weight-bearing）？
A.膝關節的Rosenberg method B.
肩關節的Grashey method C.肘
關節的Jones method
D.頭部的Haas method

7.下列何種攝影之岩部嵴（petrous ridges）將落於最下方？
A.Caldwell 15° method
B.Caldwell 30° method
C.Caldwell 10° method
D.PA 0°

8.下列有關用單側蛙腿（frog-leg）姿勢攝影的敘述，何者正確？
A.髖關節脫位病患需將患側膝關節彎曲
B.照野下緣應包含膝關節
C.影像中一定會見到尾椎骨
D.髖關節應該位於影像中央

9.下列何種穿刺引流術最可以紓緩急性膽囊炎的症狀？
A.PTBD（percutaneous transhepatic biliary drainage）
B.ENBD（endoscopic nasal biliary drainage） C.PTGBD
（percutaneous transhepatic GB drainage）
D.PAOD（peripheral arterial occlusive disease）

10.常見的替代性右肝動脈（replaced right hepatic artery）正常變異，最常源自於下列那一條血管？
A.主動脈
B.腹腔動脈
C.上腸系（繫）膜動脈
D.下腸系（繫）膜動脈

11.下列關於泌尿系統檢查之敘述何者正確？ A.IVU的病人應進行骨盆處束縛以利對比劑滯留於上輸尿管 B.VCUG可作為評估尿失禁或尿道創傷之檢查 C.男性逆行性尿道攝影時宜採RAO 30度
D.Retrograde pyelography（RP）不是侵襲性檢查

12.下列有關食道攝影右前斜位（RAO）之敘述，何者最正確？

A.病人從俯臥轉35～40度，使身體之右前部貼住檢查台 B.病人從仰臥轉35～40度，使身體之左後部貼住檢查台

C.病人從俯臥轉5～10度，使身體之右前部貼住檢查台
D.病人從仰臥轉5～10度，使身體之左後部貼住檢查台

13.下列何種檢查最適合用來評估病人是否有骨質疏鬆？

A.plain film of L-spine

B.bone densitometry

C.magnetic resonance imaging

D.myelography

14.下列何種對比劑為檢查疑似腸胃道穿孔病患之禁忌症？

A.含碘對比劑
B.水 C.
銀劑 D.
空氣

15.通常放置inferior vena cava filter時，filter應放置於何處？

A.inferior to the renal vein

B.superior to the renal vein

C.inferior to right hepatic vein

D.superior to right hepatic vein

16.下列何者為腎臟栓塞術（renal embolization）最常見之適應症？

A.renal cell carcinoma

B.renal oncocytoma

C.renal injuries

D.renal angiomyolipoma

17.在血管攝影後，對凝血功能正常之病人，應壓迫puncture site，而且病人至少應臥床幾小時？

A.1

B.4

C.12

D.24

18.膀胱攝影（cystography）患者採仰臥姿勢，為使膀胱底與恥骨聯合分開，攝影時X光管之投射方向應採：

A.垂直檢查台
B.向頭10～15度
C.向脚10～15度
D.平行檢查台

19.下列何者無法施行sialography造影？

A.parotid gland

B.submandibular gland

C.sublingual gland

D.thyroid gland

20.Pantomography（panorex）的主要目的在於呈現：
A.teeth及mandible

B.nasal cavity及maxillary sinuses
C.external acoustic canals及mastoids

D.orbits及ethmoid sinuses

21.施行hysterosalpingography（HSG），病患已置入導管進行注射對比劑時，病人宜採何體位？

A.lithotomy position

B.Sims' position

C.Trendelenburg position

D.prone position

22.關於膽囊位置與病人體態的關係，下列何者正確？

A.愈瘦者其膽囊位置愈低且接近脊椎

B.愈胖者其膽囊位置愈低而遠離脊椎

C.愈瘦者其膽囊位置愈高而遠離脊椎

D.愈胖者其膽囊位置愈高且接近脊椎

23.多切面電腦斷層優於單切面電腦斷層之處，不包括下列何者？

A.重組後影像品質較佳

B.影像空間解析度較佳

C.影像數較少 D.檢查

時間較短

24.電腦斷層影像使用視野（field of view）為25.6公分，矩陣為128 ×128，切面厚度為2公釐，則一 個

體素（voxel）之體積為？

A.2立方公釐

B.4立方公釐

C.8立方公釐

D.16立方公釐

25.圖中所示係使用何種影像後處理技術？

A.virtual endoscopy

B.volume rendering

C.mutiplanar reconstruction

D.maximum intensity projection

26.圖中所示影像係採用那種電腦斷層影像後處理技術？

A.transparent volume rendering

B.maximum intensity projection

C.shaded surface display

D.minimum intensity projection

27.小兒施行電腦斷層檢查，為了降低其輻射劑量應採取下列何者最恰當？

A.降低pitch

B.提高kVp

C.採用自動調整管電流（automatic tube current modulation）模式

D.採較長之rotation time

28. 這是一位眼睛受傷者的CT影像，眼球內箭號所指的是：

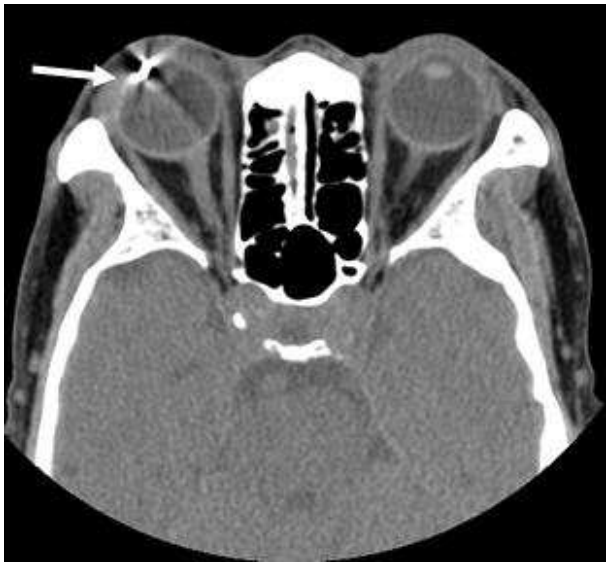

A.血塊

B.金屬異物

C.塑膠異物

D.白內障水晶體鈣化

29.下列何種電腦斷層掃描的方式最能夠提升3D重組影像的清晰度？

A.tilt scan

B.skip scan

C.overlap scan

D.helical scan

30.CT angiography如欲呈現血管壁鈣化斑，應以下列何技術為佳？

A.maximum intensity projection（MIP）

B.shaded surface display（SSD）

C.volume rendering（VR）

D.virtual endoscopy

31.電腦斷層影像，空氣之CT值約為多少HU（Hounsfield unit）？

A.0

B.100

C.1000

D.-1000

32.一般CT檢查時由靜脈注射對比劑，最適宜的血管為：

A.jugular vein

B.femoral vein

C.inferior vena cava

D.antecubital vein

33.注射對比劑後之CT影像中，下列何者不會呈現在正常肝臟內？

A.門靜脈

B.肝動脈

C.肝鐮狀韌帶（falciform ligament）

D.肝內膽管

34. 下圖中箭號所指的構造為何？

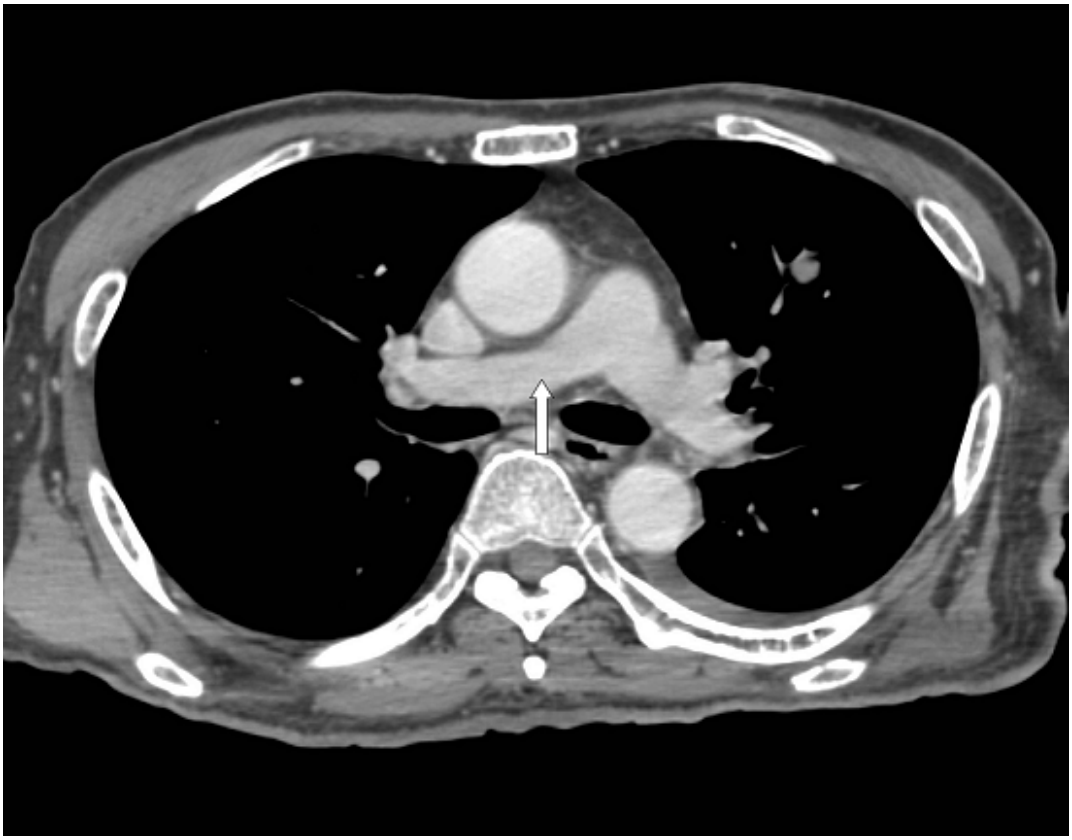

A.右側肺靜脈

B.左側肺靜脈

C.右側肺動脈

D.左側肺動脈

35.做眼部磁振造影檢查時，下列敘述何者最正確？

A.可使用頭部線圈或表面線圈 B.通常不需移除隱形眼鏡

C.頭部偏向疑有疾病的一面

D.適合偵測眼框內順磁性之異物

36.T1-IR（inversion recovery）脈序通常較少應用在腦部磁振造影檢查，但下列何者卻常會使用IR？

A.疑腦靜脈竇阻塞（dementia） B.疑老人失智症 C.疑五歲以下幼兒之腦病變 D.疑多發性結節病（multiple sclerosis）

37.下列何者和磁振造影之擴散加權影像（diffusion weighted image）無關？

A.EPI

B.b-值

C.水分子活動

D.CBV map

38.在MRI 掃描時增加NEX（number of excitation）對於訊雜比以及掃描時間的影響分別為何？

A.增加、增加

B.減少、減少

C.增加、減少

D.減少、增加

39.下列有關磁振造影中之TE的定義，何者最正確？

A.從90° pulse至開始得到echo所需時間

B.從180° pulse至echo之中間點所需時間

C.從180° pulse至開始得到echo所需時間

D.從90°pulse至echo之中間點所需時間

40.磁振造影中，使用反轉回復技術消除下列各組織之訊號時，何者所需之TI（inversion time）最短？

A.白質

B.灰質

C.水

D.脂肪

41.下列何者是順磁性（paramagnetic）物質？

A.空氣（air） B.鈷（cobalt） C.鎳（nickel） D.釓（gadolinium）

42.下列有關各種組織T1值之比較，何者最正確？

A.實質組織＞水＞脂肪

B.水＞實質組織＞脂肪

C.水＞白質＞灰質

D.白質＞水＞灰質

43.膝關節MRI檢查時發生左圖所示之假影，改善後影像如右圖。最可能的原因為何？

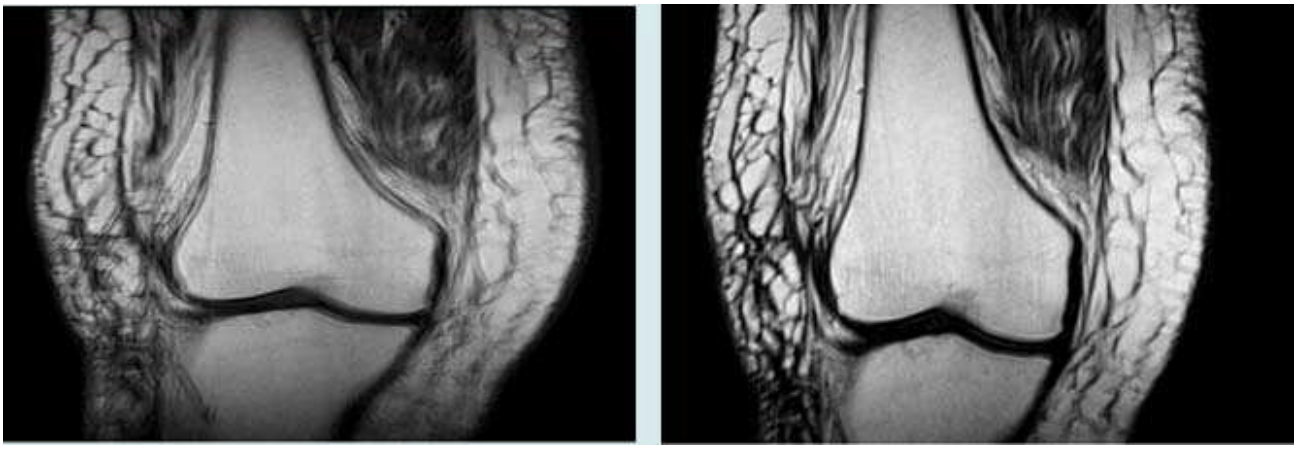

A.截斷假影（truncation artifact）

B.血流假影（flow artifact） C.反褶假影（aliasing artifact） D.移動假影（motion artifact）

44.腹部MRI檢查時發生左圖箭號所指之假影，改善後影像如右圖。改善之造影技術最可能為何？

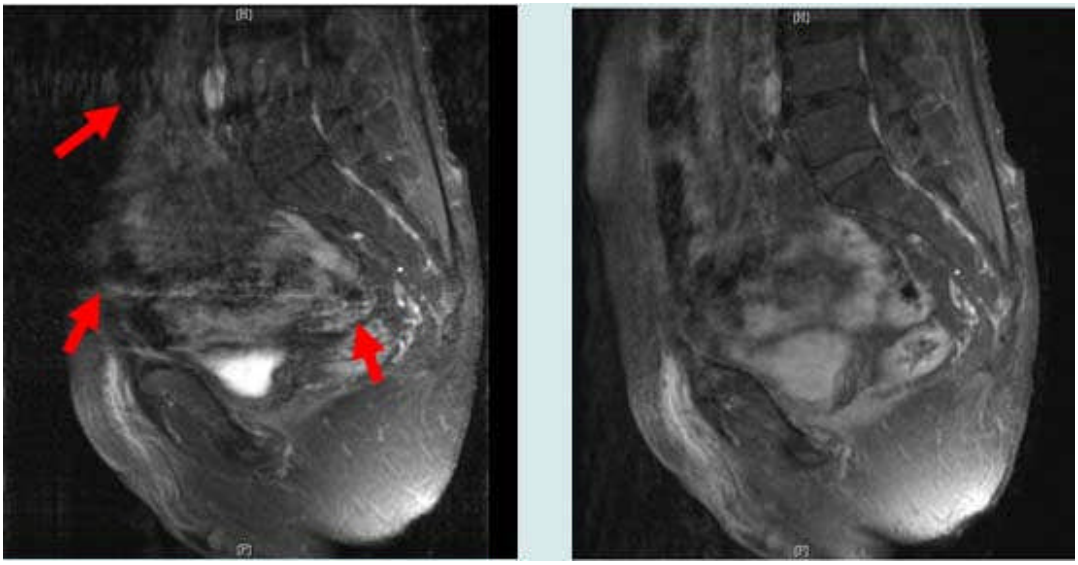

A.增加激發次數（number of excitation）

B.使用流動補償（flow compensation） C.調整相位編碼方向（phase encoding direction） D.增加切面厚度（slice thickness）

45.下圖箭號所指，最可能的診斷為何？

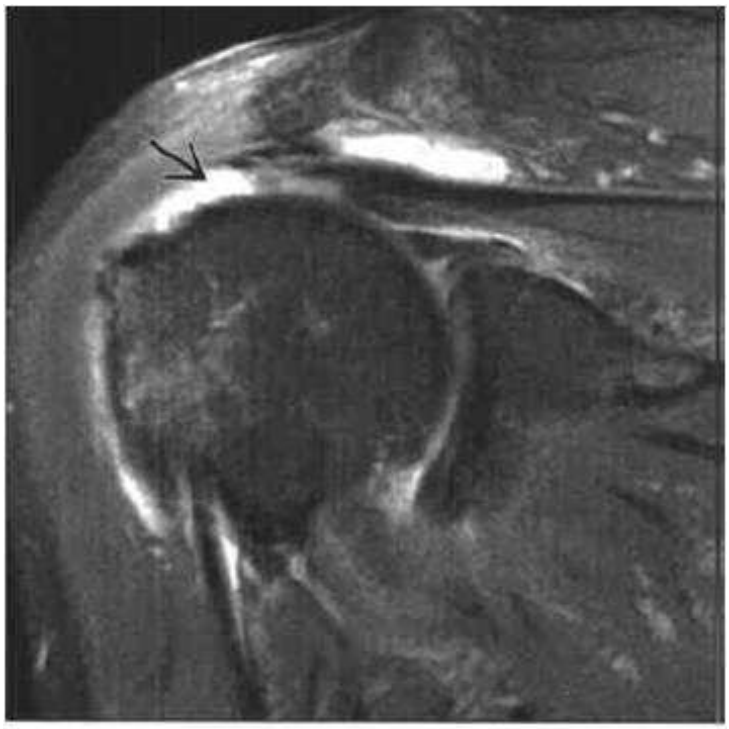

A.棘上肌（supraspinatus）肌腱斷裂

B.棘下肌（infraspinatus）肌腱斷裂

C.肩胛肌（scapularis）肌腱斷裂

D.小圓肌（teres minor）肌腱斷裂

46.下圖箭號所指係椎間盤突出壓迫神經而產生症狀，請問是壓迫下列那一區段之神經？

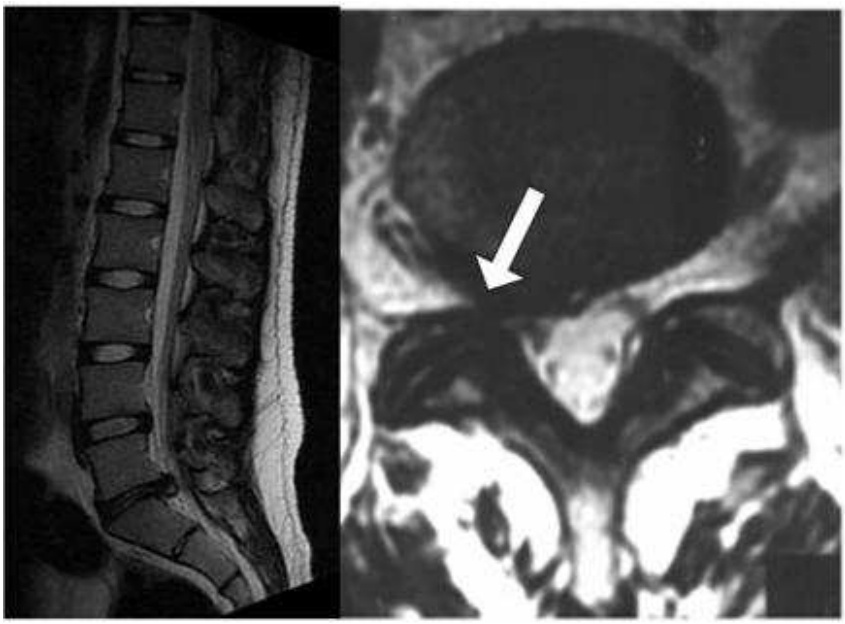

A.左側L4-L5

B.右側L4-L5

C.左側L5-S1

D.右側L5-S1

47.頭部MRI影像如下圖，箭號所指最可能是下列那一條顱神經？

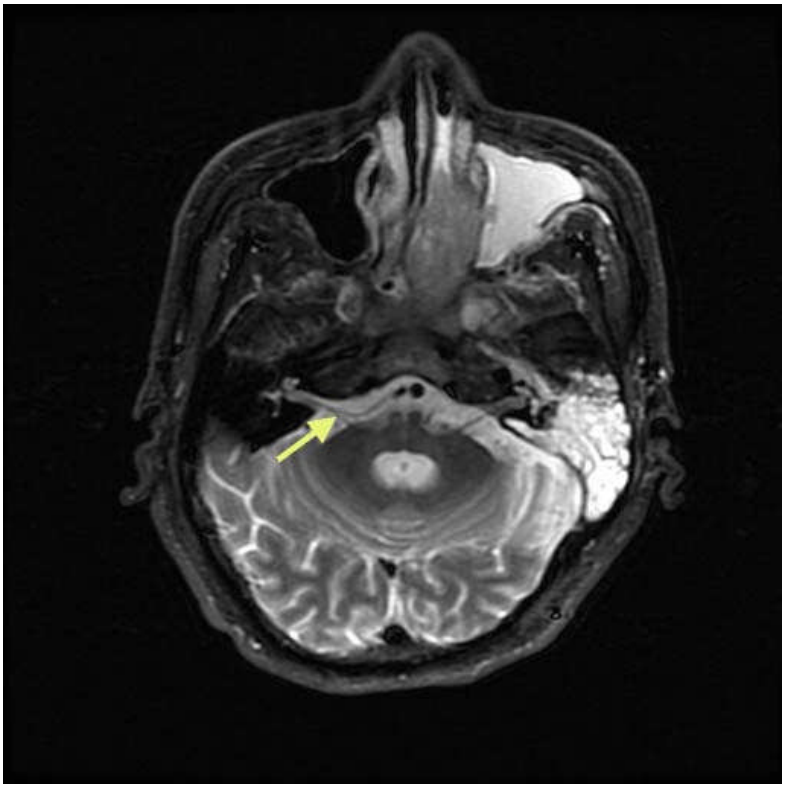

A.三叉神經（trigeminal nerve）
B.動眼神經（oculomotor nerve）
C.聽神經（acoustic nerve） D.迷走神經（vagal nerve）

48.下圖為何種脈衝序列所產生的MRI 影像？

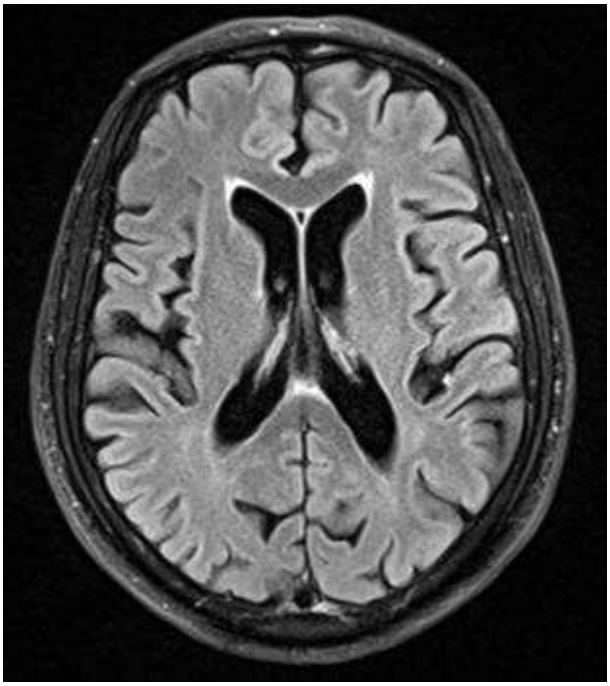

A.STIR
B.T1WI + fat suppression
C.T2WI + fat suppression
D.FLAIR + fat suppression

49.下列何種構造或組織在MRI之T2 weighted image最可能呈現低訊號強度？
A.水腫
B.腦脊髓液
C.純水
D.含鐵結構

50.以超音波導引做介入性診療時，下列那一項最危險？
A.肝臟囊腫之經皮穿刺硬化治療（sclerotherapy）
B.膿瘍之經皮穿刺引流

C.動靜脈畸形之介入性治療
D.肝癌射頻（radiofrequency）之治療

51.下列何者最不適宜超音波掃描評估？
A.肋膜腔大量積水
B.骨頭內小腫瘤
C.腎臟結石
D.腹部腫大淋巴結

52.杜卜勒超音波的原理中，頻率的變化量（Doppler shift）與下列何者無關？
A.聲速
B.入射波的頻率
C.反射體速度
D.音波強度

53.使用3.5 MHz探頭的超音波儀器掃描人體正常肝臟時，此音波的波長約為：
A.0.88 mm
B.0.66 mm
C.0.44 mm
D.0.22 mm

54.使用超音波時，最常使用下列何者來使深部組織的回音增強，以提高影像強度的均勻性？
A.Depth Gain Compensation，DGC或Time Gain Compensation，TGC
B.Smooth filter
C.改用高頻探頭
D.Systemic Gain control

55.為了降低超音波反褶效應（aliasing effect），則下列何者錯誤？
A.提高探頭頻率
B.提高脈衝重複頻率（PRF）
C.增加聲波入射角度 D.使用連續性波

56.下列音波介質參數中，何者影響音速最顯著？
A.介質之重量
B.介質之厚度
C.介質之硬度
D.與介質無關

57.下列有關成人腎臟超音波影像的敘述，何者最不正確？
A.腎皮質（cortex）的回音較正常的肝臟低或相近
B.腎錐體（pyramid）呈低回音，並呈橢圓型排列
C.腎竇部（renal sinus）常呈現低回音 D.腎臟長徑約9～12公分，左腎通常比右腎大

58.全腹部超音波檢查（pan-abdominal sonography）最不適宜診斷下列何者？
A.腹部外傷懷疑內出血
B.懷疑腹腔內腫瘤
C.椎體腫瘤
D.不明原因發燒

59.下列關於重度脂肪肝患者的超音波影像敘述，何者正確？
A.肝臟實質為瀰漫性低回音
B.肝臟實質為瀰漫性高回音
C.肝臟實質的回音低於脾臟實質
D.肝臟常會萎縮

60. 下圖之超音波影像中，編號10的區域屬於下列何種構造？

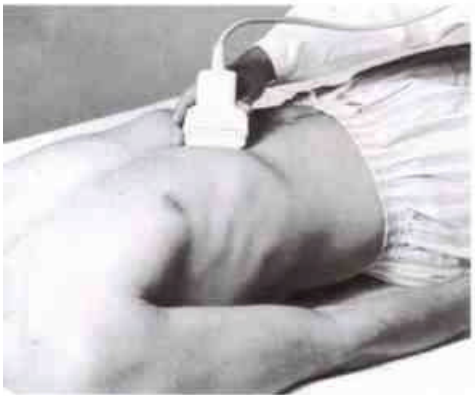

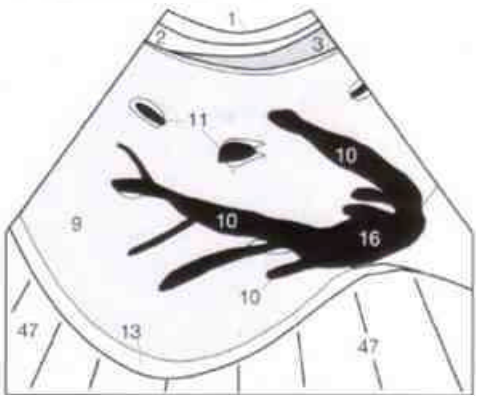

A.hepatic vein
B.hepatic artery
C.portal vein
D.inferior vena cava

61.43歲男性病人因左腰痛就診，膀胱之灰階超音波掃描如下圖，箭號所指最可能為何？

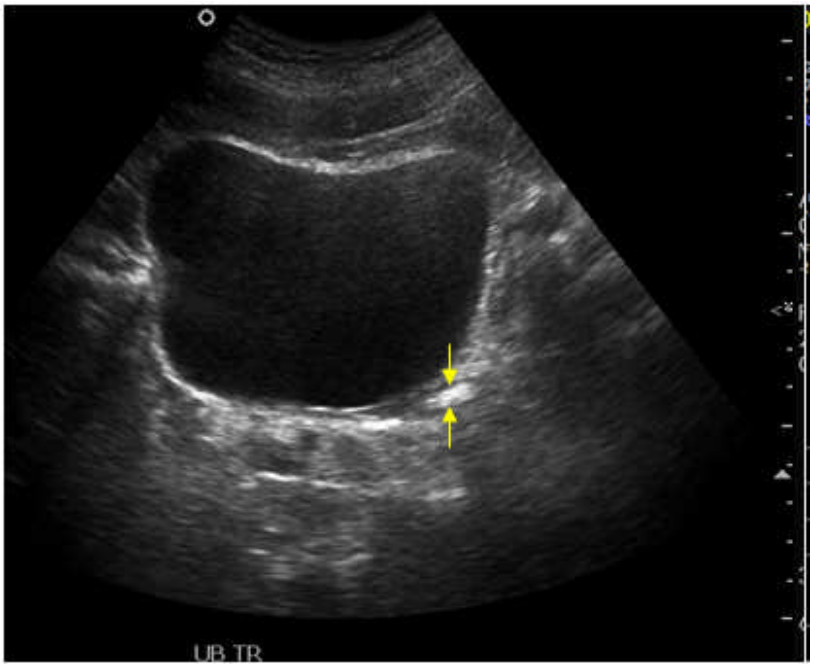

A.輸尿管結石
B.附近腸氣假影
C.膀胱結石
D.攝護腺結石

62.50歲男性橫向膀胱彩色杜卜勒超音波掃描如下圖，箭號所指為何？

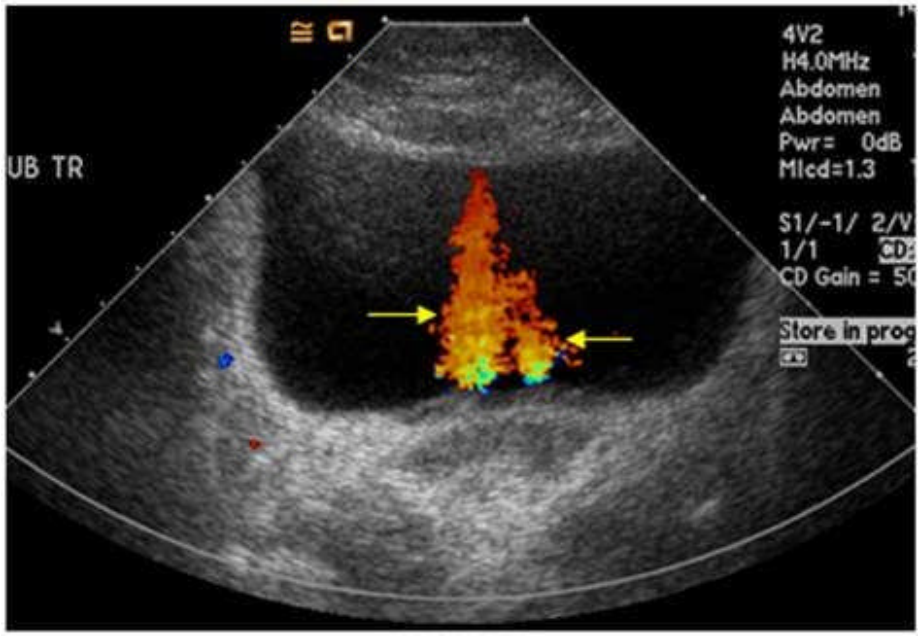

A.twinkling artifact

B.edge artifact

C.flash artifact

D.jet phenomenon

63.超音波的Leovist微氣泡對比劑的主要成分是：

A.葡萄糖

B.乳醣

C.半乳醣

D.澱粉

64.在正常情況下，下列那一項不屬於右上腹部構造？

A.十二指腸第二段

B.膽囊

C.脾動脈

D.肝內門靜脈

65.下圖為胎兒的超音波影像，箭號所指的構造為：

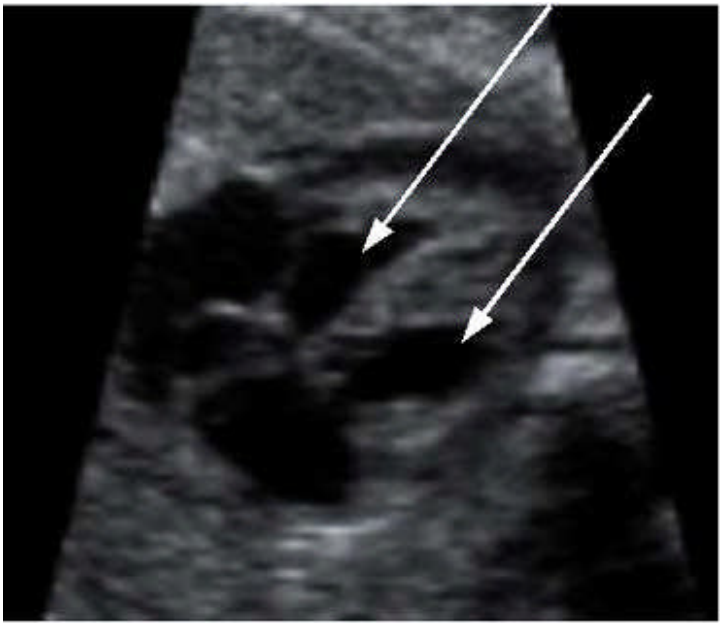

A.胃

B.膽囊

C.心室

D.心房

66.下圖中箭號所指的構造最可能為：

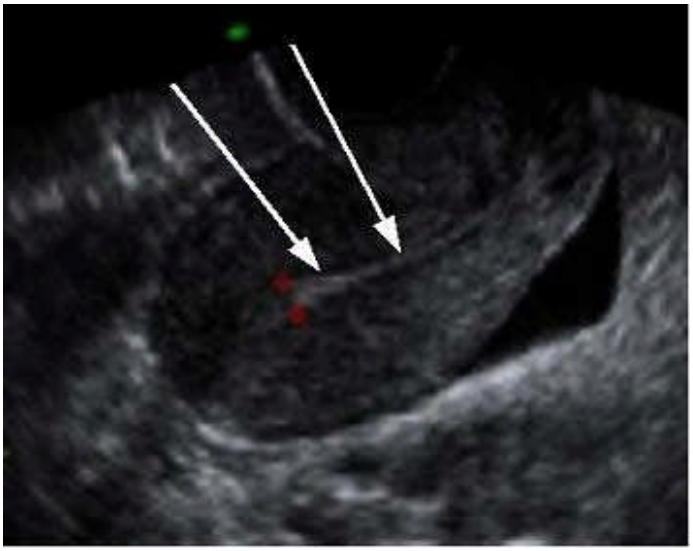

A.子宮動脈

B.子宮肌瘤

C.子宮內膜

D.子宮內避孕器

67.下圖是CT影像品質的測試假體的影像。請問這張影像可以測得那些影像品質？①對比解析度 ②雜訊　③影像均勻度



A.僅①②　B.僅①②③　C.僅①③　D.僅②③

68.CT品保測試時，使用軀幹假體，測得中心的CTDI（computed tomography dose index）是25 mGy，邊緣的CTDI是35 mGy。請問$CTDI_W$（weighted CTDI）是多少？

A.35 mGy

B.31.7 mGy

C.30 mGy

D.28.3 mGy

69.電腦斷層的影像均勻度（uniformity）不可超過下列那一限值？

A.±1 HU

B.±5 HU

C.±3 HU

D.±7 HU

70.X光的半值層在90 kVp時，至少需要2.5 mmAl。若有一X光機操作在90 kVp，使用2.5 mm鋁片，使用鋁片前後的量測值分別為5.0 mR和2.0 mR，則下列敘述何者正確？

A.其半值層小於2.5 mmAl，射束太軟，射束的外加濾片不足

B.其半值層小於2.5 mmAl，射束較硬，射束的外加濾片足夠

C.其半值層大於2.5 mmAl，射束太軟，射束的外加濾片不足

D.其半值層大於2.5 mmAl，射束較硬，射束的外加濾片足夠

71.當管電壓固定時，下列何種靶材會有最小的輻射產率（radiation yield）？

A.鉬

B.鎢

C.金

D.鎢

72.數位影像要沖洗成底片時，會以下圖中那一個區域（patch）作為基底與霧化值（base＋fog）的光密度值指標？

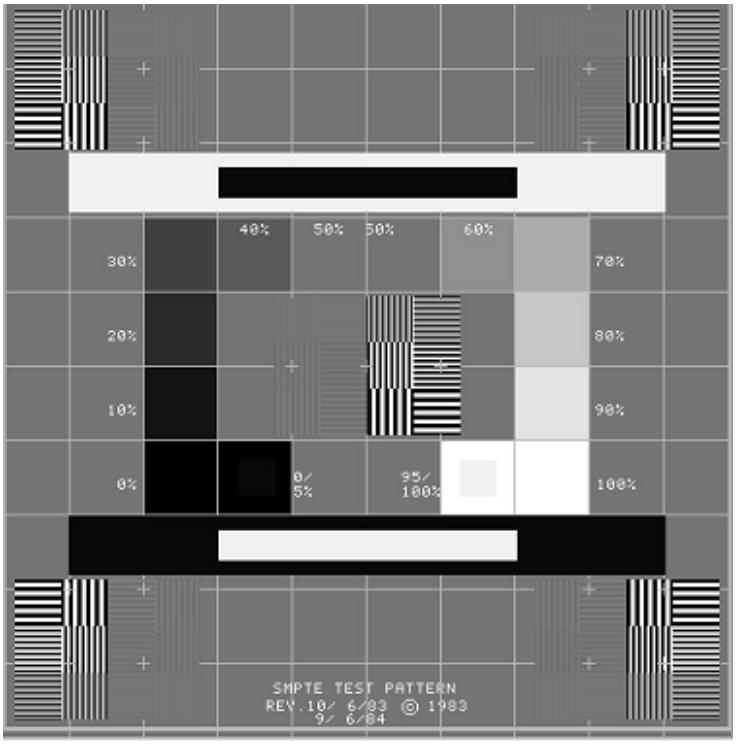

A.10 %
B.20 %
C.90 %
D.50%

73.用一元銅板可以測試下列何種X光機的品質項目？

A.解析度

B.低對比度物體偵測能力

C.燈光照野與X光照野密合度

D.射束半值層

74.下列何者是影像壓縮系統的二大主要部分？①編譯器（compiler） ②解譯器（interpreter） ③編碼器（encoder） ④解碼器（decoder）

A.①②

B.①④

C.②③

D.③④

75.一般所稱的每個像素9-bit影像，其灰階值為：

A.0～255
B.0～511

C.0～1023
D.0～2047

76.有關HL7標準與DICOM標準的敘述，何者錯誤？ A.醫院資訊系統（HIS）多數是使用HL7標準 B.多數醫學影像資料是使用DICOM標準 C.HL7標準是針對醫院文字資料 D.放射線資訊系統（RIS）多數是使用DICOM標準

77.下圖為MRI腦部影像，可知是何種影像？

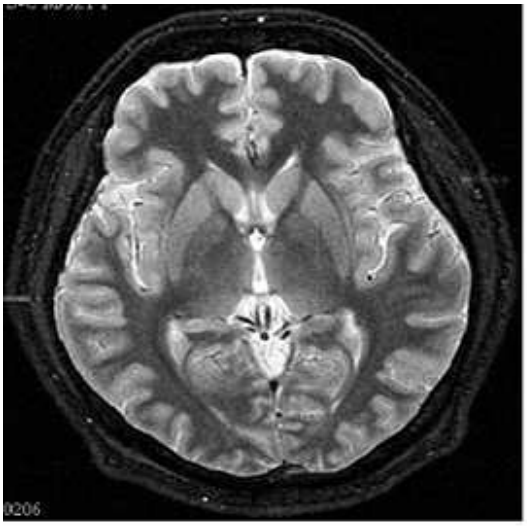

A.T1WI（T1 weighted image）
B.T2WI（T2 weighted image）
C.FLAIR（fluid-attenuation inversion recovery）
D.DWI（diffusion weighted image）

78.承上題，這張影像的TR及TE最可能是：
A.TR：4000 msec、TE：120 msec
B.TR：500 msec、TE：20 msec
C.TR：800 msec、TE：200 msec
D.TR：50 msec、TE：20 msec

79.頭頸部CT檢查通常要注射含碘對比劑，否則頸部太多圓形構造難以區分，對照左、右圖，箭號1所指的是：

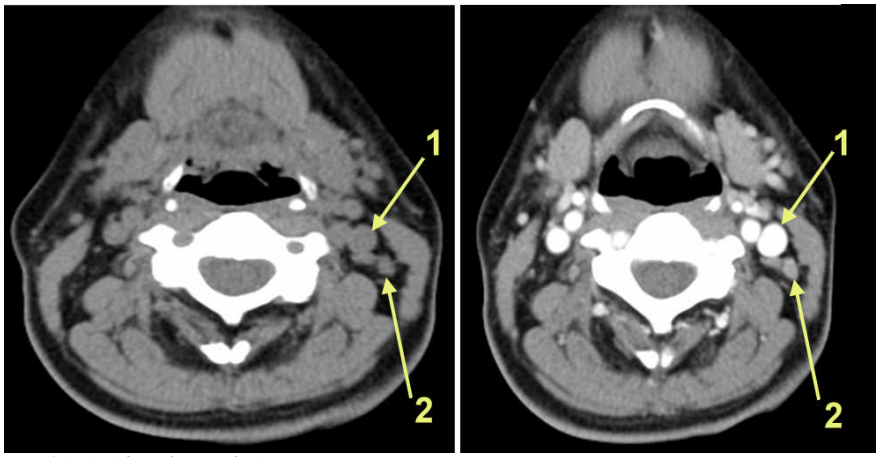

A.頸靜脈（jugular vein）
B.淋巴結（lymph node）
C.頸動脈（carotid artery）
D.神經（nerve）

80.承上題，箭號2所指的是：
A.頸動脈
B.淋巴結
C.肌肉
D.神經