102年第一次專門職業及技術人員高等考試牙醫師考試分試考試、藥師、醫事放射師、助產師、物理治療師、職能治療師、呼吸治療師、獸醫師考試

代　　號：4308
類科名稱：醫事放射師
科目名稱：放射線診斷原理與技術學
考試時間：1小時　　座號：_____
※注意：本試題禁止使用電子計算器

1.橈骨粗隆（radial tuberosity）在病人手掌進行何種轉動中將會與橈骨骨幹（shaft）重疊？
A.supination
B.true lateral
C.pronation
D.maximum internal rotation

2.下列何種攝影係用來拍攝因異常鈣化而壓迫正中神經（median nerve）？
A.腕隧道攝影（wrist tunnel）
B.腰椎攝影（lumbar spine）
C.膝骨日出攝影（patella sunrise）
D.骨盆inlet攝影（pelvic inlet）

3.使用Towne method技術進行頭部攝影，若影像中顯示枕骨大孔位於鞍背（dorsum sellae）之下，則下列相關敘述何者正確？
A.此為正確之影像
B.應增加曝光條件
C.應使用自由呼吸技術
D.應增加X光角度

4."Scotty dog"為腰椎斜位攝影時常見之現象，下列有關其中鼻、眼、頸部對應之解剖位置，何者正確？
A.superior articular process, pedicle, inferior articular process
B.pedicle, transverse process, pars interarticularis
C.inferior articular process, transverse process, superior articular process
D.transverse process, pedicle, pars interarticularis

5.若某一頭型的前後徑為30.6公分，左右徑為20.7公分，則其頭型為下列何者？
A.長頭型（dolichocephalic）
B.中頭型（mesocephalic）
C.短頭型（brachycephalic）
D.巨顱症（megacephalic）

6.一般進行腦部傳統血管攝影，病患禁食時間最少要有多少小時：
A.0
B.1～2
C.4～8
D.10～14

7.施行靜脈注射尿路攝影（intravenous urography），尿路壓迫（ureteric compression）解開的時機，通常緊接在下列那個攝影時間之前？
A.1分鐘
B.5分鐘
C.15分鐘
D.排尿後

8.目前下消化道攝影最不適合用於診斷下列何種疾病？
A.大腸炎（colitis）
B.急性闌尾炎（acute appendicitis）
C.大腸憩室（colon diverticulosis）
D.大腸癌（colon cancer）

9.在食道攝影（esophagography）時，下列那一個技術或體位較不利於診斷食道逆流？
A.toe-touch maneuver
B.breathing exercises
C.Trendelenburg position
D.Fowler’s position

10.施行上消化道攝影（UGI series），胃呈現較高且橫位，通常是下列那種體態的病人？
A.中等身材
B.肥胖
C.較瘦
D.非常瘦

11.病人有下列何種徵象時，為對比劑之嚴重反應？
A.噁心
B.激烈嘔吐
C.皮膚癢
D.意識喪失

12.下列關於經皮穿肝膽道引流術（PTCD）的敘述，何者最不正確？
A.術前需先評估病人影像資料，以確定最佳穿刺引流途徑和體位
B.術前可給予鎮靜劑
C.可用於總膽管癌或胰頭癌造成的膽道阻塞
D.急性膽管炎病患不可接受PTCD

13.下列何項屬於永久性的栓塞物？
A.gelfoam
B.air
C.blood clot
D.coil

14.在血管攝影術前，讓病人有充分之水份補給（well hydration），可幫助病人降低下列何種風險？
A.吸入食物
B.對比劑過敏

C.腎功能損傷
D.感染
15.下列有關介入性影像學檢查之敘述，何者錯誤？
A.比傳統手術之侵犯性和風險性低
B.比傳統手術所需之費用低
C.可縮短病人之住院日數
D.介入性影像檢查可取代所有手術
16.上消化道攝影時，採用雙重對比檢查，相較於單一對比檢查的主要優點爲下列何者？
A.呈現口徑的變化
B.呈現輪廓的變化
C.表現是否有阻塞
D.呈現黏膜的變化
17.在骨質密度檢查報告中，所謂Z-score爲：
A.與年輕同性別之平均標準值比較
B.與年輕不分性別之平均標準值比較
C.與同年齡同性別之平均標準值比較
D.與同年齡不分性別之平均標準值比較
18.下列關於關節攝影之敘述，何者錯誤？
A.關節攝影可應用於肩、膝、髖、腕等關節
B.膝關節攝影主要用來評估關節囊、半月板及韌帶的破裂
C.因爲對比劑不直接注入血管，故該檢查仍適用於對碘劑過敏的病人
D.實施關節攝影前，須與病人充分溝通，減少不安感
19.進行雙重對比上消化道攝影中（double contrast UGI），當病人仰躺時，鋇劑常沈積於下列何處？
A.胃體部（gastric body）
B.胃竇部（gastric antrum）
C.胃底部（gastric fundus）
D.胃幽門（gastric pyloric canal）
20.下列何種膽道攝影無需使用對比劑？
A.percutaneous transhepatic cholangiography（PTC）
B.endoscopic retrograde cholangiopancreatography（ERCP）
C.postoperative cholangiography
D.magnetic resonance cholangiopancreatography（MRCP）
21.肝臟電腦斷層動態攝影的動脈相（arterial phase），通常於開始注射對比劑後幾秒進行掃描？
A.20～30
B.70～80
C.100～110
D.0～10
22.下列何種影像偵測輸尿管結石最靈敏？
A.whole abdomen（含 pelvis）MRI with contrast
B.whole abdomen（含 pelvis）MRI without contrast
C.abdomen（含 pelvis）CT with contrast
D.abdomen（含 pelvis）CT without contrast
23.在電腦斷層攝影血液灌流（CT perfusion）技術時，若不使用連續投影，改採間歇投影（off-and-on period）之主要目的爲何？
A.增加空間解析度
B.減少輻射劑量
C.增加時間解析度
D.增加訊雜比
24.下列那一種組織，在電腦斷層之窗寬（window width）爲300 HU及窗高（window level）爲50 HU時，呈現全白？
A.肌肉
B.骨骼
C.灰質
D.肺
25.電腦斷層影像之對比度，可藉由下列何者調整？
A.像素大小（pixel size）
B.窗寬（window width）
C.體素大小（voxel size）
D.窗高（window level）
26.下列何種電腦斷層攝影之窗寬及窗高，最適於發現病人是否有骨頭轉移（bone metastasis）？
A.窗寬爲1000，窗高爲-500
B.窗寬爲400，窗高爲35
C.窗寬爲100，窗高爲40
D.窗寬爲1500，窗高爲300
27.

下圖中箭號所指示的位置爲下列何者？

A.ascending aorta
B.aortic arch
C.descending aorta
D.superior vena cava

28.在電腦斷層攝影動脈相時，下列那一項病灶會呈現最明顯的顯影？
A.肝囊腫（hepatic cyst）
B.肝硬化（liver cirrhosis）
C.肝細胞癌（hepatocellular carcinoma）
D.膽管癌（cholangiocarcinoma）

29.頭部外傷的病人，CT影像如下圖，箭號所指的是：

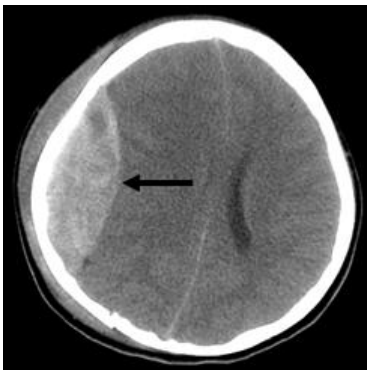

A.硬腦膜上血腫（epidural hematoma，EDH）
B.硬腦膜上血腫（subdural hematoma，SDH）
C.硬腦膜下積水（subdural effusion，SDE）
D.挫傷性腦內出血（contusion intracerebral hemorrhage，ICH）

30.有關常規CT的敘述，下列何者正確？
A.CT中腦脊髓液是高密度
B.CT中松果體鈣化在影像中呈黑色
C.CT中的急性腦出血在影像中呈黑色
D.CT是靠X光投射成像

31.下列有關電腦斷層掃描儀之敘述，何者錯誤？
A.也是使用X光
B.直接使用X光軟片取得影像
C.可配合使用對比劑作檢查
D.主要以灰階表示組織不同密度

32.以傳統CT作爲介入性診療導引的工具時，若和超音波儀（ultrasound scanner）或透視（fluoroscopy）相較，主要有下列那一項缺點？
A.醫療人員接觸較多的X-ray
B.缺少同步影像呈現（real-time display of images）
C.不易定位
D.無法進行肺部結節的取樣

33.下列何者是爲X光管散熱所設計的構造？
A.high-speed rotor
B.small focal spot
C.high-frequency generator
D.increased beam filtration

34.下列何者不是磁振造影中快速自旋回音（fast spin echo）技術的優點？
A.掃描時間縮短
B.降低鐵磁性之感磁性（magnetic susceptibility）假影
C.增加涵蓋之切面數目
D.降低運動假影

35.在2D磁振造影中，下列有關三種空間編碼之gradient的使用先後順序（由前到後），何者最正確？Gx（frequency-encoding gradient）、Gy（phase-encoding gradient）、Gz（slice-select gradient）
A.Gz→Gx→Gy
B.Gz→Gy→Gx
C.Gy→Gz→Gx
D.Gy→Gx→Gz

36.下圖爲MRI中使用射頻脈衝時所附加之切面選擇梯度磁場（其方向爲向上）。若要在 180 度聚相脈衝之後加入剛好抵消其所增加之相位值的

梯度磁場，下列敘述何者正確？

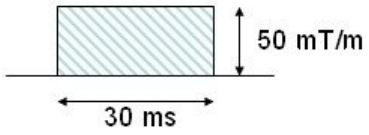

A.50 ms， 30 mT/m，向上
B.100 ms， 20 mT/m，向上
C.30 ms， 50 mT/m，向下
D.15 ms， 50 mT/m，向下

37.下圖爲某一電磁波的波形，若將此波進行Fourier transform，則下列有關轉換後波形的敘述何者正確？

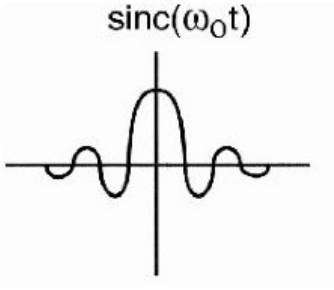

A.方波
B.正弦波
C.餘弦波
D.在+ω_0 及-ω_0 各有一個突波

38.在磁振造影之out-of-phase image中，在脂肪和水之交介面（interface）所產生之boundary effect，屬於下列何種假影（artifact）？
A.aliasing artifact
B.cross-talk artifact
C.chemical shift artifact
D.susceptibility artifact

39.串擾假影（cross-talk artifacts）與下列何者最有關？
A.影像處理（image processing）
B.病患相關（patient-related）
C.射頻相關（RF-related）
D.外加磁場（external magnetic field）

40.下列何者爲目前臨床上最常用於磁振造影中之radiofrequency pulse之頻率範圍（MHz）？
A.0.54～1.6
B.150～300
C.3～130
D.500～1000

41.下列有關兩張在1.5T之MRI掃描儀取得影像之造影參數的敘述，何者最正確？

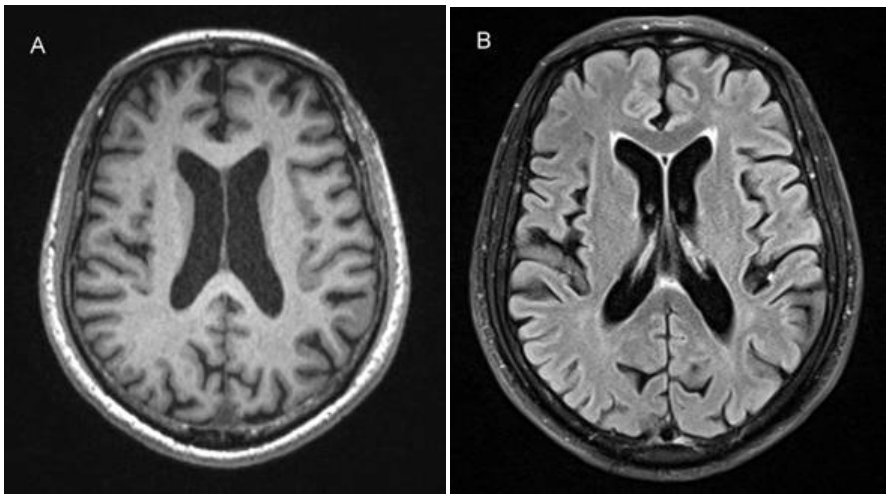

A.A圖的TR較長
B.B圖的TE較短
C.A圖使用STIR技術
D.B圖的TI約爲2500毫秒

42.腹部MRI之梯度回音技術（gradient echo techniques）之聚相（in phase）及失相（out of phase）影像，最有助於偵測到病灶中的那一個成分？
A.鈣化
B.蛋白質
C.水
D.脂肪

43.

下圖爲腕部磁振造影圖，箭號所指爲下列何項解剖結構？

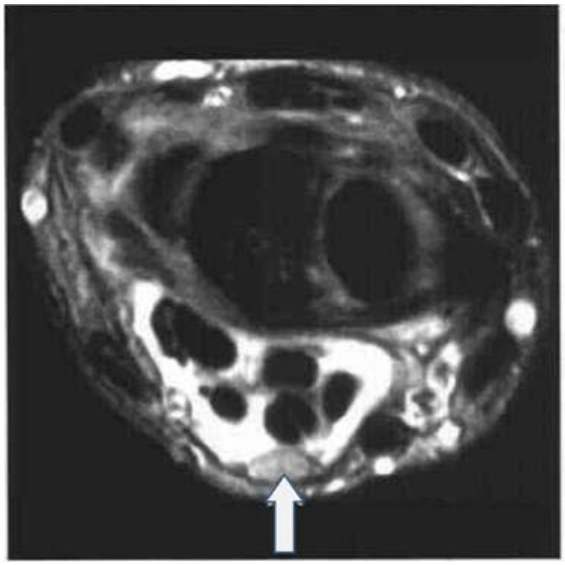

A.血管
B.彎側韌帶
C.正中神經
D.脂肪墊

44.下列有關磁振造影中所使用對比劑的敘述，何者正確？
A.釓（gadolinium）爲其唯一的核心材料
B.不會引發任何過敏反應
C.所有含釓磁振造影對比劑均可造成氫原子之T1縮短
D.所有種類的磁振造影對比劑均爲透明無色的

45.下列有關組織T1遲緩（relaxation）的敘述何者正確？
A.T1 relaxation = spin-spin relaxation
B.T1 relaxation = spin-lattice relaxation
C.T1 relaxation = transverse relaxation
D.T1 relaxation = spiral relaxation

46.相位編碼（phase encoding）通常施加在自旋回訊（spin echo）波序中的那個時期？
A.在90度RF之前
B.在收回訊（echo）時
C.在90度RF與180度RF發射時
D.在90度RF與180度RF之間

47.下列何者在MRI之T2 weighted image中呈現高訊號？
A.純水
B.金屬物體
C.空氣
D.皮質骨

48.下列有關各組織T1的長短排序，何者正確？
A.白質＜灰質＜CSF＜edema
B.CSF＜edema＜白質＜灰質
C.灰質＜白質＜edema＜CSF
D.白質＜灰質＜edema＜CSF

49.在T2加權影像（T2WI）中，長T2特性之組織會表現下列何項？
A.hyperintensity
B.hypointensity
C.isointensity
D.no-signal

50.下列關於成人腹部超音波掃描的敘述，何者正確？
A.正常腹主動脈在任何水平橫切面的直徑不應超過2公分
B.腹主動脈瘤與長軸垂直的最大直徑大於5公分時，會有破裂的高危險性
C.正常人腹部主動脈直徑，遠端比近端大
D.超音波無法評估腹主動脈剝離

51.下列何種功能無法自超音波機器之面板上直接操作？
A.Depth gain compensation（DGC）
B.能量杜卜勒（power Doppler）強度
C.灰階超音波之脈衝重複頻率（pulse repetition frequency）
D.線性探頭之入射波角度

52.利用高解析度的超音波儀器檢查甲狀腺，選用下列何種頻率探頭最適當？
A.3.5 MHz
B.5.0 MHz
C.7.5 MHz
D.12.5 MHz

53.當超音波頻率增加時，則下列敘述何者正確？
A.其空間解析度隨之增加，在組織內則緩慢衰減
B.其空間解析度隨之增加，在組織內快速衰減
C.其空間解析度隨之減低，在組織內則緩慢衰減
D.其空間解析度隨之減低，在組織內快速衰減

54.下列有關音波阻抗的描述，何者錯誤？
A.與介質密度有關

B.與音波在介質中的速度有關
C.回音高低與介質的阻抗無關
D.其國際常用單位為 $kg/m^2 \cdot sec$

55.醫用超音波用來分辨與音束平行前後兩個反射點（兩物體）的能力，稱為：
A.時間解像力（temporal resolution）
B.黑白對比（contrast）
C.橫軸解像力（lateral resolution）
D.縱軸解像力（axial resolution）

56.70歲女性病人，因腹痛就診。灰階超音波影像（主動脈之矢狀切面）如下圖，箭號所指可能為何現象？

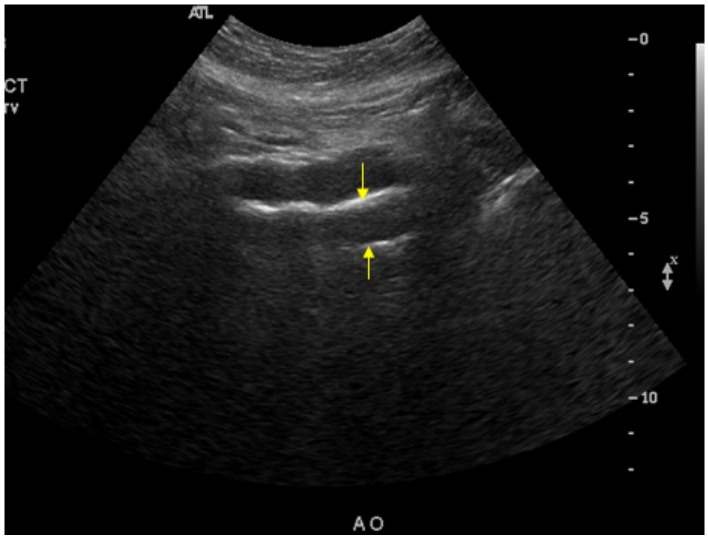

A.鏡像假影（mirror image artifact）
B.反褶效應假影（aliasing artifact）
C.主動脈破裂（aortic rupture）
D.音影假影（acoustic shadow artifact）

57.下圖為頸總動脈之杜卜勒頻譜，下列何者正確？

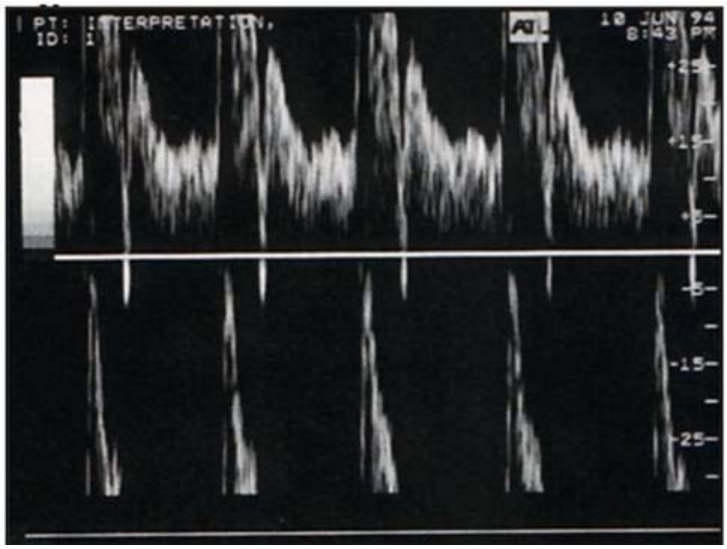

A.reverberation artifact
B.aliasing artifact
C.mirror image artifact
D.side lobe artifact

58.下列經陰道超音波掃描子宮內膜的敘述，何者錯誤？
A.子宮內膜的寬度與月經周期有關
B.子宮內膜常呈現高回音狀態
C.停經後之子宮內膜須超過 15 mm才可能有惡性之傾向
D.月經週期排卵時，有高回音亮線與子宮肌層分隔

59.使用超音波評估成人膽管，正常最大內徑應小於多少mm？
A.2
B.4
C.6
D.8

60.超音波通過下列正常器官，其回音由強至弱排列，最可能順序應為何？①肝實質　②胰實質　③腎錐體　④脹氣之胃　⑤脹尿之膀胱
A.①＞②＞③＞④＞⑤
B.④＞②＞③＞①＞⑤
C.④＞②＞①＞③＞⑤
D.④＞⑤＞②＞①＞③

61.下列何者並非超音波影像中，診斷單純囊腫（simple cyst）的評估項目之一？
A.腫塊為圓球形或卵圓形
B.內部無回音
C.外圍平滑
D.遠端邊界的界線較不清楚

62.下列何者不是超音波掃描時攝護腺肥大的徵象？

A.攝護腺壓迫到膀胱底部

B.攝護腺肥大常發生於內區（inner zone）

C.總攝護腺體積爲 $3 \times 3 \times 3\ cm^3$

D.攝護腺肥大常造成回音增高

63.54歲腎移植病人，超音波掃描如下圖，箭號所指最可能爲何？

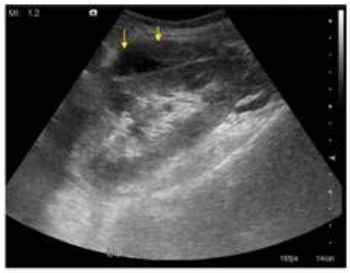

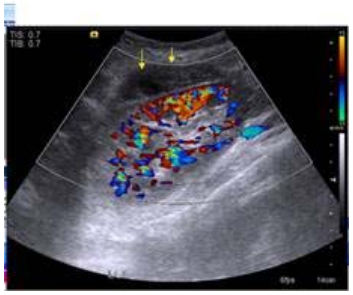

A.假性動脈瘤（pseudoaneurysm）

B.血腫（hematoma）

C.腸道

D.脂肪

64.下圖之超音波影像中，編號17的區域屬於下列何種構造？

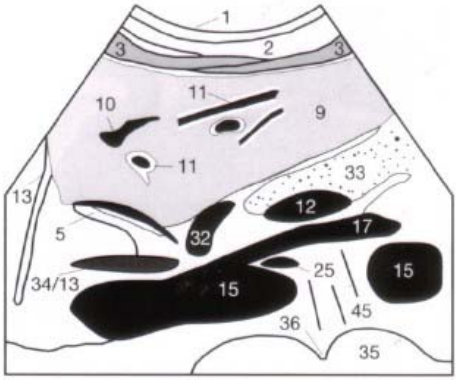

A.aorta

B.IVC

C.SMA

D.hepatic vein

65.84歲男性病人攝護腺肥大，膀胱超音波掃描如下圖，箭號所指最可能爲何？

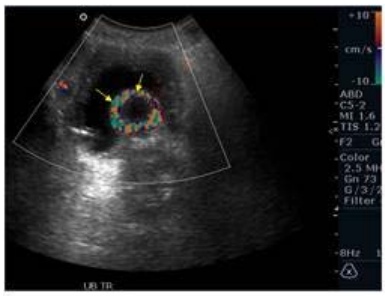

A.膀胱腫瘤

B.尿管氣球之假影

C.僞動脈瘤

D.尿液流動造成

66.

30歲女性病人主訴脖子前有摸到硬塊，下圖爲甲狀腺超音波橫切面，箭號所指最正確的診斷爲下列何者？

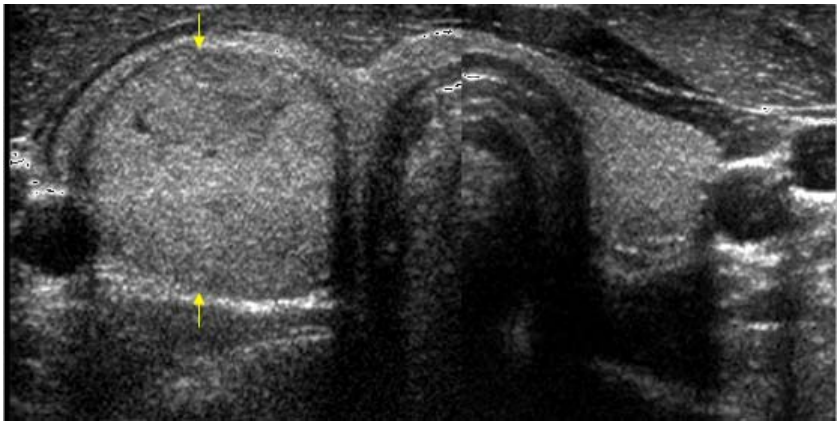

A.膿瘍
B.腺瘤
C.副甲狀腺腫大
D.正常甲狀腺肥大

67.下圖爲肝臟超音波影像，編號49號所指爲何？

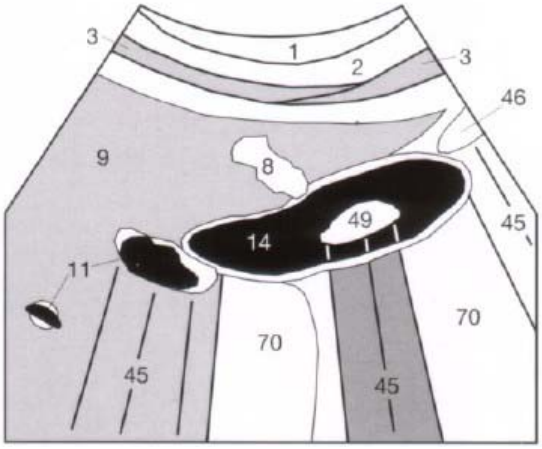

A.膽結石
B.部分體積假影
C.肝腫瘤
D.膽瘜肉

68.關於膽囊超音波檢查前的準備，下列何者最不正確？
A.常規檢查前須禁食8小時以上
B.檢查前禁止使用影響膽囊收縮之藥物
C.檢查前兩天宜避免進行腸胃道鋇劑造影
D.對於急診之病人仍須堅持禁食8小時

69.

下圖中箭號所指的區域爲：

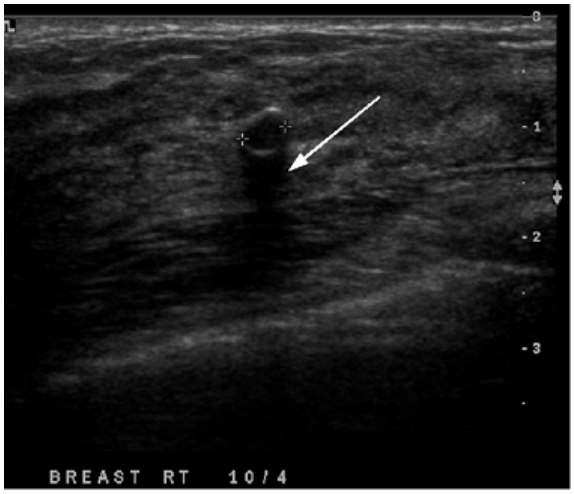

A.正常乳腺組織
B.囊腫後方的回音增強（acoustic enhancement）
C.鈣化性結構後方的音波衰減或音影（acoustic shadows）
D.臨界角假影（critical angle artifact）

70.超音波假體中的弦（string）測試物體，通常用來測試下列何者？
A.Doppler訊號所能被偵檢出來的最大深度
B.物體速度的準確性
C.B-mode時的軸向解析度（axial resolution）
D.垂直深度量測的準確性

71.下列有關edge shadow之敘述，何者錯誤？
A.可能起因於音波之refraction
B.常發生於有包膜之圓體或橢圓體邊緣
C.當入射波與反射面不垂直時，較易發生
D.不易與comet-tail假影區別

72.下列有關下泌尿道超音波檢查之敘述，何者錯誤？
A.若病人插有導尿管，須將導尿管綁住，使膀胱脹大
B.當膀胱脹時，正常壁厚不應超過4 mm，塌陷時則壁會增厚，但亦不會超過8 mm
C.當懷疑膀胱底有沉積物時，須改變姿勢，以分辨腫瘤或其他病灶
D.若膀胱壁呈現瀰漫性增厚，其最可能的原因爲移形細胞癌

73.脂肪肝之病人，超音波可見下列現象，何者除外？
A.肝臟瀰漫性回音增強
B.遠端肝臟回音減弱
C.肝臟回音比腎臟皮質低
D.門靜脈壁之回音減弱

74.通常影像壓縮時會移除資料的那些冗餘性（redundancy）？①編碼的冗餘性（coding redundancy） ②像素間的冗餘性（interpixel redundancy） ③檔頭的冗餘性（header's redundancy） ④視覺心理的冗餘性（psychovisual redundancy）
A.僅②③
B.僅①②
C.①②③
D.①③④

75.取樣頻率（f_A）和物體頻率（f_o）應該維持怎樣的關係才不會造成影像反褶（aliasing）？
A.$f_A > f_o$
B.$f_A > 2f_o$
C.$f_A < f_o$
D.$f_A < 2f_o$

76.下列那些是數位化影像的系統？①CR ②DR ③MRI ④CT ⑤conventional radiography ⑥ultrasonography
A.①②③④⑤⑥
B.僅①②③④⑥
C.僅①②③④
D.僅①②④

77.急性期的腦內血塊在CT是hyperdense的，在三十天左右時，血塊在CT會是什麼呈現？
A.仍是hyperdense
B.變爲isodense
C.變爲鈣化（calcification）
D.變爲一條黑洞（linear cavity）

78.承上題，此時如果做MRI，此血塊呈現：
A.T1WI呈現hyperintense
B.T2WI呈現hypointense
C.FLAIR呈現hypointense
D.GRE呈現isointense

79.

40歲男性病人腎移植後腎功能變差，穿刺檢查後有血尿，灰階及彩色超音波掃描如圖，箭號所指爲何？

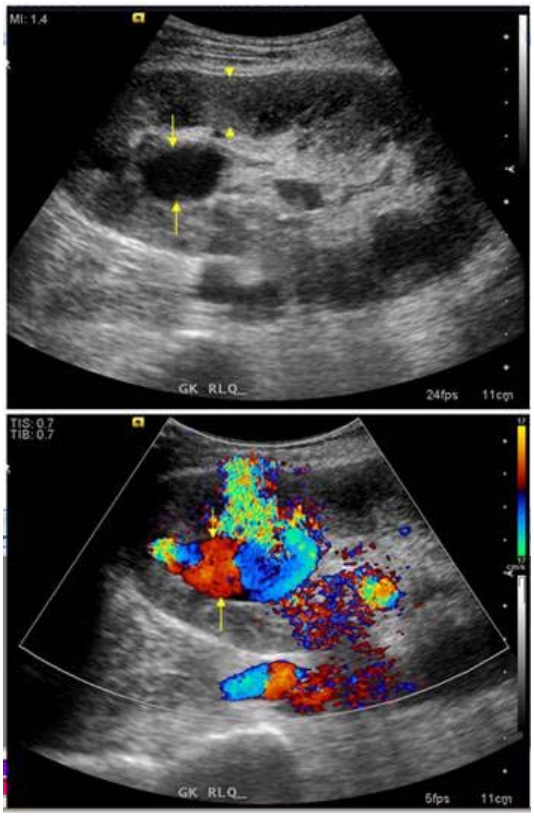

A.腎囊腫
B.假性動脈瘤
C.腎盂擴張
D.正常之腎動脈

80.承上題，病人灰階超音波圖中，箭頭所指爲何？
A.腎錐體（pyramid）
B.腎皮質（cortex）
C.腎盂（pelvis）
D.腎盞（calyx）