Fotoakustinen kuvantaminen mini-invasiivisissa toimenpiteissä

Aaron Juuti
Kandidaatintutkielma
Teknillisen fysiikan koulutusohjelma
Itä-Suomen Yliopisto,
Teknillisen fysiikan laitos
11. kesäkuuta 2025

ITÄ-SUOMEN YLIOPISTO, Luonnontieteiden, metsätieteiden ja tekniikan tiedekunta
Teknillisen fysiikan koulutusohjelma
Aaron Juuti: Fotoakustinen kuvantaminen mini-invasiivisissa toimenpiteissä
Kandidaatintutkielma: 26 sivua, 25 viitettä
Tutkielman ohjaajat: Jarkko Leskinen FT, Teemu Sahlström FT
Kesäkuu 2025

Avainsanat: fotoakustinen kuvantaminen, ultraäänikuvantaminen, mini-invasiivinen toimenpide, neulabiopsia, interventiolaite, kromofori, kontrasti, kuvantamissyvyys, spatiaalinen resoluutio

Tiivistelmä

Fotoakustinen kuvantaminen on hybridikuvantamismenetelmä, joka yhdistää optisen kuvantamisen korkean kontrastin ja ultraäänikuvantamisen korkean spatiaalisen resoluution. Menetelmä perustuu fotoakustiseen ilmiöön, jossa kudokseen absorboituva lyhytkestoinen laserpulssi aiheuttaa paikallisen lämmön nousun ja sitä seuraavan lämpölaajenemisen. Tämä prosessi synnyttää akustisia aaltoja, jotka havaitaan ultraääniantureilla ja muunnetaan edelleen kuviksi. Menetelmä mahdollistaa kudosrakenteiden tarkan visualisoinnin ilman ionisoivaa säteilyä.

Tässä kandidaatintutkielmassa tarkastellaan fotoakustisen kuvantamisen soveltuvuutta mini-invasiivisiin toimenpiteisiin, kuten neulabiopsiaan, katetrin ohjaukseen ja brakyterapiaan. Nämä sovellukset vaativat tarkkaa reaaliaikaista kuvantamista, johon fotoakustinen kuvantaminen soveltuu. Työssä käydään läpi valaisun ja detektoinnin eri toteutustapoja, kuten ei-invasiivista ja invasiivista valaisua, sekä näiden yhdistämistä interventiolaitteisiin optisten kuitujen avulla. Lisäksi tarkastellaan useita eri sovelluskohteita, kuten neurokirurgiaa, joissa fotoakustinen kuvantaminen on antanut lupaavia tuloksia.

Tutkielmassa käsitellään myös fotoakustisen kuvantamisen keskeisiä haasteita, kuten kudosturvallisuutta, artefaktien syntyä ja niihin liittyviä rajoitteita, ja pohditaan, kuinka nämä haasteet voitaisiin ratkaista tulevaisuudessa. Kokonaisuudessaan fotoakustinen kuvantaminen on osoittanut suurta potentiaalia mini-invasiivisissa toimenpiteissä, mikä tekee siitä lupaavan menetelmän, jota kannattaa tutkia ja kehittää edelleen.

Sisällysluettelo

1 Johdanto **1**

2 Fotoakustinen kuvantaminen **2**

2.1 PA-kuvantamisen matemaattinen periaate 2

2.2 PA-kuvantamisessa huomioitavat tekijät 4

3 Mini-invasiiviset fotoakustiset menetelmät **8**

3.1 Valaisu ja detektointi 8

3.2 Interventionaalinen PA-kuvantaminen 10

3.3 Fotoakustinen endoskopia 10

4 Mini-invasiiviset toimenpiteet **13**

4.1 Kliiniset metallineulat 13

4.2 Katetrit 15

4.3 Brakyterapia 16

4.4 Muita mini-invasiivisia toimenpiteitä 17

5 Pohdinta **20**

1 Johdanto

Lääketieteellinen kuvantaminen on keskeinen osa nykyaikaista diagnostiikkaa ja kirurgisten toimenpiteiden ohjausta. Kuvantamismenetelmien nopea ja jatkuva kehitys on mahdollistanut entistä tarkemman kudoksen visualisoinnin, mikä on puolestaan edistänyt toimenpiteiden tehokkuutta ja potilasturvallisuutta. Viime vuosikymmeninä on kasvanut merkittävästi kiinnostus kehittää kuvantamistekniikoita, jotka tarjoavat samanaikaisesti korkean spatiaalisen resoluution, erinomaisen kudoskontrastin ja riittävän kuvantamissyvyyden. Yksi tällainen menetelmä on fotoakustinen kuvantaminen (photoacoustic imaging, PAI), joka yhdistää optisen kuvantamisen korkean kontrastin ja akustisen kuvantamisen hyvän kuvantamissyvyyden ja spatiaalisen resoluution [1].

Yksi tärkeä PA-kuvantamisen sovelluskohde on mini-invasiiviset toimenpiteet, joissa kirurgiset instrumentit viedään kehon sisään mahdollisimman pienten viiltojen avulla [2]. Nykyisillä kuvantamismenetelmillä on useita haasteita, kuten haitallinen ionisoiva säteily sekä eri kudosten heikko erottelukyky [3]. PA-kuvantaminen voi ratkaista osan näistä ongelmista tarjoamalla tarkkaa tietoa kohdekudoksesta, vaikka kuvantamissyvyydet kasvaisivat useisiin senttimetreihin [2].

Fotoakustisen kuvantamisen sovelluskohteita ovat muun muassa interventiolaitteiden ohjaus, kuten neulabiopsia, radiotaajuusablaatio sekä brakyterapia, joissa vaaditaan äärimmäistä tarkkuutta ja turvallisuutta [3]. Täten PA-kuvantaminen soveltuu paitsi biologisten kudosten visualisointiin, myös reaaliaikaisiin toimenpiteisiin. Erityisesti metalliset neulat hyötyvät PA-kuvantamisesta, sillä niiden korkea optinen absorptiokerroin mahdollistaa voimakkaan signaalin muodostumisen ilman erillisiä kontrastiaineita [4].

Tämä kandidaatintutkielma pyrkii kokoamaan yhteen kaikki keskeiset sovelluskohteet ja tämänhetkiset edistysaskeleet, jotka liittyvät PA-kuvantamisen hyödyntämiseen mini-invasiivisissa toimenpiteissä. Luvussa 2 käsitellään ensin PA-kuvantamisen fysikaalinen periaate ja siihen liittyvät matemaattiset periaatteet. Tämän jälkeen syvennytään PA-kuvantamisessa huomioitaviin tekijöihin, kuten kromoforien rooliin sekä kuvantamiseen liittyviin rajoitteisiin. Luvussa 3 tarkastellaan eri toteutustapoja, joilla PA-kuvantamista voidaan soveltaa mini-invasiivisissa toimenpiteissä. Tämän jälkeen siirrytään lukuun 4, missä keskitytään konkreettisiin kliinisiin sovelluksiin, joihin kuuluu muun muassa edellä mainittu neulabiopsia. Lopuksi kappaleessa 5 pohditaan ja kootaan yhteen PA-kuvantamisen nykytila, kehityskohteet ja tulevaisuuden mahdollisuudet, jonka avulla menetelmästä voitaisiin tehdä entistä parempi.

2 Fotoakustinen kuvantaminen

Fotoakustinen (photoacoustic, PA) ilmiö on fysikaalinen prosessi, jossa valon energia absorboituu aineeseen ja muuttuu akustiseksi energiaksi [1]. Tämä tapahtuu, kun aineeseen kohdistetaan lyhytkestoinen valopulssi, joka johtaa paikalliseen lämmön nousuun kyseisessä absorptiokohdassa. Tämä nousu aiheuttaa tilavuusmuutoksia, jotka synnyttävät paineenvaihteluita ja johtavat akustisten aaltojen muodostumiseen. Näitä aaltoja voidaan mitata ja analysoida, mikä tekee ilmiöstä hyödyllisen esimerkiksi lääketieteellisessä kuvantamisessa. Fotoakustinen kuvantaminen hyödyntää tätä ilmiötä ja mahdollistaa kuvantamisemenetelmän, jossa yhdistyvät optisen kuvantamisen hyvä kudoserottelukyky ja korkea kontrasti sekä ultraäänikuvantamisen läpäisykyky ja korkea paikkaresoluutio.

Menetelmässä kudokseen kohdistetaan lyhyt korkeaenerginen (millijouleja) tyypillisesti muutaman nanosekunnin mittainen laserpulssi näkyvällä tai infrapuna-alueen aallonpituudella. Valon absorption kautta syntyvät ultraääniaallot mitataan yhdellä tai usealla akustisella vastaanottimella kohteen ulkopuolelta. Mitattavien ultraääniaaltojen taajuus on tyypillisesti >1 MHz ja voi ylettyä jopa useisiin kymmeniin megahertseihin. Lopullinen fotoakustinen kuva muodostetaan matemaattisen rekonstruktioalgoritmin avulla. Kuvassa 1 on esitetty PA-kuvantamisen eri vaiheet.

2.1 PA-kuvantamisen matemaattinen periaate

Optisen energian absorptio biologisessa kudoksessa ei ainoastaan tuota lämpötilan nousua, vaan johtaa myös paikallisiin tilavuusmuutoksiin. Tilavuusmuutosta voidaan mallintaa yhtälöllä [5]

$$\frac{dV}{V} = -\kappa p(r) + \beta T(r), \tag{1}$$

missä r on paikka, V on tilavuus, $p(r)$ on akustinen paine paikassa r, $T(r)$ on valopulssin aiheuttama lämpötilan nousu samassa paikassa, κ on isoterminen kompressibiliteetti ja β on lämpölaajenemiskerroin. Vedessä ja pehmytkudoksessa isoterminen kompressibiliteetti on noin $5 \times 10^{-10}\,\mathrm{Pa}^{-1}$.

Fotoakustisen ilmiön tehokkuus riippuu laserpulssin ajallisesta pituudesta: laserpulssin kesto (tyypillisesti nanosekuntipulssi) tulee olla lyhyempi kuin kudoksen akustinen sitoutumisaika ja edelleen lyhyempi kuin termisen diffuusion vaatima aika [5, 6]. Toisin sanoen täytyy päteä, että [5]

$$t_L < \frac{d_c}{v_s} < \frac{d_c^2}{4\alpha_{th}}, \tag{2}$$

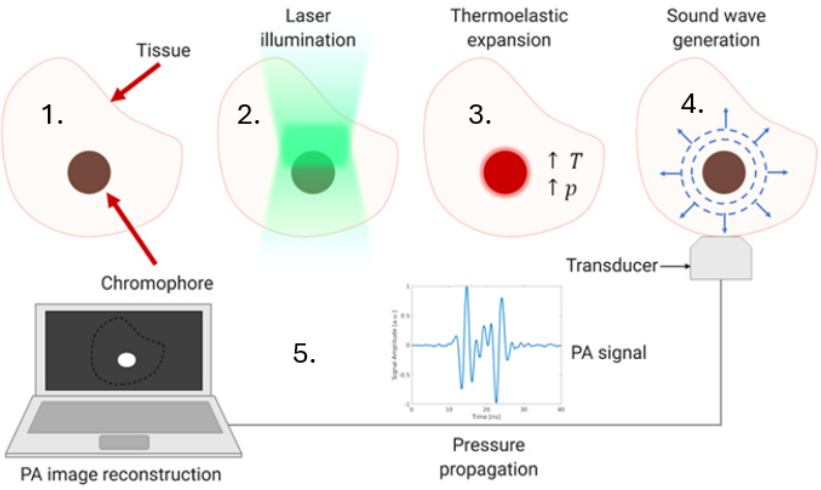

Kuva 1: Fotoakustisen kuvantamisen perusperiaate. Vaihe 1: Biologisessa kudoksessa sijaitsevat kromoforit, jotka absorboivat valoa tietyillä aallonpituuksilla. Vaihe 2: Lyhytkestoinen valopulssi valaisee kudosta. Absorptio tapahtuu erityisesti kromoforeissa. Vaihe 3: Valon absorptio aiheuttaa paikallisen lämmön nousun ja tilavuusmuutoksen kudoksessa. Vaihe 4: Lämpölaajeneminen tuottaa paineenvaihteluja, jolloin syntyy paineaaltoja. Vaihe 5: Anturit mittaavat paineaallot, joiden perusteella fotoakustinen kuva voidaan rekonstruoida. Kuva on lainattu muokattuna viitteestä [7].

missä t_L on laserpulssin kesto, d_c on optisen absorbaattorin koko, v_s on äänen nopeus ja α_{th} on lämpödiffuusiokerroin. Ensimmäinen epäyhtälö tunnetaan akustisena rajoituskriteerinä: valopulssin on oltava niin lyhyt, ettei ultraääniaalto ehdi poistua kohteesta pulssin aikana. Toinen liittyy lämmölliseen rajoitukseen: pulssi ei saa kestää niin kauan, että lämpö ehtii diffusoitua kudoksen ulkopuolelle. Kun epäyhtälö toteutuu, absorboitu energia pysyy paikallisena, ja lämpötilan nousu aiheuttaa tehokkaasti paineenvaihteluja. Näitä paikallisia paineen nousuja, joita kutsutaan alkupaineeksi p_0, voidaan esittää yhtälöstä (1) johdetulla kaavalla [5]

$$p_0(r) = \frac{\beta T(r)}{\kappa}. \tag{3}$$

Yleisessä tilanteessa PA-aaltojen etenemistä voidaan kuvata matemaattisesti akustisella aaltoyhtälöllä

$$\left(\nabla^2 - \frac{1}{v_s^2}\frac{\partial^2}{\partial t^2}\right) p(r,t) = -\frac{\beta}{\kappa v_s^2}\frac{\partial^2}{\partial t^2} T(r,t), \tag{4}$$

missä t on aika, $p(r,t)$ on akustinen paine ja $T(r,t)$ on lämpötilan nousu.

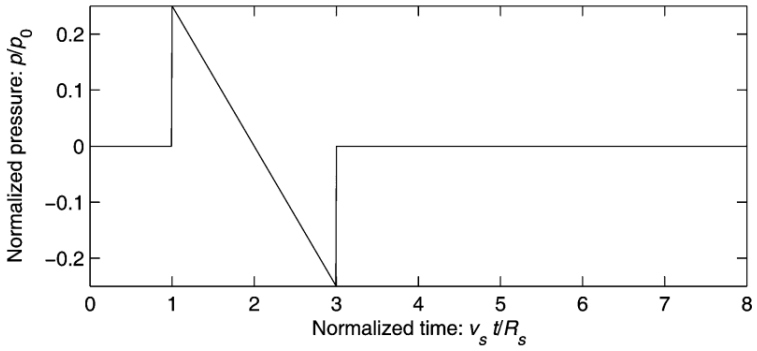

Kuva 2: Homogeenisesti lämmitetystä pallosta syntyvä fotoakustinen paineaalto. Kuva esittää paineaallon normalisoidun ajallisen profiilin, joka syntyy valopulssin aiheuttaman lämpölaajenemisen seurauksena. Tässä esitetty signaali on teoreettinen; todellisissa mittauksissa signaalin muoto voi vaihdella esimerkiksi kudoksen vaimennuksen, hajonnan ja antureiden ominaisuuksien vuoksi. Kuva on lainattu muokattuna viitteestä [5].

Fotoakustisen signaalin laatuun vaikuttavat ajallisten suhteiden ja parametrien lisäksi kudoksen optiset ja akustiset ominaisuudet, käytetyn valon aallonpituus sekä antureiden herkkyys ja taajuusvaste [8]. Fotoakustisen signaalin paineenvaihteluja voidaan havainnollistaa aaltomuodolla, joka kuvaa akustisen paineen käyttäytymistä ajan suhteen ideaalitapauksessa, kuten kuvassa 2 esitetään [5]. Todellisuudessa signaali voi poiketa tästä esimerkiksi kudoksen optisen vaimennuksen ja sironnan takia. Nämä tekijät vaikuttavat syntyneen signaalin vahvuuteen ja laatuun, ja siten muodostetun kuvan tarkkuuteen [8].

2.2 PA-kuvantamisessa huomioitavat tekijät

Fotoakustisen kuvantamisen yksi keskeisimmistä ominaisuuksista on korkea kontrasti, joka määrittää kuvien erotuskyvyn ja biologisten rakenteiden näkyvyyden [8]. PA-kuvantamisen kontrasti perustuu kudoksen optisiin ominaisuuksiin, erityisesti sen kykyyn absorboida valoa eri aallonpituuksilla. Tätä valon absorptiota ohjaavat kudoksessa esiintyvät kromoforit, jotka ovat molekyylejä tai niiden osia. Tämä eroaa ultraäänikuvantamisesta (ultrasound, US), jossa kontrasti riippuu kudoksen mekaanisista ja elastisista ominaisuuksista. PA-kuvantamisessa kudosten välinen erottelu on usein parempi, sillä eri kudostyyppien väliset optisen absorption erot voivat olla huomattavasti suurempia kuin US-kuvantamisessa havaittavat akustisen impedanssin erot. Tyypillisesti pehmytkudosten akustinen impedanssi vaihtelee kapealla alueella, noin 1.58–1.70 MRayl, mikä tarkoittaa, että impedanssiero kudosten välillä on alle 10% [9].

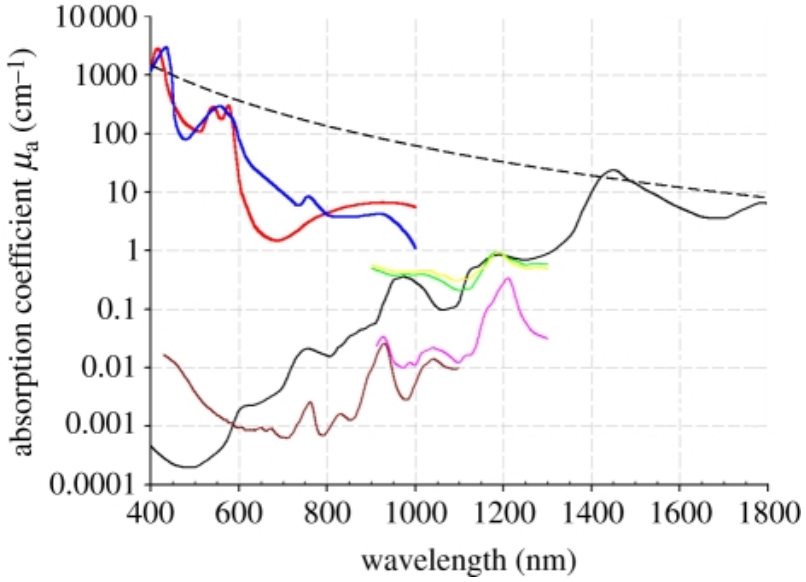

Kuva 3: Endogeenisten kromoforien absorptiokertoimia eri aallonpituuksilla [8]. Oksihemoglobiini (punainen), deoksihemoglobiini (sininen), vesi (musta), 80 vol-% lipidiä (ruskea), 20 vol-% lipidiä (pinkki), melaniini (musta katkoviiva), kollageeni (vihreä) ja elastiini (keltainen). Kuva on lainattu viitteestä [8].

Kromoforit voidaan jakaa kahteen ryhmään: endo- ja eksogeenisiin [2]. Endogeeniset kromoforit ovat luontaisesti elimistössä esiintyviä kontrastiaineita, jotka mahdollistavat fysiologisten prosessien visualisoinnin PA-kuvantamisessa [10]. Näihin aineisiin kuuluvat muun muassa hemoglobiinin eri muodot (oksi- ja deoksihemoglobiini), melaniini, lipidit ja vesi [8, 10]. Kuvassa 3 on esitetty endogeenisten kudoskromoforien absorptiokertoimien spektrikäyriä [8]. Esimerkiksi melaniini absorboi voimakkaasti valoa laajalla aallonpituusalueella, mikä mahdollistaa melanoomasolujen herkän karakterisoinnin. Endogeeniset markkerit soveltuvat hyvin myös esimerkiksi verisuoniverkostojen ja hemoglobiinin happisaturaation mittaamiseen [10]. Tämä on erityisen hyödyllistä esimerkiksi syöpädiagnostiikassa. Kudosten vesi rajoittaa voimakkaasti valon tunkeutumissyvyyttä, kun aallonpituus on noin 1200 nm ja suurempi.

Hemoglobiini on keskeinen kontrastiaine PA-kuvantamisessa, sillä sen kaksi muotoa dominoivat tyypillisesti kaikkia PA-signaaleja [8]. Tämä tekee siitä erinomaisen kontrastiaineen esimerkiksi verisuoniston tutkimiseen, mutta samalla sen vahva signaali peittää muiden kromoforien, kuten lipidien ja melaniinin, heikompia signaaleja, mikä rajoittaa kuvantamista. Lisäksi endogeenisten aineiden käyttö rajoittuu optisesti läpinäkyviin elimiin, kuten kasvaimiin ja imusuonistoon. Etuna voidaan kuitenkin pitää sitä, että kuvantaminen voidaan suorittaa ilman ulkopuolisia aineita, mikä tekee menetelmästä turvallisen.

Eksogeeniset kromoforit ovat ulkoisesti lisättyjä aineita, jotka on suunniteltu lisäämään PA-kuvantamisen kontrastia. Näihin aineisiin kuuluvat esimerkiksi pienmolekyyliset väriaineet, kuten metyylisininen (MB) ja indosyaniinivihreä (ICG), puolijohdepolymeeriset nanopartikkelit ja kultananopartikkelit [2, 10]. Nämä aineet ovat suunniteltu absorboimaan valoa tietyillä aallonpituuksilla, erityisesti lähi-infrapunaalueella (near-infrared, NIR), jossa endogeenisten kromoforien absorptio on vähäistä. Tämä mahdollistaa kuvantamisen syvemmällä kudoksessa. Esimerkiksi rottakokeessa metyylisinistä sisältävän liuoksen injektio paransi vartijaimusolmukkeiden kontrastia noin kaksinkertaisesti [11]. Eksogeenisten aineiden käyttöön liittyy kuitenkin rajoitteita sekä haasteita, kuten tarve varmistaa niiden turvallisuus. Vain harvat näistä aineista, kuten MD ja ICG, ovat saaneet hyväksynnän Yhdysvaltain FDA:lta (Food and Drug Administration).

Kontrastin lisäksi PA-kuvantamisen keskeisimpiä ominaisuuksia ovat kuvantamissyvyys ja spatiaalinen resoluutio, jotka yhdessä määrittävät menetelmän soveltuvuuden kuvantamiseen [1]. PA-kuvantamisen kuvantamissyvyys määräytyy kudoksen optisten ja akustisten ominaisuuksien perusteella. Optista vaimennusta voidaan pitää hallitsevana tekijänä, ja se on riippuvainen absorptio- ja sirontakertoimista. Kudoksissa sirontakerroin on huomattavasti suurempi kuin absorptiokerroin (10-100 kertainen). Sironnan vuoksi valon etenemissuunnasta tulee satunnainen huomattavan lyhyellä matkalla (<1 mm). Nämä parametrit määrittelevät valon tunkeutumissyyvyyden ja niiden avulla voidaan määritellä kudoksen efektiivinen vaimennuskerroin [8]

$$\mu_{\text{eff}} = \sqrt{3\mu_a(\mu_a + \mu_s')}, \tag{5}$$

missä μ_a on absorptiokerroin ja μ_s' on redusoitu sirontakerroin. Efektiivinen syvyys ($1/\mu_{eff}$) kuvaa, kuinka syvälle valon energia pääsee ennen merkittävää vaimenemista. Tämän takia PA-kuvantamisen tyypillinen kuvantamissyvyys on useita senttimetrejä, mikä on suurempi kuin optisen kuvantamisen, mutta matalampi kuin US-kuvantamisen [1, 8]. Tämä kuvantamissyvyyden rajoite on yksi haasteista. Yhtenä ratkaisuna on ehdotettu pidempien aallonpituuksien, kuten 1064 nm, käyttöä, koska silloin veren ja veden absorptiokertoimet ovat matalia [8]. Tämän toteuttaminen edellyttää kuitenkin sellaisia kontrastiaineita, joilla on merkittävä absorptio näillä aallonpituuksilla.

Fotoakustisessa kuvantamisessa spatiaalinen resoluutio määräytyy pääasiassa akustisen aallon taajuussisällön perusteella. Kudoksissa akustinen vaimeneminen on taajuusriippuvainen, ja korkeat taajuudet vaimenevat voimakkaammin kuin matalat. Syvältä kohteesta ei siten kantaudu korkeataajuista ultraäänisignaalia. Tämän vuoksi

spatiaalinen resoluutio, joka on verrannollinen ultraäänen taajuuteen, heikkenee kuvantamissyvyyden kasvaessa [1]. PA-kuvantamisen spatiaalinen resoluutio vaihtelee alle mikrometreistä millimetreihin, riippuen kuvantamissyvyydestä [2]. Kun kuvantamissyvyys on alle millimetrin, spatiaalinen resoluutio voi olla alle mikrometrin, mutta kasvaa satoihin mikrometreihin, kun kuvantamissyvyys on useita senttimetrejä.

3 Mini-invasiiviset fotoakustiset menetelmät

Mini-invasiiviset toimenpiteet ovat perinteisiä kirurgisia leikkauksia vähemmän kudosta vaurioittava menetelmä, jossa pyritään minimoimaan avonaisten viiltojen koko ja muulle elimistölle aiheutettu rasitus [2]. Näiden toimenpiteiden tarkoituksena on vähentää potilaalle aiheutettua kudosvauriota, nopeuttaa toipumista sekä tehdä toimenpiteistä mahdollisimman kustannustehokkaita [12]. PA-kuvantamisen erinomainen kontrasti ja korkea spatiaalinen resoluutio voivat mahdollistaa tarkan reaaliaikaisen kohdennetun ohjauksen [2]. Tämä tekee PA-kuvantamisesta lupaavan menetelmän esimerkiksi biopsioiden ja interventioiden ohjaukseen, erityisesti silloin kun muut kuvantamismenetelmät eivät ole riittäviä. Kuvassa 4 on esitetty eri PA-kuvantamismenetelmien spatiaalisia resoluutioita suhteessa kuvantamissyvyyteen.

3.1 Valaisu ja detektointi

Mini-invasiiviset tekniikat voidaan karkeasti luokitella kahteen ryhmään sen perusteella, miten valaisu ja detektointi tapahtuu [2]. Valaisu ja signaalin detektointi voidaan toteuttaa joko ulkoisesti kehon pinnalta, kuten US-kuvantaminen, tai vaihtoehtoisesti invasiivisesti kehon sisällä. Kun valaisu tehdään invasiivisesti puhutaan minimaalisesti invasiivisesta PA-kuvantamisesta. Vastavuoroisesti tämä voidaan jakaa kahteen ryhmään: interventionaaliseen PA-kuvantamiseen (interventional photoacoustic imaging, iPAI) ja fotoakustiseen endoskopiaan (photoacoustic endoscopy, PAE). iPA-kuvantamisessa detektointi suoritetaan kehon ulkopuolelta, kun taas PAE:ssa se tapahtuu kehon sisällä. Ei ole olemassa yhtä absoluuttisesti parasta menetelmää, vaan kussakin tapauksessa menetelmän valinta tulee tehdä tilanteen ja tarpeiden mukaan. Pääasiallisesti soveltuvuus riippuu kuvattavasta kohteesta, vaadittavasti kuvantamissyvyydestä sekä spatiaalisesta resoluutiosta.

Fotoakustisessa kuvantamisessa valolähteenä toimii tyypillisesti korkeaenerginen pulssilaser, kuten Q-kytketty Nd:YAG-laser [1]. Ei-invasiivinen (kajoamaton) fotoakustinen kuvantaminen muistuttaa perinteisiä kuvantamismenetelmiä, kuten US-kuvantamista, jossa sekä valaisu että detektointi tapahtuu ulkoisesti. Ei-invasiivinen valaisu on potilaalle miellyttävämpi ja vähäriskisempi toimenpide, sillä se ei vaadi viiltoja, jolloin säästytään kudosvaurioilta. Tällä menetelmällä on kuitenkin omia haasteita, kuten valon voimakas vaimeneminen ja sironta kudoksessa, etenkin suurilla syvyyksillä [11]. Esimerkiksi fotoakustisessa tietokonetomografiassa (photoacoustic computed tomography, PACT) ja mikroskopiassa (photoacoustic microscopy, PAM) käytetään ulkoista valaisua, mikä rajoittaa kuvantamissyvyyksiä merkittävästi ver-

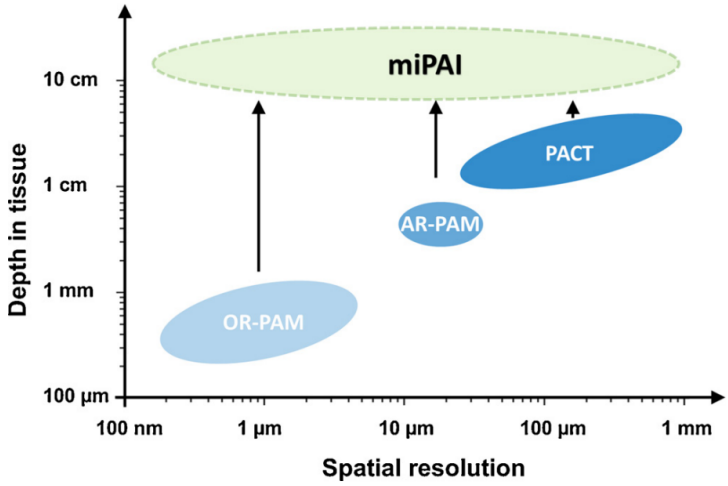

Kuva 4: Eri PA-kuvantamismenetelmien spatiaalinen resoluutio suhteessa kuvantamissyvyyteen. Optisen resoluution fotoakustinen mikroskopia (OR-PAM) tarjoaa parhaimman spatiaalisen resoluution, mutta sen kuvantamissyvyys on rajoitettu pintakerroksiin. Akustisen resoluution fotoakustinen mikroskopia (AR-PAM) mahdollistaa hieman syvemmän kuvantamisen, mutta spatiaalinen resoluutio on heikompi. Edelleen PACT mahdollistaa suuremman kuvantamissyvyyden kuin OR-PAM tai AR-PAM, mutta samalla spatiaalinen resoluutio heikkenee. Minimaalisesti invasiivisessa PA-kuvantamisessa (miPAI) sisäinen valaisu mahdollistaa kuvantamisen eri syvyyksillä. Kuva on lainattu viitteestä [2].

rattuna mini-invasiivisiin PA-kuvantamismenetelmiin [2]. Tutkimukset ovat kuitenkin osoittaneet, että ei-invasiivinen valaisu yhdistettynä PA- ja US-kuvantamiseen voi tarjota riittävän syvyyden ja kontrasti esimerkiksi vartijaimusolmukkeisiin tehtyjen neulabiopsioiden ohjaamiseen [11]. Tämä tekee menetelmästä lupaavan työkalun muun muassa rintasyövän diagnostiikkaan.

Kun valaisu toteutetaan invasiivisesti, käytetään ensisijaisesti optista kuitua, joka on ohut, joustava ja valoa tehokkaasti kuljettava komponentti [2]. Optinen kuitu on suunniteltu minimoimaan valohäviöt ja mahdollistamaan tarkan valaisun syvällä kudoksessa. Invasiivinen valaisu mahdollistaa syvemmällä kudoksessa sijaitsevien kudosten tarkemman kuvantamisen ja vähentää valon vaimenemista ennen sen saapumista halutulle kohdealueelle. Optinen kuitu on myös mahdollista integroida interventiolaitteeseen, kuten biopsianeulaan [13]. Invasiivinen valaisu ei ainoastaan mahdollista kohdekudosten kuvantamista, vaan se soveltuu myös interventiolaitteiden visualisointiin [2]. Näihin kuuluvat esimerkiksi edellä mainittu biopsianeula, katetrit ja sepelvaltimostentti [3].

3.2 Interventionaalinen PA-kuvantaminen

Kun detektointi suoritetaan ulkoisesti, käytetään yleensä kehon pinnalle asetettuja kaupallisia US-antureita, joka mahdollistaa rinnakkaisen PA- ja US-kuvantamisen [2]. Samaan tapaan kuin valaisussa valo, myös detektoinnissa PA-signaali heikkenee merkittävästi matkalla kehon ulkopuolella. Tämä korostuu erityisesti suurilla kuvantamissyvyyksillä. Tämän takia detektorin täytyy olla erityisen herkkä, jotta PA-signaalien vastaanottaminen on mahdollista.

Interventionaalisessa PA-kuvantamisessa optinen kuitu voidaan integroida kirurgiseen työkaluun, mutta signaali havaitaan kehon ulkopuolelta [2, 6]. Tällöin myös detektori voidaan asettaa tarkasti haluttuun sijaintiin, mikä mahdollistaa kohteen tarkan ja kohdennetun kuvantamisen [6]. Tutkimukset ovat osoittaneet, että detektorin sijoittamisella on suuri merkitys, sillä eri kudokset ja rakenteet näkyvät eri tavoin niiden sijainnista ja ympäröivästä kudoksesta riippuen. Esimerkiksi neurokirurgisesti suoritetussa aivokasvaimen poistossa on havaittu, että detektointi kannattaa suorittaa silmä- ja nenän läheisyydestä, sillä nämä alueet tarjosivat parhaimman näkyvyyden verisuonistolle [14].

Shubert ja Bell [15] tutkivat iPA-kuvantamisen soveltuvuutta selkänikaman spinaalifuusioleikkauksen ohjaukseen. Tutkimuksessa nanosekuntilaserin 750 nm laservalo johdettiin kohteeseen optisen kuidun avulla. Laserin pulssienergialla 1.57 mJ kohteeseen aiheutettu fluenssi oli 200 mJ/cm^2. Ultraääniaaltoja mitattiin ultraäänianturreilla, jotka toimivat 1-5 MHz taajuusalueella. Aiemmat ei-invasiiviset kuvantamismenetelmät eivät ole mahdollistaneet luotettavaa erottelua kortikaalisen ja hohkaluun väliltä. Tulokset osoittivat, että kortikaalinen luu tuotti suuri-amplitudisia signaaleja, kun taas hohkaluusta saadut signaalit olivat matala-amplitudisia, erityisesti syvemmällä kudoksessa.

3.3 Fotoakustinen endoskopia

Kun detektointi suoritetaan kehon sisäisesti, voidaan PA-signaali havaita suoraan kohdekudoksen läheisyydestä ilman, että kudos tai muut elimet vaimentavat signaalia [2]. Tämä mahdollistaa toimenpiteiden kuvantamisen tarkalla resoluutiolla, vaikka kuvantamissyvyydet olisivat suuria. Lähes poikkeuksetta, kun detektointi suoritetaan kudoksen sisäpuolella, myös valaisu toteutetaan invasiivisesti. Tämä on erityisen tyypillistä edellä mainitussa PAE:ssa, jossa sekä valaisin (optinen kuitu) että detektori sijoitetaan samaan järjestelmään [16]. PAE mahdollistaa useiden eri rakenteiden kuvantamisen, joihin on mahdollista päästä vain endoskooppisesti. Näitä ovat erityisesti

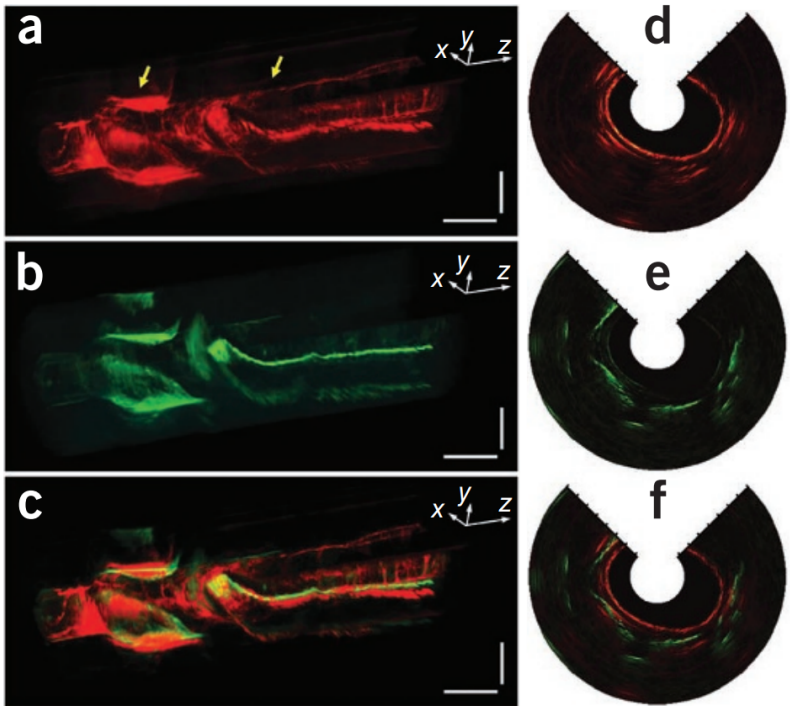

Kuva 5: (a-c) Yhdistetty PAE ja EUS kuvantamisjärjestelmä kanin ruokatorvesta in vivo. (a) Kolmiulotteisesti rekonstruoitu PA-pohjainen rakennekuva. (b) Vastaavasti kohdasta US-pohjainen rakennekuva. (c) Päällekkäiskuva a:n ja b:n tiedoista. (d-f) Poikkileikkauskuvat samalta alueelta keuhkojen läheisyydestä. (d) PA-pohjainen rakennekuva. (e) US-pohjainen rakennekuva. (f) Päällekkäiskuva d:n ja e:n tiedoista. Kuva on lainattu muokattuna viitteestä [17].

ontot elimet kuten ruoansulatuskanavan eri osat, joita ovat esimerkiksi ruokatorvi sekä mahalaukku [2]. Tällöin on mahdollista kuvata sekä pinnallisia että syvemmällä sijaitsevia rakenteita. PAE:ta voidaan hyödyntää niin diagnostiikkaan, kuten kasvainten tarkkaan paikantamiseen, mutta myös erilaisiin toimenpiteisiin, kuten mini-invasiivisiin toimenpiteisiin. Esimerkiksi Yang et al. [16] kehittivät PAE-järjestelmän, joka mahdollisti koe-eläinten suolen ja vatsan alueen verisuonirakenteiden kuvantamisen muutaman millimetrin syvyydeltä. Mittauksissa käytettiin 570 nm:n aallonpituista optista kuitua ja fluenssia 17 $\mathrm{mJ/cm^2}$ sekä 43 MHz:n taajuuksista US-anturia.

Fotoakustinen endoskopia voidaan jakaa kahteen pääluokkaan sen mukaan, mihin suuntaan kuvantaminen kohdistuu: sivulle katsova PAE (side-viewing, SV-PAE) ja eteenpäin katsova PAE (forward-viewing, FV-PAE) [2]. Mini-invasiivisissa toimenpiteissä SV-PAE on yleisimmin käytetty kuvantamisjärjestelmä, jossa eksitaatiovalo ohjataan ympyräskannauksella onttojen elinten sisäpinnalle. Tämä mahdollistaa anturin liikuttamisen pitkittäissuunnassa, jolloin voidaan muodostaa kolmiulotteisia

tilavuuskuvia kuvattavasta alueesta. Kuten normaalia PA- ja US-kuvantamista on mahdollista käyttää rinnakkain, voidaan myös PAE ja endoskooppinen ultraääni (endoscopic ultrasound, EUS) yhdistää yhdeksi integroiduksi laitteeksi [12, 17]. EUS:ssää on käytetty jo laajasti mini-invasiivisissa toimenpiteissä, kuten ohutneulabiopsiassa [17]. Kuten tavanomaisessa US-kuvantamisessa, myös EUS:ssä ongelmana on heikko kontrasti kudosrakenteiden välillä. PAE/EUS -järjestelmällä saadaan yhdistettyä molempien menetelmien vahvuudet, jolloin saavutetaan tarkka spatiaalinen resoluutio sekä suuri kontrasti. Kuvassa 5 on esitetty koe-eläimelle endoskooppisesti tehty ruoansulatuskanavan kuvantaminen, jossa on käytetty niin PAE:ta että EUS:ssää sekä näiden yhdistelmää.

Fotoakustinen endoskopia tuo mukanaan myös useita teknisiä haasteita. Näistä keskeisin on laitteen miniatyrisointi niin, että sitä on mahdollista käyttää endoskooppisesti ilman, että sen suorituskyky heikkenee merkittävästi [16]. Kliinisiä toimenpiteitä ajatellen laitteen tulisi olla paitsi pienikokoinen myös riittävän taipuisa ja joustava, jotta se mukautuu vaihteleviin biologisiin rakenteisiin ilman että tämän aiheuttaa näihin vaurioita. Mikäli kuvantaminen tehdään reaaliaikaisesti voi yhtenä ongelmana olla laitteen ylimääräinen liike, joka voi heikentää kuvanlaatua [17]. Myös valon epätasainen jakautuminen voi aiheuttaa ylimääräisiä artefakteja ja näin ollen heikentää kontrastia [16].

4 Mini-invasiiviset toimenpiteet

Fotoakustinen kuvantaminen ei rajoitu pelkästään biologisten rakenteiden visualisoitiin, vaan sen avulla voidaan myös paikantaa ja ohjata toimenpiteissä käytettäviä kirurgisia välineitä [3]. Toimenpiteet vaativat tarkan reaaliaikaisen kuvantamisen, johon PA-teknologia voi tarjota merkittäviä etuja. Tällaisissa mini-invasiivisissa toimenpiteissä kehon sisään viedään tyypillisesti pitkiä, jäykkiä tai joustavia metallisia interventiolaitteita pienten viiltojen avulla. Interventiolaitteiden materiaalilla on keskeinen merkitys, sillä NIR-alueella metallien absorptiokertoimet ovat kudoskromoforeja suuremmat. Tämä tekee PA-kuvantamisesta erinomaisen menetelmän interventiolaitteiden ohjaukseen ja samalla mahdollista US-kuvantamista paremman kontrastin. Tämä ansiosta PA-kuvantaminen voi parantaa toimenpiteiden tarkkuutta ja turvallisuutta, erityisesti silloin kun reaaliaikainen seuranta on haastavaa.

4.1 Kliiniset metallineulat

Kliiniset metallineulat ovat keskeisiä interventiolaitteita monissa mini-invasiivisissa toimenpiteissä, kuten alueellisessa anestesiassa ja kasvainbiopsiassa [3]. Tämänhetkisessä neulanohjauksessa käytetään pääasiallisesti US-kuvantamista, johon kuitenkin liittyy merkittäviä rajoitteita. Näitä ovat erityisesti neulan kärjen ja varren heikko näkyvyys kontrastin puutteen vuoksi. Lisäksi neulan näkyvyys heikkenee entisestään, kun neulan ja detektorin välistä kulmaa kasvatetaan [4]. Jo muutaman asteen muutos heikentää US-signaaleja niin, että neulanohjaus on lähes mahdotonta. Tämän vuoksi joudutaan turvautumaan erilaisiin mekaanisiin neulaohjureihin, mutta samalla ne rajoittavat toimenpiteen joustavuutta ja voivat lisätä toimenpiteen monimutkaisuutta.

Fotoakustista kuvantamista voidaan hyödyntää neulan seurantaan [3]. Sen avulla voidaan visualisoida neulan eteneminen kudoksessa selkeämmin, vaikka neulan ja detektorin välinen kulma muuttuisi [4]. Samoin kuin ei-invasiivisissa toimenpiteissä hyödynnetään PA- ja US-kuvantamisen yhdistelmää, voidaan samaa lähestymistapaa soveltaa myös mini-invasiivisiin toimenpiteisiin. Esimerkiksi Kim et al. [11] kehittivät kädessä pidettävän PA/US-yhdistelmälaitteen, jonka avulla voitiin paikantaa vartijaimusolmukkeita ja ohjata biopsianeula tarkasti haluttuun kohteeseen. Kokeessa käytettiin ICG:tä kontrastiaineena, ja koe toteutettiin elävällä rotalla. ICG:n vaikutusta tutkittiin ennen ja jälkeen injektion, ja jälkimmäisissä kontrollikuvissa havaittiin selkeää PA-signaalin nousua. Lisäksi PA-kuvantaminen tarjosi korkean kontrastin, mikä mahdollistaa neulan tarkan sijoittelun ja tällöin se osoittautui US-kuvantamista tehokkaammaksi menetelmäksi.

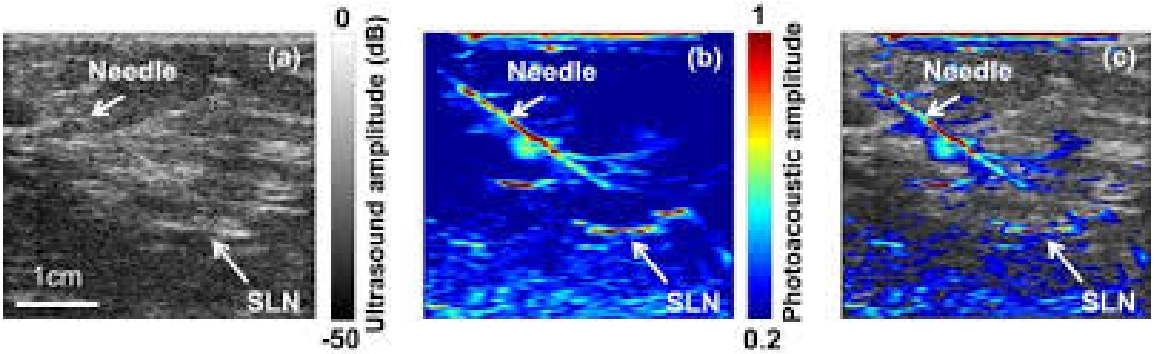

Kuva 6: In vivo-kuvat vartijaimusolmukkeesta ja biopsianeulasta PA/US-kuvantamisen yhdistelmällä. Kuvassa (a) mustavalkoinen US-kuva, jossa neula että imusolmukkeet näkyvät heikosti. Kuvassa (b) PA-kuva samasta alueesta, jossa sekä neula että vartijaimusolmukkeet erottuvat selkeästi. Kuvassa (c) on US- ja PA-kuvan yhdistelmä. Kuva on lainattu viitteestä [12].

Myös kliinisessä rintasyövän diagnostiikassa PA- ja US-kuvantamisen yhdistelmää on tutkittu lupaavana vaihtoehtona [12]. Rintasyövän diagnostiikassa vartijaimusolmukebiopsia on keskeinen toimenpide, jonka avulla voidaan arvioida alueellisten imusolmukemetastaattien esiintymistä. Perinteisesti SLN-biopsia suoritetaan kirurgisesti pienen viillon avulla. Tämä kuitenkin lisää riskiä jälkikomplikaatioille ja voi aiheuttaa huomattavia kustannuksia. Kuitenkin PA/US-yhdistelmälaitteen avulla on mahdollista tunnistaa vartijaimusolmukkeita ei-invasiivisesti, jolloin voidaan suorittaa tarkka, ohjattu ohutneulabiopsia.

Pelkkä US-kuvantaminen ei kykene erottamaan, onko kyseessä vartijaimusolmuke vai tavanomainen imusolmuke [12]. Tämän vuoksi US-kuvantaminen toimii ensisijaisena työkaluna imusolmukkeiden karkeaan paikannukseen. Tämän jälkeen voidaan tunnistaa vartijaimusolmukkeet PAT:n avulla. Toimenpiteessä voidaan käyttää esimerkiksi tumoriin kerääntyvää MB-väriainetta, sillä PA-kuvantaminen on erittäin herkkä sinisen väriaineen optiselle kontrastille. Lopullisessa ohutneulabiopsiassa voidaan käyttää PA-kuvantamista. Kuten kuvasta 6 nähdään, ohutneulabiopsiassa PAT tarjoaa huomattavasti paremman näkyvyyden.

Kim et al. [11] suorittamassa rottakokeessa valaisu toteutettiin ei-invasiivisesti kudoksen päältä. Tämä vaikutti merkittävästi kuvantamissyvyyteen, joka oli noin 2 cm. Tämän ongelman ratkaisemiseksi on kehitetty järjestelmä, jossa valo johdetaan invasiivisesti kudokseen suoraan neulan sisällä optisen kuidun avulla [13]. Tässä lähestymistavassa PA-signaalit syntyvät lähempänä kohdekudosta, joka vähentää valohäviötä ja lisää menetelmän tarkkuutta.

Valaisun toteuttaminen optisen kuidun kautta neulan sisällä tuo kuitenkin mukanaan omat haasteensa [18]. Näistä yksi ongelma on neulasta syntyvät PA-signaalit. Eksitaatiovalon osuessa neulaan, aiheutuu absorptiota sekä neulan lämpenemistä, jotka synnyttävät näitä PA-signaaleja. Nämä ei-toivotut PA-signaalit voivat vääristää kohdekudoksesta peräisin olevia signaaleja, mikä heikentää kuvantamisen tarkkuutta. Lisäksi kudoksessa tapahtuva valon sironta voi johtaa siihen, että osa eksitaatiovalosta osuu neulaan epäsuorasti, joka lisää kuvantamisartefakteja.

Xia et al. [18] osoittivat mittauksissaan, että artefakteja saatiin pienennettyä sijoittamalla optinen kuitu muutaman millimetrin ulospäin neulasta. Tämä kuitenkin aiheuttaa kitkaa kuidun että kudoksen välille, joka tulisi välttää kliinisissä toimenpiteissä. Neulan kärjessä havaittu valon fluenssi oli arvoltaan 923 $\mathrm{mJ/cm^2}$, joka ylittää merkittävästi NIR-valon suurimman sallitun altistuksen (maximum permissible exposure, MPE) ihon pinnalla, joka on noin 20 $\mathrm{mJ/cm^2}$ työssä käytetyistä aallonpituuksista lyhimmällä 750 nm aallonpituudella. Tähän yhtenä ratkaisuna on ehdotettu sylinterimäisten kuitudiffuusoreiden käyttöä. Tällöin fluenssi voitaisiin pitää sallituissa rajoissa ja vältettäisiin kudosvauriot.

4.2 Katetrit

Katetrit ovat ohuita putkia, jotka ovat keskeisiä välineitä mini-invasiivisissa toimenpiteissä [19]. Näistä yksi merkittävä sovellus on radiotaajuusablaatio (radiofrequency ablation, RFA), jossa kudosta poistetaan kuumentamalla sitä radiotaajuudella. Tällä hetkellä toimenpiteissä käytetään pääasiallisesti US-kuvantamista tai fluoroskopiaa [3]. Kuitenkin US-kuvantamisessa ilmenee samat haasteet kuin neulabiopsiassa, ja fluoroskopiassa ongelmana on sen aiheuttama ionisoiva säteily sekä syvyystietojen puuttuminen.

Fotoakustista kuvantamista on tutkittu yhtenä potentiaalisena vaihtoehtona hyödyntämällä kudoksen ja metallisen katetrin kärjen optista absorptioeroa. PA-kuvantamisella on onnistuttu parantamaan RFA:ssa käytettävien instrumenttien, kuten neulan, näkyvyyttä [19]. Kuvassa 7 on esitetty RFA-kuvantamislaitteisto, jossa valaisu suoritetaan interstitiaalisesti kohdekudoksen läheisyydestä. Valaisu voidaan toteuttaa esimerkiksi rengasmaisella kuidulla tai sylinterimäisellä kuitudiffuusorilla. Tällä lähestymistavalla voidaan pienentää artefaktien määrää.

Lisäksi, että PA-kuvantamista voidaan käyttää katetrin ohjaukseen ja visualisoitiin, voidaan sitä myös käyttää ablaation jälkeisen ja alkuperäisen kudoksen erotteluun [20]. Kudokset voidaan erottaa toisistaan, sillä RFA:n jälkeen kudoksen optinen ab-

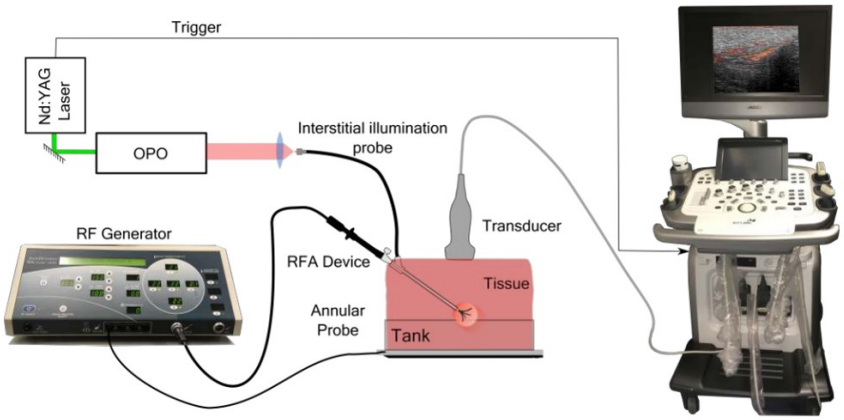

Kuva 7: RFA:n ja PA-kuvantamisen kokeellinen laitteisto. Nd:YAG-laser ja optinen parametrioskillaattori tuottama pulssivalo johdetaan interstitiaalisella valaisulla kohdekudokseen. Rengasmainen kuituanturi asetetaan abloimaan haluttua kohdekudosta. Detektointi suoritetaan ei-invasiivisesti kudoksen päältä US-anturin avulla, joka vastaanottaa sekä US- että PA-signaaleja. Kuva on lainattu muokattuna viitteestä [19].

sorptio vähenee ja valon sironta lisääntyy, jolloin syntyneet PA-signaalit heikkenevät [19]. Tämän seurauksena abloitunut kohdekudos näkyy PA-kuvassa heikompana kuin terve kudos. Tämä on merkittävä edistysaskel, sillä B-moodin US-kuvantaminen ei kykene erottamaan eri kudoksia toisistaan.

4.3 Brakyterapia

Eturauhassyövän hoidossa käytetty brakyterapia perustuu pieniin radioaktiivisiin siemeniin, kuten jodi-135, jotka injektoidaan kasvaimeen tai sen läheisyyteen [3]. Toimenpiteen onnistuminen edellyttää siementen tarkkaa sijoittelua, mikä ei nykyisillä kuvantamismenetelmillä ole täysin mahdollista. Siemenet valmistetaan pääasiassa ruostumattomasta teräksestä tai titaanista, mikä mahdollistaa niiden visualisoinnin PA-kuvantamisella. Kooltaan ne vastaavat jotakuinkin riisinjyvää. Kuvassa 8a on esitetty terästen absorptiokertoimia eri aallonpituuksilla.

Su et al. [21] tutkivat PA-kuvantamista brakyterapiasiementen paikantamiseen ja seurantaan. Kokeissa käytettiin naudasta peräisin olevaa eturauhaskudosta. Kokeissa havaittiin, että PA-signaalin voimakkuus on riippuvainen siemenen ja kuvantamisanturin välisestä kulmasta, samoin kuin US-kuvantamisessa. Paljaan siemenen PA-signaali oli voimakkain lyhyemmillä aallonpituuksilla, kuten 750 nm. Kudoksessa lyhyet aallonpituudet kuitenkin siroavat voimakkaammin, minkä vuoksi parhaim-

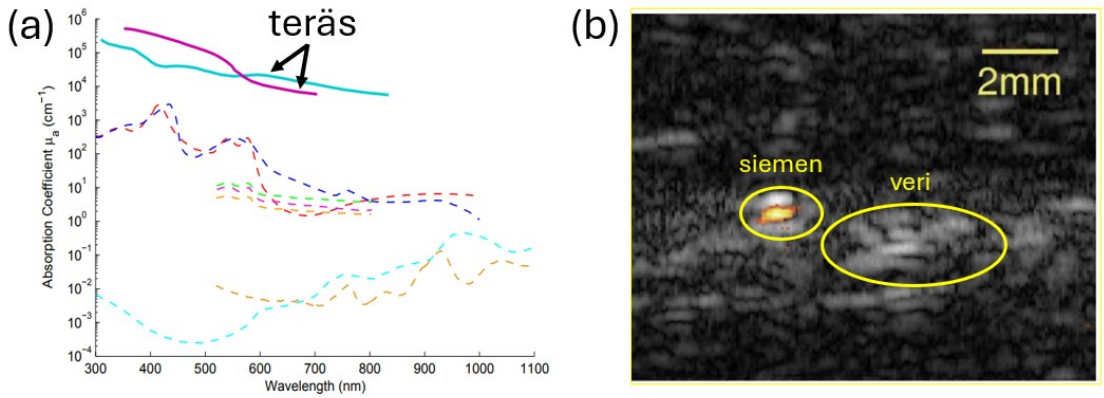

Kuva 8: Kuvassa (a) kudoskromoforien sekä Cr_2O_3 että Fe_2O_3 absorptiokertoimia eri aallonpituuksilla. Ruostumaton teräs koostuu pääasiallisesti Cr_2O_3 ja Fe_2O_3, mistä brakyterapiasiementen kuoret ovat valmistettu. Kuvassa (b) kananrintakudos, jossa keltaisella ympyröity titaanikuorinen brakyterapiasiemen sekä kokeessa käytetty endogeeninen kromofori (veri). Kuva (a) on lainattu muokattuna viitteestä [21] ja (b) viitteestä [22].

mat tulokset saavutettiin pidemmillä aallonpituuksilla, kuten 1064 nm. Ulkoisella valaisulla saavutettiin lopulta 13 mm kuvantamissyvyys. Kliinisissä toimenpiteissä tarvitaan suurempi kuvantamissyvyys. Kirjoittajat ehdottavat invasiivista valaisua viemällä optinen kuitu virtsaputken kautta kohdealueelle.

Harrison ja Zemp [22] käyttivät kokeissaan kananrintakudosta ja vertasivat titaanikuoristen brakyterapiasiementen PA-signaalia endogeeniseen kontrastiin, kuten vereen. Vaikka valaisu suoritettiin ei-invasiivisesti saavutettiin sillä jopa 5 cm kuvantamissyvyys. Tällä kuvantamissyvyydellä käytettiin 1064 nm aallonpituutta ja laserin fluenssi oli 100 mJ/cm^2, mikä pysyy MPE:n määrittelemien turvallisuusrajojen sisällä. Lisäksi kuvantaminen toteutettiin reaaliaikaisesti viiden kuvan sekuntinopeudella, mikä mahdollistaa todenmukaisen lähestymistavan kliinisiin toimenpiteisiin. Kuvassa 8b on esitty brakyterapiasiemen 5 cm syvyydellä.

4.4 Muita mini-invasiivisia toimenpiteitä

Tämänhetkiset tutkimukset ovat osoittaneet PA-kuvantamisen mahdollisuudet laajaalaisissa mini-invasiivisissa toimenpiteissä, joissa tarvitaan erityistä tarkkuutta, reaaliaikaisuutta ja korkean kontrastin visualisointia [2]. Tulevaisuuden sovelluskohteita löytyy useilta erikoisaloilta, kuten neurokirurgiasta, gynekologiasta ja selkärangan toimenpiteistä, joissa PA-kuvantamisella voidaan parantaa anatomisten rakenteiden

hahmottamista ja toimenpiteiden turvallisuutta. Yhtenä mahdollisena sovelluksena on koneoppimisen hyödyntäminen mini-invasiivisissa toimenpiteissä, kuten robotti-kirurgiassa [23]. Tekoälyavusteiset järjestelmät voisivat toimia paitsi itse toimenpiteissä myös osana diagnostiikkaa. Taukukossa 1 on esitetty erilaisia toimenpiteitä mini-invasiivisessa kirurgiassa.

Aivolisäkekasvainten poistaminen on yleinen neurokirurginen toimenpide [14]. Toimenpide voidaan suorittaa endonasaalisesti, jolloin kirurginen instrumentti viedään nenäkäytävän kautta lähelle kohdekudosta. Kyseinen menetelmä on tehokas, mutta siihen liittyy vakavia riskejä, kuten kaulavaltimon vaurioituminen, joka voi johtaa massiiviseen verenvuotoon [2]. Komplikaation sattuessa kuolleisuus voi olla jopa 40% [6]. Yhtenä potentiaalisena vaihtoehtona voisi olla PA-laitteisto, jossa kirurginen pora on yhdistettynä optiseen kuituun ja detektointi suoritetaan ulkoisesti ohimon läheisyydestä [14]. Tämä mahdollistaa sfenoidaaliluun ja sen takana olevien verisuonten, kuten kaulavaltimoiden, visualisoinnin jopa 5 cm syvyydeltä. Tulevaisuudessa tämänkaltaiset toimenpiteet voitaisiin yhdistää esimerkiksi robottiohjaukseen. Robottiohjaus yhdistettynä PA-kuvantamiseen mahdollistaisi entistä tarkemman instrumentinhallinnan, ja järjestelmä voisi esimerkiksi varoittaa automaattisesti kirurgin lähestyessä vaarallisia rakenteita, kuten edellä mainittua kaulavaltimoa.

Toinen esimerkki lupaavasta sovelluksesta mini-invasiivisessa PA-kuvantamisessa liittyy kaulavaltimon ateroskleroottisten plakkien tunnistamiseen. Kruizinga et al. [24] esittelivät menetelmän, jossa fotoakustista kuvantamista hyödynnettiin tunnistamaan lipidirikkaat plakit ihmisperäisestä kaulavaltimofantomista. Valaisu toteutettiin fantomin nielun kautta viedyllä optisella kuidulla, ja signaali vastaanotettiin kaulan ulkopuolelta US-anturilla. Tällä PA-järjestelmällä saavutettiin jopa 2-3 cm kuvantamissyvyys, joka on tarpeeksi riittävä kyseiseen toimenpiteeseen. Käytetyn aallonpituuden (1130–1250 nm) ja lipidien optisen absorptio-ominaisuuksien (kuva 3) ansiosta PA-kuvantaminen mahdollisti plakin tarkan kemiallisesti spesifin erottelun kohdekudoksesta. Tämä osoittaa PA-kuvantamisen potentiaalin ei vain verisuonten rakenteellisessa vaan myös kemiallisesti spesifisessä diagnostiikassa.

Gynekologisessa kirurgiassa PA-kuvantamista on tutkittu erityisesti kohdun valtimoiden ja virtsanjohtimen visualisoinnissa, jota erityisesti tarvitaan hysterektomiassa. Alland et al. [23] esittelivät menetelmän, jossa PA-kuvantaminen yhdistettiin kirurgiarobottiin. Valaisu toteutettiin invasiivisesti integroimalla se kirurgiseen saksi-instrumenttiin. PA-signaalit vastaanotettiin US-anturilla, joka asetettiin transvaginaalisesti potilaan sisälle. Kuvantamista arvioitiin eri instrumentin asennoissa, ja paras kuvanlaatu saavutettiin, kun instrumentti oli suorassa linjassa, kuten neula-

biopsiassa [4, 23]. Tämä menetelmä yhdistää PA-kuvantamisen robottikirurgiaan, joka mahdollistaa samanaikaisen instrumentin ohjauksen että verisuoniston kuvantamisen [23]. Tulevaisuudessa PA-kuvantaminen voisi toimia keskeisenä työkaluna robottiavusteissa kirurgiassa, johon voitaisiin yhdistää myös koneoppiminen.

Taulukko 1: Mini-invasiivisia toimenpiteitä ja niiden toteutukseen liittyviä teknisiä tietoja. Kaikissa mittauksissa käytettiin lineaarista US-anturia.

Toimenpide	**Valaisu, aallonpituus (nm)**	**Detektointi, taajuuskaista (MHz)**	**Kuvantamissyvyys (mm)**
Neulanohjaus ja näytteenotto [11]	Ulkoinen, 810	Ulkoinen, 4-8	20
Brakyterapiasiementen paikannus [22]	Ulkoinen, 1064	Ulkoinen, 5	50
Aivolisäkekasvaimen poisto [14]	Optinen kuitu integroituna poraan, 1064	Ulkoinen ohimolta, 5-14	50
Ateroskleroottisten plakkien havaitseminen [24]	Optinen kuitu endoskooppisesti nielussa, 1130-1250	Ulkoinen kaulalta, 8	12–29
Hysterektomiaohjaus [23]	Optinen kuitu integroituna saksiin, 1064	Endoskooppinen, -	15–45

5 Pohdinta

Fotoakustinen kuvantaminen on osoittautunut lupaavaksi ja nopeasti kehittyväksi lääketieteellisen kuvantamisen menetelmäksi, joka yhdistää optisen kuvantamisen erinomaisen kontrastin sekä US-kuvantamiselle tyypillisen korkean spatiaalisen resoluution [1]. Erityisesti mini-invasiivisissa toimenpiteissä PA-kuvantaminen voi tarjota reaaliaikaista, ei-ionisoivaa kohdennettua visualisointia tavalla, johon nykyiset menetelmät, kuten perinteinen US- tai fluoroskopiakuvantaminen, eivät kykene [3]. Tämä tekee PA-kuvantamisen erinomaisen työkalun toimenpiteiden ohjaukseen, kuten neulabiopsiaan, ablaatioihin tai brakyterapiasiementen asetteluun.

Tässä tutkielmassa esiteltiin PA-kuvantamisen perusteet, käytetyt laitteistot ja useita sovelluskohteita eri erikoisaloilta. Tämänhetkiset tulokset ovat osoittaneet, että vaikka menetelmä on vielä kehitysvaiheessa, sen potentiaali kliinisessä käytössä on merkittävä. Tämä koskee erityisesti tilanteita, joissa vaatimuksena on kuvattavan kohteen tarkka erotuskyky ympäröivästä kudoksesta. Tällaisia ovat esimerkiksi verisuonet, imusolmukkeet tai metalliset interventiolaitteet. Erotuskykyä voidaan parantaa ulkoisilla kromoforeilla, kuten väriaineilla. Mikäli kuvantamista käytetään vain interventiolaitteiden ohjaukseen, väriaineet eivät ole välttämättömiä, koska metallit tuottavat riittävän signaalin korkean absorptiokertoimensa ansiosta.

Tulevaisuuden kehityskohteita on useita, joista yksi on valaisun parantaminen. Tällä hetkellä suurin osa PA-kuvantamisjärjestelmistä perustuu kohtuullisen isokokoisiin ja kalliisiin pulssilasereihin [1]. Yhtenä ratkaisuna on ehdotettu kompaktien ja kustannustehokkaampien laserdiodi ja LED-pohjaisten valonlähteiden käyttöä [6]. Lisäksi näiden valonlähteiden etuna on niiden korkea kuvantamisnopeus. Tämä vaatii kuitenkin lisää jatkotutkimuksia, sillä haasteena on näiden valolähteiden heikko pulssienergia, jonka seurauksena kuvien signaali-kohinasuhde on alhainen varsinkin syvempiä kohteita kuvattaessa.

Toinen merkittävä kehityskohde on käytetyt US-anturit [2]. Erityisesti PAE:ssa tavoitteena on kehittää mahdollisimman pienikokoisia antureita, jotta ne soveltuvat paremmin endoskooppisiin toimenpiteisiin. Potentiaalisia vaihtoehtoja ovat optiset että pietsosähköiset US-anturit. Pietsosähköisillä antureilla, kuten polyvinyylideenifluoridilla (PVDF), on etunaan laaja kaistanleveys, mutta niiden herkkyys heikkenee miniatyrisoinnin myötä, kun aktiivinen pinta-ala pienenee. Tämän vuoksi erityisesti PAE-sovelluksissa optiset US-anturit voivat tarjota paremman ratkaisun, sillä ne säilyttävät edelleen herkkyyden että kaistanleveyden [25].

Myös interventiolaitteet tarjoavat merkittäviä kehitysnäkymiä [3]. Esimerkiksi optisen kuidun integrointi instrumenttien sisään mahdollistaa suoran valaisun lähellä kohdekudosta, mikä parantaa kuvantamisen tarkkuutta [18]. Tämä voi kuitenkin aiheuttaa ei-toivottuja häiriösignaaleja, joihin tulisi löytää ratkaisu. Yhtenä mahdollisena ratkaisuna on käyttää sylinterimäisiä kuitudiffuusoreita, jotka jakavat valon tasaisesti ja vähentävät syntyneitä artefakteja. Tämä paitsi parantaa kuvanlaatua, myös edistää potilasturvallisuutta, sillä valon fluenssi pysyy sallituissa rajoissa.

Fotoakustisen kuvantamisen kehityksessä erityisen lupaava on myös moniaallonpituuksinen kuvantamislaitteisto, jossa käytetään kahta eri aallonpituutta kohdekudoksessa [12]. Tämä tekniikka mahdollistaa esimerkiksi vartijaimusolmukkeiden tarkan kuvantamisen. Esimerkiksi jos kuvantamisessa käytetään metyylisinistä, voidaan aallonpituuksiksi valita 665 (huippuabsorptio) ja >740 nm, jolloin väriaineen absorptio on samanaikaisesti mahdollisimman pientä ja suurta. Tämän avulla esimerkiksi verisuoniston aiheuttamat häiriösignaalit voidaan poistaa tehokkaasti.

Yhteenvetona voidaan todeta, että PA-kuvantaminen edustaa merkittävää kehitysaskelta mini-invasiivisessa toimenpiteissä. Sen sovellusmahdollisuudet ovat laajat ja tulevaisuudessa kuvantamismenetelmä voi olla osana niin diagnostiikassa että kirurgisissa toimenpiteissä. Tämänhetkinen nopea kehitys vahvistaa entisestään PA-kuvantamisen asemaa osana tulevaisuuden tarkkaa, turvallista ja potilasystävällistä hoitomuotoa.

Viitteet

[1] Wang, L.V. ja Yao, J. A practical guide to photoacoustic tomography in the life sciences. *Nature Methods*, 13(8) (2016), s. 627–638.

[2] Zhao, T., Desjardins, A.E., Ourselin, S., Vercauteren, T. ja Xia, W. Minimally invasive photoacoustic imaging: Current status and future perspectives. *Photoacoustics*, 16 (2019), s. 100146.

[3] Shi, M., West, S.J., Vercauteren, T., Noimark, S., Desjardins, A.E. ja Xia, W. Photoacoustic imaging of interventional devices for guiding minimally invasive medical procedures. *Biomedical Photoacoustics*. Toim. Xia, W. *Springer*. (2024), s. 547-571.

[4] Su, J., Karpiouk, A., Wang, B. ja Emelianov, S. Photoacoustic imaging of clinical metal needles in tissue. *Journal of Biomedical Optics*, 15(2) (2010), s. 021309.

[5] Wang, L.V. Tutorial on photoacoustic microscopy and computed tomography. *IEEE Journal of Selected Topics in Quantum Electronics*, 14(1) (2008), s. 171–179.

[6] Bell, M.A.L. Photoacoustic imaging for surgical guidance: Principles, applications, and outlook. *Journal of Applied Physics*, 128(6) (2020), s. 060904.

[7] Hysi, E., Moore, M.J., Strohm, E.M. ja Kolios, M.C. A tutorial in photoacoustic microscopy and tomography signal processing methods. *Journal of Applied Physics*, 129(14) (2021), s. 141102.

[8] Beard, P. Biomedical photoacoustic imaging. *Interface Focus*, 1(4) (2011), s. 602–631.

[9] Basaeri, H., Christensen, D.B. ja Roundy, S. A review of acoustic power transfer for bio-medical implants. *Smart Materials and Structures*, 25(12) (2016), s. 123001.

[10] Han, S., Lee, D., Kim, S., Kim, H.H., Jeong, S. ja Kim, J. Contrast agents for photoacoustic imaging: a review focusing on the wavelength range. *Biosensors*, 12(8) (2022), s. 594.

[11] Kim, C., Erpelding, T.N., Maslov, K., Jankovic, L., Akers, W.J., Song, L., Achilefu, S., Margenthaler, J.A., Pashley, M.D. ja Wang, L.V. Handheld array-based photoacoustic probe for guiding needle biopsy of sentinel lymph nodes. *Journal of Biomedical Optics*, 15(4) (2010), s. 046010.

[12] Garcia-Uribe, A., Erpelding, T.N., Krumholz, A., Ke, H., Maslov, K., Appleton, C., Margenthaler, J.A. ja Wang, L.V. Dual-modality photoacoustic and ultrasound imaging system for noninvasive sentinel lymph node detection in patients with breast cancer. *Scientific Reports*, 5(1) (2015), s. 15748.

[13] Piras, D., Grijsen, C., Schütte, P., Steenbergen, W. ja Manohar, S. Photoacoustic

needle: minimally invasive guidance to biopsy. *Journal of Biomedical Optics*, 18(7) (2013), s. 070502.

[14] Bell, M.A.L., Ostrowski, A.K., Li, K., Kazanzides, P. ja Boctor, E.M. Localization of transcranial targets for photoacoustic-guided endonasal surgeries. *Photoacoustics*, 3(2) (2015), s. 78–87.

[15] Shubert, J. ja Bell, M.A.L. Photoacoustic imaging of a human vertebra: implications for guiding spinal fusion surgeries. *Physics in Medicine & Biology*, 63(14) (2018), s. 144001.

[16] Yang, J.M., Maslov, K., Yang, H.C., Zhou, Q., Shung, K.K. ja Wang, L.V. Photoacoustic endoscopy. *Optics Letters*, 34(10) (2009), s. 1591–1593.

[17] Yang, J.M., Favazza, C., Chen, R., Yao, J., Cai, X., Maslov, K., Zhou, Q., Shung, K.K. ja Wang, L.V. Simultaneous functional photoacoustic and ultrasonic endoscopy of internal organs in vivo. *Nature Medicine*, 18(8) (2012), s. 1297–1302.

[18] Xia, W., Nikitichev, D.I., Mari, J.M., West, S.J., Pratt, R., David, A.L., Ourselin, S., Beard, P.C. ja Desjardins, A.E. Performance characteristics of an interventional multispectral photoacoustic imaging system for guiding minimally invasive procedures. *Journal of Biomedical Optics*, 20(8) (2015), s. 086005.

[19] Joseph, F.K., Kruit, H., Rascevska, E. ja Manohar, S. Minimally invasive photoacoustic imaging for device guidance and monitoring of radiofrequency ablation. Proc. SPIE 11240, *Photons Plus Ultrasound: Imaging and Sensing 2020*, 112405F (2020), s. 362–367.

[20] Francis, K.J. ja Manohar, S. Photoacoustic imaging in percutaneous radiofrequency ablation: device guidance and ablation visualization. *Physics in Medicine & Biology*, 64(18) (2019), s. 184001.

[21] Su, J.L., Bouchard, R.R., Karpiouk, A.B., Hazle, J.D. ja Emelianov, S.Y. Photoacoustic imaging of prostate brachytherapy seeds. *Biomedical Optics Express*, 2(8) (2011), s. 2243–2254.

[22] Harrison, T. ja Zemp, R.J. Coregistered photoacoustic-ultrasound imaging applied to brachytherapy. *Journal of Biomedical Optics*, 16(8) (2011), s. 080502.

[23] Allard, M., Shubert, J. ja Bell, M.A.L. Feasibility of photoacoustic-guided teleoperated hysterectomies. *Journal of Medical Imaging*, 5(2) (2018), s. 021213.

[24] Kruizinga, P., van der Steen, A.F.W., de Jong, N., Springeling, G., Robertus, J.L., van der Lugt, A. ja van Soest, G. Photoacoustic imaging of carotid artery atherosclerosis. *Journal of Biomedical Optics*, 19(11) (2014), s. 110504.

[25] Guggenheim, J.A., Li, J., Allen, T.J., Colchester, R.J., Noimark, S., Ogunlade, O., Parkin, I.P., Papakonstantinou, I., Desjardins, A.E., Zhang, E.Z. et al. Ultrasensitive plano-concave optical microresonators for ultrasound sensing. *Nature Photonics*, 11(11) (2017), s. 714–719.