Faculté de médecine et de pharmacie Rabat (FMPR)
Université Mohammed V

جامعة محمد الخامس بالرباط
Université Mohammed V de Rabat

ANATOMIE

PROGRAMME INTERNAT/ RESIDANAT

Sommaire

Partie I : Système nerveux

- Les voies de conduction nerveuse et sensitive…… 1
- Les voies de la motricité…… 3
- Le plexus splanchnique cœliaque…… 5
- Vascularisation de l'encéphale…… 6
- Les hémisphères cérébraux…… 7
- Les voies de conduction visuelles…… 9
- Le nerf facial…… 10

Partie II : Appareil locomoteur

- Le creux axillaire…… 12
- L'articulation scapulo-humérale…… 14
- Le canal carpien…… 15
- Le nerf radial…… 16
- La loge thénar…… 17
- Le nerf crural…… 18
- Le nerf sciatique…… 19
- L'articulation coxo-fémorale…… 20
- Le triangle de Scarpa …… 22
- L'articulation du genou…… 24

Partie III : Thorax

- Le sein…… 26
- Le cœur …… 27
- Le poumon…… 29
- Le diaphragme …… 31

Partie IV : Abdomen

- Le canal inguinal…… 33
- L'œsophage …… 34
- L'estomac …… 37
- La loge duodéno-pancréatique…… 40
- La segmentation hépatique…… 42
- Le pédicule hépatique…… 43
- La loge splénique …… 44
- L'aorte abdominale…… 46
- La loge rénale…… 48

Partie V : Pelvis

- La vessie…… 50
- Le rectum…… 51
- Le canal déférent…… 53
- La loge prostatique…… 54
- L'utérus…… 55

Partie VI : Cou

- La loge thyroïdienne…… 57
- La région carotidienne…… 59

Partie VII : Divers

- Le cæcum…… 61
- La veine porte …… 62
- L'artère hypogastrique …… 63

Q1. Les voies de conduction nerveuse et sensitive :
Voies de la sensibilité proprioceptive et voies de la sensibilité extéroceptive.

Les voies de la sensibilité proprioceptive ou profonde

Introduction :

- Transmettent en permanence au SNC la position des différents segments des membres dans l'espace.
- Leurs récepteurs spécifiques se trouvent sur les structures para-articulaires : capsule articulaire, tendon, muscle, et ligament.
- La sensibilité proprioceptive se divise en 2 groupes :
  - La sensibilité proprioceptive consciente : aboutit au cortex cérébral.
  - La sensibilité proprioceptive inconsciente : aboutit au cervelet.

I) La sensibilité proprioceptive consciente (voie sensitive principale) :

Voie de conduction rapide, à caractère profond et discriminatif, elle comprend 3 neurones :

- **1er neurone (N1) :**
  - **Pour le nerf rachidien :**
    - **Dendrite :** se termine au contact des récepteurs spécifiques au niveau para-articulaire
    - **Corps cellulaire :** se trouve au niveau du ganglion spinal
    - **Axone :** traverse la racine postérieur et pénètre dans la moelle épinière pour rejoindre le cordon postérieur homolatéral et constituer le faisceau de Goll en dedans (fibres provenant du Mb inf. et du tronc), et le faisceau de Burdach en dehors (fibres provenant du Mb sup et du cou).
  - **Pour le nerf crânien :**
    - **Corps cellulaire :** se trouve au niveau du ganglion des nerfs crâniens (ganglion de Gasser pour le V)
    - **Axone :** aboutit au noyau gélatineux de Rolando pour la racine sensitive du V, et au noyau du faisceau solitaire pour le VIIbis, et la racine sensitive du IX et du X)
- **2ème neurone (N2) :**
  - **Corps cellulaire :** se trouve au niveau des noyaux du Goll et de Burdach
  - **Axone :** croise la ligne médiane et constitue le ruban de Reil médian (RRM), à qui s'ajoute les fibres issus du noyau gélatineux du Rolando et du noyau solitaire, le RRM se place en arrière du faisceau pyramidal, traverse les 3 étages du tronc cérébral et se termine dans les noyaux thalamiques.
- **3ème neurone (N3) :**
  - **Corps cellulaire :** se trouve au niveau du noyau ventral postéro-latéral du thalamus
  - **Axone :** traverse le centre ovale et se projette sur le cortex sensitif primaire de la circonvolution pariétale ascendante (aires corticales 3,1 et 2). Cette terminaison se fait selon une somatotopie très précise.

II) La sensibilité proprioceptive inconsciente (voie spino-cérébelleuse) :

Beaucoup plus rapide que la sensibilité proprioceptive consciente, son rôle est d'informer le cervelet sur la position des articulations et des différents segments pour la régulation du tonus musculaire

1. **Directe :** comporte 2 neurones
   - **1er neurone (N1) :** représenté par la **cellule du ganglion spinal**, dont l'axone se termine à la base de la corne postérieure dans la **colonne de Clarck**, particulièrement développée au niveau de la moelle dorso-lombo-sacrée, où a lieu la synapse avec le 2ème neurone.
   - **2ème neurone (N2) :** rejoint le cordon latéral homolatéral de la moelle pour former le **faisceau spinocérébelleux direct de Fleschsig**. Celui-ci atteint le vermis supérieur par le pédoncule cérébelleux inférieur.
2. **Indirecte :** comporte 2 neurones
   - **1er neurone (N1) :** représenté par la **cellule du ganglion spinal**, dont l'axone se termine à la base de la corne postérieure dans la **colonne de Bechterew**, particulièrement développée au niveau de la moelle cervicale, où a lieu la synapse avec le 2ème neurone.
   - **2ème neurone (N2) :** croise la ligne médiane, rejoint le cordon latéral de la moelle pour former le **faisceau spino-cérébelleux croisé de Gowers.** Celui-ci atteint l'ensemble du vermis par le pédoncule cérébelleux supérieur.

Conclusion :

- La lésion des voies sensitives se traduit par des troubles dont le caractère est fonction du niveau lésionnel.
- Ex : L'atteinte du cordon postérieur est responsable d'une perte de la sensibilité profonde homolatérale à la lésion, il s'agit du syndrome cordonal postérieur qui peut s'inscrire dans le cadre du syndrome Brown-Séquard où il y a en plus une paralysie homolatérale et une atteinte de la sensibilité superficielle controlatérale.

Les voies de la sensibilité extéroceptive ou superficielle

Introduction :

Essentiellement consciente, elle informe le système nerveux sur les différentes propriétés du milieu extérieur grâce à des récepteurs cutanés, tactiles et thermo-algésique.

I) La sensibilité tactile :

1. **La sensibilité tactile épicritique :** dite précise et discriminative, c'est une voie très rapide à 3 neurones qui présente une somatotopie très précise et suit exactement la voie cordonale postérieure (voie de la sensibilité profonde consciente)
2. **La sensibilité tactile protopathique :** c'est une voie très lente, poly synaptique

- **1er neurone (N1) :**
  - **Dendrite** : se termine au contact des récepteurs spécifiques cutanés.
  - **Corps cellulaire** : se trouve au niveau des ganglions spinaux.
  - **Axone** : traverse la racine post et pénètre dans la corne post de la ME pour faire synapse avec les noyaux de la tête.
- **Interneurones :** Au niveau des noyaux de la tête l'influx nerveux passe par plusieurs interneurones
  - **Axones** : croisent la ligne médiane et gagnent le cordon antéro-latéral de la ME formant ainsi le **faisceau spino-thalamique ventral**, qui remonte le long de la ME
  - 80 à 90% de ses fibres s'arrêtent en faisant synapse au niveau de la substance réticulée du TC et 10 à 20% des fibres restantes atteignent le noyau postérieur du thalamus, à partir duquel l'influx nerveux se projette de façon diffuse sur tout le cortex cérébral.

II) La sensibilité thermo-algésique : Voie rapide, très précise et comporte 3 neurones :

- **1er neurone (N1):**
  - **Dendrite** : se termine au contact des R cutanés spécifiques au chaud, au froid et à la douleur.
  - **Corps cellulaire** : se trouve au niveau des ganglions spinaux.
  - **Axone** : traverse la racine postérieur et pénètre dans la corne postérieure de la ME pour faire synapse au niveau de la substance gélatineuse de Rolando.
- **2ème neurone (N2) :**
  - **Corps cellulaire**: représenté par la cellule de la substance gélatineuse de Rolando
  - **Axone** : croise la ligne médiane derrière la cavité épendymaire et gagne le cordon antéro-latéral de la ME formant ainsi **le faisceau spino-thalamique dorsal** (derrière le faisceau spino-thalamique ventral) qui traverse la ME puis le TC en dehors du Ruban de Reil médian pour se terminer au niveau du noyau ventral postéro latéral du thalamus.
- **3ème neurone :**
  - **Corps cellulaire**: se trouve au niveau du noyau ventral postéro-latéral du thalamus.
  - **Axone** : se projette sur la PA (aires 3, 1 et 2) selon une somatotopie très précise.

Conclusion :

La lésion des voies sensitives se traduit par des troubles dont le caractère est en fonction du niveau lésionnel.

Ex : La syringomyélie : atteinte de la sensibilité thermo-algésique et conservation du tact et de la sensibilité profonde.

Q2. Les voies de la motricité : Volontaire et involontaire.

La voie de la motricité volontaire = voie pyramidale

Introduction :

Voie motrice principale, de conduction très rapide, monosynaptique à 2 neurones :

- **Neurone central (N1)** : représenté par les cellules pyramidales au niveau des aires motrices.
- **Neurone périphérique (N2)** : représenté d'une part, par les cellules radiculaire des cornes antérieures de la ME, et d'autre part, par les cellules des noyaux moteurs du TC.

Elle se divise en deux faisceaux :

- Faisceau géniculé ou cortico-nucléaire
- Faisceau pyramidal ou cortico-spinal

I) Le faisceau géniculé ou cortico-nucléaire : destiné aux noyaux moteurs des nerfs crâniens

1. **Origine** : 1/3 inf. de la FA, qui répond à la somatotopie motrice de la face, illustrée par « l'homonculus de Penfield ».
2. **Trajet et rapports :** il passe dans le genou de la capsule interne, en avant du faisceau pyramidal, il s'engage ensuite dans le pied du mésencéphale juste devant le locus Niger et en dedans du faisceau pyramidal, puis il traverse la protubérance et le bulbe de part et d'autre de la ligne médiane, pour se terminer à la partie inf. du bulbe rachidien.
3. **Distribution :** au fur et à mesure que les axones traversent le TC, ils croisent la ligne médiane pour se terminer au niveau des noyaux moteurs des nerfs crâniens, sauf pour les fibres destinées au noyau oculomoteur et facial, il y a un contingent qui reste homolatéral.
   - **Au niveau du mésencéphale :** noyau du nerf oculo-moteur commun III, noyau du nerf pathétique IV.
   - **Au niveau de la protubérance :** noyau masticateur Vm, noyau du nerf oculo-moteur externe VI, noyau du nerf facial moteur VII.
   - **Au niveau bulbaire :** noyau Ambigu (glosso-pharyngien IX, vague X, et spinale XI), noyau du nerf grand hypoglosse XII
4. **Terminaison :** les axones du 2ème neurone (N2) constituent les fibres motrices des nerfs crâniens.

II) Le faisceau cortico-spinal ou pyramidal :

1. **Origine :** 2/3 sup de la FA qui répond à une somatotopie motrice très précise, illustrée par « l'homonculus de Penfield ».
2. **Trajet et rapports :** il passe dans le bras postérieur de la capsule interne, en avant des radiations optiques, entre le thalamus et le noyau caudé en dedans et le noyau lenticulaire en dehors, il s'engage ensuite dans le pédoncule cérébral en avant du locus Niger et traverse le TC en dehors du faisceau géniculé, de part et d'autre de la ligne médiane.
   - **Au niveau du pied du mésencéphale** : il descend entre le fx géniculé en dedans et le fx cortico-pontin en dehors
   - **Au niveau du pied de la protubérance** : il se dissocie en fascicules par les noyaux du pons.
   - **Au niveau bulbaire** : les fibres se regroupent et forment la pyramide bulbaire.
   - **A l'extrémité inférieure du bulbe** il se divise en deux contingents :
     - 90% des fibres croisent la ligne médiane en réalisant ainsi la décussation des pyramides pour former le Fx cortico-spinal croisé (FCSC), qui va cheminer au niveau du cordon latéral controlatéral de la ME.
     - 10% des fibres continuent leur trajet le long du sillon médian ant. pour former le Fx cortico-spinal direct (FCSD).
3. **Terminaison :** les deux faisceaux vont se terminer au niveau de la corne antérieur de la ME où se trouvent les corps cellulaires du N2 (les motoneurones α), dont les axones vont constituer les racines antérieures des nerfs rachidiens.
   - **FCSC** : destiné à la musculature distale, essentiellement des membres.
   - **FCSD** : destiné à la musculature axiale et proximale.

Conclusion :

L'atteinte du faisceau géniculé est responsable d'un déficit moteur avec expression clinique variable selon le niveau de la lésion, à titre d'exemple :

- L'atteinte du Fx géniculé destiné au noyau du VII donne une **paralysie faciale centrale**.
- Une atteinte au niveau du noyau du VII ou en aval donne une **paralysie faciale périphérique**.

L'atteinte du Faisceau pyramidal est responsable d'hémiplégie ou d'hémiparésie selon le degré de l'atteinte, associée souvent à un syndrome pyramidal.

La voie de la motricité involontaire = voie extrapyramidale

Introduction :

Ensemble des structures permettant la conception, la programmation, la préparation et l'accompagnement de l'acte moteur.
Elle intervient dans la régulation du tonus musculaire, de la posture et des mouvements automatico-volontaires.
Voie de transmission relativement lente, poly synaptique.

I) Les origines :

- **Les aires corticales extrapyramidales** : frontales (6, 8, 46, 10), pariétales (3, 1 et 2) + (5 et 7), temporales (22) et occipitales (17, 19)
- **Les noyaux gris centraux** (origine sous corticale) :
  - **Le néo-Striatum** : formé par le noyau caudé et le putamen (la partie lat du noyau lenticulaire).
  - **Le paléo-Striatum** : formé par le pallidum (la partie médiale du noyau lenticulaire) et les noyaux sous thalamiques (zone incerta et corps de Luys).
  - **Le thalamus** : principalement son noyau latéro-ventral antérieur
- **Les noyaux gris du tronc cérébral** :
  - **Au niveau du mésencéphale** : les tubercules quadrijumeaux antérieurs et postérieurs, le locus Niger, le noyau rouge et la substance réticulée.
  - **Au niveau du pons** : les noyaux du pons et la substance réticulée
  - **Au niveau du bulbe rachidien**: l'olive bulbaire, les noyaux vestibulaires et la substance réticulé

II) Les connexions :

- **Les projections du cortex cérébral extrapyramidal :**
  - **La 1ère projection se fait vers le néo-striatum** qui transmet ensuite le message vers le pallidum et de là vers le noyau latéro-ventral antérieur du thalamus qui le renvoie à son tour vers le cortex préfrontal. Cette projection réalise une boucle appelée « cortico-strio-thalamo-corticale »
  - **La 2ème projection se fait vers les noyaux du pons** par le fx cortico-pontin, ensuite les noyaux du pons vont se projeter sur le néo-cérébellum à travers les pédoncules cérébelleux moyens.
- **Les projections des noyaux gris centraux** : la voie de sortie est représentée par le pallidum qui se projette selon 2 faisceaux :
  - **Supérieur ou faisceau lenticulaire** : se projette sur le thalamus et les noyaux sous thalamique
  - **Inférieur ou anse lenticulaire** : se projette sur les noyaux mésencéphaliques en particulier sur le locus Niger et le noyau rouge.
- **La projection des noyaux du TC** : se fait vers les motoneurones **γ** de la corne antérieure de la ME. Ces motoneurones interviennent dans la régulation du tonus musculaire en permanence (au repos, en posture et durant la marche)
  - **La substance réticulée** par le faisceau réticulo-spinal
  - **Les tubercules quadrijumeaux** par le faisceau tecto-spinal
  - **Le noyau rouge** par le faisceau rubro-spinal.
  - **L'olive bulbaire** par le faisceau olivo-spinal
  - **Les noyaux vestibulaires** par le faisceau vestibulo-spinal

Conclusion :

Les troubles extrapyramidaux s'expriment à travers de nombreux tableaux cliniques dont les plus classiques sont : maladie de parkinson, syndrome athétosique, syndrome choréique.

Q3. Le plexus splanchnique cœliaque : constitution et rapports.

Introduction :

Le plexus splanchnique est l'ensemble des filets nerveux qui se placent entre la chaîne sympathique et le hile de l'organe.
Le plexus splanchnique cœliaque (abdominal ou lombaire ou solaire) est le plus important plexus de l'abdomen, c'est le cerveau végétatif abdominal, à l'origine des douleurs de la région abdominale.
Situé dans l'espace rétro-péritonéal, essentiellement localisé autour du tronc cœliaque (TC).
Intérêt : Ce plexus assure le maintien de la vie (viscères, métabolisme…) et la survie (reproduction…)

I) Constitution :

1. **Les ganglions** : réunis les uns aux autres par des filets nerveux.
   - **Ganglions semi-lunaires :** en forme de croissant à concavité supérieure, situés de part et d'autre du tronc cœliaque, ils comportent un corps, une corne latérale et une corne médiale.
   - **Ganglions mésentériques supérieurs :** de part et d'autre de l'origine de l'artère mésentérique sup.
   - **Ganglions aortico-rénaux :** situés en avant de l'origine des artères rénales.
2. **Les branches afférentes :**

⇒ **Fibres sympathiques :**

- **Les nerfs grands splanchniques :** naissent du 6ème au 9ème ganglion sympathique thoracique et se terminent sur la corne latérale des ganglions semi-lunaires.
- **Les nerfs petits splanchniques :** naissent des 10ème et 11ème ganglions sympathiques thoraciques et se terminent en 3 branches destinées au corps des gg semi-lunaires, aux gg mésentériques supérieurs et aux gg aortico-rénaux.
- **Les nerfs splanchniques inf. :** naissent du 12ème gg sympathique thoracique, et se jettent dans les gg aortico-rénaux.

⇒ **Fibres parasympathiques :** elles proviennent du nerf vague (X) droit, se divise en 2 branches principales qui rejoignent les cornes médiales des ganglions semi-lunaires.

⇒ **Nerfs phréniques :** Envoient également, par leurs branches abdominales, des filets nerveux au plexus solaire.

⇒ **Fibres sensitives :** elles proviennent de la paroi des différents organes, traversent les plexus ganglionnaires pour aller se terminer au niveau de la corne latérale de la ME

3. **Les branches efférentes :** accompagnent toutes les branches collatérales de l'aorte abdominale et apportent le contingent sympathique et vagal à tous les viscères abdominaux sous forme de plexus secondaires :
   - **Le plexus diaphragmatique inférieur :** destiné à la coupole diaphragmatique.
   - **Le plexus cœliaque :** se divise en 3 sous plexus :
     - Plexus coronaire stomachique (Estomac).
     - Plexus hépatique (Foie – Veine porte – Voies biliaires).
     - Plexus splénique (Duodénum – Pancréas – Rate – Grande courbure de l'estomac)
   - **Le plexus mésentérique supérieur :** destiné au pancréas gauche, les anses grêles et le colon droit.
   - **Le plexus surrénalien :** destinés aux glandes surrénaliennes et la partie supérieure des uretères.
   - **Le plexus rénal :** destiné aux reins.
   - **Le plexus spermatique ou ovarien :** destiné aux testicules chez l'homme et aux annexes chez la femme.
   - **Le plexus mésentérique inférieur :** destiné au côlon gauche et à la partie sup du rectum.

II) Rapports :

Le plexus solaire est situé dans la **région cœliaque de Lushka**, c'est à dire dans la région rétropéritonéale de l'étage sup de l'abdomen, il possède donc de nombreux rapports avec les viscères abdominaux sus-mésocoliques.

• **Rapports postérieurs :** – aorte abdominale – rachis dorsolombaire T12 à L1	• **Rapports supérieurs (de bas en haut) :** – piliers du diaphragme et hiatus aortique – diaphragme et hiatus œsophagien – foie	• **Rapports droits :** – veine cave inférieure – glande surrénale dte et rein dt – le pédicule hépatique et foie
• **Rapports antérieurs :** – petit épiploon – arrière cavité des épiploons – péritoine pariétal	• **Rapports inférieurs :** – bord supérieur du pancréas – région pylorique de l'estomac	• **Rapports gauches :** – pilier diaphragmatique gauche – glande surrénale G et le rein G – petite courbure de l'estomac

Conclusion : intérêt en thérapeutique

- Section ou alcoolisation des nerfs splanchniques dans le cancer du pancréas (traitement palliatif)
- Vagotomie tronculaire dans le traitement des ulcères gastroduodénaux (traitement curatif)

Q4. Vascularisation de l'encéphale : le polygone de WILLIS .

Introduction :

Le polygone de Willis ou cercle artériel de la base du cerveau est un système artériel anastomotique, d'une part entre le territoire carotidien et vertébro-basilaire, d'autre part entre les 2 systèmes carotidiens internes droit et gauche.

Intérêt :

- Anatomique : il permet dans certains cas de pallier l'insuffisance d'une des sources d'irrigation du cerveau, mais sa morphologie est variable et il n'est complet que chez 25% des individus.
- Physiologique : donne naissance à toutes les artères du cerveau et à de nombreuses collatérales pour les centres neuro-végétatifs mésencéphaliques, diencéphaliques et télencéphaliques.
- Pathologique : siège le plus souvent des malformations anévrysmales.
- Paraclinique : il est bien exploré grâce au progrès de l'imagerie en particulier par l'angio-TDM

I) Siège :

- Situé dans **l'espace sous arachnoïdien** dans 2 loges : une ant ou **lac opto-chiasmatique** et une post ou **lac basilaire**.
- Il encadre **le losange opto-pédonculaire** avec les tubercules mamillaires et le chiasma optique, et encercle **la selle turcique**.

II) constitution, rapports et terminaison

Le polygone de Willis a 7 côtés que l'on peut considérer en 4 segments :

1. **Segment antérieur :**
   - Constitué par **les 2 artères cérébrales antérieures** branches terminales des carotides internes droite et gauche en regard de l'espace perforé antérieur et en dehors du chiasma optique.
   - Chaque artère cérébrale antérieure se dirige en avant et en dedans, surcroise le nerf optique pour rejoindre son homologue par **l'artère communicante antérieure** en avant du chiasma optique. passe ensuite dans la scissure inter hémisphérique pour la vascularisation de la face interne du lobe frontal et pariétal.
2. **Segment postérieur :**
   - Formé par **les 2 artères cérébrales postérieures** branches terminales du tronc basilaire (formé par l'union des 2 artères vertébrales) en regard de l'espace perforé postérieur
   - Chaque artère cérébrale postérieure contourne la face latérale du mésencéphale et pré croise les bandelettes optiques avant de se terminer dans la scissure calcarine, pour se distribuer à la face inférieure du lobe temporal et occipital
3. **Segments latéraux :**
   - Baigne dans la citerne pré pédonculaire.
   - Formé par **les artères communicantes postérieures** qui naissent des carotides internes et se dirigent en arrière en sous croisant la bandelette optique avant de se jeter dans l'artère cérébrale postérieure correspondante.

III) Autres branches terminales de la carotide interne :

En plus de l'artère cérébrale antérieure et communicante postérieure.

- **l'artère cérébrale moyenne ou Sylvienne :** suit le sillon sylvien de son origine à sa terminaison puis elle se ramifie pour vasculariser la face latérale de l'hémisphère.
- **L'artère choroïdienne antérieure :** pénètre dans la corne temporale du ventricule latéral pour vasculariser le plexus choroïde.

Conclusion :

- Au total le polygone (souvent l'hexagone) de Willis est formé :
  - **En avant**, par les 2 cérébrales antérieures et la communicante antérieure,
  - **De chaque côté**, par les 2 communicantes postérieures,
  - **En arrière**, par les 2 cérébrales postérieures.
- Intérêt de la question
  - en pathologie vasculaire ischémique ou hémorragique et dans la pathologie tumorale de la base du crâne
  - dans le traitement des anévrysmes par endo-embolisation.

Q5. Les hémisphères cérébraux :
Configuration extérieure et les aires fonctionnelles corticales.

Introduction

Les hémisphères cérébraux occupent la majeure partie de la boite crânienne. Ils sont contenus dans l'enveloppe méningée de la loge cérébrale, qui repose sur la base du crâne et qui est séparé de la loge cérébelleuse par la tente du cervelet.

Au nombre de 2 hémisphères, séparés par la fissure longitudinale du cerveau (la scissure inter-hémisphérique) et reliés par des ponts de tissu nerveux (commissures inter-hémisphériques) dont les plus importants entre eux sont, le corps calleux et le trigone.

Chaque hémisphère est creusé d'une cavité épendymaire, appelé le ventricule latéral qui à la forme d'un fer a cheval, ouvert en bas et en avant

Ils constituent le siège des centres supérieurs des fonctions moteurs, sensitifs et sensoriels, et surtout des fonctions dits supérieurs comme le langage, la mémoire, le comportement et l'intelligence

Intérêt :

- Le cerveau est un organe noble dont toutes les lésions risquent d'être fatales.
- Siège fréquent de pathologie tumorale, traumatique et vasculaire.

I) Configuration extérieure :

Chacun des 2 hémisphères, droit et gauche présente 3 extrémités (ou pôles), 3 faces et 3 bords :

Leur surface est parcourue par un certains nombre de sillons de profondeur variable :

- Les sillons les plus profonds = **sillons primaires ou scissures** qui déterminent les lobes.
- D'autre moins profonds = **sillons secondaires** qui divisent les lobes en lobules ou circonvolution cérébrales (Gyrus).

1. Les pôles :

- pôle antérieur arrondie = **pôle frontal.**
- pôle postérieur pointue = **pôle occipital.**
- pôle antéro-inférieur = **pôle temporal.**

2. Les bords :

- **Bord supérieur** : répond à l'insertion crânienne de la faux du cerveau.
- **Bord latéral** : échancré à l'union de son ¼ antérieur et ses ¾ postérieurs par l'encoche Sylvienne.
- **Bord Inféro-médial** : échancré à sa partie moyenne, en regard de la fente de Bichat.

3. Les faces :

- **Face latérale :** Convexe
  - On lui distingue 3 sillons primaires : la scissure de Rolando (sillon central), la scissure de Sylvius (ou sillon latéral) et la scissure pariéto-occipital ; qui délimitent 4 lobes : frontal, pariétal, temporal et l occipital.
  - Le sillon central délimite en arrière **le lobe frontal** qui présente 4 lobules :
    - **La circonvolution frontale ascendante** (FA) ou Gyrus pré-central : centre de la motricité volontaire où naissent la majeure partie des faisceaux pyramidaux.
    - Les 3 autres circonvolutions frontales sont orientées de façon horizontale : la **frontale supérieure** (F1), **moyenne** (F2) et **inférieure** (F3), cette dernière présente 2 petits sillons l'un vertical et l'autre horizontal, qui constituent le V Sylvien et délimitent d'arrière en avant 3 parties : le pied, le cap et la portion orbitaire.
  - En arrière du lobe frontal se trouve **le lobe pariétal**, qui présente 3 lobules :
    - **La circonvolution pariétale ascendante** PA ou Gyrus post-central : représente le centre sensitif primaire
    - Les 2 autres sont disposés horizontalement et sont séparés par un sillon inter-pariétal : la **pariétale supérieure** (P1) et **inférieure** (P2). Au niveau de P2 on distingue 2 petits lobules : Gyrus supra marginal (coiffe la terminaison de la scissure de Sylvius), et le gyrus angulaire (coiffe la terminaison du 1er sillon temporal).
  - **Le lobe occipital** : comprend 6 circonvolutions, dont 3 seulement sont visibles sur la face latérale : **occipitale supérieure** (O1), **moyenne** (O2) et **inférieure** (O3)
  - **Le lobe temporal** : comprend 5 circonvolutions, dont 3 seulement sont visibles sur la face latérale, séparés par des sillons parallèles à la scissure de Sylvius : la **temporale supérieure** (T1), **moyenne** (T2) et **inférieure** (T3)
  - Les bords du sillon latéral dissimulent une profonde dépression qui contient un lobe particulier appelé le **lobe de l'insula** ; qui est séparé des autres lobes par le sillon circulaire et qui possède 5 petites circonvolutions.

- **Face médiale :**
  - Plane et verticale, avec u**ne partie périphérique** et u**ne partie centrale** (diencéphale et les commissures inter hémisphériques.
  - On lui distingue le **5ème lobe** : **le lobe du corps calleux** ou le lobe limbique, constitué par la circonvolution du corps calleux délimité en haut par la scissure calloso-marginale, et qui se poursuit en bas par la 5ème circonvolution temporale (T5), les formations olfactives et l'hippocampe.
  - Au-dessus de la scissure calloso-marginale, on trouve la face interne de F1 avec le lobule para-central qui correspond au prolongement interne du gyrus pré-central et post-central.
  - Sur la face médiale du lobe pariétal ; le sillon sous-pariétal forme le **lobule quadrilatère**, et sur la face médiale du lobe occipital ; la scissure calcarine rejoint en avant la scissure pariéto-occipital et délimité le **Cunéus** (O6)
  - La face médiale présente aussi le sillon temporo-occipital médial ; séparant T5 et O5 (le gyrus temporo-occipital médial) du T4 et O4 (le gyrus temporo-occipital latéral). Il est situé au dessus du 3ème sillon du sillon temporo-occipital latéral.
- **Face inférieure ou basale :**
  - Elle est divisée par la scissure de Sylvius, en 2 parties :
    - **Antérieure ou orbitaire** : repose sur la voûte orbitaire et présente en dedans et d'avant en arrière le bulbe olfactif, la bandelette olfactive, le trigone olfactif, et l'espace perforé ant.
    - **Postérieure ou temporo-occipitale** : repose sur l'étage moyen du crâne et sur la tente du cervelet.
  - Au centre de la face inférieure, entre les 2 hémisphères, se trouve l'isthme de l'encéphale qui correspond à la jonction du tronc cérébral et du cerveau.

II) Les aires fonctionnelles corticales :

La surface corticale est subdivisée en 52 aires selon Brodmann.

1. **Les aires motrices :**
   - **Aire motrice primaire (4) somato-motrice :** correspond à la plus grande partie du gyrus pré-central (FA).
   - **Aires motrices secondaires (6) psycho-motrice et (8) oculo-motrice:** situées en avant de l'aire 4
   - **Aire motrice supplémentaire** : au niveau du lobule para-central
2. **Les aires sensitives ou somesthésiques** : se projettent sur lobe pariétal en arrière du sillon central.
   - **Aires sensitives primaires (3, 1 et 2)** d'avant en arrière sur la circonvolution PA.
   - **Aires sensitives secondaires (5 et 7)** : psycho sensitive**,** en arrière de l'aire sensitive primaire
3. **Les aires sensorielles :**
   - ⇒ **Aires visuelles :**
     - **Aire visuelle primaire (17)** : située de part et d'autre sur les lèvres de la scissure calcarine.
     - **Aires visuelles secondaires ou psycho-visuelles (18 et 19)** : qui entourent l'aire (17)
   - ⇒ **Aire auditives :**
     - **Aire auditive primaire (41) ou Gyrus de Heschl** : zone de réception primaire ; située sur la partie moyenne de circonvolution temporale supérieure.
     - **Aire auditive secondaire ou psycho auditive (42)** : entoure l'aire (41), elle assure l'identification des sons (gnosie).
   - ⇒ **Aires olfactives** : situées sur la face médiale de l'hémisphère au niveau du lobe limbique
     - **Aire septale (25)**
     - **Aire entorhinale (28).**
   - ⇒ **Aire gustative (43)** : occupe la partie inférieure de la circonvolution PA.
4. **Les aires associatives :** pour les fonctions dites supérieures. (fonctionnelles qu'à gauche chez le droitier).
   - ⇒ **La compréhension du langage** :
     - **Oral** : correspond à l'aire de Wernicke, qui fait intervenir les 2 aires fonctionnelles (**42 et 22**), situées en arrière des aires auditives.
     - **Ecrit** : fait intervenir le Gyrus angulaire (**l'aire 39**) et le Gyrus supra marginale (l'**aire 40**), situées dans une zone intermédiaire entre le lobe pariétal et le lobe occipital.
   - ⇒ **L'expression** :
     - **Orale** : correspond à **l'aire de Broca**, qui fait intervenir 2 aires fonctionnelles ; le **(44)** sur le pied du F3 et le **(45)** sur le cap de F3.
     - **Ecrite** : située sur la partie post de F2 (une partie de **l'aire 6**).

Conclusion : Les hémisphères cérébraux constituent la partie la plus importante du cerveau, siège de la raison et de la créativité.

Q6. Les voies de conduction visuelle : Origine, trajet, terminaisons.

Introduction :

Ensemble de structures nerveuses qui permettent de recueillir, transmettre et percevoir les stimulations visuelles. Ce sont des voies à 3 neurones, qui commencent dans l'épaisseur de la rétine et se termine sur le cortex cérébral.

Intérêt : explication des différentes anomalies du champ visuel, consécutives à des lésions à des niveaux différents de ces voies.

I) Origine :

- **Couche des cellules pigmentaires** : joue le rôle d'écran sur lequel va se réfléchir les influx lumineux vers les cellules sensorielles.
- **Couche des cellules sensorielles (photorécepteurs)** : spécialisées dans la réception des rayons lumineux :
  - **Les cônes** : très forte concentration au niveau de la région maculaire (macula, fovéa, tache jaune), spécialisés dans la vision diurne (vision de couleur)
  - **Les bâtonnets** : leur concentration va augmenter au fur et à mesure qu'on s'éloigne vers la rétine périphérique, spécialisés dans la vision nocturne.

II) Trajet et terminaison :

- **Le 1er neurone (N1) : cellule bipolaire de la rétine**, ses dendrites sont en relation avec les cellules sensorielles :
  - **Au niveau de la rétine centrale** : chaque cellule à cône est connectée à une cellule bipolaire.
  - **Au niveau de la rétine périphérique** : plusieurs cellules sensorielles sont connectées à une cellule bipolaire.
- **Le 2ème neurone (N2) : cellule multipolaire de la rétine**
  - **Au niveau de la rétine centrale** chaque cellule bipolaire fait synapse avec une cellule multipolaire
  - **Au niveau da la rétine périphérique** plusieurs cellules bipolaires font synapse avec une cellule multipolaire.
  - Les axones de N2, se convergent vers la papille optique pour former **le nerf optique**. Ce dernier pénètre dans la boite crânienne par le canal optique puis il se réunit, sur la ligne médiane et au dessus de l'hypophyse, avec son homologue controlatéral pour former le chiasma optique, d'où partent en arrière, les bandelettes optiques qui se terminent dans les corps genouillés latéraux
  - Les axones issus de la région maculaire forment le faisceau central ou maculaire qui gagne après une double projection au niveau du chiasma optique les corps genouillés latéraux droit et gauche.
  - Les axones issus de la rétine périphérique forment 2 faisceaux :
    - **Un Fx nasal** : qui croise la ligne médiane au niveau du chiasma et gagne le corps genouillé controlatéral.
    - **Un Fx temporal** : emprunt le chiasma latéralement et gagne le corps genouillé homolatéral.
- **Le 3ème neurone (N3) :**
  - **80% des fibres de la bandelette optique dites fibres visuelles**, font synapse au niveau du corps genouillé latéral avec les corps cellulaires du 3ème neurone (N3), dont les axones constituent les radiations optiques qui gagnent le cortex occipital selon 2 faisceaux :
    - **Un supérieur dit pariétal** : qui gagne la lèvre supérieure de la scissure calcarine.
    - **Un inférieur dit temporal** : qui gagne la lèvre inférieure de la scissure calcarine.

    La projection au niveau de l'aire 17 se fait selon une somatotopie (très précise). Le faisceau maculaire se projette de façon bilatérale sur l'extrémité postérieure de l'aire 17.
  - **Les 20% des fibres restantes**, ne gagnent pas le cortex occipital et peuvent être classé en 3 groupes :
    - **Fibres réflexes** : traversent le corps genouillé latéral pour se terminer dans le tubercule quadrijumeau antérieur où elles font synapse avec des neurones dont les axones se projettent sur le noyau du III ; à l'origine des reflexes, pupillaire et d'accommodation convergente.
    - **Fibres végétatives** : font synapse au niveau du corps genouillé latéral pour aller se terminer au niveau de l'hypothalamus.
    - **Fibres associatives** : qui font synapse au niveau du corps genouillé latéral et vont se terminer au niveau d'un noyau thalamique appelé le Pulvinar.

Conclusion :

- La perte d'un œil ou la section d'un nerf optique entraîne une cécité du même côté.
- Une atteinte du chiasma entraîne une hémianopsie bitemporale.
- Une section de la bandelette optique et au-delà entraîne une disparition du champ visuel nasal du même côté, et du champ visuel temporal du côté opposé = hémianopsie latérale homonyme.

Q7. Le nerf facial : Origines, trajet, Rapports des différents segments.

Introduction :

Le nerf facial (VII) est le nerf de la mimique et de l'expression du visage.

C'est un nerf mixte et sensoriel (gustatif), formé par 2 racines :

- **Le VII ou nerf facial proprement dit**, exclusivement moteur : innerve les muscles de la mimique faciale (les muscles peauciers de la face et du cou, le muscle stylo hyoïdien et le ventre postérieur du muscle digastrique), et le muscle de l'étrier.
- **Le VII bis ou l'intermédiaire de Wrisberg**, Il est sensitif et sensoriel : innerve le tympan, la moitié post. du conduit auditif externe, le pavillon de l'oreille et fournit l'innervation gustative de la langue en avant du V lingual. Il comprend en plus un contingent neurovégétatif pour les sécrétions lacrymales, nasales et salivaires.

Intérêt : paralysie faciale, fracture du rocher, chirurgie de l'oreille et de la région parotidienne.

I) Origines :

1. **Origines réelles :**
   - **Le noyau moteur** : dans la partie antéro-latérale de la calotte protubérantielle,
   - **Le noyau sensitif** : dans le bulbe au 1/3 supérieur du noyau solitaire.
   - **Les noyaux végétatifs** :
     - **Le noyau lacrymo-muco-nasal** : à côté et en dehors du noyau moteur.
     - **Le noyau salivaire supérieur** : à côté et en dedans du noyau sensitif**.**
2. **Origines apparentes :** Le VII accolé en dedans du VII bis, émergent du **sillon bulbo-protubérantiel** en dehors du nerf moteur oculaire externe (VI) et en dedans du nerf vestibulo-cochléaire (VIII)

II) Trajet :

A. Le nerf facial proprement dit (VII) : possède 3 segments :

1. **Le segment intra-crânien**: dans l'étage postérieur de la base du crâne, le nerf facial décrit un trajet horizontal, oblique en avant et en dehors jusqu'au conduit auditif interne (CAI).
2. **Le segment intra pétreux** : arrivé au fond du CAI, le nerf facial pénètre dans l'aqueduc de Fallope, où il présente un trajet en baïonnette en 3 portions:
   - **Portion labyrinthique:** Horizontale, perpendiculaire à l'axe du rocher, oblique en avant et en dehors, commence à l'orifice de l'aqueduc de Fallope et aboutit au genou du nerf facial.
   - **Portion tympanique**: transversale, parallèle à l'axe du rocher, oblique en arrière et en dehors, du genou au coude du nerf facial.
   - **Portion mastoïdienne** : Verticale, perpendiculaire à l'axe du rocher, aboutit au trou stylo-mastoïdien, par où il sort du crâne.
3. **Le segment extra-crânien**:
   - Le nerf facial redevient horizontal, oblique en avant et en dehors.
   - Il traverse la glande parotide en plein parenchyme, et se divise en 2 br. terminales : temporo-faciale et cervico-faciale.

B. La branche intermédiaire de Wrisberg le VII bis : décrit le même trajet intracrânien. Il s'enroule autour du VII dans le CAI puis se termine dans le ganglion géniculé où les 2 nerfs s'unissent.

III) Rapports :

1. **Le segment intra-crânien :**

- De son origine apparente au CAI, le nerf facial voyage dans l'angle ponto-cérébelleux, il représente un axe autour duquel s'enroulent le VII bis et le nerf auditif VIII
- Par l'intermédiaire des méninges, il répond :
  - **En avant** : à la face postérieure du rocher,
  - **En arrière** : au flocculus du cervelet.
  - **En haut :** au pédoncule cérébelleux moyen,
    au nerf trijumeau V, et au nerf pathétique IV,
    à l'artère cérébrale postérieure, et aux artères cérébelleuses supérieure et moyenne.
  - **En bas :** à L'artère cérébelleuse inférieure,
    au tubercule occipital et au trou condylien antérieur où passe le nerf grand hypoglosse (XII),
    aux éléments qui convergent vers le trou déchiré postérieur : le (IX), le (X), le (XI) et la jugulaire interne.

2. Le segment intra pétreux :

⇒ **Dans le conduit auditif interne :**

- Au fond du CAI, le nerf facial et les branches du nerf auditif VIII aboutissent sur une petite lame osseuse, percée en 5 orifices. Le VII et le VII bis s'engagent tous les deux dans l'orifice antéro-supérieur tandis que chacune des branches du nerf auditif VIII emprunt un orifice différent.
- L'artère auditive interne se place en avant du VII et VII bis, entourée par 2 ou 3 veines satellites qui gagnent le sinus pétreux inférieur.

⇒ **Dans l'aqueduc de Fallope :**

- **la portion labyrinthique** :
  - **en avant et en dedans :** la cochlée.
  - **en arrière et en dehors :** le vestibule.
- **la portion tympanique :**
  - **au niveau du genou** : le ganglion géniculé en avant.
  - **En dedans** : le vestibule.
  - **En dehors** : la partie supérieure de la caisse du tympan.
  - **En haut** : l'ampoule du canal semi-circulaire latéral.
  - **En bas** : la paroi médiale de la caisse du tympan (la fenêtre ovale, la fenêtre ronde et le muscle du marteau)
- **la portion mastoïdienne** :
  - **au niveau du coude :** le canal semi-circulaire lat en dedans, et l'additus ad antrum en dehors.
  - **En dedans** (de haut en bas) : le labyrinthe osseux, et la fosse jugulaire.
  - **En dehors** (de haut en has) : l'additus ad antrum et les cellules mastoïdiennes.
  - **En avant** : La paroi postérieure du CAE et de la caisse du tympan où se trouve la pyramide et le muscle de l'étrier.
  - **En arrière** : le sinus latéral et l'antre mastoïdien.

3. Le segment extra-crânien :

- Dans la loge parotidienne, il est entre **le muscle stylo-hyoïdien** en dedans et **le ventre postérieur du muscle digastrique** en dehors.
- Il décrit une courbe à concavité antéro-interne, en dehors de **la carotide externe** et **la jugulaire externe**, puis se devise en 2 branches terminales : **temporo-faciale** et **cervico-faciale**.

Conclusion : Le nerf facial Il est très exposé aux traumatismes, à l'infection, et aux tumeurs, la connaissance de ses rapports est indispensable avant toute chirurgie otologique ou parotidienne.

Q8. Le creux axillaire: Paroi et contenu.

Introduction :

- Région de transition entre le tronc et le membre supérieur, le creux axillaire ou région de l'aisselle, est le lieu de passage des éléments vasculo-nerveux du membre supérieur.
- Il a la forme d'une pyramide quadrangulaire située dans l'espace compris entre l'articulation scapulo-humérale en dehors, la partie latérale de la cage thoracique en dedans et l'omoplate en arrière.

Intérêt:

Clinique : palpation du pouls axillaire et des adénopathies axillaires.

Paraclinique : artériographie par voie axillaire en cas de contre indication à la voie fémorale.

Pathologique : lésions du plexus brachial ou des vaisseaux axillaires lors des luxations antéro-internes de l'épaule.

Thérapeutique : chirurgie carcinologique du sein, drainage des pneumothorax et pratique de blocs plexiques.

I) Les parois du creux axillaire :

1. **Paroi antérieure** : elle comprend 2 plans musculo-aponévrotique séparés par une loge celluleuse :

⇒ **Plan superficiel** : comprend :

- **Peau et tissu sous-cutané**
- **Muscle grand pectoral** : s'étend en dedans de la face antérieure du thorax par ses 3 portions (claviculaire, sterno-costale et abdominale), jusqu'au tendon terminal qui s'attache sur la lèvre latérale de la coulisse bicipitale.
- **Muscle deltoïde** : comprend 3 portions (claviculaire, acromiale et spinale), qui se réunissent pour se terminer sur le tubercule deltoïdien de l'humérus.

⇒ **Plan profond** : comprend :

- **Muscle petit pectoral** : tendu en éventail, de l'apophyse coracoïde jusqu'aux 3ème, 4ème et 5ème côtes.
- **Muscle sub-clavier** : tendu entre la partie moyenne de la face inférieure de la clavicule et le cartilage de la 1ère côte.
- **Aponévrose moyenne ou clavi-pectoro-axillaire**

2. **Paroi postérieure :** Constituée par :

⇒ **Plan osseux :** face antérieure de la scapula.

⇒ **Plan musculaire :**

- **Muscle sub-scapulaire** : recouvre la fosse sous-scapulaire jusqu'à la face ant du trochin.
- **Muscle grand rond** : tendu de l'angle inférieur de l'omoplate jusqu'à la lèvre interne de la gouttière bicipitale.
- **Muscle grand dorsal** : n'appartient à la région de l'aisselle que par son tendon. s'attache du coté médial sur les apophyses épineuses des 7 dernières vertèbres dorsales, 5 lombaires, crête sacrée et crête iliaque, du coté latéral sur la lèvre interne de la gouttière bicipitale.

3. **Paroi externe ou humérale :** constituée par

⇒ **Plan osseux :** l'extrémité supérieure de l'humérus.

⇒ **Plan musculaire :**

- **Courte portion du muscle biceps** : de l'apophyse coracoïde, elle se réunit au long biceps à la partie moyenne du bras pour se terminer au niveau de la tubérosité bicipitale du radius.
- **Muscle coraco-brachial** : de l'apophyse coracoïde, il descend en dedans du court biceps jusqu'à la face interne du 1/3 supérieure de la diaphyse humérale.

4. **Paroi interne ou thoracique** : constituée par :

- **Paroi latérale de la cage thoracique** : les 5 premières côtes et les muscles intercostaux.
- **Muscle grand dentelé** : s'insère sur la face latérale des 10 premières côtes, et le bord spinal de l'omoplate.

5. **Base du creux axillaire** : comprend de la profondeur à la superficie :

- **Aponévrose axillaire** :
- **Tissu sous-cutané.**
- **Peau.**

6. **Sommet du creux axillaire :** Tronqué, il fait communiquer le creux axillaire avec le creux sus claviculaire. Il livre passage au paquet vasculo-nerveux axillaire et forme véritablement le hile du mb sup. limité

- **En avant :** par la clavicule et le muscle sub-clavier.
- **En arrière et en dehors :** par le bord supérieur de l'omoplate et l'apophyse coracoïde.
- **En dedans :** par la 1ère digitation du muscle grand dentelé.

II) Le contenu du creux axillaire : Représenté par le paquet vasculo-nerveux axillaire qui traverse la pyramide axillaire, de son sommet à la partie latérale de sa base.

1. L'artère axillaire :

- Représente l'axe du paquet, fait suite au-dessous du milieu de la clavicule à **l'artère sub-clavière**, et se termine à la hauteur du bord inférieur du muscle grand pectoral où elle devient **artère humérale**.
- Au cours de son trajet, elle donne les collatérales suivantes :
  - **L'artère thoracique supérieure**,
  - **L'artère thoraco-acromiale.**
  - **L'artère mammaire externe ou thoracique inférieure**,
  - **L'artère sub-scapulaire**.
  - **L'artère circonflexe post**.
  - **L'artère circonflexe ant**.

2. La veine axillaire :

- Elle naît à la hauteur bord inférieur du muscle grand pectoral, par la confluence des **2 veines humérales (brachiales)** et de la **veine basilique**.
- Elle traverse en diagonale le creux axillaire, en dedans de l'artère axillaire, et se termine sous la clavicule en devenant **veine sub-clavière.**

3. Le plexus brachial et ses branches terminales : +++ Le plexus brachial est un volumineux tronc nerveux formé par la réunion des branches ventrales des nerfs spinaux de C5 à T1 :

- Tronc supérieur : C5 + C6
- Tronc moyen : C7
- Tronc inférieur : C8 + T1.

- **Les troncs secondaires du plexus brachial** : s'étagent en dehors de l'artère axillaire
  - Tronc secondaire antéro-latéral : issu de la branche ant du tronc sup. + branche ant du tronc moy.
  - Tronc secondaire antéro-médial : issu de la branche ant du tronc inf.
  - Tronc secondaire postérieur : issu de la branche post du tronc moy., inf. et sup.
- **Les branches collatérales** :
  - Le nerf du grand pectoral et du petit pectoral,
  - Le nerf du sub-scapulaire,
  - Le nerf du grand dorsal, grand rond et grand dentelé.
- **Les branches terminales du plexus brachial** : se disposent autour de l'artère axillaire.
  - **Les branches terminales du tronc secondaire antéro-latéral :**
    - Le nerf musculo-cutané (C5-C6)
    - La racine latérale du nerf médian (C6-C7)
  - **Les branches terminales du tronc secondaire antéro-médial :**
    - La racine médiale du nerf médian (C8-T1) qui va rejoindre, sur la face antérieure de l'artère axillaire, la racine latérale pour former le nerf médian (C6-C7-C8-T1)
    - Les nerfs, cubital, brachial cutané interne (BCI) et l'accessoire du BCI.
  - **Les branches terminales du tronc secondaire postérieur** :
    - le nerf radial (C5-C6-C7-C8)
    - le nerf axillaire ou circonflexe (C5-C6)

4. Les ganglions lymphatiques axillaires :

- reçoivent les lymphatiques du MS, d'une partie des parois thoraciques et abdominales, et surtt de la glande mammaire.
- Les ganglions se répartissent en 5 groupes :
  - **Groupe mammaire externe.**
  - **Groupe brachial.**
  - **Groupe sub-scapulaire.**
  - **Groupe intermédiaire** : situé à la partie moyen des vaisseaux axillaires, reçoit les efférents des 3 groupes précédents et se draine dans le 5ème groupe :
  - **Groupe sous-claviculaire** : situé au sommet du CA, se draine dans le confluent veineux de Pirogoff à droite, et le canal thoracique à gauche.

Conclusion :

Lieu de passage des éléments vasculo-nerveux du membre supérieur, ce qui explique la gravité des traumatismes axillaires.
La connaissance de son anatomie revêt plusieurs intérêts en pathologie et en thérapeutique.

Q9. L'articulation scapulo-humérale.

Introduction :

Articulation de type énarthrose, unit la tête humérale à la cavité glénoïde de l'omoplate.
Très mobile à 3 degrés de liberté, d'où sa vulnérabilité aux traumatismes dominés par les luxations
Siège de mouvements de flexion – rotation interne et abduction.
Intérêt : luxation, fracture du col anatomique, syndrome de l'épaule gelée, arthrose…

I) Description :

1. Les surfaces articulaires :

- **La tête humérale :**
  - Représente le 1/3 d'une sphère, regardant en haut en dedans et en arrière.
  - Elle est revêtue de cartilage uniforme, limité par la lèvre interne du col anatomique.
  - Présente 2 reliefs : grand et petit tubercule (trochin et trochiter) et 2 cols : anatomique et chirurgical.
- **La cavité glénoïde de l'omoplate :**
  - Située à l'angle supéro-externe de l'omoplate. Ovalaire, elle regarde en dehors, un peu vers l'avant.
  - Présente en son centre le tubercule glénoïdal.
- **Le bourrelet glénoïdal :**
  - C'est un fibrocartilage qui s'insère au pourtour de la cavité glénoïde et augmente en profondeur la concavité et la surface articulaire glénoïdienne.
  - Malgré ce bourrelet, la tête humérale reste mal contenue, car la cavité glénoïde reste inférieure à celle de l'humérus ce qui explique la fréquence des luxations.

2. Les moyens d'union :

⇒ **Les moyens d'union passifs :**

- **La capsule :** C'est un manchon fibreux, lâche et extensible. Elle se fixe sur la face périphérique du bourrelet glénoïdal et sur le col de l'humérus.
- **Les ligaments articulaires :** au nombre de 5, répartis uniquement sur les faces ant. et sup. de la capsule articulaire
  - **Le ligament coraco-huméral :** En forme de Y, il renforce la capsule en haut et s'étend en 2 faisceaux de l'apophyse coracoïde aux 2 tubercules de l'humérus. c'est le plus résistant des ligaments de l'épaule.
  - **Les 3 ligaments gléno-huméraux :** supérieur, moyen et inférieur. disposés en forme de 'Z' et renforcent la capsule en avant. Délimitent entre eux 2 zones de faiblesse où se produit la luxation antéro-médiale de l'épaule : foramen ovale et foramen de Rouvière.
  - **Le ligament huméral transverse :** ferme en avant la gouttière bicipitale.

⇒ **Les moyens d'union actifs :**

- **les tendons des muscles péri-articulaires de l'épaule :**
  - **du côté huméral :**
    - **La coiffe des rotateurs** qui se termine sur la grosse tubérosité : sus-épineux, sous épineux et petit rond
    - **Le tendon du muscle sub-scapulaire** qui se termine sur la petite tubérosité
  - **du côté glénoïdien :**
    - **Le tendon de la longue portion du biceps** sur le tubercule sus-glénoïdien
    - **le tendon de la longue portion du triceps** sur le tubercule sous-glénoïdien
- **Muscle deltoïde :** coiffe l'articulation, joue un rôle d'union et également de protection.

3. Moyens de glissement : **La synoviale** tapisse la face profonde de la capsule articulaire et forme une gaine autour du tendon de la longue portion du biceps.

II) Rapports :

- **En haut:** La voûte acromio-coracoïdienne.
- **En avant :** Le M sub-scapulaire, Le M coraco-brachial et la courte portion du biceps.
- **En arrière** : Les tendons des muscles rotateurs, de haut en bas : sus et sous épineux, et le petit rond.
- **En bas et en dedans :**
  - **En arrière du sub-scapulaire** : la longue portion du triceps divise l'espace entre le grand rond, et le petit rond en 2 orifices : le triangle omo-tricipital et le quadrilatère huméro-tricipital.
  - **En avant du sub-scapulaire** : le creux axillaire avec le paquet vasculo-nerveux.
- **En haut et en dehors** : le deltoïde.

III) Vaisseaux et nerfs :

1. **Les artères** : viennent de :
   - **Artère sub-clavière** par des branches provenant de l'artère scapulaire supérieure.
   - **Artère axillaire** par l'artère scapulaire inférieure, la branche acromiale de l'artère thoraco-acromiale et le cercle des artères circonflexes.
2. **Les veines** : satellites des artères.
3. **Les nerfs :**
   - **La partie antérieure et supérieure** est innervée par des rameaux provenant des N sus-acromial et sus-scapulaire
   - **La partie postérieure et inférieure** est sous la dépendance du nerf circonflexe.

Conclusion :

- Intérêt particulier en traumatologie sportive ; la luxation antéro-interne, la rupture de la coiffe des rotateurs. Ces lésions exposent aux lésions des ligaments gléno-humoraux.
- Les examens radiologiques aident au diagnostic positif et au bilan lésionnel

Q10. Le canal carpien : Parois et contenu.

Introduction :

Le canal carpien est la zone de transition entre l'avant-bras et la main.
C'est un conduit inextensible situé dans la région antérieur du poignet. Il livre passe au nerf médian associé aux tendons fléchisseurs des doigts.
Intérêt : syndrome du canal carpien.

I) Parois : le canal carpien est un tunnel ostéo-fibreux, limité par :

- **En arrière** : ***la gouttière du carpe***, formée par la face ant des os du carpe (scaphoïde, semi-lunaire, pyramidal, pisiforme, trapèze, trapézoïde, grand os et os crochu), unis par les ligaments antérieurs.
- **En avant** : ***le ligament annulaire antérieur du carpe*** : lame fibreuse, épaisse et transversale. Il émet par sa face profonde une cloison fibreuse sagittale qui, s'attache sur le scaphoïde et le trapèze et sépare le canal carpien en 2 loges ostéo-fibreuses externe et interne.
- **En dedans** : ***la berge interne de la gouttière du carpe***, formée par le pisiforme et l'apophyse unciforme de l'os crochu, réunis par le ligament piso-unciformien
- **En dehors** : ***la berge externe de la gouttière du carpe***, formée par le tubercule du scaphoïde et la crête du trapèze.

II) Contenu :

1. **Dans la loge externe** : **le tendon du grand palmaire** (ou le tendon du fléchisseur radial du carpe)
2. **Dans la loge interne** :
   - **Les 4 tendons du fléchisseur superficiel des doigts et les 4 tendons du fléchisseur profond des doigts** en arrière ; entourés de la gaine cubitale.
   - **Le tendon du long fléchisseur du pouce** ; entouré de la gaine radiale.
   - **Le nerf médian :**
     - Nerf mixte, branche terminale du plexus brachial (C6-C7-C8-T1)
       - moteur pour les muscles pronateurs et la plupart des fléchisseurs de la main et des doigts. Il innerve presque tous les muscles de l'éminence thénar (sauf l'adducteur du pouce et le faisceau profond du court fléchisseur).
       - sensitif pour la face palmaire de la main et des doigts en dehors d'une ligne passant par l'axe de l'annulaire, et pour la face dorsale, des 2 dernières phalanges de l'index, du majeur et de la moitié externe de l'annulaire.
     - Dans le canal il est situé en avant du tendon du fléchisseur superficiel de l'index, entre les 2 gaines synoviales (cubitale et radiale) qui adhèrent au ligament annulaire.

Conclusion : Il arrive que le N médian soit comprimé à l'intérieur du canal carpien, ce qui entraîne des picotements et douleurs dans la main. Il s'agit du syndrome du canal carpien dont les causes sont multiples.

Q11. Le nerf radial : Origine, trajet, rapports et distribution.

Introduction :

C'est un nerf mixte, sensitif et moteur du membre supérieur. La plus volumineuse branche terminale du plexus brachial qui assure l'extension et la supination du coude, du poignet et des doigts.

Intérêt :

Sa lésion est la plus fréquente de tous les nerfs périphériques. Il peut subir une section partielle ou totale (fréquemment d'origine traumatique lors de la fracture de l'humérus) ; ou bien une compression par les éléments de rapport.

Le progrès de la microchirurgie de réparation a amélioré nettement le traitement de ces lésions.

I) Origine :

Provient des racines C6, C7, C8 et D1 par l'intermédiaire du tronc secondaire postérieur du plexus brachial, qui se bifurque au niveau du creux axillaire en 2 branches : le nerf radial et le nerf circonflexe.

II) Trajet :

Traverse la base du creux axillaire et gagne la loge post du bras en passant par la ***fente huméro-tricipitale***. Il contourne la diaphyse humérale de dedans en dehors, puis il perfore la cloison intermusculaire externe à la hauteur de la gouttière bicipitale externe pour se retrouver au niveau antéro-latéral du pli du coude où il se divise en 2 branches terminales.

Les rapports intimes du nerf radial avec la diaphyse humérale expliquent certaines paralysies radiales lors des fractures de l'humérus

III) Rapports :

1. Dans le creux axillaire :

- Rapport avec les parois :
  - **En avant** : il est loin de la paroi ant constituée par le muscle petit pectoral et l'aponévrose clavi-pectoro-axillaire.
  - **En arrière** : il est proche de la paroi post. constituée par la face ant. de la scapula et les 3 muscles qui s'y insèrent : le sub-scapulaire (en haut), le grand rond et le grand dorsal (en bas).
  - **En dehors** : il se rapproche de la paroi externe ; constituée par : l'extrémité sup de l'humérus, et les muscles coraco-brachial et la courte portion du biceps brachial,
  - **En dedans** : il est loin de la paroi interne ; constituée par le grill costal recouvert par le muscle grand dentelé.
- Rapports avec les éléments vasculo-nerveux : le nerf radial est l'élément le plus post :
  - **En avant** : l'artère axillaire qui le sépare du nerf médian.
  - **En dehors et en avant** : le nerf circonflexe qui se dirige vers le trou carré de Velpeau.
  - **En dedans et en avant** : le nerf cubital, la veine axillaire, et le brachial cutané interne (BCI).

2. Au niveau du bras :

- Dans la fente huméro-tricipitale : le nerf radial est limité :
  - **En haut**, par les tendons du grand rond et du grand dorsal.
  - **En dehors**, par l'humérus.
  - **En dedans**, par la longue portion du triceps.
- Dans la loge postérieure du bras : se dirige obliquement en bas et en dehors, accompagné de l'artère humérale profonde, appliqué intimement à la face postérieure de l'humérus. Il est engagé dans un canal ostéo-musculaire, limité :
  - **En avant** : par la gouttière radiale à la face post. de l'humérus.
  - **En arrière** : par le long triceps et le vaste externe,
  - **En haut et en dehors** : par l'insertion du vaste externe
  - **En bas et en dedans :** par l'insertion du vaste interne

3. Au niveau du coude :

arrive au niveau de **la gouttière bicipitale externe,** accompagné de la branche antérieure de l'artère humérale profonde.

- **En avant** : l'aponévrose brachiale superficielle.
- **En arrière** : le brachial antérieur.
- **En dehors** : le long supinateur et le 1er radial.
- **En dedans** : le tendon direct du biceps.

IV) Distribution :

1. Les branches collatérales :

- **sensitives** : pour les téguments postéro-latéraux du bras et de la partie moyenne de la face postérieure de l'avant-bras.
- **Articulaires** : pour le coude.
- **Musculaires** : pour le long triceps, le brachial antérieur, l'anconé, le long supinateur, le 1er et 2ème radial.

2. **Les branches terminales :**

- **La branche motrice :** **Postérieure** et **profonde**, elle se termine dans la loge postérieure de l'avant-bras en 2 branches, l'une destinée aux muscles de la couche superficielle, l'autre aux muscles de la couche profonde.
- **La branche sensitive :** **Antérieure** et **superficielle**, elle se termine à la face post. de la main en 3 branches destinées à l'innervation de la moitié latérale de la face postérieure de la main sauf les 2 dernières phalanges du 2ème et 3ème doigts.

Conclusion :

La paralysie radiale se traduit par un défaut d'extension du poignet et des doigts (aspect de main tombante ou en col de cygne) associée à une perte de l'abduction du pouce.

Q12. La loge thénar.

Introduction :

La loge thénar ou l'éminence thénar est une saillie musculaire arrondie définie par des cloisons aponévrotiques de la face palmaire à la partie externe de la main, sous le pouce.

Intérêt : Les muscles de cette loge ont une action sur le pouce / Fréquence des plaies de cette région avec section musculaire.

I) Parois : la loge thénar est limitée

- **En avant et latéralement** : par *l'aponévrose palmaire superficielle* et plus superficiellement par le tissu celluleux sous-cutanée et de la peau.
- **En arrière** : par *l'aponévrose palmaire profonde* la séparant des 2 premiers espaces inter-métacarpiens.
- **En dedans** : par *la cloison sagittale* qu'émet l'aponévrose palmaire superficielle et qui s'insère sur le 3ème métacarpien.

II) Contenu : Elle comporte 4 muscles de dehors en dedans et de la superficie à la profondeur

- **Le muscle court abducteur du pouce (CAP)** : triangulaire à base supérieure
  - **Origine** : le tubercule du scaphoïde et le ligament annulaire antérieur du carpe
  - **Terminaison** : sur le tubercule latéral de l'extrémité proximale de la 1ère phalange du pouce.
  - **Action** : abducteur du pouce.
- **Le muscle opposant du pouce** :
  - **Origine** : il s'attache sur le trapèze et le ligament annulaire antérieur du carpe
  - **Terminaison** : sur le versant latéral de la face antérieure du 1er métacarpien.
  - **Action** : adducteur qui porte le pouce en opposition aux autres doigts.
- **Le muscle court fléchisseur du pouce (CFP)** :
  - **Origine :** Le faisceau superficiel s'insère sur le trapèze et le ligament annulaire antérieur du carpe et le faisceau profond s'attache sur le trapézoïde et le grand os.
  - **Terminaison** : Os sésamoïde latéral et tubercule de la 1ère phalange (P1) du pouce.
  - **Action** : fléchisseur et adducteur du pouce.
- **Le muscle adducteur du pouce** :
  - **origine :** le faisceau oblique qui s'insère sur le grand os et la base du 2ème et 3ème métacarpien adjacent et le faisceau transverse qui s'insère sur le bord antérieur de la diaphyse du 3ème métacarpien.
  - **Terminaison** : Os sésamoïde médial et tubercule de la 1ère phalange (P1) du pouce.
  - **Action** : adducteur du pouce, ferme la 1ère commissure.

NB : Les muscles, court abducteur, opposant et le faisceau superficiel du court fléchisseur sont innervés par la branche thénarienne du nerf médian. Le reste par le nerf cubital (ulnaire).

Conclusion :

Les différentes cloisons aponévrotiques externe et profonde de la face palmaire délimitent la loge thénar ; loge intrinsèque du pouce, très importante car comporte les muscles qui servent à le mouvoir et qui sont fréquemment sectionnés.

Q13. Le nerf crural : Origine, trajet, rapports, terminaison.

Introduction :

Le nerf crural ou nerf fémoral est la plus volumineuse branche terminale du plexus lombaire.

C'est un nerf mixte sensitivo-moteur du membre inférieur

Intérêt : cruralgie (une douleur de la face antérieure de la cuisse)

I) Origine :

Naît par 3 racines provenant des branches antérieures de L2, L3 et L4 qui se réunissent dans l'épaisseur du psoas.

II) Trajet et rapports :

- **Dans la région lombaire** : il se dirige en bas et en dehors dans l'épaisseur du muscle psoas dont il émerge à son bord latéral et gagne la fosse iliaque interne.
- **Dans la fosse iliaque interne :** il se place dans la gouttière du psoas et de l'iliaque. répond en avant au péritoine et aux viscères intra péritonéaux. En dedans, le psoas le sépare des vaisseaux iliaques.
- **Sous l'arcade crurale** : il s'engage dans la lacune musculaire en dehors de l'artère fémorale primitive dont il est séparé par la bandelette ilio-pectinée, puis il gagne le triangle du Scarpa.

III) Terminaison :

Au niveau de la fosse iliaque interne, il donne des rameaux au muscle psoas-iliaque, au muscle pectiné, un rameau de l'artère fémorale (de Schwalbe) et un rameau anastomotique avec le nerf fémoro-cutané.

Il se termine dans la partie haute du triangle de Scarpa en 4 branches :

- **Le nerf musculo-cutané externe** : mixte, il donne :
  - Rameaux musculaires : au muscle couturier
  - Rameaux cutanés : aux téguments de la face antéro-latérale de la cuisse.
- **Le nerf musculo-cutané interne** : mixte, se divise dès son origine en plusieurs rameaux :
  - Rameaux musculaires : pour les muscles pectiné et moyen adducteur,
  - Rameaux cutanés : pour la partie supéro-médiale de la cuisse.
  - Rameau articulaire : pour l'articulation coxo-fémorale.
- **Le nerf du muscle quadriceps** : Moteur, donne 4 branches pour les 4 chefs du muscle quadriceps : droit antérieur, vaste interne, vaste externe et crural.
- **Le nerf saphène** : Sensitif,
  - ☞ donne 3 br collatérales (3 rameaux) :
    - Rameau cutané fémoral : pour la face antéro-médiale de la cuisse et du genou.
    - Rameau cutané tibial : pour la face postéro médiale de la jambe.
    - Rameau articulaire : pour la partie médiale du genou.
  - ☞ Donne 2 branches terminales :
    - Branche patellaire.
    - Branche jambière.

Conclusion :

Le nerf fémoral est le plus long de l'organisme, c'est un nerf mixte :

- **Moteur** pour tous les muscles du compartiment antérieur de la cuisse (fléchisseur de la cuisse, adducteur et extenseur de la jambe). Une lésion sur le nerf ou sur une de ses branches est responsable d'une :
  - Paralysie du quadriceps : le sujet ne tient pas debout.
  - Paralysie du couturier : les mouvements ne sont pas véritablement entravés.
- **Sensitif** pour la face ant de la cuisse (partiellement), de la face antéro-médiale du genou, de la face médiale de la jambe et du bord médial du pied. Une compression du nerf entraîne une anesthésie des zones cutanées.

Q14. Le nerf sciatique : Origine, trajet, rapports, Branches terminales.

Introduction :

Le nerf sciatique, branche terminale du plexus sacré, est le plus volumineux des nerfs de l'organisme. C'est un nerf mixte avec un fort contingent sympathique.

Intérêt : Nerf sciatique est exposé lors de la chirurgie ou l'injection IM au niveau de la fesse / névralgie sciatique

I) Origine :

Naît dans le bassin par la réunion en avant du muscle piriforme des fibres venant des racines **L4 L5 S1 S2 S3**

II) Trajet et rapport :

- **Dans la grande échancrure sciatique :** Il émerge du bassin par le canal sous pyramidal, à ce niveau, il est en rapport avec :
  - **En dedans :** l'artère ischiatique, les vaisseaux et nerf honteux, ainsi que le nerf du muscle obturateur interne.
  - **En avant :** le nerf petit sciatique.
  - **En arrière** : les nerfs du muscle jumeau inférieur et du muscle carré crural.
- **Dans la région fessière :** il passe dans la gouttière ischio-trochantérienne, accompagné de l'A ischiatique, en rapport avec
  - **En avant :** les muscles jumeaux, obturateur interne et carré crural.
  - **En arrière :** le muscle grand fessier.
- **Dans la région postérieure de la cuisse :** il descend entre les muscles ischio-jambiers, il est en rapport avec :
  - **En avant** : le muscle grand adducteur
  - **En arrière** : la longue portion du biceps crural.
  - **En dedans** : le muscle demi-membraneux et demi-tendineux
  - **En dehors** : le muscle vaste latéral.
- **Au sommet du creux poplité** : le nerf sciatique se divise en 2 branches : le nerf tibial et le nerf péronier.

III) Branches terminales :

1. **Le nerf tibial :**
   - C'est la branche de bifurcation interne du nerf sciatique
   - Il est destiné aux muscles de la loge post de la jambe et aux muscles et aux téguments de la plante du pied.
   - Il Descend verticalement au milieu du losange poplité, en avant des muscles gastrocnémiens puis pénètre sous l'arcade du muscle soléaire où il prend le nom du **nerf tibial postérieur**. Et se place ensuite entre le muscle long fléchisseur du gros orteil et le muscle fléchisseur commun des orteils.
   - Il arrive à la face postérieure de la malléole interne où il se divise en 2 branches terminales :
     - **nerf plantaire interne.**
     - **nerf plantaire externe.**
2. **Le nerf fibulaire commun :**
   - C'est la branche de bifurcation externe du nerf sciatique.
   - Il innerve les muscles et les téguments de la région antéro-externe de la jambe et de la région dorsale du pied.
   - Descend obliquement en bas, en dehors et en avant, le long du bord interne du muscle biceps crural, puis contourne en demi-spirale le col du péroné et arrive à la face antérieure de la jambe où il perfore le muscle long fibulaire.
   - Branches collatérales : au nombre de 4, en allant de haut en bas : rameau articulaire du genou, nerf cutané saphène péronier, nerf cutané péronier, nerf supérieur du jambier antérieur.
   - Il se divise en deux branches terminales :
     - **nerf fibulaire superficiel** : branche superficielle qui descend dans la loge externe de la jambe.
     - **nerf fibulaire profond** : branche profonde qui parcourt la loge antérieure de la jambe.

Conclusion :

- Le nerf sciatique est le plus volumineux des N de l'organisme mais paradoxalement n'agit pas de façon effective dans la marche et les autres fonctions du MI, et son atteinte n'entraîne ni impotence, ni paralysie de la marche.
- Les compressions des racines du nerf par une affection loco-régionale et surtout l'hernie discale entraînent des sciatalgies.
- Il peut aussi être lésé : par une luxation de la hanche ou lors de sa réduction, par une fracture du bassin et également lors d'une injection IM dans la fesse.
- L'atteinte du contingent sympathique donne : des ulcérations térébrantes et des artériopathies oblitérantes

Q15. L'articulation coxo-fémorale : Description et rapports.

Introduction :

Articulation proximale du membre inférieur, de type "énarthrose", unit le fémur à l'os coxal.
Assez mobile et responsable de mouvements de flexion/extension, d'abduction/adduction, et de rotation interne/externe.
C'est une articulation très emboîtée, solide et bien adaptée à sa fonction de support du poids du corps
Intérêt: fréquence de ses lésions traumatiques, dégénératives (coxarthrose, dysplasie…), et infectieuses.

I) Description :

1. Les surfaces articulaires :

- **La tête fémorale :** Saillie arrondie qui représente les 2/3 d'une sphère, unie à la diaphyse et aux trochanters par le col du fémur. Recouverte de cartilage sauf dans la fossette du ligament rond.
- **L'acétabulum ou cavité cotyloïde :** C'est une cavité hémisphérique +/- profonde. Présente 2 parties :
  - une centrale ou fosse acétabulaire.
  - une périphérique ou surface semi-lunaire: revêtue de cartilage en forme de croissant, seule surface articulaire.
- **Le labrum acétabulaire ou bourrelet cotyloïdien :** Fibrocartilage, triangulaire en forme d'anneau, ↑ la profondeur et l'étendue de la cavité cotyloïdienne et égalise le rebord irrégulier de la cavité.

2. Les moyens d'union :

⇒ **Les moyens d'union passifs :**

- **La capsule:** Manchon fibreux cylindrique très résistant, étendu entre le pourtour de la cavité cotyloïde et le col du fémur
- **Les ligaments :**
  - **Le ligament intra capsulaire = ligament rond :** cordon fibreux aplati, intra articulaire qui s'attache sur la fossette du ligament rond de la tête fémorale, et l'arrière fond de la cavité cotyloïdienne.
  - **Les ligaments extra capsulaires :** renforcent la capsule de l'articulation coxo-fémorale
    - ☞ **Le ligament ilio-fémoral ou de Bertin :** Disposé en éventail sur la face antérieure de la capsule.
    - ☞ **Le ligament pubo-fémoral :** Situé à la face antérieure et inférieure de la capsule.
    - ☞ **Le ligament ischio-fémoral :** Le moins résistant, placé a la face postérieure de la capsule.

⇒ **Les moyens d'union actifs :**

- **Les muscles quadriceps et psoas-iliaque** en avant.
- **Les muscles fessiers** en arrière et en dehors.
- **Les muscles pelvi-trochantériens et adducteurs** en dedans.

3. Moyens de glissement : la synoviale.

Tapisse la face profonde de la capsule et se réfléchit le long de ses insertions coxales et fémorales pour s'étendre jusqu'au pourtour des surfaces articulaires.

4. Les vaisseaux et nerfs :

⇒ **Les artères :**

- **Les artères circonflexes ant et post** : naissent de la *fémorale profonde*. Elles donnent des branches ascendantes destinées aux faces ant et post du col fémoral et de l'articulation.
- **La branche postérieure de l'obturatrice :** irrigue le sourcil et le bourrelet, et donne l'artère acétabulaire d'où va naitre l'artère du ligament rond.
- **L'artère ischiatique** en arrière.
- **La branche profonde de l'artère fessière :** elle vascularise la partie supérieure de l'articulation et donne notamment l'artère du toit du cotyle.

⇒ **Veines** : ont une disposition calquée sur celle de la vascularisation artérielle.

⇒ **Lymphatiques** : le drainage s'effectue vers **les ganglions iliaques externes** et **les ganglions hypogastriques**.

⇒ **Nerfs :**

- **Antérieurs** venus du plexus lombaire : le nerf crural et le nerf obturateur
- **Postérieurs** venus du plexus sacré : carré crural, jumeau inférieur et grand sciatique (inconstant)

II) Rapports :

1. Rapports antérieurs : la région inguino-crurale.

- **En avant et en dehors,** entre tenseur du fascia lata et couturier : **triangle inguino-crural externe.**

  De la superficie à la profondeur :
  - Le tissu sous-cutané.
  - L'aponévrose fémorale.
  - Les muscles, tenseur du fascia lata en dehors et le couturier en dedans
  - Le muscle droit antérieur (droit fémoral)

- **En avant et en dedans,** entre couturier et moyen adducteur **:** **triangle de Scarpa.**

  De la superficie à la profondeur :
  - Le tissu sous-cutané.
  - L'aponévrose fémorale.
  - Les muscles couturier et moyen adducteur, qui se croisent au sommet du triangle.
  - Le muscle psoas iliaque en dehors et le muscle pectiné en dedans.

2. Rapports postérieurs : la région fessière, de la superficie à la profondeur
- L'aponévrose fessière.
- Les muscles fessiers.
- Les muscles pelvi-trochantériens, qui recouvrent directement la capsule de haut en bas : le piriforme, le jumeau supérieur, l'obturateur interne, le jumeau inférieur, l'obturateur externe, le carré crural

3. Rapports internes et inférieurs : la région obturatrice.

De la superficie à la profondeur :
- L'aponévrose fémorale.
- Le muscle droit interne et le bord interne du grand adducteur en arrière.
- Le muscle petit ou court adducteur.
- Le muscle obturateur externe
- Le trou obturateur et la membrane obturatrice.

4. Rapports externes : De la superficie à la profondeur :
- La bandelette de Maissiat.
- Le bord antérieur du grand fessier.
- Les muscles qui convergent sur le grand trochanter: moyen fessier, petit fessier, pelvitrochantériens.

Conclusion :

- C'est une articulation fréquemment atteinte d'arthrose (coxarthrose)
- La luxation est rare et entraîne souvent la fracture.
- Le traumatisme expose à des complications surtout la nécrose de la tête fémorale.
- C'est une articulation très profonde, d'abord très difficile et invasif surtout chez le vieillard, chez qui une prothèse s'impose lors d'une fracture du col du fémur.

Q16. Le Triangle de Scarpa : Paroi et contenu.

Introduction :

- Situé à la racine de la partie antéro-interne de la cuisse, le triangle de Scarpa ou trigone fémoral, présente la forme d'une pyramide triangulaire à base supérieure constitué par l'espace inter-ilio-pariétal, et à sommet inférieur correspondant à l'orifice inférieur du canal crural.
- Livre passage au pédicule vasculo-nerveux fémoral qui représente le principal hile du MI.

Intérêt :

Clinique : Lieu de palpation du pouls fémoral et la recherche des adénopathies inguinales.
Paraclinique : Ponction fémorale lors d'un cathétérisme ou d'une artériographie.
Pathologique : Siège des hernies inguino-crurales (chez la femme), anévrisme, abcès et traumatismes graves.
Thérapeutique : cure d'une hernie inguino-crurale, stripping des varices…

I) Les parois :

1. **Paroi supérieure :** vaste orifice, limité :
   - **En bas et en arrière** : par le bord antérieur de l'os coxal.
   - **En haut et en avant** : par l'arcade crurale ou ligament inguinal : C'est une bandelette fibreuse qui s'insère, en dehors sur l'EIAS et en dedans sur l'épine du pubis. Présente à sa partie moy la bandelette ilio-pectiné qui divise l'espace inter-ilio-pariétal en 2 zones :
     - **En dehors : la lacune musculaire** : occupé par le muscle psoas, le nerf fémoro-cutané et le tronc du nerf crural.
     - **En dedans : la lacune vasculaire** ou **anneau crural** : fait communiquer le triangle de Scarpa avec l'espace rétro-péritonéal et livre passage au paquet vasculaire fémoral et aux lymphatiques
2. **Paroi externe :** bord interne du muscle couturier
3. **Paroi interne :** bord externe du muscle moyen adducteur
4. **Paroi postérieur, le fond ou plancher :** 2 muscles tapissées par l'aponévrose profonde du triangle du Scarpa:
   - **En dehors :** Le muscle psoas-iliaque, n'appartient à la région que par sa partie inférieur et son tendon terminal. Principal fléchisseur de la hanche
   - **En dedans :** Le muscle pectiné.
5. **Paroi antérieur ou plafond :**
   - **La peau et tissu cellulaire sous-cutané**
   - **Les vaisseaux superficiels :**
     - **Artères superficielles :** représentées par les 4 branches collatérales de **l'artère fémorale commune :**
       - Artère sous-cutanée abdominale (épigastrique superficielle) en dedans
       - Artère circonflexe iliaque superficielle en dehors
       - Artères honteuses externes supérieure et inférieure.
     - **Veines superficielles :** représentées essentiellement par **la veine saphène interne.** Elle longe le bord médial de la cuisse, décrit une crosse traversant le fascia Cribriformis pour gagner **la veine fémorale commune** tout en recevant des affluents dont les plus importants
       - Veine sous-cutanée abdominale
       - Veine circonflexe iliaque superficielle
       - Veines honteuses externes supérieure et inférieure.
     - **Lymphatiques superficielles :** Formés par des troncs lymphatiques volumineux qui cheminent en dedans de la veine saphène interne et se jettent dans les **ganglions inguinaux superficiels** répartis autour de la crosse en 4 groupes : supéro-externe, supéro-interne, inféro-externe et inféro-interne. Ils Drainent la lymphe du MI, de la partie sous-ombilicale de la paroi abdominale, de l'anus et du périnée, des plans superficiels de la fesse, et se rendent :
       - Soit aux ganglions inguinaux profonds et ainsi aux ganglions iliaques externes.
       - Soit directement aux ganglions rétro-cruraux.
   - **Les nerfs superficiels :** proviennent du :
     - Nerf fémoro-cutané en dehors.
     - Nerf musculo-cutané externe à la partie moyenne.
     - Nerf musculo-cutané interne et génito-crural en dedans.
   - **L'aponévrose fémorale superficielle ou Fascia Cribriformis.**
6. **Sommet :** Inférieur correspondant à l'orifice inférieur du canal crural (ou fémoral), il est situé au point de croisement du couturier et du moyen adducteur.

II) Contenu :

1. Les artères profondes :

- **L'artère fémorale commune :**
  - Elle fait suite à l'artère iliaque externe au niveau de l'arcade crural.
  - Parcourant le canal crural depuis l'anneau crural en haut jusqu'au niveau de la crosse de la veine saphène en bas où elle se divise en 2 branches terminales (profonde et superficielle) formant le classique trépied fémoral du chirurgien.
  - Le plus externe des éléments contenus dans le canal crural.
  - Elle donne 4 branches collatérales avant sa division : **sous-cutanée abdominale, circonflexe iliaque superficielle et honteuses externes supérieure et inférieure.**
- **L'artère fémorale profonde :**
  - La branche postérieure de la fémorale commune, destinée à la vascularisation de la cuisse.
  - Quitte la région en passant entre le bord inférieure du pectiné et bord supéro-externe du moyen adducteur pour passer dans la loge des adducteurs.
  - Elle donne des collatérales importantes dans le trigone : **L'artère circonflexe ant**, **l'artère circonflexe post** et **l'artère du quadriceps.**
- **L'artère fémorale superficielle :**
  - C'est la 2ème branche de la bifurcation de la fémorale commune
  - Elle descend dans l'axe du triangle de Scarpa, jusqu'au sommet du canal crural puis chemine à la partie antéro-interne de la cuisse jusqu'à l'anneau du grand adducteur où elle devient **artère poplitée.**
  - Elle ne donne aucune collatérale dans le triangle de scarpa.

2. Les veines profondes :

- **La veine fémorale superficielle** : située en arrière et en dedans de l'artère à la partie inférieure du triangle de Scarpa.
- **La veine fémorale profonde** : chemine en arrière et au dessous de l'artère homologue, croise la face profonde de l'artère fémorale superficielle, reçoit les veines du quadriceps et les veines circonflexes, avant de se réunir avec la veine fémorale superficielle pour former la veine fémorale commune.
- **La veine fémorale commune** : chemine en dedans de l'artère jusqu'à l'anneau crural pour devenir veine iliaque externe. Elle reçoit une seule collatérale : la veine saphène interne.

3. Les lymphatiques profonds :

- Ils drainent les lymphatiques profonds de la cuisse et de la jambe.
- Ils cheminent en dedans de la veine fémorale, se jettent dans les ganglions inguinaux profonds puis se rendent directement aux ganglions iliaques externes.

4. Les nerfs profonds : proviennent du plexus lombaire, représentés par :

- **La branche crural du nerf génito-crural**
- **Le nerf fémoro-cutané**
- Et surtout **le nerf crural ou fémoral** : un nerf mixte, volumineux, issu de L2, L3 et L4. Il passe en dehors de l'anneau crural dont il est séparé par la bandelette ilio-pectinée et se divise aussitôt en 4 branches disposées en 2 plans
  - Un plan superficiel : formé par les nerfs musculo-cutanés interne et externe (mixte)
  - Un plan profond : formé par le nerf du muscle quadriceps (presque exclusivement moteur) et le nerf saphène (purement sensitif).

Conclusion :

- L'accessibilité de son contenu vasculo-nerveux, offre plusieurs possibilités d'exploration clinique, paraclinique et chirurgicale
- Les lymphatiques de la région sont rénitents et douloureux lors d'une infection régionale ou du membre inférieur.

Q17. L'articulation du genou : Description et rapports.

Introduction :

C'est une grosse articulation superficielle de type synoviale unissant la cuisse à la jambe. Elle est composée de 2 articulations secondaires contenues dans la même capsule articulaire, qui sont :

- **L'articulation fémoro-patellaire** : trochléenne
- **L'articulation fémoro-tibiale** : bi-condylienne, avec deux ménisques interposés.

Articulation portante, munie d'un dispositif ligamentaire et tendineux lui assurant la stabilité nécessaire.

Intérêt :

Siège fréquent de luxation et d'entorse ainsi que d'atteintes infectieuses et dégénératives.

Grand progrès de l'exploration (arthroscopie) et de la chirurgie conservatrice sous arthroscopie (méniscectomie à minima)

I) Description :

1. Les surfaces articulaires :

⇒ **Pour l'articulation fémoro-tibiale :**

- **Les condyles fémoraux (interne et externe)** : 2 masses postérieures à l'extrémité distale du fémur.
- **Les cavités glénoïdes du tibia (interne et externe):** 2 cavités situées à la surface supérieure du tibia.
- **Les ménisques :** 2 anneaux fibro-cartilagineux semi-lunaires, médial en forme de C et latéral en forme de O, reposant sur les cavités glénoïdes pour augmenter leur concordance avec les condyles fémoraux.

⇒ **Pour l'articulation fémoro-patellaire :**

- **La trochlée fémorale** ou surface patellaire, en avant des condyles fémoraux.
- **La face postérieure de la rotule**.

2. Les moyens d'union :

- **La capsule articulaire** : gaine fibreuse qui s'étend de l'extrémité inférieure du fémur à l'extrémité supérieure du tibia. Elle présente en avant une solution de continuité qui répond à la surface articulaire de la rotule. En arrière, elle est interrompue par les ligaments croisés et latéralement par la base des ménisques.
- **Ligaments et formations juxta articulaires :**
  - **La partie antérieure :**
    - **Plan capsulaire : Les ailerons de la rotule, les ligaments ménisco-rotuliens.**
    - **Plan tendineux : Le ligament rotulien, les expansions antérieures des muscles vastes, l'aponévrose d'insertion du tenseur du fascia lata.**
    - **L'aponévrose superficielle.**
  - **La partie interne :**
    - **Ligament latéral interne** : C'est le ligament le plus touché lors des entorses du genou. comprend 2 parties :
      - **Principale** : tendue entre l'épicondyle médial du fémur et la partie sup du bord interne du tibia.
      - **Accessoire** : située en arrière, formée de fx qui vont du tibia et du fémur au ménisque interne.
    - Renforcé par les **muscles de la patte d'oie** (couturier, droit interne et semi-tendineux).
  - **La partie externe :**
    - **Ligament latéral externe** : tendu entre l'épicondyle latéral du fémur et la tête du péroné.
    - Renforcé par le **tendon du biceps**.
  - **La partie postérieure :**
    - **Les ligaments croisés** : cordons fibreux courts et très épais qui s'étendent de l'espace inter glénoïdien à la gouttière inter condylienne, au nombre de 2 :
      - **Antérieur** : tendu entre la surface préspinale et la partie post de la face intercondylienne du condyle externe.
      - **Postérieur** : tendu entre la surface rétrospinale et la partie ant de la face intercondylienne du condyle interne.
    - **Plan fibreux postérieur :** comprend le **ligament poplité oblique** et le **ligament poplité arqué.**

3. Les moyens de glissement : La synoviale :

La plus vaste de toutes les synoviales articulaires, revêt la face profonde de la capsule et se réfléchit au niveau de ses insertions. Elle est interrompue latéralement par les ménisques.

4. Les vaisseaux et nerfs :

⇒ **Les artères** : la vascularisation artérielle est essentiellement assurée par l'artère poplitée supérieure, moyenne et inférieure, ainsi que l'artère fémorale superficielle et l'artère tibiale antérieure.

⇒ **Les veines** : satellites aux artères.

⇒ **Les nerfs :** proviennent du nerf sciatique, du nerf péronier et du nerf tibial.

II) Rapports :

1. Antérieurs :

- **Le plan sous-cutané :** en avant de la rotule :
  - La bourse séreuse pré rotulienne.
  - La veine saphène interne an bord interne de la région.
  - Les branches superficielles du réseau artériel péri-rotulien.
  - Les filets nerveux.
- **L'aponévrose superficielle.**
- **Le plan musculo-tendineux :** de dehors en dedans :
  - Le tendon du biceps.
  - L'aponévrose d'insertion du tenseur du fascia lata, les expansions ant des muscles vastes et le tendon du quadriceps.
  - Les tendons des M de "la patte d'oie" : Sartorius ou couturier, gracile ou droit interne et semi-tendineux.

2. Postérieurs : ou le creux poplité +++

Le creux poplité est l'ensemble des parties molles situées à la face postérieure de l'articulation du genou, et qui correspond au pli de flexion de la jambe sur la cuisse. Traversé dans son grand axe par les vaisseaux poplités et le nerf sciatique poplité, la fosse poplitée constitue un véritable hile vasculaire de la jambe.

⇒ **Contenant :** Le creux poplité a la forme d'un losange avec 4 parois lat, un plancher et une paroi post

- **Paroi supéro-latérale :** formée par le bord médial du muscle biceps crural.
- **Paroi supéro-médiale :** formée par les muscles semi-tendineux et semi-membraneux.
- **Paroi inféro-latérale :** formée par le muscle gastrocnémien latéral et plantaire grêle.
- **Paroi inféro-médiale :** formée par le muscle gastrocnémien médial
- **Plancher du creux poplité :** formée par le plan fibreux postérieur et par le muscle poplité
- **Paroi postérieure :** cutanéo-aponévrotique.

⇒ **Contenu :** divisé en 2 loges antérieure et postérieure par l'aponévrose profonde du creux poplité

- **La loge postérieure ou superficielle :**
  - Tissu cellulo-graisseux
  - La veine saphène externe
  - La branche cutanée du nerf petit sciatique
- **La loge antérieure ou profonde : tissu adipeux où chemine le paquet vasculo-nerveux profond :**
  - **Le nerf sciatique :** se divise en 2 branches terminales au sommet du losange poplité :
    - **Le nerf tibial :** descend verticalement, pénètre sous l'anneau du muscle soléaire et devient nerf tibial postérieur. il donne de nombreuses branches collatérales : musculaires, articulaire, et le nerf saphène tibial pour les téguments et les muscles de la région postérieure de la jambe.
    - **Le nerf fibulaire commun :** descend obliquement, en bas et en dehors, le long du bord médial du muscle biceps. il contourne en demi-spirale le col du péroné et se divise en 2 branches terminales : le nerf fibulaire superficiel et le nerf fibulaire profond. il donne des rameaux collatéraux cutanés, musculaires et articulaires : pour la face postéro-latérale de l'articulation du genou.
  - **La veine poplitée :**
    - Résulte de la confluence du tronc veineux tibio-péronier et des veines tibiales antérieures.
    - Oblique en haut et en dedans, en arrière de l'artère poplitée jusqu'à l'anneau du muscle grand adducteur ou elle se continue sous le nom de veine fémorale superficielle.
  - **L'artère poplitée :**
    - L'élément profond du paquet vasculo-nerveux poplité, fait suite à l'artère fémorale superficielle au niveau de l'anneau du muscle grand adducteur.
    - Oblique en bas et en dehors, elle donne de nombreuses collatérales, articulaires et musculaires.
    - Se divise à la partie inférieure en 2 troncs : l'artère tibiale ant et le tronc artériel tibio-péronier.
  - **Les lymphatiques poplités** : se drainent vers les Ganglions profonds ou articulaires, les ganglions intermédiaires ou vasculaires et les ganglions superficiels ou saphène externe.

Conclusion :

- L'articulation du genou est très stable, ses mouvements assurent la locomotion et les postures.
- Exposée aux entorses, traumatisme, luxation, rupture tendineuses, lésion méniscale.
- Le genu varum et le genu valgum entraînent de l'arthrose.

Q18. Le sein : Structure et vascularisation.

Introduction :

Le sein est une formation de la peau composée de tissu adipeux, de tissu glandulaire et fibreux qui repose sur les M. pectoraux. Elle se développe à la puberté chez la femme, et constitue un caractère sexuel secondaire en rapport avec l'imprégnation hormonale. Chez l'homme elle reste rudimentaire.

Intérêt : siège fréquent de pathologie tumorale bénigne et maligne, infectieuse.

I) Structure :

1. L'enveloppe cutanée :

- **la peau** présente au centre un mamelon entouré par l'aréole.
- **le mamelon** : saillie de forme cylindrique, creusé de 10 à 20 pores galactophores où débouchent les canaux galactophores
- **l'aréole** : disque pigmenté d'environ 3 cm de diamètre, doublé à sa face profonde par le **muscle de l'aréole**. Présente de petites élevures appelées **tubercules de Morgani** => **tubercules de Montgomery** (au cours de grossesse).

2. La glande mammaire :

- C'est une glande en grappe, constituée de 10 à 20 lobes, possédant chaque un son propre **canal galactophore**, dans lequel se jettent les canaux secondaires des acini et des lobules.
- Les canaux galactophores se convergent vers la base du mamelon, en suivant un trajet sinueux. Avant de pénétrer dans le mamelon, ils présentent une dilatation fusiforme (**le sinus galactophore** ou lactifère). Ils s'ouvrent au sommet du mamelon par les **pores galactophores**.
- La glande mammaire est recouverte par une lame de tissu conjonctif (la capsule fibreuse), qui se prolonge en profondeur par des crêtes fibreuses délimitant en avant : les fosses adipeuses.

3. L'enveloppe cellulo-adipeuse :

- **En avant** elle est divisée en **pelotons cellulo-graisseux** : qui emplissent les fosses adipeuses.
- **En arrière** elle forme une nappe généralement mince.
- **limité profondément** par le fascia superficialis, séparé du fascia pectoral par la bourse du sein.

II) Vascularisation :

1. Les artères : 3 sources principales :

- **L'artère mammaire interne** ou thoracique interne **:** Branche de l'artère sub-clavière, donne des branches perforantes pour la partie médiale de la glande.
- **Les branches des artères intercostales :** Représentées par des branches pour la partie latérale de la glande.
- **Les branches de l'artère axillaire** : Destinées à la partie latérale et inférieure de la glande, ce sont:
  - La branche thoracique de l'artère thoraco-acromiale
  - L'artère thoracique supérieure.
  - L'artère sous-scapulaire.
  - Et surtout **l'artère mammaire externe** ou thoracique latérale ou thoracique externe.

2. Les veines :

- **Réseau veineux superficiel** : visible pendant la grossesse, formant le cercle veineux de Haller,
- **Veines profondes** suivant le trajet des artères homonymes et se groupent en 3 courants :
  - les veines mammaires externes en dehors, qui se jettent dans la **veine axillaire**
  - les veines mammaires internes, en dedans, qui se jettent dans le **TVBC**
  - et les veines perforantes des intercostales, qui se drainent dans le **système azygos**

3. Les lymphatiques : 3 groupes ; leurs importance est capitale en matière d'extension des cancers du sein :

- **Nœuds axillaires** : avec 2 voies de drainage :
  - Principal : vers le groupe pectoral, au niveau de la fosse axillaire
  - Accessoire : vers les nœuds apicaux
- **Nœuds para-sternaux** : drainent la partie médiale de la glande
- **Nœuds supra-claviculaires :** drainent la partie supérieure de la glande

Conclusion : Glande exocrine de lactation la connaissance de son anatomie a une importance tant clinique que chirurgicale :

- **Sur le plan clinique et paraclinique** : savoir bien examiner le sein dans le cadre du dépistage systématique à la recherche de nodule et d'adénopathie et la mammographie qui permet le diagnostique précoce du cancer du sein.
- **Sur le plan chirurgical** : adapter les voies d'abord, éviter une exérèse mutilante et préciser les zones de curage ganglionnaire.

Q19. Le cœur : Configuration extérieure, configuration intérieure, et vascularisation.

Introduction :

Organe central moteur de la circulation sanguine. Il agit comme une véritable pompe.

Le cœur est une pyramide triangulaire, placé dans la cavité thoracique au niveau du médiastin antérieur et inférieur selon un axe oblique de haut en bas, de droit à gauche et d'arrière en avant.

Limité latéralement, par les 2 poumons.

Intérêt : pathologie cardiaque et surtout l'infarctus du myocarde

I) Configuration extérieure :

De couleur rougeâtre, pèse 300 grammes chez l'homme et 250 grammes chez la femme.

Le cœur possède 3 faces, 3 bords, une base et un sommet.

1. **Les faces du cœur :**
   - Face antérieure ou sterno-costale.
   - Face inférieure ou diaphragmatique.
   - Face latérale ou pulmonaire.
2. **Les bords du cœur :**
   - Séparent les 3 faces du cœur.
   - Au nombre de 3 : un droit et deux gauches, convergeant vers l'apex.
3. **La base du cœur :** Post. constituée uniquement par les oreillettes. divisée en 2 segments par le sillon inter auriculaire :
   - A gauche : la face post. de l'oreillette gauche avec les orifices des 4 V. pulmonaires sup. et inf. droites et gauches.
   - A droite **:** la face post. de l'oreillette droite et la terminaison des Veines Caves sup. et inf.
4. **Le sommet du cœur : pointe ou apex du cœur**
   - Constitué uniquement de la pointe du ventricule gauche.
   - Situé au niveau du 5ème espace intercostal (mamelon).

II) Configuration intérieure :

Le cœur est formé d'un muscle creux strié **: le myocarde**, tapissé sur sa face interne par **l'endocarde**, recouvert sur sa face externe par **l'épicarde**. L'ensemble du cœur est enfermé dans un sac fibro-séreux protecteur : **le péricarde**.

Le cœur possède 4 cavités : **2 ventricules** et **2 oreillettes**. Les cavités droites sont séparées des cavités gauches par une **cloison inter ventriculaire** et une **cloison inter auriculaire**.

• **Le ventricule droit :** Il a la forme d'une pyramide triangulaire avec 3 parois, 1 base et 1 sommet. – **La paroi ant :** Correspond à la face sterno-costale du cœur. – **La paroi inf :** Correspond à la face diaphragmatique du cœur. – **La paroi interne :** Correspond à la face droite de la CIV. – **Le sommet :** cloisonné par des colonnes charnues de 2ème et 3ème ordre donnant un "aspect caverneux". – **La base :** occupé par × **L'orifice tricuspide** : fermé par la valve tricuspide qui possède 3 valvules (antérieure, inférieure et interne). × **L'orifice de l'artère pulmonaire** : fermé de 3 valvules sigmoïdes (ant, post. droite et postérieure G).	• **Le ventricule gauche :** Il a la forme d'un cône aplati transversalement avec 2 parois, 1 sommet et 1 base. – **La paroi dte :** Correspond au septum inter ventriculaire. – **La paroi G :** Donne attache aux 2 piliers de la valve mitrale – **Le sommet :** Correspond à la pointe du cœur. Recouvert de colonnes charnues de 2ème et 3ème ordre donnant un ''aspect aréolaire''. – **La base** : entièrement occupée par : × **L'orifice mitral** : fermé par la valve mitrale formée de 2 valvules : grande valvule et petite valve. × **L'orifice aortique** : fermé par 3 valvules sigmoïdes : une non coronaire et deux coronaires.
• **Oreillette droite :** – **Paroi externe** : parcourue par les muscles pectinés. – **Paroi interne** : correspond à la cloison inter auriculaire – **Paroi supérieure** : présente en arrière l'orifice de la VCS. – **Paroi inférieure** : creusé par 2 orifices : l'orifice de la VCI et l'orifice du sinus coronaire. – **Paroi antérieure** : correspond à l'orifice tricuspide. – **Paroi postérieure.**	• **Oreillette gauche :** – **Paroi externe** : lisse, l'auricule G s'ouvre à l'union de la paroi externe et de la paroi antérieure. – **Paroi interne** : correspond à la cloison inter auriculaire, – **Parois supérieure et inférieure:** étroites et lisses – **Paroi antérieure** : occupée par l'orifice mitral. – **Paroi postérieure** : présente les 4 orifices des veines pulmonaires.

III) Vascularisation du cœur : ++++

1. Les artères :

- **L'artère coronaire gauche :** La plus importante pour le volume et la fonction.
  - **Naissance :** elle naît de l'aorte au dessus de la valvule sigmoïde gauche.
  - **Trajet :** chemine entre l'artère pulmonaire et l'auricule gauche, jusqu'à l'extrémité supérieure du sillon inter-ventriculaire antérieure où elle se divise en 2 branches terminales :
    - **L'artère inter ventriculaire antérieure** : passe dans le sillon inter ventriculaire antérieur vers l'apex, puis gagne la face diaphragmatique où elle s'anastomose avec l'artère inter ventriculaire postérieure. Elle donne **des artères diagonales** pour la paroi antérieure des ventricules et **des artères septales antérieures** pour le 2/3 ant du septum.
    - **L'artère circonflexe ou artère auriculo-ventriculaire** : s'engage à gauche dans le sillon auriculo-ventriculaire, contourne le bord du cœur et se termine à la face post en donnant des branches atriales et ventriculaires dont la plus importante est **l'artère du bord gauche**. Elle donne aussi des rameaux vasculaires, en particulier **l'artère graisseuse gauche** pour la graisse de la face ant de l'artère pulmonaire.
  - **Territoire de vascularisation :** atrium gauche, ventricule gauche, 2/3 antérieurs du septum inter ventriculaire, faisceau de His par la deuxième artère septale.
- **L'artère coronaire droite :**
  - **Naissance :** elle naît de l'aorte au dessus de la valvule sigmoïde droite.
  - **Trajet :** chemine entre l'artère pulmonaire et l'auricule droite, s'engage à droite dans le sillon auriculo-ventriculaire, contourne le bord droit du cœur, passe dans le sillon inter-ventriculaire post et donne :
    - **L'artère rétroventriculaire** : donne des branches s'anastomosant avec celles de l'artère circonflexe.
    - **L'artère inter ventriculaire postérieure** : donne des rameaux pour la surface diaphragmatique des 2 ventricules et des artères septales postérieures
  - **Collatérales :** Elle donne près de son origine des collatérales : des rameaux vasculaires, notamment **l'artère graisseuse droite** dans la graisse pré aortique, **des artères auriculaires antérieures,** des branches ventriculaires dont la plus importante est **l'artère du bord droit**.
  - **Territoire de vascularisation :** l'atrium droit, ventricule droit, 1/3 post du septum IV, septum interatrial, le nœud sino-atrial (dans les 2/3 des cas par l'intermédiaire de l'atriale antérieure), le nœud atrio-ventriculaire par l'intermédiaire de la première artère septale. La branche gauche du faisceau de His est vascularisée par les deux coronaires.

2. Les veines :

- **Le système superficiel :**
  - Les veines superficielles se situent dans les sillons coronaires, sur le côté des artères dont elles gênent la dissection. Ces veines se jettent dans un collecteur unique : **le sinus coronaire** qui est un conduit cylindrique qui se jette dans l'atrium droit au niveau de sa face inférieure par un ostium valvulé : thébésius
  - Ce sinus reçoit :
    - **La grande veine coronaire.**
    - **La veine oblique de l'atrium gauche.**
    - **La veine latérale du ventricule gauche.**
    - **La veine interventriculaire inférieure.**
    - **La petite veine coronaire**
- **Le système profond :** Les veines profondes du cœur sont intra myocardiques. On distingue :
  - **Les petites veines cardiaques.**
  - **Les veines de Thébésius ou veines minimes du cœur.**

3. Lymphatiques : 2 troncs collecteurs principaux.

- **Le tronc collecteur principal antérieur gauche** : se termine dans un gg trachéo-bronchique inf.
- **Le tronc collecteur principal antérieur droit** : se termine dans un ganglion du centre médiastinal antérieur gauche

Conclusion :

- La pathologie touchant la vascularisation cardiaque représente ½ des pathologies cardiaques.
- Il y a très peu d'anastomose entre les différentes branches coronaires et chaque branche vascularise un territoire fermé, donc pas de suppléance possible.
- Une absence d'irrigation artérielle partielle entraîne des angines de poitrine à l'effort.
- Si absence totale de vascularisation : infarctus du myocarde.
- Moyens d'évaluation : examen général, ECG, scintigraphie, coronarographie.

Q20. Le poumon : Segmentation, rapports, vaisseaux et nerfs.

Introduction :

Situés à l'intérieur des 2 cavités pleurales, destinées à assurer l'hématose, les poumons sont des organes pairs mais dissymétriques : le poumon droit ayant une morphologie, un volume, une segmentation et des rapports différents de ceux du poumon gauche.

Intérêt :

- Radiologique : interprétation de la radiographie standard, de la TDM…
- Pathologique : pathologies infectieuses, inflammatoires, tumorales et traumatiques du poumon
- Thérapeutique **:** gestes de drainage, biopsie, chirurgie (lobectomie)…

I) Segmentation :

Chaque poumon peut être subdivisé en un certain nombre de territoires parenchymateux précis possédant une autonomie fonctionnelle et représentant un véritable poumon en miniature.

- **Les lobes pulmonaires :** Au nombre de 3 à droite, 2 à gauche. Ils ont une limite nette, tapissée par un feuillet de la plèvre médiastine, la scissure. Chaque lobe possède un pédicule bronchique bien individualisé représenté par la bronche lobaire correspondante, ramification directe de la bronche souche.
- **Les segments pulmonaires :** À l'intérieur de chaque lobe, les bronches se divisent pour former des segments pulmonaires qui possèdent une bronche, une artère et 2 veines.

1. Segmentation du poumon droit :

Divisé en 3 lobes par 2 scissures: **La grande scissure** oblique en bas et en avant, et **La petite scissure** horizontale entre la partie moyenne de la grande scissure et le bord ventral du hile

- **Le lobe supérieur droit :** Au dessus de la scissure oblique et horizontale, Formé de 3 segments :
  - segment apical (1)
  - segment dorsal (2)
  - segment ventral (3)
- **Le lobe moyen droit :** Entre scissure oblique et horizontale, Formé de 2 segments :
  - segment latéral ou externe (4)
  - segment médial ou interne (5)
- **Le lobe inférieur droit :** Au dessous de la scissure oblique, Formé de 5 segments :
  - segment apical ou segment de Nelson (6)
  - segment ventro-basal (7)
  - segment latéro-basal (8)
  - segment para cardiaque (9)
  - segment termino-basal (10)

2. Segmentation du poumon gauche :

Divisé en 2 lobes par une seule scissure : **la scissure gauche ou oblique**, oblique en bas et en avant et affleure de toute part la face périphérique du poumon.

- **Le lobe supérieur gauche :** Au dessus de la scissure, comprend 2 groupes de segments :
  - ☞ groupe supérieur ou culmen formé de 2 segments :
    - segment apical (1)
    - segment dorsal (2)
    - segment ventral (3).
  - ☞ groupe inférieur ou lingula formé de 2 segments :
    - segment supérieur (4)
    - segment inférieur (5).
- **Le lobe inférieur gauche** : Au dessous de la scissure, Formé de 5 segments :
  - segment apical ou segment de Fowler (6)
  - segment ventro-basal (7)
  - segment latéro-basal (8)
  - segment para cardiaque (9)
  - segment termino-basal (10)

II) Rapports :

1. **Face interne ou médiastinale :** Présente à sa partie moyenne une dépression en forme de cratère = **le hile pulmonaire**

❖ **Le hile pulmonaire :** Lieu de passage des éléments du pédicule pulmonaire qui sont enveloppés par un manchon pleural prolongé plus bas par le ligament triangulaire.

- **Le hile du poumon droit :** ovalaire, il est abordé par **le pédicule pulmonaire droit** qui comprend :
  - **Des éléments fonctionnels** représentés par : la bronche souche droite, l'artère pulmonaire droite et les veines pulmonaires droites supérieure et inférieure.
  - **Des éléments nourriciers** constitué par : les artères, les veines, les nerfs et les lymphatiques bronchiques droits.
- **Le hile du poumon gauche :** en forme de raquette, il est abordé par **le pédicule pulmonaire gauche** qui comprend :
  - **Des éléments fonctionnels** représentés par : la bronche souche gauche, l'artère pulmonaire gauche et les veines pulmonaires gauches supérieure et inférieure.
  - **Des éléments nourriciers** constitué par : les artères, les veines, les nerfs et les lymphatiques bronchiques gauches.

❖ **Autour du hile pulmonaire :**

- **À droite :**
  - **La région supra-hilaire :**
    - ✓ Présente l'empreinte de la VCS, de la veine brachio-céphalique droite et de la crosse de la grande veine azygos.
    - ✓ Répond aussi à la terminaison du tronc artériel brachio-céphalique et à l'origine de l'artère sous-clavière droite.
  - **La région pré-hilaire :** répond à l'oreillette droite du cœur.
  - **La région rétro-hilaire :** répond aux éléments du médiastin postérieur et aux corps vertébraux.
- **À gauche :**
  - **La région supra-hilaire :**
    - ✓ Présente l'empreinte de la crosse aortique et de l'artère sous-clavière gauche.
    - ✓ Répond aussi à l'œsophage et au canal thoracique.
  - **La région pré-hilaire :** répond aux ventricules droit et gauche, et à l'auricule gauche.
  - **La région rétro-hilaire :** présente l'empreinte de l'aorte descendante et de l'œsophage.

2. **Face externe** ou **pariétale :** Répond à la face inférieure des côtes et des espaces intercostaux.

3. **Face inférieure ou diaphragmatique :** Se moule sur la convexité de la coupole diaphragmatique correspondante et répond par son intermédiaire :
   - **Du côté droit :** à la face supérieure du foie.
   - **Du côté gauche :** au lobe gauche du foie, à la grosse tubérosité de l'estomac, à la rate, à la surrénale et rein gauches.

4. **Sommet** ou **apex :**
   - **La face antéro-externe** : répond aux vaisseaux sous-claviers.
   - **La face postéro-interne** : répond au ganglion stellaire et aux racines inférieures du plexus brachial.

III) Vaisseaux et nerfs : Le poumon bénéficie d'une double circulation sanguine :

1. **Les vaisseaux pulmonaires : circulation fonctionnelle** *(assure l'hématose par les vaisseaux pulmonaires)*
   - **Le tronc de l'artère pulmonaire :**
     - Provient du ventricule droit et contient du sang veineux désoxygéné.
     - Il se divise en 2 branches, droite et gauche, qui pénètrent dans le hile du poumon correspondant en croisant la face antérieure des bronches souches pulmonaires.
   - **Les veines pulmonaires :**
     - Les veines péri-lobulaires forment les veines péri-segmentaires, elles contiennent du sang oxygéné
     - 4 veines pulmonaires sortent des 2 hiles et se jettent dans l'oreillette gauche : supérieure droite, inférieure droite, supérieure gauche et inférieure gauche.
2. **Les vaisseaux bronchiques : circulation nourricière.**
   - **Les artères bronchiques :** Au nombre de 2 ou 3 à droite, une ou 2 à gauche. Proviennent de **l'aorte** et **des intercostales supérieures**. Elles assurent la vascularisation nutritive des constituants des hiles pulmonaires, du tissu de soutien des poumons, de la plèvre viscérale et des bronches et bronchioles respiratoires.
   - **Les veines bronchiques :** Suivent jusqu'au hile pulmonaire le trajet de l'arbre bronchique et se jettent à droite dans la **grande veine azygos** et à gauche dans la **veine hémi-azygos supérieure.**
3. **Les lymphatiques :**
   - 3 collecteurs principaux de chaque côté :
     - Nœuds lymphatiques médiastinaux antérieurs droits et latéro-trachéaux droits pour le poumon droit.
     - Nœuds lymphatiques médiastinaux antérieurs gauches et latéro-trachéaux gauches pour le poumon gauche.
     - Nœuds lymphatiques trachéo-bronchiques inférieurs qui est un groupe commun aux 2 poumons, drainé par les ganglions lymphatiques latéro-trachéaux droits (notion importante en chirurgie carcinologique).
   - 2 collecteurs accessoires de chaque côté : médiastinaux postérieurs et du ligament triangulaire.
4. **Les nerfs :**
   - **Les rameaux pulmonaires du nerf vague**.
   - **Les rameaux supérieurs du plexus splanchnique médiastinal antérieur et inférieur**.

Conclusion :

Le poumon est un organe vital dont l'étude anatomique nous permettra de bien connaître les différents segments, leur vascularisation, innervation et éventuellement l'extension néoplasique et de réglementer ainsi les résections chirurgicales.

Q21. Le diaphragme : Configuration, vascularisation et innervation.

Introduction :

Cloison musculo-aponévrotique séparant le thorax de l'abdomen, le diaphragme thoraco-abdominal forme le plancher du 1er et le toit du 2ème.

Formé de 2 coupoles et traversé par des éléments vasculaires, nerveux et digestifs passant du thorax dans l'abdomen et vice-versa, le diaphragme constitue le principal muscle de la respiration.

Intérêt : paralysie diaphragmatique

I) Configuration :

1. **Forme :** Muscle large et mince, renforcé par un centre tendineux, il peut être décomposé en 2 portions :
   - **Horizontale** : sterno-chondro-costale, constituée de 2 coupoles de hauteur inégale, la dte étant plus élevée que la gche.
   - **Verticale** : vertébro-lombaire, qui correspond aux piliers et arcades du diaphragme.
2. **Situation :** En expiration forcée, le diaphragme atteint la 4ème côte à droite, et la 5ème à gauche.
3. **Constitution :**
   - **Le centre phrénique ou centre tendineux :** C'est une lame tendineuse allongée transversalement ayant la forme d'un trèfle possédant 3 folioles : antérieure (la plus grande), gauche (la plus petite) et droite.
   - **La partie charnue :** Les faisceaux musculaires de cette partie s'éparpillent en éventail à partir du centre phrénique vers le pourtour de l'orifice inférieur du thorax. On distingue 3 portions suivant les insertions :
     - **Portion vertébrale :** On distingue de part et d'autre de la ligne médiane, deux parties :
       - **La partie médiale :** Constituée par 2 piliers principaux : le pilier droit qui s'incère sur la face antérieure de L2 et L3 et sur les disques intervertébraux correspondants. Et le pilier gauche plus petit et son insertion se limite à L2 et les deux disques adjacents. Il donne insertion au muscle de Treitz. Chaque pilier monte obliquement en avant et en haut, et s'unit au pilier opposé en formant en avant de l'orifice aortique le ligament arqué médian
       - **La partie latérale :** constituée par une lame musculaire, dont les fibres se fixent sur l'arcade du psoas et se terminent sur les parties latérales de l'échancrure postérieure du centre phrénique.
     - **Portion costale :** Constituée par des fibres charnues qui s'insèrent sur :
       - Les six derniers arcs costaux.
       - 3 arcades intercostales fibreuses.
     - **Portion sternale :**
       - Formée de 2 Fx placés de chaque côté de la ligne médiane.
       - S'étend de la face post de l'appendice xiphoïde et la partie moyenne de la foliole antérieure.
   - **Les orifices du diaphragme :**
     - **L'orifice de la veine cave inférieure :**
       - orifice quadrilatère situé à droite dans le centre phrénique, à l'union des folioles dte et ant, à la hauteur de D9.
       - livre passage à : la VCI et le nerf phrénique droit, en dehors et en avant de la veine
     - **L'orifice œsophagien :**
       - situé en avant et au-dessus de l'orifice aortique, à la hauteur de D10.
       - Il contient : l'œsophage, le nerf vague droit (postérieur) et gauche (antérieur)
     - **L'orifice aortique :**
       - Compris entre les 2 piliers internes, à la hauteur de D12.
       - livre passage à : l'aorte et au canal thoracique, qui monte derrière elle.

II) Vascularisation :

1. **Artères :**
   - **Sur la face supérieure :**
     - **L'artère péricardiaco-phrénique ou diaphragmatique supérieure (droite et gauche)** : Branche collatérale de l'artère thoracique interne.
     - **L'artère musculo-phrénique (droite et gauche)** : branche terminale externe de l'artère thoracique interne.
   - **Sur la face inférieure :**
     - **L'artère diaphragmatique inférieure (droite et gauche) :** issue de l'aorte abdominale.
2. **Veines :** Satellites ou non des artères, elles se drainent pour la plupart vers les **veines phréniques inférieures** tributaire de la veine cave inférieure.

3. **Lymphatiques :** Le drainage lymphatique du diaphragme se fait vers :
   - **Les ganglions diaphragmatiques juxta-phréniques**
   - **Les ganglions médiastinaux postérieurs** situés autour de l'œsophage et de l'aorte.
   - **Les ganglions sous diaphragmatiques** des chaînes diaphragmatiques inf. et juxta-aortique

III) Innervation :

1. **Motrice :** Assurée par les 2 **nerfs phréniques droit et gauche**. Proviennent du **plexus cervical profond** et traversent la base du cou vers le thorax. Abordent le diaphragme par sa face supérieure, par 3 branches :
   - **antérieure** : destinée aux portions costale et sternale.
   - **latérale** : destinée à la portion costale.
   - **postérieure** : aux piliers du diaphragme.
2. **Sympathique :**

- Le **plexus diaphragmatique inférieur :** né du ganglion semi-lunaire, satellite de l'artère diaphragmatique inférieure.
- Le **nerf phrénique** contient également des fibres sympathiques

Conclusion :

- Le diaphragme est un muscle inspirateur par excellence mais qui possède d'autres rôles comme la suspension des viscères sus mésocoliques et lombaires, l'inhibition du reflux du contenu gastrique.
- La paralysie diaphragmatique est liée à une lésion du nerf phrénique, ce qui empêche les poumons de se distendre totalement lors de l'inspiration.

Q22. Le canal inguinal : Parois et contenu.

Introduction :

Le canal inguinal est un orifice à travers la paroi abdominale inguinale, situé au-dessus de la partie interne de l'arcade crurale, livrant passage au cordon spermatique chez l'homme et le ligament rond chez la femme.

Il s'étend selon un trajet oblique de dehors en dedans et d'arrière en avant, depuis un point situé à 2 cm en dedans de l'épine iliaque antéro-supérieure en dehors jusqu'à l'épine du pubis en dedans.

Intérêt : hernies inguinales, Torsion testiculaire.

I) Parois :

1. **Paroi antérieure :** *voie d'abord du canal inguinal et de son contenu*, constituée de :
   - L'aponévrose de terminaison du muscle oblique externe (grand oblique)
   - Les téguments antérieurs de la région inguinale.
2. **Paroi postérieure :**
   - Constituée en dedans par le tendon conjoint, et en dehors par le fascia transversalis.
   - Renforcée en dedans par les ligaments de Henlé et de Gimbernat, et en dehors par le ligament de Hasselback
3. **Paroi supérieure :** présente de haut en bas:
   - L'aponévrose du muscle oblique externe
   - Les M. oblique interne (petit oblique) et transverse dont les fx inférieurs se réunissent pour former le tendon conjoint Ils envoient aussi des prolongements musculaires entourant totalement le cordon spermatique = M. crémaster
4. **Paroi inférieure :** formée par :
   - L'arcade crurale ou ligament inguinal, bandelette fibreuse tendue de l'EIAS à l'épine du pubis.
   - Le fascia transversalis, au dessus du ligament inguinal.
5. **Orifice superficiel ou antérieur (anneau inguinal) :** délimité :
   - Latéralement par l'aponévrose du muscle oblique externe.
   - En dedans et en bas par le pilier postérieur du muscle droit de l'abdomen.
6. **Orifice profond ou postérieur :**
   - Situé à un travers de doigt au dessus et en dedans du milieu de l'arcade crurale.
   - Limité par la réflexion du fascia transversalis qui s'invagine dans le canal.
   - Le bord médial est représenté par le bord latéral de l'anse du ligament de Hasselback qui est tranchant et peut être cause d'étranglement herniaire.

II) Contenu :

1. **Chez l'homme :** Il est représenté par le pédicule du testicule dont les différents éléments se groupent en 2 faisceaux, pour constituer le cordon spermatique :
   - **Faisceau antérieur :** qui comprend
     - ***L'artère spermatique***, artère principale du testicule née directement de l'aorte dans la région lombaire.
     - ***Un plexus veineux antérieur*** (pampiniforme), siège fréquent de varicocèle.
     - ***Des éléments lymphatiques.***
     - ***Un plexus sympathique.***
     - ***Le ligament de Cloquet*** (reliquat du canal péritonéo-vaginal).
   - **Faisceau postérieur** : qui comprend
     - ***L'artère déférentielle***, branche de l'iliaque interne.
     - ***L'artère funiculaire***, branche de l'épigastrique.
     - **Un plexus veineux postérieur** affluent des veines épigastriques.
     - ***Des éléments lymphatiques et nerveux.***
     - Enfin et surtout le ***canal déférent***, voie spermatique allant de l'épididyme jusqu'aux vésicules séminales.
2. **Chez la femme :**

   Le contenu du canal inguinal est représenté essentiellement par le ***ligament rond de l'utérus***, au centre duquel court son artère principal, l'***artère du ligament rond***, branche de l'épigastrique.

Conclusion :

Le canal inguinal représente un point faible car il y a possibilité d'affaiblissement des structures inguinales chez le sujet âgé ou le jeune enfant ⇨ passage d'une anse intestinale dans le canal inguinal = hernie inguinale.

Q23. L'œsophage : Description, rapports des différentes portions.

Introduction :

- L'œsophage est le segment digestif qui relie le pharynx à l'estomac. Il s'étend entre **C6** et **D12**
- C'est un conduit musculo-membraneux qui assure le transport du bol alimentaire vers l'estomac.
- On en distingue 3 segments :
  - Segment **cervical** : de **C6** à **D2**.
  - Segment **thoracique** : de **D2** jusqu'à sa traversée diaphragmatique en regard de **D10**.
  - Segment **abdominal** : descend jusqu'au cardia, en regard de **D12**.

Intérêts :

- **Pathologique**: richesse de la pathologie œsophagienne (RGO, œsophagite peptique, Kc de l'œsophage, sténose congénitale..)
- **Chirurgical :** son abord rendu difficile par l'importance de ses rapports et sa situation profonde.

I) Description (de l'œsophage thoracique) :

1. Origine, trajet et direction :

- Occupe **le médiastin postérieur** entre la crosse de l'aorte à gauche et la crosse de la veine azygos à droite, ce qui permet de distinguer 3 étages :
  - Segment **sus-azygo-aortique**.
  - Segment **inter-azygo-aortique**.
  - Segment **sous-azygo-aortique**.
- Il fait suite à l'œsophage cervical en regard de **D2**, et s'étend jusqu'à l'orifice œsophagien du diaphragme.
- Il présente un trajet en S italique, d'abord orienté vers la droite de **D2** à **D4**, puis vers la gauche jusqu'à l'orifice diaphragmatique en regard de **D10**.
- Il se termine en traversant le diaphragme par **le hiatus œsophagien**.

2. Configuration extérieure :

- L'œsophage thoracique est aplati d'avant en arrière, depuis son origine jusqu'à la bifurcation de la trachée, puis il devient cylindrique dans le reste de son étendue.
- Il comporte 3 rétrécissements : **aortique**, **bronchique** et **diaphragmatique**.

3. Configuration intérieure : On distingue :

- **La muqueuse :** présente **un épithélium pavimenteux pluristratifié non kératinisé** avec des plis longitudinaux.
- **La sous muqueuse** : **richement vascularisée** et contient des **glandes acineuses**.
- **La musculeuse :** avec des fibres disposés en 2 couches, **longitudinale** externe et **circulaire** interne.
- **L'adventice.**

II) Rapport des différentes portions :

1. La portion cervicale : en rapport :

- **En avant :** avec la face postérieure de la trachée qu'il déborde à gauche pour constituer l'angle trachéo-œsophagien où monte le nerf récurrent gauche.
- **En arrière** : L'œsophage est séparé de l'aponévrose pré vertébrale, des muscles pré vertébraux et de la colonne cervicale (de C6 à D2) par l'espace rétro-œsophagien ou rétro viscéral du cou.
- **Latéralement :**
  - Lobes latéraux du corps thyroïde et glandes parathyroïdes.
  - Artères thyroïdiennes inférieures.
  - Nerf récurrent droit : monte sur le bord droit de l'œsophage.
  - Paquet vasculo-nerveux du cou, constitué par :
    - l'artère carotide commune.
    - la veine jugulaire interne.
    - le nerf vague (X) et la branche descendante du nerf hypoglosse (XII).
    - la chaîne sympathique cervicale.

2. La portion thoracique : +++

elle occupe le médiastin postérieur entre la crosse de l'aorte à gauche et la crosse de la veine azygos à droite permettent d'individualiser 3 étages :

⇒ **Etage supérieur, sus-azygo-aortique :**

- **En arrière :** Rachis de D2-D4 et les muscles pré-vertébraux.
- **En avant :**
  - La face postérieure de la trachée.
  - Le nerf récurrent gauche.
  - Le plan vasculaire pré trachéal formé par : le tronc artériel brachio-céphalique, la carotide commune gauche et la veine brachio-céphalique gauche.
- **A droite :**
  - Le nerf vague droit.
  - Plus en avant : les constituants de la loge latéro-trachéale droite "Loge de Baréty" ; limitée par :
    - en avant: la veine brachio-céphalique droite et veine cave supérieure,
    - en haut: l'artère sub clavière droite,
    - en arrière: le nerf vague droit,
    - en bas: la crosse de la veine azygos,
  - Plus latéralement : la plèvre médiastinale et la face interne du poumon droit
- **A gauche :**
  - Le nerf vague gauche chemine sur la face externe de la carotide primitive gauche et croise à distance le nerf phrénique gauche.
  - L'artère sous clavière gauche qui monte le long de l'œsophage, et le canal thoracique en dedans de celle-ci.
  - Plus en avant : le quadrilatère vasculaire latéro-trachéal gauche de Bourgery ; limité par :
    - en avant : la carotide primitive gauche.
    - en haut : la veine intercostale supérieure gauche.
    - en arrière : l'artère sous clavière gauche.
    - en bas : la crosse de l'aorte.
  - Plus latéralement : la plèvre médiastinale gauche.

⇒ **Etage moyen, inter-azygo-aortique :**

- **En arrière :**
  - le canal thoracique
  - et la face antérieure du corps de D4
- **En avant :**
  - La bifurcation trachéale.
  - Les nœuds lymphatiques trachéo-bronchiques inférieurs.
  - Le nerf récurrent gauche.
- **A droite :**
  - la crosse de la veine azygos.
  - le nerf vague droit.
  - Le nerf phrénique droit.
- **A gauche :**
  - la crosse de l'aorte.
  - le nerf vague gauche.
  - Le nerf phrénique gauche.

⇒ **Etage inférieur, sous-azygo-aortique :**

- **En arrière :** répond au rachis de D5 à D10, entre les 2 s'interposent :
  - L'aorte thoracique descendante.
  - La veine azygos.
  - Le canal thoracique.
  - Et le nerf vague droit.
- **En avant :**
  - le losange inter-trachéo-pulmonaire et la bronche souche gauche.
  - l'oreillette gauche et le péricarde +++.
  - Piliers postérieurs du diaphragme.
  - Et le nerf vague gauche.
- **Latéralement :** les plèvres médiastinales droite et gauche

3. La portion diaphragmatique :

Traverse le diaphragme à travers le hiatus œsophagien. Accompagné par : les 2 nerfs vagues, le droit en arrière et le gauche en avant ; et des branches des artères et des veines oeso-cardio-tubérositaires et phréniques.
cet orifice est en rapport avec :

- **En arrière et en bas** : l'espace infra-médiastinal postérieur et le hiatus aortique.
- **En avant** : le centre tendineux du diaphragme et l'orifice de la VCI.
- **Latéralement** : les piliers du diaphragme et leurs orifices.

4. **La portion abdominale :**

L'œsophage n'est péritonisé qu'en avant, sa face postérieure dépourvus de péritoine, est directement accolée au diaphragme par le ligament œsophago-phrénique. Il est en rapport :

- **En avant :**
  - La face postérieure du lobe gauche du foie, par l'intermédiaire du péritoine
  - Les divisions du nerf vague gauche.
- **En arrière :**
  - Pilier gauche du diaphragme, sans interposition du péritoine
  - Ramifications du nerf vague droit.
  - L'aorte et la partie la plus déclive du poumon gauche, par l'intermédiaire du diaphragme
- **Latéralement :**
  - À droite : petit épiploon
  - À gauche : le ligament triangulaire gauche du foie et le p*éritoine pariétal* recouvrant le diaphragme

Conclusion :

L'œsophage est le seul organe situé dans les différents étages de l'organisme.
Sa situation profonde explique son inaccessibilité à l'examen clinique et donc retard de diagnostic du cancer œsophagien.
Cependant, il est explorable par endoscopie, transit œsophagien, manométrie et pH-mètrie

Q24. L'estomac : Description, rapports, vaisseaux et nerfs.

Introduction :

C'est une vaste poche musculeuse qui constitue le segment initial du tube digestif sous diaphragmatique.
Situé entre l'œsophage et le duodénum, il joue un rôle important dans la digestion par ses fonctions mécanique et sécrétoire.
Sa vascularisation est très riche, sous forme de systèmes, largement anastomotiques entre eux et avec les systèmes œsophagien et duodénal, rend son exérèse réglée facile.
C'est un organe facilement explorable (fibroscopie, TOGD…).

Intérêt :

- **Pathologique** : la richesse et la variété de la pathologie gastrique (Kc de l'estomac, ulcères, hernies), ainsi que les urgences chirurgicales (perforation d'ulcère, rupture des varices oeso cardiotubérositaire.)
- **Chirurgical** : la connaissance de la vascularisation permet de guider les gastrectomies, et de définir les territoires de curage gg.

I) Description :

1. Configuration extérieure :

L'estomac a la forme de la classique cornemuse ou d'un "J "majuscule. Ses dimensions sont variables suivant la réplétion, en moyenne : sa longueur = 25cm, sa largeur = 12cm, sa profondeur = 8cm, et sa capacité maximale = 4 litres.
L'estomac, subdivisé en 2 portions, présente 2 faces, 2 bords ou courbures, et 2 orifices :

- **Les portions :**
  - **Verticale** : le pôle supérieur forme le fundus ou grosse tubérosité (poche à air radiologique), qui se continue par le corps, oblique en bas et en avant.
  - **Horizontale** : le pôle inférieur forme la petite tubérosité ou fond, qui se continue à droite par l'antre pylorique
- **Les faces :**
  - **Face antérieure et supérieure.**
  - **Face postérieure et inférieure**.

  } Séparées par les bords ou courbures de l'estomac.
- **Les courbures ou bords :**
  - **La petite courbure ou le bord droit :** concave, s'étend du cardia au pli pré pylorique supérieur. Avec 2 portions, verticale et horizontale séparées par l'incisure angulaire ou angulus.
  - **La grande courbure ou le bord gauche** : convexe, se termine sur le pli pré pylorique inférieur.
- **Les orifices :**
  - **En haut, le cardia** : orifice ovalaire qui fait communiquer l'estomac avec l'œsophage. son bord droit se continue par la petite courbure, et son bord gauche fait un angle aigu avec la grande courbure = incisure cardiale ou angle de His.
  - **En bas, le pylore :** orifice circulaire qui fait communiquer l'estomac avec le duodénum. Se projette à droite de L1.

2. Configuration interne : L'estomac est formé, de la superficie à la profondeur, par 4 couches :

- **Séreuse :** Mince et luisante, correspond au péritoine viscéral.
- **Musculeuse** : composée de 3 couches : longitudinale externe, circulaire moyenne et oblique interne.
- **Sous-muqueuse**
- **Muqueuse**

II) Rapports :

1. Rapport avec le péritoine : moyens de fixité

- **Ligamentaires :** L'estomac est enveloppé par le péritoine viscéral sauf en dorsal au niveau du cardia et du fundus. À ce niveau le péritoine forme le **ligament gastro-phrénique,** véritable ligament suspenseur de l'estomac au diaphragme. Il attache la grosse tubérosité à la face inférieure du diaphragme.
- **Épiploïques :** tendues entre les bords de l'estomac et les organes voisins :
  - **L'épiploon gastrohépatique (petit épiploon)**: attache la petite courbure gastrique au hile du foie.
  - **L'épiploon gastro-colique (grand épiploon)**: entre la grande courbure et le côlon transverse.
  - **L'épiploon gastro-splénique (grand épiploon)** : unit la grande courbure au hile de la rate, et contient des branches de l'artère splénique.
- **L'arrière cavité des épiploons** : directement en arrière de l'estomac.

2. Rapports avec les organes et avec la paroi :

- **La face antérieure et supérieure :** présente 2 parties :
  - ☞ **La partie supérieure ou sous thoracique :** en rapport avec le diaphragme et par son intermédiaire avec : la plèvre gauche, le poumon gauche, la paroi thoracique, le péricarde et le cœur.

- **La partie inférieure ou épigastrique :** en rapport :
  - **En haut et à droite** : avec le lobe gauche du foie
  - **En bas et à gauche** : avec la paroi abdominale suivant une région triangulaire dite **triangle de Labbé** limité à gauche par le rebord chondro-costal et à droite par le bord antérieur du foie
- **La face postérieure et inférieure :** en rapport par l'intermédiaire de l'arrière cavité des épiploons :
  - **En haut** : avec le rein gauche, la capsule surrénale gauche et la rate
  - **Dans sa partie moyenne** : avec le pancréas et le mésocôlon transverse
  - **En bas** : avec la 4ème portion du duodénum, l'angle duodéno-jéjunal et les anses intestinales.
- **Les courbures :**
  - **La petite courbure :** réunie au foie par le petit épiploon.
  - **La grande courbure :** répond de haut en bas au diaphragme, au hile de la rate et au côlon transverse.
- **Les extrémités :**

Le cardia : en rapport avec : – **En avant** : lobe gauche du foie, nerf vague gauche. – **En arrière et à droite** : aorte, nerf vague droit, plier gauche du diaphragme et D11. – **A gauche** : angle de His.	**Le pylore :** – **En avant** : foie, et vésicule biliaire. – **En arrière**: tête pancréas, et tronc de la V porte. – **En haut** : la pars flaccida du petit épiploon. – **En bas** : ligament gastro-colique.

III) Vaisseaux et nerfs : +++

1. **Artères :** *nées du tronc cœliaque ou de ses branches, elles réalisent au contact des courbures 2 cercles artériels, tandis que des vaisseaux courts irriguent plus spécialement le fundus.*

- **Le cercle artériel de la petite courbure :** Formé par l'anastomose de l'artère coronaire stomachique avec l'artère pylorique, il donne des branches pour les 2 faces de l'estomac :
  - **L'artère gastrique gauche (ou artère coronaire stomachique) :**
    - Née du tronc cœliaque et se divise en 2 branches : antérieure qui descend sur la face antérieure de l'estomac et postérieure qui longe la petite courbure gastrique et s'anastomose avec la branche postérieure de l'artère pylorique.
    - Elle donne plusieurs collatérales dont : l'artère oeso-cardio-tubérositaire antérieure, une branche hépatique inconstante, et des rameaux gastriques.
  - **L'artère gastrique droite (ou artère pylorique) :**
    - Née de l'artère hépatique propre, et se divise en 2 branches : antérieure et postérieure. Seule la branche post s'anastomose de façon constante avec la branche homologue de l'artère coronaire stomachique.
    - Elle donne plusieurs collatérales dont : un rameau duodénal, un rameau pylorique et des rameaux gastriques.
- **Le cercle artériel de la grande courbure :** Formé par l'anastomose des 2 artères gastro-épiploïques, il donne des branches ascendantes pour les 2 faces de l'estomac et des branches descendantes pour le grand épiploon :
  - **L'artère gastro-épiploïque droite :**
    - Branche de division de l'A gastro-duodénale (branche de l'hépatique commune)
    - Elle longe la grande courbure et s'anastomose avec son homologue gauche (artère gastro-épiploïque gauche).
    - Elle donne plusieurs collatérales dont : le rameau pylorique inférieur, les branches gastriques ascendantes et les branches épiploïques descendantes.
  - **L'artère gastro-épiploïque gauche :**
    - Issue de la branche de division inférieure de l'artère splénique, dans le hile de la rate.
    - Elle longe la grande courbure et s'anastomose avec son homologue droit (artère gastro-épiploïque droite).
    - Elle donne plusieurs collatérales dont : 1 ou 2 vaisseaux courts et rameaux gastriques et épiploïques
- **Les vaisseaux courts de l'estomac :** Naissent de l'artère splénique, au nombre de 6 à 8, sont destinés à la grosse tubérosité et cheminent dans l'épiploon gastro splénique. On distingue :
  - **Le groupe supérieur :** de l'oeso-cardio-tubérositaire postérieure, branche de l'artère splénique.
  - **Le groupe moyen :** des artères hilaires de la rate.
  - **Le groupe inférieur :** de la gastro épiploïque gauche.

2. **Les veines :**
   - Le retour veineux se fait par des veines +/- satellite des artères.
   - Les veines décrivent elles aussi des arcs veineux le long des courbures et se rendent à la veine porte sauf de la région oeso-cardio-tubérositaire où existe la zone d'anastomose porto-cave, ce qui explique l'apparition en cas d'HTP, de varices œsophagiennes qui peuvent se rompre et être source d'hémorragie digestive.

3. **Les lymphatiques :** 3 groupes ganglionnaires qui rejoignent tous les ganglions cœliaques et mésentériques supérieurs :
   - **Chaine de l'artère coronaire stomachique** : drainant les lymphatiques des 2/3 médiaux de la portion sup de l'estomac
   - **Chaine de l'artère splénique** : drainant les lymphatiques du tiers latéral de la portion sup de l'estomac, depuis le sommet de la grosse tubérosité jusqu'à la partie moy de la grande courbure
   - **Chaine de l'artère hépatique** : drainant les lymphatiques de la portion pylorique de l'estomac
4. **Les nerfs :** issus des 2 nerfs vagues X (parasympathique), et du plexus cœliaque (sympathique) et constituent 3 pédicules :
   - **Pédicule de la petite courbure** : formé par les rameaux gastriques des nerfs vagues
   - **Pédicule duodéno-pylorique** : formé de quelques filets récurrents du plexus hépatique
   - **Pédicule infra-pylorique**: formé par des filets sympathiques et accompagne l'artère gastro-épiploïque droite.

Conclusion :

- la connaissance de la vascularisation de l'estomac est capitale pour l'attitude chirurgicale en cas de pathologie gastrique en particulier tumorale.
- Intérêt de la vagotomie + pyloroplastie en pathologie ulcéreuse.
- Son exploration para clinique a bénéficié des apports de : TOGD, TDM, endoscopie, tubage…

Q25. La loge duodéno-pancréatique : Contenu, rapports.

Introduction :

La loge duodéno-pancréatique est une entité anatomique représentée par le pancréas (tête et isthme) encastrée dans le cadre duodénal. Profondément située contre le plan vertébral à cheval sur les étages sus et sous-mésocoliques.

Cet ensemble présente les mêmes rapports, la même vascularisation artérielle et veineuse et le même drainage lymphatique.

Intérêt :

- Paraclinique : échographie, TDM, IRM, et l'avènement de la CPRE.
- Pathologique : ictère obstructif en cas de tumeur de la tête du pancréas.
- Chirurgical : c'est la portion dont on fait l'exérèse au cours de la DPC.

I) Contenu :

1. Le duodénum :

- Représente la première partie de l'intestin grêle qui fait suite à l'estomac.
- En forme de C entourant la tête du pancréas et mesurant en moyenne 25cm : le cadre duodénal.
- Le duodénum est rétro péritonéale à l'exception de sa partie proximale qui est reliée au foie par le ligament hépatoduodénal, élément du petit omentum.
- Comme l'ensemble de l'intestin grêle, le duodénum est formé de plusieurs tuniques : séreuse, musculeuse, sous muqueuse et muqueuse.
- On lui distingue 4 portions :

☛ **Le premier duodénum (D1):** portion fixe, oblique en haut, à droite et en arrière. forme avec D2 l'angle supérieur : **le génu supérius**.

☛ **Le 2ème duodénum (D2) :** Descend verticalement et forme avec D3 l'angle inférieur : **le génu inférius**. Dans sa paroi interne s'abouchent le cholédoque et les canaux pancréatiques

☛ **Le 3ème duodénum (D3) :** Il est horizontal et croisé par les vaisseaux mésentériques supérieurs.

☛ **Le 4ème duodénum (D4) :** Portion la plus courte, monte presque verticalement et se termine par **l'angle duodéno-jéjunal**

2. Le pancréas :

- C'est une glande mixte (exocrine et endocrine) qui présente 4 parties : la tête, l'isthme, le corps, et la queue.
- La loge est essentiellement représentée par la tête, extrémité droite du pancréas
- La tête est de forme grossièrement quadrilatère, encastrée dans le cadre duodénal, se prolonge en bas par le processus uncinatus ou petit pancréas qui s'engage en arrière des vaisseaux mésentériques.
- Son bord gauche est en continuité avec le corps du pancréas par une portion rétrécie ou l'isthme.
- C'est un organe rétropéritonéale sauf une petite portion de sa queue, s'allonge transversalement en avant de L1 et L2, selon une direction oblique en haut et en latéral gauche.

3. Les canaux pancréatiques et canal cholédoque :

- **Le canal pancréatique principal (canal de Wirsung)** débute au niveau de la queue du pancréas, se dirige vers la tête pour rejoindre le canal cholédoque et former l'ampoule hépato-pancréatique (ampoule de Vater), celle-ci est munie d'un sphincter appelé sphincter d'Oddi.
- **L'ampoule de Vater** s'ouvre dans le duodénum par une éminence de la muqueuse duodénal appelé grande caroncule qui représente *un repère important en chirurgie endoscopique.*
- **Le canal pancréatique accessoire (canal de Santorini)** s'ouvre au niveau du duodénum (D2) par la petite caroncule située à 2,5 cm au dessus de la grande caroncule
- **Le canal cholédoque** oblique en bas et à droite sur la face postérieure du pancréas, se termine avec le canal de Wirsung dans l'ampoule de water.

4. Les vaisseaux et nerfs :

- **La vascularisation artérielle** s'établit à partir des 2 *arcades pancréatico-duodénales (ant et post)* tendues entre l'artère gastro-duodénale, branche terminale de l'artère hépatique commune, et l'artère mésentérique supérieure à son origine
- **Le drainage veineux** se fait par l'intermédiaire des *arcades veineuses* homologues des arcades artérielles qui rejoignent le système porte.
- **Les lymphatiques** se drainent vers le *confluent rétro-pancréatique* qui dépend des nœuds lymphatiques latéroaortiques
- **L'innervation** est issue des branches des pneumogastriques droit et gauche (innervation parasympathique) et du plexus solaire (innervation sympathique).

II) Rapports :

1. **En avant :** répond au mésocôlon transverse, qui divise la région en 2 étages :
   - **Etage sus mésocolique** : répond à la portion mobile de D1, la face inférieure du foie et à la vésicule biliaire.
   - **Etage sous mésocolique** : répond
     - au pédicule mésentérique supérieur.
     - plus à droite, au pédicule colique supérieur droit.
     - plus à distance, au colon transverse et au grand épiploon.
2. **En arrière :**
   - **En rapport direct** avec le pédicule hépatique (la veine porte, le cholédoque et l'artère hépatique)
   - **Par l'intermédiaire du fascia de Treitz :** répond
     - À la veine cave inférieure et au pédicule rénal droit.
     - Plus à droite, au bassinet et l'uretère du rein droit.
     - Plus à gauche, l'aorte abdominale.
3. **A droite :** répond
   - **En haut** : à la face inférieure du foie.
   - **En bas** : à l'angle colique droit.
4. **A gauche :** la tête du pancréas se prolonge par l'isthme.

Conclusion :

- Intérêt en pathologie dans l'ictère obstructif en cas de tumeur de la tête du pancréas
- l'abord chirurgical reste difficile : décollement duodéno-pancréatique à travers le fascia de Treitz
- Exploration facile : échographie, TDM…

Q26. La segmentation hépatique.

Introduction :

Le foie est un organe très important, aussi bien par sa taille, que par le rôle physiologique qu'il assure.
La segmentation fonctionnelle du foie est d'ordre vasculaire et non morphologique (lobes).
En principe on distingue une double segmentation grâce aux travaux anatomiques de Couinaud : une segmentation portale et une segmentation sus-hépatique.
Intérêt : localisation des lésions hépatiques / chirurgie d'exérèse hépatique/ Transplantation hépatique.

I) La segmentation portale :

C'est la segmentation la plus importante du point de vue chirurgical, basée sur la ramification intra-hépatique des constituants du pédicule hépatique.
Elle permet de diviser le foie en 2 parties séparés par une scissure portale principale ou médiane représentée par la fossette cystique : **foie gauche** irriguée par la branche gauche de la veine porte, et **foie droit** : irrigué par la branche droite de la veine porte.

1. **La segmentation du foie droit :** La branche droite de la veine porte donne 2 branches antérieure et postérieure, qui permettent de distinguer 2 secteurs droits séparés par la scissure droite :
   - **le secteur antérieur droit** : divisé en 2 segments
     - segment antéro-inf **(V)**
     - segment antéro-sup **(VIII)**.
   - **le secteur postérieur droit** : divisé en 2 segments
     - segment postéro-inf **(VI)**
     - segment postéro-sup **(VII)**.
2. **La segmentation du foie gauche :** La branche gauche de la veine porte se divise à l'extrémité gauche du hile en 2 branches antérieure et postérieure déterminant 2 secteurs séparé par la scissure gauche :
   - **le secteur médial gauche** : divisé en 2 segments :
     - le segment médial supérieur **(IVa ou IX)**.
     - le segment médial inférieur **(IVb)**, correspondant au lobe carré.
   - **le secteur latéral gauche** : divisé en 2 segments :
     - le segment latéro-supérieur **(II)**.
     - le segment latéro-inférieur **(III).**
3. **Le lobe caudé (ou lobe de spiegel) :** Situé en arrière du tronc de la veine porte.Il peut être vascularisé soit par une des branches droite ou gauche de la veine porte, soit par les 2. Comprend un seul segment : le segment **(I)** (segment dorsal).

Au total :

Le foie comprend 8 segments parenchymateux, numérotés sur la face inférieure du foie, en tournant autour du tronc porte dans le sens inverse des aiguilles d'une montre, le segment VIII est visible seulement sur la face diaphragmatique.

II) La segmentation sus-hépatique :

Permet de distinguer 4 secteurs, basés sur la distribution des V. hépatiques à l'intérieur du foie (retour veineux hépatique) :

1. **Secteur sus hépatique gauche :**
   - drainé par la veine hépatique gauche (qui chemine dans la scissure gauche),
   - correspond au lobe gauche morphologique (séparé du lobe droit par le ligament falciforme).
2. **Secteur sus hépatique droit :**
   - drainé par la veine sus hépatique droit (qui chemine dans la scissure droite),
   - correspond à la ½ droite du lobe droit.
3. **Secteur sus hépatique médian :**
   - drainé par la veine hépatique médiane = sagittale ou intermédiaire (qui chemine dans la scissure principale),
   - correspond à la partie centrale du foie.
4. **Secteur sus hépatique dorsal :**
   - drainé par les veines dorsales qui se jettent directement dans la veine cave inférieure,
   - correspond au lobe caudé.

Conclusion : les 2 segmentations ne sont pas superposables sauf pour le lob caudé.
Intérêt capital en chirurgie d'exérèse hépatique. Ainsi toute résection qui ne respecte pas la segmentation hépatique conduit à des dégâts vasculaires ou biliaires dans les segments restants.

Q27. Le pédicule hépatique : Constitution et rapports.

Introduction :

Le pédicule hépatique est l'ensemble des éléments réunis en faisceau qui vont au foie ou en proviennent en passant par le hile.

Ces éléments sont :
- la veine porte et l'artère hépatique propre.
- le canal hépato-cholédoque (voie biliaire principale)
- les vaisseaux lymphatiques, les ganglions et les nerfs.

Intérêt : carrefour de nombreuses pathologies malformatives, métaboliques, infectieuses, traumatiques ou néoplasiques.

I) Constitution :

1. La veine porte :

- Représente l'élément le plus postérieur. C'est une veine volumineuse qui amène le sang veineux de la partie sous diaphragmatique du tube digestif, du pancréas et de la rate.
- Naît en arrière de l'isthme pancréatique par union du tronc veineux spléno-mésaraïque et de la V mésentérique sup. La VP ainsi formée, se dirige obliquement en haut, en avant et à droite, en croisant obliquement la face ant. de la VCI.
- Sa portion pédiculaire va de D1 jusqu'au hile hépatique où elle se bifurque en 2 branches portales droite (irriguant le foie droit) et gauche (plus longue, irriguant le foie gauche).
- Au cours de son trajet dans le pédicule hépatique, elle reçoit 3 veines afférentes principales : veine coronaire stomachique, veine pylorique, veine pancréatico-duodénale supérieur droite, et veine cystique (=>br droite de la VP)

2. L'artère hépatique commune :

- C'est l'A nourricière du foie et des VB, participe également à la vascularisation de l'estomac et du duodéno-pancréas.
- Naît du tronc cœliaque et donne au niveau du pied du pédicule hépatique :
  - **L'artère gastroduodénale**
  - **L'artère hépatique propre** (portion pédiculaire) : qui monte dans le hile hépatique en avant de la veine porte et donne 2 branches terminales : droite et gauche.

    Elle donne plusieurs collatérales représentées par : artère gastrique droite, artère supra-duodénale et artère cystique

3. Les voies biliaires :

- **Le canal hépatique commun :** Naît au niveau du hile, par la réunion des 2 canaux hépatique droit et gauche. Reçoit sur son bord droit en bas du pédicule, le canal cystique et devient le canal cholédoque.
- **Le cholédoque :** Descend à droite de l'artère hépatique et en avant de la veine porte, quitte ensuite le pédicule hépatique et passe derrière le 1er duodénum D1, puis chemine à la face postérieure du pancréas et se termine à la face interne du 2ème duodénum (D2) au niveau de l'ampoule de Vater avec le canal de Wirsung.

4. Les lymphatiques : 2 chaînes drainent les ganglions du hile vers la région cœliaque et la citerne de Pecquet :

- **Chaîne juxta-biliaire.**
- **Chaîne de l'artère hépatique.**

5. Les nerfs : Proviennent du **X gauche** et du **plexus solaire**. On distingue :

- **Le nerf gastro-hépatique**.
- **Le plexus hépatique antérieur et postérieur**

II) Rapports :

L'ensemble du pédicule hépatique est enfermé dans les feuillets du petit épiploon.

- La veine porte en arrière
- Le cholédoque à droite de l'artère hépatique et en avant de la veine porte

1. Rapports dans la portion duodéno hépatique : Les éléments sont très regroupés entre eux

- **En arrière** : la veine cave inférieure par l'intermédiaire du hiatus de Winslow,
- **En avant** : La face postéro-supérieure du 1er duodénum, la face inférieure du foie, et la paroi abdominale antérieure.

  A noter que tous ces éléments doivent être réclinés pour faire apparaître chirurgicalement le pédicule.
- **A gauche :** Le petit épiploon, plus à distance, la petite courbure gastrique.
- **A droite** : le canal cystique, la vésicule biliaire.

2. Rapports dans la portion hilaire : Tous les éléments divergent, elle répond :

- **En arrière** : au lobe caudé.
- **En avant** : au lobe carré.

Conclusion : Le Ces différents éléments contractent des rapports étroits entre eux, ce qui explique les voies de diffusion des processus expansif compressif et infectieux de cette zone d'intérêt chirurgical majeur, vue la fréquence de la pathologie du pédicule hépatique (HTP, lithiase, traumatismes)

Q28. La loge splénique : Contenant et contenu.

Introduction :

C'est une loge péritonéale occupée par la rate, profondément située dans l'étage sus mésocolique, au niveau de l'hypocondre gauche. Cet organe lymphoïde est branché sur la circulation portale, il ne possède pas de moyen de fixité ni avec la paroi ni avec un autre orange mais plutôt des rapports péritonéaux qui le laisse libre dans cette loge.

Intérêt : SMG surtout en cas d'HTP, splénectomie, traumatisme de la rate.

I) Contenant :

- Situé dans l'espace sous phrénique gauche, entre le 9ème et le 11ème EIC, il présente 4 limites :
  - **En haut et en dehors** : la coupole diaphragmatique gauche
  - **En bas** : l'angle colique gauche
  - **En dedans** : la grande courbure de l'estomac à travers les épiploons pancréatico-splénique et gastro-splénique.
  - **En arrière** : le rein gauche et la queue du pancréas
  - **En avant** : le grill costal de l'hypochondre gauche
- Cette loge est complètement fermée par le péritoine sauf au niveau de l'angle antéro-interne où se développe la SMG.

II) Contenu : la Rate

1. **Configuration extérieure :** la rate à la forme d'une pyramide qui présente
   - **deux faces :**
     - **latérale ou diaphragmatique** : convexe.
     - **viscérale** : 3 portions : rénale, gastrique (présentant le hile) et colique (la base du pyramide).
   - **deux bords :** séparant les 2 faces
     - **antérieur** : crénelé.
     - **postérieur** : mousse.
   - **Deux pôles:**
     - **supérieur** : incliné en arrière.
     - **inférieur :** en facette, repose sur l'angle colique gauche.
2. **Moyens de fixité :** La rate est un organe mobile, maintenue en place par :
   - Sa loge (et donc les organes qui la délimitent) ;
   - Son pédicule vasculaire
   - Les 2 replis péritonéaux : l'épiploon pancréatico-splénique et l'épiploon gastro-splénique
3. **Rapports :**
   - **Rapports péritonéaux :** La rate, entourée par le péritoine viscéral est libre dans la grande cavité péritonéale, au niveau du hile, le péritoine forme :
     - **En arrière, l'épiploon pancréatico-splénique** : unit le hile de la rate à la queue du pancréas.
     - **En avant, l'épiploon gastro-splénique** : solidarise la rate à l'estomac.
     - **En haut, le ligament phrénico-splénique (ou spléno-rénal).**
     - **En bas, le ligament spléno-colique.**
   - **Rapports avec les organes voisins :**
     - **La face latérale :** répond
       - Au diaphragme et par son intermédiaire :
       - Au cul-de-sac pleural gauche, au poumon gauche et à la paroi thoracique inférieure.
     - **La face viscérale :** répond
       - **Surface rénale** : répond au rein gauche et à la surrénale gauche.
       - **Surface gastrique** : répond à la face postérieure de l'estomac et au foie.
         Le hile de la rate situé à la partie postérieure de la face gastrique répond a l'arrivée du pédicule splénique et à la queue du pancréas qui vient au contact du hile.
       - **Surface colique** : repose sur l'angle colique gauche et le ligament phrénico-colique
     - **Le bord antérieur :** répond normalement au rebord costal.
       En cas de SMG, c'est le bord antérieur crénelé qui est palpé à travers la paroi abdominale ant.
     - **Le bord postérieur :** bord externe du rein gauche et la partie verticale du diaphragme.
     - **Le pôle supérieur :** grosse tubérosité et lobe gauche du foie en avant.
     - **Le pôle inférieur :** l'angle colique gauche et la partie gauche du mésocôlon transverse

4. Vaisseaux et nerfs :

- **Artère splénique :** Branche du tronc cœliaque, elle suit un trajet transversal sinueux en arrière du bord supérieur du pancréas. Elle se termine près du hile splénique par 2 branches (supérieure et inférieure) qui pénètrent dans le hile en se subdivisant à leur tour, chacun irriguant au niveau de la rate, un territoire indépendant.
  Ses collatérales : les artères gastriques courtes, l'artère gastro-épiploïque gauche et des rameaux pancréatiques.
- **Veine splénique :** se constitue au niveau du hile splénique, satellite de l'artère et au-dessous d'elle. Se dirige transversalement vers la droite derrière le pancréas, et se termine en s'unissant avec la veine mésentérique inférieure pour former le tronc spléno-mésaraïque avant de constituer avec la veine mésentérique sup. le tronc de la veine porte.
  Ses collatérales : les veines gastriques courtes, la veine gastro-épiploïque gauche et les petites veines pancréatiques.
- **Lymphatiques :** issus de deux réseaux superficiel et profond, qui se drainent dans les nœuds lymphatiques du hile puis dans la chaîne splénique jusqu'aux ganglions cœliaques
- **Nerfs :** innervation neuro-végétative, proviennent du plexus solaire.

Conclusion :

- La rate est un organe lymphoïde branché sur la circulation portale, donc intérêt dans la pathologie du système porte.
- Ses rapports expliquent l'extension tumorale vers le hile d'un certain nombre de cancers digestifs.

Q29. L'aorte abdominale :
Origine, trajet, branches collatérales, rapports et Terminaison.

Introduction :

Elle se situe dans l'espace rétro-péritonéal médian accompagnée de la VCI, des chaines lymphatiques et des nerfs. C'est à la fois une artère de passage pour les membres inférieurs et l'artère nourricière de la majeure partie de l'abdomen et du pelvis.

Intérêt : chirurgie de l'anévrysme de l'aorte abdominale, dissection aortique…

I) Origine :

Elle fait suite à l'aorte thoracique descendante au niveau du **hiatus aortique du diaphragme** à la hauteur de D12.

II) Trajet :

- Profonde, elle descend verticalement dans le rétro-péritoine, suivant la convexité ventrale du rachis lombaire. D'abord franchement gauche, puis elle se rapproche progressivement de la ligne médiane.
- Elle devient plus superficielle au niveau de la bifurcation aorto-iliaque à la hauteur du disque L4-L5 où elle se termine.
- Sa longueur est de : 15 à 18 cm
- Son diamètre est de : 15 à 18 mm à sa partie craniale, 12 à 13 mm à sa partie caudale.

III) Branches collatérales :

1. **Les branches pariétales :** au nombre de 10, de petit calibre, elles ont une disposition segmentaire

- **Artères phréniques inférieures** : Paire (1 droite et 1 gauche), naissent de la face antérieure de l'aorte, immédiatement en dessous du diaphragme. Chacune donne ***l'artère capsulaire ou surrénale supérieure*** avant de se diviser en deux branches, interne et externe, qui se ramifient sur la face inférieure du diaphragme.
- **Artères lombales** : 4 paires (4 droites et 4 gauches), naissent de la face postérieure de l'aorte à la hauteur de L1, L2, L3 et L4 (la 5ème paire nait de l'artère sacrale médiane).

2. **Les branches viscérales :** au nombre de 9, de grand calibre.

Impaires et médianes : se détachant de la face ant. de l'aorte, destinées aux viscères intra-péritonéaux (TC, AMS, AMI).
Paires et latérales : destinées aux viscères extra-péritonéaux (A surrénales, rénales et gonadiques).
On trouve de haut en bas :

- **Tronc cœliaque :** Impair, naît à la face antérieure de l'aorte, à la hauteur du disque D12 – L1. Après un court trajet, il se termine par 3 branches :
  - **Artère gastrique gauche (ou coronaire stomachique)** : se dirige en haut et à gauche, puis il donne 2 branches, ant. et post. qui descendent le long de la petite courbure et s'anastomosent avec les rameaux de l'artère pylorique.
  - **Artère hépatique commune** : se dirige en bas et à droite en décrivant une courbe à concavité sup. et gauche pour se diviser en 2 branches : ***l'artère gastroduodénale*** qui descend derrière le 1er duodénum, et ***l'artère hépatique propre*** qui monte dans le pédicule hépatique en avant de la veine porte.
  - **Artère splénique :** Branche la plus volumineuse du tronc cœliaque, elle irrigue non seulement la rate, mais également le pancréas et une partie de l'estomac. Elle suit un trajet transversal sinueux en arrière de la partie supérieure du corps et de la queue du pancréas. Rejoint le hile de la rat et se divise en 2 branches supérieure et inférieure.
- **Artères surrénaliennes moyennes :** Paire (1droite et 1 gauche), naissent des faces latérales de l'aorte, à peut près au même niveau que l'AMS (D12-L1).
- **Artère mésentérique supérieure :** Impaire, naît à la face antérieure de l'aorte sur la ligne médiane, à 1 cm au-dessous du tronc cœliaque, à la hauteur du bord sup de L1. se dirige en bas et à droite, derrière le pancréas, toujours à gauche de la veine mésentérique sup. Elle vascularise le bloc duodéno-pancréatique, l'intestin grêle et le colon droit.
- **Artères rénales** : Paire (1 droite et 1 gauche), naissent des faces latérales de l'aorte, sous l'artère mésentérique supérieure. L'origine de l'artère rénale gauche étant généralement légèrement plus haute que celle de la rénale droite. Donne des collatérales : ***artère surrénale inf***, ***branches capsulo-adipeuses*** et ***pyélo-urétérales***.
- **Artères gonadiques :** Paire (1 droite et 1 gauche), nommées testiculaires chez l'♂ et ovariennes chez la ♀. naissent à la face antérieure de l'aorte, à un niveau variable, dans l'intervalle compris entre les artères rénales et l'AMI
- **Artère mésentérique inférieure :** Impaire, naît à la face antérieure de l'aorte, au dessus de la bifurcation de l'aorte à la hauteur du disque L3-L4. Descend en bas sur la face latérale de l'aorte jusqu'à l'artère iliaque commune, la croisant en dedans, elle donne des branches collatérales (***A. colique inf. gauche***, **tronc des A. sigmoïdes**) avant de se terminer à l'extrémité supérieure du rectum par ***l'artère rectale sup***. Elle vascularise le côlon gauche et une partie du rectum.

IV) Rapports :

1. **Au niveau de l'orifice aortique :** L'aorte est accompagnée par :
   - Du canal thoracique.
   - Des lymphatiques.
   - Des veines : racine interne de la veine azygos à droite et Hémiazygos à gauche.
2. **Dans son trajet abdominal :**

- **En arrière :** ***le Rachis*** et entre les deux :
  - Les nœuds lymphatiques rétro-aortiques.
  - L'origine du canal thoracique.
  - Les artères et veines lombaires.

- **En avant :**

☛ **Dans l'espace retro-péritonéal :**
  - Veine rénale gauche.
  - Collatérales nées de la face ant. de l'aorte.
  - Nœuds lymphatiques lombaires.
  - Ganglions nerveux du plexus solaire.

☛ **En avant du péritoine pariétal postérieur** : 3 étages :
  - Sup, cœliaque : arrière cavité des épiploons, petit épiploon
  - Moyen, retro-duodéno-pancréatique : isthme du pancréas, partie horizontale du duodénum.
  - Inf, sous duodénal : péritoine postérieur, anses grêles.

- **A droite :** ***La VCI*** avec deux étages :

☛ **Etage supérieur, sous diaphragmatique** : Entre les deux vaisseaux s'insinuent :
  - Le pilier droit du diaphragme, en avant.
  - Le lobe caudé du foie, en arrière.

☛ **Etage inférieur, lombaire** : les deux vaisseaux se rapprochent, mais restent séparés par :
  - Les nœuds lymphatiques lombaires.
  - Des branches collatérales : les artères hépatique commune, rénale dte, gonadique droite ainsi que la veine rénale droite.

- **A gauche :**
  - Insertion du muscle grand psoas.
  - Nœuds lymphatiques latéro-aortiques gauches
  - Surrénale gauche.
  - Rein gauche.
  - Voies excrétrices : bassinet et uretère gauche.

V) Terminaison : L'aorte se divise à la hauteur du disque L4-L5, en 3 branches terminales:

- **1 médiane : l'*artère sacrale médiane***, continuant la direction de l'aorte, elle naît du sommet de la bifurcation, un peu en arrière, puis franchit le promontoire, et descend sur la ligne médiane jusqu'au coccyx.
- **2 latérales : les *artères iliaques communes*** (droite et gauche), formant avec l'aorte un Y à l'envers et dont chacune se dirige obliquement en bas, en avant et en dehors, et se divise après un trajet de 6cm en ***artères iliaques interne (hypogastrique)*** *et* ***externe.***

Conclusion :

- Siège de pathologie fréquente : Anévrismes, dissections aortiques, sténoses et occlusions de l'aorte.
- Exploration par l'Angio-IRM, aortographie, échodoppler.

Q30. La loge rénale : Parois et contenu.

Introduction :

Loge cellulo-adipeuse close, entourant le rein et la surrénale de chaque coté de la colonne vertébrale.

Située à la partie haute et latérale de la région rétro péritonéale en avant de la paroi abdominale postérieure, en dehors de la saillie du rachis lombaire et du psoas et en arrière du péritoine pariétal postérieur

Elle s'étend depuis la 11ème côte jusqu'à la crête iliaque

Intérêt : Pathologie rénale riche : tumorale, lithiasique, infectieuse, malformative. / Pathologie surrénalienne.

I) Parois :

- La loge rénale est une loge fibreuse fermée, limitée par ***le fascia péri-rénal*** qui comprend 2 feuillets **antérieur ou pré-rénal,** et **postérieur ou fascia de zukerkandl** : séparé du muscle carré des lombes par la graisse de Gerota.
- Les 2 feuillets forment une enveloppe close autour du rein et de la capsule surrénale, se rejoignent
  - **en dedans**, dans la gaine péri-vasculaire du pédicule rénal.
  - **en haut**, au dessus de la surrénale
  - **en bas,** au dessous du pôle inférieur du rein
- la surrénale est séparée du rein par ***la lame inter-surréno-rénale***, expansion du fascia péri rénal ; donc elle ne le suit pas en cas de ptose rénal et reste en place en cas de néphrectomie.
- En dehors et en arrière de la loge rénale se trouve ***la graisse para-rénale***.

II) Contenu :

1. **La graisse péri-rénale : Ou capsule adipeuse du rein :** C'est une lame cellulo-graisseuse qui sépare le rein et la glande surrénale, du fascia péri rénal.
2. **Le rein et son pédicule :**

⇒ **Configuration extérieure :**

- Rouge brun, ferme, entouré d'une capsule lisse et résistante, classiquement en forme de haricot avec :
  - **2 faces** : antéro-latérale convexe et postéro-médiale plane.
  - **2 bords : latéral** convexe, **médial** concave présentant une échancrure, le *hile rénal*.
  - **2 pôles**, supérieur et inférieure.
- Dimension : longueur : 12cm, largeur : 6cm, épaisseur : 3 cm
- Le rein droit est plus bas situé que le gauche :

⇒ **Configuration intérieure** :

- **Le parenchyme :**
  - **La médullaire :** formée par ***les pyramides de Malpighi***, à leur sommet s'ouvre la papille qui correspond à l'extrémité des calices, et à leur base partent ***les pyramides de Ferrein*** vers la périphérie.
  - **La corticale :** occupe toute la périphérie du rein et les zones comprises entres les pyramides de Ferrein. Entre les pyramides de Malpighi forme ***les colonnes de Bertin***.
- **Les voies excrétrices :**
  - **Les petits calices:** au nombre de 8 à 10 tubes qui coiffent le sommet des papilles
  - **Les grands calices :** formés par la réunion des petits calices, souvent au nb de 3 convergent pour former le **bassinet**.

⇒ **Vaisseaux et nerfs : pédicule rénal**

- **Artère rénale :**
  - **Origine** : bord latéral de l'aorte abdominale, au niveau de L1-L2, se dirige en dehors vers le hile rénal (la droite est plus longue que la gauche et passe derrière la VCI)
  - **Collatérales** : artères capsulo-adipeuses, artères surrénales inf, artères pyélo-urétériques
  - **Terminaison** : en 2 branches avant d'atteindre le hile : ant ou pré-pyélique post ou rétro-pyélique.
- **Veine rénale :**
  - **Origine** : réunion du tronc prépyélique et rétropyélique au niveau du bord médial du sinus rénal en avant des artères
  - **Collatérales :**
    - Des 2 côtés : veines capsulo-adipeuses, veines pyélo-urétériques sup.
    - A gauche : veine surrénale et veine gonadique (responsable de varicocèle).
  - **Terminaison** : au niveau la VCI.
- **Lymphatiques :** se drainent dans les ganglions para-aortiques.
- **Nerfs :** proviennent du plexus solaire.

⇒ **Rapports :** S'effectuent par l'intermédiaire des parois de la loge rénale et de la graisse péri-rénale qu'elle contient.

- **La face postéro médiale :** se font sur 2 étages :
  - **Étage supérieur thoracique :** le diaphragme et par son intermédiaire au CDS pleural.
  - **Étage inférieur lombaire :** le muscle psoas en dedans et le muscle carré des lombes en dehors.
- **La face antéro latérale :**

☛ **Le rein droit :** – **En haut** : le foie. – **En bas** : l'angle colique droit. – **En médial** : le 2è duodénum et son fascia de Treitz – **Plus en dedans** : partie droite du côlon transverse et du mésocôlon transverse.	☛ **Le rein gauche :** – **au dessus du mésocôlon** : la queue du pancréas, la rate et le pédicule splénique, plus en avant l'estomac, par l'intermédiaire de l'arrière cavité des épiploons. – **au dessous du mésocôlon** : angle colique gauche, anses grêles jéjunales.

- **Le bord latéral :** À ce niveau le péritoine forme la **gouttière pariéto-colique** par l'intermédiaire de laquelle le rein répond :
  - **à droite** au foie,
  - **à gauche** à la rate en haut et au côlon descendant en bas.
- **Le bord médial :** le hile constitue sa partie moyenne => pédicule rénal (AR, VR, bassinet, ganglions et nerfs)
  - **Segment sus-hilaire** : répond à la glande surrénale dont il est séparé par le feuillet inter-surrénalo-rénal.
  - **Segment sous-hilaire :** répond au muscle psoas et segment initial de l'uretère et vaisseaux génitaux.
  - Le rein droit répond à la **VCI**, et le rein gauche à **l'aorte abdominale**.

3. Les surrénales :

⇒ **Description :** Glandes endocrines indispensables à la vie, séparées du rein par la cloison inter-surrénalo-rénale, maintenues en place par leur pédicule, non solidaires au rein. Elles ont la forme d'une virgule dont la base repose sur le pédicule rénal avec :

- **2 faces :** antérieure et postérieure
- **2 bords :** un médial convexe et un latéral concave
- **2 extrémités :** une supérieure effilée et une inférieure large et arrondie.

⇒ **Vaisseaux et nerfs :**

- **Artères :**
  - **Pédicule supérieure** : constant, naît de l'artère phrénique inférieure.
  - **Pédicule moyen** : inconstant, naît de la face latérale de l'aorte.
  - **Pédicule inférieure** : inconstant, naît de l'artère rénale.
- **Veines :** les veines surrénales principales qui se jettent à droite dans la VCI, et à gauche dans la veine rénale gauche.
- **Lymphatiques :** formé de 2 groupes collecteurs principaux :
  - **Antérieur** : satellite des artères surrénales sup
  - **postérieur** : satellite de la veine surrénale principale.
- **Nerfs :** proviennent du plexus solaire.

Conclusion : La connaissance de l'anatomie de la loge rénale et de son contenu est nécessaire, du fait de l'intérêt chirurgical, clinique et paraclinique. L'UIV dont l'interprétation donne de précieux renseignements en pathologie malformative, lithiasique et tumorale. L'échographie quant à elle, est d'un apport plus important pour l'étude du parenchyme rénal et de son pédicule.

Q31. La vessie : Configuration et rapports.

Introduction :
C'est un réservoir musculo-membraneux destiné à contenir l'urine sécrétée de façon continue, pendant l'intervalle des mictions.
Située dans la loge vésicale, dans la partie antérieure du petit bassin, en arrière de la symphyse pubienne.
Intérêt : peut être le siège de différentes pathologies infectieuses, tumorales, malformatives, lithiasiques et traumatiques.

I) Configuration :

1. **configuration extérieure :** dépend de son état de vacuité
   - **Vide :** elle est en situation pelvienne, a la forme de cupule avec 3 faces, 3 bords et 3 angles:
     - une face supérieure : triangulaire et concave
     - une face antéro-inférieure : convexe
     - une face postéro-inférieure ou base de la vessie } se rejoignent au niveau du col vésical.
     - 3 bords : un bord post et 2 bords latéraux.
     - 3 angles : 2 postéro-latéraux où s'abouchent les 2 uretères et 1 antérieur qui se continue avec l'ouraque.
   - **Pleine :** elle devient globuleuse, essentiellement au dépends de sa face supérieure que l'on appelle calotte ou dôme vésical. *Ainsi la vessie devient abdomino-pelvienne et donc accessible à la ponction et repérable à la percussion.*
2. **Configuration intérieure :**
   - **On distingue plusieurs zones sur la muqueuse (à la cystoscopie) :**
     - **Le col** : circulaire, marqué par la présence des sphincters lisse et strié.
     - **Le trigone vésical** : délimité par les 2 orifices urétéraux réunis par le bourrelet inter urétéral et le col vésical.
     - **Le bas fond vésical** : partie située en arrière du bourrelet inter urétéral.
     - **Le dôme ou calotte vésicale** : véritable chambre d'expansion, s'adaptant à chaque instant à son contenu et se contractant en force pour expulser l'urine au moment de la miction.
   - **3 tuniques :**
     - **Externe** : adventice
     - **Moyenne** : musculeuse ou détrusor : avec 3 couches plexiforme profonde, circulaire moy, et longitudinale superf.
     - **Interne** : muqueuse : c'est un épithélium pavimenteux stratifié (urothélium).

II) Rapports :

1. **Rapports de la face supérieure :** par l'intermédiaire du *péritoine* elle répond
   - **Chez l'homme** : aux anses grêles et au sigmoïde.
   - **Chez la femme** : aux anses grêles et au sigmoïde, avec en plus la face antérieure de l'utérus et ligament large.
2. **Rapports des bords latéraux :**
   - l'A. ombilicale : croisée le long du bord latéral de la vessie par le canal déférent chez l'homme.
   - Le prolongement latéral de l'espace de Retzius et par son intermédiaire à la paroi pelvienne latéral.
3. **Rapports du bord postérieur :**
   - **Chez l'homme :** le rectum.
   - **Chez la femme :** l'isthme utérin
4. **Rapports de la face antéro-inférieure :**
   - **En haut :**
     - **Lorsque la vessie est vide**, elle répond par l'intermédiaire de *l'aponévrose ombilico-prévésicale* à la symphyse pubienne et à l'espace prévésical (cavité de Retzius).
     - **Lorsque la vessie est pleine**, elle répond à la paroi abdominale antérieure au dessus de la symphyse pubienne.
   - **En bas** : répond au plancher pelvien, au muscle élévateur de l'anus et l'obturateur interne.
5. **Rapports de la face postéro-inférieure :**
   - **chez l'homme :** répond à la portion terminale des canaux déférents, aux vésicules séminales, à la portion terminale des uretères et la prostate en bas, séparés du rectum par le *cul-de-sac vésico-rectal* en haut *et l'aponévrose prostato-péritonéale de Denonvilliers* en bas.
   - **Chez la femme :** répond au *cul-de-sac vésico-utérin* en haut, et plus bas à la face antérieure du vagin, par l'intermédiaire de *la cloison vésico-vaginale*, et la portion terminale des uretères qui s'insinue entre le vagin et la vessie.

Conclusion : Les rapports expliquent :
- **chez la femme** : fistule vésico-vaginale en cas d'accouchement difficile.
- **Chez l'homme** : fistules si cancer ou inflammation du sigmoïde

Q32. Le rectum : Configuration, rapports, vaisseaux et nerfs.

Introduction :

Partie terminale du tube digestif, situé dans l'espace sous-péritonéal.

Fait suite au côlon sigmoïde, en regard de S3, il se termine en bas par l'anus.

Le rectum est un segment fixe, doué de propriétés contractiles.

Intérêt :

- **Clinique :** bien que profond, il est prêtable à l'examen clinique par le TR et par son intermédiaire l'examen d'autres organes
- **Pathologique :** richesse et diversité de sa pathologie inflammatoire, infectieuse, tumorale, vasculaire (hémorroïdes)…
- **Chirurgical** : sa profondeur et l'importance de ses rapports rend difficile la chirurgie du rectum.

I) Configuration :

1. **Configuration extérieure :** le rectum a la forme d'un entonnoir, il est divisé en 2 segments séparés par un angle :
   - **Le rectum pelvien :** 13 cm de longueur
     - conduit cylindrique compris entre la charnière rectosigmoïdienne et la jonction anorectale
     - orientée en bas et en avant.
     - s'élargit pour former l'ampoule rectale surtout dans sa portion distale
   - **Le rectum périnéal ou canal anal :** 5 cm de longueur
     - portion rétrécie qui se termine à l'anus.
     - orienté en bas et en arrière
     - muni d'un double système sphinctérien : le sphincter interne (lisse) et le sphincter externe (fait de muscles striés).
   - **Le cap du rectum :**
     - angle obtus en arrière, pratiquement à la hauteur de la pointe du coccyx.
     - correspond au M. élévateur de l'anus qui participe de façon importante à la continence anale.
2. **Configuration intérieure :**
   - **La face endoluminale de l'ampoule rectale** présente 2 types de reliefs muqueux :
     - Replis muqueux longitudinaux temporaires qui s'effacent par la distension.
     - Replis transverses permanents semi lunaires appelées valvules de Houston, et sont au nombre de 3
   - **La face endoluminale du canal anal** est subdivisée en 3 parties :
     - **La zone endoluminale :** Siège au niveau de la moitié supérieure du canal anal, surélevée par des replis longitudinaux appelés colonnes de Morgagni *(zones de prédilection des paquets hémorroïdaires chez l'adulte)*
     - **La zone intermédiaire** : comprise entre la ligne pectinée en haut et la ligne ano-cutanée en bas
     - **La zone cutanée** : où apparaissent les poils et les glandes
   - **Structure** : la paroi rectale est formée de 4 tuniques de la superficie à la profondeur :
     - **Séreuse péritonéale** : n'existe qu'à la partie supérieure du rectum pelvien.
     - **Musculeuse** : avec 2 couches : longitudinale externe et circulaire interne.
     - **Sous muqueuse** : contient le plexus veineux hémorroïdal (responsable d'hémorroïdes si dilaté).
     - **Muqueuse.**

II) Rapports :

1. **Dans la loge rectale :** c'est un espace celluleux, avec :
   - **En avant :** la cloison recto-prostatique de Denonvilliers chez l'homme et la cloison recto-vaginale chez la femme.
   - **En arrière :** l'aponévrose pré-sacrée.
   - **Latéralement :** les lames sagittales (sacro-recto-génito-vésico-pubiennes).
   - **En haut :** le péritoine pelvien qui forme en avant le CDS de douglas et latéralement les CDS latéro-rectaux.
   - **En bas :** le muscle élévateur de l'anus.
2. **Avec les organes de voisinage :**

⇒ **le rectum pelvien :**

- **Rapports postérieurs :**
  - la face antérieure du sacrum et du coccyx doublé de l'aponévrose pré-sacrée.
  - Les vaisseaux sacrés moyens et latéraux.
  - La chaîne sympathique pelvienne.
  - Les branches antérieures des nerfs sacrés.

- **Rapports antérieurs :** différents selon le sexe

☛ **Chez l'homme :**	☛ **Chez la femme :**
– **Dans la cavité péritonéale :** anses grêles et colon pelvien – **Par l'intermédiaire du CDS recto-vésical de douglas** : base de vessie, canaux déférents, et uretères. – **Par l'intermédiaire de la cloison de Denonvilliers :** base de la vessie, vésicules séminales, et prostate.	– **Dans la cavité péritonéale :** anses grêles et colon pelvien – **Par l'intermédiaire du CDS recto-utérin de douglas** : utérus et ligaments larges. – **Par l'intermédiaire de la cloison recto-vaginale :** vagin.

- **Rapports latéraux :**
  - **Dans la cavité péritonéale** : anses grêles et colon pelvien (en plus chez la femme : ovaire et pavillons des trompes).
  - **Sous la cavité péritonéale** : vaisseaux hypogastriques et uretères pelviens.

⇒ **le rectum périnéal ou canal anal :**

Le canal anal est entouré par une gaine musculo-aponévrotique qui assure sa stabilité verticale et dorsale, de haut en bas en trouve : l'aponévrose pelvienne, muscle élévateur de l'anus et le sphincter externe de l'anus.

- **En avant :** muscles du périnée, noyau fibreux central du périnée, et en plus :
  - **Chez l'homme** : urètre membraneux, et bulbe du corps spongieux.
  - **Chez la femme** : vagin.
- **En arrière :** ligament sacro coccygien.
- **Latéralement :** fosses ischio-rectales qui contiennent les vaisseaux rectaux inférieurs et le nerf rectal inférieur.

III) Vaisseaux et nerfs :

1. Artères :

- **Artère rectale supérieure :** branche terminale de l'artère mésentérique inférieure, elle se distribue en 2 branches collatérales droite et gauche destinées aux parois latérales de la moitié supérieure du rectum pelvien.
- **Artères rectales moyennes droite et gauche :** proviennent de l'artère hypogastrique; destinées à la vascularisation de la musculeuse de la paroi antérieure du canal anal.
- **Artères rectales inférieures :** 1 à 3 de chaque côté. branches des artères pudendales internes (collatérales de l'artère hypogastrique). se distribuent aux différentes couches de la paroi du canal anal et à l'appareil sphinctérien.
- **Artère sacrale médiane :** branche terminale de l'aorte. donne des rameaux très grêles pour la face post. du canal anal.

2. Veines : elles sont satellites des artères, naissent d'un riche plexus veineux sous-muqueux :

- **Veine rectale supérieure :** se jette dans la veine porte par la veine mésentérique inférieure
- **Veines rectales moyennes et inférieures :** se drainent dans la VCI par les veines hypogastriques,
  Les veines rectales réalisent ainsi une très importante anastomose porto-cave, *expliquant la formation des hémorroïdes en cas d'obstacle portal.*

3. Lymphatiques : il se fait par 3 groupes lymphatiques :

- **Lymphatiques supérieurs :** drainent tout le rectum mais particulièrement l'ampoule rectale ; sont satellites de l'artère rectale supérieure, et ils se dirigent vers les ganglions mésentériques inférieurs.
- **Lymphatiques moyens :** suivent les vaisseaux rectaux moyens et se terminent dans les ganglions hypogastriques.
- **Lymphatiques inférieurs :** drainent le rectum périnéal ; sont satellites de l'artère rectale inférieure, et ils se terminent au niveau des ganglions inguinaux superficiels.

4. Nerfs : l'innervation du rectum est assurée par :

- **Plexus rectaux supérieurs :** qui terminent le plexus mésentérique inférieur.
- **Plexus hémorroïdaux ou rectaux moyens :** qui émanent des plexus hypogastriques.
- **Nerf rectal ou anal :** branche du plexus sacré, innerve le sphincter externe et la marge anale.

Conclusion :

- Partie terminale du tube digestif qui présente plusieurs parties, importantes sur le plan anatomique, pathologique et chirurgical.
- Tous les organes qui entourent le rectum sont susceptibles d'être comprimés ou envahis en cas de cancers, expliquées par ses rapports, sa vascularisation et son drainage lymphatique.
- L'anastomose porto-cave explique la formation des hémorroïdes en cas d'obstacle portal.

Q33. Le canal déférent : Origine, trajet, rapports et terminaison.

Introduction :

Le canal déférent est un conduit cylindrique, qui fait suit à l'épididyme et se termine en rejoignant la vésicule séminale pour former le canal éjaculateur. Destiné à conduire le sperme du testicule au canal éjaculateur, il sort du canal inguinal, croise les vaisseaux iliaques et contourne la vessie avant d'atteindre sa face postérieure

Intérêt : Cure des hernies directes ou indirectes → repérer et respecter le CD.
Torsion testiculaire / Vasectomie : stérilisation masculine.

I) Origine :

Il fait suite à la queue de l'épididyme au niveau de l'extrémité du bord supérieur du testicule.

II) Trajet :

- D'abord extra-abdominal, il pénètre dans l'abdomen par l'orifice inguinal et devient pelvien. Ainsi on lui décrit 5 portions : **épididymo-testiculaire**, **funiculaire**, **inguinale, iliaque** et **pelvienne.**
- Dans sa portion funiculaire et inguinale, il est contenu dans le **cordon spermatique.**
- Dans sa portion pelvienne, il s'élargi, formant **l'ampoule du déférent.**

III) Rapports :

1. **La portion épididymo-testiculaire :**
   - Il est en rapport avec les enveloppes du testicule ; il est entièrement extravaginal
   - Il est séparé de l'épididyme par les veines testiculaires du plexus postérieur.
2. **La portion funiculaire :**
   - S'étend du pôle sup du testicule à l'orifice ext. du canal inguinal, constituant l'élément post. du cordon spermatique :
     - **En avant :** répond au plexus testiculaire antérieure et l'artère testiculaire.
     - **En arrière :** répond au plexus testiculaire postérieur.
   - A ce niveau le cordon spermatique est enveloppé par une membrane fibreuse qui continue celle des bourses, formée de la profondeur vers la superficie par : la membrane fibreuse profonde, le muscle crémaster, la membrane fibreuse superficielle, le tissu cellulaire sous cutané, le muscle Dartos et la peau du scrotum.
   - La vasectomie est habituellement effectuée sur ce segment.
3. **La portion inguinale :** Au niveau du canal inguinal, le déférent, toujours élément du cordon, garde la même disposition et conserve ainsi les mêmes rapports. Il parcourt le canal inguinal dans toute son étendue.
4. **La portion iliaque :**
   - **A la sortie du canal inguinal :** le canal déférent, accompagné de l'A. déférentielle, se sépare des autres éléments du cordon, passe au-dessus de l'A épigastrique en décrivant une courbe concave en bas dans l'espace de Bogros.
   - **Au détroit supérieur :** il croise la face interne des vaisseaux iliaques externes, puis descend dans la cavité pelvienne.
5. **La portion pelvienne :** comprend 2 segments principaux

Segment latéro-vésical :	Segment rétro-vésical :
• **Quand la vessie est vide :** le canal déférent descend dans la cavité pelvienne, obliquement en bas et en arrière, jusqu'à l'extrémité postérieure du bord latéral de la vessie. d'abord en dedans des vx et nerfs obturateurs, puis au-dessus de l'A. ombilicale. • **Quand la vessie est pleine :** le canal déférent s'accole à la paroi latérale de la vessie, sur laquelle il croise l'artère ombilicale. Il passe en avant et au-dessus de l'uretère, ensuite il se dirige vers la base de la prostate.	• Renflée en ampoule, il chemine derrière la base de la vessie en avant du cul-de-sac de Douglas puis dans l'épaisseur de l'aponévrose prostato-péritonéale de Denonvilliers. • entrant ainsi en rapport : – **en avant** avec le bas-fond de la vessie, – **en arrière**, avec le rectum – **en dehors**, avec les vésicules séminales, – **en dedans**, avec le canal déférent du côté oppose

IV) Terminaison :

- Le canal déférent se termine à la base de la prostate
- Il s'unit au col de la vésicule séminale homolatérale pour former le canal éjaculateur, qui descend obliquement, en avant et médialement à travers la prostate pour se terminer dans l'urètre prostatique au niveau du veru montanum juste à côté de l'utricule prostatique.

Conclusion : Siège de pathologies malformative, inflammatoire ou mécanique qui peuvent entraîner une stérilité secondaire.

Q34. La loge prostatique : Parois et contenu.

Introduction :

C'est une loge cellulo-fibreuse, pratiquement inextensible, délimitée par des feuillets provenant des aponévroses de la région. Elle renferme essentiellement la prostate, glande génitale masculine, qui constitue le carrefour des voies urinaires et génitales La prostate est un organe profond d'où l'intérêt du toucher rectal qui reste le seul moyen d'exploration clinique.

Intérêt : fréquence de la pathologie tumorale notamment l'adénome et le cancer de prostate.

I) Parois :

- **Paroi supérieure :** la lame intervésico-prostatique.
- **Paroi inférieure** : le fascia supérieur du diaphragme uro-génital
- **Paroi postérieure** : l'aponévrose prostato-péritonéale de DENONVILLIERS.
- **Paroi antérieure** : la lame pré prostatique.
- **Parois latérales** : les aponévroses latérales de la prostate (partie ant et basse des lames sacro-recto-génito-pubiennes).

II) Contenu : la prostate

1. Configurations :

- la prostate est une masse glandulaire et musculaire, qui a la forme d'une châtaigne à sommet inférieur. Sa coloration est grise blanchâtre et sa consistance est assez ferme. Et pèse 20 à 25g.
- On lui décrit :
  - **Une face antérieure** : verticale.
  - **Une face postérieure** : oblique, divisée en 2 lobes par un sillon médian émoussé (qui est normalement repéré par le toucher rectal, se trouve effacé en cas d'HBP).
  - **2 faces latérales** : convexes.
  - **Une base** : divisée en 2 versants, antérieur urétro-vésical et postérieur génital.
  - **Un sommet** (ou bec prostatique) : duquel parait émerger l'urètre.
- **Anatomie zonale de Mc Neal : 5 zones**
  - Une zone **antérieur** fibro-musculaire.
  - Deux zones de **transition** (zone de prédilection de l'HBP)
  - Une zone **centrale** en arrière entourant les canaux éjaculateurs.
  - Une zone **périphérique** qui constitue 70% du volume prostatique (zone habituelle du cancer de prostate)

2. Rapports :

⇒ **A l'intérieur de la loge prostatique :**

- **Dans la prostate : l'urètre prostatique** et l**es canaux éjaculateurs** la traversent obliquement.
- **Autour de la prostate : le sphincter strié de l'urètre** et **le plexus veineux péri prostatique**.

⇒ **A l'extérieur de la loge prostatique :**

- **Face antérieure :** répond à l'espace rétro-pubien qui contient le plexus de Santorini.
- **Face postérieure :** répond au rectum pelvien.
- **Faces latérales :** répondent de chaque côté, aux artérioles issues des artères pudendales internes, à l'aponévrose pelvienne et au muscle releveur de l'anus.
- **Base :** répond en avant au col de la vessie, et en arrière aux vésicules séminales.
- **Sommet :** Entouré par le sphincter strié ; répond en avant à la symphyse pubienne, en bas à l'urètre membraneux et au corps spongieux et en arrière au rectum.

3. Vaisseaux et nerfs :

- **Artères :** branches viscérales de l'artère hypogastrique : **Artère vésicale inférieure,** branche prostatique de **l'artère vésico-prostatique,** et quelques rameaux de **l'artère rectale moyenne.**
- **Veines :** se jettent dans **le plexus veineux prostatique et séminal**, le sang de ces 2 plexus est conduit à la veine hypogastrique par les veines vésicales et pudendales internes.
- **Lymphatiques** : se rendent aux **ganglions iliaques externes et hypogastriques**.
- **Nerfs** : proviennent des **nerfs viscéraux du plexus sacré**, dont le plus important est le **nerf caverneux** de trajet latéroprostatique et qui s'approche de la prostate au niveau du bec.

Conclusion : la prostate contracte des rapports très importants avec les organes pelviens, ce qui peut expliquer le retentissement de la pathologie prostatique sur l'appareil urinaire (adénome, envahissement locorégional lors d'un cancer).

Q35. L'utérus : Configuration, rapports et vaisseaux.

Introduction :

Organe de la gestation, l'utérus est un muscle lisse creux, destiné à contenir l'œuf fécondé pendant son évolution et à l'expulser quand il est arrivé à son complet développement.

Il est situé dans le petit bassin, au dessus du vagin, entre la vessie en avant et le rectum en arrière.

Intérêt :

- **Obstétrique** : l'utérus étant l'organe de gestation de l'œuf fécondé.
- **Pathologique** : siège de pathologies : inflammatoires, tumorales, dysplasiques, malformatives…
- **Chirurgical** : hystérectomie.

I) Configuration :

1. Configuration extérieure :

L'utérus a la forme d'un tronc de cône à sommet inférieur. Aplati d'avant en arrière. Il est séparé à sa partie moyenne par un rétrécissement = **l'isthme utérin,** en 2 parties :

- **Au dessus : le corps utérin,** présente :
  - **2 faces : antéro-inférieure** plane regardant vers le bas **et postéro-supérieure** convexe regardant vers le haut
  - **2 bords latéraux :** droit et gauche
  - **Un bord supérieur :** fundus ou fond utérin
  - **2 angles latéraux ou cornes utérines** : se poursuivent par les **trompes**, et donnent insertion aux **ligaments ronds** en avant et **utéro-ovariens** en arrière.
- **Au dessous : le col utérin,** cylindrique, il est divisé en 2 portions par la zone d'insertion vaginale :
  - **Portion supra-vaginale** : prolongeant le corps est visible dans la cavité pelvienne
  - **Portion intra-vaginale** : percée à son sommet d'un orifice = **l'orifice externe du col** qui se prolonge vers le haut, par **le canal cervical**. Cette partie est accessible à l'examen, que ce soit par un toucher ou par un spéculum, Chez la nullipare cet orifice est punctiforme et arrondi. Chez la multipare, il est allongé transversalement et présente des berges latérales, en forme de museau de tanche.

2. Configuration intérieure :

➲ L'utérus est exploré soit par l'hystérographie ou l'hystéroscopie.

- **Au niveau du corps : la CAVITE UTERINE :** Triangulaire, elle possède 2 faces antérieure et postérieure, 2 bords latéraux droit et gauche, une base Supérieure, 2 angles supérieurs latéraux avec les ostiums de la trompe, un angle inférieur.
- **Au niveau du col : le CANAL CERVICAL :** Fusiforme, aplati d'avant en arrière. Il communique avec la cavité utérine par **l'ostium interne de l'utérus**, et avec le vagin par **l'ostium externe de l'utérus.**

➲ L'utérus est tapissé par une muqueuse : **l'ENDOMETRE**, qui repose sur une musculeuse épaisse : le **MYOMETRE**. **La SEREUSE** péritonéale n'existe qu'au niveau du corps.

3. Moyens de fixité :

- **Un système de soutènement** : vagin, diaphragme pelvien.
- **Un système de suspension** : lames sacro-recto-génito-vésico-pubiennes, paramètres.
- **Un système d'orientation** : 5 ligaments :
  - **ligament large** : unissant le bord latéral de l'utérus aux parois latérales du bassin.
  - **ligament rond** : s'insère sur la face ventrale de la corne utérine, se dirige vers le canal inguinal qu'il traverse pour se terminer dans la grande lèvre.
  - **ligament utéro-ovarien (ou propre de l'ovaire)** : unissant la face post de la corne utérine à l'ovaire.
  - **ligament utéro-sacré** : unissant le col de l'utérus à la face ventrale du sacrum.
  - **ligament vésico-utérin** : fixant le col à la base de la vessie.

II) Rapports :

- **Col utérin** :
  - **En avant :** au trigone vésical par l'intermédiaire du septum vésico-vaginal
  - **En arrière** au cap du rectum par l'intermédiaire du septum recto-vaginal
  - **Latéralement** au prolongement inf des paramètres, et les lames sacro-recto-génito-pubiennes.

- **Corps utérin :**
  - **En avant** répond au dôme vésical par l'intermédiaire du cul de sac vésico-utérin
  - **En arrière** répond à la face antérieure du *rectum* par l'intermédiaire du cul de sac de Douglas
  - **En haut, le fond utérin** répond aux anses grêles et au côlon sigmoïde.
  - **latéralement** répond au contenu des ligaments larges et des paramètres : l'A utérine et l'uretère.

III) Vascularisation :

1. Artères :

- **Artère utérine +++ :** artère principale de l'utérus, elle assure la vascularisation de la majeure partie de l'utérus, une partie des annexes (trompes et ovaires), du vagin et de la vessie.
  - **Origine :** Naît du tronc de bifurcation antérieur de l'artère iliaque interne.
  - **Trajet :** son trajet est divisé en trois segments, selon sa disposition par rapport au ligament large :
    - **Segment pariétal ou rétro-ligamentaire** : en arrière du ligament large
    - **Segment paramétrial ou sous-ligamentaire** : dirigé transversalement et décrivant une crosse à concavité supérieure (surcroisant l'uretère)
    - **Segment mésométrial ou intra-ligamentaire** : ascendant le long du bord latéral du corps utérin, entre les 2 feuillets, antérieur et postérieur du ligament large.
  - **Terminaison :** au niveau de la corne de l'utérus en donnant :
    - **Artère rétrograde du fond utérin**
    - **Artère tubaire médiale** : s'anastomosant avec l'artère tubaire latérale (née de l'A ovarique).
    - **Artère ovarique médiale** : s'anastomosant avec l'artère ovarique latérale (née de l'A ovarique).
- **Artères ovariques :** partent de l'aorte abdominale sous l'artère rénale.
- **Artère du ligament rond :** née de l'artère épigastrique inférieure (branche de l'artère iliaque externe)

2. Veines : Satellites des artères

- **Veines utérines** : se déversent dans les troncs iliaques internes (veines hypogastriques).
- **Veines ovariques** : se jettent dans la VCI à droite et la veine rénale gauche à gauche
- **Veine du ligament rond** : se jette dans la veine épigastrique inférieure.

3. Lymphatiques : 2 réseaux de drainage

- Les lymphatiques du col se rendent aux ganglions iliaques externes et hypogastriques.
- Les lymphatiques du corps se terminent dans les ganglions lombaires.

  Les 2 sont strictement anastomosés entre eux et avec les lymphatiques des autres organes génitaux ce qui implique un curage large en matière de chirurgie carcinologique.

Conclusion :

Organe de conception qui se transforme au cours de la vie génitale et au cours de la grossesse.

Fréquence du cancer du col qui est la portion accessible à l'examen par le spéculum : prévention par FCV

Q36. La loge thyroïdienne : Parois et contenu.

Introduction :

La loge thyroïdienne est située dans la région sous hyoïdienne médiane, à la face antérieure du cou, en regard de la trachée cervicale. Elle est limitée en arrière par l'axe viscéral et vasculaire du cou, et en avant par les muscles sous hyoïdiens.
Elle contient la glande thyroïde et les glandes parathyroïdes.

Intérêt :

- **Clinique** : La palpation de la thyroïde peut à elle seule révéler un nodule ou un goitre....
- **Pathologique** : la thyroïde et les parathyroïdes peuvent être l'objet de pathologies diverses inflammatoires, tumorales, fonctionnelles (= hypo ou hyperthyroïdies, hypo ou hyperparathyroïdies).

I) Parois : La loge thyroïdienne à une forme de "U" ouvert en arrière et moulée sur l'axe viscéral du cou. Elle est limitée par la gaine thyroïdienne formée par :

- **En avant :**
  - **L'aponévrose cervicale moyenne** : s'insère en haut sur l'os hyoïde puis se dédouble en 2 lames, profonde qui entoure les muscles sterno-thyroïdiens et superficielle qui entoure les muscles sterno-hyoïdien et omo-hyoïdien.
  - **L'aponévrose cervicale superficielle :** plus en avant, recouvre les muscles sterno-cléido-mastoïdiens. Entre le bord antérieur des 2 muscles SCM, l'ACS contient dans son épaisseur les veines jugulaires antérieures.
- **En arrière :**
  - **La gaine viscérale :** médialement et ses expansions
  - **La gaine carotidienne :** latéralement, qui entoure le paquet vasculo-nerveux du cou (l'artère carotide commune, la veine jugulaire interne et le nerf vague X)
  - **L'axe vertébral :** plus en arrière, constitué par la face antérieure des corps vertébraux et les apophyses transverses des 4 dernières vertèbres cervicales, les muscles prévertébraux et les muscles scalènes recouverts par **l'aponévrose cervicale profonde**.
- **En bas :** la lame thyro-péricardique.

II) Contenu :

1. La glande thyroïde:

Glande endocrine, située dans la partie antéro-latéral de la loge viscérale du cou, en avant de l'axe laryngo-trachéal et en arrière du plan musculo-aponévrotique de la région sous hyoïdien.
Joue un rôle capital dans le métabolisme basal, thermorégulation et les phénomènes de croissance ; par les hormones thyroïdiennes qu'elle secrète.

⇒ **configuration :**

- Le corps thyroïde a grossièrement la forme de H ou de papillon sur une vue de face, avec 2 lobes latéraux réunis sur la ligne médiane par l'isthme.
- Les lobes latéraux sont situés plus en arrière que l'isthme qui croise la face antérieure de la trachée.
- Le plus souvent, sur le bord supérieur de l'isthme, se place le lobe pyramidal (La louette)
- Le corps thyroïde est entouré d'une capsule fibreuse adhérente à la glande et distincte de la gaine viscérale dont elle est séparée par un plan de clivage utilisable chirurgicalement.
- Son poids moyen est de 30g, de consistance ferme et de couleur rose foncé.
- Ses moyens de fixité :
  - la gaine viscérale du cou : solidarise la glande aux autres viscères voisins.
  - le ligament médian de GRUBER : fixe l'isthme à la trachée.
  - les 2 ligaments latéraux de GRUBER : fixent les lobes latéraux à la trachée.

⇒ **Rapports :**

- **L'isthme thyroïdien :** présente 2 faces et 2 bords.
  - **La face post** : répond au 2ème anneau trachéal, auquel il est attaché par le ligament médian.
  - **La face ant** : répond aux muscles sous hyoïdiens engainés par l'aponévrose cervicale moyenne.
  - **Le bord sup** : en rapport avec la face antérieure du larynx par l'intermédiaire du lobe pyramidal, et avec l'arcade vasculaire formée par la réunion de 2 branches des artères thyroïdiennes supérieures.
  - **Le bord inf** : situé à 2 ou 3 cm de la fourchette sternale.

- **Les lobes latéraux :** présentent 3 faces, 3 bords et 2 pôles.
  - **La face post** : en rapport avec le paquet vasculo-nerveux du cou (l'artère carotide commune, la veine jugulaire interne et le nerf vague X) et plus en dehors les gg de la chaîne lymphatique jugulocarotidienne.
  - **La face interne** : concave, répond à la face latérale du larynx et de la trachée depuis le 1er jusqu'au 5ème anneau.
  - **La face externe** : convexe, répond aux vaisseaux thyroïdiens et les plans musculo-tégumentaires latéraux.
  - **Le bord postéro-interne** présente des rapports importants il répond : à l'œsophage et au nerf récurrent, à l'artère thyroïdienne inférieure et aux glandes parathyroïdes.
  - **Le bord latéral :** répond à la veine jugulaire interne et à la chaîne jugulaire interne.
  - **Le bord antérieur** : répond à la face antéro-latérale des cartilages cricoïde et thyroïde du larynx.
  - **Le pôle supérieur (le sommet)** : répond aux vaisseaux thyroïdiens supérieurs
  - **Le pôle inférieur (la base) :** répond au 6ème anneau trachéal et aux vaisseaux thyroïdiens inférieurs.

⇒ **Vaisseaux et nerfs :**

- **Artères :** de chaque côté :
  - **Artère thyroïdienne supérieure:** première branche collatérale de l'artère carotide externe, naît à la hauteur de la grande corne de l'os hyoïde, descend verticalement le long de l'axe viscéral pour atteindre le sommet du lobe thyroïdien où elle se divise en 3 branches (interne, externe et post) qui vascularisent les 2/3 sup du lobe thyroïdien.
  - **Artère thyroïdienne inférieure** : naît de l'artère sub-clavière, monte verticalement et se termine dans le lobe thyroïdien par 3 branches (inf., interne et post) qui vascularisent son 1/3 inférieur.
  - **Artère thyroïdienne moyenne** : inconstante et impaire, provient directement du TABC ou de la crosse aortique et monte vers le bord inférieur de l'isthme thyroïdien.
- **Veines :** non parfaitement parallèles aux voies artérielles, mises à part les veines supérieures :
  - **Veines thyroïdiennes sup.** : se jettent dans la V. jugulaire interne par l'intermédiaire du tronc thyro-linguo-facial.
  - **Veines thyroïdiennes moyennes** : se jettent directement dans la veine jugulaire interne.
  - **Veines thyroïdiennes inférieures** : se jettent soit dans la jugulaire interne, soit dans la VBC gauche.
  - **Veines thyroïdiennes médianes** sous-isthmique, inconstantes, drainent le sang vers la VBC gauche.
- **Lymphatiques :** se divisent en 2 groupes :
  - **groupe médian** : se draine soit dans les ganglions pré-laryngés en haut, ou pré-trachéaux en bas.
  - **groupe latéral** : se draine dans la chaîne jugulaire interne.
- **Nerfs :**
  - **Innervation sympathique** : assurée par la *chaîne sympathique cervicale*.
  - **Innervation parasympathique** : assurée à partir du *nerf vague (X)* par les nerfs laryngés sup., les nerfs récurrents.

2. Les glandes parathyroïdes :

- Ce sont des petites glandes ovalaire situées derrière les lobes latéraux de la glande thyroïde
- Elles jouent un rôle capital dans le métabolisme phosphocalcique.
- Elles sont en général au nombre de 4, une supérieure et une inférieure de chaque côté
- Chaque glande est entourée d'une capsule ainsi que d'un plan fibreux entre la thyroïde et la parathyroïde permettant sa dissection chirurgical.
- Les rapports sont identiques à ceux des pôles de la thyroïde.
- Sa vascularisation artérielle est assurée par des branches des artères thyroïdiennes, et les veines se jettent dans les veines thyroïdiennes. Les nerfs proviennent du sympathique cervical et du récurrent.

Conclusion :

La loge thyroïdienne occupe la partie antérieure de la loge viscérale du cou, en regard de la trachée. Elle contient la glande thyroïde, la plus grande des glandes endocrines, dont la vascularisation est très riche et dont les rapports anatomiques avec les vaisseaux du cou, les nerfs récurrents et les parathyroïdes sont particulièrement importants en chirurgie vu la fréquence de la pathologie thyroïdienne et de son abord chirurgical, d'où l'intérêt d'une parfaite connaissance de ses rapports.

Q37. La loge carotidienne : Parois et contenu.

Introduction :

La région carotidienne ou région sterno-cléido-mastoïdien, située à la partie latérale du cou, au dessus de la région sus claviculaire et en arrière de la région parotidienne et des 2 régions hyoïdiennes.

Elle contient le paquet vasculo-nerveux du cou dont elle tire toute son importance.

Intérêt :

- **Clinique :** lieu de palpation et d'auscultation du pouls carotidien et de palpation d'ADP cervicales .
- **Radiologique :** Opacification des vx intracrâniens par ponction carotidienne directe et réalisation du Doppler des vx du cou.
- **Chirurgical** : curage ganglionnaire, chirurgie de carotide, aborde de l'œsophage cervical.
- **En urgence et réanimation** : prise d'une voie centrale.

I) Parois :

- **Paroi médiale ou viscérale :** Représentée par l'axe viscéral du cou recouvert de sa gaine fibreuse très fine. Comprend de la superficie à la profondeur :
  - les glandes thyroïde et parathyroïdes,
  - le larynx et la trachée cervicale,
  - le pharynx et l'œsophage cervical
  - et de chaque côté, les nerfs récurrents
- **Paroi postérieure ou vertébrale :**
  - le rachis cervical (de C3 à D1).
  - les muscles pré vertébraux et plus latéralement, les muscles scalènes
  - l'aponévrose pré vertébrale recouvrant le plan musculaire.
- **Paroi latérale :**

☛ **Un plan tégumentaire :**

- la peau : souple en avant et épaisse en arrière.
- le tissu celluleux sous cutané.
- les rameaux vasculo-nerveux superficiels.

☛ **Un plan musculaire :**

- le muscle sterno-cléido-mastoïdien, contenu dans un dédoublement de *l'aponévrose cervicale superficielle.*
- le ventre post du muscle omo-hyoïdien en arrière et les muscles sterno-cléido-hyoïdien et sterno-thyroïdien contenus dans les lames de *l'aponévrose cervicale moyenne*.

II) Contenu : le paquet vasculo-nerveux du cou

1. Artère carotide primitive :

- **Origine :**
  - **A droite** : la bifurcation du tronc artériel brachio-céphalique.
  - **A gauche** : la crosse de l'aorte.
- **Trajet :** monte verticalement dans la gouttière carotidienne jusqu'à la hauteur du bord supérieur du cartilage thyroïde pour se diviser en 2 branches terminales
- **Terminaison :**
  - **la carotide interne :** continue la direction du tronc principal, monte dans l'étage sus-hyoïdien et disparaît sous le ventre postérieur du digastrique.
  - **la carotide externe :** se détache de la face antérieure de la bifurcation, monte devant la carotide interne, en décrivant un trajet en S allongé qui l'amène près de l'angle mandibulaire avant de passer sous le digastrique en direction de la glande parotide. Elle donne plusieurs branches collatérales (Toutes Les Femmes A Paris Ont Trois Maris) :
    - Thyroïdienne supérieure
    - Linguale
    - Faciale
    - Auriculaire
    - Pharyngienne ascendante
    - Occipitale
    - Temporale superficielle
    - Maxillaire.

La carotide interne et externe ne font partie du paquet vasculo-nerveux du cou que dans la portion située au dessous du ventre post du digastrique

2. **Veine jugulaire interne :** principale voie de retour du sang de la tête et du cou.
   - **Origine :** apparaît dans la gouttière carotidienne au dessous du ventre postérieur du digastrique.
   - **Trajet :** parcourt la face externe de la carotide interne puis la carotide primitive, elle répond à la face profonde du sterno-cléido-mastoïdien par l'intermédiaire des ganglions lymphatiques jugulaires et du tissu cellulo-adipeux.
   - **Terminaison :** à la base du cou, derrière l'extrémité médiale de la clavicule, en s'anastomosant avec la veine sub-clavière pour former le confluent de Pirogoff, d'où part la veine brachio-céphalique.
   - **Collatérales :** elle reçoit :
     - le tronc veineux thyro-lingo-facial dans l'étage sus-hyoïdien.
     - Les veines thyroïdiennes moyenne et inférieure qui croisent en avant la carotide primitive.
3. **Chaîne lymphatique jugulaire :**
   - Disposée le long de la gaine vasculaire, entre la veine jugulaire interne en dedans et le muscle SCM en dehors.
   - Elle draine les lymphatiques de la face, du cou, de la langue, de la nuque et de la partie cervicale du système respiratoire et digestif.
   - 2 amas d'entre eux se distinguent par leur taille :
     - l'un sous le ventre postérieur du digastrique **(ganglion principal de Küttner),**
     - l'autre proche du tendon du muscle omo-hyoïdien **(ganglion de Poirier).**
   - Elle forme avec la chaîne cervicale transverse et la chaîne spinale, le triangle de Rouvière.
   - Les voies de drainage sont situées à la base du cou :
     - **A droite** : la grande veine lymphatique se jette dans la veine sous-clavière.
     - **A gauche** : le canal thoracique qui rejoint le confluent de Pirogoff
4. **Nerfs :**
   - **Le nerf pneumogastrique ou nerf vague (X) :** chemine dans l'angle dièdre postérieur, qui est ouvert en arrière, formé par la jugulaire interne en dehors, et la carotide primitive et interne en dedans.
   - **Le nerf grand hypoglosse (XII) :** Il n'apparaît que dans la partie supérieure de la région, donne une branche descendante qui s'anastomose avec le plexus cervical profond (C2, C3) pour former l'anse de l'hypoglosse qui innerve tous les muscles sous hyoïdiens.

Conclusion :

- la connaissance de l'anatomie de la région carotidienne est capitale :
  - ☞ importance du paquet vasculo-nerveux destiné à l'irrigation cervico-faciale et encéphalique.
  - ☞ Fréquence de la pathologie tumorale, infectieuse et traumatique du cou.
- Toute plaie au niveau de la région constitue une urgence mettant en jeu le pronostic vital et nécessitant une exploration chirurgicale immédiate.

Q38. Le caecum : Configurations et rapports.

Introduction :

Le cæcum est la portion initiale du côlon, sous jacente à l'orifice iléo colique.Portion borgne du colon droit qui possède un prolongement atrophié : l'appendice vermiculaire. Situé normalement à la fosse iliaque droite (FID).

Intérêt : Siège d'inflammation (appendicite, RCH, Crohn)

I) Configuration :

1. Situation :

- Le cæcum est situé normalement à la fosse iliaque droite (oblique en bas, en dedans et en avant) mais il est siège à de grandes variations en rapport avec son développement embryonnaire, notamment il peut être **:** sous hépatique, épigastrique, pré-lombaire droite, pelvienne, et exceptionnellement dans la fosse iliaque gauche.
- La situation de l'appendice par rapport au caecum est variable : normalement médio-cæcal, mais il peut être pré-caecal, rétro-cæcal, ou s'étirer vers le mésentère, en rétro-iléal.

2. Configuration externe :

- **Le Cæcum** a la forme d'un sac ouvert en haut présentant un corps et un fond :
  - **Le corps** est parcouru en surface par 3 bandelettes musculaires qui convergent vers la base de l'appendice : antérieure, postéro-externe, postéro-interne.
    Des sillons transversaux délimitent des bosselures superposées : la bosselure inféro-interne s'enroule sous le bord inférieur de l'iléon terminal, et constitue la bosselure sous-iléale.
  - **Le fond** est constitué par la bosselure inféro-externe, il est coudé à angle obtus ou même droit sur le corps du cæcum.
- **L'appendice** s'abouche au dessous de l'orifice iléal. Il s'agit d'un diverticule creux implanté sur la face interne du Cæcum au point de convergence des 3 bandelettes, à 3 cm au dessous de l'abouchement iléal.
- **L'iléon** s'abouche à la face interne du cæcum où il forme avec celui-ci l'angle iléo-caecal ouvert en bas et à gauche.

3. Configuration interne :

- Le caecum présente de haut en bas 2 orifices :
  - **L'orifice iléo-caecal** : est muni d'un sphincter lisse très puissant, et d'une valvule iléo-caecale ''de Bauhin''.
  - **L'orifice appendiculaire** : est parfois muni d'un repli muqueux : valvule de Gerlach.
- Le Cæcum comprend 4 tuniques : séreuse, musculeuse (2 couches de fibres), sous muqueuse et muqueuse (riche en follicules lymphoïdes au niveau de l'appendice = plaque de Peyer).

II) Rapports :

• **Face antérieure :** répond à la paroi abdominale antérieure, constituée de la profondeur à la superficie : – le péritoine pariétal antérieur – le fascia transversalis – les 3 muscles larges de l'abdomen : transverse, petit oblique et grand oblique. – le tissu cellulaire sous cutané – la peau : au niveau de la quelle le point de Mc Burney (d'intérêt chirurgical) ; repère la projection de la base appendiculaire.	• **Face postérieure :** repose sur 5 plans d'avant en arrière: – le péritoine pariétal postérieur – une couche cellulo-graisseuse sous péritonéale où circulent : les vx iliaques externes et vx gonadiques, le nerf génito-crural et l'uretère droit. – L'aponévrose de la fosse iliaque. – une couche cellulo-graisseuse sous aponévrotique où circulent : les vx circonflexes iliaques, le nerf crural et le nerf fémoro-cutané. – le muscle psoas iliaque.
• **Bord externe :** – En haut (au dessus de la crête iliaque): répond aux muscles larges. – En bas (au dessous de la crête iliaque) : répond au muscle iliaque.	• **Bord interne :** – En haut : répond à l'iléon terminal. – En bas : répond à l'appendice en situation normale
• **Fond :** répond à l'angle d'union de la fosse iliaque interne dte avec la paroi abdominale ant. De haut en bas: – Le péritoine, – L'espace de Bogros, – L'arcade crurale à laquelle adhère l'aponévrose de la fosse iliaque et sous laquelle s'engagent les vaisseaux fémoraux.	

Conclusion : En raison de la fréquence des appendicites, il est important de connaître avec toutes les variations afin de ne pas passer à côté d'une « appendicite atypique ».

Q39. La veine porte : Constitution, trajet, rapports et terminaison.

Introduction :

C'est une veine volumineuse qui amène le sang veineux de la partie sous diaphragmatique du tube digestif, du pancréas et de la rate ; vers le foie.

On l'appelle veine porte car elle s'interpose entre 2 systèmes capillaires veineux, celui des capillaires viscérales et celui des capillaires intrahépatiques veineux drainés ensuite par les veines sus hépatiques.

Intérêt :

- Disséminations et métastases infectieuses (amibiase, schistosomiase) et tumorales
- En pathologie d'HTP.
- Pratique des dérivations porto cave.

I) Constitution :

La veine porte se constitue à la face post. de l'isthme pancréatique par la confluence de 2 troncs veineux volumineux :

- **la veine mésentérique supérieure**, verticale
- **le tronc spléno-mésaraïque** horizontal : constitué lui-même par la réunion de la veine splénique et la veine mésentérique inférieure.

II) Trajet :

- Monte obliquement en haut et à droite, à la face post de la tête du pancréas et D1, puis pénètre le bord droit du petit épiploon, pour rejoindre en arrière les autres éléments du pédicule hépatique :
  - l'artère hépatique commune
  - la voie biliaire principale
- Au cours de son trajet elle reçoit de nombreuses collatérales : la veine gastrique gauche, la veine gastrique droite, la veine pancréatico-duodénale supérieure droite et les veines cystiques.

III) Rapports :

1. La partie duodéno-pancréatique :	2. La partie épiploïque :
• **Dans la loge duodéno-pancréatique** : – **En bas** : la face postérieure de l'isthme du pancréas. – **En haut :** la face postérieure du 1ère duodénum – **A droite** : le cholédoque et l'arcade artérielle pancréatico-duodénale postérieure • **A l'extérieur de la loge duodéno-pancréatique :** – **En avant**, à travers l'épaisseur du pancréas : l'ACE en haut et la racine du mésocôlon transverse en bas. – **En arrière**, à travers le fascia de Treitz : la VCI à droite et l'artère mésentérique supérieure à gauche.	• **Dans le petit épiploon :** – **à la base du pédicule hépatique, derrière D1**: le canal cholédoque et l'artère hépatique commune. – **dans le bord libre du petit épiploon, au-dessus du duodénum** : la VP répond en avant et à gauche à l'artère hépatique propre, en avant et à droite à la voie biliaire. – **au niveau du hile** : la veine porte, élément postérieur, répond à gauche à la division de l'artère hépatique, et à droite à l'origine du canal hépatique commun. • **Par l'intermédiaire du petit épiploon :** – **en arrière**, par l'intermédiaire du hiatus de Winslow : la VCI. – **en avant** : la face postérieure du 1er duodénum, et recouvrant l'ensemble la face inférieure du foie.

IV) Terminaison :

- La VP se divise au niveau du hile du foie en 2 branches, droite et gauche formant un angle obtus :
- **La branche droite :** Plus volumineuse et plus courte que la gauche, se distribue dans le lobe droit.
- **La branche gauche :** se distribue dans le lobe gauche.
- Elles se distribuent dans le foie suivant une systématisation segmentaire, accompagnées d'un rameau de l'artère hépatique et d'un conduit biliaire.
- Les 2 territoires ne communiquent pas, ils sont séparés par la scissure principale.

Conclusion : La VP est l'élément principal du pédicule hépatique, sa distribution à l'intérieure du parenchyme hépatique détermine la segmentation portale.

Q40. L'artère hypogastrique : Origine, branches collatérales.

Introduction :

Branche de la bifurcation interne de l'iliaque primitive, **l'artère iliaque interne** ou **artère hypogastrique**, est l'artère majeure du pelvis. Elle assure la vascularisation de la majeure partie des parois et du contenu du petit bassin et constitue une voie de suppléance pour les artères du membre inférieur.

Intérêt :

- **Pathologique** : Comprendre les troubles d'origine vasculaire de toute cette région anatomique : les traumatismes pelviens avec rupture vasculaire, les oblitérations athéromateuses, les troubles pelviens provoqués par anévrysme de l'artère iliaque interne…
- **Chirurgical** : chirurgie gynécologique.

I) origine :

L'artère iliaque interne naît de la division de l'artère iliaque commune, à la hauteur du disque L5/S1, et qui naît elle-même de la bifurcation aortique. Son origine se situe en moyenne à 4 cm de la ligne médiane, en avant de l'articulation sacro-iliaque, en dedans de l'origine de la veine iliaque interne homologue.

II) Branches collatérales :

D'une longueur de 3 à 4 cm en moyenne, l'artère hypogastrique présente un trajet court médialement et en arrière dans le petit bassin, avant de se terminer au niveau du bord supérieur de la grande échancrure sciatique en se divisant en deux troncs, l'un antérieur, l'autre postérieur.

1. **Tronc postérieur :** donne seulement des branches pariétales.
   - **Artère ilio-lombaire :** chemine dans la fosse lombo-sacrée et se divise en 2 branches (ascendante et transverse) pour vasculariser le muscle ilio-psoas, le muscle carré des lombes et l'aile iliaque.
   - **Artères sacrales latérales sup et inf. :** Vascularisent le canal sacré et les muscles piriforme et coccygien.
   - **Artère glutéale supérieure (fessière) :** Branche terminale du tronc post. (la plus volumineuse de l'AII). Sort du bassin par la grande ouverture sciatique, au-dessus du muscle piriforme et se distribue aux muscles de la région fessière.
2. **Tronc antérieur :** donne des branches pariétales et viscérales.

⇒ **Branches pariétales** :

- **Artère obturatrice :** Longe la paroi pelvienne et se dirige vers le trou obturé. participe à l'irrigation du muscle obturateur interne, des muscles adducteurs de la cuisse, de la vessie et de l'articulation coxo-fémorale.
- **Artère pudendale interne :** Sort du bassin par la grande ouverture sciatique, au-dessous du muscle piriforme, puis pénètre de nouveau dans le petit bassin par la petite ouverture sciatique et elle chemine dans le canal honteux. se termine par l'artère dorsale du pénis (ou du clitoris).
- **Artère glutéale inférieure (ischiatique):** sort du bassin par la grande ouverture sciatique au-dessous du muscle piriforme, traverse la région fessière puis descend dans la cuisse et s'anastomose avec les rameaux perforants de l'artère fémorale profonde. Vascularise la partie distale des muscles fessiers et proximale des muscles ischio-jambiers.

⇒ **Branches viscérales :**

- **Artère ombilicale :** Donne naissance aux artères vésicales supérieures, puis elle s'oblitère pour devenir le ligament ombilical (ouraque).
- **Artère utérine** (chez la femme) : traverse le paramètre et se dirige vers le col utérin où elle se coude vers le haut et longe ensuite le corps utérin, irrigue la portion supérieure du vagin, l'utérus, les ligaments larges et les ovaires. correspond à l'artère vésico-prostatique chez l'homme.
- **Artère vaginale** (chez la femme) : Vascularise le vagin, la vessie et la portion terminale de l'uretère. correspond à l'artère vésiculo-déférentielle chez l'homme.
- **Artère rectale moyenne (hémorroïdale moyenne) :** Vascularise surtout l'ampoule rectale et les muscles releveurs de l'anus, et donne quelques rameaux pour la prostate, les vésicules séminales (chez l'homme), et le vagin (chez la femme)
- **Artère vésicale inférieure :** irrigue la vessie (le fond vésical), la prostate, le vagin et l'urètre.

Conclusion :

- L'artère hypogastrique constitue l'artère majeure du pelvis.
- L'étude de l'anatomie de l'artère hypogastrique ainsi a un rôle pertinent en clinique et en paraclinique tant, au travers des anévrysmes de cette artère, que par les anomalies expliquées par l'embryogenèse
- L'étude de l'anatomie de ces branches pose le problème des multiples variations de celles-ci.

ANATOMIE

40 Questions

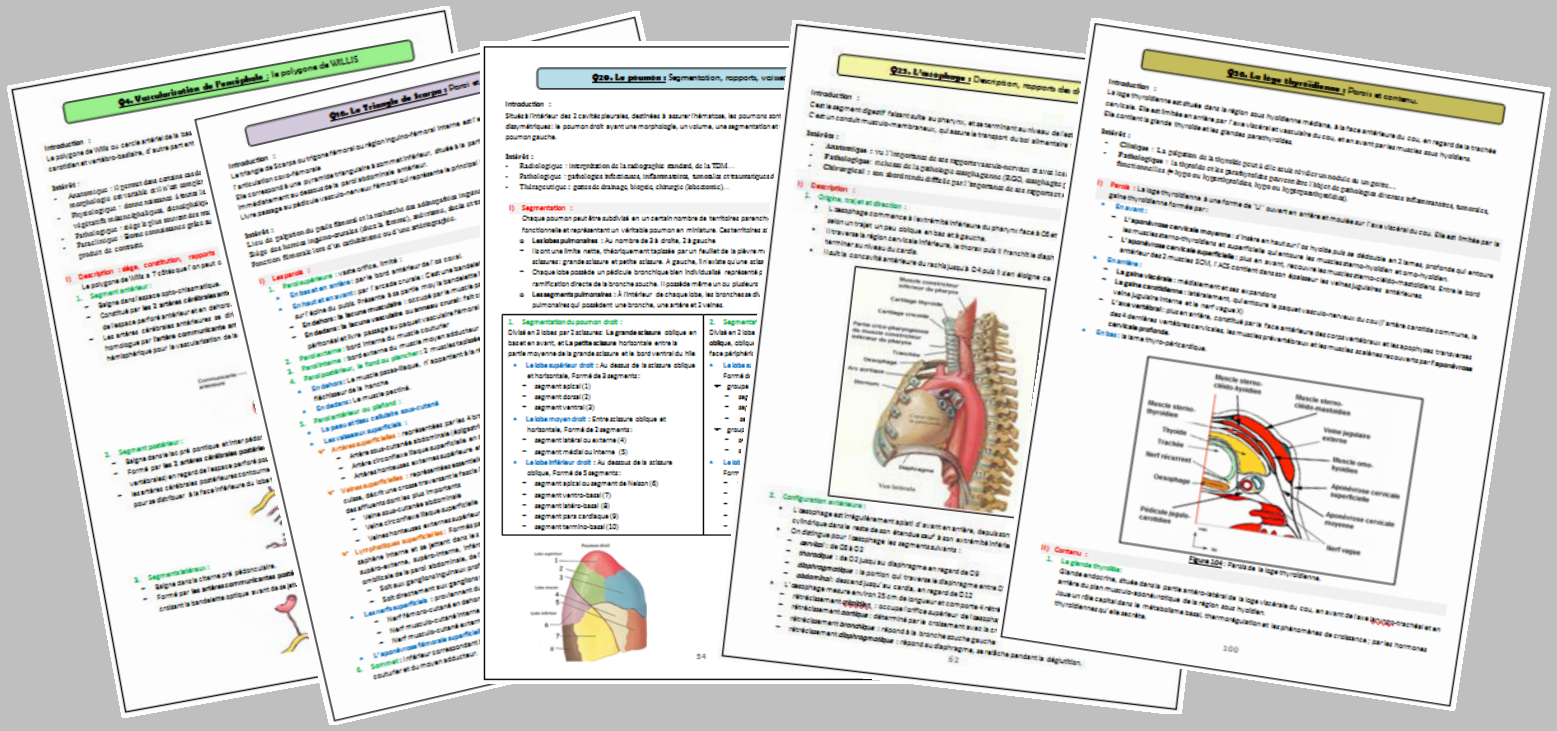

2018 ©