АСЫЛБЕКОВА АЙНУР ТАСБОЛАТОВНА
10.03.1979; 790310402477

Результаты исследований - Видеоэзофагогастродуоденоскопия

14.07.2025 08:30

Пищевод свободно проходим, продольная складчатость выражена умеренно, при инсуффляции расправляются полностью. Z – линия в типичном месте, контуры неровные, четкие. Слизистая в нижней трети тусклая, утолщена. Дефектов слизистой нет. Кардия смыкается полностью, вяло.

В полости желудка большое вязкой слизи. Начиная с 48см от резцов и дистальнее до пилорического жома, протяженностью до 10см, по задней стенке и малой кривизне желудка определяется язвенный дефект неправильной формы, дно глубокое, сплошь покрыто фибрином. Края неровные, определяются скудные грануляции. Взят анализ на гистологию.

Привратник проходим, смыкается. Слизистая начального отдела 12 п.к. гиперемирована, рыхлая .В луковице ДПК по передней стенке язвенный дефект до 1,0см, под фибрином. В вертикальной ветви без особенностей.

Заключение: Недостаточность кардии I ст. Хронический рефлюкс- эзофагит. Язва желудка. Малигнизация? Гистология.Язва луковицы ДПК.

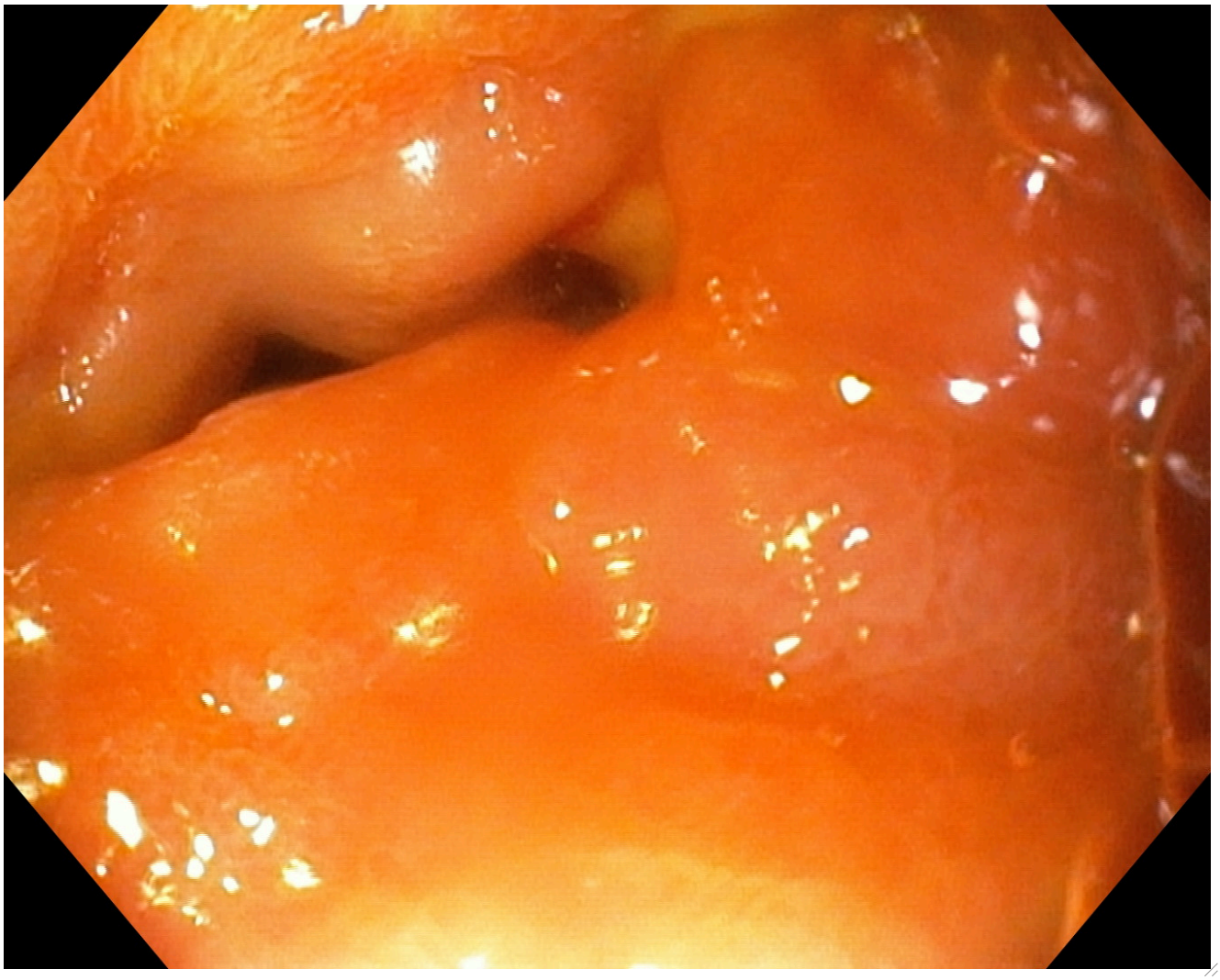

ГКП на ПХВ "Многопрофильная городская больница №3" акимата города Астана

АСЫЛБЕКОВА АЙНУР ТАСБОЛАТОВНА
10.03.1979; 790310402477

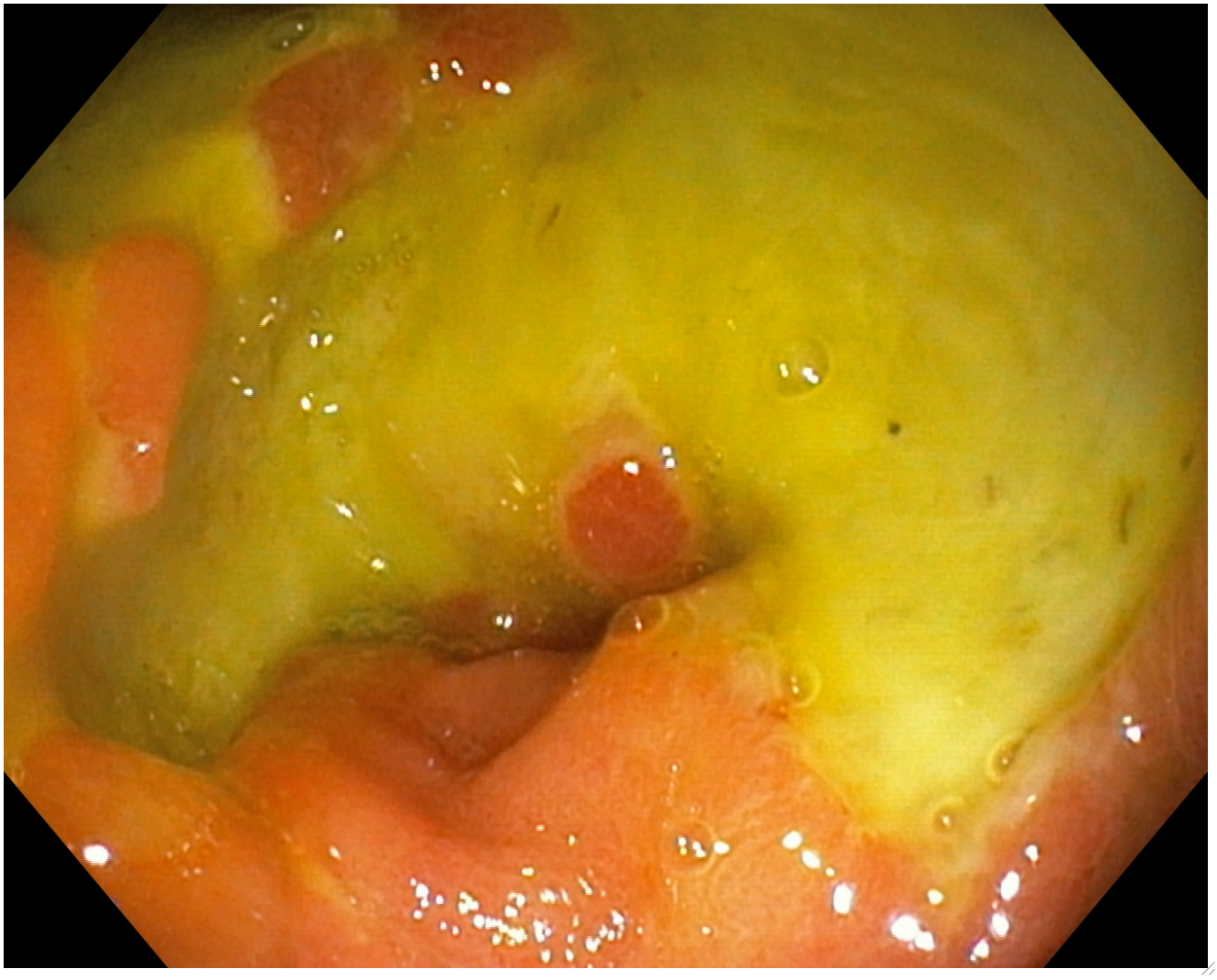

АСЫЛБЕКОВА АЙНУР ТАСБОЛАТОВНА
10.03.1979; 790310402477

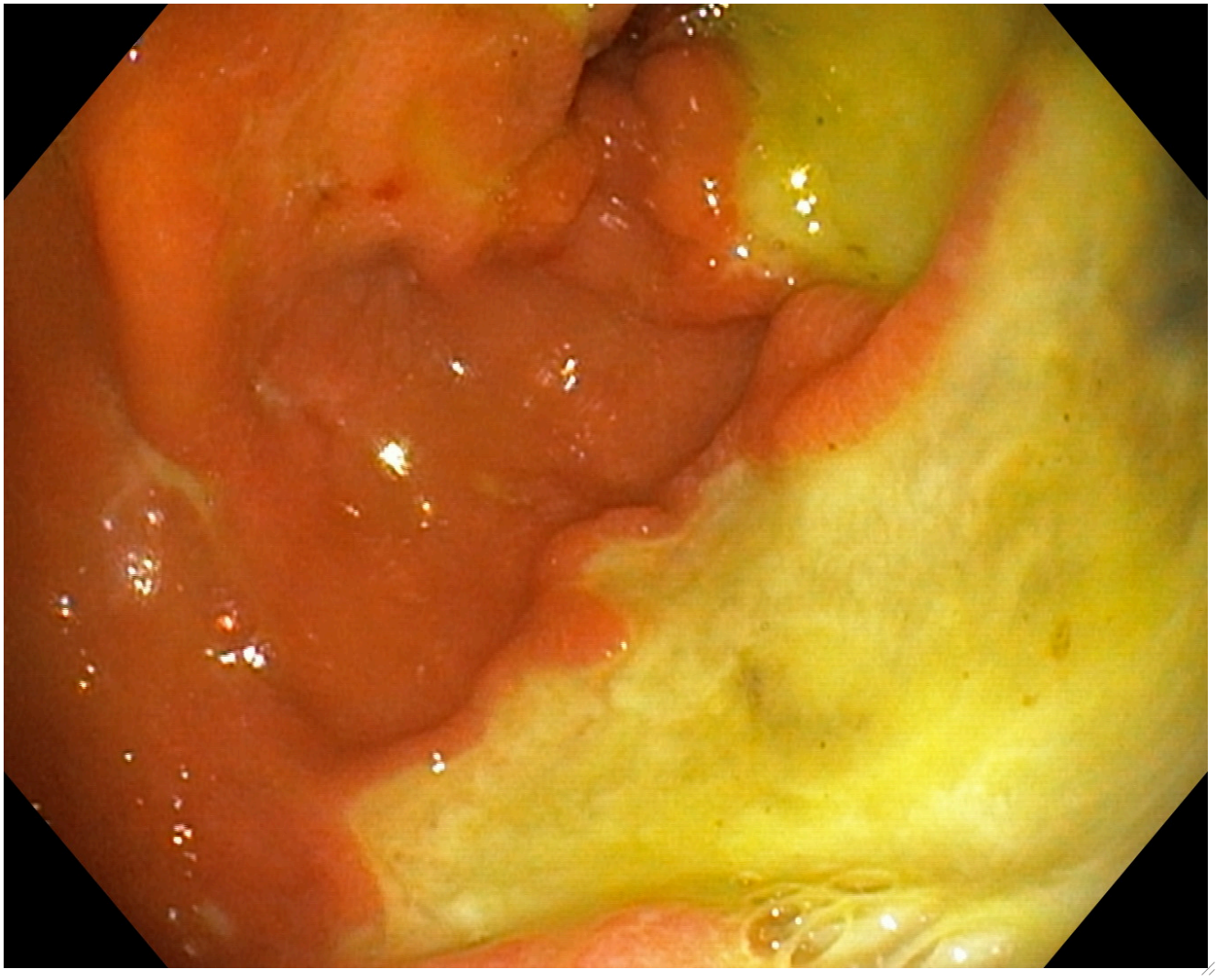

АСЫЛБЕКОВА АЙНУР ТАСБОЛАТОВНА
10.03.1979; 790310402477

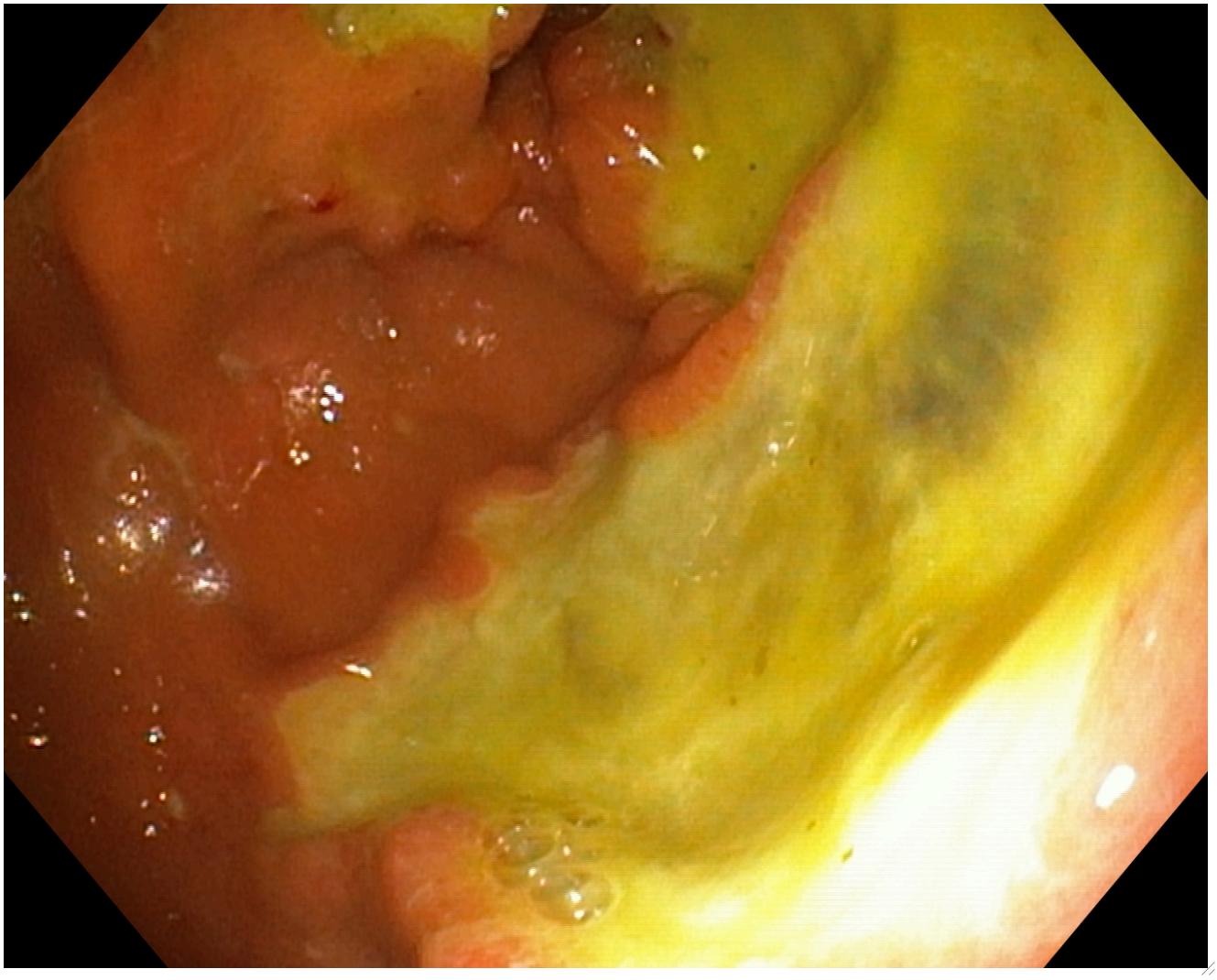

АСЫЛБЕКОВА АЙНУР ТАСБОЛАТОВНА
10.03.1979; 790310402477

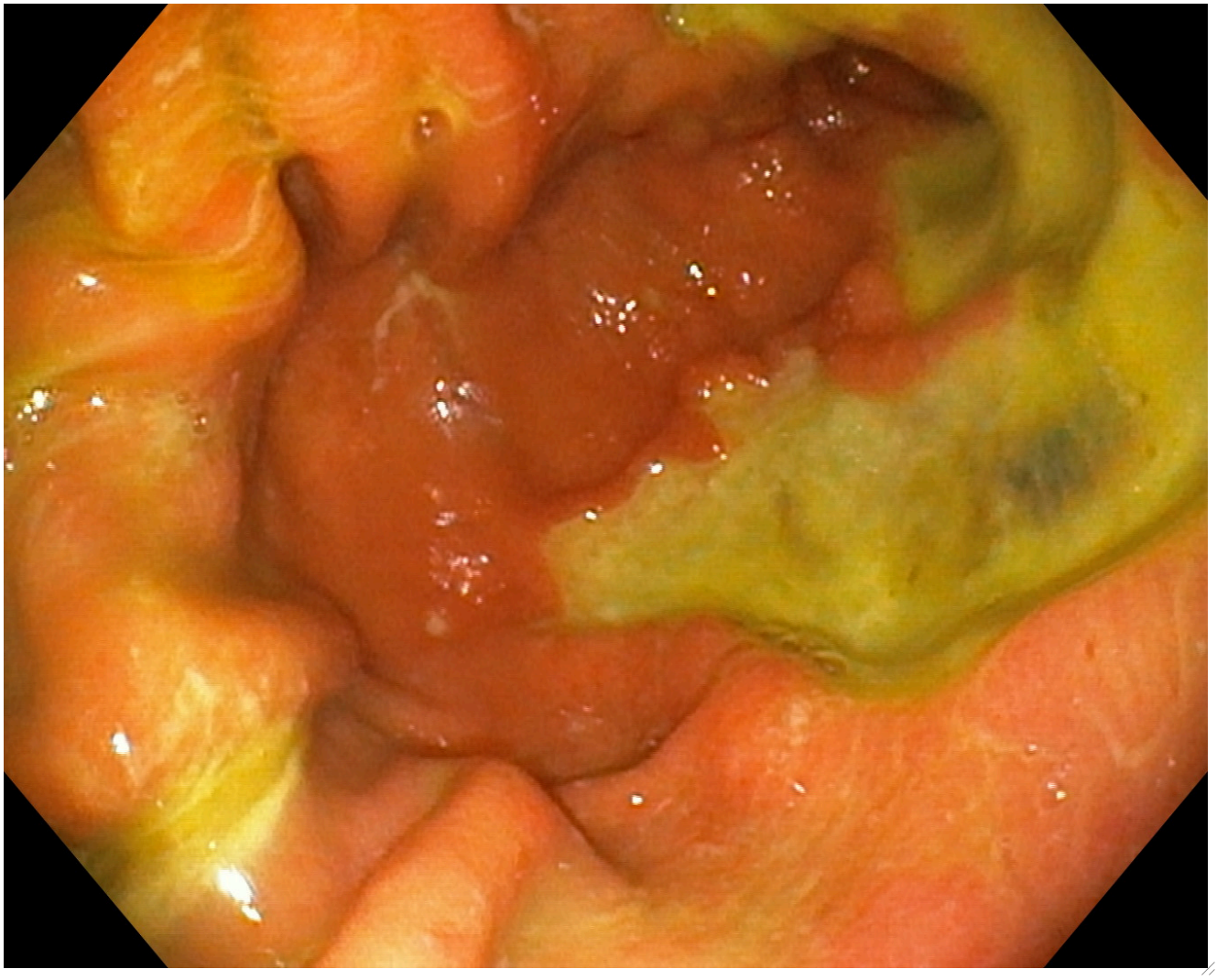

АСЫЛБЕКОВА АЙНУР ТАСБОЛАТОВНА
10.03.1979; 790310402477

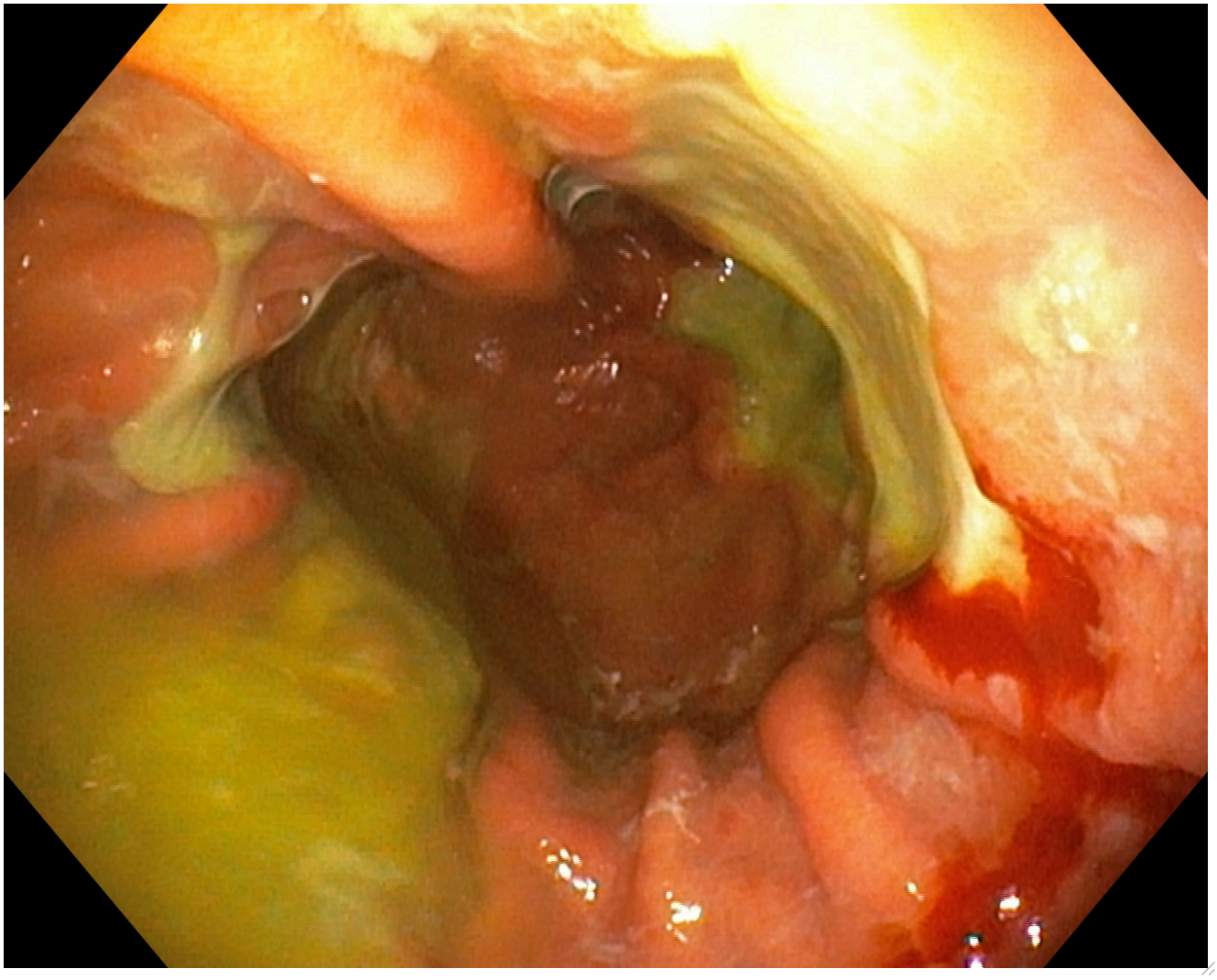

Недостаточность кардии I ст. Хронический рефлюкс- эзофагит. Язва желудка. Малигнизация? Гистология.Язва луковицы ДПК.

Исполнитель: АБДУЛЛИНА Е. В.

ГКП на ПХВ "Многопрофильная городская больница №3" акимата города Астана