МИНИСТЕРСТВО ЗДРАВООХРАНЕНИЯ РОССИЙСКОЙ ФЕДЕРАЦИИ

ГОСУДАРСТВЕННОЕ ОБРАЗОВАТЕЛЬНОЕ УЧРЕЖДЕНИЕ
ВЫСШЕГО ПРОФЕССИОНАЛЬНОГО ОБРАЗОВАНИЯ
«ПЕРМСКАЯ ГОСУДАРСТВЕННАЯ МЕДИЦИНСКАЯ АКАДЕМИЯ
МИНИСТЕРСТВА ЗДРАВООХРАНЕНИЯ РОССИЙСКОЙ ФЕДЕРАЦИИ»

М. Г. Урман

ТРАВМА ЖИВОТА

Пермь 2003

УДК 617.55-001
ББК 54.58 У699

Рецензенты: научный руководитель отдела сочетанной травмы Санкт-Петербургского НИИ скорой помощи им. И. И. Джанелидзе, заслуженный деятель науки РФ, доктор мед. наук, профессор *Ю. Б. Шапот;*

заведующий кафедрой хирургии ФПК и ППС Кировской государственной медицинской академии, член-корреспондент РАМН, заслуженный деятель науки РФ, лауреат Государственной премии РФ, доктор мед. наук, профессор *В. А. Журавлев.*

Урман М. Г.
У699 Травма живота.— Пермь: ИПК «Звезда», 2003.— 259 с.

ISBN 5-88187-176-6

Настоящая монография основана на анализе опыта лечения в условиях многопрофильного стационара 4135 пострадавших с изолированной и сочетанной травмой живота.

Автором разработан ряд новых принципиальных положений, касающихся диагностики и лечебной тактики при травме живота, которые обсуждались на представительных форумах хирургов в нашей стране и за рубежом, были одобрены и в последующем нашли широкое применение.

Монография имеет практическую направленность и рассчитана прежде всего на хирургов общего профиля.

Ил. 38. Табл. 26. Библиогр.: 84 назв.

УДК 617.55-001
ББК 54.58

Печатается по решению ученого совета
ГОУ ВПО «ПГМА Минздрава России»

ISBN 5-88187-176-6

© М. Г. Урман, 2003

Светлой памяти учителя
профессора Семена Юлиановича Минкина
посвящается

ВВЕДЕНИЕ

Количество пострадавших с травмами различной локализации увеличивается во всем мире, и наша страна в этом плане не является исключением. Помимо мирного травматизма, связанного с процессами индустриализации, этому способствуют непрекращающиеся локальные войны, а также криминогенная обстановка в обществе.

Травма живота является одним из наиболее тяжелых видов повреждений. Если в период Великой Отечественной войны 1941—1945 гг. раненые с травмой живота составили 3—5% всех раненых, то во время локальных войн последнего десятилетия — до 12%. Среди тяжелых повреждений в мирное время на долю травм живота приходится 25%.

Известно, что во время Великой Отечественной войны нашей медицинской службе удалось вернуть в строй 72% раненых. Между тем летальность при проникающих огнестрельных ранениях живота оставалась очень высокой — 63%, и еще 17,1% раненых в последующем были уволены из армии. В мирное время летальность при травме живота, особенно сочетанной, также высокая — 40—50% и более, хотя вследствие достижений реанимационной службы, очевидного технического прогресса, а также оснащения бригад «скорой помощи» современной лечебно-диагностической аппаратурой, совершенствования способов хирургических вмешательств на поврежденных органах брюшной полости и смежных анатомических областей в настоящее время удается спасать пострадавших, которые ранее считались бы безнадежными. Отсутствие заметного улучшения исходов травм живота обусловлено изменениями структуры травматизма, а именно неуклонно возрастающей частотой дорожно-транспортных происшествий, падений с высоты, а также огнестрельных ранений, что приводит к значительным разрушениям органов, кровопотере, развитию шока, тяжелым нарушениям жизненно важных функций организма, требует технически сложных оперативных вмешательств.

Отрицательно сказывается на исходах травм живота отсутствие четких тактических установок по узловым вопросам проблемы — методика обследования, в которой должны быть предусмотрены показания к применению вспомогательных методов исследования с

учетом их разрешающей диагностической возможности и инвазивности, выбор объема операции при повреждениях отдельных органов брюшной полости, последовательности вмешательства при множественных и сочетанных повреждениях, особенности программы инфузионно-трансфузионной терапии. Методы оценки тяжести состояния пострадавших с прогнозированием исходов все еще достаточно трудоемки, что затрудняет их внедрение в повседневную практическую деятельность врача. Значительную сложность представляют распознавание послеоперационных абдоминальных осложнений, частота которых также велика — от 10 до 21%, и выбор способа их коррекции; неоправданно высок уровень инвалидизации среди выживших.

Если принять во внимание, что основной контингент травмированных — это мужчины в возрасте от 18 до 40 лет, то становится очевидным, что эта проблема вышла за рамки медицинской, она стала остросоциальной, демографической и экономической. Между тем большинство пострадавших госпитализируются в отделения общехирургического профиля, причем чаще в ночное время, когда помощь обычно оказывается молодыми врачами, не имеющими еще достаточной практической подготовки.

В основу монографии положен опыт лечения 4135 пострадавших с травмой живота в клинике госпитальной хирургии Пермской государственной медицинской академии на базе областной клинической больницы за 30 лет (1972—2002). С закрытой травмой живота госпитализировано 1905 пострадавших, с ранениями — 2230 (ножевыми — 2144, огнестрельными — 86). Повреждения органов брюшной полости были выявлены у 1169 человек с закрытой травмой и у 1464, получивших ранения в живот.

Характер травм отражен в таблицах 1 и 2, а частота повреждений органов — в таблице 3.

Большинство (75,2%) пострадавших были мужчины, преимущественно (78,7%) трудоспособного возраста.

В монографии наряду с описанием диагностики и лечебной тактики при повреждениях отдельных органов брюшной полости на многочисленных примерах, большинство которых — из личной практики автора, показано, насколько разнообразной может быть клиническая картина и патология, с которой сталкивается врач во вре-

Таблица **1**

Контингент пострадавших с закрытой травмой живота

Характер травмы	Без повреждения органов	С повреждением органов	Всего
Изолированная	315	822	1137
Сочетанная	421	347	768
Итого	736	1169	1905

Таблица 2

Контингент пострадавших с **ранениями живота**

Характер ранения	Непроникающее	Проникающее без повреждения органов	Проникающее с повреждением органов	ТАР	Раздельное ранение груди и живота	Всего
Изолированное: ножевое огнестрельное	140 6	612 2	1122 62	:	:	1874 70
Сочетанное: ножевое огнестрельное	—	—	—	228 16	42	270 16
Итого	146	614	1184	244	42	2230

Таблица 3

Частота повреждений органов при травме живота

Поврежденный орган	Характер повреждения				Всего
	закрытая травма		ранение		
	кол-во	%	кол-во	%	
Печень	174	13,2	401	18,2	575
Желчный пузырь	16	1,2	35	1,6	51
Внепеченочные желчные протоки	3	0,2	6	0,3	9
Селезенка	267	20,3	64	2,9	331
Поджелудочная железа	141	10,7	104	4,7	245
Магистральные сосуды	6	0,5	82	3,7	86
Желудок	14	1,1	251	11,4	265
Двенадцатиперстная кишка	59	4,5	64	2,9	123
Тонкая кишка	287	21,9	521	23,7	808
Ободочная кишка	30	2,3	233	10,6	263
Прямая кишка	23	1,7	4	0,2	27
Брыжейка	69	5,2	270	12,3	339
Сальник	17	1,3	85	3,9	102
Почки	111	8,4	50	2,3	161
Мочевой пузырь	94	7,2	14	0,6	108
Мочеточник	1	0,1	6	0,3	7
Лимфатический проток	—	—	3	0,1	3
Матка	1	0,1	—	—	1
Червеобразный отросток	—	—	1	—	1

мя операции, как сложно и чрезвычайно важно в экстремальной обстановке быстро принять оптимальное для данного конкретного пострадавшего решение, обычно и определяющее исход вмешательства. В данной работе автор не ставил себе цель дать исчерпывающие сведения по всем вопросам этой сложной, многогранной проблемы и тем более рекомендации на все случаи жизни; изложены только основные принципы диагностики и лечебной тактики при повреждениях живота. В связи с этим хотелось бы привести высказывание классика отечественной медицины Г. А. Захарьина: «Кто усвоил метод и навык индивидуализировать, тот найдется и во всяком новом для него случае — случае, представляющем невиданные прежде особенности; а таких новых случаев всегда довольно даже для самых опытных врачей и несравненно более для начинающих: такова особенность врачебной, как и всякой другой, «практики», т. е. деятельности в реальных условиях — условиях действительности» *.

Автор надеется, что его труд будет прежде всего полезен врачам, оказывающим ургентную помощь больным хирургического профиля.

---

* *Захарьинъ Г. А* Клиническія лекціи и избранным статьи / Под ред. В. 0. Снегире - М., 1909.- С. 3.

ГЛАВА 1

ПОВРЕЖДЕНИЯ ПЕЧЕНИ

Печень благодаря значительным размерам, нежности паренхимы, особенностям кровоснабжения, локализации и фиксации по частоте повреждения уступает только кишечнику (В. С. Шапкин, Ж. А. Гриненко, 1972; А. И. Мариев, 1977; Н. В. Мерзликин, В. Ф. Цхай, 1997). Между тем летальность при повреждениях печени чрезвычайно велика. При закрытой травме она составляет 21,7—59% (А. Е. Романенко, 1978, 1985; А. А. Бураков и соавт., 1986; С. А. Афендулов и соавт., 1995; Б. Г. Чирицо, 1995; A. Priitsc et al., 1985; L. Eisner et al, 1989).

Погибшие с повреждениями печени составляют 15—20% всех погибших от травм (D. Lawrence, S. Dawson, 1982). И все же следует отметить, что данные клиницистов о частоте и исходе при закрытых травмах печени занижены, так как значительная часть пострадавших погибает на месте происшествия или во время транспортировки. Так, согласно сообщению С. В. Боровкова и С. А. Атаева (1978), из 384 пострадавших с сочетанной закрытой травмой печени 280 погибли на месте происшествия, 45 — во время транспортировки и только 58 оперированы. Согласно данным G. Mentha et al. (1988), 21,4% пострадавших с закрытой травмой печени умирают вскоре после госпитализации из-за крайней тяжести состояния и сложности распознавания на этом фоне внутрибрюшной катастрофы. Аналогичные сведения приводят А. А. Гринберг и соавт. (1998), а именно: из 363 госпитализированных оперированы 294 (ранения — 223, закрытая травма — 71), а 69 пострадавших с сочетанной травмой погибли в течение часа в отделении реанимации от травматического и геморрагического шока. Однако авторы учитывают только послеоперационную летальность, которая составила при закрытой травме 67%, ранениях — 22,8%, общая — 33,6%. Если же еще учесть погибших без оперативного вмешательства, большинство которых, очевидно, были пострадавшие с закрытой травмой, то летальность среди данного контингента оказалась бы в пределах 80%, а общая — 46,3%. Основной причиной смерти является профузное, не имеющее тенденции к

самопроизвольной остановке кровотечение, тем более что у большинства пострадавших травма, полученная при транспортных происшествиях (64,5%) или при падении с высоты (20,6%), сочетанная (Е. С. Владимирова, М. М. Абакумов, 1997); лишь в 13,7% наблюдений причиной повреждения печени является удар в живот тупым предметом (А. И. Мариев, А. К. Ревской, 1993). Не являются редкостью случаи, когда из-за сложности достижения гемостаза пострадавшие погибают на операционном столе или в течение суток после операции (А. В. Русаков и соавт., 1979; M. Giacomantonio et al., 1984).

Крайне неблагоприятны исходы огнестрельных ранений печени, частота которых при проникающих огнестрельных ранениях живота достигает 34,5% (А. В. Пырлик, 2001), а летальность — 46,1% (С. А. Афендулов и соавт., 1995) и даже 73,3% (А. Ю. Анисимов и соавт., 1998). Уже только в раннем послеоперационном периоде летальность от геморрагического и травматического шока и невосполненной кровопотери при огнестрельных ранениях печени составляет 29,2% (С. М. Ахмедов, Т. Г. Гильмурадов, 1995).

Во многих публикациях (Б. И. Альперович, В. Б. Цхай, 1998; С. А. Гешелин и соавт., 1998; Ю. В. Бирюков и соавт., 1998; Н. Н. Милица и соавт., 1998, и др.) приводятся показатели летальности без учета характера повреждения печени, согласно которым она находится в пределах 9,2—24,9%. Улучшение исходов повреждений печени при такой «валовой» статистике кажущееся, в основном за счет пострадавших с колото-резаными ранениями органа, при которых летальность действительно значительно ниже — 1,7—7,3% (Н. П. Кондратьев и соавт., 1981; В. В. Федоровский, 1998; C. Lucas, A. Walt, 1970).

В послеоперационном периоде наблюдаются тяжелые осложнения: продолжающееся кровотечение и шок, аррозивное кровотечение, желчный перитонит, посттравматический гепатит с исходом в острую печеночную недостаточность. Среди пострадавших с огнестрельными ранениями печени частота послеоперационных осложнений достигает 84,8% (М. В. Гринев и соавт., 1996). Развитие осложнений обусловлено несовершенностью гемостаза, секвестрацией ткани печени в окружности раны, желчеистечением (A. Fritsch et al., 1985). При огнестрельных ранениях ткань печени вокруг раневого канала может казаться нормальной, а позже возникает некроз с возможным инфицированием и образованием внутрипечёночного или поддиафрагмального абсцесса и аррозивным кровотечением (В. А. Журавлев, 1986).

Закрытая травма вызывает разнообразные повреждения — от небольших разрывов свободного края печени до разделения органа на фрагменты с различной степенью жизнеспособности. Возможны также большие внутрипечёночные гематомы и даже отрыв печени от нижней полой вены.

Предложено множество классификаций тяжести повреждений печени (И. А. Криворотов, 1949; Г. Ф. Николаев, 1955; Г. А. Баиров, А. П. Шапкина, 1970; В. С. Шапкин, Ж. А. Гриненко, 1977;

Ю. Г. Шапошников, 1984; А. Е. Романенко, 1985; П. Г. Брюсов и соавт., 1994; А. С. Ермолов и соавт., 1998; J. Aldrete et al., 1979; T. Strawn et al., 1980; J. Lenriot et al., 1984; A. Fritsch et al., 1985, и др). Отечественные хирурги чаще используют классификацию В. С. Шапкина, Ж. А. Гриненко (1977), согласно которой различают:

I. Поверхностные трещины и разрывы глубиной до 2 см.
II. Разрывы глубиной от 2—3 см до половины толщи органа.
III. Разрывы глубиной более половины толщи органа и сквозные разрывы.
IV. Размозжение частей печени или расчленение на отдельные фрагменты.

Предположить повреждение печени можно на основании изучения обстоятельств травмы, жалоб пострадавшего, данных осмотра и физикального исследования.

Клиника внутрибрюшного кровотечения является ведущей. Величина кровопотери зависит от тяжести травмы органа, локализации повреждения; при разрывах нижней поверхности печени из-за поверхностного расположения сегментарных сосудов отмечается более интенсивное кровотечение, нежели при разрыве купола (С. А. Боровков, 1975). При разрыве задней поверхности печени профузное кровотечение является следствием повреждения нижней полой вены или отрыва печеночных вен (А. А. Бураков и соавт., 1986). Сразу после травмы возможна кратковременная потеря сознания, иногда рвота. Пострадавших беспокоят сильные боли в верхних отделах живота, причем при разрывах нижней поверхности печени боли распространяются по направлению к пупку, а травма купола печени сопровождается иррадиацией болей в плечо и лопатку, дорзальной поверхности — в поясничную область (Г. А. Баиров, А. П. Шапкина, 1970). При осмотре пострадавшего отмечается выраженная бледность кожных покровов, а в области правой половины грудной клетки и подреберья можно выявить ссадины, гематому. Передняя брюшная стенка ограниченно участвует в дыхании. При массивном кровотечении живот вздут, пальпация болезненна, больше в правом подреберье; при перкуссии отмечается притупление в отлогих местах живота. Часто выявляются симптомы раздражения брюшины. Гемодинамика неустойчивая; необходимо учитывать даже кратковременное улучшение показателей гемодинамики под воздействием инфузионной терапии (R. McCellaid, T. Shires, 1970). Брадикардия как классический симптом травмы печени имеет малую диагностическую ценность (M. Mercadier et al., 1972). Брадикардия при низком артериальном давлении обычно является предвестником остановки сердца (Г. А. Баиров, А. П. Шапкина, 1970). Менее отчетлива клиника постепенно нарастающего внутрибрюшного кровотечения.

Диагностическую ценность может представить обзорная рентгеноскопия живота, при которой констатируется ограничение подвижности правого купола диафрагмы. Полезную информацию может дать обзорная рентгенография живота; «смазанность» нижнего контура

печени и кажущееся увеличение ее размеров обычно являются следствием наличия сгустков крови в подпеченочном пространстве.

Ультразвуковое исследование как скрининговый метод диагностики особенно важен для распознавания субкапсулярных и центральных гематом, контроля за течением репаративного процесса и своевременного выявления послеоперационных осложнений. Достоинствами метода, кроме высокой информативности, являются неинвазивность, доступность, мобильность оборудования, позволяющего выполнить исследование даже пострадавшим в шоковом состоянии в условиях операционной или реанимационного отделения (Н. В. Мерзликин, В. Ф. Цхай, 1997; А. Е. Борисов и соавт., 2000).

Велика разрешающая способность компьютерной томографии, которую можно проводить больным со стабильными показателями гемодинамики. Это исследование позволяет выделить группу больных, при лечении которых можно ограничиться консервативной терапией или малоинвазивным вмешательством (E. Grisoni et al., 1984; A. Meyer et al., 1985).

С целью диагностики используется и сцинтиграфия (M. Giacomantonio et al., 1984), но это исследование трудоемкое и по значимости уступает компьютерной томографии и ультрасонографии (P. Curet et al., 1984).

Ангиографию в экстремальной ситуации для диагностики разрыва печени большинство хирургов не применяют, хотя ранее это практиковалось (М. К. Щербатенко и соавт., 1973; Л. С. Зингерман, Т. А. Ахадов, 1986). Напротив, при гемобилии, когда вследствие повреждения одной из ветвей печеночной артерии формируется гематома, сообщающаяся с просветом внутрипечёночного желчного протока, артериография является наиболее информативным методом исследования; более того, после уточнения локализации гематомы эта манипуляция из диагностической трансформируется в лечебную — выполняется эндоваскулярная эмболизация поврежденной ветви печеночной артерии (W. Lambeth, B. Rubin, 1979; P. Curet et al., 1984). Классическими симптомами гемобилии являются приступы болей в правом подреберье, желтуха интермитирующего характера, кишечные кровотечения (R. Hermann, S. Hoerr, 1967).

В сложных для диагностики ситуациях, особенно применительно к пострадавшим с сочетанной травмой, используется лапароцентез (А. Н. Беркутов и соавт., 1971, 1976; В. В. Тищенко, 1987; A. Fritsch et al., 1985). Несомненно, более информативна лапароскопия с применением видеоаппаратуры, позволяющая уточнить тяжесть повреждения печени и необходимую лечебную тактику, но она противопоказана при нестабильной гемодинамике, острой дыхательной недостаточности, предположении о возможном разрыве диафрагмы (Ю. В. Бирюков и соавт., 1995; А. Е. Борисов и соавт., 2000; Н. В. Лебедев и соавт., 2000).

Распознанное внутрибрюшное кровотечение вследствие повреждения печени является показанием к экстренному оперативному вмешательству, даже в случае, если у пострадавшего тяжелый гемор-

рагический шок. Операция противопоказана лишь при явно несовместимых с жизнью повреждениях других областей тела, которые являются ведущими в определении тяжести состояния пострадавших в сравнении с травмой печени. Специально затрачивать время на инфузионно-трансфузионную терапию с целью улучшения показателей гемодинамики не следует, так как при продолжающемся кровотечении операция является самым эффективным противошоковым мероприятием. Учитывая частый сочетанный характер травмы, перед операцией возникает необходимость в коррекции по поводу поврежденных смежных анатомических областей, в частности, дренирование плевральной полости при выявленном гемопневмотораксе, временной иммобилизации конечностей при переломах и т. д. (А. И. Мариев, 1977).

Важное значение для выполнения адекватного объема вмешательства, причем в предельно сжатые сроки, имеет правильно выбранный операционный доступ. Большинство хирургов начинают операцию с верхней срединной лапаротомии. При повреждении диафрагмальной поверхности печени, задних ее отделов, срединный разрез дополняют поперечным с пересечением правой прямой мышцы (В. С. Шапкин, Ж. А. Гриненко, 1977), расширяют рану по типу «клюшки» (С. А. Афендулов и соавт., 1995), применяют торакофренолапаротомный доступ по VIII межреберью (С. А. Боровков, 1968). Между тем в этой ситуации можно ограничиться только срединным доступом, если пересечь круглую связку печени непосредственно у брюшной стенки и, подтягивая за нее вниз и влево, рассечь серповидную, треугольную и венечную связки, что позволяет «вывихнуть» печень в рану (С. А. Гешелин и соавт., 1960, 1998; Н. В. Мерзликин, В. Ф. Цхай, 1997; А. Е. Борисов и соавт., 2000). А. А. Бураков и соавт. (1986) считают целесообразным применение «комбинированного» доступа только при травме дорзальных отделов печени с повреждением печеночных вен или внутрипечёночного отдела нижней полой вены, причем первоначально они срединный разрез превращают в доступ Рио Бранка, а последний, в случае необходимости, продлевают на грудную клетку, пересекая реберную дугу.

Согласованность в действиях хирурга и анестезиолога чрезвычайно важна во время операции. При интенсивном продолжающемся кровотечении хирург должен прежде всего обеспечить временный гемостаз, а анестезиолог в предельно сжатые сроки восстановить объем циркулирующей крови и стабилизировать показатели гемодинамики, после чего уже выполняется окончательный гемостаз (Н. А. Ефименко, В. Е. Розанов, 2001).

Планируя объем оперативного вмешательства, хирург обязан знать состояние внутриорганных структур печени. Внешний осмотр недостаточен для суждения о тяжести повреждения органа. При глубоких разрывах и ранениях печени внутриорганные сосуды и желчные ходы могут оказаться интактными, и, напротив, целостность их может быть нарушенной при, казалось бы, незначительной травме (В. С. Шапкин, Ж. А. Гриненко, 1978; 1988; В. А. Журавлев, 1986). Поэтому

нельзя оперировать «вслепую», полагаясь только на визуальную оценку поврежденной печени. С помощью операционной холангио- и ангиографии представляется возможным уточнить состояние трубчатых структур печени. Технически легче выполнить холангиографию, а информативность ее не уступает информативности ангиографии, так как желчные ходы повторяют ветвление сегментарных сосудов и обычно повреждаются одновременно с ними. Кроме того, при холангиографии отчетливо контрастируется раневой канал, что позволяет судить о его размерах и направлении (С. Д. Попов и соавт., 1980; В. А. Журавлев, 1986; M. Mercadier et al., 1972; J. Lenriot et al., 1984; M. Caron et al, 1985).

При разрывах (ранениях) печени глубиной до 3 см адекватным вмешательством является наложение гемостатических швов. Рана ушивается на всю глубину, что служит профилактикой гемобилии. Применяют швы: узловой, матрацный, П-образный (А. Е. Романенко, 1978), двойной петлистый (А. И. Мариев, 1975), восьмиобразно-П-образный (Н. А. Телков и соавт., 1974), послойный (О. Б. Милонов и соавт., 1984), блоковидный (Б. И. Альперович и соавт., 1987). Для профилактики прорезывания швов многие хирурги предпочитают ушивать рану печени через сальник на питающей ножке (В. С. Шапкин, Ж. А. Гриненко, 1977; С. А. Афендулов и соавт., 1995; С. В. Лохвицкий и соавт., 1998). С этой же целью используют круглую связку печени и даже лоскут диафрагмы (С. А. Гешелин, 1998), ксеногенную брюшину (В. Н. Бордуновский, 1998).

Для гемостаза, герметизации раневой поверхности печени применяют «ТахоКомб» — пластину, содержащую кроме компонентов свертывания крови еще и коллаген, а также клеевые композиции (А. Е. Ермолов и соавт., 1994; Н. А. Ефименко, В. Е. Розанов, 1998; Г. Г. Ахаладзе, 2001).

Если при вскрытии брюшной полости установлено, что рана печени уже не кровоточит, то достаточно обеспечить только дренирование места повреждения; при значительных размерах раны целесообразно сблизить ее края несколькими швами (J. Amerson, H. Stone, 1970; E. Moore, 1984).

Уточненное лапароскопией поверхностное повреждение печени, при отсутствии продолжающегося кровотечения, позволяет ограничиться санацией брюшной полости с подведением контрольного дренажа в подпеченочное пространство (Ю. В. Бирюков и соавт., 1995, 1998; А. Е. Борисов и соавт., 1998, 2000). В последние годы расширились возможности использования ультразвукового исследования для распознавания травм паренхиматозных органов, уточнения тяжести их повреждения, объема кровопотери. Так, по данным А. С. Ермолова и соавт. (2002), ультразвуковое исследование, которое проводилось в первые сутки после травмы каждые 2 часа, позволяло своевременно распознавать накопление жидкости в брюшной полости и следить за течением репаративного процесса поврежденной ткани печени; авторы располагают опытом консервативного лечения 52 пострадавших с повреждениями печени на фоне сочетанной травмы.

При выявлении глубокой, особенно размозженной, раны прошивание ее «ad massam» опасно из-за возможности лигирования внутриорганных трубчатых структур; желательно провести гемостаз непосредственно в ране, для чего необходимо предварительно добиться временной остановки кровотечения пережатием гепатодуоденальной связки с помощью турникета, сосудистого зажима или сжатием пальцами.

Допустимые сроки пережатия связки в условиях нормотермии — от 10—15 мин (А. Н. Беркутов, 1973; В. С. Земсков и соавт., 1985) до 30 мин (В. А. Журавлев, 1972; С. А. Шалимов и соавт., 1980; S. Pollice et al., 1985). Гипотермия путем обкладывания печени мешочками со льдом улучшает прогноз пережатия и дает возможность продлить время обескровливания (В. С. Шапкин и соавт., 1971, Е. В. Якубовский, 1971). Такой же эффект обеспечивают стероидные гормоны (R. Grundman, H. Pichimaier, 1983). В. П. Сухоруков и соавт. (1995) при резекциях печени пережимали гепатодуоденальную связку до 60 мин, но при этом считали обязательным инфузионный «подпор» реополиглюкином. Если В. С. Шапкин и соавт. (1971) рекомендуют прерывистое пережатие связки, то А. В. Муратов (1999) считает, что для печени вредны такие «гемодинамические и токсические удары». Он предложил атравматичное устройство для пережатия гепатодуоденальной связки, мелкий шаг резьбы выкручивающего винта сдавливающей бранши которого не позволяет быстро устранить окклюзию связки. И все же некоторые хирурги (А. И. Мариев, А. К. Ревской, 1993; М. В. Гринев и соавт., 1996) ограничивают время обескровливания печени всего 2—3 мин, считая, что безопаснее сдавление органа проксимальнее нахождения раны рукой, эластическим жгутом или пластинчатыми зажимами, что не вызывает последующих дегенеративных изменений паренхимы и осложнений, обусловленных стазом в портальной системе. Пережатие гепатодуоденальной связки вызывает повышение портального давления в 4—5 раз. Следствием портальной гипертензии являются субсерозные кровоизлияния и даже сливные гематомы в стенке кишечника, скопление в его просвете жидкой крови, а в свободной брюшной полости — геморрагического выпота. Нарушение гемодинамики проявляется снижением артериального давления, тахикардией, уменьшением минутного и ударного объема сердца. В экспериментах на собаках установлено, что пережатие гепатодуоденальной связки при локальной гипотермии и временном портокавальном соустье (полиэтиленовый шунт из селезеночной вены в бедренную) на 70 мин не вызывает нарушений гемодинамики и морфологии печени (Е. В. Якубовский, 1971). Для предотвращения депонирования крови в бассейне воротной вены после пережатия гепатодуоденальной связки А. Е. Борисов и соавт. (2000) разработали способ временного портокавального шунтирования, суть которого состоит в том, что берется система для забора крови и иглой на одном конце пунктируется любая крупная ветвь воротной вены — обычно правая желудочно-сальниковая, а после заполнения системы кровью иглой на противоположном ее конце пунктируют

нижнюю диафрагмальную или внутреннюю подвздошную вену; завершив хирургический гемостаз, систему удаляют, а вены лигируют.

Отсутствие эффекта от пережатия гепатодуоденальной связки свидетельствует о ретроградном кровотечении по лишенным клапанов печеночным венам. В такой ситуации для достижения временного гемостаза рекомендуется пережатие нижней полой вены с помощью турникетов под печенью и интраперикардиально — под правым предсердием (С. А. Гешелин, 1998). Однако, как справедливо отмечает С. А. Гешелин, успешное применение данного способа на фоне продолжающегося интенсивного кровотечения следует рассматривать как счастливую случайность. Реальнее временно остановить кровотечение сдавлением печени двумя руками, и, прижав ее к позвоночнику, что поручается ассистенту, оперирующий хирург переводит абдоминальный доступ в абдоминоторакальный по VIII межреберью; этот прием обеспечивает хирургу свободу для манипуляций в области кавальных ворот печени (J. Lenriot et al., 1984).

Остановив кровотечение, выполняют щадящую, но в то же время радикальную хирургическую обработку раны — отсекают явно нежизнеспособные участки печени, связанные с основной массой органа узкой ножкой, с помощью влажной марлевой салфетки удаляют со дна раны детрит, что уменьшает в послеоперационном периоде интоксикацию продуктами распада и опасность образования абсцесса (С. А. Боровков, 1975; Ж. А. Гриненко, 1979; D. Lawrence, J. Dawson, 1982). Хирургическая обработка раны включает в себя также удаление инородных тел, прежде всего крупных металлических осколков, внедрившихся в ткань печени, оставление которых вызывает в последующем деструктивно-воспалительную и репаративные реакции, следствием которых является формирование абсцесса, а иногда и множественных абсцессов, и грубого рубца (К. А. Грачев, 1972; А. И. Чалганов, 1978).

Обнаружить поврежденные желчные ходы можно при введении раствора метиленового синего в желчный пузырь или непосредственно в общий желчный проток, если пришлось выполнить холецистэктомию (А. И. Мариев, 1977; А. А. Бураков и соавт., 1986; M. Balasegaram, 1969; J. Combe et al., 1981). Даже самые мелкие поврежденные желчные протоки тщательно прошиваются атравматической иглой нерассасывающимся шовным материалом. Обработанную рану печени оставляют открытой, дренируют полихлорвиниловой трубкой и производят гепатопексию: при повреждении диафрагмальной поверхности — по Хиари — Алферову — Николаеву, когда передний край печени отдельными узловыми швами подшивается к париетальной брюшине у реберной дуги, а при повреждении дорзальной поверхности — по В. С. Шапкину; при этом задний листок брюшины подшивается к нижней поверхности печени.

Оригинальный способ гемостатического шва предложили С. А. Афендулов и соавт. (1995). Суть его состоит в том, что мобилизованная прядь сальника прошивается кетгутом, после чего поэтапно прошивается печень этими же нитями со стороны дна

раны на неповрежденную поверхность органа; после затягивания нитей сальник плотно фиксируется ко дну и стенкам раны.

В. Н. Бордуновский (1998) при ушивании кратерообразной раны печени предварительно выстилает ее ксеногенной брюшиной, поверх которой укладывается прядь сальника. В шов захватываются края раны и ксеногенная брюшина — лигатура проводится над сальником. При завязывании лигатур сальник прижимается к пластине брюшины, благодаря чему она плотно прилегает к раневой поверхности, что способствует остановке кровотечения; кроме того, ксеногенная брюшина служит опорой для швов, предотвращая прорезывание паренхимы.

Если не удается остановить кровотечение прошиванием сосудов в ране печени, можно попытаться достигнуть гемостаза перевязкой печеночной артерии или ее долевых ветвей (Л. В. Авдей, В. И. Космачев, 1973; М. Г. Урман, 1981; В. Т. Кондаков и соавт., 1989; J. Combe et al, 1981; S. Pollice et al., 1985). К такому вмешательству можно прибегнуть, предварительно убедившись, что кровотечение преимущественно артериальное, для чего необходимо временно пережать взятую на турникет печеночную артерию. Если кровотечение продолжается, то это свидетельствует о повреждении венозной системы, когда перевязка артерии противопоказана (Т. Т. Тунг, 1972; C. Couinaud, 1972; L. Flint, H. Polk, 1979; E. Moore, 1984). После лигирования печеночной артерии необходимо выполнить холецистэктомию, чтобы предотвратить опасность некроза желчного пузыря (Т. Т. Тунг, 1973; E. Ledesma et al., 1981). Многие хирурги перевязку печеночной артерии считают альтернативой резекции печени (В. Т. Кондаков и соавт., 1989; S. Pollice et al., 1985, и др.). Однако этот метод гемостаза все-таки не нашел широкого распространения из-за противоречивых оценок его последствий. Е. И. Зайцев и В. И. Куц (1975) собрали в литературе описание 222 наблюдений перевязки печеночной артерии по поводу разной патологии печени с 35 летальными исходами. Считается, что чем ближе к печени перевязана артерия, тем большая вероятность нарушения кровообращения органа (Е. И. Зайцев, В. И. Куц, 1975; Н. Д. Ушаков и соавт., 1987; А. Дих и соавт., 1967). Поэтому предлагается лигировать общую печеночную артерию, но идентифицировать уровень отхождения желудочно-двенадцатиперстной артерии удается не всегда (А. И. Мариев и соавт., 1994; M. Luchtman, E. Freire, 1974). Между тем допускается перевязка и собственной печеночной артерии (Т. Т. Тунг, 1973; А. С. Ермолов и соавт., 1994; J. Jona, 1978; K. Hockerstedt et al., 1982).

Согласно мнению Т. Т. Тунга (1972), опасности, связанные с наложением лигатуры на печеночную артерию, преувеличены. При учете последствий лигирования сосуда необходимо принимать во внимание тот фон, на котором производится вмешательство в таком объеме. Длительная гипотония, тяжелая травма печени с повреждением трубчатых структур органа, исходные нарушения ее функции сами по себе могут вести к развитию в послеоперационном периоде ост-

рой печеночной недостаточности (D. Ют et al., 1976; E. Mays, 1967). И все же, решаясь на перевязку печеночной артерии, даже основного ее ствола, хирург не вправе игнорировать возможность преходящего нарушения функциональной активности печени и ишемического инфаркта органа, так как коллатеральный кровоток через систему гастродуоденальной артерии может оказаться неэффективным (А. А. Пономарев, 1990; Ph. Sandblom et al., 1984). Для профилактики гипоксии печени в раннем послеоперационном периоде рекомендуется гипербарическая оксигенация или ингаляция увлажненного кислорода (K. Hockerstedt et al., 1982). Риск вмешательства значительно уменьшается при коррекции метаболического ацидоза, восстановлении адекватной гемодинамики и терапии кровопотери (S. Pollice et al., 1985).

При посттравматической гемобилии по эффективности гемостаза не уступает перевязке печеночной артерии эндоваскулярная эмболизация ее ветвей. Источник кровотечения предварительно уточняется артериографией, затем суперселективно катетеризируется сосуд, ответственный за кровотечение, и в него вводятся окклюзирующие «агенты»: спирали Гиантурко, «Tru Fill», «MDS», гидрогель, эмбол из губки, микронизированный висмут или производится эндобаллонная окклюзия. Преимущества данного способа гемостаза: малая травматичность, меньший риск возникновения некроза печени, минимальный отрезок времени между топической диагностикой и проведением лечебных мероприятий (В. С. Шапкин, Ж. А. Гриненко, 1988; А. Е. Борисов и соавт., 1998; Г. Е. Белозеров и соавт., 2001; D. Heimbach et al., 1978; Ph. Sandblom et al., 1984). А. С. Ермолов и соавт. (1998) считают, что показанием к ангиографическому исследованию и последующему рентгеноэндоваскулярному гемостазу является доказанное с помощью допплеровского исследования наличие признаков кровотока в полости гематомы. Отсутствие допплеровских признаков кровотока и клиники артериожелчного свища, малые размеры гематомы свидетельствуют о возможности чрескожной лечебной пункции под ультразвуковым контролем; при гематомах более 5 см выполняют чрескожное дренирование (В. А. Вишневский, А. В. Гаврилин, 1998).

Есть сторонники оперативного вмешательства при внутрипечёночных разрывах с образованием полости: гематома вскрывается, осуществляется гемо- и холестаз с последующим послойным ушиванием полости (В. А. Рудаков и соавт., 1998). Сторонники этого способа гемостаза считают его более надежным, так как источником кровотечения могут быть также и поврежденные ветви воротной вены; при невозможности лигирования сосудов в полости гематомы рекомендуется резекция печени (Н. В. Мерзликин, В. Ф. Цхай, 1997).

Более того, В. С. Шапкин и Ж. А. Гриненко (1974, 1988) не советуют перевязывать печеночную артерию даже при ангиографически подтвержденном повреждении одной из ее ветвей как источника гемобилии, так как при плохих коллатералях возможны некрозы, а при хороших — лигирование артерии не дает ожидаемого эффекта.

В то же время в двух наблюдениях В. С. Шапкина и Ж. А. Гриненко вскрытие гематомы и попытка провести локальный гемостаз не увенчались успехом — вмешательство пришлось закончить тампонадой полости марлей; оба больных погибли. Поэтому резекцию печени авторы считают наиболее адекватной операцией при гемобилии. Однако данную точку зрения многие хирурги не разделяют (D. Heimbach et al., 1978; S. Pollice et al., 1985).

К резекции печени как способу гемостаза большинство хирургов относятся сдержанно, предпочитая менее травматичные вмешательства, а если и возникает такая необходимость, то выполняют обычно атипичные — экономные, или так называемые резекции-обработки, при которых удаляется только нежизнеспособная, лишенная кровообращения и желчеоттока ткань. Границу такой резекции определяют не анатомические ориентиры, а демаркационная линия, отграничивающая участок с нарушенным питанием, отличающийся синюшностью и дряблостью (В. А. Журавлев, 1986; С. А. Гешелин, 1998; J. Lenriot et al., 1984; F. Giuliano et al., 1987). Показания к анатомической резекции печени (сегментэктомии, лобэктомии, гемигепатэктомии) возникают при массивном разрушении доли или сквозных огнестрельных ранах, проходящих по ее центру и сопровождающихся сильным кровотечением, повреждением печеночных вен, позадипеченочного отдела нижней полой вены, трубчатых структур портальной триады на сегментарном или большем уровне (В. А. Журавлев, 1986; Н. В. Мерзликин, В. Ф. Цхай, 1997; С. А. Афендулов, Б. А. Богожанов, 1998; А. Е. Борисов и соавт., 2000; C. Lucas, A. Walt, 1970; C. Smadia et al, 1982; H. Bismuth et al., 1985). Есть сторонники расширения показаний к резекции печени при 3-й степени тяжести ее повреждения как к способу окончательного гемостаза. Так, Н. А. Ефименко и В. Е. Розанов атипичную резекцию печени произвели 44,7% пострадавшим, сегмент- или лобэктомию — 55,3%. Поверхность резецированного участка обрабатывают криодеструкцией, бесконтактной коагуляцией лазерным или плазменным потоком, обеспечивающими быстрый и надежный гемостаз при минимальной глубине некроза, с последующим закрытием биодеструктируемой синтетической пленкой, прядью большого сальника, пластиной «ТахоКомб» или волокнистым фибринозным клеем «Тиссукол». Выполненная по строгим показаниям резекция печени избавляет больного от опасности тяжелых послеоперационных осложнений: некроза ткани, вторичных кровотечений, формирования внутрипечёночных гнойников, гемобилии и др. (А. С. Ермолов и соавт., 1994; Н. В. Мерзликин, В. Ф. Цхай, 1997; Г. Е. Белозеров и соавт., 2001; Н. А. Ефименко, В. Е. Розанов, 2001).

На сегодняшний день из арсенала оперативных пособий по достижению гемостаза при тяжелой травме печени нельзя исключить необходимость прибегнуть к тампонаде раны марлей (А. С. Ермолов и соавт., 1994; А. А. Гринберг и соавт., 1998; К. К. Козлов и соавт., 1998; E. Moore, 1984; F. Giuliano et al., 1987). Этот способ гемостаза имеет теневые стороны: следствием тугой тампонады являются ише-

мия и последующий некроз ткани в окружности раны, при удалении тампонов возможен рецидив кровотечения, в случаях повреждения внутрипечёночных желчных протоков тампоны вскоре пропитываются желчью, которая затекает и в подпеченочное пространство, что приводит к развитию перитонита (А. И. Мариев, А. К. Ревской, 1993). И все же при всех перечисленных недостатках в экстремальной ситуации — при продолжающемся профузном кровотечении, когда общепринятые меры гемостаза оказываются неэффективными, особенно у пострадавших с сочетанной травмой,— тампонада раны печени марлей может спасти больше жизней, чем резекция органа (G. Mentha et al., 1988). Тампонада находит применение при билобарной травме печени, огромной субкапсулярной гематоме, коагулопатическом кровотечении, отсутствии условий для выполнения радикальных операций — прежде всего при отсутствии опытной бригады хирургов. При этом тампонаду раны печени многие хирурги рассматривают только как временный метод остановки кровотечения, обеспечивающий возможность транспортировки пострадавшего в специализированный центр, где при необходимости ему будет оказана помощь в полном объеме — вплоть до резекции органа, т. е. реализуется принцип двухэтапного хирургического лечения травм печени (А. Н. Беркутов, 1973; Н. К. Голобородько, 1983; F. Fekete, R. Parc, 1973; C. Smadia et al., 1982). Разноречивы мнения о сроках удаления тампонов: одни хирурги удаляют тампоны постепенно, по мере их «ослизнения», с 5-го по 10-й день (R. Hermann, S. Hoerr, 1967), другие приступают к их удалению уже через двое суток (K. Lautering et al., 1987). Некоторые хирурги категорически возражают против применения этого способа остановки кровотечения, считая, что он не обеспечивает надежного гемостаза, нарастающая гематома выталкивает тампон и кровотечение рецидивирует, и, кроме того, по их мнению, марлевая тампонада всегда сопровождается гнойно-септическими осложнениями (С. А. Гешелин, 1998; А. Е. Борисов и соавт., 2000).

При тяжелой травме печени часто повреждаются внутрипечёночные желчные протоки, что может привести к развитию желчного перитонита, поддиафрагмального абсцесса, желчного свища. Развитию этих осложнений способствует гипертензия в желчных ходах, неизбежно возникающая после травмы, вследствие чего пассаж желчи осуществляется по пути наименьшего сопротивления, а именно — ретроградно в рану печени, ухудшая условия ее заживления (С. Д. Попов и соавт., 1980). Поэтому большинство хирургов считают показанной при тяжелых повреждениях печени декомпрессию желчевыводящих путей (П. Н. Зубарев, С. А. Анденко, 1990; А. И. Мариев и соавт., 1995; М. В. Гринев и соавт., 1996; C. Lucas, A. Ledgerwood, 1978). Согласно сообщению J. Amerson и H. Stone (1970), ни у кого из 31 пострадавшего, которым дренировали желчевыводящие пути, не сформировался желчный свищ. Однако дренирование тонкостенного, не расширенного общего желчного протока Т-образным дренажем, да к тому же еще в экстремальной

ситуации, превращается в технически сложное вмешательство, и, кроме того, не исключается опасность рубцовой стриктуры протока в отдаленном периоде (C. Lucas, 1970; J. Aragon et al, 1974), хотя некоторые хирурги предпочитают именно такой метод дренирования (А. А. Бураков, 1986; R. Byrne, 1964; M. Mercadier et al., 1972). Гораздо проще наложить холецистостому, которая также обеспечивает адекватную разгрузку желчевыводящих путей.

Таким образом, гемостаз при травме печени может осуществляться: а) в очаге повреждения (применение гемостатической губки, клеевых композиций, ушивание раны, лигирование кровоточащих сосудов в ране, тампонада раны сальником, марлей); б) перевязкой печеночной артерии или ее ветвей, а также рентгеноэндоваскулярной эмболизацией сегментарных артерий; в) резекцией печени. Выбор способа гемостаза зависит от тяжести и характера повреждения печени, состояния пострадавшего, опыта хирурга и материального обеспечения лечебного учреждения. Учитывая тяжесть состояния пострадавших, обусловленную кровопотерей, а часто еще наличием сочетанных повреждений, целесообразно ограничиться минимальным объемом вмешательства, направленным на спасение жизни больного.

Наш опыт лечения повреждений печени основан на 575 наблюдениях: 401 пациент с ранениями (ножевое — 375, огнестрельное — 26), 174 пострадавших с закрытой травмой.

Ранение печени оказалось изолированным у 192 (47,9%) человек. У 113 (28,2%) больных обнаружено сочетанное ранение груди, причем у 95 пострадавших оно носило торакоабдоминальный характер, а у 18 было раздельное проникающее ранение груди и живота; еще 96 (23,9%) раненых оперированы по поводу множественных повреждений органов брюшной полости.

Разрыв печени оказался изолированным только у 32 (18,4%) пострадавших. Сочетанная травма других анатомических областей имела место у 124 (71,3%) человек, чаще груди (101) и головы (85). Она обычно являлась следствием автодорожных происшествий (62,8%) или падения с высоты (19,5%), тогда как изолированный разрыв печени у большинства (68,3%) пострадавших произошел из-за бытовой травмы.

Диагностика повреждений печени основывалась на анализе обстоятельств травмы, жалоб пострадавшего, наличия клинической картины внутрибрюшного кровотечения, интерпретации данных физикального и инструментальных методов исследования.

В состоянии шока госпитализировано 26,4% пострадавших с изолированным разрывом печени и 84,2% имевших сочетанную закрытую травму живота; превалировал (61,9%) шок III—IV степени тяжести. При изолированных ранениях печени шок наблюдали у 29,5% больных, а среди госпитализированных с торакоабдоминальным ра-

нением — у 61,7%. Следует учесть, что истинная тяжесть шока у данного контингента пострадавших еще выше, так как проводимая на догоспитальном этапе инфузионная терапия способствовала улучшению показателей гемодинамики.

Болевой синдром служил диагностическим подспорьем для относительно небольшого числа пострадавших с повреждениями печени. При изолированном разрыве печени на боли в правом подреберье жаловался только каждый второй больной (48,7%), а симптом Кера отмечен у 20,5% больных. При множественных повреждениях органов боль, как правило, носила «разлитой» характер. Что касается пострадавших с сочетанной травмой, то жалобы были в состоянии предъявить только 30% пострадавших. С такой же частотой (30,6%) боль в правом подреберье — самопроизвольная или при пальпации — отмечена у пострадавших с ранениями печени. Симптомы раздражения брюшины выявлены у 27,3% пострадавших с изолированным разрывом и у 23,2% — с ранением печени, а симптом Куленкампфа — соответственно у 19,1 и 4,5% больных. Большую значимость в распознавании внутрибрюшного кровотечения придавали обнаружению притупления перкуторного звука в боковых отделах живота. Однако и этот симптом не следует абсолютизировать, так как он отсутствовал у каждого третьего пострадавшего (28,1%) с кровопотерей в брюшную полость, объем которой превышал 1 л и нередко (10,4%) оказывался ложноположительным.

Ценную информацию удавалось получить с помощью рентгенологического исследования — прежде всего обзорной рентгенографии груди и живота, которую выполнили 72,1% пострадавших с разрывом печени. Придавали значение наличию переломов нижних ребер справа (49,7%), высокому стоянию правого купола диафрагмы (28,5%), отсутствию четкости контуров нижнего края печени (13,1%), что свидетельствовало о наличии сгустков крови в подпеченочном пространстве. Проведение данного исследования у раненых (выполнено 37,9% больных) также чрезвычайно важно, особенно при локализации раны на груди или в проекции реберной дуги, для распознавания торакоабдоминального характера ранения и развившихся внутриплевральных осложнений, а возможно, и решения вопроса о последовательности оперативного вмешательства.

Целиакогепатографию выполнили 9 пострадавшим с травмой печени (рис. 1, 2). У 3 пострадавших с клиникой гемобилии после уточнения локализации гематомы данное исследование из диагностического трансформировалось в лечебное. В экстремальной ситуации применение артериографии с целью распознавания внутрибрюшного кровотечения и тем более его источника считаем нецелесообразным; потеря драгоценного времени может оказаться невосполнимой. Хирургу прежде всего необходимо знать, следует ли экстренно оперировать пострадавшего. Этот вопрос при неотчетливой клинической картине у 49 человек решен путем лапароцентеза, а у 27 — лапароскопии. Однако, несомненно, даже осмотр печени еще не позволяет судить о сохранности ее внутриорганных структур. Между

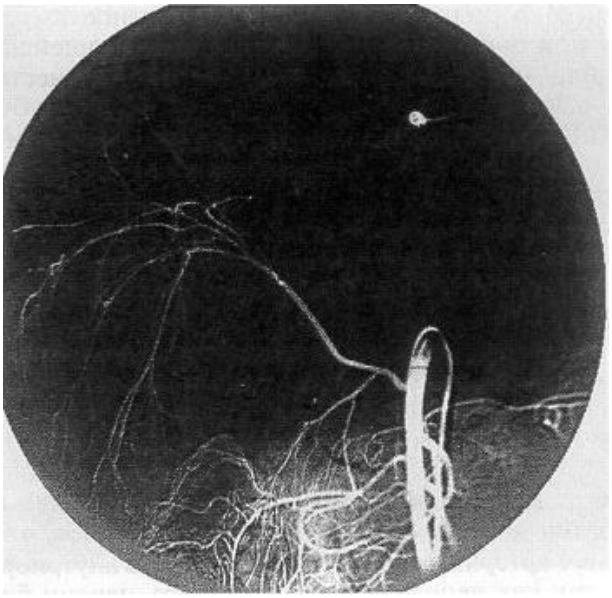

Рис. 1. Ангиогепатография больного Ф., 26 лет; артериальная фаза ветви правой печеночной артерии, отходящей от верхней брыжеечной артерии, дугообразно смещена бессосудистым образованием в правой доле печени. В поздней артериальной фазе определяется экстравазация контраста. 3х4 см. Паренхима печени контрастирована равномерно

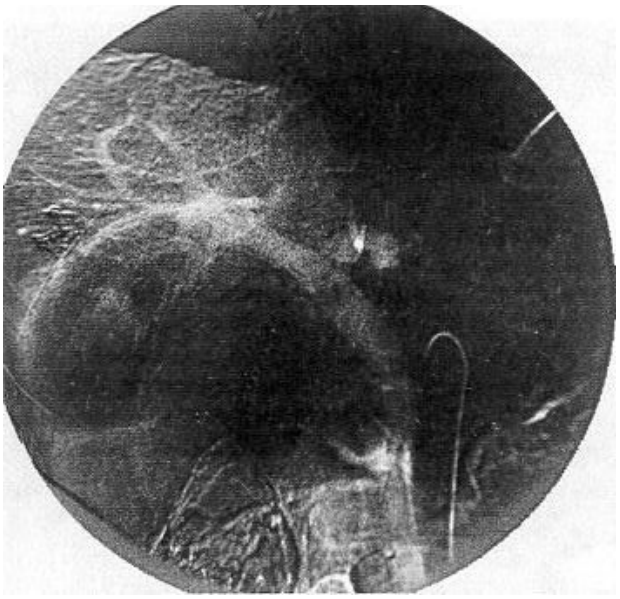

Рис. 2. Портальная система печени того же больного. Контрастирование верхней брыжеечной и воротной вен на 9—11 сек (норма).
Заключение: гематома правой доли печени — IV сегмент

тем без такой информации невозможно адекватное оперативное вмешательство при закрытой травме, сопровождающейся глубокими разрывами или «растрескиванием» печени, при огнестрельных ранах, колото-резаных ранениях в проекции крупных трубчатых структур органа, а также при наличии гемобилии. В таких ситуациях уже на операционном столе возникает необходимость в рентгеноконтрастном исследовании. Операционная холангиография проведена 44 пострадавшим. Обычно ограничивались чреспузырной холангиографией (32), тем более что тяжелая травма печени обязывала к наложению разгрузочной инвагинационной холецистостомы Если желчный пузырь подлежал удалению при разрывах или ранениях, проходящих через ложе пузыря, при отрывах пузыря, имбибиции его стенки желчью, а также после перевязки с целью гемостаза печеночной артерии, дренировали холедох по Холстеду — Пиковскому и контрастное вещество вводили непосредственно в общий желчный проток.

Контрастирование портальной и артериальной систем изолированных препаратов печени 12 погибших подтверждает, что портография отчетливее артериографии отражает тяжесть внутриорганного повреждения, так как венозная сосудистая сеть печени более развита (рис 3, 4) Сосудистый рисунок при введении раствора контраста в воротную вену был идентичным полученному при контрастировании портальной системы через пупочную вену Поэтому у 13 пострадавших во время операции была разбужирована и катетеризирована пупочная вена. Трансумбиликальная портография позволяла судить

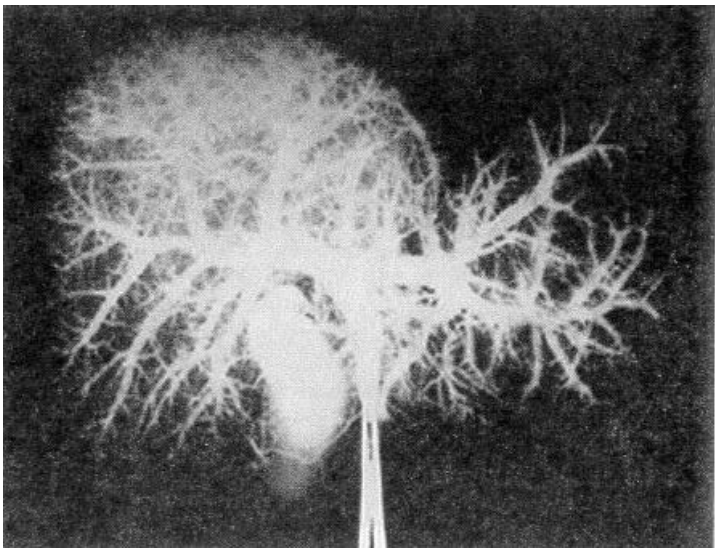

Рис. 3. Трансумбиликальная портограмма изолированного препарата печени

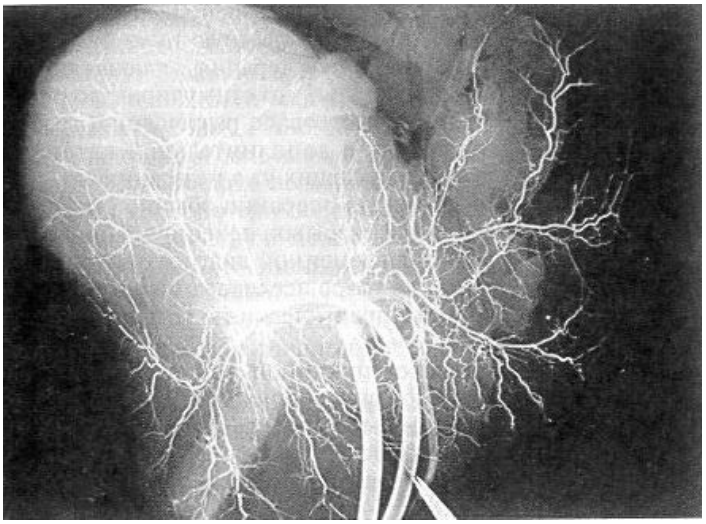

Рис. 4. Артериограмма изолированного препарата печени

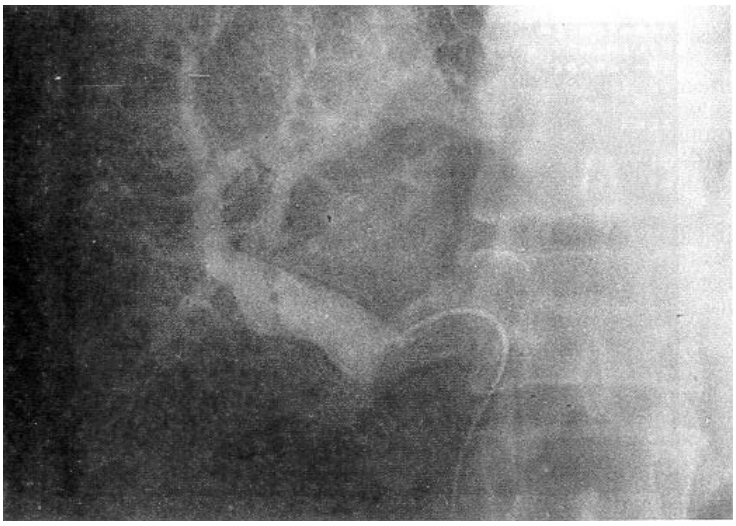

Рис. 5. Трансумбиликальная портограмма больного 3 , 45 лет, оперированного 13 10 80 г по поводу разрыва печени в области VII сегмента, повреждения сегментар ной вены не выявлено

о тяжести внутриорганного повреждения печени (рис. 5). В послеоперационном периоде через катетеризированную пупочную вену проводилась инфузионно-трансфузионная терапия, включая гепатотропные и антибактериальные препараты, что стимулировало репаративные процессы в ране, благоприятствовало разрешению травматического гепатита; необходимости в дополнительной катетеризации центральной вены у этих пострадавших уже не возникало.

Компьютерную томографию до операции обычно применяли для распознавания субкапсулярных разрывов печени, а в послеоперационном периоде — с целью своевременной диагностики развившихся осложнений (рис. 6). Ультразвуковое исследование по разрешающей диагностической способности практически не уступало компьютерной томографии.

С учетом того, что основной причиной неблагоприятного исхода травм печени является тяжелое внутрибрюшное кровотечение, своевременность вмешательства и выбор адекватного способа гемостаза приобретают особую значимость.

В течение 3 ч с момента травмы госпитализировано 125 (72,1%) человек с разрывом и 335 (83,5%) с ранением печени. Высокий процент ранней госпитализации пострадавших с закрытой травмой печени объясняется не только совершенствованием службы «скорой помощи», но и тем обстоятельством, что до более поздних сроков большая часть пострадавших с разрушениями печени, возникшими

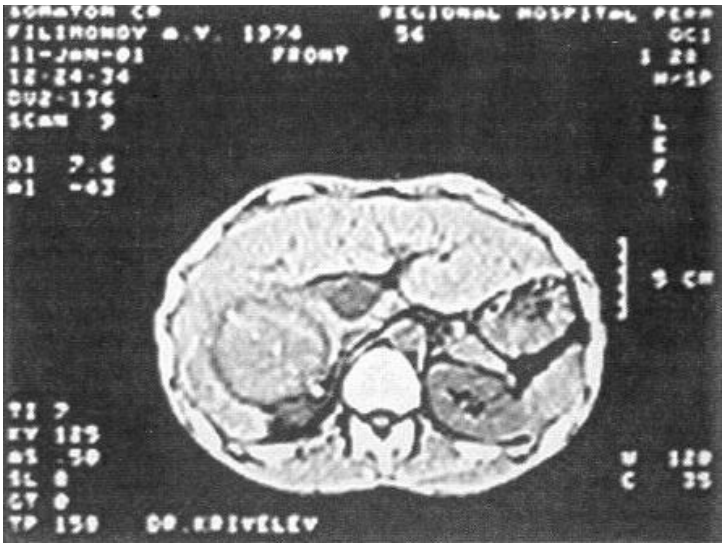

Рис 6. Компьютерная томография печени больного Ф , 26 лет Массивная подкапсульная гематома с медиальной стороны правой доли печени размером 14х9 см. Во время операции (01 02.01 г.) в области IV сегмента вскрыта гематома, содержащая около 300 г сгустков крови

преимущественно при автодорожных происшествиях и падении с высоты, не доживает. Поэтому и в стационаре не тратили время на противошоковую терапию при клинике внутрибрюшного кровотечения. По мере готовности бригады хирургов к работе и до вскрытия брюшной полости в две, а иногда и в три вены осуществлялась инфузия кристаллоидных солевых и синтетических коллоидных растворов, обладающих высоким волемическим коэффициентом. При ранениях печени кровопотеря полностью компенсирована реинфузией излившейся в брюшную полость крови у 75,5% пострадавших, тогда как при разрывах — лишь у 36,9% из-за безвозвратной кровопотери при наличии сочетанных травм других анатомических областей и большей тяжести повреждения печени. Средний объем реинфузированной крови при ранениях печени составил 1,1 л, при разрывах — 3,1 л.

Оптимальным доступом при повреждениях печени считаем срединную лапаротомию и никогда не дополняем ее косопоперечными разрезами. Вмешательство на VII—VIII сегментах становилось возможным после пересечения связочного аппарата печени с последующей тракцией за культю круглой связки. У 6 пострадавших с травмой области кавальных ворот, сопровождающейся массивным кровотечением, срединный разрез трансформировали в лапароторакофренотомию по VIII межреберью. Трансдиафрагмальная лапаротомия применена у 8 из 73 (11%) пострадавших с правосторонним торакоабдоминальным ранением.

Объем оперативного вмешательства был обусловлен прежде всего тяжестью повреждения печени (табл. 4).

У 18 из 49 пострадавших с закрытой травмой печени 1-й степени тяжести при отсутствии продолжающегося кровотечения ограничились санацией брюшной полости и дренированием подпеченочного пространства: возобновления кровотечения не наблюдали. Рана печени ушита 31 больному. Ушивание разрыва печени было основным оперативным пособием (91,7%) при 2-й степени тяжести травмы печени. Такой же объем вмешательства предпринят у 20 из 60 (33,3%) оперированных пострадавших с травмой печени 3-й степени тяжести, причем у 8 из них — в сочетании с биологической тампонадой сальником на сосудистой ножке. У 10 пострадавших с разрывами печени неправильной формы, размозжением ткани в окружности разрыва и продолжающимся интенсивным кровотечением, достигнув временного гемостаза пережатием гепатодуоденальной связки, прошивали поврежденные сосуды непосредственно в ране, после чего производили щадящую хирургическую обработку: отсекали участки печени, связанные с основной массой органа тонким мостиком ткани, влажной салфеткой удаляли детрит. В условиях «сухой» раны проверяли целостность внутрипечёночных желчных протоков. Мы считаем, что прокрашивание протоков раствором метиленовой сини имеет преимущество перед контрастной холангиографией. Операционная холангиография констатирует сам факт травмы протоков — затек контрастного вещества в рану печени, но не облегчает их по-

Таблица 4

Объем оперативного вмешательства при травме печени

Тяжесть и характер		Объем оперативного вмешательства									**Всего больных**
		шов раны	**лигирование сосудов вране с последующим ее ушиванием**	лигирование сосудов в ране, ее дренирование, гепато-диафрагмопексия	резекция печени	перевязка печеночной артерии	эмболизация печеночной артерии	тампонада раны марлей	вскрытие и дренирование субкапсулярной гематомы	**санационная лапаротомия**	
1-я степень	Разрыв	31								18	49
	Ранение	106								54	160
2-я степень	Разрыв	33								3	36
	Ранение	193	17								210
3-я степень	Разрыв	20		10	6	3	2	7	3		51
	Ранение		11	6	3	2	3				25
4-я степень	Разрыв	9			8	**1**		4			22
	Ранение			2	2			1			5

иск, тогда как с помощью раствора красителя можно быстро выявить повреждение желчных ходов даже очень малого диаметра. Чаще раствор контраста или красителя вводили через желчный пузырь — тем более что тяжелая травма печени обязывала к наложению холецистостомы, а если желчный пузырь подлежал удалению, то через дренаж общего желчного протока. Поврежденные протоки прошивали атравматической иглой нерассасывающимся шовным материалом. Обеспечив гемо- и холестаз в ране, дренировали ее перфорированной силиконовой трубкой. Затем, для профилактики затекания инфицированного тканевого «секрета» в подпеченочное пространство, производилась передняя гепатодиафрагмопексия.

У трех пострадавших из-за невозможности осуществить гемостаз прошиванием сосудов в ране была лигирована печеночная артерия. Артерия перевязывалась при условии, что временное ее пережатие с помощью резинового турникета сопровождалось прекращением или значительным уменьшением интенсивности кровотечения. После перевязки печеночной артерии желчный пузырь во избежание некроза удаляли, а холедох дренировали по Холстеду — Пиковскому. Один из трех пострадавших умер от развившегося на операционном столе ДВС-синдрома; артерия у него была лигирована, когда кровопотеря уже превысила 5 л.

Приводим наблюдение, когда перевязка печеночной артерии с целью гемостаза при тяжелой травме печени оказалась эффективной.

Больной О., 25 лет, госпитализирован в районную больницу 07.09.76 г. с ушибом груди и живота — в состоянии алкогольного опьянения упал через борт машины на груду кирпичей. Через 3 недели после травмы у пострадавшего появились боли в правом подреберье, повысилась температура до 40°С. В последующие дни кожа стала иктеричной, несколько раз был дегтеобразный стул. Количество эритроцитов снизилось до $3{,}2 \times 10^{12}$, Hb — 90 г/л. 13.10.76 г. больной оперирован в связи с внезапно возникшей острой болью в животе с клиникой внутрибрюшного кровотечения. Установлено, что источник кровотечения — прорвавшаяся гематома правой доли печени. Из брюшной полости удалено 500 мл жидкой крови и такое же количество сгустков крови. Больших размеров рана на диафрагмальной поверхности правой доли печени тампонирована сальником, который был подшит к краям раны. Через двое суток предпринята релапаротомия по поводу клиники желчного перитонита. Санирована брюшная полость, наложена холецистостома, дренированы поддиафрагмальное и подпеченочное пространства. После операции из правого поддиафрагмального пространства в сутки выделялось около 500 мл желчи, тогда как из холецистостомы — всего 10—15 мл. Спустя 8 дней через дренаж, подведенный к ране печени, одномоментно выделилось 300 мл крови. Санавиацией больной доставлен в реанимационное отделение клиники. Состояние тяжелое, кожные покровы желтушные, пульс 120 уд./мин, АД 110/60 мм рт. ст., живот равномерно вздут, мягкий. Анализ крови: эритр.— $1{,}98 \times 10^{12}$/л, Hb — 79 г/л, Ht — 22%. Через трое суток — очередной рецидив кровотечения, сопровождающийся геморрагическим шоком: пульс 140 уд./мин, АД 70/50 мм рт. ст. Релапаротомия. Взята на турникет собственная печеночная артерия, после чего из поддиафрагмального пространства и раны печени, расположенной в зоне V—VII сегментов, удалено 600 г старых и свежих сгустков крови. Из глубины раны возникло струйное кровотечение, которое прекратилось после пережатия печеночной артерии; артерия перевязана. Холецистэктомия от шейки, общий желчный проток дренирован по Холстеду — Пиковскому. Холангиография: виден затек контра-

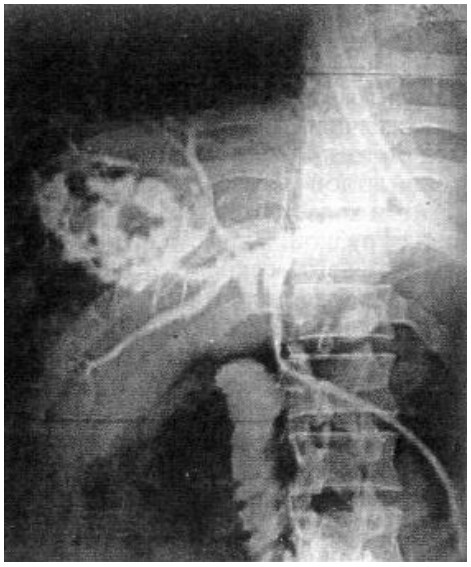

Рис. 7. Операционная холангиограмма больного О., 25 лет, с разрывом печени, осложненным гемобилией и прорывом субкапсулярной гематомы в свободную брюшную полость. Кровотечение остановлено перевязкой собственной печеночной артерии; желчный пузырь удален. Контраст, введенный в холедох через культю пузырного протока, затекает в полость в правой доле печени

стного вещества в рану печени больших размеров (рис. 7). В пересеченной во время первого вмешательства круглой связке печени выделена, разбужирована и катетеризирована пупочная вена. Трансумбиликальная портография: на дне раны остатки контрастного раствора, целостность венозного русла не нарушена. Рана печени дренирована перфорированной силиконовой трубкой. Передняя гепатодиафрагмопексия по Хиари — Алферову — Николаеву. Дренировано подпеченочное пространство. После операции инфузионная, антибактериальная терапия осуществлялась трансумбиликально; регионарно вводились антиагреганты и гепатотропные препараты. Суточная потеря желчи через холедохостому составляла около 500 мл, а из раны печени — 100 мл с небольшим гнойным осадком. Даже непродолжительное пережатие дренажа протока сопровождалось увеличением желчеотделения из раны печени. Дренаж из общего желчного протока удален только через 47 дней после контрольной холангиографии, а из поддиафрагмального пространства — спустя 54 дня. Больной выписан 25.12.76 г. в удовлетворительном состоянии, но с наличием свища поперечной ободочной кишки; свищ закрыт через 3 мес.

Остановить массивное кровотечение из глубокой размозженной раны печени прошиванием сосудов непосредственно в ране технически не всегда удается, особенно при травме VII—VIII сегментов. Известно, что кровотечение может быть из трех сосудистых систем: артериальной, портальной и нижней полой вен (ретроградное), когда пережатие не только печеночной артерии, но даже и всей гепатодуоденальной связки неэффективно. Резекция печени в такой критической ситуации может оказаться непереносимым для пострадав-

шего вмешательством, тем более если она выполняется в неспециализированном отделении. Поэтому считаем преждевременным запрещать тампонаду раны печени марлей, хотя и разделяем мнение хирургов, которые утверждают, что этот способ гемостаза имеет существенные недостатки. К тампонаде раны марлевыми салфетками при разрыве печени 3-й степени тяжести мы прибегли в 7 случаях; гемостаз достигнут у 6 человек. В послеоперационном периоде у 4 больных развились гнойные осложнения. Приводим наблюдение.

Ребенок Ч., 10 лет, 12.01.72 г. госпитализирован в городское ургентное хирургическое отделение — сбит машиной. Состояние при поступлении тяжелое. Бледный. Пульс 120 уд./мин, слабого наполнения, АД 60/40 мм рт. ст. Живот напряжен и болезненный, в боковых отделах — притупление. Экстренная лапаротомия. Аспирировано 1200 мл крови; продолжающееся кровотечение из глубокого разрыва на диафрагмальной поверхности правой доли печени. Попытка остановить кровотечение ушиванием раны с тампонадой сальником не увенчалась успехом. Состояние ребенка стало критическим: пульс на периферии исчез, перестало определяться артериальное давление, развился гипокоагуляционный синдром. Рана печени туго тампонирована тремя салфетками, концы которых выведены в верхний угол операционной раны. Гемотрансфузия во время операции составила 1800 мл (реинфузия — 800 мл, прямое переливание — 600 мл, свежецитратная кровь — 400 мл). Уже на следующий день тампоны пропитались желчью, а через четверо суток хирургом областной больницы предпринята релапаротомия по поводу общего желчного перитонита Тампоны удалены, по дну раны уложена силиконовая трубка, выполнены передняя гепатодиафрагмопексия, холецистостомия, санирована и дренирована брюшная полость. Выздоровление.

После тампонады раны печени и стабилизации показателей гемодинамики допустима транспортировка пострадавшего в специализированное отделение или крупный многопрофильный стационар, если лечащий врач считает это необходимым.

Для удаления тампонов обычно через четверо суток производили повторное оперативное вмешательство, что позволяло выполнить эту манипуляцию осторожно, с минимальной тракцией, а следовательно, и значительно меньшей опасностью возобновления кровотечения; затем дренировалась рана печени и желчевыводящие пути — при условии, что тампоны пропитались желчью. Если тампоны безопаснее удалять во время релапаротомии, то напрашивается вопрос: а следует ли выводить концы тампонов наружу? Ведь именно это обстоятельство прежде всего и способствует развитию гнойных осложнений. Не целесообразнее ли тогда тампоны полностью погружать в брюшную полость? Именно так мы и поступили у одной больной. Выбор лечебной тактики был сложен, поэтому считаем целесообразным привести данное наблюдение.

Больная К., 24 года, 15.12.01 г. в дорожно-транспортном происшествии получила сочетанную травму живота, груди, головы. В центральной районной больнице ушита рвано-ушибленная рана лба, проведены противошоковые мероприятия и через 13 ч после травмы при стабильных показателях гемодинамики она была доставлена в клинику. Состояние при госпитализации средней тяжести, пульс 92 уд /мин, АД 120/85 мм рт. ст., дыхание справа ослаблено, живот мягкий, безболезненный. Анализ крови эритр.— $3,5x10^{12}$, Hb — НО г/л, Ht — 33%. На рентгенограмме груди виден перелом V—VI ребер справа и пристеночный верхушечный пневмоторакс. Спустя 3 ч возникла интенсивная боль по правому флангу живота, появилось вздутие

живота, а пальпация его стала болезненной Лапароскопия — кровь в брюшной полости. Верхняя срединная лапаротомия с продлением ниже пупка. Аспирировано около 1 л крови. Установлено, что имеется прорыв внутрипечёночной гематомы в области VIII сегмента. Кровотечение остановлено тампонированием тремя марлевыми салфетками, которые были полностью погружены в брюшную полость. Через трое суток предпринята релапаротомия. После удаления салфеток началось паренхиматозное кровотечение из «разбитого» участка печени в проекции VII—VIII сегментов, диаметром 10 см, с отслоенной капсулой. На размозженный участок печени уложена гемостатическая губка и выполнена передняя гепатодиафрагмопексия. Дренировано подпеченочное пространство. В течение недели после операции отмечен вечерний подъем температуры до 38°С. При компьютерной томографии печени, предпринятой через 12 дней после травмы, констатировано, что в VII сегменте имеется массивная, нерезко отграниченная гематома гетерогенной плотности, над которой отслоена глиссонова капсула; вторая гематома лоцируется в IV, VIII сегментах, она относительно четко отграничена, с неровными контурами и большим кровяным сгустком — 69 Н, размером 6,8х6,9 см (рис. 8). Казалось бы, необходимость очередного оперативного вмешательства очевидна, но, учитывая его колоссальный риск, предпочли консервативную тактику и динамическое наблюдение. Проводимая терапия оказалась эффективной. Больная выписана 14.01.02 г. с рекомендацией предохраняться от беременности в течение полутора-двух лет. Повторно обследована 18.02.02 г. Жалоб нет. Состояние удовлетворительное. При контрольной компьютерной томографии печени отмечено более четкое отграничение гематомы в VII сегменте с плотностью сгустка 55—62 Н, уменьшение гематомы в IV, VIII сегментах до 5,6х5,0 см со снижением ее плотности до 45—50 Н (рис. 9). Спустя 4 мес после травмы женщина обратилась за советом, сообщила, что беременна,— срок 8 недель, беременность желанная. Принято решение беременность не прерывать Беременность протекала нормально. По данным ультразвукового исследования печени от 16.12.02 г., т. е. через год после травмы, в проекции определяемых ранее гематом лоцируются неправильной формы гипоэхогенные образования размером 4,8^{x}4,2 см каждая, жидкостных кистозных полостей не обнаружено — эволюция посттравматических гематом 23.01.03 г. родила девочку, вес 3 кг 900 г, роды физиологические, без осложнений

3-я степень тяжести травмы печени определена у 3 пострадавших, оперированных по поводу субкапсулярной гематомы, объем которой превышал 1 л (рис. 10). Вмешательство заключалось в опорожнении гематомы, дренировании полости; у одной больной при продолжающемся диффузном кровотечении из декапсулированной поверхности печени с целью гемостаза выполнена гепатодиафрагмопексия.

Атипичная (экономная) резекция печени при закрытой ее травме 3-й степени тяжести произведена 6 пострадавшим; летальных исходов не было.

С разрывом печени 4-й степени тяжести госпитализированы 29 пострадавших. Это предельно тяжелый контингент больных; у всех травма оказалась сочетанной. Четверо поступили в агональном состоянии и не оперированы. Тотчас после вскрытия брюшной полости погибли еще трое пострадавших с размозжением печени, причем у одного больного имелся разрыв внутрипечёночного отдела нижней полой вены и полный поперечный разрыв портальной вены (рис. 11). Попытка добиться гемостаза ушиванием разрывов печени, как правило, множественных, предпринята 11 пострадавшим; 5 умерли на операционном столе, 4 — в ближайшем послеоперационном перио-

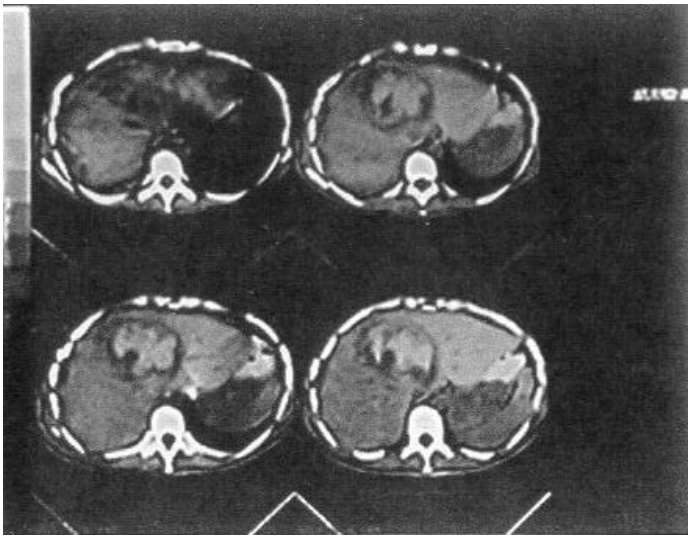

Рис. 8. Компьютерная томография печени больной К., 24 года, через 12 дней после травмы (описание в тексте)

Рис. 9. Компьютерная томография печени той же больной через 1,5 мес после травмы (описание в тексте)

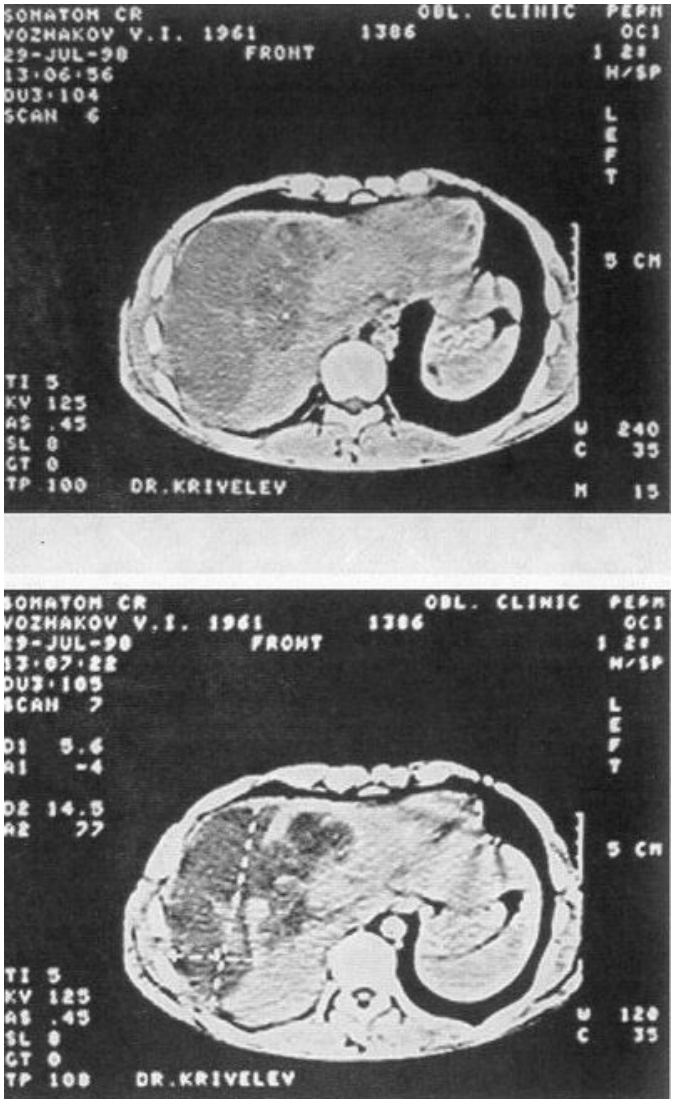

Рис 10 Компьютерная томограмма печени больного В , 37 лет Видна огромная субкапсулярная гематома печени — закрытая травма живота за 3 недели до исследования. При вскрытии гематомы удалено около 1 л инфицированной крови и сгустков, полость дренирована двумя силиконовыми трубками для проточного промывания; выздоровление

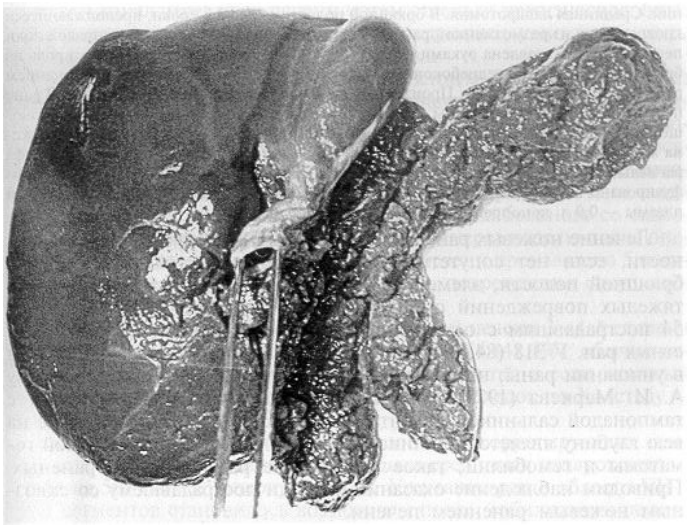

Рис 11 Печень погибшего во время операции больного С , 34 года (21 05 79 г) размозженная правая доля печени, левая — оторвана, виден полный поперечный разрыв воротной вены, в просвет которой введен пинцет

де. 3 больным для остановки кровотечения разрыв печени тампонирован марлей; 2 погибли из-за продолжающегося кровотечения.

Один из пострадавших оперирован в городском хирургическом отделении по поводу профузного внутрибрюшного кровотечения вследствие прорыва субкапсулярной гематомы печени; травма печени произошла при сдавлении между двумя вагонетками В течение 9 ч хирурги пытались остановить кровотечение из большой размозженной раны в проекции V, VI, VII сегментов К моменту прибытия консультанта объем только реинфузированной крови составил 30,5 л. В данной ситуации резекция печени была непереносимым по объему вмешательством. Перевязана печеночная артерия; струйное кровотечение прекратилось. Рана тампонирована прядью сальника, который дополнительно был еще прижат марлевой салфеткой. Установлены дренажи, наложена холецистостома. Больной умер через сутки после операции от синдрома массивной инфузии.

Резекция печени выполнена 8 пострадавшим; 4 погибли Особую сложность для вмешательства представляет повреждение в области кавальных ворот Приводим наблюдение.

Больной Г, 23 года, поступил в клинику 29 04 91 г с закрытой сочетанной травмой живота и таза — на работе был придавлен грунтом Состояние тяжелое, шок 3-й степени тяжести Клиника внутрибрюшного кровотечения не вызывала сомнений

Срединная лапаротомия В брюшной полости около 3 л крови, продолжающееся кровотечение из размозженной раны заднедиафрагмальной поверхности правой доли печени. Печень сдавлена руками и прижата к позвоночнику; аспирирована кровь из брюшной полости. Переднебоковая торакотомия по VIII межреберью с рассечением реберной дуги и диафрагмы. Произведена субтотальная резекция VII сегмента. В ране печени прошиты и лигированы поврежденные сосуды и желчные ходы. Продолжающееся диффузное кровотечение остановлено тампонадой прядью сальника. Наложена холецистостома. Ушита диафрагма. Дренированы плевральная полость, поддиафрагмальное и подпеченочное пространство. Операционная кровопотеря — 8 л; реинфузировано 5 л, перелито «теплой» цитратной крови — 1,3 л, свежезамороженной плазмы — 0,9 л, криопреципитата — 2,7 л. Выздоровление.

Лечение ножевых ранений печени обычно не представляет сложности, если нет сопутствующих ранений магистральных сосудов брюшной полости, элементов гепатодуоденальной связки, а также тяжелых повреждений органов груди. Рана печени не ушивалась 54 пострадавшим с остановившимся кровотечением из поверхностных ран. У 318 (84,8%) человек объем вмешательства заключался в ушивании раны; предпочтение отдаем двойному петлистому шву А. И. Мариева (1975). У 24 пострадавших шов раны сочетали с тампонадой сальником на питающей ножке. Ушивание раны не на всю глубину является причиной образования внутрипечёночной гематомы и гемобилии; такое осложнение развилось у 2 раненых. Приводим наблюдение оказания помощи пострадавшему со сквозным ножевым ранением печени.

Больной Р.,25лет, госпитализирован в клинику 02 01 91 г в состоянии геморрагического шока 4-й степени тяжести через 30 мин после ножевого ранения в живот. Экстренно оперирован В брюшной полости более 2 л крови и сгустков — продолжающееся кровотечение из сквозной раны V сегмента Взята на турникет и пережата гепатодуоденальная связка; рана расширена рассечением через край печени Прошиты и перевязаны пересеченные концы срединной печеночной вены. Вскрыта большая забрюшинная гематома справа от позвоночника Началось струйное кровотечение из сквозной раны нижней полой вены. Вена в месте повреждения отжата, обе раны ушиты. Обнаружено сквозное ранение нисходящей части двенадцатиперстной кишки, раны ушиты Послеоперационный период протекал без осложнений

У двух больных сквозное ранение печени сопровождалось пересечением собственной печеночной артерии. Одному пострадавшему артерия перевязана, другому наложен циркулярный шов. Желчный пузырь удален у обоих больных, так как и после восстановления кровотока по артерии не исключалась опасность тромбоза анастомоза с последующим некрозом пузыря. Такое осложнение возникло после наложения сосудистого шва на пересеченную при резекции желудка печеночную артерию в одном из отделений областного центра; холецистэктомия выполнена уже во время релапаротомии.

Огнестрельные ранения печени представляли собой неоднородную группу: пулевые ранения получили 20 человек, дробовые — 6. Множественные повреждения органов выявлены у 24 пострадавших, причем у 8 из них ранение было торакоабдоминальным. У 5 больных раны печени 2-й степени тяжести ушиты. У 10 пострадавших при периферической локализации сквозной раны печени после временного гемостаза пережатием гепатодуоденальной связки раскрывали

раневой канал через край печени, затем отсекали нежизнеспособные ткани, удаляли инородные тела с последующим ушиванием раны двойным петлистым швом А. И. Мариева.

У больной со сквозным пулевым ранением II сегмента гемостаз достигнут проведением через раневой канал пряди сальника на ножке с фиксацией его к диафрагме. У 7 пострадавших с продолжающимся кровотечением из больших размозженных ран гемостаз осуществлялся лигированием сосудов непосредственно в ране по методике, не отличающейся от применяемой при разрывах печени такой же степени тяжести. Компьютерная томограмма больного со сквозным пулевым ранением обеих долей печени через неделю после операции представлена на рис. 12. Резекция печени произведена 5 пострадавшим при размозжении части органа, повреждении сосудисто-секреторной ножки; 2 умерли.

Из 107 оперированных больных с травмой печени 3—4-й степени тяжести желчевыводящие пути дренированы 44 (41,1%); обычно ограничивались инвагинационной холецистостомой, а если желчный пузырь подлежал удалению, то дренировали холедох по Холстеду — Пиковскому.

Оптимальным доступом при выполнении корригирующих вмешательств на поврежденной печени была срединная лапаротомия — у 547 из 564 (96,9%) оперированных. Ушивание ран в области VII—VIII сегментов становилось возможным после мобилизации печени пересечением ее связочного аппарата с последующей тракцией орга-

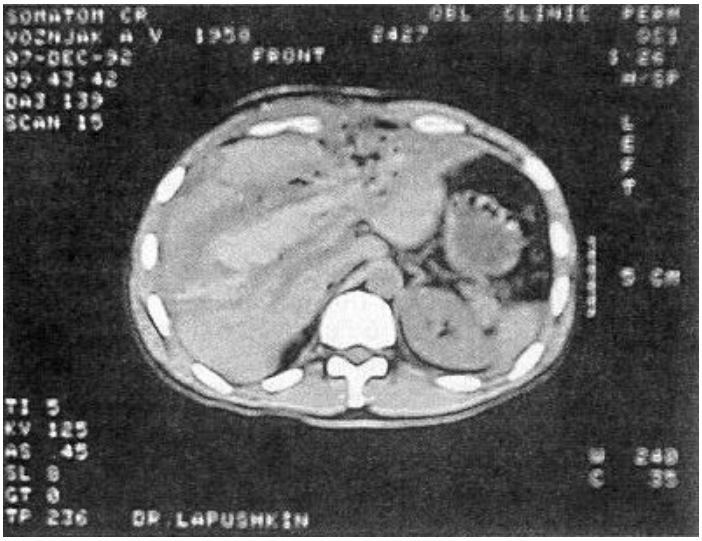

Рис. 12. Компьютерная томография печени больного В., 34 года, через неделю после оперативного вмешательства по поводу пулевого ранения обеих долей печени Печень увеличена в размерах, по ходу раневого канала, проходящего через обе доли, определяется обширная зона отека, в центре которой овально-продолговатой формы гематома

на за культю круглой связки (методика С. А. Гешелина, 1960). Трансдиафрагмальной лапаротомией ограничились у 8 из 73 пострадавших с правосторонним торакоабдоминальным ранением. К лапароторакофренотомии пришлось прибегнуть в 6 случаях с повреждением печени в области кавальных ворот. Так, у больного 22 лет, получившего пулевое абдоминоторакальное ранение со сквозным ранением правой доли печени, во время лапаротомии установлено, что продолжается интенсивное кровотечение из размозженной раны VII—VIII сегментов. Временный гемостаз достигнут сжатием печени. Лапаротомный доступ переведен в лапароторакофренотомический. Резецирован поврежденный участок печени с прошиванием сосудов в ране; дренированы рана печени и подпеченочное пространство. Послеоперационный период осложнился формированием желчного свища, чему способствовало то обстоятельство, что не были дренированы желчевыводящие пути — следовало наложить холецистостому. При повторном вмешательстве прошит поврежденный желчный проток.

Послеоперационные осложнения возникли у 24,1% пострадавших с закрытой травмой и у 12,7% с ранениями печени. Наиболее частым осложнением был перитонит — у 31 пострадавшего, причем у 17 из них причиной перитонита являлась травма печени. Развитие этого грозного осложнения было обусловлено отказом от дренирования желчевыводящих путей при тяжелых повреждениях печени (7), а также размозженных ран (3), некрозом ткани печени в окружности раны после ее ушивания (2), тампонадой раны печени марлей (2), посттравматическим деструктивным холециститом (2), поздним вмешательством (1). У 14 больных перитонит явился следствием травмы желудочно-кишечного тракта. Специфичными для травмы печени осложнениями были посттравматический гепатит (13), поддиафрагмальный (7) и подпеченочный (5) абсцессы, гемобилия (7), желчный свищ (5), абсцесс печени (5), острая печеночно-почечная недостаточность (3), продолжающееся (2) и возобновляющееся (2) кровотечение.

Тяжелым осложнением травмы печени является гемобилия. Мы располагаем 7 наблюдениями: после ранений — у 5 (1,2%), закрытой травмы — у 2 (1,1 %). У 6 больных развитие гемобилии констатировано уже в послеоперационном периоде. Для уточнения локализации внутрипечёночной гематомы использовали гепатосцинтиграфию, ультразвуковое исследование, компьютерную томографию, целиакогепатографию. Консервативная терапия с применением гемостатических средств, включая препараты крови, содержащие факторы сгустка, оказалась эффективной при лечении двух пострадавших. Приводим наблюдение.

Больной К., 18 лет, оперирован 15 10.89 г в одной из больниц областного центра по поводу правостороннего ножевого торакоабдоминального ранения с повреждением печени. При лапаротомии в V сегменте печени обнаружена рана длиной 4 см, которая ушита П-образными швами; реинфузировано 1400 мл крови. Через двое суток после операции появилась желтуха, интенсивность которой быстро

возрастала В клинику больной переведен в тяжелом состоянии. Кожа и склеры ярко желтушны. Живот впалый, мягкий, печень не увеличена Стул 2 раза в сутки, кал неоформленный, черного цвета Билирубин общий — 495,0 мкмоль/л (связанный - 405,0, свободный — 90,0), эритр.— $2,7x10^{12}$, Hb — 108 г/л. При сцинтиграфии в правой доле печени выявлен «холодный» очаг размером 2,8x2,5 см с неровными контурами (рис. 13). После консервативной терапии прекратились кишечные кровотечения, стал быстро снижаться уровень билирубина крови Выписан через месяц в удовлетворительном состоянии.

Оперативное вмешательство, заключающееся в перевязке печеночной артерии или одной из ее ветвей, произведено двум пострадавшим. Одно из этих наблюдений, когда с целью гемостаза лигирована печеночная артерия, описано ранее. У второго больного стойкая гемобилия развилась после ушивания ножевой раны печени в области IV сегмента. При гепатосцинтиграфии в междолевой зоне обнаружен «холодный» очаг размером 5,0x4,0 см (рис. 14).

Во время операции установлено, что раствор контраста, будучи введенным только в левый печеночный проток, попадает во внутрипеченочную полость, что и послужило основанием к перевязке левой печеночной артерии. Послеоперационный период протекал благоприятно; выздоровление.

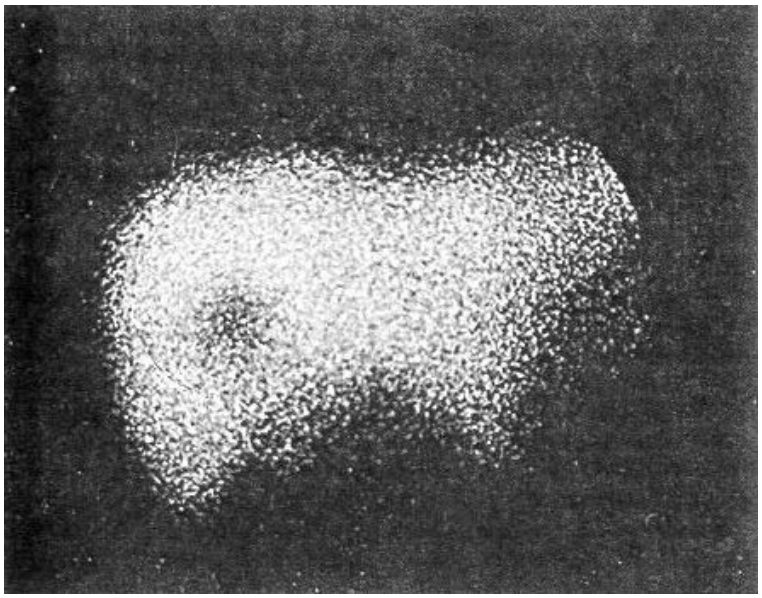

Рис 13. Гепатосцинтиграмма больного К , 18 лет, в передней проекции. Положение печени обычное. Форма сохранена, размеры умеренно увеличены, контуры четкие, распределение радиофармпрепарата очагово-неравномерное: в проекции правой доли — на границе V—VII сегментов — определяется «холодный» очаг размером 2,8x2,5 см с неровными контурами

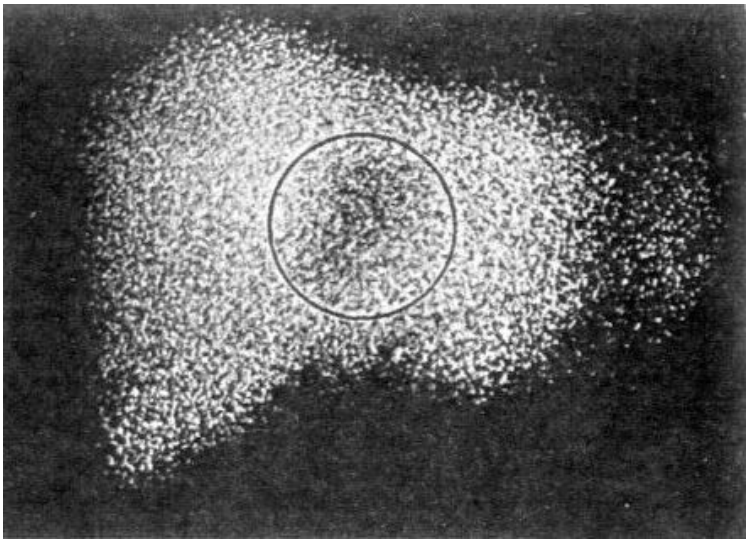

Рис. 14 Гепатосцинтиграмма больного К., 20 лет, в передней проекции. Положение печени обычное, размеры несколько увеличены за счет левой доли; в проекции IV сегмента определяется «холодный» очаг размером 5,0x4,0 см

Перевязку печеночной артерии и ее ветвей для лечения гемобилии мы применяли в тот период, когда в клинике не было возможности предпринять рентгеноэндоваскулярную суперселективную эмболизацию ветвей печеночной артерии.

Суперселективная рентгеноэндоваскулярная эмболизация ветвей печеночной артерии, повреждение которых явилось источником кровотечения, произведена двум пострадавшим; достигнут хороший гемостатический эффект. Эндоваскулярную эмболизацию предполагалось выполнить еще одному больному, у которого при гепатографии в бассейне левой печеночной артерии выявлена ложная аневризма размером 5,0x4,0 см, овальной формы, с неоднородным контрастированием — частичный тромбоз. Суперселективно катетеризирована левая печеночная артерия, но ввести спираль Гиантурко в артерию не удалось из-за выраженного спазма сосуда. На следующий день предпринята повторная попытка эндоваскулярной эмболизации, однако при целиакогепатографии выяснилось, что левая печеночная артерия не контрастируется, а полость аневризмы не заполняется контрастом. После проведенных манипуляций прекратились кишечные кровотечения, а уровень билирубина крови снизился до нормальных показателей. Очевидно, у данного больного катетеризация левой печеночной артерии сопровождалась травмой интимы с последующим тромбозом просвета сосуда, что привело к прекращению поступления крови в желчные ходы.

Наш небольшой опыт лечения посттравматической гемобилии все же позволяет сделать следующие выводы:

— лечение больных следует начинать с комплексной консервативной терапии, которая может оказаться достаточной для достижения стойкого гемостаза;

— отсутствие эффекта от консервативной терапии является показанием к суперселективной эмболизации поврежденных внутри органных ветвей печеночной артерии, что менее опасно и травматично в сравнении с перевязкой печеночной артерии и ее основных стволов;

— предварительно выполненная ангиогепатография позволяет убедиться, что источник кровотечения — именно артериальный сосуд, а не поврежденные ветви воротной вены;

— достоинством рентгеноэндоваскулярных вмешательств является также минимальный отрезок времени между установлением топического диагноза и проведением лечебных мероприятий;

— перевязка печеночной артерии допустима в экстремальной ситуации, каковой может быть профузное внутрибрюшное кровотечение вследствие прорыва гематомы печени, а также когда невозможно выполнить суперселективную эндоваскулярную эмболизацию поврежденной ветви печеночной артерии из-за анатомических вариантов кровоснабжения органа или отсутствия соответствующей аппаратуры.

Желчный свищ сформировался у 3 пострадавших с огнестрельным ранением и у 2 — с разрывом печени; 3 из них потребовалось оперативное вмешательство. Больному с желчно-плевральным свищом и эмпиемой плевры выполнены торакотомия, плеврэктомия с декортикацией легкого, ушит дефект в диафрагме, а затем разрезом Федорова вскрыта брюшная полость, дренировано поддиафрагмальное пространство и наложена холецистостома; свищ закрылся через 3 недели. 2 больным предпринято иссечение свищевого хода с последующим послойным ушиванием раны печени.

Выбор оперативного доступа для вскрытия поддиафрагмального абсцесса печени зависел от локализации гнойника, которую уточняли с помощью ультразвукового исследования, компьютерной томографии. Задний внеплевральный доступ по А. В. Мельникову применен 3 больным; при этом у одного из них была нарушена целостность плеврального листка, однако это не привело к развитию воспалительного процесса в плевральной полости. У 4 больных применен передний внебрюшинный доступ по Клермону. Чрезбрюшинный доступ — срединную релапаротомию или подреберный разрез — применяли с учетом наличия еще других внутрибрюшных осложнений и характера доступа при первичном вмешательстве. Считаем целесообразным поделиться опытом лечения одного из таких больных.

Больной Ч, 30 лет, оперирован в центральной районной больнице 16.05.98 г. по поводу огнестрельного (дробового) торакоабдоминального ранения справа с повреждением печени, правой почки, грудной стенки с переломом ребер с IX по XII, эвентрацией петель тонкой кишки, шоком 3-й степени тяжести. Выполнена ати-

Рис. 15. Ангиогепатография больного Ч., 30 лет. В бассейне правой печеночной артерии — ее передневерхнего сегмента — визуализируется гематома диаметром 2 см

пичная резекция правой доли печени, наложена холецистостома, ушита рана почки, диафрагмы, грудной стенки, дренирована плевральная и брюшная полости. Хирург использовал комбинированный доступ — срединный разрез дополнил подреберным, справа 21.05 санавиацией больной доставлен в клинику. Состояние тяжелое, бледен, склеры субиктеричны, живот умеренно вздут, болезненный, печень выступает из-под реберной дуги на два поперечника пальца. Стул 2 раза в сутки; кал неоформленный, черного цвета. Гипертермия. На обзорной рентгенограмме живота отмечено высокое стояние правого купола диафрагмы. Наличие поддиафрагмального абсцесса подтверждено компьютерным исследованием Оперирован Сняты швы с послеоперационной раны в правом подреберье Из подпеченочного и поддиафрагмального пространства выделяются гной, старая кровь в смеси с детритом печени. Установлено, что резецированный край V сегмента прошит П-образными швами, а в области VII—VIII сегментов имеется рана размером 8,0x6,0 см, с рваными краями, заполненная гноем и сгустками крови. При ревизии раны возникло артериальное кровотечение Рана тампонирована «сигарообразными» тампонами. При ушивании раны брюшной стенки возникло кровотечение по дренажам. При ревизии — интенсивное кровотечение из раны печени. Рана повторно тампонирована четырьмя салфетками, которые стали пропитываться кровью; больной транспортирован в отделение рентгенохирургии. Трансфеморальным доступом справа выполнена аорто-, целиако- и селективная ангиогепатография. На ангиограммах: патологии в бассейне верхней брыжеечной и почечной артерий не выявлено; в артерии передневерхнего сегмента правой печеночной артерии обнаружена экстравазация раствора контраста в полость диаметром 2 см с длительной задержкой в ней контраста (рис 15). В поврежденный сосуд подведен катетер, через который введены спирали Гиантурко: дистальнее и проксимальнее гематомы. Контрольная гепатография гематома не заполняется (рис. 16). Послеоперационное течение благоприятное. Больной выписан из клиники 22.06 в удовлетворительном состоянии.

Возникновению послеоперационных осложнений, а иногда и летальному исходу, способствовали ошибки, допущенные при обследовании и лечении 27 (15,3%) пострадавших с разрывом и 15

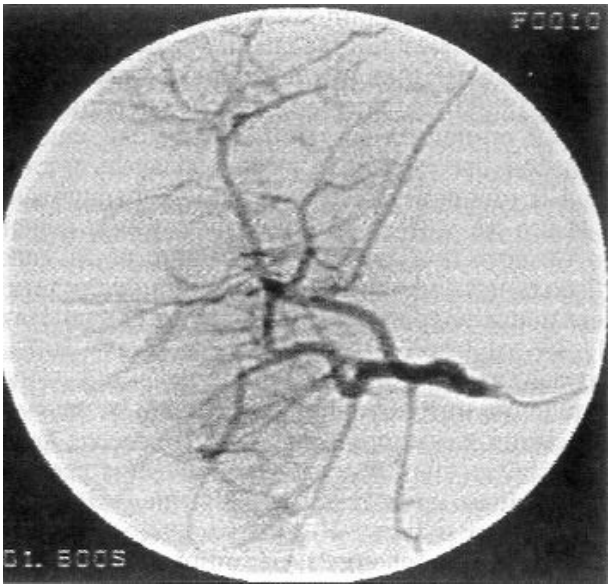

Рис. 16. Контрольная ангиогепатография больного Ч., 30 лет, после рентгеноэндоваскулярной эмболизации поврежденной ветви печеночной артерии спиралями Гиантурко. Гематома контрастом не заполняется

(3,7%) — с ранениями печени. Диагностические ошибки заключались не только в позднем распознавании внутрибрюшной катастрофы (11), но и внутриплевральных осложнений (4). Тактическими ошибками были затрата времени на противошоковые мероприятия при продолжающемся внутрибрюшном кровотечении (2), «силовое» удаление тампонов из раны печени (1), что привело к рецидиву кровотечения. Несомненно, не у всех погибших на операционном столе от продолжающегося кровотечения техника гемостаза была адекватной тяжести повреждения печени. Так, у пострадавшего с практически полным поперечным междолевым разрывом («переломом») печени остановить кровотечение пытались ушиванием, а не резекцией органа. У 2 пострадавших при разрыве печени 3-й степени тяжести гемостаз достигнут прошиванием ткани «ad massam»; при этом оказались лигированными сегментарные сосуды и желчные протоки, что явилось причиной секвестрации паренхимы с образованием абсцессов. Возможно, что еще у 10 пострадавших удалось бы избежать развития гнойных осложнений, если бы оперативное вмешательство было дополнено дренированием желчевыводящих путей.

Из 174 пострадавших с закрытой травмой печени погибли 53 (30,5%), причем в течение часа пребывания в стационаре, не будучи оперированными, умерли 16 больных; все они получили сочетанную травму и находились в предельно тяжелом состоянии. После опера-

ции умерли 37 (23,4%). Сочетанным характером повреждений объясняется смерть 10 (11,8%) пострадавших с повреждениями печени 1—2-й степени тяжести; 6 из них погибли от тяжелой травмы груди, 4 — головы. Все 13 (25,5%) погибших после операции с повреждениями печени 3-й степени тяжести также имели сочетанную травму. Особенно большая летальность наблюдалась в случаях с травмой печени 4-й степени тяжести — из 22 оперированных умерли 15 (68,2%). И все же у 35 из 53 погибших травма печени оказалась ведущим по тяжести повреждением. Именно из-за массивной кровопотери 12 больных умерли на операционном столе и 5 — в ближайшие часы после операции. При кровопотере до 1 л летальность составила 11,3%, от 1 до 2 л — 19%, от 2 до 3 л — 30%, более 3 л — 63,9%. Учитывая, что при повреждениях печени 3—4-й степени тяжести кровотечение интенсивное и, в отличие от травмы селезенки, не имеет тенденции к самопроизвольной остановке, фактор времени приобретает особую значимость. Практически все пострадавшие (94,3%) с массивным кровотечением (свыше 3 л) оперированы не позже 3 ч с момента травмы. И хотя летальность среди пострадавших с массивным кровотечением, даже при этих сроках вмешательства, была высокой, ранняя операция являлась единственным шансом благоприятного исхода.

Летальность при ножевых ранениях печени составила 4%, при огнестрельных — 26,9%. Высокая летальность при огнестрельных ранениях обусловлена значительной травмой печени, множественностью повреждений органов у большинства (91,5%) раненых; кроме того, у каждого третьего пострадавшего ранение имело торакоабдоминальный характер. Следует также отметить, что особой тяжестью травмы отличались дробовые ранения, полученные обычно с близкого расстояния, сопровождающиеся разрушением грудной и брюшной стенок, эвентрацией органов, массивным наружным и внутренним кровотечением, шоком и острой дыхательной недостаточностью.

Обсуждение

По поводу повреждений печени в клинику госпитализировано 575 пострадавших: ранения печени получили 401 человек (ножевое — 375, огнестрельное — 26), закрытую травму — 174 человека.

При распознавании повреждений печени у пострадавших с закрытой травмой живота мы, как и большинство хирургов (Г. Ф. Николаев, 1955; С. А. Боровков, 1975; А. А. Бураков и соавт., 1986; Б. И. Альперович и соавт., 1997; A. Fritsch et al., 1985), учитывали прежде всего обстоятельства травмы, клинику внутрибрюшного кровотечения, данные физикальных методов исследования. Ценную информацию удавалось получить с помощью обзорной рентгенографии груди и живота. Артериографию применяли редко, преимущественно пострадавшим с гемобилией, для уточнения локализации гематомы и последующей эндоваскулярной эмболизации соответ-

ствующей ветви печеночной артерии. Мы разделяем мнение хирургов, считающих артериографию сложным, трудоемким исследованием, требующим к тому же значительной затраты времени, что делает ее малоприемлемой для пострадавших с нестабильной гемодинамикой (С. З. Горшков, 1978; В. С. Шапкин и соавт., 1987; А. Е. Борисов и соавт., 2000; J. Lenriot et al., 1984). Большинство (71,3%) пострадавших с закрытой травмой печени имели сочетанное повреждение еще и других анатомических областей, состояние их при поступлении в клинику было крайне тяжелым. Поэтому, не умаляя значимость физикальных методов исследования, мы разделяем точку зрения А. Е. Романенко (1985), что при наличии сочетанной травмы информативность местных и общих клинических симптомов повреждений печени резко снижается, а ситуация критическая и требуется предельно быстрая диагностика. Поэтому в 43,7% случаев применены инструментальные методы исследования: лапароцентез и лапароскопия. Несомненно, будущее за неинвазивными методами, прежде всего ультразвуковым, сочетающим большую информативность с доступностью освоения и выполнения. Во время операции тяжесть повреждения внутриорганных структур уточняли с помощью холангиографии, прокрашивания желчевыводящих путей раствором метиленовой сини, трансумбиликальной портогепатографии.

Наиболее часто применяемым оперативным вмешательством при повреждениях печени было ушивание раны (разрыва) — у 420 (73%), причем у 28 из них предварительно лигировали сосуды в ране; у 43 больных шов раны сочетали с тампонадой сальником на питающей ножке. У 75 человек с поверхностными разрывами и ранениями печени при остановившемся кровотечении ограничились только санацией и дренированием брюшной полости. Совершенно правы хирурги (Ю. В. Бирюков и соавт., 1998; А. Е. Борисов и соавт., 2000), утверждающие, что такой объем вмешательства можно выполнить и под контролем лапароскопии, если бы степень тяжести повреждения печени и количество излившейся в брюшную полость крови были предварительно уточнены. Преимущества малоинвазивного вмешательства в сравнении с лапаротомией особенно значимы у пострадавших с сочетанной травмой, жизненные ресурсы которых на пределе. У 10 пострадавших с разрывом и у 7 с огнестрельной раной печени неправильной формы, размозжением ткани в окружности и продолжающимся массивным кровотечением прошили поврежденные сосуды непосредственно в ране с последующей бережной хирургической обработкой. В условиях «сухой» раны проверяли целостность внутрипечёночных желчных протоков прокрашиванием их раствором метиленовой сини. Достигнув гемо- и холестаза, дренировали рану силиконовой перфорированной трубкой и для отграничения от свободной брюшной полости выполняли переднюю гепатодиафрагмопексию. Наши наблюдения подтверждают данные ученых, утверждающих, что такая хирургическая обработка раны позволяет избежать интоксикации

продуктами распада и гнойных осложнений (С. А. Боровков, 1975; D. Lawrence, S. Dawson, 1982). Мы также разделяем мнение хирургов, полагающих, что благоприятному течению послеоперационного периода у пострадавших с тяжелой травмой печени способствуют декомпрессия желчевыводящих путей и внутрипортальная инфузия гепатотропных и антибактериальных средств (В. С. Шапкин, Ж. А. Гриненко, 1977; А. И. Мариев, А. К. Ревской, 1993; K. Merendino et al, 1963; J. Wasowski, 1971).

Для достижения гемостаза у 4 больных с разрывом печени нами предпринята перевязка печеночной артерии. Погибли 2: один — на операционном столе от продолжающегося диффузного кровотечения из раны печени и забрюшинного пространства, второй — через сутки после операции от синдрома массивной трансфузии; у обоих пострадавших артерия лигирована, когда кровопотеря превысила 5 л и развился гипокоагуляционный синдром. После перевязки печеночной артерии желчный пузырь во избежание некроза удаляли, а холедох дренировали по Холстеду — Пиковскому. В. С. Шапкин, Ж. А. Гриненко (1977, 1988) отрицательно относятся к перевязке печеночной артерии, считая ее порочной и вредной, как к воздействию «вслепую» — хирург должен остановить кровотечение в ране, убрать обреченные, аваскулярные участки печени, а не лишать орган артериальной крови. Однако мы перевязывали печеночную артерию именно тогда, когда остановить кровотечение прошиванием сосудов непосредственно в ране не удавалось, а также при центральном разрыве печени, причем при условии, что временное пережатие сосуда с помощью турникета приводило к прекращению или существенному уменьшению интенсивности кровотечения, а резекция печени для пострадавшего была непереносима. Допустимость такой тактики признается и другими хирургами (Т. Т. Тунг, 1973; L. Flint, H. Polk, 1979; E. Ledesma et al, 1981; E. Moore, 1984).

Наши данные не подтверждают мнения хирургов о том, что гемобилия без оперативного вмешательства неизлечима (И. З. Козлов, 1988; G. Reinhardt, C. Hubay, 1971). У 2 из 7 больных консервативная терапия, включающая инфузию препаратов крови, содержащих факторы сгустка, оказалась эффективной, гемобилия прекратилась. Эндоваскулярное вмешательство произведено трем больным: предварительно селективной ангиогепатографией выявлялась поврежденная ветвь печеночной артерии, а затем осуществлялась ее эмболизация спиралями Гиантурко. Ранее, когда такой возможности в клинике еще не было, во время лапаротомии лигировалась соответствующая локализации внутрипечёночной гематомы ветвь артерии.

Мы полностью разделяем тактику хирургов, которые не исключили из арсенала оперативных пособий по достижению гемостаза и тампонаду раны печени марлевыми салфетками (Ю. Г. Шапошников и соавт., 1986; К. К. Козлов и соавт., 1998; E. Moore, 1984, и др.). Этот метод мы использовали при лечении 12 пострадавших с повреждениями печени 3—4-й степени тяжести в критической ситуа-

ции, когда резекция органа была для больного непереносима или связана с большими техническими сложностями, а добиться гемостаза другими способами оказалось невозможным. Несомненно, данный метод гемостаза далеко не идеален. Во-первых, не всегда с его помощью удается остановить кровотечение; такая неудача постигла нас в случаях с 3 больными. Во-вторых, кровотечение может возобновиться при удалении тампонов, что мы также наблюдали у 2 больных. Наконец, сама тампонада раны печени часто сопровождается развитием тяжелых осложнений, чаще гнойных; гнойные осложнения имели место у 6 из 9 выживших больных. С учетом «теневых сторон» тампонады кровоточащей раны печени некоторые хирурги исключили ее из арсенала оперативных пособий (Н. В. Мерзликин, В. Ф. Цхай, 1997; А. Е. Борисов и соавт., 2000). Еще более категоричны В. С. Шапкин и Ж. А. Гриненко (1988), которые отказались от тампонады раны печени сальником, марлей или любыми другими материалами на том основании, что, по их данным, тампон не дает надежного гемостаза и служит закупоривающей пробкой, под которой скапливается внутриорганная гематома, а впоследствии могут возникнуть свойственные ей осложнения — вторичные кровотечения, инфекция. Однако мы не можем игнорировать тот факт, что из 12 пострадавших с профузным кровотечением из раны печени, состояние которых было критическим, 9 больным именно тампонадой марлей нам удалось обеспечить гемостаз. Уменьшить опасность развития в послеоперационном периоде воспалительного процесса можно, погружая салфетки полностью в брюшную полость, так как если даже концы салфеток и выводятся наружу, то для их удаления все равно целесообразна релапаротомия. Кроме того, во время релапаротомии представляется возможным осторожно, с меньшей тракцией удалить салфетки, что снижает риск возобновления кровотечения. Такой же точки зрения придерживаются А. А. Гринберг и соавт. (1998). Мы считаем преждевременным отказ от тампонады марлей раны печени с целью гемостаза, но ограничиваем показания к применению данного метода только критическими ситуациями.

Резекция печени произведена нами 19 пострадавшим (атипичная — 13): при закрытой травме — 14 (умерли 5), огнестрельном ранении — 5 (умерли 3). О высокой летальности после резекции печени — от 19 до 70% — свидетельствуют данные многих авторов (C. Smadia et al, 1982; R. Bourgeon, 1984; H. Bismuth et al, 1985). Поэтому мы, как и большинство хирургов (С. А. Афендулов и соавт., 1995; А. Е. Борисов и соавт., 2000, и др.), резекцию печени выполняем по строгим показаниям, каковыми являются размозжение части органа, повреждение сосудисто-секреторной ножки сегмента или доли. Оставление нежизнеспособных тканей неизбежно ведет к развитию тяжелых осложнений: секвестрации с образованием абсцессов, гемобилии, аррозивному кровотечению, сепсису. Несомненно, существенным резервом улучшения исходов резекции печени является совершенствование инструментария и аппарату-

ры, которые могли бы обеспечить минимальную травматичность и кровопотерю при этом объеме вмешательства (Н. А. Ефименко, В. С. Розанов, 2000).

Таким образом, объем оперативного вмешательства при травме печени должен быть строго дифференцированным и предусматривать прежде всего обеспечение гемостаза с минимальным для пострадавшего жизненным риском. При повреждениях печени 1—2-й степени тяжести адекватным вмешательством является ушивание раны; при незначительном по объему и уже остановившемся кровотечении можно ограничиться санацией и дренированием брюшной полости. У пострадавших с глубокими и размозженными ранами прошивание ткани печени «ad massam» с целью гемостаза чревато опасностью лигирования крупных сосудов и желчных протоков, вследствие чего нарушаются кровообращение и отток желчи от соответствующих сегментов печени с последующим их некрозом, секвестрацией; возможно абсцедирование, вторичное кровотечение, формирование желчных свищей, развитие сепсиса, тяжелого гепатита с исходом в острую печеночную недостаточность. При наличии такого повреждения целесообразно прошить кровоточащие сосуды и поврежденные желчные ходы непосредственно в ране печени, после чего выполняется бережная хирургическая обработка раны, ее дренирование, гепатодиафрагмопексия, декомпрессия желчевыводящих путей; лигированию сосудов в ране предшествует временный гемостаз пережатием гепатодуоденальной связки. Размозжение ткани печени, повреждение сосудисто-секреторной ножки обязывает предпринять резекцию органа. В критической ситуации может быть применена с целью гемостаза тугая тампонада раны печени марлей, однако данное пособие не следует считать завершающим этапом вмешательства; через четверо суток показана релапаротомия, во время которой тампоны осторожно извлекаются, дренируются рана печени и желчевыводящие пути, если они не были дренированы во время первичного вмешательства, а тампоны оказались пропитаны желчью. С целью гемостаза в исключительных ситуациях может применяться перевязка печеночной артерии, при условии, что лигирование поврежденных сосудов в ране печени не увенчалось успехом, а пережатие печеночной артерии с помощью турникета ведет к прекращению кровотечения из раны; после перевязки печеночной артерии желчный пузырь во избежание некроза подлежит удалению. Отсутствие эффекта от консервативной терапии гемобилии является показанием к суперселективной эмболизации поврежденных внутриорганных ветвей печеночной артерии; этот способ гемостаза менее опасен и травматичен в сравнении с перевязкой печеночной артерии и ее основных стволов. В своевременном распознавании послеоперационных осложнений травмы печени велика разрешающая способность ультразвукового исследования, компьютерной томографии, ангиогепатографии, чресфистульной холангиографии.

СПИСОК ЛИТЕРАТУРЫ

Борисов А. Е., Левин Л. А., Аяганов С. А. и др. Лапароскопические операции у ранее оперированных больных. Изолированная и сочетанная травма печени: Учеб. пособие для врачей.— СПб., 2000.— 117 с.

Бураков А. А., Дедерер Ю. М., Кунаковский А. В., Шель А. И. Хирургическая тактика при травмах печени // Хирургия.— 1986.— № 7.— С. 9—12.

Владимирова Е. С., Абакумов М. М. Хирургическая тактика при закрытых повреждениях печени // Хирургия.— 1997.— № 5.— С. 53—57.

Журавлев В. А. Большие и предельно большие резекции печени.— Саратов, 1986.— 196 с.

Зайцев Е. И., Куц В. И. О перевязке печеночной артерии // Вестник хирургии, — № 10.-С. 137-142.

Мариев А. И., Ревской А. К. Хирургия травм печени.— Томск, 1993.— 141 с.

Мерзликин Н. В., Цхай В. Ф. Травмы печени // Хирургия печени и желчных путей/ Под ред. Б. И. Альперовича.— Томск, 1997.— С. 379—398.

Николаев Г. Ф. Закрытые повреждения печени.— Л.: Медгиз, 1955.— 164 с.

Новые технологии оперативного лечения очаговых поражений и травмы печени // Новые технологии в хирургической гепатологии: Матер. III конф. хирургов-гепатологов,- СПб., 1995. - С. 80-157.

Повреждения печени // Очаговые поражения печени и гилюсные опухоли печеночных протоков // Матер. II конф. хирургов-гепатологов.— Киров, 1994. — С. 186-197.

Травма печени // Анналы хирургической гепатологии: Матер. VI Междунар. конф. хирургов-гепатологов стран СНГ.— 1998.— Т. 3.— № 3.— С. 174—211.

Тунг Т. Т. Опыт лечения повреждений печени // Хирургия, 1972.— № 7. — С. 58-61.

Шапкин В. С., Гриненко Ж. А. Закрытые и открытые повреждения печени.— М.: Медицина, 1977,—182 с.

Шапошников Ю. Г., Решетников Е. А., Михопулос Т. А. Повреждения живота.— М.: Медицина, 1986.— 254 с.

Lucas C., Walt A. Critical decisions in liver trauma. Experience bas on 604 cases // Arch. Surg.- 1970.- Vol. 10.- № 2.- P. 277-283.

Eisner L., Ackermann C, Regazzoni P., Harder F. Management des Lebertraumas // Actuel. Chir.- 1989.- Vol. 24.- № 5.- P. 194-199.

Smadia C, Traynor O., Blumgart L. Delayed hepatic resection for major liver injury // Brit. J. Surg.- 1982.- Vol. 69.- № 7.- P. 361-364.

Wasowski J. Drainage of the common bile duct in the experimental injury to the liver // Amer. J. Surg.- 1968.- Vol. 115.- № 6.- P. 787-794.

ГЛАВА 2

ПОВРЕЖДЕНИЯ ЖЕЛЧЕВЫВОДЯЩИХ ПУТЕЙ

Повреждения желчного пузыря среди повреждений других органов брюшной полости при закрытой травме живота составляют 1,9% (E. Farthmann, R. Kirchner, 1985). Различают ушибы желчного пузыря с интрамуральными гематомами, отрыв пузыря от печени — частичный и полный, разрывы: внутри- и внебрюшинные — в сторону печени (Г. Н. Хорев, Ю. И. Макаренко, 1976; А. С. Раренко, 1978). Возможно повреждение слизистой при целом серозном покрове, так как разрыв пузыря происходит под влиянием силы, направленной не извне, а со стороны просвета,— гидравлический удар; при этом происходит имбибиция стенки пузыря желчью; желчь может распространяться по клетчатке гепатодуоденальной связки и в забрюшинное пространство с последующим развитием перитонита, флегмоны забрюшинного пространства, стриктуры общего желчного протока (Э. И. Гальперин, Ю. М. Дедерер, 1987; О. Г. Цой и соавт., 1989). Разрывы пузыря обычно сочетаются с разрывами печени и до операции не диагностируются. При изолированном разрыве желчного пузыря с истечением желчи в свободную брюшную полость непосредственно после травмы возникает сильная боль, преимущественно в правой половине живота, возможен даже болевой шок, после чего развивается картина перитонита (М. Франк, И. Самбатхели, 1960). Однако и в этой ситуации предполагается повреждение любого полого органа, но не желчного пузыря. И только во время операции устанавливается истинная причина внутрибрюшной катастрофы (И. З. Козлов и соавт., 1988).

При повреждении желчного пузыря обычно предпринимается холецистэктомия (Ю. Г. Шапошников и соавт., 1986). Пузырь удаляют даже при его ушибе из-за опасности развития посттравматического деструктивного холецистита, диагностировать который в раннем послеоперационном периоде крайне сложно (О. Г. Цой и соавт., 1989; E. Farthmann, R. Kirchner, 1985). И все же, если разрыв пузыря небольшой, а стенка его не изменена, то считается допустимым ушивание разрыва (А. Е. Романенко, 1985; Н. В. Мерзликин,

В. Ф. Цхай, 1997). При ушивании разрыва пузыря следует использовать атравматическую иглу, захватывать только серозную, мышечную оболочки и подслизистый слой, но не прокалывать стенку насквозь, чтобы нить не проникала в просвет желчного пузыря и не стала источником образования конкрементов (Э. И. Гальперин, Ю. М. Дедерер, 1987). Иногда подшивают желчный пузырь к ложу (А. С. Раренко, 1978).

О разрывах внепеченочных желчных путей в литературе встречаются лишь казуистические сообщения (E. Farthmann, R. Kirchner, 1985; P. Cavaliere et al., 1987). Чрезвычайно редко описываются и ранения внепеченочных желчных протоков. Повреждения протоков обычно сочетаются с травмой других органов брюшной полости: печени, двенадцатиперстной кишки, головки поджелудочной железы. Выявить повреждение протоков сложно даже во время оперативного вмешательства. Прокрашивание гепатодуоденальной связки желчью служит показанием к чреспузырной холангиографии или к введению в просвет пузыря раствора метиленовой сини с последующим сдавлением желчного пузыря. Однако, к сожалению, чаще повреждение протоков распознается уже в послеоперационном периоде, когда через контрольный дренаж, установленный под печенью, выделяется желчь. Уровень повреждения желчных протоков уточняется ультразвуковым исследованием, эндоскопической ретроградной панкреатохолангиографией, чрескожной чреспеченочной холангиографией, фистулохолангиографией (А. С. Ермолов и соавт., 2000).

Хирургическая тактика при нарушении целостности внепеченочных желчных путей, возникшей при травме живота, особенно вследствие проникающих ранений и ятрогенных интраоперационных повреждений протоков, не имеет принципиальных отличий. Поэтому мы решили учесть также и опыт хирургов по коррекции повреждений в случаях травмы желчных путей при выполнении холецистэктомии, резекции желудка. Несомненно, на объеме оперативного вмешательства при травме живота не может не сказаться тяжесть состояния пострадавшего, обусловленная кровопотерей, повреждением других органов брюшной полости и анатомических областей.

Лечебная тактика зависит от характера, уровня, протяженности повреждения протоков, времени, прошедшего с момента травмы. При полном перерыве гепатикохоледоха восстановление пассажа желчи обычно предпринимается в первые 24 ч с момента травмы; в более поздние сроки, когда уже картина перитонита отчетлива, ограничиваются наружным дренированием протока, а если это не удается, то дренируют только подпеченочное пространство (Н. А. Майстренко и соавт., 2000; А. В. Упырев, 2000; В. Л. Хальзов и соавт., 2000). М. В. Данилов и соавт. (1996) акцентируют внимание хирургов на важности реконструктивной операции с целью восстановления желчеоттока во время первичного вмешательства, так как если упустить эту возможность, то благоприятные условия для наложения билиодигестивного анастомоза возникнут не ранее, чем через 3 мес после травмы. Кроме того, по данным Н. А. Тогонидзе и соавт. (1996),

больным, которым уже была сделана попытка восстановления целостности протоков или наложения билиодигестивного анастомоза, технически легче выполнить повторную реконструкцию; ограничение вмешательства дренированием проксимального участка желчного протока ведет к его сморщиванию и дегенеративным изменениям слизистой. М. Е. Ничитайло и А. В. Скумс (1999) являются сторонниками более ранней реконструктивной операции больным с наружными желчными свищами, а именно спустя 2—4 недели после повреждения протоков при достижении компенсации пострадавшего, так как в более поздние сроки из-за развившегося рубцово-склеротического процесса в области гепатодуоденальной связки и ворот печени затрудняется выделение неизмененных стенок желчных протоков.

При краевом ранении общего желчного протока Э. И. Гальперин (2003) рекомендует наложить 1—2 прецизионных шва проленовой или викриловой нитью 5—6/0, а при ранении на $^1/_2$ диаметра ввести Т-образный дренаж через отдельное отверстие в холедохе так, чтобы его верхняя бранша проходила через поврежденную проксимальную часть протока, и на дренаже ушить место повреждения отдельными швами, причем дренаж следует держать не менее 6 мес, перекрыв горизонтальное колено трубки для восстановления пассажа желчи в двенадцатиперстную кишку.

В случае выявления повреждения протока в пределах $^1/_3$ диаметра А. С. Ермолов и соавт. (2000) считают обязательным после ушивания раны дренирование холедоха вне зоны наложения швов, т. е. дистальнее. Аналогичной тактики придерживаются А. Е. Борисов и соавт. (2000); дренаж из общего желчного протока они удаляют не ранее, чем через 3 недели.

При полном поперечном разрыве общего желчного протока — обычно это ретродуоденальный отдел протока — предпринимают первичный шов по типу «конец в конец» на Т-образном дренаже Кера (В. С. Шапкин, Ж. А. Гриненко, 1977; Н. В. Мерзликин, В. Ф. Цхай, 1997; P. Cavaliere et al., 1987). Между тем В. В. Виноградов (1980) считал, что показания к билиобилиарным анастомозам весьма ограничены и они должны применяться только с использованием микрохирургической техники; предпочтение он отдавал билиодигестивным соустьям. Э. И. Гальперин и Н. Ф. Кузовлев (1996) также полагают, что при «свежей» травме желчных протоков целесообразнее реконструктивная операция с наложением прецизионного желчно-кишечного анастомоза; при дренировании билиобилиарного анастомоза Т-образным дренажем очень велика вероятность рубцового стеноза соустья. Такого мнения придерживаются многие хирурги (И. Н. Гришин, В. Н. Сташевич, 1996; R. Hart et al, 2000). По их данным, восстановление пассажа желчи путем наложения холедохохоледохоанастомоза «конец в конец» обычно в среднем через 6 мес осложняется стриктурой и требуется повторная коррекция, а именно — гепатикоеюностомия. Однако, если пересеченный проток оказался малого диаметра — менее 4 мм, а хирург не имеет достаточного

опыта в наложении билиодигестивных анастомозов или нет необходимого шовного материала, то в такой ситуации рациональнее двухэтапное лечение: во время первичного вмешательства следует ограничиться наружным дренированием протока, отложив реконструктивный этап на 2—3 мес (Э. И. Гальперин, 2003).

При дефекте холедоха большинство хирургов накладывают анастомоз между центральным концом протока и отключенной по Ру петли кишки на сменном транспеченочном дренаже по Гетцу — Сейпол — Куриану (А. Е. Борисов и соавт., 2000; E. Farthmann, R. Kirchner, 1985; M. Mercado et al., 2000). Применение сменного транспеченочного стентирования упрощает технику наложения анастомоза с нерасширенным протоком, уменьшает опасность стриктуры анастомоза, несостоятельности швов (Я. Н. Шойхет и соавт., 2000). В. Н. Климов и Б. М. Браташ (1983) при разрывах общего желчного протока в ретродуоденальной части советуют лигировать дистальный его отрезок и сформировать холедоходуоденоанастомоз с проксимальным отделом протока, а при размозжении части холедоха перевязать оба конца протока и наложить холецистодуоденоанастомоз. В. С. Шапкин и Ж. А. Гриненко (1977) при разрыве общего желчного протока в ретродуоденальном его отделе выполняют дуоденотомию, ретроградное дренирование холедоха со швом на дренаже; необходимость именно такой тактики авторы аргументируют сложностями поиска дистального отдела разорванного протока. О применении гепатикохоледоходуоденоанастомоза пишут и другие хирурги (Д. Л. Пиковский, 1996; С.И. Шевченко и соавт., 2000; В. Л. Хальзов и соавт., 2000). А. С. Ермолов и соавт. (2000), напротив, считают такой вид билиодигестивного соустья неоправданным, так как впоследствии развивается рефлюкс-холангит и стеноз анастомоза. Более того, по данным Я. Н. Шойхет и соавт. (2000), вполне реальна опасность холангита и при создании гепатикоеюноанастомоза на отключенной по Ру петли, если ее длина менее 50 см. Оптимальная длина отключенной по Ру петли тонкой кишки должна быть в пределах 80 см (Э. И. Гальперин, Н. Ф. Кузовлев, 1996; А. С. Ермолов и соавт., 2000). М. Е. Ничитайло, А. В. Скумс (1999) располагают опытом формирования бескаркасных желчно-кишечных анастомозов; необходимая ширина соустья достигается за счет продольного рассечения передней стенки гепатикохоледоха, а при высоких уровнях повреждения — левого или обоих долевых печеночных протоков.

По поводу повреждений желчного пузыря в клинике находился на лечении 51 пострадавший: ранение получили 35 (ножевое — 30, огнестрельное — 5) человек, закрытую травму — 16.

Ранение пузыря у всех пострадавших было проникающим в просвет органа. У большинства (28) были повреждены еще и другие органы — чаще печень (22), желудок (9), двенадцатиперстная кишка

(8). Картина внутрибрюшной катастрофы была отчетливой, поэтому все пострадавшие оперированы в течение часа с момента госпитализации. Резаная рана желчного пузыря ушита 18 больным. Наличие сквозного ранения не было противопоказанием к органосохраняющей операции (4). Ушивание раны у 8 больных сочетали с холецистостомией; при ранении дна пузыря дренаж вводили в его просвет через уже имеющуюся рану. Осложнений после ушивания раны желчного пузыря не наблюдали. Холецистэктомию считали обоснованной при внебрюшинном — со стороны печени — ранении пузыря (5), огнестрельном ранении (5), а также в случае пропитывания желчью стенки пузыря (4) или гепатодуоденальной связки (3) — рана у этих пострадавших локализовалась в области кармана Гартмана. После холецистэктомии, предпринятой в связи с внебрюшинным ранением пузыря, для профилактики желчеистечения из ложа пузыря считаем обязательным дренирование общего желчного протока по Холстеду — Пиковскому; холедохостомию применяли и при пропитывании желчью гепатодуоденальной связки.

Тяжесть повреждения желчного пузыря при закрытой травме была такой: ушиб — 3, отрыв от печени — 6 (полный — 3, частичный — 3), разрыв всех слоев — 3 (внутрибрюшинный — 2, внебрюшинный — 1), посттравматический гангренозный холецистит — 4. Изолированной травмы желчного пузыря мы не наблюдали; чаще одновременно была повреждена печень (11). До операции травма желчного пузыря не распознана ни у одного пострадавшего, хотя при внутрибрюшинном разрыве желчного пузыря клиника перитонита не вызывала сомнений. У всех четырех пострадавших с посттравматическим деструктивным холециститом при первичном вмешательстве повреждения желчного пузыря не выявлено. Показанием к релапаротомии являлась нарастающая симптоматика интоксикационного синдрома: рвота, сухой язык, тахикардия, высокая температура с ознобами, парез кишечника, воспалительные изменения крови. Органосохраняющее вмешательство предпринято только 3 больным с частичным отрывом желчного пузыря; остальным 13 больным выполнена холецистэктомия.

Умерли 2 пострадавших с ранением и 3 — с закрытой травмой желчного пузыря. Только у одного из умерших, первично оперированного в районной больнице по поводу разрыва печени, массивного внутрибрюшного кровотечения, травма желчного пузыря явилась непосредственной причиной неблагоприятного исхода; релапаротомия по поводу посттравматического деструктивного холецистита выполнена уже на фоне общего перитонита и тяжелой полиорганной недостаточности.

Внепеченочные желчные протоки оказались поврежденными у 9 человек: ножевое ранение общего желчного протока — 5, левого печеночного — 1, разрыв общего желчного протока — 2, общего печеночного — 1.

Ранение желчного протока (в одном наблюдении — изолированное) во время первичного вмешательства обнаружено только у 3 из

6 больных. У 2 пострадавших коррекция заключалась в дренировании холедоха через имеющуюся рану. Послеоперационный период у этих больных протекал без осложнений, отдаленные результаты хорошие. Приводим краткую выписку из истории болезни третьего больного.

Больной Т., 18 лет, госпитализирован в клинику 18.06.99 г. через час после ножевого ранения в живот. Жалуется на боли в животе. Состояние тяжелое Бледный. Пульс 116 уд./мин, АД 85/40 мм рт. ст. На передней брюшной стенке, в эпигастральной области, две линейные раны, длиной по 1 см каждая. Обе раны носят проникающий характер. Живот резко напряжен и болезнен при пальпации Анализ крови: эритр — 3,4х 10^{12}, Hb — 103 г/л, Ht — 32%. Больной транспортирован в операционную. Верхняя срединная лапаротомия с продлением ниже пупка Аспирировано 2 л крови, удалены сгустки. Выявлены две раны V сегмента печени, одна из них сквозная. Раневой канал уходит в гепатодуоденальную связку, из раны которой наблюдается интенсивное кровотечение.

Связка пережата с помощью турникета. Установлено, что источник кровотечения — рана v porta в 1 см; рана ушита непрерывным швом викрилом 5/0 После достижения гемостаза замечено подтекание желчи из ворот печени Выявлена рана левого печеночного протока около 5 мм Рана протока ушита отдельными узловыми швами викрилом 4/0 Выполнены холецистэктомия и дренирование холедоха по Холстеду — Пиковскому Тяжелое послеоперационное течение При функционирующем дренаже холедоха (до 200 мл желчи в сутки) отмечено выделение желчи и по контрольному дренажу В течение 1,5 мес предпринято 4 релапаротомии для вскрытия и дренирования поддиафрагмального абсцесса (1.07), абсцессов печени и подпеченочного пространства (14 07, 28.07, 14 08). Состояние оставалось тяжелым. Картина холангита — вследствие недренирующейся левой доли печени, сепсиса. Пятая релапаротомия выполнена 13.09. Под печенью вскрыта полость, содержащая детрит, гнойную желчь. Краевое ятрогенное повреждение воротной вены устранено непрерывным сосудистым швом. Выделен проксимальный конец левого печеночного протока и анастомозирован с отключенной по Ру петлей тощей кишки на сменном транспеченочном дренаже. Выписан 15.10 99 г. Транспеченочный дренаж удален через 18 мес. Спустя год обследован. Состояние удовлетворительное, жалоб нет, трудоспособен.

Следует отметить, что удаление желчного пузыря у данного больного во время первичного оперативного вмешательства необоснованно; разгрузочный дренаж в холедох необходимо было ввести через отдельный разрез его стенки.

У 3 пострадавших повреждение холедоха обнаружено только при релапаротомии. У 2 из них ранение головки поджелудочной железы оказалось сквозным, с пересечением Вирсунгова и общего желчного протока; им выполнена панкреатодуоденальная резекция; холедохоеюноанастомоз формировали на погружном дренаже. Третий больной доставлен в клинику через трое суток после ушивания раны антрального отдела желудка. Во время повторного вмешательства установлено, что имеется еще ранение задней стенки двенадцатиперстной кишки под гепатодуоденальной связкой и ранение боковой стенки холедоха. Ушить рану кишки такой локализации хирург не смог. Поэтому он выполнил резекцию желудка (двенадцатиперстная кишка пересечена на уровне ранения) и холедохостомию через рану протока; больной умер от продолжающегося перитонита.

Изолированный разрыв общего желчного протока наблюдали у одного больного, который доставлен в клинику с уже наложенной

концевой холедохостомой. При повторной операции центральный конец холедоха ушит, создан холецистоеюноанастомоз на отключенной по Ру петле; выздоровление.

Второй больной оперирован в центральной районной больнице по поводу закрытой травмы живота — выявлен разрыв дистального отдела холедоха в сочетании с отрывом двенадцатиперстной кишки от головки поджелудочной железы. Двенадцатиперстная кишка была подшита к головке железы и наложен холедоходуоденоанастомоз. В клинику больной доставлен через 9 суток с картиной общего перитонита. При релапаротомии обнаружены некроз двенадцатиперстной кишки, несостоятельность холедоходуоденоанастомоза, желчный перитонит. Выполнена панкреатодуоденальная резекция; билиодигестивный анастомоз наложен с желчным пузырем, а холедох лигирован. В связи с нарастающей желтухой и продолженным перитонитом вновь оперирован. Оказалось, что холецистоеюноанастомоз не функционирует, так как при перевязке холедоха одновременно был блокирован и пузырный проток. Разобщен холецистоеюноанастомоз, желчный пузырь удален, ушит дефект в стенке тонкой кишки, наложена концевая холедохостома. В послеоперационном периоде желчь возвращалась через тонкий назогастроеюнальный зонд. После стихания перитонита предпринято очередное оперативное вмешательство — наложен холедохоеюноанастомоз с той же, отключенной по Ру петлей тонкой кишки на сменных транспеченочных дренажах; выздоровление.

Третий пострадавший госпитализирован по поводу изолированной закрытой травмы живота: раскачивался на футбольных воротах, которые упали, получил удар перекладиной по животу. Экстренно оперирован с клиникой массивного внутрибрюшного кровотечения. В брюшной полости около 4 л крови. Левая доля печени размозжена, множественные разрывы правой доли. Выполнена левосторонняя гемигепатэктомия, ушиты разрывы правой доли. Во время операции проводилась инфузия в 3 вены; объем инфузионной терапии 9565 мл, из них аутокрови — 2800 мл, эритромассы — 1275 мл, свежезамороженной плазмы — 2500 мл, полиглюкина — 400 мл, растворов кристаллоидов — 4400 мл. Со вторых суток повязка в области контрапертуры стала промокать желчью, а на третьи сутки после операции появились перитонеальные симптомы. Релапаротомия. Установлено, что имеется посттравматический гангренозный холецистит, панкреатит, желчь подтекает из раны общего печеночного протока, стенка которого «размята». Выполнена холецистэктомия. Попытка дренировать холедох не удалась. Ограничились дренированием подпеченочного пространства и сальниковой сумки. В последующем сформировался желчный свищ, стриктура гепатикохоледоха, развился посттравматический гепатит. Оперирован: резецирован IV сегмент, наложен прецизионный холангиоеюноанастомоз на отключенной по Ру петле; длительная реабилитационная терапия.

Объем наших оперативных вмешательств при повреждениях внепеченочных желчных путей представлен в таблице 5.

Таблица 5

Объем оперативного вмешательства при повреждениях внепеченочных желчных протоков

Объем вмешательства	Характер повреждения	
	ранение	разрыв
Холедохостомия через рану общего желчного протока	**3**	
Ушивание раны общего желчного протока, холедохостомия по Холстеду — Пиковскому	**1**	
Перевязка общего желчного протока, холецистоеюноанастомоз с отключенной по Ру петлей		1
Панкреатодуоденальная резекция	**2**	1
Прецизионный холангиоеюноанастомоз с отключенной по Ру петлей		1

Обсуждение

По нашим данным, повреждения желчного пузыря при закрытой травме живота составили 1,2%, ранениях — 1,6%, а повреждения внепеченочных желчных протоков — соответственно 0,2 и 0,3%.

Применяемая нами лечебная тактика при травме желчного пузыря была обусловлена прежде всего характером повреждения органа. При проникающих в просвет пузыря ножевых ранениях считали допустимым ограничить объем вмешательства ушиванием ран — 18 из 30 оперированных. Холецистэктомия обоснованна при ранении желчного пузыря со стороны печени, пропитывании желчью его стенки и (или) окружающих тканей. После удаления пузыря холедох дренировали по Холстеду — Пиковскому. Холецистэктомию выполнили всем пяти пострадавшим с огнестрельным ранением пузыря, учитывая большую, в сравнении с ножевым ранением, тяжесть повреждения органа. Предпочтение отдавали холецистэктомии и при закрытой травме желчного пузыря, из-за опасности развития посттравматического деструктивного холецистита даже при ушибе стенки пузыря с учетом сложности распознавания этого грозного осложнения в раннем послеоперационном периоде; такое осложнение мы наблюдали у 4 больных. Желчный пузырь сохранен только у 3 из 16 пострадавших — при частичном отрыве пузыря.

Объем оперативного вмешательства при травме внепеченочных желчных путей зависел от уровня их повреждения, степени тяжести, а также от наличия повреждения других органов панкреатодуоденальной зоны. При краевом ранении гепатикохоледоха ограничивались дренированием протока через имеющуюся рану. При пересечении гепатикохоледоха В. А. Вишневский (1996) считает показанным билиобилиарный анастомоз, а при значительном де-

фекте протока — билиодигестивный на отключенной по Ру петле, причем без использования каркаса. Бескаркасные билиодигестивные анастомозы накладывают М. Е. Ничитайло и А. В. Скумс (1999). Э. И. Гальперин и Н. Ф. Кузовлев (1996) при пересечении протока отдают предпочтение билиодигестивному анастомозу на транспеченочном дренаже, так как после наложения билиобилиарного соустья на дренаже Кера, который удаляли через 6 мес, в последующем развивалась стриктура анастомоза. Мы полностью разделяем точку зрения исследователей, утверждающих, что при узких протоках даже применение прецизионной техники не исключает вероятности стриктуры бескаркасных билиодигестивных анастомозов (А. С. Ермолов, 1996; А. А. Шалимов, 1996; А. Е. Борисов и соавт., 2000; M. Mercado et al., 2000). Это обусловлено не только технической сложностью обеспечить достаточную ширину анастомоза, но и тем обстоятельством, что процесс регенерации ведет к частичному его «сморщиванию» (В. С. Савельев, 1996). Поэтому при панкреатодуоденальной резекции, которую считали показанной при одновременном повреждении общего желчного протока, головки поджелудочной железы и двенадцатиперстной кишки, холедохоеюноанастомоз мы накладывали на погружном дренаже, играющем роль каркаса. Это упрощало технику вмешательства, предупреждало опасность при формировании передней губы анастомоза прошивания задней стенки протока. При полном поперечном разрыве общего желчного протока можно его перевязать и наложить холецистоеюноанастомоз, предварительно убедившись, что при перевязке центрального конца холедоха не лигирован также и пузырный проток; такая тактика применена одному из наших больных. В случае перерыва общего печеночного протока, если у хирурга нет достаточного опыта в реконструктивной хирургии желчевыводящих путей, то следует ограничиться наложением концевой гепатикостомы и после стабилизации состояния пострадавшего желательно не позже чем через сутки транспортировать его в специализированное отделение, где и будет решен вопрос о сроках реконструктивного вмешательства с учетом тяжести состояния пострадавшего. Концевая гепатикостома как первый этап вмешательства целесообразна и в ситуации, когда оперативное вмешательство производится на фоне общего перитонита. При восстановлении пассажа желчи в кишку в поздние сроки с момента травмы безопаснее, надежнее и технически проще накладывать билиодигестивный анастомоз на транспеченочных дренажах; смену дренажей проводим через 2,5—3 мес, а удаляем спустя 18—20 мес.

Таким образом, наши немногочисленные наблюдения свидетельствуют о сложности распознавания повреждений внепеченочных желчных путей даже во время оперативного вмешательства.

При травме желчного пузыря показанием к холецистэктомии являются разрыв пузыря, пропитывание его стенки желчью, внебрюшинное ножевое ранение, посттравматический холецистит, огнестрельное ранение.

Выбор объема операции при травме внепеченочных желчных протоков зависит от характера, уровня, протяженности их повреждения, наличия и тяжести травмы других органов панкреатодуоденальной зоны, сроков вмешательства, опыта хирурга. При полном перерыве гепатикохоледоха и своевременности операции формированию полного наружного желчного свища следует предпочесть первичное восстановление пассажа желчи в кишку путем билиодигестивного анастомоза с отключенной по Ру петлей тонкой кишки на погружном дренаже; при реконструктивном вмешательстве в поздние сроки более надежны билиодигестивные анастомозы на сменных транспеченочных дренажах.

СПИСОК ЛИТЕРАТУРЫ

Гальперин Э. И. Что должен делать хирург при повреждении желчных протоков?// 50 лекций по хирургии/Под ред. В. С. Савельева.— М.: Медиа Медика, 2003.— С. 228-234.

Гальперин Э. И., Дедерер Ю. М. Нестандартные ситуации при операциях на печени и желчных путях.— М : Медицина, 1987.— 332 с.

Ничитайло М. Е., Скумс А. В. Лечение больных с повреждениями желчных протоков при традиционной и лапароскопической холецистэктомии // Анналы хирургической гепатологии — 1999.— Т. 4.— № 1.— С. 49—55.

Раренко А. С. Закрытые повреждения желчного пузыря и внепеченочных желчных путей // Хирургия.- 1978.- № 7.- С. 55-58.

«Свежие» повреждения и рубцовые стриктуры желчных протоков // Анналы хирургической гепатологии: Матер. VIII Междунар. конф. хирургов-гепатологов стран СНГ.- 2000.- Т. 5.- № 2.- С 90-154.

Ятрогенные повреждения в хирургии желчных путей // Анналы хирургической гепатологии: Матер IV конф. хирургов-гепатологов — Тула, 1996.— Т. 1.— С. 266—314. (Приложение)

Cavaliere P., Camera S., Panero D. et al. Traumatisme ferme de l'abdomen: rapture isolee du cholidoque // Lyon. Med - 1987,- Vol. 83.- № 1.- P. 33-35.

Fartmann E., Kirchner R. Die Versorgung von Gallenwegsund Pankresverletzungen // Chirurg.— 1985.— Vol 56 - № 11.— P 688—694.

ГЛАВА 3

ПОВРЕЖДЕНИЯ СЕЛЕЗЕНКИ

Несмотря на то что селезенка хорошо защищена грудной клеткой и окружающими органами, по частоте повреждений при закрытой травме живота она занимает второе (В. М. Шеляховский, В. И. Пашкевич, 1983), третье (М. И. Кузин и соавт., 1985), а у детей — даже первое место (Г. А. Баиров и соавт., 1982; А. П. Пилипенко-Шапкина, 1987). Селезенка травмируется при ударе о ребра, позвоночник, почку; подвижность органа благоприятствует отрыву связочного аппарата от капсулы селезенки и даже всей сосудистой ножки. Резко возросшая частота транспортной травмы в генезе разрыва селезенки — 7% в 1950 г. и 66% в 1980 г. (D. Bergvist et al, 1980) — является причиной превалирования у пострадавших сочетанных повреждений, сопровождающихся высокой летальностью — от 36 до 57% (Д. В. Усов и соавт., 1983; М. Г. Маноле, И. Х. Куцаров, 1988; D. Fry et al., 1980). Частота послеоперационных осложнений также высока — от 18 до 45% (М. П. Павловский, С. Н. Чуклин, 1992; Ю. Г. Шапкин и соавт., 2000; A. Encke, R. Seufert, 1986). Селезенка — один из часто повреждаемых органов при левосторонних торакоабдоминальных ранениях.

Во время оперативных вмешательств на органах брюшной полости частота повреждения селезенки составляет 1,8—3,4% (В. В. Уткин и соавт., 1988). Чаще селезенка травмируется при гастрэктомии, резекции желудка, селективной проксимальной ваготомии, когда при тракции за желудок возникают разрывы в области ворот органа. Такой же характер повреждения селезенки наблюдается при вмешательстве на левом фланге ободочной кишки, поджелудочной железе и даже при ревизии и осушивании левого поддиафрагмального пространства (В. П. Петров, Ф. Г. Романенко, 1986; С. А. Афендулов, 1995; I. Nielsen et al., 1984).

Проблема диагностики актуальна преимущественно для повреждений селезенки при закрытой травме. У 11,5—27% пострадавших, получивших сочетанную закрытую травму живота, при жизни разрыв селезенки не распознается (Г. А. Баиров и соавт., 1983; М. В. Шеляховский, В. И. Пашкевич, 1983). Симптомов, патогно-

моничных повреждению селезенки, нет. Диагностика основывается на клинической картине и данных физикального исследования; большим подспорьем в ней служит информация о механизме травмы (K. Zucker et al., 1984).

Клиническая картина закрытой травмы селезенки весьма разнообразна и зависит от тяжести повреждения органа (ушиб, субкапсулярный, чрескапсулярный или фрагментирующий разрыв, отрыв органа от сосудистой ножки), времени с момента травмы, наличия повреждений других органов брюшной полости, а также смежных анатомических областей — прежде всего груди.

Боль является наиболее частым симптомом. При изолированном повреждении селезенки боль обычно локальная — в левом подреберье или в верхней половине живота. Многие пострадавшие отмечают иррадиацию боли в левое плечо (симптом Кера) или в левую лопатку (симптом Элекера), а для разрыва селезенки считается характерным симптом «Ванька-встанька», описанный Б. С. Розановым (1936). Больной лежит на левом боку, прижав согнутые колени к животу. Если его попросить повернуться на спину или на правый бок, то из-за усилившейся боли он тотчас принимает исходное положение. Иногда больной сидит, и его невозможно заставить принять горизонтальное положение, так как при этом он испытывает боли, «стреляющие» в область левой лопатки и плеча. Подобная иррадиация болей объясняется раздражением кровью окончаний диафрагмального нерва и последующим замыканием рефлекторной дуги на проводниках левого плечевого сплетения (М. Э. Комахидзе, 1971; Г. Л. Александрович и соавт., 1986).

Картина внутрибрюшного кровотечения при чрескапсулярных разрывах селезенки является ведущей. Следует учесть, что если это не фрагментирующий разрыв и тем более не отрыв селезенки от сосудистой ножки, то кровотечение имеет тенденции периодически самопроизвольно останавливаться из-за тромбирования разрыва. Поэтому возможна тяжелая кровопотеря при относительно удовлетворительных показателях гемодинамики за счет «запуска» компенсаторных механизмов (А. П. Пилипенко-Шапкина и соавт., 1987). При физикальном исследовании у каждого второго пострадавшего определяется напряжение мышц в левом подреберье, которое имеет тенденцию распространяться на всю левую половину живота. С такой же частотой встречается симптом Блюмберга — Щеткина. Для паренхиматозного кровотечения характерен симптом Куленкампфа — несоответствие между резкой болезненностью живота при пальпации и незначительным напряжением мышц передней брюшной стенки. Перкуссия позволяет распознать увеличение размеров селезенки при субкапсулярном разрыве органа, наличие периспленальной гематомы, а также внутрибрюшное кровотечение.

Распознать субкапсулярный разрыв селезенки и периспленальную гематому удается и при контрастном исследовании желудка; о травме селезенки свидетельствует вдавление по большой кривизне желудка, ее «зазубренность», смещение желудка вправо. Отмечается

также смещение книзу селезеночного изгиба ободочной кишки, высокое стояние левого купола диафрагмы и ограничение его подвижности, а иногда и реактивный плеврит с соответствующей стороны (И. З. Козлов и соавт., 1988; В. Н. Бордуновский, 1997; S. Schorr, I. Danon, 1967; L. Rosoff et al., 1972).

Тяжесть повреждения селезенки достоверно отражают ультразвуковое исследование и компьютерная томография. Однако компьютерная томография приемлема только для пострадавших со стабильными показателями гемодинамики (O. Bosc et al., 1984; R. Andersson et al., 1986; J. Hager, 1986; E. Wilke et al., 1987; M. McMahon, 1988; I. Chollet, P. Testas, 1989).

Широко используется лапароцентез, хотя лапароскопия, несомненно, более информативна (С. З. Горшков, В. С. Волков, 1976; М. М. Абакумов и соавт., 1989). Для диагностики субкапсулярного разрыва селезенки применяется также ангиография; в процессе исследования при необходимости выполняется рентгеноэндоваскулярная окклюзия (Л. С. Зингерман, Т. А. Ахадов, 1986; В. С. Шапкин, В. П. Эсауленко, 1988).

До недавнего времени спленэктомия была единственным методом лечения разрывов и ранений селезенки; основные аргументы для удаления селезенки — обеспечение быстрого и надежного гемостаза, абсолютная безопасность ее потери для организма. И лишь за последние 15—20 лет, в связи в расширением знаний о значении селезенки для организма, коренным образом изменилась лечебная тактика при повреждении этого органа. Функции селезенки действительно многогранны: защитная, гемолизирующая, гемопоэтическая, гемостатическая, гемодинамическая, метаболическая.

Защитная функция селезенки заключается в фильтрации крови, фагоцитозе и образовании антител.

Особенно велико значение селезенки в противомикробной защите. Она содержит около 30% макрофагов (И. Барта, 1976) и играет роль своеобразного фильтра, обеспечивающего захват и обезвреживание микроорганизмов (P. Reinhard, 1982; A. Sibilly et al., 1985; P. Vichard et al., 1985). С помощью этого же механизма селезенка освобождает кровь не только от бактерий, но и от изношенных, состарившихся эритроцитов, тромбоцитов, лейкоцитов; фагоцитоз осуществляется в пульпе (М. Э. Комахидзе, 1971).

Продукция антител — одна из важнейших функций селезенки. Будучи одним из ведущих органов иммунитета, селезенка также активно участвует в образовании специфических иммуноглобулинов и биологически активных пептидов (тафсин, опсонины), стимулирующих фагоцитарную активность лейкоцитов и макрофагов (М. В. Гринев, 1986; В. С. Шапкин, В. П. Эсауленко, 1988; М. Я. Малахова, 2000; H. Polk, L. Flint, 1983; F. Padova et al., 1985; 1. Seifert et al., 1986). После спленэктомии уменьшается содержание фибронектина, резко падает продукция Т-супрессоров, что ведет к изменению соотношения Т- и В-лимфоцитов, угнетению системы фагоцитоза; снижается иммунный ответ лимфоцитов и синтез антител (С. А. Сам-

сыгин и соавт., 1985; I. Seifert et al., 1986). Поэтому спленэктомия не проходит для организма бесследно — развивается иммунный дефицит (W. Bell et al., 1982), что предрасполагает к генерализации инфекции и возникновению сепсиса у 0,5—2% взрослых пострадавших и у 4—5% детей (A. Traub, J. Perry, Jr, 1982; G. O'Connor et al., 1986). Сепсис может развиться через любой интервал времени после спленэктомии и сопровождается высокой летальностью — 50—80% (M. Durig, F. Harder, 1986; G. Luna, E. Dellinger, 1987). Велика опасность ранних осложнений: поддиафрагмальный абсцесс, панкреатит, пневмония, плеврит, нагноение раны (L. Rosoff et al., 1982; G. Carazza et al., 1984; A. Encke, R. Seufert, 1986). Пострадавшие, перенесшие спленэктомию, из-за снижения резистентности организма к инфекции часто болеют респираторными вирусными заболеваниями, повторными пневмониями, бронхитами, синуситами, ангиной, чему благоприятствует гипертрофия лимфоглоточного кольца и миндалин. Характерны жалобы на общий упадок сил, снижение работоспособности, жизненного тонуса, головную боль, головокружение, предрасположенность к аллергическим заболеваниям. Описанная клиническая картина получила в литературе название постспленэктомический синдром (Р. М. Гланц, М. М. Рожинский, 1973; Н. Л. Кущ и соавт., 1987). Крайне опасно удаление селезенки в детском возрасте, так как несформировавшийся организм лишается существенного звена иммунного ответа, на что впервые обратили внимание H. King и H. Schumacker, Jr (1952).

Неблагоприятные последствия спленэктомии для клеточного и гуморального звеньев иммунитета подтверждают не все ученые (Г. А. Баиров и соавт., 1981; В. В. Горячев, 1983; А. П. Пилипенко-Шапкина и соавт., 1987). Это отчасти связано с наличием резидуальной ткани селезенки, которая обнаруживается при сцинтиграфии у 31,2—52% пострадавших, перенесших спленэктомию (S. Alvarez et al., 1987; G. Trombi et al., 1987); реальна положительная роль спленоимплантационного спленоза (В. Ф. Королев, 1981; М. Я. Юдин и соавт., 1989). Последний вдвое чаще выявляется у пострадавших, которым спленэктомия выполнена в связи с тяжелой травмой селезенки, причем иммунофункциональная активность спленоза зависит от критической массы имплантированной ткани (L. Papastamation et al., 1989). Кроме того, в компенсаторном восстановлении иммунологических реакций принимает участие весь лимфоидный аппарат организма — прежде всего путем гипертрофии миндалин, лимфоузлов брыжейки кишечника (В. Г. Горячев, 1983). Следует также учесть, что аденопатия брыжеечных лимфоузлов после спленэктомии может быть причиной болей в животе (Н. Л. Кущ и соавт., 1986).

Помимо дисфункции иммунной системы, спленэктомия иногда ведет к тяжелым нарушениям гемостаза. Развивающийся после нее тромбоцитоз способствует возникновению в раннем послеоперационном периоде тромбозов вен нижних конечностей и даже воротной вены, тромбоэмболии легочной артерии (Н. Д. Скуба, М. Д. Дуды-

рев, 1984; L. Rosoff et al., 1972). В отдаленные сроки эти же осложнения обусловливаются изменениями не количества, а состояния тромбоцитов (M. Durig, 1985). Желудочно-кишечные кровотечения также могут быть следствием тромбоза портальной системы и геморрагического диатеза (J. Ziemski et al., 1987).

Известна роль селезенки в кроветворении: белая пульпа продуцирует лимфоциты, красная — мононуклеары, лейкоциты, моноциты, тромбоциты. В эмбриональном периоде селезенка участвует и в эритропоэза, и эта способность возвращается к ней уже после рождения в случаях недостаточной функции костного мозга (М. Э. Комахидзе, 1971). Доказана и гормональная активность селезенки, влияющая на функциональную полноценность желудочно-кишечного тракта, печени, костного мозга, желез внутренней секреции и даже головного мозга.

Селезенка участвует в портальном венозном кровообращении, играя роль «амортизатора» портального давления — аналогично функции желчного пузыря в системе желчных путей (Д. Л. Пиковский, 2000). Спленэктомия отягощает течение и исход лучевой болезни (Л. М. Гольбер, 1977), ослабляет процессы детоксикации в гепатоцитах и их энергоснабжение (М. Э. Краковский, 1986). После спленэктомии отмечается большая частота злокачественных новообразований (M. Durig, 1985). Поэтому хирург, удаляя селезенку, никогда не может быть уверен в будущем полноценном здоровье пострадавшего (А. П. Сорокин и соавт., 1989).

Углубление знаний о функциях селезенки привело к пересмотру лечебных установок при повреждениях органа. Все большее число хирургов стали отдавать предпочтение органосохраняющей тактике. Оказалось, что не любая степень тяжести травмы селезенки предполагает оперативное вмешательство. При поверхностных разрывах, небольшой субкапсулярной гематоме допустима консервативная терапия, особенно у детей (Г. К. Бугулов, 1980; Н. Л. Кущ и соавт., 1988; A. Messinger, P. Schreiber, 1985; R. Andersson, 1986; M. Nallathambi et al., 1988). Тяжесть повреждения селезенки уточняется с помощью ультразвукового исследования и компьютерной томографии. Если среди взрослых консервативное лечение возможно у 43—70% пострадавших (W. Longo et al., 1989; H. Pachter et al., 1998; K. Cathey et al., 1998), то в детском возрасте — у 63—90% (Th. Baesl, K. Filler, 1985; G. Luna, E. Dellinger, 1987). Ограничение консервативной терапией обязывает к соблюдению постельного режима от 4 суток до 2 недель, причем в первые дни необходима активная аспирация из желудка через назогастральный зонд (L. Morgenstern, 1985; W. Longo et al., 1989). По показаниям проводят гемотрансфузии в объеме до 30% ОЦК (G. O'Connor, G. Geelhoed, 1986). Если в течение первых двух дней наблюдения не удается восстановить кровопотерю или возникают эпизоды неустойчивой гемодинамики, то больного оперируют (K. Zucker et al., 1984; E. Wiebke et al., 1987). Тяжесть повреждения селезенки отражает прежде всего клиническая картина. Критерием для отбора больных, подлежащих консервативной терапии, яв-

ляются устойчивая гемодинамика, отсутствие анемии, стихающая абдоминальная симптоматика, а также данные ультразвукового исследования или лапароскопии. Согласно сообщению В. М. Розинова и соавт. (2000), из 164 детей с закрытой травмой селезенки органосохраняющее лечение было показано 158 (96,2%), причем консервативной терапией ограничились при лечении 57 детей (36,1%), применение эндоскопической техники с использованием клеевых композиций оказалось эффективно при лечении 94 детей (59,5%), оперативное вмешательство потребовалось только 7 (4,4%) пострадавшим.

Оперативный метод лечения повреждений селезенки остается основным для взрослых. Если во время лапаротомии выявляется легкая степень тяжести повреждения селезенки, то при остановившемся кровотечении ограничиваются дренированием поддиафрагмального пространства, а при продолжающемся незначительном кровотечении гемостаз достигается аппликацией раны гемостатической губкой «Тахокомб». Для остановки кровотечения используют также коагуляцию — инфракрасную или горячим воздухом (P. Klaue, 1985), CO_2-лазером (В. Н. Кошелев, Ю. В. Чалык, 1996).

Ушивание раны селезенки является наиболее часто применяемым органосохраняющим вмешательством (D. Kreis et al., 1987), хотя известно, что добиться остановки кровотечения даже при небольшой травме селезенки сложно, так как из-за слабого соединительнотканного остова швы могут «прорезываться», что сопровождается усилением кровотечения (М. Э. Комахидзе, 1971; А. В. Мелешкевич, 1984). Прошивают рану на всю ее глубину. Чтобы уменьшить опасность «прорезывания» швов и усилить гемостатический эффект, предварительно на рану укладывают сальник (Е. Г. Григорьев и соавт., 1988), свободный лоскут брюшины (Б. Е. Стрельников, 1975; Е. М. Шушпанов, 1977) или лоскут брюшины на ножке выкраивают из переднебоковой поверхности брюшной стенки — «вколачивание» селезенки (Д. В. Усов и соавт., 1983); используют также консервированную ксеногенную брюшину (В. Н. Бордуновский, 1992). В этих же целях используются крупнопетлистая створчатая сетка, изготовленная из нитей для сосудистого шва (А. В. Мелешкевич, 1984), целлюлоза (D. Kamran, 1983), тефлоновая или коллагеновая прокладка (F. Moore et al., 1984), полимерная пленка (А. Н. Смирнов и соавт., 1984). Спленорафия показана при поверхностных ранах, краевых отрывках, а также при глубоких, но с ровными краями ранах, не проникающих до ворот органа (М. В. Шеляховский, В. И. Пашкевич, 1983; М. Н. Орлов, 1987).

Имеются сообщения об успешном применении клея при повреждениях селезенки — как самостоятельном методе или дополнительном к спленорафии при глубоких ранах; предварительно осуществляется временный гемостаз пережатием всей сосудистой ножки (В. Т. Апоян и соавт., 1981; Э. А. Степанов и соавт., 1984; J. Scheele et al., 1984; W. Simma et al., 1987). С целью гемостаза используется также лазерокоагуляция (Ю. Г. Шапкин и соавт., 2000).

Поскольку при повреждениях селезенки кровотечение преимущественно артериальное, некоторые хирурги с целью гемостаза, особенно при множественных разрывах или разрывах, проходящих через ворота органа, лигируют сегментарную артерию или основной ствол селезеночной артерии (W. Buntain et al., 1979; P. Klaue, 1985; M. McMahon, 1988). Однако перевязка артерии в области сосудистой ножки не относится к категории простых манипуляций; не всегда удается отпрепарировать артерию от вены, а одновременная их перевязка иногда приводит к некрозу селезенки (М. Э. Комахидзе, 1971). Перевязка же основного ствола селезеночной артерии на протяжении чревата опасностью некроза хвоста поджелудочной железы (Г. С. Топровер, 1964).

Сегментарный способ резекции селезенки основан на автономном кровоснабжении сегментов (J. Dixon et al, 1980; A. Traub et al, 1982). Показанием к сегментарному способу резекции служат обширные разрывы (ранения) селезенки, отрывы полюсов, повреждение сегментарного сосуда. Чтобы обеспечить доступ к воротам селезенки, предварительно рассекают желудочно-ободочную связку, а затем последовательно выделяют и лигируют сегментарную артерию, идущую к месту повреждения, и вены. Ишемизированную часть селезенки иссекают. Края раны обшивают кетгутом; иногда приходится обеспечить временный гемостаз пережатием основного ствола селезеночной артерии (F. Moore et al., 1984). Однако сегментарный способ резекции селезенки технически сложен, прежде всего из-за топографоанатомических особенностей расположения органа, вариабельности уровня деления селезеночной артерии, количества конечных ее ветвей (М. Э. Комахидзе, 1971; Б. Е. Стрельников, 1975; Е. М. Шушпанов, 1977; Г. К. Бугулов, 1980; В. Н. Бордуновский, 1992; F. Bengard, R. Lim, 1985). Селезеночная артерия в воротах селезенки делится на две (80%) или три (15%) сегментарные артерии первого порядка, которые, в свою очередь, делятся на 2—4 ветви второго порядка; у 60% людей дополнительно к сегментарным артериям первого порядка имеется еще верхняя полюсная, а у 80% — нижняя полюсная артерия (K. Frede, 1985; C. Duff et al., 1987). Кроме того, следует еще учесть данные А. П. Сорокина и соавт. (1989), согласно которым у 23% исследуемых селезеночная артерия разветвлялась уже внутриорганно.

Выделение сегментарных артерий, их лигирование и последующая резекция селезенки практически невыполнимы при гематоме в области хвоста поджелудочной железы и тем более на фоне продолжающегося кровотечения из поврежденного органа или его сосудистой ножки, т. е. в наиболее часто встречающихся ситуациях (C. Duff et al., 1987; M. McMahon, 1988). Поэтому заслуживает внимания методика атипичной резекции селезенки, описанная В. В. Дибижевым (1957), которая предполагает удаление части органа с нарушенным вследствие травмы кровообращением. Актуальным остается вопрос: сколько ткани селезенки нужно оставить, чтобы обеспечить ее функциональную полноценность? C. Duff et al. (1987) считают необходимым сохранить не менее $^1/_3$, а K. Frede (1985) — $^1/_4$ массы органа; однако у них нет

убежденности в том, что оставшаяся масса — «критическая». Возможно, допустима еще большая по объему резекция.

От сберегательной тактики при повреждениях селезенки приходится отказываться при общем тяжелом состоянии пострадавшего, обусловленном сочетанной травмой, тяжелой кровопотерей, а также при фрагментирующих разрывах селезенки, повреждении ее сосудистой ножки или ткани в области ворот, продолжающемся профузном кровотечении из раны органа; относительным противопоказанием к органосохраняющей операции считается наличие раневого перитонита и разрыв патологически измененной селезенки (Н. С. Епифанов, 1992; F. Bengard, R. Lim, 1985; H. Roth, 1986; B. Vogt, 1986; S. Olivero et al., 1987).

Целесообразность органосохраняющих операций при травме селезенки признана большинством хирургов, однако их широкому внедрению в практику препятствует техническая сложность вмешательства, из-за чего ее удается выполнить не более чем у 25% пострадавших (С. А. Афендулов, 1995; M. Nallathambi et al., 1988). Немногие хирурги применили сберегательную тактику большему числу больных, как правило, это было ушивание раны.

Сегментарная резекция производится в единичных случаях (В. Н. Бордуновский, 1992; F. Bengard, 1985). Лишь F. Moore et al. (1984) сообщили о 19 сегментарных резекциях, причем они не считали наличие раневого перитонита противопоказанием к органосохраняющим вмешательствам.

В настоящее время для ситуаций, когда сохранить селезенку невозможно, как альтернатива спленэктомии предлагается аутотрансплантация. С этой целью используют гомогенизированную ткань (R. Seufert, 1986) или фрагменты селезенки (М. А. Сапожникова и соавт., 1987; В. Д. Тихомирова и соавт., 1988; J. Nielsen et al., 1984), которые помещают в сформированный карман большого сальника (В. И. Пашкевич и соавт., 1990; A. Sibilly et al., 1985), забрюшинно (М. И. Кузин и соавт., 1985) в прямую мышцу живота или подкожную клетчатку (A. Tricarico et al., 1987), на разволокненую поперечную мышцу (И. И. Бачев и соавт., 1990). Учитывая, что, по данным экспериментальных исследований, выживают только периферические клетки аутотрансплантата, питающиеся путем диффузии, осмоса и последующего прорастания сосудов из окружающих тканей (С. Ю. Сафаров и соавт., 1983), следует признать аргументированным мнение хирургов, утверждающих, что гомогенизированная ткань более пригодна для реимплантации (А. С. Зверкова и соавт., 1986; M. McMahon, 1988). Вместе с тем есть сообщения (О. Н. Мироненко, М. Х. Абакаров, 1985) о том, что при пересадке селезенки в виде тканевой взвеси процессы структурной перестройки хотя и протекают быстрее, но объем новообразованной ткани незначителен и даже отмечается тенденция к уменьшению ее в последующем. Многие исследователи утверждают, что пересадка ткани селезенки не восполняет полностью функции органа, прежде всего иммунологические (М. П. Павловский и соавт., 1986; R. Andersson et al., 1986).

Кроме того, с возрастом клетки селезенки теряют способность к имплантации (K. Lautering et al., 1987). Существуют и теневые стороны трансплантации. Осложнения, непосредственно обусловленные аутотрансплантацией селезенки, встречаются в 2—3% случаев (W. Bottcher, R. Seufert, 1985). К ним относится нагноение или асептический некроз ткани. Имплантация ткани селезенки между петлями кишок с образованием спленоидов может явиться причиной непроходимости кишечника (В. Ф. Королев, 1981).

Несомненно преимущество органосохраняющих оперативных вмешательств, при которых не нарушаются кровоснабжение и иннервация поврежденной селезенки. С этих позиций резекция селезенки обеспечивает более высокий уровень иммунологической защиты организма по сравнению с аутотрансплантацией ткани селезенки. Следует, однако, отметить, что регенераторная способность селезенки у человека изучена недостаточно. Имеются лишь единичные сообщения, свидетельствующие о такой возможности (L. Morgenstern, 1965, P. Gynzzetta et al., 1987), причем у детей регенераторная активность ткани селезенки оказалась значительно выше, чем у взрослых (M. McMahon, 1988). Разноречивы сведения о регенераторной способности селезенки у животных. Так, по данным М. В. Амиранидзе (1981), после резекции у крыс 50% ткани органа за последующие 30 дней не происходит увеличения оставшейся его части в длину, а в ширину и толщину она даже уменьшается. L. Morgenstern (1965) у собак также не обнаружил регенерации селезенки после ее резекции. Напротив, Т. Б. Тимашкевич (1972) утверждает, что селезенка крыс, мышей, морских свинок, собак способна к регенерации, причем с возрастанием объема резекции ослабевает способность органа к регенерации. Согласно данным А. Г. Бабаевой и Е. А. Зотикова (1987), репаративная регенерация селезенки неоднозначна у разных животных: у кроликов она отсутствует, у мышей и крыс протекает медленно; в то же время исследователи отмечают, что у отдельных подопытных животных через 3 мес после субтотальной резекции селезенки оставшийся участок достигал 90% массы селезенки контрольной группы животных.

В регенерировавшей селезенке сохраняется характерное для интактного органа соотношение массы белой и красной пульп, увеличивается число мальпигиевых телец и наблюдается их гипертрофия, т. е основным способом восстановления массы органа является регенерационная гипертрофия (Т. Б. Тимашкевич, 1972). Существенное значение имеет также заселение регенерата клетками из периферической крови (А. Г. Бабаева, Е. А. Зотикова, 1987). Восстановлению нормальной морфологической структуры селезенки предшествуют тяжелые нарушения микроциркуляции с вторичными некробиотическими изменениями с лизисом лимфоцитов и ретикулярных клеток (М. В. Амиранидзе и соавт., 1986; М. А. Сапожникова и соавт., 1987).

Таким образом, большинство клиницистов, учитывая многогранные функции селезенки, убеждены в необходимости сохранения

поврежденного органа. Однако широкому внедрению органосохраняющей тактики в практику препятствует техническая сложность выполнения сберегательных операций.

Наша клиника располагает 331 наблюдением травмы селезенки разрыв селезенки — у 267 человек, ранения — 64 случая (ножевые — 58, огнестрельные — 6). У 142 (53,2%) пострадавших с разрывом селезенки травма была сочетанной. О тяжести их состояния свидетельствует тот факт, что в среднем на одного больного приходилось по 3 поврежденных анатомических области; чаще травмировались грудь (102) и голова (74). Кроме того, при сочетанной закрытой травме живота множественные повреждения органов встречались в 4 раза чаще, чем при изолированной,— соответственно 40,1 и 11,7%. Если при сочетанной травме превалирующей причиной разрыва селезенки являлись транспортные происшествия (66,4%) и падение с высоты (14,9%), то при изолированной — избиение (67,1%). Ранения у 52 (81,2%) больных носили торакоабдоминальный характер

Распознавание разрыва селезенки основывалось прежде всего на особенностях клинической картины. Особое значение придавали установлению факта внутрибрюшного кровотечения, которое при повреждениях селезенки имеет отличительные особенности, а именно, даже при значительной травме органа периоды кровотечения и гемостаза в ране чередуются. Это обусловлено тампонадой раны сгустками крови, вследствие чего и большая потеря крови не сопровождается тяжелыми нарушениями гемодинамики. Так, только у 15% пострадавших с изолированным разрывом селезенки, у которых объем кровопотери превышал 1 л, выявлены расстройства гемодинамики. Напротив, повреждения сосудистой ножки селезенки или прорыв субкапсулярной гематомы сопровождались яркой клиникой геморрагического шока. Двухмоментный разрыв селезенки мы наблюдали у 15 (5,6%) больных, причем у 10 пострадавших он возник в течение недели с момента повреждения, у 4 — спустя 8—21 день, а у 1 больного — через месяц Непостоянны и другие симптомы кровотечения в свободную брюшную полость. Так, при кровопотере более 1 л притупление перкуторного звука в боковых каналах живота определялось только у 61% больных. Еще реже (27%) при таком же объеме кровопотери в первые часы после травмы развивалась анемия. Относительно редко мы наблюдали симптомы Кера (11,5%) и Элекера (6,8%), что, очевидно, связано с наличием большого контингента пострадавших с сочетанной травмой, поступивших в тяжелом состоянии, когда реакция на боль снижена.

Отсутствие отчетливой клиники внутрибрюшного кровотечения было показанием к использованию инструментальных методов диагностики, среди которых наиболее доступным, простым и в то же время достаточно информативным является лапароцентез. Не-

обходимость в лапароцентезе возникла у 41 (32,8%) пострадавшего с изолированной и у 56 (39,4%) — с сочетанной закрытой травмой селезенки. Лапароскопию провели 15 больным. Для распознавания субкапсулярного разрыва селезенки 7 пострадавшим применена ангиография.

По нашим данным, в течение 6 ч с момента травмы оперированы 74,9% пострадавших с ранениями селезенки и только 45,5% пострадавших с разрывом органа из-за поздней обращаемости последних за медицинской помощью. В первые 3 ч пребывания в стационаре оперативная активность в обеих группах пострадавших была примерно равной — 80,2 и 68,4%, несмотря на значительно большие диагностические сложности распознавания разрыва селезенки. Следует еще принять во внимание, что у 15 пострадавших с субкапсулярным разрывом селезенки клиника внутрибрюшного кровотечения развилась в срок от 2 суток до 1 месяца пребывания в стационаре. Проблем в установлении показаний к операции при ранениях селезенки не возникало, так как 52 человека из 64 пострадавших имели торакоабдоминальное ранение, распознав которое, хирург обязан произвести оперативное вмешательство. У 10 больных клиника внутрибрюшной катастрофы не вызывала сомнений, а у 3 стала отчетливой после кратковременного наблюдения.

Вопрос о необходимости предоперационной подготовки решался индивидуально, с учетом ведущего патогенетического механизма, обусловливающего тяжесть состояния пострадавшего, и проведенной на догоспитальном этапе терапии. При клинике продолжающегося внутрибрюшного кровотечения время на противошоковую терапию не затрачивалось. До вскрытия брюшной полости осуществлялась инфузия кровезаменителей, обладающих гемодинамическим действием, и изотонических растворов кристаллоидов. При лечении острой кровопотери у 179 (67%) пострадавших с разрывом и у 25 (39,1%) — с ранением селезенки использовалась излившаяся в свободную брюшную и плевральную полости кровь. При интенсивном кровотечении к сбору крови приступали и при повреждении полых органов, а целесообразность реинфузии решалась с учетом тяжести кровопотери. Средняя кровопотеря при повреждениях селезенки составляет 2 л, а объем реинфузии — 1,55 л. Однако реинфузия крови еще не решает всех проблем лечения острой кровопотери. Безвозвратная утрата крови неизбежна при массивном внутрибрюшном кровотечении у пострадавших с сочетанной закрытой травмой, при наружной кровопотере — у раненых. Кроме того, переливание больших количеств аутокрови провоцирует развитие гипокоагуляционного синдрома, для профилактики и лечения которого применяли препараты крови, содержащие факторы сгустка.

Оптимальным доступом при повреждениях селезенки считаем срединную лапаротомию. У 10 пострадавших с торакоабдоминальными ранениями с доминирующей клиникой грудного слагаемого травмы корригирующее вмешательство на селезенке произведено при

торакотомии — после расширения раны диафрагмы по типу трансдиафрагмальной лапаротомии.

Органосохраняющие операции удалось выполнить 92 из 267 (34,5%) пострадавших с разрывом и 44 из 64 (68,7%) — с ранением селезенки (табл. 6).

Таблица 6

Объем оперативных вмешательств при повреждениях селезенки

Характер и тяжесть травмы		Спленэктомия	Органосохраняющие вмешательства		
			Шов раны	Резекция органа	Аппликация раны гемостатической губкой
Закрытая травма	Изолированный разрыв органа	78	**35**	**6**	**6**
	Сочетанная травма и множественные повреждения органов	97	**28**	**3**	**14**
Ранение	Изолированное ранение органа		**4**		**1**
	ТАР и множественные повреждения органов	20	**31**	**3**	**5**
Всего больных		195	**98**	**12**	**26**

У 26 пострадавших при ревизии брюшной полости установлено, что кровотечение из раны селезенки уже остановилось, а количество излившейся крови не превышало 400 мл. В такой ситуации ограничивались аппликацией раны селезенки гемостатической губкой, санацией брюшной полости и дренированием левого поддиафрагмального пространства силиконовой трубкой; рецидива кровотечения не наблюдали.

Ушивание раны поврежденной селезенки произведено у 98 больных. Обычно использовали П-образный или узловой шов. Для профилактики «прорезывания» швов в качестве пластического материала 25 (25,5%) больным применена прядь сальника на питающей ножке.

Крайне сложны для ушивания разрывы в области ворот селезенки. Как уже указывалось, такие повреждения возможны не только при закрытой травме живота, но и во время оперативного вмешательства по поводу разнообразной патологии органов брюшной полости. Эти разрывы сопровождаются упорным кровотечением, которое редко удается остановить консервативными мероприятиями, а ушивание раны обычно осложняется «прорезыванием» швов или повреждением сосудистой ножки, что ведет к усилению кровотечения. Поэтому после длительных безуспешных попыток добиться

гемостаза, когда уже потеряно значительное количество крови, хирург все же вынужден предпринять спленэктомию. Так, по данным С. А. Афендулова (1995), сохранить селезенку при интраоперационном ее повреждении удается лишь у 43,9% больных. Более того, некоторые хирурги считают, что если при мобилизации желудка повреждена селезенка, то нужно ее удалить, не надеясь на гемостатические швы (Н. П. Батян и соавт., 1976). Между тем вынужденная спленэктомия повышает травматичность операции, в связи с чем частота послеоперационных осложнений, преимущественно гнойных, возрастает до 64%, а летальность достигает 25,6% (M. Durig, U. Neff, 1985).

Последствия удаления селезенки при резекции желудка непредсказуемы, так как после перевязки левой и правой желудочной, а также левой желудочно-сальниковой артерий культя желудка кровоснабжается главным образом за счет коротких желудочных артерий, отходящих от селезеночной артерии в области сосудистой ножки селезенки. После лигирования еще и селезеночной артерии культя желудка кровоснабжается только из мелких ветвей нижней пищеводной и нижней диафрагмальной артерий, а это может оказаться недостаточным для питания культи, тем более что нижняя диафрагмальная артерия в 25% случаев отсутствует или начинается от левой желудочной артерии (S. Fell et al., 1983). Поэтому при сочетании резекции желудка со спленэктомией возможен некроз культи желудка (А. С. Лурье, 1971; N. Thompson et al, 1963; S. Fell et al., 1983). В нашей клинике возникло два таких осложнения; оба больных погибли. Вот почему чрезвычайно важно, особенно при резекции желудка, сохранить поврежденную селезенку. В дальнейшем у 14 больных с повреждением селезенки в области ее ворот гемостаз был достигнут с помощью разработанной нами методики шва (рис. 17).

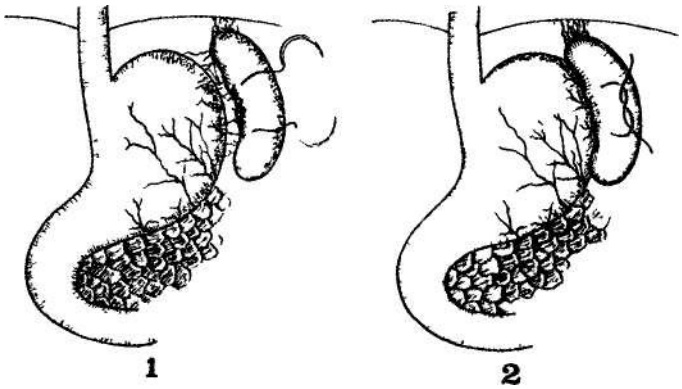

Рис 17 Схема ушивания разрыва в области ворот селезенки *1* — поврежденная вследствие отрыва желудочно-селезеночной связки селезенка Наложены серо-серозные швы по большой кривизне желудка, оба конца нити проведены сквозь селезенку по краям разрыва; *2* — окончательный вид селезенки после завязывания шва

Методика шва. Накладывается серо-серозный шов по большой кривизне желудка — на расстоянии, соответствующем протяженности кровоточащей раны. Затем оба конца нити сквозным проколом селезенки выводятся на ее диафрагмальную поверхность и завязывается узел — рана селезенки тампонируется стенкой желудка и желудочно-селезеночной связкой. Если игла припаяна только к одному концу нити, то первоначально производится сквозной прокол селезенки с ее диафрагмальной поверхности на внутреннюю, затем следует серо-серозный шов по большой кривизне желудка и вновь сквозной прокол селезенки.

При тяжелой травме селезенки желательно сохранить хотя бы часть органа, однако выполнить это сложно, особенно на фоне продолжающегося кровотечения. Обычно хирург решается на резекцию селезенки при повреждении ее полюса, когда, временно пережав сосудистую ножку, отсекает в одной плоскости поврежденную часть органа, а гемостаз достигается П-образными швами (В. В. Дибижев, 1957; С. А. Афендулов, 1995). По такой методике мы оперировали 5 пострадавших.

Нами разработан технически легко осуществимый способ резекции селезенки, что позволяет расширить показания к его применению (рис. 18).

Способ резекции селезенки. Сосудистая ножка селезенки пережимается кровоостанавливающим зажимом, пересекается и лигируется максимально близко к воротам селезенки, чтобы не повредить верхнюю полярную артерию (задняя полюсная, по А. П. Сорокину и соавт., 1989), которая дает ветви ко дну желудка и верхнему полюсу селезенки (М. Э. Комахидзе, 1971). *Клиновидно* иссекается

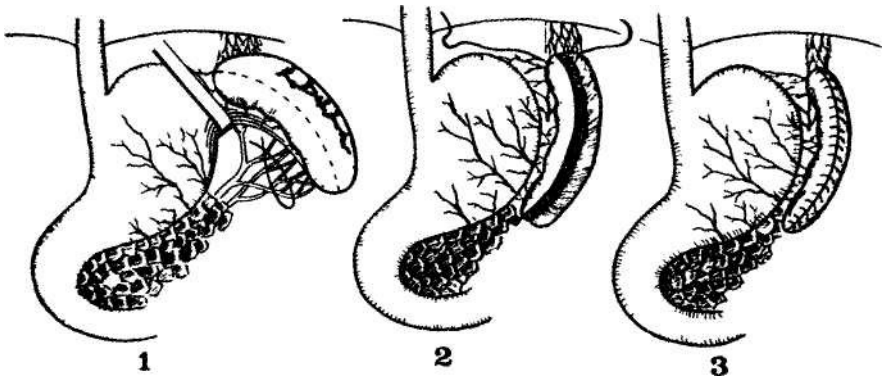

Рис. 18. Схема резекции селезенки *1* — поврежденная вследствие закрытой травмы живота селезенка Для наглядности уровня лигирования сосудистой ножки желудочно-селезеночная связка оттянута крючком Фарабефа, пунктиром намечен объем предполагаемой резекции, *2* — оставшаяся после резекции часть селезенки, раневая поверхность которой имеет вид усеченного конуса, наложение непрерывного шва; *3* — окончательный вид сохраненной части селезенки

поврежденная часть селезенки с оставлением ткани вдоль прикрепления желудочно-селезеночной связки. Сохраненная часть селезенки хорошо кровоснабжается, о чем свидетельствуют обычный ее цвет и пульсирующее кровотечение из раневой поверхности. Гемостаз обеспечиваем наложением непрерывного обвивного шва атравматичной иглой, что позволяет легко сблизить края селезенки, раневая поверхность полностью закрывается и дополнительной ее перитонизации не требуется. Разработанная нами техника резекции селезенки применена 7 пострадавшим с разрывом селезенки на фоне продолжающегося кровотечения Послеоперационный период у всех больных протекал благоприятно Приводим наблюдение.

Больной С, 16 лет, поступил в отделение сочетанной травмы 29 01 88 г через 15 ч с момента травмы упал, катаясь с ледяной горки В течение ночи беспокоили боли в животе, утром боли усилились, наблюдался кратковременный коллапс Состояние средней тяжести, бледен Пульс 120 уд /мин, АД 120/70 мм рт ст Живот обычной конфигурации, болезненный в левой половине Перитонеальных симптомов нет В левом подреберье пальпируется образование без четких границ Выявляется притупление над отлогими местами живота Анализ крови эритр — $3{,}7 \times 10^{12}$, Hb — 113 г/л, Ht — 35%, лейк — $24{,}6 \times 10^{9}$ Диагноз закрытая травма живота, разрыв селезенки, внутрибрюшное кровотечение Оперирован

Верхняя срединная лапаротомия В свободной брюшной полости 1600 мл жидкой крови и 300 г сгустков Установлено, что имеются субкапсулярная гематома селезенки, поперечный разрыв органа по внутренней поверхности с переходом на ворота, продолжающееся кровотечение Пережата, пересечена и лигирована ножка селезенки Клиновидно иссечена поврежденная ткань с оставлением участка вдоль прикрепления желудочно-селезеночной связки 7,0x2,0 см Из раневой поверхности сохраненной части селезенки наблюдалось артериальное кровотечение, которое остановлено наложением обвивного кетгутового шва на атравматической игле Дренировано поддиафрагмальное пространство За время операции реинфузировано 1600 мл крови, донорская кровь не переливалась Послеоперационный период протекал благоприятно Выписан из клиники через 12 дней Проведенные с помощью ультразвукового метода и сцинтиграфии исследования показали, что резецированная селезенка хорошо регенерирует (рис 19 и 20), изучение иммунологического фона подтвердило восстановление функциональной полноценности органа

А В

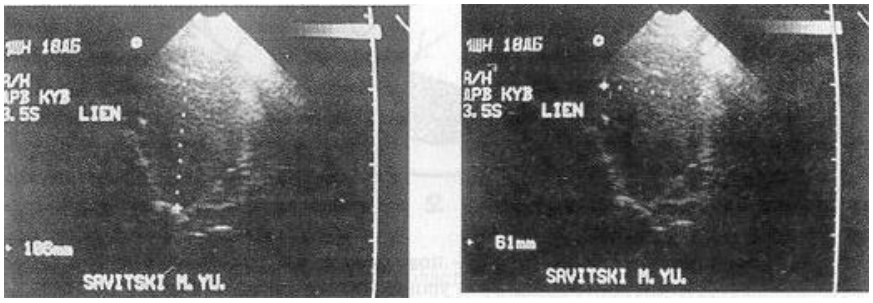

РИС. 19. Эхограмма селезенки больного С через 2 года после субтотальной резекции *А* — продольный скан, *В* — поперечный скан Селезенка 10,6x6,1 см, ткань органа гомогенная, мелкозернистая, средней эхогенности

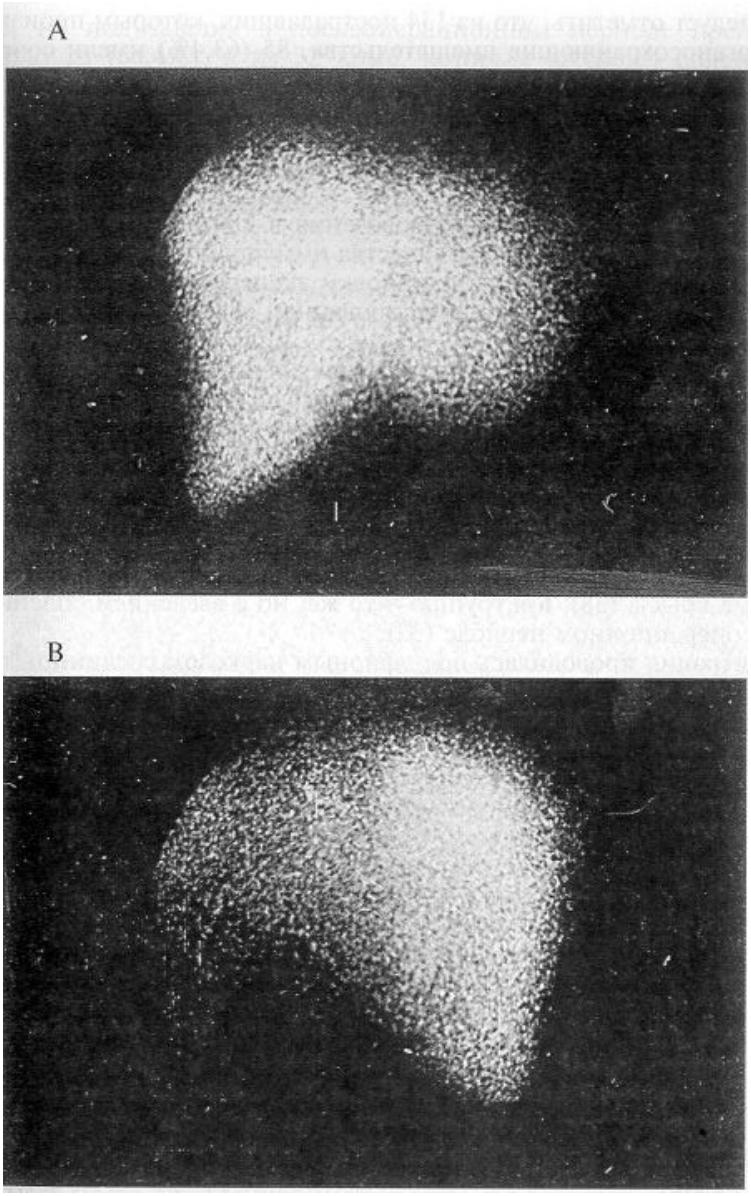

Рис 20 Гепатолиеносцинтиграмма того же больного через 2 года после резекции селезенки *А* — передняя проекция, *В* — задняя проекция На передней поверхности изображение печени, положение ее обычное, размер 16x12x19 см, контуры нечеткие, контрастна Распределение радиофармпрепарата диффузно-неравномерное На задней проекции изображение печени и селезенки, селезенка расположена обычно, размер 11x6 см, контуры нечеткие, форма бобовидная, распределение радиофармпрепарата неравномерное

Следует отметить, что из 134 пострадавших, которым произведены органосохраняющие вмешательства, 85 (63,4%) имели сочетанную травму или множественные повреждения органов брюшной полости, причем у 11 из них была нарушена целостность желудочно-кишечного тракта, а у больных, перенесших резекцию селезенки по разработанному нами способу, исходная кровопотеря составляла в среднем 1450 мл.

Отсутствие возможности проведения в клинике морфологических, а также достаточного количества иммунологических исследований стало основанием для постановки эксперимента, тем более что репаративная регенерация резецированной селезенки изучена недостаточно.

Регенераторная и функциональная способность селезенки, направленная на поддержание иммунологического гомеостаза, изучена нами на 150 крысах-самцах смешанной популяции, массой 180—200 г, содержащихся в виварии на обычном рационе. Животные разделены на 6 групп: 1-я группа — интактные крысы (9); 2-я — крысы после лапаротомии и пальпации селезенки (23); 3-я — крысы, перенесшие резекцию $^3/_4$ селезенки (38); 4-я — то же, но с введением спленина в послеоперационном периоде (10); 5-я — спленэктомированные крысы (38); 6-я группа — то же, но с введением спленина в послеоперационном периоде (32).

Операция проводилась под эфирным наркозом срединной лапаротомией. Сохранялась проксимальная часть селезенки с питающими ее сосудами, проходящими в желудочно- и диафрагмально-селезеночной связках.

Крыс «забивали» декапитацией через 2 недели, 1,5 и 3 мес после операции (с полным забором крови). Изучались масса животных и оставшейся части селезенки, морфология селезенки и тесты, отражающие состояние иммунологического статуса, а именно: число антителообразующих клеток (АОК) в селезенке, синтезирующих IgM, — по методу K. Jerne, A. Nordin (1983), гемагглютинирующие антитела по реакции гемагглютинации (К. Мальберг, 1987), фагоцитарная активность нейтрофилов (Д-фагоцитоз), фагоцитарное число и фагоцитарный индекс (Р. В. Петров, 1984), проводился анализ лейкограммы. Для морфологических исследований материал фиксировали в 10% растворе нейтрального формалина, заливали в парафин; срезы окрашивали гемотоксилином и эозином.

Спленин применяли из расчета 0,25 мг/кг внутримышечно, 2 инъекции в сутки в течение 6 дней после операции (М. Э. Краковский, 1986).

Спленэктомия у лабораторных животных сопровождалась высокой летальностью. Из 70 крыс, подвергнутых спленэктомии, погибли 48 (68,6%), причем у 34 смерть наступила на 4—7-й день после операции, что исключает роль шока и анестезии как причины смерти; еще 8 животных погибли на протяжении второй недели, 6 — в более отдаленные сроки. Нами не выявлена терапевтическая эффективность спленина у спленэктомированных животных: из 38

крыс, не получавших в послеоперационном периоде препарат, погибло 26 (68,4%), а из 32 крыс, которым вводился спленин,— 22 (68,7%). Из 23 крыс, которым выполнена только лапаротомия, погибли 2 (8,6%), а из 48 животных после субтотальной резекции селезенки — 3 (6,2%), т. е. летальность в этих двух группах животных оказалась практически равной и значительно ниже, чем у крыс с удаленной селезенкой.

Через 2 недели после резекции селезенки масса оставшейся ее части уже возросла вдвое: у крыс, которым не вводился спленин,— на 193,3%, а у получавших препарат — на 210,4%. Морфологические исследования показали, что это связано с выраженным полнокровием, отеком и «разрыхлением» стромы органа в раннем послеоперационном периоде (рис. 21).

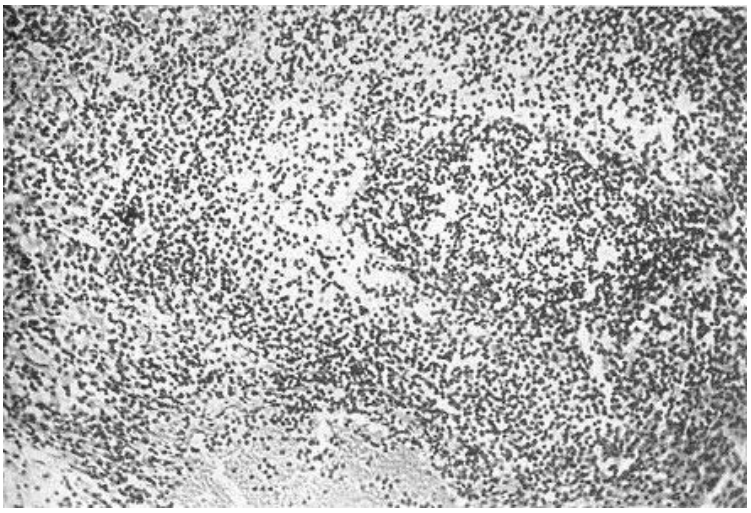

Рис. 21. Селезенка крысы через 2 недели после резекции: окраска гемотоксилином и эозином х 160; отек, полнокровие, «разрыхление» стромы, красной пульпы

Встречались лимфоидные фолликулы разных размеров: крупные гипертрофированные с широкими центрами размножения, средние, а также очень много мелких (рис. 22). Характерным для этого срока было «разрыхление» маргинальных и расширение парафолликулярных зон, выраженное полнокровие красной пульпы (рис. 23).

Имеет место оживленная макрофагальная реакция — макрофаги содержат крупные глыбки бурого пигмента, наряду с макрофагами встречаются лейкоциты; в красной пульпе — обилие незрелых и зрелых плазматических клеток. Синусы нередко оказывались расширенными и в них обнаруживались различные клетки: лимфоциты, лейкоциты, макрофаги (рис. 24).

Инфильтрация лейкоцитами отмечалась и в капсуле селезенки. В последующий месяц масса селезенки не только не увеличилась, но

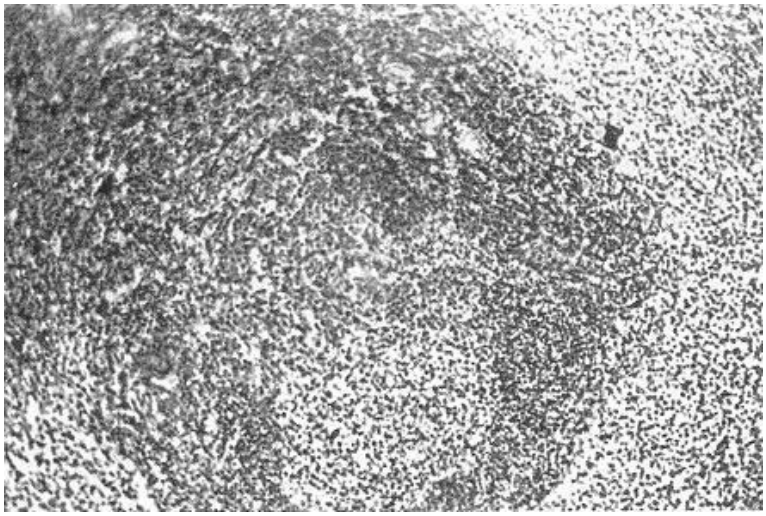

Рис. 22. Селезенка крысы через 2 недели после резекции: окраска гемотоксилином и эозином х240; гипертрофия фолликула, широкий центр размножения

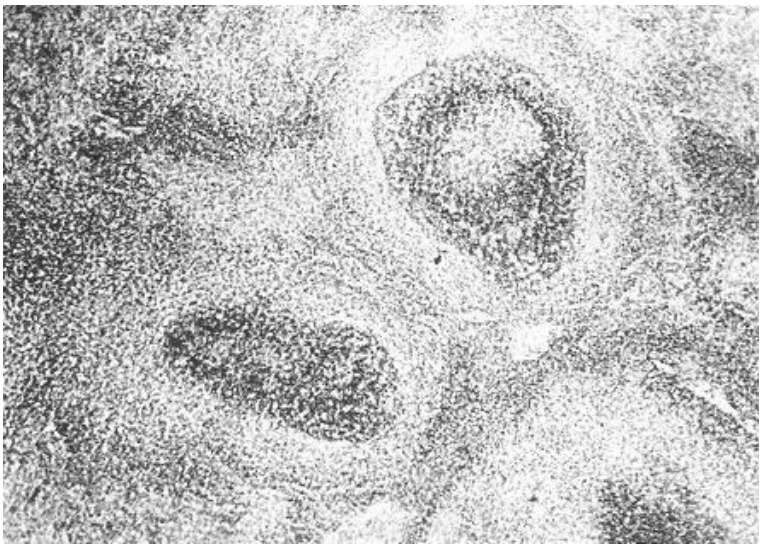

Рис. 23. Селезенка крысы через 2 недели после резекции: окраска гемотоксилином и эозином х160; скопление лейкоцитов и макрофагов в синусах и красной пульпе

даже несколько уменьшилась. В ткани селезенки уже преобладали крупные фолликулы с отчетливо сформированной структурой, а в красной пульпе — зрелые плазмоциты и макрофаги. Парафолликулярные зоны оставались широкими и обильно инфильтрированными лейкоцитами, лимфобластами, плазмобластами (рис. 25). Через

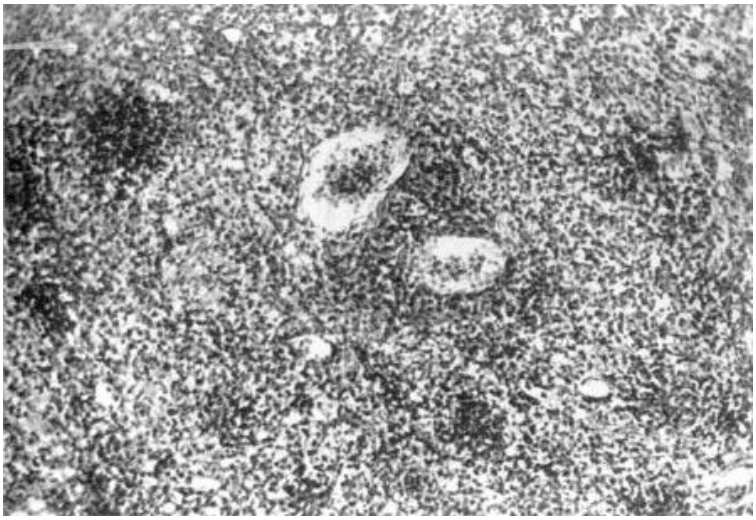

Рис. 24. Селезенка крысы через 2 недели после резекции: окраска гемотоксилином и эозином х160; расширение парафолликулярных зон вокруг крупных и средних фолликулов (В-зоны)

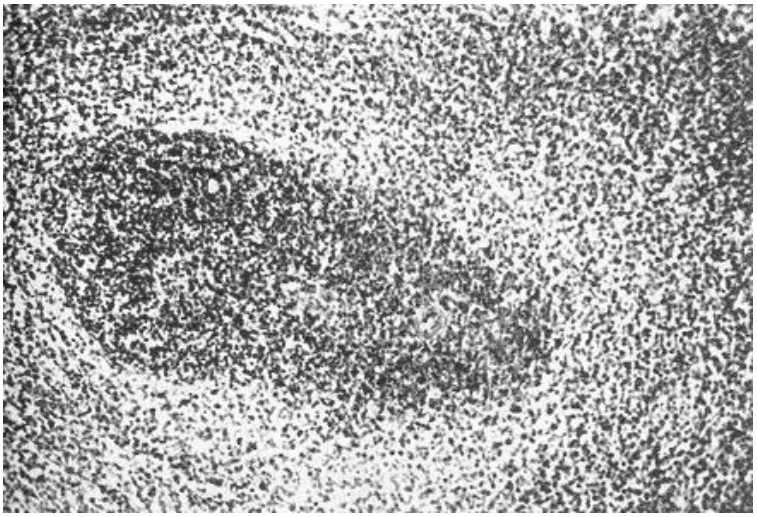

Рис. 25. Селезенка крысы через 1,5 мес после резекции: окраска гемотоксилином и эозином х160; крупный фолликул, расширение В-зоны, содержащей лимфоциты, плазмоциты

3 мес масса субтотально резецированной селезенки увеличилась с 146,2±19,5 до 362,6+17,0 мг, т. е. более чем в 2 раза (рис. 26). Структура селезенки к этому времени полностью восстановилась: фолликулы сформированы по типу зрелых, отчетливо различимы центральная артериола, а также В- и Т-зоны (рис. 27). У крыс, которым

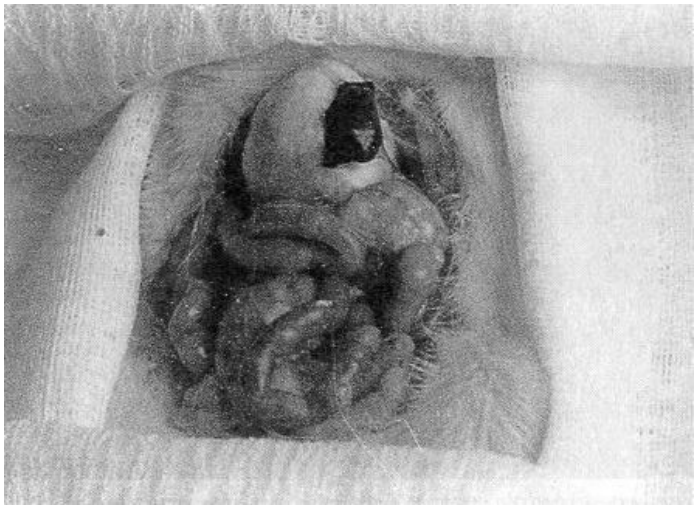

Рис 26 Селезенка крысы через 3 мес после резекции

Р и с 27 Селезенка крысы через 3 мес после резекции окраска гемотоксилином и эозином х160, зрелый фолликул

после резекции селезенки вводился спленин, динамика морфологических изменений регенерата была без существенных особенностей.

У крыс контрольной группы, перенесших лапаротомию и пальпацию селезенки, по прошествии 2 недель обнаружено умеренно выраженное полнокровие пульпы — в большей степени синусов. Для красной пульпы было характерно равномерное распределение макрофагов, нагруженных бурым пигментом; количество плазмоцитов умеренное. Встречались фолликулы различных размеров с отчетливой структурой. Капсула несколько утолщена и инфильтрирована небольшим количеством лейкоцитов и макрофагов, под капсулой видны тяжи вытянутых клеток — созревающих фибробластов. Через 1,5 мес фолликулы имели свойственную им структуру, а клеточный состав красной пульпы был обычный: лимфоциты, макрофаги, зрелые плазмоциты; отмечалось огрубение стромы и утолщение трабекул. Исследование селезенки с интервалом в 3 мес после операции выявило нормальное ее строение; сохранялось небольшое утолщение капсулы и трабекул. Красная пульпа содержала активные макрофаги, лимфоциты, обилие плазмоцитов с характерной для этих клеток структурой.

Наиболее информативными тестами, отражающими защитную функцию селезенки, являются определение содержания антител в крови и определение антителообразующих клеток непосредственно в ткани органа. Уже только лапаротомия и пальпация селезенки способствовали увеличению содержания антител — через 1,5 мес после вмешательства с 4,88±1,01 до 8,04+0,34 ($P<0,05$). Последующее незначительное уменьшение количества антител — до 7,40±0,96 — не выходит за допустимые границы вариабельности их концентраций. Особый интерес представляет динамика содержания антител после резекции селезенки. Если их нормальную концентрацию через 2 недели после резекции можно объяснить циркуляцией в крови антител, выработанных еще до операции, а также вследствие реакции всей макрофагальной системы, включая и оставшуюся часть органа, то возросший уровень антител спустя 3 мес свидетельствует о восстановившейся функциональной активности регенерировавшей ткани селезенки. Правомочность такого заключения подтверждается сравнительными исследованиями, проведенными у крыс с удаленной селезенкой. В этой группе животных через 3 мес после спленэктомии отмечено резкое уменьшение содержания антител — с 4,88+1,01 до 3,25+1,17 ($P<0,05$). Это свидетельствует о том, что полностью возместить утраченную функцию селезенки в поддержании иммунологического гомеостаза макрофагальная система животного не в состоянии.

Количество антителообразующих клеток на 1 млн. ядросодержащих клеток ткани резецированной селезенки через 2 недели после операции соответствовало их содержанию у животных контрольной группы; в более отдаленные сроки количество антителообразующих клеток оставалось в пределах нормы, что возможно только при адекватном кровоснабжении регенерата, благодаря чему пульпа не замещалась рубцовой тканью.

Об активном участии регенерата селезенки в поддержании иммунологического статуса животных свидетельствовал и тот факт, что резекция селезенки не повлекла за собой нарушения фагоцитарной функции нейтрофилов, тогда как у крыс, перенесших спленэктомию, она достоверно снижалась уже через 2 недели и не восстанавливалась полностью к 3 мес. После резекции селезенки существенно не изменилась и лейкограмма, а спленэктомия повлекла за собой нейтропению, моноцитоз и эозинофилию. Снижение количества эритроцитов мы отмечали только у крыс с удаленной селезенкой. Спленин не повышал функциональную и регенераторную активность резецированной селезенки и не стимулировал работу макрофагальной системы у животных, перенесших спленэктомию.

Послеоперационный период протекал с осложнениями у 63 (19%) больных: у 48 (18%) — с разрывом и у 15 (23,4%) — с ранениями селезенки Несомненно, частота возникновения осложнений была обусловлена тяжестью травмы Так, после спленэктомии по поводу изолированного разрыва селезенки осложнения наблюдались у 13 (16,7%) из 78 оперированных, а среди пострадавших с сочетанной закрытой травмой и множественными повреждениями органов брюшной полости — у 35 (36,1%) из 97, т. е. в 2 раза чаще. Осложнения после органосохраняющих вмешательств развились лишь у 2 (4,3%) из 46 больных с изолированным разрывом селезенки и у 14 (31,1%) из 45 пострадавших с сочетанными повреждениями. При ранениях селезенки послеоперационные осложнения также отмечены только среди пострадавших с торакоабдоминальными ранениями и множественными повреждениями органов, причем из 20 перенесших спленэктомию они развились у 10 (50%), а после органосохраняющих операций — у 8 (20,5%) из 39. Частота гнойных осложнений после спленэктомии и органосохраняющих вмешательств оказалась равной, соответственно, 16,2 и 19,4%.

У 30 (9,1%) пострадавших в связи с развившимися внутрибрюшными осложнениями потребовалась релапаротомия. Наиболее частым показанием к релапаротомии являлась ранняя спаечная непроходимость кишечника (8 наблюдений), основной причиной которой была недостаточно тщательная санация брюшной полости. Внутрибрюшное кровотечение (у 7 больных) чаще являлось следствием перевязки всей желудочно-селезеночной связки одной лигатурой, которая вскоре «соскальзывала» У одной пострадавшей первичное вмешательство выполнено по поводу прорыва субкапсулярной гематомы селезенки, что сопровождалось массивным кровотечением; разрыв ушит. В связи с тем, что рана селезенки не была прошита на всю глубину, в послеоперационном периоде возобновилось кровотечение Во время релапаротомии произведена резекция селезенки по разработанной нами методике. Еще у 1 больного мы наблюдали кровотечение из культи сосудистой ножки. У 5 человек с разрывом селезенки из-за недостаточной ревизии брюшной полости и забрюшинного пространства не выявлены повреждения еще и других органов: отрыв сегмента подвздошной кишки от брыжейки — на фоне спаечного процесса; ушиб

желчного пузыря с последующим развитием посттравматического деструктивного холецистита; внебрюшинный разрыв мочевого пузыря, отрыв прилоханочного отдела мочеточника; разрыв левой почки Поддиафрагмальный абсцесс у 3 больных явился следствием неполноценного гемостаза и у 2 — травмы хвоста поджелудочной железы В клинику из районов области поступили 4 больных с желудочно-плевральными свищами, развившимися после спленэктомии. Поэтому после удаления селезенки необходимо убедиться в целостности большой кривизны желудка, показана перитонизация большой кривизны по линии прикрепления желудочно-селезеночной связки

Погибли 43 (13%) пострадавших: при разрыве селезенки — 36 (13,5%), ранениях — 7 (10,9%). Все умершие имели сочетанную травму или множественные повреждения органов. Об исходной тяжести состояния этого контингента пострадавших свидетельствует тот факт, что 2 умерли вскоре после госпитализации и диагноз у них при жизни не был верифицирован, 9 человек умерли во время операции, 12 — в ближайшие часы после вмешательства. Непосредственной причиной смерти 20 пострадавших были травматический шок и массивная кровопотеря, 9 — тяжелая травма головы, 3 — груди, а 1 1 — послеоперационные осложнения, перитонит — 4, пневмония — 4, печеночно-почечная недостаточность — 3.

Тяжесть состояния пострадавших в значительной мере определялась объемом кровопотери, которая несомненно значительно выше при сочетанной травме — не только вследствие большего разрушения селезенки и возможного повреждения других паренхиматозных органов, а следовательно, и более тяжелого кровотечения в брюшную полость, но также и в плевральную, забрюшинное пространство, мягкие ткани конечностей. Летальность при кровопотере до 1 л составила 1,8%, от 1 до 3 л — 13,5%, свыше 3 л — 50%. Именно объемом и интенсивностью кровотечения объясняется такой, казалось бы, парадоксальный факт, что летальность среди оперированных в первые 6 ч с момента травмы выше (23,7%) в сравнении с оперированными в более поздние сроки (7,3%), т. е. при профузном кровотечении пострадавшие редко живут дольше 6 ч, и только ранняя операция является реальным шансом на благоприятный исход.

По нашим данным, при закрытой травме селезенки летальность после спленэктомии составила 19,5%, органосохраняющих вмешательств — 5,7%, при ранениях — соответственно 36,4 и 6,2%. Однако утверждать, что благодаря только органосохраняющим операциям удалось в несколько раз снизить послеоперационную летальность, невозможно, так как это не сравнимый по тяжести травмы контингент больных.

Обсуждение

При повреждениях селезенки, даже если распознано внутрибрюшное кровотечение, до вскрытия брюшной полости основными компонентами инфузионной терапии являются растворы кристаллоидов и коллоидные кровезаменители, но не донорская кровь, как

это практикуют некоторые клиницисты (Г. Л. Александрович и соавт., 1986; А. П. Пилипенко-Шапкина и соавт., 1987; М. Г. Маноле, И. Х. Куцаров, 1988); у большинства оперированных нами пострадавших кровопотеря восполнена реинфузией излившейся в брюшную полость крови.

Оптимальным доступом для коррекции поврежденных органов брюшной полости (селезенка — не исключение) является срединная лапаротомия. Комбинированные доступы, а именно, сочетание срединного разреза с косопоперечным, которые нередко применяются (В. В. Уткин и соавт., 1988; Н. М. Бондаренко и соавт., 1989), травматичны, способствуют развитию таких осложнений, как эвентрация, кишечные свищи, большие вентральные грыжи. Еще более травматичны, и поэтому их использование необоснованно, торакофренолапаротомия (В. В. Уткин и соавт., 1988) и доступ по Капустину — аналогичен доступу Рио-Бранка, но выполняется слева (А. П. Пилипенко-Шапкина и соавт., 1987). Левый косой подреберный разрез, рекомендуемый при диагностированном разрыве селезенки (М. В. Шеляховский, В. И. Пашкевич, 1983; А. П. Пилипенко-Шапкина и соавт., 1987; Г. Л. Александрович и соавт., 1988; С. А. Афендулов, 1995), имеет недостатки: помимо денервации брюшной стенки затруднены ревизия и санация брюшной полости. Между тем множественные повреждения органов имели место в 25,5% наших наблюдений. Вряд ли можно считать аргументом, подтверждающим целесообразность подреберного доступа, утверждение, что вмешательство на селезенке из срединного разреза может выполнить только опытный хирург (А. П. Пилипенко-Шапкина и соавт., 1987). Напрашивается встречный вопрос: можно ли доверить неопытному хирургу операцию по поводу закрытой травмы живота, тем более у ребенка? У данного контингента пострадавших трудно предусмотреть, с какой патологией придется встретиться, возможны экстремальные ситуации, когда необходимо принять единственно верное решение, что под силу лишь хирургу, имеющему опыт операций на органах брюшной полости и широкий клинический кругозор. Что касается конкретно травмы селезенки, то хирург должен быть готов не только к ее удалению, но и к выполнению органосохраняющей операции, причем прежде всего у детей. Лечебную тактику, согласно которой при повреждениях селезенки только своевременное удаление органа может обеспечить сохранность жизни (М. Э. Комахидзе, 1971; А. Г. Пугачев, В. В. Горячев, 1983), следует считать уже устаревшей, не учитывающей многогранной роли селезенки для организма, особенно у детей, иммунный статус которых еще не сформирован.

Органосохраняющие операции при разрывах селезенки нам удалось выполнить 92 (34,5%) из 267 пострадавших (ушивание разрыва — 63, резекция поврежденной части органа — 9, аппликация раневой поверхности гемостатической губкой — 20); при ранениях селезенка сохранена у 44 (68,7%) из 64 оперированных (шов раны — 35, резекция органа — 3, аппликация раны гемостатической губкой — 6).

Крайне сложно сохранить селезенку при повреждениях, локализующихся в области ее ворот, а такие повреждения не редкость и во время различных вмешательств на органах брюшной полости — чаще при мобилизации желудка. В такой ситуации некоторые хирурги (Н. П. Батян и соавт., 1976) рекомендуют удалить селезенку, не надеясь на гемостатические швы. Г. Ж. Капанова и Б. Д. Сексенбаев (2000) также утверждают, что при повреждении селезенки во время резекции желудка целесообразно сразу выполнить спленэктомию. По их данным, после пересечения и лигирования левой желудочной артерии резко возрастает кровоток в селезеночной артерии, что вызывает полнокровие и напряжение селезенки, приводит к развитию сегментарной (внепеченочной) портальной гипертензии и делает невозможным органосохраняющее вмешательство. У 14 пострадавших с помощью предложенного нами способа гемостаза, заключающегося в наложении П-образного шва, проходящего по большой кривизне желудка, со сквозным проведением нити на диафрагмальную поверхность селезенки, удается остановить кровотечение и избежать спленэктомии.

Резекция селезенки производится редко: сегментарная — из-за технической сложности, атипичная — вследствие значительной операционной кровопотери и ненадежности достигнутого гемостаза. Атипичная резекция селезенки на фоне продолжающегося кровотечения предпринята нами у 12 пострадавших: у 5 — по способу В. В. Дибежева (1957) и у 7 — по нашей методике. Разработанный нами способ резекции селезенки, при котором желудочно-селезеночная связка приобретает роль сосудистой ножки для сохраненной ее части, обеспечивает достаточное кровоснабжение ткани, что благоприятствует регенерации и восстановлению функциональной полноценности органа; отличительной особенностью способа является также простота выполнения и минимальная операционная кровопотеря.

Сегментарный способ резекции селезенки применен нами 8 больным с посттравматическими кистами. Учитывая наличие спаечного процесса в поддиафрагмальном пространстве, вмешательство выполняли из торакофренолапаротомного доступа с поднадкостничной резекцией X ребра, что обеспечивало свободу манипуляций. Временное обескровливание органа достигалось пережатием сосудистой ножки с помощью турникета. После лигирования и пересечения соответствующих локализации кисты сегментарных сосудов резекцию ишемизированной части селезенки, как и при разработанном нами атипичном способе резекции, производили клиновидно, что позволяло легко закрыть раневую поверхность обвивным швом. В. З. Маховский и соавт. (2001) в эксперименте ишемизированную после пересечения сегментарных сосудов часть селезенки отсекают в одной плоскости, а для закрытия раневой поверхности предлагают использовать лоскут наружной косой мышцы, что вряд ли найдет применение при плановых и тем более экстренных оперативных вмешательствах. Такую же участь, очевидно, ожидает и предложение применять для достижения гемостаза при операциях на селезенке

трансплантат из большой кривизны желудка на сосудистой ножке (В. Г. Вальтер и соавт., 2000).

Разработанный нами способ резекции селезенки предусматривает лигирование и пересечение сосудистой ножки органа с последующим клиновидным иссечением его поврежденной части. Для сохраненной части органа желудочно-селезеночная связка приобретает значение сосудистой ножки. Предельно четко роль коротких артерий желудка в регионарном кровообращении определил М. Э. Комахидзе (1971): «Короткие желудочные артерии обычно несут кровь из селезеночной артерии к желудку, но если кровоток в селезеночной артерии нарушен или прекращен, эти артерии в силу разности давления несут кровь от желудка к селезенке. Коротким желудочным артериям уделяют мало внимания, в действительности они имеют большое значение для питания желудка и для развития коллатерального кровообращения». Клиновидное иссечение поврежденной части органа исключает необходимость применения какого-либо пластического материала для закрытия раневой поверхности; непрерывный обвивной шов легко сближает края селезенки, обеспечивая одновременно и гемостаз. Наши клинические наблюдения свидетельствуют, что резецированная селезенка при адекватном кровоснабжении регенерирует. Способность субтотально резецированной селезенки к полноценной регенерации доказана нами и экспериментальными исследованиями на крысах, что согласуется с немногочисленными сведениями в литературе (P. Guzzetta et al., 1987; M. McMahon, 1988). О полноценности регенерации свидетельствует не только увеличение массы селезенки, но и восстановление ее структуры по прошествии 3 мес после субтотальной резекции и нормализация к этому сроку иммунограммы.

Аутотрансплантацию ткани селезенки пострадавшим, которым предпринята вынужденная спленэктомия, не применяли. В ее эффективности у взрослых не убеждены и хирурги, широко использующие такой объем вмешательства (М. М. Абакумов и соавт., 1998).

Являясь сторонниками органосохраняющей тактики, мы полностью разделяем мнение M. McMahon (1988), считающего, что реконструктивное вмешательство на поврежденной селезенке — это не самый подходящий для начинающего хирурга случай поупражняться в разгар ночного дежурства. Вопрос о сохранении селезенки должен решаться индивидуально с учетом тяжести повреждения органа, общего состояния пострадавшего и опыта хирурга.

«Можно ли жить без селезенки? Конечно, можно, если ее удаление обошлось без нежелательных последствий... Однако качество жизни незаметно для человека приобретает ущербность. Здоровая селезенка в нормальном организме достойно выполняет свое предназначение»,— такова точка зрения Д. Л. Пиковского (2000), корифея отечественной абдоминальной хирургии.

Разработанные нами техника гемостатического шва и способ резекции селезенки расширяют возможности применения органосохраняющих вмешательств при травме селезенки и предупреждают

развитие жизнеугрожающих осложнений. Субтотально резецированная селезенка человека и животных способна к регенерации и восстановлению функциональной активности.

СПИСОК ЛИТЕРАТУРЫ

Александрович Г. Л., Шушпанов Е. М., Жандаров А. В. Травматические повреждения селезенки.— Владивосток, 1986.— 77 с.

Афендулов С. А. Повреждения селезенки.— Липецк, 1995.— 221 с.

Бордуновский В. Н. Хирургия селезенки.— Челябинск, 1997.— 188 с.

Гланц Р. М., Рожинский М. М. Сберегательная хирургия повреждений селезенки.— М.: Медицина, 1973.—103 с.

Гольбер Л. М. Очерки физиологии и патофизиологии гепатолиенальной системы.— М.: Медицина, 1977.— 194 с.

Дибижев В. В. О сохраняющих операциях при подкожных травматических повреждениях селезенки // Вестник хирургии.— 1957.— № 6.— С. 91—94.

Комахидзе М. Э. Селезенка.— М.: Наука, 1971.— 253 с.

Пилипенко-Шапкина А. П., Сипухин Я. М., Москвичев В. Г. Закрытые травмы печени и селезенки у детей.— Владивосток, 1987.— 135 с.

Шапкин В. С, Эсауленко В. П. Тактика при повреждении селезенки // Хирургия.— 1988 - № 8,- С. 71-75.

Encke A., Seufert R. Komplikationen nach Splenektomie // Langenbecks Arch. Chir.— 1986.- Vol. 369.- № 2.- P. 257-259.

Frede K. Splenektomie und Segmentresektion bei trauma - tischer Milzraptur // Aktuelle Probleme in Chirurgie und Orthopedie.— Bern: Huber, 1985.— Vol. 30.— № 1.— P 59-63.

Hebeler R., Ward R., Miller P., Ben-Menachem Y. The Management of Splenic Ingury//S. Trauma.- 1982.- Vol. 22.- № 6.- P. 492-495.

King H, Shumacher H. Splen studies. 1. Susceptibility to infection after splenectomy performed in infant // Ann. Surg.— 1952.— Vol. 136.— № 2.— P. 239—242.

McMahon M. Salvaging the spleen // Surg. inter. Edit.— 1988.— Vol. 20.— № 2. — P 1348-1351.

Moore F., Moore E., Moore G., Millikan J. Risk of splenic salvage after trauma. Analysis of 200 aduits // Amer. J. Surg,- 1984.- Vol. 148.- № 6.- P. 800-805.

Pachter H., Guth A., Hofstetter S., Spencer F. Changing patterns in the Management of Splenic trauma: the impact of nonoperative management // Ann. Surg.— 1998.— Vol. 227.— № 5,- P. 708-719.

Vichard P., Dreyfus S., Schmidt G. Aspect actuels de la splenectomie pour traumatisme chezl'adulte. A proposd'une seril: continue de 228 observations//Med. Chir. Dig.— 1985.— Vol. 14.- № 3.- P. 193-194.

ГЛАВА 4

ПОВРЕЖДЕНИЯ ПОДЖЕЛУДОЧНОЙ ЖЕЛЕЗЫ

Повреждения поджелудочной железы перестали быть редкостью, на их долю приходится 4,3—10,7% травм органов брюшной полости (И. З. Козлов и соавт., 1988; А. Б. Молитвославов, 1994; В. А. Козлов и соавт., 2000; J. Laborde et al., 1982), тогда как публикации еще 60—70-х гг. основывались на опыте единичных наблюдений (С. А. Боровков, С. Д. Атаев, 1976; M. Owens, E. Wolfman, 1973); до 1952 г. в отечественной литературе описано всего 59 случаев повреждений поджелудочной железы (В. В. Виноградов, 1954). Между тем лечение повреждений поджелудочной железы представляет сложную задачу; некоторые хирурги излечение больного с травмой поджелудочной железы рассматривают как особое достижение (Н. Е. Долгушин, Д. В. Баранов, 1996). После операционные осложнения возникают у 32—75% пострадавших (А. Д. Толстой и соавт., 1986; А. К. Ерамишанцев и соавт., 1994; С. А. Афендулов и соавт., 1995).

Наиболее частые осложнения травмы железы: панкреатит, забрюшинная флегмона, абсцесс сальниковой сумки, аррозивное кровотечение, сепсис, панкреатический свищ, псевдокиста. Летальность также чрезвычайно велика — 22—80% (А. Д. Толстой, 1985, 1988; Б. И. Альперович и соавт., 1995; В. Я. Васютков, З. М. Мурашева, 1999). Особой тяжестью в связи со значительными разрушениями железы и множественностью повреждений отличается травма, полученная в автодорожных происшествиях и при огнестрельных ранениях (P. Boissel, J. Grosdidier, 1985; E. Degiannis et al., 1996).

Диагностировать изолированную травму поджелудочной железы крайне сложно, это удается лишь в 5,5—10% случаев (В. В. Виноградов, 1954; Б. А. Сотниченко, О. Б. Калинин, 1999), а на фоне повреждений еще и других органов брюшной полости — практически невозможно (Д. В. Усов и соавт., 1983; S. Calen et al., 1987). Изолированное повреждение железы возникает у 40—62% пострадавших

с закрытой травмой и не встречается при ранениях (А. Г. Кононов и соавт., 1990; T. Takishima et al., 1996).

Сложность диагностики закрытой травмы поджелудочной железы обусловлена вариабельностью клинической картины, особенно при наличии повреждений еще и других органов брюшной полости. Учитывается прежде всего механизм травмы; обычно повреждение железы происходит вследствие прямого удара в эпигастральную область. Сразу же после травмы пострадавший испытывает интенсивную боль в «глубине» живота, возможен шок; часто возникает рвота. У взрослых, в отличие от детей, боль имеет преимущественно локальный характер (T. Takishima et al., 1996). Определяется напряжение мышц брюшной стенки в эпигастральной области. Затем наступает «светлый» промежуток продолжительностью от 4—6 ч до нескольких дней с последующей клиникой посттравматического панкреатита, быстро нарастающим интоксикационным синдромом. Боль распространяется по всему животу, может носить опоясывающий характер; живот становится вздутым, болезненным — при нерезких симптомах раздражения брюшины (В. В. Виноградов, 1954). Некоторые хирурги к периоду мнимого благополучия относят все время, необходимое для развития и клинического проявления псевдокисты поджелудочной железы, а для этого может потребоваться несколько недель, месяцев и даже лет (W. Northrup, R. Simmons, 1972).

Помимо общеклинических методов исследования, для диагностики травмы поджелудочной железы используется определение содержания ее ферментов в сыворотке крови и в моче, хотя повышение ферментативной активности отмечается не у всех больных и не отличается большой специфичностью (S. Calen et al, 1987). Велика разрешающая способность ультразвукового исследования, компьютерной томографии, лапароскопии с использованием эндовидеоаппаратуры с осмотром сальниковой сумки (А. Е. Борисов, К. Г. Кубачев, 2000). Применяется также эндоскопическая ретроградная панкреатохолангиография (Б. С. Брискин и соавт., 2000). В период формирования кисты полезную информацию можно получить при рентгеноконтрастном исследовании желудка и двенадцатиперстной кишки (P. Gianello et al., 1984). В острый период травмы и для распознавания развившихся осложнений повреждений поджелудочной железы может возникнуть необходимость в ангиографии — целиакомезентериальной (J. Laborde et al., 1982).

Во время лапаротомии, предпринятой в связи с проникающим ранением живота, ревизия поджелудочной железы показана при выявленном повреждении желудка, малого и большого сальников, желудочно-ободочной связки, брыжейки поперечной ободочной кишки. Повреждение головки железы возможно при ранении двенадцатиперстной кишки и даже только заднего листка париетальной брюшины; необходимо всегда учитывать направление раневого канала. Несомненно, на повреждение поджелудочной железы указывает наличие бляшек стеатонекроза.

В настоящее время не выработаны лечебно-тактические установки, которыми мог бы руководствоваться хирург при лечении пострадавших с повреждениями поджелудочной железы. Прежде всего это обусловлено все еще недостаточным количеством наблюдений травм железы, позволяющим обобщить имеющийся опыт. Немаловажное значение имеет отсутствие четкой классификации. Трудно не согласиться с Г. Л. Ратнером (1995), который считал, что четкая классификация не только помогает хирургам найти взаимопонимание, достоверно оценивать результаты лечения, но и в определенной степени его стандартизировать и добиться большей эффективности. Между тем количество применяемых в настоящее время классификаций тяжести повреждений поджелудочной железы неоправданно велико. Согласно классификации S. Smego et al. (1985), различают четыре степени тяжести повреждения поджелудочной железы: 1-я степень — ушиб железы, «подкапсульная» гематома при отсутствии повреждения «капсулы» и паренхимы, 2-я степень — повреждение паренхимы при сохраненной целостности Вирсунгова протока; 3-я степень — разрыв паренхимы железы с вероятным повреждением Вирсунгова протока, 4-я степень — массивное разрушение паренхимы. Л. К. Куликов и соавт. (2000) к 3-й степени тяжести относят сквозные ранения железы и разрывы более $^{2}/3$ ее поперечника, а к 4-й — пересечение или полный поперечный разрыв железы. А. Б. Молитвославов (1994) 2-й степенью тяжести повреждения железы считает разрыв или размозжение органа без повреждения Вирсунгова протока. Однако R. Heitch et al. (1976) в качестве критериев повреждения Вирсунгова протока рассматривают видимое повреждение протока, полный перерыв железы, перерыв более чем на $1/_2$ диаметра, центральное сквозное ранение, размозжение органа. Действительно, трудно себе представить, что при размозжении железы ее проток остается интактным. А. К. Ерамишанцев и соавт. (1994) 4-й степенью тяжести повреждения поджелудочной железы считают сочетанную травму панкреатодуоденального «комплекса», причем независимо от тяжести повреждения органов. А. Ю. Анисимов и соавт. (2000) к 4-й степени тяжести повреждения железы относят только те случаи, когда обнаруживается еще и разрыв (ранение) забрюшинного отдела двенадцатиперстной кишки, требующий помимо ушивания раны кишки выключения ее из пассажа прошиванием привратника и созданием гастроэнтероанастомоза. М. П. Королев и соавт. (2000), придерживаясь градации степеней тяжести повреждения железы по S. Smego et al. (1985), панкреатодуоденальную травму рассматривают уже как 5-ю степень тяжести.

Распознанная до операции изолированная травма поджелудочной железы 1-й степени тяжести еще не является показанием к лапаротомии, если не выявлены внутрибрюшные осложнения, обусловленные развитием посттравматического панкреатита, которые невозможно было бы корригировать консервативной терапией или с помощью малоинвазивного вмешательства (А. Б. Молитвославов, 1994). При обнаружении «подкапсульной» гематомы одни хирурги

считают необходимым всегда ее вскрывать (В. Л. Хальзов, 1996; А. Н. Орлов, 1999), другие раскрывают гематому, размер которой превышает 2 см (Ю. С. Винник и соавт., 1999), наконец, третьи категорически возражают против рассечения неповрежденной «капсулы», обоснованно опасаясь нанесения дополнительной травмы поджелудочной железе (А. Б. Молитвославов, 1994).

Ушивание ран и разрывов поджелудочной железы, считавшееся ранее адекватным вмешательством (А. Г. Баиров, 1974; С. А. Боровков, М. И. Ковтун, 1976; С. З. Горшков и соавт., 1977), в настоящее время критически переосмыслено. Установлено, что прошивание ткани железы наносит ей дополнительную травму, вызывает нарушение кровоснабжения и оттока секрета и тем самым увеличивает зону ферментативного поражения. Поэтому швы следует накладывать только с целью достижения гемостаза атравматичным шовным материалом (А. К. Ерамишанцев и соавт., 1995; Л. К. Куликов и соавт., 1999; А. Е. Борисов, К. Г. Кубачев, 2000; Г. П. Гидирим и соавт., 2000; М. В. Данилов, 2002). И все же многие хирурги все еще продолжают считать целесообразным восстановление непрерывности железы наложением прошивных швов (А. Ю. Анисимов и соавт., 1999, 2000; Ю. Н. Белокуров и соавт., 1999; Б. А. Сотниченко, О. Б. Калинин, 1999; Б. И. Альперович и соавт., 2000, 2002). При ушивании ран и разрывов поджелудочной железы используют также оментопексию (А. Е. Аталиев и соавт., 2000; В. И. Гирля и соавт., 2000) и даже желудочный трансплантат на сосудистой ножке (В. Г. Вальтер и соавт., 2000).

Среди клиницистов нет единой точки зрения и в отношении лечебной тактики при повреждениях поджелудочной железы 3-й степени тяжести. Так, одни хирурги ограничивают вмешательство при полном перерыве железы дренированием сальниковой сумки, считая, что образующиеся панкреатические свищи у большинства (82,6%) пострадавших закрываются самостоятельно (А. К. Ерамишанцев и соавт., 1995; А. В. Шабунин и соавт., 2000). По данным других авторов, такой объем вмешательства чреват опасностью не только формирования стойкого панкреатического свища, требующего оперативного закрытия, но и панкреонекроза, с последующим развитием таких грозных осложнений, как флегмона забрюшинного пространства, аррозивное кровотечение, желудочный и дуоденальный свищи, острые кровоточащие или перфоративные язвы желудка и двенадцатиперстной кишки, абсцесс сальниковой сумки, сепсис (А. Г. Кононов и соавт., 1990; М. Г. Урман, 1993, 1999; M. Wynn et al., 1985).

Опасность возникновения жизнеугрожающих осложнений после такого, казалось бы, органосохраняющего вмешательства явилась основанием для внедрения в практику дистальной резекции железы (А. Д. Толстой, 1988; С. А. Афендулов и соавт., 1995; А. А. Шалимов, М. Е. Ничитайло, 1997; С. А. Касумьян, В. Н. Журавлев, 1999; М. В. Кукош и соавт., 1999; А. Н. Орлов, 1999), причем дистальный сегмент железы удаляют даже при перерыве органа на границе головка — тело (С. М. Ахмедов, В. П. Ким, 1996; Л. К. Куликов

и соавт., 1999). Более того, некоторые хирурги дистальную резекцию поджелудочной железы считают операцией выбора (Ю. М. Лубенский и соавт., 1983; В. И. Тарабрин и соавт., 1990; М. И. Гульман и соавт., 2000; М. П. Королев и соавт., 2000). Допустимость такого объема оперативного вмешательства основывается на экспериментальных исследованиях, показавших, что удаление 80—90% массы железы не вызывает эндо- или экзогенной недостаточности органа (W. Northrup, R. Simmons, 1972). При выполнении дистальной резекции железы одни хирурги стремятся сохранить селезенку (А. Д. Толстой, 1988; Р. Г. Карагулян, 1989; М. Г. Урман, 1993; Л. К. Кулик и соавт., 1999; H. Henriques, 1986), другие считают обязательным ее удаление из-за опасности возникновения аррозивного кровотечения или тромбоза селезеночных сосудов (В. В. Хрячков и соавт., 1990; А. А. Шалимов, М. Е. Ничитайло, 1997; В. Я. Васютков, З. М. Мурашева, 1999; Е. Г. Григорьев и соавт., 2000).

Восстановление Вирсунгова протока при полном поперечном разрыве или пересечении железы применяется редко из-за технической сложности вмешательства (В. Е. Розанов, Н. А. Ефименко, 1999; Г. А. Султанов, С. А. Алиев, 1999; S. Raymond, T. Dane, 1987), возникновения стриктуры на месте анастомоза или панкреатического свища (В. А. Григорьев и соавт., 1979; В. Я. Васютков, З. М. Мурашева, 1989, 1999). Обычно поврежденный Вирсунгов проток восстанавливают на «потерянном» дренаже (А. Е. Борисов, К. Г. Кубачев, 2000; Г. П. Гидирим и соавт., 2000; А. И. Корабельников и соавт., 2000). Ю. М. Лубенский и соавт. (1983) сшивание Вирсунгова протока выполняли на управляемом дренаже, конец которого выводили наружу через прокол в дистальном сегменте железы; место выведения дренажа перитонизировали прядью сальника на коже. Однако из пяти оперируемых по данному способу больных у двух развился тяжелый посттравматический панкреатит с формированием длительно незаживающего панкреатического свища, еще у одного образовалась ложная киста. Поэтому авторы этой методики не рекомендуют ее для широкого применения в клинике. Во всяком случае, никто из хирургов, сшивавших Вирсунгов проток, не привел отдаленных результатов, подтверждающих проходимость главного протока поджелудочной железы, что можно было бы сделать с помощью ретроградной панкреатографии.

Предлагается также восстанавливать пассаж панкреатического сока из поврежденной железы сшиванием каудальной и дистальной культей вставкой между ними из отключенной по Ру петлей тонкой кишки (В. Е. Розанов и соавт., 2000). При полном поперечном разрыве (пересечении) железы и вмешательстве в поздние сроки дренируют периферический отдел Вирсунгова протока (Г. П. Гидирим и соавт., 2000) или оба его конца (Б. И. Альперович и соавт., 2000).

Если перерыв железы возник на уровне перешейка, применяется анастомоз между дистальным отрезком железы и отключенной по Ру петлей тощей кишки (М. Г. Урман, 1993, 1999; С. М. Ахмедов, В. П. Ким, 1996; А. Н. Орлов, 1999; М. Х.-Б. Татаршаов и соавт.,

1999; P. Gianello et al., 1984; M. Wynn et al., 1985). Культя центрального отрезка железы прошивается аппаратом или П-образными швами. Такой объем вмешательства позволяет сохранить не только значительную массу функционально полноценной ткани поджелудочной железы, но и селезенку, которая чаще всего все же удаляется при дистальной резекции железы. Однако некоторые хирурги считают такую операцию сложной и, главное, рискованной из-за опасности развития панкреонекроза и несостоятельности швов панкреатоеюноанастомоза (Ю. М. Лубенский и соавт., 1983; В. Я. Васютков, З. М. Мурашева, 1999).

Имеется опыт окклюзии Вирсунгова протока дистального отрезка поджелудочной железы с помощью клеевых композиций («КЛ-3» и др.), что обеспечивает прекращение выделения панкреатического сока и купирование травматического панкреатита вследствие подавления секреторно-ферментативной активности железы, сохраняя островковую ткань органа (С. Г. Штофин, 1994; В. Л. Хальзов и соавт., 1996, 1999; Г. И. Веронский, С. Г. Штофин, 1999). Несомненно, не является патогенетически обоснованным вмешательством ушивание проксимальной и дистальной культей П-образными швами с подведением трубчатого тренажа, как это предлагается (Ю. Н. Белокуров и соавт., 1999; А. П. Торгунов и соавт., 1999), и тем более сшивание фрагментов железы (С. З. Горшков и соавт., 1977; В. Л. Хальзов, А. В. Хальзов, 1995). Панкреатодуоденальная резекция при полном поперечном разрыве поджелудочной железы на границе головки и тела (Н. Е. Долгушин, Д. В. Баранов, 1996) также явно не адекватное тяжести травмы вмешательство.

При размозжении головки поджелудочной железы одни хирурги ограничиваются дренированием сальниковой сумки и локальной блокадой 0,25% раствором новокаина с ингибиторами протеаз (P. Boissel, S. Grosdidier, 1985), другие еще удаляют нежизнеспособные участки органа (S. Calen et al., 1987), третьи прибегают к панкреатодуоденальной резекции (С. А. Касумьян, В. Н. Журавлев, 1999; А. Н. Орлов, 1999; M. Nowak et al., 1986).

Отношение среди хирургов к необходимости дренирования желчных путей при травме поджелудочной железы также неоднозначно. Есть сторонники обязательного применения холецистостомии независимо от тяжести травмы железы (А. Ю. Анисимов и соавт., 2000; Е. Г. Григорьев и соавт., 2000; М. В. Кукош и соавт., 1999; А. Н. Орлов и соавт., 1999), другие советуют накладывать холецистостому только при повреждении головки железы и панкреатодуоденальной травме (А. Д. Толстой, 1985; А. Б. Молитвославов, 1994; С. М. Ахмедов, В. П. Ким, 1996; А. В. Хальзов и соавт., 1999; Б. И. Альперович и соавт., 2000).

При сочетанной травме головки поджелудочной железы и двенадцатиперстной кишки тактика зависит от тяжести повреждения органов. Основными видами оперативных вмешательств являются ушивание раны кишки — при вскрытии просвета до 25% ее окружности, сочетание ушивания раны с выключением двенадцатиперстной кишки

из пассажа прошиванием привратника и наложением гастроэнтероанастомоза — если размер раны кишки больших размеров (А. К. Ерамишанцев и соавт., 1994; С. М. Ахмедов, В. П. Ким, 1996; P. Sharma, 1995; E. Degiannis et al., 1996), панкреатодуоденальная резекция — при тяжелой травме кишки и головки железы (M. Oreskovich, C. Carrico, 1984; E. Degiannis et al., 1996). Некоторые хирурги считают необходимой панкреатодуоденальную резекцию при условии, что еще поврежден общий желчный проток (G. Zimmermann, G. Muller, 1981; P. Gianello et al., 1984). При отрыве головки поджелудочной железы от двенадцатиперстной кишки применяют пластику общего желчного и Вирсунгова протоков на скрытом дренаже и холецистоеюноанастомоз (С. Б. Грандберг и соавт., 1978), панкреатодуоденальную резекцию (M. Oreskovich, C. Carrico, 1984), окклюзию протока поджелудочной железы и холедохоеюноанастомоз (В. Л. Хальзов, 1996).

Таким образом, при равной тяжести повреждений поджелудочной железы и смежных органов хирурги придерживаются разных лечебно-тактических установок.

Наиболее частым осложнением травм поджелудочной железы является *острый панкреатит.* Более того, согласно сообщениям некоторых авторов, уже на момент первичного хирургического вмешательства практически у всех пострадавших имеются признаки острого панкреатита (В. П. Сажин и соавт., 1995; Б. С. Брискин и соавт., 2000). Отличительной особенностью острого панкреатита травматического генеза является высокий удельный вес некротических (76%) и гнойно-некротических (30%) форм вследствие посттравматической иммунодепрессии (В. И. Филин, А. Д. Толстой, 1983; А. С. Ермолов и соавт., 2000); быстрое прогрессирование панкреонекроза при травме железы объясняют одновременным повреждением ацинарной ткани и микроциркуляторного русла. Факторами, обусловливающими тяжесть острого травматического панкреатита, являются вид травмы, исходное состояние панкреатической секреции (пищевая, алкогольная стимуляция), наличие у пострадавшего травматического шока и острой кровопотери, применение больших доз вазопрессоров, приводящих к ишемии железы (В. И. Филин, А. Д. Толстой, 1983). По данным Г. Л. Ратнера и соавт. (2000), при остром травматическом панкреатите снижается содержание антитромбина-3, отражающего состояние антитромбиновой и антипротеазной защиты. Гиперкоагуляция связана с первичной активацией трипсина и протеолитическим некробиозом панкреоцитов.

Часто травматический панкреатит распознается, когда уже развиваются панкреатогенные деструктивные осложнения, что обусловлено особенностями течения послеоперационного периода у пострадавших с повреждениями еще других органов брюшной полости, а также сочетанной травмой. Поэтому вполне логична тактика хирургов, начинающих адекватное лечение травматического панкреатита не с момента проявления клиники заболевания, а одновременно с установлением факта повреждения поджелудочной железы (П. А. Иванов и соавт., 1996; А. С. Ермолов и соавт., 2000).

Тяжелая травма поджелудочной железы и развившийся посттравматический деструктивный панкреатит приводят к разгерметизации протоковой системы органа, что обязывает адекватно дренировать зону повреждения и перипанкреатическое пространство (Ю. А. Нестеренко, 1996). Этому требованию отвечает «абдоминизация» тела и хвоста поджелудочной железы по методу В. А. Козлова, с проведением сквозного трубчатого дренажа, обеспечивающего возможность проточного круглосуточного промывания, что является профилактикой прежде всего такого грозного осложнения, как аррозивное кровотечение. Концы дренажа выводят через пояснично-боковые контрапетуры после предварительного низведения печеночного и селезеночного изгибов ободочной кишки. Большинство хирургов предпочитают «закрытый» метод дренирования сальниковой сумки ее тампонированию, т. е. «открытому» методу (П. Г. Брюсов и соавт., 1995; Л. К. Куликов и соавт., 1999).

В то же время при инфицированном панкреонекрозе, особенно в сочетании с поражением забрюшинной клетчатки, больше сторонников «открытого» дренирования сальниковой сумки. С этой целью подшиванием рассеченной желудочно-ободочной связки к париетальной брюшине по всему периметру в верхней трети лапаротомной раны формируется оментопанкреатобурсостома, через которую выводятся подведенные под поджелудочную железу резиново-марлевые дренажи Пензора (Э. И. Гальперин и соавт., 2000; В. С. Савельев и соавт., 2000) или только марлевые салфетки (В. Н. Репин, Н. М. Купцова, 1998), что способствует отграничению очага деструкции и обеспечивает возможность выполнения этапных санаций сальниковой сумки. Заслуживает внимания комбинированная оментопанкреатобурсостомия, при которой помимо дренирования сальниковой сумки дренажами Пензора проводится еще и сквозной трубчатый дренаж — «полуоткрытый» метод дренирования (М. И. Филимонов и соавт., 2000; В. С. Савельев и соавт., 2001). Смена дренажей Пензора при этапных ревизиях сальниковой сумки позволяет устранить их недостаток — кратковременную дренажную функцию. После очищения раны от некроза и детрита, при появлении грануляционной ткани используют только «закрытый» метод дренирования. Оментопанкреатопексия с целью профилактики и купирования травматического панкреатита себя не оправдала; более того, гнойно-некротический процесс в сальниковой сумке усугубляется (М. В. Данилов, 2002).

Характер проводимой консервативной терапии при остром панкреатите травматического генеза не имеет существенных отличительных особенностей и предусматривает прежде всего воздействие на три основных патогенетических звена: подавление секретной активности поджелудочной железы и синтеза пептидаз, ингибирование уже выделившихся в результате аутолиза пептидаз, купирование эффекта пептидаз на уровне биологической мембраны (Ю. С. Винник и соавт., 1997, 2000). Несомненно, чрезвычайно важными звеньями терапии являются профилактика вторичной инфекции и купирова-

ние уже развившегося воспалительного процесса, коррекция нарушений микроциркуляции, лечение панкреатогенной и тканевой токсемии, нарушений функций паренхиматозных органов при выявлении полиорганной недостаточности (П. Г. Брюсов и соавт., 2000).

Эффективным средством профилактики и патогенетического лечения острого панкреатита является сандостатин — синтезированный аналог гормона соматостатина. Он обладает большой терапевтической широтой, не только подавляет экзокринную функцию поджелудочной железы, инактивирует ее ферменты, но и угнетает секреторную активность желудка, резко снижая секрецию соляной кислоты, что служит профилактикой стрессовых язв. Сандостатин назначается по 100 μг 3 раза в день подкожно или с помощью инфузомата внутривенно в течение 6—7 дней; суточная доза может быть увеличена до 600 μгг (Ю. А. Нестеренко и соавт., 1995; В. С. Савельев и соавт., 1996, 2000).

По данным М. И. Гульмана и соавт. (2000), среди пострадавших с полным поперечным разрывом поджелудочной железы, у которых в послеоперационном периоде обязательным компонентом комплексной терапии был еще и сандостатин, удалось в 2 раза снизить частоту развития осложнений и летальность в сравнении с группой больных, получавших традиционную терапию. По эффективности не уступает сандостатину отечественный препарат октреотид — синтетический аналог соматостатина, который назначается по 50—100 μгг подкожно 3—4 раза в сутки в течение 5 дней; возможно внутривенное введение препарата — 25—50 μг/час (И. И. Затевахин и соавт., 2000; А. С. Ермолов и соавт., 2002). Следует отметить, что только при раннем назначении препарата (в первые сутки) выявлялись достоверные различия в частоте гнойных осложнений и летальности между группами больных, получавших и не получавших октреотид (А. Д. Толстой, В. Ф. Озеров, 2002).

Блокады экзокринной функции поджелудочной железы удается достичь с помощью цитостатиков (5-фторурацил). Кроме того, цитостатики обеспечивают ингибирование медиаторов воспаления (М. И. Гульман и соавт., 2001), подавляют синтез пептидаз и выброс активных ферментов в кровь, чем способствуют купированию ферментной токсемии, а также снимают протоковую гипертензию (Г. И. Веронский, В. Г. Вискунов, 1995). Обычно 5-фторурацил назначается из расчета 5—10 мг/кг в 250 мл 5% раствора глюкозы внутривенно в течение 3 дней. Применение препарата также целесообразно на ранних стадиях заболевания.

Инактивация уже выделившихся в результате аутолиза пептидаз достигается назначением их ингибиторов (контрикал, гордокс, трасилол), которые способны подавлять активность трипсина, химотрипсина, плазмина, кинокиназы, калликреина. Терапевтический эффект достигается, если назначать препараты в больших дозировках. Так, начальная доза гордокса 500 тыс. ЕД и далее в течение суток равномерно вводится еще 1 млн. ЕД. Только после улучшения состояния суточная доза уменьшается до 300 тыс. ЕД. Начальная

доза контрикала — 100 тыс. ЕД, суточная — 300 тыс. ЕД. Поддерживать концентрацию препаратов следует фракционными внутривенными введениями — каждые 3—4 ч, так как ингибиторы разрушаются в организме в течение 4 ч (Е. М. Кон и соавт., 2001). Эффективность ингибиторов протеаз при панкреонекрозе в настоящее время подвергается сомнению (В. С. Савельев и соавт., 2001).

Назначение жировых эмульсий (липофундина), антиоксидантов (витамина Е, цито Мака), унитиола, α-токоферол ацетата, облучение крови ультрафиолетовое или лучом лазера нормализуют процессы перекисного окисления липидов, благоприятствуют стабилизации и восстановлению функции клеточных мембран путем ранней адекватной стимуляции эндогенной системы антиоксидантной защиты (Ю. С. Винник, М. И. Гульман и соавт., 2001; А. Д. Толстой и соавт., 2002).

Чрескожное облучение крови импульсным светом полупроводникового лазера с помощью отечественных аппаратов «Оптодан» и «Узор» обеспечивает обретение кровью детоксикационных свойств, улучшаются ее реологические свойства (Л. Н. Бисенков и соавт., 2002); выявлен иммунокорригирующий эффект, более выраженный при воздействии лучом лазера на зоны каротидных синусов с обеих сторон — область бифуркации общей сонной артерии (Н. А. Жижина и соавт., 1997).

Локальная лазеротерапия оказывает многофакторное действие: улучшает микроциркуляцию, несомненен противовоспалительный эффект, уменьшает отек железы, способствует отграничению очагов деструкции. Лазеротерапия может проводиться чрескожно (А. А. Прохончуков, Н. А. Жижина, 1998), через заднюю стенку желудка, с использованием гибкого световода, вводимого в желудок через биопсийный канал дуоденоскопа (И. Н. Марков и соавт., 1995), лапароскопической методики — как завершающего этапа бурсооментоскопии (В. М. Лисиенко, 1995); световод можно ввести через силиконовую трубку, установленную во время оперативного вмешательства для дренирования сальниковой сумки (В. В. Хрячков, С. А. Шуляк, 2000).

Для купирования секреторной деятельности желудка следует назначать блокаторы гистаминовых H_2-рецепторов (циметидин, ранитидин, квамател). Секреторную активность желудка угнетает даларгин. Кроме того, даларгин, как и антагонисты H_2-гистаминовых рецепторов, способен нормализовать микроциркуляцию в стенке желудка, улучшает регенерацию в зоне ее повреждения, что снижает угрозу образования стрессовых язв. Учитывая, что секреторным нервом поджелудочной железы является блуждающий нерв, целесообразно назначение холинолитиков (метацин, атропин), которые подавляют также секреторную активность желудка, снижают холерез и, кроме того, уменьшают спазм большого дуоденального соска, следовательно — гипертензию в системе Вирсунгова протока.

Для профилактики и лечения инфекционных осложнений назначают антибиотики широкого спектра действия, сочетающие высокую эффективность с панкреатотропностью и малой токсичностью

(А. Д. Толстой и соавт., 2002). Препараты группы карбапенемов оказались наиболее эффективными в отношении большинства возбудителей инфекционных осложнений при панкреонекрозе (Б. Р. Гельфанд и соавт., 2001). Лучше других антибиотиков из этой группы изучен тиенам (имипенем), суточная доза препарата, с учетом распространенности панкреонекроза, от 1 до 2 г. Высокой эффективностью обладает максипин (цефипим) — цефалоспорин четвертого поколения. При лечении деструктивного панкреатита средней тяжести можно применять фторхинолоны (ципрофлоксацин, перфлоксацин, офлоксацин).

Регионарное введение препаратов (антибиотики, цитостатики) в чревный ствол или канюлированную во время операции правую желудочно-сальниковую артерию позволяет в 3 раза уменьшить их дозировку (Ю. А. Нестеренко и соавт., 1995; Б. А. Сотниченко и соавт., 2000). Эндолимфатическое введение антибиотиков также обеспечивает высокую их концентрацию в зоне повреждения (А. Г. Бебуришвили и соавт., 1995; М. Ф. Заривчацкий и соавт., 2002).

Программа инфузионно-трансфузионной терапии зависит от тяжести состояния больного. Пострадавшим, находящимся в состоянии панкреатогенного шока, инфузию начинают с введения коллоидных плазмозаменителей (полиглюкин, гелофузин), которые эффективно восстанавливают объем циркулирующей крови. Затем подключают инфузию изотонических солевых растворов (натрия хлорид, Рингера-лактат). Тот факт, что изотонические солевые растворы быстро покидают сосудистое русло, в конкретной ситуации не следует рассматривать как их недостаток. Напротив, этим свойством обусловлен детоксикационный эффект инфузионной терапии, который усиливают назначением диуретиков (лазикс); метод «форсированного диуреза» ускоряет выведение активизированных ферментов поджелудочной железы, эндотоксинов. Из группы кровезамещающих препаратов, обладающих выраженным дезинтоксикационным эффектом, в программу инфузионно-трансфузионной терапии следует включить гемодез. Лечебное действие гемодеза обусловлено прежде всего его антиферментными и антикининовыми свойствами (И. П. Назаров, Ю. С. Винник, 2002). Следует учитывать, что большой объем вводимых кристаллоидных кровезаменителей способен вызвать гипергидратацию интерстициального пространства, сердечную декомпенсацию, отек легких, мозга. С особой осторожностью инфузионная терапия должна проводиться при лечении пожилых.

Скорость и объем инфузии целесообразно регулировать, основываясь на показателях центральной гемодинамики. Простыми и в то же время достаточно информативными тестами могут служить показатели центрального венозного давления и измерения почасового диуреза. Однако иногда до полного устранения гипопротеинемии не удается поднять центральное венозное давление до нормального, а излишнее усердие может привести к гипергидратации с последующим развитием жизнеугрожающих осложнений. Поэтому инфузионную терапию необходимо сбалансировать по коллоидно-осмо-

тическому составу. С этой целью целесообразно применение 5—20% раствора альбумина, 5% раствора протеина, свежезамороженной плазмы. Волемический эффект альбумина выше, чем плазмы. Концентрированные растворы препарата показаны при выраженной гипопротеинемии, внеклеточной, внесосудистой гипергидратации (И. П. Назаров, Ю. С. Винник, 2002).

Для предупреждения перегрузки правых отделов сердца предлагается инфузию частично (50%) проводить через чревную артерию (Ю. А. Нестеренко, 1996). Не следует забывать и о необходимости своевременной гемотрансфузии у пострадавших с тяжелой острой кровопотерей. Эритроцитарная масса наиболее эффективна для восполнения дефицита эритроцитов, и к переливанию ее следует приступить после предварительного введения плазмозамещающих растворов на фоне улучшения реологических свойств крови. Для восполнения энергетических затрат организма предусматривается введение 10—20% раствора глюкозы с инсулином (1 ЕД на 4 г глюкозы) и комплекса витаминов. Необходимо также применение препаратов, улучшающих реологические свойства крови, микроциркуляцию в тканях, уменьшающих их кислородное голодание: трентал, компламин, курантил, эуфиллин и др.

Для купирования болевого синдрома используются аналгетики, за исключением морфина, вызывающего стойкий спазм большого дуоденального соска — из-за ваготонического эффекта препарата и непосредственного воздействия на мышечный аппарат. Применяются блокада круглой связки печени (параумбиликальная), субксифоидальная, пролонгированная перидуральная анестезия на уровне нижних грудных сегментов (В. Е. Розанов и соавт., 2000).

В послеоперационном периоде для устранения эндогенной токсемии и сопутствующей ей полиорганной недостаточности применяются экстракорпоральные методы детоксикации: гемосорбция, плазмаферез, лимфосорбция, которые целесообразно сочетать с ультрафиолетовым или лучом лазера облучением крови, стимулирующим внутренние резервы организма и благодаря полинаправленному действию существенно потенцирующим эффективность эфферентных методов (В. В. Чаленко, Ф. Х. Кутушев, 1990).

Для полноценной терапии деструктивного панкреатита необходима своевременная иммунокоррекция. Быстро развивающийся вторичный иммунодефицит у пострадавших усугубляется назначением цитостатиков, антибиотиков, проведением гемотрансфузий, эфферентными методами детоксикации, этапными санационными релапаротомиями. Центральное патогенетическое звено панкреатогенного вторичного иммунодефицита локализуется в Т-клеточном компоненте иммунной системы. По данным А. Д. Толстого и соавт. (2002), своевременное назначение ронколейкина является высокоэффективным способом профилактики гнойных осложнений острого деструктивного панкреатита; авторы используют всего два внутривенных вливания препарата — на 6—7 и 8—9-е сутки. После второго вливания назначается дополнительно тактивин. Для иммунокорригирую-

щей терапии предлагается также сочетанное применение миэлопида и тактивина (В. Е. Розанов и соавт., 2000).

В последние годы в лечении острого деструктивного панкреатита (и травматического генеза) особое значение придается ранней энтеральной нутритивной поддержке. Если в ферментативной фазе острого деструктивного панкреатита целесообразно исключить фактор пищевой стимуляции панкреатической секреции, что обеспечивает поджелудочной железе функциональный покой, то в реактивной фазе в этом уже нет необходимости, так как длительное голодание в сочетании с аспирацией желудочного содержимого усугубляет метаболические нарушения. Необходимо своевременно назначать энтеральное питание. Однако пероральный прием пищи часто невозможен из-за тяжелого нарушения моторики желудка и двенадцатиперстной кишки. Поэтому при оперативном вмешательстве по поводу травмы поджелудочной железы целесообразно проведение назогастроеюнального зонда, через который уже спустя 1—2 суток начинается введение глюкозо-электролитных растворов со скоростью 50 мл/ч, а в последующие дни — низколактозных смесей «Изокал» или «Нутризон» (А. Д. Толстой и соавт., 2002; М. Ф. Заривчацкий и соавт., 2002). Если зонд в начальный отдел тонкой кишки не был проведен во время операции, то следует попытаться это сделать в ближайшем послеоперационном периоде с помощью эндоскопа.

В клинике находились на лечении 245 пострадавших с повреждениями поджелудочной железы: закрытая травма имела место у 141, ранения — у 104 человек; травма железы составила соответственно 6,9 и 3,4% всех повреждений органов брюшной полости.

Закрытые повреждения поджелудочной железы чаще были следствием бытовой травмы (66,7%), автодорожных происшествий (18,4%), реже — падения с высоты (5,7%), сдавления тела (5%) и занятия спортом (4,2%). Ранения были ножевыми у 95,2%, огнестрельными — у 4,8% пострадавших.

Таблица 7

Тяжесть повреждения поджелудочной железы

Тяжесть травмы	Характер повреждения			
	закрытая травма		ранение	
	чел	%	чел	%
Ушиб, «подкапсульная» гематома	36	27,9	**16**	**15,4**
Разрывы (ранения) без повреждения Вирсунгова протока	28	21,7	**71**	68,3
Разрывы (ранения) **с** повреждением Вирсунгова протока	65	50,4	17	16,3

Наиболее часто очаг повреждения в поджелудочной железе локализовался в теле и головке органа: при закрытой травме, соответственно, 39 и 28,4%, ранениях — 43,3 и 29,8%. Тяжесть повреждения поджелудочной железы отражена в таблице 7.

Массивного разрушения поджелудочной железы, соответствующего 4-й степени тяжести ее повреждения, согласно классификации S. Smego et al. (1985), среди курированных нами пострадавших не было. Кроме того, с формирующимися кистами поджелудочной железы в сроки до 5 недель с момента травмы госпитализированы 12 человек; судить о исходной тяжести повреждения железы у этих больных сложно.

Дооперационная диагностика закрытой травмы поджелудочной железы оказалась возможной только при изолированном повреждении органа, а таких больных было 57 (40,4%); у 21 (36,8%) из них до операции распознана травма железы. Диагноз основывался на анализе механизма травмы, клинической картины, физикального исследования и информации, полученной с помощью инструментальных методов, прежде всего неинвазивных: ультразвукового исследования и компьютерной томографии; применялась также и лапароскопия. Определение диастазы мочи не имело существенного значения в распознавании травмы железы. Так, из 11 исследований, выполненных у больных с подтвержденным во время операции посттравматическим панкреатитом, в 8 наблюдениях ее уровень оставался в пределах нормы. При ранениях дооперационная топическая диагностика невозможна из-за множественности повреждений органов — в среднем, по 3 органа у каждого раненого (табл. 8); показанием к операции служил установленный проникающий характер ранения при наличии картины внутрибрюшной катастрофы.

Таблица 8

Частота повреждений органов брюшной полости у пострадавших с травмой поджелудочной железы

Поврежденный орган	Характер повреждения	
	закрытая травма	ранение
Желудок Двенадцатиперстная	4 15	45
кишка Тонкая кишка	7 3	20 9
Ободочная кишка Печень	22	9
Селезенка Магистральные	17	32 7
сосуды Малый сальник	11 8	38
Желудочно-ободочная связка	5 10	18
Брыжейка тонкой кишки	15 3	10 4
Брыжейка ободочной кишки	2 4	13 4
Общий желчный проток		3 4
Желчный пузырь Почка		

Насколько может быть сложной дифференциальная диагностика даже посттравматической кисты поджелудочной железы, свидетельствует приводимое ниже наблюдение.

Больной Н., 17 лет, и. б. № 417, оперирован в ЦРБ 26.04.91 г. по поводу проникающего ножевого ранения живота. Ушито сквозное ранение поперечной ободочной кишки, желудочно-ободочной связки, наложена цекостома Вскоре после операции в левом подреберье стало определяться образование, температура в вечернее время повышалась до 38,5°С С диагнозом «поддиафрагмальный абсцесс слева» больной 10 05 переведен в клинику При осмотре отмечено, что левая половина живота «выбухает» за счет пальпируемого плотноэластической консистенции безболезненного тела, верхний полюс которого уходит в подреберье, а нижний определяется на уровне гребня подвздошной кости. Так как во время операции сальниковая сумка не ревизовалась, то казалось логичным предположение, что не было распознано ранение поджелудочной железы с последующим формированием кисты Данное заключение подтверждалось ультразвуковым исследованием и при рентгеноскопии желудка. Только при компьютерной томографии установлено, что расположенное забрюшинно образование связано с почкой, введенное внутривенно контрастное вещество из левой почки поступило в эту полость (рис 28). 31.05 больной оперирован. Люмботомия. Эвакуировано 4 л гнойной мочи Выявлено продольное сквозное ранение прилоханочного отдела мочеточника. Раны мочеточника ушиты на моделирующем катетере Выздоровление.

Объем оперативного вмешательства при травме поджелудочной железы зависел от тяжести, характера ее повреждения, сроков выполнения операции. У 149 пострадавших с ушибом, «подкапсульной» гематомой, разрывом или ранением железы без повреждения Вирсунгова протока вмешательство заключалось в ретроперитонеальной новокаиновой блокаде, которая осуществлялась введением

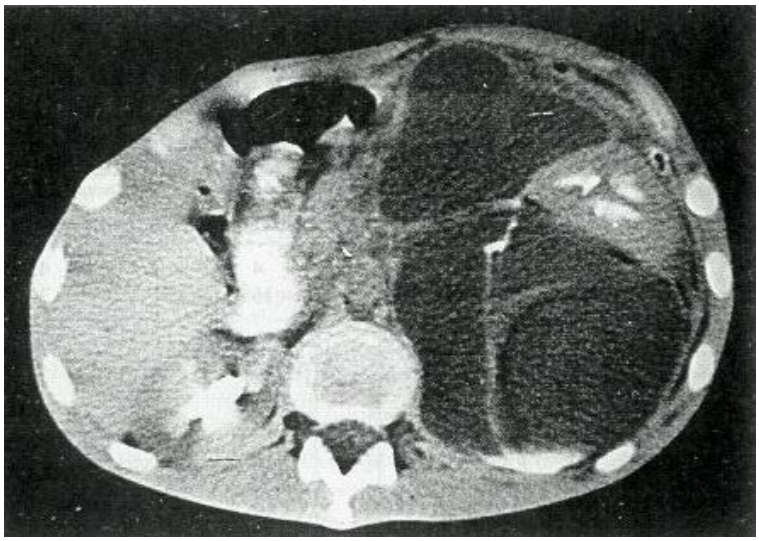

Рис. 28. Компьютерная томография больного Н , 17 лет. в забрюшинном пространстве слева больших размеров полость, содержащая жидкость Введенное внутривенно контрастное вещество поступает в эту полость из прилоханочного отдела мочеточника

в перипанкреатическую клетчатку 0,25% раствора анестетика с добавлением антибиотиков и ингибиторов протеаз с последующим дренированием сальниковой сумки силиконовой трубкой. Швы накладывались только с целью гемостаза; использовали нерассасывающийся шовный материал на атравматичной игле. Мы убедились, что даже своевременно выполненная операция при, казалось бы, легкой тяжести травмы железы не всегда предотвращала развитие в ней деструктивного процесса. Более того, у каждого третьего больного с ушибом поджелудочной железы, оперированного позже 6 ч с момента травмы, уже обнаруживалась картина посттравматического панкреатита. В такой ситуации осуществляли «абдоминизацию» поджелудочной железы по методу В. А. Козлова с проведением сквозного дренажа для проточного промывания растворами антисептиков.

Аналогичная тактика применена у 21 пострадавшего с повреждениями поджелудочной железы 3-й степени тяжести. Однако, согласно нашим данным, ограничение объема вмешательства дренированием сальниковой сумки при полных перерывах железы может привести не только к развитию стойкого панкреатического свища, но и к увеличению риска расплавления задней стенки желудка, двенадцатиперстной кишки, возникновения аррозивного кровотечения, флегмоны забрюшинного пространства.

Дистальная резекция поджелудочной железы в значительной степени предотвращает развитие перечисленных осложнений, но, несомненно, является травматичным вмешательством, тем более что обычно сопровождается спленэктомией — у 18 из 24 оперированных по поводу полного поперечного разрыва (пересечения) железы. Дистальную резекцию железы мы считаем целесообразной при перерыве железы на уровне тела или хвоста. Поэтому 16 пациентам с перерывом шейки железы создан инвагинационный анастомоз между дистальным отрезком поджелудочной железы и отключенной по Ру петлей тощей кишки по типу «конец в конец» на «потерянном» дренаже Вирсунгова протока. Конец проксимального отрезка железы прошивался П-образными швами с подведением к культе трубчатого дренажа. Такой объем операции обеспечивает сохранность не только значительной массы функционально полноценной ткани поджелудочной железы, но также и селезенки, что чрезвычайно важно, особенно у детей, иммунный статус которых еще несовершенен. Кроме того, дистальная резекция железы не исключает опасности развития панкреонекроза в ее оставшемся проксимальном сегменте. В этой ситуации, даже при благоприятном исходе заболевания, последующая полная реабилитация пострадавшего уже невозможна. Приводим одно из двух наблюдений развития деструктивного панкреатита в проксимальном отрезке железы.

Больной У., 44 года, госпитализирован 10.08.92 г. через 20 ч после травмы (избит) Жалобы на интенсивные боли разлитого характера в животе, боли в груди Состояние средней тяжести. Пульс 96 уд./мин, АД 120/80 мм рт. ст. Живот вздут,

напряжен Симптом Блюмберга — Щеткина положительный Выполнена срединная лапаротомия Аспирировано 500 мл гемолизированной крови. Имеется гематома брыжейки поперечной ободочной кишки. При ревизии сальниковой сумки выявлен полный поперечный разрыв поджелудочной железы на уровне шейки. Наложен дистальный панкреатоеюноанастомоз с отключенной по Ру петлей тощей кишки на «потерянном» дренаже; П-образные швы на культю проксимального сегмента, дренирована сальниковая сумка. Послеоперационный период протекал тяжело, энцефалопатия интоксикационного генеза. 22.08 повязка в области правой контрапертуры пропиталась дуоденальным содержимым. Раствор метиленовой сини, введенный через назогастральный зонд, выделился в повязку спустя два часа. Релапаротомия Выявлена деструкция головки поджелудочной железы с формированием абсцесса, «расплавлена» нисходящая ветвь двенадцатиперстной кишки. Панкреатоеюноанастомоз состоятелен Предпринята панкреатодуоденальная резекция. При этом двенадцатиперстная кишка пересечена в нижней горизонтальной части; дистальный ее конец ушит. Культя желудка анастомозирована с начальным отделом тонкой кишки (приводящая петля к межкишечному анастомозу), позади ободочной кишки. Холедох лигирован, а желчный пузырь анастомозирован с петлей тонкой кишки; дополнительное соустье по Брауну. Выписан 17.11 в удовлетворительном состоянии.

Необходимым условием для создания панкреатоеюноанастомоза является отсутствие признаков панкреатита, перитонита, тяжелой кровопотери и травматического шока.

Панкреатодуоденальная резекция выполнена 9 пострадавшим, причем у 6 из них уже при релапаротомии, что обусловлено не замеченным во время первичного вмешательства повреждением общего желчного протока или в связи с развившимися в послеоперационном периоде осложнениями. У 5 человек показанием к вмешательству такого объема служило сочетанное повреждение головки поджелудочной железы, двенадцатиперстной кишки и общего желчного протока, у 2 — повторная несостоятельность швов ушитого разрыва забрюшинного отдела двенадцатиперстной кишки и бесперспективность очередного ушивания раны кишки, у 1 больного — панкреонекроз с расплавлением стенки двенадцатиперстной кишки; у 1 больной с полным поперечным разрывом головки железы и интрамуральной гематомой двенадцатиперстной кишки такое расширение объема операции было необоснованно. Умерло 4 из 9 больных.

По неотложным показаниям госпитализированы 12 больных с напряженной посттравматической кистой поджелудочной железы. Они оперированы в сроки от 4 до 5 недель с момента травмы из-за выраженного болевого синдрома, обусловленного быстрым ростом кисты с угрозой ее разрыва. Несмотря на ранние сроки вмешательства, у 8 оперируемых капсула кисты оказалась уже хорошо сформированной, что позволило выполнить внутреннее дренирование кисты: цистоеюноанастомоз с «заглушкой» по А. А. Шалимову над межкишечным соустьем на приводящей петле наложен 4 пострадавшим, на отключенной по Ру петле тонкой кишки — 3, цистогастроанастомоз при локализации кисты в головке железы — 1 пациенту. Приводим наблюдение.

Больной П., 48 лет, поступил в клинику 6.12.86 г. с жалобами на боли в левом подреберье; 4 дня тому назад упал с крыши одноэтажного дома. Состояние удовлетворительное. Имеется умеренное напряжение мышц брюшной стенки в левом подребе-

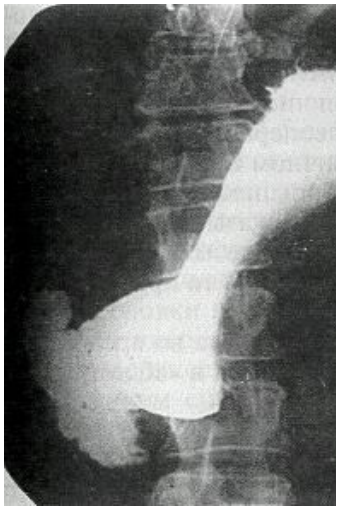

A

B

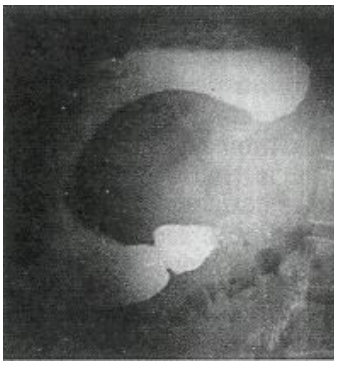

Рис. 29. Рентгенограмма желудка в передней *(А)* и левой боковой *(В)* проекциях больного П., 48 лет, с посттравматической кистой поджелудочной железы: желудок оттеснен кверху, кпереди; имеется вдавление по большой кривизне

рье Предположительный диагноз — «субкапсулярный разрыв селезенки». Однако при ультразвуковом исследовании брюшной полости, ангиографии селезеночной артерии патологии не было выявлено, и 16.12 больной выписан в удовлетворительном состоянии Повторная госпитализация 5.01.87 г. Беспокоят боли в животе распирающего характера, увеличение объема живота. Состояние средней тяжести, истощен Пульс 80 уд./мин, АД 120/90 мм рт. ст. Живот деформирован — передняя брюшная стенка «выбухает». Пальпируется тело плотноэластической консистенции, верхний полюс которого уходит в левое подреберье, а нижний определяется ниже пупка на 3 поперечника пальца. При рентгеноскопии желудка отмечено, что он оттеснен кпереди и сдавлен (рис. 29). Больной оперирован 7.01. Срединная лапаротомия. В свободной брюшной полости 400 мл прозрачной жидкости соломенно-желтого цвета Желудок распластан на большом теле эластической консистенции Через желудочно-ободочную связку пунктирована сальниковая сумка — аспирировано 5,5 л жидкости коричневого цвета с содержанием диастазы 3900 г/л ч. Толщина стенки кисты около 2 мм. Площадка для анастомоза выбрана у корня брыжейки поперечной ободочной кишки. Наложен цистоеюноанастомоз с межкишечным соустьем по Брауну и «заглушкой» на приводящей петле по А. А. Шалимову Выписан в удовлетворительном состоянии 20.01.87 г.

У 4 больных отсутствовали условия для создания анастомоза: капсула кисты была истончена, или выявлена картина панкреатита, ферментативного перитонита. В такой ситуации ограничились марсупиализацией кисты.

Инвагинационная холецистостома наложена 24 больным. Наружное дренирование желчевыводящих путей считаем целесообразным при тяжелой травме головки поджелудочной железы, тем более при одновременном повреждении двенадцатиперстной кишки.

Послеоперационные осложнения развились у 39,7% пострадавших с закрытой травмой железы и у 24% — с ранением органа

(табл. 9). Наиболее частым и патогномоничным осложнением травмы железы, несомненно, является панкреатит. Следует, однако, отметить, что при закрытой травме железы у 47 (33,3%) больных панкреатит констатирован уже во время первичного вмешательства и еще у 14 (9,9%) человек он развился в послеоперационном периоде. Между тем ни у одного раненого при первичном вмешательстве мы не выявили панкреатита, что обусловлено большими разрушениями поджелудочной железы при закрытой травме; сказываются также и сроки вмешательства. Так, если при ранениях железы в первые 6 ч с момента травмы оперированы 90,4% пострадавших, то при закрытой травме — только 35,5%.

При выявлении посттравматического панкреатита во время первичного вмешательства объем операции заключался в «абдоминиза-

Таблица 9

Послеоперационные осложнения при повреждениях поджелудочной железы

Осложнения	Характер повреждения	
	закрытая травма	ранение
Панкреатит	61	14
Панкреатический свищ	24	7
Абсцессы брюшной полости	9	5
Аррозивное кровотечение	2	3
Забрюшинная флегмона	6	1
Перитонит	6	3
Сепсис	5	1
Несостоятельность швов панкреатоеюноанастомоза	4	
Несостоятельность швов раны желудка		3
Несостоятельность швов раны двенадцатиперстной кишки	5	1
Тонкокишечный свищ	2	
Толстокишечный свищ		1
Спаечная непроходимость кишечника	1	3
Пневмония	6	1
Плеврит	5	1
Печеночно-почечная недостаточность	1	1
Тромбоэмболия легочной артерии	1	
Всего больных с осложнениями	56	25

ции» поджелудочной железы по методу В А. Козлова, удалении явно нежизнеспособных, уже секвестрированных тканей и адекватном дренировании сальниковой сумки. Предпочтение отдавали «сквозному» дренированию силиконовой трубкой, внутренний диаметр которой составлял 1,5 см; дренаж проводился под зоной повреждения железы и выводился справа — через винсловово отверстие и далее наружу в контрапертуру по задней подмышечной линии; слева дренаж выводился на этом же уровне, для чего предварительно низводился селезеночный изгиб ободочной кишки; иногда проводили дренаж позади нисходящей кишки. При преимущественном поражении головки поджелудочной железы осуществляли мобилизацию двенадцатиперстной кишки по Кохеру, что позволяло осмотреть заднюю поверхность железы с последующей ее «абдоминизацией» и проведением сквозного дренажа, причем слева дренаж выводился через желудочно-ободочную связку и далее — через небольшой трансректальный разрез. В послеоперационном периоде круглосуточно промывали сальниковую сумку растворами антисептиков и гипохлорида натрия. По мере стихания деструктивного процесса в железе, уменьшения гнойного отделяемого проводилась смена дренажа проведением трубки меньшего диаметра. Сроки пребывания сквозного дренажа достигали 80 дней.

Следует учесть, что в условиях плотного инфильтрата в зоне повреждения железы ее «абдоминизация» представляет сложную и небезопасную манипуляцию и может осложняться интенсивным, трудно останавливаемым кровотечением. Поэтому в такой ситуации ограничиваемся дренированием сальниковой сумки двумя «перекрещивающимися» в зоне повреждения поджелудочной железы дренажами. При наличии забрюшинной флегмоны дополнительное дренирование осуществляли через ложе поднадкостнично резецированного XI ребра слева, обеспечивающее наиболее короткий путь оттока гнойного отделяемого и отхождения секвестров.

На фоне деструктивных форм панкреатита у 5 пострадавших возникло такое жизнеугрожающее осложнение, как аррозивное кровотечение, тактика в отношении которого была активной. Консервативная терапия дает временный эффект, возникают очередные эпизоды кровотечения, вынуждающие к экстренному оперативному вмешательству, но уже в менее благоприятных условиях. Операция заключалась в ревизии сальниковой сумки, прошивании кровоточащего сосуда, некрсеквестрэктомии, дренировании. Доступ в сальниковую сумку осуществлялся широким рассечением желудочно-ободочной связки. Следует, однако, учесть, что на фоне тяжелого воспалительного процесса связка может быть резко инфильтрирована, укорочена, и тогда большая кривизна желудка и стенка поперечной ободочной кишки не дифференцируются, вследствие чего возникает опасность их повреждения Не всегда возможен подход к поджелудочной железе и через малый сальник. В такой ситуации обоснован доступ через брыжейку поперечной ободочной кишки, хотя он и не позволяет хорошо осмотреть поджелудочную железу, а широкое рас-

сечение брыжейки невозможно — необходимо остерегаться травмы средней ободочной артерии. И все-таки именно этим доступом нам удалось при повторной релапаротомии достигнуть гемостаза у больного с аррозивным кровотечением.

В другом наблюдении на фоне панкреонекроза развилась острая язва двенадцатиперстной кишки, осложненная профузным кровотечением. Операция заключалась в дуоденотомии, прошивании кровоточащего сосуда в язве задней стенки двенадцатиперстной кишки. Послеоперационный период осложнился несостоятельностью швов раны кишки и рецидивом кровотечения. Выполнена резекция желудка; выздоровление.

У 2 пострадавших, оперированных по поводу разрыва головки поджелудочной железы, в послеоперационном периоде возникли свищи двенадцатиперстной кишки. Комплексная консервативная терапия, включающая проведение назогастроеюнального зонда для энтерального питания, оказалась эффективной; отток дуоденального содержимого обеспечивала введенная в подпеченочное пространство силиконовая трубка.

Несостоятельность панкреатоеюноанастомоза развилась на фоне панкреатита у 4 из 25 больных, перенесших такой вид вмешательства. После разобщения анастомоза у двух из них, оперированных по поводу полного поперечного разрыва железы, предпринята дистальная резекция органа, а двум больным, у которых данное осложнение возникло после панкреатодуоденальной резекции, дренирован Вирсунгов проток, т. е. сформирован панкреатический свищ; в ближайшем послеоперационном периоде от панкреонекроза, перитонита, забрюшинной флегмоны, сепсиса погибли двое.

Частота релапаротомий в связи с развившейся внутрибрюшной катастрофой при разрывах и ранениях поджелудочной железы оказалась практически равной и составила соответственно 17,7 и 17,3%.

Патогномоничным осложнением травмы поджелудочной железы часто является панкреатический свищ. Такое осложнение отмечено у 31 больного. План обследования включал прежде всего фистулографию, которая позволяла ответить на несколько важных для принятия решения о необходимой терапии вопросов, а именно: связан ли свищевой ход с главным протоком железы, а если связан, то на каком уровне, т. е. какая масса железы участвует в поддержании функционирующего свища, имеется ли парапанкреатическая полость? Проводилось также ультразвуковое исследование, при возможности — и компьютерная томография. Обязателен посев секрета с определением чувствительности микрофлоры к антибиотикам. При обнаружении парапанкреатической полости с секвестрами, выраженном интоксикационном синдроме из-за продолженного аутолиза поджелудочной железы или наличия забрюшинной флегмоны, значительном бактериальном загрязнении секрета предпринимали повторное оперативное вмешательство, которое заключалось в некрсеквестрэктомии, вскрытии забрюшинной флегмоны, проведении сквозного дренажа для проточного промывания саль-

никовой сумки растворами антисептиков. Такой объем вмешательства потребовался 6 больным. В послеоперационном периоде проводилась интенсивная терапия панкреатита, включающая и экстракорпоральные методы детоксикации. Самопроизвольно закрылся свищ в сроки до 6 мес у 16 человек, спустя год — у 1 больного. Оперативное закрытие свища предпринято 5 больным: через 4 мес — 1 больной, 6—12 мес — 4. Всем оперированным наложен панкреатоеюноанастомоз на отключенной по Ру петле на «потерянном» дренаже. Судьба 9 человек неизвестна. Приводим наблюдение оперативного закрытия панкреатического свища.

Больная К., 28 лет, госпитализирована 23.11.94 г через 4 ч с момента заболевания Резкую боль в животе, преимущественно в эпигастральной области, женщина почувствовала во время полового акта Вскоре возникла рвота, а боль «под ложечкой» стала иррадиировать в спину. Состояние больной при поступлении в клинику тяжелое Отмечает слабость, головокружение. Бледная. Пульс 52 уд./мин, АД 70/50 мм рт. ст. Живот болезнен и напряжен в эпигастральной области. Анализ крови: эритр.— $4{,}8x10^{12}$, Hb — 146 г/л, лейк.— $8{,}2x0^{91}$, эоз.— 1, пал.— 5, сегм.— 75, лимф — 14, мон.— 5, СОЭ — 6 мм/ч, альфа-амилаза — 278 г/л ч.

Диагностирован ушиб поджелудочной железы и назначена соответствующая терапия. Состояние больной улучшилось, хотя ее и продолжала беспокоить боль в эпигастральной области. При ультразвуковом исследовании от 25.11 констатировано, что контуры поджелудочной железы неровные, паренхима неоднородная. Эхогенная плотность железы неравномерно повышена, участок более низкой эхогенности — на границе головки и тела, Вирсунгов проток не расширен. Жидкость в сальниковой сумке не определяется. С 28.11 отчетливо пальпируется инфильтрат соответственно проекции железы. В последующие дни, несмотря на проводимую патогенетическую терапию посттравматического панкреатита, упорно держался болевой синдром, была умеренно выражена интоксикация, что послужило основанием к оперативному вмешательству, предпринятому 7.12 Срединная лапаротомия Аспирировано 400 мл геморрагической жидкости. Множественные бляшки стеатонекроза на париетальной и висцеральной брюшине. Выявлен полный перерыв поджелудочной железы по перешейку. Вирсунгов проток не визуализируется Дренирована сквозным дренажем сальниковая сумка. Сок по дренажу стал выделяться только через 5 дней после вмешательства с содержанием диастазы 62 600 г/л ч Количество теряемого сока в течение трех дней возросло с 350 до 800 мл Состояние оставалось тяжелым. 23.12 выполнена санационная релапаротомия, некрсеквестрэктомия. Проводился лаваж сальниковой сумки. Выписана в относительно удовлетворительном состоянии 9.02.95 г. Повторно госпитализирована 29 03 95 г Состояние тяжелое. Истощена. Суицидальные мысли. Кожа вокруг свища мацерирована Дренаж периодически выпадает или «забивается», что сопровождается подъемом температуры, усилением болей. Оперирована 18 04. Сальниковая сумка заращена. Обнажено место разрыва железы, расположенное в области формирования воротной вены. Краевая резекция дистального отрезка железы. Вирсунгов проток расширен до 5 мм Наложен панкреатоеюноанастомоз с отключенной по Ру петлей тощей кишки, проведенной позади поперечной ободочной кишки на «потерянном» дренаже Вирсунгова протока. Выписана 5 05 в удовлетворительном состоянии. С интервалом в 6 мес трижды проводилось контрольное обследование. Исход благоприятный, трудоспособность полностью восстановлена.

Ретроспективно анализируя данное наблюдение, следует признать, что диагностика тяжести повреждения поджелудочной железы была не на высоте, что явилось причиной позднего оперативного вмешательства. Интенсивность болевого синдрома, типичная для по-

врежцения железы, локализация боли, тяжесть общего состояния больной и данные ультразвукового исследования позволяли предположить, что имеется не ушиб, а разрыв поджелудочной железы. Необычный механизм травмы помешал сделать такое заключение. Несомненно, что ретроградная панкреатикография позволила бы своевременно диагностировать не только сам факт травмы поджелудочной железы, но и тяжесть ее повреждения. Это наблюдение подтверждает, что ограничение оперативного пособия при полных перерывах железы дренированием сальниковой сумки по своим последствиям непредсказуемо.

Общая летальность при закрытой травме поджелудочной железы составила 18,4%, при ранениях — 20,2%.

Зависимость исхода от тяжести повреждения поджелудочной железы отражена в таблице 10.

Таблица 10

Зависимость исхода от тяжести повреждения поджелудочной железы

Тяжесть травмы	Характер повреждения					
	закрытая травма			ранение		
	всего больных	умерло		всего больных	умерло	
		чел	%		чел	%
Ушиб, «подкапсульная» гематома	**36**	**3**	**8,3**	**16**		
Разрывы (ранения) без повреждения Вирсунгова протока	**28**	**5**	**17,9**	**71**	13	18,3
Разрывы (ранения) с повреждением Вирсунгова протока	**65**	**18**	27,7	**17**	8	47,1
Посттравматическая киста	**12**					

У значительного контингента пострадавших, прежде всего это касается госпитализированных с ранениями железы, основной причиной неблагоприятного исхода было неконтролируемое кровотечение из поврежденных магистральных сосудов брюшной полости и последующая выраженная коагулопатия, полиорганная недостаточность. Так, из 21 умершего с ранениями железы 16 (72,2%) погибли от кровопотери, причем 8 человек — на операционном столе и 8 — в первые сутки после операции; при закрытой травме поджелудочной железы массивное кровотечение явилось причиной смерти у 10 (38,5%) из 26 погибших.

И все же, если при ранениях поджелудочной железы основной причиной смерти была тяжелая острая кровопотеря из-за поврежде-

ния магистральных сосудов брюшной полости, то при закрытой травме железы — некротизирующий панкреатит и обусловленные им осложнения.

Обсуждение

Наша клиника располагает опытом лечения 245 пострадавших с травмой поджелудочной железы: закрытой — 141, ранений — 104, что составляет соответственно 10,7 и 4,7% всех пострадавших с повреждениями органов брюшной полости. Закрытая травма поджелудочной железы по частоте повреждения уступает только тонкой кишке, селезенке и печени, что согласуется с данными других авторов (А. Б. Молитвославов, 1994; В. А. Козлов и соавт., 2000).

Ранняя диагностика повреждений поджелудочной железы возможна при изолированной закрытой травме органа, и то она сложна из-за отсутствия патогномоничных симптомов. С учетом механизма травмы, интенсивности болевого синдрома хирург может предположить наличие травмы железы и уточнить диагноз с помощью инструментальных методов диагностики, предпочтительно неинвазивных — ультразвукового и компьютерной томографии. Мы разделяем мнение ученых (М. П. Королев и соавт., 2000; J. Laborde et al., 1982; S. Calen et al., 1987), считающих определение содержания амилазы крови и диастазы мочи слабым подспорьем в диагностике. Г. И. Веронский и С. Г. Штофин (1999) объясняют этот факт угнетением функции поджелудочной железы в ранние сроки после травмы вследствие шока и отграничением процесса в сальниковой сумке. Возможно, что исследование не только амилазы, но еще и липазы крови позволило бы распознать травму поджелудочной железы у большего контингента пострадавших. И все же 36,8% пострадавших с изолированной закрытой травмой поджелудочной железы оперированы нами с уже уточненным диагнозом, тогда как, по литературным данным, это удается не более чем в 10% наблюдений (В. В. Виноградов, 1954; Б. А. Сотниченко, О. Б. Калинин, 1999).

При ушибах, неполных разрывах и поверхностных ранениях железы мы, как и многие другие хирурги (А. Б. Молитвославов, 1994; А. К. Куликов и соавт., 1999), ограничиваем вмешательство дренированием сальниковой сумки; швы накладываем только с целью гемостаза. Не считаем необходимым вскрывать небольшие ненапряженные «субкапсулярные» гематомы, как это практикуется (В. Л. Хальзов, 1996; А. Н. Орлов, 1999; Ю. С. Винник и соавт., 1999). Необоснованной рекомендацией считаем и оментопанкреатопексию (Б. И. Альперович и соавт., 2002), которая не предотвращает возможность развития посттравматического панкреонекроза, а при присоединении инфекции — гнойного оментита. Более того, после данного объема вмешательства последующая санация сальниковой сумки крайне затруднительна. По нашим данным, из 36 пострадавших с ушибом поджелудочной железы у 11 развился панкреонекроз; 2 из них погибли. Поэтому и при тяжести травмы железы I степени необходимо своевременно принимать меры по профилактике этого грозного осложнения.

При полном поперечном разрыве (пересечении) железы тактика зависит от многих факторов: уровня перерыва органа, наличия посттравматического панкреатита, перитонита, сочетанных повреждений, тяжести кровопотери, возраста пострадавшего и, конечно, опыта хирурга.

При травме поджелудочной железы предпочтение следует отдавать органосохраняющим вмешательствам; наличие полного перерыва органа не должно быть исключением. Наиболее щадящим вмешательством является ограничение оперативного пособия дренированием сальниковой сумки. В такой ситуации некоторые исследователи считают его оптимальным (А. К. Ерамишанцев и соавт., 1995; А. Б. Молитвославов, А. Б. Копылов, 1996; А. В. Шабунин, 2000). По их данным, формирующиеся панкреатические свищи не представляют угрозы для жизни пострадавших, так как обычно закрываются самопроизвольно вследствие прогрессирующей атрофии и фиброза ацинарной ткани дистального сегмента железы и сужения свищевого хода, а этому способствует этапная смена дренажа на меньший по диаметру и его постепенное подтягивание. Однако, согласно сообщению А. С. Тутова и соавт. (2002), из 32 пострадавших с полным поперечным разрывом поджелудочной железы, у которых оперативное вмешательство заключалось только в различных вариантах дренирования сальниковой сумки, 12 (37,5%) умерли, а у остальных 20 больных сформировались сложные панкреатические свищи, причинявшие им большое беспокойство; оперативное лечение потребовалось 18 из них, и только у 2 свищ закрылся после консервативной терапии. В. П. Копчак и соавт. (1997) считали допустимым ограничиться консервативной терапией лишь у больных, у которых наружный панкреатический свищ не был непосредственно связан с главным протоком, количество отделяемого не превышало 300 мл и отсутствовала бактериальная обсемененность содержимого. Вся сложность ситуации заключается в том, что формирующиеся панкреатические свищи не всегда «управляемы». Как и другие хирурги (С. А. Афендулов и соавт., 1995; М. И. Гульман и соавт., 2000, и др.), при ограничении вмешательства у пострадавших с полным перерывом поджелудочной железы только дренированием зоны повреждения мы наблюдали тяжелые осложнения: аррозивное кровотечение, расплавление задней стенки желудка и двенадцатиперстной кишки, абсцесс сальниковой сумки, забрюшинную флегмону.

Дистальная резекция поджелудочной железы при полном ее перерыве позволяет избежать осложнений, развивающихся, когда оперативное вмешательство ограничивается только дренированием сальниковой сумки. Некоторые хирурги рекомендуют прибегать к дистальной резекции железы независимо от уровня ее перерыва (Л. К. Куликов и соавт., 1999; М. П. Королев и соавт., 2000). Между тем дистальная резекция железы — травматичное вмешательство, тем более что обычно сопровождается удалением селезенки, а это небезразлично для организма, так как ведет к развитию иммунодефицита, проявляющегося снижением Т-клеточного иммунитета, нарушением фагоцитарной активности лейкоцитов и мак-

рофагов, уменьшением содержания иммуноглобулина М, тафтсина, интерферонов (С. Н. Богданов и соавт., 2002). Особенно неблагоприятны последствия спленэктомии у детей, иммунная система которых еще несовершенна. Нам удалось сохранить селезенку при дистальной резекции только у 6 из 24 перенесших такой объем операции. Кроме того, удаляется значительная масса функционально полноценной ткани железы, между тем как не гарантирована опасность развития в послеоперационном периоде панкреонекроза в сохраненном проксимальном отрезке железы со всеми вытекающими из этого последствиями.

Следует также учесть, что дистальная резекция железы — это не простое по технике выполнения оперативное вмешательство, оно может сопровождаться значительной кровопотерей, особенно при наличии воспалительного процесса в перипанкреатической клетчатке.

Заслуживает внимания опыт хирургов, которые при перерыве поджелудочной железы правее мезентериальных сосудов анастомозируют дистальный отрезок железы с отключенной по Ру петлей тонкой кишки (А. Н. Орлов, 1999; А. В. Махнев и соавт., 2002; M. Wynn et al, 1985, и др.). Однако данные других клиницистов свидетельствуют, что недостатком данного оперативного пособия является не только сложность выполнения, но и опасность развития несостоятельности швов панкреатоеюноанастомоза, панкреонекроза, перитонита (В. Я. Васютков, З. М. Мурашева, 1995; Г. И. Веронский, С. Г. Штофин, 1999).

Нами панкреатоеюноанастомоз при полном перерыве железы наложен 16 пострадавшим. Несостоятельность швов анастомоза возникла у 2 больных. Причиной этого осложнения мы считаем поздние сроки оперативного вмешательства, т. е. на фоне развившегося посттравматического панкреатита, хотя внешних его проявлений еще не было. Возможно, что и в наблюдениях авторов, описывающих теневые стороны панкреатоеюноанастомоза, панкреатит уже имелся на момент оперативного вмешательства. Что касается сложности данной методики операции, то, действительно, требуется достаточный опыт хирурга и прецизионная техника.

Сложная ситуация складывается при сочетанном повреждении головки поджелудочной железы, двенадцатиперстной кишки, а иногда еще и общего желчного протока. Среди хирургов нет единства во взглядах относительно объема операции при такой тяжелой травме. Основные возражения против панкреатодуоденальной резекции — техническая сложность вмешательства и высокая послеоперационная летальность (В. Л. Хальзов, 1999), из-за чего ее называют «операцией отчаяния» (А. Б. Молитвославов, 1994).

Мы считаем, что при повреждении панкреатодуоденального комплекса тяжесть травмы поджелудочной железы не должна являться основным аргументом, на основании которого решался бы вопрос о необходимости панкреатодуоденальной резекции. Из 9 выполненных нами панкреатодуоденальных резекций у одной больной такая операция предпринята при полном поперечном разрыве головки поджелудочной железы и интрамуральной гематомы двенадцатиперст-

ной кишки, что, несомненно, является необоснованным превышением необходимого в данной ситуации объема вмешательства. Между тем встречаются публикации, в которых описывается применение панкреатодуоденальной резекции именно при изолированной травме поджелудочной железы, причем авторы убеждены в целесообразности выбранной ими тактики (Н. Е. Долгушин, Д. В. Баранов, 1996).

Частота послеоперационных осложнений при травме поджелудочной железы составляет 32—75% (А. К. Ерамишанцев и соавт., 1994; С. А. Афендулов и соавт., 1995); среди оперированных нами больных они наблюдались у 39,7% пострадавших с закрытой травмой и у 24% — с ранением органа. Наиболее частым осложнением травмы поджелудочной железы является панкреатит, который среди пострадавших с закрытой травмой в 33,3% наблюдений констатирован нами уже во время первичного вмешательства. Поэтому мы полностью разделяем мнение исследователей (В. П. Сажин и соавт., 1995; Г. И. Веронский, С. Г. Штофин, 1999; В. В. Рыбачков и соавт., 2001; И. П. Назаров, Ю. С. Винник, 2002), считающих, что каждый больной с травмой поджелудочной железы, даже если она I степени тяжести, должен рассматриваться как уже страдающий острым панкреатитом, так как повреждение железы служит пусковым механизмом, активизирующим протеолитические ферменты. Исходя из этих данных, становится очевидной необходимость своевременного назначения комплексной патогенетической терапии панкреатита.

Если при деструктивном посттравматическом панкреатите, осложненном аррозивным наружным или профузным кишечным кровотечением, а также в случае возникновения абсцесса сальниковой сумки и забрюшинной флегмоны необходимо неотложное оперативное вмешательство, то при образовании кисты поджелудочной железы или панкреатического свища целесообразна выжидательная тактика. По литературным данным, в раннем периоде формирования посттравматической кисты поджелудочной железы наличие воспалительного процесса (а также ее тонкая стенка) препятствует выполнению как радикальных операций (корпокаудальная резекция при локализации кисты в области тела-хвоста, панкреатодуоденальная резекция при поражении головки), так и созданию цистодигестивных анастомозов (А. Д. Смирнов, 1995; В. А. Соловьев и соавт., 1995). Оптимальным сроком хирургического лечения постнекротических кист поджелудочной железы считается 3—6 мес от начала заболевания, когда капсула уже «зрелая», т. е. плотная, достаточной толщины, что делает ее пригодной для наложения цистодигестивного анастомоза (А. А. Курыгин и соавт., 1996; В. К. Гостищев, В. А. Глушко, 1999).

Нами вынужденно, в сроки от 4 до 5 недель с момента травмы, оперированы 12 больных с напряженной кистой поджелудочной железы. Показанием к операции служили выраженный болевой синдром и быстрый рост кисты с угрозой спонтанного разрыва. У 8 человек, несмотря на ранние сроки вмешательства, капсула кисты оказалась уже достаточно сформированной, что позволило применить внутреннее дренирование, а у 4 капсула была истонченной или выявлена картина

панкреатита, перитонита, что заставило ограничиться наружным дренированием кисты. Поэтому мы разделяем мнение М. В. Данилова и В. Д. Федорова (1995), считающих, что при выборе метода хирургического лечения кист поджелудочной железы следует ориентироваться не только на длительность существования кисты, но и на клинические данные, а также морфологические изменения поджелудочной железы и окружающих ее тканей по данным дооперационного обследования и интраоперационной ревизии.

Частота образования стойкого (хронического) свища поджелудочной железы при различных ее повреждениях составляет 12—60% (А. П. Радзиховский, 1987, 1991; И. Р. Карапетян, 1987). Панкреатический свищ сформировался у 31 (12,6%) из 245 оперированных нами больных с травмой поджелудочной железы. При лечении панкреатических свищей мы придерживаемся тактики хирургов (А. А. Шалимов, А. П. Радзиховский, 1995), рационально использующих консервативные и оперативные методы лечения. Оба метода лечения не являются конкурирующими. Если целостность и проходимость главного протока железы не нарушены, обычно отмечается тенденция к спонтанному закрытию свища (В. В. Виноградов и соавт., 1974). Спонтанное закрытие свища мы наблюдали при полном перерыве железы в области хвоста, что, по всей вероятности, связано с рубцовыми изменениями ацинарной ткани дистальной части органа и истощением его секреторной функции.

Нами прослежена судьба 22 из 31 больного со свищом поджелудочной железы. Оперативное лечение потребовалось 5 больным, у которых свищевой ход был связан с Вирсунговым протоком на уровне перешейка железы. При выборе оперативного пособия мы придерживаемся тактики хирургов, отдающих предпочтение прямому панкреатоеюноанастомозу (А. П. Радзиховский, 1978; М. В. Данилов, И. М. Буриев, 1995; Н. Н. Артемьева и соавт., 1997), а не панкреатофистулоеюностомии (И. Н. Гришин и соавт., 1993). Всем оперированным наложен прямой панкреатоеюноанастомоз с отключенной по Ру петлей на «потерянном» дренаже. Мы не располагаем опытом закрытия панкреатических свищей с помощью клеевых композиций; литературные данные свидетельствуют об эффективности этого способа терапии (А. В. Хальзов, С. Г. Штофин, 2002).

Наша лечебная тактика разработана применительно к трем степеням тяжести повреждения поджелудочной железы. Выделение еще IV степени тяжести по J. Smego et al. (1982) не имеет большой практической значимости, так как пострадавшие с размозжением поджелудочной железы обычно не достигают стационара из-за массивного кровотечения из поврежденных магистральных сосудов. Во всяком случае, из 245 анализируемых в данной работе наблюдений не было ни одного с размозжением железы. Мы считаем нерациональным к IV степени тяжести повреждения поджелудочной железы относить сочетанную травму панкреатодуоденального комплекса — независимо от тяжести повреждения отдельных органов (А. К. Ерамишанцев и соавт., 1994). Следует отметить, что при разработке классифика-

ции тяжести травмы двенадцатиперстной кишки некоторые исследователи также принимали во внимание наличие еще и повреждения поджелудочной железы, но при этом они дифференцированно учитывали тяжесть их повреждения. Так, P. Weil (1983) к III степени тяжести травмы двенадцатиперстной кишки относит разрыв ее забрюшинного отдела в сочетании с незначительным повреждением поджелудочной железы; в данной ситуации тактика — как при изолированном повреждении органов. К IV степени тяжести повреждения двенадцатиперстной кишки P. Weil относит сочетание перфорации органа со значительным повреждением головки поджелудочной железы, когда уже решается вопрос о необходимости и возможности выполнения панкреатодуоденальной резекции. R. Adkins и J. Keyser (1985) к IIIA степени тяжести травмы двенадцатиперстной кишки относят наличие обширных гематом обоих органов, к IIIБ степени — повреждение всех слоев стенки двенадцатиперстной кишки в сочетании с «подкапсульной» гематомой железы или разрывом (ранением) железы без повреждения ее главного протока и наличием гематомы стенки двенадцатиперстной кишки; IV степенью тяжести, по мнению этих авторов, следует считать такие ситуации, когда выявлены повреждения всех слоев двенадцатиперстной кишки и тяжелая травма поджелудочной железы — таким пострадавшим показана панкреатодуоденальная резекция.

По нашему мнению, неправомочно подразделение операций с учетом повреждений поджелудочной железы на радикальные, которыми считают сшивание главного протока железы, дистальную резекцию органа, дистальный панкреатоеюноанастомоз, и паллиативные — вмешательства, обеспечивающие отток из сальниковой сумки, а также необоснованно утверждение, что результаты радикальных операций лучше, чем паллиативных (Ю. А. Тетерлев, 2001). Прежде всего следует отметить, что восстановление пассажа сока поджелудочной железы сшиванием Вирсунгова протока, с нашей точки зрения, нецелесообразно. Мы убеждены в неизбежности рубцовой стриктуры наложенного соустья. Никто из хирургов, применивших такой объем вмешательства, не изучил отдаленные результаты у этих больных, а следовательно, и не подтвердил, что главный проток поджелудочной железы проходим.

Следует стремиться не к радикальности, а к адекватности оперативного вмешательства, объем которого зависит от многих факторов, а именно: тяжести и характера травмы поджелудочной железы, локализации очага поражения в органе, своевременности операции, наличия сочетанных повреждений, отягощающих состояние пострадавшего, опыта хирурга. Прецизионная техника вмешательства на поврежденной поджелудочной железе расширяет возможности органосохраняющей тактики. При перерыве поджелудочной железы на уровне шейки создание панкреатоеюноанастомоза предпочтительнее дистальной резекции органа, так как предупреждает осложнения, обусловленные функциональной недостаточностью железы и последствиями спленэктомии; в условиях панкреатита, перитонита, обес-

кровливания при данной локализации повреждения целесообразно ограничиться только дренированием сальниковой сумки. У каждого пострадавшего с травмой поджелудочной железы, особенно закрытой, независимо от тяжести повреждения органа, реальна опасность развития некротизирующего панкреатита, что диктует необходимость своевременного назначения патогенетически направленной терапии.

СПИСОК ЛИТЕРАТУРЫ

Актуальные вопросы хирургии гепатопанкреатобилиарной зоны/Под ред. Ю. С. Винника.— Красноярск, 2001.— 236 с.

Веронский Г. И., Штофин С. Г. Лечение полных разрывов поджелудочной железы и их осложнений // Хирургия.— 1999.— № 4.— С. 36—39.

Виноградов В. В. О травматических повреждениях поджелудочной железы // Хирургия.— 1954.— № 1.— С. 164—170.

Ерамишанцев А. К, Молитвословов А. Б., Филин А. В. Травматические повреждения поджелудочной железы // Хирургия.— 1994.— № 4.— С. 13—17.

Королев М. П., Кутушев Ф. Х., Уракчеев Ш. К, Волков Д. Б. Хирургическая тактика при повреждениях поджелудочной железы // Вестник хирургии.— 2000.— № 3 — С. 40-44.

Лечение деструктивных форм острого панкреатита // Анналы хирургической гепатологии: Матер. IV конф. хирургов-гепатологов.—1996.— Т. 1, прилож,— С. 119—188.

Лубенский Ю. М., Нихинсон Р. А., Гульман М. И. Повреждения поджелудочной железы.— Красноярск Изд-во Красноярского ун-та.— 1983.— 149 с.

Молитвословов А Б Хирургическое лечение травмы поджелудочной железы: Автореф, дис. ... д-ра мед. наук.— М., 1994.— 45 с

Панкреатит // 1 Московский межд. конгресс хирургов / Под ред. В М. Буянова, Г. В. Родомана.— М., 1995.— С. 155—244.

Панкреонекроз // IX Всерос. съезд хирургов: Матер, съезда.— Волгоград, 2000. — С. 7-136.

Толстой А. Д. Травматические панкреатиты (патогенез, профилактика, диагностика, лечение): Автореф, дис. ... д-ра мед. наук.— Л., 1988.— 29 с.

Травма поджелудочной железы // Анналы хирургической гепатологии: Матер. Всерос. конф. хирургов-гепатологов, посвященной 30-летию Кузбасского гепатологического центра.— Кемерово, 1999.— С. 23—59.

Травматические повреждения поджелудочной железы // Анналы хирургической гепатологии Матер. VIII Межд конф. хирургов-гепатологов стран СНГ.— 2000.— Т. 5.- № 2.- С. 155-203.

Хальзов В. Л. Диагностика, хирургическая тактика и лечение больных с повреждениями поджелудочной железы: Автореф, дис.... д-ра мед. наук — Новосибирск, 1996.— 41 с.

Boissel P., Grosdidier J. Les traumatismes du pancreas // Med. Chir. Dig.— 1985.— Vol. 14.— № 3,— P. 211—213.

Degiannis E., Levy R., Velmahos G., Potokar T. et al. Gunshot Injuries of the Head of the Pancreas: Conservative Approach // World J. Surgery.— 1996.— Vol. 20.— № 1.— P. 68-71.

Northrup W., Simmons R. Pancreatic trauma: a review // Surgery.— 1972.— Vol. 71.— № l.-P. 27-43.

Weil P. Management of retroperitoneal trauma // Curr. Probl. Surg.— 1983.— Vol. 20. — № 9.- P. 539-622.

Wynn M., Hill D., Miller D., Waxman K. et al. Management of Pancreatic and Duodenal Trauma // Amer. J. Surgery.— 1985.— Vol. 150.— № 3.— P. 327—332.

ГЛАВА 5

ПОВРЕЖДЕНИЯ КРУПНЫХ СОСУДОВ ЖИВОТА

Повреждения крупных сосудов брюшной полости и забрюшинного пространства являются крайне тяжелой патологией. Летальность составляет 35—68% (М. Е. Де Бэки, Б. В. Петровский, 1980; Г. Л. Александрович, И. И. Руденко, 1991; А. А. Баешко и соавт., 1997; И. М. Самохвалов, А. А. Завражнов, 2002). При этом следует учесть, что многие пострадавшие погибают на месте получения травмы или при транспортировке. Так, при ранениях аорты стационара достигают только 20% пострадавших (В. К. Август и соавт., 1983; H. Redman, 1977). Более того, 12,6—33,3% уже госпитализированным пострадавшим не успевают выполнить оперативное вмешательство, так как они погибают в приемном отделении, при транспортировке в операционную или на операционном столе до лапаротомии (А. А. Баешко и соавт., 2000; А. А. Завражнов и соавт., 2002). Между тем, если литература по повреждению магистральных сосудов конечностей практически необозрима, то травме крупных сосудов живота посвящены лишь единичные публикации, в которых обычно описываются наблюдения благоприятных исходов ранения аорты или нижней полой вены (С. И. Маркелов и соавт., 1984; А. Ф. Дронов и соавт., 1986; Д. Ф. Скрипниченко, В. И. Бабенко, 1987; Н. Н. Волобуев и соавт., 1992). В редких публикациях, основанных на большем клиническом материале, лечебная тактика отражена недостаточно полно (М. В. Гринев, В. А. Опушнев, 1988; Ю. А. Бельков и соавт., 1997). Да и крайне сложно, с учетом многообразия вариантов повреждения сосудов брюшной полости — уровня, протяженности, характера травмы,— дать четкие тактические установки (Н. В. Проценко и соавт., 1994).

Лечебная тактика зависит еще и от многих других сопутствующих факторов: тяжесть кровопотери, наличие сочетанных повреждений, возможность выполнения хирургом требуемого объема оперативного вмешательства (М. В. Гринев, В. А. Опушнев, 1988). Н. К. Голобородько (1983) при фонтанирующих кровотечениях из крупных артериальных сосудистых стволов — аорты и ее первых висцеральных ветвей — рекомендует в первую очередь наложить

под диафрагмой аортальный компрессор. Кровь из брюшной полости аспирируется электроотсосом для последующей реинфузии. После обнаружения раны в проекции сосуда обеспечивается временный гемостаз путем тампонады или пальцевого прижатия, а поврежденный сосуд необходимо выделить вне раны.

Нельзя накладывать кровоостанавливающий зажим «вслепую», не видя сосуда, так как это усугубляет тяжесть повреждения самого сосуда и окружающих его структур, да к тому же обычно не обеспечивает гемостаз (Н. А. Кузнецов, 2003).

При ранении супраренального отдела аорты, верхних брыжеечных и левых почечных сосудов, воротной вены в области ее бифуркации мобилизуется весь левый фланг ободочной кишки и частично — поджелудочной железы, а при повреждении нижней полой вены, ствола воротной вены мобилизуются печеночный изгиб ободочной кишки, двенадцатиперстная кишка и головка поджелудочной железы. После выделения поврежденного сосуда для временного гемостаза проксимальнее и дистальнее локализации раны накладываются зажимы или турникеты, а при краевом ранении аорты, нижней полой или воротной вен возможно боковое отжатие поврежденного участка зажимом типа Сатинского, что позволяет сохранить кровоток на время ушивания раны. Такая тактика позволяет накладывать швы в условиях «сухой» раны (Н. К. Голобородько, 1983; В. Я. Васютков и соавт., 1988; Н. В. Проценко и соавт., 1994). Травма позадипеченочного отдела нижней полой вены, обычно сопровождающаяся повреждением печени и печеночных вен, вынуждает хирурга перевести лапаротомный доступ в торакофренолапаротомию (М. В. Гринев, В. А. Опушев, 1988). При сквозных ранениях поджелудочной железы с повреждением верхней брыжеечной или воротной вен для свободы манипуляций на поврежденном сосуде приходится пересекать поджелудочную железу на уровне имеющейся раны (М. П. Королев и соавт., 1996; Е. Г. Григорьев и соавт., 2000).

Таким образом, повреждения магистральных сосудов брюшной полости являются одним из наиболее опасных видов травм, сложными в плане выбора тактики и технического исполнения; проблема эта нуждается в дальнейшей разработке и обсуждении на форумах хирургов.

В нашей клинике находились на лечении 88 пострадавших с повреждениями крупных сосудов брюшной полости и забрюшинного пространства. Ранение сосудов получили 82 (ножевое — 76, огнестрельное — 6), закрытую травму — 6 человек. При ранениях чаще повреждались нижняя полая вена (27), брыжеечные вены (16) и артерии (7), подвздошные вены (15) и артерии (7), аорта (9), реже — воротная вена (7), печеночная артерия (2), другие сосуды (9). Из 6 пострадавших с закрытой травмой у 3 обнаружен разрыв воротной, у 2 — нижней полой вены, у 1 — верхней брыжеечной, у 1 — нижней

брыжеечной вены. Изолированное ранение сосуда (аорты) мы наблюдали только у 1 больного, а у остальных одновременно с сосудами повреждались еще и другие органы — чаще тонкая (41), двенадцатиперстная (19), ободочная (17) кишка, желудок (12) и печень (12). Ранение нескольких сосудов отмечено у 16 человек. Все пострадавшие с закрытой травмой живота получили множественные повреждения органов. О тяжести состояния больных свидетельствует тот факт, что 86,7% раненых и все пострадавшие с закрытой травмой доставлены с клиникой геморрагического шока преимущественно III—IV степени. В первые 3 ч с момента травмы госпитализированы 63 (72,4%) пострадавших, остальные — в последующие 3 ч.

Затруднений в распознавании внутрибрюшной катастрофы у данного контингента пострадавших не было, в связи с чем они оперированы не позже 20—30 мин с момента госпитализации. Только пострадавшим, поступившим со стабильными показателями гемодинамики, что встречалось при наличии напряженной забрюшинной гематомы, представлялось возможным выполнить компьютерную томографию или провести ангиографическое исследование. Большинство же больных были доставлены с клиникой продолжающегося внутрибрюшного кровотечения, что свидетельствовало о повреждении паренхиматозного органа или крупного сосуда и являлось показанием к экстренной лапаротомии, которая выполнялась на фоне противошоковой терапии. Еще до вскрытия брюшной полости восполнение объема циркулирующей крови осуществляли инфузией в 2—3 вены плазмозамещающих и кристаллоидных солевых растворов. Компенсация кровопотери должна быть своевременной и адекватной. Наиболее полноценной трансфузионной средой для лечения острой кровопотери является аутокровь. Поэтому, чтобы не «расплескать» излившуюся в свободную брюшную полость кровь, брюшину сразу не рассекали на всем протяжении срединного операционного доступа; кровь собирали электроотсосом. Средний объем кровопотери у пострадавших с повреждением крупных сосудов составил 6,1 ±3,5 л, а средний объем реинфузии — 4,3±2,5 л. Реинфузия крови применена у 61 (70,4%) больного. При массивном продолжающемся кровотечении наличие повреждений полых органов не считали противопоказанием к реинфузии.

Ревизия брюшной полости прежде всего была направлена на быстрое выявление источника кровотечения и его остановку. Если источник кровотечения располагался в забрюшинном пространстве, но через поврежденный листок брюшины кровь в брюшную полость не поступала, гематома оставалась ненапряженной, а гемодинамика — устойчивой, то при наличии повреждений полых органов в первую очередь производили их коррекцию. Продолжающееся кровотечение в забрюшинное пространство, о чем свидетельствует напряженная, увеличивающаяся в размерах гематома и неустойчивая гемодинамика, обязывало к первичному вмешательству на сосудах, а не на поврежденных полых органах. Временный гемостаз, в зависимости от конкретных условий, осуществляли пальце-

вым прижатием кровоточащей раны сосуда, наложением кровоостанавливающих или сосудистых зажимов, турникетов, внутрипросветной баллонной окклюзией и даже тампонированием. Достигнуть временного гемостаза сдавлением поврежденного сосуда через гематому невозможно. Добившись инфузионно-трансфузионной терапией улучшения показателей гемодинамики, приступали к окончательной остановке кровотечения. Дальнейшая интраоперационная тактика зависела от многих факторов: анатомического расположения сосуда, его участия в кровоснабжении органа (конечности), локализации раны, характера травмы (ножевое, огнестрельное, сквозное ранение, наличие дефекта стенки, требующее замещения пластическими материалами, размозжение сегмента), тяжести состояния пострадавшего, опыта хирурга.

Только выделив поврежденный сосуд (концы), можно решать вопрос о целесообразности его восстановления и предпочтительном виде окончательной остановки кровотечения (лигатура, сосудистый шов, закрытие дефекта аутовенозной «заплатой» или восстановление непрерывности сосуда с помощью «вставки»).

Сосудистый шов применили на 83 сосудах. Использовали непрерывный или узловой шов на атравматической игле. На венах отдавали предпочтение непрерывному обвивному шву как более герметичному. При сквозном ранении нижней полой вены в анатомически «неудобных» ее отделах предварительно останавливали кровотечение пережатием сосуда периферичнее и нейтральнее повреждения или временной внутрипросветной баллонной окклюзией, а затем рану задней стенки ушивали через расширенную рану передней. Аутовенозная пластика (протезирование) предпринята на 6 сосудах.

В жизнеугрожающих ситуациях у 12 пострадавших мы посчитали допустимым лигирование поврежденных крупных венозных стволов. Показанием к такому объему вмешательства стали крайняя тяжесть состояния больных вследствие продолжающегося массивного кровотечения и развившегося гипокоагуляционного синдрома, наличие сочетанных и множественных повреждений, ранение нескольких сосудов со значительным дефектом стенки на одном из них. Неблагоприятный исход у некоторых из этих пострадавших не был обусловлен лигированием поврежденной вены. Так, из 4 больных, которым перевязали верхнюю брыжеечную вену, 2 погибли на операционном столе от кровопотери, а 2 — выздоровели, хотя у 1 из них в послеоперационном периоде наблюдался эпизод кишечного кровотечения. Лигирование нижней брыжеечной вены у 3 больных не повлекло за собой каких-либо последствий. Из 3 раненых с лигированием общей подвздошной вены погибли 2: 1 — от продолжающегося кровотечения (просмотрено ранение задней стенки вены проксимальнее наложенной лигатуры); 1 больная умерла через 10 суток от пневмонии (только объем реинфузии у нее составил 24,5 л); у 1 раненого послеоперационное течение без особенностей. Правая вена ободочной кишки лигирована у 1 больного; выздоровление.

Благоприятным был исход и у раненого после лигирования внутренней подвздошной вены. 1 раненому при пересечении собственной печеночной артерии наложен циркулярный сосудистый шов, 1 больной артерия лигирована. У обоих желчный пузырь, во избежание некроза, удален; послеоперационный период протекал без осложнений.

Умер 31 (37,8%) человек с ранениями сосудов (ножевые — 28, огнестрельные — 3), причем из 27 пострадавших с ранениями нижней полой вены погибли 12, а из 9 с ранениями аорты — 5. Из 6 пострадавших с закрытой травмой сосудов умерли 2 с разрывом нижней полой и воротной вен.

Основная причина неблагоприятного исхода — кровопотеря (84,8%); на операционном столе погибли 16 (48,5%), в раннем послеоперационном периоде — 12 (36,4%) больных. Прослеживается четкая зависимость между тяжестью кровотечения и исходом. Так, при кровопотере до 3 л летальность составила 14,5%, а при большем объеме — 60,5%. У 16 человек причиной смерти являлось неостановленное кровотечение, у 5 — невосполненная кровопотеря, у 7 — выраженная коагулопатия и полиорганная недостаточность. От перитонита умерло 4, от тромбоэмболии легочной артерии — 1.

Ошибки в лечении способствовали неблагоприятному исходу у 12 пострадавших. Так, у 2 больных коррекция повреждений органов брюшной полости осуществлялась на фоне продолжающегося кровотечения в забрюшинное пространство. Попытки достигнуть временного гемостаза сдавлением поврежденного сосуда через гематому оказались неэффективными, терялось драгоценное время, и к моменту ревизии забрюшинного пространства уже развился гипокоагуляционный синдром. У 2 пострадавших ушивание сквозного ранения нижней полой вены тотчас выше бифуркации без предварительного пережатия осложнило выполнение вмешательства. Следовало прижать поврежденный участок вены к позвоночнику, наложить резиновые турникеты на обе подвздошные вены и на нижнюю полую вену выше места ранения, лигировать ее поясничные притоки и только затем приступить к восстановлению целостности сосуда. Неоправданно длительной была попытка ушивания дефекта стенки наружной подвздошной вены на фоне тяжелой кровопотери и множественных повреждений органов.

Экстремальность ситуации при жизнеугрожающем кровотечении увеличивает опасность не выявить все имеющиеся повреждения. Среди рассматриваемого контингента больных у одного ранение двенадцатиперстной кишки, а у другого ранение аорты обнаружены уже при релапаротомии; причина: во время первого вмешательства не была ревизована забрюшинная гематома. У 2 пострадавших с торакоабдоминальными ранениями торакотомия была необоснованна, да и к тому же она предшествовала лапаротомии, тогда как следовало ограничиться только лапаротомией, предварительно устранив гемопневмоторакс дренированием плевральной полости. Грубой тактической ошибкой считаем отказ от реинфузии контаминированной

крови при массивной кровопотере; она допущена у 3 погибших от кровотечения больных.

Обсуждение

Опыт нашей клиники по лечению пострадавших с повреждениями крупных сосудов брюшной полости основан на 88 наблюдениях (82 — с ранениями и 6 — с закрытой травмой). Большинство (72,4%) пострадавших оперированы в течение 3 ч с момента травмы. Значение фактора времени для данного контингента пострадавших трудно переоценить, так как тяжесть их состояния обусловлена массивной и обычно продолжающейся кровопотерей. Благоприятный исход реален, если корригирующее вмешательство выполняется до развития гипокоагуляционного синдрома. Даже во время лапаротомии, с учетом множественности повреждений органов, необходимо выбрать наиболее рациональную последовательность оперативного пособия. При продолжающемся кровотечении в свободную брюшную полость или в забрюшинное пространство мы, как и другие хирурги (В. Я. Васютков и соавт., 1988; Н. А. Ефименко, В. Е. Розанов, 2001), считаем необходимым прежде всего достижение гемостаза — с учетом сложившейся ситуации гемостаз может быть первоначально временным, а уже после стабилизации состояния пострадавшего под воздействием проводимой инфузионно-трансфузионной терапии — окончательным.

Рекомендации некоторых клиницистов (Н. Н. Волобуев и соавт., 1992) при обнаружении забрюшинной гематомы начинать вмешательство с ее ревизии не всегда целесообразно следовать. Это оправданно для ситуаций, когда забрюшинная гематома большая, напряженная, гемодинамика неустойчивая или продолжается кровотечение через поврежденный задний листок брюшины. Нет необходимости при большой забрюшинной гематоме переходить на люмботомический доступ, хотя такая тактика также практикуется (Г. М. Николаев и соавт., 1980): достаточно проекционно или по переходной складке рассечь брюшину.

Мы полностью разделяем мнение хирургов, считающих обязательной ревизию забрюшинной гематомы, даже если размеры ее относительно невелики и не увеличиваются по ходу вмешательства, так как замедление или прекращение кровотечения может быть связано с тампонадой раны сосуда сгустком крови, возможно повреждение почки, двенадцатиперстной кишки (И. Б. Тейтельбаум, Н. Г. Бабенко, 1980). Однако к ревизии такой гематомы следует приступить, предварительно выполнив коррекцию поврежденных органов брюшной полости.

Целесообразность восстановительных операций при повреждении крупных артерий и вен живота не вызывает сомнений. Однако вряд ли справедливо утверждение А. А. Баешко и соавт. (2000), считающих, что на современном уровне развития хирургии восстановление магистрального кровотока возможно практически у всех больных, независимо от характера травмы сосуда. При множественной и

сочетанной травмах живота у «обескровленного» больного, состояние которого критическое, времени на восстановление целостности сосуда может уже не оказаться, тем более если дефект в стенке сосуда большой, что требует реконструктивного вмешательства, причем с участием «сосудистого хирурга». В таких ситуациях допустима перевязка крупных сосудов, хотя иногда это и ведет к необходимости органоуносящих вмешательств. И все же, как показал наш опыт и опыт других хирургов (С. И. Маркелов и соавт., 1984; В. И. Булынин и соавт., 1986; Ю. А. Бельков и соавт., 1997), даже после перевязки брыжеечных, подвздошных вен может не возникнуть тяжелых регионарных нарушений кровообращения. Конечно, последствия практически непредсказуемы, но ведь речь идет о пострадавших, жизнь которых «висит на волоске» — они часто имеют множественные повреждения органов и уже выраженный ДВС-синдром; единственным шансом на спасение остается быстрое обеспечение гемостаза. Более того, И. П. Дуданов и соавт. (2000) считают возможным лигирование нижней полой вены, если повреждение ее обширное, протяженное, а состояние пострадавшего не позволяет выполнить продолжительное вмешательство с целью восстановления целостности сосуда. А. Н. Петров (2002) располагает 11 наблюдениями перевязки инфраренального отдела нижней полой вены (6), воротной вены и ее притоков (5) при травме живота; погибли 6 человек — все от осложнений, обусловленных лигированием сосудов.

Исход оперативного вмешательства зависит также от своевременности и адекватности компенсации кровопотери. Наиболее полноценной трансфузионной средой для лечения острой кровопотери является собранная из брюшной полости аутокровь, причем при массивном кровотечении сопутствующее повреждение полого органа, мы, как и некоторые другие хирурги (М. П. Королев и соавт., 1996; И. А. Ерюхин, П. Г. Алисов, 1998), не считаем противопоказанием к реинфузии. Реинфузия тем более рациональна, если интенсивное кровотечение продолжается по ходу оперативного вмешательства.

Как и А. А. Баешко с соавт. (2000), мы у многих больных с забрюшинной гематомой при вскрытии брюшной полости уже не наблюдали кровотечения из забрюшинного пространства, что объясняется тампонадой раны сосуда тромбом, сдавлением ее гематомой. Обычно у таких пострадавших гемодинамика была устойчивой, что также свидетельствовало об отсутствии продолжающегося кровотечения. Поэтому в такой ситуации ревизии гематомы предшествовала коррекция поврежденных полых органов, тщательная санация брюшной полости, что значительно уменьшало инфицированность собранной после раскрытия гематомы крови и делало ее приемлемой к реинфузии, если в этом возникала необходимость.

Таким образом, при повреждении крупных сосудов живота рациональная последовательность оперативного вмешательства, обеспечивающая максимально быструю остановку кровотечения путем наложения сосудистого шва или перевязки «инфарктнезависимого»

сосуда, полноценное лечение острой кровопотери с обязательным включением в программу инфузионно-трансфузионной терапии собранной из брюшной полости аутокрови позволяет спасти жизнь большинству пострадавших; при критической кровопотере повреждение полого органа не должно служить противопоказанием к реинфузии.

Учитывая неуклонно возрастающее количество пострадавших с травмой живота, которых госпитализируют не только в специализированные отделения многопрофильных стационаров, хирурги, оказывающие ургентную помощь, обязаны овладевать основами сосудистой хирургии.

СПИСОК ЛИТЕРАТУРЫ

Август В. К., Замятин В. В., Осипов Б. С. Повреждения аорты, ее ветвей и магистральных вен // Вестник хирургии.— 1983.— № 1.— С. 128—131.

Баешко А А., Крючок А. Г, Корсак С И. и др Травма живота с повреждением магистральных сосудов // Хирургия.—2000.— № 9.— С. 20—24.

Бельков Ю. А., Расулов Р. И., Дубинин Е. Ф., Григорьев Е. Г. Лечение сочетанных повреждений подвздошных сосудов // Ангиология и сосудистая хирургия.— 1997. — № 3. - С. 113-115.

Васютков В. Я., Евстифеев Л. К, Мурашова З. М., Челноков В. С. Ранения и интраоперационные повреждения нижней полой вены // Вестник хирургии — 1988.— № 8.- С. 136-139.

Гринев М. В., Опушнев В. А. Повреждения полых вен // Вестник хирургии.— 1988. — № 9.- С. 72-77.

Де Бэки М. Е., Петровский Б. В. Экстренная хирургия сердца и сосудов.— М.: Медицина, 1980.— 247 с.

Королев М. К., Кутушев Ф. Х., Уракчеев Ш. К. и др. Возможности хирургического лечения при повреждениях крупных кровеносных сосудов на современном этапе // Вестник хирургии.— 1996.— № 4.— С. 28—31.

Повреждения магистральных сосудов: Матер. Межд. конгресса хирургов.— Петрозаводск, 2002.— Т. 1.— С. 246—326.

Проценко Н. В., Хмелик И. П., Борисов А. В и др. Ангиохирургическая помощь при повреждениях сосудов брюшной полости // Акт. вопросы неотложной хирургии.— М„ 1994.- С. 220-224.

ГЛАВА 6

ПОВРЕЖДЕНИЯ ЖЕЛУДКА

На долю посттравматических разрывов желудка приходится 1 % повреждений органов брюшной полости при изолированной травме живота и до 6% — при сочетанной (Ph. Michel, 1987). Эти повреждения относятся к категории тяжелых, так как сопровождаются летальностью до 72% (Н. С. Анишкин и соавт., 1986). Высокая летальность обусловлена преимущественно множественностью и тяжестью повреждений органов брюшной полости, а также других анатомических областей. Согласно данным С. З. Горшкова и соавт. (1978), погибли 4 из 11 пострадавших, но при этом следует учесть, что в их наблюдениях просвет желудка оказался вскрытым только у 4 человек, а остальные имели травму желудка, которая не могла быть причиной смерти (субсерозная гематома или разрыв серозы). Ранения желудка не являются редкостью, по литературным данным они составляют 6—12% всех повреждений органов брюшной полости (А. П. Кузьмичев, 1983). Желудок — один из наиболее часто повреждаемых органов при левосторонних торакоабдоминальных ранениях.

Полный разрыв желудка по клинике напоминает прободную язву желудка или двенадцатиперстной кишки, но протекает значительно тяжелее (В. Н. Климов, Б. М. Браташ, 1983). Характерно наличие примеси крови в желудочном содержимом, которое извергается с рвотными массами или удаляется через желудочный зонд (С. З. Горшков и соавт., 1978). Однако этот симптом встречается относительно редко. И. З. Козлов и соавт. (1988) отмечают его лишь у 11% больных. Кроме того, рвота с примесью крови может наблюдаться и при травме глотки, пищевода, двенадцатиперстной кишки (D. Wilker, 1982). Такие симптомы, как боль в животе, напряжение и болезненность передней брюшной стенки, симптом Блюмберга — Щеткина, укорочение печеночной тупости, с такой же частотой встречаются и при травме кишечника.

Существует реальная опасность не распознать травму желудка или недооценить тяжесть повреждения органа даже во время ревизии

брюшной полости. Особенно внимательно следует осматривать малую и большую кривизну желудка. Подсерозная гематома в любом отделе желудка должна быть осторожно раскрыта, опорожнена, чтобы убедиться в отсутствии повреждения мышечного слоя и даже слизистой оболочки с последующим наложением серо-серозных швов. Такие гематомы часто обнаруживаются при шариковых ранениях живота и ранениях мелкими осколками (Ю. Г. Шапошников и соавт., 1984). Выявление раны на передней стенке желудка, проникающей в его просвет, обязывает широко рассечь желудочно-ободочную связку для исключения сквозного характера ранения.

Адекватным объемом оперативного вмешательства при разрыве или ранении желудка является ушивание раны двухрядным швом; в условиях перитонита предварительно иссекаются края дефекта (A. Angate et al., 1982). Свежую резаную рану ушивают без иссечения, но с обязательным лигированием кровоточащих сосудов (Н. Н. Каншин и соавт., 1978). Для профилактики несостоятельности швов дополнительно используется перитонизация сальником на ножке; обязательна декомпрессия желудка с помощью назогастрального зонда (М. В. Гринев, Б. Н. Саламатин, 1986).

Огнестрельные ранения могут сопровождаться значительными разрушениями органа, вынуждающими в процессе хирургической обработки иссекать стенку желудка на значительном протяжении; в таких ситуациях может потребоваться даже резекция желудка (Ю. Г. Шапошников и соавт., 1984; Г. Н. Цыбуляк, 1995). Однако следует учесть, что летальность при таком объеме вмешательства достигает 100% (П. Г. Алисов, 1998). При отрыве желудка от двенадцатиперстной кишки одни хирурги предпочитают резекцию органа (А. Е. Романенко, 1985; Ю. Г. Шапошников и соавт., 1986), другие — гастродуоденоанастомоз (И. З. Козлов и соавт., 1988; Е. М. Благитко и соавт., 1990; А. С. Ермолов и соавт., 2002).

В клинике находились на лечении 265 пострадавших с повреждениями желудка: ранения получили 251 (ножевые — 235, огнестрельные — 16), разрывы — 14 человек. Ранения живота имели сочетанный характер у 49 (19,5%) пострадавших, причем у 44 из них желудок поврежден вследствие торакоабдоминального ранения, слева; среди 14 пострадавших с разрывом желудка у 9 другие анатомические области оказались тоже травмированными. Изолированное ранение желудка выявлено только у 52 (20,7%) оперированных, а разрыв — у 6 больных. При ранениях чаще всего одновременно повреждались печень (56), поджелудочная железа (42), тонкая кишка (30), брыжейка поперечной ободочной кишки (23) и крупные сосуды (20), при разрывах — поджелудочная железа (3), печень (2), селезенка (2), забрюшинный отдел двенадцатиперстной кишки (2). Ранения носили проникающий в просвет органа характер у 222 (88,4%) человек, а разрыв всех слоев стенки желудка отмечен у 12 пострадавших.

Дооперационная диагностика повреждений желудка представляла большие трудности. Так, проникающий в просвет желудка характер ранения удалось распознать только у 17 (7,9%) пострадавших на основании жалоб на рвоту с примесью крови (16) или истечения через рану груди желудочного содержимого (1). При физикальном исследовании раненых наличие внутрибрюшной катастрофы не вызывало сомнений у 198 (90,3%) человек. Об этом свидетельствовали разлитая (70,8%) болезненность при пальпации живота, напряжение мышц передней брюшной стенки (64,3%), симптом Блюмберга — Щеткина (55,6%), вздутие живота и ослабление перистальтики (31,8%), притупление над отлогими местами живота (16,7%), укорочение печеночной тупости (6,2%); обычно у пострадавшего выявляли несколько признаков. У 22 человек на основании общепринятых физикальных и вспомогательных методов исследования невозможно было судить, имеется ли повреждение органов брюшной полости. О необходимости оперативного вмешательства у этих пострадавших свидетельствовали тяжесть состояния при поступлении (12) или ухудшение самочувствия в процессе динамического наблюдения (3), установленный при ревизии раны груди торакоабдоминальный характер ранения (6), рвота кровью (1). Что касается информации, полученной при физикальном исследовании пострадавших с изолированным непроникающим ранением желудка, то 11 из 15 раненых при пальпации живота отмечали умеренную боль в эпигастральной области; определялось также локальное напряжение мышц. Среди данного контингента пострадавших у 2 ранение было огнестрельным, причем у 1 из них пуля находилась в стенке желудка.

Опасность просмотра ранения желудка, особенно сквозного, существует и во время операции, а именно такой характер повреждения имел место у 86 (38,7%) пострадавших. Обнаружение проникающего в просвет желудка ранения передней стенки служило показанием к рассечению желудочно-ободочной связки и ревизии задней стенки органа и поджелудочной железы. При локализации раны на передней стенке в области дна, что обычно встречалось у пострадавших с торакоабдоминальными ранениями, во избежание значительного скелетирования большой кривизны целостность задней стенки проверялась введением через назогастральный зонд раствора метиленовой сини: одна ампула (10 мл) разводилась 300 мл физиологического раствора. Еще у 21 (9,4%) больного две раны располагались на передней стенке желудка, причем одна из них чаще находилась на малой кривизне. Поэтому при наличии гематомы в малом сальнике необходимо ее раскрыть, чтобы убедиться в сохранности стенки желудка. У 9 (4,0%) человек оказалась поврежденной только задняя стенка желудка, причем у 6 из них также выявлено две раны; ранение нанесено спереди, снизу вверх — раневой канал прошел через брыжейку поперечной ободочной кишки.

Ни у одного из 12 пострадавших с разрывом всех слоев стенки желудка до операции топический диагноз не был установлен, хотя у

9 из них наличие повреждения полого органа не вызывало сомнений.

У всех пострадавших с ранениями желудка и у 9 с разрывом оперативное пособие заключалось в ушивании раны двухрядным швом. При артериальном кровотечении из краев раны, что встретилось у 15 (6,8%) раненых, ушиванию раны предшествовало наложение прошивной лигатуры на кровоточащий сосуд. Игнорирование такой тактики явилось причиной возникновения у 2 пострадавших в послеоперационном периоде желудочного кровотечения, что потребовало релапаротомии. Для профилактики несостоятельности швов ушитой раны (разрыва) в течение двух суток осуществляли декомпрессию желудка с помощью назогастрального зонда.

Мы располагаем 5 наблюдениями отрыва желудка от двенадцатиперстной кишки; 4 пострадавшим наложен гастродуоденоанастомоз. У 1 из них был еще разрыв головки поджелудочной железы; больной погиб через двое суток от панкреонекроза и перитонита. При аутопсии несостоятельности швов анастомоза не выявлено, но проведенное вмешательство нельзя считать безопасным; осложнение могло развиться через несколько дней, как это имело место у 2 пострадавших, первично оперированных в районах области; оба погибли. Еще 1 больному с отрывом желудка от двенадцатиперстной кишки и разрывом ее забрюшинного отдела на $^1/_2$ окружности, также оперированному в районной больнице, хирург после ушивания разрыва двенадцатиперстной кишки наложил гастродуодено- и гастроеюноанастомоз, причем без дополнительного межкишечного соустья. В клинику больной доставлен в связи с несостоятельностью швов ушитого разрыва двенадцатиперстной кишки. Пятому пострадавшему предпринята резекция желудка; исход благоприятный.

Осложнения в послеоперационном периоде возникли у 34 (15,3%) больных с ранениями и у 6 с разрывом всех слоев желудка. Необходимость в релапаротомии возникла у 18 человек по следующим показаниям: непроходимость кишечника (4), панкреатит (2), кровотечение в просвет желудка (2), в свободную брюшную полость (2), просмотр повреждения задней стенки желудка (2), двенадцатиперстной кишки (2), общего желчного протока (2), несостоятельность швов ушитой раны желудка (1), двенадцатиперстной кишки (1), тонкокишечного анастомоза (1); умерли 5 из 18 повторно оперированных больных.

Из 12 пострадавших с разрывом всех слоев желудка умерли 6 — все имели сочетанную травму; 3 погибли от шока и кровопотери, 3 — от панкреатита и перитонита.

При проникающих в просвет желудка ранениях умерли 15 (6,8%) больных: от острой кровопотери — 9 (на операционном столе — 5, в течение суток после операции — 4), перитонита — 3, панкреатита — 1, двусторонней абсцедирующей пневмонии — 2 человека.

Таким образом, большинство (89,3%) пострадавших с повреждениями желудка оперируются с клинической картиной перитонита травматического генеза, природа которого уточняется по ходу вме-

шательства. Велика опасность просмотра повреждения желудка во время операции. Необходима ревизия гематом в области прикрепления к желудку малого и большого сальника; наличие раны передней стенки желудка или брыжейки поперечной ободочной кишки обязывает к ревизии сальниковой сумки; возможно наличие двух проникающих в просвет органа ран как на передней, так и на задней стенке органа. Целостность желудка может быть проверена введением в его просвет через зонд раствора метиленовой сини; этот же метод позволяет также убедиться в отсутствии сопутствующего повреждения двенадцатиперстной кишки. Адекватным объемом вмешательства при повреждениях желудка является ушивание раны (разрыва) двухрядным швом с предварительным лигированием кровоточащего сосуда и последующей декомпрессией органа через назогастральный зонд. При отрыве желудка от двенадцатиперстной кишки восстановление пассажа по двенадцатиперстной кишке целесообразно только при отсутствии повреждения органов билиопанкреатодуоденального комплекса.

СПИСОК ЛИТЕРАТУРЫ

Анишин Н. С., Скляр В. Ф., Анишина А. Н. Закрытые повреждения желудка при тупой травме верхнего отдела живота // Вестник хирургии.— 1986.— № 3.— С. 67—69.

Горшков С. З., Козлов И. З., Волков В. С Закрытые повреждения желудка // Сов. медицина.- 1978.- № 9.- С. 135-138.

Романенко А. Е Закрытые повреждения живота.— Киев: Здоров'я, 1985.— С. 72-75.

Шапошников Ю. Г., Решетников Е А., Михопулос Т. А. Повреждения живота.— М.: Медицина, 1986.— 255 с.

Michel Ph. Rupture gastique post-traumatique // J. Chir.— 1987.— Vol. 124.— № 2.— P. 138-139.

ГЛАВА 7

ПОВРЕЖДЕНИЯ ДВЕНАДЦАТИПЕРСТНОЙ КИШКИ

По литературным данным, повреждения двенадцатиперстной кишки составляют 2—6% травм органов брюшной полости (И. З. Козлов и соавт., 1988; Е. М. Благитко и соавт., 1990; J. Bourez et al., 1983) или 6,5—10% повреждений желудочно-кишечного тракта (А. С. Раренко, 1975). Для повреждений двенадцатиперстной кишки характерны высокая летальность (30—50%) и большая частота (50—70%) послеоперационных осложнений: несостоятельность швов ушитой раны (разрыва) кишки с развитием перитонита или дуоденального свища, забрюшинная флегмона, профузное гастродуоденальное кровотечение и др. (А. Л. Гуща и соавт., 1980; В. И. Подолужный, В. И. Тарабрин, 1990; П. Г. Алисов, 1998; А. С. Ермолов и соавт., 2002).

При закрытой травме живота чаще повреждается нижнегоризонтальный отдел кишки (45,8%), который, не имея возможности сместиться, раздавливается о тело третьего поясничного позвонка; реже травмируются нисходящий (33,8%) и верхнегоризонтальный (20,4%) отделы (С. С. Сорокин, Л. И. Клычева, 1975). По тяжести повреждений выделяют ушибы, десерозирование кишки, внутристеночные гематомы, разрывы (частичные и полные), деваскуляризацию двенадцатиперстной кишки, разрушение дуоденопанкреатического комплекса; важно различать повреждения внутрибрюшинного и забрюшинного отделов кишки — с сохраненной и нарушенной целостностью заднего листка брюшины (С. А. Афендулов, Е. К. Афанасьев, 1980; L. Doutre, J. Patel, 1973; E. Degiannis et al., 1993).

Дооперационная диагностика закрытых травм двенадцатиперстной кишки сложна, так как практически нет симптомов, патогномоничных повреждению этого органа. Клиника полиморфна и обусловлена тяжестью травмы кишки, локализацией и размерами раны, сохранностью/несохранностью заднего листка брюшины, наличием повреждений других органов брюшной полости и анатомических областей.

Ушибы двенадцатиперстной кишки проявляются болью в правом подреберье, отрыжкой и чувством тяжести в эпигастральной области после приема пищи. При интрамуральной гематоме боли интенсивные, а рвота носит упорный характер и быстро приводит к обезвоживанию. Гематома может вызвать полную обтурацию кишки или самопроизвольно вскрыться в ее просвет, свободную брюшную полость или забрюшинное пространство. При своевременно не опорожненной гематоме велика опасность оссификации и рубцовых изменений тканей, вызывающих стриктуру двенадцатиперстной кишки (P. Shah et al., 1997).

Для разрыва внутрибрюшинного отдела кишки или забрюшинной ее части с нарушением целостности заднего листка брюшины характерна клиническая картина прободного перитонита. В случаях изолированного разрыва двенадцатиперстной кишки без повреждения париетальной брюшины в первые часы превалирует клиника болевого шока. На фоне общего тяжелого состояния внутрибрюшная катастрофа отчетливо не выявляется, хотя пострадавшие иногда предъявляют жалобы на интенсивные боли в животе, рвоту. Вскоре состояние больного улучшается. Период мнимого благополучия длится от 6—8 ч до 3—4 суток (С. С. Сорокин, Л. И. Клычева, 1975; L. Doutre, J. Patel, 1973). В последующем возникают боли в правой половине живота, преимущественно в подреберье и поясничной области. Боли носят жгучий характер. Следует придавать значение симптому Пастернацкого, особенно при отсутствии гематурии. Возможно обнаружение припухлости и даже крепитации в поясничной области (Б. А. Вицин и соавт., 1981).

Воздух в забрюшинном пространстве можно выявить и при пальцевом исследовании через прямую кишку. По мере развития нагноения в забрюшинной клетчатке нарастает интоксикация: учащается пульс, повышается температура, возникает рвота, язык становится сухим, возрастает лейкоцитоз со сдвигом лейкоцитарной формулы влево. Постепенно содержимое двенадцатиперстной кишки распространяется книзу, позади восходящей кишки и при расплавлении брюшины начинает поступать в свободную брюшную полость. Симптомы раздражения брюшины выявляются уже отчетливо. Напряжение мышц может быть вначале локальным, соответствовать месту «пропотевания» содержимого двенадцатиперстной кишки в брюшную полость.

Полезную информацию удается получить с помощью рентгенологического исследования. На обзорной рентгенограмме живота отмечаются высокое стояние правого купола диафрагмы, завуалированность наружного края поясничной мышцы из-за наличия забрюшинной гематомы, а также четкий контур тени почки на фоне скопления воздуха в забрюшинном пространстве. Допустимо рентгеноконтрастное исследование — затекание водорастворимого контрастного вещества за контуры кишки разрешает сомнения (М. К. Щербатенко и соавт., 1975; E. Nasr et al., 1981).

Обнаружить воздух в забрюшинном пространстве, гематому в стенке кишки можно и с помощью компьютерной томографии

(J. Donohue et al., 1985), хотя существенных преимуществ перед обзорной рентгенографией в распознавании именно разрыва двенадцатиперстной кишки этот метод не имеет (R. Ballard et al., 1997; J. Porter, G. Singh, 1998).

По литературным данным, повреждения двенадцатиперстной кишки у 10—30% пострадавших не обнаруживаются даже во время операции (А. Л. Гуща и соавт., 1980; Д. В. Усов и соавт., 1982; P. Balmat et al., 1985). Между тем летальность при повторных вмешательствах, выполненных на фоне забрюшинной флегмоны, общего перитонита, достигает 70%; поздний шов кишки часто оказывается несостоятельным (С. А. Родкин, И. И. Тараканова, 1978).

О повреждении двенадцатиперстной кишки свидетельствуют пропитывание забрюшинной гематомы желчью, вследствие чего она окрашивается в желто-зеленоватый цвет (признак Винивартера), обнаружение воздуха в забрюшинном пространстве, что обязывает к мобилизации кишки по Кохеру. Однако полноценная ревизия двенадцатиперстной кишки становится возможной только после мобилизации печеночного изгиба ободочной и верхней половины восходящей кишки (А. С. Ермолов и соавт., 2002), а для осмотра и пальпации дистального отдела кишки необходима мобилизация дуоденоеюнального перехода (J. Horntrih, H. Keuntje, 1990).

Выбор адекватного объема операции при травме двенадцатиперстной кишки представляет определенные трудности. Большинство хирургов оптимальным объемом вмешательства считают ушивание раны кишки двухрядным швом в поперечном направлении и дренирование забрюшинного пространства через контрапертуру в поясничной области (Ю. А. Зыков, Е. Г. Гартман, 1980; П. Н. Зубарев, 1996; П. Г. Алисов, 1998; E. Nasr et al., 1981; S. Guman et al., 1982; E. Degiannis et al., 1993); первый ряд швов накладывают по способу В. П. Матешука — отдельные вворачивающие швы, второй — серосерозный (Н. А. Ефименко, 2003). Применяют также однорядный (J. Bourez et al., 1983) и трехрядный швы (Е. Д. Плаксин, 1980; М. П. Королев и соавт., 2000). Для укрепления линии швов используют сальник на питающей ножке (И. М. Мороз и соавт., 1983).

При обширном дефекте стенки кишки, ушивание которого без натяжения тканей сложно, возможно сужение просвета, а в последующем и стриктура кишки; накладывают соустье между двенадцатиперстной кишкой на месте разрыва (ранения) и отключенной по Ру петлей тонкой кишки (K. Hunt et al., 1980; R. Shorr et al., 1987).

При размерах раны, превышающих $^1/_2$ ее окружности, а также при позднем вмешательстве (давностью более 6 ч), когда окружающие зону повреждения ткани инфицированы, для профилактики несостоятельности швов практикуется после ушивания раны наложение гастроэнтероанастомоза (И. М. Мороз и соавт.. 1983; Р. А. Нихинсон и соавт., 1987; P. Balmat et al., 1985).

Несомненно, более надежным способом профилактики несостоятельности швов является полное выключение двенадцатиперстной кишки из пассажа — так называемая дивертикуолизация две-

надцатиперстной кишки. Данное вмешательство обеспечивает функциональный покой для двенадцатиперстной кишки и поджелудочной железы. Одни авторы (G. Kelly et al., 1978) под таким объемом операции подразумевают ушивание раны двенадцатиперстной кишки, прошивание привратника с перитонизацией линии швов, передний гастроэнтероанастомоз и стволовую ваготомию, другие (R. Ivatury et al., 1985; R. Shorr et al., 1987) — ушивание раны, антрумэктомию, гастроэнтероанастомоз и стволовую ваготомию, опасаясь, что выполнение операции по первому варианту чревато опасностью формирования пептической язвы гастроэнтероанастомоза. Вместо прошивания привратника можно его перевязать (А. Д. Толстой, А. М. Бруек, 1995). Некоторые хирурги выключают двенадцатиперстную кишку из пассажа в ситуациях, когда размер раны превышает 25% окружности кишки (С. М. Ахмедов, В. П. Ким, 1996; Л. К. Куликов и соавт., 1999). Согласно данным E. Degiannis et al. (1993), выключение пассажа по двенадцатиперстной кишке прошиванием привратника при огнестрельных повреждениях кишки, когда размер раны превышает половину ее окружности, позволило уменьшить частоту несостоятельности швов с 43 до 12%. Следует отметить, что, выполняя эту простую жизнеспасающую операцию, авторы не дополняли ее ваготомией.

Оригинальную методику выключения двенадцатиперстной кишки предложил А. Г. Земляной (1988): рана кишки ушивается, луковица пересекается, культя ее ушивается, а привратник анастомозируется с отключенной по Ру петлей тонкой кишки, проведенной позади или впереди поперечной ободочной кишки.

При тяжелой травме третьего - четвертого отделов двенадцатиперстной кишки, отрыве от поджелудочной железы после резекции этого сегмента кишки восстанавливают ее непрерывность (R. Adkins et al., 1985; M. Yagi et al., 1997), ушивают периферический конец кишки, а центральный анастомозируют с отключенной по Ру петлей кишки (П. А. Иванов, Э. Х. Садретдинов, 2000; А. Н. Орлов и соавт., 2001) или ушивают оба конца кишки и накладывают гастроэнтероанастомоз (М. В. Гринев, Б. Н. Саламатин, 1985; Ю. Г. Шапошников и соавт., 1986), что, конечно, менее физиологично и чревато опасностью развития тяжелого рефлюкс-гастрита,— эзофагита.

А. С. Ермолов и соавт. (2002) убедились, что у пострадавших с обширными «давними» дефектами, которые невозможно ушить, одностороннее отключение двенадцатиперстной кишки в сочетании с тампонированием дефекта прядью сальника или формированием дуоденостомы неэффективно, так как не предотвращается заброс кишечного содержимого к зоне повреждения; единственным шансом на спасение в такой ситуации авторы считают резекцию поврежденного сегмента кишки или его двустороннее выключение.

При тяжелой травме двенадцатиперстной кишки, сочетающейся с повреждением головки поджелудочной железы и общего желчного протока, выполняют панкреатодуоденальную резекцию (А. Д. Толстой, А. М. Бруек, 1995; R. Shorr et al., 1987; R. Adkins et al., 1988).

Таким образом, диапазон оперативных вмешательств при повреждениях двенадцатиперстной кишки широк, а выбор оптимального варианта оперативного пособия в каждом конкретном случае сложен.

В клинике находились на лечении 123 пострадавших с повреждениями двенадцатиперстной кишки: разрыв кишки имел место у 59, ранение — у 64 пострадавших.

Разрыв кишки произошел вследствие: бытовой травмы — у 44 человек, сдавления тела большой тяжестью — у 6, дорожно-транспортного происшествия — у 4, занятия спортом — у 3, падения с высоты — у 2 человек. Наиболее часто (35,6%) повреждался нижний горизонтальный отдел кишки (табл. 11).

Таблица 11

Локализация повреждений двенадцатиперстной кишки

Локализация повреждения	Характер повреждения			
	закрытая травма		ранение	
	кол-во	%	кол-во	%
Верхний горизонтальный отдел	13	22,0	10	15,6
Нисходящий отдел	18	30,5	32	50,0
Переход нисходящего отдела в нижний горизонтальный	5	8,5	5	7,8
Нижний горизонтальный отдел	21	35,6	17	26,6
Дуоденоеюнальный переход	2	3,4		

Разрыв двенадцатиперстной кишки оказался изолированным у 29 пострадавших, а у 30 сочетался с повреждениями других органов брюшной полости.

Ранения двенадцатиперстной кишки у 56 человек были ножевыми, у 8 — огнестрельными. Сквозное ранение кишки выявлено у 40 (62,5%) пострадавших. Нисходящий отдел кишки оказался поврежденным в 50% наблюдений. Это обстоятельство обусловило частоту ранения расположенных забрюшинно магистральных сосудов (табл. 12). Изолированное ранение двенадцатиперстной кишки имели только 2 пострадавших.

Распознать разрыв двенадцатиперстной кишки при множественных повреждениях органов живота оказалось невозможным, так же как и при изолированном разрыве, но с нарушенной целостностью заднего листка брюшины, когда дуоденальное содержимое беспрепятственно изливается в свободную брюшную полость, так как в данной ситуации клиника перитонита не имела специфических про-

Таблица 12

Частота повреждений органов при травме двенадцатиперстной кишки

Поврежденный орган	Характер повреждения	
	закрытая травма	ранение
Печень	**7**	**20**
Селезенка	**1**	**2**
Поджелудочная железа	**15**	**20**
Почка	**2**	**6**
Брыжейка поперечной ободочной кишки	**9**	**8**
Большой сальник	**1**	**4**
Аорта	**—**	**7**
Нижняя полая вена	**—**	**19**
Другие крупные сосуды	**—**	**6**
Желудок	**5**	**21**
Тонкая кишка	**6**	**10**
Ободочная кишка	**5**	**16**
Желчный пузырь	**1**	**12**
Внепеченочные желчные протоки	**3**	**3**

явлений. Сложно диагностировать изолированное повреждение двенадцатиперстной кишки и при сохраненной целостности заднего листка брюшины, а такие повреждения были у 21 пострадавшего. И все же именно в такой ситуации клиническая картина имеет особенности, позволяющие предположить разрыв забрюшинного отдела двенадцатиперстной кишки, хотя диагностические ошибки реальны. Так, миграция боли с эпигастральной области в правую подвздошную, что связано с распространением дуоденального содержимого книзу, позади восходящей кишки, может быть интерпретирована как симптом Кохера, особенно у детей, которые часто скрывают сам факт травмы, и тогда выполняется оперативное вмешательство по поводу предполагаемого острого аппендицита. Мы располагаем двумя подобными наблюдениями.

Мальчик О., 9 лет, госпитализирован в клинику 20.10.77 г. через 2 ч с момента заболевания с жалобами на боли в правой половине живота. Состояние ребенка удовлетворительное. Пульс 84 уд./мин, АД 115/80 мм рт. ст Живот обычной конфигурации, болезненный при глубокой пальпации в правом подреберье, где определяется легкое напряжение мышц. Спустя 11ч боли распространились на всю правую половину живота, но наибольшая болезненность отмечена в правой подвздошной области. Оперирован с предположительным диагнозом: «острый аппендицит». Доступом по Волковичу-Дьяконову вскрыта брюшная полость, выделился мутный выпот. Червеобразный отросток утолщен, инфильтрирован, покрыт фибрином, резко воспалена и стенка слепой кишки. Только после аппендэктомии замечено, что через некротизированный участок брюшины в илеоцекальном переходе из забрюшинного пространства поступает жидкость. Срединная лапаротомия. Справа от позвоночника обнаружена забрюшинная гематома с зеленоватым оттенком. Мобилизована по Кохеру двенадца-

типерстная кишка. На задней ее стенке, в месте перехода нисходящей в нижнюю горизонтальную часть, имеется разрыв 0,6x0,6 см с ушибленными краями. После экономного иссечения краев рана ушита двухрядным швом. Через носовой ход в просвет кишки проведен зонд, дренировано забрюшинное пространство. После операции выяснено, что накануне ребенок, споткнувшись, упал на фотоаппарат. Послеоперационный период протекал без осложнений.

Трагичен исход у девочки З., 9 лет, поступившей в одну из центральных районных больниц области 18.09.85 г. с типичной клиникой острого аппендицита; наличие травмы не уточнялось. Локальным доступом вскрыта брюшная полость — выделилась серозно-геморрагическая жидкость. Червеобразный отросток оказался утолщенным, стенка его инфильтрирована. Осмотрев дистальный отдел подвздошной кишки и не найдя в ней изменений, хирург выполнил аппендэктомию и ушил рану брюшной стенки, не проведя полноценной ревизии брюшной полости и не дренировав ее. Лишь через двое суток, на фоне общего перитонита и тяжелейшего эндотоксикоза, хирургом санавиации предпринята релапаротомия — картина перитонита, забрюшинной флегмоны. После мобилизации двенадцатиперстной кишки выявлен ее разрыв на $^{2}/_{3}$ диаметра в месте перехода нисходящего в нижнегоризонтальный отдел. Разрыв ушит, выключен пассаж по кишке путем создания гастроэнтероанастомоза и прошивания привратника. Спасти ребенка не удалось.

Неоценимую помощь в диагностике может оказать обзорная рентгенограмма живота. Имея навыки «чтения» рентгеновских снимков, можно, помимо завуалированности наружного контура поясничной мышцы из-за наличия гематомы, обнаружить воздух в забрюшинном пространстве — так называемую забрюшинную эмфизему (рис. 32). Именно этот признак позволил нам 5 пострадавшим поставить дооперационный топический диагноз.

Интрамуральная гематома имела место у 3 человек. Этих больных беспокоили интенсивные боли в правом подреберье, рвота, которая носила упорный характер и быстро привела к обезвоживанию вследствие обтурации просвета кишки. Приводим одно из наблюдений.

Больной С, 44 года, поступил в клинику 07.01.97 г. с жалобами на распирающего характера боли в эпигастральной области и правом подреберье, рвоту после каждого приема пищи, слабость, потерю веса. Болен 6 дней; ударили ногой в живот. Состояние относительно удовлетворительное. Живот обычной конфигурации, мягкий. В правом подреберье пальпируется плотное неподвижное образование, диаметром около 10 см. Анализ крови: эритр.— $5{,}3x10^{12}$, Hb — 160 г/л, Ht — 50%. Ультразвуковое исследование: лоцируется гигантски расширенный, заполненный жидкостью желудок; жидкостное образование в правом фланге, не имеющее отношения к почке, печени, поджелудочной железе. Фиброгастродуоденоскопия: в желудке большое количество застойного содержимого, просвет двенадцатиперстной кишки широкий. Рентгеноскопия желудка: желудок растянут, большая его кривизна провисает в малый таз, контуры ровные, эвакуации из желудка нет. Учитывая данные анамнеза, клиники и инструментальных методов исследования, больной с диагнозом интрамуральная гематома двенадцатиперстной кишки оперирован. Срединная лапаротомия. В брюшной полости — 100 мл гемолизированной крови. Обнаружена плотная, организовавшаяся гематома нисходящего отдела двенадцатиперстной кишки. Гематома раскрыта, эвакуировано около 200 г сгустков крови; видна неповрежденная слизистая. Восстановлена целостность стенки кишки. При мобилизации двенадцатиперстной кишки был вскрыт просвет печеночного изгиба ободочной кишки — 1,0x0,8 см; ушит двухрядным швом. Провести зонд через двенадцатиперстную кишку не удалось. Наложен впередиободочный гастроэнтероанастомоз с межкишечным соустьем по Брауну. Выздоровление.

В первые 6 ч с момента травмы оперировано только 20,3% пострадавших с закрытыми повреждениями двенадцатиперстной кишки, что обусловлено прежде всего поздней обращаемостью за медицинской помощью. Во время операции на необходимость мобилизации двенадцатиперстной кишки по Кохеру и ее ревизии на всем протяжении указывало: обнаружение «пятна» Винивартера (19) — гематомы в забрюшинном пространстве, которая из-за примеси желчи имеет зеленоватый оттенок, забрюшинной «эмфиземы» (16), желчи в свободной брюшной полости (14), наличие только гематомы справа от позвоночника (8), а также несколько признаков одновременно (8).

Если выявлен один из перечисленных выше признаков, а при мобилизации двенадцатиперстной кишки по Кохеру не обнаружено ее повреждения, необходимо ревизовать самый дистальный отдел кишки, что становится возможным после рассечения связки Трейтца. Такая тактика позволила выявить разрыв кишки в дуоденоеюнальном переходе у 2 пострадавших. И все же в наших наблюдениях во время первого вмешательства не был распознан разрыв забрюшинного отдела двенадцатиперстной кишки у 2 больных.

При ранениях двенадцатиперстной кишки уточненная дооперационная диагностика не столь уж важна, так как показанием к экстренному оперативному вмешательству является отчетливая клиника перитонита или внутрибрюшного кровотечения при, несомненно, проникающем характере ранения живота, тем более что изолированное повреждение кишки оказалось только у 2 пострадавших. Позже 6 ч с момента травмы из-за поздней обращаемости оперированы 8 (12,7%) раненых.

Опасность не обнаружить ранение двенадцатиперстной кишки имеется при ревизии брюшной полости. Такая диагностическая ошибка допущена в отношении 6 человек, причем у 3 из них не распознан сквозной характер ранения. У 2 больных после ушивания ран антрального отдела желудка только при релапаротомии выявлено ранение задней стенки двенадцатиперстной кишки, т. е. пострадавший в момент ранения сделал ротационное движение корпусом, и нож прошел через привратник в просвет кишки, повредив ее заднюю стенку, у одного из них при этом оказался еще пересеченным холедох. Выявить ранение задней стенки двенадцатиперстной кишки при релапаротомии помогло введение в желудок через зонд раствора метиленовой сини: краска стала выделяться из винсловова отверстия.

Объем примененных оперативных вмешательств при повреждениях двенадцатиперстной кишки отражен в таблице 13

Ушивание раны (разрыва) двенадцатиперстной кишки двухрядным швом, ее декомпрессия с помощью назогастродуоденального зонда и дренирование забрюшинного пространства являлось наиболее часто применяемым оперативным пособием, такой объем вмешательства выполнен 84 (68,3%) пострадавшим. Ушибленные и воспалительно измененные края раны предварительно экономно иссекали.

Большие размеры раны, неправильной формы разрыв или наличие забрюшинной флегмоны увеличивают опасность несостоятель-

Таблица 13

Объем первичного оперативного вмешательства при травме двенадцатиперстной кишки

Объем операции	Характер повреждения	
	закрытая травма	ранение
Ушивание разрыва (раны) двенадцатиперстной кишки	32	52
Ушивание разрыва (раны) двенадцатиперстной кишки в сочетании с прошиванием привратника и наложением гастроэнтероанастомоза	8	6
Ушивание разрыва (раны) двенадцатиперстной кишки в сочетании с резекцией желудка	11	3
Резекция сегмента двенадцатиперстной кишки с восстановлением ее непрерывности	2	
Панкреатодуоденальная резекция	3	3
Вскрытие гематомы двенадцатиперстной кишки	3	

ности швов и рубцовой стриктуры кишки на месте ушивания. В такой ситуации считали целесообразным дополнительно выключить двенадцатиперстную кишку из пассажа. У 14 больных это достигнуто прошиванием привратника аппаратом «УО-40» и созданием гастроэнтероанастомоза с межкишечным соустьем по Брауну, еще у 14 человек — резекцией желудка с проведением зонда в приводящую петлю и далее к ушитой ране кишки.

У 6 пострадавших с сопутствующим повреждением головки поджелудочной железы и общего желчного протока произведена панкреатодуоденальная резекция, 2 пострадавшим с отрывом двенадцатиперстной кишки от головки поджелудочной железы ниже большого дуоденального соска выполнена резекция сегмента кишки с наложением анастомоза «конец в конец»; 3 больных оперированы по поводу интрамуральной гематомы, вызвавшей полную непроходимость двенадцатиперстной кишки; гематома опорожнена, ушита стенка кишки, а 1 пострадавшему из-за рубцового стенозирования просвета кишки — следствие позднего вмешательства — дополнительно наложен гастроэнтероанастомоз.

Послеоперационные осложнения возникли у 23 (39,5%) человек с ранениями и у 38 (64,4%) — с разрывом двенадцатиперстной кишки.

При ранениях двенадцатиперстной кишки грозным осложнением был геморрагический шок и сопутствующий ему ДВС-синдром, обусловленный массивной кровопотерей из поврежденных магистральных сосудов (9 больных).

У 32 пострадавших с повреждениями двенадцатиперстной кишки в связи с развившейся в послеоперационном периоде внутрибрюшной катастрофой потребовалось выполнение повторного вмешательства (табл. 14).

Таблица 14

Показания к релапаротомии при повреждениях двенадцатиперстной кишки

Внутрибрюшное осложнение	Количество наблюдений
Несостоятельность швов ушитого разрыва (раны) двенадцатиперстной кишки	16
Нераспознанное повреждение двенадцатиперстной кишки	8
Нераспознанное повреждение других органов	3
Аррозивное кровотечение	3
Несостоятельность панкреатоеюноанастомоза	2
Панкреонекроз	1
Посттравматический холецистит	1
Подпеченочный абсцесс	1

Тяжелым осложнением является несостоятельность швов ушитого разрыва (19 наблюдений) или раны (2 наблюдения) кишки, причем 13 из 21 больного первично оперированы в других стационарах области. У 13 пострадавших несостоятельность швов проявилась клиникой перитонита, а у 8 — образованием дуоденального свища. Повторно оперированы все больные с клиникой перитонита и 3 человека с несформировавшимся дуоденальным свищом на фоне забрюшинной флегмоны. Повторное ушивание дефекта стенки кишки в сочетании с выключением ее из пассажа предпринято у 8 пострадавших: резекция желудка произведена 5, прошивание привратника и гастроэнтероанастомоз — 3. Резекция желудка выполнялась только в реактивную фазу перитонита, т. е. при своевременной диагностике осложнения.

Заслуживает внимания тактика применительно к пострадавшему с несостоятельностью раны двенадцатиперстной кишки в месте перехода нижней горизонтальной ее части в тонкую кишку.

Больной К, 39 лет, доставлен в ЦРБ 19.05 98 г. после дорожно-транспортного происшествия и через несколько часов оперирован в связи с наличием перитонеальных симптомов, но при лапаротомии патологии не выявлено. На следующие сутки прогрессивно нарастает интоксикация, и хирург санавиации выполняет релапаротомию Обнаружен разрыв двенадцатиперстной кишки в дуоденоеюнальном переходе, разрыв ушит, наложена холецистостома На пятые сутки с клиникой несостоятельности швов ушитого разрыва кишки больной санавиацией транспортирован в клинику Состояние при поступлении тяжелое Гиповолемия Пульс 128 уд./мин, АД 120/80 мм рт. ст Живот напряжен, больше слева. После подготовки в условиях реанимационного отделения оперирован. При ревизии брюшной полости установлено, что в левом фланге живота около 50 мл дуоденального содержимого. В проекции верхних брыжеечных сосудов по нижней и задней полуокружности двенадцатиперстной кишки ушитая рана с некротическими краями и подтеканием содержимого кишки между швами. Ушить рану повторно не представляется возможным. Тощая

кишка пересечена в 15 см от связки Трейтца, затем этот сегмент кишки и дистальный отдел двенадцатиперстной кишки «скелетированы» и переведены под брыжеечными сосудами слева направо. Двенадцатиперстная кишка пересечена на границе вертикального и нижнегоризонтального отделов. Наложен дуоденоеюноанастомоз «конец в конец». Мобилизован и резецирован антральный отдел желудка Наложен впередиободочный гастроэнтероанастомоз с межкишечным соустьем по Брауну. Проведен зонд в приводящую петлю до дуоденоеюноанастомоза. Дренирована брюшная полость четырьмя силиконовыми трубками. Рана брюшной стенки ушита однорядным швом по Донати. 18.06 вскрыт забрюшинный абсцесс слева. Выписан 03.07 в удовлетворительном состоянии

Ограничились только ушиванием дефекта в стенке кишки у 7 больных; у 3 из них развилась повторная несостоятельность швов, что явилось показанием к очередной релапаротомии. Приводим еще одно наблюдение неординарной тактики при этом грозном осложнении.

Больной П, 3 3 года, поступил в ЦРБ 2.03.97 г через сутки после травмы — придавлен трактором. Оперирован в связи с клиникой перитонита. Обнаружен разрыв нижней горизонтальной части двенадцатиперстной кишки длиной 3 см; разрыв ушит и наложена холецистостома. На девятые сутки через контрапертуру, справа, стало выделяться дуоденальное содержимое 13 03 санавиацией больной транспортирован в клинику, из-за тяжести состояния госпитализирован в реанимационное отделение Истощен, обезвожен, акроцианоз Пульс 116 уд /мин, АД 90/60 мм рт ст , ЦВД 10 мм водн ст Живот впалый, симптом Блюмберга — Щеткина отрицательный Из контрапертуры, мимо дренажа, поступает содержимое двенадцатиперстной кишки с примесью крови, холецистостома не функционирует, кожа в окружности раны мацерирована Через 12 ч, после соответствующей подготовки, оперирован Кишечник в едином конгломерате, покрыт фибринозно-гнойным налетом, холецистостома несостоятельна, стенка желчного пузыря резко инфильтрирована, в инфильтрате двенадцатиперстная кишка, сгустки крови под печенью, дефект в брыжейке поперечной ободочной кишки — доступ, через который хирург ушивал разрыв нижнего горизонтального отдела двенадцатиперстной кишки Вскрыто два межпетлевых абсцесса, желчный пузырь удален, дренировать холедох не удалось. После мобилизации двенадцатиперстной кишки по Кохеру выявлена полная несостоятельность ушитой раны кишки, но чтобы хорошо осмотреть область разрыва, низведен печеночный изгиб ободочной кишки Оказалось, что разрыв на $^{2}/_{3}$ окружности кишки. Иссечены экономно края раны Из-за выраженной инфильтрации стенки кишки рану удалось ушить только однорядным швом. Привратник прошит аппаратом «УО-40» и перитонизирован. Наложен гастроэнтероанастомоз с межкишечным соустьем по Брауну; проведен зонд в приводящую кишку. Брюшная стенка ушита однорядным швом по Донати Спустя трое суток через контрольный дренаж стало поступать дуоденальное содержимое, что явилось показанием к очередной релапаротомии. Имеется желчь в подпеченочном пространстве, но перитонит уже стихает. Учитывая, что ушивание раны бесперспективно, принято решение выполнить панкреатодуоденальную резекцию. Предполагалось панкреатоеюноанастомоз наложить на отключенной петле, однако после пересечения сосудистой арки сегмент тощей кишки стал цианотичным и его пришлось удалить. Поэтому последовательно наложены панкреатоеюноанастомоз на потерянном дренаже, холедохоеюноанастомоз на дренаже Фелькера, гастроэнтероанастомоз. Тяжелое послеоперационное течение Выписан в удовлетворительном состоянии 17 04. Осмотрен через год. Жалоб нет Диеты не соблюдает.

Панкреатодуоденальная резекция по поводу аналогичного осложнения после ушивания разрыва нисходящего отдела двенадцатиперстной кишки выполнена еще одному пострадавшему; исход благоприятный.

3 больным, у которых только при релапаротомии выявлена еще и травма поджелудочной железы с повреждением Вирсунгова и общего желчного протока, также произведена панкреатодуоденальная резекция.

Развитию послеоперационных осложнений способствовали ошибки в оказании помощи пострадавшим. Так, у больного, оперированного в ЦРБ по поводу сквозного ножевого ранения нисходящей части двенадцатиперстной кишки, раны ушиты без выключения кишки из пассажа. Послеоперационный период осложнился дуоденальным свищом и эпизодами аррозивного кровотечения, в связи с чем пострадавший переведен в клинику и оперирован по экстренным показаниям на высоте очередного рецидива кровотечения. Выявлена несостоятельность швов ушитой раны задней стенки кишки, а также рана на нижней полой вене размером 1,0x0,6 см с продолжающимся струйным кровотечением. Сосуд на месте повреждения отжат; рана ушита непрерывным швом атравматической иглой (викрил 5/0). Экономно иссечены края раны двенадцатиперстной кишки, после чего она ушита двухрядным швом. Между ушитой раной нижней полой вены и задней стенкой двенадцатиперстной кишки проложена и фиксирована прядь сальника на питающей ножке. Привратник прошит аппаратом «УО-40» и перитонизирован. Наложен впередиободочный гастроэнтероанастомоз с межкишечным соустьем по Брауну. Благоприятное послеоперационное течение.

У другого больного, оперированного по поводу разрыва забрюшинного отдела двенадцатиперстной кишки, хотя ушивание разрыва и сочеталось с выключением кишки из пассажа, но приводящая петля гастроэнтероанастомоза оказалась избыточной длины (60 см), а межкишечное соустье было наложено вблизи от гастроэнтероанастомоза; провисание приводящей петли, несомненно, увеличило гипертензию в просвете двенадцатиперстной кишки и способствовало развитию несостоятельности швов ушитого разрыва кишки. При повторном вмешательстве после ушивания раны кишки ниже ранее наложенного межкишечного анастомоза сформировано дополнительное межкишечное соустье Выздоровление.

Третий больной оперирован в ЦРБ по поводу отрыва желудка от двенадцатиперстной кишки и разрыва забрюшинного отдела последней в ее нижней горизонтальной части; имелись признаки ушиба головки поджелудочной железы. Ушив разрыв двенадцатиперстной кишки, хирург восстановил пассаж по кишке созданием гастродуоденоанастомоза, а затем наложил впередиободочный гастроэнтероанастомоз. Через 8 суток с клиникой несформировавшегося дуоденального свища и аррозивным кровотечением больной доставлен в клинику. При релапаротомии установлено, что перитонит ограничен верхним этажом живота, сгустки крови под печенью, гастродуоденоанастомоз состоятелен, гастроэнтероанастомоз наложен на длинной петле, но без межкишечного соустья. Осмотреть ушитый разрыв двенадцатиперстной кишки удалось только после дополнительной мобилизации ее по Кохеру и низведения печеночного изгиба ободочной кишки — выявлен де-

фект 2,0x1,0 см. Повторно ушит разрыв кишки, наложен межкишечный анастомоз по Брауну, проведен зонд в двенадцатиперстную кишку. Выздоровление. При данном оперативном вмешательстве хирург районной больницы допустил несколько ошибок. Риск наложения гастродуоденоанастомоза был необоснованным, более того, при таком сочетании повреждений он противопоказан — следовало выключить пассаж по двенадцатиперстной кишке, предприняв резекцию желудка. Грубой ошибкой является наложение переднего впередиободочного гастроэнтероанастомоза без межкишечного соустья.

Погибли 22 (37,3%) пострадавших с разрывом двенадцатиперстной кишки, причем травма кишки явилась основной причиной смерти у 16 (27,1%) человек. Умерли 16 (25%) пострадавших с ранениями двенадцатиперстной кишки; повреждение кишки как основная причина летального исхода установлено только у 3 (4,7%) человек — все они получили огнестрельное ранение кишки, а остальные 13 раненых погибли от тяжелой кровопотери, из них 8 пострадавших — на операционном столе.

Ошибки при лечении имели место у 8 из 22 погибших с разрывом двенадцатиперстной кишки и у 9 из 16 с ранением. К ошибкам диагностического характера следует отнести позднее распознавание внутрибрюшной катастрофы (7), просмотр повреждения органа во время лапаротомии (3), несвоевременную диагностику несостоятельности швов ушитой раны кишки (4). Ошибки в лечебной тактике (8) были разнообразны, но чаще заключались в недостаточном объеме оперативного вмешательства (5), а именно, когда в условиях забрюшинной флегмоны хирург ограничивался ушиванием раны кишки, не выключив ее из пассажа.

Обсуждение

Согласно нашим данным, повреждения двенадцатиперстной кишки составили 2,9% относительно травм других органов брюшной полости при ранениях живота и 4,5% при закрытой травме живота. Однако редкость патологии не снижает ее актуальности, так как летальность среди этого контингента пострадавших, по данным литературы, высока: при ранениях — 25%, разрывах — достигает 40%. В значительной мере столь неутешительные результаты объясняются отсутствием у хирургов достаточного опыта как в диагностике повреждений двенадцатиперстной кишки, так и в выборе оптимальной лечебной тактики.

Дооперационная диагностика ранений двенадцатиперстной кишки невозможна из-за множественности повреждений органов, а изолированное ранение кишки имело место только у 2 из 64 пострадавших. Крайне сложна диагностика даже изолированных разрывов двенадцатиперстной кишки. Нам это удалось в 5 из 26 наблюдений разрыва всех слоев стенки кишки и то в ситуациях, когда оказалась ненарушенной целостность заднего листка брюшины. Больных беспокоила боль по правому флангу живота, имелся интоксикацион-

ный синдром, хотя при физикальном исследовании отсутствовали перитонеальные симптомы; на обзорной рентгенограмме живота выявлена картина ретропневмоперитонеума.

При интраоперационном обследовании брюшной полости ревизия двенадцатиперстной кишки на всем протяжении необходима при обнаружении не только воздуха в забрюшинном пространстве или зеленого «пятна» Винивартера, но и гематомы справа от позвоночника или в корне брыжейки ободочной кишки (у 8 пострадавших). В диагностически сложной ситуации целесообразно введение через зонд в просвет кишки раствора метиленовой сини.

Мы полностью разделяем точку зрения хирургов, утверждающих, что окажутся бесплодными все попытки выработать строго регламентируемую тактику при повреждениях двенадцатиперстной кишки; многообразие вариантов тяжести и локализации повреждений кишки, а также смежных органов требует от хирурга высочайшей «гибкости» (J. Bourez et al., 1983; J. Horntrih, H. Keuntje, 1990; E. Degiannis et al., 1993). И все же, несомненно, следует стремиться к органосохраняющим вмешательствам.

У 84 (68,3%) из 123 больных мы ограничились ушиванием разрыва (раны) двухрядным швом. Действенной мерой профилактики несостоятельности швов является декомпрессия кишки с помощью проведенного через носовой ход в ее просвет зонда. Мы осуществляем декомпрессию двенадцатиперстной кишки в течение 5—6 суток, хотя некоторые хирурги (P. Balmat et al., 1985) считают целесообразным осуществлять аспирацию содержимого из желудка и двенадцатиперстной кишки не менее 10 суток.

При ушивании раны кишки на фоне забрюшинной флегмоны велика опасность несостоятельности швов, а если рана большая, да к тому же неправильной формы, то после ушивания возможна еще и деформация кишки с нарушением проходимости или развитие рубцовой стриктуры в отдаленные сроки. Поэтому у таких пострадавших необходимо после ушивания раны двенадцатиперстной кишки выключить ее из пассажа. Проще всего это достигается прошиванием привратника и созданием впередиободочного гастроэнтероанастомоза с межкишечным соустьем по Брауну. Такой объем операции во время первичного вмешательства мы произвели 14 больным. Еще 14 пострадавшим с целью выключения двенадцатиперстной кишки из пассажа резецирован желудок, а для декомпрессии кишки в ее просвет через гастроэнтероанастомоз проведен зонд. Мы разделяем мнение А. С. Новикова (1998), E. Ginzburg et al. (1977), R. Shorr et al. (1987), что наличие общего перитонита является противопоказанием к резекции желудка.

Н. А. Ефименко (2003) во избежание стенозирования при ушивании больших дефектов двенадцатиперстной кишки рекомендует ее пересечь на уровне повреждения, затем ушить оба конца кишки и наложить гастроеюноанастомоз. Наша точка зрения, что такая тактика нерациональна. Прежде всего, пересечение кишки возможно только при повреждении третьего - четвертого ее отделов, т. е. дистальнее боль-

шого дуоденального соска. Кроме того, как и при предлагаемом М. В. Гриневым и Б. Н. Саламатиным (1985) корригирующем вмешательстве, предусматривающем резекцию поврежденного сегмента двенадцатиперстной кишки с последующим ушиванием проксимального и дистального концов кишки и наложением гастроэнтероанастомоза, неизбежен постоянный заброс дуоденального содержимого в желудок, что приведет к развитию тяжелого рефлюкс-гастрита.

Д. М. Красильников и соавт. (2001) при значительном повреждении двенадцатиперстной кишки для профилактики несостоятельности швов и сужения просвета кишки после ушивания раны накладывали еще дуоденоеюноанастомоз с отключенной по Ру петлей тонкой кишки. Однако анастомоз с нижним горизонтальным отделом двенадцатиперстной кишки не является надежной гарантией состоятельности швов ушитой раны; декомпрессии кишки можно достигнуть и проведением в ее просвет зонда с последующей активной аспирацией. Кроме того, если разовьется стриктура поврежденного сегмента кишки, то расположенный дистальнее дуоденоеюноанастомоз не предотвратит развития непроходимости. Логичнее было бы создать соустье на месте имеющегося дефекта в стенке двенадцатиперстной кишки, как это практикуют K. Hunt et al. (1980), R. Shorr et al. (1987).

А что следует предпринять, если дефект в стенке двенадцатиперстной кишки ушить невозможно или последующее развитие несостоятельности швов очевидно? Такая ситуация может возникнуть как при первичном вмешательстве, так и при релапаротомии в связи с несостоятельностью швов ушитого разрыва (раны) кишки.

А. С. Ермолов и соавт. (2002) попытались в такой ситуации у одного пострадавшего сочетать выключение двенадцатиперстной кишки из пассажа прошиванием привратника с пластикой дефекта стенки кишки прядью сальника на питающей ножке, а у другого дефект был «оформлен» в виде дуоденостомы на дренаже. Эффекта от этих операций не было; дуоденальное содержимое выделялось и по контрольным дренажам. От прогрессирования гнойных осложнений оба больных погибли. Авторы делают заключение, что дуоденостома, более эффективная при несостоятельности культи двенадцатиперстной кишки после резекции желудка, не спасает положения при травме кишки, если предпринято только одностороннее выключение ее поврежденного сегмента.

Прежде всего хотелось бы отметить, что мы не считаем дуоденостомию при несостоятельности культи двенадцатиперстной кишки операцией выбора. Дуоденостомию мы применяем, когда во время релапаротомии выясняется, что несостоятельность культи двенадцатиперстной кишки развилась на фоне острого панкреатита, выраженной инфильтрации стенки кишки или имеется картина запущенного общего перитонита. За последние 20 лет нами выполнено повторное ушивание культи 16 больным, хотя большинство хирургов считают такое вмешательство бесперспективным. Двенадцатиперстная кишка выделяется из сращений с последующей мобилизацией по Кохеру. С культи снимаются все швы, и экономно иссекаются края кишки. Проводится назогастродуоденальный зонд, конец кото-

рого устанавливается в нисходящем отделе кишки; проверяется проходимость зонда, а затем культя ушивается узловыми швами атравматической иглой. Зонд удаляется через 6—8 суток; значительный сброс дуоденального содержимого по зонду свидетельствует о гипертензии в просвете кишки; в такой ситуации у одной больной зонд удалили только через две недели. Повторная несостоятельность культи развилась у одного больного. Мы располагаем наблюдением, когда к релапаротомии пришлось прибегнуть уже через трое суток после резекции желудка; выявлен некроз нисходящей части двенадцатиперстной кишки на протяжении 2,5—3 см с перфорацией. Предпринята панкреатодуоденальная резекция; выздоровление.

Если же хирург во время первичного вмешательства при релапаротомии сталкивается с ситуацией, когда ушить дефект стенки кишки невозможно, то А. С. Ермолов и соавт. (2002) единственным шансом на спасение считают резекцию этого сегмента кишки или его двустороннее выключение. Рассмотрим варианты оперативных вмешательств, проведенных авторами статьи трем пострадавшим.

У одного из них выявлено сквозное огнестрельное ранение «забрюшинной части двенадцатиперстной кишки в области нижнего изгиба на расстоянии около 5 см дистальнее большого дуоденального сосочка». Произведена резекция поврежденного участка двенадцатиперстной кишки, дистальный отрезок кишки ушит, а проксимальный анастомозирован с отключенной по Ру петлей тонкой кишки по типу «конец в бок». Больной выжил. А чем же завершилась резекция двенадцатиперстной кишки у двух остальных пострадавших, оперированных через сутки после травмы по поводу разрыва двенадцатиперстной кишки? У пострадавшего с разрывом нижнегоризонтального отдела кишки после резекции поврежденного сегмента оба конца кишки ушиты, наложены гастроэнтероанастомоз на отключенной по Ру петле тонкой кишки и разгрузочная гастростома. И, наконец, у третьего больного с разрывом нисходящего отдела — верхний край разрыва достигал большого дуоденального сосочка — дистальная культя была ушита, сформирован впередиободочный гастроэнтероанастомоз на короткой петле, проксимальный отрезок отключен от желудка прошиванием антрального отдела аппаратом «УДО-40» и «оформлен» в виде дуоденостомы на катетере Фолея для отведения, сбора и утилизации желчи и панкреатического сока. Эти двое больных умерли.

С нашей точки зрения, и у второго больного, с разрывом нижней горизонтальной части двенадцатиперстной кишки, несмотря на то что с момента травмы прошли уже сутки, все-таки следовало после резекции поврежденного сегмента восстановить непрерывность кишечника созданием соустья между проксимальным отделом двенадцатиперстной кишки и отключенной по Ру петлей тонкой кишки по типу «конец в конец». Для профилактики несостоятельности швов анастомоза, с учетом тяжести состояния пострадавшего, целесообразно было выключить двенадцатиперстную кишку из пассажа прошиванием привратника с последующим наложением гастроэнтероанастомоза или даже резекцией антрального отдела желудка. Наложение разгрузочной гастростомы в описанном авторами наблюдении необоснованно.

С неординарной ситуацией может встретиться хирург при повреждении терминального отдела двенадцатиперстной кишки. Если после пересечения обеих ножек связки Трейтца оказывается, что проксимальнее стенка кишки уже не изменена, то на этом уровне кишка пересекается, проксимальный конец ушивается, резецируется размозженный участок двенадцатиперстной кишки и начальный отдел тощей, формируется анастомоз между нижней горизонтальной частью двенадцатиперстной кишки и тонкой кишкой по типу «бок в бок», и опять же для профилактики несостоятельности швов следует применить один из способов выключения двенадцатиперстной кишки из пассажа. Если и проксимальнее прикрепления связки Трейтца стенка кишки повреждена, то необходимо продолжить мобилизацию кишки, затем скелетированный отдел провести под брыжеечными сосудами вправо и пересечь на границе с нисходящей частью, после чего становится возможным наложение дуоденоеюноанастомоза с отключенной по Ру петлей тонкой кишки «конец в конец».

При размозжении сегмента кишки на уровне большого дуоденального сосочка единственным шансом спасти пострадавшего является панкреатодуоденальная резекция, а не формирование дуоденостомы — даже если и предпринять двустороннее выключение двенадцатиперстной кишки. Поэтому примененный объем вмешательства у третьего пострадавшего — формирование дуоденостомы на катетере Фолея — было обречено на неудачу.

При отрыве двенадцатиперстной кишки от головки поджелудочной железы дистальнее большого дуоденального сосочка и при ранних сроках операции допустимо после резекции кишки восстановить ее непрерывность; мы выполнили два таких вмешательства.

В случае развития несостоятельности швов ушитого разрыва (раны) двенадцатиперстной кишки лечебная тактика зависит от нескольких факторов. Если сформировался дуоденальный свищ, то следует повременить с операцией, ограничиться комплексной консервативной терапией. Несформировавшийся дуоденальный свищ, осложненный перитонитом, флегмоной забрюшинного пространства, является показанием к неотложной релапаротомии. Теперь хирургическая тактика зависит от тяжести состояния больного, выраженности воспалительных изменений стенки двенадцатиперстной кишки, окружающих тканей, объема первичного вмешательства, локализации раны, опыта хирурга. Можно после экономного иссечения краев раны повторно ее ушить и выключить двенадцатиперстную кишку из пассажа, если это не было сделано во время первой операции. Если надежно ушить рану невозможно и очередное развитие несостоятельности швов очевидно, а рана расположена в проекции большого дуоденального сосочка, то решается вопрос о возможности панкреатодуоденальной резекции. Если такой объем вмешательства из-за тяжести нарушения гомеостаза для больного непереносим, то повторное ушивание раны мы предпринимаем с целью выиграть время, чтобы в условиях реанимационного отделения подготовить больного к радикальной операции. При первых же признаках несостоятельности швов предпринимается оче-

редная релапаротомия, панкреатодуоденальная резекция. Аналогичная тактика может быть применена и при первичном вмешательстве, когда по тяжести повреждения двенадцатиперстной кишки и смежных органов показана панкреатодуоденальная резекция, но данный объем вмешательства для пострадавшего непереносим из-за тяжести его состояния или если хирург не решается его выполнить из-за недостаточности опыта.

Панкреатодуоденальная резекция произведена 8 пострадавшим: 3 — во время первичного оперативного вмешательства, 5 — при релапаротомии. У 6 человек, помимо травмы двенадцатиперстной кишки, имелось еще повреждение поджелудочной железы и общего желчного протока, 2 пострадавшим такой объем операции выполнен в связи с повторной несостоятельностью ушитого разрыва кишки; 3 пациента умерли.

Таким образом, для большинства пострадавших с повреждениями двенадцатиперстной кишки адекватным объемом операции является ушивание разрыва (раны) двухрядным швом; обязательна декомпрессия кишки с помощью назогастродуоденального зонда. При разрывах, превышающих полуокружность кишки, сквозном ножевом, а также огнестрельном ранении, поздних сроках вмешательства восстановление целостности кишки необходимо дополнять выключением ее из пассажа. Сочетанное повреждение двенадцатиперстной кишки, головки поджелудочной железы и общего желчного протока служит показанием к панкреатодуоденальной резекции.

СПИСОК ЛИТЕРАТУРЫ

Ермолов А. С., Иванов П. А., Гришин А. В. и др. Анализ хирургической тактики при травме двенадцатиперстной кишки // Актуальные вопросы сочетанной шокогенной травмы и скорой помощи/Под ред. С. Ф. Багненко, С. А. Селезнева, Ю. Б. Шапота.— СПб., 2002.- С. 72-83.

Новиков А. С., Уракчеев Ш. К., Богданов С. В. и др. Повреждения двенадцатиперстной кишки и их осложнения // Осложнения в неотложной хирургии и травматологии.-СПб., 1998.- С. 113-120.

Ошибки и осложнения при травме живота: Матер. конф. / Под ред. Г. А. Моргунова.— Новосибирск, 1990.— 159 с.

Adkins R., Keyser I Recent experiences with duodenal trauma // Amer. J. Surg.—1985.— Vol. 51.-№ 3.-P. 121-131.

Degiannis E., Krawczykowski D., Velmahos G. et al. Pyloric exclusion in severe penetrating injuries of the duodenum // World J. Surg.- 1993.- Vol. 17.- № 6.- P. 751-759.

Donahue J., Crass R., Trunkey D. The management of duodenal and other small intestinal trauma // World J. Surg.- 1985.- Vol. 9.- № 6.- P. 904-913.

Guman S., Pathak V., McGovern P. et al. Management and complication of duodenal injuries // Amer. J. Surg.- 1982.- Vol. 48.- № 3.- P. 109-113.

Ivatury R., Nallathamli M., Gaudino J. et al. Penetrating duodenal injuries. Analysis of 100 consecutive cases // Ann, Surg.- 1985.- Vol 202 - № 2.- P. 153-158.

Kelly G., Norton L., Moore G., Eiseman B. The continuing challenge of duodenal injuries // J Trauma.- 1978.- Vol. 18.- № 3.- P. 160-165.

Shorr R., Greaney G., Donovar A. Injuries of the duodenum // Amer. J. Surg.— 1987.— Vol. 154.-№ 1.-P. 93-98.

ГЛАВА 8

ПОВРЕЖДЕНИЯ ТОНКОЙ, ОБОДОЧНОЙ И ПРЯМОЙ КИШКИ

Кишечник — наиболее часто повреждаемый орган как при закрытой травме живота, так и при ранениях. Во время Великой Отечественной войны среди раненных в живот повреждения полых органов установлены у 83,8% (Л. Н. Александров и соавт., 1969). Хотя за прошедшее столетие летальность при повреждениях кишечника и снизилась со 100 до 5%, чему в значительной степени способствовало применение в ранние сроки антибиотиков, но среди госпитализированных на фоне общего перитонита она составляет 30—50% (М. П. Постолов и соавт., 1982; П. Н. Зубарев, С. А. Анденко, 1990; A. Cook et al., 1984; R. Nelson et al., 1986).

Высокой остается летальность при огнестрельных ранениях толстой кишки — от 11 до 31%; при этом следует учесть, что повреждения толстой кишки в локальных войнах последнего десятилетия встречаются у 38—41% раненых (Б. Н. Гусейнов и соавт., 2000).

Это только непосредственные результаты лечения. А сколько молодых людей остаются инвалидами! Следует отметить, что литературные данные трудно сопоставимы, так как многие авторы не проводят дифференцированного анализа исхода травмы с учетом этиологического фактора, тяжести и уровня повреждения кишечника, наличия сочетанных повреждений, сроков оперативного вмешательства.

Так, некоторые хирурги (В. С. Волков и соавт., 1979) повреждения брыжейки любой тяжести отождествляют с травмой кишечника; другие к таковым относят только такие повреждения брыжейки, при которых нарушается питание регионарного участка кишки, следствием чего является его некроз (М. П. Постолов и соавт., 1982; A. Billing et al, 1990), или возможно развитие энтерита с рубцеванием соответствующего сегмента кишки (S. Brotman et al., 1980).

В. С. Волков и соавт. (1979) сообщают о летальности в 17% случаев, но среди анализируемого контингента 63% составили пострадавшие, у которых при лапаротомии выявлены только гематома стенки

кишки или брыжейки, разрыв серозы кишки, т. е. травма, при которой даже необходимость оперативного вмешательства является дискутабельной; если же учитывать только пострадавших, у которых была нарушена целостность всех слоев стенки кишки и с отрывом брыжейки, то летальность оказалась бы уже 50%. Велико число послеоперационных осложнений — 40—70%, распознавание и коррекция которых представляют значительные трудности (Б. К. Шуркалин и соавт., 1987; Б. Н. Гусейнов и соавт., 2000; П. Н. Зубарев, 2001).

Одним из грозных осложнений является несостоятельность швов ушитой раны кишки и межкишечных анастомозов. Особенно часто (до 50%) несостоятельность швов развивается после ушивания огнестрельных ран толстой кишки, что обусловлено недоучетом зоны ушиба (Б. Н. Федоров и соавт., 1989; А. С. Ермолов и соавт., 1998). Не представляют редкость и такие, обычно сопутствующие перитониту, осложнения, как паралитическая и спаечная непроходимость кишечника, абсцессы брюшной полости, эвентрация (К. Д. Тоскин, В. В. Жебровский, 1980; А. П. Этингер и соавт., 1986; С. А. Алиев, 2000).

Актуальной проблемой для хирургии мирного и, особенно, военного времени остается лечение повреждений прямой кишки, что обусловлено все возрастающей частотой и тяжестью травмы, сложностью выбора оптимальной хирургической тактики, большим количеством осложнений и высокой летальностью (Ю. Г. Шапошников, 1984; А. Т. Хубезов и соавт., 1996; А. К. Ревской и соавт., 1997).

Среди ранних послеоперационных осложнений жизнеугрожающими являются перитонит, флегмона тазовой клетчатки, сепсис. В отдаленные сроки нередко приводят к инвалидизации остеомиелит тазовых костей, стриктура анального канала, нарушение функции анального жома.

Диагностика повреждений кишечника основана на распознавании раневого перитонита, клиника которого не всегда отчетлива даже при изолированной травме живота и, тем более, сочетанной, особенно на фоне шока и острой кровопотери (К. Н. Лисицин, А. К. Ревской, 1986). Следует учитывать, что клиника травмы толстой кишки менее ярко выражена и растянута во времени. Эти обстоятельства являются причиной поздней обращаемости и несвоевременного оперативного вмешательства.

По данным Н. С. Утешева и соавт. (1983), в первые 3 ч поступают 25% пострадавших с закрытой травмой и 85,3% — с ранениями кишечника. И все же именно клинические проявления составляют основу диагностики Практически все пострадавшие отмечают боли в животе. Боль может иметь локальный характер, а затем распространяться по всему животу, что обычно сочетается с учащением пульса (В. И. Кукош, А. Ф. Учугина, 1976). Рвота, вначале рефлекторного характера, вскоре становится одним из признаков интоксикационного синдрома. Напряжение мышц передней брюшной стенки выявляется у 81,8% пострадавших (С. Н. Ильичев, 1992). Однако этот признак может быть и в ситуациях, когда имеется только ушиб

брюшной стенки. Что касается симптома Блюмберга — Щеткина, то он встречается не чаще, чем у 35% пострадавших (А. Н. Беркутов и соавт., 1976).

Пальцевое исследование через прямую кишку позволяет в ранние сроки выявить раздражение париетального листка брюшины, а обнаружение крови в прямой кишке обычно свидетельствует о ее повреждении.

Аускультация брюшной полости также целесообразна — отсутствие кишечных шумов встречается у 64,3% пострадавших с разрывом всех слоев кишки или ранением кишечника (J. Robbs et al., 1980). Патогномоничным симптомом является обнаружение свободного воздуха в брюшной полости перкуссией или, что достовернее, с помощью рентгенологического исследования (рис. 30). Однако этот симптом опять же встречается только у 25% пострадавших с повреждением тонкой и у 40% — толстой кишки (М. П. Постолов и соавт., 1982).

Из инструментальных методов исследования широко используется лапароцентез. Однако разрешающая диагностическая способность лапароцентеза при изолированном повреждении кишки, даже если применять лаваж брюшной полости с последующей микроскопией центрофугата, не превышает 70% (F. Obeid et al., 1984).

В то же время имеются сообщения о специфичности энзиматических маркеров, содержащихся в жидкости, аспирируемой из брюшной полости при проведении лаважа, в зависимости от поврежденного органа; в частности, при повреждении кишечника повышается уровень щелочной фосфатазы, продуцируемой слизистой тонкой и толстой кишки (K. Kopiszka et al., 1997).

Лапароскопия, несомненно, более информативный метод исследования. Однако опасность не обнаружить все повреждения есть даже при проведении оперативного вмешательства. Чтобы избежать такой ошибки, необходимо тщательно исследовать все отделы кишечника, включая расположенные забрюшинно. При обнаружении проникающего ранения восходящей или нисходящей кишки следует мобилизовать рассечением переходной складки брюшины соответствующий сегмент кишки и, чтобы исключить сквозной характер ранения, осмотреть заднюю стенку кишки (Г. Н. Цыбуляк, 1995).

При распознавании повреждения забрюшинного отдела прямой кишки учитывают наличие таких жалоб, как боли в промежности, ректальные кровотечения, тенезмы, иногда дизурические явления. Диагноз уточняется пальцевым исследованием прямой кишки и ректороманоскопией — без предварительной подготовки (Ф. И. Панов и соавт., 2001). Целесообразна рентгенография, по показаниям — рентгеноконтрастное исследование, включая вульнерографию (А. М. Коплатадзе, Ю. А. Бондарев, 1990; D. Tuggle, P. Huber, 1984).

При травме тонкой кишки у большинства больных оперативное вмешательство заключается в ушивании ран в поперечном направлении одиночными швами. В условиях перитонита применяется шов Н. И. Пирогова, при котором первый ряд швов проходит через серозный, мышечный и подслизистые слои без прошивания слизи-

стой оболочки, обеспечивая тесное соприкосновение краев последней (Б. Д. Комаров и соавт., 1975).

Резекция тонкой кишки выполняется по следующим показаниям: размозжение сегмента; наличие множественных ран на небольшом участке, ушивание которых привело бы к деформации или сужению кишки; отрыв брыжейки или значительное ее повреждение с развитием обширной гематомы; возникшие сомнения в достаточном кровоснабжении сегмента кишки; некроз выпавшей через рану брюшной стенки петли кишки; при огнестрельном ранении — наличие дефекта стенки больше полуокружности кишки (П. Н. Зубарев, 1996), причем анастомоз «бок в бок» надежнее, хотя и менее выгоден в функциональном отношении, чем анастомоз «конец в конец» (Ю. Г. Шапошников, 1984).

Резекция дистального отдела подвздошной кишки часто осложняется несостоятельностью швов тонкокишечного соустья. Поэтому в экстренных ситуациях более безопасен илеоасцендоанастомоз. Ф. С. Жижин (1986), накладывая илеоцеко- или илеоасцендоанастомоз, конец терминального участка подвздошной кишки не ушивает, а выводит на брюшную стенку и через него интубирует кишку до межкишечного соустья.

При необходимости резекции дистального отдела подвздошной кишки на фоне тяжелого перитонита или крайней тяжести состояния пострадавшего, обусловленного множественностью повреждений органов, кровопотерей, считается допустимым ограничиться концевой илеостомой; илеостому рекомендуется дополнять интубацией кишечника полихлорвиниловым зондом (М. Р. Рокитский и соавт., 1987).

В. В. Сумин и Ф. С. Жижин (1992) при резекции подвздошной кишки в условиях общего перитонита формируют У-образную энтеростому. Суть операции состоит в резекции поврежденного участка кишки, после чего накладывается анастомоз по типу «бок в бок» или «конец в бок» между приводящей кишкой и отключенной по Ру на протяжении 12—16 см отводящей кишкой, конец которой выводится на переднюю брюшную стенку в правой подвздошной области.

Тактика при повреждениях толстой кишки значительно сложнее. По мнению большинства хирургов, улучшение результатов лечения травм ободочной кишки обусловлено прежде всего уменьшением количества первичных восстановительных операций (E. Thal, E. Yeary, 1980; A. Cook et al, 1984; C. Orsay et al, 1989).

Несомненно, этому способствуют своевременность вмешательства и высокоэффективная антибактериальная терапия (В. Д. Федоров и соавт., 1988). Ушиванию подлежат свежие колото-резаные раны — не позднее 6—8 ч после ранения, при отсутствии массивного загрязнения брюшной полости, тяжелой кровопотери или жизнеугрожающих сочетанных повреждений (Г. П. Шорох, К. Н. Тарун, 1987; J. Thigpen et al., 1980; A. Cook et al., 1984), причем размер раны не должен превышать половины окружности кишечной трубки (С. А. Алиев, 2000). Некоторые хирурги ограничивают время для

первичного восстановления пассажа по ободочной кишке всего двумя часами (Г. Н. Цыбуляк, 1995; Н. А. Ефименко, 2003).

При огнестрельном ранении мобильных участков ободочной кишки рекомендуется ее пересечение в месте ранения и выведение обоих концов на переднюю брюшную стенку в виде стом. При ранении фиксированных (мезоперитонеально расположенных) отделов кишки рану после иссечения краев ушивают двухрядным швом и поврежденный участок выключают наложением полной проксимальной колостомы, а забрюшинное пространство в области поврежденной кишки дренируют двухпросветными дренажами (А. С. Ермолов и соавт., 1998) или однопросветной трубкой диаметром не менее 1 см (П. Н. Зубарев, 1996).

При локализации раны на восходящем отделе ободочной кишки после ее ушивания необходимо вывести подвздошную кишку в 25 см от илеоцекального угла в виде петлевой или концевой илеостомы (Г. П. Шорох, К. Н. Тарун, 1987; В. Д. Федоров и соавт., 1988). За концевой илеостомой удобнее уход. Цекостомия для этих целей непригодна, так как не препятствует пассажу кишечного содержимого и, кроме того, часто возникают параколостомические осложнения (В. Д. Федоров и соавт., 1988).

При труднопрогнозируемом исходе первичной восстановительной операции компромиссным решением является экстраперитонизация поврежденного сегмента кишки (П. Н. Зубарев, С. А. Анденко, 1990; C. Orsay et al., 1989).

Несомненно, безопаснее при огнестрельных ранениях ободочной кишки двухэтапное вмешательство. Даже своевременное ушивание огнестрельных ран ободочной кишки у 38% пострадавших осложняется несостоятельностью швов, что обусловлено наличием зоны первичного травматического некроза в пределах до 2 см от краев раны, а зона молекулярного сотрясения достигает 9 см (В. З. Тотиков и соавт., 2002).

Поэтому большинство хирургов первичное восстановление пассажа считают целесообразным только при повреждении правого фланга кишки, а именно гемиколэктомию с наложением илеотрансверзоанастомоза, а при ранении других отделов — колостомию на месте ранения, резекцию сегмента кишки с выведением обоих концов кишки, или обструктивную резекцию — операцию типа Гартмана (А. П. Доценко, 1986; Т. Джураев, Т. Г. Гульмуратов, 1998; М. Я. Насиров, З. А. Салахов, 2001).

Однако есть сообщения, авторы которых предпочитают первичное восстановление непрерывности кишечника (П. Н. Зубарев, 1990; P. Farah, C. Tohme, 1985; S. George et al., 1990).

П. Н. Зубарев (1990) из 74 пострадавших с огнестрельным ранением ободочной кишки ушил рану 50, сделал резекцию кишки с первичным анастомозом 15, операцию типа Гартмана — только 9; летальность составила 12%. Непременным условием восстановления целостности кишки автор считает раннее поступление пострадавших в стационар и стабильную гемодинамику, объем вмешательства зависит также от

степени загрязнения брюшной полости, тяжести сочетанных повреждений. И все же в более позднем сообщении (1996) П. Н. Зубарев рекомендует толстокишечные анастомозы накладывать как можно реже, притом с дополнительной проксимальной колостомой. Такой же тактики придерживается П. Г. Алисов (1998), по данным которого первичные толстокишечные анастомозы сопровождаются несостоятельностью швов в 66,4% и летальностью — в 71,4% случаев.

При разрывах ободочной кишки показания к наложению колостомы должны быть шире, чем при проникающих колото-резаных ранах, так как при контузионно-компрессионном механизме закрытой травмы, как и при огнестрельных ранениях, не всегда можно с уверенностью определить истинную площадь повреждения стенки кишки (A. Billing et al., 1990).

Тактика при повреждениях прямой кишки зависит от многих факторов: того, где находится рана по отношению к брюшине (внутри-, внебрюшинное или одновременное повреждение обоих отделов кишки), к просвету кишки (проникающее, непроникающее ранение), а при ранении со стороны просвета кишки важно учитывать глубину раны, характер ранения (разрыв, колото-резаное, огнестрельное, баротравма и др.); тяжесть повреждения анального сфинктера; наличие сочетанных повреждений — чаще всего мочевого пузыря, уретры, костей таза; степень загрязнения раны промежности; распространенность воспалительного процесса по параректальной клетчатке; время, прошедшее с момента травмы, а также состояние пострадавшего.

При внебрюшинных повреждениях прямой кишки производится первичная хирургическая обработка раны промежности, иссечение краев раны кишки и ее ушивание двухрядным швом, девульсия ануса, дренирование параректального и пресакрального клетчаточного пространства двухпросветными или несколькими силиконовыми трубками, что обеспечивает возможность проведения в послеоперационном периоде проточного промывания растворами антисептиков (Ю. Г. Шапошников, 1984; В. Г. Сахаутдинов и соавт., 1987; А. К. Ревской и соавт., 1997).

Некоторые хирурги считают необходимым еще и наложение петлевой сигмостомы (А. М. Коплотадзе, Ю. А. Бондарев, 1990; J. Natale, 1986), особенно при огнестрельных ранениях кишки, локализующихся выше диафрагмы таза (А. К. Ревской и соавт., 1997). Большинство хирургов выключают прямую кишку из пассажа после ушивания больших дефектов кишки, при сквозном ее ранении или одновременном повреждении мочевого пузыря, когда необходимо еще и наложение эпицистостомы, значительном разрушении запирательного аппарата, а также при поздней госпитализации, когда инфицированная рана кишки не ушивается (Б. Л. Канделис, 1980; Н. Н. Каншин и соавт., 1984; С. В. Лохвицкий и соавт., 1985; B. Keferstein et al., 1985; A. Billing et al, 1990).

При внебрюшинных повреждениях прямой кишки, сочетающихся с переломами костей таза, также следует сформировать петлевую

сигмостому, и уже на операционном столе промыть прямую кишку для профилактики остеомиелита тазовых костей (D. Tuggle, P. Huber, 1984; A. Billing et al., 1990). Необходимо также введение профилактической дозы противогангренозной сыворотки и своевременное назначение антибиотиков широкого спектра действия.

При поздней госпитализации пострадавших, помимо создания колостомы, показано дренирование пельвиоректального клетчаточного пространства путем широких параректальных разрезов (Л. К. Куликов и соавт., 1993). Искусственно наложенные каловые свищи закрываются в сроки от 1,5 до 6 мес (А. К. Ревской и соавт., 1997; E. Thal, E. Yeary, 1980; A. Cook et al., 1984; J. Natale, 1986).

В клинике находились на лечении 808 пострадавших с травмой **тонкой кишки:** ранение имело место у 521 (ножевое — 492, огнестрельное — 29), закрытая травма — у 287 человек.

Мы посчитали целесообразным к закрытой травме тонкой кишки отнести 24 наблюдения отрыва брыжейки от кишки, с сохранением целостности последней, но требовавших резекции кишки из-за расстройства регионарного кровообращения.

Множественные повреждения органов выявлены у 264 (53,6%) пострадавших с ранениями и у 82 (29,3%) с разрывом кишки. При ранениях чаще одновременно повреждались брыжейка (137), ободочная кишка (65), крупные сосуды (41); при разрывах — брыжейка (69) и печень (18). У 29 человек с ножевыми ранениями и у 7 с закрытой травмой не были повреждены все слои стенки кишки; эти пострадавшие не были включены при анализе клинического материала.

Диагностика разрыва тонкой кишки тождественна распознаванию прободного перитонита и основывалась на данных клинической картины и информации, полученной при физикальном исследовании, лабораторных и инструментальных методик.

При закрытой травме напряжение мышц передней брюшной стенки без отчетливых перитонеальных симптомов и интоксикационного синдрома еще не является показанием к лапаротомии, так как может быть следствием ушиба или разрыва мышц, наличия предил и забрюшинной гематомы, повреждения других анатомических областей. Напротив, при установленном проникающем характере ранения живота выявление уже одного этого симптома достаточно для принятия решения о необходимости лапаротомии, а у 89 (17,1%) человек проникающий характер ранения не вызывал сомнений, так как через рану выпадала прядь сальника (71) или петля кишки (18).

Боль в животе — наиболее частая жалоба пострадавших с разрывом и ранением тонкой кишки (табл. 15). Рвота — вторая по частоте жалоба больных, причем при разрыве кишки рвота наблюдается значительно чаще, чем при ранении органа, что в значительной степени обусловлено поздним оперативным вмешательством у пострадавших с закрытой травмой живота — обычно уже на фоне интоксика-

Таблица 15

Частота клинических симптомов изолированного повреждения тонкой кишки

Симптомы	Частота выявления (%)	
	закрытая травма	ранение
Боль в животе разлитая	87,6	71,2
Боль в животе локальная	5,4	18,7
Рвота	32,1	8,6
Вздутие живота	23,2	8,2
Симптом Блюмберга — Щеткина	74,7	28,6
Укорочение печеночной тупости	16,2	8,1
Свободный газ в брюшной полости на обзорной рентгенограмме живота	34,8	23,7

ционного синдрома, тогда как большинство раненых были оперированы в реактивной фазе перитонита: в течение 6 ч с момента травмы оперированы 31,4% пострадавших с разрывом и 82,3% с ранением тонкой кишки. Этим же обстоятельством можно объяснить и тот факт, что вздутие живота при разрыве кишки также встречается чаще, чем при ранении.

Более частое выявление симптома Блюмберга — Щеткина при разрывах тонкой кишки обусловлено не только поздней госпитализацией, но и более тщательным физикальным исследованием этого контингента пострадавших в сравнении с раненными в живот, значительная часть которых подвергалась оперативному вмешательству уже только после распознавания факта проникающего ранения. Поздним оперативным вмешательством у пострадавших с разрывом тонкой кишки объясняется и большая частота обнаружения свободного воздуха в брюшной полости (рис. 30).

Следует отметить, что при множественных повреждениях органов брюшной полости картина внутрибрюшной катастрофы была обычно отчетливой в обеих группах больных (84%).

Лапароцентез применен 27 пострадавшим с изолированным разрывом тонкой кишки; в 2 случаях результат исследования оказался ложноотрицательным, что явилось причиной несвоевременного оперативного вмешательства. Необходимость экстренного оперативного вмешательства уточнена с помощью лапароскопии у 16 пострадавших с разрывом тонкой кишки.

Основной объем оперативного вмешательства при повреждениях тонкой кишки — ушивание раны (разрыва). При поздних сроках вмешательства ушиванию раны кишки предшествовало экономное иссечение ее краев. Операции такого объема выполнены 451 (97,4%) пострадавшему с ножевыми и 21 (72,4%) с огнестрельными ранениями; разрыв кишки ушит 210 (75%) больным. Резекция кишки про-

изведена 20 (4,1%) пострадавшим с ранениями (ножевых — 12, огнестрельных — 8) и 70 (25%) — с закрытой травмой.

При ранениях показанием к резекции кишки служило размозжение сегмента органа (6), наличие множественных ран на небольшом участке (6), сочетанное повреждение регионарного сосуда (5), некроз выпавшей через рану брюшной стенки петли кишки (3). При закрытой травме резекция выполнялась в случаях отрыва брыжейки от кишки (56): как при сохраненной целостности кишки (24), так и при одновременном ее разрыве (32), пострадавшим с размозжением сегмента кишки (11), а также при повреждении регионарного сосуда (3).

Резекция сегмента кишки завершена созданием межкишечного анастомоза по типу «конец в конец» у 32 человек, «бок в бок» — у 54, причем у 4 из них после резекции терминального отдела подвздошной кишки наложен илеотрансверзоанастомоз. У 4 пострадавших, оперированных на фоне общего калового перитонита, после резекции дистального участка подвздошной кишки ограничились формированием концевой илеостомы; пассаж кишечного содержимого восстанавливали через 1 — 1,5 мес.

После ушивания раны кишки в условиях перитонита, сквозных и тем более множественных ран, резекции сегмента кишки считали обязательным проведение назогастроеюнального зонда, что ликвидировало гипертензию в просвете кишки, благоприятствовало раннему восстановлению перистальтики, т. е. это была эффективная мера профилактики несостоятельности швов ушитых ран и межкишечных анастомозов.

Осложнения в послеоперационном периоде возникли у 85 (30,4%) пострадавших с разрывом, у 43 (9,3%) с ножевыми и у 9 (31%) с огнестрельными ранениями. Превалировали гнойные (90%) осложнения: нагноение операционной раны (41), прогрессирующий перитонит (36), абсцессы брюшной полости (14), несостоятельность швов ушитой раны (14) и межкишечного соустья (10), эвентрация (12).

Несостоятельность швов после ушивания ножевых ран тонкой кишки выявлена у 3 из 451 (0,7%), огнестрельных — у 2 из 21 (9,5%) оперированного; разрывов кишки — у9 из 210 (4,1%) пострадавших.

Влияние механизма травмы на развитие несостоятельности швов несомненно; у некоторых больных возникновению этого осложнения способствовал тот факт, что проведенный в тонкую кишку зонд не функционировал, так как использовались зонды не только стандартные, но и кустарного изготовления.

Несостоятельность швов анастомоза после создания соустья по типу «конец в конец» обнаружена у 3 из 32 (9,4%), а при анастомозе «бок в бок» — у 7 из 56 (12,5%) больных.

У 44 (5,7%) пострадавших в связи с развившимися в послеоперационном периоде осложнениями предпринята релапаротомия.

При несостоятельности швов ушитой раны кишки повторному ушиванию предшествовало экономное иссечение ее краев. При несостоятельности швов межкишечного соустья ушиванию предпочитали резекцию анастомоза с созданием нового соустья. После резек-

ции анастомоза в терминальном отделе подвздошной кишки накладывали илеотрансверзоанастомоз, а на фоне общего калового перитонита — концевую илеостому.

Ушиванию эвентрации предшествовали ревизия и санация брюшной полости, так как у всех пострадавших это осложнение развилось на фоне перитонита. Этапные санационные релапаротомии проведены 11 пострадавшим; количество релапаротомий — от 2 до 6.

Для борьбы с интоксикационным синдромом, помимо индивидуально составленной программы инфузионной терапии, применялись методы экстракорпоральной детоксикации: гемосорбция, спленосорбция, плазмаферез.

При проведении гемо- и спленосорбции практиковали забор крови из воротной вены. С этой целью, после корригирующего вмешательства и тщательной санации брюшной полости, в разбужированную с помощью пуговчатого зонда пупочную вену вводили катетер, диаметр просвета которого был не менее 1,5 мм, что обеспечивало адекватный поток крови — 50—100 мл/мин. Количество подключений ксеноселезенки составляло от 1 до 3. Усиление детоксикационного эффекта предложенного метода объясняется забором из портальной системы более токсичной, в сравнении с периферическим венозным руслом, крови (о токсичности крови судили по уровню молекул средней массы).

Умерли 21 (4,5%) пострадавший с ножевым ранением, 3 (10,3%) — с огнестрельным и 50 (17,9%) — с разрывом тонкой кишки. Одной из основных причин высокой летальности при разрыве тонкой кишки являются поздние оперативные вмешательства. Кроме того, среди 50 погибших у 27 оказались поврежденными еще и другие анатомические области. И все же именно у этого контингента пострадавших отчетливо прослеживается влияние фактора времени на исход травмы. Так, среди оперированных до суток с момента травмы летальность составила 10,5%, тогда как после вмешательства в более поздние сроки — 44,7%. Если при разрывах кишки основной причиной смерти был перитонит — у 36 из 50 (72%) умерших, то при ранениях — массивное кровотечение из поврежденных магистральных сосудов — у 13 из 21 (61,9%) погибшего, причем у 10 из них смерть констатирована на операционном столе.

Ошибки в диагностике и лечении допущены у 31 (11,1%) пострадавшего с разрывом и у 12 (2,4%) с ранением тонкой кишки. К диагностическим ошибкам отнесены позднее распознавание (позже 6 ч с момента госпитализации) разрыва кишки (17) или проникающего характера ранения живота с повреждением кишки (3), необнаружение повреждения тонкой кишки (4) и других органов (3) во время операции, несвоевременное обнаружение внутрибрюшного осложнения, устранение которого требовало повторного вмешательства (5), напрасная релапаротомия при тяжелом парезе кишечника (3). К ошибкам в лечебной тактике следует отнести случаи формирования межкишечного анастомоза в терминальном отделе подвздош-

ной кишки, что явилось причиной несостоятельности анастомоза (4). Создание еюностомы на месте ранения (1) привело к неуправляемой потере кишечных соков, тяжелому нарушению гомеостаза и необходимости экстренной релапаротомии для закрытия тонкокишечного свища. Неоправданным было формирование цекостомы (1) или подвесной илеостомы (1) при лечении пареза кишечника на фоне общего перитонита; подшитые к париетальной брюшине слепая и подвздошная кишка «отошли» в свободную брюшную полость. У одного пострадавшего, своевременно оперированного по поводу проникающего ножевого ранения живота с повреждением подвздошной кишки, послеоперационный перитонит и ранняя спаечная непроходимость кишечника были обусловлены плохой техникой вмешательства: при релапаротомии, предпринятой уже через двое суток, шов раны кишки, причем расположенной на спавшемся ее участке, оказался негерметичным.

Примером сочетания диагностической и тактической ошибок является следующее наблюдение.

Больная Д., 47 лет, госпитализирована в реанимационное отделение 5.08.96 г. с диагнозом: перелом лонных и седалищных костей, вертлужной впадины, справа — разрыв симфиза, шок 2-й степени тяжести, придавлена автопогрузчиком. После противошоковой терапии больная переведена в отделение сочетанной травмы, помещена в гамак, налажено скелетное вытяжение за мыщелки правого бедра. Спустя четверо суток после травмы предпринята лапароскопия, так как больную беспокоили боли внизу живота и была выявлена ригидность брюшной стенки. Обнаружено небольшое количество крови по правому флангу живота, что расценено как следствие «пропотевания» забрюшинной гематомы. В последующие дни пострадавшую продолжали беспокоить умеренные боли в животе неопределенной локализации, вечерний подъем температуры до 38°С, кровь стала «воспалительной», появилась иктеричность склер, а 16.08 отмечено вздутие живота и угнетение перистальтики, что послужило основанием для оперативного вмешательства. Срединная лапаротомия. Выявлена картина фибринозно-гнойного перитонита, а при ревизии брюшной полости обнаружен отрыв брыжейки подвздошной кишки в ее терминальном отделе на протяжении 15 см с некрозом сегмента кишки. Выполнена резекция некротизированного участка кишки с наложением анастомоза «бок в бок» примерно в 20 см от слепой кишки. Через 5 дней клиника прободного перитонита.

При релапаротомии констатирована несостоятельность швов анастомоза. После резекции анастомоза создано новое соустье — также по типу «бок в бок». Тяжелое послеоперационное течение. Сепсис. Развилась метастатическая флегмона правой орбиты и эндофтальмит; флегмона орбиты вскрыта, но зрение на правый глаз уже было утрачено. На 6-е сутки из контрапертуры справа стал выделяться жидкий кал. 30.08 предпринята очередная релапаротомия. Каловый перитонит по правому флангу с затеком в малый таз. Межкишечный анастомоз, расположенный вблизи слепой кишки, несостоятелен. Анастомоз резецирован; с трудом удалось ушить резко инфильтрированную культю подвздошной кишки. Наложен илеотрансверзоанастомоз. Больная, проведя в клинике 74 дня, выписана 18.10.96 г. в удовлетворительном состоянии.

Таким образом, фактор времени — один из основных резервов улучшения результатов лечения пострадавших с травмой тонкой кишки; он чрезвычайно важен при разрывах кишки, где исход определяет тяжесть развития перитонита, а при ранениях — еще и из-за частого одновременного повреждения крупных сосудов брюшной полости.

Трансназальная интубация тонкой кишки является простым по выполнению пособием, обеспечивающим профилактику несостоятельности швов ушитой раны кишки или межкишечного анастомоза: она благоприятствует раннему восстановлению перистальтики у больных с тяжелым парезом кишечника и, безусловно, безопаснее создаваемых с этой же целью коло- и энтеростом.

В клинике находились на лечении 263 пострадавших с повреждениями **ободочной кишки:** ранение получили 233 (ножевое — 203, огнестрельное — 30) человека, закрытую травму — 30. Повреждения кишки не проникали в ее просвет у 27 пострадавших с ножевыми ранениями и у 14 — с закрытой травмой; при изучении клинической картины и исхода лечения повреждений эти больные не учитывались. Множественные повреждения органов брюшной полости выявлены у 115 (55,6%) оперированных по поводу ножевых, у 21 (70%) — огнестрельных ранений и у 21 (72,1%) — разрыва ободочной кишки. При ранениях чаще повреждались поперечная ободочная (102) и сигмовидная (45) кишка, реже — слепая (21), селезеночный (21) и печеночный (18) изгиб, нисходящий (15) и восходящий (11) отделы: при закрытой травме также чаще повреждались поперечная ободочная (11) и сигмовидная (8) кишка. Сквозными повреждения оказались у 64 (31,5%) человек с ножевыми и у 15 (50%) — с огнестрельными ранениями. В первые 6 ч с момента травмы госпитализирован 171 (84,2%) пострадавший с повреждениями всех слоев стенки кишки, тогда как при разрыве кишки — только 1 человек из 16.

При изолированном повреждении ободочной кишки, как и при травме других отделов желудочно-кишечного тракта, клиника перитонита была ведущей и при первичном осмотре в приемном отделении не вызывала сомнений у 53 из 78 (70,5%) пострадавших с ранением и у 5 из 9 — с разрывом кишки. И все же следует отметить, что в сравнении с повреждениями тонкой кишки эти симптомы были менее выраженными; прежде всего меньшей интенсивности был болевой синдром, который в 51,2% наблюдений имел локальный характер. При множественных ранениях органов картина внутрибрюшной катастрофы при физикальном исследовании обнаружена у 114 из 128 (89,1%) пострадавших и, несомненно, была значительно отчетливее; у 14 больных уже сам факт проникающего ранения живота на фоне тяжелого состояния служил показанием к операции; шок констатирован у каждого второго раненого, когда одновременно были повреждены ободочная кишка и паренхиматозный орган или когда травма была сочетанная. Обзорная рентгенография живота позволила у 19 из 34 (55,9%) обследованных выявить свободный газ в поддиафрагмальном пространстве.

Иногда клиника повреждения ободочной кишки протекает крайне атипично, причем даже применение современных вспомогательных методов исследования не помогает выявить истинную природу заболевания. Подтверждением сказанного служит следующее наблюдение.

Больной С, 44 лет, госпитализирован в клинику 20.01.2000 г. с жалобами на острые боли по всему животу. Несколько дней употреблял большое количество спиртных напитков и обстоятельства, при которых возникло заболевание, не помнит. Общее состояние больного относительно удовлетворительное. Пульс 80 уд./мин, АД 120/80 мм рт. ст. Живот обычной конфигурации, мягкий, симптомов раздражения брюшины нет. Анализ крови: эритр.— $4,6x10^{12}$, Hb — 141 г/л, лейк — $9,2x10^{9}$, эоз.— 1, пал.— 3, сегм.— 74, лимф.— 18, мон.— 4, СОЭ — 10 мм/ч. На обзорной рентгенограмме живота патологии не выявлено. И все же решено выполнить лапароскопию. Установлено, что в нижних отделах живота имеются «помарки» старой крови, обнаружена также небольшая гематома брыжейки тонкой кишки; показаний к лапаротомии нет. В последующие дни больного продолжали беспокоить боли в животе, отмечался вечерний подъем температуры, и 27.01 проведено ультразвуковое исследование брюшной полости, но кроме гипоплазии правой почки и компенсаторного увеличения левой не выявлено патологии, которой можно было бы объяснить клиническую картину. Состояние больного оставалось удовлетворительным: язык влажный, диспептических явлений не было, газы отходили, стул — после клизмы. Однако при контрольном исследовании крови отмечен лейкоцитоз и сдвиг лейкоцитарной формулы влево, а с 02.02 по левому флангу живота стал пальпироваться инфильтрат. 03 02 было проведено компьютерное исследование, которое выявило, что правая почка отсутствует, а левая компенсаторно увеличена и смещена кпереди; позади почки визуализируется полость 10,5x9,0 см, содержащая жидкость и газ. Заключение вероятен разрыв брыжеечного края поперечной ободочной кишки с распространением содержимого в забрюшинную клетчатку. В этот же день оперирован Люмботомия слева Из осумкованной полости забрюшинного пространства аспирировано 400 мл жидкого кала. Срединная лапаротомия. Выпота в брюшной полости нет, брюшина блестящая Обнаружен инфильтрат в дуоденоеюнальном переходе, при разделении которого вскрылся абсцесс, аспирировано 50 мг гноя с колибацилярным запахом Стенкой абсцесса является петля тонкой кишки; в 4—5 см от связки Трейтца в стенке кишки дефект, превышающий '/₂ ее окружности, с вывернутой слизистой Кроме того, обнаружен разрыв брыжеечного края поперечной ободочной кишки диаметром 0,5 см — ближе к ее селезеночному изгибу, с уходящим забрюшинно в толще брыжейки каналом Резецирован начальный отдел тощей кишки. Проксимальный отдел кишки заглушён, а отводящий отдел кишки анастомозирован с нижним горизонтальным отделом двенадцатиперстной кишки «бок в бок» Разрыв поперечной ободочной кишки ушит двухрядным швом, а проксимальнее выведена петлевая трансверзостома Дренирована брюшная полость и забрюшинное пространство слева Тяжелое послеоперационное течение До 15.02 больной находился в реанимационном отделении, причем в течение 11 суток проводилась искусственная вентиляция легких. Выписан 03.03 в удовлетворительном состоянии Каловый свищ закрыт спустя 4 мес.

Hofmann et al. (1998) также описали наблюдение, когда больного с закрытой травмой живота в течение 4 сут беспокоили боли в поясничной области, а затем развилась картина прободного перитонита; при лапаротомии выявлен разрыв брыжеечного края сигмовидной кишки.

Приведенное нами наблюдение свидетельствует, что не только субъективные ощущения пострадавшего, но и данные физикального и инструментального исследования не всегда соответствуют истинной тяжести повреждений органов брюшной полости; имеются пределы разрешающей диагностической способности ультразвукового исследования и лапароскопии.

В течение 6 ч с момента травмы оперированы 172 из 206 (83,5%) пострадавших с ранениями, проникающими в просвет ободочной кишки, и только 1 из 16 — с разрывом всех слоев стенки кишки.

Таблица 16

Объем оперативного вмешательства при травме ободочной кишки

Характер травмы	Объем вмешательства					Всего больных
	ушивание раны разрыва	резекция кишки с перв анастомозом	резекция кишки с формир конц колостомы	колостомия на месте повреждения	колостомия проксимальнее ушитой раны (разрыва)	
Ножевое ранение	156	1	4	8	7	176
Огнестрельное ранение	16	5	4	4	1	30
Закрытая травма	6	—	4	6	—	16

Объем оперативного вмешательства при травме ободочной кишки отражен в таблице 16.

Первично пассаж кишечного содержимого восстановлен 184 (82,9%) пострадавшим: при ножевых ранениях — 157 из 176 (89,2%), огнестрельных — 21 из 30 (70%), разрывах кишки — 6 из 16 госпитализированных.

Наиболее часто непрерывность кишечника восстанавливалась ушиванием раны (разрыва) — у 178 (96,7%) человек, причем у 45 (25,3%) из них данный объем вмешательства выполнен позже 6 ч с момента травмы.

Резекция сегмента кишки с наложением анастомоза «конец в конец» произведена 4 пострадавшим с огнестрельным ранением; правосторонняя гемиколонэктомия с формированием илеотрансверзоанастомоза предпринята еще 2 раненым: 1 — с огнестрельным ранением, 1 — с ножевым.

Послеоперационный период протекал с осложнениями после ножевых ранений ободочной кишки у 53 (30,1%), огнестрельных — у 14 (46,7%), разрывов кишки — у 8 из 16 пострадавших. Несостоятельность швов ушитых ножевых ран кишки развилась у 7 из 156 (4,5%) оперированных: при вмешательстве в первые 6 ч с момента травмы — у 4 из 113 (3,5%), а в более поздние сроки — у 3 из 43 (7%). Ушивание огнестрельных ран кишки осложнилось несостоятельностью швов у 5 из 16 раненых, причем все они оперированы в ранние сроки. Высокая частота случаев несостоятельности швов после ушивания огнестрельных ран ободочной кишки даже в ранние сроки после травмы является следствием тяжелого нарушения микроциркуляции в окружности раны. Поэтому помимо иссечения краев раны для профилактики несостоятельности швов в послеоперационном периоде следует назначать препараты, улучшающие реологию крови. После резекции сегмента ободочной кишки, с первичным восстановлением пассажа по кишке, предпринятой у 5 пострадавших с огнестрельным ранением, несостоятельности швов

межкишечного анастомоза мы не наблюдали, что также свидетельствует о значении в развитии этого осложнения зоны ушиба в окружности раны кишки.

Несостоятельность швов ушитого разрыва ободочной кишки развилась у 1 из 6 пострадавших.

Необходимость экстренной релапаротомии в связи с клиникой прободного перитонита возникла у 7 из 13 больных с несостоятельностью швов раны ободочной кишки. Объем повторного вмешательства зависел от мобильности поврежденного сегмента кишки, тяжести перитонита. У 3 больных ограничились формированием колостомы на месте ранения, 2 пострадавшим с локализацией раны на нисходящем отделе кишки она была повторно ушита, наложена петлевая трансверзостома. В одном наблюдении, когда при сквозном ранении ободочной кишки развилась несостоятельность швов раны по брыжеечному краю, кишка была пересечена, центральный ее конец выведен в виде концевой трансверзостомы. Одному больному при несостоятельности ушитой огнестрельной раны восходящего отдела кишки с развитием забрюшинной флегмоны и перитонита выполнена правосторонняя гемиколонэктомия с формированием илеотрансверзоанастомоза. Все 7 пострадавших выжили.

Толстокишечный свищ сформировался у 6 человек; консервативная терапия оказалась эффективной.

Всего релапаротомия из-за развившихся внутрибрюшных осложнений потребовалась 24 (10,8%) пострадавшим с повреждениями ободочной кишки.

Умерли 8 из 176 (4,5%) пострадавших с ножевыми, 8 из 30 (26,7%) — с огнестрельными ранениями и 6 из 16 — с разрывом ободочной кишки. Из 8 погибших от ножевых ранений у 6 основной причиной смерти явилась острая кровопотеря, у 2 — перитонит и пневмония. Среди 8 умерших от огнестрельных ран у 4 были повреждены жизненно важные органы груди, у 4 — множественные ранения органов брюшной полости. Причиной смерти 6 больных с разрывом ободочной кишки был прогрессирующий перитонит.

Ошибки в диагностике и лечении допущены в 24 случаях. У 2 раненых диагностические ошибки явились основной причиной неблагоприятного исхода. Так, больной оперирован по поводу огнестрельного ранения левого тазобедренного сустава. Из головки бедренной кости извлечена «расщепленная» пуля. Лишь через двое суток, в связи с клиникой общего перитонита, выполнена лапаротомия. Установлено, что осколок пули через вертлужную впадину проник в брюшную полость, повредив брыжеечный край сигмовидной кишки. Сформирована колостома, санирована и дренирована брюшная полость, но от продолжающегося перитонита и полиорганной недостаточности больной умер. У второго больного хирург ушил ножевую рану нисходящего отдела кишки, не ревизовав заднюю ее поверхность, а ранение оказалось сквозным. Развились каловая флегмона забрюшинного пространства, перитонит, сепсис. Аналогичная ошибка имела место еще у одного больного, но исход был благоприятным. А именно, больной опе-

рирован по поводу ножевого ранения восходящей кишки — рана ушита. Соответственно проекции раны передней стенки кишки хирург ревизовал заднюю стенку и не обнаружил ее повреждения, а через 4 суток из контрапертуры стал выделяться кал, усилилась интоксикация. Во время релапаротомии выяснилось, что ранение восходящей кишки оказалось все-таки сквозным. Предпринята правосторонняя гемиколонэктомия с наложением илеотрансверзоанастомоза.

И все же превалировали ошибки в лечебной тактике. Ретроспективный анализ показал, что у 10 пострадавших не было показаний к созданию колостомы, причем у 5 из них для профилактики несостоятельности швов ушитой раны толстой кишки наложена цекостома. Между тем цекостома не обеспечивает выключение пассажа содержимого по кишке и, следовательно, не является надежной гарантией состоятельности швов. Ошибочной тактикой следует считать экстраперитонизацию после ушивания сквозного ранения кишки, когда кишка по окружности ушитой раны подшивается к краям брюшины отдельного разреза брюшной стенки; в послеоперационном периоде возможна несостоятельность швов не передней, а задней стенки кишки с последующим развитием перитонита. Это осложнение мы наблюдали у 1 из 2 пострадавших, перенесших такой объем вмешательства; при релапаротомии кишка на месте сквозного ранения была пересечена, центральный ее конец выведен по типу концевой колостомы, а периферический ушит и погружен в брюшную полость. Более того, при сквозном ранении кишки даже выведение ее поврежденного сегмента на брюшную стенку в виде петлевой колостомы не может исключить возможность инфицирования параколостомической раны, распространения инфекции по брыжейке, затекания кала в свободную брюшную полость (2 наблюдения). Порочна тактика формирования колостомы на месте ранения восходящей или нисходящей кишки, так как даже после мобилизации расположенного мезоперитонеально сегмента кишки неизбежно его натяжение и, как следствие этого, «отхождение» кишки в брюшную полость — особенно, если вмешательство выполняется на фоне перитонита; возможно и расстройство кровообращения в выведенном сегменте кишки. Следует учесть и сложность последующего закрытия калового свища, а именно: вмешательство такого объема выполнено 2 пострадавшим. Один из них оперирован через 29 ч после травмы по поводу сквозного ножевого ранения нисходящей кишки. Послеоперационный период осложнился некрозом выведенного участка кишки; при релапаротомии произведена операция типа Гартмана. Пострадавшему во время первого вмешательства следовало ушить обе раны кишки и сформировать двуствольную колостому на поперечной ободочной кишке. У второго больного — с ножевым ранением передней стенки нисходящей кишки,— оперированным через 4 ч после травмы, вообще не было показаний к формированию колостомы; следовало ушить рану кишки, а для профилактики несостоятельности швов ограничиться только растяжением анального жома. Не обоснован риск восстановления пассажа по ободочной кишке при первичном

вмешательстве, если выясняется, что кишка переполнена калом и загрязнена брюшная полость. Так, хирург ЦРБ именно в таких условиях ушил сквозное ранение селезеночного изгиба ободочной кишки. Больной доставлен в клинику в тяжелом состоянии с картиной перитонита. Во время релапаротомии выявлена несостоятельность швов раны задней стенки кишки. Произведена резекция сегмента кишки с формированием концевой трансверзостомы.

Таким образом, объем оперативного вмешательства при травме ободочной кишки зависит от характера и тяжести ее повреждения, локализации очага поражения, степени загрязненности брюшной полости кишечным содержимым, наличия перитонита, повреждения других органов и анатомических областей, отягощающих состояние пострадавшего. При ножевых ранениях ободочной кишки в мирное время у большинства (89,2%) пострадавших возможно первичное восстановление целостности органа; частота несостоятельности швов ушитой раны при вмешательстве, выполненном не позже 6 ч с момента травмы, относительно невелика (3,5%). После ушивания огнестрельных ран опасность развития несостоятельности швов значительно выше (у 5 из 16 оперированных), что обусловлено расстройством микроциркуляции в краях раны.

Мы располагаем 27 наблюдениями травмы **прямой кишки.** Кишка повреждалась при автодорожных происшествиях (5), насильственном введении различных предметов в прямую кишку (5) или во влагалище (2), падении на палку (3), ножку стула (2), лом (2), изнасиловании (2), железнодорожной травме (2), колото-резаных (3) и огнестрельных (1) ранениях.

Внебрюшинный отдел кишки оказался поврежденным у 20 пострадавших, внутрибрюшинный — у 5, оба отдела — у 2.

Клиническая картина была разнообразной и зависела от локализации и тяжести травмы прямой кишки, наличия повреждений смежных органов и анатомических областей. Жалобы на боли в промежности предъявляли 13 человек. При внутрибрюшинном разрыве боль локализовалась в нижних отделах живота (4) или имела «разлитой» характер (3). Патогномоничный симптом повреждения прямой кишки — ректальное кровотечение — отмечен у 14 пострадавших: кровь в кишке обнаружена при пальцевом исследовании у 6, кровотечение было непроизвольным у 4, при дефекации — у 2. У 2 из 5 больных с одновременным повреждением мочевого пузыря наблюдали выделение из прямой кишки крови в смеси с мочой, а у одного пострадавшего при катетеризации мочевого пузыря — кровянистой мочи и воздуха. При отсутствии сопутствующего повреждения мочевого пузыря или уретры дизурические явления имели место у 2 человек; тенезмы беспокоили 2 пострадавших. В плане обследования всем больным проводилось пальцевое исследование прямой кишки, осмотр с использованием ректального зеркала, а 6 еще и ректороманоскопия. На обзорной рентгенограмме живота воздух в поддиафрагмальном пространстве обнаружен у 2 пострадавших с внутрибрюшинным разрывом прямой кишки.

Рана прямой кишки ушита всем 7 больным с повреждением ее внутрибрюшинного отдела и 10 из 20 пострадавших — с травмой внебрюшинной части кишки. Ушивание раны было завершено формированием петлевой сигмостомы у 13 человек. При повреждении внутрибрюшинного отдела кишки сигмостома сформирована у 5 из 7 пострадавших по следующим показаниям: загрязнение брюшной полости (2), двойная локализация травмы кишки (2), перитонит (1). Считали необходимым выключить из пассажа поврежденный внебрюшинный отдел кишки при одновременном повреждении мочевого пузыря (5), размозжении тканей промежности (3). Ограничились только формированием петлевой сигмостомы и дренированием околопрямокишечной клетчатки у 10 человек; у 6 из них такой объем вмешательства был обусловлен флегмоной промежности вследствие поздней госпитализации. Восстановление запирательного аппарата прямой кишки выполняли тотчас после очищения раны промежности, так как ранняя реконструкция, до развития дегенеративных процессов в мышцах, обеспечивает лучшие функциональные результаты. Приводим наблюдение.

Девочка Л., 6 лет, доставлена в клинику 18.02.85 г. через 20 ч после травмы — изнасилована. Состояние ребенка тяжелое. Пульс 120 уд./мин. Живот вздут, пальпация болезненна, положительный симптом Блюмберга — Щеткина. Температура 39°С. Локальный статус: дефлорирована, ихорозные выделения из влагалища, на задней стенке которого продольный полый разрыв длиною 11 см, переходящий на задний свод; соответствующих размеров разрыв передней стенки прямой кишки. После кратковременной предоперационной подготовки выполнена срединная лапаротомия. Имеется мутный выпот, хотя разрыва париетального листка брюшины не выявлено. Наложена петлевая сигмостома. Послеоперационный период протекал благоприятно. Реконструктивное вмешательство предпринято 12.03, т. е. через 3 недели Кпереди от анального отверстия сделан овальный разрез. Освежены края разрывов влагалища и прямой кишки. Влагалище ушито однорядным, кишка — двухрядным швом рассасывающимся шовным материалом на атравматичной игле. Выделены и освежены концы разорванных наружного и внутреннего сфинктеров прямой кишки и сшиты. Диафрагма таза укреплена сшиванием m. levator recti. Швы на кожу. Во влагалище введен тампон, пропитанный растворами антибиотиков, в прямую кишку — мазью Вишневского. 28.05.85 г. закрыта сигмостома, восстановлена девственная плева.

Неушитая рана внебрюшинного отдела прямой кишки при сохраненном пассаже кишечного содержимого может привести к развитию не только флегмоны промежности, но и забрюшинного пространства, что мы наблюдали у больного с переломом костей таза и разрывом ампулярного отдела прямой кишки. Для устранения этого тяжелого осложнения сформирована сигмостома, «отмыт» дистальный сегмент кишки, забрюшинная флегмона раскрыта доступом по Пирогову справа. Для проточного промывания проведена перфорированная силиконовая трубка: колостома закрыта через 4 мес.

Иногда приходится отступать от общепринятой тактики. Так, больной, 25 лет, был доставлен в клинику через 3 недели после травмы с разрывом промежности, частичным отрывом прямой кишки, каловой флегмоной правой ягодицы и бедра с затеками до коленно-

го сустава. Учитывая отрицательное отношение пострадавшего к наложению колостомы, провели лечение по методике Д. А. Цирлиной (1945). Больному были вскрыты каловые затеки. Для опорожнения прямой кишки в ее просвет ввели толстую дренажную трубку, обернутую мазевым тампоном; наружный конец трубки погрузили в сосуд с водой. Через трубку нижний отдел кишки 2 раза в сутки промывался каким-либо раствором антисептика. Назначена жидкая калорийная диета с исключением овощей и крахмала, слабительные, антибиотики широкого спектра действия. Состояние больного стало постепенно улучшаться. Выписан с зажившей раной прямой кишки и гранулирующей раной на ягодице; функция сфинктера прямой кишки удовлетворительная.

Умерли 3 (11,1%) пострадавших: 2 имели тяжелые сочетанные повреждения (железнодорожная травма), 1 с внутрибрюшинным разрывом прямой кишки поступил через двое суток после травмы.

Таким образом, у большинства пострадавших с повреждением внебрюшинного отдела прямой кишки и нарушением целостности ее запирательного аппарата корригирующее вмешательство должно сочетаться с выключением пассажа содержимого по травмированному сегменту кишки путем формирования петлевой или концевой сигмостомы. При поздних сроках вмешательства, размозжении тканей промежности или массивном их загрязнении в качестве первого этапа операции следует ограничиться дренированием параректальной клетчатки и наложением колостомы, а реконструктивное вмешательство предпринять тотчас после очищения раны промежности; колостома закрывается после заживления раны кишки и восстановления замыкательной функции анального жома.

Обсуждение

Среди пострадавших с повреждениями органов брюшной полости травма тонкой кишки встречалась наиболее часто — у 808 человек: ранение получил 521 (ножевое — 492, огнестрельное — 29) человек, разрыв — 287. Если раненые оперированы преимущественно (82,3%) в первые 6 ч с момента травмы, то большинство (68,6%) пострадавших с разрывом кишки — в более поздние сроки, что обусловлено поздним обращением за медицинской помощью.

Основной объем вмешательства при повреждениях тонкой кишки — ушивание раны (разрыва), хотя и существует мнение, что при разрыве кишки резекция надежнее (В. П. Тявкин и соавт., 1990). Резекция сегмента тонкой кишки произведена нами 20 (4,1%) пострадавшим с ранениями и 70 (24,3%) — с разрывом органа по следующим показаниям: отрыв брыжейки от кишки (56), размозжение сегмента кишки (17), повреждение сосуда брыжейки с расстройством регионарного кровообращения (8), наличие множественных ран на небольшом участке (6), некроз ущемленной в ране брюшной стенки петли (3). 4 пострадавшим резекция терминаль-

ного отдела подвздошной кишки из-за тяжести перитонита завершена формированием концевой илеостомы; непрерывность кишки восстанавливалась после стихания перитонита, при удовлетворительном состоянии больного — обычно через 1—1,5 мес после первичного вмешательства.

Осложнения в послеоперационном периоде возникли у 9,3% пострадавших с ножевыми ранениями, у 31 % — с огнестрельными и у 30,4% — с разрывом кишки. Превалировали (90%) гнойные осложнения. При этом следует учесть, что большинство пострадавших с разрывом тонкой кишки из-за поздней госпитализации уже оперированы с клиникой общего перитонита. Не вдаваясь в детали патогенеза и лечения перитонита, считаем уместным подчеркнуть, что и на сегодняшний день остаются актуальными взгляды С. С. Юдина (1960) на эту чрезвычайно сложную проблему. Так, С. С. Юдин утверждал, что при перитоните образуется «заколдованный круг», а именно: воспаление брюшины вызывает паралич кишечной перистальтики, следствием которого является стаз кишечного содержимого, прогрессирование интоксикации, что, в свою очередь, усугубляет динамическую непроходимость. С. С. Юдин особо подчеркивал, что в разгар перитонита, когда кишечник резко раздут газами и переполнен жидким содержимым, невозможно хоть сколько-нибудь улучшить перистальтику с помощью лекарственных средств. Между тем раннее восстановление перистальтики кишечника необходимо рассматривать как одну из основных задач в программе лечебных мероприятий при перитоните. Для разрешения динамической непроходимости С. С. Юдиным была предложена подвесная энтеростомия. С этой же целью используются трансцекальная интубация тонкой кишки или через гастростому — по методике Ю. М. Дедерера. Однако при перитоните, когда репаративные возможности организма резко снижены, реальна опасность отхождения подшитых к париетальной брюшине полых органов, что усугубляет и без того крайне тяжелое состояние больных. Трансцекальная интубация тонкой кишки сложна еще и технически, часто сопровождается дополнительным инфицированием брюшной полости. Наблюдали мы и кровотечение из стенки желудка при трансгастральной интубации тонкой кишки. Поэтому уже около 30 лет применяем трансназальный путь введения зонда в тонкую кишку Полихлорвиниловый или силиконовый зонд проводится на 30—60 см дистальнее связки Трейтца, а при тяжелой паралитической непроходимости интубируем всю тонкую кишку. Обычно эта манипуляция при наличии соответствующих навыков занимает не более 15 мин. Кишка одномоментно освобождается от токсического содержимого и промывается. Декомпрессия кишки способствует улучшению микроциркуляции в ее стенке, мышцы быстрее «набирают силу», что благоприятствует восстановлению перистальтики; кроме того, возможно раннее применение энтерального питания через зонд (на 3—4-е сутки), что становится естественным стимулятором перистальтики. Известно, что раннее восстановление перистальтики в послеоперационном периоде явля-

ется самой действенной мерой профилактики спаечной болезни (Н. С. Тимофеев, Р. И. Житнюк, 1970), а также несостоятельности ушитых ран и сформированных межкишечных анастомозов.

Несостоятельность швов после ушивания ножевых ран тонкой кишки развилась у 0,7%, огнестрельных — у 9,5%, разрывов — у 4,1% пострадавших. Несостоятельность межкишечных анастомозов, наложенных по типу «конец в конец», выявлена у 9,4%, а «бок в бок» — у 12,5% оперированных. На развитие этих осложнений помимо механизма травмы, техники оперативного вмешательства оказывала влияние и адекватность декомпрессии кишки; у некоторых больных не удавалось провести зонд за связку Трейтца или он перегибался и не функционировал. При релапаротомии, предпринятой в связи с несостоятельностью швов межкишечного соустья, ушиванию дефекта в анастомозе предпочитали его резекцию. После резекции анастомоза в терминальном отделе подвздошной кишки накладывали илеоасцендо- или илеотрансверзоанастомоз, а в условиях калового перитонита ограничивались концевой илеостомой. В послеоперационном периоде помимо индивидуально составленной программы инфузионной и антибактериальной терапии применяли экстракорпоральные методы детоксикации: гемосорбцию, спленосорбцию, плазмаферез; забор крови непосредственно из портального кровотока через катетеризированную пупочную вену повышал их детоксикационный эффект.

Летальность при ножевых ранениях тонкой кишки составила 4,5%; при огнестрельных — 10,3%, при разрывах — 17,9%. При ранениях основной причиной смерти было массивное кровотечение из поврежденных крупных сосудов брюшной полости, при разрывах — перитонит Влияние фактора времени на исход лечения отчетливо прослеживается у пострадавших с разрывом тонкой кишки: при оперативном вмешательстве, выполненном до суток с момента травмы, летальность составила 10,5%, а в более поздние сроки — 44,7%. Что касается пострадавших с огнестрельным ранением тонкой кишки, то большинство из них (82,3%) оперированы не позже 6 ч с момента ранения, да и шанс выздоровления для данного контингента больных реален лишь при раннем оперативном вмешательстве, так как часто бывают повреждены крупные сосуды брюшной полости.

Повреждение всех слоев стенки ободочной кишки имело место у 222 человек: ранение — у 206 (ножевое — у 176, огнестрельное — у 30), разрыв — у 16. Сроки оперативного вмешательства в этой группе больных были те же, что и у пострадавших с повреждениями тонкой кишки, а именно: в первые 6 ч с момента травмы оперированы 83,5% больных с ранениями и только 1 из 16 — с разрывом ободочной кишки. Основанием для экстренного вмешательства также являлась клиника перитонита, но в сравнении с повреждениями тонкой кишки она была менее выраженной. Аналогичные данные приведены в литературе (Н. С. Утешев и соавт , 1983; К. Н. Тарун, 1985). Однако если многие хирурги улучшение исходов у пострадавших с травмой ободочной кишки связывают прежде всего с уменьшением количества первичных восстановительных операций — в 60—74%

вмешательство завершается колостомией (В. Д. Федоров и соавт., 1988; C. Orsay et al., 1989, и др.), то мы первичное восстановление пассажа кишечного содержимого предприняли 82,9% больным: при ножевых ранениях — 89,2%, при огнестрельных — 70%, при разрывах — 6 из 16. Чаще всего (96,7%) целостность кишки восстанавливали ушиванием раны (разрыва). Такой объем вмешательства считается допустимым только в ранние сроки; Г. Н. Цыбуляк (1995) и Н. А. Ефименко (2003) ограничивают это время 2 часами. Мы ушили ножевые раны кишки в течение 6 ч с момента ранения 113 пострадавшим, позже 6 ч — 43. Несомненно, мы разделяем мнение авторов, допускающих, что первичное восстановление пассажа по ободочной кишке возможно лишь при «опрятных» ранах (L. Goldman et al., 1962). Если брюшная полость была загрязнена калом, то ушивание раны кишки и, тем более, создание межкишечного анастомоза считали неоправданным риском.

Применяемая нами хирургическая тактика отличается от рекомендуемой Е. М. Благитко (1990), который при повреждениях слепой кишки, независимо от механизма травмы, наличия перитонита, ограничивает объем вмешательства ушиванием раны с последующей цекопексией к краям раны брюшной стенки, а при травме восходящей кишки и отсутствии перитонита — правосторонней гемиколэктомией, опять же без учета тяжести повреждения органа. При повреждении поперечно-ободочной или нисходящей кишки автор выполняет такой объем вмешательства: «поврежденный сегмент кишки выводят наружу или иссекают, а на проксимальный отрезок кишки накладывают одноствольный или двуствольный задний проход в зависимости от длины удаленной кишки».

При повреждении слепой кишки и своевременном оперативном вмешательстве мы считаем допустимым ушивание раны кишки. Однако если у хирурга возникают сомнения относительно опасности развития несостоятельности швов, особенно при огнестрельном характере ранения, то стенка слепой кишки в окружности ушитой раны подшивается к краям брюшины отдельного разреза брюшной стенки в подвздошной области; в условиях перитонита формируется цекостома на месте имеющейся раны.

При ножевом ранении восходящего отдела ободочной кишки и отсутствии перитонита ограничиваемся ушиванием раны. Если ранение огнестрельное, когда велика опасность несостоятельности швов, тем более если оно сквозное, или ножевое, но вмешательство выполняется в условиях перитонита или забрюшинной флегмоны, то после ушивания раны необходимо выключить поврежденный сегмент кишки из пассажа. Рекомендуемая с этой целью цекостома (Н. А. Ефименко, 2003) не обеспечивает полного выключения пассажа кишечного содержимого. Мы с этой целью применяем петлевую илеостому, которую накладываем в 40—50 см от слепой кишки. При множественных повреждениях восходящей кишки, когда органосохраняющее вмешательство оказывается невозможным, выполняем правостороннюю гемиколэктомию с наложением илеотранс-

верзоанастомоза. Однако при распространенном каловом перитоните или даже в случае своевременной операции, если состояние пострадавшего крайне тяжелое из-за сопутствующих повреждений жизненно важных органов груди, обескровливания, после гемиколэктомии ограничиваемся концевой илеостомией; более того, при запущенном каловом перитоните периферический конец поперечной ободочной кишки также выводится наружу. Наличие перитонита при повреждениях восходящей кишки не является определяющим фактором, на основании которого мы решаем вопрос о целесообразности гемиколэктомии; от тяжести перитонита зависит только, как завершится гемиколэктомия — восстановлением пассажа по кишечнику или формированием концевой илеостомы.

При ранении (разрыве) поперечной ободочной кишки, ее печеночного и селезеночного изгибов, адекватным объемом вмешательства в течение 6 ч с момента травмы является ушивание раны кишки двухрядным швом. В условиях перитонита, загрязнения брюшной полости формируется колостома на месте повреждения кишки. Размозжение сегмента кишки, отрыв брыжейки служит показанием к резекции этого участка, после чего допускается восстановление целостности кишки межкишечным соустьем, но чаще из-за переполнения кишки калом, загрязнения брюшной полости, тяжелого состояния пострадавшего и, тем более, наличия перитонита приходится ограничиться выведением проксимального конца кишки по типу концевой трансверзостомы.

При ранениях и закрытой травме левой половины толстой кишки, включая внутрибрюшинный отдел прямой кишки, Н. А. Ефименко (2003) рекомендует резецировать поврежденный сегмент кишки; приводящий отдел использовать для формирования одноствольной колостомы, а отводящий заглушить и погрузить в брюшную полость. Подобную тактику автор обосновывает высоким риском несостоятельности швов при первичном ушивании дефектов и значительными трудностями экстраперитонизации левой половины толстой кишки. С нашей точки зрения, такой радикализм нецелесообразен. При ранении нисходящего отдела кишки рана ушивается. Профилактика несостоятельности швов в случае позднего вмешательства достигается выключением пассажа по кишке с помощью петлевой трансверзостомы. И только если органосохраняющее вмешательство невозможно из-за тяжести повреждения данного сегмента кишки, то предпринимается левосторонняя гемиколэктомия с формированием концевой трансверзостомы.

При ранении сигмовидной кишки, в зависимости от конкретной ситуации, применяется ушивание раны, то же в сочетании с экстраперитонизацией, создание колостомы на месте раны. После ушивания раны дистального отдела сигмовидной кишки для профилактики несостоятельности швов, если такая необходимость возникает, накладывается петлевая сигмостома проксимальнее. Размозжение сегмента сигмовидной кишки или повреждение брыжейки с нарушением кровоснабжения кишки служит показанием к резекционно-

му способу; меньшим риском для жизни больного является операция типа Гартмана.

Если при повреждениях ободочной кишки восстанавливался пассаж кишечного содержимого, то считали целесообразным завершить оперативное вмешательство растяжением сфинктера (дивульсией) по методу А. Н. Рыжиха (1960).

Послеоперационный период протекал с осложнениями у 30,1% пострадавших с ножевыми ранениями, у 46,7% — с огнестрельными и у 8 из 16 — с разрывом ободочной кишки. Несостоятельность швов после ушивания ножевых ранений кишки в первые 6 ч с момента травмы развилась в 3,5% наблюдений, а в более поздние сроки — в 7,0%. Ушивание огнестрельных ран ободочной кишки осложнилось несостоятельностью швов у 5 из 16 больных, что подтверждает предположение авторов, связывающих частоту этого грозного осложнения с наличием зоны ушиба в окружности раны, в которой происходят морфологическая перестройка поврежденной стенки и микроциркуляторные нарушения (Б. Н. Федоров и соавт., 1989; П. Н. Зубарев, 2001). Правомерность такого утверждения подтверждает тот факт, что после резекции сегмента ободочной кишки, выполненной 5 раненым, несостоятельности швов межкишечного соустья не возникло. После ушивания разрыва ободочной кишки несостоятельность швов развилась у 1 из 6 пострадавших.

Погибли 8 (4,5%) пострадавших с ножевыми (6 — от массивной кровопотери, 2 — от перитонита), 8 (26,7%) — с огнестрельными ранениями (4 получили травму жизненно важных органов груди, 4 — множественные повреждения органов живота), 6 из 16 больных — с разрывом ободочной кишки (основной причиной смерти был прогрессирующий перитонит).

Мы располагаем небольшим количеством наблюдений травм прямой кишки (27) самой разнообразной этиологии. Внутрибрюшинный отдел кишки оказался поврежденным у 5 человек, внебрюшинный — у 20, оба — у 2. У большинства больных восстановление целостности кишки сочетали с выключением пассажа по поврежденному участку путем создания петлевой сигмостомы; такой объем вмешательства произведен 13 пострадавшим. Рана кишки без наложения сигмостомы ушита еще 4 больным: 2-е повреждением внутрибрюшинного и 2 — с повреждением внебрюшинного отдела прямой кишки. При лечении 10 пострадавших с травмой внебрюшинной части прямой кишки, госпитализированных в поздние сроки, ограничились только формированием петлевой сигмостомы, а реконструктивное вмешательство осуществляли после стихания воспалительного процесса в окружающих рану тканях и улучшения состояния пострадавшего. Необходимо преодолеть психологический барьер перед формированием калового свища, который существует не только у больного, но и у хирурга. Мысль, что выключение поврежденного участка кишки улучшит условия для регенерации, а возможно, и предупредит жизнеугрожающие осложнения, должна отмести все сомнения в пользу временной колостомы.

Таким образом, объем оперативного вмешательства при травме различных отделов толстой кишки зависит от тяжести и характера их повреждения, сроков вмешательства, степени загрязнения брюшной полости, общего состояния пострадавшего, которое обусловлено тяжестью и распространенностью перитонита, кровопотерей, наличием сочетанных повреждений.

СПИСОК ЛИТЕРАТУРЫ

Алиев С. А. Повреждения толстой кишки в неотложной хирургии // Хирургия.— 2000.- № 10.- С. 35-40.

Гусейнов Б. Н., Юсибов Д. К., Велиев Э. А., Садыхов И. К. Непосредственные результаты лечения при огнестрельных ранениях толстой кишки // Вестн. хирургии.— 2000.- № 6.- С. 43-45.

Корабельников А. И. Проникающие ранения живота мирного времени с повреждениями тонкой кишки // Хирургия.— 1990.— № 9.— С. 50—52.

Куликов Л. К., Зайчук И. П., Манн В Л., Привалов Ю. А. Диагностические и тактические ошибки в хирургии повреждений прямой кишки // Вестн. хирургии.— 1993. — № 5-6.- С. 97-101.

Ревской А. К., Войновский Е. А., Клипак В. М. Огнестрельные ранения прямой кишки // Хирургия.— 1997.— № 9.— С. 4—7.

Шорох Г. П., Тарун К. Н. Лечебная тактика при травмах ободочной кишки // Хирургия.- 1987.- № 3.- С. 17-27.

Cook A., Levine B., Rusing T. et al. // Traditional treatment of colon injuries. An effective method // Arch Surg- 1984.- Vol. 119.- № 5.- P. 591-594.

George S., Fabian T., Mangiante E. Colon trauma: further support for primary repair // Curr. Surg.- 1990.- Vol. 47.- № 1.— P. 68-69.

Orsay C, Merlotti G., Abcarian H. et al. Colorecte Trauma // Dis. Colon Rectum.— 1989.- Vol. 32.- № 3.- P 188-190.

Robbs S., Moore S., Pillay S. Blunt abdominal trauma with jejunal injury: a review // S. Trauma.- 1980.- Vol. 20.- № 4.- P. 308-311.

Tuggle D., Huber P. Management of rectal trauma // Amer. J. Surg.— 1984.— Vol. 148. — № 6.- P. 806-808.

ГЛАВА 9

СОЧЕТАННАЯ ЗАКРЫТАЯ ТРАВМА ЖИВОТА

Отличительной особенностью травм в индустриально развитых странах является их сочетанный характер. Среди причин смертности населения в возрасте до 40 лет сочетанные повреждения занимают первое место (А. С. Ермолов, 2003). Повреждения живота у пострадавших с сочетанной травмой встречаются в 18,2—53% случаев (В. Т. Зайцев и соавт., 1983; А. Е. Романенко, 1985; П. Г. Брюсов и соавт., 2001; J. Gastinger et al., 1990). Даже в мирное время, когда возможно применение современных методов диагностики и адекватной комплексной терапии, летальность при сочетанной закрытой травме живота остается высокой — 25—69,7% (В. Е. Закурдаев, 1976; Н. К. Голобородько, В. В. Булага, 1986; Г. Н. Цыбуляк, 1995; А. Б. Сингалевский, И. Ю. Малых, 2001; C. Herve et al., 1987). При этом некоторые авторы (М. В. Шеляховский, В. И. Пашкевич, 1982) сообщают только о послеоперационной летальности, не учитывая пострадавших, которым оперативное пособие не оказывалось из-за крайней тяжести их состояния или вследствие того, что повреждения органов брюшной полости были распознаны только на аутопсии. Не учитывают также погибших на месте происшествия и во время транспортировки. Между тем, по данным Б. Э. Альтшулера (1975), среди умерших от торакоабдоминальной травмы моментальная смерть наступила у 58,7% пострадавших.

Летальность при сочетанной травме не имеет тенденции к снижению, что является следствием всевозрастающей тяжести повреждений, полученных большинством пострадавших при автодорожных происшествиях и падении с высоты (П. В. Ильин, 1986; Г. И. Назаренко и соавт., 1990). Наиболее частой причиной смерти являются травматический шок в сочетании с кровопотерей (32,5—52,5%) и черепно-мозговая травма (30,6—40,7%) (В. В. Кузьменко и соавт., 1986; М. В. Гринев, Б. Н. Саламатин, 1986; G. Webb et al., 1990). Среди погибших от сочетанной травмы живота и головы несовместимые с жизнью повреждения явились причиной смерти в 41% наблюдений (С. З. Горшков и соавт., 1986). Неуклонно возрастающей

частотой сочетанных травм, высокой летальностью и инвалидизацией пострадавших, большинство которых трудоспособного возраста, объясняется тот неопровержимый факт, что данная проблема стала не только медицинской, но и социально значимой. Следует также учесть, что в случае разнообразных природных катастроф и тем более в условиях применения оружия массового уничтожения большинство пострадавших будет иметь сочетанные и комбинированные травмы. При этом повреждения органов живота у значительного числа пострадавших окажутся множественными, поступление их в лечебные учреждения — массовым, а силы и средства медицинской службы — ограниченными.

Одними из резервов улучшения результатов лечения пострадавших с сочетанной травмой являются раннее выявление ведущего, определяющего тяжесть состояния больного повреждения, своевременное проведение лечебных мероприятий, корригирующих уже развившиеся в остром периоде травматической болезни жизнеугрожающие осложнения.

Распознавание внутрибрюшной катастрофы у пострадавших с сочетанной травмой представляет особую сложность. Наличие травмы других анатомических областей может затушевывать симптомы повреждений органов брюшной полости, и тогда лапаротомия выполняется уже на фоне тяжелого кровотечения или общего перитонита; в то же время травма груди, позвоночника, таза способна дать ложную клинику «острого живота», в связи с чем, вследствие гипердиагностики, предпринимается напрасное оперативное вмешательство. Так, напряжение мышц передней брюшной стенки и симптом Блюмберга — Щеткина выявляется только у 30—35% больных с повреждением полого органа; с такой же частотой обнаруживается притупление в отлогих местах живота в случае кровотечения в свободную брюшную полость. Перечисленные симптомы имеют место у 25—30% пострадавших, целостность органов брюшной полости которых оказалась сохранной (А. Н. Беркутов и соавт., 1976; М. Г. Урман и соавт., 1999). На фоне шока повреждения опорно-двигательного аппарата и головы дают более яркую клиническую картину в сравнении с травмой живота, «классические» симптомы которой сглаживаются (Г. Г. Лупанов, М. И. Боровской, 1982). При тяжелом ушибе головного мозга проявления черепно-мозговой травмы продолжительны, могут развиться глубокие нарушения рефлекторных связей и сознания, вследствие чего абдоминальная симптоматика не проявляется; в свою очередь, оценка истинной тяжести травмы головного мозга становится возможной только после устранения патологического влияния абдоминальных повреждений, прежде всего после восполнения объема циркулирующей крови (П. В. Ильин, 1986). Диагностика еще более сложна у пострадавших, находящихся в состоянии алкогольного опьянения.

Из-за тяжести состояния пострадавших врач ограничен во времени для проведения углубленного обследования и тем более динамического наблюдения. Дефицит во времени и экстремальность об-

становки особенно ощутимы при массовом поступлении пострадавших. Поэтому абсолютно правы клиницисты, считающие, что в случае нарушения жизненных функций организма у пострадавшего хирург не должен стремиться к топическому диагнозу, во всяком случае это не должно быть самоцелью (В. Е. Закурдаев, 1976; H. Polk, L. Flint, 1983). И все же, если при изолированной закрытой травме живота хирург вправе ограничить задачу диагностических поисков установлением факта внутрибрюшной катастрофы, то при сочетанной травме необходимо еще выяснить, чем конкретно обусловлена эта катастрофа. Обязательно выявление ведущего повреждения, которое в данный момент представляет реальную угрозу для жизни (Ю. Г. Шапошников и соавт., 1990).

При сочетанной травме основополагающим методом диагностики остается клинический, основанный на изучении жалоб пострадавшего, обстоятельств происшествия, уточнении динамики в состоянии больного и эффективности проводимой на догоспитальном этапе терапии, данных осмотра, физикального исследования: пальпации, перкуссии, аускультации (Г. Н. Цыбуляк, С. Д. Шеянов, 2001; D. Wilker, 1982).

Особые сложности в распознавании внутрибрюшной катастрофы возникают у пострадавших с тяжелой черепно-мозговой травмой, поступивших с расстройством сознания. Бледность кожи и слизистых, тахикардия, низкое артериальное давление, как и кратковременное его повышение в ответ на инфузионную терапию, равномерно расширенные зрачки скорее всего свидетельствуют об острой кровопотере. Вероятность наличия повреждений органов брюшной полости возрастает, если мышцы передней брюшной стенки напряжены при отсутствии гипертонуса мышц конечностей, тимпанит над областью печени, притупление в отлогих местах живота, болевая реакция на пальпацию, проявляющаяся стоном или попыткой больного отстранить руку врача (И. З. Козлов и соавт., 1988).

При переломах ребер природу напряжения мышц передней брюшной стенки уточняют повторным осмотром после анестезии мест переломов ребер и паравертебральной блокады 0,25% раствором новокаина. Блокада обычно устраняет напряжение, если оно обусловлено раздражением межреберных нервов. Аналогичный эффект при переломе костей таза может оказать блокада по Школьникову — Селиванову, если напряжение мышц передней брюшной стенки является следствием забрюшинной гематомы. Целесообразно также проверить наличие симптома Джойса: при кровотечении в забрюшинное пространство притупление над отлогими местами живота, в отличие от кровотечения в свободную брюшную полость, не исчезает при повороте больного на здоровый бок. Учитывая, что у каждого второго пострадавшего с тяжелой травмой таза возникает разрыв мочевого пузыря, необходимо убедиться в его целостности.

Анализ обстоятельств травмы позволяет предположить возможные повреждения. Так, локальный удар в эпигастральную область нередко влечет за собой разрыв поджелудочной железы или двенад-

цатиперстной кишки. Резкое сдавление груди и живота может вызвать разрыв диафрагмы. Повреждения органов брюшной полости реальны у пострадавшего с черепно-мозговой травмой, доставленного в бессознательном состоянии, если травма получена при автодорожном происшествии или падении с высоты.

Жалобы разнообразны, и необходима интерпретация каждой из них с учетом уже выявленных повреждений других анатомических областей.

Боль — наиболее частый симптом, свидетельствующий о наличии внутрибрюшной катастрофы. Локализация болей, особенно в первые часы после травмы, обычно соответствует проекции поврежденного органа. Боль в «глубине» эпигастральной области характерна для травмы поджелудочной железы, может наблюдаться и при повреждении двенадцатиперстной кишки, в мезогастрии — при разрыве брыжейки тонкой кишки, в правом подреберье — печени, в левом — селезенки. Локальная боль иногда наблюдается и при повреждении кишки, а по мере развития перитонита боль становится распространенной. При повреждении паренхиматозных органов довольно часто отмечается иррадиация болей за пределы брюшной полости. Так, симптом Кера — боль в животе, иррадиирующая в плечо или лопатку,— наблюдается при разрыве селезенки и печени; происхождение симптома обусловлено раздражением кровью диафрагмального нерва Опоясывающий характер болей в верхней половине живота уже свидетельствует о развитии посттравматического панкреатита. В то же время интенсивная боль в животе может наблюдаться только при травме брюшной стенки, а также у пострадавших с забрюшинной гематомой, травмой груди, позвоночника. Отсутствие болевого синдрома у пострадавшего, находящегося в состоянии шока или алкогольного опьянения, еще не позволяет исключить внутрибрюшную катастрофу.

Рвота вскоре после травмы может возникать при повреждении как полых, так и паренхиматозных органов. Считается, что она является следствием рефлекторной реакции рвотного центра в ответ на чрезмерное раздражение рецепторного поля брюшины (А. Г. Пугачев, Е. И Финкельсон, 1981) Рвота становится частой и обильной в токсическую фазу перитонита; частое срыгивание отмечается в полиорганную фразу перитонита, причем содержимое желудка приобретает резко неприятный, порой зловонный запах. Рвота — патогномоничный симптом травмы головного мозга; в этой ситуации она обычно обильная и ей не предшествует тошнота. Рвота кровью, при исключении источника кровотечения в носоглотке или полости рта, обычно свидетельствует о повреждении желудка.

Осмотр пострадавшего уже позволяет предположить возможный характер повреждений. Принимаются во внимание внешний вид больного, положение, которое он старается сохранить, чтобы не усилились болевые ощущения, а именно: при разрыве печени — положение на правом боку, селезенки — на левом или полусидячее. Несомненно, обращается также внимание на цвет кожных покровов, локализацию,

размеры и рисунок ссадин, гематом, форму, объем груди и живота, их участие в дыхании, на наличие деформаций конечностей, на то, сохранены ли активные движения. Ссадины и кровоподтеки на коже проекционно расположению печени, селезенки или почки являются основанием для проведения соответствующих исследований, позволяющих подтвердить или исключить их повреждения.

Бледность кожных покровов имеет диагностическую ценность преимущественно при изолированной травме живота, тогда как при сочетанной травме этот признак встречается практически с равной частотой среди пострадавших с внутрибрюшным кровотечением и имеющих только экстраабдоминальные повреждения (В. Н. Климов, Б. М. Браташ, 1983). Поэтому при оценке диагностической значимости данного признака следует учитывать характер и тяжесть повреждения других анатомических областей, травма которых может сопровождаться значительной кровопотерей: таза, груди, конечностей.

Обследование следует начинать с общедоступных физикальных методов, информативность которых зависит от опыта врача, выполняющего исследование.

Пальпация живота должна проводиться без малейших отступлений от принятой методики. Начинать следует с поверхностной пальпации. При этом, как уже указывалось, следует учитывать, что у пострадавших с тяжелой сочетанной травмой при наличии внутрибрюшной катастрофы напряжения мышц брюшной стенки может не быть и оно может быть только при экстраабдоминальных повреждениях, что снижает достоверность этого признака. Глубокая пальпация позволяет судить о размерах, консистенции органов, в частности поджелудочной железы, наличии гематомы, инфильтрата. Пальпация позволяет определить границы болезненности передней брюшной стенки, которая нередко соответствует поврежденному органу. Пальпация живота предусматривает и выявление симптома Блюмберга — Щеткина, который, однако, не отличается большой достоверностью. По данным В. Е. Закурдаева (1976), у 66,7% пострадавших с сочетанной закрытой травмой с повреждениями органов брюшной полости этот симптом был отрицательным, и в то же время он констатирован у 29% больных с травмой других анатомических областей. Поэтому состояние париетального листка брюшины необходимо еще уточнить пальцевым исследованием через прямую кишку. Это исследование особенно важно в отношении пострадавших с травмой таза; обнаружение крови в просвете кишки свидетельствует о ее повреждении.

Перкуссия живота также важна при обследовании пострадавшего с сочетанной травмой. «Укорочение» печеночной тупости характерно для повреждения желудка или кишечника. При разрыве ободочной кишки этот признак встречается чаще, чем при разрыве тонкой кишки, что связано с большим содержанием газа в толстой кишке. Однако значимость этого признака не следует абсолютизировать; отсутствие его еще не тождественно целостности желудочно-кишечного тракта, равно как и обнаружение может быть обусловлено только

выраженным парезом ободочной кишки. Перкуссия позволяет также обнаружить свободную жидкость в брюшной полости, что проявляется притуплением перкуторного звука в отлогих местах живота. Считается, что судить по данным перкуссии о наличии в брюшной полости крови или другой жидкости представляется возможным, если ее количество превышает 1 л. Вероятность обнаружения жидкости возрастает в положении больного на левом боку, чему способствует смещаемость сигмовидной кишки. И все же ложноотрицательные результаты исследования достигают 40%; несколько реже встречаются ложноположительные результаты. Если определяемая перкуторно тупость в боковом отделе живота не исчезает при повороте больного на здоровый бок, то это свидетельствует о кровотечении не в свободную брюшную полость, а в забрюшинное пространство — симптом Джойса. Данный симптом, как уже указывалось, часто встречается у пострадавших с переломами костей таза. Если перкуссия сопровождается выраженной болезненностью при слегка резистентной или даже мягкой брюшной стенке, то можно с большей долей достоверности предположить наличие внутрибрюшного кровотечения — симптом Куленкампфа.

Аускультация живота необходима для уточнения состояния моторной функции кишечника. Угнетение перистальтики в первые часы после травмы наблюдается при травматическом шоке; выраженный парез кишечника может быть обусловлен большой забрюшинной гематомой. В то же время угнетение и тем более отсутствие перистальтических шумов — один из важных симптомов перитонита.

Общий клинический анализ крови, сделанный в ранние сроки после травмы, мало помогает в диагностике. Даже при тяжелой кровопотере в первые часы количество эритроцитов и содержание гемоглобина еще остаются в пределах нормы, а следовательно, гематокрит не претерпевает изменений, чему способствуют расстройства микроциркуляции, нарушающие транскапиллярную миграцию жидкости, т. е. мы исследуем кровь, оставшуюся в сосудистом русле после кровопотери. Что касается изменений в количестве лейкоцитов и лейкоцитарной формулы, то достоверных различий в них при повреждении полых, паренхиматозных органов, изолированной травме брюшной стенки и экстраабдоминальных повреждениях не выявлено (Е. А. Вагнер, М. Г. Урман, 1987). Однако данное исследование необходимо. Диагностическая значимость его возрастает при динамическом контроле и, кроме того, отражает тяжесть течения травматической болезни.

Анализ мочи имеет смысл проводить лишь при отсутствии макрогематурии. При обнаружении крови в моче уровень и тяжесть повреждения мочевыводящих путей уточняются другими методами исследования. Если пострадавший находится в бессознательном состоянии, тяжелом шоке или имеются дизурические явления, то предпринимается катетеризация мочевого пузыря. При этом может оказаться, что количество выделенной мочи (иногда цвета мясных помоев) значительно превышает емкость мочевого пузыря — симптом Зельдовича, что характерно для внутрибрюшинного разрыва пузыря.

Практически всем пострадавшим должна выполняться обзорная рентгенография живота, а при необходимости — и других анатомических областей При тяжелом состоянии пострадавшего исследование проводится в реанимационном отделении или на операционном столе; обязательно обзорное исследование грудной и брюшной полостей при горизонтальном положении больного; при необходимости делается еще снимок в латеропозиции — на здоровом боку. Этот доступный, неинвазивный метод исследования позволяет не только выявить воздух в свободной брюшной полости (рис. 30), но и при приобретении навыков чтения снимков распознать внутрибрюшное кровотечение: уровни жидкости, симптом «всплывания» кишечника При повреждении печени отмечаются нечеткость нижнего края органа из-за наличия сгустков крови в подпеченочном пространстве, высокое стояние правой половины диафрагмы и даже расширение и гомогенное затемнение правого латерального канала Сходные изменения выявляются при травме селезенки, но уже слева Образование периспленальной гематомы вызывает смещение пневматизированного желудка вправо и вниз (М К Щербатенко и соавт, 1975, 1986) О наличии забрюшинной гематомы свидетельствует гомогенное плотное затемнение соответствующей стороны при отсутствии четкости контуров почки и поясничной мышцы (рис 31) Патогномоничным симптомом разрыва забрюшинного отдела двенадцатиперстной кишки является картина ретропневмоперитонеума — забрюшинной «эмфиземы» (рис 32) Обзорная рентгенография позволяет выявить разрыв диафрагмы и смещение органов

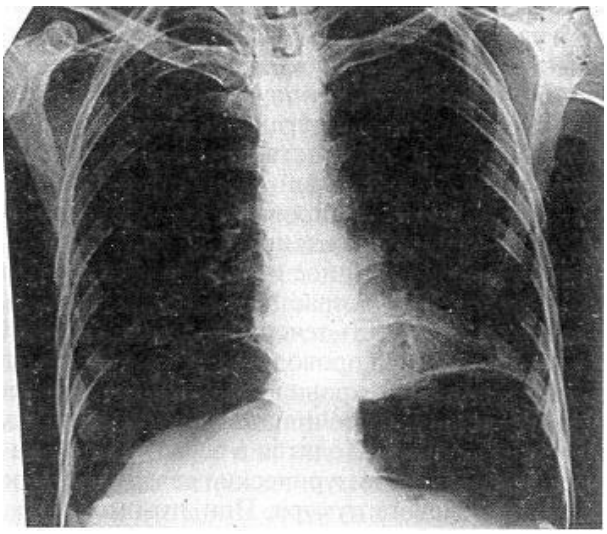

Рис. 30. Обзорная рентгенограмма груди и живота больной Л , 38 лет, с разрывом подвздошной кишки суточной давности свободный воздух в

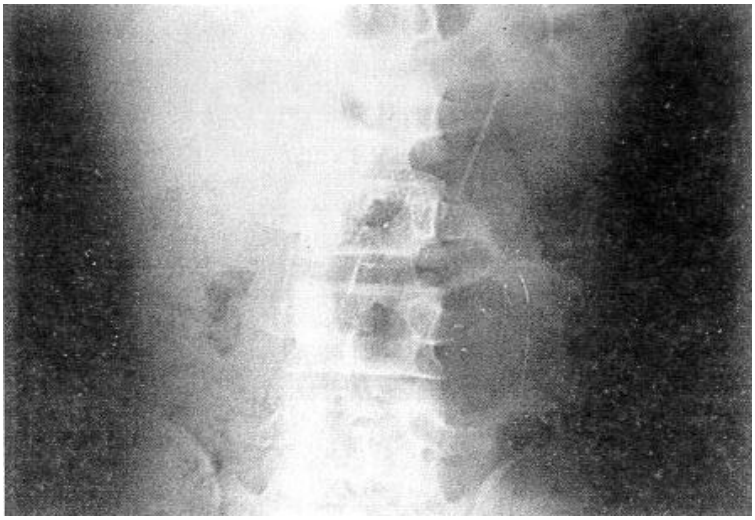

Рис. 31. Обзорная рентгенограмма брюшной полости больного Г , 42 лет, с разрывом правой почки отсутствует изображение наружного контура поясничной мышцы справа, видна тень гематомы забрюшинного пространства

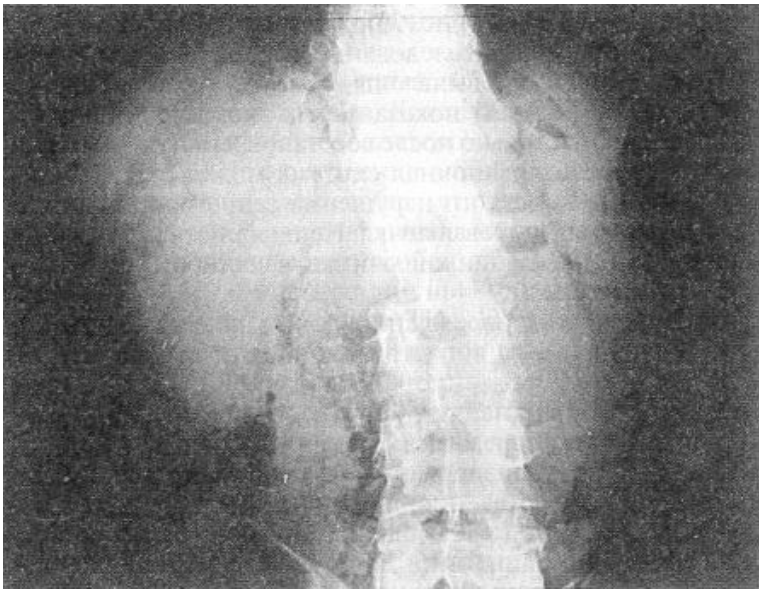

Рис. 32. Обзорная рентгенограмма брюшной полости больного В , 34 лет, с разрывом забрюшинного отдела двенадцатиперстной кишки воздух в забрюшинном пространстве

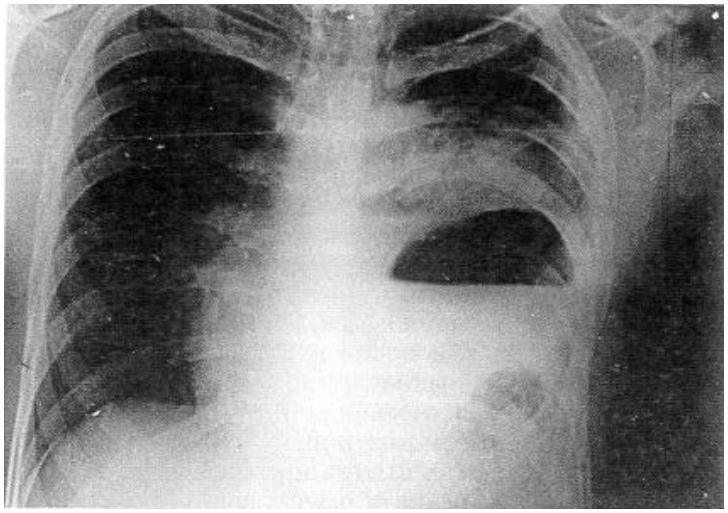

Рис 33 Обзорная рентгенограмма груди и живота больного И , 29 лет, с сочетанной закрытой травмой груди и живота видна деформация левой половины грудной клетки вследствие переломов ребер, разрыв диафрагмы — желудок и петли кишечника в плевральной полости, органы средостения смещены вправо

брюшной полости в плевральную, что более наглядно при разрыве левого купола диафрагмы (рис. 33).

Рентгеноконтрастное исследование органов мочевыделительной системы проводится, если выявлены симптомы ее повреждения. Так, наличие гематурии служит показанием к экскреторной урографии, которая выполняется только после восстановления показателей гемодинамики. Чашечно-лоханочная система может оказаться неконтрастированной из-за резкого нарушения секреторной функции почек — так называемая шоковая почка. Неинформативна урография при повышенной пневматизации кишечника, в частности, на фоне забрюшинной урогематомы.

Уточнить тяжесть повреждения почки позволяет ангиография (рис. 34). Отношение к ангиографии неоднозначное. Одни клиницисты (М. К. Щербатенко и соавт., 1973; Л. С. Зингерман, Т. А. Ахадов, 1986) применяют аорто- и целиакографию для топической диагностики повреждений органов брюшной полости даже у пострадавших, госпитализированных с клиникой продолжающегося внутрибрюшного кровотечения, проводя одновременно противошоковую терапию; другие (и их большинство) — только при стабильных показателях гемодинамики для распознавания травмы почки, субкапсулярного разрыва селезенки, печени, причем у больных с клиникой гемобилии при обнаружении внутрипечёночной гематомы осуществляется эндоваскулярная эмболизация кровоточащего сосуда (В. С. Шапкин и соавт., 1987; Г. Н. Цыбуляк, 1985, 1995).

Известно, что у 10% пострадавших с переломами костей таза об-

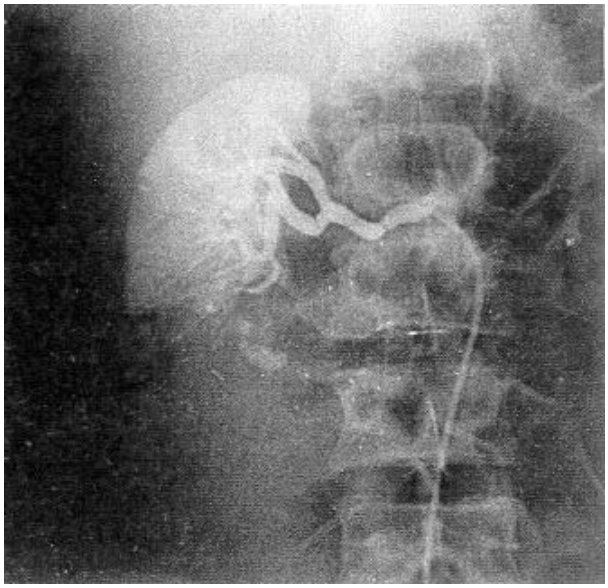

Р и с 34 Ангиограмма правой почки больного В , 32 лет ангиографическая картина отрыва нижнего полюса почки

наруживаются повреждения мочевого пузыря или уретры (I. Antoci, M. Schiff, Iг., 1983). Наличие макрогематурии является угрожающим симптомом, свидетельствующим о необходимости исключить повреждение нижних отделов мочевых путей. С этой целью применяется ретроградная уретероцистография. Катетеризация мочевого пузыря допустима только эластическим катетером, смазанным стерильным вазелиновым маслом. При ощущении малейшего препятствия продвижению катетера манипуляцию следует прекратить, чтобы частичное повреждение уретры не превратилось в полный ее разрыв. Для цистографии можно использовать любой стерильный водорастворимый контраст 10—15% концентрации, приемлемый и для экскреторной урографии, в объеме не менее 250—300 мл («тугая» цистография). Рентгеновские снимки выполняются при наполненном мочевом пузыре — в фасной и косой проекции, а также после его опорожнения — для выявления затеков контрастного вещества (рис. 35, 36); при интактном пузыре количество выведенного раствора соответствует количеству введенного.

Рентгеноконтрастное исследование желудочно-кишечного тракта целесообразно, если возникло предположение о разрыве диафрагмы с перемещением в плевральную полость полых органов: желудка, селезеночного изгиба ободочной кишки, а иногда и петель тонкой кишки; пункция и тем более дренирование плевральной полости в такой ситуации чревато опасностью возможного ятрогенного повреждения органов. Полипозиционное исследование контрастированного желудка позволяет обнаружить скопление жидкости в сальнико-

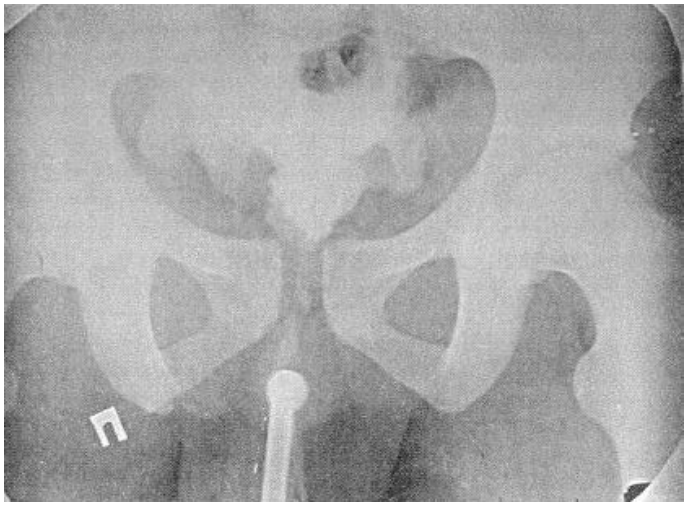

Рис. 35. Цистограмма больного В , 22 лет, с внутрибрюшинным разрывом мочевого
пузыря виден затек контрастного вещества в свободную брюшную полость, имеется перелом лонной и седалищной костей справа

Рис. 36. Цистограмма больного С , 46 лет, с внебрюшинным разрывом мочевого пузыря мочевой пузырь сдавлен гематомой, отмечается затек раствора контраста в паравезикальную клетчатку, виден оскольчатый перелом лонных и седалищных костей

вой сумке как следствие травмы поджелудочной железы, а также периспленальную гематому. Для исключения разрыва забрюшинного отдела двенадцатиперстной кишки пострадавшему дают выпить водорастворимое контрастное вещество или оно вводится через назогастральный зонд; затек контрастного вещества за контуры кишки свидетельствует о ее разрыве.

Радионуклидное сканирование проводится относительно редко пострадавшим со стабильной гемодинамикой, преимущественно для диагностики субкапсулярных разрывов паренхиматозных органов и контроля за течением в них репаративных процессов.

Компьютерная томография по разрешающей способности имеет преимущества перед радиоизотопным исследованием. С ее помощью хирург получает достоверное представление о тяжести повреждений паренхиматозных органов и развившихся осложнений в брюшной полости и забрюшинном пространстве; возможен отбор больных с незначительными повреждениями, которых можно лечить консервативно, а это имеет особую значимость при сочетанной травме. Необходимым условием исследования являются стабильные показатели гемодинамики. Компьютерная томография очень важна для динамического наблюдения за развитием внутриорганных и субкапсулярных гематом паренхиматозных органов, выявленных при ультразвуковом исследовании (М. М. Абакумов и соавт., 2002).

Ультразвуковое исследование более доступно по сравнению с компьютерной томографией, необременительно для больного, занимает мало времени и так же высокоинформативно. С его помощью можно обнаружить свободную жидкость в брюшной полости, разрывы и гематомы паренхиматозных органов, распознать послеоперационные осложнения: перитонит, абсцессы различной локализации, забрюшинную флегмону (В. Л. Карташкин, 2001; В. И. Картавенко и соавт., 2001). Чувствительность ультразвукового исследования при определении гемоперитонеума у пострадавших с сочетанными повреждениями живота составляет 87,4%; в НИИ скорой помощи им. Н. В. Склифосовского сонография считается скрининговым методом диагностики повреждений живота и большинству больных проводится в течение 30 мин с момента госпитализации (М. М. Абакумов и соавт., 2002).

Ограниченность во времени для выявления ведущего, определяющего тяжесть состояния пострадавшего повреждения, особенно при массовых повреждениях, заставляет хирурга применять и инвазивные инструментальные методы экспресс-диагностики. Простым по технике выполнения и легко переносимым методом исследования, позволяющим ответить на главный вопрос: «Есть или нет повреждение органов живота?», является лапароцентез, разрешающая диагностическая способность которого 73—98% (А. Н. Беркутов, И. И. Дерябин, 1976; Е А. Вагнер и соавт , 1978; И. З. Козлов и соавт., 1983; М. М. Абакумов и соавт., 1991; M. Krausz et al., 1981). Частота применения лапароцентеза у пострадавших с сочетанной травмой колеблется от 21,5—48% (В. А. Закурдаев, 1976; Ю. Г. Шапошников и со-

авт., 1980; М. Г. Урман, 1993) до 60,9—100% (Л. Н. Бенеско и соавт., 1988; P. Lorgeron et al., 1983). Лапароцентез показан пострадавшим, поступившим в состоянии тяжелого шока, мозговой комы, когда механизм травмы не исключает возможности повреждения органов брюшной полости, при необъяснимом снижении артериального давления и прогрессирующей анемии, травме груди, позвоночника, таза, если на основании клинической картины дифференциальная диагностика затруднена. Следует учесть, что у пострадавших с переломом костей таза частота ложноположительных результатов достигает 23%, что объясняется поступлением крови в брюшную полость из забрюшинного пространства через поврежденный листок брюшины или проколом троакаром брюшной стенки через гематому (В. Э. Дубов, 1987). Незначительное количество крови может быть следствием разрыва капсулы печени, селезенки, надрыва брыжейки кишки и еще не является показанием к экстренному оперативному вмешательству. Такой результат лапароцентеза свидетельствует, что тяжесть состояния пострадавшего обусловлена повреждением другой анатомической области и врачу необходимо продолжить обследование. Аргументированной следует считать тактику клиницистов, которые в ситуациях, когда на основании клинической картины и данных физикального исследования нельзя исключить повреждение органов брюшной полости, а результаты лапароцентеза сомнительные или отрицательные, трансформируют последний в лапароскопию (Ф. Н. Ромашов и соавт., 1984; В. В. Тимошенко, 1987).

Лапароскопия — более сложное в выполнении исследование, разрешающая способность которого составляет 98% (М. М. Абакумов и соавт., 1991; K. Lautering et al., 1987). Под разрешающей способностью подразумевается не установление топического диагноза (это не всегда возможно), а распознавание внутрибрюшной катастрофы и решение вопроса о необходимости (и срочности) оперативного вмешательства. Лапароскопия позволяет уточнить тяжесть повреждения печени, селезенки, поджелудочной железы и при легкой травме этих органов провести санацию и дренирование брюшной полости и сальниковой сумки, т. е. избежать лапаротомии, что существенно улучшает результаты лечения пострадавших с сочетанной травмой (Ю. В. Бирюков и соавт., 1995; А. И. Корабельников, С. В. Аксенова, 1995). С осторожностью следует применять лапароскопию пострадавшим с сочетанной травмой живота и груди: создание пневмоперитонеума для них небезопасно; напротив, при сочетанной травме живота и таза лапароскопия является методом выбора; полученная с ее помощью информация наиболее достоверна и позволяет определиться в лечебной тактике.

Внедрение в клиническую практику инструментальных методов диагностики не только резко уменьшило количество напрасных лапаротомий, при которых летальность составляла 35%, но и обеспечило возможность раннего оперативного вмешательства (В. В. Тишенко, 1987). Однако существует предел разрешающей диагности-

ческой возможности и для лапароскопии. Так, при первичном лапароскопическом исследовании нельзя исключить небольшие по размеру повреждения полых органов и предлагается контрольные исследования проводить через фторпластиковую гильзу, оставляемую в брюшной стенке (А. Н. Хорев и соавт., 1998). Следует отметить, что в некоторых клиниках ультразвуковое исследование уже вытеснило лапароцентез и лапароскопию в диагностике повреждений живота (В. И. Картавенко и соавт., 2001). В то же время справедливы утверждения авторов, полагающих, что, выявив с помощью ультразвукового исследования жидкость в свободной брюшной полости, невозможно определить ее характер. Поэтому при переломах костей таза, когда кровь из забрюшинного пространства через небольшой дефект в париетальной брюшине поступила в брюшную полость, лапаротомия может оказаться напрасной (Г. А. Костюк, 2001).

Принципиальным положением диагностической программы является сочетание активного диагностического поиска с поэтапной неотложной коррекцией всех угрожающих жизни последствий травмы (И. А. Ерюхин и соавт., 1996; П. Г. Брюсов и соавт., 2001). При этом следует свести до минимума инвазивные, трудоемкие методы исследования, связанные с необходимостью перемещения пострадавшего и значительной затратой времени.

Продолжительность и характер противошоковой терапии, последовательность и объем оперативного вмешательства в отношении пострадавших с сочетанной травмой живота являются ключевыми вопросами этой сложной проблемы, которая обсуждалась на многочисленных форумах хирургов и в печати.

При сочетанной закрытой травме живота и груди большинство хирургов придерживаются активной тактики в отношении травм живота и сдержанной — в отношении повреждений груди (Е. А. Вагнер, 1981, В. А. Брунс, 1993; C. Christophi, 1983). Торакотомия предшествует лапаротомии только при наличии жизнеугрожающих повреждений органов груди: разрыва сердца, крупных сосудов с картиной большого или быстро прогрессирующего гемоторакса, бронхов с развитием гипертензивной эмфиземы средостения и клиникой нарастающей экстраперикардиальной тампонады сердца. В большинстве случаев удается ограничиться срединной лапаротомией, позволяющей провести тщательную ревизию брюшной полости и произвести в полном объеме корригирующие вмешательства на органах брюшной полости, а при выявленном разрыве диафрагмы — ее ушивание; при наличии гемопневмоторакса лапаротомии предшествует дренирование плевральной полости. Показаниями к торакотомии после лапаротомии служат напряженный пневмоторакс, не устраненный дренированием, а также стойкий коллапс легкого в течение 3—5 сут, продолжающееся внутриплевральное кровотечение с выделением крови по дренажу в количестве 200—250 мл/ч в течение 3 ч, тампонада сердца (А. П. Кузьмичев и соавт., 1980; В. А. Брунс, 1993; K. Lautering et al., 1987).

При сочетанной травме головы и живота у пострадавших с кли-

никой нарастающей субдуральной гематомы или находящихся в коматозном состоянии со стволовыми нарушениями, если внутрибрюшная катастрофа обусловлена перитонитом, рациональнее начать операцию с трепанации черепа, а уже затем выполнить лапаротомию. Напротив, на фоне продолжающегося кровотечения в брюшную полость тактика в отношении срочности ликвидации внутричерепных осложнений сдерживающая; считается, что первоначальное обеспечение хирургического гемостаза в брюшной полости, уменьшая гемоциркуляторные и ликвородинамические нарушения, приобретает дифференциально-диагностическое значение для уточнения ведущей причины декомпенсации состояния пострадавшего и позволяет более достоверно судить о тяжести повреждения черепно-мозгового слагаемого травмы (С. А. Павловичев, 1984; А. Е. Дунаевский и соавт., 1986; П. В. Ильин, 1986; А. С. Денисов, 1993). В исключительно редких случаях при отчетливом дислокационном синдроме и клинике внутрибрюшного кровотечения практикуется проведение вмешательства двумя бригадами одновременно (С. З. Горшков и соавт., 1986). Некоторые хирурги считают, что в период шока, даже при наличии признаков сдавления головного мозга, следует ограничиться только наложением фрезевых отверстий (Б. В. Артемьев и соавт., 1985).

Пострадавшие с тяжелой травмой таза обычно находятся в состоянии шока смешанного генеза — травматического и обусловленного кровотечением в забрюшинное пространство. Источниками кровотечения могут быть пресакральные, превезикальные венозные сплетения, спонгиозное вещество костного остова таза в области заднего полукольца и вертлужной впадины, ветви внутренней подвздошной артерии (В. Е. Розанов, Л. П. Бондаренко, 2001). Следует признать аргументированной тактику клиницистов, которые при выявлении повреждений органов брюшной полости считают показанным экстренное оперативное вмешательство только в ситуациях, требующих достижения хирургического гемостаза при продолжающемся кровотечении в брюшную полость или забрюшинное пространство, а в других случаях целесообразно проводить противошоковую терапию до стабилизации показателей гемодинамики (Г. С. Юмашев и соавт., 1986; М. Г. Урман и соавт., 2000; J. Palmer et al., 1983). По их мнению, при повреждении кишечника операцию можно отложить на 2 ч, а при повреждении мочевого пузыря — до 6 ч. Стабилизация гемодинамики невозможна без адекватного лечения острой кровопотери гемотрансфузией, переливанием свежезамороженной плазмы, коллоидных растворов (И. П. Дуданов и соавт., 2000). Важным компонентом противошоковой терапии является борьба с болью. С этой целью обычно применяется внутритазовая анестезия по Школьникову — Селиванову 0,25% раствором новокаина по 150 мл с каждой стороны при двустороннем переломе или по 150—200 мл при одностороннем, анестезия мест переломов переднего полукольца таза. В. С. Гостев (1972) при отсутствии эффекта от проводимых в течение часа реанимационных мероприятий перевязывал магист-

ральные сосуды таза — внутренние подвздошные артерии, предпочтение автор отдает чрезбрюшинному доступу, позволяющему провести ревизию брюшной полости и обеспечивающему свободу манипуляций при перевязке обеих внутренних подвздошных артерий. Наибольший опыт перевязки внутренних подвздошных артерий при травме таза накоплен в клинике ВПХ военно-медицинской академии им. С. М. Кирова (Э. В. Чернов, В. В. Сорока, 1987). Согласно данным Э. В. Чернова, В. В. Сороки, гемостаз достигнут у всех 32 пострадавших, перенесших это вмешательство, однако 17 из них умерли в первые 12 ч от тяжести травмы, шока и необратимой кровопотери, еще 4 умерли в течение недели от других осложнений травматической болезни; выздоровели 11 человек. На основании клинических наблюдений и экспериментальных исследований (опыты проведены на 30 собаках) авторы пришли к заключению, что перевязка внутренних подвздошных артерий является эффективным способом гемостаза при травме таза, а функциональные и морфологические изменения в мочевом пузыре и прямой кишке носят обратимый характер. И все же В. Е. Розанов и Л. П. Бондаренко (2001) предпочитают не перевязывать внутренние подвздошные артерии, а ограничиваются наложением на сосуды турникетов. Они считают, что хирургическая тактика должна предусматривать и непосредственное воздействие на источники кровотечений в сочетании с коррекцией структурных нарушений тазового кольца. Если источник кровотечения спонгиозное вещество, то предлагается стабилизировать тазовое кольцо аппаратом внешней фиксации с одновременной лапаротомией и наложением турникетов на внутренние подвздошные артерии с репозицией тазового кольца до смыкания краев костных ран заднего отдела. После достижения гемостаза турникет снимают, а при возобновлении кровотечения выводят на переднюю брюшную стенку и снимают уже в отсроченном периоде (В. Е. Розанов, Л. П. Бондаренко, 2001). И. П. Дуданов и соавт. (2000) при переломах костей таза, сопровождающихся шоком и ретроперитонеальной гематомой, рекомендуют выполнять артериографию и в случае выявления травм магистральных сосудов предпринимать экстренную лапаротомию, а при повреждении дистальных сосудов ограничиться эмболизацией внутренней подвздошной артерии.

Лечение переломов у пострадавших с сочетанной травмой живота должно быть малотравматичным, но в то же время эффективным. А. В. Каплан и соавт. (1985) у 86% пострадавших в остром периоде травматической болезни ограничились скелетным вытяжением или гипсовой повязкой. После выведения из тяжелого состояния $^{2}/_{3}$ больных методы лечения переломов были изменены: наложены аппараты внеочаговой чрескостной фиксации или произведен металлоостеосинтез. Сторонники активной тактики, напротив, считают, что раннее оперативное вмешательство по поводу переломов костей конечностей, обеспечивая обездвиживание отломков, способствует выведению пострадавшего из шока, облегчает уход за ним, снижает летальность и число послеоперационных

осложнений (В. Ф. Трубников и соавт., 1984; С. С. Ткаченко, А. Е. Евдокимов, 1990; А. С. Ермолов, 2003). Так, согласно сообщению Т. Я. Бескиеру и соавт. (1988), среди пострадавших, которым в остром периоде травматической болезни применили остеосинтез аппаратом Г. А. Илизарова, осложнения составили 27,7%, летальность — 30,1%, а среди леченных консервативными методами соответственно 61 и 41,7%. Высказывания некоторых хирургов еще более категоричны, а именно: лечение переломов длинных костей при сочетанных повреждениях методом скелетного вытяжения они считают недопустимым; предпочтение отдается внеочаговому остеосинтезу, выполненному в течение первых суток с момента травмы (А. Б. Слободской, Е. Ю. Осинцев, 2001; Д. И. Фадеев, В. В. Ковындиков, 2001). Внутрикостному остеосинтезу отдавалось предпочтение лишь на бедре. Оптимальным сроком для оперативного вмешательства авторы считают 1—2-е сутки с момента травмы — период первичной или кратковременной компенсации. Противопоказанием к раннему остеосинтезу является явное нарушение жизненно важных функций организма (сердечно сосудистой и дыхательной систем), но не отсутствие сознания. В. Г. Радыш и Ю. Б. Кашанский (2000) при определении времени, объема и характера травматологического пособия тяжело пострадавшему ориентируются на прогностический критерий длительности интенсивной терапии шока, разработанный Ю. Н. Цибиным (1975). Так, интрамедуллярный металлоостеосинтез при диафизарных переломах проксимальных отделов бедра и плеча они выполняют после выведения из шока пострадавших с благоприятным для оперативного лечения прогнозом (до +12 ч), а пострадавшим других групп — в отсроченном и плановом порядке. Накостный остеосинтез производят по тем же показаниям, но в отличие от интрамедуллярного он обеспечивает более жесткую фиксацию отломков и не требует дополнительных средств иммобилизации.

Пострадавшим с отрывами сегментов конечностей и клинической картиной продолжающегося внутрибрюшного кровотечения до лапаротомии только временно останавливают кровотечение с помощью кровоостанавливающих зажимов (Ф. В. Горяинов и соавт., 1980). Напротив, при отсутствии данных, свидетельствующих о продолжающемся внутрибрюшном кровотечении и размозжении сегмента конечности с нежизнеспособностью дистального отдела, лапаротомии должна предшествовать ампутация, которую следует рассматривать как компонент противошоковой терапии. Такова же тактика и при отрывах конечностей, если невозможна первичная реконструктивная операция. В тех же ситуациях, когда реимплантация дистального отдела конечности возможна и повреждение органов брюшной полости также факт установленный, оперативное вмешательство проводится двумя бригадами хирургов одновременно (И. П. Дуданов и соавт., 2000).

Хирургическая тактика в отношении пострадавших с сочетанной травмой живота, сопровождающейся шоком, должна основываться на

данных прогноза степени тяжести и течения травматического шока. Прогнозирование продолжительности и исхода травматического шока особенно важно при массовом поступлении пострадавших, так как позволяет определиться в сроках, объеме оперативного вмешательства и даже в его целесообразности, а также составить программу инфузионно-трансфузионной терапии и наметить меры профилактики осложнений (М. Г. Урман, А. В. Одинцов, 1997; П. Г. Брюсов и соавт., 2001).

Все массовые катастрофы отличает одна особенность — несоответствие между количеством пострадавших и возможностями оказания медицинской помощи (Л. Ю. Эскина и соавт., 1985). В этих условиях методы прогнозирования позволяют врачу четко распределить пострадавших по тяжести состояния, отдать приоритет тем, кто может выжить.

Вопросы прогнозирования разрабатывались многими клиницистами, причем одни исследователи рассчитывали прогноз на основе количества и тяжести повреждения анатомических областей (S. Baker et al., 1974), другие — только на основе физиологических параметров (C. Herve et al, 1987). Точность прогноза существенно повышается при одновременном учете как характера и локализации повреждений, так и функциональных тестов, отражающих реакцию пострадавшего на травму (Ю. Н. Цибин, 1981; И. В. Гальцева и соавт., 1986; Ю. Б. Шапот и соавт., 1990). Эффективность прогнозирования возрастает при использовании базы данных, содержащей сведения о большом количестве пострадавших, что позволяет провести объективный сравнительный анализ различных вариантов лечебной тактики (Г. И. Назаренко и соавт., 1991). Отечественная система прогнозирования основана на использовании частотно-регрессионного метода, исключающего субъективизм при количественной оценке тяжести травм (Г. И. Назаренко и соавт., 1990; Ю. Г. Шапошников и соавт., 1990; С. Ф. Багненко и соавт., 2001).

Проведен анализ результатов лечения 347 пострадавших, имеющих сочетанную закрытую травму живота с повреждением органов брюшной полости: мужчин — 241 (69,4%), женщин — 106 (30,6%). Большинство (86,8%) пострадавших — трудоспособного возраста. Травму получили: при разнообразных транспортных происшествиях — 197 (56,8%) человек (автодорожные — 168, железнодорожные — 29), при падении с высоты — 57 (16,4%), сдавлении тела — 11 (3,2%); бытовая травма — 82 (23,6%) наблюдения. Наиболее часто травма живота сочеталась с повреждениями груди (220) и головы (186), реже — таза (95), конечностей (84) и позвоночника (18). Варианты сочетания повреждений анатомических областей и их исход представлены в таблице 17.

Паренхиматозные органы были повреждены у 230 (66,3%) человек, полые — у 43 (12,4%), паренхиматозные и полые — у 74 (21,3%).

Таблица 17

Варианты сочетания повреждений анатомических областей у пострадавших с сочетанной закрытой травмой живота и их исход

Поврежденные области	Кол-во больных	Умерло
Живот — грудь	85	**20**
Живот — голова	50	**8**
Живот — таз	28	**3**
Живот — конечности	7	**1**
Живот — позвоночник	1	—
Живот — грудь — голова	50	26
Живот — грудь — таз	15	9
Живот — голова — конечности	14	8
Живот — голова — таз	13	6
Живот — таз — конечности	8	3
Живот — грудь — конечности	**6**	2
Живот — грудь — позвоночник	**2**	—
Живот — голова — позвоночник	**1**	—
Живот — голова — грудь — конечности	**23**	16
Живот — голова — грудь — таз	**12**	5
Живот — голова — грудь — позвоночник	**5**	4
Живот — голова — позвоночник — конечности	**2**	1
Живот — голова — таз — конечности	**3**	—
Живот — грудь — таз — конечности	**8**	6
Живот — грудь — таз — позвоночник	**1**	1
Живот — голова — грудь — позвоночник — конечности	**6**	5
Живот — голова — грудь — таз — конечности	7	5

Шок разной степени тяжести констатирован у 272 (78,4%) пострадавших: 1-й степени — у 45, 2-й — у 66, 3-й — у 124, 4-й — у 37; кровопотеря оказалась основной причиной развития шока у 253 (93%) больных. Травма живота была ведущим повреждением у 220 (63,4%) человек и конкурировала по тяжести с повреждениями других анатомических областей еще у 48 (13,8%) пострадавших.

Распознавание внутрибрюшной катастрофы у пострадавших с сочетанной закрытой травмой живота было сложной задачей из-за крайней тяжести их состояния, атипичности клинической картины, недостатка времени для углубленного обследования. Контакт со многими больными был невозможен, так как у 166 (19%) человек созна-

ние оказалось утраченным полностью, а у 38 (10,9%) — частично; кроме того, 143 (41,2%) пострадавших находились в алкогольном опьянении. И все же у большинства (59,1%) пострадавших повреждения органов брюшной полости диагностированы на основании анализа обстоятельств травмы, клинической картины и данных физикального исследования. Показания к применению вспомогательных методов исследования, их разрешающая диагностическая способность соответствовали данным в литературном обзоре.

Сочетанная закрытая травма живота и груди (220 чел.) отличалась особой тяжестью, что объясняется наличием у большинства (65%) больных массивного внутрибрюшного кровотечения из-за повреждения паренхиматозных органов — обычно печени (85) и селезенки (80). Грудной компонент травмы оказался не менее опасен вследствие повреждения жизненно важных органов груди: легких (93), сердца (24), магистральных сосудов (15), крупных бронхов (7), диафрагмы (7). Тяжесть состояния 197 (89,5%) пострадавших усугублялась нарушением костного каркаса груди, причем множественные переломы ребер получили 112 человек (двусторонние — 32), флотирующие — 16 (двусторонние — 9).

По клиническим признакам выделены две группы больных. К 1-й группе отнесен 141 пострадавший с клиникой внутрибрюшной катастрофы без выраженных признаков острой дыхательной недостаточности; ведущим по тяжести повреждением была травма живота. Лечебная тактика у этих больных не отличалась от применяемой при изолированной травме живота; лапаротомия проводилась в экстренном порядке и рассматривалась как один из главных компонентов противошоковой терапии. У 79 пострадавших 2-й группы симптомы повреждений органов брюшной полости выявлялись на фоне тяжелой прогрессирующей острой дыхательной недостаточности, причинами которой были нарушения каркаса грудной клетки (31), коллапс легкого вследствие гемопневмоторакса (27), обструкция трахеобронхиального дерева (18), гипертензивная эмфизема средостения (3). Оперативному вмешательству у пострадавших этой группы предшествовал комплекс реанимационных мероприятий по устранению причин развития острой дыхательной недостаточности. Необходимость в торакотомии возникла только у 25 (11,4%) пострадавших. У 11 больных оперативное вмешательство начато с торакотомии в связи с большим и прогрессирующим средним гемотораксом (6 чел.) и аэростатическими показаниями — гипертензивной эмфиземой средостения с экстраперикардиальной тампонадой сердца или напряженным клапанным пневмотораксом (5 чел.). У 14 пострадавших торакотомия выполнена после лапаротомии из-за не разрешающегося дренированием пневмоторакса в течение 3—5 сут (7 чел.), продолжающегося кровотечения в темпе, превышающем 250 мл/ч в течение 3 ч (3 чел.), свернувшегося гемоторакса, не устраненного торакоскопией (2 чел.), при обоснованном подозрении на повреждение органа груди и при ухудшении состояния

больного на фоне адекватно проводимой терапии (2 чел.). По нашему мнению, только при массивном кровотечении в плевральную и брюшную полости необходимо максимально быстро сделать и торакотомию и лапаротомию, причем в первую очередь должно быть остановлено кровотечение из сосудов грудной полости как более крупных; несомненно, неотложная торакотомия показана при тампонаде сердца. Как показали исследования сотрудника нашей клиники С. А. Плаксина (1995), инфузионно-трансфузионную терапию у данного контингента пострадавших следует проводить под контролем гемодинамического мониторинга, учитывая часто встречающиеся контузионные поражения сердца, вследствие чего гиповолемия может сочетаться с миокардиальной недостаточностью; ограничить инфузионную терапию заставляет также наличие у многих пострадавших ушиба легких. Считаем, что собранная из плевральной и брюшной полостей кровь является наиболее полноценной трансфузионной средой для возмещения кровопотери. В послеоперационном периоде ведется борьба с болью, необходимы терапия острой дыхательной недостаточности и профилактика посттравматической пневмонии.

Травма живота и головы по частоте сочетания занимает второе место — 186 (53,6%) пострадавших. С клиникой сотрясения головного мозга госпитализированы 94 (50,5%) человека, ушиба — 87 (46,8%), сдавления — 11 (5,9%) человек; переломы костей черепа обнаружены у 33 (17,7%) пострадавших (свода — у 14, основания — у 9, свода и основания — у 10 чел.). Наши наблюдения свидетельствуют, что в отношении этих пострадавших возможны большие сложности — как в распознавании внутрибрюшной катастрофы, так и в определении тяжести повреждения черепно-мозгового слагаемого травмы. Клиническая картина дислокационного синдрома может быть следствием гемоциркуляторных нарушений, что обязывает к максимальной объективизации симптоматики. Экстренная остановка внутрибрюшного кровотечения, терапия кровопотери и шока, уменьшая гемоциркуляторные и ликвородинамические нарушения, приобретают дифференциально-диагностическое значение для выявления ведущей причины декомпенсации состояния пострадавшего и позволяют с учетом динамики неврологического статуса и информации, полученной с помощью аппаратных и инструментальных методов исследования, судить о тяжести черепно-мозговой травмы; высокоинформативна компьютерная томография головного мозга. Так, при поступлении у 11 пострадавших имелись признаки дислокационного синдрома: расширение зрачка, контрлатеральный паралич, локальные судороги, наличие «светлого промежутка». Однако у 6 больных показания к операции были сняты на основании данных компьютерной томографии, еще у 2 — после наложения фрезевых отверстий супратенториально в классических точках. Очевидно, такая клиническая картина действительно следствие гемоциркуляторных нарушений на фоне тяжелого ушиба мозга и шока. Оперативное вмешательство по поводу внутричерепных гематом произведено

5 человекам: у 1 пострадавшего удаление субдуральной гематомы предшествовало лапаротомии — внутрибрюшная катастрофа была обусловлена разрывом тонкой кишки; в 1 наблюдении клиника быстро нарастающего дислокационного синдрома и продолжающегося внутрибрюшного кровотечения из-за разрыва печени явилась основанием для корригирующего вмешательства двумя бригадами хирургов одновременно; через 1—2 суток после лапаротомии оперированы 3 больных: двум удалена субдуральная гематома, третьему выполнена резекционная трепанация черепа — гематомы не обнаружено, клиника была обусловлена тяжелым ушибом головного мозга. Сочетанные повреждения живота и таза мы наблюдали у 95 (27,4%) пострадавших. У 78 человек переломы костей таза сопровождались нарушением непрерывности тазового кольца, причем преобладали переломы переднего полукольца и вертикальные — типа Мальгеня. В состоянии шока поступили 83 (87,4%) пострадавших; генез шока у 69 больных был обусловлен преимущественно кровотечением в забрюшинное пространство, а у 14 человек имелось еще и профузное внутрибрюшное кровотечение. Диагностировать внутрибрюшную катастрофу на фоне большой забрюшинной гематомы и тяжелого шока было сложно. Диагностические поиски и противошоковые мероприятия проводились параллельно. Тотчас после госпитализации осуществляли катетеризацию мочевого пузыря, что необходимо прежде всего с целью диагностики. Даже при выявленном с помощью цистографии внебрюшинном разрыве пузыря катетеризация предупреждала затекание мочи в забрюшинное пространство. Кроме того, катетеризация мочевого пузыря обеспечивала возможность регулировать темп и объем инфузионной терапии с учетом почасового диуреза. Для купирования болевого синдрома применяли блокаду по Школьникову — Селиванову, а при множественных и нестабильных переломах костей таза — внутрикостную пролонгированную гемостатическую блокаду, разработанную сотрудником клиники А. А. Храмцовым (1985); по показаниям выполняли внутрикостную флебографию, которая позволяла судить об объеме кровотечения в забрюшинное пространство, его источнике, эффективности проводимой гемостатической терапии. Лапароцентез применен 44 больным. У 10 из них получен ложноположительный результат, а именно: при лапаротомии обнаружена забрюшинная напряженная гематома, через поврежденный задний листок брюшины кровь поступала в свободную брюшную полость. В этой ситуации у 7 пострадавших с картиной продолжающегося кровотечения в забрюшинное пространство перевязаны обе внутренние подвздошные артерии по В. С. Гостеву (1972); обеспечить гемостаз с помощью этого пособия удалось только 3 больным. С помощью лапароскопии диагноз уточнен у 12 пострадавших. Мочевой пузырь оказался наиболее часто повреждаемым органом; разрыв пузыря выявлен у каждого второго пострадавшего, причем у 29 из 47 пострадавших произошел разрыв внебрюшинного отдела пузыря. У 5 больных внебрюшинный разрыв мочевого пузыря выявлен во время лапаротомии только после вве-

дения через катетер в его просвет 250 мл раствора метиленовой сини: гематома в окружности пузыря окрашивалась в синий цвет. В экстренном порядке мы оперировали пострадавших с клиникой продолжающегося кровотечения в свободную брюшную полость или в забрюшинное пространство, а при остановившемся кровотечении из поврежденных паренхиматозных органов, а также при травме полых органов оперировали после предварительно проведенной противошоковой терапии. Мы считаем, что высокая летальность при сочетанной травме живота, сопровождающейся шоком, обусловлена не только синдромом взаимного отягощения многогранных жизненных функций и систем организма, но и травматичностью вмешательств на органах брюшной полости, усугубляющих тяжесть шока. Переломы костей таза лечили консервативно; при нестабильных переломах типа Мальгеня стабилизации таза и устранения смещения достигали скелетным вытяжением.

Сочетанная травма живота и конечностей имела место у 84 (24,2%) пострадавших. У 27 человек повреждения сегментов конечностей были множественными. Переломы оказались открытыми у 17 больных; 8 из них поступили с травматической ампутацией конечностей. Чаще встречались переломы бедренной кости (30 чел.), обеих костей предплечья (17 чел.), голени (16 чел.), плечевой кости (16 чел.). Время и объем оперативного вмешательства определяли с учетом тяжести выявленных повреждений и общего состояния пострадавшего. При отчетливой клинике продолжающегося внутрибрюшного кровотечения и наличия открытых переломов или отрыва сегментов конечностей лапаротомии предшествовала временная остановка наружного кровотечения с помощью кровоостанавливающих зажимов. После вскрытия брюшной полости также стремились добиться хотя бы временного гемостаза, после чего приостанавливали операцию до стойкого повышения давления не ниже 90 мм рт. ст. Если тяжесть внутрибрюшного кровотечения не требовала сиюминутного вмешательства, то, сняв жгут с конечности, предварительно осуществляли временный гемостаз в ране, проводили в полном объеме противошоковую терапию и оперировали после стабилизации показателей гемодинамики. При этом, если внутрибрюшная катастрофа была обусловлена повреждением полого органа, то лапаротомии предшествовала хирургическая коррекция поврежденной конечности: остеосинтез или ампутация конечности по типу первичной хирургической обработки. Остеосинтез произведен нами 12 больным. У 7 пострадавших после лапаротомии, предпринятой в связи с внутрибрюшным кровотечением, выполнен погружной остеосинтез: 5 — по поводу открытого перелома бедренной кости, 2 — плечевой кости. Внеочаговый остеосинтез компрессионно-дистракционными аппаратами применен 5 больным: 3 - е переломами обеих костей голени, 2 - е переломами предплечья. 8 пострадавшим ампутирована конечность по типу первичной хирургической обработки. Ограничились консервативными методами при лечении 50 пострадавших: 30 больным

конечность иммобилизировали типовой гипсовой повязкой, причем 16 из них предварительно репонировали костные отломки, 20 пострадавшим налажено скелетное вытяжение. 14 больным не успели предпринять никаких корригирующих вмешательств на поврежденной конечности, так как 7 из них умерли вскоре после госпитализации, 7 — во время лапаротомии.

Общая летальность среди пострадавших с сочетанной закрытой травмой живота составила 37,2%; при травме двух анатомических областей — 18,7%, трех и более — 55,1%. Из 129 умерших не оперированы 16 человек — они погибли в ближайшие часы после госпитализации; на операционном столе умерли 30 больных, в остром периоде травматической болезни — 43, от поздних осложнений — 40 больных.

Неблагоприятному исходу способствовали врачебные ошибки, которые были допущены в отношении 68 (19,6%) пострадавших. Диагностические ошибки допущены в отношении 51 пострадавшего, среди них преобладали: несвоевременное распознавание внутрибрюшной катастрофы (33), повреждения других анатомических областей (6), развившихся в послеоперационном периоде осложнений (6), просмотр повреждений органов при лапаротомии (5), а также невыявление их при жизни (3). Тактические ошибки — неадекватный объем оперативного вмешательства (8), нерациональная его последовательность (4), проведение противошоковой терапии при продолжающемся внутрибрюшном кровотечении (5), полноценно не восполненная кровопотеря (6). Технические ошибки (9) были обусловлены недостаточными мануальными навыками молодых хирургов и анестезиологов. Организационной ошибкой считали транспортировку находящихся в шоке пострадавших из других стационаров для первичного оперативного вмешательства (5 чел.).

Модель прогноза исхода и длительности травматического шока с учетом информации о локализации ведущего по тяжести повреждения разработана совместно с сотрудниками лаборатории прогнозирования (руководитель — доктор медицинских наук Г. И. Назаренко) Центрального НИИ травматологии и ортопедии им. Н. Н. Приорова. Исследования основаны на анализе результатов лечения 1222 пострадавших с сочетанной закрытой травмой живота, среди которых у 512 (41,9%) повреждения живота были ведущими. Сведения о больных вносились в разработанную карту, содержащую 370 признаков, касающихся повреждений отдельных органов и анатомических областей, клинических проявлений реакций организма в ответ на травму, комплексной терапии, включая объем оперативного вмешательства, осложнения, исход.

Цель нашего исследования — повышение точности прогнозирования за счет учета информации о локализации ведущего по тяжести повреждения, для каждой из которых с использованием методики корреляционного анализа установлены наиболее значимые для прогнозирования признаки (табл. 18).

Таблица 18

Коэффициенты функции тяжести и критические значения дискриминантных моделей у пострадавших с сочетанной закрытой травмой

Локализация ведущего по тяжести повреждения	Наиболее информативные показатели							Нижнее критическое значение	Верхнее критическое значение
	SOZ		*VOZ*		***Kv***	*KROV*	*Ht*		
Живот	29,07	4,69	0,65	0,27	—	0,005	—	30	200
Грудь	12,71	3,01	0,69	—	—	—	—	50	150
Голова	12,01	—	0,464	—	10,76	—	0,544	60	120
Опорно-двигательный аппарат	13,64	2,65	0,472	—	—	—	—	90	130

Примечание *SOZ*— сознание (*SOZ=1* — ясное; *SOZ=2* — умеренное оглушение; *SOZ=3* — глубокое оглушение; *SOZ—4* — сопор; *SOZ=5* — умеренная кома; *SOZ=6* — глубокая кома; *SOZ=7* — запредельная кома); K_{sum} — суммарная тяжесть повреждений **в** баллах, высчитывается по шкале, разработанной ЦИТО МЗ РФ (табл. 19); *VOZ* — возраст; $АД_{сист}$— систолическое артериальное давление (мм рт. ст.); K_v — балл шокогенности ведущего повреждения; *KROV* — ориентировочная величина кровопотери (мл); *Ht* — гематокрит.

Таблица 19

Количественная оценка тяжести повреждений по наиболее часто применяемым шкалам

№ п/п	Характер повреждений	*AYS*	*YSS*	Санкт-Петербургский НИИ СП им И И Джанелидзе	ЦИТО им Н Н Приорова	
					взрослые	дети
1	Черепно-мозговая травма:					
	легкой степени тяжести	1	1	—	1,0	0,5
	средней степени тяжести	3	9	4,0	3,0	2,5
	тяжелой степени тяжести	5	25	—	5,0	5,0
2	Переломы позвоночника:					
	неосложнённые:					
	— одиночные	2	4	0,5	0,5	0,4
	— множественные	3	9	—	2,0	—
	осложненные, кроме верхнешейной локализации	4	16	—	3,0	1,6
3	Ушиб сердца	4	16	4	2,0	1,1
4	Ушиб легкого	3	9	—	2,0	3,0
5	Разрыв легкого	3	9	4,0	4,0	4,0
6	Разрыв легкого с напряженным пневмогемотораксом	3	9	—	5,0	6,0
7	Множественные переломы ребер:					
	односторонние	2	4	3,0	2,0	1,5
	двусторонние	—	—	6,0	5,0	3,7
8	Травматическая асфиксия	—	—	—	—	2,0
9	Разрыв диафрагмы	3	9	2,0	2,0	1,2
10	Разрыв печени	5	25	6,0	5,0	6,0
11	Разрыв селезенки	3	9	6,0	2,0	3,2
12	Проникающие ранения кишечника	4	16	2,0	2,0	1,2
13	Проникающие ранения желудка	4	16	2,0	2,0	2,4
14	Ушиб почки	3	9	—	0,5	2,1
15	Разрыв почки	5	25	6,0	2,0	3,5
16	Разрыв брыжейки	—	—	—	1,0	3,0
17	Разрыв мочевого пузыря	4	16	2,0	2,0	2,0
18	Разрыв уретры	4	16	—	1,0	1,0

Продолжение табл 19

№ п/п	Характер повреждений	*AYS*	*YSS*	С-Петербургский НИИ СП им И И Джанелидзе	ЦИТО им Н Н Приорова	
					взрослые	дети
19	Разрыв влагалища	4	16	_____	0,1	0,1
20	Разрыв прямой кишки	5	25	2,0	2,0	1,9
21	Переломы плечевой кости	3	9	1,5	3,0	2,1
22	Травматическая ампутация плеча	3	9	1,5	3,0	2,6
23	Переломы костей предплечья открытые	2	4	0,5	3,0	1,3
	закрытые	2	4	0,1	2,0	1,3
24	Травматическая ампутация предплечья	3	9	1,0	3,0	1,8
25	Травматическая ампутация кисти	3	9	0,1	1,0	1,8
26	Переломы костей кисти открытые	2	4	_____	1,0	0,6
	закрытые	2	4	0,1	0,5	0,6
27	Переломы бедренной кости открытые	3	9	5,0	5,0	3,4
	закрытые	3	9	2,0	3,0	2,7
28	Травматическая ампутация бедра	4	16	5,0	5,0	4,0
29	Переломы голени открытые	3	9	2,0	3,0	1,9
	закрытые	3	9	1,5	2,5	1,9
30	Травматическая ампутация голени	3	9	2,0	3,0	2,8
31	Травматическая ампутация стопы	3	9	0,5	1,5	2,8
32	Переломы костей стопы	2	4	0,1	1,0	0,6
33	Переломы переднего полукольца таза	2	4	0,1	2,0	2,0
34	Переломы заднего полукольца таза	2	4	**0,1**	2,0	2,9
35	Множественные переломы костей таза	3	9	4,0	4,0	4,5
36	Вывихи в крупных суставах	3	9	—	1,0	1,0

Окончание табл 19

N° п/п	Характер повреждений	*AYS*	*YSS*	С Петербургский НИИ СП им И И Джанелидзе	ЦИТО им Н Н Приорова	
					взрослые	дети
37	Обширные скальпированные раны	*2*	4	1.5	3,0	**3,6**
38	Разрыв трахеи или **главных** бронхов	5	25	—	—	**8,0**
39	Множественные односторонние переломы костей лицевого скелета	3	9	1,5	2,0	**0,6**
40	Множественные двусторонние переломы костей лицевого скелета	3	9	1,5	**1,0**	**0,6**
41	Переломы лопатки	2	4	**0,1**	0,1	**0,2**
42	Переломы ключицы	2	4	0,1	0,1	**0,1**
43	Переломы грудины	2	4	0,1	0,2	**0,2**
44	**Переломы** надколенника	2	4	0,1	0,1	**0,1**
	Всего диагнозов	**100**	100	39	51	**51**

Если травма живота является ведущим, определяющим тяжесть состояния пострадавшего повреждением, то модель прогноза исхода травматического шока имеет вид:

$$d=29{,}07 \cdot SOZ+4{,}69 \cdot K_{sum}+0{,}65 \cdot VOZ-0{,}27 \cdot \text{АД}+0{,}005 \cdot KROV,$$

где *d* — дискриминантная функция.

Дискриминантная функция может рассматриваться как критерий, характеризующий тяжесть травматического шока, так как по мере ее увеличения растет риск отрицательных исходов. В связи с этим в дальнейшем будем называть ее функцией тяжести *(FT).*

Для оценки вероятностей исхода травматического шока рассчитано распределение погибших и выживших пострадавших в зависимости от значения *FT* (табл. 20).

На основе таблицы можно определить такое значение *FT*, при котором (и большем) все больные погибают,— верхнее критическое значение (ВКЗ), а также такое, при котором (и меньшем) выживают,— нижнее критическое значение (НКЗ). Для пострадавших, у которых ведущим по тяжести повреждением является живот, НКЗ равно 30, а ВКЗ — 200. Анализ таблицы позволяет сформулировать два решающих правила — достоверное и вероятное. Суть достоверного решающего правила: если *FT*>ВКЗ, то прогноз отрицательный,

Таблица 20

Распределение погибших и выживших пострадавших в зависимости от значения дискриминантом функции

m	Приведенное число исходо в	
	отрицательных	положительных
10-30	**0**	6
30-90	**3**	10
90-120	**4**	29
120-170	**10**	58
170-200	**14**	13
Свыше 200	**27**	0
Всего	**58**	116

если *FT*<НКЗ — положительный, если НКЗ<*FT*<ВКЗ, то прогноз неясен. Согласно вероятному решающему правилу, если *FT<100*, то прогноз положительный, если *FT> 100* — отрицательный; недостатком вероятного решающего правила является то, что иногда прогноз оказывается ошибочным. Точность прогноза в обучающей выборке составила 92%; учет ведущего по тяжести повреждения повысил точность прогноза исхода травматического шока на 5—10%.

Проиллюстрируем применение достоверного решающего правила на клиническом наблюдении.

Больной Б, 28 лет, госпитализирован в клинику 11.07.91 г с диагнозом: сочетанная закрытая травма живота, груди — разрывы печени, селезенки, внутрибрюшное кровотечение, переломы IX—XI ребер слева, шок 2-й степени тяжести.

Пострадавший был придавлен автомашиной к стене; жаловался на боли в животе «разлитого» характера с иррадиацией в надключичные области. Состояние тяжелое, бледен. Пульс 90 уд/мин, АД 100/70 мм рт ст. Живот умеренно вздут, болезненный при пальпации, отчетливых симптомов раздражения брюшины не выявлено. Выполнен лапароцентез, получена кровь Предпринята верхняя срединная лапаротомия с продлением разреза ниже пупка Аспирировано 2500 мл крови Установлено, что имеется разрыв селезенки в области ворот, разрыв желудочно-селезеночной связки с продолжающимся кровотечением, размозжение VI—VII сегментов печени с кровотечением из кавальных ворот Ассистент сжал печень двумя руками и придавил к позвоночному столбу Удалена селезенка Затем лапаротомный доступ трансформирован в лапароторакофренотомию по **VIII** межреберью Наложен турникет на гепатодуоденальную связку Лигирована сегментарная печеночная вена, произведена атипичная резекция VI—VII сегментов печени. К раневой поверхности печени подшита прядь сальника. Наложена холецистостома. Кровопотеря составила 5500 мл Объем инфузионно-трансфузионной терапии по ходу оперативного вмешательства — 8750 мл (реинфузия крови — 4500 мл, эритроцитарная масса — 1125 мл, свежезамороженная плазма — 325 мл, полиглюкин — 800 мл, 0,9% раствор натрия хлорида — 2000 мл). В послеоперационном периоде сформировался поддиафрагмальный абсцесс справа, который был вскрыт Выздоровление.

Каков же должен быть прогноз у данного пострадавшего при использовании достоверного решающего правила? Согласно количественной оценке тяжести повреждений по шкале ЦИТО, разрыв печени — 5 баллов, селезенки — 2 балла, односторонние переломы ребер — 2 балла. Таким образом, травма живота, несомненно, определяет тяжесть состояния пострадавшего. Сумма баллов всех повреждений K_{sum}=9.

$$FT=29{,}07 \cdot 1+4{,}69 \cdot 9+0{,}65 \cdot 28-0{,}27 \cdot 100+0{,}005 \cdot 5500=$$
$$=29{,}07+49{,}21+18{,}2-27{,}0+27{,}5=96{,}98.$$

С учетом распределения погибших и выживших пострадавших в зависимости от значения дискриминантной функции (табл. 20) с большей вероятностью можно предположить положительный исход.

Помимо исхода травматического шока врача интересует его продолжительность. С этой целью необходимо рассчитать время периода нестабильной гемодинамики. Для этого прогнозировалась количественная переменная ±1/*T:*

+ $1/T_ш$ для вышедших из шока к началу 4-х суток —$1/T_ж$ для погибших в течение 72 ч после травмы

Уравнение регрессии, полученное по одной независимой переменной (функции тяжести), имеет вид:

$$\pm 1/T=0{,}86-0{,}0048\text{-}FT.$$

Подставим в уравнение регрессии значение *FT*, рассчитанное для данного пострадавшего:

$$+\ 1/T=0{,}86-0{,}0048 \cdot 96{,}98=0{,}4.$$

Поскольку величина периода нестабильной гемодинамики положительная, то и прогноз тоже положительный. В нашем наблюдении $INV=1/T_ш=2{,}5$ ч. Можно провести расчет ошибки прогноза по формуле

$$ДINV<ДB_0+ДB_1 \cdot FT=0{,}06+0{,}0006 \cdot 96{,}98=0{,}12, \text{ т. е. } ДINV<0{,}12.$$

Значит,

$$INV£(0{,}4\pm 0{,}12), \text{ т. е. } 0{,}52>INV>0{,}28, \text{ а}$$

именно:

$$1{,}9 \text{ ч}<1/INV<3{,}5 \text{ ч.}$$

Прогноз у пострадавшего положительный. Можно предположить, что длительность шока будет не менее 1,9 ч и не более 3,5 ч.

Сотрудником нашей клиники В. А. Одинцовым составлена номограмма (табл. 21), которая значительно упрощает прогнозирование, так как позволяет при известной только функции тяжести рассчитать период нестабильной гемодинамики, время шока и жизни.

Следует учесть, что прогнозирование исхода травматического шока согласно описанной методике не гарантирует полного совпадения, но тогда необходима экспертная оценка адекватности лечебной тактики: предоперационной подготовки, своевременности и последовательности вмешательства, примененного доступа, объема операции, техники ее выполнения, программы инфузионно-трансфузионной терапии, профилактики послеоперационных осложнений, а при их возникновении — способов коррекции.

Таблица 21

Расчет периода нестабильной гемодинамики

FT	*INV*		$T_ш$-ч	$T_ж$-ч
	+	-		
37	0,68	—	1,5	–
75	0,5	—	2	–
110	0,3	—	3	–
138	0,2	—	5	–
150	0,14	—	7	–
156	0,1	—	9	–
160	0,09	—	11	–
165	0,07	—	13	–
167	0,05	—	17	–
169	0,047	—	21	–
171	0,04	—	25	–
172	0,03	—	29	–
187	—	0,037	—	27
190	—	0,05	—	19
197	—	0,08	—	11
212	—	0,14	—	7

Примечание +*INV*, —*INV* — соответственно положительный и отрицательный периоды нестабильной гемодинамики

В отличие от ранее применяемых методик учет при прогнозировании ведущего по тяжести повреждения позволяет формировать однородные группы пострадавших, что важно при проведении медицинской сортировки, количественной сравнительной оценки эффективности используемых методов терапии, сопоставления результатов лечения в различных лечебных учреждениях.

Обсуждение

Основой диагностики повреждений органов брюшной полости у пострадавших с сочетанной закрытой травмой живота является анализ клинической картины и информации, полученной при физикальном исследовании. Однако из-за крайней тяжести состояния большинства пострадавших хирург ограничен во времени для диагностических поисков и тем более динамического наблюдения. Дефицит во времени особенно ощутим при массовом поступлении пострадавших. Между тем перед врачом стоит задача не только распознать внутрибрюшную катастрофу, но и выявить доминирующее, определяющее тяжесть состояния больного повреждение, от чего зависят целесообразность, характер и продолжительность противошоковой терапии, последовательность и объем оперативного вмешательства. Несомненно, что широкое внедрение в практику вспомогательных методов исследования, отвечающих требованиям экспресс-диагностики, существенно улучшило результаты лечения данного контингента пострадавших. Объективизация симптоматики на основе аппаратных и инструментальных методик приобретает особую значимость при наличии травмы головы и таза. Вместе с тем с увеличением арсенала диагностических средств, как это ни парадоксально, возросла опасность несвоевременного оказания неотложной помощи из-за назначения ненужных, а порой еще и трудоемких, усугубляющих тяжесть состояния больных, методов исследования. Хирург должен ответственно отнестись к выбору оптимального количества этих методов с учетом не только их разрешающей диагностической способности, но и степени инвазивности. Мы полностью разделяем точку зрения клиницистов (С. Ф. Багненко и соавт., 2001; Г. Н. Цыбуляк, С. Д. Шеянов, 2001; K. Lautenng et al., 1987), утверждающих, что все диагностические исследования должны выполняться в условиях противошоковой операционной (за исключением компьютерной томографии головного мозга), причем имеющаяся в распоряжении хирурга даже самая современная диагностическая аппаратура не уменьшает значимости физикальных методов исследования.

При решении вопроса о срочности и последовательности оперативного вмешательства врачу следует уточнить, какое из имеющихся повреждений в наибольшей степени определяет тяжесть состояния пострадавшего и каков генез развития патологического процесса.

В отношении пострадавших с сочетанной закрытой травмой живота и груди мы, как и большинство хирургов, являемся сторонни-

ками активной тактики при распознанной внутрибрюшной катастрофе и сдерживающей в случаях травм органов груди (Е. А. Вагнер, 1981; М. В. Гринев и соавт., 1987; В. А. Черкасов и соавт., 2000). Показаниями к торакотомии являются большой или прогрессирующий средний гемоторакс, тампонада сердца, разрывы крупных бронхов с клиникой клапанного пневмоторакса или напряженной эмфиземы средостения, разрывы диафрагмы без признаков повреждений органов живота, пневмоторакс, не устраняемый дренированием плевральной полости в течение 3—5 дней, свернувшийся гемоторакс, который не удается устранить лечебной торакоскопией, а также обоснованное подозрение на повреждение жизненно важного органа груди при ухудшении состояния больного на фоне адекватной терапии.

При оказании помощи пострадавшим с сочетанной травмой живота и головы мы, как и другие хирурги (С. А. Павловичев, 1984; П. В. Ильин, 1986), убедились в возможности усугубления мозговой симптоматики на фоне гиповолемического шока. Поэтому продолжающееся внутрибрюшное кровотечение обязывает к экстренной лапаротомии и обеспечению гемостаза, а уже затем, после стабилизации показателей гемодинамики, следует уточнить тяжесть повреждения черепно-мозгового слагаемого травмы; в исключительно редких случаях возникает необходимость оперировать двумя бригадами одновременно.

У пострадавших с сочетанной травмой живота и таза даже при выявленном повреждении полого органа, а также при остановившемся кровотечении из паренхиматозного органа лапаротомии должна предшествовать противошоковая терапия. Лапаротомия на фоне шока оправдана только тогда, когда выполняется с целью достижения гемостаза.

При лечении пострадавших с сочетанной травмой живота и конечностей мы разделяем точку зрения хирургов, считающих, что вопрос о применении оперативной или консервативной тактики должен решаться индивидуально в каждом конкретном случае (Ю. Б. Кашанский, 2000). Риск выполнения остеосинтеза по неотложным показаниям оправдан в отношении пострадавших с открытыми переломами длинных трубчатых костей, прежде всего бедренной и плечевой.

Таким образом, исход лечения пострадавших с сочетанной закрытой травмой живота во многом зависит от своевременности применения рациональных методов терапии уже на догоспитальном этапе, раннего распознавания внутри- и экстраабдоминальных повреждений, выбора оптимальной последовательности оперативного вмешательства с учетом ведущего, определяющего тяжесть состояния больного повреждения, адекватного объема операции и программы инфузионно-трансфузионной терапии с целью полноценной и максимально быстрой коррекции гемостаза. Возрастающее количество дорожно-транспортных происшествий, кататравм, обострение криминогенной ситуации обязывает хирургов не только крупных мно-

гопрофильных стационаров, но и центральных районных больниц быть готовыми к оказанию квалифицированной помощи пострадавшим с сочетанными повреждениями.

СПИСОК ЛИТЕРАТУРЫ

Актуальные вопросы сочетанной шокогенной травмы и скорой помощи: Сб. науч. тр. / Под ред. С. В. Багненко, С. А. Селезнева, Ю. Б. Шапота.— СПб., 2002. — 387 с.

Брюсов П. Г., Ефименко Н. А., Розанов В. Е. Оказание специализированной хирургической помощи при тяжелой механической сочетанной травме // Вестн. хирургии. — 2001.- № 1.- С. 43-47.

Вопросы патофизиологии и патогенетического лечения сочетанной травмы груди: Сб. науч. тр. / Под ред. А. П. Кузьмичева.— М., 1985.— 129 с.

Гальцева И. В., Гикавый В. И., Жижин В. Н. и др. Травматический шок. Оценка тяжести прогнозирования исходов.— Кишинев: Штиинца, 1986.— 174 с.

Гринев М. В., Саламатин Б. Н. Повреждения живота в структуре политравмы и шока: вопросы хирургической тактики: Респ. сб. науч. тр.— Л., 1986.— С. 78—85.

Дуданов И. П., Мельцер Р. И., Ощукова С. М., Beaufigeau M. et al. Лечение пострадавших при сочетанных повреждениях опорно-двигательного аппарата: Учеб. пособие.— Петрозаводск: Изд-во Петрозаводск, ун-та, 2000.— Ч. 2.— 102 с.

Ермолов А. С. Основные принципы диагностики и лечения тяжелой сочетанной травмы//50 лекций по хирургии/Под ред. В. С. Савельева.— М.: Медиа Медика, 2003.— С. 292-295.

Ерюхин И. А., Марчук В. Г., Лебедев В. Ф., Бояринцев В. В. Шесть принципов лечебно-диагностического процесса при тяжелой механической травме и особенности их реализации в условиях этапного лечения пострадавших // Вестн. хирургии.— 1996. — № 5.- С. 80-84.

Закурдаев В. Е. Диагностика и лечение закрытых повреждений живота при множественной травме.— Л.: Медицина, 1976.— 152 с.

Ильин П. В. Клиническое течение и хирургическая тактика при краниоабдоминальной травме: Сб. науч. тр. / Под ред. А. П. Фраермана.— Горький, 1986.— С. 35—45.

Козлов И. З., Горшков С. З., Волков В. С. Повреждения живота.— М.: Медицина, 1988,- 224 с.

Кузьмичев А. П., Вагнер Е. А., Фирсов В. Д., Колесников В. Д. и др. Сочетанная травма груди // Хирургия.— 1980.— № 8.— С. 63—68.

Лечение пораженных в грудь на госпитальном этапе/Под ред. Е. А. Вагнера.— Пермь: Изд-во Перм. ун-та, 1994.—198 с.

Романенко А. Е. Закрытые повреждения живота.— Киев: Здоров'я, 1985.— 206 с.

Сочетанная травма (клиника, диагностика, лечение): Труды НИИ скорой помощи им. Н. В. Склифосовского.— М., 1978.— Т. XXXIII.— 123 с.

Сочетанная травма и травматический шок (патогенез, клиника, диагностика и лечение): Респ. сб. науч. тр. / Под ред. М. В. Гринева.— Л., 1988.— 143 с.

Сочетанная травма и травматическая болезнь (общие и частные вопросы патогенеза, клиника и лечение)/Под ред. С. А. Селезнева, В. А. Черкасова / Перм. гос. мед. академия.— Пермь, 1999.— 332 с.

Специализированная помощь при сочетанной травме груди, живота и опорно-двигательного аппарата: Тр. Перм. гос. мед. ин-та.— Пермь, 1981.— Т. 152.— 92 с.

Травма живота (клиника, диагностика, лечение): Сб. науч. тр. / Под ред. М. М. Абакумова.— М., 1987. — 117 с.

Унгбаев Т. Э. Сочетанные и множественные травмы.— Ташкент: Медицина, 1987.— 131 с.

Урман М. Г. Диагностика и хирургическая тактика при сочетанной травме живота: Учеб. пособие.— Пермь, 1998.— 55 с.

Цыбуляк Г. Н. Лечение тяжелых и сочетанных повреждений — СПб.: Гиппократ, 1995.- 432 с.

Шапошников Ю. Г., Назаренко Г. И., Миронов Н. П., Розинов В. М. и др. Система оценки тяжести травмы (состояние и перспективы проблемы)//Ортопедия, травматология и протезирование.— 1990.— № 4.— С. 1—5.

Herve C., Gaillard M., Huguenard P. Early medical care and mortality in polytrauma // J. Trauma.- 1987.- Vol. 27.- № 11.— P. 1279-1285.

Lautering K., Hofmann G., Mittlmeier Th., Huf R. Thorax — und Abdominalverletzungen beim Polytrauma // Chirurg.- 1987.- Vol. 58.- № 5.- P. 641-647.

Polk H., Flint L. Intraabdominal injuries in polytrauma // W. J. Surgery.— 1983.— Vol. 7.- № 1.- P. 56-67.

Wilker D. Bauchtrauma / Z Munch. med. Wschr.- 1982.- Vol. 124.- № 14.- P. 343-344.

ГЛАВА 10 РАНЕНИЯ ЖИВОТА

Огнестрельные ранения живота представляют собой одну из наиболее тяжелых форм боевых травм.

Во время Великой Отечественной войны 1941—1945 гг. пострадавшие с проникающими ранениями живота составили 4—5% всех получивших боевые травмы, а летальность при этом виде повреждения в первый год войны достигала 70%, снизилась до 40% к концу военных действий (С. С. Юдин, 1943; П. А. Банайтис и соавт., 1952; К. М. Лисицин, 1985). Во время войны в Афганистане, боевых действий в Чечне частота ранений живота возросла до 10% при средней летальности 31,4% (И. А. Ерюхин, П. Г. Алисов, 1998; Б. Н. Гусейнов и соавт., 2000), а среди погибших в локальных войнах и вооруженных конфликтах доля огнестрельных ранений живота составила 80% (Н. А. Ефименко, 2003). Столь неблагоприятные исходы объясняются резко возросшей тяжестью повреждений тканей в связи с применением современного огнестрельного оружия, повреждающее действие которого усилилось не за счет большего калибра снаряда, т. е. массы, а, напротив, вследствие ее уменьшения и увеличения скорости полета, а также из-за реконструктивных особенностей — смещения центра тяжести, что сделало пулю малоустойчивой в полете (А. Н. Беркутов, 1975). Современные винтовочные пули при калибре 4,32—5,66 мм (ранее 7,62 мм) имеют начальную скорость полета 800—1000 м/с, летят на «пределе» устойчивости, а попадая в ткани, быстро теряют эту устойчивость, уклоняются от траектории полета, занимая нередко поперечное положение, из-за чего даже при сквозных ранениях, когда имеются входное и выходное отверстия, их сопоставление не позволяет судить о внутренней траектории пули, т. е. истинном направлении раневого канала и вероятных повреждениях органов брюшной полости (Ю. Г. Шапошников, Б. Я. Рудаков, 1986; И. А. Ерюхин, П. Г. Алисов, 1998). Таким образом, резко возрастает торможение пули и соответственно увеличивается количество передаваемой тканям энергии за крайне короткий промежуток

времени — несколько миллисекунд, что приводит к эффекту «внутритканевого взрыва» с образованием временной пульсирующей полости, превосходящей по своим размерам ранящий снаряд в десятки раз. Именно с этим эффектом связано значительное смещение тканей в области раневого канала, проникновение раневого детрита, костных отломков, осколков ранящих снарядов, а также микроорганизмов на значительное расстояние в стороны от раневого канала. Мгновенным выбросом и разбросом содержимого поврежденных паренхиматозных и полых органов, а также разбрызгиванием элементов крови по типу объемного взрыва в замкнутом пространстве обусловлено нарушение целостности и функции брюшинного покрова, поверхность которого более 20 тыс. см^2; возникает огнестрельная рана с обширной раневой поверхностью (К. М. Лисицин, А. К. Ревской, 1988). Вот почему при огнестрельном ранении живота наблюдается более ускоренный темп развития клинической картины перитонита, а летальные исходы возможны в первые 24—48 ч после ранения. Огнестрельный перитонит развивается у каждого раненого с огнестрельным проникающим ранением живота, и его не следует рассматривать как послеоперационное осложнение; соответствующая терапия или приостанавливает его развитие, или оказывается неэффективной, и тогда перитонит прогрессирует (К. М. Лисицин, А. К. Ревской, 1988).

Конструкционными особенностями современных ранящих снарядов объясняется и тот факт, что 62,3% раненых имеют множественные повреждения органов брюшной полости, а у $^2/_3$ пострадавших ранения носят сочетанный характер; в состоянии шока госпитализируются 82,2% раненых (П. Н. Зубарев, 1996; В. И. Хрупкин и соавт., 1998).

Во Вторую мировую войну среди всех погибших на поле боя раненные в живот составили 24,3%, причем обильное кровотечение и шок явились причиной смерти 85,3% раненых. Своевременной считалась госпитализация в течение 12 ч после ранения; в эти сроки на ДМП поступило 76,7% раненых, а оперативная активность составила 75,5% (К. М. Лисицин, 1985). В Афганистане квалифицированная хирургическая помощь уже в пределах 3 ч с момента травмы была оказана 92,1% раненных в живот, а оперированы 99,5% (П. Г. Алисов, 1998). В современных локальных войнах превалируют пулевые ранения — 60,2%; на долю осколочных ранений приходится 36,2%, закрытых дистанционных при минно-взрывных отрывах конечностей - 3,6% (И. А. Ерюхин, П. Г. Алисов, 1998).

Критерием при решении вопроса о необходимости лапаротомии при ранах брюшной стенки является дифференциация проникающих и непроникающих ранений. Выпадение пряди сальника, петли кишки или истечение содержимого желудочно-кишечного тракта, что встречается чрезвычайно редко, наблюдается у 5—10,7% пострадавших с проникающими ранениями живота (Г. И. Перминова, С. Ю. Азем, 1988; И. А. Ерюхин, П. Г. Алисов, 1998). При отсутствии достоверных признаков проникающего характера ранения про-

водится первичная хирургическая обработка раны с ревизией и «прогрессивным» расширением раневого канала. Данный метод оказывается сложным и травматичным при локализации раны в поясничной или ягодичной области, т. е. когда требуется рассечение большого мышечного массива и реальна опасность потерять направление раневого канала. В такой ситуации предлагается контрастирование раневого канала — вульнерография (G. Haddad et al., 1970). Рентгеновские снимки делаются в двух проекциях. Непременным условием для производства вульнерографии является госпитализация пострадавших не позднее 3—4 ч с момента ранения, т. е. в сроки, когда раневой канал еще не сомкнулся и в нем не развился воспалительный процесс.

Некоторые авторы считают, что исследование раневого канала инструментом в современных условиях не имеет ничего общего с зондированием раны, используемым в прошлом веке, когда при ранениях живота не применялось оперативное вмешательство; осторожное, исключающее насилие продвижение инструмента (длинного зажима, корнцанга) по раневому каналу может служить простым и достоверным приемом распознавания проникающего характера ранения (И. А. Ерюхин, П. Г. Алисов, 1998). Однако вряд ли следует упрощать технику проведения данного исследования, нивелируя возможные осложнения, тем более с учетом особенностей ранения из современного скорострельного оружия с изменяющейся траекторией полета пули в тканях раненого. Рана может находиться вдали от живота, например на бедре, и все же проникать в брюшную полость.

Поэтому при обследовании больного прежде всего оценивается клиническая картина, интерпретируется информация, полученная с помощью общеизвестных и доступных методов физикального и лабораторного исследований (Г. Н. Цыбуляк, 1985). Полезную информацию можно получить, используя обзорную рентгенографию или рентгеноскопию брюшной полости, а также ультразвуковое исследование. При отсутствии отчетливой клиники внутрибрюшной катастрофы возникают показания к инструментальным методам исследования. Наиболее простым и доступным является лапароцентез (J. Fibak, J. Kolasinski, 1986); разрешающая диагностическая способность лапароскопии, несомненно, выше. Однако однократное лапароскопическое исследование не всегда позволяет исключить небольшие по размеру повреждения полых органов, что заставляет прибегать к контрольным исследованиям.

Необходимость тщательного обследования диктуется еще и тем обстоятельством, что и непроникающие огнестрельные ранения живота за счет эффекта временной пульсирующей полости могут сопровождаться повреждением внутренних органов (К. М. Лисицин, А. К. Ревской, 1988; И. А. Ерюхин, П. Г. Алисов, 1998).

Во время Великой Отечественной войны раненые с проникающими ранениями живота служили своего рода индикатором организации медицинской помощи. Операция рассматривалась как основной компонент противошоковой терапии, срочность которой возрастала тем

больше, чем тяжелее был шок. Такая тактика при огнестрельных ранениях оказалась оправданной, так как только у 9,3% раненых при лапаротомии не было обнаружено повреждений органов (В. А. Долинин, 1975; К. М. Лисицин, 1985; Ю. Г. Шапошников, Б. Я. Рудаков, 1986; П. Г. Алисов, 1998). Учитывая возможность выявления самой разнообразной патологии, раненные в живот должны доставляться в многопрофильные госпитали, а в мирное время — в крупные, также многопрофильные хирургические стационары, так как $^2/_3$ пострадавших имеют сочетанные повреждения (П. Н. Зубарев, 1996).

На основании опыта лечения 2687 раненных в живот в Афганистане И. А. Ерюхин и П. Г. Алисов (1998) считают целесообразным с учетом очередности выполнения хирургического вмешательства выделять 3 группы больных. Первая группа — раненые с клиникой продолжающегося внутрибрюшного кровотечения, которые направляются непосредственно в операционную; предоперационная подготовка этому контингенту раненых осуществляется в ходе анестезиологического пособия и в то время, которое необходимо для подготовки бригады хирургов к работе. Вторая группа — раненые с отчетливой картиной внутрибрюшной катастрофы, но со стабильной гемодинамикой, без тяжелого эндотоксикоза или водно-электролитных расстройств; их также направляют в операционную, если нет пострадавших с клиникой продолжающегося внутрибрюшного кровотечения. Третья группа — раненые, у которых проникающий характер ранения необходимо еще доказать, используя дополнительные методы исследования, а также нуждающиеся в проведении комплексной интенсивной предоперационной подготовки с целью нормализации основных показателей гомеостаза. Не следует переоценивать значение оперативного вмешательства как противошокового фактора, если врач убежден, что нет продолжающегося кровотечения (А. А. Бочаров, 1967). Проведенная по показаниям предоперационная подготовка в течение 1—2 ч существенно улучшает переносимость операции (П. Н. Зубарев, С. А. Анденко, 1990). Когда раненые с поля боя вертолетами за 2—4 ч доставляются в госпиталь и в пути им проводится инфузионная и антибактериальная терапия, целесообразность дополнительной предоперационной подготовки решается строго индивидуально (R. Rosin, J. Kleinman, 1987).

Наиболее частой причиной летальности у раненных в живот является перитонит (С. С. Юдин, 1960). Развитию и прогрессированию перитонита в раннем периоде травматической болезни благоприятствуют повреждение и нарушение трофики кишечника с инфицированием брюшной полости на фоне иммунодефицита (Ю. Б. Шапот и соавт., 1995). Поэтому большинство хирургов рекомендуют начинать введение антибиотиков еще до операции, причем применять препараты широкого спектра действия или сочетать несколько препаратов, чтобы подавить как аэробную, так и анаэробную флору (Г. Н. Цыбуляк, 1985; П. Н. Зубарев, С. А. Анденко, 1990; V. O'Donnell et al., 1978; R. Nelson et al., 1986; I. Brook, 1988).

Современная концепция лечебно-эвакуационного обеспечения предусматривает развертывание многопрофильных полевых госпиталей в непосредственной близости от района вооруженного конфликта для оказания специализированной хирургической помощи. В такой ситуации практически исключается необходимость доврачебной помощи, а первая врачебная помощь становится единственным этапом подготовки раненых перед их эвакуацией в многопрофильные военные госпитали первого эшелона (Е. К. Гуманенко, 2001). Таким образом, для большинства раненых эвакуация и лечение осуществляются по схеме: поле боя — вертолет — госпиталь (А. Г. Костюк и соавт., 2001).

Лечебно-тактические установки при огнестрельных ранениях живота, выдержавшие испытание временем, у нас в стране полностью перенесены на проникающие колото-резаные ранения живота, которые, как известно, у 40—50% пострадавших не сопровождаются повреждением внутренних органов (Б. Е. Стрельников и соавт., 1970, A. Stein, 1972; D. Demetriades, B. Rabinowitz, 1987). Энергия неогне стрельного оружия относительно невелика и затрачивается преиму щественно на проникающее действие и повреждение тканей только в зоне раневого канала (Ю. Г. Шапошников, Б. Я. Рудаков, 1986), а такой орган, как кишка, имеет тенденцию «ускользать» от ножа или другого холодного оружия (P. Friedmann, 1968). В то же время после диагностической лапаротомии возможны тяжелые послеоперацион ные осложнения, иногда с летальным исходом, чему способствует неподготовленность желудочно-кишечного тракта. Так, спаечная болезнь после диагностической лапаротомии развивается у 7,7—9,9% оперированных (Н. С. Тимофеев, Р. И. Житнюк, 1970). Немаловаж ное значение имеет и экономический эффект дифференцированно го подхода к лечению раненных в живот — возможность обойтись без оперативного вмешательства у 1/2 пострадавших с проникающи ми колото-резаными ранениями живота позволяет значительно сни зить стоимость их лечения (A. Aho, J. Vuori, 1980; D. Demetriades, B. Rabinowitz, 1987); средняя длительность пребывания больного на койке составила всего 2,5 дня (А. И. Корабельников, 1988). Эти фак торы послужили основанием к пересмотру лечебной тактики в пользу сберегательной, а именно — оперировать только пострадавших с от четливой клиникой повреждения органов брюшной полости, а за остальными установить динамическое наблюдение (М. Г. Урман, 1993; D. Policiano et al., 1984; C. Orsay et al., 1989).

При отсутствии симптомов внутрибрюшной катастрофы некоторые хирурги не оперируют даже пострадавших с эвентрацией сальника, считая такую ситуацию чисто психологическим толчком к вмешательству,— выпавший сальник погружают в брюшную полость и ведут за больным наблюдение; необходимость операции должна быть определена не позже чем через 12 ч с момента ранения. Обнаружение свободного воздуха в брюшной полости также не считается абсолютным показанием к лапаротомии, так как он мог проникнуть и через рану брюшной стенки (A. Stein, 1972).

Из 18 наблюдаемых D. Demetriades и B. Rabinowitz (1987) таких больных ими оперированы только 2 — ушиты раны желудка. Появилось несколько публикаций о целесообразности дифференцированного подхода при лечении пострадавших с проникающими колото-резаными ранениями живота и в нашей печати; в диагностически неясных ситуациях авторы рекомендуют лапароскопию (А. И. Корабельников, 1990; А. Г. Короткевич и соавт., 1991; В. В. Рыбачков и соавт., 1994).

Таким образом, если доказанный проникающий характер огнестрельного ранения живота является абсолютным показанием к оперативному вмешательству, то при колото-резаных ранениях допускается дифференцированный подход при решении вопроса о целесообразности лапаротомии.

В клинике находились на лечении 2230 пострадавших с ранениями живота: ножевые — 2144 (96,1%), огнестрельные — 86 (3,9%). Среди госпитализированных 2004 больных с проникающими колото-резаными ранениями живота у 612 (30,5%) не оказалось повреждений внутренних органов, тогда как из 80 человек, получивших проникающие огнестрельные ранения, только у 2 (2,5%) не были повреждены внутренние органы.

Из 612 пострадавших с проникающими колото-резаными ранениями живота без повреждения органов брюшной полости не оперированы 308 (50,3%), причем у 27 из них проникающий характер ранения не вызывал сомнения уже при первичном осмотре, так как через рану брюшной стенки выпадала прядь большого сальника; у 7 больных имелось по два проникающих ранения живота, а у 9 — раздельные проникающие ранения груди и живота. У 247 (80,2%) пострадавших при физикальном исследовании не выявлялись симптомы повреждений органов брюшной полости, не предъявляли эти больные и жалоб, на основании которых можно было бы заподозрить наличие внутрибрюшной катастрофы. У 61 (19,8%) больного невозможно было категорично заключить, имеется ли повреждение внутренних органов, или клиническая картина обусловлена только ранением брюшной стенки. Этих пострадавших беспокоили боли самопроизвольные или возникающие при пальпации живота, причем не только в окружности раны, но и за ее пределами. В процессе наблюдения — обычно в пределах 3 ч — состояние больных улучшилось; не внушали опасений и данные контрольных физикальных исследований, что позволило воздержаться от оперативного вмешательства. Несомненно легче было определиться в тактике лечения пострадавших, госпитализированных позже 6 ч с момента ранения, когда при наличии повреждений органов брюшной полости клиническая картина внутрибрюшной катастрофы была бы уже отчетливой; таких раненых среди неоперированных оказалось 41 (13,3%). Приводим наблюдение.

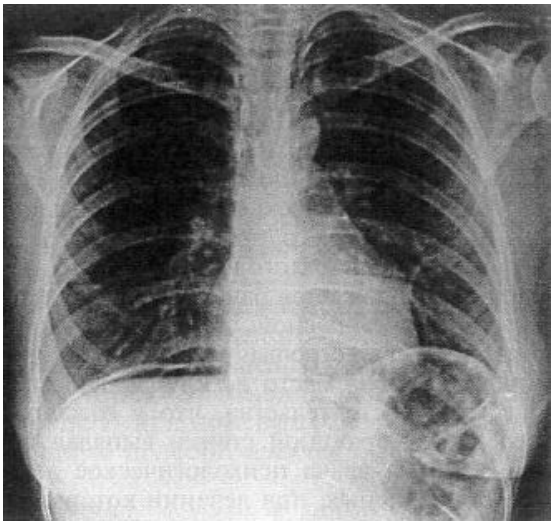

Рис. 37. Обзорная рентгенограмма брюшной полости больной К., 21 года, с множественными проникающими ножевыми ранениями живота без повреждения внутренних органов: свободный воздух под диафрагмой справа; больная не оперирована

Больная К., 21 год, доставлена в клинику 06.07.01 г. по поводу множественных ножевых ранений шеи, груди, живота. Травму получила в состоянии алкогольного опьянения за 18 ч до госпитализации. Состояние удовлетворительное, гемодинамика стабильная. Живот мягкий, безболезненный. При осмотре выявлены две раны по средней линии шеи, размером 0,6x0,2 см, с подкожной эмфиземой в окружности, две раны в области левой молочной железы — 0,2x0,1 см, три раны на передней брюшной стенке: в правом подреберье по среднеключичной линии — 1,5x0,1 см, над пупком по средней линии — 1,0x0,1 см и таких же размеров рана левее пупка. Рентгенологическим исследованием установлено наличие воздуха в подкожной клетчатке шеи, легкие расправлены, синусы свободны; обнаружен воздух и под правым куполом диафрагмы (рис. 37). Анализ крови: эритр.— $4,6x10^{12}$, Hb — 134 г/л, лейк.— $15,1x10^{9}$, эоз. — 2, пал.— 3, сегм.— 77, лимф.— 13, мон.— 4, плазм. кл.— 1, СОЭ — 20 мм/ч. При ревизии ран установлено, что обе раны шеи заканчиваются у трахеи, раны на груди непроникающие, а все три раны живота проникают в брюшную полость. Несмотря на наличие пневмоперитонеума, отсутствие клиники внутрибрюшной катастрофы явилось основанием к применению консервативной тактики. Выписана спустя трое суток.

У 10 пострадавших избежать напрасной лапаротомии позволила лапароскопия.

Лапаротомия при отсутствии повреждений внутренних органов предпринята 304 (49,6%) раненым. Решение о необходимости оперативного вмешательства обычно принималось уже после первичного обследования в приемном отделении. У 110 (36,2%) из них при лапаротомии обнаружен гемоперитонеум: до 100 мл — у 42; от 100 до 500 мл — у 49; более 500 мл — у 18 человек. Считать оперативное вмешательство напрасным для этих пострадавших нет

оснований. Излившаяся в свободную брюшную полость кровь в дальнейшем могла привести к развитию спаечной непроходимости, формированию абсцессов и даже к перитониту — подобное осложнение мы наблюдали у больного, госпитализированного через несколько дней после ранения. Поэтому лапаротомия, предпринятая в связи с гемоперитонеумом, источником которого является раневой канал брюшной стенки, по сути своей не диагностическая, а санационная. Анализ клинической картины у данного контингента пострадавших показал, что при физикальном исследовании один или даже несколько патологических симптомов выявлялись в 72,4% наблюдений. Что касается раненых, у которых лапаротомия оказалась действительно напрасной, то частота констатации симптомов внутрибрюшной катастрофы встречалась в два раза реже (39,3%). Несомненно, имела место и гипердиагностика, чему способствовало еще и то обстоятельство, что у каждого пятого оперированного через рану брюшной стенки выпадал большой сальник, а это оказывало на врача психологическое действие. Среди такого же количества раненых, при лечении которых ограничились консервативной тактикой, частота эвентрации сальника наблюдалась в 2 раза реже (8,8%).

Осложнения после диагностической лапаротомии возникли у 21 (10,8%) больного, а именно: нагноение операционной раны — у 11, спаечная непроходимость кишечника — у 5, пневмония — у 3, перитонит — у 2. Умер больной после релапаротомии, предпринятой в связи с развитием перитонита, сопровождающегося тяжелым эндотоксикозом смешанного генеза.

Среди неоперированных пострадавших с проникающими колото-резаными ранениями живота без повреждений внутренних органов мы не наблюдали осложнений. Однако это не означает, что дифференцированная тактика при проникающих колото-резаных ранениях живота не имеет теневых сторон. Так, предполагалось избежать операции еще у 19 раненых, но после динамического наблюдения было принято решение о необходимости лапаротомии, которая оказалась обоснованной у 16 человек: внутрибрюшное кровотечение (до 500 мл) выявлено у 10 раненых, причем у 7 из них источником кровотечения являлись поверхностные раны паренхиматозных органов, а у 3 — рана брюшной стенки; у 6 пострадавших выявлено повреждение полого органа. В течение 6 ч с момента госпитализации оперированы 10 больных, в сроки от 6 до 12 ч — 3, от 12 до 24 ч — 2, а 1 больной оперирован позже суток — у него обнаружено проникающее ранение селезеночного изгиба ободочной кишки, и так как время для восстановления целостности кишки уже было упущено, пришлось создать колостому на месте ранения. Напрасной лапаротомия оказалась для 3 больных, причем у одного из них показанием к операции послужил коллапс при подъеме с постели, однако при ревизии брюшной полости патологии не выявлено.

Средняя продолжительность пребывания в стационаре неопери-

рованных пострадавших с проникающими ножевыми ранениями живота без повреждения внутренних органов составила 4 дня, а перенесших лапаротомию — 10 дней.

Оперированы все 80 пострадавших с огнестрельными проникающими ранениями живота, у 78 (97,5%) выявлены повреждения органов брюшной полости, чаще множественные.

Ранения живота были непроникающими у 146 пострадавших (ножевые — 140, огнестрельные — 6). Иногда крайне сложно уточнить, имеет ранение проникающий характер или повреждена только брюшная стенка. Прежде всего это касалось пострадавших с огнестрельными ранениями, у которых раневой канал имел значительную протяженность. Так, у одного раненого входное отверстие локализовалось на передней поверхности бедра, у другого — в области тазобедренного сустава, и все же ранения оказались проникающими в брюшную полость. И при ножевых ранениях исключить их проникающий в брюшную полость характер бывает непросто. Приводим наблюдение.

Больной К, 19 лет, доставлен в клинику 5 08 2000 г через 5 ч после травмы — избит и получил ножевое ранение в левую ягодицу Состояние тяжелое, бледен Пульс 120 уд /мин, АД 90/60 мм рт ст Живот обычной конфигурации Левая половина брюшной стенки умеренно напряжена, определяется притупление в отлогих местах живота На нижненаружном квадранте левой ягодицы рана 1,0х0,5 см, не кровоточит Анализ крови эритр — $4,9x10^{12}$, Hb— 134 г/л, лейк — $13,2x10^{9}$ Лапароскопия — значительное количество крови и сгустков Срединная лапаротомия Установлено, что раневой канал проходил через грушевидную мышцу и по переходной складке брюшины проникал в брюшную полость Источник кровотечения — сквозное ранение внутренней подвздошной вены и брыжейки сигмовидной кишки, вена лигирована, ушита рана брыжейки, реинфузировано 3 л крови Выздоровление

Напрасная лапаротомия выполнена 10 (6,9%) пострадавшим с непроникающими ранениями живота. Заключение о проникающем характере ранения у 8 человек сделано ошибочно — на основании первичной хирургической обработки раны с ревизией раневого канала, а в отношении 2 пострадавших — после вульнерографии, при этом в одном наблюдении возникло предположение о затеке контрастного вещества в брюшную полость, а в другом — вульнерография не подтверждала проникающий характер ранения, однако наличие выраженного болевого синдрома и напряжения мышц брюшной стенки служили показанием к лапаротомии.

Следует отметить, что у 2 пострадавших с непроникающими огнестрельными ранениями живота мы наблюдали повреждение органов брюшной полости: у одного из них при сквозном пулевом ранении груди произошел разрыв селезенки, причем диафрагма оказалась целой, а у другого при сквозном ранении брюшной стенки возник разрыв восходящей кишки — до слизистой.

Средняя продолжительность пребывания в стационаре больных с непроникающими ранениями живота составила 5 дней, т. е. даже больше, чем среди пострадавших с проникающими ранениями живота без повреждения органов, лечившихся консервативно. Объясняется этот, казалось бы, парадоксальный факт тем обстоятельством,

что у 32 (21,9%) пострадавших рана локализовалась в поясничной области и ревизия раневого канала трансформировалась в люмботомию.

Таким образом, по нашим данным, проникающие колото-резаные ранения живота у 43,8% пострадавших не сопровождаются повреждением внутренних органов. Активно-выжидательная тактика в отношении пострадавших с проникающими колото-резаными ранениями живота, у которых при первичном обследовании не выявлено клиники внутрибрюшной катастрофы, обязывает врача вести за больным тщательное наблюдение, чтобы в течение нескольких часов оценить динамику клинической картины и выработать план дальнейших действий. Для облегчения этой задачи в нашей клинике ведется «Карта экспресс-наблюдения» за такими больными. Избирательная тактика при проникающих колото-резаных ранениях живота должна проводиться с учетом общего состояния пострадавшего, анамнеза, жалоб, информации, полученной с помощью физикальных и лабораторных методов исследования. Несомненно, всех пострадавших с огнестрельными проникающими ранениями живота следует оперировать; более того, необходимо иметь в виду возможность повреждения органов брюшной полости при непроникающих огнестрельных ранениях живота.

Обсуждение

Согласно нашим данным, практически у каждого третьего пострадавшего с колото-резаными проникающими ранениями живота органы брюшной полости оказались неповрежденными, что согласуется с литературными данными (A. Stein, 1972; D. Demetriades, B. Rabinowitz, 1987). Принятая в нашей стране активная тактика в отношении данного вида повреждений базируется на положении, что напрасная лапаротомия менее опасна, чем поздняя операция (Б. Е. Стрельников и соавт., 1970; Г. И. Перминова, С. Ю. Азем, 1988). Между тем, напрасная лапаротомия по экстренным показаниям все же опасна жизнеугрожающими осложнениями в раннем послеоперационном периоде, не говоря уже о том, что следствием ее является длительная нетрудоспособность; в последующем реально развитие тяжелого спаечного процесса в брюшной полости, вентральной грыжи. Да и почему операция должна быть поздней, тем более в мирное время? Мы полностью разделяем тактику хирургов, считающих, что констатация шока, наличие симптомов внутрибрюшного кровотечения, перитонита у пострадавших с колото-резаными ранениями живота являются абсолютным показанием к экстренному оперативному вмешательству (В. И. Парменов, 1970; P. Fraerman, 1968; A. Aho, J. Vuori, 1980; C. Orsay et al., 1989); что же касается диагностически неясных ситуаций, то следует применять вспомогательные методы исследования, из которых наиболее информативна лапароскопия (А. И. Корабельников, 1990;

В. В. Рыбачков и соавт., 1994). Из 612 пострадавших с проникающими колото-резаными ранениями живота без повреждения внутренних органов консервативную тактику применили при лечении 308 (50,3%). Однако среди остальных 304 оперированных раненых у 110 (36,2%) лапаротомию нельзя считать необоснованной, так как был выявлен гемоперитонеум, источником которого являлся раневой канал брюшной стенки. Не вызывает сомнений, что использование лапароскопии позволило бы и у многих больных этой группы избежать лапаротомии; под контролем лапароскопии представилась бы возможность аспирировать излившуюся в брюшную полость кровь, а затем установить дренаж для контроля за надежностью гемостаза.

Таким образом, установленный проникающий в брюшную полость огнестрельный характер ранения является абсолютным показанием к экстренной операции, причем исход вмешательства находится в прямой зависимости от своевременности его выполнения.

Что касается колото-резаных проникающих ранений, то только для крупных многопрофильных хирургических стационаров, врачи которых располагают большим опытом лечения пострадавших с травмой живота, допустима активно-выжидательная тактика в отношении раненых, у которых при первичном обследовании не выявлена внутрибрюшная катастрофа; это позволяет для большинства пострадавших с такой клинической картиной избежать напрасной лапаротомии и связанных с ней осложнений.

Пострадавшие с ранениями только брюшной стенки подлежат краткосрочной госпитализации для исключения ошибочного суждения о непроникающем характере ранения. Более того, следует учитывать, что при непроникающих огнестрельных ранениях живота возможно повреждение органов брюшной полости.

СПИСОК ЛИТЕРАТУРЫ

Актуальные проблемы современной тяжелой травмы / Тезисы Всерос. науч. конф. — СПб., 2001.

Алисов Л. Г. Опыт лечения огнестрельных ранений живота // Осложнения в неотложной хирургии и травматологии: Сб. науч. тр.— СПб., 1998.— С. 129—135.

Долинин В. А., Бисенков И. П. Операции при ранениях и травмах.— Л.: Медицина, 1982.- 190 с.

Ерюхин И. А., Алисов П. Г. Огнестрельные и взрывные повреждения живота. Вопросы механогенеза, диагностической и лечебной тактики по опыту оказания хирургической помощи раненым во время войны в Афганистане (1980—1989 гг.)//Вестн. хирургии.- 1998.- № 5.- С. 53-61.

Ефименко Н. А. Лечение огнестрельных ранений живота//50 лекций по хирургии/ Под ред. В. С. Савельева.— М.: Медиа Медика, 2003. — С. 296—305.

Зубарев П. Н. Оказание хирургической помощи пострадавшим с огнестрельными ранениями живота // Огнестрельные ранения и взрывная травма мирного времени: Сб. науч. тр.— СПб., 1996.— С. 46—54.

Лисицин К. М. Военно-полевая хирургия в Великую Отечественную войну //Сов. медицина.— 1985.— № 5.— С. 17—24.

Проникающие ранения груди и живота // Второй конгресс Ассоциации хирургов им. Пирогова: Матер. конгресса/Под ред. Б. В. Петровского, В. Д. Федорова, Ю. Л. Шевченко.- СПб., 1998.- С. 198-242.

Шапошников Ю. Г., Решетников Е. А., Рудаков Б. Я. и др. Диагностика и лечение ранений.— М.: Медицина, 1984.— 341 с.

Demetiades D., Rabinowitz B. Indications for operation in abdominal stab wounds. A prospective study of 651 patients // Ann. Surg — 1987.— Vol. 205.— № 2.— P. 129—132.

Friedmann P. Selective management of stab wounds of the abdomen // Arch. Surg.— 1968,- Vol. 96.- № 2.- P. 292-295.

Rosin R., Kleinman J. Surgical priories of abdominal wounded in combat situation // The J. of Trauma.- 1987.- Vol. 27.- № 6.- P. 656-660.

ГЛАВА 11

ТОРАКОАБДОМИНАЛЬНЫЕ РАНЕНИЯ

Торакоабдоминальные ранения (ТАР) относятся к категории тяжелых повреждений, так как уже только вскрытие двух плевральных полостей способно вызывать расстройства дыхания и кровообращения, возможна травма жизненно важных органов, а также перемещение органов брюшной полости в грудную, их ущемление, развитие воспалительных процессов в обеих полостях, массивное кровотечение.

В мирное время ТАР обнаруживаются у 13% пострадавших с проникающими ранениями груди (Е. А. Вагнер, 1981). Огнестрельные ТАР отличаются особой тяжестью. Для дробовых ранений с близкого расстояния характерны обширные дефекты грудной стенки, диафрагмы, разрушения внутренних органов, значительное бактериальное загрязнение вследствие внедрения в рану инородных тел (пыжи, обрывки одежды, дробь). Тяжелые повреждения возникают и при ранениях, полученных из огнестрельного оружия современных видов, что обусловлено высокой скоростью полета ранящего снаряда при малой его устойчивости, когда возникает эффект «кувыркания» (Ю. Г. Шапошников, Б. Я. Рудаков, 1986; И. А. Ерюхин, П. Г. Алисов, 1998). ТАР сопровождаются большой частотой послеоперационных осложнений — от 16 до 40% (Г. К. Бугулов, М. Э. Тер-Оганесов, 1989; J. Moore et al., 1980). В частности, эмпиема плевры при ТАР, в сравнении с изолированными проникающими ранениями груди, развивается вдвое чаще — соответственно у 13 и 6% пострадавших, что обусловлено инфицированием плевральной полости через рану диафрагмы содержимым желудочно-кишечного тракта (F. Sandrasagra, 1977). Летальность при ножевых ТАР составляет 5,3—19,8% (О. М. Авилова и соавт., 1989; Е. А. Вагнер и соавт., 1992; Р. М. Нурмухамедов и соавт., 1998). Абдоминоторакальные ранения являются особенно опасным видом сочетанных ранений груди и живота из-за неотчетливой клинической картины и большой вероятности ранения сердца; летальность при этом виде повреждений высока — 27,7% (М. М. Абакумов и соавт., 1988, 1998).

Большая частота послеоперационных осложнений и высокая летальность во многом обусловлены сложностью диагностики и несовершенством лечебной тактики. Торакоабдоминальный характер ранения не распознается до операции у 30—70% пострадавших (Д. А. Арапов, Н. В. Хорошко, 1970; Е. А. Вагнер и соавт., 1980; О. М. Авилова и соавт., 1989). Повреждения диафрагмы иногда просматриваются даже во время операции, а часть больных вообще не оперируют, так как не предполагается ранения диафрагмы и внутренних органов. Если такой пострадавший не погибает вскоре после ранения, то впоследствии у него развивается диафрагмальная грыжа (R. Doberneck, 1983).

Диагностика ТАР основывается прежде всего на обнаружении признаков внутрибрюшной катастрофы при проникающем ранении груди, особенно при локализации раны в «опасной зоне» — ниже IV и выше XI ребер. Достоверными признаками торакоабдоминального характера ранения являются эвентрация органов брюшной полости, обычно сальника, через рану груди или выпадение их в плевральную полость, а также рвота малоизмененной кровью или содержимым, напоминающим кофейную гущу, при локализации входной раны на грудной стенке, что возможно только при ранении желудка — часто повреждаемом органе у пострадавших с ТАР. О наличии абдоминоторакального ранения свидетельствует гемопневмоторакс при расположении раны на брюшной стенке (С. И. Срыбных, 1986; Р. М. Нурмухамедов и соавт., 1998; I. Trinkle, J. Grover, 1980). Из вспомогательных методов исследования наиболее доступным, необременительным для больного и в то же время обладающим большими разрешающими возможностями является рентгенологический. Обнаружение при рентгенографии или рентгеноскопии брюшной полости свободного газа или инородных тел (пули, осколка) в случае локализации входной раны на груди является абсолютным признаком ТАР. Об этом же свидетельствуют обнаружение в плевральной полости полых или, реже, паренхиматозных органов живота, развитие пневмоторакса после искусственно наложенного пневмоперитонеума, проникновение контрастного вещества, введенного через рану груди, в брюшную полость — вульнерография. Иногда сложна дифференциальная диагностика между пневмотораксом и смещением в плевральную полость полых органов. В такой ситуации пункции и тем более дренированию плевральной полости должно предшествовать рентгеноконтрастное исследование желудочно-кишечного тракта. К косвенным признакам ТАР относятся ограничение подвижности, нечеткие контуры и высокое стояние соответствующего купола диафрагмы. Примечательно, что наличие свободного воздуха в брюшной полости не тождественно повреждению полого органа; воздух может проникнуть через рану диафрагмы или брюшной стенки (D. Demetriades, B. Rabinowitz, 1987).

Улучшению диагностики ТАР способствовало внедрение в практику инвазивных инструментальных методов исследования: лапароцентеза, лапароскопии и торакоскопии.

Для обнаружения повреждений диафрагмы применяют пальцевое обследование ее через рану груди (О. Чиковани, 1967). При ревизии входных ран повреждение диафрагмы удается обнаружить у 73% пострадавших (Е. А. Вагнер и соавт., 1992). Однако, если рана груди локализуется выше VII межреберья или находится около позвоночника и грудины, проведение ревизии становится крайне затруднительным и малоэффективным. Следует отметить, что при расположении раны в области реберной дуги, даже при наличии эвентрации органов брюшной полости, врач обычно предполагает наличие изолированного проникающего ранения живота, и только при ревизии раневого канала выявляется торакоабдоминальный характер ранения.

Необходимость оперативного лечения пострадавших с ТАР общепризнана, даже в случаях, когда не выявлено повреждений органов груди или живота, так как велика вероятность формирования диафрагмальной грыжи и обусловленных ее наличием жизнеугрожающих осложнений, которые могут возникнуть и через много лет после ранения (R. Doberneck, 1983).

Дискуссионным остается вопрос об оптимальном доступе и объеме вмешательства. Одни хирурги являются сторонниками сочетания торакотомии и лапаротомии, причем начинают вмешательство, как правило, с торакотомии (М. П. Постолов и соавт., 1977; С. И. Бабичев и соавт., 1981), другие отдают предпочтение торакотомному доступу с последующей трансдиафрагмальной лапаротомией (О. Чиковани, 1967; Р. П. Аскерханов и соавт., 1987; О. М. Авилова и соавт., 1989). Некоторые считают необходимым при выборе оптимального доступа учитывать еще и сторону ранения, а именно: при правосторонних ТАР отдают предпочтение торакотомии (Г. К. Бугулов, М. Э. Тер-Оганесов, 1989; Р. А. Нихинсон и соавт., 1990; A. Estrera et al., 1979). Многие хирурги оперируют пострадавших преимущественно лапаротомным доступом, независимо от стороны ранения, причем во время лапаротомии расширяют имеющуюся рану диафрагмы для ревизии нижних отделов легких, контроля за положением дренажа в плевральной полости, установленного до операции (Ю. Г. Шапошников и соавт., 1985; J. Moore et al., 1980). Аналогичный прием используют М. М. Абакумов и соавт. (1988, 1998) при абдоминоторакальных ранениях для ревизии средостения и исключения внеплеврального ранения сердца; при внеплевральном ранении сердца чрезбрюшинную диафрагмоперикардиотомию авторы считают наиболее рациональным доступом. Р. М. Нурмухамедов и соавт. (1998) при 262 оперативных вмешательствах по поводу ТАР применили следующие доступы: торакотомия + лапаротомия — 78, торакотомия с трансдиафрагмальной лапаротомией — 71, лапаротомия с трансдиафрагмальной торакотомией — 55, лапаротомия с ушиванием диафрагмы и дренированием плевральной полости — 58. Большинство хирургов доступ выбирают с учетом особенностей клинической картины и результатов специального обследования (Е. А. Вагнер, 1981;

Ф. Х. Кутушев и соавт., 1989; И. И. Неймарк и соавт., 1990). По их мнению, у большинства пострадавших удается ограничиться только срединной лапаротомией, предварительно дренировав плевральную полость; торакотомия необходима лишь при тяжелых внутриплевральных осложнениях, обусловленных преимущественно повреждением сердца, крупных сосудов, бронхов.

Под нашим наблюдением находились 244 пострадавших с ТАР; ножевые ранения были у 228 (93,4%), огнестрельные — у 16 (6,6%). Левостороннее ТАР имело место у 166 (68,0%), правостороннее — у 74 (30,3%), двустороннее — у 4 (1,6%) пострадавших; у 12 больных помимо ТАР выявлено еще проникающее ранение живота, а у 7 — груди. Входные раны располагались в VII—XI межреберьях у 198 (81,1%) человек, еще у 32 (13,1%) — в области реберной дуги, у 7 (2,9%) — на передней брюшной стенке — так называемые абдоминоторакальные ранения. Наиболее высокой локализацией раны для правосторонних ТАР было V, а для левосторонних — IV межреберье.

До операции торакоабдоминальный характер ранения распознан у 192 (78,7%) пострадавших; при этом врачами «скорой помощи» — у 35 (14,3%), в стационаре — у 157 (64,4%) человек. Трудности в диагностике усугублялись наличием шока у 61,7% пострадавших и обусловленным этим обстоятельством ограничением во времени для обследования, а также наличием алкогольного опьянения у большинства (82,7%) раненых. Даже констатация выпадения органов брюшной полости через входную рану еще не позволяет диагностировать ТАР, если рана локализуется в проекции реберной дуги. Так, из 39 таких больных у 21 предполагалось наличие проникающего ранения живота и только при ревизии брюшной полости обнаружено повреждение диафрагмы. Что касается симптомов внутрибрюшной катастрофы, то значение каждого из них в отдельности не следует переоценивать. Определение свободной жидкости в брюшной полости методом перкуссии оказалось недостоверным у $^1/_3$ исследуемых. Напряжение мышц передней брюшной стенки выявлено у 18 из 39 пострадавших с изолированным ранением диафрагмы, в том числе у 5 при отсутствии даже помарок крови; еще у 9 больных определялся симптом Блюмберга — Щеткина.

Если напряжение мышц брюшной стенки может быть обусловлено раздражением межреберного нерва, то причину появления симптомов раздражения брюшины объяснить сложнее. Несомненно, необходимо принимать во внимание опыт врача, проводившего физикальное исследование, а также экстремальность ситуации, при которой пострадавший обследовался. Частота отдельных симптомов при ТАР представлена в таблице 22.

Большинству (85%) пострадавших проводилось рентгенологическое исследование, с помощью которого выявлялись повреждения органов груди, определялись тяжесть и характер развившихся внутри-

Таблица 22

Симптоматика торакоабдоминальных ранений

Повреждения груди			Повреждения живота		
Симптомы	Абс число	%	Симптомы	Абс число	%
Боль в груди	102	41,8	Боль в животе	95	38,9
Одышка	32	13,1	Рвота кровью	3	1,2
Кровохарканье	7	2,9	Выпадение сальника в рану груди	35	14,3
Подкожная эмфизема	13	5,3	Выпадение петли кишки в рану груди	4	1,6
Гемоторакс	52	21,3			
Пневмоторакс	23	9,4	Выделение содержимого желудка в рану груди	1	0,4
Гемопневмоторакс	21	8,6			
			Напряжение брюшной стенки	118	48,4
			Болезненность при пальпации брюшной стенки	81	33,2
			Симптом Блюмберга — Щеткина	62	25,4
			Свободная жидкость в брюшной полости	29	11,9
			Свободный газ в брюшной полости	11	4,5

плевральных осложнений, перемещение органов брюшной полости в плевральную (желудка — 3, ободочной кишки — 2, селезенки — 1), высота стояния и подвижность соответствующего купола диафрагмы, наличие свободного воздуха в брюшной полости (рис. 38).

Ревизия наружной раны, при ее локализации в VIII—XI межреберье по подмышечным линиям, также часто (в 73% наблюдений) позволяет обнаружить повреждение диафрагмы.

Из инструментальных методов исследования наиболее эффективна торакоскопия, с помощью которой удается не только распознать торакоабдоминальный характер ранения, уточнить наличие и тяжесть повреждений органов груди, развившиеся внутриплевральные осложнения, но и обеспечить гемостаз, если поврежден сосуд малого диаметра, аспирировать излившуюся в плевральную полость кровь, устранить свернувшийся гемоторакс; под визуальным контролем осуществляется дренирование плевральной полости. В диагностически неясных ситуациях применяли лапароцентез и лапароскопию. Пострадавших с клиникой шока, генез которого обычно был обусловлен кровотечением, доставляли непосредственно в операционную, где диагностические поиски и противошоковые мероприятия проводились

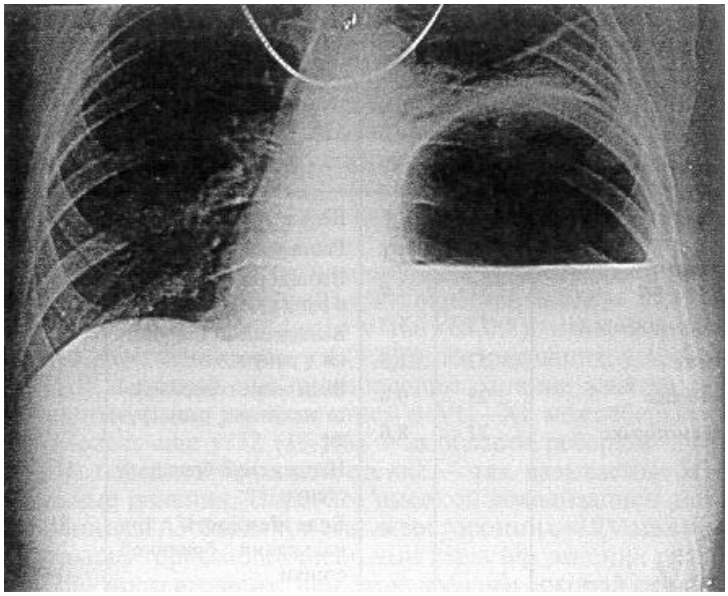

Рис. 38. Обзорная рентгенограмма груди и живота больной К., 45 лет, с левосторонним торакоабдоминальным ранением; желудок в плевральной полости

одновременно. Обследование таких больных осуществлялось максимально ускоренно и имело целью не только установление факта наличия торакоабдоминального ранения, но и выявление ведущего, определяющего тяжесть состояния пострадавшего, повреждения, что крайне важно для выбора правильного хирургического доступа. И все же у 48 (19,7%) пострадавших ранение диафрагмы обнаружено уже во время лапаротомии, а у 4 (1,6%) больных — в различные сроки после оперативного вмешательства в связи с развившимися осложнениями. Примером цепочки диагностических ошибок и обусловленных ими осложнений может быть следующее наблюдение.

Больная *С.*, *21* лет, госпитализирована 11 07.79 г. в один из стационаров областного центра по поводу болей в животе схваткообразного характера и рвоты. Оперирована с предположительным диагнозом: острая непроходимость кишечника. При ревизии брюшной полости выявлена апоплексия яичника (?). После операции у больной возобновились боли в животе, задержка стула и газов, появилась одышка. Диагностирован плеврит слева; пункцией удален 1 л жидкости соломенно-желтого цвета. На следующий день плевральная полость дренирована во II и VII межреберьях. По нижнему дренажу одномоментно выделилось 700 мл коричневой с колибациллярным запахом жидкости. Заподозрено повреждение ободочной кишки, что подтвердилось при контроле за пассажем бария. Лишь после этого хирург обратил внимание на наличие свежего рубца длиной 1,5 см в VII межреберье по лопаточной линии. Выяснилось, что за месяц до госпитализации больная уже поступала в ургентное хирургическое отделение города в связи с ранением в грудь и через двое суток была выписана, так как ранение считалось непроникающим. В клинику больная переведена 19.07 и в этот же день оперирована с диагнозом: ущемленная диафрагмальная грыжа слева,

ятрогенное повреждение селезеночного изгиба ободочной кишки, острая эмпиема плевры. Переднебоковая торакотомия по VII межреберью. Выделилось большое количество гноя в смеси с кишечным содержимым. Через рану диафрагмы длиной 6 см пролабирует сегмент ободочной кишки и прядь сальника. Кишка багрово-фиолетового цвета, по свободному ее краю рана 2,0x1,0 см. Наложены провизорные швы на рану кишки, после чего она выделена из сращений с диафрагмой и погружена в брюшную полость. Восстановлена целостность диафрагмы. Произведена плеврэктомия с декортикацией легкого. Плевральная полость санирована и дренирована. Через разрез в левом подреберье выведен поврежденный селезеночный изгиб ободочной кишки. Больная выписана 24.08 с функционирующей колостомой, которая впоследствии (04.12.79 г.) была закрыта внутрибрюшинным способом.

Данное наблюдение убедительно демонстрирует возможное несоответствие между размерами раны груди и диафрагмы и коварность таких, на первый взгляд, безобидных ранений. Клиника кишечной непроходимости и обнаруженный рубец на левой половине груди после ножевого ранения уже позволяли предположить наличие ущемленной диафрагмальной грыжи; диагноз мог быть подтвержден при рентгенологическом исследовании.

Частота повреждений органов груди относительно невелика — 20,1%, а живота — 86,1%. При левосторонних ТАР наиболее часто повреждаемыми органами оказались селезенка (52) и желудок (42), правосторонних — печень (73). Изолированное ранение диафрагмы при левосторонних ТАР выявлено у 34 (13,9), правосторонних — у 5 (6,4%) больных (табл. 23).

Таблица 23

Частота повреждений органов при торакоабдоминальных ранениях

Поврежденный орган	Сторона ранения			
	правая (78 чел)		левая (166 чел)	
	кол-во	%	кол-во	%
Сердце	2	2,6	9	5,4
Легкое	12	15,4	19	11,4
Крупные сосуды груди	2	2,6	5	3,0
Печень	73	93,6	22	13,2
Желчный пузырь	1	1,3	1	0,6
Общий желчный проток	—	—	1	0,6
Селезенка	—	—	52	31,3
Поджелудочная железа	1	1,3	8	4,8
Крупные сосуды живота	1	1,3	3	1,8
Брыжейка		—	8	4,8
Сальник	1	1,3	3	1,8
Почки	2	2,6	4	2,4
Желудок	2	2,6	42	25,3
Двенадцатиперстная кишка	—	—	1	0,6
Тонкая кишка	2	2,6	10	6,0
Ободочная кишка	2	2,6	27	16,2
Изолированное ранение диафрагмы	5	6,4	34	20,5

Именно выявление доминирующего повреждения служило основным критерием при выборе оперативного доступа и последовательности вмешательства. У 200 пострадавших с клиникой внутрибрюшного кровотечения или перитонита операция начата с лапаротомии; при наличии гемо- или пневмоторакса предварительно дренировали плевральную полость. Лапаротомный доступ оказался достаточным для устранения выявленных повреждений у 185 раненых. У 15 пострадавших продолжающееся кровотечение в плевральную полость, не устраняемый дренированием напряженный пневмоторакс служили показанием к последующей торакотомии; у 1 раненого с повреждением печеночных вен срединная лапаротомия дополнена торакотомией по VIII межреберью с рассечением диафрагмы. Торакотомия первоначально выполнена 43 больным; показанием к торакотомии считали большой гемоторакс, напряженный пневмоторакс, ранение сердца или обоснованное подозрение на его повреждение. 29 раненым, завершив коррекцию повреждений в плевральной полости, расширили рану диафрагмы по типу трансдиафрагмальной лапаротомии, что позволило провести ревизию органов верхнего этажа брюшной полости и при обнаружении их повреждения необходимый объем вмешательства 22 пострадавшим: ушивание ран селезенки (9), печени (8), желудка (3), селезеночного изгиба ободочной кишки (1), спленэктомию (1). Необходимость последующей лапаротомии возникла у 7 больных: при общем перитоните, большом количестве крови в животе, огнестрельном ранении. 14 раненым после выполнения корригирующего вмешательства на поврежденных органах груди, ушивания раны диафрагмы (без ее предварительного расширения) и дренирования плевральной полости предприняли лапаротомию; это были больные с отчетливой клиникой внутрибрюшной катастрофы и имеющие еще отдельное проникающее ранение живота. Оперативные доступы и последовательность вмешательства с учетом стороны ранения представлены в таблице 24.

Таблица 24

Оперативные доступы и последовательность вмешательства при торакоабдоминальных ранениях

Доступ	Локализация ранения			раненых	%
	двусторонне (4 чел)	справа (74 чел)	слева (166 чел)		
Лапаротомия	**4**	**57**	**124**	**185**	75,8
Лапаротомия, торакотомия	**—**	**3**	**12**	**15**	**6,1**
Торакотомия, трансдиафрагмальная лапаротомия	**—**	**8**	**14**	**22**	**9,0**
Торакотомия, трансдиафрагмальная лапаротомия, лапаротомия	**—**	**2**	**5**	**7**	**2,9**
Торакотомия, лапаротомия	**—**	**3**	**11**	**14**	**5,7**
Торакофренолапаротомия	**—**	**1**	**—**	**1**	**0,4**

Таким образом, у 75,8% пострадавших с ТАР удалось ограничиться лапаротомным доступом с ушиванием раны диафрагмы со стороны брюшной полости; для устранения развившихся внутриплевральных осложнений у большинства раненых оказалось достаточным только дренирование плевральной полости.

Ошибки в выборе доступа и последовательности вмешательства допущены у 11 пострадавших: у 5 больных операцию следовало начать с торакотомии, а у 6 — с лапаротомии, что позволило бы у 8 человек избежать одновременного вскрытия двух серозных полостей, уменьшив тем самым травматичность операции, а также быстрее выполнить корригирующее вмешательство при повреждении жизненно важного органа, когда дорога каждая минута. Такая критическая ситуация возникла у больного, доставленного в клинику в крайне тяжелом состоянии с наличием раны в области левой реберной дуги. Хирург, предположив, что тяжесть состояния больного обусловлена массивным внутрибрюшным кровотечением, выполнил лапаротомию, а не обнаружив внутрибрюшной катастрофы, не ушивая операционной раны, торакотомным доступом вскрыл плевральную полость; оказалось, что имеется ранение сердца, с развитием острой тампонады; восстановить работу сердца не удалось.

Причиной ошибочного выбора доступа являлись не распознанный до операции торакоабдоминальный характер ранения (3), неправильная оценка тяжести повреждений органов груди и живота (8).

Послеоперационный период имел осложненное течение у 62 (25,4%) больных. Наиболее частым осложнением был травматический серозно-геморрагический плеврит — у 17 человек. У всех больных плеврит был излечен плевральными пункциями. Эмпиема плевры развилась у 8 больных, из них 5 раненых первично оперированы в районах области. Оперированы двое больных: у одного эмпиема сочеталась с травматической диафрагмальной грыжей, у другого — с желчно-плевральным свищом; оба больных выздоровели. Со свернувшимся инфицированным гемотораксом оперированы трое больных, доставленных из районов области; вмешательство выполнялось на следующие сутки после госпитализации и заключалось в удалении инфицированных сгустков крови, декортикации легкого, санации и дренировании плевральной полости.

Травматический серозный перикардит развился у трех больных. Больных лечили ежедневными пункциями перикарда из точки Ларрея; количество удаляемого экссудата составляло 100—120 мл; требовалось 3—4 пункции.

Грозным осложнением ТАР был перитонит, развитие которого нередко являлось следствием неадекватно выполненной коррекции поврежденных органов брюшной полости. Приводим одно из наблюдений.

Больной С, 48 лет, оперирован 16 03 94 г в ЦРБ по поводу огнестрельного (пулевого) ТАР слева, с клиникой внутрибрюшного кровотечения и перитонита Во время операции установлено, что в брюшной полости около 1 л крови, имеется ранение левой доли печени, желудка, двенадцатиперстной и поперечной ободочной киш-

ки, общего желчного протока, правой желудочной артерии. Ушиты раны поврежденных органов, реинфузировано 450 мл крови, перелито 1,5 л донорской крови. К концу третьих суток по дренажам стала поступать желчь. Дежурным хирургом санавиации предпринята релапаротомия. Выявлена несостоятельность швов ушитой раны двенадцатиперстной кишки; рана повторно ушита. Кроме того, обнаружено, что ниже ранее ушитой раны общего желчного протока имеется еще дефект на передней стенке протока, который был тоже ушит, наложена инвагинационная холецистостома Через двое суток, 21.03, больной доставлен в клинику. Состояние тяжелое. Интоксикационный психоз, обусловленный общим перитонитом. Через правую контрапертуру выделяется дуоденальное содержимое. Релапаротомия — 2. Обнаружены множественные межпетлевые абсцессы, скопление инфицированной желчи под печенью, несостоятельность швов ушитой раны холедоха в его супрадуоденальном отделе, а также раны двенадцатиперстной кишки — на уровне гепатодуоденальной связки и раны печеночного изгиба ободочной кишки. Двенадцатиперстная кишка пересечена ниже раны, ушивание культи открытым способом Резекция желудка, гастроэнтероанастомоз на длинной петле с межкишечным соустьем по Брауну. В рану общего желчного протока введен дренаж Кера. Сформирована колостома на месте несостоятельности швов раны ободочной кишки. Больной умер через сутки после операции

В лечении раненого допущено несколько ошибок. Хотя мы и считаем, что повреждение полого органа не является абсолютным противопоказанием к реинфузии, но в данной конкретной ситуации ее применение является грубейшей ошибкой и дискредитирует метод. Далее, при огнестрельном ранении двенадцатиперстной кишки ушивание раны следовало дополнить выключением кишки из пассажа, а рану общего желчного протока ушить на Т-образном дренаже Кера; к сожалению, этого не сделано и при релапаротомии, выполненной хирургом санавиации.

Из 244 лечившихся в клинике пострадавших с ТАР умерли 20 (8,2%); после ножевых ранений — 13 (5,7%), огнестрельных — 6 (27,3%). От шока и кровопотери погибли 11 человек, из них 4 — во время операции. Причиной смерти 9 больных были тяжелые гнойные осложнения: перитонит (7) и эмпиема плевры (2).

Обсуждение

В клинике находились на лечении 244 пострадавших с ТАР: ножевыми — 228 (93,4%), огнестрельными — 16 (6,6%). До операции торакоабдоминальный характер ранения распознан в 78,7% наблюдений, что соответствует сведениям из литературы (О. М. Авилова и соавт., 1989; Р. М. Нурмухамедов и соавт., 1998). При диагностике учитывали локализацию раны в области возможного повреждения диафрагмы, анамнез, клиническую картину, информацию, полученную на основе данных физикального, рентгенологического исследований, ревизии раневого канала; в диагностически неясных случаях применяли инструментальные методы исследования.

Мы разделяем тактику хирургов (А. П. Колесов, Л. Н. Бисенков, 1986), которые при отсутствии клиники продолжающегося кровотечения в плевральную или брюшную полость, тампонады сердца проводят кратковременную предоперационную подготовку больных,

включающую такие лечебные мероприятия, как герметизация раны груди, дренирование плевральной полости, обезболивание, восстановление гемодинамики адекватной инфузионной терапией, декомпрессия желудка.

Критерием выбора оперативного доступа служило доминирующее повреждение. У 185 (75,8%) пострадавших лапаротомный доступ оказался достаточным для коррекции выявленных повреждений. При наличии гемопневмоторакса лапаротомии предшествовало дренирование плевральной полости. У 15 раненых продолжающееся кровотечение в плевральную полость, не устраняемый дренированием напряженный пневмоторакс явились показанием к последующей торакотомии. Лапароторакофренотомия обоснованна только при повреждении кавальных ворот печени; такой доступ применен 1 больному. 43 (17,6%) больным с ведущим симптомокомплексом повреждений органов груди операция начата с переднебоковой торакотомии по VII—VIII межреберью, а не расширением имеющейся раны груди, как это еще практикуется (М. П. Постолов и соавт., 1977; С. А. Афендулов, 1985). 29 раненым после коррекции повреждений органов груди расширили рану диафрагмы по типу трансдиафрагмальной лапаротомии, что позволило провести ревизию верхнего этажа брюшной полости и требуемый объем вмешательства 22 пострадавшим. Показаниями к последующей лапаротомии являлись перитонит, большое количество крови в животе и огнестрельный характер ранения. Необходимость в торакотомии возникла у 24,2% раненых. Для сравнения Р. М. Нурмухамедов и соавт. (1998) прибегли к торакотомии у 77,9% пострадавших, а И. П. Дуданов и соавт. (2000) считают, что «при наличии сочетанного повреждения органов грудной клетки целесообразнее одновременно с лапаротомией выполнить торакотомию». Между тем, изменение хирургической тактики при проникающих ранениях груди в пользу сберегательной, в соответствии с концепцией которой торакотомия должна выполняться только по строгим показаниям, не могла не отразиться на выборе оптимального объема вмешательства при торакоабдоминальных ранениях. Согласно данным П. Г. Брюсова (1998), при проникающих огнестрельных ранениях груди торакотомия предпринята 9,6% раненых, а при использовании видеоторакоскопии частоту торакотомий удалось снизить до 2,4%.

Таким образом, при выборе оперативного доступа основным критерием должно быть выявление доминирующего повреждения. У большинства пострадавших лапаротомный доступ достаточен для коррекции полученных повреждений; наличие гемопневмоторакса обязывает к предварительному дренированию плевральной полости. Не устраняемая дренированием плевральной полости патология — прежде всего продолжающееся кровотечение, признаки повреждения крупных воздухоносных путей — является показанием к последующей торакотомии. Если в клинической картине ведущим является симптомокомплекс повреждений органов груди, а именно: большой гемоторакс, напряженный пневмоторакс или обоснованное по-

дозрение на ранение сердца, то операция должна быть начата с торакотомии. После устранения обнаруженных повреждений следует расширить рану диафрагмы по типу трансдиафрагмальной лапаротомии, что позволяет провести ревизию органов верхнего этажа брюшной полости и выполнить необходимый объем вмешательства. При наличии значительного количества крови в животе, картине общего перитонита, а также пострадавшим с огнестрельным ранением после ушивания раны диафрагмы и дренирования плевральной полости показана лапаротомия.

Своевременная госпитализация, адекватно проведенная противошоковая терапия во время транспортировки и в стационаре, применение эндоскопической технологии для уточнения тяжести травмы органов груди и живота, а также с целью коррекции выявленных повреждений позволят улучшить исход у пострадавших с торакоабдоминальными ранениями.

СПИСОК ЛИТЕРАТУРЫ

Абакумов М. М. Клиника, диагностика и лечение абдоминоторакальных ранений//Вестник хирургии.— 1988.— № 4.— С. 79—82.

Авилова О. М., Макаров А. В., Ватлин А. В. Торакоабдоминальные ранения мирного времени // Хирургия. — 1989.— № 8.— С. 60—64.

Арапов Д. А., Хорошко Н. В. Хирургическая тактика при торакоабдоминальных ранениях мирного времени // Хирургия.— 1970.— № 8.— С. 73—77.

Вагнер Е. А. Хирургия повреждений груди.— М.: Медицина, 1981.— 286 с.

Вагнер Е. А., Брунс В. А., Урман М. Г., Срыбных С. И. Грудобрюшные ранения.— Пермь: Изд-во Перм. ун-та, 1992.— 87 с.

Чиковани О. Торакоабдоминальные ранения мирного времени.— Тбилиси: Сабчота Сакартвело, 1967.— 218 с.

Шапошников Ю. Г., Михопулос Т. А., Николаев Н. М. Хирургическая тактика при торакоабдоминальных ранениях // Хирургия.— 1985.— № 5.— С. 24—29.

Moore J., Moore E., Tompson J. Abdominal injuries associated with penetrating trauma in the lower chest // Amer. J. Surg.-1980.- Vol. 140.- № 6.- P. 724-730.

Trinkle J., Grover F. Diaphragmatic injuries // The Management of Thoracic Trauma Victims (Philadelphia - Toronto).- 1980.- Vol. 20.- № 4.- P. 47-51.

ГЛАВА 12

ЛЕЧЕНИЕ ОСТРОЙ КРОВОПОТЕРИ ПРИ ТРАВМЕ ЖИВОТА

Среди причин смерти пострадавших с травмой живота, особенно сочетанной, наиболее частой является острая массивная кровопотеря (М. В. Гринев, Б. Н. Саламатин, 1986; А. Б. Сингалевский и соавт., 2002). Поэтому своевременное обеспечение хирургического гемостаза и адекватная терапия геморрагического шока во многом способствуют улучшению исхода травмы у данного контингента пострадавших.

Целью инфузионно-трансфузионной терапии при острой кровопотере, обусловленной, в частности, повреждением паренхиматозных органов брюшной полости, является восполнение объема и состава циркулирующей крови, быстрая коррекция гемодинамических расстройств, нормализация коллоидно-осмотического давления, улучшение реологических свойств крови, профилактика агрегации ее форменных элементов и микроэмболизации капилляров, что обеспечивает восстановление тканевой перфузии — до развития необратимых изменений в органах и системах (И. Ф. Бородин и соавт., 1986).

Является установленным факт, что при острой кровопотере человек погибает не от нехватки эритроцитов, депонируемых в зоне микроциркуляции, — он умирает вследствие дефицита плазменного объема и обусловленных им гемодинамических нарушений, затрудняющих нормальный транспорт эритроцитов по сосудам (В. А. Климанский, 1983; Ю. Н. Шанин, М. И. Лыткин, 1985). Продолжительность гипотензии должна быть минимальной, что позволяет предупредить развитие декомпенсированного и необратимого шока. Поэтому инфузионную терапию у пострадавших с острой кровопотерей следует начинать на месте происшествия и продолжать во время транспортировки. При массивной кровопотере инфузионно-трансфузионная терапия должна быть быстрой по темпу и многокомпонентной по составу; нет и не может быть единственного препарата для

лечения массивной кровопотери (Е. А. Вагнер, В. С. Заугольников, 1986; Е. С. Золотокрылина, 1986).

В качестве стартовых растворов могут использоваться и изоосмолярные кристаллоиды — 0,9% раствор натрия хлорида, раствор Рингера, дисоль. Струйная инфузия кристаллоидных растворов способна восстановить сердечный выброс. Однако достигнуть стойкого увеличения объема циркулирующей крови только за счет введения солевых растворов невозможно, так как они быстро покидают сосудистое русло. Так, через 0,5 ч в сосудистом русле остается $^1/_3$, а через 1 ч — $^1/_4$ перелитого раствора Рингера (Е. С. Горобец, 2001).

Поэтому при наличии большой и тем более массивной кровопотери целесообразно начинать инфузию с введения коллоидных кровезаменителей, обладающих выраженными и стойкими гемодинамическими свойствами. Коллоидные растворы длительно циркулируют в сосудистом русле, поддерживают онкотическое давление и тем самым удерживают жидкость в кровеносном русле (Н. А. Кузнецов, 2003). Коллоидные растворы также превосходят кристаллоиды по способности повышать сердечный выброс и оксигенацию тканей (И. П. Назаров, Ю. С. Винник, 1999).

В критических ситуациях инфузию следует проводить струйно со скоростью 250—500 мл в 1 мин, используя две-три вены, причем в одну вену вводятся коллоидные, а в другую — кристаллоидные растворы. Такой темп инфузии продолжается до достижения артериального давления 80—90 мм рт. ст. (В. А. Климанский, Л. И. Тараканова, 1986).

Лечебный эффект вводимых трансфузионных сред зависит от стойкости их заместительного действия, способности поддерживать динамическое равновесие между сосудистым и интерстициальным пространствами, обеспечивать оптимальную перфузию органов и тканей (Н. И. Атясов, М. Д. Романов, 1985). Казалось бы, что с этих позиций изоосмолярные растворы малопригодны, но следует учитывать, что изоосмолярные растворы улучшают реологические свойства крови, а следовательно, микроциркуляцию. И все же если использовать только солевые растворы для лечения гиповолемии и шока при острой кровопотере, то неизбежно наступает снижение осмолярности плазмы, что влечет за собой интерстициальный отек, сдавливающий капилляры и снижающий эффективность капиллярного кровотока, доставку кислорода и диффузию питательных веществ в ткани (И. В. Молчанов и соавт., 1999); снижение сывороточного альбумина более чем на 50% приводит к интерстициальному отеку легких (К. М. Лисицин и соавт., 1981). Кроме того, инфузия большого объема растворов кристаллоидов снижает сократимость левого желудочка, вызывает отек миокарда, электролитный сдвиг и образование свободных радикалов (И. В. Молчанов и соавт., 1992).

Инфузионно-трансфузионная терапия при острых кровотечениях зависит не только от величины кровопотери, но и от ее интенсивности, степени и стадии гемодинамических расстройств, длительности кровотечения, реактивности организма. Большинство врачей предпочитают при любых объемах кровопотери начинать трансфузию с пе-

реливания коллоидных плазмозамещающих растворов реологического действия, быстро устраняющих дефицит ОЦК и улучшающих текучие свойства крови (И. П. Назаров, Ю. С. Винник, 2002).

Для восстановления дефицита ОЦК и центральной гемодинамики широко и успешно используют кровезаменители на основе декстрана с ММ 60 000—80 000: полиглюкин, полиглюсоль, полифер, рондекс, неорондекс. Кровезаменители на основе декстрана обладают выраженным волемическим коэффициентом, так как увеличивают ОЦК не только на величину объема вводимого раствора, но и благодаря притоку в сосудистое русло интерстициальной жидкости.

Полиглюкин — 6% раствор среднемолекулярного декстрана в 0,9% растворе натрия хлорида — обладает продолжительной циркуляцией (5 дней) в кровеносном русле, что обеспечивает постоянство притока тканевой жидкости в кровоток (Г. Т. Черненко, 1999). Устранение или уменьшение гиповолемии за счет увеличения плазменного объема создает плацдарм для коррекции кровотока в микроциркуляторном русле.

После повышения артериального давления необходимо подключать реологически активные препараты (В. А. Климанский, 1983, 1986). Кровезаменители с ММ 30 000—40 000: реополиглюкин, реополиглюкин с глюкозой, реоглюман — также гиперонкотичны и при внутривенном введении существенно увеличивают объем циркулирующей крови и, кроме того, оказывают дезагрегирующее влияние на эритроциты, способствуя редепонированию крови из капиллярной системы, увеличивают диурез (Г. Т. Черненко, 1999)

В то же время в больших дозировках (более 1,2 л) декстраны нежелательны, так как провоцируют развитие гипокоагуляционного синдрома; возможны аллергические реакции — вплоть до развития анафилактического шока. Введение больших количеств полиглюкина может быть причиной ошибок при определении группы крови и резус-принадлежности из-за индуцированных им панагглютинационных свойств сыворотки крови (А. Л. Левит и соавт., 1999; Г. Т. Черненко, 1999).

Кровезаменители на основе оксиэтилкрахмала (волекам) и гидроксиэтилированного крахмала (инфузол), обладая высокой эффективностью при лечении острой кровопотери благодаря своим волемическим свойствам, сходным с полиглюкином, выгодно отличаются от последнего значительно меньшей степени тяжести побочными реакциями. Эти препараты улучшают микроциркуляцию, существенно увеличивают сердечный выброс, что приводит к значительному улучшению снабжения органов и тканей кислородом. Кроме того, добавление коллоидных растворов на основе гидроксиэтилированного крахмала к изотоническим растворам существенно продлевает длительность удержания воды и увеличения объема плазмы (И. В. Молчанов и соавт., 1999; Г. Т. Черненко, 1999).

Особенно высокоэффективны растворы на основе гидроксиэтилированного крахмала второго поколения, в частности Инфукол ГЭК 6% и 10%; они не блокируют синтез белка, не оказывают побочного

действия на функции иммунной и лимфоидной систем, не влияют на систему свертываемости крови (Н. А. Кузнецов, 2003).

Хорошо себя зарекомендовали при лечении шока и острой кровопотери плазмозаменители на основе желатина (гелофузин, гелофундин), которые имеют высокое коллоидно-осмотическое давление и низкие иммуногенные свойства. Гелофузин (4% раствор модифицированного жидкого желатина) — кровезаменитель гемодинамического действия, эффективно корригирует гиповолемию, нормализует показатели центральной гемодинамики и микроциркуляции; волемическое действие препарата сохраняется 3—5 ч (желатиноля — не более 2 ч). Применение гелофузина даже в больших дозировках (1,5—3 л) не вызывает расстройств гемостаза, отсутствует риск объемной перегрузки, отека легких, гипергидратации интерстиция, быстрее восстанавливается диурез, что способствует более раннему выходу пострадавшего из шока (Р. Ф. Бакеев, 1999). Включение гелофузина в программу инфузионно-трансфузионной терапии снижает расход альбумина (В. А. Руднов, Н. С. Давыдова, 1999).

Между прочим, возникли мотивированные сомнения относительно целесообразности использования альбумина в качестве коллоидного плазмозаменителя. Установлено, что при многих критических состояниях, сопровождающихся повреждением эндотелия, альбумин переходит в межклеточный сектор сосудистого русла, притягивая к себе воду, что усугубляет интерстициальный отек тканей и может спровоцировать развитие отека легких (Е. С. Горобец, 2001).

Что касается свежезамороженной плазмы, то ее следует использовать только для профилактики и лечения коагулопатических кровотечений, а не как источник коллоидов, тем более что волемическое действие плазмы незначительно и непродолжительно (И. В. Молчанов и соавт., 1992, 1999).

Необходимо с помощью объективных тестов контролировать адекватность проводимой инфузионно-трансфузионной терапии. Измерение центрального венозного давления не всегда достоверно отражает тяжесть гиповолемии (Е. А. Вагнер, В. С. Заугольников, 1986). Следует чаще ориентироваться еще и на такой простой и доступный метод, как катетеризация мочевого пузыря с целью определения почасового диуреза; в норме фильтрационная способность почек 1 мл/кг массы тела/ч (C. Mathewson, 1972). Контроль почасового диуреза позволяет судить о степени волемии и состоянии ренальной перфузии; снижение его менее 0,5 мл/кг массы тела/ч является надежным индикатором неадекватной инфузионно-трансфузионной терапии (И. П. Назаров, Ю. С. Винник, 2002).

Учет обоих показателей позволяет более надежно корригировать темп инфузии и состав инфузионной среды. Так, если центральное венозное давление и диурез остаются низкими, то наиболее вероятна гиповолемия, что служит показанием к увеличению темпа инфузии; значительный подъем центрального венозного давления без увеличения диуреза свидетельствует о сердечной недостаточности (Е. С. Горобец, 2001).

У пострадавших с сочетанной травмой живота и груди часто встречаются контузионные поражения сердца, и гиповолемия может сочетаться с миокардиальной недостаточностью. Поэтому инфузионную терапию у этих больных следует проводить под контролем гемодинамического мониторинга с помощью как неинвазивных, так и инвазивных методов исследования, что позволяет корригировать объем и состав инфузионных сред, оценивать эффективность кардиотонической терапии, предупреждать и своевременно устранять жизнеопасные осложнения — прежде всего острую сердечную недостаточность. Вести инфузионную терапию в строго ограниченном объеме заставляет также наличие у многих пострадавших ушиба легких (С. А. Плаксин, 1995).

У пострадавших с сочетанной травмой живота, тяжесть состояния которых обусловлена безвозвратной кровопотерей (в мягкие ткани или наружной), а не внутрибрюшным кровотечением, что подтверждается и инструментальными методами исследования, оперативному вмешательству должна предшествовать интенсивная противошоковая терапия с полноценной компенсацией кровопотери (М. Г. Урман, 1998). Такая тактика обязательна у пострадавших с повреждениями костей таза и конечностей; им необходимо обеспечить полное восполнение ОЦК, в том числе и за счет введения в программу лечения острой кровопотери донорской эритромассы. При этом следует принимать во внимание тот факт, что в течение первых 4—6 ч после травмы анализ крови не отражает истинную тяжесть кровопотери, так как мы изучаем клеточный состав крови, оставшийся в сосудистом русле после кровотечения; эритроциты являются наиболее стабильным компонентом крови, не подверженным быстрым количественным изменениям (П. Г. Брюсов, 1986). И только по мере компенсаторного восстановления ОЦК за счет транспорта в сосуды тканевой жидкости по анализу крови можно судить об истинной тяжести постгеморрагической анемии. В эти сроки показания к трансфузии донорской эритромассы возникают при показателях: эритроциты — $2{,}5 \times 10^{12}$, Hb — 70—80 г/л, Ht — 25% (Е. С. Горобец, 2001; C. Paul et al., 1999). В то же время следует учесть, что при сохранении достаточного сердечного выброса и хорошей микроциркуляции и при более низких цифрах гемоглобина (60 г/л) снабжение тканей кислородом может быть достаточным (И. П. Назаров, Ю. С. Винник, 2002). Однако при более выраженной гемодилюции доставка кислорода к тканям заметно снижается.

Напротив, у пострадавших, доставленных в стационар с клиникой продолжающегося кровотечения в брюшную, плевральную полости или в забрюшинное пространство, время на проведение противошоковой терапии не затрачивается. Больной из приемного покоя транспортируется в операционную, где инфузионная терапия продолжается параллельно с подготовкой бригады хирургов к работе. В такой ситуации оперативное вмешательство, цель которого достижение окончательного гемостаза, является самым действенным противошоковым фактором. Активная хирургическая тактика даже при критических ситуациях с развитием терминального состояния дает лучшие резуль-

таты, чем выжидательная, приводящая к дальнейшей потере крови и расстройству защитных механизмов (В. И. Парменов, 1974; П. Г. Брюсов, 1986).

В годы Великой Отечественной войны лапаротомия рассматривалась как элемент противошоковой терапии, срочность которой возрастала тем больше, чем тяжелее был шок (К. М. Лисицин, 1985). Необходимость немедленной операции подтверждается еще и тем обстоятельством, что при интенсивном внутреннем кровотечении обычно отсутствует эффект даже от струйного введения жидкостей или он кратковремен (C. Mathewson, 1972). Пока не выполнена лапаротомия и не решен вопрос о возможности реинфузии излившейся в брюшную полость крови, донорскую кровь переливать не следует. У 70% пострадавших с внутрибрюшным кровотечением кровопотеря может быть возмещена только за счет реинфузии (М. Г. Урман, 1993).

Аутокровь имеет неоспоримые преимущества перед донорской кровью. Аутокровь является всегда готовой к применению средой, обладающей хорошим гемодинамическим действием (Е. А. Вагнер и соавт., 1977; М. М. Абакумов и соавт., 1985). Переливание аутокрови не сопровождается осложнениями, встречающимися при трансфузии донорской крови, особенно массивной и повторной, связанной с опасностью развития синдрома гомологичной крови из-за иммунологической агрессии аллогенных эритроцитов и плазменных белков, а также метаболическими нарушениями вследствие побочного действия содержащихся в консервированной крови цитрата натрия, калия, аммиака и других веществ (К. М. Лисицин, 1981; В. А. Климанский, 1983).

Следует всегда помнить, что переливание донорской крови представляет собой трансплантацию живой консервированной ткани (Ю. А. Пытель и соавт., 1980), и прогнозировать реакцию больного на эту трансфузию практически невозможно (Ю. С. Гилевич, В. К. Гобеджишвили, 1981; Г. Н. Цыбуляк, М. М. Федосеев, 1985; С. И. Емельянов и соавт., 2001). Риск, связанный с гемотрансфузией, может превысить ее лечебный эффект; частота осложнений от переливания донорской крови достигает 10%, а летальный исход наблюдается в 0,1—1% случаев (И. П. Назаров, Д. В. Островский, 2000).

Наиболее часто осложнения возникают при переливании больших доз крови и при повторных трансфузиях, тем более что под наркозом невозможно проведение биологической пробы. Известны посттрансфузионные осложнения негемолитического типа, обусловленные несовместимостью тканей реципиента и донора по антигенам лейкоцитов, тромбоцитов, белков плазмы (В. Н. Шабалин, Л. Д. Серова, 1982; Т. Н. Данилова и соавт., 1986).

На переливание донорской крови возникает иммуносупрессивная реакция макрофагов, что увеличивает восприимчивость организма к инфекционным осложнениям (J. Waymack, 1989); переливание эритроцитов провоцирует развитие осложнений, связанных с иммуносупрессией и нарушением микроциркуляции (C. Paul et al., 1999). Имеется риск заражения вирусным гепатитом, сифилисом,

токсоплазмозом, бруцеллезом, лейшманиозом, мононуклеозом; возросла опасность заболевания ВИЧ-инфекцией (Ю. А. Пытель и соавт., 1980; Ю. Л. Шевченко, В. В. Данильченко, 1996; D. Surgenor, 1987). Риск инфицирования населения возрастает в экстремальных ситуациях. Когда поступление пострадавших массовое, допускается применение программы - минимум обследования доноров и исследования донорской крови, обеспечивающей получение крови в наикратчайший срок (А. П. Ржанович и соавт., 1996). Таким образом, переливание донорской крови является довольно опасным вмешательством, проведение которого должно основываться на очень строгих и ограниченных показаниях (С. И. Емельянов и соавт., 2001).

Между тем, аутокровь содержит полный набор защитных факторов, которые «не потребляются» в реакциях взаимоотторжения, повышают сопротивляемость организма к инфекции, благоприятствуют репаративным процессам, предупреждая развитие послеоперационных осложнений (Ф. Х. Кутушев и соавт., 1989). Аутокровь обладает высоким заместительным эффектом: быстрее устраняется дефицит ОЦК и послеоперационная анемия, так как собственные эритроциты больного не депонируются и функционируют в пределах их физиологического срока жизни, тогда как 25—30% перелитых донорских эритроцитов секвестрируются из циркуляции и депонируются в различных органах и тканях (Е. А. Вагнер и соавт., 1981; Н. В. Лебедев и соавт., 1985; И. Ф. Бородин и соавт., 1986; И. П. Назаров, Ю. С. Винник, 1999, 2002; S. Emminizeretal, 1981).

Преимущества использования аутокрови в еще большей степени проявляются на фоне тяжелого продолжающегося кровотечения, а в условиях массового поступления пострадавших реинфузия крови может стать единственным способом лечения кровопотери. Во время боевых действий восполнение кровопотери донорской кровью ограничено из-за трудности ее доставки в лечебные учреждения передового района и сложности хранения (П. Н. Зубарев, 1986; А. Л. Левчук, 1996). Существен и экономический эффект. Кроме того, в экстремальной обстановке имеет значение упрощение организационного процесса: нет необходимости в определении групповой и резус-принадлежности, проведении проб на индивидуальную совместимость. И все же этот ценный метод лечения кровопотери во многих хирургических стационарах не применяется или к нему прибегают в исключительно редких ситуациях, продолжая считать консервированную кровь главным компонентом возмещения острой кровопотери травматического генеза.

Сбор крови удобнее всего осуществлять с помощью электроотсоса, при разряжении не более 150 см водн. ст. (Л. Ф. Рачинский и соавт., 1975). Кровь аспирируют в банку от аппарата Боброва и стабилизируют раствором ЦОЛИПК-76 из расчета 50 мл на 250 мл крови или гепарином — 1000 ЕД на 1000 мл крови (Е А. Вагнер и соавт., 1977; В. А. Климанский, Я. А. Рудаев, 1984, М. Ф. Зарифчацкий, 1995). Преимущество гепарина состоит в том, что его применение улучшает микроциркуляцию, предупреждает тромбоэмбо-

лические осложнения, исключает цитратную интоксикацию, которая обычно развивается, если объем реинфузии превышает 3 л, так как печень не метаболизирует цитрат (И. С. Колесников и соавт., 1979; Е. А. Войновский, А. Г. Рустамов, 1986; P. Klaue, 1979). После заполнения сосуда последний передают анестезиологу, который перед аутоинфузией фильтрует кровь через воронку с 8 слоями стерильной марли, смоченной раствором ЦОЛИПК-7б. Переливание крови осуществляется через стандартную систему с фильтром. Данная методика, несомненно, уже устарела, имеет много недостатков: значительная травма форменных элементов крови, несовершенная асептика и фильтрация (Е. П. Сведенцов, 1999).

Совершенствование методики реинфузии связано с созданием аппаратов, позволяющих совместить процесс сбора и возврата крови по замкнутому контуру (В. П. Сухоруков и соавт., 1991, 1996). Разработанная авторами конструкция аппарата значительно уменьшает травматизацию эритроцитов, о чем свидетельствует лишь незначительное увеличение содержания в реинфузируемой крови свободного гемоглобина; упрощается процедура возврата крови.

Для сбора излившейся в серозные полости крови зарубежные фирмы выпускают аутотрансфузионные установки — так называемые СЕЛ-СЕЙВЕРЫ (CELL SAVER), позволяющие аспирировать кровь с минимальной травматизацией форменных элементов, стабилизировать, центрифугировать, разделяя на плазменную и клеточную части, а затем отмытые эритроциты возвращать больному, что обеспечивает высокий показатель гематокрита (А. И. Марчук и соавт., 1995; Н. А. Ефименко, В. Е. Розанов, 2001). Кроме того, такая техника реинфузии сводит до минимума содержание в реинфузируемой крови активированных факторов свертывания, свободного гемоглобина, продуктов деградации фибрина, вазоактивных веществ и микросгустков (Н. А. Кузнецов, 2003). Однако значительная стоимость этих аппаратов и необходимого расходного материала ограничивает их применение.

Аутокровь, собранная из серозных полостей, по составу отличается от циркулирующей в сосудистом русле разрушением части эритроцитов, резким снижением количества тромбоцитов, отсутствием фибриногена при одновременном повышении ее тромбопластической и фибринолитической активности; как следствие частичного гемолиза, повышено содержание калия в плазме. Поэтому гипофибриногенемия типична для больных, у которых объем реинфузии превысил 3,5 л; при реинфузии переливается дефибринированная, активизированная ферментами фибринолиза кровь, что провоцирует развитие коагулопатии (Е. А. Вагнер, В. М. Тавровский, 1976; J. Glover, T. Broadia, 1987). Риск коагулопатии потребления возрастает пропорционально количеству как аутотрансфузии, так и перелитой донорской крови (C. Kieninger, 1981).

Однако если коагулопатия при реинфузии обусловлена преимущественно эффектом разведения крови больного большим объемом полостной крови, в которой отсутствует фибриноген, снижены фак-

торы свертывания и фибринолиза, то при трансфузии донорской крови — развитием ДВС-синдрома (Н. В. Лебедев и соавт., 1986, 1988). После массивной реинфузии возможна также острая дыхательная недостаточность из-за накопления в микроциркуляторном русле легких агрегатов фибрина, «осколков» разрушенных эритроцитов (J. Glover, T. Broadia, 1987).

Считается, что существует два противопоказания к реинфузии: гемолиз и инфицирование излившейся в полость крови.

Гемолиз реинфузируемой крови неизбежен и обусловлен не только травмой эритроцитов при аспирации и последующей фильтрации аутокрови, но и гемолизирующим действием раневой поверхности и серозных оболочек (М. Ф. Зиньковская, 1966; J. Glover, T. Broadia, 1987). Гемолиз усиливается по мере увеличения срока от травмы до оперативного вмешательства. У пострадавших с повреждениями груди и живота реинфузия обычно проводится в первые 6 ч после травмы. В более поздние сроки показанием к реинфузии является возобновившееся по ходу вмешательства кровотечение или двухмоментный разрыв паренхиматозного органа. Гемолиз крови выявляется проведением проб Гемпеля (при наличии гемолиза после центрифугирования плазма окрашивается в розовый цвет) или И. С. Колесникова (1 мл крови разводят в 20 мл физиологического раствора, центрифугируют и проводят визуальную оценку). Для более точного суждения о степени гемолиза определяют содержание свободного гемоглобина с помощью гемоглобинометра Сали. Наименьший показатель по прибору — 2 г%. Меньшие величины гемоглобина можно обнаружить, если взять крови не 0,02, а 0,2 мл, а затем показатель гемоглобинометра уменьшить в 10 раз (Б. О. Мильков и соавт., 1982).

Отношение клиницистов к возможности использования частично гемолизированной крови неоднозначно. Большинство считают это переливание безопасным (Е. А. Вагнер, В. М. Тавровский, 1976; М. М. Абакумов и соавт., 1985; C. Kieninger, 1981). Некоторые хирурги с большой осторожностью подходят к использованию такой крови, полагая, что реинфузия гемолизированной крови опасна развитием гемолитического шока, и допустимой концентрацией свободного гемоглобина считают 4—6 г/л (Б. О. Мильков и соавт., 1982; Е. П. Сведенцов, 1999) и даже 1 г/л (П. Н. Нурмедов и соавт., 1986).

Чем дольше контакт излившейся в брюшную или грудную полость крови с поверхностью серозных оболочек и раневой поверхностью поврежденных органов, чем травматичнее методика сбора, фильтрации крови, тем больше выражен ее гемолиз; содержание свободного гемоглобина в крови больного будет зависеть и от объема реинфузии.

М. М. Абакумов и соавт. (1985) считают, что кровь, излившаяся в брюшную или плевральную полость, стерильна и нетоксична в течение суток, хотя уровень свободного гемоглобина в ней превышал норму в 80 раз (300 мг в 100 мл крови). Через 1—2 дня после аутотрансфузии такой крови концентрация свободного гемоглобина в крови больного значительно снижается, приближаясь к нормальным

величинам. Достоверных доказательств, что высокий уровень свободного гемоглобина плазмы вызывает поражение почек, нет.

Гораздо важнее для предупреждения почечной недостаточности своевременное и адекватное возмещение ОЦК, устранение циркуляторной гипоксии, реологических и микроциркуляторных расстройств, ацидоза (Е. С. Золотокрылина, 1986). Во всяком случае, можно не проводить пробу на гемолиз при массивном кровотечении, если операция выполняется в первые часы после травмы, и тем более в этом нет практического смысла в условиях продолжающегося по ходу вмешательства кровотечения.

Если же спросить хирурга, допустима ли реинфузия крови **при** нарушении целостности желудочно-кишечного тракта, то ответ, скорее всего, будет отрицательным. За этим стоит не столько знание сути проблемы, сколько стереотип мышления и привычки.

Между тем, микробное загрязнение излившейся в серозные полости крови имеет место не только при повреждении полых органов, а практически при каждом проникающем ранении груди и живота (В. А. Климанский и соавт., 1984). Более того, никем не отрицается возможность инфицирования крови при плановых вмешательствах, когда, казалось бы, соблюдаются все меры асептики (И. С. Колесников и соавт., 1979). В тех же немногочисленных случаях, когда переливалась кровь, загрязненная кишечным содержимым, при ее посеве не всегда наблюдался рост микрофлоры (С. Д. Попов и соавт., 1980, 1986; Е. А. Войновский, А. Г. Арустанов, 1986; С. В. Лохвицкий и соавт., 1991). Если он все же выявлялся, то последующие посевы крови из вены реципиента роста флоры не давали (Д. А. Рыбак и соавт., 1987), а в послеоперационном периоде не возникали гнойные осложнения (В. А. Климанский, Я. А. Рудаев, 1984; Г. Л. Александрович и соавт., 1986; S. Emminizer et al., 1981), что трактуется как следствие бактерицидного действия крови (И. С. Колесников и соавт., 1979; Ю. С. Гилевич, В. К. Гобеджишвили, 1981; Э. И. Шинкаревский и соавт., 1989). Кроме того, по данным некоторых исследователей (В. Г. Петровская, О. П. Марко, 1976; А. П. Колесов и соавт., 1987), у здоровых людей микрофлора в желудке, тощей кишке и даже в проксимальном отделе подвздошной кишки либо отсутствует, либо скудна — сказываются бактерицидные свойства пищеварительных соков.

При решении вопроса о целесообразности использования излившейся в брюшную полость крови при одновременном повреждении паренхиматозных и полых органов учитывают уровень и тяжесть травмы желудочно-кишечного тракта, экстремальность обстановки. Большое значение придают учету времени от момента травмы до операции, так как для больного опасность представляет не попадание в кровеносное русло бактерий, а интоксикация продуктами распада крови и микробными токсинами (Д. А. Арапов, О. А. Ставровская, 1970). Так, иммунизация кроликов бактериальной культурой не предупреждала осложнений, связанных с переливанием инфицированной крови, а иммунизация бактериальными токсинами умень-

шала число и тяжесть этих осложнений (И. Р. Петров, В. А. Бондина, 1966).

Некоторые хирурги прибегают к реинфузии контаминированной (бактериально-загрязненной) крови лишь пострадавшим, находящимся в терминальном состоянии (П. Н. Зубарев, С. А. Анденко, 1990). Основным же аргументом в пользу реинфузии контаминированной крови считается отсутствие достаточного количества донорской крови. Среди описанных в литературе 200 наблюдений реинфузии инфицированной крови, несомненно, значительное их количество относится к «случайным», о чем свидетельствует тот факт, что реинфузию осуществляли в объеме от 200 мл (Б. А. Рыжов, 1980; С. Д. Попов и соавт., 1986; К. Н. Цацаниди, А. И. Черепанов, 1989; С. В. Лохвицкий и соавт., 1991), хотя имеются единичные публикации, авторы которых пропагандируют данную тактику и при незначительной кровопотере (А. М. Антонов и соавт., 1995). Большинство же клиницистов считают, что реинфузия контаминированной крови оправдана только в экстремальной ситуации, которая возникает при массивном и, особенно, продолжающемся кровотечении (Я. Р. Бялик и соавт., 1986; Е. А. Вагнер и соавт., 1987; М. Г. Урман и соавт., 1989, 1997; М. П. Королев и соавт., 1996; И. А. Ерюхин, П. Г. Алисов, 1998).

Не надеясь на бактерицидную активность крови, некоторые хирурги назначают большие дозы антибиотиков широкого спектра действия (В. Н. Ковалев, 1984; П. Н. Зубарев, 1986). Для очищения инфицированной крови от микробных тел и эндотоксина предлагается применять сорбционный метод (Э. И. Шинкаревич, 1989).

Предельно четко по вопросу о возможности использования для реинфузии контаминированной крови высказался А. П. Зильбер (1999): «Разумеется, мы не призываем читателя пренебрегать правилами асептики, а лишь подчеркиваем достоинства реинфузии и принципиальные, практически неустранимые недостатки донорской крови».

Краткий литературный экскурс свидетельствует о проявленном клиницистами интересе к реинфузии крови, контаминированной, в частности. Однако очевидно, что количество фундаментальных исследований, посвященных данной проблеме, недостаточно.

Согласно проведенному анализу, кровотечение как ведущий патогенетический фактор, определяющий тяжесть состояния пострадавших, при изолированной закрытой травме живота с повреждением внутренних органов имел место в 54,6% наблюдений, а при сочетанной закрытой травме — в 77,7%. Это объясняется прежде всего тем обстоятельством, что при сочетанной закрытой травме живота паренхиматозные органы повреждались в два раза чаще, чем при изолированной травме живота, а тяжесть их повреждения была большей. Кроме того, травма смежных анатомических областей нередко

сопровождалась кровотечением в плевральную полость, забрюшинное пространство, мягкие ткани конечностей или наружной кровопотерей. Поэтому от эффективности лечения острой кровопотери у пострадавших с травмой живота в значительной мере зависит исход травмы.

Нами изучена эффективность реинфузии крови у 493 пострадавших с травмой живота; закрытые повреждения имели место у 248, ранения — у 245 пострадавших. Суммарная величина кровопотери в свободную брюшную полость у этих больных составила 1366,5 л, из которых реинфузировано 971,2 (77,1%). Обратное переливание крови в объеме до 1 л предпринято у 135, от 1 до 3 л — у 215, более 3 л — у 142 пострадавших. Средняя величина реинфузии на одного больного при ранениях (преимущественно колото-резаных) и закрытых травмах оказалась равной — в пределах 2 л; наибольшей она была при повреждениях крупных сосудов брюшной полости — средний объем возвращенной крови у этих пострадавших составил 4,3 л.

Исследование показателей красной крови в послеоперационном периоде показало, что если внутрибрюшное кровотечение не превышало 1 л, то при изолированной закрытой травме и ранении живота одной только реинфузии достаточно для восполнения кровопотери, тогда как при сочетанной закрытой травме живота из-за безвозвратной кровопотери у 19% пострадавших требовалось переливание донорской крови. При кровопотере от 1 до 3 л частота использования донорской крови при изолированной травме живота составила 35%, а при сочетанной — 62%. Переливание донорской эритромассы при кровопотере, превышающей 3 л, считали обязательным. Это было необходимо прежде всего потому, что практически невозможно поддержать адекватную по темпу и объему реинфузию, да и часть крови при ее сборе неизбежно теряется. Кроме того, учитывали, что оставшаяся в сосудистом русле больного кровь разбавляется большим количеством дефибринированной крови, что способствует развитию гипокоагуляционного синдрома. Поэтому применяли также препараты крови, содержащие факторы сгустка (свежезамороженная плазма, криопреципитат); по жизненным показаниям и тем более при недостаточном количестве донорской эритромассы переливали «теплую» донорскую кровь.

Если содержащаяся в свободной брюшной полости кровь оказывалась непригодной к реинфузии, то при дефиците ОЦК, не превышающем 20%, обходились только инфузией кристаллоидных растворов; лишь у немногих пострадавших возникла необходимость еще и в коллоидных растворах. Большая по объему кровопотеря требовала включения в программу инфузионно-трансфузионной терапии препаратов крови.

При массивном внутрибрюшном кровотечении повреждение полого органа мы не считаем абсолютным противопоказанием к проведению реинфузии. Реинфузия крови при повреждении полых органов применена нами у 84 пострадавших: чаще повреждались тонкая кишка (34), желудок (25) и ободочная кишка (17), реже — двенадцатипер-

стная кишка (6) и желчный пузырь (2). У 12 человек реинфузия была «случайной», т. е. аутокровь перелита до тщательной ревизии брюшной полости; объем реинфузии у этих больных не превышал 1 л. У остальных 72 пострадавших при средней кровопотере 5,2+3,5 л объем реинфузии составил 3,5±2,52 л. Источником кровотечения являлись преимущественно поврежденные сосуды (52 чел.).

Большинство пострадавших оперировано в первые 3 ч с момента травмы. Несомненно, при видимой примеси кишечного содержимого кровь не использовали; осуществив временный гемостаз пальцевым прижатием кровоточащего сосуда или с помощью сосудистого зажима, санировали брюшную полость, но если и в последующем, по ходу вмешательства, кровотечение возобновлялось, то приступали к сбору крови, а решение о целесообразности реинфузии принимали с учетом тяжести кровопотери и быстроты достижения окончательного гемостаза.

При оперативных вмешательствах в поздние сроки реинфузия контаминированной крови применялась лишь в ситуациях, когда кровотечение возникало после уже выполненной коррекции поврежденных полых органов и санации брюшной полости — обычно при ревизии напряженной забрюшинной гематомы, обусловленной повреждением магистрального сосуда.

Бактериологические исследования контаминированной крови проведены у 22 больных; микробные культуры выделены у 8 человек. Тот факт, что не во всех посевах обнаружен рост микрофлоры, зависит прежде всего от незначительного загрязнения крови. Согласно нашим данным, при ножевых ранениях различных отделов желудочно-кишечного тракта, когда отсутствовало внутрибрюшное кровотечение и, следовательно, достоверность визуальной оценки не вызывала сомнений, содержимое желудка в свободной брюшной полости обнаружено у 11,3%, тонкой кишки — у 6,2%, ободочной — у 3,4% пострадавших.

Антибактериальная терапия у больных, которым реинфузирована контаминированная кровь, не имела отличительных особенностей и тем не менее через сутки контрольный посев крови констатировал отсутствие роста микрофлоры.

Нами не отмечено зависимости между реинфузией контаминированной крови и развившимися послеоперационными осложнениями, так же как между уровнем повреждения желудочно-кишечного тракта и летальностью. Так, из 25 больных с повреждением желудка, которым реинфузирована кровь, умерли 7 (28%), а из 17 с травмой ободочной кишки — 4 (23,5%). Не отмечено также возрастания летальности среди пострадавших, которым реинфузия проводилась позже 3 ч с момента травмы в связи с возобновившимся во время вмешательства кровотечением, — из 18 человек умер один. Из 27 (32,1%) умерших у 20 основной причиной смерти было тяжелое продолжающееся кровотечение, причем 15 больных умерли на операционном столе. Среди других осложнений с летальным исходом встречались: перитонит вследствие несостоятельности швов межки-

шечных анастомозов (2 чел.) и ушитой раны кишки (1 чел.), аррозивное кровотечение (1 чел.), острая печеночно-почечная недостаточность и шоковое легкое (1 чел.), как следствие массивной инфузионно-трансфузионной терапии — только объем реинфузии у этой больной с множественными огнестрельными повреждениями органов брюшной полости составил 24,5 л.

Отсутствие четких установок о возможности и показаниях к реинфузии контаминированной крови послужило основанием к проведению экспериментальных исследований. В этой связи представляет интерес изучение антибактериальной активности крови и функции макрофагальной системы — ведущих факторов защиты организма от инфекции.

Объектом исследования служила кровь человека и лабораторных животных (линейные мыши-гибриды и крысы-самцы популяции Вистар). Антибактериальные свойства крови оценивали по результатам совместной инкубации с микробной тест-культурой — штамм М-17 E. coli — при температуре 37°С. С этой целью асептически взятую кровь человека и лабораторных животных стабилизировали гепарином (2 ЕД на 1 мл), разливали по 0,05 мл в стерильный планшет для иммунологических реакций и добавляли 0,05 мл микробной взвеси (20 000 клеток на 1 мл физиологического раствора). Посев материала (0,01 мл) осуществляли на среду Левина сразу после инфицирования и спустя 1, 3, 6, 24 ч инкубации в термостате. Число выросших колоний подсчитывали через 24 ч.

При анализе бактериостатического резерва крови, т. е. способности препятствовать размножению бактерий, оказалось, что у человека она сохраняется в течение 24 ч, у крыс — 6 ч, у мышей — 3 ч. Эксперименты продемонстрировали достаточно выраженные антибактериальные свойства крови in vitro, однако ни в одном случае не наблюдался эффект полного самоочищения ее от E. coli. Значит, если кровь, загрязненную содержимым кишечника, реинфузировать, то возможна бактериемия. Закономерно возникает вопрос: насколько опасно данное явление? Представлялось, что оценка микробного клиренса — скорости выведения бактерий из кровотока — поможет дать ответ на этот вопрос.

Скорость выведения бактерий из кровотока мышей (масса 16 г) оценивали на фоне различных экспериментальных воздействий. Животные были разделены на 5 групп (по 8 мышей в каждой): 1-я группа — интактные мыши; 2-я группа — неоперированные животные, которым в хвостовую вену вводили 0,1 мл микробной взвеси (50 000 бактерий); 3-я группа — животные, которым введена аналогичная микробная взвесь через 5 мин после лапаротомии; 4-я группа — мыши, у которых вызывали острую кровопотерю в объеме 0,3 мл пункцией задней полой вены, а через 5 мин после ушивания лапаротомной раны реинфузировали такое же количество свежей сингенной крови, содержащей 50 000 микробных тел; 5-я группа — животные, у которых кровопотерю возмещали консервированной в течение 8 дней при температуре 4°С сингенной кровью.

Непосредственно перед инфузией кровь подогревали до 37°С и добавляли к ней такое же количество микробных тел. Животных оперировали под эфирным наркозом. Кровь для посева забирали из ретроорбитального синуса только в два срока — через 2 и 10 мин, поскольку изменение логарифма концентрации бактерий во времени имело линейный характер. С помощью уравнения регрессии первого порядка вычисляли фагоцитарный показатель *(К)* по формуле:

$$K = \frac{C}{t},$$

где: С — изменение логарифма концентрации бактерий в кровотоке; *t* — время, в течение которого произошло это изменение (B. Altura, 1980).

Контролем служили 1-я и 2-я группы мышей. Выведение бактерий из кровотока неоперированных мышей протекало интенсивно (табл. 25). Через 1,5 мин число микробов в русле уменьшилось в 2 раза, а через 30 мин кровь была стерильной. Между тем, одна только лапаротомия замедлила элиминацию микробов — период полувыведения увеличился до 3,1 мин (Р<0,001). Еще большее угнетение микробного клиренса отмечено при сочетании лапаротомии с кровопотерей и последующей реинфузией — у животных с реинфузией свежей крови — до 5,1 мин, а при возмещении кон-

Таблица 25 Клиренс E. coli на фоне различных экспериментальных воздействий

Группы	Показатели			
	Содержание бактерий в кровотоке (число/мл)		*к* (фагоцитарный индекс)	Период полувыведения (t/2)
	на 2-й мин	на 10-й мин		
1. Мыши, которым бактерии не вводились (n=8)	0	0	-	
2. Неоперированные животные (n=8)	3312 (3023-3628)	173 (142-210)	0,3690±0,0195	1'53
3. Мыши, подвергнутые только лапаротомии (n=8)	4699 (4380-5040)	823 (669-1011)	0,2178+0,0220 P_{2_3}<0,001	3'11
4. Оперированные мыши с кровопотерей и реинфузией свежей крови (n=8)	1285 (1156-1427)	438 (348-550)	0,1346±0,0367 $P_{2\text{-}4}$<0,001 P_{3_4}>0,05	5'09
5 Оперированные мыши с кровопотерей и реинфузией консервированной крови (n=8)	1924 (1614-2293)	964 (773-1202)	0,0886+0,232 $P_{2\text{-}5}$<0,001 $P_{3\text{-}5}$<0,002 $P_{4\text{-}5}$>0,05	7'09

сервированной крови — до 7,1 мин. Тем не менее, уже в течение 1 ч после введения бактерий в кровоток наступило полное очищение крови. Ни одно животное не погибло от сепсиса.

Результаты экспериментов свидетельствуют о том, что различные хирургические вмешательства, механические повреждения угнетают функцию макрофагальной системы, причем тем значительнее, чем тяжелее травма. И все же активность макрофагальной системы, даже под влиянием депрессивных факторов, является более продуктивным механизмом защиты по сравнению с антибактериальным потенциалом крови. Так, ни в одном из наших опытов по исследованию антибактериальных свойств крови у мышей не было отмечено даже 50% снижения концентрации E. coli в течение часа после инкубации при температуре 37°С, а если это время увеличивалось, то начинался уже процесс размножения бактерий. Между тем, у мышей, которым на фоне лапаротомии и кровопотери выполнена реинфузия, количество кишечных палочек в кровотоке уменьшилось в два раза всего за 5 мин.

В отдельной серии экспериментов изучали выживаемость мышей после реинфузии крови, инфицированной E. coli. Под эфирным наркозом 18 мышам-самцам массой 20 г выполнена срединная лапаротомия, кровопускание в объеме 0,5 мл пункцией задней полой вены. Через несколько минут после ушивания раны брюшной стенки погибли два животных. Оставшихся в живых 16 мышей разделили на две равные группы. Животным первой (контрольной) группы спустя 5 мин после окончания операции ввели в хвостовую вену 0,5 мл инкубированной в течение 6 ч стерильной сингенной крови, а животным второй группы — такое же количество крови, инкубированной с микробной культурой; в предварительных опытах было определено, что в 1 мл крови после 6 ч инкубации содержится 60 000 микробных клеток.

Оказалось, что после реинфузии инфицированной крови *K* составил 0,239, период полувыведения — 2'9". Контрольное исследование крови через сутки уже не выявило в кровеносном русле микрофлоры. В последующие 7 дней отличительных особенностей в состоянии животных контрольной и опытной групп не отмечено.

Исследовали также выживаемость мышей после реинфузии крови, загрязненной содержимым толстой кишки. У линейных мышей забирали 20 мл стерильной крови. Кровь стабилизировали гепарином и разделили в две пробирки: 10 мл стерильной крови и 10 мл крови, загрязненной содержимым толстой кишки, в соотношении 1 : 10. Инфицированную кровь фильтровали через 8 слоев марли и мелкопористый фильтр от системы переливания крови. Подопытным животным (4 группы, в каждой по 8 мышей) вводили в хвостовую вену 0,2 мл инфицированной крови — сразу после фильтрации и спустя 1, 3, 6 ч после инкубации в термостате при температуре 37°С. Контрольная партия мышей (4 группы) получала в таком же количестве свежую и инкубированную в течение 1, 3, 6 ч сингенную

стерильную кровь. За 5 суток наблюдения в контрольных группах умерли 2 из 32 мышей, а среди подопытных — 3 из 24 мышей после инфузии инфицированной крови, срок инкубации которой не превышал 3 ч, и все 8 мышей, которым перелита инкубированная в течение 6 ч кровь; животные погибли на 3—4-е сутки.

У умерших животных проводили бактериологическое исследование органов и крови, а также микроскопию кляч-препаратов. У мышей, которым была перелита загрязненная содержимым толстой кишки кровь, инкубированная в течение 6 ч, в свободной брюшной полости обнаружен мутный выпот желтого цвета с резким гнилостным запахом, кишечник был вздут, селезенка увеличена, а под капсулой печени и в толще ее паренхимы обнаружены множественные абсцессы диаметром 1—2 мм; в посевах ткани печени, селезенки, крови и в мазках-отпечатках из органов выявлены мелкие грамотрицательные палочки, покрывающие все поле зрения (E. coli). Иная картина наблюдалась у погибших мышей контрольных групп после инфузии инфицированной крови, инкубация которой не превышала 3 ч. В отлогих местах живота обнаруживали прозрачный, без запаха выпот, печень, селезенка были обычных размеров и цвета. В мазках и посевах отсутствовала E. coli, т. е. смерть животных не была обусловлена воспалительным процессом.

При постановке данного эксперимента для реинфузии использована кровь, загрязненность которой в десятки раз превышала загрязненность крови, реинфузируемой у пострадавших с одновременным повреждением паренхиматозных и полых органов. Однако даже после переливания такой массивно загрязненной содержимым толстой кишки крови, инкубация которой была не более 3 ч, большинство (87,5%) животных выжили, хотя никакой антибактериальной терапии им не проводили.

Инфузия загрязненной содержимым толстой кишки крови 6-часового периода инкубации вызвала гибель мышей от сепсиса. Об этом свидетельствовали данные бактериоскопического, бактериологического и патологоанатомического исследований, а также время наступления смерти. Несомненно, что после переливания крови более продолжительных сроков инкубации животные погибли бы еще раньше из-за одномоментного массивного инфицирования и тяжелой интоксикации микробными токсинами и продуктами распада крови.

В крови, излившейся в брюшную полость, в результате дефицита кислорода и питательных веществ снижаются обменные процессы между форменными элементами крови и плазмой, существенно меняется окислительно-восстановительный потенциал клетки. Прекращение выработки энергии аэробным путем побуждает клеточную «метаболическую машину» для сохранения эффективной работы биологических «насосов» активизировать анаэробный путь обмена. Единственным источником энергии в анаэробных условиях является гликолиз. Однако гликолиз обеспечивает лишь $^1/_4$ количества энергии, которая требуется для поддержания мембранных процессов клет-

ки (В. И. Шумаков и соавт., 1975). Следствием гипоксии является разрушение биологических мембран и накопление недоокисленных продуктов (первичных токсинов), ведущих к изменениям окружающей клетку среды (М. Я. Малахова, 2000). Следует ожидать, что при попадании в излившуюся кровь содержимого желудочно-кишечного тракта эти процессы должны усугубляться. И все же какова их тяжесть с учетом уровня повреждения желудочно-кишечного тракта, времени экспозиции? Ответа на эти вопросы в доступной литературе мы не нашли. Из-за сложности проведения клинических исследований, главным образом потому, что большинство пострадавших поступали в клинику в вечернее и ночное время, нами поставлена серия стендовых опытов с кровью экспериментальных животных — белых беспородных крыс-самцов.

Исследовалась интактная кровь и кровь, смешанная с содержимым желудка, тонкой и слепой кишки в соотношении 1 : 20 до и после инкубации в течение 1, 3 и 6 ч в термостате при температуре 37°С. О токсичности крови судили по содержанию «средних молекул» (Н. Е. Савченко и соавт., 1980), считающемуся универсальным маркером эндогенной интоксикации (Н. П. Макарова, И. Н. Коничева, 1995).

Установлено, что инкубация интактной крови в течение 6 ч не сопровождается достоверно значимым возрастанием содержания «средних молекул» (табл. 26). Между тем, всякое изменение гомеостаза ведет к перестройке метаболического ответа и процессов энергетического обеспечения клеток крови при ее инкубации. Оказалось, что уже одно только взаимодействие крови с содержимым желудочно-кишечного тракта вызывает существенное увеличение уровня «средних молекул», пик которого отмечается через час инкубации. Этот факт свидетельствует, что повышение токсичности крови обусловлено преимущественно мембранодеструктив-

Таблица 26

Содержание «средних молекул» (ед) в интактной и контаминированной крови крыс при ее инкубации

Объект исследования	Время инкубации крови ч			
	0	1	3	6
Интактная кровь (n=6)	0,203±0,015	0,157±0,015 P<0,1	0,204+0,022 P>0,5	0,23310,008 P<0,1
Кровь + содержимое желудка (n=6)	0,325±0,011	0,429+0,021 P<0,002	0,392+0,008 P<0,001	0,398+0,011 P<0,001
Кровь + содержимое тонкой кишки (n=6)	0,316+0,006	0,491+0,041 P<0,002	0,39010,021 P<0,01	0,480+0,007 P<0,001
Кровь + содержимое слепой кишки (n=6)	0,269±0,005	0,416+0,017 P<0,001	0,45610,024 P<0,001	0,444+0,014 p<0.001

ными процессами под воздействием ферментов желудочно-кишечного тракта, а не накоплением продуктов жизнедеятельности микрофлоры.

Следует отметить, что и в данной серии экспериментов количество содержимого желудочно-кишечного тракта, добавленного в кровь, несравненно выше, чем это встречается в клинике, когда решается вопрос о целесообразности реинфузии контаминированной крови.

Таким образом, результаты клинических наблюдений и полученные экспериментальные данные свидетельствуют о том, что реинфузия бактериально загрязненной крови в экстремальных ситуациях может быть использована для спасения жизни больных. В тех случаях, когда требуются массивные гемотрансфузии, контаминированная аутокровь представляет значительно меньшую опасность для больного, чем донорская кровь, содержащая большое количество чужеродных антигенов. Сложившийся симбиоз между макроорганизмом и микрофлорой кишечника имеет в своей основе защитные механизмы, позволяющие легко справиться с попавшей в кровоток кишечной флорой. Ведущую роль здесь играет макрофагальная система, активность которой в элиминации E. coli значительно выше аналогичной активности цельной крови.

Решая вопрос о целесообразности использования контаминированной крови, необходимо учитывать степень ее загрязненности, сроки оперативного вмешательства и объем кровопотери.

Обсуждение

От эффективности лечения острой кровопотери у пострадавших с травмой живота в значительной мере зависит исход травмы. Так, по нашим данным, у 83,5% пострадавших с сочетанной закрытой травмой живота кровопотеря определяла тяжесть травматического шока. Принцип увеличения ОЦК при лечении острой кровопотери остается неизменным, однако способы его реализации в последние годы изменились. Известные недостатки консервированной крови, а также необходимость проведения гемодилюции для восстановления микроциркуляции вынуждают отказаться от возмещения кровопотери донорской кровью по принципу «капля за каплю» в пользу использования реинфузии и плазмозамещающих растворов.

У 70% пострадавших с внутрибрюшным кровотечением применение реинфузии позволило избежать переливания донорской крови. В то же время мы разделяем мнение клиницистов, считающих, что реинфузия полностью не решает проблемы лечения острой массивной кровопотери, прежде всего из-за невозможности поддерживать адекватный по темпу и объему возврат крови, кроме того, следует учитывать неизбежную в такой ситуации безвозвратную потерю крови, особенно у пострадавших с сочетанной закрытой травмой, а также разведение крови больного большим коли-

чеством полостной крови с резко нарушенными коагуляционными свойствами (Н. В. Лебедев и соавт., 1986; J. Glover, T. Broadia, 1987). Переливание донорской крови таким пострадавшим обязательно. При развитии гипокоагуляционного синдрома мы применяли препараты крови с полноценными факторами сгустка.

При жизнеугрожающей кровопотере, особенно при продолжающемся по ходу вмешательства кровотечении, повреждение полого органа не считаем абсолютным противопоказанием к реинфузии. Анализ клинического материала (84 наблюдения) показал, что нет связи между реинфузией контаминированной крови и развившимися послеоперационными осложнениями; у 20 из 27 погибших причиной смерти было тяжелое продолжающееся кровотечение. Безопасность применяемой нами тактики подтверждена экспериментальными исследованиями.

In vitro оценена антибактериальная активность крови человека, крысы, мыши по отношению к штамму М-17 E. coli. Оказалось, что кровь обладает бактериостатическим резервуаром, причем у человека он сохраняется дольше, чем у лабораторных животных. Однако этого недостаточно для элиминации даже 50% введенной культуры, что не подтверждает существующее мнение о высоких бактерицидных свойствах крови (И. С. Колесников и соавт., 1979; Ю. С. Гилевич, В. К. Гобеджишвили, 1981; S. Emminizer et al., 1981).

В других исследованиях кишечную палочку вводили мышам в кровоток. При этом через 1,5 мин число микробов в русле уменьшалось в 2 раза, а через 30 мин кровь была уже стерильной.

Известно, что скорость клиренса бактерий определяется функцией макрофагальной системы и может угнетаться под воздействием травмы или в других экстремальных ситуациях (T. Saba, W. Scovill, 1975; B. Altura, 1980). Действительно, лапаротомия приводила к увеличению периода полувыведения микробов до 3,1 мин, а в сочетании с кровопотерей и последующей реинфузией — до 5,1 мин. Тем не менее уже в течение 1 ч после введения бактерий в кровоток наступало полное очищение крови; ни одно животное не погибло от сепсиса.

Изучена также выживаемость мышей после реинфузии крови, инкубированной с содержимым ободочной кишки в соотношении 1 : 10. Животные переносили вливание такой массивно инфицированной крови, если ее инкубация при 37°С не превышала 3 ч. Реинфузия крови, инкубированной более длительное время, вызывала развитие сепсиса и смерть.

Целесообразность использования для реинфузии контаминированной крови при продолжающемся профузном внутрибрюшном кровотечении, тем более при дефиците донорской крови, подтверждается в многочисленных публикациях (Б. А. Рыжов, 1980; М. М. Абакумов, Н. В. Лебедев, 1985; Э. И. Шинкаревский, 1989; И. А. Ерюхин, П. Г. Алисов, 1998).

Таким образом, стартовой трансфузионной средой при лечении острой кровопотери с учетом ее тяжести являются растворы коллои-

дов или кристаллоидов, обеспечивающие восстановление объема циркулирующей крови, увеличение сердечного выброса и улучшение микроциркуляции.

Аутокровь пострадавших, собранная из брюшной или плевральной полости, является наиболее адекватной трансфузионной средой, необходимой для лечения острой кровопотери; совершенствование и доступность аппаратуры, используемой при реинфузии крови, будет способствовать широкому внедрению в практику этого ценного метода терапии кровопотери. В жизнеугрожающей ситуации, обусловленной массивным кровотечением, повреждение полого органа не является противопоказанием к реинфузии. При внутрибрюшном кровотечении, превышающем 40% ОЦК, а также безвозвратной кровопотере возникает необходимость еще и в переливании донорской крови и ее препаратов, содержащих факторы сгустка.

СПИСОК ЛИТЕРАТУРЫ

Абакумов М. М., Лебедев И. В. Реинфузия крови в неотложной хирургии // Сов. медицина.— 1985.— № 6,— С. 93—97.

Актуальные вопросы гематологии и трансфузиологии: Тез. докл. III Всерос. съезда гематол. и трансфузиол. 26—28 ноября 1996 г.— СПб., 1996.

Актуальные вопросы патогенеза и лечения острой кровопотери: Тез. докл. Всерос. симпозиума 23—24 октября 1986 г.— М., 1986.

Вагнер Е.А., Заугольников В. С., Ортенберг Я. А., Тавровский В. М. Инфузионно-трансфузионная терапия острой кровопотери.— М.: Медицина, 1986.— 160 с.

Вагнер Е. А., Тавровский В. М., Ортенберг Я. А. Реинфузия крови.— М.: Медицина, 1977.- 91 с.

Горобец Е. С. Современные тенденции в периоперационной инфузионной терапии // Consilium Medicum.— 2001.— Т. 4.— № 6.— С. 312—319.

Емельянов С. И., Городецкий В. М., Сергеев Ю. Д., Писаревский Г. Н. Правовые проблемы переливания крови // Хирургия.— 2001.— № 8.— С. 64—67.

Заривчацкий М. Ф. (ред.). Основы трансфузиологии.— Пермь: Изд-во Перм. ун-та, 1995.— 318 с.

Зильбер А. П. Кровопотеря и гемотрансфузия. Принципы и методы бескровной хирургии.— Петрозаводск: Изд-во Петрозаводск, ун-та, 1999.— 114 с.

Климанский В. А., Рудаев Я. А. Трансфузионная терапия при хирургических заболеваниях.— М.: Медицина, 1984.— 253 с.

Колесников И. С., Лыткин М. И., Плешаков В. Т. Аутотрансфузия крови и ее компонентов в хирургии.— Л.: Медицина, 1979.— 199 с.

Кузнецов Н. А. Современные технологии лечения острой кровопотери//50 лекций по хирургии/Под ред. В. С. Савельева.— М.: Медиа Медика, 2003.— С. 269—280.

Лисицин К. М., Шапошников Ю. Г., Шеляховский М. В., Брюсов П. Г. Критерии оптимальности инфузионно-трансфузионной терапии при массивной кровопотере // Воен. мед. журн.— 1981.— № 3.— С. 19—22.

Молчанов И. В., Горбачевский Ю. В., Косаченко В. М., Гольдина О. А. Коллоидные растворы в инфузионно-трансфузионной терапии острой кровопотери // Пробл. гематол.- 1992.- № 2.- С. 10-13.

Назаров И. П., Винник Ю. С. Интенсивная терапия травматического шока // Интенсивная терапия критических состояний.— Красноярск, 2002.— Т. 1.— С. 84—106.

Назаров И. П., Винник Ю. С. Интенсивная терапия острой кровопотери // Интенсивная терапия критических состояний.— Красноярск, 2002.— Т. 2.— С. 4—17.

Основы трансфузиологии / Под ред М. Ф. Заривчацкого.— Пермь: Изд-во Перм. ун-та, 1995.- 312 с.

Парменов В. И. Операция до выведения из шока при повреждениях и заболеваниях живота // Хирургия.— 1974.— № 2.— С. 87—91.

Попов С. Д., Ротков И. Л., Майоров Г. А., Рыжов Б. А. Клинико-экспериментальное обоснование допустимости реинфузии крови из брюшной полости при ранениях, проникающих в просвет желудочно-кишечного тракта // Вестн. хирургии.— 1980.— № 3.- С. 88-92.

Руководство по трансфузионной медицине/Под ред. Е. П. Сведенцова.— Киров, 1999.- 716 с.

Травма живота (клиника, диагностика, лечение): Сб. науч. тр. НИИ скорой помощи им. Н. В. Склифосовского.— М., 1986.— 120 с.

Урман М. Г. Хирургическая тактика при травме живота: Дис. д-ра мед. наук.— Пермь, 1993.— 320 с.

Шинкаревский Э. И. Реинфузия крови при кровотечениях, обусловленных повреждением паренхиматозных и полых органов (экспериментально-клиническое исследование). Автореф, дис. ... канд. мед. наук.— Л., 1989.— 18 с.

Цацаниди К. Н., Черепанин А. И. Реинфузия контаминированной крови в абдоминальной хирургии: Обзор литературы // Хирургия.— 1989.— № 7.— С. 142—145.

Цыбуляк Г. Н., Рачинский Л. Ф., Коломиец Ю. В. Реинфузия крови в экстренной хирургии тяжелых повреждений // Вестн. хирургии.— 1977.— № 3.— С. 88—92.

Altura B. Reticuloendothelia Cells and Host Defense // Adv. Microcirc.—1980.— Vol. 9.- № 3.- P. 252-294.

Kieninger C. Blutersatz durch intraoperative autotransfusion // Dtsch. med. Wschr.— 1981. — Vol. 106. - № 4. - P. 121-123.

Mathewson C. Early management of trauma patient. Priory of care // Surg. Clin. N. Amer.— 1972,- Vol. 52.- № 3.- P. 531-537.

Paul C, Hebert M., George Wells Ph. et al. A multicenter, randomized, controller clinical trial of transfusion requirements in critical care // J. of Medicine.— 1999.— Vol. 340. — № 6.- P. 409-417.

СПИСОК РАБОТ
СОТРУДНИКОВ КАФЕДРЫ ГОСПИТАЛЬНОЙ ХИРУРГИИ ПГМА
ПО ТЕМЕ «ТРАВМА ЖИВОТА»

Брунс В. А., Урман М. Г., Копытов Л. Ф. Послеоперационный период у хирургических больных: Учеб. пособие // Перм. гос. медакадемия.— Пермь, 1987.— 96 с.

Брунс В. А., Урман М. Г., Срыбных С. И., Ильчшиин В. И. Хирургическая тактика при проникающих торакоабдоминальных ранениях // П конгресс Ассоциации хирургов им. Н. И. Пирогова: Матер, конгресса.— СПб., 1998.— С. 202.

Вагнер Е. А., Брунс В. А., Урман М. Г., Срыбных С. И. Грудобрюшные ранения.— Пермь: Изд-во Перм. ун-та, 1992.— 87 с.

Вагнер Е. А., Журавлев В. А., Урман М. Г., Грачев К. А. О хирургической тактике при травме печени // Актуальные вопросы хирургии гепатопанкреатодуоденальной зоны: Матер. Дальневост. конф. хирургов.— Хабаровск, 1974.— С. 188—190.

Вагнер Е. А., Заугольников В. С., Ортенберг Я. А., Урман М. Г., Ненашев И. Е., Бабаян С. С. Ограничение гемотрансфузий донорской крови при острой кровопоте-ре // II Всерос. съезд анестезиологов и реаниматологов.— Красноярск, 1981.— Т. 1.— С. 20-21.

Вагнер Е. А., Заугольников В. С., Урман М. Г., Минкович Л. Е. Реинфузия крови при травме живота // Острые хирургические заболевания органов брюшной полости.— Кишинев: Штиинца, 1979.— С. 91—92.

Вагнер Е. А., Лишке А. А., Фирсов В. Д., Урман М. Г., Рыжаков П. С., Ильчишин В. И., Срыбных С. И., Ронзин А. В. Диагностика и лечение хирургических заболеваний диафрагмы // Хирургия.— 1984.— № 10.— С. 69—74.

Вагнер Е. А., Урман М. Г. Рентгенодиагностика повреждений печени // Вопросы неотложной рентгенодиагностики: Тез. обл. науч.-практ. конф. рентгенологов и радиологов.— Пермь, 1981.— С. 24—26.

Вагнер Е. А., Урман М. Г. Диагностика и лечение повреждений живота: Метод, рекомендации.— Пермь, 1987.— 24 с.

Вагнер Е. А., Урман М. Г. Релапаротомия при травме живота // Травма живота (клиника, диагностика, лечение).— М., 1986.— С. 95—99.

Вагнер Е А., Урман М. Г. Хирургическая тактика при повреждениях органов брюшной полости // Осложнения раннего послеоперационного периода травматической болезни.-Л., 1987.-С. 115-127.

Вагнер Е. А., Урман М. Г. Способ резекции поврежденной селезенки // Ошибки и осложнения при травме живота: Матер, конф.— Новосибирск, 1990.— С. 75.

Вагнер Е. А., Урман М. Г., Палатова Л. Ф. Причины образования кишечных свищей при травме живота // Острые хирургические заболевания органов брюшной полости.— Кишинев: Штиинца, 1979.— С. 89—91.

Вагнер Е. А., Урман М. Г., Смоленков С. В. Ошибки в диагностике и лечении сочетанной травмы живота // Сочетанная травма (клиника, диагностика, лечение): Тр. Моск. науч.-исслед. ин-та скорой помощи им. Н. В. Склифосовского.— М., 1978.— Т. 33.— С. 104-107.

Вагнер Е. А., Урман М. Г., Смоленков С. В. Ошибки в диагностике и лечении травм живота // Межвуз. Тюменская обл. конф. хирургов.— Тюмень, 1983.— С. 77—80.

Вагнер Е. А., Урман М. Г., Фирсов В. Д. Хирургия повреждений двенадцатиперстной кишки // Вестн. хирургии.— 1984.— № 8.— С. 76—79.

Вагнер Е. А., Урман М. Г., Фирсов В. Д., Палатова Л. Ф. Повреждения двенадцатиперстной кишки при травме живота // Экстр. хирург, помощь при травме органов брюшной полости: Республ. сб. науч. тр. / Под ред. Б. Д. Комарова.— М., 1983.— С. 56—61

Вагнер Е. А., Урман М. Г., Фрейд Г. Г., Буренкова Л К., Зюзя Ю. Р. Органосохраняющие вмешательства при травматических повреждениях селезенки // Актуальные вопросы неотложной хирургии: Сб. науч. тр. Пленума по неотложной хирургии.— М., 1994.- С. 201-204.

Вагнер Е. А., Фирсов В. Д., Колесников В. Д., Урман М. Г., Срыбных С. И. Осложнения проникающих торакоабдоминальных ранений // Актуальные вопросы военной травматологии: Сб. науч. тр. ЦИТО.— М., 1982.— С. 89—93.

Вагнер Е. А., Фирсов В. Д., Колесников В. Д., Урман М. Г., Срыбных С. И., Шари-пов И. А. Ошибки диагностики и лечения проникающих торакоабдоминальных ранений//Актуальные вопросы военной травматологии: Сб. науч. тр. ЦИТО.— М., 1982.— С. 69-73.

Вагнер Е. А., Фирсов В. Д., Смоленнов С. В., Урман М. Г., Калин А. И. Диагностика и лечение травм живота // Сов. медицина.— 1976.— № 9.— С. 71—76.

Вагнер Е. А., Фирсов В. Д., Брунс В. А., Урман М. Г. Сочетанная травма груди и живота // Актуальные вопросы военной травматологии: Сб. науч. тр. ЦИТО.— М., 1977.- Вып. 4.- С. 49-54.

Вагнер Е. А., Фирсов В. Д., Урман М. Г., Брунс В. А. Тяжелая закрытая сочетанная травма груди // Тр. III Всерос. съезда травматологов-ортопедов.—Л., 1977.— С. 150—151.

Вагнер Е. А., Фирсов В. Д., Урман М. Г., Брунс В. А. Диагностика и лечение сочетанной травмы груди и живота // Грудная хирургия.— 1978.— № 1.— С. 60—66.

Вагнер Е. А., Фирсов В. Д., Урман М. Г., Срыбных С. И. Торакоабдоминальные ранения // Трудности, ошибки и осложнения в лечении повреждений головы, груди и опорно-двигательного аппарата: Тр. ПГМИ.— 1979.— Т. 148.— С. 68—70.

Вагнер Е. А., Фирсов В. Д., Урман М. Г., Срыбных С. И. Хирургия проникающих торакоабдоминальных ранений // Вестн. хирургии.— 1980.— № 7.— С. 69—73.

Кон Е. М., Черкасов В. А., Урман М. Г., Сандакова Г. С. Острый панкреатит: клиника, диагностика, программа комплексного лечения,— Пермь, 2001.— 181 с.

Котельникова Д. П., Урман М. Г., Смоленков С. В., Палатова Л. Ф., Бурнышев И. Г. Результаты хирургического лечения повреждений желчных протоков // Анналы хирургической гепатологии: Матер. VIII Междунар. конф. хирургов-гепатологов стран СНГ.— 2000.- Т. 5.- № 2.- С. 120.

Лечение пораженных в грудь на госпитальном этапе/Под ред. Е. А. Вагнера.— Пермь: Изд-во Перм. ун-та, 1994.— 190 с.

Назаренко Г. И., Гвоздик А. А., Надгериев В. М., Лебедев В. В., Малаховский Д. Е., Миронов Н. П., Путинцев А. Л., Попова М. М., Урман М. Г. Сортировка пострадавших с травматическим шоком на основе учета локализации ведущего по тяжести повреждения//Актуальные вопросы медицины катастроф: Тез. докл. Всерос. конф.— Уфа, 1990.- С. 96-98.

Назаренко Г. И., Путинцев А. Н., Гончаров В. В., Урман М. Г. Прогнозирование исходов травматического шока в диалоге с ЭВМ на основе использования базы данных // Теоретические и практические аспекты проблемы травматического шока: Рес-публ. сб. науч. тр.— Л., 1991.— С. 53—55.

Репин М. В., Попов А. В., Литвиненко С. Г. Диагностика и лечение повреждений двенадцатиперстной кишки // Оказание специализированной помощи при неотложных состояниях: Тез. докл. Пленума межвед. науч. совета по проблемам скорой помощи.- М., 1995.- С. 122-124.

Сочетанная травма и травматическая болезнь/Под ред. С. А. Селезнева, В. А. Черкасова.— Пермь, 1999.— 327 с.

Срыбных С. И. Повреждения желудочно-кишечного тракта у пострадавших с торакоабдоминальными ранениями // Актуальные вопросы торакальной хирургии: Тез. докл. республ. конф. и пленума пробл. комиссии «Торакальная хирургия» науч. совета по хирургии РАМН и МЗ РФ.— Пермь, 1998.— С. 59—61.

Урман М. Г. Диагностика и хирургическая тактика при травме селезенки // Вопро-сы диагностики и лечения в торакоабдоминальной хирургии: Тр. ПГМИ.— 1978.— Т. 145.- С. 64-71.

Урман М. Г. Фактор времени в лечении травмы живота // Вопросы диагностики и лечения в торакоабдоминальной хирургии: Тр. ПГМИ.— 1978.— Т. 145.— С. 71—74.

Урман М. Г. Повреждения кишечника при травме живота // Специализированная помощь при сочетанной травме груди, живота и опорно-двигательного аппарата: Тр. ПГМИ.- 1981.- Т. 152.- С. 5-8.

Урман М. Г. Перевязка печеночной артерии как метод гемостаза при травме печени//Хирургия.— 1981.— № 1.— С. 105—107.

Урман М. Г. Хирургия повреждений живота и забрюшинного пространства // Мед. реферативный журн.— 1982.— № 5.— Разд. IV.— Публ. 1330.

Урман М. Г. Лечебная тактика при травме печени // Критические состояния в хирургии: Сб. науч. тр.— Пермь, 1985.— С. 51—59.

Урман М. Г. Диагностика и лечение спонтанных разрывов мышц и сосудов брюшной стенки // Неотложная хирургия, анестезиология и реанимация: Сб. науч. тр.— Пермь, 1987.- С. 49-52.

Урман М. Г. Резекция поврежденной селезенки // Неотложная помощь в торакоабдоминальной хирургии: Сб. науч. тр.— Пермь, 1989.— С. 17—22.

Урман М. Г. Хирургическая тактика при травме живота: Дис. д-ра мед. наук.— Пермь, 1993.

Урман М. Г. Лечение повреждений ободочной кишки // Современные проблемы гастроэнтерологии: Матер, науч. конф.— Курган, 1994.— С. 320—323.

Урман М. Г. Повреждения желчевыводящих путей при травме живота // Очаговые поражения печени и гилюсные опухоли печеночных протоков: Матер. И конф. хирургов-гепатологов.— Киров, 1994.— С. 236—237.

Урман М. Г. Сберегательная тактика при проникающих колото-резаных ранениях живота // Перм. мед. журн.— 1994.— Т. XI.— № 1—4.— С. 121—123.

Урман М. Г. Объем оперативного вмешательства при травме печени // Новые технологии в хирургической гепатологии: Матер. III конф. хирургов-гепатологов.— СПб., 1995.- С. 146-147.

Урман М. Г. Последовательность и объем оперативного вмешательства при торакоабдоминальных ранениях // Торакальные, торакоабдоминальные и абдоминальные ранения. Анаэробная инфекция в хирургии. Новые лекарственные препараты: Тез. докл. XVIII науч.-практ. конф. хирургов Республики Карелия.— Петрозаводск, 1995.— С. 22.

Урман М. Г. Органосохраняющие операции при повреждениях селезенки // International J. on Immunorehabihtation: Тез. III Междунар. конгресса «Иммунореабилитация и реабилитация в медицине» (Эйлат, Израиль).— 1997.— № 4.— С. 112.

Урман М. Г. Возможности консервативной тактики при проникающих колото-резаных ранениях живота // Малоинвазивная хирургия и хирургическая анатомия в клинике и эксперименте: Матер, науч.-практ. конф.— Пермь, 1998.— С. 37—38.

Урман М. Г. Диагностика и хирургическая тактика при сочетанной травме живота: Учеб. пособие.— Пермь, 1998.— 54 с.

Урман М. Г. Лечение повреждений печени // Анналы хирургической гепатологии: Матер. VI Междунар. конф. хирургов-гепатологов стран СНГ.— 1998.— Т. 3.— № 3.— С. 204-205.

Урман М. Г. Лечение повреждений поджелудочной железы // Актуальные проблемы хирургической гепатологии: Матер. Всерос. конф. хирургов-гепатологов.— Кемерово, 1999.- С. 55-56.

Урман М. Г. Лечение гемобилии травматического генеза // Анналы хирургической

гепатологии/Матер. IX конф. хирургов-гепатологов России и стран СНГ.— 2002.— Т. 7.- № 1.- С. 244-245.

Урман М. Г. Повреждения крупных сосудов живота // Панкреатит острый и хронический. Повреждения магистральных сосудов. Заболевания магистральных сосудов: Матер. Междунар. конгресса хирургов.— Петрозаводск, 2002.— Т. 1.— С. 316—317.

Урман М. Г., Брунс В. А., Копытов Л. Ф. Ошибки в хирургии торакоабдоминальных ранений // Ошибки и осложнения при травме живота: Матер, конф.— Новосибирск, 1990.- С. 73-74.

Урман М. Г., Бурнышев И. Г. Хирургическая тактика при травматическом панкреатите/71 Московский междунар. конгресс хирургов/Под ред. В. М. Буянова, Г. В. Родомана.- М., 1995.- С. 221-222.

Урман М. Г., Бурнышев И. Г. Повреждения поджелудочной железы // Перм. мед. журн.- 1996,- Т. XIII.- № 1.- С. 88-91.

Урман М. Г., Горовиц Э. С., Шмагель К. В., Смолина Л. А., Бурдуков П. М. Допустима ли реинфузия крови при наличии повреждений полых органов?//Гнойно-септические осложнения в хирургии: Тез. докл. обл. науч.-практ. конф.— Пермь, 1989.— С. 72-73.

Урман М. Г., Горовиц Э. С., Шмагель К. В., Смолина Л. А., Бурдуков П. М. Экспериментальное обоснование возможности реинфузии крови при одновременном повреждении паренхиматозных и полых органов // Диагностика и лечение осложнений в хирургии: Сб. науч. тр.— Пермь, 1990.— С. 24—28.

Урман М. Г., Дьяков Н. К. Лечение пострадавших с травмой живота в случаях поздней госпитализации // Актуальные вопросы клинической медицины: Тез. докл. науч.-практ. конф.— Пермь, 1983.— С. 83—86.

Урман М. Г., Матвеев А. Т., Минкович Л. Л., Василец В. А. Инфузионно-трансфузионная терапия при травме живота // Неотложная помощь при сочетанной травме: Тр. ПГМИ.- 1982.- Т. 157.- С. 45-48.

Урман М. Г., Одинцов А. В. Прогнозирование длительности и исхода травматического шока у пострадавших с закрытой сочетанной травмой живота // Перм. мед. журн.— 1997.- Т. XIV.- № 2.- С. 26-30.

Урман М. Г., Палатова Л. Ф., Одинцов А. В. Лечение пострадавших с сочетанной травмой живота // Вестн. «МАНЕБ».— 2000.— № 6 (30).— С. 17—19.

Урман М. Г., Смоленков С. В. Гнойные осложнения при травме живота // Ошибки и опасности в хирургии груди и живота: Тр. ПГМИ.— 1977.— Т. 141.— С. 54—58.

Урман М. Г., Смоленков С. В., Фирсов В. Д., Палатова Л. Ф. Диагностика повреждений органов брюшной полости при закрытой сочетанной травме // Специализированная помощь при сочетанной травме груди, живота и опорно-двигательного аппарата: Тр. ПГМИ.- 1981.- Т. 152.- С. 12-15.

Урман М. Г., Соколов Ю. Ю., Давидов М. И., Косяк А. А., Бурнышев И. Г. Инородные тела брюшной полости травматического генеза // Хирургия.— 2000.— № 4.— С. 55-56.

Урман М. Г., Суханов С. Г. Лечение пострадавших с повреждениями крупных сосудов живота // Оказание специализированной помощи при неотложных состояниях: Тез. докл. Пленума межвед. науч. совещания по проблемам скорой мед. помощи.— М., 1995.- С. 125-127.

Урман М. Г., Суханов С. Г., Балинский Б. Н. Причины неблагоприятных исходов при повреждениях крупных сосудов живота // Ангиология и сосудистая хирургия: Матер. VI Междунар. конф. Рос. общества ангиологов и сосудистых хирургов «Повторные реконструктивные операции. Травматические повреждения сосудов».— М., 1997.— № 3.- С. 205-206.

Урман М. Г., Черкасов В. А. Варианты органосохраняющих оперативных вмеша-

тельств при травме селезенки // Новые хирургические технологии и избранные вопросы клинической хирургии: Матер. III науч.-практ. конф. хирургов северо-запада России и XXIV конф. хирургов Республики Карелия.— СПб., 2001.— С. 186—187.

Урман М. Г., Черкасов В. А. Оптимизация хирургической тактики при повреждениях селезенки // International J. on Immunorehabilitation: Матер. VII Междунар. конгресса по иммунореабилитации.— Нью-Йорк, 2001.— Vol. 3.— № 1.— P. 194.

Урман М. Г., Черкасов В. А., Бурнышев И. Г. Объем оперативного вмешательства при травме поджелудочной железы // Хирургия органов гепатопанкреатодуоденальной зоны: Матер. Междунар. конф. хирургов.— М.: Изд-во Рос. ун-та Дружбы народов.— 2000.- С. 120-122.

Урман М. Г., Черкасов В. А., Бурнышев И. Г. Лечение травм поджелудочной железы с учетом тяжести повреждения и наличия панкреатита: Матер. IX Всерос. съезда хирургов.— Волгоград, 2000.— С. 117.

Урман М. Г., Черкасов В. А., Бурнышев И. Г. Лечебная тактика при осложнениях травмы поджелудочной железы // Хирургия некротизирующего панкреатита: Матер, межрегион, науч.-практ. конф.— Екатеринбург: Изд-во Урал, ун-та, 2001,— С. 53—54.

Урман М. Г., Черкасов В. А., Котельникова Л. П., Палатова Л. Ф., Бурнышев И. Г. Хирургическая тактика при кистах поджелудочной железы // Всерос. конф. хирургов: Тез. докл.— Махачкала: Юпитер, 2000.— С. 247—248.

Урман М. Г., Черкасов В. А., Швец В. С., Федачук Н. Н. Тактика при прободном перитоните после коррекции повреждений органов желудочно-кишечного тракта // Всерос. науч.-практ. конф. хирургов: Тез. докл.— Улан-Удэ, 1997.— С. 62—63.

Урман М. Г., Шапот Ю. Б., Карташкин В. Л. Сочетанные повреждения живота // Сочетанная травма и травматическая болезнь / Под ред. С. А. Селезнева, В. А. Черкасова.— Пермь, 1999.— С. 121—140.

Урман М. Г., Шапот Ю. Б., Карташкин В. Л. Лечение пострадавших с закрытой травмой живота, сопровождающейся шоком // Сочетанная травма и травматическая болезнь/Под ред. С. А. Селезнева, В. А. Черкасова.— Пермь, 1999.— С. 228—240.

Урман М. Г., Швец В. С. Реинфузия контаминированной крови при травме живота // Вестник интенсивной терапии / Матер. докл. V Всерос. съезда анестезиологов и реаниматологов.— М., 1996.— Т. 2.— С. 109.

Урман М. Г., Швец В. С. Лечение острой кровопотери при травме живота // Актуал. вопросы гематологии и трансфузиологии: Тез. докл. III Всерос. съезда гематологов и трансфузиологов.— СПб., 1996.— С. 97.

Черкасов В. А., Попов А. В., Литвиненко С. Г., Батусов В. В., Ильчишин В. И. К вопросу о гнойных осложнениях травмы двенадцатиперстной кишки // Хирургическая анатомия, техника и патофизиология: Сб. тр. науч. конф.— СПб., 1995.— С. 134-135.

Черкасов В. А., Урман М. Г., Бурнышев И. Г. Хирургическая тактика при повреждениях поджелудочной железы // International J. on Immunorehabilitation / Иммунореабилитация и реабилитация в медицине: Тез. III Междунар. конгресса (Эйлат, Израиль).- 1997.- № 4.- С. 141.

Шапошников Ю. Г., Назаренко Г. И., Миронов Н. П., Розинов В. М., Каменев Ю. Ф., Ермаков А. М., Гусев А. В., Надгериев В. М., Урман М. Г. Система оценки тяжести травм — состояние и перспективы проблемы // Ортопедия, травматология и протезирование.— 1990.— № 4.— С. 1—5.

Шмагель К. В., Урман М. Г., Смолина Л. А. К вопросу о реинфузии бактериально загрязненной крови в экстремальных состояниях // Актуальные проблемы трансфузиологии: Сб. науч. тр.— М., 1990.— С. 209—211.

ОГЛАВЛЕНИЕ

Введение 3
Глава 1. Повреждения печени..... 7
Глава 2. Повреждения желчевыводящих путей 48
Глава 3. Повреждения селезенки..... 58
Глава 4. Повреждения поджелудочной железы 86
Глава 5. Повреждения крупных сосудов живота 116
Глава 6. Повреждения желудка 124
Глава 7. Повреждения двенадцатиперстной кишки 129
Глава 8. Повреждения тонкой, ободочной и прямой кишки 147
Глава 9. Сочетанная закрытая травма живота 172
Глава 10. Ранения живота..... 207
Глава 11. Торакоабдоминальные ранения 219
Глава 12. Лечение острой кровопотери при травме живота . 231
Список работ сотрудников кафедры госпитальной хирургии ПГМА по теме «Травма живота»..... 253

Научное издание УРМАН Михаил Григорьевич

ТРАВМА ЖИВОТА

Редактор Н. А. Щ е п и н а Верстка, корректура, дизайн — ИПК «Звезда»

Изд лиц. № 070868 от 03.03.98 г

Сдано в набор 15.01 03. Подписано в печать 10.06.03. Формат 60x90 1/16 Бумага ВХИ Гарнитура «Таймс» Печать офсетная. Усл. печ л. 16,25. Тираж 1000 экз. Заказ № 190

Издательско-полиграфический комплекс «Звезда». 614990, г. Пермь, ГСП-131, ул Дружбы, 34