PRESENTATION INTERVENTIONS DE CHIRURGIE CARDIAQUE « A CŒUR OUVERT »

1. CORONAIRES

La maladie coronarienne regroupe les diverses affections touchant les artères coronaires. Les principales atteintes de ces artères nourricières du cœur sont constituées de rétrécissements ou d'obstructions, causées principalement par l'athérosclérose. Ces lésions entraînent un manque d'irrigation en sang oxygéné du muscle cardiaque (ischémie), conduisant d'abord à la dysfonction du muscle, puis à sa destruction irréversible.

Un pontage coronaire consiste à réaliser une anastomose d'une ou plusieurs artères afin de lutter contre les territoires ischémiques.

Il est possible de réaliser 1 à 4 pontages :

- IVP : Inter Ventriculaire Postérieure
- IVA : Inter Ventriculaire Antérieure
- Artère Circonflexe/Marginale (Cf Réseau de vascularisation cardiaque) Il est à noter que ces pontages sont associés à un prélèvement de veines saphènes ou d'artères mammaires.

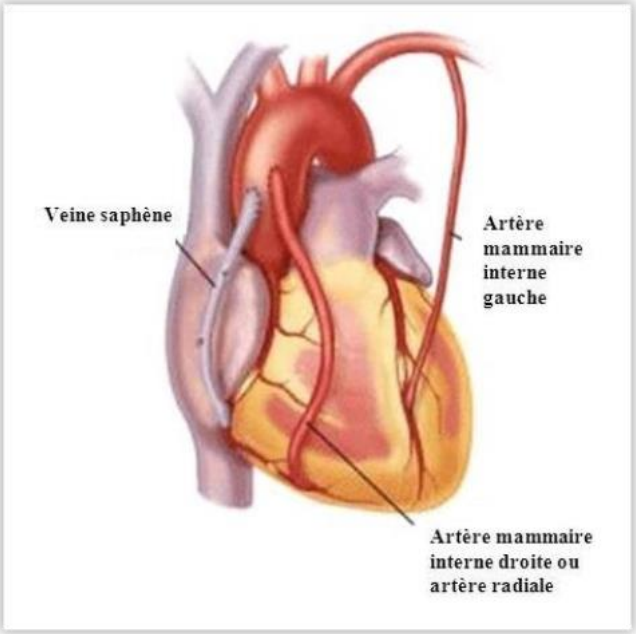

Figure 2. Représentation Pontage Coronaire

2. VALVULAIRES

Les maladies valvulaires sont aussi appelées valvulopathies. Si les valvules ne s'ouvrent pas assez, on parle de rétrécissement valvulaire, si au contraire elles ne se referment plus de façon hermétique (fuites), on parle d'insuffisance valvulaire. Ces pathologies cardiaques peuvent nécessiter, après diagnostic médical, une intervention en chirurgie cardiaque de type remplacement valvulaire ou plastie valvulaire.

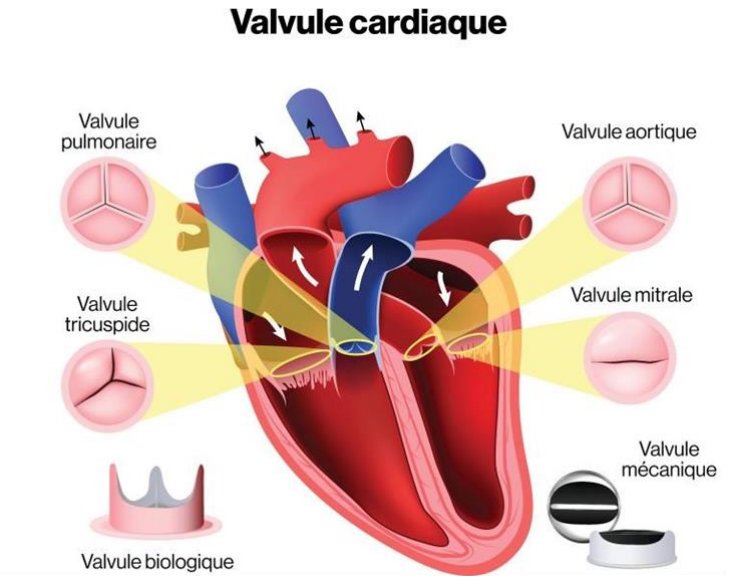

Figure 3. Représentation Valve Cardiaque

2.1 Valve Aortique

L'insuffisance aortique est une fuite au travers de la valve, elle se produit lorsque cette dernière est fermée et provoque un retour du sang dans l'aorte vers le ventricule gauche. Cette dilatation progressive entraîne une perte de fonction irréversible. Cette valvulopathie aortique induit une prise en charge chirurgicale.

Le rétrécissement aortique est la maladie valvulaire la plus courante, elle touche le plus souvent les patients très âgés, même si cette valvulopathie peut se déclarer chez des patients plus jeunes porteurs d'une malformation de la valve aortique. Lors du vieillissement naturel, la valve aortique se calcifie naturellement. Au fil du temps, il peut se créer un obstacle à l'éjection du sang ce qui provoque un rétrécissement aortique. Ce rétrécissement aortique induit alors une prise en charge chirurgicale mais d'autres solutions existent.

Lors d'un remplacement de la valve aortique, le chirurgien remplace la valve aortique malade par une valve cardiaque biologique d'origine animale (bovins ou porcins) ou d'une valve artificielle dite mécanique (titane ou de carbone).

2.2 Valve Mitrale

L'insuffisance mitrale est une fuite au travers de la valve, elle se produit lorsque la valve mitrale ne se ferme plus correctement entrainant ainsi un reflux anormal de sang entre le ventricule gauche et l'oreillette gauche lors de la contraction.

Suite à une diminution de l'orifice de la valve mitrale, provoquées par une mauvaise ouverture des valvules, un obstacle à la circulation du sang de l'oreillette gauche vers le ventricule gauche peut se former. On parle alors de rétrécissement mitral. Cette pathologie peut entraîner un OAP. Si la valvulopathie mitrale peut être sévère, le traitement préconisé est le plus souvent médical, par l'utilisation de diurétiques. La pression dans l'oreillette gauche diminue ainsi. Toutefois, si le rétrécissement est symptomatique, serré ou mal toléré, le traitement chirurgical peut s'avérer nécessaire.

Lors d'un remplacement valvulaire mitral, le chirurgien remplace la valve mitrale malade par une prothèse valvulaire.

2.3 Valve Tricuspide

La valve tricuspide est exceptionnellement touchée, les cas de rétrécissement sont rares. Il est possible que cette valvulopathie soit observables chez de nombreux patients sans être symptomatique.

Les cas de remplacement de la valve tricuspide sont extrêmement rares, mais possible par la mise en place d'une prothèse valvulaire. Dans de rares cas, lorsqu'il n'est plus possible de conserver la valve native, on procède à l'ablation de cette dernière et on la remplace par une prothèse, en général mécanique.

2.4 ROSS

L'intervention de Ross consiste à remplacer la valve aortique pathologique en utilisant la propre valve pulmonaire du patient (autogreffe pulmonaire). La technique chirurgicale comporte quatre temps principaux : prélèvement de l'autogreffe pulmonaire ; exérèse de la valve aortique et préparation de l'ostium ventriculaire gauche ; remplacement de la racine aortique à l'aide de l'autogreffe pulmonaire ; reconstruction de la voie pulmonaire. Les avantages potentiels de l'intervention de Ross sont nombreux : possibilité de croissance, excellentes performances hémodynamiques, absence de nécessité de traitement anticoagulant, résistance à l'infection. Les inconvénients ne doivent pas être sous-estimés : difficulté technique, nécessité de réintervention sur la voie pulmonaire. Les contre-indications sont rares : anomalies de la valve pulmonaire, maladies du tissu conjonctif, maladie rhumatismale en poussée évolutive. Les indications sont maintenant assez bien codifiées : remplacement valvulaire aortique chez l'enfant,

endocardite aiguë sur valve native ou prothèse valvulaire, femme jeune désireuse de grossesse, contre-indication au traitement anticoagulant au long cours.

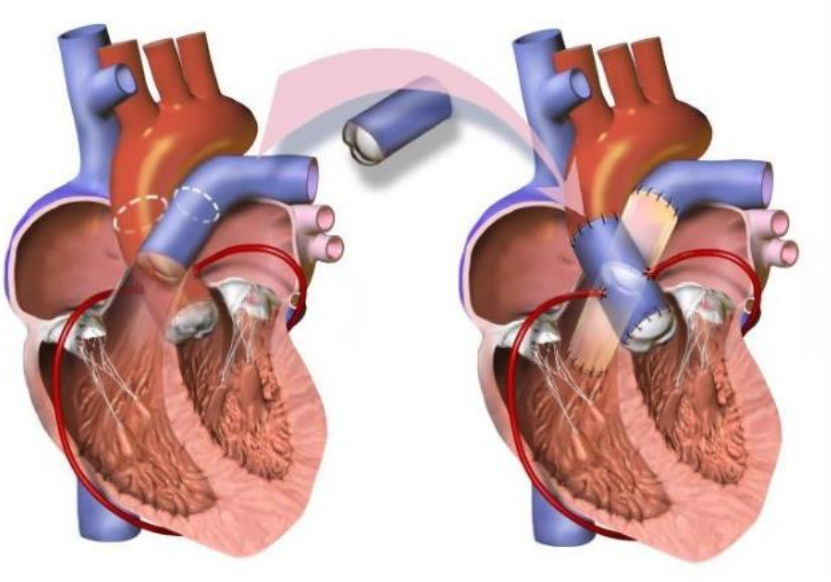

Figure 4. Représentation Intervention ROSS

2.5 Plastie Aortique

La plastie Aortique est une intervention qui consiste à reconstruire la valve aortique. C'est une intervention extrêmement rare. Dans la plupart des cas, la plastie aortique s'associe à un remplacement de l'aorte ascendante (Cf. TIRONE DAVID)

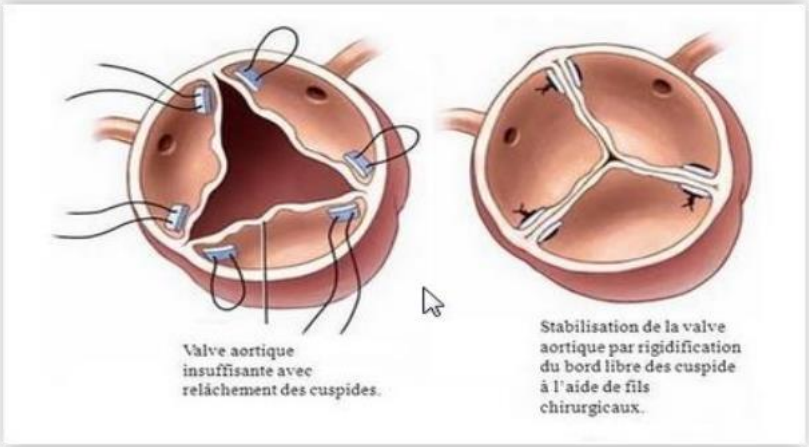

Figure 5. Représentation Plastie Aortique

2.6 Plastie Mitrale

La plastie valvulaire mitrale doit être préférée au remplacement valvulaire, en raison d'une plus faible morbi-mortalité postopératoire (dans le registre STS 2010 la mortalité opératoire était de 1,6% pour la plastie mitrale contre 6% pour le remplacement valvulaire isolé). La faisabilité dépend de l'expérience du centre chirurgical (jusqu'à 90% pour les plus expérimentés) et de la complexité des lésions valvulaires et sous-valvulaires. Ainsi, certains critères ont été proposés comme facteurs prédictifs d'échec de réparation valvulaire : la présence d'un jet central très large, une dilatation importante de l'anneau mitral (> 50 mm), l'implication de plus de deux festons valvulaires (notamment pour le feuillet antérieur), les calcifications extensives ou le manque de tissu valvulaire dans les étiologies rhumatismale ou infectieuse.

L'intervention consiste à reconstruire la valve mitrale par la mise en place d'un anneau autour de la valve mitrale.

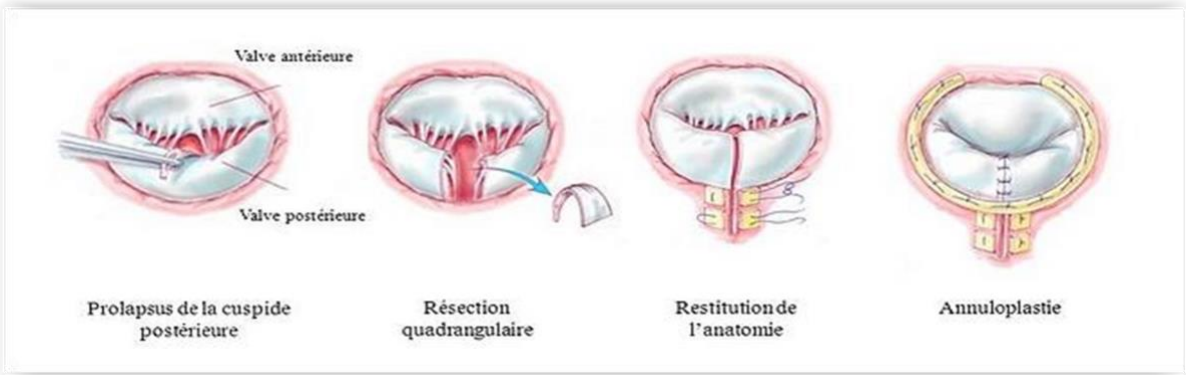

Figure 6. Représentation Plastie Mitrale

2.7 Plastie Tricuspide

Dans la mesure du possible, on pratique des interventions conservatrices, c'est-àdire en gardant la valve native. On effectue alors une réparation dite «de Vega» en faisant une suture sur une partie du pourtour de l'anneau valvulaire afin de renforcer l'anneau et d'en réduire le diamètre. Ou alors, on effectue une plastie avec ablation d'une partie d'un des feuillets de la valve, suivie de la mise en place d'un anneau de renforcement. Cette chirurgie est difficile, d'autant plus que les voies de conduction (permettant l'automatisme de la contraction cardiaque) sont proches.

3. AORTE

Les maladies de l'aorte peuvent être chroniques ou aiguës. Elles peuvent s'acquérir au cours de l'existence, favorisées par des facteurs tels que l'âge, l'hypertension artérielle, l'hypercholestérolémie ou le tabagisme, ou bien être d'origine génétique. Parmi ces pathologies, on retrouve : l'anévrisme aortique ou dilatation de l'aorte (thoracique), la dissection aortique (cas particulier opération de la crosse aortique). Ces pathologies nécessitent une prise en charge chirurgicale.

3.1 Bentall

L'intervention du Bentall consiste à remplacer l'aorte depuis l'anneau aortique par un tube en Dacron et à réimplanter les artères coronaires et à remplacer la valve par une prothèse valvulaire. La prothèse peut être mécanique, imposant alors un traitement anticoagulant au long cours, sinon biologique, alors réservée aux patients de plus de 70 ans (ou cas particuliers).

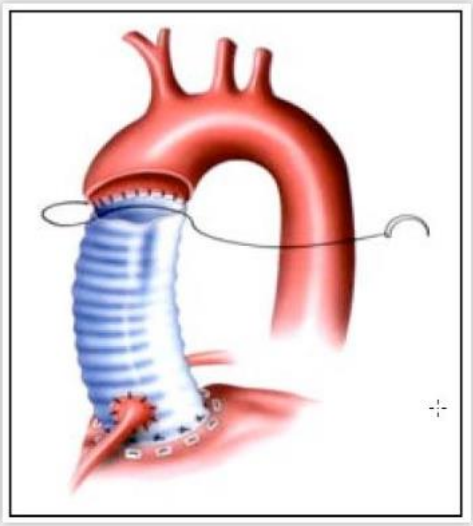

Cette technique reste la référence, il existe un recul de plus de 40 ans sur ses principes et ses résultats.

Figure 7. Représentation Intervention BENTALL

3.2 Tirone David

L'opération de Tirone David permet de remplacer l'aorte ascendante dans sa totalité tout en préservant la valve aortique native. C'est une intervention délicate étant donné la structure complexe de cette dernière. Elle doit être suturée à l'intérieur du tube prothétique, en prenant soin de maintenir l'équilibre de sa fine architecture. On observe souvent un défaut de fermeture sur cette valve lorsque celle-ci ne comporte que deux feuillets au lieu de trois et en cas de dilatation de l'aorte ascendante. Des techniques récentes permettent de remplacer l'aorte ascendante tout en réparant cette valve aortique.

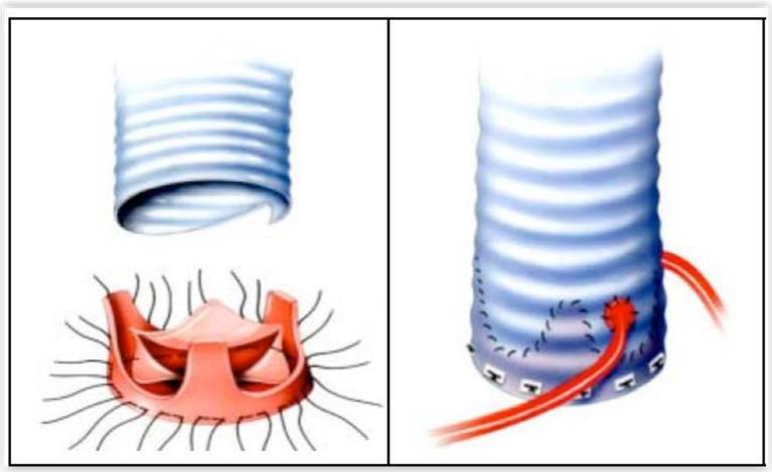

Figure 8. Représentation Intervention TIRONE DAVID

3.3 WRAPPING

L'opération du Wrapping de l'aorte ascendante consiste à réaliser une paroi externe supplémentaire à l'aorte afin de limiter la dilatation de celle-ci à l'avenir.

En général, ce geste n'est pas réalisé seul et il est souvent associé à un autre geste (remplacement valvulaire aortique ou plastie valve aortique).

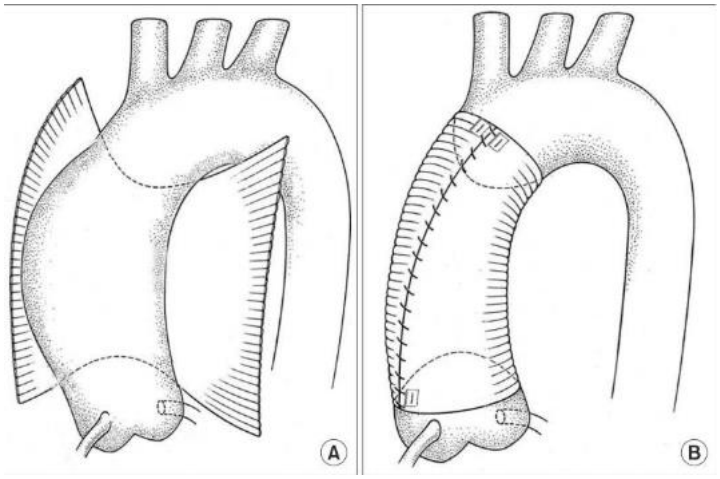

Figure 9. Représentation Intervention WRAPPING

4. CONGENITAUX

4.1 CIA

La CIA représente le 7% des anomalies congénitales de l'enfant. C'est la 2ème cardiopathie congénitale la plus fréquente après la CIV. Le septum intraauriculaire peut présenter cinq types de défauts :

- Ostium secundum situé au centre du septum au niveau de la fosse ovale, représentant 75% des cas
- Ostium primum : défaut situé près de la valve tricuspide qui fait partie du canal atrio-ventriculaire (15% des cas)
- Sinus venosus situé à l'origine d'une veine cave (le plus fréquemment la VCS) souvent associé à un retour veineux pulmonaire anormal partiel (5-10% des cas)
- Absence de toit du sinus coronaire qui le met en communication avec l'OG (<1%)
- Cas particulier foramen ovale perméable (FOP)

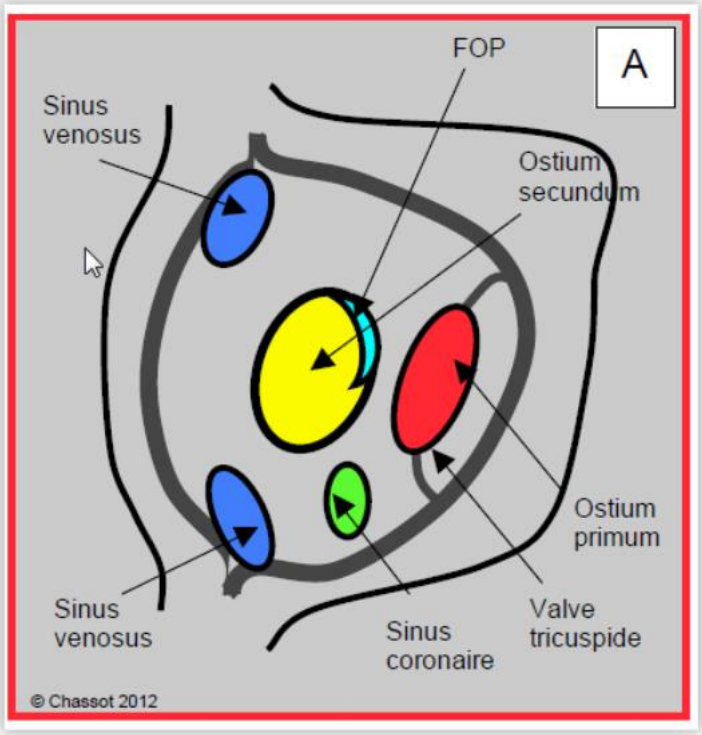

Figure 10. Représentation différentes CIA

4.2 FALLOT

La tétralogie de Fallot est la plus fréquente des cardiopathies congénitales cyanogènes. Elle représente près de 8% de l'ensemble des cardiopathies congénitales. Son nom est associé à « Etienne-Louis Arthur Fallot » qui l'a décrite en 1888.

Aujourd'hui le diagnostic de cette malformation est possible avant même la naissance grâce à l'échographie fœtale dans la grande majorité des cas. Le traitement toujours chirurgical est possible dès la première année de vie et consiste d'emblée en une « réparation complète » de la malformation. Près de 90% des enfants opérés atteignent l'âge adulte.

Son origine est une anomalie cono-truncale avec bascule antérieur-droit du septum conal et sous-développement de l'infundibulum droit. La bande pariétale embryonnaire est mal alignée et déviée, résultant en une obstruction de la chambre de chasse droite et en une large CIV sous-aortique. La malformation associe quatre anomalies :

- Une CIV sous-aortique (septum membraneux)
- Une Aorte à cheval sur les deux ventricules (la valve aortique est compétente chez les enfants)
- Une sténose de la chambre de chasse droite et de la valve pulmonaire restrictive et hypoplasique, accompagnée d'un sous-développement plus ou moins importante de l'artère pulmonaire
- Une hypertrophie du CD

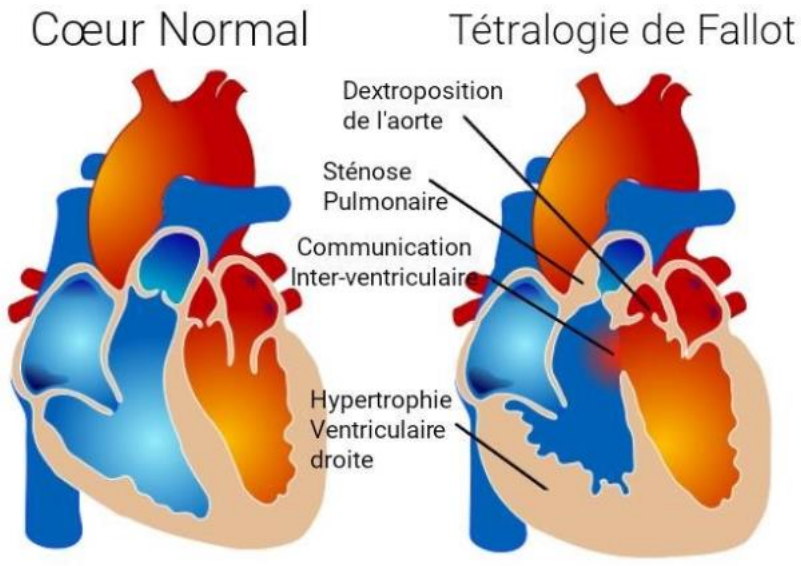

Figure 11. Représentation Tétralogie Fallot