ARRET CARDIAQUE SUR TV OU FV AU BLOC OPÉRATOIRE

Hors Chirurgie Cardiaque

CONFIRMER L'ARRET CARDIAQUE

- ❑ Absence de pouls
- ❑ Effondrement de la capnie
- ❑ PAS < 50mmHg brutalement et résistant aux traitements
- ❑  ou

INITIER LES COMPRESSIONS THORACIQUES

- ❑ 100 à 120 compressions/minute
- ❑ 5 à 6 cm de profondeur
- ❑ Rotation toutes les 2 minutes
- ❑ Rapprocher le système de compression thoracique si disponible
- ❑ Massage cardiaque interne si possible

APPEL A L'AIDE
et allerapprocher le défibrillateur

TRAITER

- ❑ Désigner un team leader
- ❑ Noter l'heure
- ❑ STOP Chirurgie si étiologie non chirurgicale
- ❑ Arrêter tout médicament en cours non nécessaire pour la réanimation
- ❑ **INTUBATION** avec capnographie
- ❑ Vérifier les accès veineux (Intra-osseuse si nécessaire)
- ❑ **CHOC ELECTRIQUE EXTERNE** 200J dès que possible
- ❑ Réévaluation du rythme toutes les deux minutes
  - ❑ Si changement du rythme vers l'asystolie : **ADRENALINE** 1mg toutes les 3-5 minutes
  - ❑ Si persistance d'un rythme choquable :
  - ❑ **CHOC ELECTRIQUE EXTERNE** 200J toutes les deux minutes
  - ❑ Après le 3éme choc
    - ❑ **ADRENALINE** 1mg toutes les 3-5 minutes
    - ❑ **AMIODARONE** 300mg , puis 150 mg après le 5 éme choc

VENTILATION

- ❑ FiO_2 : 100%
- ❑ FR 10/min
- ❑ Vc 6-8 mL/kg (ex: 490mL pour 70 kg)
- ❑ PEEP 0-5 cmH_2O
- ❑ Augmentation des alarmes de pressions bloquantes (Pmax)

ETIOLOGIE

- ❑ Hémorragie sévère
- ❑ Brady-arythmie
- ❑ Choc septique
- ❑ Anaphylaxie → ACAR choc anaphylactique
- ❑ Embolie pulmonaire, gazeuse → ACAR embolie gazeuse
- ❑ Pneumothorax compressif, tamponnade
- ❑ Toxicité aux anesthésiques locaux → ACAR intox. aux AL
- ❑ Métabolique
- ❑ Erreur médicamenteuse

EFFICACITE

- ❑ PAD > 30 mmHg
- ❑ EtCO2 > 25mmHg

ENVISAGER

- ❑ Bilan biologique: NFS, ionogramme, fonction rénale, TP-TCA-Fibrinogéne +/- tests visco-élastiques, troponine, Groupes sanguins-Rhésus-RAI, tryptase-histamine, gaz du sang artériels/lactates
- ❑ Echocardiographie (ETT-ETO), Pulmonaire
- ❑ Traitement du choc hémorragique : remplissage vasculaire, acide tranexamique, coagulopathie → ACAR choc hémorragique per/post opératoire
- ❑ Thrombolyse
- ❑ Traitement d'un éventuel trouble hydro-électrolytique

EN CAS D'ARRET CARDIAQUE REFRACTAIRE :

- ❑ Discuter d'une coronarographie
- ❑ Envisager une assistance cardio-circulatoire (ECMO Veino-artérielle) dès 15 minutes de réanimation ☎ ……

SFAR CMR

TSVP

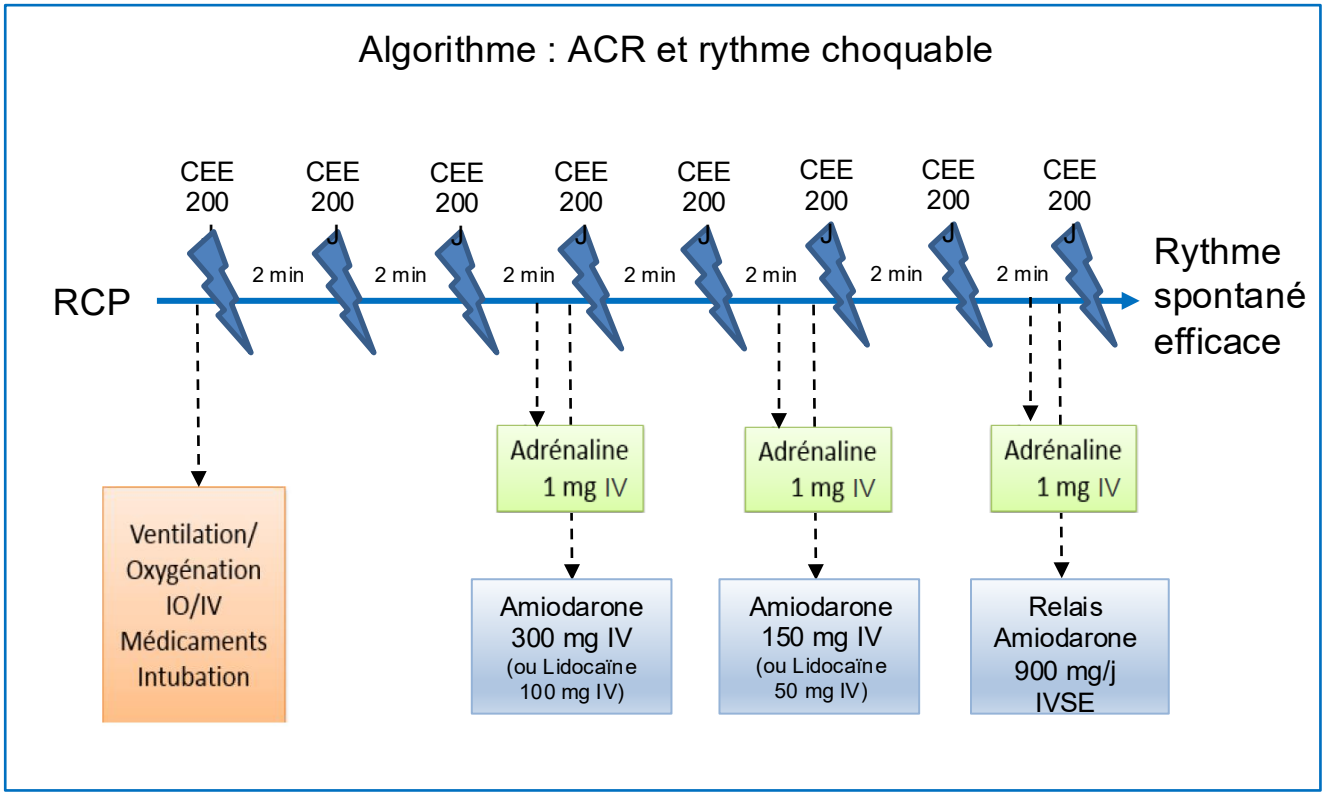

Référence : ERC Guidelines 2025. http://www.cprguidelines.eu/

Réalisée en 2016 et mis à jour en 2022 et 2026 par le CAMR