PRESENTATION INTERVENTIONS DE CHIRURGIE VASCULAIRES

1. Anévrisme de l'Aorte Abdominale sous-rénale

L'anévrysme de l'aorte abdominale sous rénale est une dilatation artérielle localisée comportant un risque de rupture avec hémorragie interne. Il convient donc de le traiter dès que le diamètre de l'aorte atteint environ 5 cm (diamètre normal environ 2 cm). Il existe deux façons de le traiter :

- remplacer par une prothèse le segment pathologique (chirurgie conventionnelle)
- exclure de la circulation artérielle le segment pathologique en mettant une prothèse à l'intérieur de l'artère (chirurgie endovasculaire)

Le choix de la méthode dépendra des facteurs de risque et de la forme de l'anévrysme. Une incision est faite sur le côté gauche ou au milieu de l'abdomen, afin d'accéder à l'anévrisme. Un tube en fibres synthétiques tricotées (prothèse) est cousu dans l'anévrisme pour remplacer la partie défectueuse du vaisseau. Ce pontage peut être prolongé sur les artères iliaques ou fémorales en fonction de l'extension de l'anévrisme.

La réparation endovasculaire est une technique plus récente, mais qui n'est possible que pour certains patients dont l'anévrisme présente des particularités anatomiques favorables. Au lieu d'une grande incision dans l'abdomen, le chirurgien fait 2 incisions dans la région de l'aine pour accéder aux artères fémorales. Des systèmes de largages (tubes en plastiques contenant l'Endoprothèse vasculaire) sont insérés dans les vaisseaux sanguins et amenés jusqu'au site de l'anévrisme. L'Endoprothèse est ainsi libérée et se déploie de part et d'autre de l'anévrisme, renforçant les parois de l'aorte audessus et en-dessous de celui-ci. Le sang dans l'aorte s'écoule alors à travers le dispositif, et non plus à travers l'anévrisme. Durant cette opération, la survenue d'un problème technique imprévisible peut amener le chirurgien à convertir en chirurgie classique. Les incisions étant plus petites et l'intervention moins traumatisante, la réparation endovasculaire peut entraîner moins d'inconfort chez le patient, une hospitalisation de plus courte durée, et s'avérer moins risquée.

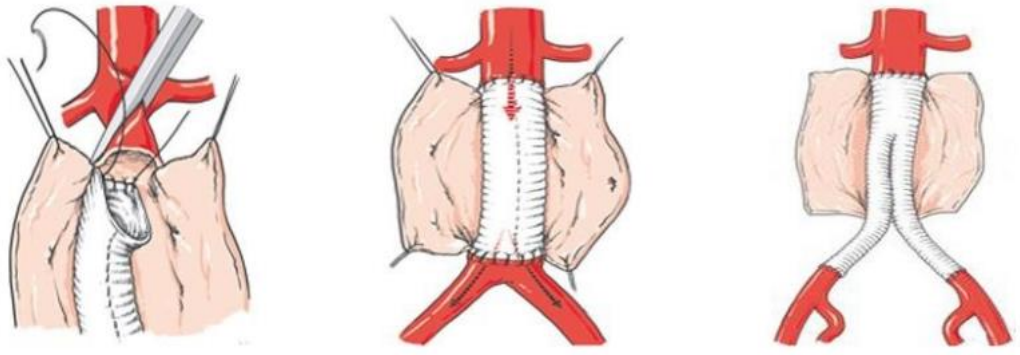

Figure 1. Représentation Anévrisme Aorte Abdominale sous rénale par laparotomie

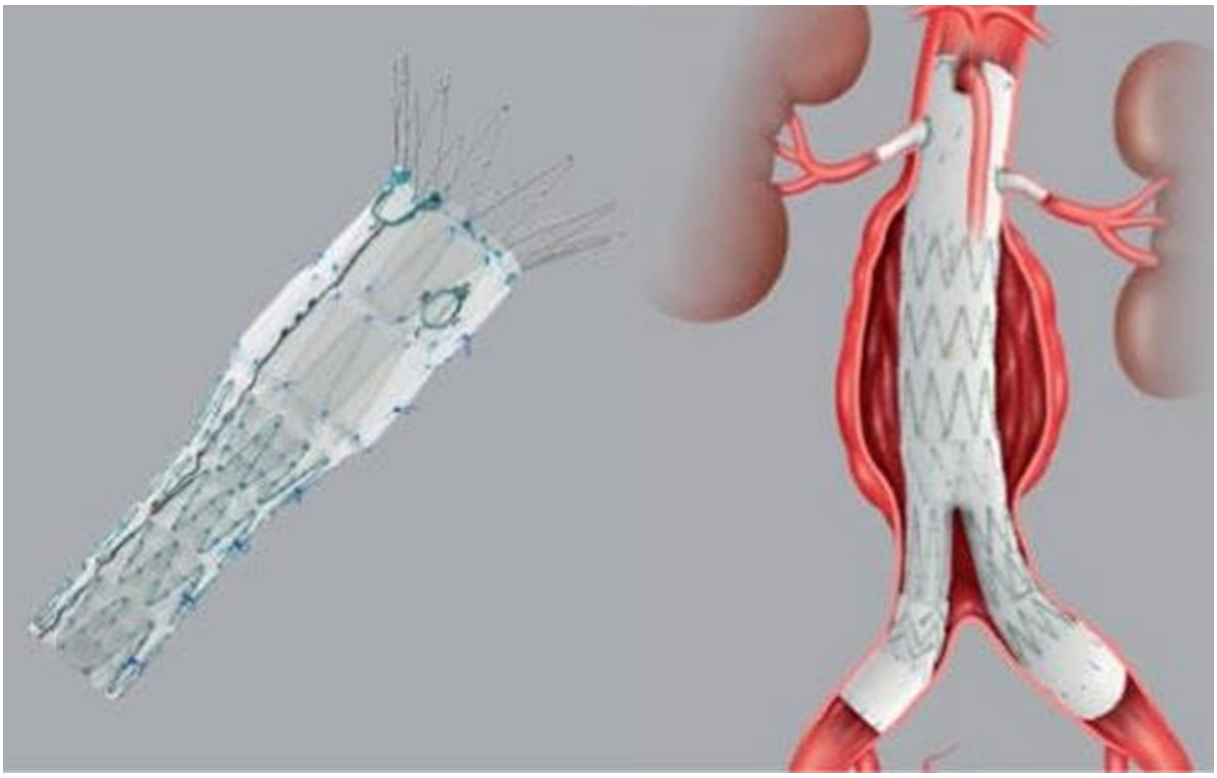

Figure 2. Représentation Endoprothèse par voie percutanée

2. Endartériectomie Carotidienne

L'artère carotide primitive se divise en deux à la partie moyenne du cou : l'artère carotide interne qui va irriguer le cerveau, et l'artère carotide externe qui va irriguer le cou et le visage, et ainsi apporter l'oxygène nécessaire à leur bon fonctionnement. La sténose carotide est le résultat d'une maladie plus générale appelée athérosclérose. Le bulbe carotidien à l'origine de la carotide interne est un endroit particulièrement propice au développement de l'athérosclérose. La plaque d'athérome est le résultat de l'athérosclérose et provoque une réduction de calibre de l'artère que l'on appelle « sténose ».

Les facteurs de risque les plus significatifs de l'athérosclérose sont l'hypertension artérielle, le tabagisme, l'hypercholestérolémie, le diabète, l'obésité, les antécédents familiaux et l'insuffisance rénale sévère, la sédentarité. Les sténoses carotides apparaissent le plus souvent chez les patients de plus de 55 ans.

La chirurgie est envisagée lorsque le rétrécissement de l'artère est supérieur à 60 %. Le traitement chirurgical est le traitement de référence, il consiste en la réalisation d'une Endartériectomie carotide (ablation de la plaque d'athérome).

Le bénéfice de la chirurgie carotidienne a été clairement affirmé par plusieurs grandes études Européennes et Américaines, elle permet de réduire le risque d'AVC de 80% pour les rétrécissements symptomatiques et de 50 % pour les atteintes asymptomatiques.

Cette intervention est réalisée le plus souvent sous anesthésie générale, la durée de l'intervention est d'environ une heure. Le principe est d'enlever la plaque d'athérome et de refermer l'artère avec +/- la pose d'un patch.

Les risques de cette intervention sont faibles pour les équipes expérimentées, avec des taux cumulés de morbi-mortalité inférieurs à 3%. A distance les résultats de cette intervention sont globalement bons, le risque de resténose est faible.

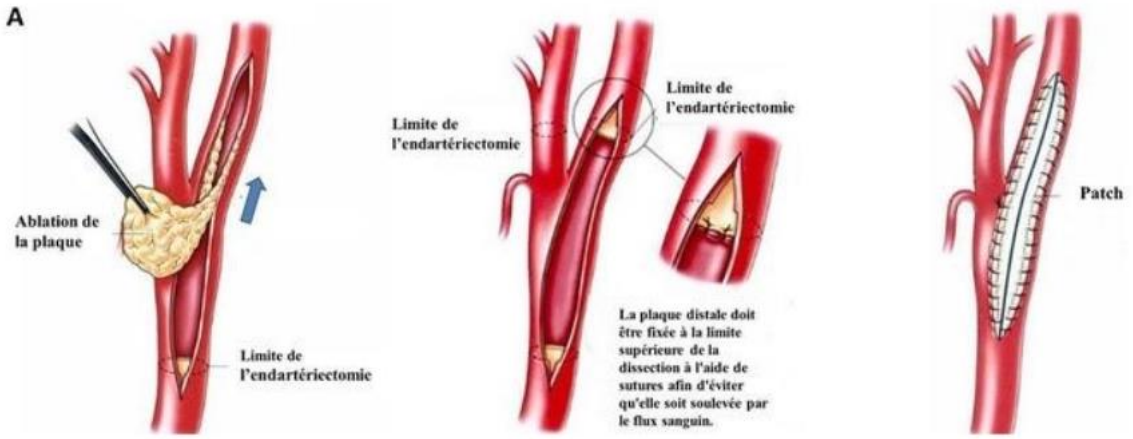

Figure 3. Représentation Endartériectomie Carotidienne

3. Pontage Vasculaire Périphérique

Lorsqu'une artérite de jambe est très évoluée, on réalise un pontage pour revascularisier la jambe, c'est-à-dire une dérivation de sang permettant de courtcircuiter la zone artérielle bouchée.

Les artères des membres inférieurs peuvent être opérées selon trois techniques de chirurgie artérielle :

- la dilatation ou angioplastie avec mise en place de stents (support artériel métallique)
- l'Endartériectomie qui est une désobstruction de l'intérieur des artères ; le pontage, c'est-à-dire une dérivation. Il s'agit d'une intervention de revascularisation pour éviter la perte du membre.
- Le pontage artériel est envisagé lorsque les lésions de la paroi artérielle sont trop importantes et que le traitement par dilatation n'est pas possible.

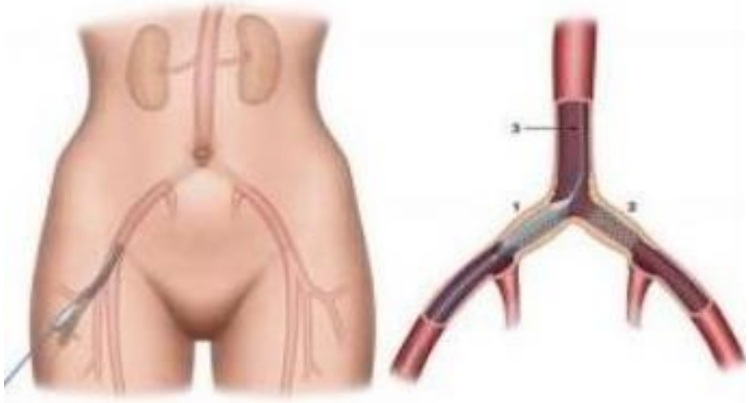

-
- Figure 4. Représentation Angioplastie avec dilatation Stents

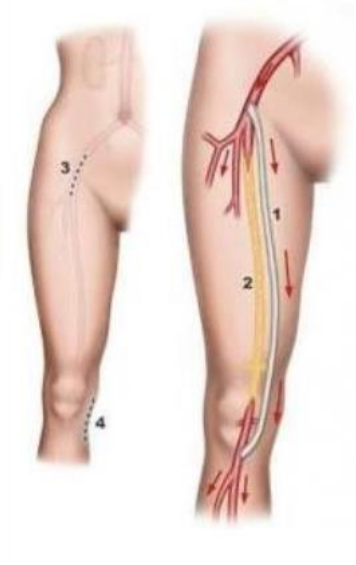

- Figure 5. Représentation Pontage Fémoro-Poplité
-

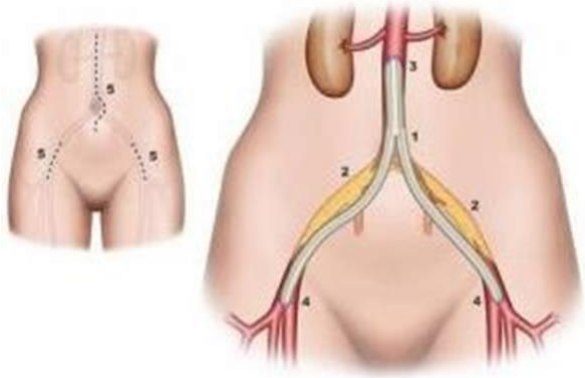

Figure 6. Représentation Pontage Aorto-bi-fémorale