体检编号：0801212408103095

瑞慈健康体检 体检报告书

姓 名：	吴玲	
性 别：	女	
检查日期：	2024-08-10	
年 龄：	37	
身 份 证：	500381198705093323	
工作单位：	北京世纪好未来教育科技有限公司	
部门：		
工号：		
职业：		

一般检查

项目名称	检查结果
身高	154.5 cm
体重	46.0 kg
体重指数BMI	19.3
收缩压	104 mmHg
舒张压	62 mmHg

检查者：吕晶

内科

项目名称	检查结果
营养	营养良好
面容	正常
胸廓	正常
心率	72 次/分
心律	齐
心音	正常
心脏杂音	无
肺部	两肺呼吸音正常
腹部	未见异常
肝脏	肋下未及
脾脏	肋下未及
下肢浮肿	无
神经反射	膝反射正常

外周血管	足背动脉搏动存在
	检查医师：范琳

外科

项目名称	检查结果
皮肤	未见异常
浅表淋巴结	未见异常
甲状腺	左叶甲状腺结节
乳房	双侧乳腺小叶增生，双侧乳腺结节
脊柱	未见异常
四肢关节	未见异常
肛门指诊	放弃
科室小结	左叶甲状腺结节 双侧乳腺小叶增生，双侧乳腺结节
	检查医师：李玉珍

妇科

项目名称	检查结果
外阴	未见异常
阴道	未见异常
宫颈	未见异常
宫体	未见异常
附件	未触及异常
	检查医师：芦胜群

眼科

项目名称	检查结果
裸眼视力右	0.6
裸眼视力左	0.8
外眼检查	未见异常
眼底检查	未见明显异常
裂隙灯检查	未见异常
科室小结	裸眼视力右值偏低(0.6)(参考值1~2)；裸眼视力左值偏低(0.8)(参考值1~2)
	检查医师：张艳军

耳鼻喉

项目名称	检查结果
耳	未见异常
鼻	未见异常
口咽	未见异常
	检查医师：杨恩英

口腔科	
项目名称	检查结果
牙周	未见异常
口腔粘膜	未见异常
颌面部	未见异常
牙体	2-8龋齿3-8阻生齿
科室小结	2-8龋齿3-8阻生齿
	检查医师：王颖

综合报告单

检验项目：尿常规		检验时间：2024-08-10 10:41:59		
项目名称	结果	参考值	单位	标志
尿胆原	阴性	阴性		
胆红素	阴性	阴性		
尿酮体	阴性	阴性		
隐血	阴性	阴性		
尿蛋白	阴性	阴性		
亚硝酸盐	阴性	阴性		
尿白细胞	阴性	阴性		
尿糖	阴性	阴性		
尿比重	1.025	1.003-1.030		
酸碱度	6.00	5.4-8.4		
维生素C	阴性	阴性		
镜检白细胞	0	0-5	Cell/HP	
镜检红细胞	0	0-3	Cell/HP	
镜检管型	0	0	Cast/LP	
镜检结晶	未见	未见	-	

审核者：姚碧涛　检查者：丛月

检验项目：宫颈刮片		检验时间：2024-08-11 17:45:42		
项目名称	结果	参考值	单位	标志
TCT（液基超薄细胞检测）	未见上皮内病变或恶性细胞（NILM）。			

审核者：潘卫国　检查者：左芳霞

检验项目：免疫发光		检验时间：2024-08-11 17:08:24		
项目名称	结果	参考值	单位	标志
甲胎蛋白(AFP)(发光法-定量)	2.20	0--10	ng/ml	
癌胚抗原(CEA)(发光法-定量)	1.09	0--5	ng/ml	

糖类抗原125测定(CA125)	12.97	0--35	U/ml	
糖类抗原15-3测定(CA15-3)	11.42	0--28	U/ml	
促甲状腺激素(TSH)	2.83	0.55--5.5	mIU/L	
三碘甲状腺原氨酸（T3）	1.13	0.9--3	ng/ml	
甲状腺素（T4）	68.69	40--135	ng/ml	
游离三碘甲状腺原氨酸（FT3）	2.88	1.5--5	pg/ml	
游离甲状腺素（FT4）	13.19	6.75--28	pg/ml	
抗甲状腺球蛋白抗体（TG-Ab）	0.76	0--110	IU/ml	
甲状腺过氧化物酶抗体	0.01	0--30	IU/ml	

审核者： 王振辉　检查者：安铭爽

检验项目：人乳头瘤		检验时间：2024-08-11 02:17:07		
项目名称	结果	参考值	单位	标志
人乳头瘤病毒16型/18型检测（HPV16型/18型）	阴性(-)	阴性(-)		

审核者： 尹浩　检查者：葛春宏

检验项目：生化-肝功		检验时间：2024-08-11 11:18:57		
项目名称	结果	参考值	单位	标志
血清丙氨酸氨基转移酶	7.80	0--40	U/L	
血清天冬氨酸氨基转移酶	16.31	0--40	U/L	
血清γ-谷氨酰基转移酶	13.00	7--45	U/L	

审核者： 王振辉　检查者：安铭爽

检验项目：生化-肾功		检验时间：2024-08-11 11:18:57		
项目名称	结果	参考值	单位	标志
血清尿素	3.11	1.7--8.3	mmol/L	
血清肌酐	48.56	44.2--88.4	umol/L	
血清尿酸	240.14	143--339	umol/L	

审核者： 王振辉　检查者：安铭爽

检验项目：生化-血糖		检验时间：2024-08-11 11:18:57		
项目名称	结果	参考值	单位	标志
空腹血糖	5.16	3.9--6.1	mmol/L	

审核者： 王振辉　检查者：安铭爽

检验项目：生化-血脂		检验时间：2024-08-11 11:18:57		
项目名称	结果	参考值	单位	标志
总胆固醇	4.28	≤5.2	mmol/L	
甘油三酯	0.67	<1.7	mmol/l	
高密度脂蛋白胆固醇	1.51	0.9--2.19	mmol/L	
低密度脂蛋白胆固醇	2.15	<3.36	mmol/L	

动脉硬化指数（AI）	1.83	0--4		

审核者： 王振辉　检查者：安铭爽

检验项目：血常规五分类		检验时间：2024-08-10 09:13:14		
项目名称	结果	参考值	单位	标志
白细胞	3.87	3.5-9.5	*10^9/L	
中性粒细胞百分比	55.90	50-70	%	
淋巴细胞百分比	35.60	20-40	%	
单核细胞百分比	6.30	3.0-8.0	%	
嗜酸性粒细胞百分比	1.70	0.5-5	%	
嗜碱性粒细胞百分比	0.50	0-1	%	
中性粒细胞数	2.17	2-7	*10^9/L	
淋巴细胞数	1.38	0.8-4	*10^9/L	
单核细胞数	0.24	0.12-0.8	*10^9/L	
嗜酸性粒细胞数	0.06	0.05-0.5	*10^9/L	
嗜碱性粒细胞数	0.02	0-0.1	*10^9/L	
红细胞	4.23	3.8-5.1	*10^12/L	
血红蛋白	130	115-150	g/L	
红细胞压积	39.20	33-45	%	
平均红细胞体积	92.8	82-100	fL	
平均血红蛋白量	30.73	27-34		
平均血红蛋白浓度	331.00	316-354	g/L	
红细胞分布宽度-SD	48.7	21-52	fL	
血小板	196.00	125-350	*10^9/L	
血小板平均体积	9.2	6.5-12	fL	
血小板分布宽度	16.4	9-17	%	
血小板压积	0.18	0-2.9	%	

审核者： 姚碧涛　检查者：丛月

检验项目：阴道分泌物检验		检验时间：2024-08-10 09:45:22		
项目名称	结果	参考值	单位	标志
滴虫	-	-		
霉菌	-	-		
清洁度	II °	I °-II °		

审核者： 姚碧涛　检查者：丛月

呼气试验	
项目名称	检查结果
C13呼气试验(HP)	呼气试验阴性

影像报告

瑞慈医疗

^{13}C呼气试验HP检验报告

姓　名：	吴玲	年　龄：	37	性　别：	女
科　室：		编　号：	4	检验日期：	2024/8/10
病历号：		送检医生：		床号：	

检验项目：（Hp）幽门螺旋杆菌

	DELTA值	CO2浓度	检测结果DOB值	检验时间
1	-26.08	3.99	1.34	9:14:11
2	-24.74	4.46		

参考值：　DOB值＜4.0为阴性　　DOB值≥4.0为阳性

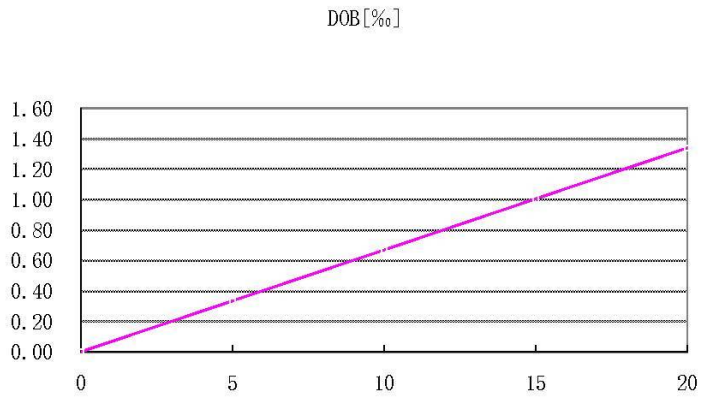

检查结果：Hp阴性　　检验者：侯凤荣　　审核者：侯凤荣

温馨提示：幽门螺杆菌（Hp）感染是胃病的致病元凶，也是世界卫生组织（WHO）认定的胃癌的第一类致病因子！及时诊断并根除Hp感染是治愈胃病，防止复发，有效阻断向胃癌发展的重要前提！

＊阳性表明存在Hp感染，建议接受正规治疗，并在治疗结束一个月后复查！

心超室

项目名称	检查结果

检查描述	超声条件及图像质量【乙】 一、 M型超声检查主要测值（单位：mm） 名称 测量值 正常参考值 主动脉根部内径（AO） [24] 20 - 37 左房内径（LA） [25] 19 - 40 左室舒张末期内径（LVDD） [40] 35 - 56 左室收缩末期内径（LVSD） [24] 20 - 37 室间隔厚度(IVS) [7] 6 - 11 左室后壁厚度 (PW) [7] 6 - 11 左室射血分数（EF） [69] >50% 二、二维超声检查 1、左房室内径正常，室间隔及左室壁不增厚，静息状态下各节段收缩活动未见明显异常。 2、二尖瓣不增厚，开放不受限。 3、升主动脉及主动脉根部不增宽，主动脉瓣不增厚，开放不受限。 4、右房室内径正常，肺动脉内径正常。 三、 心脏彩色多普勒超声检查 1、二尖瓣CDF/PWD：未见明显反流。二尖瓣血流图示E>A。 2、主动脉瓣CDF/PWD：未见明显反流。 3、三尖瓣CDF/PWD：未见明显反流。 4、肺动脉瓣CDF/PWD：未见明显反流。
检查结论	静息状态下超声心动图未见明显异常
影像附件1	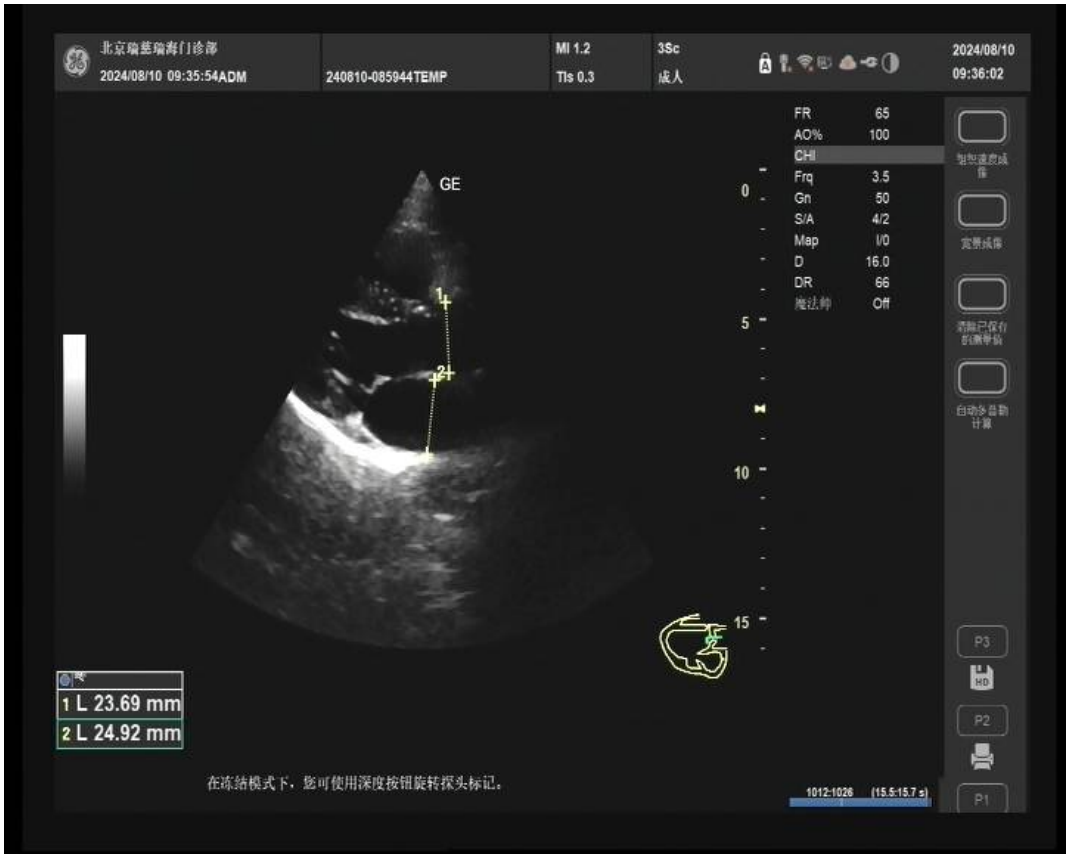

影像附件2	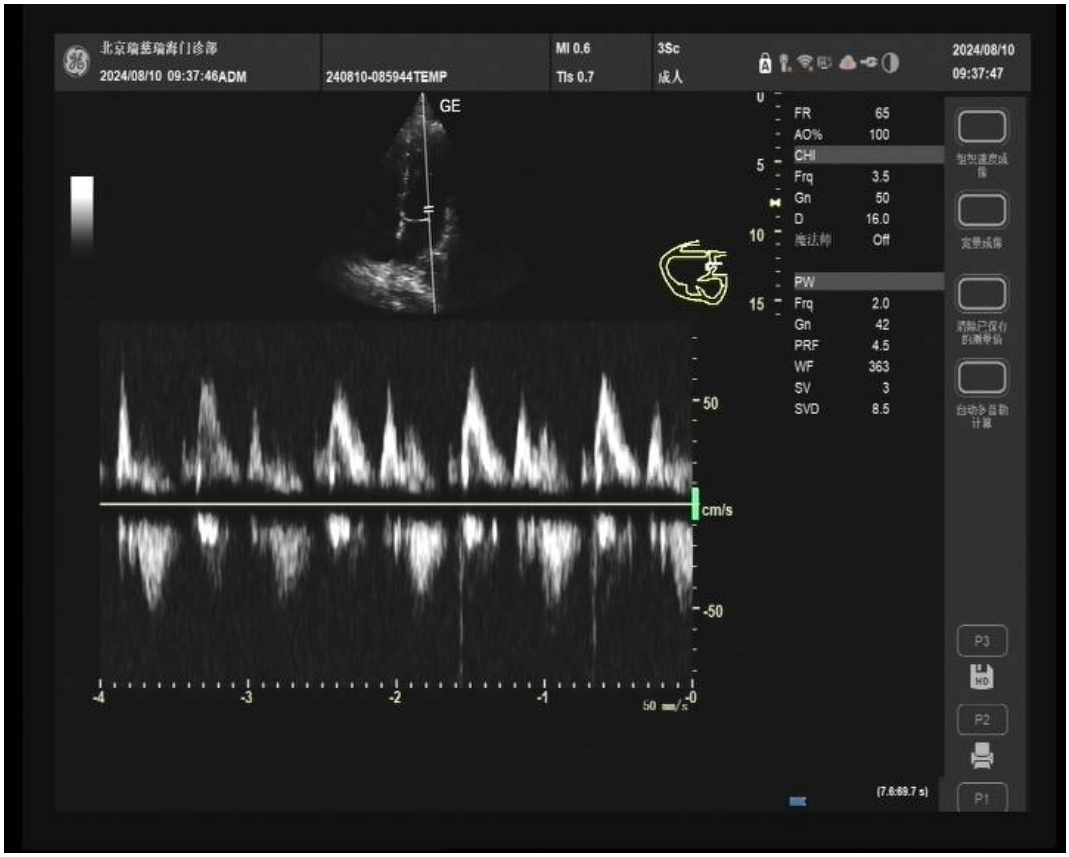 北京瑞慈瑞海门诊部 2024/08/10 09:37:46ADM 240810-085944TEMP MI 0.6 TIs 0.7 3Sc 成人 2024/08/10 09:37:47 GE FR 65 AO% 100 CHI Frq 3.5 Gn 50 D 16.0 PW Frq 2.0 Gn 42 PRF 4.5 WF 363 SV 3 SVD 8.5 cm/s 50 -50 -4 -3 -2 -1 0 P3 P2 P1
影像附件3	北京瑞慈瑞海门诊部 2024/08/10 09:36:09ADM 240810-085944TEMP MI 1.2 TIs 0.3 3Sc 成人 2024/08/10 09:36:18 GE FR 65 AO% 100 CHI Frq 3.5 Gn 50 S/A 4/2 Map I/0 D 16.0 DR 66 1 L 6.95 mm L 7.29 mm 放置最后一个点 P3 P2 P1

影像附件4	北京瑞慈瑞寿门诊部 2024/08/10 09:36:59ADM 240810-085944TEMP MI 0.6 TIs 0.5 3Sc 成人 2024/08/10 09:36:59 GE 65 -65 cm/s FR 25 AO% 100 CHI Frq 3.5 Gn 50 D 16.0 Off CF Frq 2.5 Gn 20.5 PRF 4.2 WF 895 PW Frq 2.0 Gn 42 PRF 4.5 WF 363 SV 3 SVD 5.4 50 cm/s -50 -100 -4 -3 -2 -1 0 50 mm/s P3 P2 P1
影像附件5	北京瑞慈瑞寿门诊部 2024/08/10 09:36:30ADM 240810-085944TEMP MI 1.2 TIs 0.2 3Sc 成人 2024/08/10 09:36:46 LVIDd 39.73 mm LVIDs 24.48 mm EDV(Teich) 68.90 ml ESV(Teich) 21.18 ml EF(Teich) 69.26 % SV(Teich) 47.72 ml %FS 38.39 % GE FR 37 AO% 100 CHI Frq 3.5 Gn 50 S/A 4/2 Map H/0 D 16.0 DR 66 Off cm 5 10 15 -4 -3 -2 -1 0 50 mm/s 标记 LVID 在收缩期的终点 P3 P2 P1

影像附件6	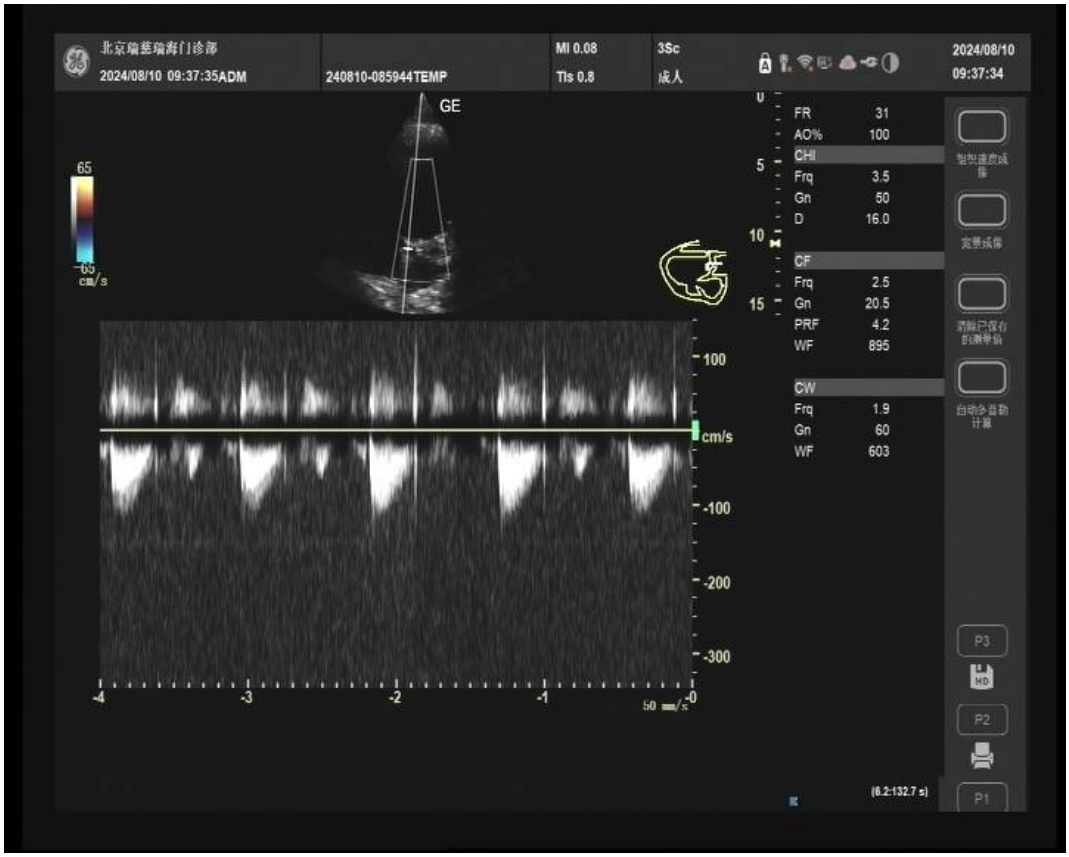
	诊断医师：李天瑜

彩超室

项目名称	检查结果
检查描述	超声条件及图像质量【乙】 双叶甲状腺形态大小正常，峡部厚度正常，包膜完整，内部回声不均匀。左叶甲状腺内可见等回声，大小约6x4mm，边界清，形态规则。CDFI：左叶结节周边可见明显血流信号。 双侧乳腺腺体致密，内部回声增强，结构紊乱，分布不均，腺管未见明显扩张。右侧乳腺内可见多个无回声，大者位于乳头上方，大小约5x3mm，边界清，形态规则。左侧乳腺内可见无回声，位于6点位，大小约4x3mm，边界清，形态规则。CDFI：未见明显异常血流信号。 超声条件及图像质量【乙】 肝脏形态大小正常，肝内见高回声区，大小21×16mm，边界尚清，边缘规则，内见筛状结构。余实质回声分布均匀，血管纹理清晰。CDFI：未见明显异常血流信号。 胆囊大小正常范围，胆汁透声尚可，胆囊腔内未见明显异常回声。胆总管近端未见扩张。 胰腺形态大小正常，内部回声均匀，主胰管未见扩张。CDFI：未见明显异常血流信号。 脾脏形态大小正常，包膜完整，内部回声均匀。CDFI：未见明显异常血流信号。 双肾形态大小正常范围，包膜光滑，集合系统未见明显分离。左肾内见单个无回声区，大小约23×21mm，边界清晰，后方回声增强。CDFI：血流灌注良好。右肾未见明显异常。 子宫大小形态正常，轮廓清晰，宫腔线居中，宫体回声均匀，子宫内膜厚约10mm，双侧附件区未见明显异常。CDFI: 未见明显异常血流信号。

检查结论	双叶甲状腺实质回声不均匀，建议结合甲功 左叶甲状腺结节 C-TIRADS 3 类 乳腺小叶增生 双侧乳腺囊性结节（右侧多发） BI-RADS 2类 肝血管瘤可能 左肾囊肿 胆、胰、脾、右肾目前未见明显占位性病变 子宫附件目前未见明显占位性病变
影像附件1	
影像附件2	

影像附件3	北京瑞慈瑞寿门诊部 2024/08/10 09:30:05ADM 240810-085944TEMP MI 0.9 TIs 0.1 12L 甲状腺 2024/08/10 09:30:12 FR 39 AO% 100 CHI Frq 10.0 Gn 58 S/A 3/4 Map F/0 D 4.0 DR 72 Off GE 1 L 6.18 mm 2 L 4.24 mm 在冻结模式下，您可使用深度按钮旋转探头标记。 P3 P2 P1
影像附件4	北京瑞慈瑞寿门诊部 2024/08/10 09:31:46ADM 240810-085944TEMP MI 0.8 TIs 0.2 12L 乳腺 2024/08/10 09:31:57 FR 34 AO% 100 CHI Frq 10.0 Gn 57 S/A 4/3 Map F/0 D 4.0 DR 72 Off GE 1 L 4.63 mm 2 L 2.92 mm 在冻结模式下，您可使用深度按钮旋转探头标记。 P3 P2 P1

影像附件5	北京瑞慈瑞寿门诊部 2024/08/10 09:34:57ADM 240810-085944TEMP MI 0.8 TIs 0.2 12L 乳腺 2024/08/10 09:34:55 GE FR 34 AO% 100 CHI Frq 10.0 Gn 57 S/A 4/3 Map F/0 D 4.0 DR 72 Off P3 P2 P1
影像附件6	北京瑞慈瑞寿门诊部 2024/08/10 09:33:06ADM 240810-085944TEMP MI 0.8 TIs 0.2 12L 乳腺 2024/08/10 GE FR 34 AO% 100 CHI Frq 10.0 Gn 57 S/A 4/3 Map F/0 D 4.0 DR 72 Off P3 P2 P1

影像附件7	北京瑞慈瑞海门诊部 2024/08/10 09:34:25ADM 240810-085944TEMP MI 0.8 TIs 0.2 12L 乳腺 2024/08/10 09:34:30 FR 34 AO% 100 CHI Frq 10.0 Gn 57 S/A 4/3 Map F/0 D 4.0 DR 72 Off GE 1 L 3.98 mm 2 L 2.65 mm 在冻结模式下，您可使用深度按钮旋转探头标记。 1847:1847 (54.5:54.5 s) P3 P2 P1
影像附件8	北京瑞慈瑞海门诊部 2024/08/10 09:30:57ADM 240810-085944TEMP MI 0.9 TIs 0.1 12L 甲状腺 2024/08/10 09:30:57 FR 39 AO% 100 CHI Frq 10.0 Gn 57 S/A 3/4 Map F/0 D 4.0 DR 72 Off GE 在冻结模式下，您可使用深度按钮旋转探头标记。 161:161 (4.1:4.1 s) P3 P2 P1

影像附件9	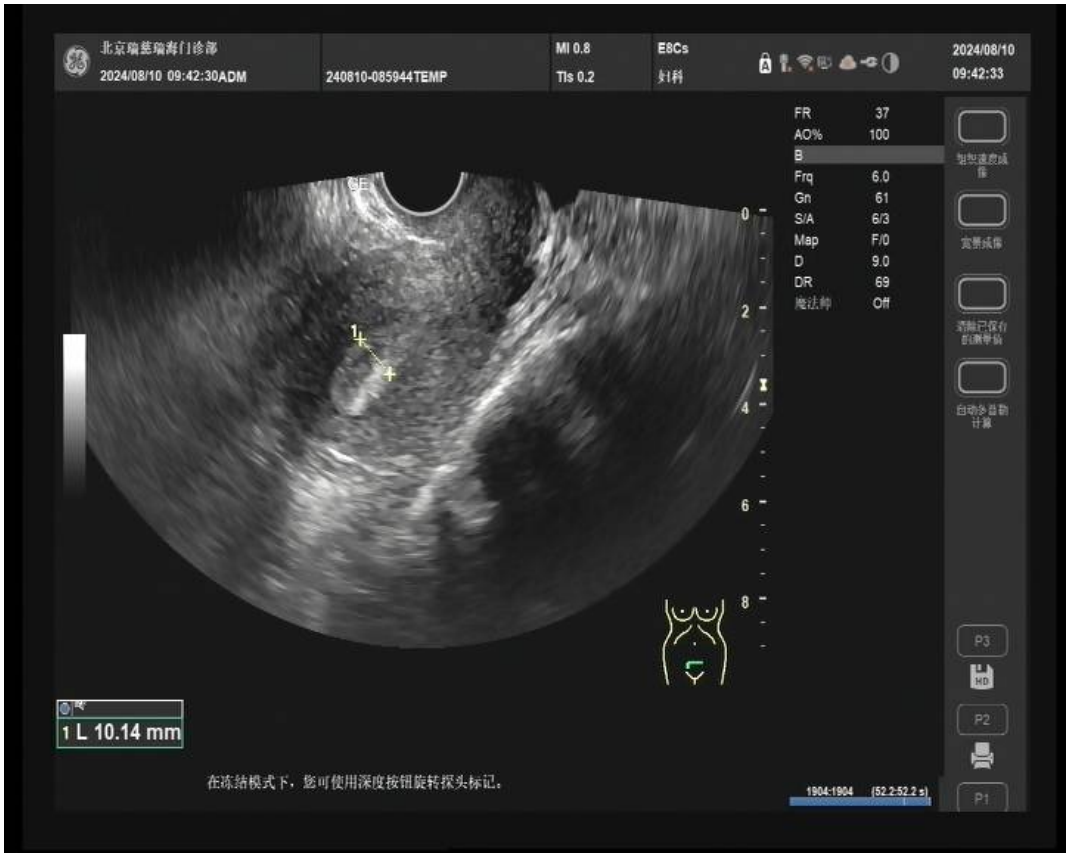
影像附件10	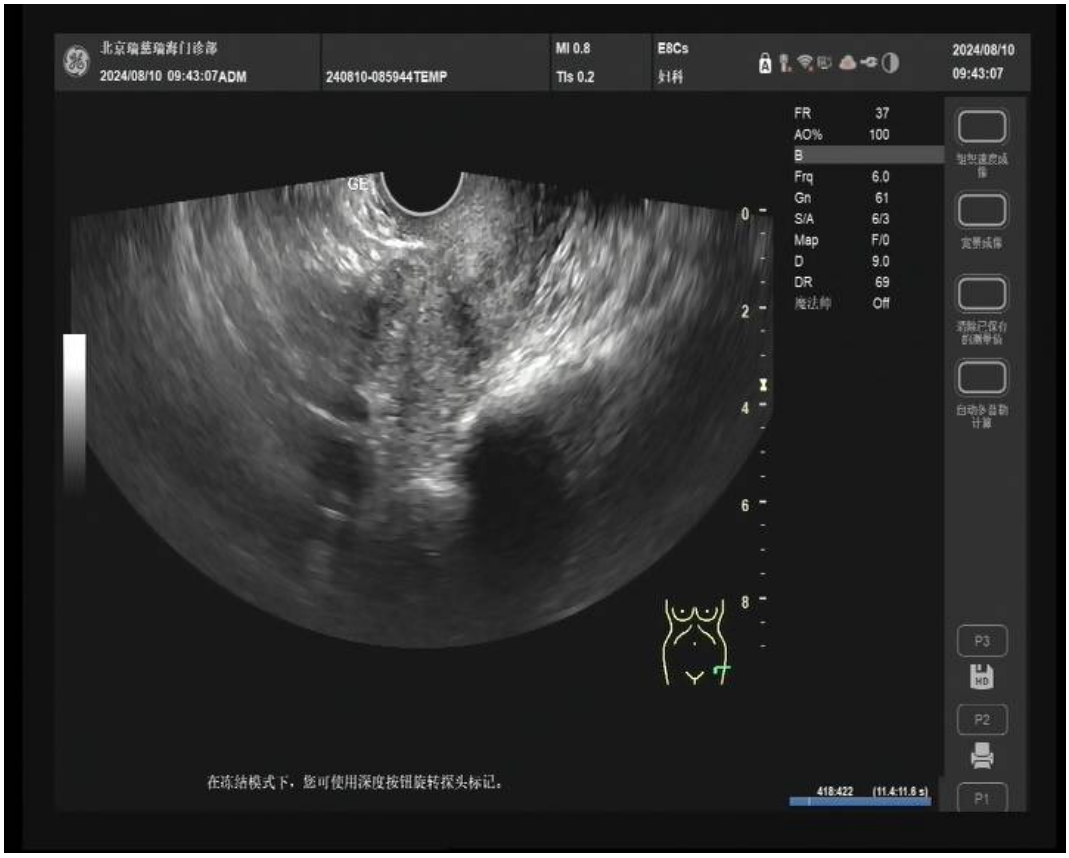

影像附件11	
影像附件12	

影像附件13	
影像附件14	

影像附件15	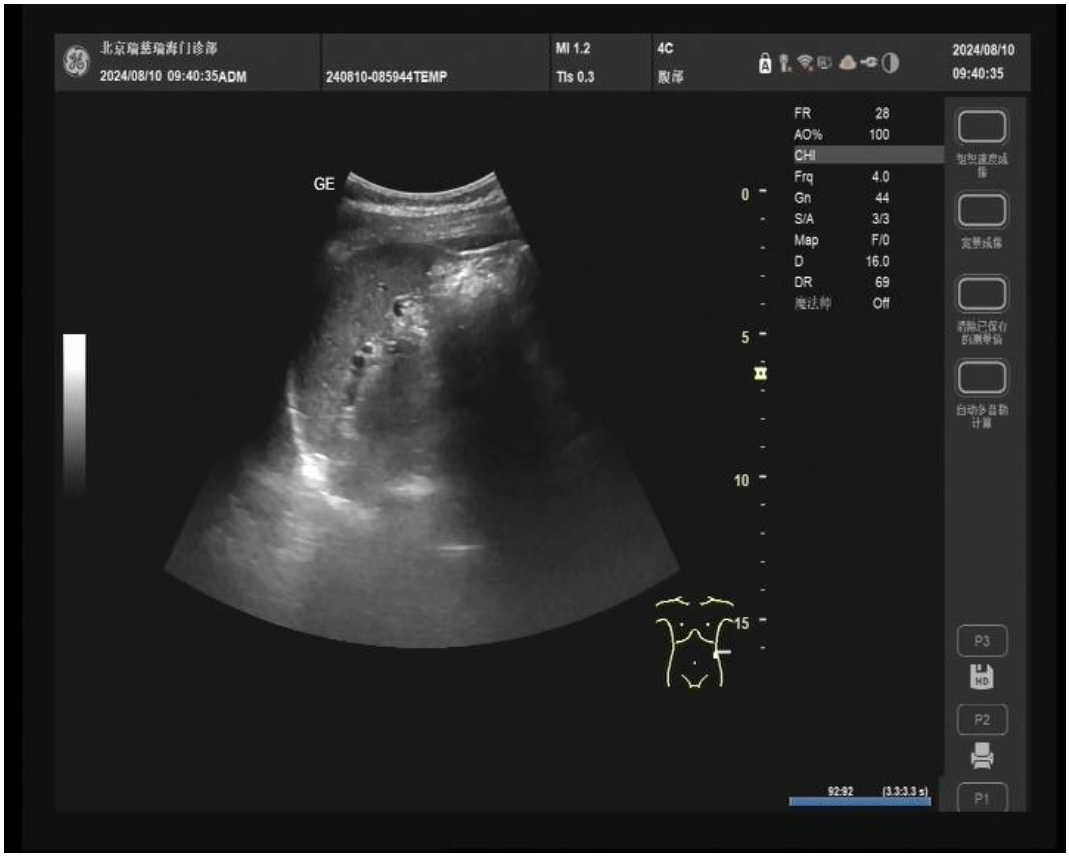
影像附件16	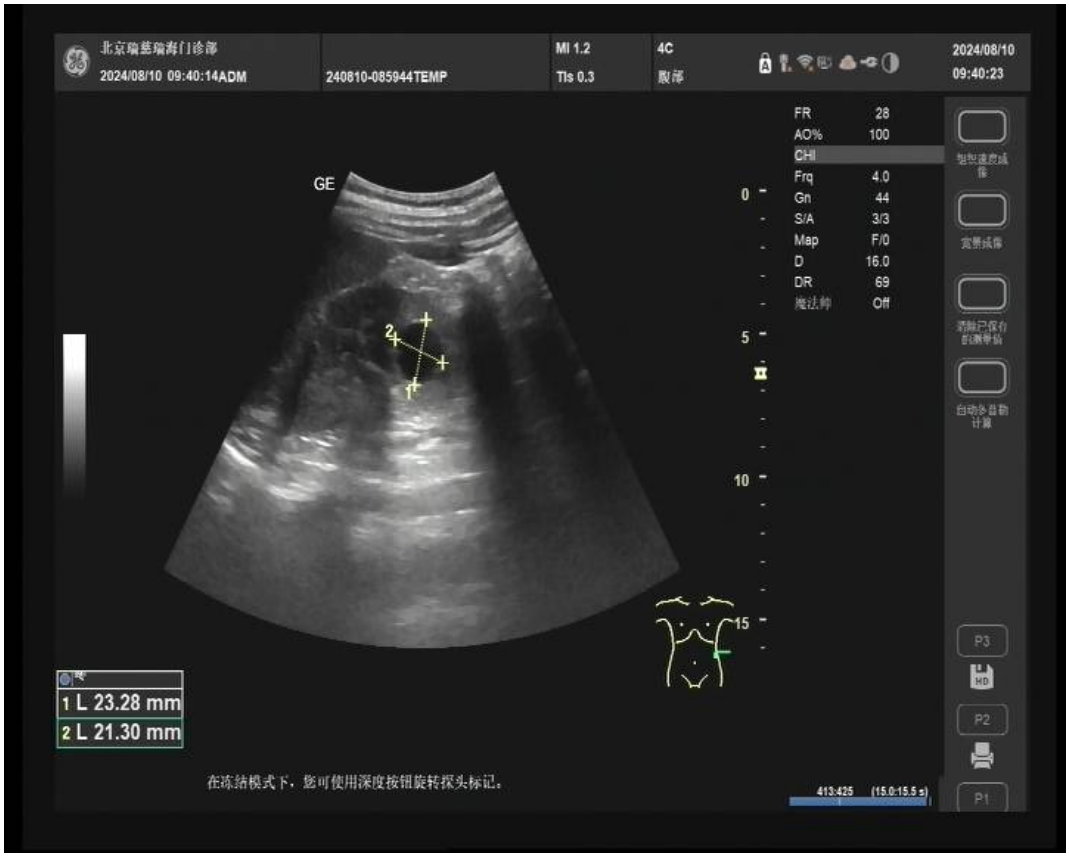

影像附件17	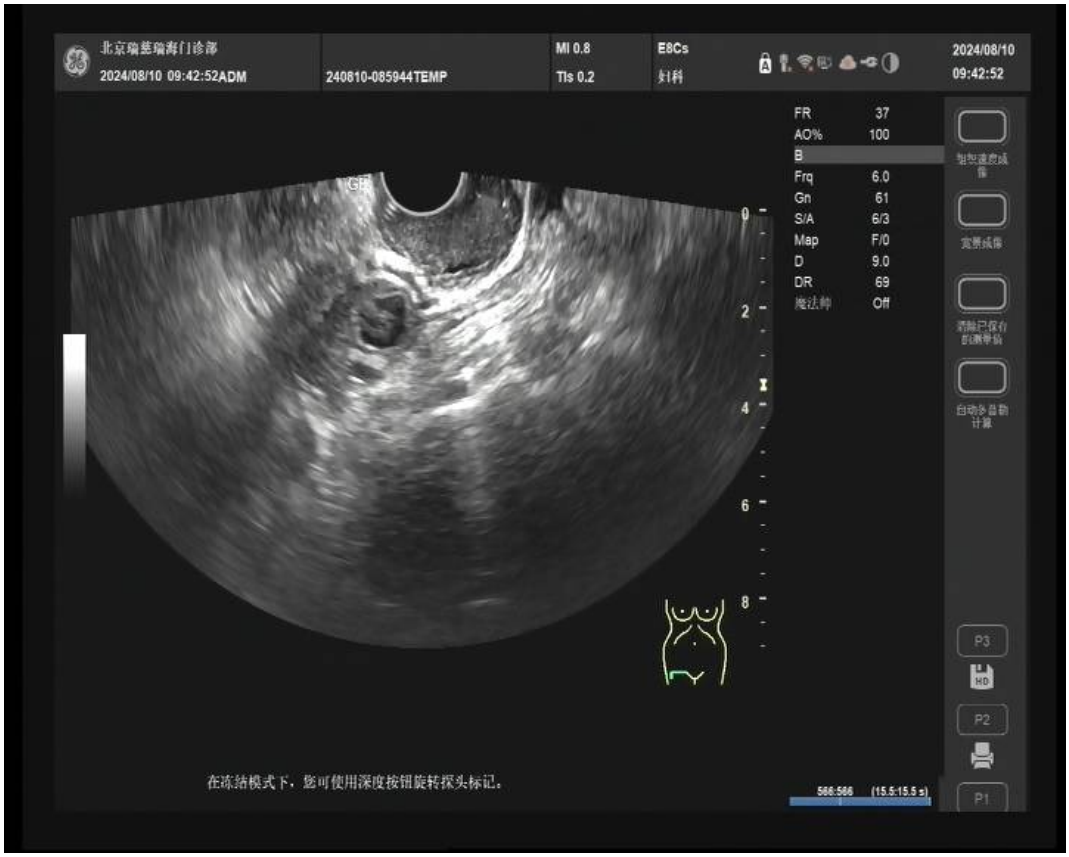
影像附件18	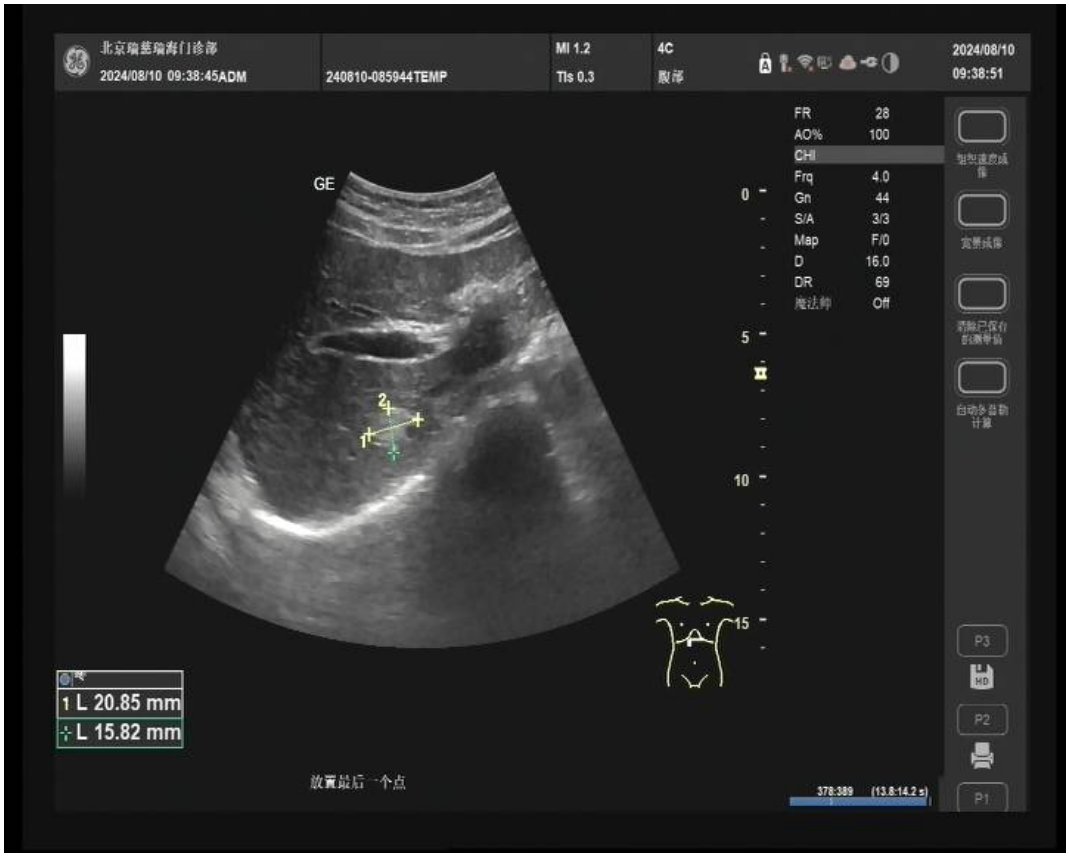

影像附件19	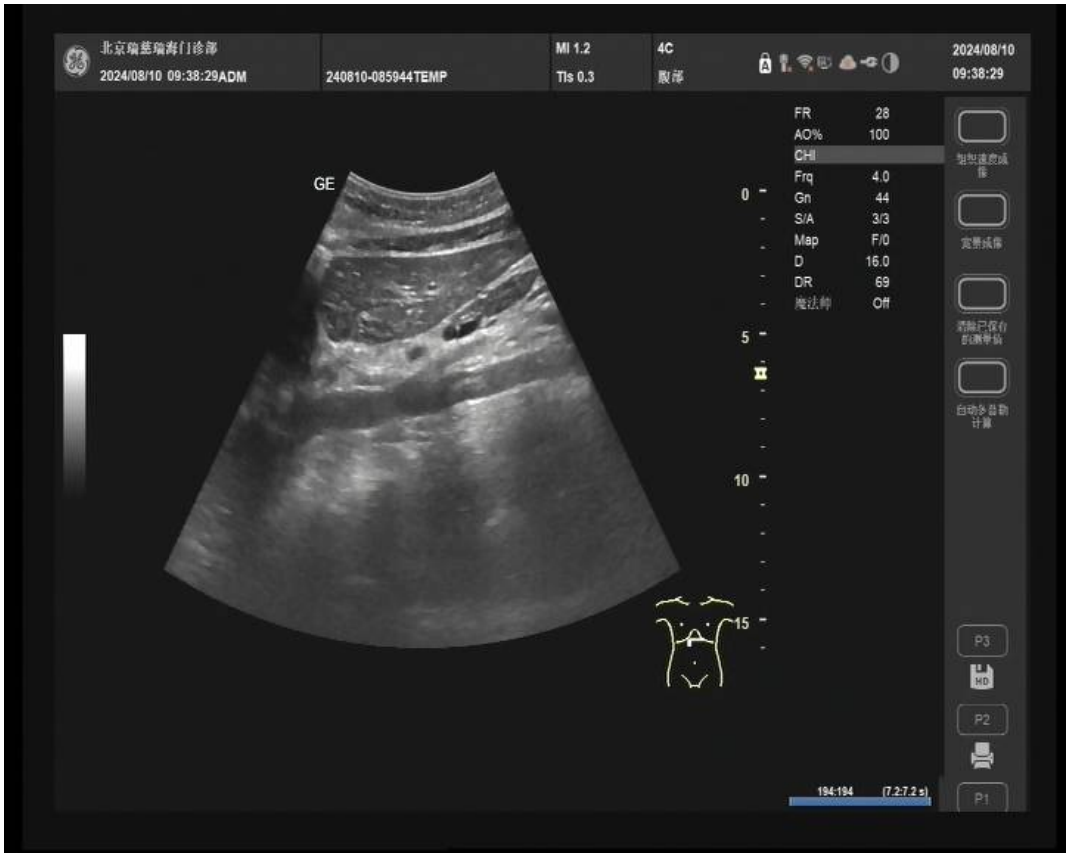
影像附件20	

诊断医师：李天瑜

放射科

项目名称	检查结果
检查描述	两侧胸廓对称，气管、纵隔居中，两肺纹理清晰，未见明显活动性病变，两侧肺门影不大，心影形态大小无异常，两侧横膈光整，两侧肋膈角锐利。
检查结论	两肺未见明显活动性病变。

审核医师：胡斯礼　诊断医师：刘洪星

心电图

项目名称	检查结果
检查描述	增益: 10mm/mV 走速: 25mm/s 心率: 71 bpm PR间期: 118 ms QRS时限: 132 ms QT间期: 428 ms QTC间期: 447 ms P电轴: 53 Angle QRS电轴: 68 Angle T电轴: 41 Angle RV5: 1.394 mv SV1: 0.411 mv
检查结论	窦性心律 完全性右束支传导阻滞
影像附件1	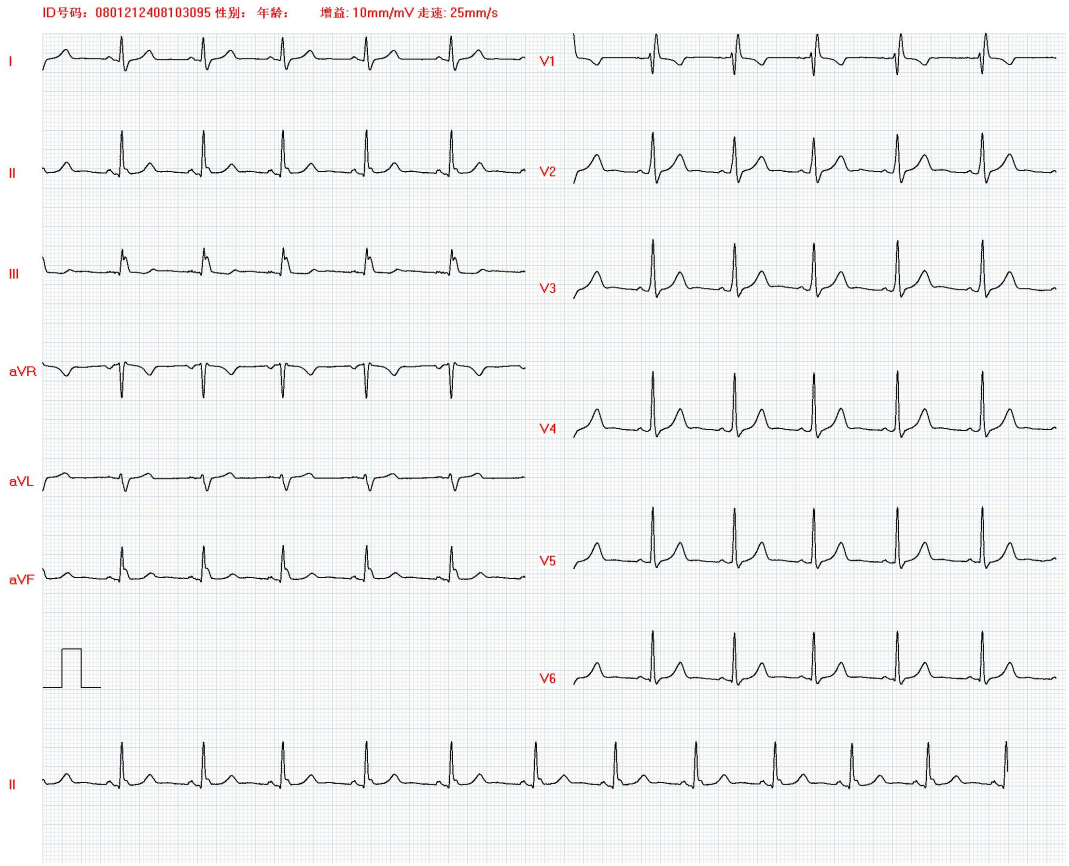

诊断医师：周天兰

终检结论

1.左叶甲状腺结节；超声提示：左叶甲状腺结节 C-TIRADS 3 类。建议甲状腺外科随诊。
【甲状腺结节】甲状腺组织内性质不能明确的局限性肿块统称为甲状腺结节。由多种病因引起。临床上多种甲状腺疾病，如甲状腺退行变、炎症、自身免疫以及新生物等都可以表现为结节。大多数为良性，5%-15%的甲状腺结节为甲状腺癌，受年龄性别、放射线接触史、家族史和其他因素影响。发现甲状腺结节，如果直径小于1cm，超声检查有癌性征象、有头颈部放射治疗史或甲状腺癌家族史或者直径大于1cm结节都必须进一步检查明确结节性质。

2.双侧乳腺小叶增生，双侧乳腺结节；超声提示：乳腺小叶增生。建议乳腺外科进一步检查。
【乳腺小叶增生】又称乳腺囊性增生病。是妇女最常见的乳房疾病。本病系雌、孕激素比例失调，使乳腺实质增生过度和复旧不全导致。一侧和双侧乳房胀痛和肿块是本病的主要表现。胀痛一般月经前明显，经后减轻。体检时可触到单个或多个结节，结节可融合成片状、条索状或无清晰边界的肿块，质韧而不坚，可以推动，有触痛。随着月经来潮部分结节可消失。由于本病表现易

与乳腺癌混淆，因此应及时到医院检查，以防隐患。

3.裸眼视力右值偏低(0.6)(参考值1~2)；裸眼视力左值偏低(0.8)(参考值1~2)。建议眼科随诊。

4.2-8龋齿3-8阻生齿。建议口腔科随诊。

5.心电图提示：完全性右束支传导阻滞。建议心内科随诊。
【右束支传导阻滞】属于室内传导阻滞的一种类型，根据传导障碍的程度，分为完全性和不完全性右束支传导阻滞。右束支阻滞可见于正常人。以儿童和青年人较多，以不完全性右束支阻滞较常见。完全性右束支阻滞多有器质性心脏病可能，如冠心病、高血压性心脏病、风湿性心脏病、心肌病、肺源性心脏病、先天性心脏病、高钾血症等。临床上常无症状，可不需特殊处理，但应定期随访观察(包括心电图、超声心动图等)。适当劳逸，饮食有节，按时起居，适当参加体育锻炼。如有冠状动脉疾患、高血压、肺心病、心肌炎等病因者，建议心内科治疗。

6.超声提示：肝血管瘤可能。建议肝胆外科进一步检查。
【血管瘤】是先天性良性肿瘤或血管畸形，主要是在胚胎发育过程中形成的。按临床表现和组织学特征可分为毛细血管型血管瘤，海绵状血管瘤，蔓状血管瘤。血管瘤的治疗方法很多。但需要医生根据血管瘤的具体情况制定相应的治疗方法，建议外科就诊。

7.超声提示：左肾囊肿。建议泌尿外科随诊。
【肾囊肿】是肾脏内出现大小不等的与外界不相通的囊性肿块的总称。常见的肾囊肿可分为单纯性肾囊肿和成人型多囊肾，多无症状，常常是在体检时发现。单纯性肾囊肿可能是一种先天性异常，多数是单侧，其发病率可随年龄增长而增高，50岁以上的人做B超，有50%可发现这种囊肿，借助B超、CT可确诊。成人型多囊肾是一种先天性遗传性疾病，表现为夜尿增多、腰痛、高血压等，约10%的人伴有肾结石，30%的人伴有多囊肝。建议泌尿外科随诊。

8.超声提示：双叶甲状腺实质回声不均匀。建议结合甲功，甲状腺外科随诊。
【甲状腺回声不均匀】甲状腺回声不均匀，不是一种疾病，而是甲状腺疾病在超声检查时的声像学表现，常见于甲状腺肿、甲状腺炎、甲状腺肿瘤等多种甲状腺疾病。如果您的检查结果仅有甲状腺回声不均匀的提示，而甲状腺功能正常且没有不适症状时，一般无需特殊治疗，但需定期复查。如果有甲状腺功能异常同时伴有心悸、多汗、消瘦等症状，应及时到医院内分泌代谢科就医。

9.超声提示：双侧乳腺囊性结节（右侧多发） BI-RADS 2类。建议定期随访。
【BI-RADS】即美国放射学会推荐的"乳腺影像报告和数据系统"。其各个分级的意义如下：
0级：说明检查获得的信息还不够完整。需要结合前片或其他检查后再评估。
1级：未见异常，建议定期随访。
2级：考虑良性改变，建议定期随访（如每年一次）。
3级：良性疾病可能，但需要缩短随访周期（如3～6个月一次）。这一级恶性的比例小于2%。
4级：考虑恶性病变可能，需要活检明确。
5级：高度怀疑为恶性病变（几乎认定为恶性疾病），需要手术切除活检。
6级：已经由病理证实为恶性病变。
上述只是从影像学中判断乳腺疾病的程度，具体情况应当结合临床医师的判断来综合分析。

主检医师：齐兰

北京瑞慈瑞海综合门诊部

终审日期：2024-08-14 09:27:38

报告解读

体检报告解读方式：

（1）现场咨询：到体检机构客服部当面咨询。

（2）电话咨询：按体检报告底部右下方显示电话号码致电体检机构咨询。

（3）致电瑞慈服务热线4001688188转接预约咨询。

（4）微信小程序在线解读报告:扫一扫右侧小程序二维码，在线解读报告。

备注：具体咨询时间以体检机构告知为准；由于体检业务繁忙，高峰时段，可能会有医生无法立即接待、座机无法及时接听的情况，敬请客户谅解。	微信扫一扫，解读报告 电话:010-62574559