# RG Bekken

**Endring siden forrige versjon**

Revidert. Endret fra FCF til mer generell fraktur, i informasjonstekst om når vi tar CT og kontraindikasjon for innadroterte bein.

| | | |
|---|---|---|
| **Indikasjon** | Skade, kontroll av skade | *Bekken AP*<br>***Tilleggsprojeksjoner acetabulum:*** *Skrå 1, Skrå 2*<br>***Tilleggsprojeksjoner bekkenring:*** *Inlet*<br>***Tilleggsprojeksjoner os pubis, os ischii:*** *Outlet* |
| | Benlengdeforskjell | *Stående Bekken AP* |
| | Utredning av hofteluksasjon | *Stående Bekken side*<br>*Sittende Bekken side* |

| | | |
|---|---|---|
| **BEKKEN AP** | | 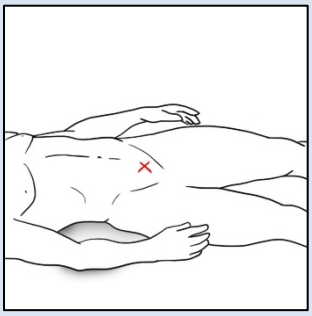 |
| INFORMASJON | CT tas ved mistanke om fraktur på alle pasienter over 60 år. Hos pasienter under 60 år kan CT overveies, se prosedyren 534 CT Bekken/ hofte (A.1.1/6.1.6.2.5-11) Ved spørsmål om **luksasjon** eller **fraktur**, se RG Hofte (A.1.1/6.1.3.4-02) | |
| POSISJONERING | Pasienten liggende rett på ryggen uten rotasjon i bekkenet, bena roteres innover 15-20°. **OBS:** Ved spørsmål om **luksasjon** eller **fraktur i hofte/lår** er innadrotasjon av aktuelt bein kontraindisert. | |
| SENTRERING | Midt på pasienten, i høyde ca. 5 cm distalt for spina iliaca anterior superior (ASIS). | |
| STRÅLERETNING | 0° | |
| BILDEKRITERIER | Hele bekkenet fremstilles uten rotasjon, med trochanter major i profil uten forkorting av collum femoris. L5 inkluderes øverst. | |
| KOMMENTAR | | |
| **SKRÅ 1**<br>**(Iliac oblique view)**<br>**Aktuell side ned (acetabulum sin)** | | 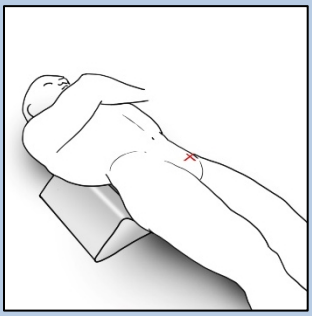 |
| INFORMASJON | Ved mistanke om, og kontroll av, fraktur i acetabulum tas **skråprojeksjoner**. **Aktuell side ned (her venstre)** fokuserer på fremre del av acetabulum. Tilleggsprojeksjoner trengs ikke der pasient diagnostiseres med CT. | |
| POSISJONERING | Skrå pasienten 45° fra ryggleie med aktuell side ned. Bena liggende strake og like skrå som bekkenet. | |
| SENTRERING | Acetabulum, 5 cm distalt og medialt for spina iliaca anterior superior (ASIS) som er vendt mot detektor. | |
| STRÅLERETNING | 0° | |
| BILDEKRITERIER | Venstre Os ilium fremstilles forlenget, og venstre foramen obturatum er lukket. Inkluder hele bekkenet | |

| | | |
|---|---|---|
| KOMMENTAR | | |
| **SKRÅ 2 (Obturator View) Aktuell side opp (acetabulum sin)** | 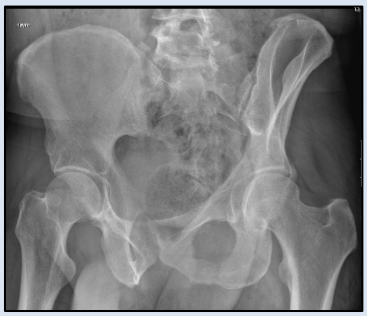 | 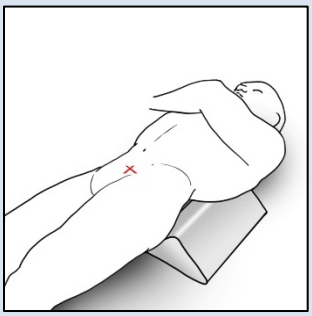 |
| INFORMASJON | Ved mistanke om, og kontroll av, fraktur i acetabulum tas **skråprojeksjoner**. **Aktuell side opp (her venstre)** fokuserer vi på bakre del av acetabulum. Tilleggsprojeksjoner trengs ikke der pasient diagnostiseres med CT. | |
| POSISJONERING | Skrå pasienten 45° fra ryggleie med aktuell side opp. Bena liggende strake og like skrå som bekkenet. | |
| SENTRERING | Acetabulum, 5 cm distalt for spina iliaca anterior superior (ASIS) som er vendt fra detektor. | |
| STRÅLERETNING | 0° | |
| BILDEKRITERIER | Venstre Os ilium fremstilles forkortet, og venstre foramen obturatum er åpen. Inkluder hele bekkenet. | |
| KOMMENTAR | | |
| **INLET (bekkenring)** | | 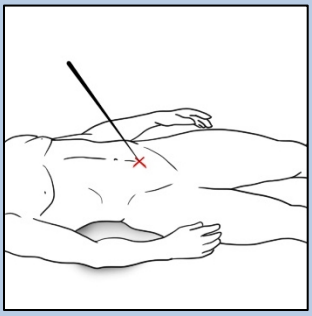 |
| INFORMASJON | Ved mistanke om, og kontroll av, fraktur i bekkenring tas **inlet-projeksjon**. Tilleggsprojeksjoner trengs ikke der pasient diagnostiseres med CT. | |
| POSISJONERING | Pasient liggende rett på ryggen uten rotasjon i bekkenet. | |
| SENTRERING | I pasientens midtlinje, i høyde med spina iliaca anterior superior. | |
| STRÅLERETNING | 35° cranio-caudal | |
| BILDEKRITERIER | Bekkenet fremstilles uten rotasjon, med senter midt i bekkenringen. Ramus pubis superior og os ischii overprojiseres av hverandre. Inkluder bekkenets ytterkant og øvre og nedre grense. | |
| KOMMENTAR | | |
| **OUTLET (os pubis, os ischii)** | | 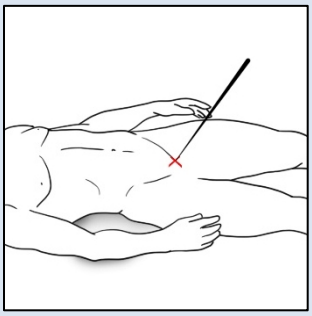 |
| INFORMASJON | Ved mistanke om, og kontroll av, fraktur i os pubis og/eller os ishii tas **outlet-projeksjon**. Tilleggsprojeksjoner trengs ikke der pasient diagnostiseres med CT. | |
| POSISJONERING | Pasient liggende rett på ryggen uten rotasjon i bekkenet. | |
| SENTRERING | I pasientens midtlinje, 3-5cm distalt for trochanter majors eller symfysens øvre kant. | |
| STRÅLERETNING | 30-40° caudo-craniell | |
| BILDEKRITERIER | Bekkenet fremstilles uten rotasjon, og os pubis og os ischii fremstilles uten forkorting og med minimal overprojisering av hverandre. Inkluder nedre del av os ilium ned til hele os ischii, samt hele caput femoris i ytterkant. | |
| KOMMENTAR | | |

| | | |
|---|---|---|
| **STÅENDE BEKKEN AP** | 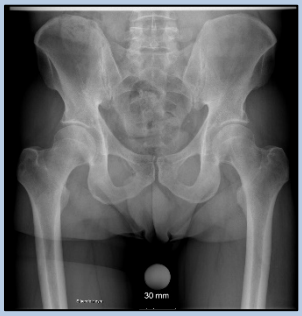 | 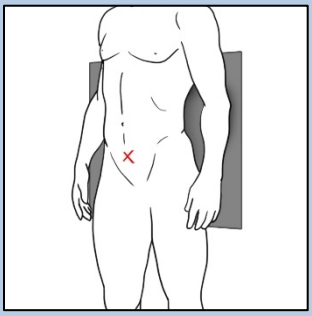 |
| INFORMASJON | Ved mistanke om benlengdeforskjell er førstevalget ved utredning RG Benlengdemåling LAB 4 Moss (A.1.1/6.1.3.4-05) eventuelt 552 CT Benlengdemål (A.1.1/6.1.6.2.5-18) . **Stående bekken** tas kun på svak indikasjon, eller dersom benlengdemål er en av flere problemstillinger. Konferer med radiolog. | |
| POSISJONERING | Pasient står uten sko med lik vekt på begge bein, med patella pekende rett fram. Ved stor benlengdeforskjell bør det bygges opp under korteste bein slik at acetabulum/caput femoris er symetrisk. Benytt kalibreringskule.<br>**OBS:** merking (jfr. «bildekriterier») | |
| SENTRERING | Ca. spina iliaca anterior superior | |
| STRÅLERETNING | 0° | |
| BILDEKRITERIER | Bekkenet fremstilles uten rotasjon, inkluder så mye som mulig av columna, samt hele kalibreringskulen. **Merk bildet** med hvor mange centimenter oppbygging som er benyttet under hvilken fot. | |
| KOMMENTAR | | |
| **STÅENDE BEKKEN SIDE** | 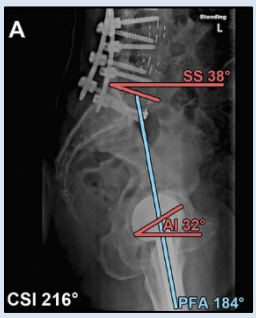 | 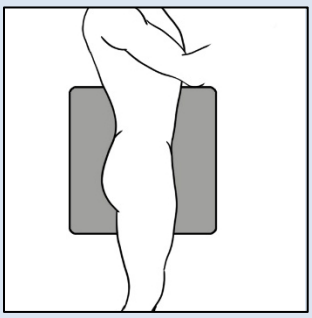 |
| INFORMASJON | 1.Preoperativt for hofteprotese ved antatt økt risiko for luksasjon grunnet stivhet i rygg/tidligere ryggfiksasjoner.<br>2.Protese som lukserer selv om komponenten står bra.<br>Tas kun på forespørsel fra ortoped. Tas i kombinasjon med SITTENDE BEKKEN SIDE. | |
| POSISJONERING | Pasient står uten sko med venstre side mot bucky. Inkluder hele L3 (omtrent 5cm over Crista Iliaca), hele bekkenet og 1/3 av Femur. | |
| SENTRERING | I høyde med Spina Iliaca Anterior Suoerior like ventralt for Crista Iliaca | |
| STRÅLERETNING | 0° | |
| BILDEKRITERIER | Inkludere hele L3 samt proksimale femur med hofteledd, trochantermassiv og øvre femurdiafyse | |
| KOMMENTAR | | |
| **SITTENDE BEKKEN SIDE** | 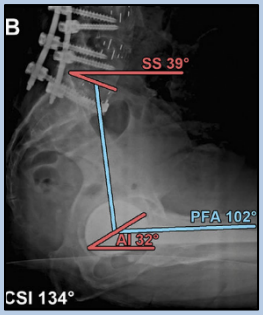 | 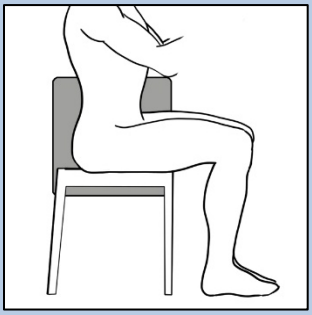 |
| INFORMASJON | 1.Preoperativt for hofteprotese ved antatt økt risiko for luksasjon grunnet stivhet i rygg/tidligere ryggfiksasjoner.<br>2.Protese som lukserer selv om komponenten står bra.<br>Tas kun på forespørsel fra ortoped. Tas i kombinasjon med STÅENDE BEKKEN SIDE. | |
| POSISJONERING | Pasient sittende med omtrent 90° i hofteleddet på en hard krakk med venstre side mot bucky. Ryggen skal være det som pasienten antar som naturlig rak. Ikke hengende fremover. Inkluder hele L3 (omtrent 5cm over Crista Iliaca), hele bekkenet og 1/3 av Femur. | |

| | |
|---|---|
| SENTRERING | I høyde med Spina Iliaca Anterior Suoerior like ventralt for Crista Iliaca |
| STRÅLERETNING | 0° |
| BILDEKRITERIER | Inkludere hele L3 samt proksimale femur med hofteledd, trochantermassiv og øvre femurdiafyse |
| KOMMENTAR | |

**Referanser**

•

**Vedlegg**

| | |
|---|---|
| V01 | RG Benlengdemåling LAB 4 Moss (A.1.1/6.1.3.4-05) |
| V02 | 534 CT Bekken/ hofte (A.1.1/6.1.6.2.5-11) |
| V03 | 552 CT Benlengdemål (A.1.1/6.1.6.2.5-18) |
| V04 | RG Hofte (A.1.1/6.1.3.4-02) |

**Slutt på Prosedyre**