RG Cervicalcolumna

Endring siden forrige versjon
Har lagt til illustrasjoner.

Indikasjon	Smerteutredning	*Front AP, Dens, Side, Skrå høyre, Skrå venstre*
	Instabilitet	*Front AP, Dens, Side ekstensjon, Side fleksjon, Skrå høyre, Skrå venstre* ***Tilleggsprojeksjon:*** *Side erstatter Side ekstensjon og fleksjon ved fersk skade*
	Preoperativt og før ECT	*Front AP, Dens, Side ekstensjon, Side fleksjon* ***Tilleggsprojeksjoner:*** *Skrå høyre, Skrå venstre*
	Postoperativt	*Alternativ 1: Side (om pasienten ikke kan bevege nakken)* *Alternativ 2: Side ekstensjon, Side fleksjon (om pasienten kan bevege nakken)*
	Skade	*CT Cervicalcolumna Kalnes* / *CT Cervicalcolumna Moss*

FRONT AP		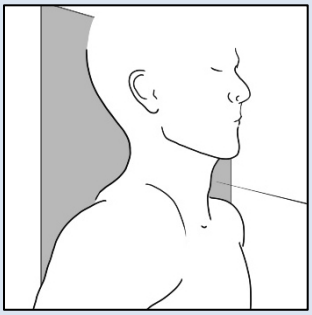
INFORMASJON		
POSISJONERING	Pasienten står i rett AP posisjon uten rotasjon av hodet eller thorax (kan eventuelt tas liggende ved behov). Haken løftes slik at linjen mellom hake og bakre skallegrop følger stråleretning. Kollimer til hudkant lateralt, samt omtrent ytre øregang øverst og sternoclavicularledd nederst.	
SENTRERING	C4	
STRÅLERETNING	10° Caudo-craniell	
BILDEKRITERIER	Nakken fremstilles uten rotasjon med processus spinosus midt på virvel corpus, samt sternoclavicularledd like langt fra columna. Hele C3 fremstilles, ned til TH2/TH3. Åpent ledd mellom virvel corpus.	
KOMMENTAR	Er det vanskelig å fremstille åpne ledd kan man justere stråleretning ytterligere.	
DENS		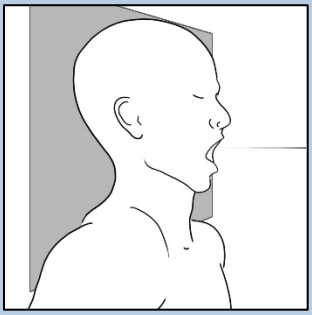
INFORMASJON		
POSISJONERING	Pasienten står i rett AP posisjon uten rotasjon av hodet eller thorax (kan eventuelt tas liggende ved behov). Hodet vinkles slik at linjen mellom øvre fortenner og bakre skallegrop er vinkelrett på detektor og parallelt med stråleretning. Strålefeltet begrenses til omtrent 10x10cm med sentralstrålen midt i en åpnet munn. Når man eksponerer skal pasienten åpne munnen maksimalt ved å felle haken ned.	
SENTRERING	Midt i åpnet munn, på dens.	

STRÅLERETNING	0°	
BILDEKRITERIER	C2 inkludert dens, leddspalten mellom C1 og C2, samt deler av C1 fremstilles gjennom en åpen munn uten overprojeksjon av øvre og nedre fortenner og bakre skallegrop, samt uten rotasjon.	
KOMMENTAR		
SIDE		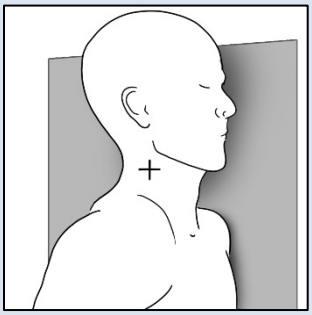
INFORMASJON	Ved **postoperativ kontroll av fiksasjon** skal radiolog konfereres før pasienten drar.	
POSISJONERING	Pasienten stående rett med venstre skulder mot detektor. Pasienten slapper av i og feller skuldrene maksimalt ned og frem. Dra mandibula noe frem. Inkluder nesten hele fremre og bakre hudkant, samt fra ytre øregang til over C7.	
SENTRERING	C4	
STRÅLERETNING	0°	
BILDEKRITERIER	Deler av C1 ned til hele C7 fremstilles rett fra siden. C7 kan være overprojisert av anatomi over skuldre/øvre thorax avhengig av pasientens anatomi.	
KOMMENTAR		
SKRÅ HØYRE		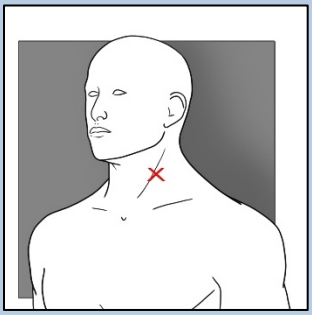
INFORMASJON		
POSISJONERING	Pasienten står i AP med venstres side mot detektor og skrås 45° med høyre side ut fra detektor. Hodet kan roteres ytterligere noe mer for å hindre at øvre deler av columna overprojiseres av mandibula. Inkluder deler av bløtdeler på hver side av columna, samt ytre øregang og hele C7.	
SENTRERING	C4	
STRÅLERETNING	10° Caudo-craniell	
BILDEKRITERIER	Foramen intervertebralis fremstilles åpne med god fremstilling av pediklene fra C2 til C7. Mandibula skal ikke overprojisere columna, og skallebasis skal ikke overprojisere C1.	
KOMMENTAR		
SKRÅ VENSTRE		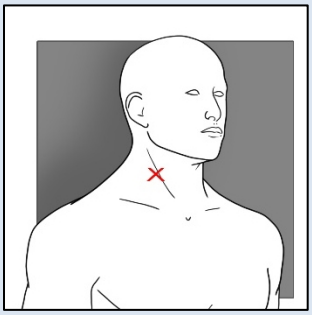
INFORMASJON		

POSISJONERING	Pasienten står i AP med høyre side mot detektor og skrås 45° med venstre side ut fra detektor. Hodet kan roteres ytterligere noe mer for å hindre at øvre deler av columna overprojiseres av mandibula. Inkluder deler av bløtdeler på hver side av columna, samt ytre øregang og hele C7.	
SENTRERING	C4	
STRÅLERETNING	10° Caudo-craniell	
BILDEKRITERIER	Foramen intervertebralis fremstilles åpne med god fremstilling av pediklene fra C2 til C7. Mandibula skal ikke overprojisere columna, og skallebasis skal ikke overprojisere C1.	
KOMMENTAR		
SIDE EKSTENSJON		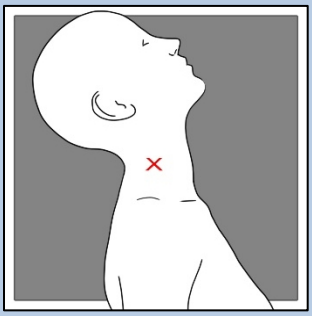
INFORMASJON	Ved skade innen siste 3 uker skal ikke ekstensjon gjøres. Ta da vanlig side. Ved **postoperativ kontroll av fiksasjon** skal radiolog konfereres før pasienten drar.	
POSISJONERING	Pasienten stående rett med venstre skulder mot detektor. Pasienten slapper av i og feller skuldrene maksimalt ned og frem. Hodet lenes maksimalt bakover. Inkluder nesten hele fremre og bakre hudkant, samt fra ytre øregang til over C7.	
SENTRERING	C4	
STRÅLERETNING	0°	
BILDEKRITERIER	Deler av C1 ned til hele C7 fremstilles rett fra siden. C7 kan være overprojisert av anatomi over skuldre/øvre thorax avhengig av pasientens anatomi. Merk bildet med «ekstensjon».	
KOMMENTAR	Ved «Preoperativ og før ECT» inkluderer man 2 skråbilder der dette ikke er tatt de siste 2 år.	
SIDE FLEKSJON		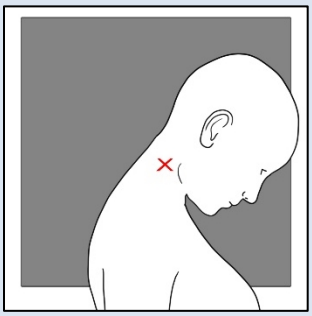
INFORMASJON	Ved skade innen siste 3 uker skal ikke fleksjon gjøres. Ta da vanlig side. Ved **postoperativ kontroll av fiksasjon** skal radiolog konfereres før pasienten drar.	
POSISJONERING	Pasienten stående rett med venstre skulder mot detektor. Pasienten slapper av i og feller skuldrene maksimalt ned og frem. Nakken krummes og haken dras ned og inn mot brystet så mye som mulig. Inkluder nesten hele fremre og bakre hudkant, samt fra ytre øregang til over C7.	
SENTRERING	C4	
STRÅLERETNING	0°	
BILDEKRITERIER	Deler av C1 ned til hele C7 fremstilles rett fra siden. C7 kan være overprojisert av anatomi over skuldre/øvre thorax avhengig av pasientens anatomi. Merk bildet med «fleksjon».	
KOMMENTAR	Ved «Preoperativ og før ECT» inkluderer man 2 skråbilder der dette ikke er tatt de siste 2 år.	

Referanser

Vedlegg

V01	511 CT Cervicalcolumna fraktur (A.1.1/6.1.6.2.5-01)
V02	511 CT Cervicalcolumna fraktur (A.1.1/6.1.6.4.5-01)

Slutt på Prosedyre