RG Lumbosacralcolumna

Endring siden forrige versjon
Lagt til illustrasjoner

Indikasjon	Skade, smerte	*Front AP, Side, Front L5-S1, Side L5-S1*
	Kontroll av kompresjonsfraktur	*Front AP (stående over aktuell virvel), Side (stående over aktuell virvel)*
	Spørsmål om spondylolyse/ spondylolisthese	*Front AP, Side, Skrå x2 (skråbilder kun i samråd med radiolog)*
	Kjent spondylolyse/ spondylolisthese	*Side (stående)*
	Postoperativ fiksasjon	*Front AP, Side*
	Senere kontroll fiksasjon	*Side ekstensjon, Side fleksjon*

FRONT AP		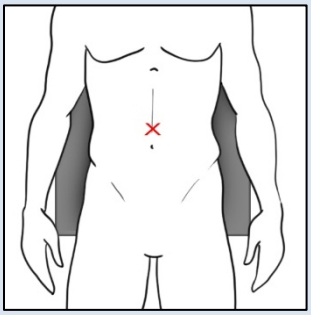
INFORMASJON	Ved **kontroll av kompresjonsfraktur**, sentrer over aktuelle virvel/virvler og inkluder så mye som mulig over og under. Bildet skal da tas stående.	
POSISJONERING	Pasienten fortrinnsvis stående rett i AP med lik vekt på begge beina. Tas bildet liggende kan man bøye i knærne for å rette ut lordosen. Bildet tas i ekspirasjon. Inkluder TH12 samt hele Ileosacralledd. Ved kraftig kyfose hvor man har vanskeligheter med å fremstille åpne intervertebrale ledd i AP, suppler med PA projeksjon.	
SENTRERING	I pasientens sagitale midtlinje, i høyde med L3, ca.4cm over Crista Iliaca	
STRÅLERETNING	0˚	
BILDEKRITERIER	Hele lumbalcolumna vises med TH12 og hele IS-ledd, med åpne intervertebrale ledd. Columna vises uten rotasjon med Processus Spinosus midt på virvel corpa. Merk bildet «Stående» eller «Liggende».	
KOMMENTAR		
SIDE		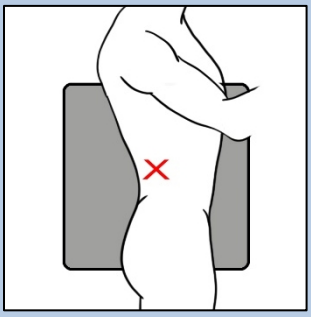
INFORMASJON	Ved **kontroll av kompresjonsfraktur**, sentrer over aktuelle virvel/virvler og inkluder så mye som mulig over og under. Bildet skal da tas stående.	

POSISJONERING	Pasienten fortrinnsvis stående rett med venstre side mot detektor, armen godt frem, uten rotasjon. Tas bildet liggende kan man bøye i knærne for å rette ut lordosen. Bildet tas i ekspirasjon. Inkluder TH12 samt Sacrum, og kollimer godt inn på sidene til å inkludere kun columna.	
SENTRERING	Midt på columna i coronale plan, i høyde med L3, ca.4cm over Crista Iliaca	
STRÅLERETNING	0˚	
BILDEKRITERIER	Hele lumbalcolumna vises fra TH12 til Sacrum med åpne intervertebrale ledd, og uten rotasjon. Merk bildet «Stående» eller «Liggende».	
KOMMENTAR		
FRONT L5-S1		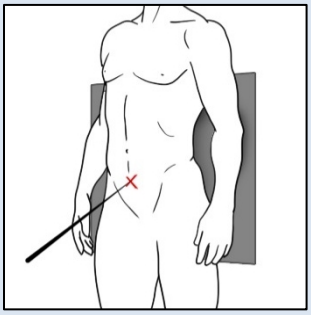
INFORMASJON		
POSISJONERING	Pasienten fortrinnsvis stående rett i AP med lik vekt på begge beina. Tas bildet liggende kan man bøye i knærne for å rette ut lordosen. Inkluder hele L5 og samt hele IS-ledd.	
SENTRERING	I pasientens sagitale midtlinje, i høyde med Spina Iliaca Superior Anterior.	
STRÅLERETNING	Ca.35˚ caudo-craniell	
BILDEKRITERIER	Intervertbrale ledd mellom L5 og S1 fremstilles åpen, samt hele L5 og hele IS-ledd inkluderes. Merk bildet «Stående» eller «Liggende».	
KOMMENTAR		
SIDE L5-S1	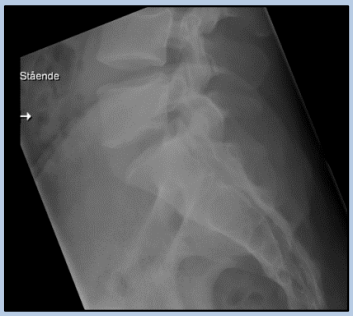	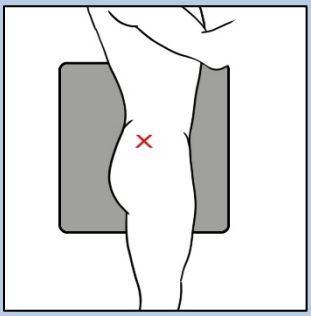
INFORMASJON	Har man kommet inn i leddet L5-S1 på vanlig sidebilde, med god eksponering, kan man utelate dette bildet.	
POSISJONERING	Pasienten fortrinnsvis stående rett med venstre side mot detektor, armen godt frem, uten rotasjon. Tas bildet liggende kan man bøye i knærne for å rette ut lordosen. Inkluder område fra litt over L5 til Litt under S1.	
SENTRERING	Ca. 4cm nedenfor Crista Iliaca og 5cm posteriort for Spina Iliaca Superior Anterior.	
STRÅLERETNING	0˚	
BILDEKRITERIER	Intervertbrale ledd mellom L5 og S1 fremstilles åpen, samt hele L5 og S1. Merk bildet «Stående» eller «Liggende».	
KOMMENTAR		

SKRÅ x 2		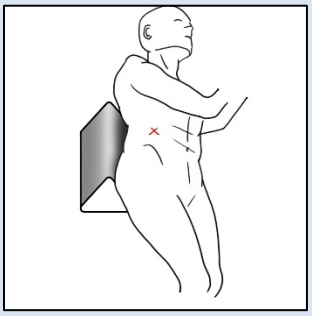
INFORMASJON	Bildene tas kun i samråd med radiolog.	
POSISJONERING	Det tas 2 bilder. Pasienten liggende i AP, og skrås henholdsvis 45˚ med høyre side opp og venstre side opp. Inkluder hele lumbalcolumna. Bildene kan og tas stående. Bildet tas i ekspirasjon.	
SENTRERING	Ca. 5cm medialt for øvre Spina Iliaca Superior Anterior, i høyde med L3, ca. 4cm over Crista Iliaca.	
STRÅLERETNING	0˚	
BILDEKRITERIER	Bildet inkluderer hele lumbalcolumna. De zygapofysiale leddene er synlige, med columna som ligner «bikkjer» stablet over hverandre.	
KOMMENTAR		
SIDE EKSTENSJON		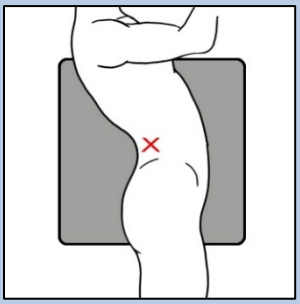
INFORMASJON		
POSISJONERING	Pasienten fortrinnsvis stående rett med venstre side mot detektor, armen godt frem, uten rotasjon. Pasienten ekstenderer/bøyer ryggen maksimalt bakover. Bildet tas i ekspirasjon. Inkluder TH12 samt Sacrum, og kollimer godt inn på sidene til å inkludere kun columna.	
SENTRERING	Midt på columna i coronale plan, i høyde med L3, ca.4cm over Crista Iliaca	
STRÅLERETNING	0˚	
BILDEKRITERIER	Hele lumbalcolumna vises fra TH12 til Sacrum med åpne intervertebrale ledd, og uten rotasjon. Merk bildet «Stående» eller «Liggende», samt «Ekstensjon».	
KOMMENTAR		
SIDE FLEKSJON		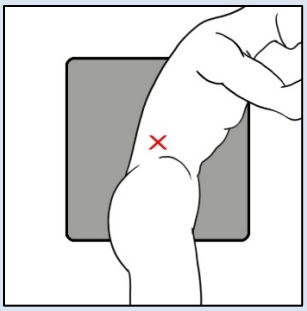
INFORMASJON		
POSISJONERING	Pasienten fortrinnsvis stående rett med venstre side mot detektor, armen godt frem, uten rotasjon. Pasienten flekterer/bøyer ryggen maksimalt fremover. Bildet tas i ekspirasjon. Inkluder TH12 samt Sacrum, og kollimer godt inn på sidene til å inkludere kun columna.	
SENTRERING	Midt på columna i coronale plan, i høyde med L3, ca.4cm over Crista Iliaca	
STRÅLERETNING	0˚	

BILDEKRITERIER	Hele lumbalcolumna vises fra TH12 til Sacrum med åpne intervertebrale ledd, og uten rotasjon. Merk bildet «Stående» eller «Liggende», samt «Fleksjon».
KOMMENTAR	

Referanser

A.1.1/6.1.3.3-04 RG Ileosacralledd

Vedlegg

Slutt på Prosedyre