RG Thoracalcolumna

Endring siden forrige versjon
Lagt til illustrasjoner.

Indikasjon	Skade, smerte, kontroll	*Front AP, Side* ***Tilleggsprojeksjon:*** *Front øvre thoracalcolumna* *Side cervico-thoracal overgang*

FRONT AP		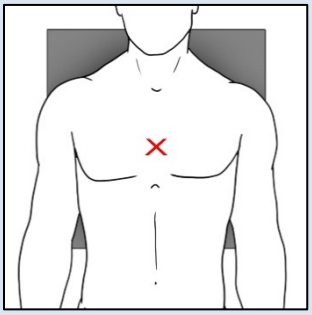
INFORMASJON	Ved kontroll av **kompresjonsfraktur**, skal pasienten stå og man sentrerer over aktuelle virvel/virvler og få med så mye som mulig over og under. **Ved kraftig kyfose** kan det være aktuelt å supplere med **RG Øvre Thoracal** (se under).	
POSISJONERING	Pasienten fortrinnsvis stående i rett AP mot detektor, armene langs siden. Kollimer slik at man dekker et område i bredden på ca. 10-12cm, samt hele detektorens høyde. Eksponer i full **inspirasjon** for å trekke diafragma ned for de nedre thoracale virvlene. Eksponer eventuelt i full **ekspirasjon** for virvler høyere opp, da dette reduserer luft i thorax og bidrar til mer uniform tetthet. Ved generelle utredninger, samt ved usikkerhet rundt område av interesse, tas bildet i full **inspirasjon**.	
SENTRERING	TH7, ca. 8-10cm under jugulum	
STRÅLERETNING	0˚	
BILDEKRITERIER	Hele thoracalcolumna fra C7 til L1 vises uten rotasjon, med sternoclavicularledd like langt fra columna på hver side. Man bør tilstrebe åpne intervertebrale ledd. Merk bildet «Stående» eller «Liggende».	
KOMMENTAR	Ved spørsmål om patologi i overgang TH/LS kan bilde tas i ekspirasjon (diafragma dras opp)	
SIDE	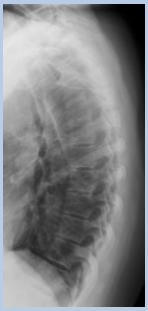	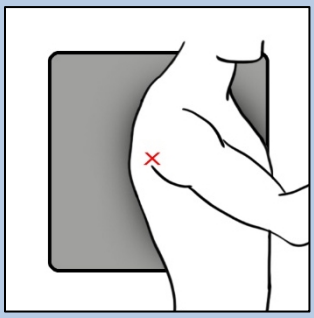
INFORMASJON	Ved kontroll av kompresjonsfraktur, skal pasienten stå og man sentrerer over aktuelle virvel/virvler og få med så mye som mulig over og under. Ved **skade** der pasienten ikke kan bevege seg tar man bildet liggende innskutt med venstre side mot detektor.	
POSISJONERING	Pasienten fortrinnsvis stående med venstre side mot detektor, armene godt frem. Inkluder et område på siden på ca. 13-15cm (kraftig kyfose krever bredere kollimering), og utnytt hele detektorens høyde. Vurder behov for å stoppe respirasjonen. Ved område av interesse rundt thoracolumbale overgang, kan det være aktuelt å få diafragma enten høyere eller lavere, ved enten **ekspirasjon** eller **inspirasjon**. Eksponer eventuelt i full **ekspirasjon** for virvler høyere opp, da dette reduserer luft i thorax og bidrar til mer uniform tetthet. Ved generelle utredninger, samt ved usikkerhet rundt område av interesse, tas bildet i full **inspirasjon**.	

SENTRERING	TH7	
STRÅLERETNING	0˚	
BILDEKRITERIER	Thoracalcolumna vises rett fra siden uten rotasjon, med åpne intervertebrale ledd. Område rundt TH1 til TH3 vil ikke visualiseres godt. Om område av interesse er her**,** suppler med **Side cervico-thoracale overgang.** Merk bildet «Stående» eller «Liggende».	
KOMMENTAR		
SIDE CERVICO-THORACAL OVERGANG	Røntgenbilde settes inn her	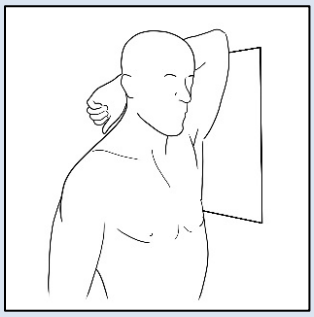
INFORMASJON	Benyttes når øvre thoracale virvler, eventuelt C7, er av interesse.	
POSISJONERING	Pasienten fortrinnsvis stående med venstre side rett mot detektor. Armen nærmest detektoren løftes rett opp langs hodet med flektert albue og underarmen hvilende mot hodet. Den andre armen skal henge godt ned, med skulder og arm presset noe fremover. arm løftes frem og opp, venstre arm dras godt tilbake. Med sentrering på TH1 skal man inkludere minimum C4 og TH3. Kollimer inntil fremre og bakre hudkant av halsen.	
SENTRERING	TH1, som er ca. 2,5cm over jugulum	
STRÅLERETNING	0˚, men det kan være behov for 3-5° cranio-caudal stråleretning for å hindre at begge Caput Humeri overskygger område av interesse.	
BILDEKRITERIER	Columna vises rett fra siden uten rotasjon, med TH1 i senter. Inkluder minimum C4 til TH3 med åpne intervertebrale ledd. Merk bildet «Stående» eller «Liggende».	
KOMMENTAR		
FRONT ØVRE THORACAL	Røntgenbilde settes inn her	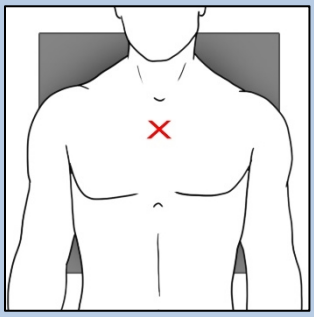
INFORMASJON	**Ved kraftig kyfose** kan det være aktuelt å supplere med et bilde av øvre thoracalcolumna med 10-15˚ caudo-craniell stråleretning for å vise virvel corpa i dette område rett forfra med åpne ledd.	
POSISJONERING	Pasienten fortrinnsvis stående i rett AP mot detektor, armene langs siden. Bildet tas i **ekspirasjon**. Dekk et område fra C7 til TH7	
SENTRERING	Ca. TH3/4	
STRÅLERETNING	10-15° caudo-craniell	
BILDEKRITERIER	Øvre thoracalcolumna, fra C7 til TH7 vises uten rotasjon, med åpne intervertebrale ledd. Merk bildet «Stående» eller «Liggende».	
KOMMENTAR		

Referanser

Vedlegg

Slutt på Prosedyre