RG Abdomen

Endring siden forrige versjon
Revidert. Ingen endringer

Indikasjon	Ileus/subileus, fri luft, annen akutt abdominal sykdom	*Liggende Front AP, Innskutt Front (evt. Innskutt Side)*
	Fremmedlegeme, EVAR, PEG-sonde, PD-kateter	*Stående Front PA, Stående Side*
	Obstipasjon	*Stående Front PA*

LIGGENDE FRONT AP	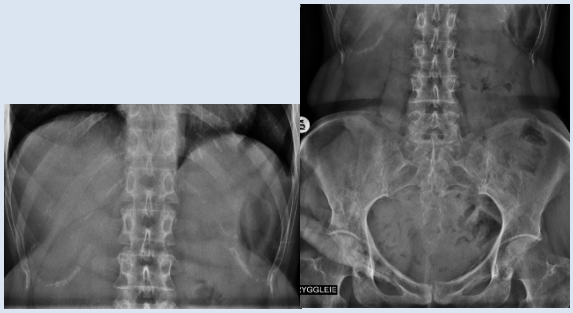	Illustrasjon settes inn her
INFORMASJON	Det er store variasjoner i avstander mellom diafragma og Symphysis Pubica. Ved behov suppler med overlapp for å dekke abdomen fullstendig.	
POSISJONERING	Pasienten liggende rett på ryggen uten rotasjon. Armene ut fra siden. Bildet tas etter endt ekspirasjon.	
SENTRERING	Crista Iliaca	
STRÅLERETNING	0°	
BILDEKRITERIER	Uten rotasjon med sidelik Os Ileum og sidelike Costa. Bildet dekker området fra Symphysis Pubica og hele diafragma. Ofte må man supplere med et bilde over diafragma for å dekke hele abdomen.	
KOMMENTAR	Dersom nedre del av abdomen ikke er av interesse, kan man sentrere ca.5cm proksimalt for Crista Iliaca, og dermed som oftest få med hele diafragma.	
INNSKUTT FRONT	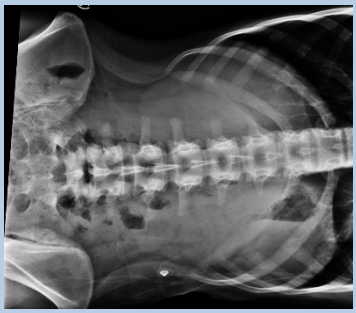	Illustrasjon settes inn her
INFORMASJON	Hvis pasienten ikke kan ligge på siden, tas **INNSKUTT SIDE**	
POSISJONERING	Pasienten liggende i rett venstre sideleie med høyre side opp, med detektor vertikalt plassert foran pasienten. Pasienten skal ligge slik i minimum 5 minutter, helst lenger, før bildet tas. Hvis venstre sideleie ikke er mulig, tas bilde i høyre sideleie. Bildet tas etter endt ekspirasjon.	
SENTRERING	Ca.5cm proksimalt for Crista Iliaca	
STRÅLERETNING	0° med horisontal strålegang	
BILDEKRITERIER	Uten rotasjon med sidelik Os Ileum og sidelike Costa. Bildet dekker hele diafragma ned til Symphysis Pubica. Ved behov suppler med nedre abdomen.	

KOMMENTAR	Ved mulighet for **fri luft** ligger denne som regel opp mot diafragma og mot flanken som er vendt opp. Det er ofte store forskjeller i tetthet mellom flanken og sentrale abdomen. Pass derfor på at bildet ikke er utbrent ved område av interesse. Man kan eventuelt overføre 2 bilder med ulik bildeprosessering om nødvendig.	
INNSKUTT SIDE	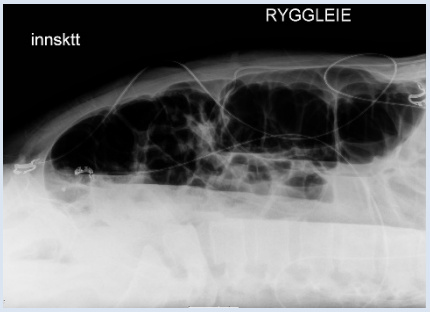	Illustrasjon settes inn her
INFORMASJON		
POSISJONERING	Pasienten liggende rett på ryggen uten rotasjon. Pasienten skal ligge slik i minimum 5 minutter, helst lenger, før bildet tas. Armene løftes opp. Bildet tas etter endt ekspirasjon.	
SENTRERING	Ca.5cm proksimalt for Crista Iliaca	
STRÅLERETNING	0° med horisontal strålegang	
BILDEKRITERIER	Uten rotasjon, og dekker området fra diafragma til Symphysis Pubica. Inkluder hudkant anteriort. Ved behov suppler med nedre abdomen.	
KOMMENTAR	Ved mulighet for **fri luft** ligger denne som regel helt anterort i abdomen. Det er ofte store forskjeller i tetthet mellom laterale abdomen og den anteriore delen av abdomen hvor luft ofte vises. Pass derfor på at bildet ikke er utbrent ved område av interesse. Man kan eventuelt overføre 2 bilder med ulik bildeprosessering om nødvendig.	
STÅENDE FRONT PA		Illustrasjon settes inn her
INFORMASJON	Det er store variasjoner i avstander mellom diafragma og Symphysis Pubica. Ved behov suppler med overlapp for å dekke abdomen fullstendig.	
POSISJONERING	Pasienten stående i PA, parallelt med detektor, med armene ut fra siden. Om pasienten ikke kan stå tas bildet liggende. Bildet tas etter endt ekspirasjon.	
SENTRERING	Crista Iliaca	
STRÅLERETNING	0°	
BILDEKRITERIER	Uten rotasjon med sidelik Os Ileum og sidelike Costa. Bildet dekker området fra Symphysis Pubica og hele diafragma. Ofte må man supplere med et bilde over diafragma for å dekke hele abdomen.	
KOMMENTAR	Dersom nedre del av abdomen ikke er av interesse, kan man sentrere ca.5cm proksimalt for Crista Iliaca, og dermed som oftest få med hele diafragma.	
STÅENDE SIDE		Illustrasjon settes inn her

INFORMASJON	Om pasienten ikke kan stå, kan bildet tas med pasienten liggende på venstre side. Ved eksterne **kateter/sonder**, inkluder hudkant ved kateterinngang. Ved kontroll av **EVAR** er det kun nødvendig å dekke område rundt stenten.
POSISJONERING	Pasienten stående i rett side, med venstre side vendt mot detektoren. Armene strekkes frem og bort fra abdomen. Bildet tas etter endt ekspirasjon.
SENTRERING	Crista Iliaca
STRÅLERETNING	0°
BILDEKRITERIER	Uten rotasjon, og dekker området fra diafragma til Symphysis Pubica. Ofte må man supplere med et bilde over diafragma for å dekke hele abdomen. Ved eksterne **kateter/sonder**, inkluder hudkant ved kateterinngang. Ved kontroll av **EVAR** er det kun nødvendig å dekke område rundt stenten.
KOMMENTAR	

Referanser

Vedlegg

Slutt på Prosedyre