RG Thorax / Cor

Endring siden forrige versjon

Revisjon. Det er presisert at det er "kontroll av" pneumothorax som kun trenger frontbilde. Andre utredninger skal ha front- og sidebilde. "Røykdykker" og "sjømann" er begge dekket av "Helseattest". Beholder "Helseattest", samtidig endres den slik at sidebilde også inkluderes her.

Indikasjon	Utredning, smerte, kontroll, drensleie, helseattest	*Front PA, Side (evt Front AP i seng, Side i seng)*
	SVK, PICC-line, kontroll av pneumothorax	*Front PA (evt Front AP i seng)*
	Asbeteksponert	*Front PA, Side, Skrå høyre, Skrå venstre*

FRONT PA		Illustrasjon settes inn her
INFORMASJON		
POSISJONERING	Pasient stående i PA uten rotasjon, hodet pekende rett frem. Avslappende skuldre roteres mot detektoren for å trekke scapula bort fra lungefeltet, enten med armene rundt detektoren, eller hendene på crista iliaca. Med sentralstrålen på TH7, inkluderes et område 4-5cm over skuldrene, samt AC-ledd i ytterkant på hver side. Bildet tas i full inspirasjon.	
SENTRERING	TH7 på en gjennomsnittlig pasient, 18-20cm nedenfor C7	
STRÅLERETNING	0°	
BILDEKRITERIER	Hele lungene fremstilles uten rotasjon, med sidelike clavicula og costa. På de fleste pasienter skal minimum bakre costa 10 vises over diafragma.	
KOMMENTAR	Bildet kan også tas sittende på sengekanten, mot detektor	
SIDE		Illustrasjon settes inn her
INFORMASJON		
POSISJONERING	Pasient stående i helt lateral posisjon med venstre side mot detektor, armene og haken opp. Strålefeltet må ofte senkes noe fra **FRONT PA**. Bildet tas i full inspirasjon.	
SENTRERING	TH7, 8-10cm under jugulum	
STRÅLERETNING	0°	

BILDEKRITERIER	Lungene fremstilles uten rotasjon, med bakre costa lengst fra detektor noe posteriort for bakre costa nærmest detektor. Armene så godt bort fra lungefeltet som mulig. Sentralstrålen bør omtrentlig treffe lungehilus.	
KOMMENTAR	Ved mistanke om eller bekreftet **situs inversus**, skal man konferere radiolog før sidebilde tas for eventuelt å ta sidebilde med høyre side mot detektor.	
FRONT AP I SENG	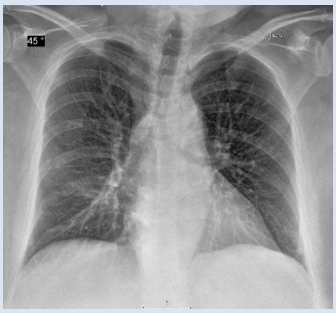	Illustrasjon settes inn her
INFORMASJON	Når pasienten ikke kan stå eller sitte på sengekanten tas **FRONT AT I SENG**	
POSISJONERING	Om situasjonen tillater det, settes pasienten godt sittende opp i sengen. Eventuelt må bildet tas liggende. Detektor plasseres bak pasienten innenfor ønsket strålefelt. Pasienten uten rotasjon i overkroppen med armene ut fra siden og haken opp. Med sentralstrålen 8-10cm under jugulum inkluderes et område 4-5cm over skuldrene, samt AC-ledd på hver side. Bildet tas i full inspirasjon.	
SENTRERING	8-10cm under jugulum	
STRÅLERETNING	Vinkelrett på sternum, ca.5° cranio-caudalt på pasientens coronale midtlinje	
BILDEKRITERIER	Hele lungene fremstilles uten rotasjon, med sidelike clavicula og costa. På de fleste pasienter skal minimum bakre costa 10 vises over diafragma, men i seng er det vanskeligere å fylle lunge maksimalt med luft, dermed vises ofte ikke mer enn costa 8 eller 9. Skarpe diafragmakonturer basalt, samt 3 costa over clavicula. Bildet markeres «i seng» og i hvilken grad pasienten ligger eller sitter.	
KOMMENTAR		
SIDE I SENG	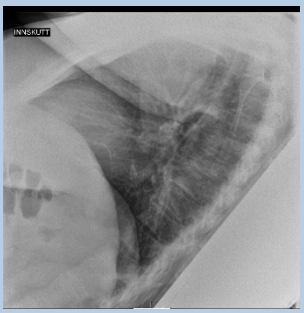	Illustrasjon settes inn her
INFORMASJON		
POSISJONERING	Om situasjonen tillater det, settes pasienten godt sittende opp i sengen, eventuelt må bildet tas liggende. Pasienten i helt lateral posisjon med venstre side mot detektor, armene godt opp om mulig.	
SENTRERING	TH7, 8-10cm under jugulum	
STRÅLERETNING	0°	
BILDEKRITERIER	Lungene fremstilles uten rotasjon, med bakre costa lengst fra detektor noe posteriort for bakre costa nærmest detektor. Armene så godt bort fra lungefeltet som mulig. Sentralstrålen bør omtrentlig treffe lungehilus.	
KOMMENTAR		
SKRÅ HØYRE	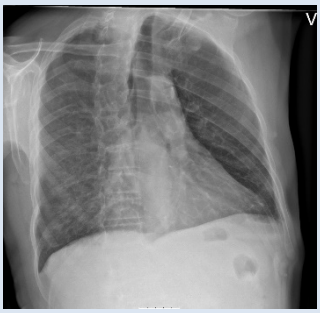	Illustrasjon settes inn her

INFORMASJON		
POSISJONERING	Pasienten stående i PA, rotert 45° med høyre side vendt mot detektor. Høyre arm holdes rundt detektoren eller med hånden på crista iliaca, venstre arm løftes opp.	
SENTRERING	I høyde med TH7, ca. 18-20cm nedenfor C7, og lateral sentrering slik at begge lungene inkluderes i strålefeltet.	
STRÅLERETNING	0°	
BILDEKRITERIER	Hele lungene vises, her med venstre lunge best fremstilt.	
KOMMENTAR		
SKRÅ VENSTRE	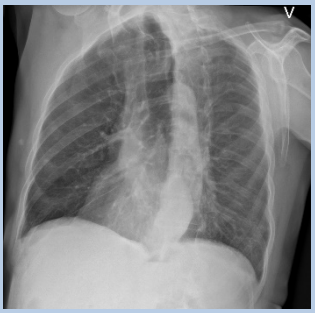	Illustrasjon settes inn her
INFORMASJON		
POSISJONERING	Pasienten stående i PA, rotert 45° med venstre side vendt mot detektor. Venstre arm holdes rundt detektoren eller med hånden på crista iliaca, høyre arm løftes opp.	
SENTRERING	I høyde med TH7, ca. 18-20cm nedenfor C7, og lateral sentrering slik at begge lungene inkluderes i strålefeltet.	
STRÅLERETNING	0°	
BILDEKRITERIER	Hele lungene vises, her med høyre lunge best fremstilt.	
KOMMENTAR		

Referanser

A.1.1/6.1.4.1-03	Gjennomlysning - thorax/ cor
A.1.1/6.1.4.1-04	Gjennomlysning - thorax ved fremmedlegeme

Vedlegg

Slutt på Prosedyre