RG Fingre

Endring siden forrige versjon
Forlenget gyldighet til 21.08.2026 uten endringer i dokumentet.

Indikasjon	Smerteutredning, skade, kontroll	*Front PA, Skrå, Side* ***Tilleggsprojeksjon skade:*** *Skrå AP* ***Tilleggsprojeksjon artrose 1.CMC:*** *Tommel AP* ***Tilleggsprojeksjon kollateralligent MCP:*** *Provokasjonsbilde 1.MCP*

FRONT AP		Illustrasjon settes inn her
INFORMASJON	Ved kontrakturer tas AP i tillegg. Er det tommel som er gjeldende justeres posisjonering etter hvordan tommelen vises.	
POSISJONERING	Armen i PA på detektor. Armen helst løftet med nær 90° i skulderledd og 90° i albue. Bygg eventuelt opp under lateralsiden av hånd. Fingrene spres noe fra hverandre. Inkluder hele hånden.	
SENTRERING	3. MCP-ledd	
STRÅLERETNING	0˚	
BILDEKRITERIER	Hånden fremstilles uten rotasjon og uten deviasjon. MCP-ledd og IP-ledd fremstilles åpne. Inkluder hele hånden og alle håndrøttene med distale ulna og radius.	
KOMMENTAR	Ved 90° i skulder og albue unngår man lettere rotasjon av hånden.	
SKRÅ		Illustrasjon settes inn her
INFORMASJON	Er det tommel som er gjeldende justeres posisjonering etter hvordan tommelen vises.	
POSISJONERING	Armen i PA på detektor, med omtrent 90° i albuen. Hånden roteres med lateralsiden fra detektor med omtrent 45°, med en skråpute. Fingrene liggende parallelt med detektor.	
SENTRERING	Aktuelle falangs PIP-ledd	
STRÅLERETNING	0˚	
BILDEKRITERIER	Aktuell falang vises uten forkorting og med åpne leddspalter, i 45° vinkel, uten overprojisering av nærliggende falanger. Inkluder nabo-falang. Merk bilde med nummer på finger.	
KOMMENTAR		

SIDE		Illustrasjon settes inn her
INFORMASJON	Er det tommel som er gjeldende justeres posisjonering etter hvordan tommelen vises.	
POSISJONERING	Hånden liggende lateral på detektor med tommel-siden vendt opp. 2.-5. falang spres i en vifteform, alle falangene parallelt med detektor. Alternativt, og hvis pasienten er i stand til det, kan man strekke godt ut kun aktuell falang, med de andre falangene i knyttet hånd.	
SENTRERING	Aktuelle falangs PIP-ledd	
STRÅLERETNING	0˚	
BILDEKRITERIER	Aktuell falang fremstilles lateralt uten rotasjon og uten forkorting, samt med åpne leddspalter. Merk bilde med nummer på finger.	
KOMMENTAR		
SKRÅ AP		Illustrasjon settes inn her
INFORMASJON	På forespørsel fra radiolog	
POSISJONERING	Med utgangspunkt i rett side, supiner hånd med aktuell finger 45°	
SENTRERING	Aktuelle falangs PIP-ledd	
STRÅLERETNING	0˚	
BILDEKRITERIER	Aktuell falang vises uten forkorting og med åpne leddspalter, i 45° vinkel, uten overprojisering av nærliggende falanger. Merk bilde med nummer på finger.	
KOMMENTAR		
TOMMEL AP		Illustrasjon settes inn her
INFORMASJON	Ved spørsmål om artrose i 1.CMC tas tommel i AP i tillegg	
POSISJONERING	Roter hånden innover slik at tommelens posteriore del ligger i rett AP mot detektor	
SENTRERING	Midt i MCP-ledd	
STRÅLERETNING	0˚	
BILDEKRITERIER	Hele tommelen med 1. metacarp, trapezium og nærliggende ledd vises, med åpne PIP- og MCP-ledd	
KOMMENTAR		

PROVOKASJON-BILDE 1.MCP		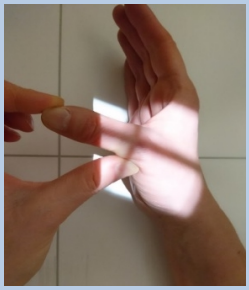
INFORMASJON	Provokasjonsbilder er aktuelt ved spørsmål om det ulnare kollateralligamentet er intakt, og taes alltid **bilateralt** for sammenligning	
POSISJONERING	Tommelen i frontalplan (PA) plasseres parallelt med detektor. Pasienten drar tommelen utover med motsatte hånds pekefinger, og holder samtidig igjen rett proksimalt for MCP-leddet med motsatte hånds tommel.	
SENTRERING	Midt i MCP-ledd	
STRÅLERETNING	0˚	
BILDEKRITERIER	Aktuell falang fremstilles lateralt uten rotasjon og uten forkorting, samt med åpne leddspalter. Merk høyre eller venstre	
KOMMENTAR		

Referanser

Vedlegg

Slutt på Prosedyre