RG Skulder

Endring siden forrige versjon
Forlenget gyldighet til 21.08.2026 uten endringer i dokumentet.

Indikasjon	Smerte, innskrenket bevegelse	*Front AP innadrotert, Front AP utadrotert, Front AP abdusert, Transscapulær side (Y-bilde)*
	Skade	*Front AP innadrotert, Front AP nøytral, Transscapulær side (Y-bilde)*
	Kontroll av skade	*Front AP innadrotert, Transscapulær side (Y-bilde)*
	Kontroll av plate og proteser	*Se egen tabell nederst i dokumentet*

FRONT AP INNADROTERT	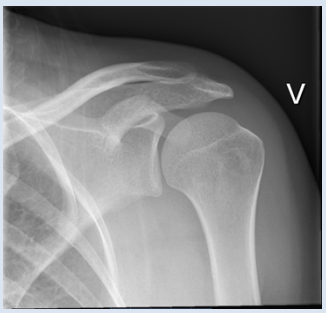	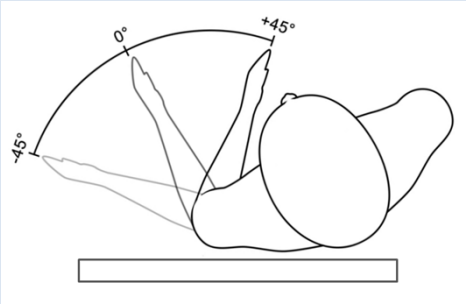
INFORMASJON		
POSISJONERING	Pasienten skrås ca. 35-45° med frisk side fra detektor. Aktuell sides scapula parallelt med detektor. Armen innadrotert som **+45°** (se illustrasjon), med overarmen så nært inntil kroppen som mulig.	
SENTRERING	Midt i glenohumerale ledd, ca.5cm medialt og inferiort for skulderens ytre avgrensing	
STRÅLERETNING	15-20° cranio-caudal	
BILDEKRITERIER	Fossa glenoidalis fremstilles uten overprojisering av caput humeri. Inkluder 1/3 av humerus og 1/2 laterale del av scapula, og scapulas øvre avgrensing.	
KOMMENTAR		
FRONT AP UTADROTERT	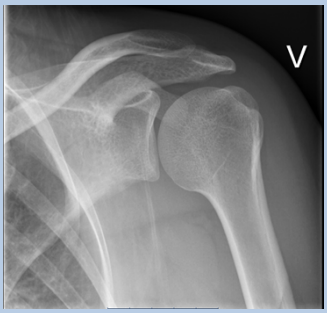	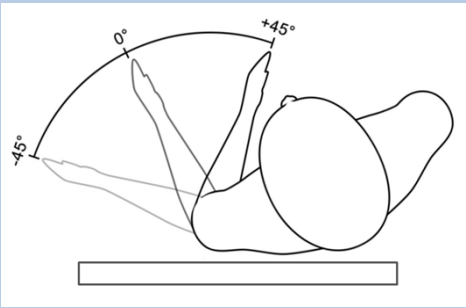
INFORMASJON		
POSISJONERING	Pasienten skrås ca. 35-45° med frisk side fra detektor. Aktuell sides scapula parallelt med detektor. Armen utadrotert som **-45°** (se illustrasjon) , med overarmen så nært inntil kroppen som mulig.	
SENTRERING	Midt i glenohumerale ledd, ca.5cm medialt og inferiort for skulderens ytre avgrensing.	
STRÅLERETNING	15-20° cranio-caudal	
BILDEKRITERIER	Fossa glenoidalis fremstilles uten overprojisering av caput humeri. Inkluder 1/3 av humerus og 1/2 laterale del av scapula, og scapulas øvre avgrensing.	
KOMMENTAR		

FRONT AP ABDUSERT		Illustrasjon settes inn her
INFORMASJON		
POSISJONERING	Pasienten står i AP parallelt med detektor. Aktuell arm abdiseres 90° i skulder, med 90° fleksjon i albueledd, håndflaten pekende mot røntgenrør.	
SENTRERING	Midt i glenohumerale ledd, ca.5cm inferiort for skulderens ytre avgrensing, under AC-leddet	
STRÅLERETNING	0°	
BILDEKRITERIER	Med sentrering i glenohumerale ledd, inkluder 1/3 av humerus, hele AC-ledd med acromion, samt hele Fossa Glenoidalis.	
KOMMENTAR		
TRANSSCAPULÆR SIDE (Y-BILDE)		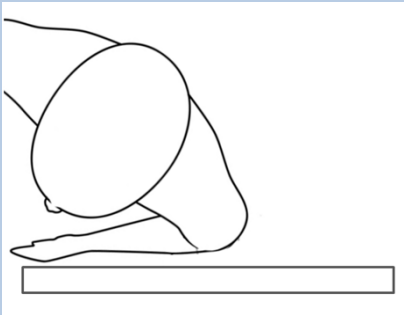
INFORMASJON		
POSISJONERING	I PA skrås pasienten 20-40° med frisk side ut fra detektor. Armen innadrotert som på «FRONT AP INNADROTERT».	
SENTRERING	På scapula i høyde med caput humeri, ca.5-6cm inferiort for skulderens øvre avgrensing	
STRÅLERETNING	0°	
BILDEKRITERIER	Scapula i rett side. Caput humeri sentrert på fossa glenoidalis. Humerus følger costas ytterkant, overprojisert av hele scapula. Inkluder hele scapula og 1/3 av humerus.	
KOMMENTAR	Kan også tas i AP. Ved liggende bilde skrås aktuell side opp 20-40°	
FRONT AP NØYTRAL	Røntgenbilde settes inn her	Illustrasjon settes inn her
INFORMASJON	Fremstilles godt Tuberculum majus	
POSISJONERING	Pasienten skrås ca. 35-45° med frisk side fra detektor. Aktuell sides scapula parallelt med detektor. Armen hengende ned med håndflaten vendt rett mot røntgenrør.	
SENTRERING	Midt i glenohumerale ledd, ca.5cm medialt og inferiort for skulderens ytre avgrensing	
STRÅLERETNING	15-20° cranio-caudal	
BILDEKRITERIER	Fossa glenoidalis fremstilles uten overprojisering av caput humeri. Inkluder 1/3 av humerus og 1/2 laterale del av scapula, og scapulas øvre avgrensing.	
KOMMENTAR		

Plate og proteser

Philosplate **FRONT AP INNADROTERT** **TRANSSCAPULÆR SIDE (Y-BILDE)** Selve platen skal framstilles i rett front- og sideplan	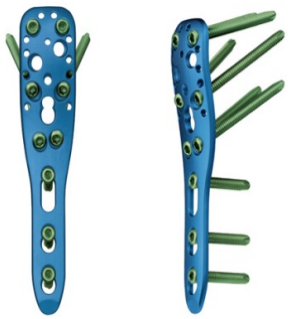	Røntgenbilde settes inn her
Hemiprotese **FRONT AP INNADROTERT:** Kom best mulig inn i spalten mellom protesen og glenoid-skjelett **TRANSSCAPULÆR SIDE (Y-BILDE)**		Røntgenbilde settes inn her
Revers totalprotese (delta) **FRONT AP INNADROTERT:** Komme best mulig inn i spalten mellom protesekomponentene. De to midtre skruene projiseres over hverandre i nivå med midtpeg **TRANSSCAPULÆR SIDE (Y-BILDE)**		Røntgenbilde settes inn her
Anatomisk protese **FRONT AP INNADROTERT:** Glenoidalkomponenten framstilles i rett sideplan **TRANSSCAPULÆR SIDE (Y-BILDE)**		Røntgenbilde settes inn her

Referanser

Vedlegg

Slutt på Prosedyre