RG Femur

Endring siden forrige versjon
Revidert. Ingen endringer.

Indikasjon	Smerteutredning, kontroll	*Front AP proksimalt, Front AP distalt, Lauenstein, Side distalt*
	Skade	*Front AP proksimalt, Front AP distalt, Innskutt Side proksimalt, Innskutt Side distalt*

FRONT AP PROKSIMALT		Illustrasjon settes inn her
INFORMASJON	Ved spørsmål om fraktur, vær forsiktig ved rotasjon av beinet.	
POSISJONERING	Pasienten liggende rett på ryggen uten rotasjon i bekkenet, beinene roteres innover 15-20°	
SENTRERING	På femurs midtlinje, med øvre kollimeringskant på spina iliaca anterior superior (ASIS) og inkluder så langt distalt på femur som mulig.	
STRÅLERETNING	0˚	
BILDEKRITERIER	Ingen rotasjon i bekkenet, inkluder ASIS samt så mye som mulig av femur.	
KOMMENTAR		
FRONT AP DISTALT		Illustrasjon settes inn her
INFORMASJON	Ved spørsmål om fraktur, vær forsiktig ved rotasjon av beinet.	
POSISJONERING	Pasienten liggende rett på ryggen med utstrakt bein. Beinet roteres 3-5° innover for korrekt AP, slik at laterale og mediale femurepicondyl er like langt fra detektor	
SENTRERING	På femurs midtlinje, inkluder tibiaplatået, samt så langt opp på femur slik at det er overlapp med **FRONT AP PROKSIMALT**	
STRÅLERETNING	0˚	
BILDEKRITERIER	Eminentia tibialis midt i fossa intercondylaris femoris. Midtstilt patella.	
KOMMENTAR		

LAUENSTEIN		Illustrasjon settes inn her
INFORMASJON		
POSISJONERING	Pasienten liggende rett på ryggen, aktuelt bein flekteres i kneet og abduseres ca.45° med foten plassert på innsiden av motsatt bein, så nære kneet som mulig, samt laterale femur nærme bordet.	
SENTRERING	På femurs midtlinje, inkluder spina iliaca anterior superior (ASIS) proksimalt og så mye som mulig av femur distalt.	
STRÅLERETNING	0˚	
BILDEKRITERIER	Collum femoris i profil og forkortet, overprojisert av trochanter major. Inkluder så mye som mulig av femur, opp til ASIS lateralt og symfysen medialt.	
KOMMENTAR		
SIDE DISTALT		Illustrasjon settes inn her
INFORMASJON		
POSISJONERING	Pasienten liggende på siden med aktuell side mot detektor. Beinet roteres i rett side, slik at laterale og mediale femurepicondyl ligger rett over hverandre, og patellas coronale plan er vinkelrett på detektor. Kneet flekteres omtrent 30°	
SENTRERING	På femurs midtlinje, inkluder patella og tibiaplatå distalt, og så mye som mulig av femur proksimalt	
STRÅLERETNING	0˚	
BILDEKRITERIER	Laterale og mediale epicondyls posteriore kant overprojiseres. Åpen femopatellar leddspalte. Patella og tibiaplatået inkludert distalt, og så mye som mulig av femur proksimalt, slik at det blir overlapp med **LAUENSTEIN**.	
KOMMENTAR		
INNSKUTT SIDE PROSIMALT	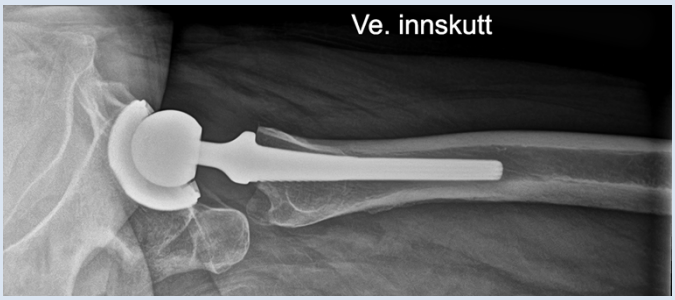	Illustrasjon settes inn her
INFORMASJON	Ved spørsmål om fraktur, vær forsiktig ved rotasjon av beinet.	
POSISJONERING	Pasienten liggende rett på ryggen uten rotasjon i bekkenet, aktuelt bein roteres innover 15-20°, ikke aktuelt bein løftes med 90° fleksjon i kne og hofte. Detektor plasseres vertikalt, lateralt på pasienten, parallelt med collum femoris, med distale femur vendt ca. 45° fra detektor.	

SENTRERING	På femurs midtlinje, inkluder acetabulum og så langt ned på femur som mulig.	
STRÅLERETNING	0°. Mediolateral stråleretning under ikke aktuelt bein.	
BILDEKRITERIER	Acetabulum, caput femoris og collum femoris fremstilles godt. Tuberositas Ischii, samt så mye som mulig av femur distalt inkluderes.	
KOMMENTAR		
INNSKUTT SIDE DISTALT		Illustrasjon settes inn her
INFORMASJON	Ved spørsmål om fraktur, vær forsiktig ved rotasjon av beinet.	
POSISJONERING	Pasienten liggende på ryggen som ved **FRONT AP DISTALT**. Lateromedial strålegang med detektor plassert medialt og vinkelrett på strålegang. Laterale og mediale femurepicondyl ligger rett over hverandre, og patellas coronale plan er vinkelrett på detektor. Bildet kan også tas med mediolateral strålegang.	
SENTRERING	På femurs midtlinje, inkluder patella og tibiaplatå distalt, og så mye som mulig av femur proksimalt.	
STRÅLERETNING	0˚	
BILDEKRITERIER	Laterale og mediale epicondyls posteriore kant overprojiseres. Åpen femopatellar leddspalte. Patella og tibiaplatået inkludert distalt, og så mye som mulig av femur proksimalt, slik at det blir overlapp med **INNSKUTT SIDE PROKSIMALT**.	
KOMMENTAR		

Referanser

Vedlegg

Slutt på Prosedyre