RG Kne

Endring siden forrige versjon
Revidert. Illustrasjonsbilde lagt til under stressbilder. Sentrering under innskutt kne beskrives nå som "en cm under patella".

RG Kne utredning (RG Kne skade; se under)

Indikasjon	Artrose, smerte, preoperativ kneprotese	*Stående Front AP, Stående Side* ***Tilleggsprojeksjoner:*** *Stressbilder, Rosenberg-view*
	Postoperativ kneprotese	*Front AP kneprotese, Side kneprotese*

STÅENDE FRONT AP		Illustrasjon settes inn her
INFORMASJON	Gjelder pasienter >40 år med artrose-/smerteutredning. Tas i gjennomlysning hvis mulig.	
POSISJONERING	Pasienten bør stå, uten sko i AP med lik belastning på begge bein. Ca. 15° fleksjon i kneet, med patella rett frem og midtstilt.	
SENTRERING	Midt i femurtibiale leddspalte	
STRÅLERETNING	Ca. 5-7° caudo-craniell strålegang, parallelt med tibiaplatået.	
BILDEKRITERIER	Patella midt mellom femurkondylene, og leddspalten fremstilles best mulig. Inkluder så mye som mulig av femur og tibia og fibula. Merk bildet stående/liggende	
KOMMENTAR		
STÅENDE SIDE		Illustrasjon settes inn her
INFORMASJON	Gjelder pasienter >40 år med artrose-/smerteutredning. Tas i gjennomlysning hvis mulig.	
POSISJONERING	Pasienten bør stå, med aktuelt bein mot detektor. Ca. 15° fleksjon i kneet med belastning på beinet. Det andre beinet plasseres litt bak. Om bildet må tas liggende flekteres aktuelt kne 30° grader.	
SENTRERING	Midt i femurtibiale leddspalte	
STRÅLERETNING	Ca. 0˚-10° caudo-craniell strålegang, for å overprojisere femurkondylene fullstendig.	
BILDEKRITERIER	Laterale og mediale epicondyls posteriore kant overprojiseres fullstendig. Patella fremstilles i profil og med åpen patellofemoral leddspalte. Distale femur samt 1/3 av tibia og fibula inkluderes. Merk bildet stående/liggende	
KOMMENTAR		

STRESSBILDER		
INFORMASJON	Tilleggsprojeksjon ved vurdering av halvprotese. Valgusprovokasjon. Skal rekvireres av ortoped. Tas i gjennomlysning hvis mulig	
POSISJONERING	Pasienter ligger med ca. 15° fleksjon i kneet og pute under kneet. Patella peker rett frem og midtstilt. Fiksér femur og stress leggen utover.	
SENTRERING	Midt i femurtibiale leddspalte	
STRÅLERETNING	Ca. 5-7° caudo-craniell strålegang, parallelt med tibiaplatået.	
BILDEKRITERIER	Patella midt mellom femurkondylene. Distale femur samt 1/3 av tibia og fibula inkluderes. Merk bildet med «valgus stress».	
KOMMENTAR	Ved valgusprovokasjon er det den laterale leddspalten som klemmes flatere, mens den mediale spriker.	
ROSENBERG-VIEW		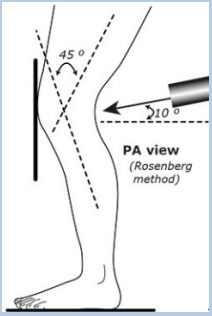
INFORMASJON	En projeksjon som tidlig kan avdekke redusert bruskhøyde. Tas fortrinnsvis i gjennomlysning.	
POSISJONERING	Pasienten stående i PA med ca. 45° fleksjon i knærne. Se illustrasjon.	
SENTRERING	Midt i femurtibiale leddspalte	
STRÅLERETNING	10° cranio-caudal, parallelt med tibiaplatå	
BILDEKRITERIER	Patella midt mellom femurkondylene. Distale femur samt 1/3 av tibia og fibula inkluderes. Bildet merkes med «Rosenberg view».	
KOMMENTAR		
FRONT AP KNEPROTESE		Illustrasjon settes inn her
INFORMASJON	Ved 1. postoperative kontroll tas bildet liggende. Senere kontroller tas stående.	
POSISJONERING	Pasienten i AP med patella rett frem og midtstilt.	
SENTRERING	Midt i femurtibiale leddspalte	
STRÅLERETNING	Vinkle etter tibiaplatået av protesen, slik at proteseflaten blir smalest mulig.	
BILDEKRITERIER	Patella midt mellom femurkondylene, og proteseflaten fremstilles smalest mulig. Inkluder hele protesen samt 1/3 av tibia og fibula. Merk bildet stående/liggende.	
KOMMENTAR		

SIDE KNEPROTESE		Illustrasjon settes inn her
INFORMASJON	Ved 1. postoperative kontroll tas bildet liggende. Senere kontroller tas stående.	
POSISJONERING	Pasienten med så strakt bein som mulig og aktuelt bein mot detektor. Beinet posisjoneres etter protesen.	
SENTRERING	Midt i femurtibiale leddspalte	
STRÅLERETNING	Vinkle etter protesen.	
BILDEKRITERIER	Tibiaplatået i profil og så smalt som mulig. Ved totalprotese skal tappene på femur overprojisere hverandre fullstendig. Ved delprotese skal femurkondylene overprojisere hverandre så mye som mulig. Protesen kan ha ulike tagger og tapper. Disse skal sees smalest mulig. Inkluder hele protesen samt 1/3 av tibia og fibula. Merk bildet stående/liggende.	
KOMMENTAR		

RG Kne skade

Indikasjon	Skade	*Front AP, Side innskutt, Skrå utover, Skrå innover* ***Tilleggsprojeksjon:*** *Patella skyline*
	Kontroll av skade	*Front AP, Side* ***Tilleggsprojeksjon:*** *Skrå utover, Skrå innover, Patella skyline*

FRONT AP		Illustrasjon settes inn her
INFORMASJON		
POSISJONERING	Pasienten liggende rett på ryggen med utstrakt bein. Beinet roteres 3-5° innover for korrekt AP, slik at laterale og mediale femurepicondyl er like langt fra detektor	
SENTRERING	I tibiaplatåets midtlinje, i kneleddet omtrent 1cm distalt for patella	
STRÅLERETNING	0˚	
BILDEKRITERIER	Leddspalten fremstilles åpen, med eminentia tibialis midt i fossa intercondylaris femoris. Den mediale halvdel av caput fibula overprojiseres av tibia. Distale femur samt 1/3 av tibia og fibula inkluderes.	
KOMMENTAR		

SIDE INNSKUTT		Illustrasjon settes inn her
INFORMASJON	Ved skade som er opptil en uke gammel, tas side innskutt	
POSISJONERING	Pasienten liggende på ryggen som ved Front AP. Lateromedial strålegang med detektor plassert medialt og vinkelrett på strålegang. Laterale og mediale femurepicondyl ligger rett over hverandre, og patellas coronale plan er vinkelrett på detektor. En posisjoneringspute legges under beinet for ikke å kutte anatomi posteriort. Bildet kan også tas med mediolateral strålegang.	
SENTRERING	I femurs midtlinje, i kneleddet omtrent 1cm distalt for patella	
STRÅLERETNING	0°	
BILDEKRITERIER	Laterale og mediale epicondyls posteriore kant overprojiseres fullstendig. Patella fremstilles i profil og med åpen patellofemoral leddspalte. Distale femur samt 1/3 av tibia og fibula inkluderes.	
KOMMENTAR		
SKRÅ UTOVER		Illustrasjon settes inn her
INFORMASJON	Tas uansett ved akutt skade. Tas ved behov ved kontroller av skade	
POSISJONERING	Pasienten liggende i AP, beinet rettet ut med 45° utadrotasjon. Ved utilstrekkelig rotasjon kan pasienten vippes opp i bekkenet på motsatt side.	
SENTRERING	I tibiaplatåets midtlinje, i kneleddet omtrent 1cm distalt for patella	
STRÅLERETNING	0°	
BILDEKRITERIER	Omtrent halve patella vises uten overprojisering av femur. Caput og collum fibula er plassert omtrent midt bak tibia. Både femurs og tibias mediale condyl vises i profil. Distale femur samt 1/3 av tibia og fibula inkluderes.	
KOMMENTAR		
SKRÅ INNOVER		Illustrasjon settes inn her
INFORMASJON	Tas uansett ved akutt skade. Tas ved behov ved kontroller av skade	
POSISJONERING	Pasienten liggende i AP, beinet rettet ut med 45° innadrotasjon. Ved utilstrekkelig rotasjon kan pasienten vippes opp i bekkenet på aktuell side.	
SENTRERING	I tibiaplatåets midtlinje, i kneleddet omtrent 1cm distalt for patella	
STRÅLERETNING	0°	
BILDEKRITERIER	Omtrent halve patella vises uten overprojisering av femur. Caput og collum fibula er friprojisert fra femur. Både femurs og tibias laterale condyl vises i profil. Distale femur samt 1/3 av tibia og fibula inkluderes.	

KOMMENTAR		
SIDE		Illustrasjon settes inn her
INFORMASJON		
POSISJONERING	Pasienten liggende på siden med aktuell side mot detektor. Beinet roteres i rett side, slik at laterale og mediale femurepicondyl ligger rett over hverandre, og patellas coronale plan er vinkelrett på detektor. Kneet flekteres 20-30°.	
SENTRERING	I femurs midtlinje, i kneleddet omtrent 1cm distalt for mediale epicondyl	
STRÅLERETNING	0˚	
BILDEKRITERIER	Laterale og mediale epicondyls posteriore kant overprojiseres fullstendig. Patella fremstilles i profil og med åpen patellofemoral leddspalte. Distale femur samt 1/3 av tibia og fibula inkluderes.	
KOMMENTAR		
PATELLA SKYLINE	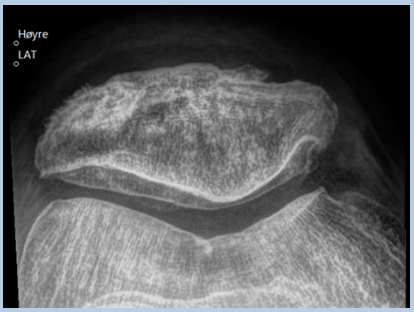	Illustrasjon settes inn her
INFORMASJON	Tas ofte ved akutt skade/luksasjon i patella, men også ved kontroller av dette.	
POSISJONERING	Pasienten liggende i AP med omtrent 40° fleksjon i kneet og ingen rotasjon i beinet. Detektor plasseres vertikalt med kanten hvilende midt på pasientens lår.	
SENTRERING	Midt i femopatellare leddspalte.	
STRÅLERETNING	Inferosuperior, ca. 100° caudo-craniell	
BILDEKRITERIER	Åpen femopatellar leddspalte, uten rotasjon i beinet. Merk laterale siden med «LAT».	
KOMMENTAR		

Referanser

Vedlegg

Slutt på Prosedyre