眼底图像AI诊断报告

报告编号	DR202602071937420006	生成时间	2026-02-07 19:40
患者	rose	眼别	双眼
上传时间	2026-02-07 11:37	报告状态	已确认

AI诊断摘要

诊断摘要：检测到4种病灶类型

病灶类型	占比(%)	像素数量
背景	92.25	463,082
硬渗出(EX)	5.11	25,660
微动脉瘤(MA)	1.26	6,302

AI 分割结果提示，本次图像中主要病灶包括：背景约占视网膜区域的92.25%；硬渗出(EX)约占视网膜区域的5.11%；微动脉瘤(MA)约占视网膜区域的1.26%。

图像参考（原图 | 分割 | 叠加）

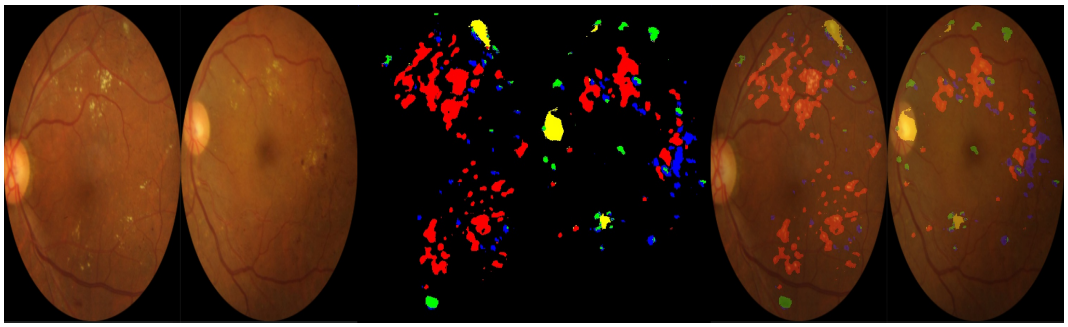

医生复核

【已复核】

复核医生	youngzhaw
复核时间	2026-02-07 11:40:07

医生诊断意见：DR4

本报告由AI系统自动生成，仅供参考。最终诊断结果以医生复核为准。