眼底图像AI诊断报告

报告编号	DR202602071947440006	生成时间	2026-02-07 19:47
患者	rose	眼别	双眼
上传时间	2026-02-07 11:47	报告状态	草稿

AI诊断摘要

诊断摘要：检测到4种病灶类型

病灶类型	占比(%)	像素数量
硬渗出(EX)	5.11	25,660
微动脉瘤(MA)	1.26	6,302
软渗出(SE)	0.73	3,680
出血(HE)	0.65	3,270

AI 分割结果提示，本次图像中主要病灶包括：硬渗出(EX)约占视网膜区域的5.11%；微动脉瘤(MA)约占视网膜区域的1.26%；软渗出(SE)约占视网膜区域的0.73%；出血(HE)约占视网膜区域的0.65%。

图像参考（原图 | 分割 | 叠加）

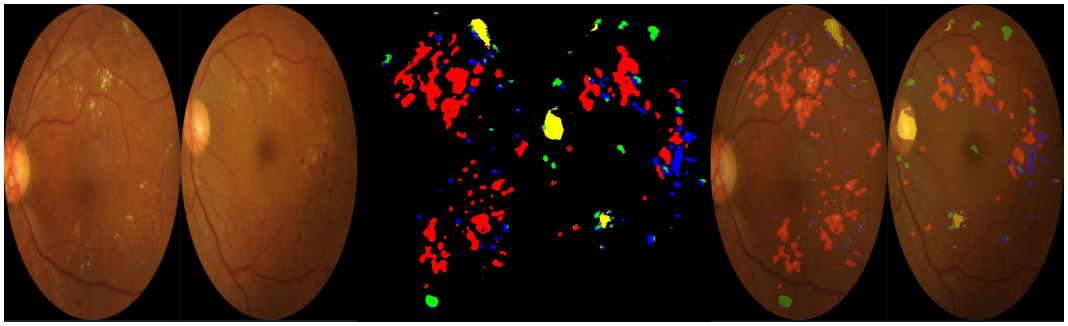

医生复核

待医生复核

本报告由AI系统自动生成，仅供参考。最终诊断结果以医生复核为准。